





ANATOMISCHE HEFTE.

ERSTE ABTEILUNG:

ARBEITEN AUS ANATOMISCHEN INSTITUTEN.

XI. BAND XXXIV XXXV., XXXVI., XXXVII. HEFT.

ANATOMISCHE HEFTE.

REFERATE UND BEITRÄGE

ZUR

ANATOMIE UND ENTWICKELUNGSGESCHICHTE.

UNTER MITWIRKUNG VON FACHGENOSSEN

HERAUSGEGEBEN VON

FR. MERKEL

UND

R. BONNET

O. Ö. PROFESSOR DER ANATOMIE IN GÖTTINGEN.

O. Ö. PROF. DER ANATOMIE IN GREIFSWALD.

ERSTE ABTEILUNG.

ARBEITEN AUS ANATOMISCHEN INSTITUTEN.

XI. BAND (XXXIV/XXXV., XXXVI., XXXVII. HEFT.)

MIT 34 TAFELN UND 18 ABBILDUNGEN IM TEXT.

WIESBADEN.

VERLAG VON J. F. BERGMANN.

1899.

Das Recht der Übersetzung bleibt vorbehalten.

I n h a l t.

	Seite
XXXIV/XXXV. Heft ausgegeben im September 1898.	
Victor v. Mihalkovics, Nasenhöhle und Jacobsonsches Organ. Eine biologische Studie. Mit 79 Figuren auf Tafel I—XI . . .	1
Hans Rabl, Beitrag zur Histologie des Eierstockes des Menschen und der Säugetiere nebst Bemerkungen über die Bildung von Hyalin und Pigment. Mit 41 Figuren auf Tafel XII/XVIII .	109
Leo Hirschland, Beiträge zur ersten Entwicklung der Mammar- organe beim Menschen. Mit 6 Figuren auf Taf. XIX/XX .	221
 XXXVI. Heft ausgegeben im November 1898.	
Oscar Profé, Beiträge zur Ontogenie und Phylogenie der Mammar- organe. Mit 33 Abbildungen auf den Tafeln XXI/XXVI und einer Abbildung im Text	247
Hermann Triepel, Die Struktur der Gehirnvenen und die Blut- circulation in der Schädelhöhle. Mit 9 Figuren auf Tafel XXVII und 3 Figuren im Text	287
M. Carl Rosenfeld, Die Bänder des Schultergelenkes beim Menschen und einigen Säugetieren	339
M. Carl Rosenfeld, Zur vergleichenden Anatomie des Musculus tibialis posticus. Mit 5 Figuren auf Tafel XXVIII—XXIX .	359
W. Kürsteiner, Die Epithelkörperchen des Menschen in ihrer Beziehung zur Thyreoidca und Thymus. Mit 9 Abbildungen auf Tafel XXX XXXIII	391
 XXXVII. Heft ausgegeben im Januar 1899.	
Alfred Fischel, Über vitale Färbung von Echinodermeneiern während ihrer Entwicklung. Mit 18 Abbildungen auf Tafel XXXIV XXXV	461
Ivar Broman, Die Entwicklungsgeschichte der Gehörknöchelchen beim Menschen. Mit 14 Figuren im Text und 6 Tafeln A—F	507
Hugo Hieronymus Hirsch, Über eine Beziehung zwischen dem Neigungswinkel des Schenkelhalses und dem Querschnitte des Schenkelbeinschaftes. Mit Demonstration von Präparaten aus dem I. anatomischen Institut zu Berlin. Mit 6 Figuren auf Tafeln G—J	671

18751

NASENHÖHLE
UND
JACOBSONSCHES ORGAN.

EINE MORPHOLOGISCHE STUDIE.

VON
VICTOR v. MIHALKOVICS,
BUDAPEST.

Mit 79 Figuren auf Tafel I—XI.

Geschichtliche Einleitung.

Unter Jacobsonischem Organ (*organum vomeronasale* [Jacobsoni]) versteht man einen in der Pars respiratoria der Nasenhöhle in der Nasenscheidewand unten und vorne gelegenen Sinnesepithelbezirk, der in vollkommener Form als ein Schlauch oder Sack mit enger Mündung, in weniger vollkommener Form als blosser Einbuchtung oder trichterförmige Vertiefung der Schleimhaut erscheint. Letzteres ist der Fall bei manchen Amphibien und Krokodilen, ersteres bei Säugetieren und Sauriern. Auch bei Affen und Menschen ist der Schlauch vorhanden, bei letzterem aber nicht immer, nur enthält es kein spezifisches Sinnesepithel, sondern mehrschichtiges, schlankes Cylinderepithel, das Ähnlichkeit mit verkümmerten Riechzellen hat; da ausserdem kein Sinnesnerv zum Schlauch geht, ist es zu den rudimentären Organen zu zählen. Bei Vögeln ist an Stelle des Jacobsonischen Schlauches ein Epithelgang vorhanden, der die Ausmündung einer an der lateralen Wand der Nasenhöhle gelegenen Drüse ist; jener Schlauch ist seiner Lage und Struktur nach als ein modifizierter Jacobsonischer Gang zu betrachten, der in den Dienst einer Drüse getreten ist. Fische besitzen überhaupt kein Jacobsonisches Organ¹⁾, die phylogenetische Entwicklung beginnt erst bei den Amphibien.

¹⁾ Den übrigen Vertebraten entsprechende Jacobsonsche Organe haben die Fische nicht, von einigen Autoren werden aber gewisse Kanäle für solche gehalten. Winther (Fiskenes Ansigt. Forste afsnit in Naturk. Tidsskrift. 3 R. X S. 185) hat am Lachs unter der Nasengrube zwei nach aufwärts

Ausser den übrigen angeführten Eigenschaften sind alle übrigen für die Charakteristik des Jacobson'schen Organes von nebensächlicher Bedeutung, so die Stelle der Mündung, das Verhältnis zu den kleineren Knorpeln der Nasenseidewand, das getrennte Vorhandensein von respiratorischem Epithel im Schlauch, endlich das erektile Gewebe in dessen Nähe. Nur die in den Schlauch mündenden Nasendrüsen scheinen von Wichtigkeit für die Funktion des Organes zu sein, weil sie meistens in starker Ausbildung vorhanden sind, ausserdem natürlich der Sinnesast des Olfaktorius bei jenen Arten, wo das Organ in Funktion ist, wohingegen bei den rudimentären Formen diese Bedingung wegfällt. Auch der Trigemini sendet sensible Zweige zum Organe, dieses verhält sich also in Hinsicht der Nervenversorgung so, wie die Riechschleimhaut. Von nicht geringer Bedeutung ist auch die enge Mündung bei der schlauch- oder sackartigen Form, denn diese ist immer so gebildet, dass die Kommunikation behindert ist.

Vorliegende Umschreibung des Jacobson'schen Organes ruht auf vergleichend-anatomischen Gesichtspunkten, in dessen

ziehende blinde Kanäle beschrieben und als Jacobson'sche Organe gedeutet. Dagegen haben sich Jungersen (21) und Sagemehl (Beitr. z. vgl. Anat. d. Fische. III. Morphol. Jahrbuch, X. 1885, S. 77) erklärt, nach letzterem sind es nur Schleimkanäle. Wiedersheim (Grundr. d. vgl. Anat. 3. Aufl. Jena 1893, S. 308) erwähnt Jacobson'sche Organe am Polypterus bichir, aber Waldschmidt (Beitr. z. Anat. d. Centralnervensystems und der Geruchsorgane von Polypterus bichir. Anat. Anzeiger, 1887, S. 308) teilt diese Ansicht nicht. Auch Seydel (43) hat an Knorpelfischen und Garnault (14) an Dipnoern (Protopterus) umsonst nach Jacobson'schen Organen gesucht. — Scott (Notes in the Development of Petromyzon. Journ. of Morphol. Boston. I. 1887) hat an 12,5 mm langen Petromyzonlarven im hinteren Teil der Nasenhöhle ein Divertikel gefunden, an dessen Stelle im erwachsenen Tiere eine grosse Drüse liegt, und dieses Gebilde in Beziehung zum Jacobson'schen Organe gebracht, was auch Boujour (Contrib. à l'étude de la metamorphose de l'Amocoetes. Revue biologique du Nord de la France. 1890/91. S. 328) für richtig hält. In Anbetracht des Umstandes, dass das Jacobson'sche Organ erst bei den Anuren erscheint (s. unten), sind alle Angaben über Fische als verfehlt zu betrachten.

Rahmen das vom dänischen Anatomen Jacobson (19) im Jahre 1811 an Säugetieren entdeckte und von Cuvier dem Institut zu Paris vorgelegte Organ hineinpasst. Der von der anatomischen Gesellschaft vorgeschlagene Name: Organum vomeronasale ist gut gewählt, weil das Organ konstante Lagebeziehungen zum vorderen Teil des Pflugscharbeines hat; ebenso passend wäre gewesen Organum praemaxillonasale (Jacobsoni), wegen den Beziehungen zum Zwischenkiefer. Es muss aber bemerkt werden, dass das Organ beim Menschen schon vor Jacobson bekannt war, denn Ruysch¹⁾ hat es schon im Jahre 1703 beschrieben und abgebildet, desgleichen thut Sömmerring²⁾ dessen Erwähnung, nur erkannten beide die Beziehung zum Riechorgan nicht und beschrieben sie einfach als eine kleine Tasche der Nasenhöhle, in die eine kleine Sonde hineingeführt werden kann. Jacobsons Verdienst besteht auf dem Hinweis eines accessorischen Riechorgans, freilich in dürftiger Form, da er dessen Funktion im Feuchthalten der Nasenschleimhaut, Cuvier aber das Erkennen der schädlichen Nahrung von den nützlichen für dessen Aufgabe hielt.

Nach Jacobson wurde das Organ wiederholt untersucht und beschrieben, vor allem an Säugetieren, dann an niederen Tierklassen. Die älteren Beschreibungen von Reifstock³⁾ und Rosenthal (40) enthalten nicht viel mehr als Jacobsons Arbeit; und J. H. Meckel⁴⁾ erwähnt vom Menschen dasselbe, wie Ruysch und Sömmerring. Histologisch hat das Organ an Säugetieren zuerst Leydig⁵⁾ im Jahre 1857 untersucht, an

1) Ruysch, Thesaurus anatomicus. III. Amstelod. 1703, p. 49, Tab. IV, Fig. 5.

2) Sömmerring, Abbildung der menschlichen Organe des Geruches. Frankfurt 1809, Tab. III, Fig. 1. 9.

3) Reifstock, Dissertatio de structura organi olfactus mammalium nonnutorum. Tubingae 1823.

4) Meckel, Fr. J., Handbuch der menschl. Anatomie. IV. 1820, S. 141.

5) Leydig, Lehrbuch der Histologie des Menschen und der Tiere. Frankfurt 1857. S. 218.

den sich C. Baloghs (2) Untersuchungen am Schafe anschliessen (1860). An menschlichen und tierischen Embryonen hat zuerst Dursy¹⁾ das Organ im Jahre 1869 beschrieben und abgebildet, dem die pünktliche Abhandlung A. v. Köllikers (26) vom menschlichen Embryo folgte. Desgleichen liegen über den Menschen Untersuchungen von Romiti (39), Piana (33), Röse (42), Anton (1), Schmidt, E. (47), Potiquet (35) und Raugé (37) vor. Haussäugetiere haben Klein (22—25), Harvay-Reuben (16), Löwe, Fleischer (11), Garnault (14) untersucht; Prototherien Symington (50) und Smith-Elliot (46); Beuteltiere Röse (41). Die Amphibien hat Seydel (43) einer gründlichen Untersuchung unterzogen und über die letzteren liegen auch von Burckhardt²⁾ und Sarasin³⁾ einige Beobachtungen vor. Von Reptilien hat Leydig (29) die Ophidier schon vor längerer Zeit untersucht und seine Angaben jüngst erweitert (30), ausserdem haben Sluiter (49) und Röse (42) die Krokodile, Seydel (44) die Schildkröten genau beschrieben. Den Abschluss machen die histologischen Untersuchungen mit der Golgischen Methode von M. v. Lenhossék (28), Retzius (38) und Schiefferdecker (45).

Es liegen also zahlreiche Untersuchungen über das Jacobson'sche Organ vor und wenn ich mich trotzdem der Mühe unterworfen habe, dem Gegenstande nahe zu treten, so liegt der Grund darin, um nach Durchmusterung der vorhandenen Typen einen vergleichend-anatomischen Einblick in das rätselhafte Organ zu erhalten, in der Meinung, dadurch womöglich auch dessen Funktionen feststellen zu können. Dieser Fall ist freilich nicht eingetreten, doch habe ich mir über Manches ein

1) Dursy, E., Entwicklungsgeschichte des Kopfes des Menschen. Tübingen 1869. S. 135—139.

2) Burckhardt, P., Untersuchungen am Gehirn und Geruchsorgan von Triton und Ichthyophis. Zeitschr. f. wiss. Zool. LII. 1891.

3) P. und F. Sarasin, Ergebnisse naturwissenschaftlicher Forschungen auf Ceylon. Wiesbaden 1887—93. II. S. 175.

anderes Urteil gefällt, als meine Vorgänger, besonders Seydel, der den Gegenstand von vergleichend-anatomischen Gesichtspunkten behandelt hat. Nur hat Seydel bloss Anamnier in den Kreis seiner Betrachtungen gezogen, wogegen ich ausser diesen von den Reptilien bis zum Menschen hinauf die wichtigeren Typen untersucht habe. Ich lege hier diese Untersuchungen vor, die anfangs bloss zu meiner eigenen Belehrung unternommen wurden; als ich dann in bestimmte Bahnen gelenkt wurde, hielt ich es für keine überflüssige Arbeit meine Beobachtungen den Fachgenossen vorzulegen. Dabei ergab sich die Betrachtung der ganzen Nasenhöhle für notwendig, besonders bei den Amphibien und Reptilien, und da ich nebenbei manches über die Nasenhöhle auch bei den höheren Formen sah, soll dieses gleich mitgenommen werden.

Die Untersuchungsmethode betreffend bemerke ich, dass seriale Frontalschnitte am meisten belehrend sind. Als Fixierungsmittel habe ich ausser Flemmings und Herrmannscher Flüssigkeit hauptsächlich die Zenkersche angewendet. An erwachsenen Objekten ist das nachherige Entkalken mit schwacher Salpetersäure (3,5—5%) notwendig, doch an reiferen Embryonen wegen der nachfolgenden geringeren Tinktionsfähigkeit womöglich zu meiden. Ich habe an solchen Embryonen, wo schon Knochenbildung auftritt, das Einlegen nach der Zenkerschen Flüssigkeit in Müllersche Lösung auf einige Zeit für gut befunden, das die Zenkersche Flüssigkeit extrahiert und eine Nachbehandlung mit Jodalkohol überflüssig macht. Eine längere Aufbewahrung in Jodalkohol ist für die Deutlichkeit und Färbbarkeit der Elementarteile von Nachteil, soll also womöglich vermieden werden. Für Übersichtspräparate hat aber dessen Anwendung keine Bedeutung.

1. Amphibien.

Von den einheimischen Amphibien stehen die Urodelen bezüglich des Baues der Nasenhöhle auf einer niederen Stufe, wie die Anuren, sodass eine getrennte Betrachtung beider angezeigt ist.

a) Urodelen.

Von den Urodelen habe ich Triton cristatus und Salamandra maculosa untersucht, über die anderen Arten verweise ich auf Seydels Abhandlung (43)¹⁾, bezüglich der Gymnophionen auf Sarasin (op. cit.) und Wiedersheim²⁾.

Triton und Salamandra zeigen den Typus des einfachen Baues einer Geruchshöhle (Taf. I, Figg. 1 u. 2); dieser ist ein flacher Sack mit 2 Öffnungen, nämlich vorne mit der äusseren Nasenmündung, hinten mit der Choane; das hintere Ende des Sackes setzt sich jenseits der Choane kaudalwärts noch fort und endet blind abgerundet; an diesen blinden Teil treten die Äste des Riechnerven heran und teilen sich in dorsale und ventrale Äste. Hinter der äusseren Nasenöffnung folgt der Nasenvorhof, dann erweitert sich die Nasenhöhle lateralwärts derartig, dass sie sich auf die ganze Breite des Vorderkopfes erstreckt (Figg. 1 u. 2); gegen das hintere Ende dieses breitesten Teiles liegt fast in der Mitte des Bodens die Choane. Der flache Nasensack

¹⁾ Seydels Untersuchungen erstrecken sich von den Perennibranchiaten auf Proteus anguineus, Siren lacertina, Siredon pisciformis; von den Urodelen auf Triton cristatus und alpestris, und Salamandra maculata. Von diesen zeigt Siren bezüglich des Anhanges der Nasenhöhle insoferne vorgeschrittenere Verhältnisse als die Urodelen, da der Anhang ausser dem lateralen Recess auch einen medialen besitzt, ähnlich wie es bei den Anuren der Fall ist, nur in einfacherer Form. Seydel deutet beide Recessus als Teile des Jacobsonschen Organes, was meiner Ansicht nach nur auf den medialen Anhang passt, während der laterale eine primitive Kieferhöhle darstellt. Siredon weicht in Bezug auf die Nasenhöhle wenig von Triton ab; nur ist die Hauptnasenhöhle mehr rundlich und der laterale Anhang kleiner.

²⁾ Wiedersheim, R., Anatomie der Gymnophionen. Jena 1879.

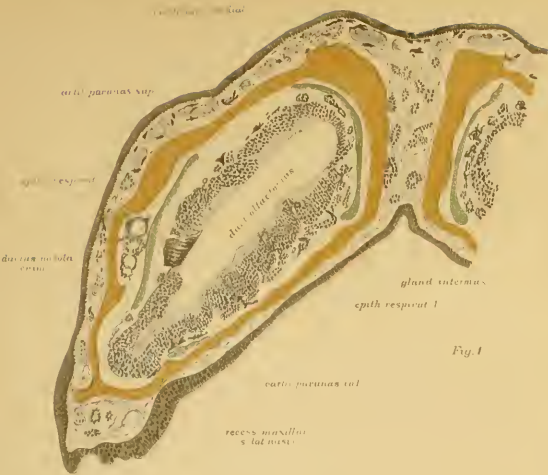

Fig. 1

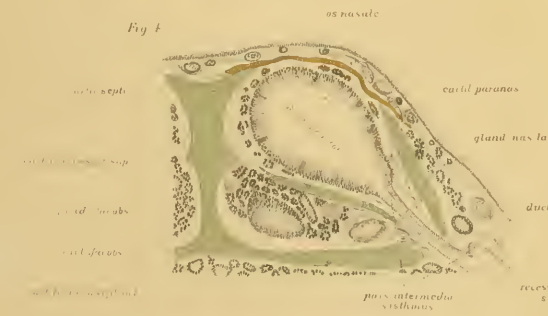

Fig. 4

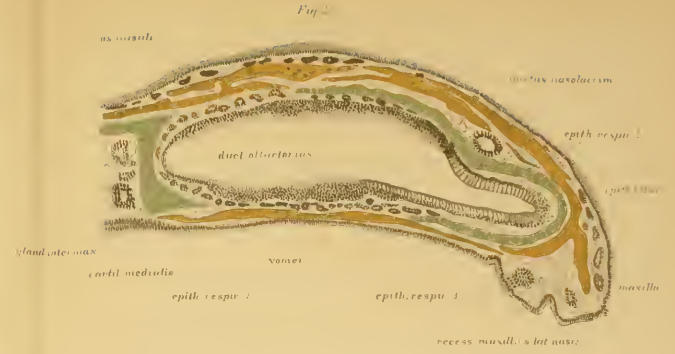


Fig. 2

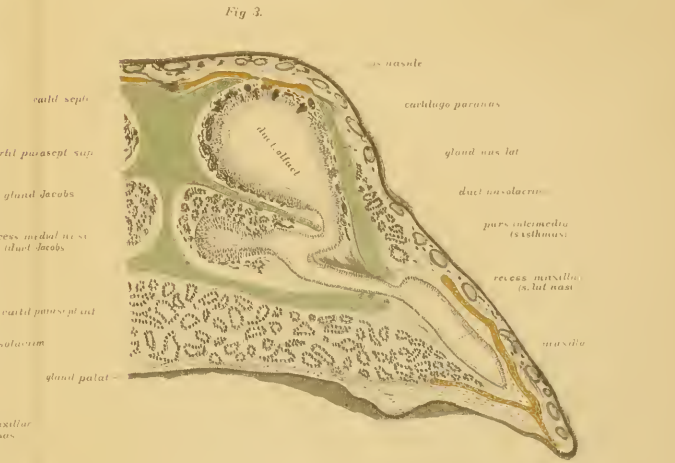

Fig. 3

besteht aus einem medialen geräumigeren Teil (Ductus olfactorius) und einem lateralen engeren Anhang (Recessus maxillaris nasi); an der Grenze beider liegen flache Einschnürungen, resp. Falten der Schleimhaut (Epith. resp. 2 und Epith. resp. 3), von welchen die obere gegen das Lumen mehr vorspringt, als die untere, sodass sich die untere Wand der Hauptnasenhöhle an Triton fast ohne Unterbrechung in den Boden des Anhangs fortsetzt (Fig. 1). Über der oberen Falte liegt ausserhalb der knorpeligen Nasenkapsel der Thränennasengang (Ductus nasolacimalis), sodass deren Entstehung und die Differenzierung der Nasenhöhle in zwei Teile der Anlage dieses Ganges zugeschrieben werden kann. Vorne mündet der Thränennasengang in den lateralen Nasenanhang, auch sind dort die Öffnungen grösserer Drüsen, die sich am Boden der Hauptnasenhöhle erstrecken (mediale Nasendrüsen).

An Amphibienlarven ist anfangs die ganze Nasenhöhle vom Eingang bis Ende mit hohem Sinnesepithel belegt und der ganze Geruchssack mehr rundlich; also im Verhältnis höher, als beim erwachsenen Tiere. Dann wächst am Boden dieses Sackes lateralwärts eine kleine Ausstülpung vor¹⁾ und auch dieser ist anfangs gleichmässig mit Sinnesepithel bedeckt. Aus der Ausstülpung wird später, wenn sich die Nasenhöhle abgeflacht hat, der laterale Anhang des Geruchssackes. Dann ist aber auch eine Differenzierung des Epithels eingetreten: das hohe embryonale Sinnesepithel hat sich streckenweise in respiratorisches Epithel umgewandelt. Solche respiratorische Zonen sind: die mediale, gegen die Nasenscheidewand gewendete Seite des Epithels (Taf. I Figg. 1 und 2, Epith. resp. 1 und 2), ferner die

¹⁾ Burckhardt (op. cit.) giebt von 12,5 mm langen Salamanderlarven an, der Anhang der Nasenhöhle entstehe als eine medialwärts gerichtete Ausstülpung der Nasenhöhle, die sich später lateral verlagert, und hält aus diesen und anderen Gründen den Recess für das Jacobson'sche Organ. Die Ausstülpung bildet aber später so abweichende Verhältnisse von den morphologischen Bedingungen des Jacobson'schen Organs, dass ich mich Burckhardt's Auffassung nicht anschliesse (vergl. Text).

Gegend der lateralen Grenzfalten (Epith. resp. 2 u. 3) und der grösste Teil des lateralen Anhanges (Rec. max.), ausgenommen dessen blindes Ende in der Region vor der Choane, wo Sinnesepithel liegt (Epith. olf.), während ganz vorne in der Gegend der Einmündung des Thränennasenkanals und der unteren Nasendrüsen nur respiratorisches Epithel vorhanden ist; dasselbe ist der Fall im Anhang hinter der Choane; folglich ist die Ausbreitung des Sinnesepithels im Anhang sehr eingeschränkt und die schlanken Sinneszellen stehen dort gemischt mit flimmernden Cylinderzellen (Fig. 2). An Triton (Fig. 1) ist insofern ein primitiverer Zustand vorhanden, als das hohe Sinnesepithel in der Hauptnasenhöhle durch vordringende Gefässschlingen den Geruchsknospen der Fische ähnlich gestaltete Territorien zerlegt ist; jedoch sind diese von sehr ungleichmässiger Grösse, und an der oberen Wand stellenweise auch unvollständig von einander getrennt (Fig. 1), sodass sie mit echten Geruchsknospen nicht verglichen werden können.

Ausserhalb des Epithels folgt die Schleimhaut mit den eingelagerten schlauchförmigen (Bowmannschen) kurzen Nasendrüsen und den marklosen Bündeln des Olfaktorius; beide liegen hauptsächlich an der Decke und am Boden der Hauptnasenhöhle; die spärlichen Bündel des Olfaktorius erstrecken sich sowohl dorsal wie auch ventral auf den lateralen Anhang und gehen zu dessen Sinnesepithel. Ausser den marklosen Ästen des Olfaktorius gehen Äste des Trigemini zur Schleimhaut.

Die Schleimhaut liegt geborgen in der knorpeligen Nasenkapsel. Diese ist durch Lücken in mehrere flache Lamellen zerlegt, von denen eine in der Nasenscheidewand (Fig. 1 *Cartilago medialis*), die anderen an der Decke und am Boden der Nasenhöhle liegen (*Cartilaginee paranasales, superior et inferior*), und sich bis an den lateralen Anhang erstrecken; ein besonderer Knorpel für letzteren existiert aber nicht.

Seydel (43) hat nach der Plattenmodelliermethode eine sehr sorgfältige Beschreibung und Abbildung der knorpeligen Nasenkapsel von Salamandra gegeben, die wir hier übergehen können, da der Knorpel zur Klarlegung unserer Aufgabe von nebensächlicher Bedeutung ist. Auch die Deckknochen stehen unserer Frage weniger nahe, von denen wir nur erwähnen, dass an der Decke der Nasenhöhle die Nasalia und Praenasalia, am Boden das Praemaxillare, Vomer, und weiter hinten das Sphenoid, und den lateralen Anhang umfassend das Maxillare liegt, — alles ganz flache Knochenplättchen, die um die knorpelige Nasenkapsel sekundär aus Bindegewebe entstanden sind.

Zwischen Nasen- und Mundhöhle liegt der Gaumen. Dieser ist im Bereich der Hauptnasenhöhle als primärer Gaumen (Palatum praemaxillare) zu betrachten, der aus dem Fortbestand des embryonalen Gaumens entstanden ist. Folglich ist auch die hintere Nasenöffnung als primäre Choane zu deuten, und nicht homolog der sekundären Choane der höheren Arten. Ausser dem primären (prämaxillaren) Gaumen ist bei den Amphibien auch ein sekundärer Gaumen (Palatum maxillare) vorhanden, nur ist derselbe sehr klein und besteht aus einer niederen Falte (Gaumenfalte, Seydel) am Maxillarteil des Vorderkopfes, die sich jenseits der Choane in den Boden des lateralen Nasenanhangs fortsetzt; die Falte hat auch jenseits des Endes des lateralen Nasenanhangs eine Fortsetzung an der Decke der Mundhöhle. Über der Falte liegt in der Region vor der Choane eine seichte Furche der Mundhöhle (Gaumenfurche; Sulcus palatamaxillaris); jenseits der Choane bildet der sekundäre Gaumen den Boden des lateralen Anhangs der Nasenhöhle, und es lagert sich das Gaumenbein hinein¹⁾. Medial

¹⁾ Seydel (43) bezeichnet lateral von der Choane in der Gaumenfalte einen kleinen Knochen als Vomer (S. 499, Fig. 12. L.); ausserdem einen grösseren Knochen median von der Choane ebenfalls als Vomer. Eine Zerlegung des Vomer in zwei Teile ist unstatthaft, und meiner Ansicht nach der kleine laterale Knochen das Palatinum.

von der Choane bildet den Boden der Nasenhöhle ein von der knorpeligen Nasenscheidewand sich lateral erstreckender horizontaler Fortsatz, der als *Cartilago parasseptalis* zu bezeichnen ist; derselbe ist homolog dem sog. Jacobson'schen Knorpel der höheren Arten, der aber hier vom Scheidwandknorpel noch nicht abgetrennt ist. Unter dem Knorpel liegt das flache Pflugscharbein und das Sphenoid.

Aus der vorangeschickten Beschreibung ist ersichtlich, dass die Nasenhöhle von Triton und Salamander einfach gebaut ist, aber doch schon Differenzierungen sowohl im Epithel, als auch in den Dimensionen des Lumens aufweist. Nur in Bezug auf die Flächenvergrößerung der Riechschleimhaut sind primitive Verhältnisse vorhanden, insofern Muscheln oder muschelartige Hervorragungen fehlen. Es handelt sich jetzt darum, festzustellen, wie der laterale Nasenanhang zu deuten ist.

Seydel (43), und schon vor ihm Goette¹⁾ und Fleischer (11) haben den lateralen Nasenanhang (Figg. 1. und 2. *Recess. maxill. nasi*) für das Jacobson'sche Organ gehalten, was nach der Auffassung Beards (4) unrichtig ist. Seydel hat denselben als *Ductus respiratorius* im Gegensatze zum *Ductus olfactorius* bezeichnet. Dass das Jacobson'sche Organ an der lateralen Seite der Geruchshöhle liegt, erklärt Seydel aus der flachen Form des Vorderkopfes, wodurch die bei den hohen Nasenhöhlen der höheren Arten (Reptilien u. s. f.) an der medialen Seite gelegenen Teile lateral verlagert werden. Als Beweis für den Vergleich mit dem Jacobson'schen Organ werden noch das Sinnesepithel im blinden Ende des Nasenanhanges hinter der Einmündung des Thränennaseganges, das Fehlen von Bowman'schen Drüsen und Sinnesknospen an Tritonen, endlich die Versorgung von medialen Ästen des Olfactorius, und die Einmündung der unteren Nasendrüsen (Jacobson'schen

¹⁾ Goette, A., *Entwicklungsgeschichte der Unke*. Leipzig 1875.

Drüsen nach Seydel) angeführt. Die Aufgabe des Ductus respiratorius besteht nach diesem Forscher in der Kontrolle der expirierten Luft oder Wassers, denn der expirierte Strom wird wegen der kaudalwärts von der Choane sich erstreckenden Gaumenfalte hauptsächlich in dieser Richtung geleitet, wogegen der inspirierte Strom mehr die Hauptnasenhöhle passiert.

Ich kann mich der Auffassung Seydels bezüglich des lateralen Nasenhöhlenanhangs als Jacobsonsches Organ von vergleichend anatomischen Gesichtspunkten nicht anschliessen. Es handelt sich bei der Feststellung dieses Organes nicht um physiologische, sondern um morphologische Gesichtspunkte. Das von Jacobson (19) an Säugetieren entdeckte Organ ist ein Gebilde der Nasenscheidewand, es entwickelt sich und liegt immer im embryonalen mittleren Nasenfortsatz. An Säugetieren ist es ein dort liegender abgekapselter Teil der Nasenhöhle, an Krokodilen nur eine kleine Einbuchtung, aber immer ein Organ, das sich im embryonalen mittleren Nasenfortsatz entwickelt und in der Nähe des medialen Endes des primitiven (prämaxillaren) Gaumens gelegen ist, ausserdem Beziehungen zum Pflugscharbein hat. Der laterale Nasenhöhlenanhang der Amphibien liegt aber im lateralen Nasenfortsatz, wie das die Umfassung von seiten des Oberkiefers beweist, ausserdem hat es Beziehung zum Boden des sekundären Gaumens und es verläuft an dessen oberen Teil der Thränennasengang, der sich dann vorne in denselben öffnet. Das sind alles Verhältnisse, die dem Begriff des Jacobsonschen Organes gegensätzlich sind, vielmehr ganz in den Rahmen einer primitiven Kieferhöhle passen (Born [6]; Wiedersheim¹⁾). Deshalb halte ich die Ansicht Borns, dass der laterale Anhang der Nasenhöhle der Sinus maxillaris ist, für berechtigt, weil es mit den anatomischen Attributen dieser Höhle ausgestattet ist. Unter den hierfür sprechenden Gründen ist auch anzuführen, dass das Jacobson

¹⁾ Wiedersheim, R., Grundriss d. vergl. Anat. S. 318.

sche Organ bei allen Tieren in der Nähe des Vomer liegt, dieses aber bei den Urodelen am Boden der Hauptnasenhöhle angebracht ist, folglich könnte man an Urodelen als homologe Stelle des Jacobsonschen Organes nur das dicke Sinnesepithel am Boden der Nasenhöhle über dem Vomer für solches halten (Fig. 2, über Vomer); da aber dieses ausser den histologischen Unterschieden keine lokalen Abgrenzungen durch Falten gegen den übrigen Teil der Hauptnasenhöhle aufweist, ist die Folgerung berechtigt, dass die Urodelen (Triton und Salamander) kein Jacobsonsches Organ besitzen.

Wenn dem so ist, muss das wenige Sinnesepithel am blinden Ende der Kieferhöhle erklärt werden (Fig. 2, Epith. olfact.). In ganz primitiven Zuständen ist das Sinnesepithel über die ganze Nasenhöhle ausgebreitet, wie es die Fische und die Jugendformen der Urodelen beweisen (s. oben). Mit der Zuziehung der Nasenhöhle zum Respirationsgeschäft erfolgte eine Ausweitung des Lumens und es entstanden mit indifferentem Respirationsepithel bedeckte Stellen, wo die Becherzellen die Absonderung des Schleimes, die flimmernden Cylinderzellen deren Fortbewegung zur Aufgabe hatten. Da der laterale Nasenhöhlenanhang hauptsächlich wegen Respirationsbedürfnissen entstand, trat dort Respirationsepithel auf, aber nicht auf einmal, sondern es blieben darin einstweilen Riechstrecken zurück. Es kann ja im Sinne Seydels ganz richtig sein, dass der Expirationsstrom hauptsächlich durch den lateralen Nasenhöhlenanhang fortgeleitet wird, das ist aber noch kein Grund denselben für das Homologon des Jacobsonschen Organes der höheren Arten zu halten. Sogar vorausgesetzt, dass es dieselben Funktionen hat, wie das Jacobsonsche Organ der höheren Tiere, ist nur eine physiologische Gleichheit, eine Analogie vorhanden; Homologien sind aber immer nur von morphologischen Gesichtspunkten zu beurteilen. Ich halte das wenige Sinnesepithel im blinden Ende der Kieferhöhle für den Rest des allgemeinen

Geruchsepithels, und die Kieferhöhle für den ältesten phylogenetisch erworbenen Anhang der Nasenhöhle. Auch vom dorsalen Ast des Olfaktorius sehe ich schwache Zweige an die Decke der Kieferhöhle bis an das Sinnesepithel herantreten, nicht nur vom ventralen, wie es Seydel beschreibt, folglich fällt auch dieser Beweisgrund für die Erklärung des lateralen Anhanges als Jacobsonsches Organ weg.

Anuren.

Die Nasenhöhle der Frösche und Kröten ist im Verhältnis zu den Urodelen bedeutend höher organisiert und zeigt Anknüpfungen an Siren, in welchem ausser der Hauptnasenhöhle ein unterer Anhang vorhanden ist, der nicht nur lateral, sondern auch medial eine mit Sinnesepithel ausgestattete Ausstülpung besitzt (vergl. Seydel, op. cit. S. 460, Fig. 2 H. u. 2 J.).

Die Verhältnisse des äusseren Nasenloches, des Nasenvorhofes, der Choane, des primitiven und sekundären Gaumens (Gaumenfalte) sind ähnlich jenen der Urodelen.

Die halbschematischen Figuren 70—73 auf Tafel XI zeigen 4 ausgesuchte Frontalschnitte vom Laubfrosch (*Hyla arborea*), an welchen man eine Vorstellung über den Bau der Nasenhöhle erhalten kann. Zur Ergänzung dienen die mit stärkerer Vergrößerung gezeichneten Figuren der Tafel I, 3 u. 4. An Fig. 70 ist das äussere Nasenloch (Nares) und der Nasenvorhof angeschnitten, in letzteren ist schon von hier angefangen Riechepithel vorhanden. An einem weiter kaudalwärts gelegenen Schnitte (Fig. 71) hat die birnförmige Hauptnasenhöhle (Duct. olf.) einen ventralen platten Anhang erhalten (Recess. med. et lat.), der sich medial gegen das knorpelige Septum (Cart. septi), und lateral in den Oberkiefer (Maxilla) erstreckt; der mediale Recess führt hohes Sinnesepithel, der laterale nicht. In der Gegend der Choane (Fig. 72) ist der Schädel am breitesten; die Hauptnasenhöhle (Duct. olfact.) mündet in die Choane

und hat am Boden einen mit Riechepithel bedeckten Hügel (Eminent. olf.); der mediale Recess ist hier nicht mehr vorhanden, hingegen erstreckt sich eine Fortsetzung des lateralen Recesses in den Oberkiefer hinein (Sulc. maxillopalatinus); unter dieser Kiefergaumenfurche liegt der sekundäre Gaumenfortsatz (Gaumenleiste Seydels). Kaudalwärts von der Choane, im Niveau des Auges (Fig. 73) ist nur die Riechhöhle (Duct. olf.) vorhanden und am Boden der Riechhügel (Eminent. olf.)

Das Skelett besteht aus der knorpeligen Nasenkapsel und den dünnen Deckknochen. Der Scheidewandknorpel (Figg. 70, 71, Cart. septi) ist vorne dick; kaudalwärts wird derselbe dünner (Figg. 72 u. 73), und sendet in die Region vor der Choane an seinem dorsalen und ventralen Ende lateralwärts die Nasenhöhle umgreifende Fortsätze (Fig. 71 Cartilago paranasalis et paraseptalis inferior), von welchen die dorsale Platte stellenweise defekt ist, sodass dort die Deckknochen direkt der Schleimhaut anliegen. Ausser der dorsalen und ventralen Platte geht vom Scheidewandknorpel auch eine intermediäre Platte lateralwärts (Fig. 71, Cartilago paraseptalis superior), welche die Nasenhöhle in eine geräumige obere und eine flachere untere Abteilung zerlegt, — erstere ist die Haupt-, letztere die Nebenasenhöhle, oder die Riech- und Respirationshöhle (Ductus olfactorius et respiratorius, Seydel). Die Verbindung der beiden Höhlen geschieht durch eine vertikale enge Spalte (Taf. I, Fig. 3 u. Taf. XI, Pars intermedia s. isthmus), die in saggitaler Richtung kürzer ist, als die Nasenhöhlen, und darum an den vorderen und hinteren Frontalschnitten nicht zu Gesichte kommt; an solchen ist die Hauptnasenhöhle von der Nebenasenhöhle getrennt (Fig. 71, rechterseits).

Die Hauptnasenhöhle (Taf. I, Fig. 3, Duct. olfact.) hat die Form eines schräg gelegenen birnförmigen Sackes, der sich nach unten lateralwärts verjüngt und dort in den kurzen Kommunikationsgang (Pars intermedia) übergeht, der das laterale Ende

des oberen Paraseptalknorpels (*Cart. parasept. sup.*) umgreift und an der unteren Wand der Hauptnasenhöhle mündet, beiläufig in deren medialen Drittel. Der untere Nasensack ist eine fast horizontal gelegene plattgedrückte Tasche, die sich an ihrem breitesten Teile vom Scheidenwandknorpel bis in den Oberkieferknochen hineinerstreckt (Figg. 3 u. 71, *Rec. med. et lat.*). Die Tasche besteht aus einem medialen und einem lateralen Teil, deren Grenze beim Kommunikationsspalt (*Pars intermed.*) liegt; der mediale Teil hat in sagittaler Richtung eine geringere Ausdehnung und liegt in einer unvollständigen knorpeligen Kapsel, die von den beiden Paraseptalknorpeln und dem Scheidewandknorpel gebildet wird; vorne vereinigen sich die letzteren an ihrem lateralen Ende zur Bildung eines vollständigen Knorpelringes (Seydel, S. 512, Fig. 19A). Der laterale Teil der Nebenasenhöhle (Fig. 3, *Recess. maxillar.*) erstreckt sich jenseits der knorpeligen Nasenkapsel als plattgedrückter Sack in den Oberkiefer hinein, und liegt in einer Bucht dieses Knochens (*maxill.*). Da dieser Teil der unteren Nasenhöhle sich in sagittaler Richtung mehr kaudalwärts erstreckt, wie der mediale Anhang, ist er auch an distaleren Schnitten vorhanden (Taf. XI. Fig. 72, *Sule. maxillopalatinus*) und setzt sich distalwärts von der Choane noch eine Strecke fort (vergl. Seydel S. 514, Fig. 19, G.J.); von der Choane angefangen bildet der sekundäre Gaumenfortsatz (*Palatum secundarium*) den Boden der seitlichen Ausbuchtung. Oben bewirkt der Thränenmasengang (Figg. 3 u. 71, *Duct. nasolacrim.*) eine gegen das Lumen vorstehende Falte; weiter vorne mündet der Gang in den vorderen Teil der Tasche.

Die Hauptnasenhöhle ist mit hohem Riechepithel bedeckt, zwischen deren schlanken Zellen die kurzen Ausführungsgänge der Bowman'schen Drüsen durchtreten (Taf. I. Fig. 3). Die marklosen Äste des Olfaktorius liegen rundherum zwischen den kugelförmigen Alveolen der Bowman'schen Drüsen. Gegen den Kommunikationsgang (*Pars intermedia*) wird das Riech-

epithel niederer und im Gang selbst folgt ein- bis zweireihiges flimmerndes Cyliinderepithel gemischt mit Becherzellen. Der grösste Teil der Nebennasenhöhle ist mit respiratorischem Epithel bedeckt, nur im medialen Anhang (Duct. Jacobs.) ist hohes Sinnesepithel vorhanden, sodass dessen Querschnitt das Bild einer kleinen unteren Riechhöhle giebt, die sich kaudalwärts in einen blind endenden Recess fortsetzt; letzteres ist an distaleren Frontalschnitten als runder Gang vorhanden (Fig. 4, Duct. Jacobs.). Im lateralen Anhang der Nebennasenhöhle ist am äusseren blinden Ende an einer kurzen Strecke vor der Choane höheres Epithel vorhanden, von welchem Seydel angibt, dass es Riechepithel sei; aber am Laubfrosch sehe ich dort nur indifferentes kleinzelliges Epithel ohne Sinneszellen. In der unteren Tasche fehlen Bowman'sche Drüsen, statt deren sind die Recessus mit acino-tubulösen Drüsen reichlich versehen.

Der Drüsenapparat ist am Vorderkopf der Anuren mächtig entwickelt. Vorne liegt zwischen den äusseren Nasenlöchern die Glandula intermaxillaris, an der Mundhöhlendecke die dicke Lage der Gaumendrüsen (Fig. 3 u. 71, Gland. palat.). Zur Nasenhöhle stehen ausser den Bowman'schen zwei grössere Drüsengruppen in Beziehung: die mediale und laterale Nasendrüse (Glandula nasalis medialis et lateralis). Letztere liegt an der äusseren Seite der Nasenhöhle (Fig. 3 u. 71, Gland. nas. lat.) in der Nähe des Thränennasenganges und mündet vorne in den lateralen Nasenanhang. Die mediale Nasendrüse (Fig. 3, Gland. Jacobs.) ist grösser und umgreift den mit hohem Sinnesepithel bedeckten medialen Nasenanhang (Duct. Jacobs.) halbmondförmig; die Ausführungsgänge münden in diesen Recessus hinein. Zwischen den Alveolen liegen die marklosen Äste des Olfactorius, die an das Sinnesepithel des medialen Nasenhöhlenanhangs herantreten; sie kommen von hinten aus einem besonderen Bündel des medialen Olfactorius-astes, während der laterale Ast sich an der äusseren Wand der

Hauptnasenhöhle ausbreitet. Ausser dem Olfaktorius gehen Trigeminasäste zur Nasenschleimhaut.

Wenn wir das beschriebene Bild mit der Nasenhöhle der Urodelen vergleichen, sehen wir einen Fortschritt im Erscheinen des medialen Anhanges der Nebennasenhöhle, und in einer Vergrösserung des lateralen Anhanges; ausserdem ist die Hauptnasenhöhle geräumiger geworden und der Drüsenapparat mächtiger entwickelt. Für uns ist besonders der mediale Teil der Nebennasenhöhle von Bedeutung (Fig. 3 und 4, Duct. Jacobs.), weil dieses ein gut entwickeltes Jacobsonsches Organ ist, ganz ähnlich wie bei den höheren Arten, nur dass es im Verhältnis zur Hauptnasenhöhle grösser und von derselben weniger geschieden ist, im übrigen aber alle Attribute des Jacobsonschen Organes besitzt. Die Ausbuchtung ist mit hohem Sinnesepithel bedeckt, wie die Hauptnasenhöhle; sie liegt in der Nähe des unteren Teiles der Nasenscheidewand, und ist umgeben von Fortsätzen des Scheidewandknorpels (*Cartilagine paraseptales* [Jacobsoni]), die vorne sogar eine vollständige Kapsel um dieselbe bilden; die Ausbuchtung setzt sich kaudalwärts in einen kurzen blinden Gang von rundlichem Querschnitt fort, dessen Wand aus hohem Sinnesepithel besteht; in der Umgebung des Recessus liegen stark entwickelte seröse Drüsen (*Glandulae mediales* [Jacobsoni]) mit kleinen Alveolen und dunkelgekörnten Drüsenzellen; ausserdem sind dort zum Sinnesepithel herantretende Olfaktoriusbündel vorhanden (*n. Jacobsoni*), die von Scheidewandästen des Riechnerven kommen. Das sind alles Attribute des Jacobsonschen Organes, wie dieses bei den Säugetieren vorhanden ist, sodass kein Zweifel vorhanden sein kann, dass der mediale untere Nasenanhang der Anuren ein wirkliches Jacobsonsches Organ ist. Nur in Grössenverhältnissen sind Differenzen vorhanden, insofern das Jacobsonsche Organ der Anuren verhältnismässig gross ist, und die Form

einer unteren Riechhöhle hat, jedoch ist das von untergeordneter Bedeutung.

Seydel hat den ganzen unteren Nasenhöhlenanhang für das Jacobson'sche Organ gehalten, und daran einen medialen und lateralen Abschnitt unterschieden; als letzteren betrachtet er das wenige Sinnesepithel im blinden Ende des lateralen Nasenhöhlenanhanges (*Ductus respiratorius*, S.). Da der mediale Nasenanhang alle Attribute des Jacobson'schen Organs besitzt, kann die laterale Ausstülpung nicht für ein solches gehalten werden, aus Gründen, die ich oben bei den Urodelen angeführt habe. Der laterale Anhang ist auch bei Anuren weiter nichts als die primäre Kieferhöhle (*Sinus maxillaris*), die sich in eine Nische des Oberkiefers hinein erstreckt. Kaudalwärts von der Choane setzt sich die Kieferhöhle über den sekundären Gaumenfortsatz noch eine Strecke fort (Taf. XI. Fig. 72, *Sulcus maxillopalatinus*; seitliche Nasenrinne Seydels), und dient zur Leitung des Expirationsstromes in der Richtung gegen das äussere Nasenloch.

Da das Jacobson'sche Organ bei den Anuren erscheint, ist hier die Frage über die Bedingungen des Erscheinens am Platze.

Durch die Zuziehung der Nasenhöhle zum Respirationsgeschäft war eine Arbeitsteilung in der Geruchshöhle entstanden und diese machte die Ausbildung einer im Dienste der Atmung stehenden Nebenasenhöhle notwendig. Letztere weitete sich stufenweise aus: anfangs klein bei Perennibranchiaten und Urodelen, und sich nur in seitlicher Richtung erstreckend, erhielt sie bei Anuren einen medialen Anhang. Im lateralen Anhang, der eine primäre Kieferhöhle darstellt, veränderte sich das embryonale mehrschichtige schlanke Epithel frühzeitig in flimmerndes respiratorisches Epithel, und das wenige Sinnesepithel an dessen blindem Ende verschwand. Der mediale Anhang aber behielt sein hohes Sinnesepithel und stellte eine untere Riech-

höhle dar, die sich in dieser Form auf die höheren Arten forterbte. Diese untere Riechhöhle ist das Jacobsonsche Organ.

Was die Bedingungen zur Entstehung des Jacobsonschen Organes anbelangt, war Seydel der Meinung, dass der ganze untere Nasenanhang zur Fortleitung des Expirationstromes dient, um die in die Mundhöhle aufgenommene Nahrung einer Riechkontrolle zu unterwerfen. Das kann aber jedenfalls nur für den medialen Nasenhöhlenanhang von Richtigkeit sein, während der laterale mehr als Luftreservoir benützt wird beim eventuellen Untertauchen der in Wasser lebenden Amphibien; derselbe ist dazu wegen seiner Geräumigkeit und durch den Schliessmuskel am Eingang der Nasenhöhle besonders geeignet.

Ob die Funktion des Jacobsonschen Organes in gewöhnlichem Riechen besteht, ist noch nicht ausgemacht. Das könnte die Hauptnasenhöhle ebensogut besorgen, denn auch diese wird vom Expirationsstrom durchstreift. Analogieweise kann man schliessen, dass in geschütztere Lagen versenktes Sinnesepithel zur intensiveren Ausnützung der Sinneseindrücke verwendet wird. Es ist wahrscheinlich, dass das Jacobsonsche Organ Riecheindrücke vermittelt, — doch können diese anderer Art sein, als jene in der Hauptnasenhöhle, wofür wir Belege bei den Reptilien finden (s. unten). Die grosse Menge der serösen Drüsen in der Nähe des Jacobsonschen Organes und das konstante Fehlen von Bowmannschen Drüsen zeigen auf eine abgeänderte Funktion; das reichliche Sekret dieser Drüsen erfüllt die kleine Höhle des Jacobsonschen Organes, und es können die Riechstoffe nur durch Vermittelung dieses Sekretes auf die Riechzellen wirken. Feuchtigkeit ist zum Riechen auch in der Hauptnasenhöhle notwendig, aber bei weitem nicht so reichlich vorhanden, wie im Jacobsonschen Organ. Das Sekret der serösen Drüsen kann chemisch zersetzend auf die Riechstoffe wirken, um diese zum Perzipieren der Riechstoffe geeignet zu machen. Die Hauptnasenhöhle ist zum Perzipieren der lang-

samer wirkenden Riechstoffe wegen des schnellen Luftwechsels weniger geeignet, für diese ist das Jacobsonsche Organ wegen seiner geschützten und versenkten Lage im Vorteil. Dass dieses Organ erst bei den höheren Arten entstand, ist aus der fortschreitenden Vervollkommnung der Sinnesorgane zu erklären. Das sind freilich nur Schlüsse, die aber eine Wahrscheinlichkeit nicht entbehren. Jedenfalls steht es fest, dass sich das Jacobsonsche Organ erst bei den Anuren herausdifferenziert hat, und ein typisches Sinnesorgan des medialen Nasenfortsatzes ist.

2. Reptilien.

Bei Reptilien ist das Jacobsonsche Organ in grossen Gegensätzen vertreten, indem es bei einigen Gattungen in einer einfachen Form vorhanden ist, während es bei anderen eine hohe Stufe der Ausbildung erreicht hat. Von den Krokodilen war man früher allgemein der Meinung, dass bei diesen das Jacobsonsche Organ ganz fehlt, bis Sluiter (49) und Röse (42) dessen Vorhandensein in Embryonen bewiesen haben. Bei den Schildkröten hat Seydel (44) ausgedehnte Untersuchungen veröffentlicht, im Sinne deren das Organ aus einfachen Einbuchtungen der Riechschleimhaut in der Respirationsgegend besteht. Im Gegensatze zu dieser einfachen Form besitzen die Eidechsen und Schlangen ein hochentwickeltes Jacobsonsches Organ, das einer unteren Nasenhöhle gleich sieht, deren Bau besonders Leydig (29—30), dann Fleischer (11) studiert haben. Von der Mündung des Jacobsonschen Organes beim Chamäleon hat Stannius¹⁾ Erwähnung; das Organ soll aber nach Solger²⁾ bei weitem nicht in dem Grade entwickelt sein, wie bei den Sauriern.

¹⁾ Stannius, Zootomie d. Amphibien. S. 175.

²⁾ Solger, Beitr. z. Kenntnis d. Nasenwandung u. besonders der Nasenscheln d. Reptilien. Morphol. Jahrb. I. 1876.

a) Krokodile.

Da ich über Krokodile keine Erfahrungen habe, werde ich mich an R ö s e s (42) Beschreibung halten und kurz nur soviel erwähnen, was zum Vergleiche mit den übrigen Arten notwendig ist. Sluiter (49) hat *Crocodylus porosus* untersucht und angegeben, dass dieses ein gut entwickeltes J a c o b s o n ' s c h e s Organ besitzt, aber R ö s e (42) hat aus dem Bau der Zähne nachgewiesen, dass eine Verwechslung mit einer Eidechse stattgefunden hat.

Das J a c o b s o n ' s c h e Organ von *Crocodylus porosus* besteht nach R ö s e an Embryonen von 5—12 mm Kopflänge aus einer Rinne unten an der Nasenscheidewand, die sich nach rückwärts bis in den Nasenrachengang erstreckt; an Embryonen von 9,5 mm Kopflänge ist vorne an einigen Frontalschnitten ein kleiner solider Epithelzapfen vorhanden, der die Form einer in Abschnürung begriffenen Röhre hat. Das Organ behält das ganze Leben hindurch die Form einer nach unten offenen Hohlrinne, deren Lumen sich in die Nasenhöhle öffnet. Die Paraseptalknorpel reichen nach hinten niemals bis zur J a c o b s o n ' s c h e n Rinne und sind von diesem Organe ganz unabhängig.

Krokodile besitzen eine grosse laterale Nasendrüse (Gaumendrüse, R ö s e¹⁾), die zwischen dem knorpeligen Dach der Nasenhöhle und den Belegknochen liegt. Der Ausführungsgang dieser Drüse mündet an der Nasenscheidewand im Niveau des hinteren Endes der äusseren Nasenlöcher, und sieht an Querschnitten (R ö s e, Op. cit. Fig. 4, S. 748) zum Verwechseln dem J a c o b s o n ' s c h e n Gange der höheren Wirbeltiere ähnlich.

Aus dieser Beschreibung ist ersichtlich, warum die älteren Untersucher an Krokodilen kein J a c o b s o n ' s c h e s Organ fanden. Sie suchten nämlich immer nach einer ähnlichen Röhre, wie sie an Säugetieren vorhanden ist, eine solche fehlt aber hier.

1) R ö s e, C., Über die Nasendrüse und die Gaumendrüs en an *Crocodylus porosus*. Anat. Anzeiger, VIII. 1893. S. 745.

Anstatt deren ist eine Hohlkehle vorhanden, die ein einfaches Jacobson'sches Organ darstellen soll. Nun ist aber eine ähnliche Einbuchtung auch bei Schildkröten vorhanden, und ausserdem ein Jacobson'sches Organ (s. unten), darum halte ich die Deutung jener Hohlkehle für fraglich. Hingegen ist der Ausführungsgang der lateralen Nasendrüse ähnlich demjenigen der Vögel (s. unten), und es dürfte wohl das darüber dort Anzuführende auch hierher passen.

b) Schildkröten.

Über den Nasenhöhlenbau und das Jacobson'sche Organ der Schildkröten besitzen wir eine grosse Abhandlung von Seydel (44), die sich an seine älteren Untersuchungen an Amphibien (43) anschliesst. Nach den Ansichten dieses Forschers verhalten sich die Landschildkröten etwas anders wie die Sumpfschildkröten, bei beiden sind aber sehr einfache Verhältnisse vorhanden. Bezüglich des Jacobson'schen Organes sind die Landschildkröten einfacher gebaut und verhalten sich nach Seydel folgendermassen.

Bei *Testudo graeca* folgt nach dem cylindrischen und mit geschichtetem Pflasterepithel bedeckten Nasenvorhof die Hauptnasenhöhle, die am Frontalschnitt beiläufig von ovaler Gestalt ist mit dorsoventraler längerer Achse (wie unsere Fig. 6 auf Taf. II). Am vorderen Teil des Septums, beiläufig am unteren Drittel desselben verläuft in sagittaler Richtung eine stärkere Schleimhautfalte (Grenzfalte, Seydel) mit nach abwärts gewendeter Kante; an letzterer Stelle ist indifferentes Respirationsepithel vorhanden, während in der blinden Bucht unter der Falte das Epithel ähnlich beschaffen ist, wie in der über der Falte gelegenen Riechgegend, d. h. es ist dort geschichtetes Riechepithel vorhanden bis an den Boden der Nasenhöhle herunter; zu diesem Epithel ziehen Äste vom Septalast des Riechnerven und in der Schleimhaut der Falte liegt eine grosse acinöse Drüse, hingegen Bowman'sche

Fig. 6.

Fig. 5.

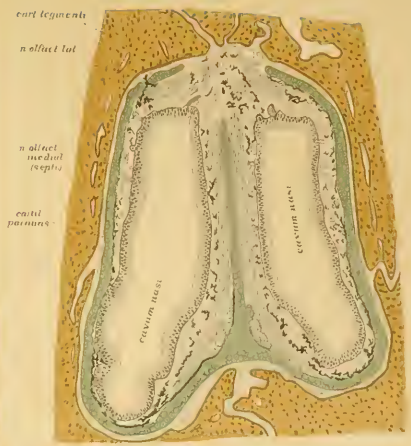
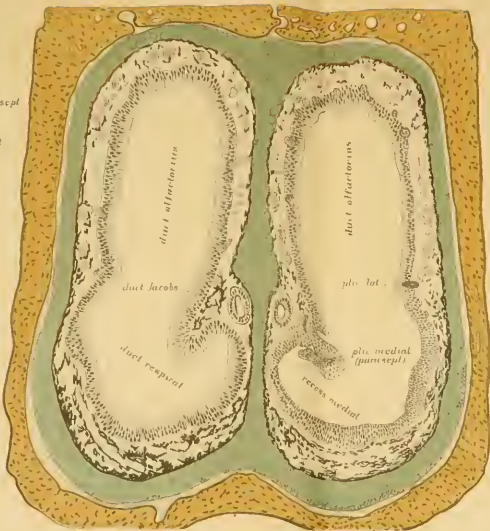
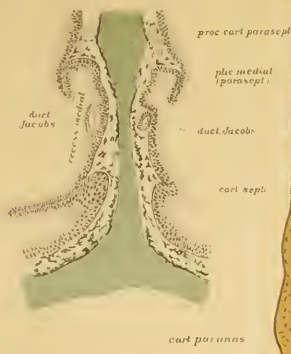Fig. 7.

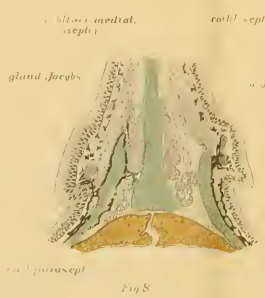
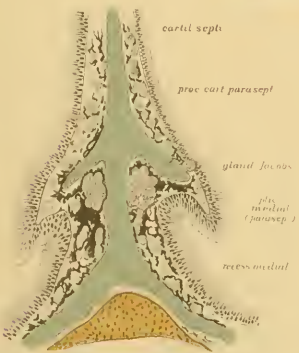


Fig. 8.

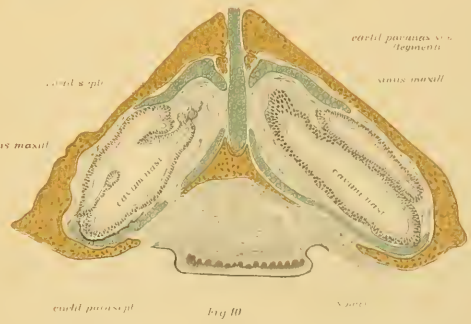


Fig. 10.

Drüsen fehlen dort. Da diese Verhältnisse so ziemlich mit jenen übereinstimmen, die bei manchen Amphibien vorkommen, ist Seydel der Meinung, der Divertikel unter der Falte am Septum sei das Jacobsonsche Organ. Da dieses Organ bei Amphibien auch an der lateralen Wand der Nasenhöhle vorkommt (s. g. lateraler Teil des Jacobsonschen Organes), erklärt er die Umlagerung bei Schildkröten aus der Form der Nasenhöhle: bei Amphibien ist die Nasenhöhle dorsoventral abgeflacht, hingegen bei Schildkröten dorsoventral verlängert; was bei jenen lateral liegt, kommt nach Seydel bei Schildkröten medial zu liegen, also auch das Jacobsonsche Organ.

Von Sumpfschildkröten hat Seydel *Emys europaea* und *Chrysemis picta* untersucht. Die Form der Nasenhöhle ist im ganzen dem vorigen ähnlich, nur in den Falten ist ein Unterschied vorhanden, inwiefern ausser der Septalfalte eine dieser gegenüber an der lateralen Wand, und noch zwei an der medialen und lateralen Seite des Nasenhöhlenbodens liegen, so dass die ganze Respirationsgegend durch diese Falten in drei seichte Vertiefungen eingeteilt wird: eine mediale, eine untere und eine laterale. In der Gegend über den Falten (Regio olfactoria) ist die Schleimhaut mit Riechepithel bedeckt, aber auch in den drei seichten Vertiefungen liegt Riechepithel, nur an der Kante der Falten ist niederes Respirationsepithel vorhanden. Da diese Einrichtung der Respirationsgegend mit jener bei manchen Amphibien übereinstimmt (z. B. bei *Siren lacertina*) und ausserdem Äste des Septalastes des Olfactorius das Riechepithel der ganzen Respirationsgegend bis an die laterale Wand versehen, da ferner in diesen Gegenden keine Bowmannschen Drüsen vorkommen, sondern an der Scheidenwand unter der Falte eine grosse acinöse Drüse liegt: glaubt Seydel das ganze Riechepithel in der Respirationsgegend als Jacobsonsches Organ auffassen zu müssen und unterscheidet an denselben bei Sumpfschildkröten durch die erwähnten Schleimhautfalten getrennte drei Gebiete: einen

medialen, unteren und lateralen Abschnitt. Den Sinn der ganzen Einrichtung sucht Seydel auch hier so, wie bei den Amphibien aus der Sinneskontrolle der respirierten Luft oder Wassers zu erklären, denn die Nasenhöhle ist so gestaltet, dass der Strom bei der Einatmung mehr die Riechgegend, bei der Ausathmung mehr die Respirationsgegend passiert; um die expirierete Luft oder das Wasser auf die Qualität der aufgenommenen Nahrungsmittel prüfen zu können, sei das Riechepithel resp. das Jacobsonsche Organ in der Respirationsgegend vorhanden.

Dass man theoretisch erschlossene physiologische Funktionen in der Morphologie mit Einschränkungen und Vorbehalt anwenden soll und die Deutung des Jacobsonschen Organes bei niederen Tieren aus der Sinneskontrolle des Expirationsstromes nicht erklärt werden kann, erweist sich bei keiner Gattung schlagender, als bei Schildkröten, denn diese besitzen ein den Säugetieren ähnliches Jacobsonsches Organ, nur ist dieses der Beachtung Seydels entgangen. Dieses Organ und den Bau der Nasenhöhle habe ich an Frontalschnitten bei *Emys europaea* folgendermassen gefunden (vgl. dazu die Figg. 5—9 auf Taf. II).

Die ganze Nasenhöhle ist sehr einfach gebaut: vorne nach dem äusseren Nasenloch folgt ein kurzer cylindrischer Teil, der Vorhof, dann erweitert sich die Nasenhöhle rasch in dorsoventraler Richtung zu einer Ellipse (Fig. 6), kaudalwärts nimmt die Höhe und Breite dieser Ellipse fortwährend ab (Fig. 9), dann kommt eine Region, wo die obere Hälfte der Ellipse noch vertikal liegt, während sich die untere Hälfte schräg lateralwärts abbiegt (Fig. 10), noch mehr hinten wird die Nasenhöhle niedriger und geht in den cylindrischen niederen Nasenrachengang über, der zuletzt mit der Choane an der Decke der Mundhöhle endet.

Dort, wo die Nasenhöhle am höchsten ist, also beiläufig im mittleren Drittel, ist an der lateralen Wand ein kleiner Hügel, die Andeutung einer Nasenmuschel vorhanden, in dem die

laterale Nasendrüse liegt; beide sind im Verhältnis zu denselben Organen der Saurier kleiner. Die laterale Nasendrüse liegt ausserhalb der knorpeligen Nasenkapsel und ihr Ausführungsgang geht nach vorne, wo sie an der Grenze des Nasenvorhofes an dessen lateralen Wand mündet. Ein Thränennasengang ist nicht vorhanden. Im hinteren Drittel der Nasenhöhle liegt an deren lateraler Seite eine linsenförmig abgeplattete Ausstülpung der Schleimhaut, die in einen kaudalwärts sich erstreckenden Recess führt (ähnlich der sich entwickelnden Grosshirnblase); diese kleine Ausbuchtung repräsentiert die Kieferhöhle (Fig. 10, Sinus maxill.). Im Vorhof kommt geschichtetes Pflasterepithel, in der Hauptnasenhöhle rund herum fast gleichmässig hohes Riechepithel (Figg. 6 und 9), in der Kieferhöhle niederes Respirationsepithel vor (Fig. 10). Die Schleimhaut ist in der oberen Hälfte der Nasenhöhle reich mit kurzen birnförmigen Bowman'schen Drüsen, in der unteren Hälfte mit Pigmentzellen versehen, und sowohl an der lateralen wie an der medialen Wand mit Olfaktoriusbündeln ausgestattet, die an beiden Seiten bis an den Boden hinunterziehen (Fig. 9). Nach der Schleimhaut folgt die knorpelige Nasenkapsel, die die Nasenhöhle an den meisten Stellen als ein vollkommener Ring umgiebt (Fig. 6, *Anulus cartilagineus nasi*, Spurgat); nur im hinteren Teil ist oben an der Decke ein grosses Loch zum Durchtritt der Riechnerven vorhanden (Fig. 9), und zwei Spalten am Septum unten in der Gegend des Jacobsonschen Organes (Fig. 8). Jenseits der knorpeligen Nasenkapsel folgen enganliegend die Deckknochen.

Bezüglich des Jacobsonschen Organes verhält sich die Sache wie folgt. Die knorpelige Nasenscheidewand ist im vorderen und hinteren Teil der Hauptnasenhöhle eine einfache vertikale Platte. An dieser Platte sind im vorderen Teil der Hauptnasenhöhle etwas unter der Mitte seiner Höhe zwei seitliche Ausladungen vorhanden (Fig. 6), die sich kaudalwärts zu

kurzen Fortsätzen verlängern (Fig. 7); die lateralen Fortsätze sind etwas schräg ventralwärts gewendet. Ich werde diese spornförmigen Fortsätze Paraseptalfortsätze (*Proc. paraseptalis*, Fig. 7) nennen, man kann sie als homolog dem Jacobson'schen Knorpel betrachten. Jenseits der Mitte der Hauptnasenhöhle werden die Paraseptalfortsätze kürzer und verlieren sich (Fig. 9), von dort an ist der Septalknorpel eine einfache vertikale Platte von gleichmässiger Dicke.

Dort wo die knorpeligen Paraseptalfortsätze vom Septalknorpel abgehen, werden diese von der Schleimhaut überzogen, wodurch jederseits an der Scheidewand gegen die Nasenhöhle schräg vorragende Schleimhautfalten entstehen; an Frontalschnitten sehen die Falten kurzen Vogelschnabeln ähnlich; ich werde diese Paraseptalfalten nennen (Fig. 7, *Plica paraseptalis*, Grenzfalte Seydel's). Diese Falten sind am höchsten dort, wo sie die Paraseptalfortsätze des Scheidewandknorpels überziehen; die Schleimhautfalten setzen sich aber auch rostralwärts fort, wo keine Knorpelfortsätze mehr vorhanden sind (Fig. 6), nur werden die Falten hier niedriger (Fig. 5) und hören dann gegen den Nasenvorhof auf.

Ausser der beschriebenen Paraseptalfalte ist eine bedeutend niederere an der lateralen Nasenhöhlenwand vorhanden, und zwei am Boden, die aber sehr unregelmässig sind (Fig. 6); hier ist das Epithel etwas niedriger, ich finde aber keinen Unterschied im Verhältnis zur übrigen Gegend, sodass ich für die erwähnten Nebenfalten zur Abgrenzung der Respirationsgegend in mehrere Abschnitte, wie es Seydel that, einen Grund umso weniger sehe, da die durch die Falten abgegrenzten Teile der Respirationsgegend keine Jacobson'schen Organe sind — wie es Seydel irrtümlich angiebt, — sondern dieses Organ an der medialen Wand in der Region der Septalfalte als rundes Epithelrohr in die Schleimhaut eingebettet ist (Fig. 6). Wie dieser Gang Seydel entgangen ist, weiss ich nicht anzugeben, ver-

Fig. 11.

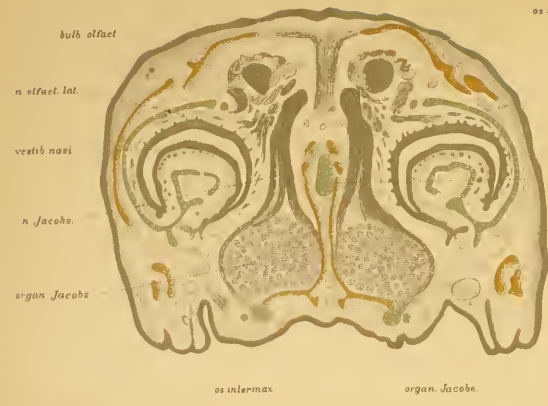


Fig. 15.

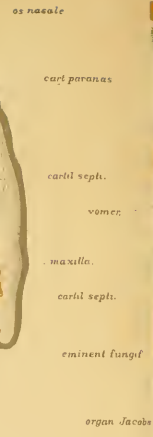
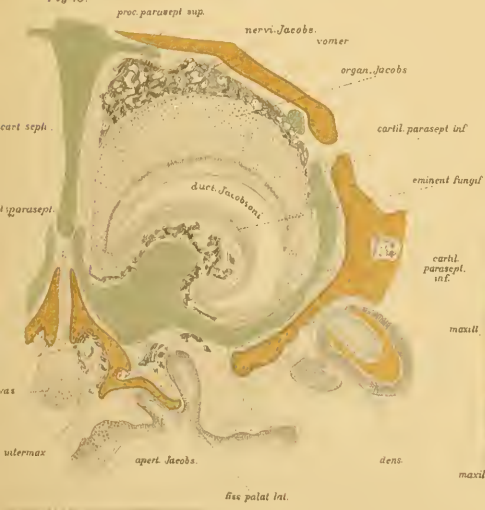

Fig. 12

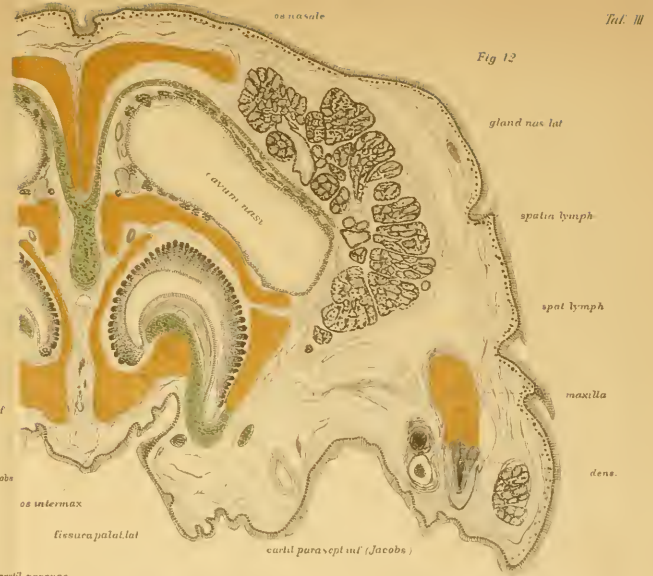

Fig. 14

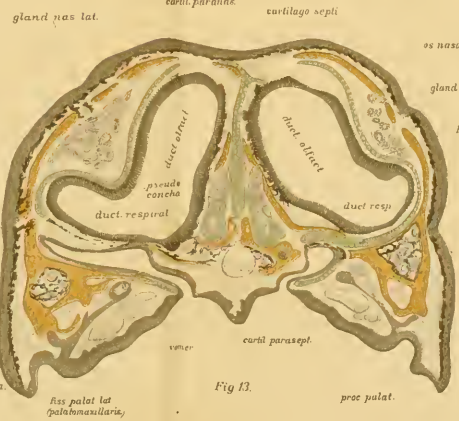
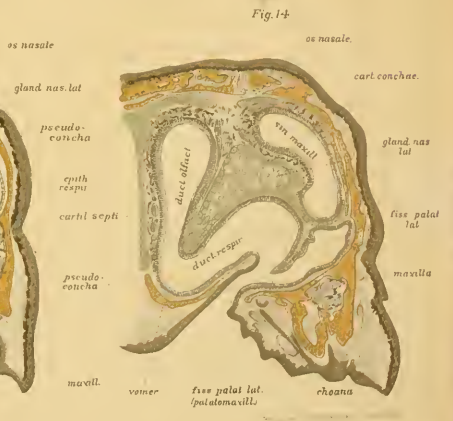


Fig. 13.



mute aber, er hat denselben für den Ausführungsgang der medialen Nasendrüse gehalten, denn er erwähnt von diesem, dass derselbe in den medialen Divertikel mündet. Das ist aber irrtümlich, denn der Epithelgang sieht ganz ähnlich dem Jacobsonischen Organe vieler Säugetiere und verhält sich in Emys folgendermassen.

Der Jacobsonische Gang beginnt im Anfang der Hauptnasenhöhle in der Einbuchtung unter der Septalfalte als oval angeschnittenes Rohr, dessen Lumen 120μ hoch und 40μ breit ist (Fig. 5, Duct. Jacobs.); das Epithel ist 40μ hoch und führt zweischichtiges Cylinderepithel; der Kanal durchbohrt schräg das Nasenhöhlenepithel und mündet am Septum ähnlich, wie etwa bei Nagetieren und dem Menschen (vergl. Fig. 51, Taf. VIII, und Fig. 69, Taf. X). Am Anfangsteil des Ganges sind am Septalknorpel noch keine Paraseptalfortsätze vorhanden, sondern nur kleine seitliche Ausladungen über dem Gange (Taf. II, Fig. 5). Kaudalwärts erweitert sich der Jacobsonische Gang ($0,4$ — $0,5$ mm hoch, $0,25$ mm breit, Epithel $0,09$ — $0,1$ mm hoch), und das Epithel wird zu Riechepithel, aber nur mit 3—4 Reihen von Kernen (Fig. 6). Noch mehr nach hinten erscheinen die Paraseptalfortsätze am Scheidewandknorpel und das Jacobsonische Organ lagert sich in die durch den Knorpelfortsatz gebildete Hohlkehle hinein; der Gang verändert hier aber insofern seine Struktur, als daran mit Cylinderepithel bedeckte kleine Ausbuchtungen entstehen, die sich dann zu Drüsengängen verlängern, d. h. dem kaudalen Teile des Jacobsonischen Ganges hat sich eine gewundene tubulöse Drüse angelagert, worin wir die Septaldrüse, resp. Jacobsonische Drüse erkennen (Fig. 7, Gland. Jacobs.). Noch weiter kaudalwärts entsteht am Boden teil der knorpeligen Nasenkapsel neben dem Septalknorpel eine Spalte und der Knorpel des Bodens setzt sich an der Seite des Septalknorpels eine Strecke nach aufwärts (Fig. 8, Cart. parasept.); in der hierdurch entstandenen Spalte liegt die Septal-

drüse (Gland. Jacobs.) und der bis an den Boden der Nasenhöhle hinunterziehende mächtige mediale Ast des Olfaktorius (N. olfact. medial.) sendet einen ziemlich starken Nebenast durch die Knorpelspalte zur medialen Nasendrüse (n. Jacobs.); die Äste dieses Jacobsonschen Nerven ziehen durch die Drüse nach vorne zum Jacobsonschen Gange und umgeben diesen rundherum. Die ganze Drüse ist reichlich von bindegewebigen Pigmentzellen umgeben.

Wenn wir den beschriebenen Kanal an der Nasenscheidewand mit jenem der Säugetiere vergleichen, kann kein Zweifel darüber sein, dass es ein Jacobsonsches Organ ist. Es ist ein fast drehrundes Epithelrohr am rostral-oralen Teil der Nasenscheidewand, das vorne frei in die Nasenhöhle mündet, dann kaudalwärts in die Schleimhaut dicht am Septalknorpel eingelagert ist und hinten die Ausführungsgänge der septalen oder s. g. Jacobsonschen Nasendrüse aufnimmt; der vordere drüsenlose Teil des Ganges führt niederes Riechepithel, zu dem ein besonderer Ast der Scheidenwandnerven zieht (N. Jacobsoni).

Nachdem in dem beschriebenen Gebilde alle Attribute eines Jacobsonschen Organes vereint sind, können die von Seydel beschriebenen seichten Einbuchtungen des Riechepithels in der Respirationsgegend unmöglich ebenfalls Jacobsonsche Organe sein, und mit jenem positiven Befunde fallen alle theoretische Folgerungen Seydels in Bezug auf die sinnliche Kontrolle der Expirationsluft weg. Wenn das aber bei Schildkröten der Fall ist, wo über das wahre Jacobsonsche Organ wegen seiner prägnanten Ähnlichkeit mit jenem der Säugetiere kein Zweifel vorhanden sein kann, müssen wir folgern, dass es auch bezüglich der Amphibien nicht anders ist: der laterale Recess bei Urodelen ist kein Jacobsonsches Organ, sondern die Kieferhöhle mit dort zurückgebliebenem Sinnesepithel.

e) Saurier.

Bei Sauriern hat das Jacobson'sche Organ eine solche Grösse erreicht, dass es an Frontalschnitten einer accessorischen unteren Nasenhöhle gleichsieht. Die erste Beschreibung des Organs stammt von Stannius¹⁾ an einigen ausländischen Schlangen (Pithon, Trigonocephalus), obgleich schon Rathke²⁾ dessen Erwähnung that (1839), nur dass er nicht wusste, dass es ein Jacobson'sches Organ ist, sondern für eine Drüse hielt. Dann hat das Organ Leydig (29)³⁾ an *Lacerta* und *Anguis* beschrieben (1872), und ist neuerdings (30) auf denselben Gegenstand zurückgekommen. Auch Born (6) hat Beiträge geliefert, die sich hauptsächlich auf *Tropidonotus natrix* beziehen; er beschreibt auch die Entwicklung des Jacobson'schen Organs bei Schlangen. Die Figuren 11—15 auf Tafel III sollen zum Verständnis der folgenden Beschreibung herangezogen werden, die sich auf die Natter und Mauereidechse beziehen.

Die knorpelige Nasenkapsel ist auch im aufgewachsenen Tiere erhalten, aber nur in der Scheidewand (Figg. 12 und 13, Cartil. septi), und als dünne Knorpelplatte an der Decke der Nasenhöhle (Cartil. paranasalis s. tegmenti), von der sich eine gebogene Knorpellamelle in die Muschel hinein erstreckt (Fig. 14, Cartil. conchae). Ausserdem ist ein Knorpel am Boden des Jacobson'schen Organes vorhanden (Fig. 12, Cartil. parasept. inf.), der vorne S-förmig gebogen ist (Fig. 12), hinten aber von der lateralen Seite her sich auch auf die obere Wand des Organs erstreckt (Fig. 15), und mit Unterbrechungen bis an den Scheidewandknorpel heranreicht, zum Zeichen, dass es ein abgeschnürter Teil dieses Knorpels ist. Die Deckknochen bestehen aus dem Nasale, Maxillare, Palatinum, Vomer und

1) Stannius, H., Handb. d. vgl. Anatomie d. Wirbelthiere. Frankfurt, 1854.

2) Rathke, Entwicklung der Natter. Königsberg, 1839.

3) Leydig, Die in Deutschland lebenden Arten der Saurier. Tübingen, 1872.

Praemaxillare; letzteres liegt an der medialen Seite des Jacobsonschen Organes, und ganz vorne sogar unter dem Organe (Fig. 15, *os intermax.*), in der Mittelgegend ist es hakenförmig gebogen (Fig. 12). Hinter dem äusseren Nasenloch folgt der Vorhof (Fig. 11, *Vestib. nasi*), unter dem das vordere Ende des Jacobsonschen Organes liegt (*Org. Jacobs.*), während dessen hinteres Ende den Bodenteil der Hauptnasenhöhle erreicht (Fig. 12, *Org. Jacobs.*).

Die Nasenhöhle ist in der mittleren Region an Frontalschnitten platt gedrückt, biskuitförmig (Fig. 12, *Cavum nasi*), und besitzt an der äusseren oberen Wand einen Vorsprung (Fig. 13), der nach hinten grösser wird und einen in die Nasenhöhle von oben lateralwärts hineinragenden Hügel bildet (Fig. 14, *concha*), der für eine Nasenmuschel gehalten und der unteren Nasenmuschel der Säugetiere gleichwertig erachtet wird. Versteht man aber im Sinne der Definition Gegenbaurs¹⁾ unter Muschel einen mit schmaler Seite von der Nasenhöhlenwand abgehenden Vorsprung, der von Skeletteilen mit freiem Rande gestützt wird, so ist das Gebilde der Eidechsen und Schlangen nur ein muschelartiger Hügel (*Pseudococoncha*, Solger²⁾), ähnlich der hinteren (oberen) Muschel der Vögel (vergl. Fig. 21, Taf. IV, *Concha sup.*), in die sich die laterale Knorpellamelle gebogen hineinerstreckt, und deren Bucht die laterale Nasendrüse aufnimmt (Fig. 14, Taf. III). So wäre das erste Erscheinen einer Nasenmuschel durch äussere Umstände, hier durch die Einlagerung einer Drüse, bestimmt. Aus einer derartigen Ausbuchtung ist dann die Differenzierung einer frei vorstehenden Nasenmuschel leicht zu erklären: es braucht nur der untere Teil der eingebogenen Knorpellamelle durch Resorption zu

1) Gegenbaur, Über die Nasenmuscheln der Vögel. Jena'sche Zeitschrift. VII. 1873.

2) Solger, K., Beiträge zur Kenntnis der Nasenwandung und besonders der Nasenmuscheln der Reptilien. Morphol. Jahrbuch, I. 1876.

schwinden, wie ähnliche Vorgänge bei den höheren Vertebraten an der knorpeligen Nasenkapsel überhaupt stattfinden; dann hat das Skelett des muschelartigen Vorsprungs einen freien Rand erhalten und entstand aus dem Hügel eine frei vorragende Platte.

Die Schleimhaut ist bei Sauriern im grössten Teil der Nasenhöhle mit Riechepithel bedeckt, dieses ist aber nicht überall gleich stark (Figg. 12 und 13): an der Decke, Scheidewand und dem medialen Teil des muschelförmigen Vorsprungs ist es hoch, hingegen am Boden und an der lateralen (unteren) Seite der Pseudomuschel ist Respirationsepithel vorhanden; in der blinden Bucht des seitlichen Recessus (Fig. 13, Duct. resp.) liegen auch viele Becherzellen; es ist also eine Differenzierung in eine Riech- und eine Respirationsgegend eingetreten. In der Riechgegend sind reichlich Bowman'sche Drüsen vorhanden, und dazwischen Äste des Olfactorius. Die vorhin erwähnte laterale Nasendrüse ist mächtig entwickelt (Fig. 12, Gland. nas. lat.), und mündet vorne in den lateralen Teil des Nasenvorhofes; die Drüsenalveolen sind klein und führen getrübbtes seröses Epithel.

An hinteren Frontalschnitten der Nasenhöhle erweitert sich der unter der Pseudomuschel gelegene Teil der Höhle in eine blinde Bucht unter den Deckknochen fort (Fig. 14, Sin. maxill.). Ich halte diesen Recessus und überhaupt die ganze Einbuchtung unter dem muschelförmigen Vorsprung homolog der Kieferhöhle, denn sie erstreckt sich in den Oberkiefer hinein und ist von Respirationsepithel bedeckt. Nun liegt aber die Kommunikation dieser Höhle unterhalb der Pseudomuschel (auf Fig. 14 bezogen wurde die Öffnung zwischen Sin. maxill. und Duct. resp. liegen), womit die Gleichartigkeit dieser Muschel mit der unteren Nasenmuschel (Maxilloturbine) der Säugetiere und der sogen. mittleren Muschel der Vögel, wie es allgemein angenommen wird, hinfällig ist. Die einzige Muschel der Reptilien ist den

Siebbeinmuscheln gleichwertig, sie sieht ähnlich der oberen Muschel der Vögel, d. h. besteht nur aus einer Einbuchtung der lateralen Nasenhöhlenwand und ist keine durch Skeletteile gestützte freie Falte der Nasenschleimhaut, wie die echten Muscheln der Säugetiere. Dass diese Vorragung den Riechmuscheln gleichwertig ist, das ist a priori einleuchtend, wenn man bedenkt, dass die primitiven Muscheln überhaupt zur Vergrößerung der Riechfläche gebildet werden; darum ist die Pseudomuschel der Saurier medial mit Riechepithel bedeckt, während die untere Muschel der Säugetiere und die mittlere Muschel der Vögel indifferentes Epithel führen und Respirationsmuschel darstellen, bestimmt zum Reinigen, Erwärmen und Feuchthalten der Luft. Gleichwie bei Anuren als Neuerwerb des Riechapparats das Jacobson'sche Organ erscheint, ähnlich tritt bei Schlangen und Eidechsen eine Vergrößerung der Riechfläche in Gestalt eines muschelförmigen Vorsprungs hinzu, die zur Vergrößerung der Riechschleimhaut dient.

Eigentümlich sind bei Sauriern die Verhältnisse der hinteren Nasenöffnung (Choane). Diese mündet nicht frei an der Decke der Mundhöhle, sondern in den seitlichen Teil des Gaumenspaltes hinein (Taf. III, Fig. 14, Choane). Schon bei Amphibien war ein sekundärer Gaumenfortsatz vorhanden, der mit der Decke der Mundhöhle eine Rinne bildet (vgl. Taf. XI, Fig. 72, Sulc. maxill.-palatinus). Bei Reptilien wird der sekundäre Gaumenfortsatz mächtiger und erstreckt sich unter dem Boden der Nasenhöhle im Querschnitt gesehen als dreieckiger Keil medianwärts (Taf. III, Fig. 13, Maxill.); der Keil nimmt von vorne nach hinten an Breite zu, weil der ganze Vorderkopf nach hinten breiter wird, und umfasst mit dem Boden der Nasenhöhle den seitlichen Teil der Gaumenspalte (Fig. 13, Fiss. palat. lat.), die vorne neben der Gaumenpapille unter dem Jacobson'schen Organ als kleine Einbuchtung beginnt (Fig. 15), weiter nach hinten zu unter dem ganzen Boden

der Nasenhöhle sich erstreckt (Fig. 13) und an der oberen Wand die Choane aufnimmt (Fig. 14). Embryologisch ist die ganze Formation aus dem Vorwachsen der sekundären Gaumenleiste unter dem Boden der primären Nasenhöhle zu erklären. Es ist aber der Boden der Nasenhöhle bei Reptilien nicht dasselbe Gebilde wie bei Säugetieren, denn bei letzteren besteht der Boden der Nasenhöhle resp. die Decke der Mundhöhle kaudalwärts vom Prämaxillare aus dem sekundären Gaumen des Oberkieferfortsatzes, während bei Reptilien der Boden der Nasenhöhle bis an die Choane vom primären Gaumen selbst gebildet wird. Unter diesem primären (prämaxillaren) Gaumen wächst von hinten und lateral der sekundäre Gaumen medianwärts vor und ist von ersterem durch den seitlichen Teil der Gaumenspalte (*Fissura palatina lateralis*) getrennt. Folglich ist die Choane der Reptilien der primären und nicht der bleibenden Choane der Säugetiere homolog. Der Unterschied besteht darin, dass bei Säugetieren der sekundäre Gaumen nur kaudalwärts von der primären Choane (dem späteren Stenonschen Gang) entsteht, während bei Reptilien (und auch Vögeln, s. unten) der sekundäre (maxillare) Gaumen sich unter der primären Choane auch rostralwärts fortsetzt, aber bis an die Gaumenpapille mit dem prämaxillaren Gaumen (Boden der Nasenhöhle) nicht verwächst, sondern mit demselben die seitlichen Ränder der Gaumenspalte umfasst.

Über den Bau des Jacobsonschen Organes der Saurier und der angrenzenden Teile ist folgendes zu berichten:

Unter dem vorderen Teile der beiderseitigen Jacobsonschen Organe liegt in der Medianlinie die Gaumenpapille und an deren lateralen Seite zieht unter dem Organe der vordere Teil der Gaumenspalte schräglateralwärts (Figg. 12—15, *Fiss. palat. lat.*). Neben der Gaumenpapille liegen beiderseits die engen Mündungen des Jacobsonschen Organes (Fig. 15, *Apert. Jacobs.*), also an der Decke der Mundhöhle vorne. Das ist nur bei Eidechsen

und Schlangen der Fall, hingegen bei allen anderen Tieren, die einen Jacobson'schen Gang besitzen, zieht sich die Mündung von der Mundhöhle aufwärts und endet zunächst in den Sten-son'schen Gang, oder noch höher am Nasenhöhlenboden in der Nähe der Scheidewand, oder in diesem.

Zwischen dem vorderen Teile der Gaumenspalte und dem Nasenhöhleneingang liegt im Prämaxillarteil des Gesichtes das Jacobson'sche Organ (Taf. III, Fig. 15), umgeben unten vom Paraseptalknorpel (Cart. parasept. inf.), medianwärts liegt der Zwischenkiefer (Os intermax.) und oben das Pflugscharbein (Vomer). Der Paraseptalknorpel ist an vorderen Querschnitten S-förmig gebogen (Fig. 12, Cart. parasept. inf.), weiter hinten halbmondförmig (Fig. 15), und sendet einen abgerundeten leistenförmigen Fortsatz gegen die untere Wand des Jacobson'schen Organs, der den Boden desselben gegen die Höhle vorstülpt, während er im Frontalschnitt das Bild eines Wulstes oder Pilzes giebt, und darum als pilzförmiger Vorsprung (Fig. 15., Eminent. fungif.) benannt werden kann. Wegen diesem Vorsprung sieht das Jacobson'sche Organ an Frontalschnitten halbmondförmig aus und kann mit einer Gastrula verglichen werden, deren äusseres Blatt dick, das innere aber dünn ist; ersteres ist nach oben, letzteres nach unten gewendet und nimmt in sich den abgerundeten Fortsatz des Paraseptalknorpels auf; medial und lateralwärts liegen die Lippen der Gastrula, wo das äussere Blatt niederer werdend in das innere dünne Blatt umbiegt. Am vorderen Drittel des Organes, aber nicht ganz vorne am blinden Ende, sondern etwas dahinter, biegt die mediale Gastrulalippe tiefer hinunter, und geht in den engen Ausführungsgang des Jacobson'schen Organs über, der in S-förmiger Biegung abwärts zieht und in der oben angegebenen Weise zwischen Gaumenpapille und Anfang des Gaumenschlitzes in die Mundhöhle mündet. Da der Ausführungsgang S-förmig gebogen und enge ist, treffen Frontalschnitte entweder dessen

oberes oder unteres Ende (wie in Fig. 15, A pert. Jacobs.); im letzteren Falle ist es ein von Plattenepithel bedeckter kurzer Recess neben der Gaumenpapille, im anderen Fall eine von Cylinderepithel bedeckte Fortsetzung der medialen Gastrulalippe, die zwischen Paraseptalknorpel und Prämaxillare zur Mundhöhle abwärts zieht.

Rostral- und kaudalwärts endet das Jacobsonsche Organ blind abgerundet. An beiden Stellen nimmt die Höhe des pilzförmigen Vorsprunges ab und die dicke obere Wand biegt nach abwärts. An Frontalschnitten jenseits des Lumens des Organs ist nur die dicke obere Wand angeschnitten (Fig. 11, Organ. Jacobs.). Zum vordern Teile des Organes ziehen die mächtigen Äste des Jacobsonschen Nerven hinunter (Fig. 11, N. Jacobson), die im Prämaxillarteil des Gesichtes in der breiten Substanzbrücke zwischen den Vorhöfen beider Nasenhöhlen liegen und an der oberen Wand des Organes sich in einen medialen und lateralen Ast teilen (s. unten). Das Bindegewebe um das Jacobsonsche Organ enthält an der oberen und unteren Wand Pigmentzellen, die an der oberen Wand reichlicher vorhanden sind (Fig. 15). Dazwischen ziehen die Äste des Jacobsonschen Nerven herunter und senken sich in die obere Wand des Organes hinein.

Das Epithel ist an der oberen Wand des Jacobsonschen Organes anders gebaut als an der unteren (Fig. 15). An letzterer Stelle bekleidet den pilzförmigen Vorsprung geschichtetes Cylinderepithel, es ist also hier respiratorisches Epithel vorhanden. Man findet die Cilien an verschiedenen Stellen verschieden hoch, an manchen Regionen ist eine niedere gestreifte Kutikula vorhanden. Wo die Cilien lang sind, sind sie scharf zu erkennen; an den kürzeren sind die Grenzen weniger deutlich, und an den ganz niedern sieht man nur eine Querstreifung wie Stäbchen. Das spricht für die protoplasmatische Natur der Cilien und erklärt den Kutikularsaum der Darmepithelien im Sinne Than-

hoffers¹⁾) und anderen. Der verschiedene Zustand einzelner Strecken lässt sich aus dem Zustande erklären, in welchem sich die Cilien zur Zeit der Einwirkung der fixierenden Flüssigkeit befanden.

Die obere Wand des Jacobson'schen Organes ist mit der Konkavität nach oben, mit der Konkavität gegen das Lumen gekehrt (Figg. 12 u. 15). Das Epithel ist hier sehr hoch, an reifen Embryonen von *Caluber natrix* 0,40—0,50 mm hoch und besteht aus zwei Hauptschichten: aus einer äusseren gestreiften kleinzelligen Schicht, die dicker ist (0,360—0,400 mm), und einer inneren dünneren Schicht (40—50 μ) mit tiefer stehenden ovalen Kernen in 2—3 Reihen und einen fein gestreiften Saum gegen das Lumen, dessen freie Fläche mit äusserst feinen und kurzen Härchen besetzt ist. An der Grenze der kleinzelligen Schicht gegen die ovalen Kerne breitet sich in horizontaler Richtung ein Kapillarnetz aus, das besonders gut mit der Heidenhain'schen Eisenlackmethode dargestellt werden kann, wo die Blutkörperchen fast schwarz werden. Vom Kapillarnetz ziehen Äste in radiärer Richtung in die kleinzellige Schicht hinein und von hier in die Schleimhaut.

Der fein gestreifte Saum gegen das Lumen mit den tiefer gelegenen ovalen Kernen hat alle Charaktere eines Riechepithels. Man sieht zwischen den schmalen Cylinderzellen die stäbchenförmigen Riechzellen und die freie Fläche des Saumes ist mit der Brunnschen Grenzmembran (*Membrana limitans olfactoria*) bedeckt, jenseits deren die feinen und kurzen Riechstäbchen vorstehen; die tiefergelegenen ovalen Kerne der Riechstäbchen stehen in 2—3 Reihen dicht aneinander und nehmen den angewendeten Farbstoff intensiver auf wie die Kerne der kleinzelligen Schicht. Letztere besteht aus radiär gestellten Strängen (drüsenartige Zellstränge, Leydig); an *Coluber*

1) Thanhoffer, Pflügers Archiv, 1874.

sind die Stränge sehr lang und breit (180—200 μ lang, 80—90 μ breit); bei oberflächlicher Betrachtung sehen sie einfachen schlauchförmigen Drüsen zum Verwechseln ähnlich. Born (6) hat thatsächlich diese Ansicht vertreten, hauptsächlich aus dem Grunde, weil die Stränge bei Embryonen vom Epithel aus drüsenförmig in das umgebende Mesenchym hineinwachsen, hingegen hat Leydig (29) die Stränge früher für Nervenzellen und neuerlich (30) für Sinnesknospen ähnliche Gebilde erklärt, die kein Lumen enthalten, trotzdem aber absondern können, da seiner Ansicht nach zwischen Sinnes- und Drüsenepithelien wenig Unterschied besteht, wie das die Geschmackszellen der Frösche beweisen, wo an deren Oberfläche freigewordenes Sekret zu erkennen ist. Meine Erfahrungen schliessen an Leydig an, jedoch bin ich mit der Deutung von Sinnesknospen nicht einverstanden, sondern habe an *Coluber matrix* und *Lacerta agilis* nach Anwendung der Zenkerschen und Flemmingschen Flüssigkeit folgendes gefunden.

Bei der Eidechse ist die Sonderung in Epithelstränge weniger deutlich, wie bei der Natter. An letzterem sind die Stränge scharf von einander getrennt und fast wie von einer Drüsenmembran umgeben; ein jeder Strang ist 80—90 μ breit, 200—220 μ lang, und besteht in querer Richtung aus 4—6 Zellen. Die Stränge sind solid, ein Lumen ist bestimmt nicht vorhanden. Die Basis der Zellsäulen ist abgerundet und das ganze Gebilde fast birnförmig; das obere Ende verbindet sich ohne Grenze mit dem kernhaltigen Teil des Riechepithels. Im Querschnitt sind die Stränge rund, was besonders gut an Frontalschnitten aus der rostralen oder kaudalen Gegend des Organes zu erkennen ist, wo die Stränge horizontal liegen und darum an Frontalschnitten quer angeschnitten werden (Fig. 11); an solchen ist von einem Lumen keine Spur vorhanden. Die Zellen sind rundlich oder eckig, haben wenig Protoplasma und einen verhältnismässig grossen Kern; sie liegen reihenweise dicht aneinander, und sehen so den Körnerzellen des Kleinhirns und der Retina ähnlich.

Dieses Bild passt weder auf schlauchförmige Drüsen, noch auf Sinnesknospen, denn erstere müssten ein Lumen, letztere verlängerte Epithel- und Sinneszellen haben. Auch ist Leydigs Ansicht schwer zu stützen, dass die Sinnesknospen secernieren, jedenfalls thun sie das nicht so, wie gewöhnliche Drüsen, denn das obere Ende der Stränge grenzt an den tieferen Teil der Riechzellen, letztere stehen aber so dicht, dass an ein Freiwerden des Sekretes durch Drüsengang ähnliche Spalten nicht gedacht werden kann, umso mehr da Spalten zwischen den Riechzellen nicht zu erkennen sind. Leydig hat unter den Zellen der Stränge Wanderzellen und auch mit kurzen Fortsätzen versehene Nervenzellen erkannt. Ich bin aber der Meinung, dass es grösstenteils protoplasmaarme Nervenzellen sind — wie es Leidig in seiner älteren Arbeit gedeutet hat, — ähnlich der Körnerschicht im Kleinhirn, zwischen denen die Bündel des Olfaktorius zum Riechepithel hinaufziehen und ausserdem feine Äste zwischen die Zellen der Stränge hineinsenden. Dass die Zellenstränge im Embryo wie Drüsen vom Epithel in das Mesenchym hineinwachsen (Born), spricht noch nicht für deren gewöhnlichen Drüsencharakter, denn die Olfaktoriusganglien stammen, wie wir es aus His¹⁾ Untersuchungen wissen, auch vom Ektoderm. Das Bild ist hier ähnlich jenem der Säugetiere mit gut entwickeltem Jacobson'schen Organ, z. B. der Nager, besonders der Maus (vergl. darüber Taf. VIII, Fig. 52). Auch bei diesem folgt unter dem Riechepithel eine gekörnte Schicht, nur ist diese nicht in Stränge geordnet, und ist also hier eine kleinzellige Nervenschicht vorhanden, zwischen deren Zellen die Äste des Riechnerven Geflechte bilden. Die Deutung als Ganglienzellen wird auch aus dem Verhalten des Jacobson'schen Nerven gestützt, denn dieser schiebt bei Sauriern so reichliche Äste zur äusseren Wand des Jacobson'schen Organes, dass diese Menge

1) His, W., Verhandlungen der Anat. Gesellschaft auf der 3. Versammlung zu Berlin, 1887. S. 63.

Fig. 16.

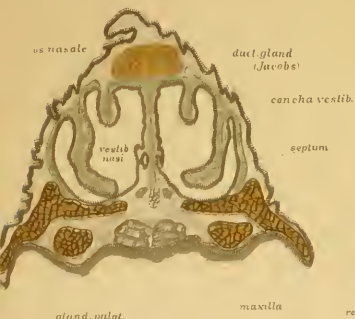


Fig. 17.

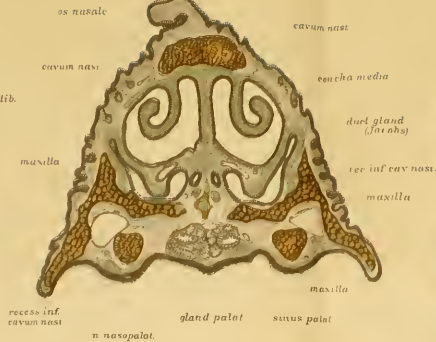


Fig. 18.

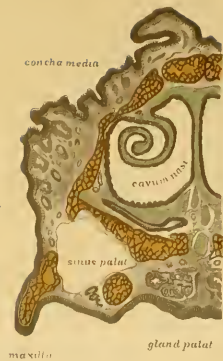

Fig. 19.

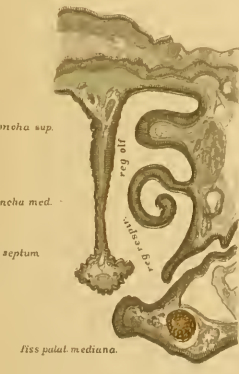
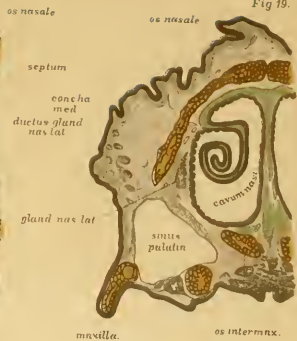

Fig 20

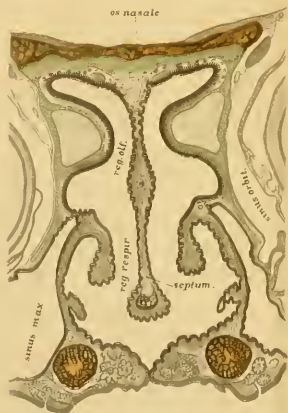

Fig 21

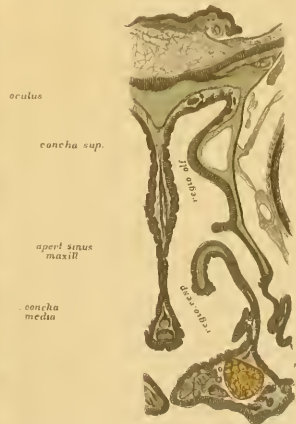


Fig 22 fiss palat media

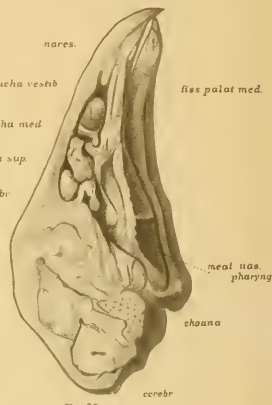


Fig. 23.

cerebr

zu dem Bedarf der Riechzellenschicht nicht im Verhältnisse steht. Ob ausser den Nervenzellen auch sekretorische Zellen vorhanden sind, lässt sich vom mikroskopischen Bilde nicht entscheiden, kann aber nicht abgewiesen werden in Anbetracht des Umstandes, dass ausser den fraglichen Zellsträngen keine Drüsen vorhanden sind, solche aber bei allen anderen Tieren reichlich in das Jacobson'sche Organ münden. Im Falle secernierende Zellen vorhanden sind, muss das Sekret zwischen den feinen Spalten der Zellen durch Diffusion in das Lumen des Jacobson'schen Organes gelangen.

Fassen wir zum Schlusse das Vorgetragene über das Jacobson'sche Organ der Eidechsen und Schlangen zusammen, so bekommen wir darüber folgende Vorstellung:

Das Organ liegt im Prämaxillarteil des Gesichtes unter dem vorderen Teil der Nasenhöhle, eingebettet in den prämaxillaren Gaumen, und ist einer sagittal gedehnten Gastrula ähnlich, mit oben gelegenen äusseren und unten gelegenen inneren Blatt (Fig. 12). Die Höhlung der letzteren wird von einem leistenförmigen Fortsatz des Paraseptalknorpels ausgefüllt. Das Lumen des Organes umgreift den von unten vordringenden pilzförmigen Fortsatz halbmondförmig und erstreckt sich verschmälernd bis an die mediale und laterale Gastrulalippe hinein, wo der Umschlag des äusseren dicken Blattes in das innere dünne Blatt stattfindet; ersteres führt an der freien Fläche Sinnesepithel, in den tieferen Schichten besteht es aus protoplasmaarmen Nervenzellen (vielleicht auch secernierenden Drüsenzellen?), die durch Bindegewebe und Bündel des Jacobson'schen Nerven in radiäre Stränge angeordnet sind (Fig. 12). Das verhältnissmässig grosse Gebilde hat einen dünnen Ausführungsgang, der am vorderen Drittel des Organs von der medialen Lippe in S-förmiger Biegung nach abwärts zieht und zwischen Paraseptalknorpel und Os prae-maxillare durchtretend an der Decke der Mundhöhle vorne zwischen

Gaumenpapille und den Anfang der Gaumenspalte mündet (Fig. 15, apert. Jacobs.).

Dass ein derartig hochdifferenziertes Organ, wie das beschriebene, einer wichtigen Funktion vorsteht, kann keinem Zweifel unterliegen; der Reichtum an Nerven ist dafür Beweis genug. Dieser Nerv geht vom vorderen Teil des Riechhirns ab und zieht bei Schlangen fast vertikal nach abwärts zur oberen Wand des Organes, dasselbe mit einem dicken medialen und lateralen Aste umgreifend (Taf. III, Fig. 11, N. Jacobs.). Verfolgt man den Jacobsonschen Nerv an Frontalschnitten kaudalwärts, so sieht man, dass derselbe von der medialen Seite des Riechhirns abgeht, während die zur Decke der Nasenhöhle tretenden Olfaktorius-Äste von dessen unterer und äusserer Peripherie kommen (Taf. VII Fig. 41, N. Jacobs. und N. olf. lat.). Der Jacobsonsche Nerv ist an der medialen Seite des Riechhirns als ein dicker Strang kaudalwärts zu verfolgen, derselbe dürfte also dem medialen Riechbündel der Säugetiere entsprechen.

Über die Funktion des Organes kann man nur Vermutungen aufstellen. Dass dasselbe zur Beriechung der Nahrungsmittel diene, ist aus dem Grunde unwahrscheinlich, weil es im Verhältnis zu seinen Lumen einen sehr engen und langen Ausführungsgang besitzt, was für eine ergiebige und schnelle Beriechung von Nachteil ist. Hier liegt klar vor, dass die Annahme Seydels über Amphibien und Schildkröten, das Jacobsonsche Organ diene zur sinnlichen Wahrnehmung des Expirationstromes und wäre aus diesem Grunde entstanden, nicht richtig sein kann, denn gerade bei Sauriern, wo das Organ die höchste Stufe der Ausbildung erreicht, ist es derartig eingerichtet, dass an ein leichtes Eindringen des Expirationstromes nicht gedacht werden kann. Im Gegenteil ist das Eindringen der Luft behindert, also auch das Entweichen davon, was dafür spricht, dass das Organ zur intensiveren Ausnützung der eingedrungenen Luft resp. Riechstoffe geschaffen ist. Überall, wo das Jacobsonsche Organ eine hohe

Ausbildung erreicht hat, kommt es in eine geschützte Lage, und erhält einen engen Ausführungsgang, und das kann nicht ohne Zweck für dessen Funktion sein. Was für Riechstoffe darin perzipiert werden, ist freilich nicht zu entscheiden, doch müssen diese Sinneswahrnehmungen für das Tier von hoher Bedeutung sein, sonst würde das Organ keine derartig hohe Ausbildung und Nervenreichtum erhalten haben, wie oben vorgetragen. Da es die höchste Stufe der Vollendung bei kriechenden Tieren erreicht, könnte an Geschlechtsfunktionen gedacht werden, zur Perzeption der Geschlechtsriechstoffe um bei der Aufsuchung der Paare behilflich zu sein. Diese Hypothese hat eine Stütze darin, dass das Jacobson'sche Organ bei jenen Tieren, bei welchen an die Umgebung haftende Riechstoffe wegen des Aufenthaltsortes wegfallen, also bei Fischen und Vögeln, nicht vorhanden ist (s. Vögel), weil jene geschlechtliche Riechfunktion durch das Auge vermittelt wird, und auch beim Menschen ist das Organ rudimentär geworden, wegen der Ausbildung des Intellektes und allgemeinen Verkümmern des Riechvermögens. Dass das Jacobson'sche Organ dieselbe Funktion hätte, wie die Riechschleimhaut der Hauptnasenhöhle, ist kaum anzunehmen, denn dafür ist eine Sonderung vom gewöhnlichen Riechapparat und versenkte Lage überflüssig. Unnötige Organe werden rudimentär oder schwinden ganz, erhalten aber keine höhere Differenzierung in den höheren Arten, wie das Jacobson'sche Organ bei den Schlangen und Eidechsen im Verhältnis zu den Anuren.

3. Vögel.

Die Nasenhöhle der Vögel ist in sagittaler Richtung verlängert und lateralwärts umgeben von luftführenden Räumen, von welchen ein grösserer vor der Augenhöhle (*Sinus orbitalis*), ein zweiter im Gaumenfortsatz liegt (*Sinus palatinus*), der sich kaudalwärts in die Kieferhöhle fortsetzt (Taf. VI, Figg. 18,

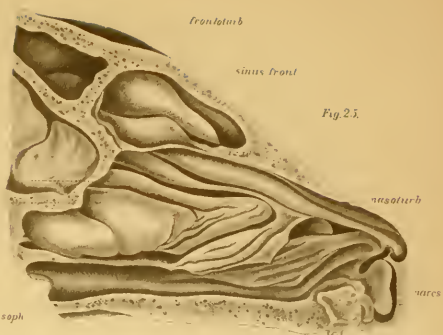
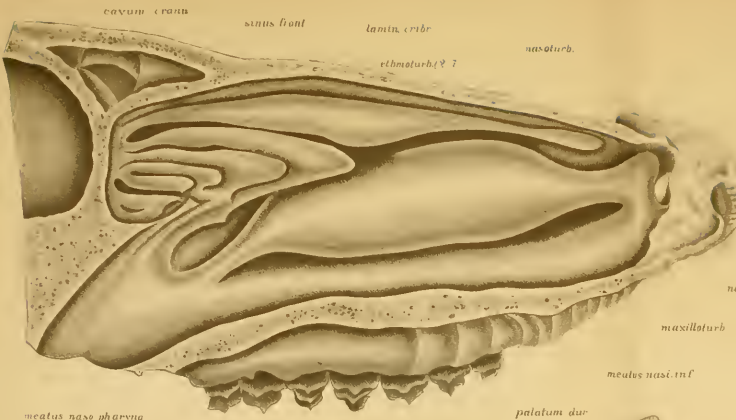
19 u. 21, Sinus palatin. und maxill.). Die Zahl der Muscheln schwankt zwischen 1—3, so haben z. B. die Tauben nur eine Muschel¹⁾, während Hausgeflügel drei besitzt, wie es Fig. 23, Taf. IV zeigt. Ich wähle zur Grundlage der Beschreibung Frontalschnitte des Haushuhnes (Taf IV, Figg. 16—22).

Das äussere Nasenloch führt in den Vorhof, der mit der kaudalwärts gelegenen Hauptnasenhöhle mittelst einer engeren Stelle kommuniziert. Im Vorhof wird das Nasenloch medianwärts durch eine von oben C-förmig herunterhängende Vorhofsmuschel verdeckt (Fig. 23, *Concha vestibuli*). In der Hauptnasenhöhle liegen rostral-kaudalwärts zwei Muscheln; die vordere resp. mittlere Muschel (*Concha media*) besteht aus einer 1½ mal gewundenen Platte (Fig. 19), die nur schmale Spalten freilässt. Die hintere resp. obere Muschel (Fig. 23, *Concha sup.*) ist eigentlich nur eine wulstförmige Vorrangung der lateralen Nasenhöhlenwand (Fig. 21, *Concha sup.*), ähnlich der *Pseudoconcha* der Saurier (s. oben). Hinter diesem Wulst ist die Schädelhöhle von der Nasenhöhle durch eine fibröse Membran geschieden (Fig. 23, *Lam. cribr.*), die eine Öffnung hat, um den Riechnerven durchzulassen, — jene Membran ist also der Siebplatte der Säugtiere gleichwertig.

Von den drei Muscheln ist die Vorhofsmuschel eine spezielle Einrichtung des Vogelkopfes, bestimmt das äussere Nasenloch von innen her zu verlegen (Gegenbaur²⁾). Die mittlere Nasenmuschel ist äquivalent der unteren Muschel des Menschen und der vorderen Muschel der Säugetiere (maxilloturbinale); dafür spricht deren Anheftung am Oberkiefer, und der Umstand, dass der Thränenangang unter dem vorderen Ende der Muschel in die Nasenhöhle mündet; die Schleimhaut

1) Gegenbaur, Über die Nasenmuscheln der Vögel. Jenaische Zeitschrift für Medizin und Naturwissenschaften, III. 1873.

2) Gegenbaur, C., Über die Nasenmuscheln der Vögel. Jenaische Zeitschrift, VII. 1873.



meatus naso-pharyng.

Fig. 24
lamin. term.

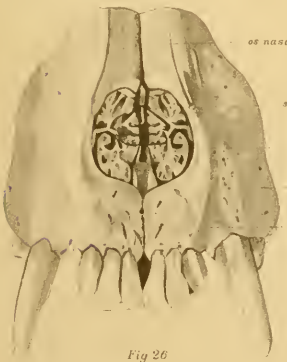


Fig. 26

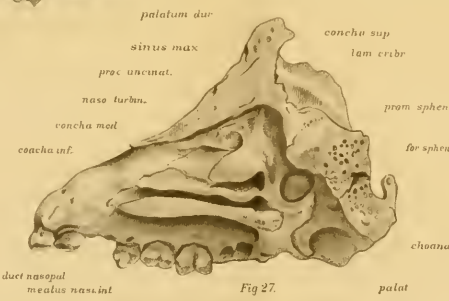


Fig. 27

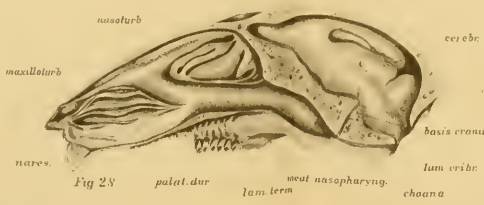


Fig. 28

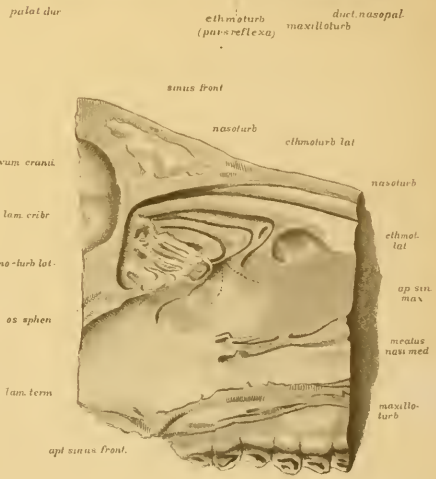


Fig. 29

Fig. 25

dieser Muschel ist mit Respirationsepithel bedeckt und mit niederen schlauchförmigen Einbuchtungen versehen, die helles Cylinderepithel führen (Fig. 21, *Concha media*). Ähnlich ist die Schleimhaut im ganzen vorderen Teil der Hauptnasenhöhle beschaffen. Die obere oder hintere Muschel der Vögel ist eigentlich nur ein mit Riechepithel bedeckter muschelförmiger Wulst (*Pseudoncha*), der dem Riech- oder Siebbein-Muschelapparat der Säugetiere entspricht und als Erbteil der einzigen Muschel der Saurier zu betrachten ist; eine Differenzierung in mehrere muschelförmige Teile hat bei Vögeln noch nicht stattgefunden.

Die knorpelige Nasenkapsel geht bei Vögeln in den ausgewachsenen Zustand über, ist aber sehr dünn und setzt sich in die Muscheln hinein fort (Figg. 16—22). An der äusseren Seite liegen die Deckknochen und diese umfassen auch die Luft Räume.

Der Gaumen der Vögel ist infolge des auswachsenden Schnabels eigentümlich gestaltet. In der Region hinter den äusseren Nasenlöchern, also soweit sich beiläufig die mittlere Muschel erstreckt, sind die Verhältnisse ähnlich jenen der Saurier, d. h. es ist ein gespaltener Gaumen vorhanden (Fig. 20, *Fiss. palat. media*), der sich Y-förmig in zwei laterale Arme teilt (Fig. 20, *Fiss. palat. lat.*); die Wände der Seitenarme werden oben vom Boden der Nasenhöhle, unten vom keilförmig medianwärts gewachsenen sekundären Gaumen gebildet. Der mittlere Schlitz der Gaumenspalte erstreckt sich aber rückwärts nur bis etwas über das vordere Ende der mittleren Nasenmuschel, hingegen findet man weiter vorne unter dem Nasenvorhof an Frontalschnitten (Fig. 16—19) eine dicke Substanzbrücke unter dem Vorhof bis an die Decke der Mundhöhle hinunter, in welchem vorne eine blinde Bucht der Nasenhöhle (Fig. 17 *Rec. inf. cavi nasi*), ferner lateral der Oberkiefer (Figg. 16—19, *Maxilla*), und der Gaumensinus (*Sinus palatin.*) liegen, ausser-

dem sind in der dicken Mundschleimhaut grosse Gaumen-
drüsen (*Gland. palat.*) eingebettet. Diese ganze gemeinsame
Substanzanlage unter dem Nasenvorhof bis an die Schnabelspitze
entstand aus dem unteren Teil des embryonalen mittleren Nasen-
fortsatzes (dem primären maxillären Gaumen), der sich mit der
Ausbildung des Schnabels rostralwärts verlängert hat. Der
Gaumensinus hat sich im Embryo von der hinten gelegenen Kiefer-
höhle (*Fig. 21, Sinus maxill.*) her in den verwachsenden Prä-
maxillarteil des Gesichtes erstreckt (*Figg. 16—20, Sinus palatin.*)
und liegt dann unter dem mit geschichtetem Plattenepithel be-
deckten lateralen Teil der Gaumenspalte (*Fig. 20*).

Riechepithel ist nur an der oberen Muschel, und darüber
an der Decke der Nasenhöhle vorhanden (*Fig. 20 u. 21*). Die
mittlere Muschel und der grösste Teil der Nasenschleimhaut wird
von flimmerndem Cylinderepithel bedeckt und an der Vorhof-
muschel ist geschichtetes Plattenepithel vorhanden. An den mit
Respirationsepithel versehenen Stellen sind niedere Falten vor-
handen, zwischen welchen kryptenartige Vertiefungen liegen,
deren Grund abgerundet und mit hellen Cylinderzellen bedeckt
sind, — das sind einfache Schleimdrüsen. Eine grosse seröse
Drüse liegt in der Region des hinteren Teiles der mittleren
Muschel, an deren äusserer Seite sich bis zur oberen Muschel
hinauferstreckend (*Figg. 19—20, Gland. nas. lat.*); der lange
Ausführungsgang dieser Drüse zieht an der lateralen Wand der
Nasenhöhle schräg nach vorne und unten bis an den Boden
der Nasenhöhle, biegt dann plötzlich medianwärts um, und
lagert sich im Niveau des vorderen Teiles der mittleren Nasen-
muschel in die Substanzbrücke zwischen dem Boden der Nasen-
höhle und den Gaumensinus hinein, zieht hier über den Ober-
kiefer und unter der Schleimhaut des Nasenhöhlenbodens in
frontaler Richtung medianwärts (*Fig. 18, Duct. gland.*), biegt
dann nahe an der Medianebene über dem dicken *N. nasopalati-*
tinus nach aufwärts (*Fig. 17, Duct. gland.*), lagert sich in

die Schleimhaut der Nasenscheidewand hinein und mündet hier im vorderen Teil der Nasenhöhle in eine kurze Spalte, die dem Ausführungsgang des Jacobsonschen Organs bei Nagetieren sehr ähnlich sieht (Fig. 16, Duct. gland.).

An den mit stärkerer Vergrößerung gezeichneten Figuren der Taf. VII, sieht man an Fig. 39 den vorderen Teil der seitlichen Nasendrüse (Gland. nasi lat.) an der inneren Seite des Bodens der Nasenhöhle, unter den sich der laterale Teil der Gaumenspalte (Fiss. palat. lat.) erstreckt; die Fig. 40 zeigt einen Frontalschnitt mehr nach vorne, an welchem unter dem Boden der Nasenhöhle der blinde Recess vorhanden ist (Cavi nasi pars inf.); darunter zieht über dem Gaumensinus (Fiss. palat.) der Ausführungsgang der seitlichen Nasendrüse medianwärts, erweitert sich während seines Verlaufes und zieht plötzlich in vertikaler Richtung nach oben; der letzte Teil des Ganges (Duct. Jacobs.) ist bedeutend enger, wie der übrige.

Damit sind wir mit der Beschreibung der Nasenhöhle zu Ende und wollen nun erörtern, wie es sich mit dem Jacobsonschen Organ verhält.

Über dieses ist man allgemein der Meinung, dass es bei Vögeln fehlt. v. Kölliker erwähnt von der Gans, dass er an dieser einen mit Cylinderzellen bedeckten Gang gesehen hat, dessen Beschreibung ganz auf den von mir vorher erwähnten Drüsengang passt. Dieser Gang geht nach Kölliker von der lateralen Nasendrüse ab, und zieht unter dem vorderen Stirnknochen in einer Rinne zwischen diesem Knochen und Nasenbein abwärts, durchbohrt etwas hinter dem knöchernen Nasenloch die Knorpelwand der Nasenhöhle, erreicht so den Boden der Nasenhöhle, zieht hier neben dem Knorpel der Nasenscheidewand nach vorne und mündet am Septum. Hier ist der Gang 4—5 mm lang und 1 mm dick, und liegt über dem dicken

1) Ganins (13) Ansicht darüber ist mir wegen der wenig zugänglichen russischen Zeitschrift unbekannt.

N. nasopalatinus. Der Lage und Mündung nach sieht dieser Gang einem Jacobsonschen Organ ähnlich, da derselbe aber von der Nasendrüse kommt, ist derselbe Köllikers Meinung nach ein Drüsengang.

Ich habe die Nasenhöhle der Vögel am Huhn, Ente, Trutzhahn und dem Spatzen an frontalen Serienschritten auf das Jacobsonsche Organ untersucht, habe aber ansser dem oben angeführten vermeintlichen Drüsengang nichts dergleichen gefunden. Nun ist es jedenfalls auffallend, dass ein Organ in einer grossen Klasse der Wirbeltiere ohne eine Spur zu hinterlassen schwindet, welches bei den nächsten Verwandten, den Sauriern, in der höchsten Ausbildung vorhanden ist; selbst beim Menschen ist das Organ in rudimentärer Form vorhanden, obgleich es auch bei diesem schon lange her ausser Funktion getreten ist, wie es die rudimentäre Form bei Affen beweist. Also wenigstens Spuren sollte man bei Vögeln erwarten, oder ein vorübergehendes Erscheinen im Embryo. Dies bewog mich den erwähnten Drüsengang näher zu untersuchen und habe an serialen Frontalschnitten beim Huhn folgendes gefunden.

In der Region des vorderen Teiles der mittleren Nasenmuschel, also am Ende des Nasenvorhofes, ist die Schleimhaut der Nasenscheidewand wulstförmig verdickt (Taf. IV, Fig. 16); in den Wulst vertieft sich das geschichtete Pflasterepithel rinnenförmig (Fig. 16, rechterseits), dann legen sich kaudalwärts die vorstehenden Ränder der Rinne lippenförmig aneinander, und vereinigen sich zur Bildung einer mit 2-, 3-, 4schichtigen Epithelzellen bedeckten runden Röhre (Fig. 16, linkerseits) von 130 bis 140 μ Durchmesser, deren Epithel 30—40 μ dick ist. Wenn diese Röhre nach einem kurzen Verlauf an der Scheidewand blind enden würde, hätte man ein ganz ähnliches Gebilde wie das rudimentäre Jacobsonsche Organ 4—6 Monate alter menschlicher Embryonen (vergl. Fig. 68, Taf. X); das ist aber nicht der

Fall, sondern der Gang setzt sich in den langen Ausführungsgang der lateralen Nasendrüse fort und hat folgenden Verlauf.

Nachdem der Gang von seiner Mündung am Septum (Taf. IV, Fig. 16, Duct. gland. Jacobs.) eine ganz kleine Strecke sich in horizontaler Richtung kaudalwärts fortgesetzt hat, biegt er in jähem Bogen nach unten und kommt im prämaxillaren Gaumen an die mediale Seite des unteren Recessus der Nasenhöhle über den dicken N. nasopalatinus zu liegen (Fig. 17, Duct. gland. Jacobs.); der rechte und der linke Gang liegen nahe aneinander in der Substanzbrücke zwischen den erwähnten beiden Recessus, in welche sich eine Fortsetzung der knorpeligen Nasensecheidewand hineinstreckt. Diesen Teil des Ganges kann man als dessen ersten oder vertikalen Teil bezeichnen, nach welchem der zweite oder horizontale Teil folgt. Dieser liegt frontal (transversal) unter dem vordersten Ende der seitlichen Gaumenspalte, eingebettet in die Substanzbrücke zwischen dieser Spalte und dem Gaumensinus (Taf. IV, Fig. 18 und Fig. 40, Duct. gland.).

Beim Übergang des vertikalen Teiles in den horizontalen ist an letzterem eine Erweiterung vorhanden (Fig. 40) und da der horizontale Teil überhaupt viel breiter wie der vertikale ist (120—150 μ), sieht man denselben an Frontalschnitten der ganzen Länge nach angeschnitten; die Wand ist von zweischichtigen Cylinderzellen bedeckt, und das Lumen mit einem Gerinnsel erfüllt, infolge der angewendeten Fixierungsflüssigkeit. Nach dem transversalen Teil des Ganges folgt dessen schräg aufsteigende laterale Fortsetzung, die als deren dritter Abschnitt benannt werden kann; dieser zieht an der äusseren Wand der Nasenhöhle gegenüber dem umgebogenen Teile der mittleren Nasenmuschel schräg nach hinten und nimmt die Drüsengänge der lateralen Nasendrüse auf (Taf. IV, Fig. 19 und Taf. VII, Fig. 39, Gland. nasi lat.), die zwischen dem Paranasalknorpel und dem Os frontale gelegen ist und eine ähnliche, aber im Ver-

hältnis kleinere seröse Drüse ist, wie die laterale Nasendrüse der Reptilien (bei Krokodil Gaumendrüse nach Röse, op. cit.).

Der Funktion nach ist das beschriebene lange Epithelrohr der Ausführungsgang der lateralen Nasendrüse, morphologisch verhält sich aber die Sache anders. Meiner Auffassung nach sind am Gange 2 Teile zu unterscheiden: erstens der enge Abschnitt in der Nähe des Septums und zweitens der weitere Teil im Prämaxillarteil des Gaumens und an der seitlichen Wand der Nasenhöhle; ersteres halte ich für ein rudimentäres Jacobsonsches Organ, letzteres für den Ausführungsgang der lateralen Nasendrüse, die sich mit dem ersten Abschnitt sekundär vereinigt hat. Für diese Auffassung sprechen morphologische und auch histologische Gründe. In morphologischer Beziehung kann es keinem Zweifel unterliegen, dass die laterale Nasendrüse der Vögel jener der Reptilien homolog ist, das beweist die Lage und Struktur hinlänglich. Bei Eidechsen und Schlangen verläuft der Ausführungsgang dieser grossen Drüse (vergl. Fig. 12, Taf. III, Gland. nasi lat.) zwischen Paranasalknorpel und den Deckknochen an der lateralen Wand der Nasenhöhle rostralwärts und mündet hinter dem äusseren Nasenloch in den Vorhof der Nasenhöhle. Dieses einfache Verhalten ist bei Vögeln abgeändert, wozu die eingreifende Veränderung des in die Länge auswachsenden prämaxillaren Gesichts zum Schnabel die Ursache war. Durch diese Verlängerung ist der lange Nasenvorhof vor dem äusseren Nasenloche entstanden, unter dem im prämaxillarem Gaumen von hinten her die Gaumenspalte und der Gaumensinus hineingewachsen sind; mit dieser eingreifenden Veränderung wurde der Ausführungsgang der lateralen Nasendrüse von seinem ursprünglichen Verlaufe abgelenkt und gelangte in den Bodenteil der Nasenhöhle hinein, wo er sich mit dem Jacobsonschen Gange sekundär verbunden hat. So wurde aus der accessorischen Riechhöhle des Jacobsonschen Organes der Ausführungsgang einer Nasendrüse, aber nur der distale, sog. vertikale und engere

Teil des Drüsenganges ist als Jacobsonsches Organ zu betrachten (Fig. 40, Duct. Jacobs.), weil nur in diesem das Epithel einem verkümmerten Sinnesepithel gleichsieht, ähnlich jenem reiferer menschlicher Embryonen, während im transversalen Teil des Ausführungsganges gewöhnliches Cylinderepithel vorhanden ist (Fig. 40, Duct. gland.). Das verkümmerte Riechepithel ist nur an Objekten, die mit Säuren nicht entkalkt wurden, zu erkennen; dazu kann man reife Hühnerembryonen verwenden (wie die Objekte der Figg. 16—22), weil diese sich auch ohne Entkalken schneiden lassen, während an ausgewachsenen Tieren die angewendete Säure die Grenzen der atrophischen Riechzellen undeutlich macht.

Die Veränderung des Jacobsonschen Organes zum Endteil eines Drüsenausführungsganges erfährt eine Forterbung bei den Säugetieren, da auch bei vielen von diesen eine grosse seröse Drüse hinein mündet, nur ist das nicht die laterale Nasendrüse sondern eine andere am Septum gelegene mediale Nasendrüse, worüber unten weiteres folgt.

Durch die angegebene Auffassung ist das Jacobsonsche Organ der Vögel erklärt, und das scheinbare Fehlen desselben in einer grossen Klasse der Wirbeltiere verständlich gemacht. Schon an Schildkröten ist das Organ in weniger vollständiger Form vorhanden, aber noch gut erkennbar. Über Krokodile bin ich nicht gewiss, ob die von Röse (42) angegebene Rinne am Septum das richtige Jacobsonsche Organ ist; hingegen passen die Verhältnisse der von Röse (op. cit.) beschriebenen Gaumendrüse und deren Ausführungsgang auf die Verhältnisse der Vögel. Jedenfalls ist aus dem Verhalten des Jacobsonschen Organes zu schliessen, dass die Stufe zu den Vögeln nicht durch die Saurier, sondern durch Vermittlung der Schildkröten und Krokodile stattgefunden hat; mit der veränderten Lebensart ist die Funktion des Organes bei Schildkröten zuerst reduziert worden, dann ist ein Funktionswechsel eingetreten und

das Sinnesorgan ist in den Dienst einer grossen Nasendrüse getreten. Zur Reduktion des Sinnesorganes haben morphologische Veränderungen im Prämaxillarteil des Gesichts beigetragen, was aber die physiologische Entbehrlichkeit des Organes betrifft, darüber kann man nur Vermutungen aufstellen. Dass die Schärfe des Geruchs durch den Verlust des Jacobsonschen Organes nichts eingebüsst hat, beweisen die Raubvögel, und so wäre nur an eine geschlechtliche Sinnesperception zu denken, die bei Vögeln durch Vermittlung des Auges besser besorgt sind.

4. Säugetiere.

Über die Nasenhöhle der Säugetiere haben Zuckerlandl¹⁾, und Seydel²⁾ an einem reichhaltigen Materiale so vortreffliche Untersuchungen veröffentlicht, dass wenig nachzuholen ist und sich nur auf Details erstrecken kann. Solche wären die Darstellung der Muscheln und des Jacobsonschen Organes an Frontalschnitten. Letzteres haben jene Autoren nicht behandelt und meine Absicht war ursprünglich nur dieses Organ zu untersuchen, da ich aber nebenbei eine Vorstellung über den Bau der ganzen Nasenhöhle erhielt (vergl. auch meine früheren Abhandlungen³⁾, soll hier einiges davon vorgetragen werden.

Ich teile also die Aufgabe in zwei Teile: 1. Betrachtung der ganzen Nasenhöhle, hauptsächlich zum Studium des Muschelapparates an Frontalschnitten, und 2. das Jacobson'sche Organ.

1) Zuckerlandl, E., Das peripherische Geruchsorgan der Säugetiere. Stuttgart 1887. — Normale und pathologische Anatomie der Nasenhöhle. I. 1882. II. 1892. — Realencyklopädie der gesamten Heilkunde. 2. Aufl., 1888. — Merkel u. Bonnet, Ergebnisse der Anatomie und Entwicklungsgeschichte. II. 1892. S. 274.

2) Seydel, O., Über die Nasenhöhle der höheren Säugetiere und des Menschen. Morphologisches Jahrbuch, XVII. 1891.

3) Mihalkovics, V., Anatomie und Entwicklungsgeschichte der Nase und ihrer Nebenhöhlen. Heymanns Handbuch d. Laryng. u. Rhinologie. III. Wien 1866. — Bau und Entwicklungsgeschichte der pneumatischen Gesichtshöhlen. Verhandl. d. anat. Gesellsch. zu Berlin, 1896.

a) Muschelapparat.

Den Begriff einer Muschel hat Gegenbaur¹⁾ als „eine von der Nasenhöhlenwand her entspringende, selbständige, von einer einfachen Fortsetzung des Skeletts der Wand gestützte Einragung“ umschrieben. Insofern diese Definition eine „einfache“ Fortsetzung des Skeletts erfordert, können die von Schleimhaut bedeckten wulstförmigen Hervorragungen der Nasenhöhlenwand nicht zu den Muscheln gezählt werden. Demnach sind die muschelförmigen Wülste der Reptilien und Vögel keine wahren Muscheln, sondern nur Pseudomuscheln, da sie nur bogenförmige Einbuchtungen des Skeletts enthalten (vergl. Taf. III, Fig. 14 und Taf. IV, Fig. 21). Trotzdem kann kein Zweifel obwalten, dass die Pseudomuscheln der Reptilien und Vögel mit den Siebbeinmuscheln der Säugetiere homolog sind, denn sie liegen an entsprechenden Stellen und haben diesselbe Funktion (Vergrößerung der Riechfläche), ausserdem sind viele der sog. lateralen Siebbeinmuscheln der Säugetiere weiter nichts als Vorbuchtungen des Skeletts und der Schleimhaut gegen die Riechregion. Solger²⁾ hat die Frage aufgestellt, aber nicht beantwortet, wie aus einer einfachen Knorpellamelle eine einheitliche Platte entsteht, ob durch Auswachsen, oder Aneinanderlagerung der sich zugekehrten Flächen der eingebuchteten Partie und nachträgliche Verschmelzung derselben zu einer einheitlichen Platte? Von einer solchen Verschmelzung habe ich an verschiedenen Säugetier- und menschlichen Embryonen nichts gesehen, und die Alternative ist überhaupt nicht am Platze, denn die wahren Muscheln entstehen an Embryonen, wie ich gesehen habe, nicht aus gebogenen Knorpellamellen, sondern zuerst als frei vorwachsende Duplikaturen der Schleimhaut (wie auf Taf. XI, Fig. 77, Maxilloturb.), in deren

1) Gegenbaur, Über die Nasenmuscheln der Vögel. Jenaische Zeitschrift f. Medizin und Naturwissenschaft. VIII.

2) Solger, Beiträge zur Kenntnis der Nasenwandung und besonders der Nasenmuscheln der Reptilien. Morphol. Jahrbuch, I. 1876.

Innern sich das Mesenchym zu einer Knorpelplatte differenziert, die gleichzeitig mit dem Paranasalknorpel entsteht, aber nicht hinein wächst, sondern in loco gebildet wird. Nicht die Bildungsweise entscheidet den Charakter einer Muschel, sondern der Ort und die Funktion.

Es giebt zwei Gattungen von Muscheln: Riech- und Respirationsmuscheln. Erstere [Ethmoturbinalia] liegen in der Siebbeingegend (Taf. V, Figg. 24, 25, 28, Ethmoturb.; Taf. VI, Figg. 37 und 38, Ethmoturb.), und diese sind mit Riechepithel bedeckt. Die Respirationsmuschel [Maxilloturbinal] gehört der Oberkiefergegend der Nasenhöhle an (Taf. V, Figg. 24, 25, 25, 28, Maxillaturb.; ferner Taf. VI, Figg. 33—35, Maxilloturb.; Taf. VIII, Fig. 45, Maxilloturb.); diese Muschel ist mit Respirationsepithel bedeckt und dient zur Erwärmung, Filtrierung und Befeuchtung der eingeatmeten Luft. Dabei ist es einerlei, ob die Riechmuscheln nur vom Skelett gestützte Vorsprünge der Nasenschleimhaut, oder frei vorragende Lamellen sind. Um präzise Ausdrücke zu haben, ist es geraten für die Vorragungen den Namen der falschen Muscheln (Pseudoconcha) anzuwenden, um diese von den frei vorragenden Muscheln [Concha] zu unterscheiden. Andere Autoren gebrauchen für die falschen Muscheln den Namen: Riechfalten, Riechwülste [Zuckerlandl], Nebenumschel [Killian], vermischen damit aber auch die wahren Riechmuscheln, was wegen Verwirrungen zu meiden ist.

Bekanntlich hat Broca¹⁾ die Säugetiere in osmatische und anosmatische eingeteilt, denen Turner²⁾ eine mikrosmatische Gruppe zugeteilt hat. Zu den anosmatischen gehören der Delphin und die Zahnwale (wahrscheinlich auch Ornithorynchus, Zuckerkanndl, op. cit.), hingegen sind der Mensch, Affen, Barten-

1) Broca, Recherches sur les centres olfactifs. Revue d'Anthropologie, 1879.

2) Turner, The constitution of the brain. Verhandlungen des X. internationalen medizinischen Kongresses zu Berlin. II. Anat. 1891.

wale und Pinnipedier mikrosmatisch. Die Bezeichnungen beziehen sich zunächst auf die Ausbildung des centralen Riechapparates, dieser steht aber im Verhältnis mit dem peripherischen, sodass man aus einer besseren Ausbildung der Riechmuscheln auf eine vollkommenere Geruchsperception schliessen kann.

Wie die Riechmuscheln, ist auch die Respirationsmuschel (Maxilloturbinale) sehr verschieden gestaltet, aber in Bezug auf die Komplizierung ganz unabhängig von der Geruchsperception, sodass die Säugetiere mit vielen Riechmuscheln eine einfachere Respirationsmuschel haben können (z. B. die Haustiere, Taf. V, Fig. 24) und umgekehrt (Fig. 28). Die Formen der Respirationsmuschel sind oft sehr kompliziert, aber bei näherer Untersuchung doch zu entziffern. Harwood¹⁾ hat zwei Hauptformen unterschieden: 1. Die gewundene der Pflanzenfresser und 2. die verästigte der Karnivoren; diesen hat Zuckerkandl 3. die gefaltete der Nagetiere angeschlossen. Aber auch bei Nagern kommen gewundene Muscheln vor (z. B. bei der Maus, Taf. VIII Fig. 45) und auch die Muschel der Insektivoren sind doppelt gewunden (z. B. Maulwurf, Taf. VI, Figg. 33—36), darum ist die Form der unteren Muschel zur Systematik nicht zu verwenden.

Die gewundene Muschel ist einfach oder doppelt gewunden; den erstern Fall finden wir bei erwachsenen Menschen (wie in Fig. 61, Taf. X). Der obere Fortsatz der doppeltgewundenen Muschel kann gut ausgebildet sein (Taf. VI, Figg. 33—35), oder ist nur durch eine schmale Knochenleiste vertreten (wie beim menschlichen Embryo, Taf. X, Fig. 62). Bei der verästigten Muschel gehen von den Windungen ästige Nebenfortsätze ab (Taf. V, Fig. 26); bei der gefalteten Muschel sind an der freien Fläche sagittal verlaufende Furchen vorhanden (Taf. V, Fig. 28). Bei all diesen Formen geht vom Anheftungsrande (Basallamelle, Seydel) eine gemeinsame Ursprungsplatte ab, diese hat

1) Harwood, System der vgl. Anatomie und Physiol. Übersetzt von Wiedemann. Berlin, 1794.

mehr oder weniger Nebenfortsätze, die sich dem Lebensbaum des Kleinhirns ähnlich verästeln (Taf. V, Fig. 26). Die einfach gewundene Muschel des erwachsenen Menschen ist nach unten gerollt; diese ist aus der doppelt gewundenen infolge einer Atrophie des oberen Fortsatzes entstanden, was man daraus schliessen kann, dass bei 4—5 Monate alten Embryonen (Taf. X, Fig. 62) eine obere Falte regelmässig vorkommt. (Vergl. die Bemerkung Fleischers [11] S. 7, und Zuckerkandls op. cit.). Auch die verästelten und gefalteten Muscheln der Säugetiere entstehen im Embryo aus einer doppelt gewundenen durch das Vorwachsen verschiedener Nebenleisten, wodurch das Maxilloturbinale zu einem äusserst komplizierten Gebilde werden kann (Taf. V, Fig. 26), dessen Funktion darin besteht der respirierten Luft grössere Fläche zu bieten, um dieselbe beim Schnüffeln, Schnobern und dergleichen von Staubpartikelchen zu reinigen, zu erwärmen und zu befeuchten. Es ist eine bemerkenswerte Thatsache, dass die Nebenleisten erst mit der Umbildung der Riechfunktion entstehen. Bei neugeborenen Kaninchen und Hunden ist die untere Muschel noch einfach, und die Nebenwülste und Falten entstehen erst später (s. auch Zuckerkandl, Ergebnisse d. Anat. II. S. 275).

Die Respirationsmuschel der Säugetiere nimmt den vorderen Theil der Nasenhöhle ein, liegt hinter der äusseren Nasenöffnung und erstreckt sich je nach der Länge des Gesichtsschädels mehr (Taf. V, Fig. 24) oder weniger weit (Taf. V, Figg. 25 u. 28) nach hinten; über ihr liegt das Nasendach, sie erreicht aber dieses nicht, sondern ist von denselben durch das Nasoturbinale abgedrängt (s. unten). In der horizontalen Fortsetzung der unteren Muschel liegt der niedere kanalförmige Nasenrachen gang (Figg. 24, 25 u. 28, Meatus nasopharyngeus), an dem zwei Teile zu unterscheiden sind: ein vorderer und ein hinterer. Der vordere Teil wird von der darüber gelegenen Riechregion durch eine horizontale Knochenplatte getrennt (Lamina terminalis, Zuckerkandl [Figg. 24 u. 25]), die sich transversal vom Sep-

tum bis zur äusseren Wand der Nasenhöhle erstreckt (Taf. IX, Figg. 54 u. 55, Lam. termin.; Taf. VI, Fig. 38, Lam. termin.), nach vorne ist dieselbe bogenförmig ausgeschweift. Der hintere Teil des Nasenrachenganges liegt unter dem vorderen Teile des Schädelgrundes (Taf. V, Figg. 24 u. 28). Die Lamina terminalis ist als eine balkenförmige Fortsetzung der Schädelbasis, resp. des Keilbeines nach vorne in die Nasenhöhle hinein zu betrachten (Taf. V, Figg. 24 u. 25); von seinem Ursprunge geht die mehr frontal gestellte Siebplatte (Lam. cribr.) nach oben zur Schädeldecke und erreicht diese an der Grenze zwischen Nasen- und Schädelhöhle.

Die Zahl der Riechmuscheln variiert bei Säugetieren von 3—9, die meisten haben fünf (Karnivoren, Nager, Insektivoren, Halbaffen, Beuteltiere), und diese Zahl kann als Typus genommen werden, weil sie bei den Beuteltieren die Regel ist; schon bei Blumenbach¹⁾ findet man die Zahl 5 als Norm angegeben. Wir wählen zur Beschreibung das Kaninchen (Taf. V, Fig. 28; vergl. darüber auch W. Krause²⁾), die Katze (Fig. 25), ferner das Kalb (Figg. 24 u. 29), die Maus (Taf. VIII, Figg. 46—49), und den Maulwurf (Taf. VI, Figg. 37 u. 38), teils in der Seitenansicht der Nasenhöhle, teils an Frontalschnitten.

Wie an sagittal durchgeschnittenen Nasenhöhlen zu sehen ist (Taf. V, Figg. 24, 25 u. 28), erfüllen die Riechmuscheln die ganze hintere Region der Nasenhöhle vom Nasenrachengang bis an die Stirne hinauf, und bestehen bei Seitenansicht aus wulstigen Falten der Schleimhaut, die durch mehr oder weniger parallele Spalten (Fissurae ethmoidales) von einander getrennt sind. An Frontalschnitten erkennt man (Taf. VI, Figg. 37 u. 38), dass die Wülste zumeist aus doppeltgewundenen Muscheln bestehen,

1) Blumenbach, Geschichte und Beschreibung der Knochen des menschl. Körpers. Göttingen, 1786.

2) W. Krause, Anatomie des Kaninchens. 2. Aufl. Leipzig 1884. — Löwe, Beitr. z. Anat. d. Nasen- und Mundhöhle. Berlin, 1888.

die gegen die laterale Wand der Nasenhöhle umgebogen sind; es kommen aber auch entgegengesetzt gewundene vor (in Fig. 38 in der Mitte der Riechhöhle). In der Seitenansicht sieht man natürlich nur die bis an die Oberfläche vorragenden Teile der doppeltgewundenen Muscheln, die übrigen Teile und auch ganze Muscheln sind von den übrigen verdeckt und liegen in der Tiefe der Spalten, näher zur lateralen Wand der Nasenhöhle (Taf. V, Fig. 29); diese hat Zuckerkan dl (op. cit.) als laterale Riechwülste von den frei vortretenden medialen unterschieden. Seydel hat sie Haupt- und Nebenscheln genannt. Ich schlage vor dieselben frei vorstehende und verdeckte Muscheln zu benennen, weil beide ganz gleich beschaffen sind und nur die Lage anders ist.

Alle besitzen eine einfache Ursprungslamelle (Basallamelle) am Siebbeine, von der dem doppelt gewundenen Typus ähnliche umgebogene Lamellen abgeben; hingegen ist der einfach gewundene Typus seltener. Nach diesem Typus entwickeln sich die Siebbeinmuscheln im Embryo am Ende der Knorpelfortsätze aus Verbreiterungen, die an Querschnitten pilzförmigen Vorsprüngen ähnlich sehen; diese sind noch im neugeborenen Tiere vorhanden (Taf. IX, Figg. 54 u. 55, Ethmoturb.) und die Seitenarme der Pilze wachsen erst nach der Geburt aus.

Der ganze Komplex der Siebbeinmuscheln liegt in nächster Nähe vor dem Riechlappen (Taf. V, Figg. 25 u. 28), wo die Siebbeinplatte (Lam. cibr.) eine schräge Scheidewand zwischen Schädel- und Nasenhöhle bildet; vor der Siebbeinplatte liegen die Siebbeinmuscheln. An dem vorzüglichen Riechorgane der Katze (Taf. V, Fig. 25) haben sich die Muscheln derartig mächtig entfaltet, dass sie sich auch in die Nebenhöhlen hinein gelagert haben: oben in die Stirnhöhle (Frontoturbinalia), unten in die Keilbeinhöhle (Sphenoturbinalia). Der gemeinsame Charakter der Siebbeinmuscheln besteht darin, dass sie mit einer kurzen dünnen Falte an der Siebbeinplatte entstehen, den man

Stiel nennt (Schwalbe¹⁾); dann folgt ein verbreiteter Abschnitt, die sogen. Anschwellung, endlich das verschmälerte vordere Ende, das sich in spitzen Winkel nach hinten umbiegt, und gemeinsam mit seinen Gefährten an eine schmale Leiste anheftet, die horizontal nach rückwärts zieht und sich mit der Lamina terminalis vereinigt (Taf. V, Figg. 24, 25, 28); man nennt dieses gemeinsame Anheftungsblatt die Haftfalte. Die Länge der Riechmuscheln nimmt von oben nach unten ab, dafür sind die unteren meistens breiter (Taf. V, Figg. 25 u. 28). Sie liegen mehr oder weniger parallel zueinander in fast sagittaler Richtung vom Nasendach bis an die Lamina terminalis. Die oberste Siebbeinmuschel (Taf. V, Figg. 24, 25 u. 28, Nasoturb.) reicht an der Seite des Nasendaches über die Region des Maxilloturbinale bis in den Nasenvorhof hinein, ihr hinteres Ende liegt dem Thränen- und Nasenbeine an, das vordere erreicht den Nasenfortsatz des Oberkiefers, — diese obere lange Riechmuschel ist das Nasoturbinale. An Frontalschnitten ist zu sehen, dass diese Muschel an ihrem hinteren Teile von der Nasenscheidewand oben abgeht und dort einfach gewunden ist (Taf. VI, Fig. 38); mehr nach vorne zieht sie sich auf die obere Wand der Nasenhöhle und besteht aus einer einfach in die Nasenhöhle hinunterhängende lange Platte (Figg. 24 u. 25), die nach vorne zu allmählich niedriger wird (Figg. 30 u. 32) und dort den Ausführungsgang der grossen Stenonschen Nasendrüse zur Seite hat (Duct. gland). Bei vielen Gattungen schliesst das Nasoturbinale in seinem hinteren Teile eine eigene Höhle ein, an deren Bildung auch das Stirnbein und der Stirnfortsatz des Oberkiefers teilnehmen; nach oben geht die Höhle ohne Grenze in die Stirnhöhle über und mündet für sich in die Nasenhöhle. Der vordere Teil des Nasoturbinale hat in der Tiefe einen von den übrigen Riechwülsten verdeckten wichtigen Fortsatz, den Zuckerkandl

¹⁾ Schwalbe, E., Über die Nasenmuscheln der Säugetiere und des Menschen. Sitzungsab. der phys.-med. Gesellschaft zu Königsberg, XXIII. 1882.

Pars tecta im Gegensatz zur Pars libera bezeichnet; derselbe ist homolog dem Siebbeinhacken des Menschen und wird daher zweckmässig *Processus uncinatus* genannt.

Gleichwie die Katze besitzt der Maulwurf einen sehr entwickelten Riechmuschelapparat, dessen Verhältnisse an den Frontalschnitten der Figg. 37—38 dargestellt sind. Hingegen sind die Riechmuscheln der Maus bedeutend einfacher gebaut (Taf. VIII, Figg. 48—50) und bestehen zumeist aus frei vorstehenden Muscheln, während versteckte nur wenige vorkommen. Bei diesen Säugetiere und auch bei anderen ist die Wand der Oberkieferhöhle mit der mächtigen *Stenonschen* oder sog. *Krangoschen Drüse*¹⁾ belegt (Taf. VI, Figg. 35—38; Taf. VIII, Figg. 47—49, *Gland. Stenon.*), deren Ausführungsgang in der Nähe des Thränenmasenkanales (Fig. 34, *Duct. nosolacrim.*) verläuft, dann aber weiter vorne an die äussere Seite des Nasoturbinale zu liegen kommt (Fig. 33). Der Thränenmasengang zeigt insofern eigentümliche Verhältnisse, dass derselbe an der lateralen Seite der *Stenonschen Drüse* sehr weit und einem Reservoir ähnlich gestaltet ist (Fig. 35, *Duct. nasolacrim.*); mehr nach vorne liegt derselbe unter dem Hafrand des Maxilloturbinale und ist dort bedeutend enger (Fig. 34 u. 35).

Dass die Riechmuscheln der Säugetiere den Siebbeinmuscheln der Affen und des Menschen homolog sind, bedarf in Anbetracht ihres gleichen Verhaltens zum Siebbein keine Erläuterung, auch die Ausbreitung des Riechnerven in der Schleimhaut und das Riechepithel lassen keinen Zweifel darüber. Dem widerspricht selbst der Umstand nicht, dass die mittlere Muschel des Menschen das Riechepithel eingebüsst hat; dieser Funktionswechsel ist aus der Verkümmernng der Geruchsperception und aus dem Umstande zu erklären, dass ähnliches teilweise auch an den Säugetiermuscheln eingetreten ist (z. B. an der lateralen Seite des Nasotur-

¹⁾ Kangro, C., Über Entwicklung und Bau der *Stenonschen Nasendrüse* der Säugetiere. Inaug.-Diss. Dorpat, 1884.

Fig 39.

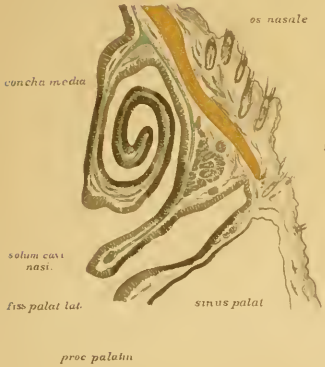
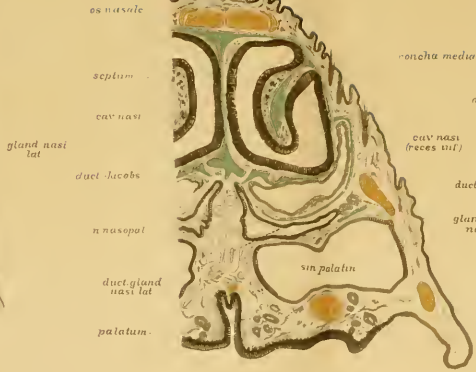
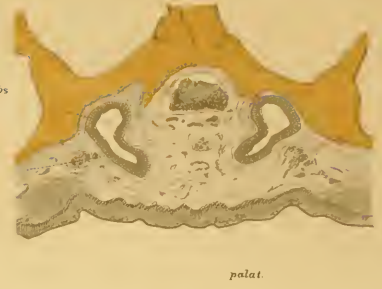Fig 40



os intermaxill

Fig 42



bulb olfact

n. olfact mediat. (in Jacobs)

bulb olfact.

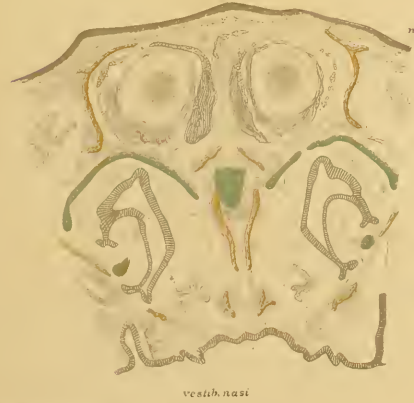


Fig 41.

cartil. septi

vomer

cartil. paranas

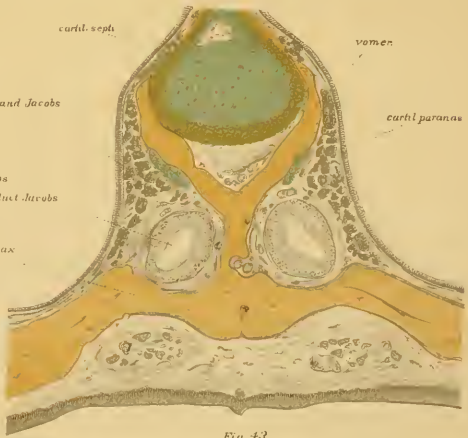


Fig 43

os intermax.

gland Jacobs

duct Jacobs

os intermax

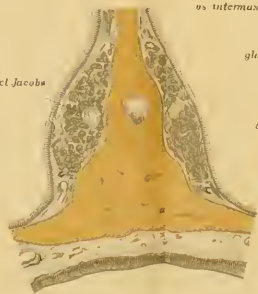


Fig 44

binale, Taf. VIII, Figg. 45—46), zum Zeichen, dass die vorderen Teile der Riechmuskeln zu Zuleitungsorganen zum mehr geschützten hinteren sensitiven Teil geworden sind.

Einen speziellen Vergleich der Säugetiermuskeln mit den Siebbeinmuskeln des Menschen hat zuerst Schwalbe¹⁾ versucht, dessen Ansichten Zuckerkandl (op. cit) und Seydel (op. cit) mit einigen Modifikationen angenommen haben. Danach ist vor allem das Nasoturbinale von den übrigen Muskeln auszuscheiden; diesem entspricht in der menschlichen Nasenhöhle keine Muschel, sondern das unscheinbare Rudiment einer solchen: der Agger nasi (H. Meyer)²⁾. Schwalbe hält den Processus uncinatus für die Haftfalte des Nasoturbinale, die die Lamina terminalis nicht erreicht hat. Seydel hat aber bewiesen, dass der Processus uncinatus des Siebbeins ein übriggebliebener Teil des Nasoturbinale ist, der bei Anthropoiden einen stumpfen Fortsatz nach unten entsendet; dieser hat sich beim Menschen stärker entwickelt und die Öffnung der Kieferhöhle von unten verlegt. Im hintern Ende des mittleren Nasenganges kommt öfters ein Schleimhautwulst vor (Tuberculum interturbinale, Zuckerkandl³⁾, den Killian⁴⁾ für das hintere Ende des absteigenden Schenkels des Nasoturbinale hält; diese Auffassung wird auch von Zuckerkandl geteilt. Folglich ist der Siebbeinhaken eine versteckte Muschel (Nebeumuschel), nämlich der untere, von der mittleren Nasenmuschel verdeckte Teil des Nasoturbinale; darum findet man diesen eigentümlichen Fortsatz immer unter dem Siebtrichter (Infundibulum ethmoidale), vorne bis an den Agger nasi reichend. Bei Föten und Neugeborenen ist letzteres besser zu erkennen (Taf. IX, Fig. 59, Agger);

1) Schwalbe G., Über die Nasenmuskeln der Säugetiere und des Menschen. Sitzungsber. der phys.-med. Gesellschaft zu Königsberg. XXIII. 1882.

2) Meyer, H., Lehrbuch der Anatomie. Leipzig, 1861.

3) Zuckerkandl, E., Zur Muschelfrage. Monatsschrift für Ohrenheilkunde 1897. Separatabdruck Berlin.

4) Killian, G., Zur Anatomie der Nase menschl. Embryonen. Arch. für Laryngol. Bd. II, III, IV.

es besteht aus einer verdickten Stelle der knorpeligen Nasenkapsel, die die Schleimhaut etwas vortreibt; später ist an deren Stelle eine knorpelige Verdickung am Nasenbein vorhanden; wenn auch diese fehlt, ist das Gebilde nur durch eine dickere Stelle der Schleimhaut angedeutet.

Nach Ausschaltung des Nasoturbinals bleiben noch 4 Riechmuscheln zum Vergleich mit den Siebbeinmuscheln des Menschen übrig. Meistens sind beim erwachsenen Menschen 3 Siebbeinmuscheln vorhanden, es muss also in einer von den dreien entweder das Rudiment von 2 Riechmuscheln stecken (Schwalbe), oder jede Muschel entspricht nur einer Riechmuschel und die vierte ist verkümmert (Seydel, Zuckerkandl). Nach Schwalbe ist die mittlere Muschel des Menschen homolog der 2. und 3. Riechmuschel der Säugetiere, die obere Muschel des Menschen der 4. und 5. Riechmuschel der Säugetiere, darum schlägt er vor die obere Muschel des Menschen als hintere zu bezeichnen. Killian (op. cit.) hat aber an menschlichen Embryonen bewiesen, dass bei diesen immer 5–6 knorpelige Riechmuscheln, resp. Äquivalente derselben als Wülste erscheinen, von denen die oberen bald atrophieren und nur 3, selten 4, manchmal 2 verbleiben. Es ist hier ein ähnliches Verhältnis vorhanden, wie an den Metameren der Wirbelsäule; es kommen keine neuen Einschaltungen oder Nichtentwicklung vor, sondern jede Muschel des Menschen ist immer derselben Muschel der Säugetiere homolog; die geringere Zahl beim Menschen ist nicht aus einer Nichtentwicklung, sondern immer aus einer Atrophie einzelner Muscheln im Embryo entstanden. Die Atrophie muss nicht immer gerade die obersten Muscheln betreffen, es kann die 2. oder 3. verbleiben und die 4. atrophiert; dadurch kommen sehr wechselnde Verhältnisse zustande, über die Killians und Zuckerkandls sorgfältige Untersuchungen Aufschluss geben.

Um die Homologie der Muscheln vollständig klar zu legen, ist eine Vergleichung des Ursprungs der Riechwülste mit jenem

der menschlichen Muscheln notwendig. Hier ist eine bedeutende Veränderung eingetreten, denn während die Riechmuscheln der Säugetiere mit kurzen Stielen direkt von der Lamina cribrosa entstehen, ist von einem ähnlichen Verhalten beim Menschen und Affen nichts vorhanden; bei diesen haben sich die Ursprünge der Muscheln von der Siebbeinplatte zurückgezogen, und an deren Stelle ist eine glatte Schleimhautfläche getreten, die die enge Riechspalte lateral begrenzt. Trotzdem ist diese glatte Platte den Stielen der Riechwülste homolog; das erkennt man an dem allmählichen Entstehen derselben aus den Stielen bei Affen und Halbaffen der neuen Welt. Demnach muss der Ursprung der menschlichen Siebbeinmuscheln an die Lamina cribrosa verlegt werden; verlängert man den vorderen Rand der mittleren Muschel nach aufwärts, so kommt man in die Gegend der Crista galli; das vordere Ende der mittleren Muschel liegt unter der Mittellänge der Lamina cribrosa; an diese Stelle ist der Ursprung (Stiel) der menschlichen Siebbeinmuscheln zu verlegen, während die Hauffalte vom hinteren Ende des freien Randes repräsentiert wird in der Nähe des Keilbeinkörpers. Sobald das festgestellt ist, liegt einem Vergleiche in der Reihenfolge der Riechmuscheln kein Hindernis im Wege: die unterste (5.) Riechmuschel der Säugetiere ist der obersten (zumeist vergänglichen) Muschel des menschlichen Embryo homolog, beide liegen mit ihren Ursprüngen am nächsten zur Keilbeinhöhle; die obere oder sog. 2. Riechmuschel der Säugetiere entspricht der untersten Siebbeinmuschel des menschlichen Embryo, die später zur sog. mittleren Muschel wird, der Ursprung beider liegt nahe am Stirnbeine. Die zwischen den obersten und untersten Siebbeinmuscheln bei Säugetieren gelegenen Muscheln (die sog. 3. u. 4.) haben auch Äquivalente im menschlichen Embryo, aber zumeist atrophiert eine von beiden, und die übriggebliebene kann entweder der 3. oder 4. der Säugetiere entsprechen (vergl. Killian und Zuckerkandl).

Der Grund der Lageveränderung der Siebbeinmuschel liegt in der Umlagerung der Siebbeinplatte aus der frontalen Lage der Säugetiere in die horizontale beim Menschen; was beim Säugetiere oben liegt, kommt beim Menschen nach vorne zu liegen, und umgekehrt die unteren Teile kommen nach hinten. Während diese Lageveränderung bei den Anthropoiden angebahnt wurde und beim Menschen zur Vollendung kam, verkümmerte das Riechorgan; die Stiele der Riechmuscheln zogen sich von der Lamina cribrosa zurück, die lateralen (verdeckten oder Neben-) Riechmuscheln atrophierten und die medialen (Haupt-) Riechmuscheln nahmen eine einfache Gestalt an. Demnach ist die Verkümmerng der zahlreichen Riechmuscheln eine Folge der horizontalen Umlagerung der Riechplatte, die sich Hand in Hand mit der mächtigen Entfaltung des Stirnlappens eingestellt hat.

Noch zwei Gebilde der menschlichen Nasenhöhle erfordern eine morphologische Betrachtung: die Keilbeinmuschel und die Bulla ethmoidalis.

Über die Keilbeinmuschel (*Ossiculum Bertini*) sind die Ansichten einig, dass diese aus der Lamina terminalis der Säugetiere entstand. Letztere liegt unter dem hinteren Teile der Riechregion unter den hinteren Riechmuscheln und geht nach hinten in die basale Fläche des Keilbeinkörpers über (Taf. V, Figg. 24 und 25, Lam. term.; Taf. VIII, Fig. 50, Lam. term.). Wenn sich die Lamina cribrosa nach vorne umzulegen beginnt, kommt die Lamina terminalis in eine nähere Lage zum vorderen Teil des Keilbeinkörpers und verschmilzt zuletzt mit demselben. Die Riechmuschel in der Keilbeinhöhle schwindet schon vor der Umlagerung der Lamina terminalis; dann bleibt vom ursprünglichen Zustand nur die leere Höhle übrig, die vermittelst einer engen Öffnung mit der Riechregion kommuniziert. — Die Bulla ethmoidalis ist weiter nichts als eine Nebenfalte der zweiten Riechmuschel, in die sich nachträglich eine grosse Siebbeinzelle hineingelagert hat; der Ursprung aus einer Riechfalte erklärt die konstante Lage der Bulla über dem Siebbeinrichter.

Bei niederen Säugetieren liegt die Siebplatte fast vertikal (Taf. V, Fig. 24, Lamin. cribr.); je mehr man in der Säugetierreihe aufwärts steigt, um so mehr nimmt sie eine schräg nach vorne geneigte Lage an (Figg. 25 u. 27); ihr vorderes Ende neigt sich mehr nach unten und das hintere wird gehoben, wodurch die Nasenhöhle an Höhe gewinnt. Mit der Neigung des rostralen Teiles der Siebplatte nach abwärts kommt die Nasenhöhle unter den vorderen Teil der Schädelbasis zu liegen (Taf. IX, Fig. 59), sie hat ihre präcerebrale Lage in eine infracerebrale umgetauscht: bei allen Säugetieren und bei den Halbaffen liegt sie noch präcerebral, bei den Anthropoiden liegt die vordere Hälfte prä-, die hintere infracerebral, bei den Primaten rückt der hintere Teil unter die Schädelbasis. Dass die Lageveränderung der Siebplatte und der ganzen Nasenhöhle auf die mächtige Entwicklung des frontalen Stirnlappens zurückzuführen ist, braucht nicht erklärt zu werden; zugleich ist einleuchtend, dass diese Zunahme eine Knickung der Schädelbasis an der hinteren Grenze des frontalen Lappens hervorbringen musste, also an einer Gegend, die an der Grenze zwischen vorderem und hinterem Keilbeinkörper liegt. Bei Föten und Neugeborenen ist der Keilbeinkörper gestreckt (Taf. IX, Fig. 59), dementsprechend der unter ihm gelegene Nasenrachengang lang, der Sphenooccipitalwinkel gross (Fig. 59, Prom. sphen.). Beim Erwachsenen nimmt der Keilbeinwinkel (Promontorium sphenoidale, Taf. V, Fig. 27) ab, die Höhe des Keilbeins nimmt aber zu; mit der stärkeren Knickung wird der Keilbeinkörper kürzer und der hintere Teil des Nasenrachenganges auf die geringe Länge der Choane reduziert (Fig. 27, Choane). Mit der Knickung der Schädelbasis und Umlagerung der Siebplatte in die horizontale Ebene stellt sich die Notwendigkeit einer Vergrößerung der Nasenhöhle ein: alle Gebilde, die bei Säugetieren in der Nasenhöhle vorne lagen (Taf. V, Figg. 24, 25, 28), kamen bei Affen und dem Menschen in eine kaudalere Lage, also auch das Maxilloturbinale,

das eine einfachere Form erhielt und zur unteren Nasenmuschel wurde (Fig. 27, Taf. V, Concha inf.).

Das Jacobsonsche Organ.

Bei Säugetieren besteht das Jacobsonsche Organ aus einem im Verhältnis zur Nasenhöhle kleinen Epithelrohr am rostral-oralen Teil der Nasenscheidewand, nur bei den Monotremen ist eine verhältnismässig grosse accessorische Riechhöhle im Prämaxillarteil des Nasenhöhlenbodens vorhanden, die eine grosse Ähnlichkeit mit dem gut entwickelten Organe der Saurier zeigt, sogar im Verhältnis noch grösser und mehr differenziert ist, insofern darin ein muschelförmiger Vorsprung von der lateralen Wand in das Lumen vorragt. Insoferne ist bei Monotremen eine Abänderung eingetreten, dass die Mündung dieser accessorischen Nasenhöhle, die ebenso wie bei Sauriern nicht vom vorderen Ende des Organes abgeht, sondern etwas dahinter, nicht an der Decke der Mundhöhle neben der Gaumenpapille mündet, sondern sich auf den Stenonschen Gang hinaufgezogen hat. In Bezug auf die eingehenderen Verhältnisse sind Symingtons (50) und Smith-Elliots (46) Abhandlungen über *Ornithorhynchus*, Parkers¹⁾ über *Echidna* einzusehen; das hier kurz Angeführte genügt zur Klarlegung, dass das Jacobsonsche Organ der Monotremen als ererbtes Organ von den Sauriern anzusehen ist, weil es eine ähnliche starke Entwicklung und hohe Differenzierung zeigt.

Von Beuteltieren hat Röse (41) das Jacobsonsche Organ an Opossum- und Wombatembryonen untersucht und abgebildet; dasselbe ist ein verhältnismässig grosses plattgedrücktes Rohr, ähnlich jenem der Nagetiere (s. unten), mit dem Unterschiede, dass es in den Stenonschen Gang mündet. Diese

¹⁾ Parker, Exhibition of and remarks upon some young specimens of *Echidna aculeata*. Brit. associat. meeting. Aug. 1891 (Nature. 1891. 44).

Abänderung ist von den Monotremen ererbt. Auch darin finden sich noch Anklänge an niederere Formen (Saurier, Ophidier), dass der Ausführungsgang nicht vom vordersten Ende des Organes abgeht, sondern dahinter vom Boden; der Gang ist leicht nach unten abgebogen. In das hintere Ende mündet eine grosse Schleimdrüse (ähnlich wie beim Maulwurf [s. unten]). Das Epithel besteht an der lateralen Wand aus 1—2 Lagen kubischen Epithelzellen (Respirationsepithel), an der medialen Wand ist hohes Sinnesepithel, und hier dringen Äste des Riechnerven in das Epithel. Aus dieser Beschreibung und den beigefügten Abbildungen ist zu ersehen, dass das Jacobsonsche Organ der Beuteltiere (ob bei allen, ist vorderhand nicht auszusagen), ganz ähnlich gestaltet ist, wie jenes der Nagetiere, mit dem Unterschiede der Mündung, die noch an niedere Arten erinnert. Es ist also eine grosse Differenz zwischen dem Jacobsonschen Organe der Prototherien und der Beuteltiere, was auf ein Verschwinden einer grossen Gruppe von Säugetieren zwischen beiden Arten schliessen lässt.

Von den übrigen Säugetieren sind von allen Gattungen einige Species untersucht, so hat Klein (22—24) von den Nagetieren das Meerschweinchen und Kaninchen, Löwe¹⁾ das Kaninchen, Harvay-Reuben (16) die Maus, Garnault (14) und Herzfeld (17) die Ratte, von den Insektivoren Harvay-Reuben (16) den Igel, von den Huftieren Dursy²⁾ das Schwein, Balogh (2) das Schaf, Raugé (36) das Kalb; von den Karnivoren Klein (25) den Hund, Harvay-Reuben (16) die Katze u. s. f. untersucht. Über die Cheiropteren liegt eine Abhandlung von Duval und Garnault (10) vor, die mir aber unzugänglich war. Über die Affen ist mir nichts Näheres in der Litteratur bekannt.

1) Loewe, L., Beiträge zur Anatomie der Nase und Mundhöhle. Berlin, 1888.

2) Dursy, Entwicklungsgeschichte des Kopfes. Tübingen, 1869.

Jacobson (19) hat das nach ihm benannte Organ im Jahre 1811 an Wiederkäuern und Nagetieren entdeckt, und dem damaligen Stande der Technik gemäss bloss makroskopisch beschrieben. Diese Abhandlung wurde durch Cuvier der Pariser Akademie unterbreitet. Jacobson sah im Organ ein Gebilde, das zur Feuchthaltung der Mundhöhle dient, während Cuvier aus dem Grunde, weil das Organ in den Stenonschen Gang mündet, darin ein Organ erkennen wollte, das die nützlichen Nahrungsmittel von den schädlichen unterscheidet. Nach Jacobson haben Reifstock¹⁾ und Rosenthal²⁾ am Schafe Abhandlungen über diesen Gegenstand geliefert, ohne etwas wesentlich Neues zu sagen. Gratiolet (15) kam schon etwas weiter, und der erste, der das Organ histologisch untersucht hat, war Leydig³⁾, der in seinem Lehrbuche der Histologie darüber so viel erwähnt, dass dessen Höhle mit flimmerndem Cylinderepithel ausgekleidet ist; zum Gang gehen Äste des Riechnerven und Trigemini.

Nach Leydig hat C. Balogh das Jacobsonsche Organ des Schafes genau untersucht und pünktlich beschrieben, und erkannte als erster, dass an dessen medialer Wand unter den Cylinderzellen auch die von M. Schultze entdeckten Riechstäbchen vorkommen. Da er aber dem Stande der damaligen mikroskopischen Technik gemäss nur mit der Moleschottschen Flüssigkeit arbeitete, hat er die Verhältnisse dieser Riechstäbchen zum Riechnerven nicht feststellen können. Ausserdem beschreibt Balogh sehr genau die Verhältnisse des Jacobsonschen Knorpels und war der Meinung, dass dieser ein wesentliches Attribut des Organes ist, was sich seitdem freilich nicht bestätigt hat. Er unterscheidet verschiedene Teile an diesem

1) Reifstock, *Dissertatio de structura organi olfactus mammalium nonnolorum*. Tübingae, 1823.

2) Rosenthal, *Über das von Jacobson in der Nasenhöhle entdeckte Organ*. Tiedemann und Treviranus. *Zeitschrift für Physiologie* II. 1896. S. 289. S. XIV.

3) Leydig, *Lehrbuch der Histologie*. Frankfurt, 1857. S. 218.

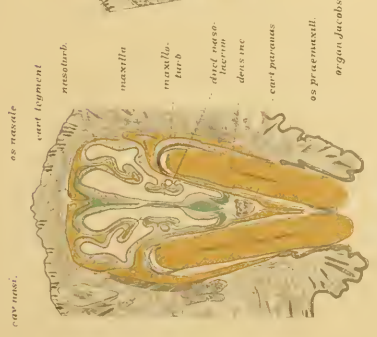


Fig. 43.

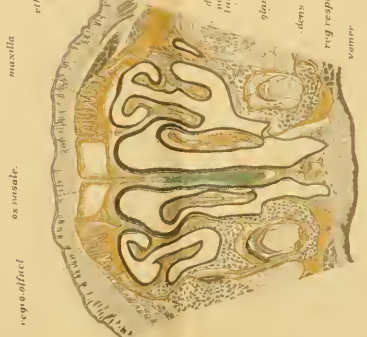

Fig. 44.

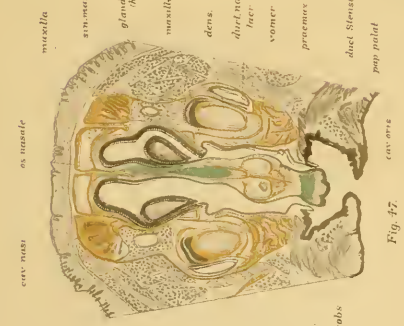


Fig. 45.



Fig. 46.

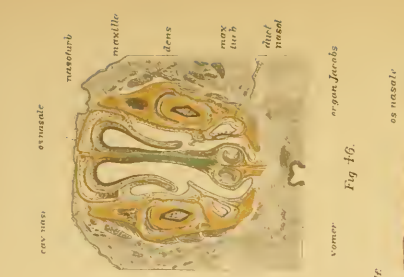


Fig. 47.

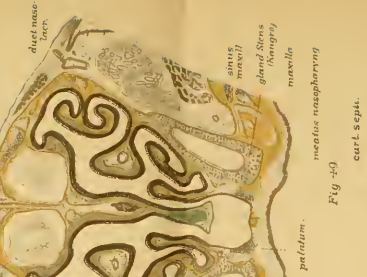


Fig. 48.

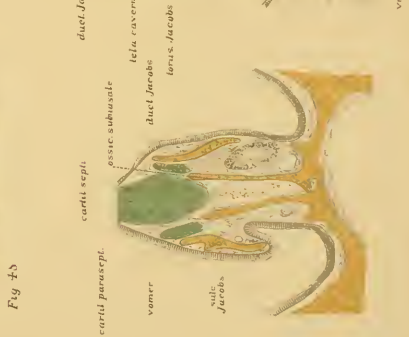

Fig. 49.

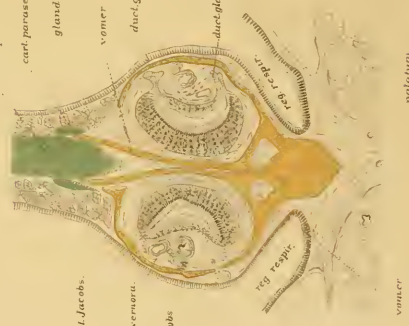

Fig. 50.

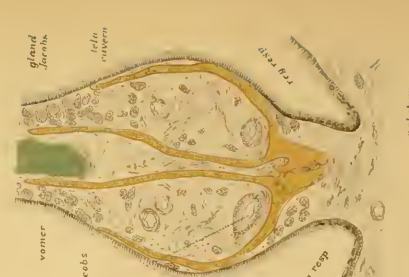

Fig. 51.

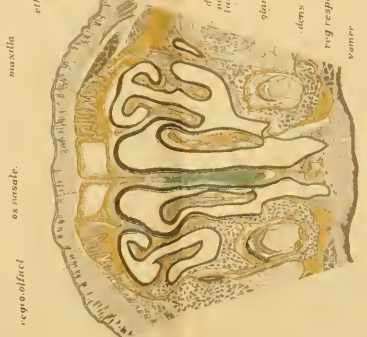


Fig. 52.



Fig. 53.

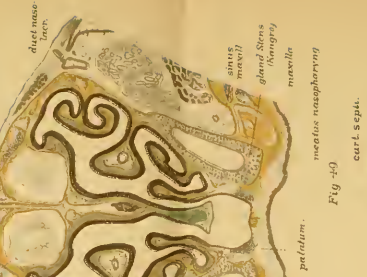


Fig. 54.



Fig. 55.



Fig. 56.



Fig. 57.

Knorpel (obere und untere Bogenlamelle, vorderer oder Stenonscher Knorpel etc.), die, da man jetzt weiss, dass das Jacobsonsche Organ vom Knorpel unabhängig ist, bedeutungslos sind. Auch der Drüsen thut Balogh Erwähnung, von denen gesagt wird, sie stülpen die laterale Wand gegen das Lumen vor (sog. Drüsenwulst), wodurch das Organ an Querschnitten eine halbmondförmige Gestalt erhält. Die Ränder des Halbmondes nennt Balogh innere und äussere Drüsenfurche, hier münden die Drüsengänge. Bezüglich der Funktion ist Balogh der Meinung, dass es zweifelhaft ist, ob das Organ zum Beriechen der Nahrungsmittel dient, darüber sollten Versuche durch Ausfüllung des Lumens mit heissem Talg angestellt werden. Das Jacobsonsche Organ des Schafes ist nach Balogh 62 mm lang, das Epithel 50—76 μ hoch, das Lumen in der Mitte 0,80 μ weit; letzteres ist mit zähem Schleim angefüllt.

Nach Balogh haben Klein (22—25), Löwe (op. cit.), Garnault (14), Fleischer (11) das Jacobsonsche Organ verschiedener Säugetiere untersucht (s. oben), von denen die Arbeiten Kleins die eingehendsten sind. Seine Untersuchungen erstrecken sich auf das Kaninchen, Meerschweinchen und den Hund, und behandeln auch die feinere Anatomie des Organes. Meine unten folgenden Beobachtungen korrespondieren ganz mit jenen Kleins, nur dass ich zur Beschreibung andere Tiere wählte; ich habe aber auch den Hund, Kaninchen, Maus u. s. f. untersucht. Einige von Kleins Beobachtungen sollen hier angeführt werden. Vom Kaninchen wird angegeben, dass der Jacobsonsche Gang 1,5—2 cm lang ist, und in einer halbmondförmigen Knorpellamelle liegt, die vorne lateral in den Knorpel der unteren Nasenmuschel übergeht, mehr hinten eine vollkommene Kapsel um das Organ bildet und sich bis zum Ende des Ganges erstreckt. Die Mündung ist nahe am Boden der Nasenhöhle und nicht in den Stenonschen Gang. In der Mündung ist geschichtetes Pflasterepithel, während im Hauptteil

medial Riechepithel, lateral Respirationsepithel vorhanden ist. Die in der Umgebung liegenden acinösen Drüsen sind serös und umgeben das Rohr rundherum, ausgenommen den Boden, wo Schwellgewebe liegt; hier sind longitudinal verlaufende, weite Venen und dazwischen radiär gestellte glatte Muskelfasern, die den Herzmuskeln gleichen, d. h. aus Fibrillen zusammengesetzt sind und mehrere Kerne enthalten. An der lateralen Wand ist in der Submukosa lymphatisches Gewebe vorhanden, und auch Lymphfollikel liegen dort (Jacobson'sche Drüse, Löwe). Unter dem Epithel ist ein subepitheliales Nervengeflecht, von dem marklose Fasern bis zu den Riechstäbchen ziehen und mit diesen zusammenhängen. Das Riechepithel ist ähnlich jenem in der Regio olfactoria.

Das Meerschweinchen unterscheidet sich nach Klein in Bezug auf das Jacobson'sche Organ vom Kaninchen nur darin, dass der Jacobson'sche Knorpel sich nicht bis zum kaudalen Ende des Ganges erstreckt, sondern früher aufhört und das hintere Ende des Organes sich in die Knochensubstanz des Pflugscharbeines einbettet. Im hintersten Teile des Organes ist kein Sinnesepithel mehr, sondern bloss Flimmerepithel. Ganz hinten ist das Organ von Drüsen umgeben. Die übrigen Verhältnisse sind ähnlich jenen des Kaninchens, auch die Mündung und das Schwellgewebe. Im Respirationsepithel liegen viele Riechzellen. Die Kerne der Riechzellenschicht liegen in 5–12 Lagen. — Beim Hunde fehlt das kavernöse Gewebe an der lateralen Wand; in der Riechzellenschicht liegen die Kerne nur in 2–3 Lagen (im ganzen 0,05–0,1 mm dick), und von dem Ende der Riechzellen gehen feine Härchen ab.

Über das Verhältnis der Sinnesepithelien zu den Nerven konnte erst mit dem Erfinden der Golgischen Methode eine klarere Einsicht gewonnen werden. Ich selbst habe an Schwein, Katze und Schlangen (Coluber) die Darstellung mit jener Methode versucht, aber keine befriedigenden Resultate erhalten, wahr-

scheinlich, weil ich erwachsene Tiere benützte. v. Brunn (9) hat mit der Golgischen Methode am Schafe gearbeitet, und Riechzellen erhalten, deren basales Ende sich in Olfaktoriusfasern fortsetzten (Taf. XXX, Fig. 12). M. v. Lenhossék (28) hat an einem 30mm langen Kaninchenembryo mit der raschen Golgischen Methode Stützzellen, Riechzellen und zwischen diesen bis an den Saum des Organes hinaufziehende Terminalfasern gefunden. Die Stützzellen beschreibt v. Lenhossék als cylindrische, säulenförmige Elemente, die vom unteren Rand des Epithels bis an den inneren Rand hinaufziehen, an der Stelle des Kerns ist die Zelle verdickt; die Ränder der Zellen sind etwas zackig unregelmässig und am peripheren Ende ist konstant eine kegelförmige, fussartige Verbreiterung vorhanden (wie an den Müllerschen Fasern der Retina), während das freie Ende am Lumen scharf abgeschnitten endet. Riechstäbchen sind nicht nur an der medialen Wand vorhanden (Balogh, Klein), sondern auch an der lateralen Seite und an den Ecken, also rundherum; die Stäbchen sind bipolar, der elliptische grosse Kern ist nur mit wenig Protoplasma umgeben; derselbe liegt meistens in der äusseren Hälfte des Epithels. Der periphere Fortsatz zieht sich in eine zarte variköse Nervenfasern fort, die sich in der Submukosa ungeteilt mit andern Fasern zu plexusartigen Bündel verflechtet. Die Terminalfasern kommen vom Centrum und dringen in das Epithel ein, durchsetzen es bis an die Oberfläche und enden dort konstant mit einem Knötchen, — die Fasern sind von zarter, variköser Beschaffenheit, wie die Olfaktoriusfibrillen, sie durchsetzen das Epithel senkrecht in welligem Verlauf. Ob diese Terminalfasern vom Olfaktorius stammen, oder sensible Fasern des Trigeminus sind, kann Verfasser nicht entscheiden.

Meine Untersuchungen erstrecken sich auf das Kaninchen, Maus, Maulwurf, Schwein, Kalb, Hund und Katze, an teils mit Zenkers, teils mit Flemmingscher Flüssigkeit behandelten

Objekten. Dem Wesen nach ist das Jacobson'sche Organ bei allen gleich beschaffen, d. h. es ist ein mit Sinnesepithel ausgestattetes Rohr am rostral-oralen Ende der Nasenscheidewand, das mit jenem der anderen Seite gleich den Läufen einer Doppelflinte in sagittaler Richtung liegt. Das Rohr ist immer in der Nähe der Crista des Zwischenkiefers und in der Nähe des Pflugscharbeins, darum hat es von der anatomischen Nomenklaturkommission den Namen *Organum vomeronasale (Jacobsoni)* erhalten. Auch darin stimmen alle Säugetiere überein, dass in der Umgebung des Rohres acinöse Drüsen (*Gland. Jacobsoni*) vorkommen und von oben Äste des Olfactorius zu den Sinnesepithelien herantreten. In den übrigen Verhältnissen sind aber mancherlei Unterschiede vorhanden, vor allem in Bezug auf die Mündung, die schon von den Nagetieren angefangen immer am vorderen Ende des Kanales angebracht ist, aber entweder in den Stenonschen Gang, oder an dessen oberem Ende am Boden der Nasenhöhle, oder noch höher, aber immer nahe dem Stenonschen Gang am Septum frei mündet; die Öffnung ist immer bedeutend enger, als der Kanal selbst. Es existiert keine Stufe in Betreff der Öffnungsstelle, in dem Sinne, dass dieselbe etwa bei der phylogenetischen Entwicklung von unten hinaufgewandert wäre, denn bei Nagetieren mündet sie am Septum, wie beim Menschen (Taf. VIII, Fig. 51; Taf. X, Fig. 67), während sie bei allen anderen Säugetieren in den Stenonschen Gang mündet (Taf. VII, Fig. 42). Ein fernerer Unterschied betrifft die Form des Kanals: bei den meisten Säugetieren ist dieser an Querschnitten halbmondförmig, mit einer dickeren medialen und dünneren lateralen Epithelwand (Taf. VIII, Fig. 52); nur beim Maulwurf habe ich den Kanal der ganzen Länge nach drehrund gefunden (Taf. VI, Figg. 32—35); bei den übrigen ist nur das rostrale engere Ende des Kanals rund. Auch zum Parasoptalknorpel (*Cart. Jacobsoni*) sind variierende Verhältnisse vorhanden, indem der Kanal entweder in einer von diesem

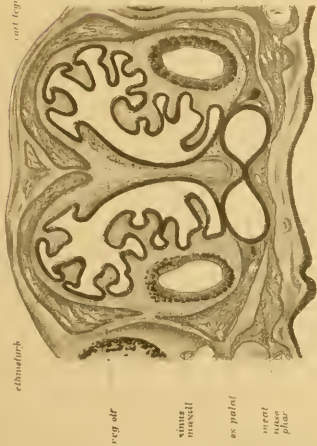

Fig. 54.

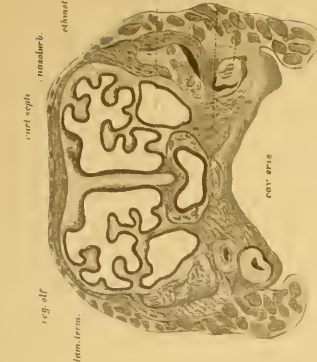


Fig. 55.

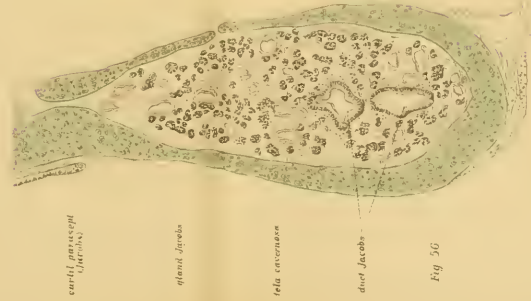

Fig. 56.

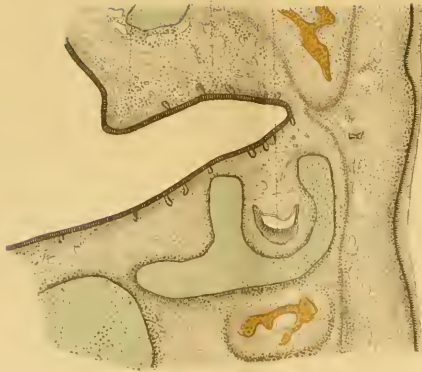

Fig. 57.

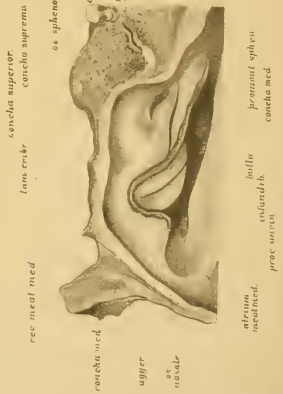


Fig. 58.

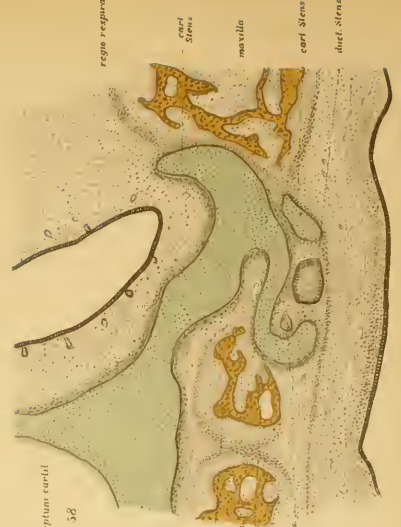

Fig. 59.

Knorpel gebildeten Hohlkehle (Taf. IX, Fig. 56), oder stellenweise in einem Knorpel oder Knochen liegt, wie z. B. bei vielen Nagetieren, Karnivoren, Ungulaten, während das Organ beim Maulwurf keine Beziehung zum Jacobson'schen Knorpel hat (Taf. VI Figg. 33—34), weil letzteres ganz klein und über dem Organe am basalen Ende des Septums liegt; dafür ist der Jacobson'sche Gang bei diesen stellenweise in die Substanz des Pflugscharbeins eingebettet (auch beim Meerschweinchen, Klein).

Da das Jacobson'sche Organ des Maulwurfs noch nicht beschrieben ist und manche abweichende Verhältnisse von den übrigen Säugetieren aufweist, wähle ich dieses Tier zur Grundlage der speziellen Beschreibung.

Maulwurf. An Frontalschnitten aus den mittleren Teilen des Organes — also ausgenommen dessen rostrales und kaudales Endstück, — misst der fast drehrunde Kanal beim ausgewachsenen Tiere 0,280—0,320 mm, wovon 80 μ auf das Epithel entfallen; das freie Lumen ist 0,14—0,16 mm (Taf. VI, Fig. 33; Taf. VII, Fig. 43, Duct. Jacobsoni). Das Epithel ist rundherum gleichmässig beschaffen, also von einer Differenzierung in Sinnes- und Respirationsepithel, wie es bei den übrigen Säugetieren die Regel ist, ist nichts vorhanden. Das weist auf einen primitiveren Zustand hin, so wie es bei Batrachiern der Fall ist, wo der distale, zu einem kurzen drehrunden Rohre ausgewachsene Teil des Organes rundherum gleichmässig dickes Epithel führt (vergl. Taf. I, Fig. 4). Das Epithel besteht beim Maulwurf aus radiär gestellten schlanken Cylinderzellen mit langen Wimperhaaren, zwischen welchen schlanke Riechstäbchen liegen; die ovalen Kerne der Zellen liegen in 3—4 Reihen. Die Wimperhaare sind in ein dickes schleimartiges Gerinnsel eingelagert, welches das Lumen des Kanales grösstenteils erfüllt; das Gerinnsel ist zweifelsohne als Produkt der angewendeten Fixierflüssigkeit aus der schleimartigen Absonderung der umliegenden Drüsen entstanden. In der Umgebung des Kanales liegt Binde-

gewebe und darin ziehen marklose Äste des Olfaktorius an das Epithel heran. Das ganze Gebilde liegt am ventralen Ende der Nasenscheidewand, gleich am Nasenhöhlenboden, nahe dem vertikalen Aste des Y-förmig gestalteten Pflugscharbeines, eingebettet in eine Rinne dieses Knochens (Taf. VII, Fig. 43, Vomer.). In die obere Hohlkehle der divergierenden Äste des Vomer lagert sich die vertikale Platte des Siebbeins hinein (Cart. sept.), die in ihrem Innern Hyalinknorpel enthält. Über dem Jacobsonsehen Gange, in der Nähe des oberen Seitenastes des Pflugscharbeins, liegt der kleine Jacobsonsche Knorpel (Cartil. paranas.), dieser hat also keine nähere Beziehung zum Jacobsonsehen Gange. Das beweist, dass das Jacobsonsche Organ ganz unabhängig vom Paraseptalknorpel ist; alle an der Basis des Septums vorne gelegenen Knorpelstücke sind weiter nichts, als abgegliederte Teile der knorpeligen Nasenscheidewand, und gehören in ein und dieselbe Kategorie wie die übrigen abgegliederten Teile am Eingang des knorpeligen Ringes (Anulus cartilagineus nasi), z. B. die grösseren und kleineren Nasenflügelknorpel. Dass dem so ist, beweist unter anderem auch der Umstand, dass bei Nagetieren die untere umgebogene Lamelle des Paraseptalknorpels rostralwärts mit dem Knorpel der unteren Nasenmuschel zusammenhängt (s. unten).

An der lateralen Seite des Jacobsonsehen Organes liegen beim Maulwurf in der Schleimhaut seröse Drüsen (Taf. VI, Fig. 33; Taf. VII, Fig. 43, Gland. Jacobs.), deren enge Ausführungsgänge an verschiedenen Stellen in das Rohr hineinmünden. Diese sind homolog der medialen (Jacobsonsehen) Nasendrüse der Amphibien. Kaudalwärts wird die Drüsengruppe mächtiger, der Jacobsonsche Gang aber enger (Taf. VI, Fig. 34; Taf. VII, Fig. 44, Gland. Jacobs.) und teilt sich nachher in einige Äste, die aber kein Sinnesepithel mehr führen, sondern gewöhnliches einschichtiges Cylinderepithel mit Kernen in 1—2 Reihen. Die Äste des Jacobsonsehen Kanales nehmen die Ausführungs-

gänge der grossen Septaldrüse auf, die am kaudalen Ende des Jacobsonschen Organes liegt, es dient also dieses Organ nebenbei als Ausführungsgang jener Drüse.

Das rostrale Ende des Jacobsonschen Ganges ist beim Maulwurf enger als der Hauptteil und enthält nur gewöhnliches Cylinderepithel (Taf. VI, Fig. 32, Duct. Jacobs.); ganz vorne biegt der enge Gang im Knie gebogen oralwärts und mündet unter dem Zwischenkiefer an der medialen Seite des Stenonschen Ganges (Taf. VI, Fig. 31; Taf. VII, Fig. 42, Duct. Stenon.); letzterer ist weiter wie der Jacobsonsche Kanal, und beide führen hier geschichtetes Pflasterepithel.

Maus. Einen anderen Typus hat das Jacobsonsche Organ der Nagetiere, von welchen Klein das Kaninchen (24) und das Meerschweinchen (23) eingehend beschrieben hat (siehe oben). Ähnlich diesen ist das Organ bei der Maus und der Ratte gestaltet, von welchen das erstere Harvay-Reuben (16), das letztere Garnault (14) und Herzfeld (17) beschrieben haben, aber keine Abbildungen beigegeben sind. Um diese Lücke auszufüllen, dienen die Abbildungen der Figg. 46 und 47 bei schwächerer, und 51—53 der Taf. VIII bei stärkerer Vergrösserung von der Maus, an der ich folgendes gefunden habe.

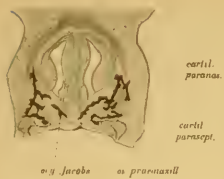
In der vorderen Gegend des Jacobsonschen Kanales (Figg. 46 u. 52) erhebt sich das Pflugscharbein (Vomer) in der Medianebene gabelförmig mit zwei schlanken Leisten gegen den Septalknorpel (Cart. septi), und an der Seite dieses Knorpels liegen die kleinen Paraseptalknorpel (Cart. parasept.). Also auch bei der Maus ist der Jacobsonsche Kanal unabhängig vom Paraseptalknorpel, was umso bemerkenswerter ist, als bei anderen Nagetieren (Kaninchen, Meerschweinchen) ganz andere Verhältnisse obwalten, insofern der Kanal in einer Hohlkehle des Knorpels liegt, oder auch ganz davon umgeben ist (s. darüber Klein 23, Taf. VII, Fig. 1 u. Taf. XXX, Fig. 4). Der Jacobsonsche Kanal liegt bei der Maus — auch bei anderen Nagetieren —

am Septum etwas über dem Boden der Nasenhöhle, in einem gegen die Nasenhöhle stark vorspringenden Schleimhautwulst (Torus Jacobsoni), verengt sich an seinem rostralen Ende stark (Fig. 51 rechterseits), dort wird auch der Wulst niedriger, und vorne über dem Stenonschen Gange mündet der Kanal in eine oralwärts gekehrte Furche, also frei in die Nasenhöhle hinein (Fig. 51 linkerseits). Der ganze Kanal liegt etwas schief, so dass dessen vorderes Ende näher zum Nasenhöhlenboden liegt, wie das hintere; in der Furche und der Mündung ist geschichtetes Pflasterepithel vorhanden, das sich von hier auf den Boden der Nasenhöhle fortsetzt und in den engen Stenonschen Gang hinunterzieht; letzterer ist eigentlich nur eine Fortsetzung des spaltförmig verengten rostralen Teils der Respirationsgegend (Taf. VIII, Fig. 47, Duet. Stenon.).

Der Hauptteil des Jacobsonschen Ganges liegt bei der Maus jederseits in einer rinnenförmig gebogenen Knochenlamelle, die vorne vom Prämaxillare und in dessen Fortsetzung vom Vomer gebildet wird (Figg. 46, 47, 52). Da 2 solche Lamellen vorhanden sind — rechte und linke — ist das Pflugscharbein bei der Maus im primitiven Zustande erhalten geblieben. Oben weichen die Pflugscharbeine auseinander und fassen den Septalknorpel zwischen sich; an der lateralen Seite des Septums liegen unten die kleinen Paraseptalknorpelchen.

Der Jacobsonsche Gang der Maus ist halbmondförmig gebogen (Figg. 46 u. 52) und besteht aus einer dicken konvexen medialen, und einer dünneren konkaven, lateralen Epithelwand; (erstere ist durchschnittlich 280μ und letztere 30μ dick, das Lumen nur 25μ breit. Denkt man sich die konkave Seite des Ganges nach unten und die konvexe nach oben gedreht, so sieht das Organ jenem der Saurier sehr ähnlich (vergl. Taf. III, Fig. 15). Die mediale Wand besteht nämlich aus einer gegen das Lumen gekehrten hellen gestreiften Schichte mit tiefer liegenden, stark gefärbten Kernen in 2—3 Lagen; die Elemente dieser ober-

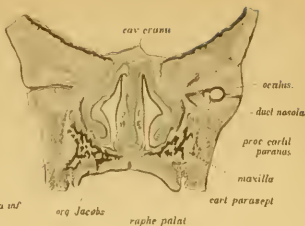
Fig 60



cartil. paranas.
cartil. parasept.

dens
os Jacobi
os praemaxill

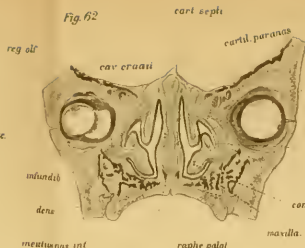
Fig 61



cav. cranii
osculus
duct. nasolacr.
praec. cartil. paranas.
maxilla
cart. parasept.
raphe palat.
concha inf.

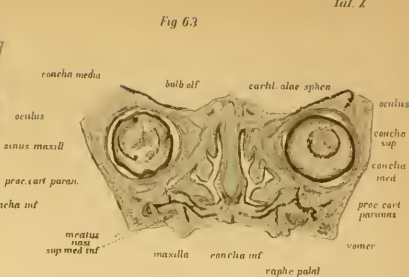
os Jacobi

Fig 62



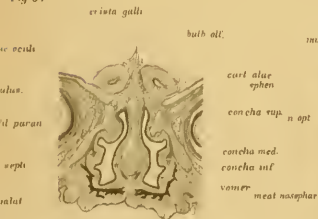
cartil. septi
cav. cranii
reg. olf.
osculus
duct. nasolacr.
praec. cartil. paranas.
maxilla
cart. parasept.
raphe palat.
meatus inf.
meatus sup. med. inf.
vomer

Fig 63



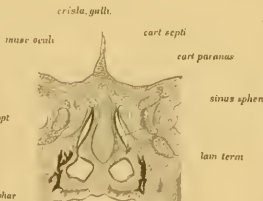
cartil. alae sphen.
concha media
bulb. olf.
osculus
concha sup.
concha med.
praec. cart. paranas.
maxilla
concha inf.
raphe palat.
vomer

Fig 64



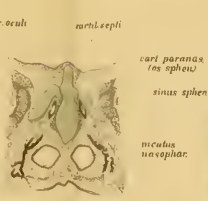
bulb. olf.
cartil. alae sphen.
concha sup.
concha med.
concha inf.
vomer
meat. nasophar.

Fig 65



cart. septi
cart. paranas.
sinus sphen.
lam. term.
os pteryg.

Fig 66



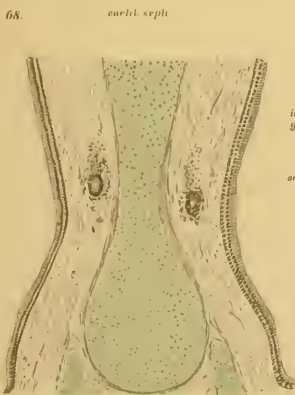
cart. paranas. (os sphen.)
sinus sphen.
meatus nasophar.
os pterygoid.

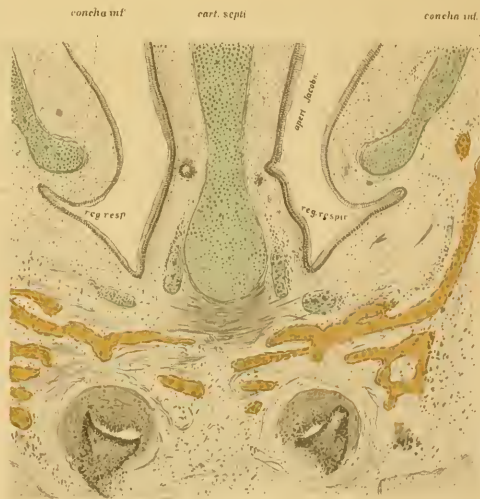

Fig 67

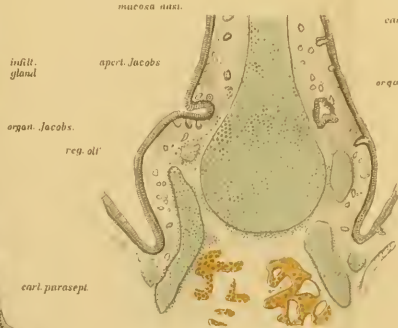
os praemaxill
dens. iac
maxilla

Fig 68



cartil. septi

maxilla aeri.



indit. gland.
organ. Jacoby.
reg. olf.
cart. parasept.

Fig 69

os praemaxillare

flächlicheren Schichte sind aus schlanken Cylinderzellen und zahlreichen Riechstäbchen zusammengesetzt, deren kurze Härchen über die Membr. limitans olfactoria vorragen. Die tiefere Schicht der medialen Wand besteht dichtgedrängt aus rundlichen Nervenzellen mit grossen Kernen und wenig Protoplasma; zwischen den kurzen Fortsätzen dieser Körnerschicht verbreiten sich die feinen marklosen Äste des Riechnerven. Die laterale Wand des Kanals besteht aus zweischichtigem Respirationsepithel mit Wimperhaaren. Der nierenförmige Kanal ist in die Schleimhaut eingebettet; letztere füllt an der lateralen konkaven Seite den gegen die Nasenhöhle vorragenden Wulst (*Torus Jacobs.*) aus; hier sind in dem Bindegewebe longitudinal verlaufende weite Venen eingebettet, zwischen welchen viele glatte Muskelzellen in radiärer Richtung zur lateralen Wand des Kanals ziehen. Das Ganze hat den Charakter eines Schwellegewebes (*Fig. 52, Tela cavernosa*). Ausserdem liegen hier und besonders über dem Kanal an der Seite des Septalknorpels viele kleine acinöse Drüsen in der Schleimhaut (*Gland. Jacobs.*), deren lange und enge Ausführungsgänge von oben und unten zum Jacobson'schen Kanal ziehen und reihenweise in dessen obere oder untere Ecke münden (*Duct. gland. sup. et inf.*). Auch Lymphinfiltrationen, die Follikeln ähnlich sehen, kommen vor. Kaudalwärts wird der dicke Kanal enger und endet zugespitzt (*Figg. 47 u. 53 Duct. Jacobs.*), umgeben von kavernösem Gewebe und den Septaldrüsen, deren Ausführungsgänge sich in den Kanal ergiessen.

Bei Ungulaten und Karnivoren ist die Form des Jacobson'schen Kanals ähnlich beschaffen, wie bei den Nagetieren, d. h. dessen Querschnitt ist halbmondförmig, und führt an der medialen Wand Sinnesepithel, an der lateralen Respirationsepithel. Ich habe das Jacobson'sche Organ des Schweines, Kalbes, des Hundes und der Katze untersucht, und kann den Angaben *Balogs* und *Kleins* nichts zusetzen, verweise daher auf die dort gegebenen Abbildungen (*Klein 25, Fig. 26*). Der

Kanal endet vorne bedeutend enger werdend in den Stenonschen Gang und führt dort Pflasterepithel. In der Umgebung sind reichlich acinöse Drüsen vorhanden, und beim Schweine auch viel Schwellgewebe (Taf. IX, Fig. 56), während dieses bei Karnivoren schwach entwickelt ist. Beim Schweine teilt sich kaudalwärts der Jacobsonse Gang in 2—3 Äste, die nur zweischichtiges Cylinderepithel führen, und diese setzen sich in die Ausführungsgänge der septalen Nasendrüse fort (Fig. 56). Bei allen Ungulaten und Karnivoren liegt das Organ in der Hohlkehle des C-förmig gebogenen Paraseptalknorpels (Fig. 57). Beim Kalbe entsendet dieser Knorpel rostralwärts unter dem Prämaxillare einen Fortsatz, der den Stenonschen Gang umgreift (Taf. IX, Fig. 58, Cart. Stenon.); medianwärts hat der Knorpel eine S-förmige Biegung, in deren Konkavität das Ende des engen Jacobsonschen Kanales liegt; letztere und der Stenonsche Gang sind hier mit Pflasterepithel belegt. Diese Details sind von nebensächlicher Bedeutung, und haben keinen Bezug zur Funktion des Organes.

Funktion. Es handelt sich jetzt, sofern es aus der anatomischen Gestaltung möglich ist, einen Begriff über die Bedeutung und Funktion des Jacobsonschen Organes zu erhalten. Am einfachsten wäre es natürlich, darüber physiologische Versuche heranziehen. Um nachteilige Eingriffe auf das Geruchsorgan zu vermeiden, habe ich an einer Katze und an 3 Kaninehen von der Mundhöhle her den Stenonschen Gang und darüber hinauf des Septum mit Paquelinseher glühender Nadel zerstört, wo also zweifelsohne der proximale Teil des Jacobsonschen Organes vernichtet wurde, wie es die Sektion nachher bewies. Die Tiere zeigten aber nach der Operation in Bezug auf die Nahrungsaufnahme gar keine Veränderung, sie frassen munter weiter, als wenn ihnen nichts geschehen wäre. Demnach scheint die Annahme Cuviers (19), dass das Jacobsonse Organ zum Beriechen und Erkennen der nützlichen von den schädlichen

Nahrungsstoffen bestimmt sei, nicht begründet. Der Gedanke Köllikers (26), das Jacobson'sche Organ diene zum Erkennen der chemischen Zusammensetzung der eigenen Säfte des Körpers, ist aus dem Grunde unwahrscheinlich, dass eine solche Funktion bei allen Tieren gegenwärtig sein sollte; das ist aber nicht so, abgesehen vom Menschen, bei dem das Organ ganz rudimentär wurde (s. unten). Auch Seydels (43—44) Annahme ist unhaltbar, der aus dem Nasenhöhlenbau der Amphibien und Schildkröten geschlossen hat, dass das Jacobson'sche Organ zum Beriechen der mit dem Expirationsstrom aus der Mundhöhle hinausbeförderten Nahrungsmittel oder Wassers diene, denn bei Säugetieren liegt die Mündung des Jacobson'schen Ganges nach vorne zu, also in der ungünstigsten Lage in Bezug auf den expirierten Luftstrom, ferner ist an ein leichtes Eindringen der Luft von der Mundhöhle her nicht zu denken, weil der Stenon'sche Gang bei vielen Säugetieren sehr eng ist, und auch das rostrale Ende des Jacobson'schen Ganges wegen seiner Enge das Eindringen der Luft behindert; ausserdem liegt die Mündung des Ganges bei Nagetieren, also gerade bei jenen Vertebraten, die ein sehr gut entwickeltes Jacobson'sches Organ besitzen, an der Nasenseidewand, bis wohin der durch den engen Stenon'schen Gang, oder von der Choane her gelangende Expirationsstrom schwer vordringt. Nach allem dem kann man sich nur an die vergleichend-anatomischen Verhältnisse des Organs halten, woraus folgende allgemeine Resultate abgeleitet werden können.

Die Mündung des Jacobson'schen Ganges ist bei allen Säugetieren bedeutend enger, wie dessen Hauptteil, es ist also das Eindringen der Luft erschwert; das Organ dient jedenfalls nicht zum schnellen Riechen. Durch die in der Umgebung des Kanales gelegenen glatten Muskeln kann das Lumen des Kanals erweitert werden, es ist also eine Einrichtung zum Einsaugen der Luft vorhanden; ausserdem dienen die in der Umgebung gelegenen weiten Venen, die besonders an der lateralen, mit

Respirationsepithel bedeckten dünneren Wand des Organs liegen, zur Kompression und Entleerung des Inhaltes in die Nasenhöhle. Aus den reichlichen Drüsen in der Umgebung und dem Gerinnsel im Kanal kann man schliessen, dass das Lumen zumeist mit dem Sekrete dieser Drüsen angefüllt ist, und die Luft nur bei der Funktion der organischen Muskeln eindringt (wie in der Eustachsehen Tube); die Sinnesepithelien werden also nur vermittelt des Sekretes gereizt, der einen spezifischen Einfluss auf die Funktion des Epithels zu haben scheint, weil die grosse Menge der Drüsen bei allen Säugetieren vorhanden ist; der kaudale Teil des Kanales ist sogar direkt in den Dienst dieser Drüse getreten und repräsentiert einen Drüsenausführungsgang. Die herantretenden Äste des Olfaktorius und Trigemini sprechen dafür, dass das Organ eine accessorische Nasenhöhle ist, die aber trotz ihrer verhältnismässigen Kleinheit — abgesehen von den Monotremen — für die Lebensverhältnisse des Tieres von Wichtigkeit sein muss, sonst würde sie sich nicht forterben, und selbst bei den höheren Klassen — abgesehen von Affen und den Menschen, — die histologische Differenzierung nicht bewahren. Unnütze Organe degenerieren, das ist aber beim Jacobson'schen Organe nicht der Fall, dieses muss also in der Ökonomie der tierischen Funktionen irgend eine Rolle spielen. Welcher Art aber diese Funktionen sind, ist vorderhand nicht zu entscheiden. Nur so viel kann man vermuten, dass es dieselbe Riechperzeption, wie die Riechgend der Nasenhöhle, kaum verriichten wird, denn zu einer solchen Notwendigkeit ist der Grund nicht einzusehen, ausserdem spricht die eigentümliche anatomische Einrichtung des Organes dagegen. Dient es also überhaupt zum Riechen, — was noch zu beweisen ist, — so werden wahrscheinlich spezifische Riechperzeptionen die Aufgabe sein, solche, die beim Menschen mit der veränderten Lebensweise in Wegfall gekommen sind (beispielsweise geschlechtliche, s. oben).

5. Mensch.

Vorarbeiten.

Das Jacobsonsche Organ des Menschen hat Ruysch¹⁾ schon im Jahre 1703 gesehen, dann Sömmerring²⁾ im Jahre 1809 beschrieben und abgebildet, aber beide haben die Bedeutung des Organs nicht erkannt. Nach Jacobsons Entdeckung an Säugetieren that J. Fr. Meckel³⁾ des Organes Erwähnung im Jahre 1820. An mikroskopischen Präparaten hat es Dursy⁴⁾ zuerst beschrieben und abgebildet im Jahre 1869, an 8—20 cm langen Embryonen, ausserdem erwähnt er den schon von Huschke⁵⁾ gesehenen Paraseptal- (sog. Huschkeschen oder Jacobsonschen) Knorpel.

Nach diesen Vorarbeiten erschien Köllikers (26) eingehende Arbeit über Embryonen vom 4. Monate aufwärts und auch bei Erwachsenen⁶⁾. Die Öffnung des Organes — meint Kölliker — ist schon an Embryonen mit freiem Auge zu sehen; an Querschnitten ist der Gang oval und mit Cylinderzellen bedeckt, welche vom 6. Monate Wimperhaare führen; die Mündung ist drehrund und enger wie der Kanal (an sechs Monate alten Embryonen ist die Lichtung des ovalen Rohres 0,26 mm hoch und 0,086 mm breit; die Mündung misst 0,42—0,22 mm, und das Epithel ist 54—59 μ hoch); die ganze Länge des Kanales beträgt beiläufig 1 mm. Um das Epithel liegt eine eigene binde-

1) Ruysch, Thesaurus anatomicus. Amstelodami, 1703 p. 49, Tab. IV. Fig. 5.

2) Sömmerring, Abbildung der menschlichen Organe des Geruches. Frankfurt 1809. Tab. III, Figg. 1 und 9.

3) Meckel, Fr., J. Handbuch der menschlichen Anatomie, IV. 1820. S. 141.

4) Dursy, Entwicklungsgeschichte des Kopfes. Tübingen, 1869.

5) Huschke, Lehre von den Eingeweiden und Sinnesorganen. In Sömmerrings Anatomie, s. 606.

6) Später beschrieb Kölliker (27) noch einmal das Jacobsonsche Organ bei einem 8 wöchentlichen Embryo und bildet auch seine Nerven ab.

gewebige Scheide und in dessen Nähe entwickeln sich einige Drüsengänge. Der Kanal liegt immer am dünnsten Teil der Nasenscheidewand unten; nicht in dessen unmittelbarer Nähe liegen die Jacobson'schen Knorpel, die auch im erwachsenen Menschen vorhanden sind. Bei letzterem liegt der Kanal durchschnittlich 5 mm über dem Stenon'schen Gang, ist 3,6 mm lang (2,7 mm) und die Mündung 1,1 mm; man erkennt die Lage desselben schon mit freiem Auge als niederen Wulst. Über den Riechnerven sagt Kölliker, dass an 4 Monate alten Embryonen von den zum Septum herunterziehenden Ästen einige bis zum Jacobson'schen Kanal verfolgt werden können, aber schon in den folgenden Monaten waren diese atrophiert; bei dieser Gelegenheit erwähnt Kölliker auch die Angabe Scarpas¹⁾, dass beim erwachsenen Menschen die Äste des Riechnerven in der Gegend des Jacobson'schen Organes am tiefsten herabreichen. Über die Funktion bei Tieren ist Kölliker der Ansicht, dass das Organ wegen seiner engen Mündung nicht zum Riechen dienen kann, sondern wegen seinem Drüsenreichtum Sekrete absondert, die auf die Äste des Riechnerven derartig wirken, dass das Tier Kenntnis von der chemischen Zusammensetzung seiner eigenen Körpersäfte erhält.

Bei Herzfeld (17) findet sich zuerst die Angabe, dass der Paraseptalknorpel kein wesentlicher Bestandteil des Jacobson'schen Organes ist. Er widerspricht der Ansicht Gegenbaur's, dass das Jacobson'sche Organ das Überbleibsel einer septalen Nasendrüse sei. Gegenbaur (12) hat nämlich die Behauptung aufgestellt, dass der sog. Jacobson'sche Gang des Menschen das Rudiment der bei Prosimiern (Stenops) vorkommenden Drüse an der Nasenscheidewand ist, besonders aus dem Grunde, weil es zum Paraseptalknorpel nicht in Beziehung steht.

Dem gegenüber hat Merkel (32) wieder die alte Ansicht vertreten, dass der Gang beim Menschen ein rudimentäres Ja-

¹⁾ Scarpa, A., Anat. disquisit. de auditu et olfactu. Ticini, 1781.

cobsonsches Organ ist. Er hat das Organ an erwachsenen Menschen an Serienschnitten untersucht und gefunden, dass es ein plattgedrückter¹⁾ Kanal ist, umgeben von allen Seiten mit Schleimdrüsen, die hauptsächlich in das obere und untere Ende des Kanales münden. Die Weite des Kanales zeigt grosse Verschiedenheiten: auf enge Stellen folgen sehr weite, oft bis über das Zehnfache des Höhendurchmessers, sodass es ganz gut mit blossen Auge gesehen werden kann. Das Epithel ist an der lateralen Seite des Organes niedriger, wie an der medialen, dort sind die einzelnen Zellen breiter und gedrungener, ähnlich wie im Respirationsteil der Nasenhöhle, während an der medialen Wand hohe und schlanke Cylinderzellen mit Kutikularsaum (und vielleicht abgefallenen Wimperhaaren) und dazwischen spindelförmige Elemente liegen „die nicht recht zur Entwicklung gekommenen Riechzellen gleich sehen“. Zwischen die Zellen sind in der ganzen Länge des Kanales maulbeerförmige und rundliche Kalkkonkremente eingelagert, zum Zeichen, dass es ein unthätiges Organ ist. Nerven hat Merkel bis an das Organ nicht heruntertreten gesehen. Das rudimentäre Jacobsonsche Organ ist nicht bei allen Menschen vorhanden, oder an einer Seite kürzer, oder teilt sich in 2 neben einander liegende Kanäle; bei einem 6 Monate alten Fötus war keine Spur des Ganges vorhanden, dürfte also wahrscheinlich schon obliteriert sein.

Röse (42) beschreibt das Jacobsonsche Organ an einem 18 cm langen — 17 Wochen alten — menschlichen Embryo ebenso, wie Kölliker (Figg. 14 u. 15, S. 469—470). Der Kanal war 0,7 cm lang und unter demselben bestand der Paraseptalknorpel aus 2 Teilen.

Potiquet (35) will den Jacobsonschen Gang im Vivo vom äusseren Nasenloche her sondiert haben, und giebt an, dass der-

¹⁾ So platt und lang, wie es Merkel zeichnet, kann der Kanal nur am schiefen Schnitte sein.

selbe die Ursache des Uleus perforans septi sei, eine Ansicht, die zuerst bei Löwe (op. cit.) zu finden ist, und später am X. intern. med. Kongress zu Berlin durch Ónodi und Sandmann befürwortet wurde.

Raugé (37) fand am erwachsenen Menschen die Mündung des Jacobsonschen Organes 5–8 mm über dem Boden der Nasenhöhle und 23 mm über den Winkel, welchen das Septum mit der Oberlippe bildet. Er teilt die Meinung Potiquets, dass das Jacobsonsche Organ die Ursache des runden Geschwürs ist, vielleicht infolge des Hineingelagens von Staub oder Mikroben.

Garnault (14) widerspricht der Behauptung Potiquets und Raugés, dass das runde Geschwür am Septum vom Jacobsonschen Organe entstände.

E. Schmidt (47) citiert nur Bekanntes, so unter anderem, dass der Jacobsonsche Gang und die Paraseptalknorpel im erwachsenen Menschen sich erhalten können (was schon Spurgat und Röse und zuvor Kölliker bewiesen haben).

Zuletzt hat Anton (1) den Jacobsonschen Gang des erwachsenen Menschen an Serienschnitten studiert, und dieselben Resultate erhalten, wie Merkel, d. h. seine Weite wechselt bedeutend und es fehlt der Gang auf einer oder beiden Seiten beinahe in der Hälfte der Fälle (unter 7 Fällen dreimal). Die Länge des Kanales giebt Anton für 2,28–8,43 mm an, an den weiteren Stellen ist das Lumen 0,56, an den engeren 0,136 mm; die laterale Wand ist niedriger; vorne bei der Mündung öffnen sich die Drüsen rundherum in den Kanal, hinten nur an der oberen und unteren Wand. Kalkkonkremente kommen in der Wand nur wenige vor (3–4); sie sind zumeist von nierenförmiger Gestalt. Die Mündungen der beiden Jacobsonschen Organe liegen selten in derselben Frontalebene, sondern sind gewöhnlich etwas gegen einander verschoben.

Bevor ich meine eigenen Beobachtungen über das Jacobsonsche Organ vortrage, will ich die Verhältnisse der Nasen-

höhle an 3--4 Monate alten Embryonen kurz beschreiben, an welchen unser Organ gut ausgebildet vorzukommen pfllegt.

a) Die Nasenhöhle menschlicher Embryonen.

Die Figg. 60 - 66 auf Taf. X zeigen sieben ausgewählte Frontalschnitte des Vorderkopfes eines 3¹/₂ Monate alten menschlichen Embryo, welche geeignet sind über den Bau der Nasenhöhle in diesem Alter ein richtiges Verständnis zu geben. Man kann die Bilder in drei Zonen einteilen: die prägnanteste ist die mittlere Zone, die sich auf die Länge der Siebbeinmuscheln erstreckt (Figg. 62—64), dann hat man den vorderen Teil mit dem Nasenvorhof und den Anfangsteil der unteren Muschel (Figg. 60 u. 61), und endlich die hintere Zone, die das Gebiet der Keilbeinhöhle und des Nasenrachenganges enthält (Figg. 65 u. 66).

Durch die ganze Nasenhöhle erstreckt sich die knorpelige Nasenkapsel, die aus dem median gelegenen breiten Septalknorpel (*Cartil. sept.*) und den lateralen Flügeln besteht (*Cart. paranasalis, dextra et sinistra*). In der ersten Zone sind die drei Platten oben in der Siebbeingegend mit einander in Verbindung, es ist hier eine Art *Cartilago tegmenti* vorhanden (Figg. 60, 61); in der zweiten Zone sind die Platten oben getrennt und lassen die Äste des Riechnerven durchtreten (Figg. 62—64); in der dritten Zone biegen sich oben die Paranasalknorpel hakenförmig medianwärts und legen sich dem Septalknorpel lateral an.

Der Scheidewandknorpel ist von ungleichmässiger Dicke; der untere Teil verbreitert sich an Frontalschnitten spindelförmig und wird kaudalwärts allmählich kürzer, sodass in der dritten Zone die beiderseitigen niederen Nasenrachengänge nur durch die Schleimhaut getrennt werden (Figg. 65 u. 66). In der vorderen Zone liegen unter dem Septalknorpel die kleinen Paraseptalknorpel (Figg. 60 u. 61, *Cart. parasept.*), die sich vom

Scheidewandknorpel abgetrennt haben. Eigentümlich ist die Paranasalplatte gebildet; diese ist nämlich in der mittleren Zone am mittleren Teil ihrer Höhe im Knie gebogen (Figg. 62 u. 63). Die Biegung dürfte wohl auf mechanische Ursache zurückführbar sein, inwiefern das Knie an jener Stelle liegt, wo der in Entwicklung begriffene Oberkiefer den unteren Teil des Augapfels erreicht; die stark in die Länge auswachsende Paranasalplatte findet hier eine Hemmung, darum biegt sich ihr unterer Teil — der sich in die untere Nasenmuschel erstreckt — dort medianwärts um. Am knieförmigen Vorsprung ist die Paranasalplatte am dicksten (Figg. 62 u. 63), und es geht von hier ein runder Knorpelstab ab (*Processus cartilagineus paranasalis*), der rostralwärts zieht (Fig. 61) und den vertikal hinuntergehenden Thränenmasengang (*Duct. nasolacrim.*) gabelförmig umgreift. Ich habe diesen Fortsatz schon anderwärts erwähnt (*Heymann's Laryngologie*, S. 70), und denselben mit dem Meckelschen Knorpel im Unterkiefer verglichen. Das war natürlich nur ein bildlicher und kein ernster morphologischer Vergleich, denn die Verhältnisse liegen hier anders. Seitdem habe ich den Fortsatz auch an älteren Foeten untersucht, und gefunden, dass derselbe andere Schicksale hat, wie die knorpelige Nasenkapsel, inwiefern letztere schwindet, resp. nach meinen Beobachtungen in gewöhnliches Bindegewebe umgewandelt wird, also keine sogen. vollkommene Resorption stattfindet, wie es allgemein beschrieben wird. Hingegen wandelt sich der Paranasalfortsatz nicht einfach in Bindegewebe um, sondern erhält rundherum durch periostale Ossifikation eine Knochenkruste und es erfolgt in seinem Innern eine chondrale Ossifikation (5.—6. Monat). Inzwischen schreitet die bindegewebige Verknöcherung des Oberkiefers fort, und der verknöcherte Paranasalfortsatz wird in den Oberkiefer einverleibt, sodass vom 7.—8. Monate an nichts mehr davon zu erkennen ist. So wäre im Oberkiefer auch ein kleiner chondraler Knochen enthalten, der aber umsoweniger eine besondere

Bedeutung haben dürfte, als ich in 4–5 Monate alten Embryonen auch im Alveolarteil dieses Knochens an manchen Stellen kleine Knorpelinseln beobachtet habe, die hier ohne Zusammenhang mit der knorpeligen Nasenkapsel entstanden sind und später in den Verknöcherungsprozess des Oberkiefers aufgehen.

Auf unseren Gegenstand zurückkehrend, ist zunächst zu erwähnen, dass die Siebbeinmuscheln im 2. Monat aus dicken Schleimhautwülsten entstehen, in denen nachträglich eine Differenzierung des Bindegewebes zu Knorpel stattfindet. Die untere Muschel dagegen ist weiter nichts, als der untere Teil des Parasalknorpels (Fig. 61), an deren unterer Seite das Epithel im 3. Monat leistenförmig in das Bindegewebe hineinwächst und nachträglich diese Epithelleiste von der Nasenhöhle her in zwei Lagen getrennt wird. In den oberen Teil der Epithelleiste mündet der Thränenmasengang (Fig. 61), dieser ist aber noch bis zum 5.–6. Monate durch eine aus einer Epithelschicht bestehende Platte vom unteren Nasengang getrennt (ähnlich der Rachenhaut oder der Membrana buconasalis Hochstätters¹⁾ bei der Bildung der primären Nasenhöhle); diese reißt später durch. Auch ist zu bemerken, dass der Thränenmasengang schon im 3. Monat keine gerade Grenzen besitzt, sondern buchtige Hervorragungen zeigt (Fig. 61); diese werden im 5.–6. Monat grösser, und der Kanal ist dann sehr weit, was an Frontalschnitten ein auffallendes Bild giebt.

Jede der Muscheln hat im Embryo ihre Eigentümlichkeiten. Die mittlere Nasenmuschel ragt vorne wie eine vertikale gerade Platte vom oberen Teil der lateralen Nasenwand in die Nasenhöhle hinein (Fig. 62), die die untere Muschel fast erreicht. In den zwischen beiden Muscheln gelegenen mittleren Nasengang geht von der unteren Muschel ein Fortsatz nach aufwärts, in welchem ein selbständiger kleiner Knorpel liegt, — dieser

¹⁾ Hochstätter, Über die Bildung der inneren Nasengänge oder primitiven Choanen. Verhandl. d. anat. Gesellsch. zu München, 1891.

wird zum Siebbeinhaken. Die Vertiefung des mittleren Nasenganges an der äusseren Seite des Siebbeinhakens (Sinus maxill.) ist der Anfang zur Bildung der Kieferhöhle, diese liegt aber gerade am Knie der Paranasalplatte. Wenn sich letztere in den künftigen Monaten zu Bindegewebe umwandelt, wird die Epithelvertiefung an der äusseren Seite des Siebbeinhakens grösser, und erreicht den Oberkiefer, bleibt aber noch immer eine schmale Spalte. — Von der unteren Muschel ist zu erwähnen, dass diese anfangs den Boden der Nasenhöhle erreicht (Fig. 62) und der untere Nasengang nur aus einer schmalen Spalte besteht. — Die obere Muschel besteht im hinteren Teil der mittleren Zone (Fig. 64) aus einem mit Schleimhaut bedeckten dicken Vorsprung des Paranasalknorpels; das ist die gemeinsame Anlage nicht nur der bleibenden oberen, sondern auch der obersten und der darüber gelegenen rudimentären Muscheln (Killian, op. cit.), von welchen bei der Beschreibung des Muschelapparates Erwähnung geschehen ist (s. S. 62).

Die hintere Zone der Nasenhöhle ist das Gebiet des Nasenrachenganges und der Keilbeinhöhle (Figg. 65 u. 66). Die Trennung beider geschieht durch die Verschmelzung der Wände durch Schleimhautbrücken (Lam. term.), die der Lamina terminalis der Säugetiere als gleichwertig zu betrachten sind. Der über der Schleimhautbrücke gelegene hintere blinde Recess ist die Anlage der Keilbeinhöhle (Sinus sphen.) und besteht aus einer länglichen schmalen Epithelspalte, deren mediale Wand vom Septalknorpel (hier von der werdenden Scheidewand der Keilbeinhöhle), lateral vom reduzierten Paranasalknorpel (hier Keilbeinkörper) gebildet wird. Es ist also die Keilbeinhöhle weiter nichts, als der blinde hintere Recess der embryonalen Riechhöhle, und darum hat das Vorhandensein von Riechmuscheln darin bei Säugetieren (s. S. 58) nichts Auffallendes. — Über den niederen Nasenrachengang (Figg. 65 u. 66, Meatus nasoph.) ist zum Schluss noch zu erwähnen, dass derselbe lateral vom Flügelbein

(Os pterygoid.) begrenzt wird und hier kein Knorpel zur Entwicklung kommt; dieser Teil der Nasenhöhle gehört also schon mehr zur Mundhöhle. Damit habe ich die wichtigsten Verhältnisse der fötalen Nasenhöhle beschrieben, und ich kann jetzt zur Schilderung des Jacobsonschen Organes übergehen.

b) Das Jacobsonsche Organ des Menschen.

Ich habe das Jacobsonsche Organ an verschieden alten menschlichen Embryonen vom 3. Monate an untersucht, zusammen an 12 Exemplaren, das Organ war aber immer vorhanden, woraus ich schliesse, dass dessen Mangel an Erwachsenen durch Atrophie und nicht aus einer Nichtentwicklung zu erklären ist. Der Kanal liegt an einem Teile des knorpeligen Septums, der sich unten mit dem Prämaxillare und dem angrenzenden Vomer verbindet (Taf. X, Figg. 60 u. 61). Bei 3—6 Monate alten Embryonen endet der Septalknorpel unten abgerundet und an seinen Rändern liegen 2—3 kleinere Knorpelstücke (Figg. 60 u. 61, 67 u. 69, Cartil. parasept.); diese haben sich bei 3 Monate alten Embryonen vom knorpeligen Septum abgelöst, und zwar nicht etwa durch zwischenwachsendes Bindegewebe, sondern dadurch, dass sich die Knorpelzellen zu Bindegewebszellen umgewandelt haben und die hyaline Grudsubstanz resorbiert wurde. Diese Umwandlung in Bindegewebe schreitet in kaudal-rostraler Richtung vorwärts, so dass die Knorpelstückchen vorne mit dem Septalknorpel noch in Zusammenhang sind, wenn sie sich kaudalwärts schon abgetrennt haben. Die Zahl der abgelösten Teile beträgt jederseits 2—3 (Figg. 67—69, Cart. parasept.), von welchen jenes, das am nächsten zum Septalknorpel liegt, etwas grösser ist und oft eine gebogene Gestalt hat; dieses entspricht dem Huschkeschen oder Jacobsonschen Knorpel der Säugetiere (Cartilago paraseptalis, Spurgat¹). Die kleineren Knorpelchen liegen

¹) Spurgat, Beitr. z. vergl. Anat. d. Nasen- und Schnauzenknorpel d. Menschen u. d. Tiere. Schwalbes Morph. Arbeit. V. 1896.

sehr unregelmässig, sind auf beiden Seiten nicht ganz gleich, und ziehen lateralwärts unter den Boden der Nasenhöhle in die Nähe der Paranasalplatte, die bis an den freien Rand der unteren Nasenhöhle hinunterreicht, zum Zeichen, dass alle kleinen Knorpelchen samt jenen im Nasenflügel abgetrennte Teile des Knorpelringes um den Eingang der Nasenhöhle sind (*Anulus cartilagineus nasi*). Der Jacobsonse Kanal liegt nicht an der Seite des grösseren Paraseptalknorpels, sondern höher an einer dünnen Stelle des Septalknorpels (Figg. 60 u. 67, Org. Jacobs.), verhält sich also in dieser Beziehung so wie bei manchen Nagetieren (s. oben). Ausgenommen das vordere und hintere Ende, ist der Jacobsonse Kanal oval, mit vertikal gestelltem längeren Durchmesser (Fig. 68); ich finde letzteren bei 4 Monate alten Föten durchschnittlich 200μ hoch und 120μ breit, das Epithel $45-50 \mu$ hoch. Die Wand besteht aus radiär gestellten Cylinderzellen von mittlerer Höhe, die an reiferen Föten an manchen Stellen kurze Wimperhaare führen. Eine Differenz unter den Zellen habe ich nicht herausfinden können, es sind eben pallisadenartig gestellte Zellen, ähnlich dem embryonalen ektodermalen Epithel. Rostralwärts wird der Kanal enger (Fig. 67, Organ. Jacobs.) und drehrund (in 4 Monate alten Föten durchschnittlich $50-60 \mu$), biegt sich dann im Niveau des Stenersonschen Ganges, aber höher, als das obere Ende dieses, lateralwärts und mündet mit einer engen Mündung am Septum (Fig. 67 rechts; Fig. 69 links); am Frontalschnitte aus dieser Gegend sieht die Mündung einer kleinen Grube ähnlich. Kaudalwärts endet der Kanal zugespitzt; seine ganze Länge beträgt bei 6-7 Monate alten Embryonen $\frac{3}{4}-1$ mm. Die Weite des Ganges ist bei Embryonen fast gleichmässig; jene Lumendifferenzen, die Merkel und Anton am Erwachsenen beschrieben (s. oben), entstehen erst nach der Geburt.

Echte Drüsen habe ich in der Umgebung des Kanals bei 4-6 Monate alten Föten nicht gesehen, dagegen kommen dort

im Bindegewebe vom Gange her hinauswuchernde Epithelmassen vor, die Drüsen vortäuschen, aber weder Lumen noch scharfe Grenzen gegen das Bindegewebe haben. Da mir mit Zenker-scher Flüssigkeit behandeltes frisches Material zur Verfügung stand, bin ich gesichert, dass es keine Macerationserscheinungen waren. Das sind nicht etwa Lymphfollikel ähnliche Gebilde, wie sie bei manchen Säugetieren vorkommen (beim Kaninchen nach Löwe, op. cit.; beim Hunde nach Klein, 25), sondern direkt vom Jacobson'schen Gang in das Bindegewebe hineingewucherte Epithelinfiltrationen; die Verbindung dieser Zellen mit der Wand des Kanales ist an feinen Schnitten gut zu erkennen (Figg. 61 u. 68). Wie es sich mit den Drüsen verhält, weiss ich nicht anzugeben, da ich über den 7. Monat hinaus menschliche Föten nicht untersucht habe. Ob Äste des Riechnerven bis zum Jacobson'schen Kanal hinunterziehen, kann ich nicht angeben; an 3 Monate alten Embryonen habe ich nichts Ähnliches gesehen. Da das Epithel und Lumen bei Föten gleichmässig beschaffen sind, muss jene Differenz, die Merkel und Anton bezüglich der lateralen Wand erwähnen (niedereres und breiteres Epithel, s. oben), erst nach der Geburt entstehen.

Von dem beschriebenen Typus kommen manchmal kleinere Abweichungen vor, es ist z. B. der Durchschnitt des Kanales unregelmässig dreieckig (Fig. 69), oder ist durch eine Epithelbrücke an kurzen Strecken in 2 Teile getrennt; oder der Kanal liegt auf einer Seite tiefer, als an der anderen (Fig. 68). Letzteres ist besonders bei Embryonen mit verbogenem Septalknorpel der Fall; die Verbiegung betrifft hauptsächlich den unteren dünnen Teil des Knorpels.

An einem brasilianischen Affen (Species?) habe ich an Durchschnitten fast dasselbe Bild erhalten, wie bei reiferen Föten, d. h. es war ein enger ovaler Gang mit Cylinderzellen vorhanden, deren Kerne in 3—4 Reihen stehen. Der Gang zeigte eine ähnliche Struktur, wie der rudimentäre Jacobson'sche Gang

der Vögel oder menschlicher Föten, d. h. es sind keine Sinnesepithelien (Riechstäbchen) herausdifferenziert, sondern es ist ein ähnliches indifferentes, geschichtetes Pallisadenepithel vorhanden, wie es an Embryonen anfangs in allen epithelialen und nervösen Gebilden vorkommt (Medullarrohr, Linsengrube etc.). Ähnlich ist das Epithel des Jacobson'schen Ganges an jungen Säugetierembryonen beschaffen, sogar an der medialen Wand, wo aber später gewiss Riechstäbchen liegen. Es findet also bezüglich des Epithels bei Menschen nicht eine Rückbildung, sondern ein Stehenbleiben auf embryonaler Stufe statt.

Das indifferente Epithel, der Mangel an Sinnesnerven, die variierenden Verhältnisse am Erwachsenen und oft auftretende gänzliche Atrophie beweist, dass das Jacobson'sche Organ des Menschen zu den funktionslosen rudimentären Organen gehört. Dass es aber kein einfacher Drüsenausführungsgang ist, wie es Gegenbaur (12) angab, sondern dem Jacobson'schen Organe der Säugetiere gleichwertig ist, dürfte aus seiner Lage, Form und Mündung zur Genüge einleuchten. Dass der Gang beim Menschen keine Beziehung zum Paraseptalknorpel hat, ist bedeutungslos, da auch bei vielen Säugetieren derselbe Fall vorkommt (vergl. Taf. VII, Fig. 43). Auch die Mündung am Septum ist kein Gegenbeweis, denn auch bei Säugetieren mündet es hier, und nicht in den Stenon'schen Gang (vergl. Taf. VIII, Fig. 51). Dass Drüsen hineinmünden (Anton [1]), hat nichts Auffallendes, in Anbetracht dessen, dass beim Maulwurf, Schwein u. s. f. sich mächtige serös-acinöse Septaldrüsen in den kaudalen Teil des Ganges ergiessen; trotzdem ist es kein Drüsen-gang, denn es führt Sinnesepithel. Beim Menschen bleibt das Epithel auf embryonaler Stufe stehen, aber deswegen ist der Kanal noch kein gewöhnlicher Drüsenausführungsgang, was ausser den anatomischen Verhältnissen hauptsächlich aus der Entwicklung klar wird, denn es entwickelt sich beim Menschen ebenso, wie bei Säugetieren (s. unten).

Es giebt zwei Gattungen rudimentärer Organe: 1. Deren Vorhandensein der menschliche Organismus nicht entbehren kann, was daraus zu schliessen ist, weil sie sich in vollkommener Form forterben und Krankheiten als auch Experimente deren Notwendigkeit beweisen (z. B. Schilddrüse, Thymus); 2. zu den funktionslosen rudimentären Organen zählen die Anhänge am Genitalapparat, die Nickhaut, Plica sublingualis, Ductus thyreoglossus u. s. f., und zu diesen gehört auch das Jacobsonsche Organ. Das plötzliche Ausfallen der Funktion beim Menschen ist aber jedenfalls auffallend, denn in Anbetracht dessen, dass das Organ bei den Säugetieren gut ausgebildet ist, sollte man Übergänge erwarten, die aber zu fehlen scheinen (Affen sollten noch eingehender untersucht werden). Dass hier ähnliche Einfüsse stattgefunden hätten, wie bezüglich der Riechmuskeln oben angegeben wurde, ist nicht einzusehen, denn das Jacobsonsche Organ liegt nicht oben in der Nähe der Siebplatte, die sich mit der Vervollkommnung des Stirnlappens rostralwärts geneigt hat und darum tiefgreifende Veränderungen in den Riechmuskeln eingetreten sind, sondern das Jacobsonsche Organ liegt unten im Prämaxillarteil des mittleren Nasenfortsatzes, also an einer indifferenten Stelle in Bezug auf die Umgestaltung der Nasenhöhle. Das Stehenbleiben auf embryonaler Stufe und die oft stattfindende Atrophie kann nur aus dem Umstande erklärt werden, dass der Mensch dieses Organes nicht bedarf, dass jene sinnlichen Perceptionen, die das Organ für den tierischen Haushalt verrichtet, für den Menschen entbehrlich sind. Aber eben dieser Ausfall erschwert die Erkennung der Funktion des Organes bei Tieren, denn von fehlenden Sinnesorganen können wir uns ebenso wenig einen Begriff machen, wie der Blindgeborene von den Farben, der Taubstumme von Tönen. Es giebt bei niederen Tieren eine Menge Sinnesorgane, von denen wir uns keine Vorstellung machen können, wie z. B. die Schleimkanäle und Gallertröhren der

Fische, die Savischen Bläschen u. s. f. Dass im Jacobson'schen Kanal der Tiere ein den Riechstäbchen ähnliches Epithel vorhanden ist, und zu diesem die Äste des Olfactorius gehen, spricht zwar sehr dafür, dass darin spezifische Riechfunktionen stattfinden, ist aber noch kein vollgültiger Beweis, in Anbetracht dessen, dass der Jacobson'sche Nerv bei Schlangen eine gewisse Selbständigkeit hat, und es könnte daraus auf eine ähnliche abweichende Funktion gedacht werden, wie an den beiden Ästen des Acusticus (Nerv des Hörens und der Statik), doch das sind Hypothesen, deren Begründung der Zukunft vorbehalten ist. Jedenfalls ist das Jacobson'sche Organ ein in schnellem Rückschritt begriffenes Organ, wie es aus der Atrophie desselben fast in der Hälfte der Fälle bei Erwachsenen zu ersehen ist, es gehört also nicht zu den zähe am menschlichen Organismus haftenden rudimentären Organen, wie der Kaudalanhang, Morgagnische Hydatide, Vesicula prostatica, Nebeneierstock, Processus vermiformis u. s. f. Auch diese sind für den Menschen ohne Bedeutung, jedoch erscheinen sie immer und bleiben auch durch das ganze Leben erhalten, wenngleich sie verschiedene Grade der Ausbildung erhalten. Warum aber das Jacobson'sche Organ oft gänzlich atrophiert, ist nicht leicht einzusehen, ausser man denkt an die Lagerung desselben an einem den Insulten (kalte Luft, Staub, Mikroben, Katarrhe) mehr zugänglichen Stelle am Eingang des Respirationstraktus.

In der Gegend des Jacobson'schen Organes ist beim Menschen die Schleimhaut sehr gefässreich, die Kapillaren und Venen sind weit und es reichen dort die Gefässschlingen bis nahe an das Epithel. Nach Kiesselbach¹⁾ existiert dort sogar eine Art Schwellgewebe, darum ist diese Stelle (Locus Kiesselbachi) zu Blutungen sehr geneigt, und auch die perforierenden Geschwüre sind in dieser Gegend sehr häufig. Daran ist aber

¹⁾ Kiesselbach, Über Nasenbluten. Tagebl. der 58. Vers. der deutschen Naturforscher und Ärzte zu Strassburg, 1885.

das Jacobson'sche Organ ganz unschuldig (gegen Löwe, Potiquet etc., s. oben), sondern der Grund der Erkrankung liegt in der exponierten Lage dieser Gegend am Eingange der Nasenhöhle und in der vulnerablen Struktur der Schleimhaut. Da bei Säugetieren in der Umgebung des Jacobson'schen Organes viel glatte Muskeln und weite Venen vorkommen (s. oben), dürfte das Schwellgewebe am *Locus Kiesselbachi* homolog dieser Einrichtung und dessen Vorhandensein aus Vererbung zu erklären sein.

Entwicklung des Jacobson'schen Organes.

Das Jacobson'sche Organ entsteht bei allen Wirbeltieren aus einer Ausstülpung des Nasenhölenepithels in den ventralen Teil des medialen Nasenfortsatzes hinein, ist also ein Sinnesorgan der Respirationsgegend. Dabei ist zu betonen, dass es ein Gebilde des medialen (mittleren) Nasen- oder Stirnfortsatzes ist; es ist also unstatthaft anzunehmen, wie es Seydel für die Amphibien und Sumpfschildkröten angiebt (43, 44), dass die im Oberkieferfortsatz gelegenen beschränkten Sinnesepithelbezirke auch Jacobson'sche Organe wären, demnach ein medialer und lateraler Abschnitt anzunehmen ist. Selbst in dem Falle, wenn der sog. laterale, im Oberkieferfortsatz gelegene Sinnesepithelbezirk dieselbe Funktion hätte, wie der mediale — was zu beweisen wäre, — könnte man von einer Analogie und keiner Homologie sprechen, denn das Jacobson'sche Organ aller Säugetiere und des Menschen liegen im medialen Nasenfortsatz — der späteren Nasenscheidenwand, — oder am Boden desselben in dem vom medialen Nasenfortsatz gebildeten Prämaxillarteil des Gesichts, wie bei Sauriern, und das scheint Grund genug dazu zu sein, das Jacobson'sche Organ als ein typisches Gebilde des rostralen (prämaxillaren) Teiles des medialen Nasenfortsatzes anzusehen. Dass dieses der wichtigere

Teil des Sinnesepithels in der Respirationsgegend ist, beweist dessen Forterbung auf die höheren Klassen, während das Sinnesepithel im lateralen Teil der Respirationsgegend — in der Kieferhöhle — bei Amphibien schwach vertreten ist, und bei den Reptilien — ausser Sumpfschildkröten — gänzlich geschwunden ist. In Anbetracht dessen, dass der Riechnerv die Nasenhöhle mit 2 Ästen umgreift, ähnlich wie die Branchialnerven die Kiemenpalten, und mit Berücksichtigung der rudimentären Sinnesorgane in den Kiemenpalten (Froriep), hat Milnes-Marschalls Ansicht¹⁾, dass die Nasenhöhle aus einer Kiemenpalte entstanden ist, viel Wahrscheinlichkeit an sich, und in diesem Falle kann man das Jacobsonsche Organ als ein Sinnesorgan des maxillaren (rostralen) Teiles der Riechkiemenpalte betrachten, während das bei Urodelen vorkommende Sinnesepithel im lateralen Teil der Nasenhöhle ein Sinnesorgan des lateralen (maxillaren) Teils dieser Spalte ist²⁾. Daß aber letzteres nicht die Bedeutung wie der mediale hat, ist aus dem Verschwinden in den höheren Ordnungen ersichtlich. Eine Umlagerung des lateralen Teils in den medialen anzunehmen, erklärt durch die Platttheit des Vorderschädels bei Amphibien und die Höhe der Nasenhöhle bei höheren Ordnungen (Seydel), ist aus embryologischen Gründen unstatthaft; ausserdem spricht dagegen der Umstand, dass bei Sumpfschildkröten beide Sinnesepithelbezirke vorkommen: ein lateraler und medialer, ausserdem auch ein am Boden der Nasenhöhle gelegener; die Nasenhöhle dieser Tiere ist aber gerade so hoch wie jene der Landschildkröten, hier ist also an eine Umlagerung nicht zu denken.

Das Jacobsonsche Organ erscheint bei Säugetierembryonen und dem Menschen sehr früh; es ist als eine kleine Epithelgrube

1) Milnes-Marschall, The Morphol. of the vertebrate olfactory organ. Quart. Journ. of micr. Science. XIX. 1873.

2) Der sog. laterale Nasenfortsatz hat nicht die Bedeutung eines den anderen gleichwertigen kiemenähnlichen Fortsatzes, weil ersterer kürzer ist, und an der lateralen Begrenzung der eigentlichen Nasenhöhle nicht beteiligt ist.

schon zur Zeit vorhanden, wenn das Nasenfeld (His) sich durch Vorwachsen und Vergrößerung des Nasen- und Oberkieferfortsatzes in die Riechgrube umzubilden beginnt; His¹⁾ hat darüber von einem 7,5 mm langen Embryo eine gute Abbildung gegeben, und über weitere Umbildung der Riechgrube verweise ich auf meinen Aufsatz (Heymanns Laryngologie. III. S. 60). Da das Epithel der Riechgrube aus dem Ektoderm stammt, gilt dasselbe auch für das Jacobsonsche Organ. Anfangs ist darin indifferentes geschichtetes Cylinderepithel vorhanden, wie im Medullarrohr, Linsengrube etc., daraus differenzieren sich später die Riechzellen. Ob die Nervenfasern des Jacobsonschen Organes ebenso, wie in der Riechgrube, aus vom Ektoderm abgelösten Ganglienzellen entstehen, die dann medullarwärts wachsen (His²⁾), habe ich nicht untersucht, es ist aber anzunehmen, dass der Bildungsgang nach einem gemeinsamen Typus vorgeht.

Durch Vermehrung des Mesenchyms in den Gesichtsfortsätzen und Vorwachsen des Vorderhirns nimmt das embryonale Bindegewebe an der Basis des präsphänoidalen Schädelabschnitts zu, die Riechgrube wird tiefer und ändert zugleich ihre Form, indem sie aus einer Grube zu einer sagittal gestellten Spalte wird (Taf. XI, Figg. 77 u. 78), die sich vom äusseren Nasenloch, — das bei 12—14 mm langen Embryonen wegen Mangel eines äusseren Nasendaches noch weit ist, — unter dem Mesenchym an der Basis des Vorderhirns (der primären Siebbeingegend; Fig. 77, Regio ethmoid.) sich bis zur primären Choane erstreckt (Fig. 76, Choana prim.); letztere mündet gleich hinter dem Prämaxillare. Unter der platten Nasentasche haben sich die ventralen Abschnitte des medialen Stirnfortsatzes mit dem Oberkieferfortsatz nach Atrophie des Epithels vereinigt (Fig. 78, Membr. bucconasalis), und es ist hier am Boden der Nasen-

1) His, Anatomie menschlicher Embryonen. I. Leipzig, 1888. S. 50.

2) His, Über die Entwicklung des Riechlappens. Verhandlungen der anatomischen Gesellschaft zu Berlin. III. 1889.

tasche eine Mesenchymbrücke entstanden, die medialwärts in die Basis des mittleren Stirnfortsatzes übergeht; diese Brücke vom äusseren Nasenloch bis zur primären Choane reichend ist der Prämaxillarteil des Gesichts (Fig. 77, Regio praemaxill.), darin entsteht der Zwischenkiefer und der Anfang des Pflugscharbeines. Diese Gegend ist der Sitz des Jacobson'schen Organes.

An Säugetierembryonen ist der Jacobson'sche Gang gleich bei der Bildung der Gesichtsfortsätze vorhanden; sobald die Riechgrube sich zur Nasentasche ungebildet hat, also bei 10—12 mm langen Embryonen beginnt die Einstülpung des Epithels in den medialen Nasenfortsatz hinein (Fig. 77, Organ. Jacobs.). Dieses frühe Erscheinen des Organes weist auf einen alten phylogenetischen Erwerb (Anuren). In der Nasenhöhle ist zur Zeit des Jacobson'schen Organes nur die untere Muschel in Bildung begriffen, als eine Vorstülpung des Oberkieferfortsatzes gegen die Höhle der Nasentasche hinein (Fig. 74, 77, Maxilloturb.); das Epithel ist überall geschichtetes indifferentes Cylinderepithel, aber nicht gleich hoch, indem es in der oberen Riechgegend höher als unten ist; in der Jacobson'schen Einsenkung ist das indifferente Epithel von Anfang her so hoch, wie in der Riechgegend.

Schon Garnault (14) hat von Rattenembryonen angegeben, dass der Jacobson'sche Gang nicht aus einer Einsenkung des Epithels entsteht, wie es bei Drüsenröhren der Fall ist, sondern in Form einer sagittal gestellten Furche erscheint. Ich kann diese Behauptung bestätigen. An Frontalschnitten entsprechend alter Embryonen — beiläufig 13—14 mm lange Katzen- oder Eichhörnchenembryonen, — sieht man natürlich nur eine Einsenkung des Epithels (Fig. 77, Organ. Jacobs.); diese Einsenkung erstreckt sich auf viele Schnitte, die zusammengegeben werden müssen, um eine Furche zu erhalten. Aber an solchen Horizontalschnitten, welche die Furche der Länge nach getroffen haben, kann man sich von deren Vorhandensein gut überzeugen (Fig. 79, Organ. Jacobs.). Diese eigentümliche Anlage beweist,

dass das Jacobson'sche Organ nicht nach dem Typus einer Drüse gebildet wird, sondern bei seinem ersten Erscheinen eine ähnliche primitive Form hat, wie bei Batrachiern, d. h. es ist eine Furche unten am Septum, an deren hinterem Ende das Epithel in Form einer Röhre kaudalwärts fortwächst, und zugleich die Furche durch Aneinanderlegung und Verwachsen der Ränder nach vorne zur Röhre abschliesst; nur das vorderste Ende bleibt offen, und mündet als eine kleine Epitheleinsenkung entweder am Septum, oder tiefer in den Stenonschen Kanal (noch nicht geschlossenen vordersten Teil der Gaumenspalte). Wie die Figg. 77 u. 78 an einem 14 mm langen Eichhörnchenembryo zeigen, erfolgt das Fortwachsen des Ganges kaudalwärts im Anfang als ein vom Nasenhöhlenepithel in die Schleimhaut einwachsender Epithelzapfen (Fig. 78, Org. Jacobs.), der bald hohl wird. Bei 16—18 mm langen Embryonen von Katze, Kalb, Maus ist das mit geschichtetem Cylinderepithel ausgestattete Rohr drehrund, später mehr oval, und liegt im oralen Teil des mittleren Stirnfortsatzes, der nur aus Mesenchym ohne Skeletteinlage besteht (Figg. 74 u. 75, Org. Jacobs.); da der mittlere Stirnfortsatz zu dieser Zeit sehr breit ist, liegen beiderseitige Röhren ziemlich entfernt von einander. An 20 mm langen Rindsembryonen habe ich das ovale Rohr 40 : 70 μ weit, das Epithel 15 μ hoch und das Lumen 10 : 30 μ gefunden; die Mündung vorne ist gleich von Anfang her enger wie der Kanal.

Anfangs ist der Jacobson'sche Kanal drehrund und führt rund herum gleichmässig dickes Cylinderepithel. Ähnlich ist das Organ in seinem kaudalen Teile bei Batrachiern beschaffen, und unter den Säugetieren beim Maulwurf (s. oben). Die drehrunde Form ist also die einfachere, und das Sinnesepithel rundherum eine weniger differenzierte Einrichtung. Auch beim Menschen bleibt der Kanal auf dieser einfachen Stufe stehen. Hingegen bei allen darauf untersuchten Säugetieren, selbst bei den Beuteltieren ist der Kanal verlängert oder halbmondförmig,

und führt nur an der medialen Wand hohes Sinnesepithel, während es lateral nur mit niederem Respirationsepithel bedeckt ist. Das ist eine Komplizierung ähnlich dem Epithel in der Nasenhöhle. Der Grund zu dieser Veränderung dürfte in der Verschlussbarkeit des Lumens liegen, insofern bei vielen Säugtieren die laterale Wand durch die organischen Muskeln gedehnt und durch das Schwellgewebe komprimiert werden kann; eine Zerrung würde auf das Sinnesepithel störend wirken, und darum ist an der lateralen Wand Respirationsepithel angebracht. Die Differenzierung in zweierlei Epithel erscheint bei Früchten beiläufig zur mittleren Zeit der Embryonalentwicklung; bei reiferen Ratten- und Kalbsembryonen (erstere 5, letztere 20—25 cm) ist die Differenzierung in medial gelegenes dickes Sinnesepithel, und lateral angebrachtes dünnes Respirationsepithel schon vorhanden (Taf. IX, Fig. 57, Organ. Jacobs.).

Litteratur über das Jacobsonsche Organ.¹⁾

1. Anton, W., Beiträge zur Kenntnis des Jacobsonschen Organes bei Erwachsenen. Verh. der Deutschen Otol. Ges. auf der 4. Vers. in Jena 1895, I. 55; und Zeitschrift für Heilkunde. Prag XVI. 1895.
2. Balogh, C., Das Jacobsonsche Organ des Schafes. Wiener akad. Sitzungs. XLII. Nr. 3, 1860.
3. Bawden, H., The nose and Jacobsons Organ with esp. Ref. to Amphibia. Journ. of comparat. Neurol. 1894, p. 115.
4. Beard, J., The nose and Jacobsons Organ. Morphol. Studies, 1. Jena 1889. — Zool. Jahrb. Abteilung für Anatomie und Ontogenie, III. 1889, S. 772.
5. Born, G., Entstehung des Thränenkanals und Jacobsonsches Organ der Amnioten. Schles. Ges. für vaterländische Kultur. 1. Aug. 1877.
6. — Die Nasenhöhle und der Thränenangang der amnioten Wirbeltiere. I: Amphibien. Morphol. Jahrb. II, 1876. — II. Saurier, Vögel. Ibidem V. 1879 und VIII. 1883.
7. Broom, R., On the Organ of Jacobson in the Monotremata. Journ. of Anat. and Physiolog. V. N. S. 10. 1895.
8. — Observations of the Relations of the Organ of Jacobson in the Horse. Proc. of the Linn. Soc. of New-South-Wales, V. 21.
9. Brunn, A. v., Die Endigung der Olfaktoriusfasern im Jacobsonschen Organ des Schafes. Archiv für mikr. Anatomie, XXXIX 1892.
10. Duval, M. et Garnault, P., L'organe de Jacobson chez les Chiroptères. Compt. rend. d. la Société d. Biol. S. 10. T. II. 1895. p. 478.
11. Fleischer, R., Beiträge zur Entwicklungsg. des Jacobsonschen Organes und zur Anatomie der Nase. Sitzungs. des phys.-med. Societät zu Erlangen, 1877. Novbr.
12. Gegenbaur, C., Über das Rudiment einer septalen Nasendrüse beim Menschen. Morphol. Jahrb. XI. 1886.
13. Ganin, M., Quelques faits à questions s. l'organe de Jacobson chez les oiseaux. Travaux d. la société de nature de Charkow 1891 (russisch); et Charkow 1893 (russisch).

1) Es ist hier nur die Litteratur über das Jacobsonsche Organ angeführt; über die Nasenhöhle habe ich dieselbe in Heymanns Laryngologie S. 81 zusammengestellt.

14. Garnault, Contribr. à l'étude d' l. morphol. d. fosses nasales. L'organe de Jacobson. Compt. rend. de la société de biol. S. 10, T. XII. 1895. p. 322.
15. Gratiolet, Rech. s. l'organe de Jacobson. Thèse de Paris, 1845.
16. Harvay-Reuben, T., Note on the organ of Jacobson. Quart. Journ. of micr. Science. XXII. 1882.
17. Herzfeld, P., Über das Jacobsonsche Organ des Menschen und der Säugetiere. Zool. Jahrb. Abt. für Anatomie und Ontogenie. III., 1888.
18. Howes, G. K., On the probable existence of a Jacobsons Organ among the Crocodilia. Proc. Zool. Soc., London, 1891, p. 148.
19. Jacobson, M., Descript. anat. d'un organ observé d. l. Mammifères. Ann. d. Mus. d'hist. nat. XVIII. Paris 1811; Rapport par Cuvier, p. 412—24.
20. — Une glande conglomérée appart. à la cavité nasale. Nouveau Bull. d. soc. philomatique d. Paris, III. 6. 1813.
21. Jungersen, Bidrag til Kundskaben an det Jacobsonske Organ hos trinch dyrorze. Saertyk af. Metropol. Kolens. Idlbydelseskraft for 1891.
22. Klein, E., A contrib. to the Minute Anatomy of the organ of Jacobson. St. Barthol. Hosp. Rep. XVI. 1881.
23. — Contributions to the Minute Anatomy of the Nasal Mucous Membrane, and Minute Anatomy of the organe of Jacobson in the Guinea-pig. Quart. Journ. of Micr. Science. XXI. 1881.
24. — The Organ of Jacobson in the Rabbit. Ibidem.
25. — The Organ of Jacobson in the Dog. Ibidem, XXII. 1882.
26. Kölliker, A. v., Über das Jacobsonsche Organ des Menschen. Gratulationsschrift der med. Fak. in Würzburg an Rinecker. Leipzig 1877.
27. — Entwicklung des Auges und Geruchsorganes menschlicher Embryonen. Verhandlung der phys.-med. Gesellschaft zu Würzburg. N. F. XVII. Nr. 8, 1883.
28. Lonhossék, v. M., Die Nervenursprünge und Endigungen im Jacobsonschen Organ des Kaninchens. Anat. Anzeiger III. 1892. Nr. 12 und 20.
29. Leydig, Zur Kenntniss der Sinnesorgane der Schlangen. Archiv für mikr. Anatomie. VIII. 1872.
30. — Zirbel und Jacobsonsche Organe einiger Reptilien. Archiv für mikr. Anatomie. I. 1897.
31. Meek, A., On the Occurence of a Jacobson Organ etc. in Crocodilus porosus. Journal of Anat. and Physiol. V. N. S. X. 1893.
32. Merkel, Fr., Jacobsonsches Organ und Papilla palat. beim Menschen. Anat. Hefte. Wiesbaden I. 1892, S. 213.
33. Piana, G. P., Contrib. alla conoscenza e d. funzion. dell' organo del Jacobson. Mem. d. accad. delle Scienze dell' istituti di Bologna. Serie IV T. I 1888, p. 421 (Ref. Deutsche Zeitschrift für Tiermed. VII. 1882, S. 325.)
34. — Dei denti incisivi etc. e dell' organo di Jacobson nell'uomo. Monit. zool. ital. II. 1891.
35. Potiquet, Du canal d. Jacobson, de la possibilité de le reconnaître s. l. vivant etc. Arch. d. Laryngol. V. Nr. 6, et VI. Nr. 1. (Revue de Laryngol. XI. 1891.)

36. Raugé, P., Anat. micr. de l'organe de Jacobson chez le boeuf et chez le mouton. Arch. internat. de laryngol. etc. VI. 1893.
37. — Le canal incisif et l'organe de Jacobson. Ibidem, VI. 1894.
38. Retzius, G., Die Riechzellen der Ophidier in der Riechschleimhaut und im Jacobson'schen Organ. Biol. Untersuch. VI. 1895.
39. Romiti, G., Rudim. di organo di Jacobson nell uomo adulto. Boll. d. Soc. fra i cultori Scienze in Siena, 1884.
40. Rosenthal, Über das von Jacobson in der Nasenhöhle entdeckte Organ. Zeitschrift für Physiologie v. Tiedemann und Treviranus, II. 1826.
41. Röse, C., Über die Jacobson'schen Organe von Wombat und Opossum. Anat. Anzeiger, VIII. 1893. S. 766.
42. — Über das rudimentäre Jacobson'sche Organ der Krokodile und des Menschen. Ibidem. S. 458.
43. Seydel, O., Über die Nasenhöhle und das Jacobson'sche Organ der Amphibien. Morphol. Jahrbuch, XXIII. 1895.
44. — Über die Nasenhöhle und das Jacobson'sche Organ der Land- und Sumpfschildkröten. Festschr. z. 70. Geburtstage von C. Gegenbaur, II. Leipzig 1896.
45. Schiefferdecker, P., Das Jacobson'sche Organ. In Heymanns Handbuch der Laryngol. und Rhinol. III. 1896. S. 141.
46. Schmidt, Elliot, Jacobson organ and the olfactory bulb in Ornithorhynchus. Anat. Anz. XI. 1896, No. 6, S. 162.
47. Schmidt, E., Über das postemb. Weiterbestehen des Jacobson'schen Organs etc. Inaug.-Diss. Berlin 1896.
48. Schwink, J., Über den Zwischenkiefer etc. und Beiträge zur Entwicklung des Organum Jacobsoni. München, 1888.
49. Sluiter, C. Th., Das Jacobson'sche Organ in Crocodilus porosus. Anat. Anzeiger, VII. 1892, S. 540.
50. Symington, M. D., On the Nose, the Organ of Jacobson etc. in the Ornithorhynchus. Proceed. of the Zool. Soc., London V. 4. 1891.
51. — On the Organ of Jacobson in the Kangaroo and Rock-wallaby. Journ. of Anat. and Physiol. V. 26. S. 51. 1892.
52. Wiedersheim, R., Stammesentwicklung des Jacobson'schen Organs. Tagebl. der Naturforscher-Vers. zu Salzburg. 1881.
53. Whright-Ramsay, On the Organ of Jacobson in Orphidia. Zool. Anz. IV. 1893. S. 144.

Verzeichnis der Abbildungen.

Tafel I.

Fig. 1. Frontalschnitt durch die mittlere Gegend der Nasenhöhle von *Triton cristatus*.

Fig. 2. Dasselbe von *Salamandra maculosa*.

Figg. 3 u. 4. Frontalschnitte durch die Nasenhöhle vom Laubfrosch (*Hyla arborea*); beide stammen von der mittleren Region, die Fig. 3 etwas weiter nach vorne als Fig. 4.

Tafel II.

Figg. 5–10. Frontalschnitte durch die Nasenhöhle und einen Teil der Scheidewand von *Emys europaea*. Die Fig. 6 stammt vom vorderen Drittel, Fig. 9 etwas dahinter und Fig. 10 vom hinteren Teil. Die Figg. 5, 7 u. 8 beziehen sich auf zwischengelegene Teile der Nasenscheidewand mit dem Jacobson'schen Organe.

Tafel III.

Figg. 11 u. 12. Frontalschnitte durch die Nasenhöhle von der Natter (*Coluber natrix*). Die Fig. 11 bezieht sich auf die Gegend des Nasenvorhofes mit dem vorderen Teile des Jacobson'schen Organes und dem herunterziehenden starken Jacobson'schen Nerven. Die Fig. 12 zeichnet einen Schnitt durch das vordere Drittel des Jacobson'schen Organes.

Fig. 15. Das Jacobson'sche Organ der Natter bei stärkerer Vergrößerung. Frontalschnitt vom vorderen Drittel mit der angeschnittenen Mündung (Apert. Jacobson) neben der Gaumenpapille.

Figg. 13 u. 14. Frontalschnitte durch die Nasenhöhle der braunen Eidechse (*Lacerta agilis*). Fig. 13 stammt von der mittleren Gegend der Nasenhöhle, wo diese am geräumigsten ist und zeigt die seitliche Gaumenspalte (Fiss. palat. lat.) unter dem Nasenhöhlenboden. Der Schnitt von Fig. 14 traf die Choane, die hier in die seitliche Gaumenspalte mündet.

Tafel IV.

Figg. 16–22. Frontalschnitte durch die Nasenhöhle eines reifen Embryo des Haushuhnes. Fig. 1 zeigt die Verhältnisse des Nasenvorhofes mit der

Vorhofsmuschel. Die Figg. 17—19 stammen vom vorderen Teil der Hauptnasenhöhle und trafen die gewundene mittlere Muschel. Die Figg. 20—22 zeigen die Pseudomuschel des Siebbeines und den hinteren Teil der mittleren Muschel. In Fig. 22 ist die Mündung der Kieferhöhle über der mittleren Muschel zu sehen.

Fig. 23. Ansicht der lateralen Nasenhöhlenwand des Haushuhnes mit den nach einander folgenden drei Muscheln.

Tafel V.

Fig. 24. Ansicht der lateralen Nasenhöhlenwand eines Kalbes. Die Riechgegend ist mit den sieben Siebbeinmuscheln angefüllt; die Respirationsgegend enthält die grosse, doppeltgewundene, untere Muschel.

Fig. 25. Laterale Nasenhöhlenwand der Katze. In der Riechgegend liegen die mächtig entwickelten fünf Siebbeinmuscheln, von welchen die unterste (Ethm. 5) die Keilbeinhöhle ausfüllt. In der Stirnhöhle sind zwei Riechmuscheln (Frontoturb.). Die untere Muschel (Maxilloturb.) ist im Verhältnis zu den Riechmuscheln kleiner, als beim Kalbe (vgl. Fig. 24).

Fig. 26. Vordere Ansicht der Nasenhöhle eines braunen Bären. Die untere Muschel (Maxilloturb.) ist nach dem verästigten Typus gebaut.

Fig. 27. Seitliche Ansicht der Nasenhöhle vom Kapuzineraffen. Die obere Muschel ist sehr schwach, und auch die mittlere klein; letztere erstreckt sich wenig nach vorne, sodass die verkümmerte erste Riechmuschel (Nasoturbinale) freiliegt; letztere entspricht im Menschen dem Agger nasi (vgl. Fig. 59).

Fig. 28. Ansicht der lateralen Wand der Nasenhöhle des Kaninchens. Riechmuscheln sind 5 vorhanden und werden unten von der Lamina terminalis begrenzt; darunter liegt der Nasenrachengang. Die untere Muschel liegt ganz vorne und ist nach dem gefalteten Typus gebaut.

Fig. 29. Laterale Ansicht des hinteren Teiles der Nasenhöhle vom Kalbe. Stammt von demselben Präparate wie Fig. 24, aber die vorragenden Teile der Riechmuschel sind entfernt, sodass die versteckten Muscheln (Nebenmuscheln) zu sehen sind. Die untere Muschel ist an ihrem Hafrande abgeschnitten.

Tafel VI.

Figg. 30—38. Nacheinanderfolgende ausgewählte Frontalschnitte durch die Nasenhöhle des Maulwurfs. Die Figg. 30—32 stammen von der Gegend des Nasenvorhofes; Figg. 33—36 trafen die Hauptnasenhöhle vor der Region der Riechmuscheln, zeigen also hauptsächlich die untere Muschel und den vorderen Teil des Nasoturbinale. Die Figg. 37 und 38 beziehen sich auf hintere Schnitte aus der Riechmuschelgegend und dem Nasenrachengang.

Tafel VII.

Figg. 39 u. 40. Frontalschnitte der Nasenhöhle des Haushuhnes, um die Verhältnisse der lateralen Nasendrüse (Gland. nasi lat.) und ihres Aus-

führungsgangs (Duct. gland. nasi lat.) zu zeigen. Fig. 39 liegt etwas mehr nach hinten als Fig. 40.

Fig. 41. Frontalschnitt durch die Nasenhöhle (resp. Nasenvorhof) der Natter. Oben ist der mächtige Riechkolben (Bulb. olfact.) zu sehen, von dessen medialer Seite der Jacobsonsche Nerv entsteht.

Figg. 42—44. Frontalschnitte durch die Gegend des Jacobsonschen Organes des Maulwurfs. Fig. 42 zeigt die Einmündung des Jacobsonschen Kanals in den Stensonschen Gang; Fig. 43 stammt vom mittleren, und Fig. 44 vom hinteren Teile des Organes, wo an der rechten Seite nur mehr die stark entwickelte Jacobsonsche Drüse zu sehen ist.

Tafel VIII.

Figg. 45—50. Frontalschnitte durch die Nasenhöhle der Maus. Die Figg. 45 bis 47 stammen von der vorderen Hälfte, die Figg. 48—50 von der hinteren Hälfte der Nasenhöhle mit den Riechmuscheln.

Figg. 51—53. Frontalschnitte vom Jacobsonschen Organe der Maus bei stärkerer Vergrößerung. Fig. 51 zeigt ganz vorne die Mündung am Septum, Fig. 52 stammt aus der mittleren Gegend des Organes, Fig. 53 zeigt die hintere Gegend mit dem eng gewordenen Jacobsonschen Gange und Drüse.

Tafel IX.

Figg. 54 u. 55. Frontalschnitte durch die Nasenhöhle eines neugeborenen Hundes. Beide stammen vom hinteren Teile der Nasenhöhle und zeigen die in Entwicklung begriffenen Riechmuscheln, die ihre doppeltgewundene Gestalt noch nicht erhalten haben und noch nicht verknöchert sind.

Fig. 56. Durchschnitt durch das Jacobsonsche Organ des Schweines. Der Schnitt stammt vom hinteren Teile, wo der Jacobsonsche Gang schon reduciert ist und sich in 2 Äste geteilt hat, die die Ausführungsgänge der Jacobsonschen Drüse aufnehmen. Das Organ ist vom hakenförmig umgebogenen Jacobsonschen Knorpel umgeben und enthält reichlich cavernöses Gewebe.

Figg. 57—58. Frontalschnitte durch die Gegend des Jacobsonschen Organes eines reiferen Rindsembryo. Fig. 57 zeigt den halbmondförmig gebogenen Jacobsonschen Gang in der Hohlkehle des Paraseptalknorpels; Fig. 58 stammt weiter nach vorne von der Gegend des Stensonschen Ganges, an dessen medialer Seite der eng gewordene Jacobsonsche Kanal liegt.

Fig. 59. Ansicht der lateralen Nasenhöhlenwand eines Neugeborenen, wo 3 Siebbeinmuscheln vorhanden sind. Die untere Siebbeinmuschel ist an ihrem Anheftungsrande abgeschnitten, damit man die Bulla ethmoidalis und die Siebbeinhacken sehen kann. Vor der mittleren Muschel liegt das Agger nasi, das ähnliche Lageverhältnisse hat, wie das Nasoturbinale der Affen (z. B. an 27. Taf. V).

Tafel X.

Figg. 60—66. Frontalschnitte durch die Nasenhöhle eines 3 $\frac{1}{2}$ Monate alten menschlichen Embryo. Die Figg. 60—61 stammen vom vorderen Teil, Figg. 62—63 vom mittleren Teil und die Figg. 64—66 vom hinteren Teil

der Nasenhöhle; an den letzten Schnitten sind die Keilbeinhöhlen und der Nasenrachengang getroffen. Das Jacobson'sche Organ liegt in den vordersten zwei Schnitten (Figg. 60—61) an einer verdünnten Stelle des Septalnorpels.

Figg. 67—69. Querschnitte durch das Jacobson'sche Organ 4—5 Monate alter menschlicher Embryonen bei stärkerer Vergrößerung. Die Figg. 67 und 69 stammen aus der Gegend der Mündung, Fig. 68 aus dem mittleren Teil des Kanales.

Tafel XI.

Figg. 70—73. Ausgewählte Frontalschnitte durch den Vorderkopf des Laubfrosches, halbschematisch. Fig. 70 stammt aus der Gegend der Nasenöffnung. Fig. 71 zeigt die Hauptnasenhöhle mit ihren unteren Anhängen (*recess mediat. u. lat.*); Fig. 72 enthält an der linken Seite die Choane und zeigt die seitliche Gaumenfurche (*sulc. maxillopalatinus*) mit dem secundären Gaumenfortsatz (*palat. secund.*). Fig. 73 stammt von der Gegend hinter der Choane und zeigt am Boden der Nasenhöhle den Riechhügel.

Figg. 74—76. Frontalschnitte durch die Nasenhöhle eines 15 mm langen Rindsembryo. An Fig. 74 ist die Mündung des Jacobson'schen Ganges im mittleren Stirnfortsatz zu sehen. Fig. 75 zeigt den Kanal selbst, und 76 stammt aus der Gegend der primären Choane, wo kein Jacobson'sches Organ mehr vorhanden ist. Die Knorpelbildung ist im mittleren Stirnfortsatz eben im ersten Stadium, die Oberkieferfortsätze bestehen noch aus Mesenchym.

Figg. 77 u 78. Frontalschnitte durch die Nasenhöhle eines 14 mm langen Eichhörnchenembryos. Fig. 77 traf das in Einstülpung begriffene Jacobson'sche Organ (*organ. Jacobs.*) an der medialen Seite des mittleren Nasenfortsatzes; Fig. 78 stammt aus der hinteren Gegend des Organes, wo es noch aus einem Epithelzapfen besteht.

Fig. 79. Horizontalschnitt durch die Nasenhöhle eines 16 mm langen Katzenembryo. Die primäre Nasenhöhle hat an ihrer medialen Seite eine lange Einstülpung, aus der das Jacobson'sche Organ wird. Der vordere Teil des Organes entsteht durch Schliessung einer länglichen Rinne, — der hintere aber wächst nach dem Typus der Drüsen als solider Epithelzapfen in das Mesenchym des mittleren Stirnfortsatzes hinein (wie in Fig. 78) und wird nachträglich hohl.

AUS DEM HISTOLOGISCHEN INSTITUT DER UNIVERSITÄT IN WIEN.

BEITRAG

ZUR

HISTOLOGIE DES EIERSTOCKES DES MENSCHEN

UND

DER SÄUGETIERE

NEBST

BEMERKUNGEN ÜBER DIE BILDUNG VON HYALIN UND PIGMENT.

VON

HANS RABL,

WIEN.

Mit 41 Figuren auf Tafel XII XVIII.

Schon im Laufe des Winters 1896/97, als ich eine Reihe von Tierovarien untersuchte, um einen Einblick in die Wachstums- und Reifeerscheinungen der Eikerne zu gewinnen, erweckten die verschiedenen Bilder, welche ungeplatzte und sich rückbildende Follikel darbieten, mein lebhaftestes Interesse. Da nun die Erwerbung eines grösseren Materiales, insbesondere zum einwandfreien Nachweis der Bildung des ersten Richtungskörpers in normalen Follikeln eine längere Zeit in Anspruch zu nehmen versprach, so entschloss ich mich, die bis dahin gesammelten Erfahrungen über das Wachstum der Eizelle in einer vorläufigen Mitteilung zu publizieren und wandte mich den Vorgängen bei der Rückbildung der Follikel zu.

Ein Blick in die Litteratur darüber ergiebt, dass zwar bereits eine grosse Zahl von Arbeiten über Follikelatresie vorhanden ist, dass aber hinsichtlich einiger, gerade recht wichtiger Erscheinungen eine Übereinstimmung noch nicht erzielt wurde. Indem ich nun die verschiedenen Angaben an einem reichen Material nachprüfte, bin ich in der Lage, jenen Prozess nach eigenen Beobachtungen neuerdings einer Schilderung zu unterwerfen und hoffe damit die behandelte Frage wenigstens zu einem vorläufigen Abschluss zu bringen.

Ausser diesen, im ersten Teil der vorliegenden Arbeit niedergelegten Untersuchungen wollte ich aber auch noch zu einer

zweiten Frage einen Beitrag steuern. Im Jahre 1896 hatte Sobotta auf Grund von geradezu pedantisch-genauen Untersuchungen die Bildung des Corpus luteum bei der Maus in einer jeden Zweifel ausschliessenden Weise beschrieben. Von diesem Augenblick an war jener Vorgang für die ganze Säugetierreihe im Prinzip festgestellt, denn man muss wohl Sobotta beistimmen, wenn er sagt, dass es ihm „unverständlich“ sei, „dass die Bildung des Corpus luteum bei anderen Tieren und insbesondere beim Menschen“ in anderer Form als bei der Maus vor sich gehen könne.

Eine Bestätigung der bei der Maus erhobenen Thatsachen erbrachte zunächst Sobotta selbst für das Kaninchen. Einige kleine Abweichungen, die sich in diesem Falle immerhin vorfinden, werde ich später noch besprechen. Für den Menschen war bisher nahezu ausschliesslich die ursprünglich von C. E. von Baer ausgesprochene Lehre, dass die Luteinzellen von der Theka abgeleitet werden müssten, in Geltung. Diese Ansicht wird auch noch von Nagel vertreten, trotzdem er bereits Kenntnis von den Verhältnissen bei der Maus besass. Darum erschien es mir besonders dankbar, neue Untersuchungen an diesem Objekt vorzunehmen. Leider konnte ich aber nur eine sehr unvollkommene Reihe der ersten Entwicklungsstadien der gelben Körper zusammenstellen, die aber immerhin einige bemerkenswerte Thatsachen ergab. Ich berichte darüber im 2. Teil dieser Arbeit. Dagegen hatte ich Gelegenheit, einige interessante Beobachtungen hinsichtlich der Rückbildung der gelben Körper zu machen und die Bildung der Corpora fibrosa genauer zu studieren. Für gewöhnlich wird jener Vorgang als Paradigma für die Bildung einer Narbe hingestellt und mit nur wenigen Worten abgethan. Es wird sich aber aus meinen Darlegungen ergeben, dass er von verschiedenen Gesichtspunkten aus näheres Interesse verdient.

Material und Methode.

Das Material für die vorliegende Arbeit bildeten die Eierstöcke von Mäusen, Ratten, Meerschweinchen, Kaninchen, Katzen und vom Menschen. Die tierischen Eierstöcke wurden teils in Sublimat, Eisessig-Sublimat und Pikrinsäure-Sublimat, teils in Flemmingscher oder Hermannscher Lösung fixiert die menschlichen Ovarien dagegen waren zumeist in Alkohol gehärtet und nur diejenigen, welche durch eine Operation gewonnen waren oder bei denen die Sektion unmittelbar nach dem Tode stattgefunden hatte, waren in Sublimat, Zenkersche oder Flemmingsche Flüssigkeit eingelegt worden. Die tierischen Ovarien wurden, ohne vorher in kleine Stücke zerteilt zu werden, in Serienschnitte zerlegt. An den menschlichen Ovarien dagegen wurden nur jene Partien der mikroskopischen Untersuchung zugeführt, welche schon bei Betrachtung mit freiem Auge teils von der Oberfläche, teils am Durchschnitt irgend einen interessanten Inhalt: einen besonders grossen Follikel, ein Corpus luteum oder Corpus fibrosum erkennen liessen. Ich habe in dieser Weise die Ovarien von 25 Frauen untersucht. Hierzu kommen noch einige Corpora lutea, welche, aus dem Ovarialgewebe herausgeschnitten, mir freundlichst überlassen worden waren.

Unter den 25 Fällen sind 8, an welchen die Ovarien operativ entfernt waren, die übrigen 17 stammten von Leichen. In den 8 Fällen waren die Ursachen der Entfernung teils Osteomalacie (2), teils Myome des Uterus (3), wobei 2 Fälle durch gleichzeitige Gravidität kompliziert waren. In einem Falle endlich konnte die Ursache der Entfernung nicht mehr eruiert werden. Von den 17 von Sektionen stammenden Eierstockpaaren besitze ich ausführliche Krankengeschichten und Sektionsbefunde nur bezüglich 5 Fällen. Es ergibt sich also, dass ich leider nur bei 12 Eierstocksparen einige Daten hinsichtlich ihrer Trägerinnen

mitteilen kann. Ich werde dies gelegentlich der Beschreibung der an den betreffenden Serien gemachten Beobachtungen thun, und will an dieser Stelle nur im voraus bemerken, dass alle Eierstöcke mit Ausnahme eines Paares, welches einer Person angehörte, die 9 Tage nach der Geburt eines reifen Kindes an eitriger Peritonitis gestorben war, durchaus normal waren. Dies gilt auch von denjenigen Fällen, bei welchem der Uterus myomatös entartet war oder die Frau an Osteomalacie gelitten hatte. In einem Falle wurden in einem Eierstock Metastasen eines Brustdrüsenkarzinoms gefunden. Das angrenzende Gewebe aber zeigte sich gesund.

Da ich mich vorzüglich mit der Bildung des gelben Körpers beschäftigte, so wählte ich fast ausschliesslich solche Ovarien zur Untersuchung, welche Frauen angehört hatten, deren Geschlechtsthätigkeit in voller Blüte stand. Ein einziger Fall, der ein 14-jähriges Mädchen betraf und 2 Fälle, in welchen es sich um alte Frauen handelte, machten hievon eine Ausnahme.

Die Schnitte der in Alkohol und den verschiedenen Sublimatgemischen gehärteten Objekte wurden vorzüglich mit Hämatoxylin (oder Hämalaun) und Eosin gefärbt. Ausserdem wurden für verschiedene Zwecke eine Reihe anderer Färbungen versucht, die ich später noch erwähnen werde. In keinem Falle wurde die Behandlung einzelner Schnitte mit dem van Giesonschen Gemisch (Pikrinsäure-Säurefuchsin) versäumt. Die in Flemming- und Hermannscher Lösung fixierten Präparate wurden teils mit Safranin, teils mit Eisenhämatoxylin — wie übrigens auch einige in Sublimat gehärtete Eierstöcke — in jener Weise gefärbt, die ich in meiner Arbeit über die Richtungsspindeln in degenerierenden Follikeln beschrieben habe. Endlich muss ich noch bemerken, dass ich auch wiederholt frische Ovarien unter Zusatz von physiologischer Kochsalzlösung zerzupfte, um durch Vergleich der so gewonnenen Präparate mit den Schnitten einen klareren Einblick in die Formverhältnisse der verschiedenen Zellen und Zellkomplexe zu gewinnen.

Das verwendete menschliche Material stammte teils aus dem pathologischen Institut der Universität und aus den Prosekturen des k. k. Rudolphspitales und k. k. Kaiser Franz Joseph-Spitales, teils aus der I. und II. geburtshülflichen Klinik, ein Fall aus der Privatpraxis von Herrn Professor H o c h e n e g g. Allen jenen Herren, durch deren freundliche Unterstützung in dieser Richtung dieser Teil meiner Arbeit ermöglicht wurde, spreche ich hiernit meinen verbindlichsten Dank aus.

Die Rückbildung ungeplatzter Follikel.

Die Follikelatresie war schon lange zuvor beobachtet worden, ehe sie als ein normaler Vorgang erkannt wurde. Schon Reinhardt beschreibt im 1. Band des Virchowschen Archives in sehr zutreffender Weise die einzelnen Phasen der Degeneration der Follikel im Schweinsovarium. Im Beginne der Rückbildung erscheinen sie noch durchsichtig und wasserhell, später aber wird ihr Inhalt getrübt und erhält eine gelbliche Farbe. Allmählich nimmt auch die Konsistenz zu, an Stelle des Liquor tritt eine eiterartige Masse, die nach und nach fester, zum Schluss trocken und brüchig wird. Auch das Auftreten einer fettigen Degeneration des Granulosaepithels ist durch den Nachweis von seiner Umwandlung in Körnchenzellen zum erstenmale in diesem Falle sicher gestellt worden. Aus den Körnchenzellen werden Körnerkonglomerate und blasse, kernlose Gebilde.

Im Jahre 1863 brachte Pflüger einen weiteren Beitrag zu dieser Frage, indem er als erster einen der Furchung analogen Zerfall der Eizelle beschrieb und als den Ausdruck ihrer Degeneration auffasste. Auch das Eindringen von Zellen in die Zona pellucida des Eies wurde von ihm beobachtet, doch wagte er noch keine bestimmte Deutung dieses eigentümlichen Phänomens. Zu welchen weitgehenden und, wie sich in der Folge zeigte, ganz irrthümlichen Schlüssen dasselbe Veranlassung geben konnte, wenn man nicht gleichzeitig das Aus-

sehen des Follikels einer Prüfung unterwarf, beweist die Arbeit Lindgrens. Doch will ich darauf nicht weiter eingehen, da sie sich nicht mit dem eigentlichen Thema dieses Kapitels beschäftigt. Ich will nur betonen, dass es dem schwedischen Forscher gelungen ist, den Nachweis vom Durchwandern von Zellen, welche er als Granulosazellen anspricht, durch die Eihülle in einwandfreier Weise zu erbringen. Dass diejenigen Eizellen, in deren Dotter Granulosazellen gefunden werden, der Degeneration verfallen sind, wurde zuerst von Wagener angegeben.

His berichtet über zwei Beobachtungen hinsichtlich rückgebildeter Follikel, von welchen die eine den Menschen, die andere die Kuh betrifft. Doch dürfte im ersten Falle kein rückgebildeter Follikel, sondern ein Corpus fibrosum vorgelegen haben; auch die Beschreibung des zweiten Falles ist so wenig klar, dass ich mich nicht weiter damit beschäftigen kann. —

Alle diese Beobachtungen, sowie die von Carus, Bischoff, Henle, Virchow und anderen trugen nur wenig zur Klärung der Frage bei, weil die von ihnen gefundenen Beispiele von degenerierenden Follikeln nur für zufällige Ausnahmen oder pathologische Vorgänge gehalten wurden. Erst durch Grohe und Slavjansky wurde eine Entscheidung in dieser Sache getroffen.

Grohe untersuchte als erster in systematischer Weise die Ovarien von Kindern und fand in ihnen Graafsche Follikel in allen Stadien ihrer normalen Entwicklung. Da sie aber bekanntlich im jugendlichen Alter niemals zur Reife gelangen, so musste er logisch schliessen, dass sie sich alle wieder rückbilden. Diesen Schluss fand er auch durch die Beobachtung bestätigt. Die Atresie vollzieht sich nach seinen Beobachtungen in der Weise, dass die Follikelzellen durch fettige Degeneration zu Grunde gehen, während sich an der Innenseite des Follikels eine „Glasmembran“ entwickelt, die sich von dem umliegenden

Gewebe durch ihr gleichmässig durchscheinendes Aussehen scharf abhebt. Diese letztere Bildung findet er insbesondere in jenen Follikeln, von welchen anzunehmen ist, dass sie lange Zeit bestanden hätten, ehe sie steril geworden seien. Eine Membrana propria, wie sie zwischen Follikelwand und Epithel von Barry, Bischoff, Kölliker und Steinlein beschrieben worden war, konnte er nicht auffinden und war darum auch nicht in der Lage, jene Glasmembran für die normale, selbstständige Cystenwand zu erklären.

Diese Beobachtungen Grohes sowohl hinsichtlich des Wachstums als der Degeneration der Graafschen Follikel beim Kind wurden seither von allen Forschern bestätigt. So beschreibt beispielsweise Waldeyer im Eierstock eines 2 $\frac{1}{2}$ jährigen Kindes Follikel von 1—1 $\frac{1}{2}$ mm Durchmesser mit nahezu reifen Eiern. Schon vorher hatten Henle und Luschka in den Ovarien vielfach zusammengefaltete, homogene, glänzende Membranen mit körnigem Inhalt aufgefunden, die sie als abortiv zu Grunde gegangene Follikel angesprochen hatten. Henle schätzte nach Zählung der Follikel Eines (!) Schnittes im Ovarium eines 18jährigen Mädchens die Zahl sämtlicher Eier im menschlichen Ovarium auf 36000, eine Zahl, welche Waldeyer nicht für zu hoch gegriffen hält. Ich muss anfügen, dass erst kürzlich von Heyse abermals eine Schätzung der Follikel bei einem 17jährigen Mädchen vorgenommen wurde, wobei die Methode etwas weniger ungenau als die von Henle war; immerhin erhebt auch sie weder für den gegebenen Fall, noch weniger natürlich für die Gesamtheit der Ovarien Anspruch auf Richtigkeit. Heyse berechnete 17600 Eier pro Eierstock. So wenig zuverlässig diese beiden Zahlen sind, so wird doch kein Forscher, welcher sich mit dem mikroskopischen Studium der Eierstöcke beschäftigt hat, die Möglichkeit leugnen, dass bei gesunden jungen Mädchen, die in das Alter der Geschlechtsreife erst kürzlich eingetreten sind, eine so grosse Zahl von Eiern vorkommen

kann. Sie wird aber durch die ununterbrochen sich abspielenden Degenerationen ausserordentlich schnell und stark reduziert und ich zweifle nicht, dass in vielen Fällen die Sterilität einer Frau nur in der geringen Zahl gelegen ist, in der die wachsenden Follikel ihre Reife erreichen. Solche Fälle können gewiss nicht mehr als normale gedeutet werden; es scheint mir aber gegenwärtig sehr schwierig, dass eine Grenze zwischen physiologischer und pathologischer Follikelatresie gezogen werde.

Es sei bei dieser Gelegenheit eine Bemerkung hinsichtlich der „kleincystischen Degeneration“ eingefügt. Ich stimme mit Nagel vollkommen überein, wenn er meint, dass in vielen Fällen diese Diagnose ohne genügende histologische Untersuchung gestellt wird. Ich erinnere mich an ein Ovarium, welches von einer Frau stammte, die wegen Myoma uteri operiert worden war, und welches beim Durchschneiden eine grosse Zahl von Bläschen zeigte, die Flüssigkeit entleerten, und von denen einzelne sogar die Grösse eines Kirschkerns besaßen. Das eigentliche Stroma des Ovariums war auf die oberflächliche Umbüllung und auf dünne Scheidewände zwischen den Bläschen reduziert. Da ich in den übrigen Ovarien niemals eine so reiche Menge gleichzeitig in Entwicklung befindlicher Graafscher Follikel angetroffen hatte, glaubte ich, dass es sich im vorliegenden Falle nicht um normale Bildungen handeln könne. Die mikroskopische Untersuchung aber belehrte mich, dass sämtliche Follikel Eier enthielten und von einer normalen Membrana granulosa ausgekleidet waren. Derartige Fälle von „Follikularhypertrophie“, wie Ziegler jenen Zustand zu bezeichnen vorschlug, dürften sicherlich wiederholt für „kleincystische Degeneration“ angesehen worden sein. Trotzdem will ich nicht zweifeln, dass auch oftmals jene Bläschen atretisch gefunden werden, und die Eierstöcke dann jenes Bild darbieten, wie es u. a. von Bulius beschrieben wurde. Es ist aber in diesem Falle ebenso

schwer wie in follikelarmen Ovarien, die normale Degeneration von einer pathologischen abzugrenzen.

Der erste, welcher die Atresie als einen normalen Vorgang nicht nur bei Kindern, sondern auch bei geschlechtsreifen Individuen erkannte, war Slavjansky. Doch auch dieser Forscher bedurfte mehrerer Jahre, ehe er sich zur richtigen Anschauung durcharbeitete; denn in seiner ersten diesbezüglichen Veröffentlichung gab er der Meinung Ausdruck, dass nur bei denjenigen Frauen, welche an Amenorrhoe leiden, eine Follikelatresie zu beobachten sei.

Bei dieser Gelegenheit beschreibt Slavjansky entgegen der Ansicht Grohes u. a. zwischen Epithel und Theka eine strukturlose Membrana propria, welche schon bei 300facher Vergrößerung gut sichtbar sei. Sie muss von jener dünnen Hülle abgeleitet werden, welche bereits die Pflügerschen Eischläuche umgibt und bildet demnach eine Weiterentwicklung jener Membran, welche sich unter dem Keimepithel befindet und besonders dort gut zu sehen sein soll, wo das Epithel abgehoben ist. An einer Abbildung, die Slavjansky von der Glashaut eines als normal beschriebenen Follikels giebt, lässt sich jedoch mit Sicherheit erkennen, dass er hier die von Grohe beschriebene Glasmembran degenerierter Follikel vor sich hatte, deren Herkunft von einer Membrana propria im Sinne Slavjanskys nicht ohne weiteres annehmbar ist. Sie soll aus dem Bindegewebe durch Sklerose seiner Zwischensubstanz hervorgehen. Anfangs trifft man noch zellige Elemente in ihr, später aber verschwinden sie und „verwandeln sich in dieselbe homogene Substanz, aus welcher die Membrana propria besteht“. Bei der Degeneration der Follikel gehen zunächst die Epithelzellen zu Grunde, gleichzeitig zerfallen aber auch die Zellen der sogenannten Granulationschichte (Tunica propria folliculi Henle). Der Innenraum des Follikels füllt sich mit spindelförmigen Zellen an, zwischen denen viel Intercellularsubstanz auftritt. Auch in der

Follikelwand erscheinen neue Zellen. Beide diese Zellarten deutet Slavjansky als eingewanderte weisse Blutkörperchen, die aus den Gefässen der Theka stammen.

In der vier Jahre später erschienenen zweiten Arbeit über jenen Prozess teilt Slavjansky eine ganz andere Theorie hinsichtlich der Natur der Membrana propria mit. An normalen Follikeln findet er als Grenzschichte zwischen Epithel und Wand eine aus platten Zellen zusammengesetzte endothelartige Haut. Durch Silbernitrat lassen sich auf derselben Kittlinien wie an Endothelien darstellen. Diese Membran geht beim Beginn der Degeneration spurlos verloren. Die hierbei an ihrer Stelle erscheinende Glasmembran dagegen, welche sich am Querschnitt als glänzender Streifen (*Strie brillante*) darstellt, muss in der oben angegebenen Weise aus der Follikelwand abgeleitet werden. Bezüglich der im Innern atretischer Follikel vorkommenden Zellen verharret Slavjansky auf seinem früheren Standpunkt, indem er sie als eingedrungene Wanderzellen bezeichnet.

Hinsichtlich der Natur der Membrana propria fand diese Beobachtung eine Bestätigung durch Beulin; dagegen glaubte dieser Forscher die im Inneren degenerierender Follikel auftretenden Zellen von Wucherungen dieses Endothelhäutchens ableiten zu müssen.

Beigel giebt an, dass die Ausfüllung der Hohlräume degenerierender Follikel durch feine Fortsätze geschehe, welche von der Wand ins Innere hineinsprossen. Gleichzeitig zerfällt die Membrana granulosa körnig; die glänzende Haut, welche sich zwischen Epithel und Theka bildet, fasst er als kapselartige Verdickung der unmittelbar an den Follikel stossenden Gewebsschichte auf. Bezüglich der Namen *Corpus luteum verum* und *spurium* macht er den Vorschlag, unter ersterem Ausdruck künftighin jeden aus einem geborstenen Follikel hervorgegangenen Körper zu verstehen, während er die ungeplatzt zu Grunde gegangenen Follikel als *Corpora lutea spuria* bezeichnen möchte.

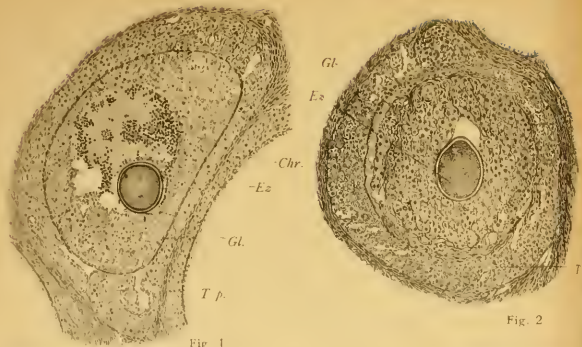

Fig. 1

Fig. 2

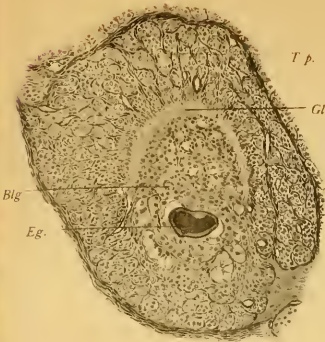


Fig. 3.

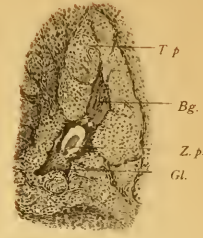


Fig. 4

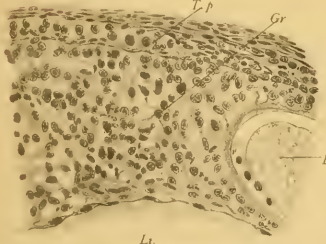

Fig. 5.

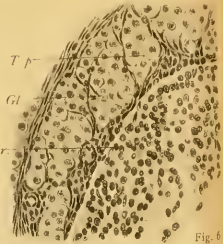

Fig. 6

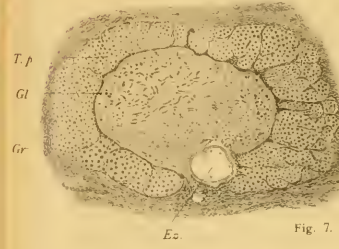

Fig. 7.

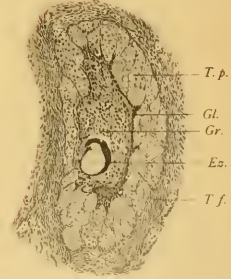


Fig. 8.

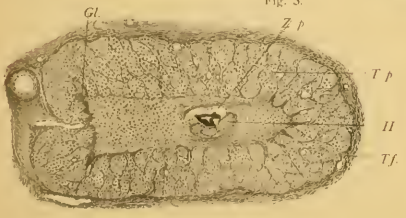


Fig. 9

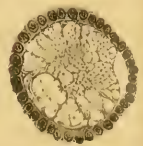


Fig. 10.

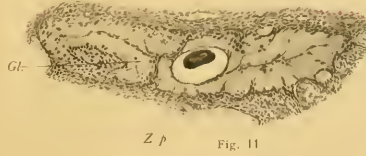

Fig. 11

Lichtdruck von Albert Ersch, Berlin W.

Diese Änderung der Nomenklatur hat aber keinen Beifall gefunden, und nur Paladino sich im gleichen Sinne ausgesprochen. Im übrigen ist die Arbeit Beigels so verworren geschrieben, dass es nur schwer hält, die Meinung des Autors aus derselben zu entnehmen.

Dies gilt in noch höherem Grade von der Patenkos. Auch dieser will eine Änderung der Nomenklatur herbeiführen, indem er den Ausdruck „Corpus fibrosum“ nicht nur auf die Reste der Corpora lutea, sondern auch auf die degenerierten Follikel ausdehnen möchte. Hinsichtlich der Beschaffenheit der Membrana propria normaler Follikel schliesst er sich an seinen Lehrer Slavjansky an. Die an degenerierenden Follikeln sichtbare homogene Grenzhaut — ich will sie künftighin nach ihrem ersten Beschreiber Grohe kurzweg „Glasmembran“ nennen — fasst er als das Produkt einer sklerotischen Umbildung derselben auf.

Wagner konnte in normalen Follikeln eine Begrenzungsschicht im Sinne dieser Autoren nicht auffinden. Nur in nicht ganz normalen Follikeln konnte er eine feine Haut nachweisen; doch liess sich dieselbe von den Anfängen der „Henlesehen Membran“ (= Glasmembran) nicht unterscheiden.

Sinéty machte auf ein eigentümliches Verhalten atretischer Follikel bei Schwangeren aufmerksam. Er findet gleichwie in den gelben Körpern auch in den degenerierten Follikeln 2 Zonen: eine innere, aus Schleimgewebe bestehende, und eine äussere, welche er mit der Luteinzellschicht vergleicht und nach dem Verhalten des Bindegewebes in wenig passender Weise als retikuläres Gewebe bezeichnet. Jedefalls existiert aber bei Schwangeren eine Hypertrophie der Follikelwandung im Vergleich zu den normalen Verhältnissen.

Lebedinsky korrigiert diesen Ausspruch dahin, dass auch unter anderen Umständen dieselbe zellige Verdickung der Wand eintreten könne. Er stützt sich hierbei auf einen Befund im

Ovarium eines totgeborenen, nicht ganz ausgetragenen Mädchens. Dasselbe enthielt nämlich einen Körper, der aus einem Kern und einer schmalen Rinde aufgebaut war. Die Rindenschichte bestand aus grossen Zellen, welche gelbbraun gefärbte, in Alkohol und Äther unlösliche Körner enthielten. Das Abweichende in diesem Falle lag überdies noch darin, dass die Höhle des ehemaligen Follikels nicht vollständig ausgefüllt war, sondern eine Flüssigkeit enthielt, sodass man den Körper als eine aus einem atretischen Follikel hervorgegangene kleine Cyste auffassen konnte.

Van Beneden beschreibt die Follikelatresie in den Ovarien von Fledermäusen (*Vespertilio murinus* und *Rhinolophus ferrum-equinum*). Ohne die Angaben Slavjanskys und der eben genannten Forscher in Frage zu ziehen, konnte er doch an seinen Objekten niemals die Degeneration grösserer Follikel beobachten, sondern fand sie nur bei solchen, welche einen Durchmesser von 0,09 bis 0,12 mm besaßen. Derartige Follikel enthalten noch keinen Hohlraum. Zwischen Granulosa und Theka findet sich unter normalen Verhältnissen eine Membran, welche keine Kerne enthält. Diese verschwindet zuerst. Dann dringt das Bindegewebe der Theka gegen den Follikel vor, indem es teils an einzelnen, getrennten Punkten direkt in die Granulosa einwächst, teils, indem die Theka allmählich an Masse zunimmt, und die Granulosa entsprechend zurückweicht. Das Auftreten von Fetttropfen konnte er weder im Ei noch in den Epithelzellen nachweisen.

Schul'in vertritt gleichfalls die Ansicht, dass die Granulosazellen bei der Follikelatresie nicht durch Verfettung zu Grunde gehen, glaubt aber im Gegensatz zu van Beneden, dass sie zu Wanderzellen werden. Die Glasmembran leitet er von der „im normalen Zustand oft kaum angedeuteten Basalmembran“ her. Am Ende der Degeneration ist der Follikel von sternförmigen Zellen ausgefüllt, unter welchen sich auch Abkömmlinge

linge der Granulosazellen befinden dürften. Die von Sinéty und Lebedinsky hervorgehobene Vergrößerung der Thekazellen konnte er bestätigen; er schliesst daraus, dass in der Atresie ein Prozess analog dem der Bildung des Corpus luteum vorliege, sodass auch hierdurch kleine, gelbe Körper gebildet würden.

Im Jahre 1885 erschien die Arbeit von Flemming über Chromatolyse des Follikelepithels und das Auftreten von Richtungsspindeln in zu Grunde gehenden Eiern. Auch brachte dieser Forscher eine genaue Litteraturübersicht der bisher die Follikelatresie behandelnden Arbeiten. Der chromatolytische Prozess vollzieht sich in der Weise, dass sich das Chromatin zu kompakten Massen ballt und der Kernkontur verschwindet. Die Endstadien der chromatolytisch degenerierten Follikel bestehen häufig darin, dass eine Gewebemasse, ähnlich der Theka, „aber etwas weniger dicht und fibrillenärmer, einseitig in den Follikel hineinwächst“; in anderen Fällen wuchert das Bindegewebe konzentrisch vor. Das Auftreten einer Glasmembran ist nicht erwähnt.

Die Angaben von Janošík über die Verhältnisse der Follikelatresie betreffen vorzüglich die Eizelle und das Epithel. Er beobachtete gleich Schulín, Wagener, Lindgren und Pflüger das Eindringen von „Granulosazellen“ ins Ei, lässt jedoch die Möglichkeit offen, dass auch Bindegewebszellen der Theka dabei beteiligt seien. Die Granulosazellen gehen später sämtlich zu Grunde, und der Raum des Follikels wird von Bindegewebe eingenommen.

Von Brunn untersuchte das Verhalten degenerierender Eier bei Hunden und konnte die von Wagener diesbezüglich gegebene Beschreibung erweitern. Ob die in das Ei eindringenden Zellen Follikelepithelien oder Wanderzellen seien, lässt er dahingestellt. Die Membrana granulosa geht gewöhnlich

schon zu Grunde, ehe noch die Zona pellucida von Zellen durchsetzt wurde.

Viel ausführlicher beschreibt derselbe Autor die Rückbildungsvorgänge in den Follikeln der Vögel. Wenn ich auch nicht auf die an anderen Wirbeltierklassen erhobenen Befunde in dieser Richtung eingehen werde, so muss ich doch diese Arbeit mit wenigen Worten erwähnen, da sie einige Punkte enthält, welche auch für die an Säugetieren in Frage kommenden Prozesse von Wichtigkeit sind. 1. Konnte von Brunn die Angabe Waldeyers bestätigen, dass hier zwischen Theka und Epithel ein glashelles, durchaus homogenes Häutchen existiert, welches als Kutikularbildung aufzufassen ist. 2. Verfolgte er die Umbildung der Epithelzellen zu Sternzellen, ein Vorgang, der sich unter den Säugetieren bei der Katze wiederholt. 3. Konnte er nachweisen, dass die in den Dotter eindringenden Zellen Wanderzellen seien. Unter ihrer Einwirkung kommt der Dotter allmählich zum Schwunde, die eingewanderten Zellen nehmen Spindelform an, werden zu Bindegewebe, welches sich mit der Wand des Follikels verbindet, und füllen so schliesslich den ganzen Hohlraum aus.

Schottländer hat in drei Arbeiten unsere Kenntnisse über die Follikelatresie wesentlich gefördert. Er schreibt u. a.: „Die Atresie ist keine Erkrankungsform, kein pathologischer Befund und darum auch nicht als solcher zu bezeichnen (ebenso wie der Ausdruck normal im Sinne von nichtatretisch nur der Kürze halber zulässig ist).“ In seiner ersten Publikation bestätigt er die Existenz einer homogenen Grenzhaute zwischen Granulosa und Theka an normalen Follikeln; auf seine Befunde an degenerierenden Eiern will ich nicht näher eingehen, da ich nicht beabsichtige, einschlägige eigene Beobachtungen mitzuteilen, weil dieser Punkt bereits hinreichend in der Litteratur erörtert ist. Die Degeneration der Follikelzellen beschreibt er wie Flemming; ich werde darauf später noch zurückkommen.

Doch unterscheidet er, abgesehen von dem fettigen Zerfall ihres Protoplasmas, zwei weitere Formen des Unterganges. Bei der einen verschwindet der Zelleib, ohne dass das „Wie“ dieses Vorganges näher eruiert werden konnte; die zweite Art dürfte auf eine einfache Atrophie des Epithels durch Druck von seiten der gewucherten Theka zurückzuführen sein. Die den Follikelraum nach Degeneration der Epithelzellen neu ausfüllende Zellmasse ist ein Produkt der Tunica interna. Wanderzellen sowie Wucherungen des Endothels müssen für die grösseren Follikel als Quelle des Gewebes zurückgewiesen werden. Dagegen können diese zwei Faktoren bei der Anfüllung kleinerer und mittelgrosser Follikel mit den einwuchernden Thekazellen konkurrieren. Von einer Glashaut macht er keine Erwähnung.

In seiner zweiten Arbeit schildert Schottländer die Membrana propria sowohl beim Menschen wie bei Tieren und findet sie in allen untersuchten Fällen, mit Ausnahme des Schweines, als eine glashelle Membran, die aber weder hinsichtlich ihrer Deutlichkeit noch ihrer Dicke konstant ist. Bei den jüngeren und jüngsten Follikeln des Menschen wird sie gewöhnlich aber nicht immer vermisst. Manchmal trifft man in ihr Kerne, welche denen der inneren Thekalage gleichen, sodass sie den Charakter einer Glashaut verliert und als innerste Thekaschichte angesehen werden muss, „deren Gewebe nach Untergang aller oder eines Teiles ihrer Zellen aufgequollen ist“. Die bei degenerierenden Follikeln auftretende Glasmembran, welche Schottländer in seiner ersten Arbeit nicht erwähnte, hält er gleichwie die Membrana propria normaler Follikel für hyalin umgewandeltes Bindegewebe und bemerkt auch gelegentlich, dass die Substanz der Corpora fibrosa aus derselben Masse gebildet sei.

Nach den Untersuchungen von Alexenko geht der Follikelatresie eine albuminöse Degeneration der Epithelzellen voraus, welche, solange sie auf eine nur geringe Zahl von Zellen beschränkt bleibt, jene Körper liefert, welche von Flemming als

Epithelvakuolen bezeichnet wurden. — Das hauptsächlichste Material Alexenkos bildeten kleincystisch degenerierte Ovarien. (13 Fälle von 21 im ganzen untersuchten). Der Beginn der Degeneration äussert sich in Vermehrung der Granulosazellen, welche sich in Reihen von 10—12 ordnen und in Vermehrung und excessiver Vergrösserung der Elemente der Tunica propria, welche das Aussehen von Luteinzellen erhalten. Die weiteren Veränderungen sind vom Verhalten des Stromas abhängig. Ist dasselbe intakt, so vollzieht sich die Rückbildung der „kleincystisch degenerierten“ Follikel nach denselben Gesetzen, welche von Slavjansky bei der physiologischen Atresie beobachtet wurden. Ist jedoch das Stroma Sitz von Entzündungen, so verfällt der Follikel einer einfachen Atrophie.

Einen ziemlich isolierten Standpunkt in der Frage der Follikelatresie vertritt Holl. Er hält die Chromatolyse des Follikel-epithels für eine Reifeerscheinung und meint, dass die meisten der von Flemming in seiner oben erwähnten Arbeit beschriebenen Eier normale gewesen seien. Dass die Corona radiata in vielen unter jenen Follikeln, welche von anderen Autoren als in Rückbildung begriffen aufgefasst wurden, verloren gegangen war, beweist ihm nur, dass die reife Eizelle keine ernährenden Granulosazellen mehr brauche.

In sehr ausführlicher Weise hat Hoelzl die Follikelatresie an einem reichen menschlichen Material bearbeitet. Er findet ebenso wie Slavjansky und andere im kindlichen Eierstock zahlreiche degenerierte Follikel und giebt zu, dass niemals irgend eines der zahlreich zur Entwicklung kommenden Graafsehen Bläschen seine volle Reife erlange. Dennoch bezeichnet er ihre Rückbildung als einen pathologischen Vorgang, da dieselbe in jedem einzelnen Falle durch irgend eine kleine pathologische Veränderung ausgelöst werde. Diese Definition scheint mir aber denn doch zu streng. Auch die Glasmembran hält er für ein pathologisches Produkt. Das in den Follikel eindringende Ge-

webe leitet er von den fixen Zellen der Theka ab, ohne aber eine gleichzeitige Beteiligung von Leukocyten völlig von der Hand zu weisen; nur schreibt er ihnen eine untergeordnete Rolle zu. Die Zellen innerhalb der Zona pellucida werden als Wanderzellen betrachtet. Die den Defekt ausfüllenden Zellen sind von Blutgefässen begleitet, welche sich später wieder rückbilden, wobei es manchmal zu Blutungen kommen kann.

Im Gegensatz zu den meisten Autoren konnte Henneguy nur in sehr wenig Fällen aus einer grossen Zahl untersuchter Tiere Zellen innerhalb der Zona pellucida auffinden. Er glaubt daraus schliessen zu müssen, dass, wo dieser Fall eintrete, es nur in den Endstadien der Degeneration geschehe. Im Ovarium einer jungen Katze beschreibt er die Umwandlung der Granulosazellen in junges Bindegewebe. Auch Flemming war es nicht gelungen, deutliche Bilder von Chromatolyse und Fettdegeneration bei der Katze aufzufinden. Eine abweichende Angabe machte nur Wagener, der speziell auf den Fettreichtum atresierender Follikel dieses Tieres aufmerksam gemacht hat.

Aus der neuesten Zeit stammt die Arbeit von Bulius und Kretschmar und die dritte von Schottländer. Die ersteren zwei Autoren gingen bei ihren Beschreibungen von einem eigentümlichen Krankheitsbilde gewisser Eierstöcke aus, welches sie unter dem Namen der Angiodystrophia ovarii von der chronischen Oophoritis zu unterscheiden suchten. Sie heben zunächst eine excessive Hyalindegeneration der Gefässe hervor, welche einerseits bis zur völligen Obliteration der Lumina gehen kann, die aber auf der anderen Seite durch eine reichliche Neubildung paralytisch wird. Ferner fanden sie aber auch Follikel jeder Grösse in Rückbildung begriffen. Die hierbei auftretende Glasmembran leiten sie von der Tunica interna ab, deren Zellen frühzeitig degenerieren und zu einer hyalinen Masse werden. Das Gewebe, welches den Follikel ausfüllt, stammt von der Tunica externa: es wuchert „ein Netzwerk feinsten Bindegewebs-

fasern hervor, in welchem einzelne spindelförmige Kerne liegen, und dringt zwischen die Zellen der Theka interna ein“. Im zweiten Stadium, in welchem die Zellen der Theka interna bereits „wie gequollen“ erscheinen, bilden diese vordringenden Bindegewebsmassen bereits eine geschlossene Lage zwischen Granulosaepithel und Theka. Schliesslich, wenn die Granulosa zerfallen ist, rückt das neue Gewebe gegen das Lumen konzentrisch vor, lässt aber auch dann noch den Zusammenhang mit seinem Mutterboden erkennen.

Bilder, welche den hier geschilderten in vieler Beziehung gleichen, hatte Schottländer Gelegenheit, in den Ovarien von drei wegen Osteomalacie kastrierten Frauen zu beobachten. Auch dort war die starke Schängelung und hyaline Entartung der Gefässe sehr auffallend, die Primordialfollikel waren ihrer Zahl nach reduziert, die grösseren Graafschen Follikel auf dem Wege der Verödung, viele von Hämorrhagien erfüllt. Hinsichtlich der Deutung der Prozesse, welche sich bei der Atresie abspielen, beharrt er auf seinem früheren Standpunkte und betont insbesondere, dass er schon vor Hoelzl die Glasmembran als hyalin umgewandeltes Bindegewebe der Theka aufgefasst habe. Gegenüber der Annahme, dass die den Follikel ausfüllende Zellwucherung von der Theka externa ausgehe, bemerkt er unter Berufung auf seine früheren Arbeiten: „In überaus zahlreichen Fällen, besonders auch bei Tieren, waren die einwuchernden Zellen so gross, so deutlich epitheloïd, so durchaus anders beschaffen wie die Spindelzellen der Theka externa, dass eine Herkunft von letzteren schon deshalb ausgeschlossen erschien.“ Trotzdem will er auf Grund der positiven Angaben von Bulius und Kretschmar die Beteiligung der Theka externa an diesen Prozess nicht gänzlich ausschliessen, wie er auch die gleiche Möglichkeit hinsichtlich der Leukocyten offen hält.

Die Theka normaler Follikel.

Ich habe hiermit versucht, den wesentlichen Inhalt der über Follikelatresie handelnden Arbeiten zu skizzieren. Wenn ich mich auch bemüht habe, einen genaueren Einblick in die Litteratur zu gewinnen, so will ich doch gerne zugestehen, dass mir die eine oder andere Arbeit entgangen sein kann, denn es sind die bezüglichen Mitteilungen nicht nur in histologischen, sondern auch — und zwar zumeist — in geburtshülflichen und medizinischen Zeitschriften enthalten, oftmals im Anschluss an eine klinische oder pathologisch-anatomische Mitteilung, und da ist dann ein Übersehen doppelt leicht möglich. — Immerhin denke ich, die strittigsten Punkte in der Frage scharf hervorgehoben zu haben. Sie betreffen

1. das Verhalten des Granulosaepithels;
2. die Herkunft jener Zellen, welche in den Follikel eindringen und ihn allmählich ausfüllen;
3. endlich die Entstehung und Natur der Glasmembran.

Da die Autoren fast einstimmig der Ansicht huldigen, dass die Granulosazellen zu Grunde gehen, ein Ausspruch, dem ich mich ohne Einschränkung anschliesse, so bleibt als Quelle der beiden letztgenannten Neubildungen nur die Wand des Follikels übrig. Darum scheint es mir geboten, zunächst auf deren Bau im normalen Zustande einzugehen, ehe ich an die Beantwortung der aufgeworfenen Fragen schreite.

Bekanntlich unterscheidet man seit Henle an der Wand des Follikels eine äussere Tunica fibrosa und eine innere Tunica propria. Die Tunica fibrosa besteht aus sehr grossen spindeligen Zellen, welche denen des Eierstockstromas völlig gleichen und ihre Zugehörigkeit zum Follikel nur dadurch beweisen, dass sie denselben in Bögen umlagern. An jüngeren Follikeln geht diese Schichte unmerklich in das äussere Nachbargewebe über, an älteren findet eine Auflockerung desselben durch Zunahme

der Interzellularflüssigkeit statt, sodass man leicht imstande ist, den Follikel im frischen Zustand aus dem Eierstock herauszuschälen.

Diese Auflockerung des Gewebes tritt in gewissen pathologischen Fällen mit besonderer Prägnanz hervor, indem sie auch auf die Tunica propria des Follikels übergreift; es geschieht dies dann, wenn sich ein grosser Follikel in eine Cyste umbildet. Dieser Prozess ist von Steffek an einem reichen Material verfolgt worden, ohne dass jedoch dieses Detail beschrieben worden wäre. Ich selbst hatte Gelegenheit, derartige Bilder in zwei Fällen zu beobachten. Wenn man einen Follikel betrachtet, dessen Wand in cystischer Umbildung begriffen ist, so findet man sie an verschiedenen Stellen von sehr verschiedenem Aussehen. Dort, wo das Epithel mehrschichtig ist und die ganz gewöhnliche Konfiguration darbietet, liegt unter ihm eine normale, aus grossen, polygonalen, eng aneinanderschliessenden Zellen aufgebaute Tunica propria; in der Masse aber, als die Zahl der Schichten des Granulosaepithels abnimmt, rücken die Zellen allmählich auseinander. Wo schliesslich die Granulosa auf eine einzige, von Cylinderzellen gebildete Lage reduziert ist, trifft man unmittelbar unter ihr einen breiten Streifen sehr lockeren Gewebes, welches aus spindel- und sternförmigen Bindegewebszellen und einer reichlichen Menge Interzellularflüssigkeit besteht, welche an Sublimatpräparaten einen feinkörnigen Niederschlag, ähnlich dem Liquor folliculi, liefert.

Bei dieser Gelegenheit möchte ich noch einen zweiten Punkt aus der Steffek'schen Arbeit erörtern. Steffek glaubt nämlich, dass solche aus Follikeln hervorgegangene Cysten seitliche Ausbuchtungen treiben und durch Abschnürung neue Cysten liefern. Ohne diese Möglichkeit im geringsten bezweifeln zu wollen, muss ich doch darauf aufmerksam machen, dass jene Bilder, auf welche sich der genannte Forscher stützt, auch dort zu finden sind, wo bei Atresie des Follikels der Liquor resorbiert und der

Follikel durch den Druck des Nachbargewebes in mannigfacher Weise deformiert wird. Denn die ganz unregelmässige Gestalt der Höhle ist geradezu eine charakteristische Eigenschaft der atresierenden Follikel des Menschen. Übrigens hat bereits Schottländer auf jene Möglichkeit hingewiesen und die Übereinstimmung von Ausstülpungen des Follikels, die durch aktives Wachstum des Epithels zustande kommen, mit Buchten, welche durch „konzentrisches Wachstum der Theka“ gebildet werden, betont. In dieser Hinsicht würde nur die Auffindung von Kernteilungsbildern in jenen epithelialen Blindsäcken eine zweifellose Unterscheidung gestatten.

Zwischen den spindeligen Zellen der Tunica fibrosa liegen Blutgefässe, welche gleich jenen parallel der Oberfläche verlaufen. An die T. fibrosa schliesst sich unmittelbar die T. propria, die — wie eben erwähnt — aus grossen, polyedrischen Zellen besteht, zwischen welchen sich ein ausserordentlich dichtes, kapillares Blutgefässnetz und ein Gerüstwerk von äusserst zarten Fasern ausbreitet. Von der Existenz dieser letzteren kann man sich nur an ganz dünnen Schnitten überzeugen, die nach der Methode van Giesons mit Pikrinsäure und Säurefuchsin behandelt wurden. Sie erscheinen an denselben scharf rot gefärbt, während die epitheloiden Zellen eine gelbe Farbe angenommen haben. An anders behandelten Schnitten möchte man diese Fasern nur für Kittlinien zwischen den an einander stossenden Thekazellen halten. Diese letzteren besitzen ein blasses, feinfädiges Protoplasma und können unter Umständen kleine Fettkörnchen in ihrem Körper ablagern. Ich beobachtete solche bei der Maus, dem Kaninchen und dem Menschen, und hebe dies deshalb besonders hervor, weil Schottländer sagt, „dass Fett (oder fettartige Körper) nur in der Theka solcher Follikel vorhanden waren, welche die Merkmale beginnender oder fortschreitender Atresie an sich trugen.“ Die Zellen besitzen einen sehr grossen Kern mit Kernkörperchen und normal angeordnetem

chromatischem Gerüst. Es sind dieselben Gebilde, welche von His als Kornzellen, von MacLeod und van Beneden als Cellules interstitielles beschrieben und von letzteren Autoren den Plasmazellen Waldeyers zugezählt wurden.

Dieser Ansicht kann ich jedoch nicht beitreten; ich möchte sie vielmehr für nichts anderes als hypertrophische Stromazellen halten, eine Annahme, die sich bei oberflächlicher Betrachtung scheinbar von selbst ergibt, als keine anderen Zellen vorhanden sind, aus welchen sie abgeleitet werden könnten, und andererseits die ausserordentlich reiche Vaskularisation dieses Gewebes eine excessive Ernährung und Vergrösserung seiner Elemente sehr begreiflich macht. Durch Experimente Waldeyers wurde jedoch diese auch schon in früherer Zeit bestandene Meinung in andere Bahnen gelenkt.

Waldeyer fand nämlich nach Injektion von Zinnober in die Jugularvenen von Kaninchen die Farbstoffpartikeln in den beschriebenen Zellen wieder. Er glaubt daraus schliessen zu müssen, dass wenigstens die Mehrzahl von ihnen Leukocyten wären, welche die Blutbahn verlassen und nun rings um die Gefässe ein neues Gewebe bilden. Diese Annahme scheint mir aber deshalb nicht zwingend zu sein, weil es möglich ist, dass jene Zellen erst sekundär die Zinnoberkörnchen aufnahmen. In den Kapillaren zwischen den Thekazellen trifft man gar nicht selten Leukocyten und kann diese zuweilen auch ausserhalb der Gefässe auffinden, da sie sich durch ihre Kernform und geringere Grösse leicht von den epitheloiden Zellen unterscheiden lassen. Es steht nun, meiner Meinung nach, der Annahme nichts im Wege, dass die Leukocyten ihre Körnchen an die hypertrophischen Thekazellen abgeben. Denn, dass die Thätigkeit, korpuskuläre Elemente aufzunehmen nicht ausschliesslich den Leukocyten zukommt, scheint mir durch einige neuere Beobachtungen hinlänglich erwiesen. — Ich kann ferner noch zwei weitere Punkte zu Gunsten meiner Anschauung ins Treffen

führen. Zunächst sei der Umstand hervorgehoben, dass diese Zellen sehr reichlich Mitosen zeigen, also jedenfalls nicht alle in der Tunica propria vorkommenden Zellen direkt eingewanderte Leukoöyten sein können, 2. aber hat Sobotta kürzlich sowohl bei der Maus wie beim Kaninchen die direkte Umformung jener epitheloiden Zellen in spindelige Bindegewebezellen bei Gelegenheit der Bildung des Corpus luteum verfolgen können.

Nach innen von der T. propria findet sich in allen grösseren Follikeln ein Grenzhäutchen, das an Hämatoxylin-Eosin-Präparaten als schmaler, glänzend-roter Saum erscheint, welchem an der äusseren Seite von Strecke zu Strecke grosse flache Kerne platt anliegen. Welcher Natur dieses Häutchen ist, lässt sich aus diesem Bilde nicht näher erkennen. Doch besitze ich auch solche Präparate, an welchen nicht bloss die Membrana granulosa in die Mitte des Follikels gerückt ist, sondern sich auch jene Membran von der Wand — wenn auch nur um wenig — abgehoben hat, sodass sie nach beiden Seiten vollkommen frei liegt. Es geht daraus hervor, dass es sich hier um eine selbständige Bildung handelt, welche sich zwar mit der T. propria in innigem Kontakt, jedoch nicht in Kontinuität befindet. Auch unter diesen Verhältnissen sieht man dem Häutchen Kerne angelagert, welche von einer ganz geringen Menge eines feinkörnigen Plasmas umgeben sind, sodass man sich des Gedankens nicht entschlagen kann, dass es aus endothelialen Zellen zusammengesetzt wird. Da aber an Querschnitten mit grösster Deutlichkeit zu sehen ist, dass die Kerne nicht innerhalb des oben beschriebenen hellen Saumes liegen, sondern — wie eben gesagt — ausserhalb, so müssen wir abgesehen von jenen Endothelzellen noch eine nach innen von ihnen gelegene Schichte annehmen, von welcher ich es aber unentschieden lassen muss, ob sie eine isoliertere, strukturlose Membran oder nur eine verdichtete Zone der Zellkörper darstellt.

Die hier gegebene Beschreibung der Follikelwand bezieht sich zunächst auf den Menschen, doch liegen dieselben Verhältnisse auch bei Tieren vor. Speziell die eben geschilderte Grenzhaut bietet auch bei diesen ein durchaus analoges Aussehen dar. T. fibrosa und propria zeigen gleichfalls dieselbe Zusammensetzung wie beim Menschen. Eine geringfügige Abweichung lassen nur die Follikel der Katze erkennen, indem daselbst zwischen Grenzhäutchen und Tunica propria an vielen Stellen kleine Bindegewebszellen eingeschoben sind, während beim Menschen — wie erwähnt — jene beiden Gewebeformationen direkt an einander stossen.

Wenn ich nun zur Beschreibung der Degeneration der Follikel übergehe, so muss ich zunächst voranschicken, dass sich dieser Prozess weder bei jedem Tier, noch in jedem untersuchten Follikel desselben Tieres nach genau denselben Gesetzen vollzieht. Es existieren vielmehr ausserordentlich viel Varietäten. Ich werde nun die verschiedenen Teile des Prozesses in der Weise schildern, dass ich den am häufigsten vorkommenden Modus zunächst vornehme und die Beschreibung der verschiedenen Abarten daran anschliesse.

Die Degeneration der Membrana granulosa.

Der Schwund des Granulosaeithels geschieht bei der Maus, der Ratte, dem Meerschweinchen, Kaninchen und dem Menschen auf dem Wege der Chromatolyse der Kerne und der fettigen Degeneration der Zellkörper. Ob es einen chromatolytischen Zerfall giebt, ohne Verfettung des Protoplasmas, sodass also daselbe durch direkte Atrophie schwindet, wie dies Schottländer angiebt, kann ich nicht entscheiden. Ich will nicht an der Richtigkeit seiner Beobachtung zweifeln, habe aber kein einziges Bild beobachtet, welches eine Bestätigung derselben enthielte. Jedesfalls ist das Auftreten von Fetttropfen in degenerierenden

Follikeln, wenn auch nicht ausschliesslich, so doch in weitaus der überwiegenden Anzahl derselben Regel. Die Chromatolyse der Kerne wurde seit Flemmings Entdeckung von einer grossen Reihe von Forschern untersucht, unter denen vor allen Schottländer zu nennen ist. Die Beschreibung, welche Flemming hiervon liefert, stimmt mit meinen Beobachtungen hinsichtlich des Verhaltens des Kernchromatins durchaus überein und ich darf darum auf dieselben verweisen. Nur in einem Punkt kann ich mich mit Flemming nicht ganz einverstanden erklären und glaube, hierin bei Schottländer eine Unterstützung zu finden. Flemming giebt nämlich an, dass, während sich das Chromatin zu kompakten Massen verklumpt, der Kernkontur schwindet, sodass die Chromatinballen scheinbar direkt im Protoplasma gelegen sind. Diese Behauptung gründet er unter anderem auf die Beobachtung, dass die Grösse des Zellkörpers unveränderter Epithelzellen mit der von degenerierten übereinstimmt. Gerade diese letztere Angabe vermag ich nicht zu bestätigen. Ich stütze mich hierbei auf Präparate von Ovarien von Kaninchen, die in Sublimat gehärtet waren und vom Menschen aus Zenkerscher Flüssigkeit (Fig. 22). In beiden Fällen sehe ich, dass beim Beginn der Degeneration zunächst die Begrenzung des Zellkörpers verschwindet und der Kern in einer nur ganz undeutlich konturierten, bei Hämatoxylin-Eosinfärbung blass rosenroten Masse liegt. Dass dieser Körper den Kern darstellt, lässt sich unter anderem mit Sicherheit dadurch nachweisen, dass die bei der Degeneration sich bildenden Chromatinkörner in ganz regelmässiger Weise der Peripherie desselben angelagert sind (Kernwanddegeneration). Allmählich wird das Innere des Kernes, wahrscheinlich durch Verquellung der Linsubstanz, nahezu homogen. Das Chromatin tritt teils in Substanz aus dem Kern aus, teils aber scheint es innerhalb des Kernes in eine lösliche Form überzugehen oder wenigstens seine Färbbarkeit einzubüssen. Schliesslich trifft man nur mehr —

und dies ist insbesondere in Kaninchen-Ovarien der Fall — in Mitte der bereits von Bindgewebe zum grössten Teil angefüllten Follikelhöhle ein Häufchen kugeligiger Körper, welche sich mit Eosin rosenrot färben und nur mehr eine ganz undeutliche Struktur besitzen. Sie gleichen in der Grösse etwa roten Blutkörperchen und könnten bei oberflächlicher Betrachtung mit einem Bluterguss in den Follikel verwechselt werden. Diese Körper sind die Endprodukte der Degeneration der Kerne. Schliesslich fallen auch diese der Auflösung anheim.

Dass Schottländer ähnliche Bilder beobachtet hat, möchte ich daraus entnehmen, dass er sagt, dass die Zellsubstanz zu Grunde geht „häufig schon zu Beginn der Chromatolyse“. Deutlicher als an dieser Stelle beschreibt er das Verhalten der Zellkerne auf S. 222, wo er wohl von blassen Epithelzellkernen mit undeutlichem, chromatischem Netz spricht, vom Protoplasma aber keine Erwähnung mehr thut.

Eine zweite Beobachtung Schottländers, die übrigens auch von Henneguy wiederholt wurde, kann ich gleichfalls bestätigen. Man trifft nämlich zuweilen auch Follikel in chromatolytischer Degeneration, die noch keinen Liquor enthalten. Ich fand solche Follikel bei der Maus und dem Meerschweinchen. Aus Anlass dieser Mitteilung bemerkt Schottländer, dass damit eines der Argumente, welche Flemming zu Gunsten der von ihm gewählten Bezeichnung anführt, hinfällig werde. Denn dieser meint, dass gerade dem Liquor eine wichtige Rolle bei diesem Prozesse als Lösungsmittel des Chromatins zufalle. Wie aber Schottländer weiterhin ganz richtig ausführt, wird durch seinen Befund nur der Begriff der Chromatolyse erweitert, ohne dass aber das Wesen des Prozesses eine andere Auffassung erheischen möchte. An Präparaten, die mit Hämatoxylin-Eosin gefärbt waren, sieht man mit grösster Deutlichkeit, wie die Chromatinklumpen, welche beim Untergang der Kernstrukturen gebildet werden, teils noch innerhalb der Kernmembran ge-

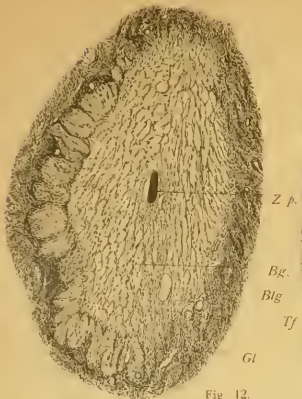

Fig. 12.

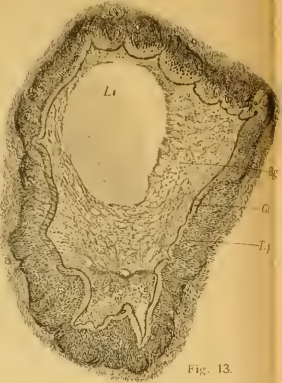


Fig. 13.

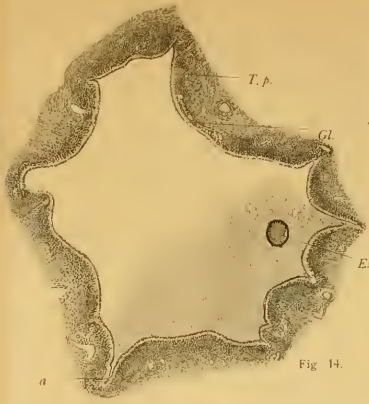


Fig. 14.

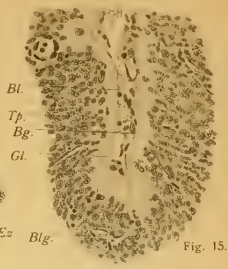

Fig. 15.




Fig. 16.

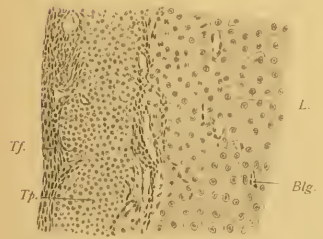


Fig. 17.

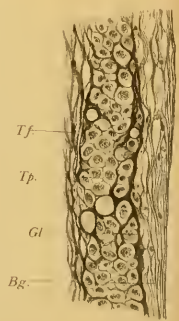


Fig. 19.

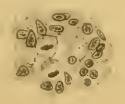


Fig. 18.

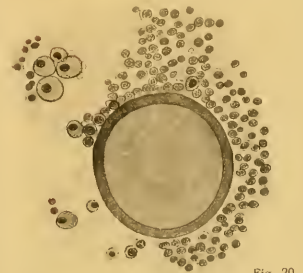


Fig. 20.

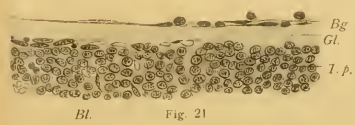

Fig. 21.

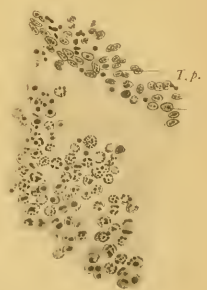


Fig. 22.

legen sind, teils im Begriffe sind, dieselbe zu überschreiten. Daneben trifft man frei im Liquor suspendiertes Chromatin, welches offenbar später in kleinere Partikeln zerfällt, und seine Affinität für Kernfarbstoffe gänzlich verliert.

Die Beobachtung Flemmings, dass sich der Liquor in degenerierenden Follikeln mit Saffranin stärker färbe als in normalen, kann ich bestätigen und durch eine Analogie bezüglich des Eisenhämatoxylin's ergänzen. Dies gilt jedoch nur für Präparate, die ebenso wie die mit Saffranin gefärbten in einem Osmiumgemisch fixiert waren. An solchen tingiert sich der geronnene Liquor intakter Follikel mit Eisenhämatoxylin nur sehr blass, derjenige degenerierender dagegen dunkelgrau. Die Färbung hängt von dem Grade der Degeneration des Follikels, vielleicht von der Menge und Konzentration des Liquor ab und ist an vollkommen atretischen Follikeln, welche nur mehr äusserst wenig Flüssigkeit enthalten, geradezu schwarz.

Diese Farbenänderung kann jedoch nicht auf Rechnung des in Lösung gegangenen Chromatins geschrieben werden; und ich möchte das Gleiche bezüglich der Saffraninfärbung behaupten. Denn 1. findet sich gerade das Umgekehrte in Ovarien, die in Sublimat fixiert und nach der Heidenhain'schen Methode behandelt wurden. Da färben sich die teils zu Haufen, teils zu Reihen aneinander klebenden Kügelchen, welche durch die Gerinnung in normalen Follikeln entstehen, mehr weniger grau, während der Inhalt degenerierender Follikel nur einen ganz blassen Ton annimmt; und 2. ist bei Anwendung eines ganz reinen Kernfarbstoffes, beispielsweise des Mayerschen Hämalauns der Liquor in beiden Fällen ungefärbt.

In der Membrana granulosa von Follikeln, welche die ersten, vereinzelt Spuren des chromatolytischen Zerfalles zeigen, trifft man ab und zu eigentümliche Körper von kugelige oder ovaler Form, deren bereits gelegentlich des Berichtes über die Arbeit Alexenko's Erwähnung geschah: Die Epithelvakuolen

Flemmings. Sie finden sich übrigens auch in Follikeln, welche noch ein durchaus normales Aussehen besitzen; hier jedoch nur ganz ausnahmsweise, sodass es mir nicht ungerechtfertigt erscheint, wenn sie von Alexenko zu den charakteristischen Bestandteilen eines in den ersten Stadien der Atresie befindlichen Follikels gerechnet werden. Bekanntlich wurden diese Dinge zuerst von Call und Exner genauer untersucht, wenn sie auch schon früher gesehen worden sein mögen. (Vergl. darüber bei Flemming.) Call und Exner erklärten sie für Eizellen, obgleich es ihnen nicht gelungen war, Kerne in ihnen aufzufinden. Janošik hält sie für kleine Höhlen, die mit gewöhnlichem Liquor folliculi angefüllt sind. Auch dies ist unrichtig. Es ist zwar sicher, dass Ansammlungen von Flüssigkeit an verschiedenen Stellen der Membrana granulosa und des Cumulus ovigerus stattfinden können. Man kann dieselben aber sofort von den „Epithelvakuolen“ unterscheiden, weil sie dieselben, durch Gerinnung entstandenen Fäden und Körner enthalten, wie sie in der weiten Follikelhöhle vorkommen, die Epithelvakuolen dagegen als Inhalt eigentümliche, stark glänzende, ziemlich breite Fäden führen, welche ein Fachwerk in ihnen bilden.

Abgesehen vom Kaninchen habe ich sie auch noch beim Menschen häufig angetroffen, wo die Zwischensubstanz der Fäden an Hämatoxylin-Eosinpräparaten eine ganz leicht blauschwarze Färbung besitzt, während die Fäden und die daranhängenden Körnchen rot gefärbt erscheinen. Sie sind von sehr verschiedener Grösse. Ein besonders grosser Körper dieser Art ist auf Fig. 10 dargestellt; er stammte aus einem normalen Graaf'schen Follikel, der einen Durchmesser von etwas mehr als 6 mm besass und von der Oberfläche nur mehr durch eine dünne Stromalage geschieden war. Die Membrana granulosa liegt in Form eines mehrschichtigen Epithels der Theka allseitig an und ist überall von der gleichen Dicke, auch dort, wo sich das fragliche Gebilde befindet. Wegen des beträchtlichen Um-

fanges desselben (er besitzt einen grössten Durchmesser von 74 und einen kleinsten von 68 μ) hat es innerhalb der M. granulosa keinen Platz, sondern liegt ihrer Innenfläche unmittelbar an, nur durch eine einschichtige Zellreihe gegen den Liquor abgeschlossen. Der Inhalt wird von Fäden gebildet, zwischen denen sich in der Mitte noch eine dichtere Substanz befindet, während sie gegen die Peripherie zu divergieren und mit einem Häutchen zusammenfliessen, welches dieselbe Dicke besitzt wie jene selbst. Es liegt den angrenzenden Zellen dicht an und zeigt sich nur an einer Stelle von demselben etwas abgehoben. Wer einen derartigen Körper zum erstenmal sieht, möchte sich ohne weiteres der Ansicht von Call und Exner anschliessen und sie für abortive Eier erklären. Es bleibt nur die Frage, wo ist der Kern?, respektive wo ist der Zellkörper?, denn jenes Gebilde imponiert vor allem dort, wo es kleiner als in der mitgetheilten Figur ist, eher für ersteren allein als für letzteren. Bei genauem Durchmustern zahlreicher Präparate trifft man aber jene Gebilde in verschiedener Grösse und kann ihr Wachstum schrittweise verfolgen. Nur der Ausgangspunkt bleibt fraglich. Immerhin scheint es mir am wahrscheinlichsten, dass sie in letzter Linie auf degenerierte Granulosazellen zurückzuführen wären. An Saffraninapparaten erscheinen die Netze manchmal in ihrer ganzen Ausdehnung, manchmal nur an einzelnen Knotenpunkten in roter Farbe. Vielleicht muss dieselbe auf anhaftende Reste der chromatischen Kernsubstanz zurückgeführt werden.

Die chromatolytische Erkrankung ergreift in typischer Weise zunächst diejenigen Zellen der M. granulosa, welche dem Liquor unmittelbar anliegen, während diejenigen, welche den Cumulus ovigerus aufbauen, am spätesten von ihr befallen werden. Man könnte daraus den Schluss ableiten, dass es gerade eine veränderte Zusammensetzung des Liquor foll. ist, welche auf die Epithelzellen schädigend einwirkt, während von der Eizelle ein Einfluss ausgeht, welcher die anliegenden Gebilde

schützt. Häufig bleibt auch die äusserste, der Theka anliegende Zellreihe lange Zeit von der Degeneration verschont. Dieselbe Beobachtung wurde bereits von Schottländer gemacht. Ich hatte bei Mäusen und Meerschweinchen Gelegenheit, derartige Follikel aufzufinden.

Dieses Verschontbleiben der äussersten Zelllage kann bis zur Bildung kleiner Follikel-Cysten führen, indem sowohl die Eizelle als alle Granulosazellen mit Ausnahme der äussersten zerstört und fortgeschafft werden, während sich jene äusserste Zelllage als geschlossenes, kubisches Epithel erhält. Man muss hier annehmen, dass sich der chromatolytische Prozess erschöpft hat, respektive seine Ursache verschwunden ist, ehe er auf die äusserste Schichte übergreifen konnte. Stets fand ich nur Follikel von geringer bis zu mittlerer Grösse in dieser Weise verändert. Beim Menschen konnte ich derartige Bilder bisher nicht auffinden. — Ob Follikel, deren Epithel mit Ausnahme der äussersten Zellreihe fettig zerfallen ist, später noch in Wucherung geraten können, ist mir mehr als unwahrscheinlich; wenn aber jener einschichtige Wandbelag noch durch einige Zeit erhalten bleibt, so ist es immerhin möglich, dass sich die Höhle durch transsudierende Flüssigkeit allmählich ausdehnt und es dadurch zu kleinen einkammerigen Cysten kommt. Von diesem Gesichtspunkte aus scheint es mir nicht unwichtig, auch beim Menschen nach denselben Bildern zu forschen, welche sich beim Meerschweinchen in ziemlich grosser Zahl auffinden lassen.

So wie die äussere Zelllage kann — wie ich vorhin erwähnte — auch der Cumulus ovigerus lange Zeit intakt bleiben; ja, beim Menschen habe ich bisher noch keine Ausnahme von der Regel beobachtet, dass zuerst die *M. granulosa* in ihrer gesamten Dicke und Ausbreitung der Degeneration zum Opfer fällt, ehe der Cumulus ovigerus von ihr ergriffen wird. Aber auch dann

erzeugt sie in den Kernen desselben keine chromatolytischen Figuren. Der Körper der Zelle wird hierbei im ganzen grösser und rundet sich zu einer Kugel ab; im Protoplasma treten Körnchen auf und der Kontur der Zelle erreicht eine Dicke, die als der Ausdruck einer differenzierten Membran imponiert (Fig. 20). Diese Umgestaltung ergreift zunächst die an der Oberfläche des Cumulus ovisgerus gelegenen Zellen und geht erst in dem Masse auf die centralen über, als sich die umgestalteten Zellen aus dem Verbande der übrigen ablösen. Man kann demnach hier mit noch grösserer Klarheit als an dem chromatolytischen Prozesse den Einfluss des Liquor auf die Destruktion der Zellen verfolgen, wenngleich sich derselbe in etwas anderer Weise äussert; denn die Quellung, welche die Zellen offenbar erfahren, muss direkt auf die Resorption des Liquor zurückgeführt werden. Über die ferneren Schicksale der so veränderten Zellen vermag ich leider keine Angabe zu machen.

Ehe es aber zu den beschriebenen Veränderungen kommt, kann man am Discus einige andere höchst auffallende Erscheinungen beobachten. Zunächst findet man, dass, obwohl ringsum der chromatolytische Prozess in der Membrana granulosa bereits weit vorgeschritten ist und die Membran vielfach nur auf eine einzige, aus besonders grossen, abgeplatteten Zellen bestehende Lage reduziert ist, sich im Discus die Vermehrung der Zellen noch fortsetzt, ja, die Zahl der Mitosen eher gesteigert als verringert ist. Zweitens wachsen aus der Theka Gefässsprossen zwischen die Granulosazellen ein. In einem Follikel, welcher bereits keine Spur einer Membrana granulosa mehr enthält, finde ich das Ei noch ganz intakt; der Kern ist von einer Membran umschlossen und enthält — wie gewöhnlich — einige mit Hämatoxylin-Eosin rot gefärbte Kugeln. Rings um die Eizelle liegen Epithelzellen mit vollkommen unveränderten Kernen; dort, wo jene an die Theka angrenzen, treten Gefässe zwischen sie hin ein.

Schon van Beneden hatte Gelegenheit, Blutgefässe im Discus gewisser Follikel bei Fledermäusen zu beobachten und Schulin konnte seine Angabe für eine Reihe anderer Säugtiere bestätigen. Er fasst solche Follikel als eine Mittelstufe zwischen atretischen Follikeln und gelben Körpern auf. Wenn man zu den erwähnten zwei Momenten noch hinzunimmt, dass sich die Discuszellen gleichzeitig vergrössern, und in ihrem ganzen Habitus den „Luteinzellen“ nähern, so kann man diesem Anspruch nur zustimmen (vergl. Figg. 17 u. 18).

Doch hält dieses Wachstum der Epithelzellen nicht lange an. Allmählich wird auch an dieser Stelle Zelle um Zelle vom Discus abgelöst und schliesslich trifft man als Umhüllung des Eies nur mehr ein kleines Häufchen epithelialer Elemente, welches in einem Rest des Liquor liegt, während von allen Seiten das Bindegewebe aus der Theka in die Follikelhöhle vordringt. Die einzelnen Phasen, in welche dieser ganze Vorgang zerfällt, treten nicht immer in derselben Reihenfolge und mit derselben Intensität ein. Es können die Discuszellen länger oder kürzer erhalten bleiben, es kann das Vordringen des Bindegewebes früher oder später erfolgen, es kann das Eindringen von Blutgefässen sogar ganz ausbleiben etc.: dadurch kommt es zu einer Reihe verschiedener Bilder, die aber alle nur Modifikationen eines und desselben Prozesses darstellen.

Ich möchte an dieser Stelle mit einigen Worten das Aussehen der Eizellen berühren und zwar in Rücksicht auf die viel ventilirte Frage über die Natur der in dieselben häufig eindringenden Zellen. Ich habe bereits oben bemerkt, dass die Eizelle in dem einen der oben erwähnten Follikel, deren Membrana granulosa bereits vollständig zerstört war, noch keine nachweisbaren Veränderungen zeigte. Diese Thatsache wirkt auf den ersten Blick befremdend, wenn man damit die Verhältnisse bei Tieren vergleicht. Man kann sie nur dadurch erklären, dass man in der grossen Zahl von Discuszellen, welche die Eizelle

umlagern, gleichsam eine Schutzmauer gegen die von aussen eindringenden Gifte erblickt. Es scheint mithin zwischen Ei und Discuszellen ein Stoffwechsel zu bestehen, welcher beiden Teilen eine grössere Lebenskraft verleiht. Ich habe in einer kleinen Arbeit, die im vorigen Jahre erschienen ist, die Frage, welche der beiden Erscheinungen, Degeneration der Eizelle oder Veränderung der Granulosa die primäre sei, unentschieden gelassen. Heute, auf Grund eines reicheren Materiales glaube ich mich dahin aussprechen zu sollen, dass diese Frage eine verschiedene Beantwortung erfahren muss, je nachdem es sich um junge oder ältere Follikel handelt; während bei den ersteren in den meisten Fällen die Schädigung direkt die Eizelle treffen dürfte oder dieselbe aus inneren Ursachen primär abstirbt, muss man bezüglich der letzteren in einer Änderung der Zusammensetzung des Liquor die wesentliche Ursache für viele Fälle der Atresie erblicken.

Was nun die im Inneren degenerierender Eier vorkommenden Zellen anbelangt, so konnte ich beim Menschen nur dann solche finden, wenn bereits das Ei nackt in der Follikelflüssigkeit schwamm; also nicht nur die Membrana granulosa, sondern selbst der Cumulus ovigerus zerstört war. Man muss daraus schliessen, dass die Follikelepithelien bei der Deutung jener Zellen nicht in Betracht kommen können. Bei Tieren liegen die Verhältnisse nicht so einfach. Dort trifft man Zellen innerhalb der Zona pellucida in viel früheren Stadien der Rückbildung, wenn sich die Eizelle noch im Kreise ihrer Granulosazellen befindet (Fig. 5). Hier ist der Gedanke, dass diese letzteren einwandern, nicht ohne weiteres von der Hand zu weisen. Doch ist das Epithel derartiger Follikel niemals mehr vollständig unversehrt, sondern bereits von Thekazellen infiltriert. Es steht darum auch hier der Annahme nichts im Wege, dass die bewussten Zellen aus der Theka stammen. Bei den von mir untersuchten tierischen Follikeln ist die Entfernung der Eizelle von der Wand nicht so gross wie bei denen des Menschen und es können darum Zellen

der Wand auch früher in das Ei gelangen. Ich muss mich somit jenen Forschern anschliessen, welche die in der Eizelle unter Umständen zu beobachtenden Gebilde als „Wanderzellen“ auffassen.

Welcher Art diese sind, geht aus Fig. 16 hervor, welche das Ei des in Fig. 14 dargestellten Follikels bei starker Vergrösserung zeigt. Mit Ausnahme eines einzigen Kernes, welcher sich offenbar im Beginne der Degeneration befindet, sind alle übrigen gross, oval und enthalten ein feinfädiges, chromatisches Gerüst. Es kann sich demnach hier auch nicht um die gewöhnlichen polynukleären Leukocyten handeln. Dagegen zeigen die Kerne eine Übereinstimmung mit den Kernen jener Zellen, welche teils frei in der Flüssigkeit suspendiert, teils der Follikelwandung angelagert sind. Es sind dies dieselben Zellen, welche späterhin den ganzen Follikel ausfüllen und sich sowohl durch ihre Form wie ihre Herkunft als eingewanderte Bindegewebszellen dokumentieren. Ich muss darum auch die im Ei eingeschlossenen Zellen für solche halten.

Aus den vorstehenden Mitteilungen könnte man den Schluss ziehen, dass die Granulosa degenerierender Follikel in den Ovarien sämtlicher untersuchter Tiere früher oder später auf dem Wege der Chromatolyse zu Grunde geht, wovon höchstens der Discus proligerus in einzelnen Fällen eine Ausnahme bildet. Dem ist aber nicht so. Wenn auch schliesslich die Granulosa überall schwindet, so geschieht dies doch in einer Reihe von Fällen beim Meerschweinchen und in allen atretischen Follikeln der Katze nach einem andern Modus. Ich will mit der Beschreibung beim letzteren Tiere beginnen, denn die hier vorliegenden Umwandlungen bilden geradezu einen Gegensatz zu den beim Menschen und dem Kaninchen zu beobachtenden Erscheinungen.

Bei der Katze konnte ich nämlich niemals — obwohl ich eine ausserordentlich grosse Menge atresierender Follikel vor mir hatte — fettige Degeneration des Follikelepithels und unter Tausenden von daraufhin untersuchten Kernen nur einige wenige Chromatolysen auffinden. Ich kann hier die bezüglichen Angaben

von Flemming bestätigen und begreife nicht wie Wagener gerade bei diesem Tier eine besonders grosse Menge körnig oder fettig zerfallender Follikelzellen beschreiben konnte. Es vollzieht sich hier vielmehr der Rückbildungsprozess in der Weise, dass die Follikelzellen nach Art der Zellen der Schmelzpulpa unter einander in Verbindung treten und dadurch ein Gewebe vom Bau des retikulären Bindegewebes darstellen (Fig. 5—7). Durch den Druck der Theka und des angrenzenden Stromas wird diese Zellmasse gegen die Mitte des Follikels vorgeschoben, während gleichzeitig die Flüssigkeit allmählich resorbiert wird. Dabei bleibt die Granulosa stets scharf vom Liquor abgegrenzt, indem sich diejenigen Zellen, welche am meisten central liegen, zu einem allseits geschlossenen Häutchen verbinden (Fig. 5). In den Endstadien der Atresie ist gleich wie die ehemalige Höhle des Follikels auch die dieselbe ausfüllende Zellmasse ausserordentlich reduziert. Es müssen demnach auch hier die Granulosazellen zum Schwunde kommen. Doch ist es mir leider nicht gelungen die Art desselben festzustellen.

Bezüglich der Eizellen lässt sich bei der Katze konstatieren, dass sie niemals ihre frühere Lage in einem Discus beibehalten, sondern in die Membrana granulosa hineinsinken. Dieses Zurücksinken der Eizellen ist eines der ersten Symptome, durch welches sich die Follikelatresie ankündigt. Gleichzeitig fallen auch die nach dem Liquor zu gelegenen Zellen der Corona radiata ab und gelangen in die Flüssigkeit, ohne aber Degenerationserscheinungen an Kern oder Protoplasma zu zeigen. Diese leichte Ablösbarkeit der Discuszellen vom Ei lässt sich auch — wie aus den Angaben Bischoffs hervorgeht — an den reifen Eizellen in der Tube nachweisen. Das dürfte hier wie dort auf die gleiche Ursache zurückzuführen sein, da auch die Eizellen degenerierender Follikel bekanntlich dieselben Veränderungen hinsichtlich des Kernes zeigen, wie sie normalerweise an reifen Eizellen vorkommen.

Während das hier beschriebene Auswachsen der Granulosazellen zu einem Retikulum in allen atresierenden Follikeln der Katze vor sich geht und sämtliche Granulosazellen betrifft, findet man beim Meerschweinchen nur einzelne Follikel, in welchen sich ein ähnlicher Prozess abspielt, der überdies nur den peripheren Teil der Membrana granulosa ergreift. Die der Mitte zunächst gelegenen Zellen zerfallen dagegen auf dem gewöhnlichen, chromatolytischen Wege. Nach den Bildern, welche die atresierenden Follikel beim Meerschweinchen liefern, muss man drei Formen dieses Vorganges annehmen. Wenn der Prozess sofort sehr intensiv beginnt, so zerfällt das ganze Granulosaepithel unter Verfettung der Zellen und Chromatolyse der Kerne. Bei langsamerem Verlauf, welcher sich bereits vor seinem Abschluss erschöpft, werden alle Schichten mit Ausnahme der äussersten zerstört, und es kommt zur Bildung der oben erwähnten Cysten. Tritt aber die Degeneration nicht sehr heftig auf und ergreift der Prozess nur allmählich, vom Centrum des Follikels ausgehend, die einzelnen Schichten der Membrana granulosa, so haben die wandständigen Zellen, sich untereinander in Anastomose zu setzen. Diejenigen unter ihnen, welche den chromatolytisch zerfallenden Zellen zunächst liegen, platten sich ab und bilden gleichwie bei der Katze ein Häutchen, durch welches sich das Gewebe selbst gleichsam gegen das Vordringen des schädigenden Stoffes zu schützen sucht. Endlich aber werden auch diese Zellen von der Degeneration ergriffen und zerfallen auf dieselbe Weise wie die inneren. In diesem Punkte besteht somit ein wesentlicher Unterschied gegenüber den Granulosazellen der Katze. Der ganze Prozess ist in den meisten Fällen durch das Einwachsen von Bindegewebe kompliziert, worüber ich im nächsten Kapitel berichten werde. Andere als die beschriebenen Degenerationsvorgänge konnte ich nicht beobachten.

Vorgänge in der Theka.

Wie ich bereits mehrmals erwähnt habe, beginnen, noch ehe die Membrana granulosa geschwunden ist, Wucherungsprozesse seitens der Theka, welche schliesslich zur vollständigen Ausfüllung der ehemaligen Follikelhöhle führen. Man kann diesen Vorgang als Vernarbung betrachten, indem das den Follikel umgrenzende Bindegewebe die Aufgabe hat, die Lücke, welche durch die Degeneration der Ei- und Epithelzellen, sowie durch die allmähliche Resorption des Liquor im Gewebe entstanden ist, in gleicher Weise auszufüllen, wie etwa einen künstlich hervorgerufenen Substanzverlust.

Die Verkleinerung der Follikelhöhle geschieht vor allem durch die ausfüllenden Bindegewebszellen, welche, aus der Theka hervorstwachsend ein bald weit-, bald engmaschiges Retikulum bilden. Ferner kommt die Glasmembran an der Grenze des Follikels in Betracht und endlich 3. muss ich auf die Vergrösserung der Zellen der Tunica propria aufmerksam machen, ein Punkt, den soviel mir scheint, nur Beigel, Paladino, Sinéty und Lebedinsky entsprechend gewürdigt haben. Die Beobachtungen dieser Autoren beziehen sich auf den Menschen, ich finde dagegen gerade die schönsten Beispiele hierfür bei Tieren. — Um alle diese Vorgänge verständlich darzustellen, glaube ich am besten zu thun, wenn ich zunächst das Resultat derselben, die total atretischen Follikel, eingehend beschreibe. Ich bitte hierfür die Figuren 3, 4, 8, 9, 11 und 12 zu vergleichen.

Fig. 3 stellt einen nahezu vernarbten Follikel aus dem Ovarium eines Kaninchens dar. Die Eizelle ist noch zu sehen. Sie ist grob gekörnt, mit Eosin stark rot gefärbt, von einer wohl erhaltenen Zona pellucida allseits umgeben. Der Innenraum des Follikels ist von einem Gewebe eingenommen, in welchem man keinerlei Chromatolysen mehr erkennen kann. Es handelt sich demnach bereits um eine Gewebs-Neubildung. Die Zellen

derselben sind teils rund, teils spindelig, vielfach auch sternförmig und erzeugen mit ihren zusammenhängenden Fortsätzen ein dichtes Geflechtwerk von Fasern. An mehreren Punkten trifft man zwischen ihnen dünnwandige Blutgefässe und in einzelnen Gruppen Fettzellen. An der oberen Seite der Abbildung liegt ein Halbring von homogener Struktur und verwaschenen Konturen. Nach innen zu liegen ihm die eben beschriebenen Zellen, nach aussen die grossen Zellen der Tunica propria an. Es ist dies die Groh'sche Glasmembran, die aber, wie aus der Figur hervorgeht, durchaus nicht immer ein geschlossenes Häutchen darstellt, sondern in vielen Fällen nur aus einzelnen, getrennten Stücken besteht. Sie wird von feinen Fasern, in deren Mitte eventuell auch Kerne liegen, durchsetzt, durch welche der Zusammenhang des Binnengewebes mit der Theka hergestellt wird.

Diese letztere besteht aus zahlreichen grossen Zellen mit rundem Kern und feinwabigem Zellkörper. Sie werden durch Bindegewebszüge in einzelne Gruppen zusammengefasst, zwischen welchen Blutgefässe verlaufen. Ringsum befindet sich eine aus schmalen, spindeligen Zellen gebildete Hülle, die man ebenso gut für die T. fibrosa des Follikels wie für Ovarialstroma erklären kann. Dort, wo zwei degenerierende Follikel an einander stossen, werden sie durch einen derartigen Faserzug, welcher keine weitere Schichtung erkennen lässt, geschieden. (Vergl. Fig. 1.)

Ein noch späteres Rückbildungsstadium, welches einen bereits total atretischen Follikel darstellt, führt Fig. 4 vor Augen. Von der Eizelle ist nur mehr die Zona pellucida als zusammengefallenes, mit Eosin leuchtend rot gefärbtes Gebilde übrig geblieben. Sie liegt in einer Höhle. Die Glasmembran ist ringsum vorhanden; das Bindegewebe innerhalb derselben aber sehr spärlich. Nach der Grösse dieses Follikels zu schliessen, glaube ich, dass er in früherer Zeit eine gleich grosse Zellmasse enthalten haben dürfte, wie der eben beschriebene: also auch das

neugebildete Bindegewebe schwindet wieder. Durch das Nachbar-
gewebe wurde der Follikel sehr stark zusammengepresst, so
dass er am Querschnitt eine flach dreieckige Form darbietet.
Die grossen Zellen der Theka scheinen etwas enger zusammen-
gerückt, haben aber im übrigen das Aussehen wie im vorher-
gehenden Stadium bewahrt. An Präparaten, die in Flemming-
schem Gemisch gehärtet waren, sind sie von ganz feinen Fett-
tropfen aufs dichteste angefüllt. An Stelle eines ehemaligen
Follikels bleibt demnach nur eine geringe Menge Bindegewebes
zurück, welches die degenerierte Eizelle umschliesst, während
die Zellen der Theka in auffälliger Weise gegenüber denen des
normalen Follikels hervortreten.

Zu einem ganz analogen Resultat führt die Atresie der
Follikel bei der Katze. Auf Fig. 8 kann man wieder die Ei-
zelle mit einem von Fetttropfchen durchsetzten Protoplasma und
einer verschieden breiten Zona pellucida erkennen. Die Follikel-
höhle ist von Zellen erfüllt, welche einerseits von der Membrana
granulosa, andererseits vom Bindegewebe der Theka stammen.
Die T. propria ist von grossen, polygonalen Zellen zusamen-
gesetzt, die das Bild einer fettigen Infiltration darbieten. An ihrer
inneren Grenze verläuft ein homogener Streifen, die Glasmembran.

An Fig. 8 reiht sich Fig. 9, welche einen atretischen Follikel
aus dem Ovarium einer schwangeren Frau darstellt. Auch hier
ist die Tunica propria besonders in die Augen fallend, die Glas-
haut ist dünn und der Follikel bereits vollkommen von einem
kernreichen Gewebe erfüllt. Doch zeigen die Elemente desselben
nicht die gewöhnliche Spindelform, sondern sind vielfach kugelig
oder polygonal, manehmal sind sie auch zu grösseren Gruppen
zusammengelagert, welche wie epitheliale Zellmassen aussehen.
Es ist möglich, dass es sich hier um Reste des Discusepithels
handelt. Die Tunica propria ist nur in ganz seltenen Fällen
so breit wie im vorliegenden. Vielleicht hängt diese Ausnahme,
welche übrigens auch andere atretische Follikel desselben Eier-

stocks darboten, damit zusammen, dass sich die betreffende Frau, wie schon erwähnt, in schwangerem Zustand befand. Möglicherweise haben sich jene Follikel während der Gravidität entwickelt und wieder rückgebildet. Übrigens kann ich über diesen Punkt natürlich nur Vermutungen aufstellen.

Ein Bild, welches einen atretischen Follikel des Menschen nach seinem gewöhnlichen Aussehen zeigt, ist Fig. 12. Nach aussen von der stark gefalteten und nur auf einer Seite des ehemaligen Follikels ausgebildeten Glasmembran fehlt die Tunica propria scheinbar vollkommen. Ihre Zellen haben die gewöhnliche Form der Stromazellen des Ovarium wieder angenommen. Die Follikelhöhle ist von einem teils retikulären Bindegewebe eingenommen, dessen Zellen weite Maschen mit einander bilden. Zeichnungen von derartigen Follikeln finden sich bei Slavjansky, Hoelzl und Bulius und Kretschmar. Das Binnengewebe des Follikels wurde früher vielfach als Schleimgewebe bezeichnet, ohne dass aber durch Färbungen oder chemische Reaktionen der Nachweis von Schleim in der Grundsubstanz erbracht worden wäre. Nur die Ähnlichkeit der Struktur mit der Warthonschen Sulze mag zur Bezeichnung Veranlassung gegeben haben. Nicht immer aber hebt sich ein degenerierender Follikel so scharf aus dem Ovarialstroma heraus, wie in dem angezogenen Falle. Öfters ist es nur mehr die Glasmembran, welche durch ihre Anwesenheit Kunde von den Vorgängen giebt, die sich an der betreffenden Stelle abgespielt haben. Denn das retikuläre Gewebe im Centrum des Follikels verschwindet später in den Eierstöcken des Menschen in gleicher Weise wie beim Kaninchen.

Fig. 11 stammt aus dem Ovarium eines Affen, in dessen Eierstock eine ganz ausserordentlich grosse Zahl derartiger Körper enthalten war, in welchen allen noch Reste der Eizelle respektive ihrer Membran zu sehen waren, sodass man nicht in Ver-

suchung kommen konnte, sie als gelbe Körper aufzufassen. Auch hier fehlte eine spezielle *T. propria*.

Die Form, welche ein atretischer Follikel in seinen letzten Stadien besitzt, hängt von verschiedenen Momenten ab. In erster Linie kommt hier der Druck des umgebenden Gewebes in Betracht, in zweiter die Ausdehnung und Breite der Glasmembran. Wenn sie in ganz diskreten Stücken auftritt, so findet man in Ovarialstroma verschieden lange, bandartige Körper, die sich durch ihr homogenes Aussehen und ihren stärkeren Glanz vom Stroma abheben. Nur selten trifft man an Schnitten einen geschlossenen Ring und könnte ihn dann bei oberflächlicher Betrachtung mit hyalin degenerierten Gefässen verwechseln. Auf diesen Punkt wurde in neuester Zeit von verschiedenen Seiten aufmerksam gemacht. Doch kann eine solche Verwechslung ernstlich wohl nicht in Betracht kommen, da der Durchmesser eines Gefässes stets ein viel geringerer ist als der eines atresirenden Follikels. Von der Eizelle ist häufig noch die *Membrana pellucida* erhalten, doch liegt sie nicht immer gerade neben der hyalinen Masse, sondern manchmal eine Strecke davon entfernt. Man kann dies leicht verstehen, wenn man die Fig. 12 betrachtet, und annimmt, dass nicht eine ganze Hälfte der Follikelperipherie von der Glasmembran eingenommen wird, sondern nur ein kurzes Stück, welches gerade in der grössten Entfernung von der Eizelle gelegen ist.

Die degenerierenden Follikeln bei Kaninchen und Katzen zeigen insofern ein charakteristisches Verhalten, als die Glasmembran regelmässig an jener Stelle fehlt, an der sich das rückgebildete Ei, von einem Rest von Granulosazellen umgeben, vorläufig noch erhalten hat. Man kann dieses Verhältnis sehr gut an Fig. 7 erkennen.

Ich wende mich nun zu den viel umstrittenen Fragen bezüglich der Herkunft der im vorigen erörterten Gewebeformationen.

Was zunächst die epitheloiden Zellen der Theca interna anbelangt, so ist es mir niemals gelungen, Mitosen in ihnen wahrzunehmen, sobald einmal am Follikel Degenerationerscheinungen aufgetreten waren. An normalen, wachsenden Graafschen Bläschen trifft man hingegen, wie ich schon erwähnte, Zellteilungsbilder in ausserordentlich grosser Menge an. Es kann darum die besondere Entwicklung der inneren Thekaschichte in jenem Stadium nicht auf einer Vermehrung ihrer Elemente, sondern nur auf einer Hypertrophie derselben beruhen, indem die Fettinfiltration, welche in einzelnen von ihnen bereits im normalen Zustand begonnen hat, während der Atresie fortschreitet. Die Thatsache aber, dass die Thekazellen an atretischen Follikeln höher geschichtet sind, als an normalen, erkläre ich mir dadurch, dass sie durch den Druck des umgebenden Gewebes, welchem kein genügender Gegendruck seitens des Follikels gegenüber steht, nicht nur in radiärer Richtung gegen die Mitte des Follikels vorgeschoben, sondern auch in tangentialer Richtung in und hinter einander gedrückt werden. Den Beweis für die Existenz eines in dieser Richtung wirksamen Druckes kann man unter anderem in der Faltung der Glasmembran sehen, die ja gleichfalls auf andere Weise nicht erklärt werden könnte.

Es bleibt mir somit noch die Frage nach der Herkunft des Gewebes im Follikelhöhlraum und der Glasmembran zu erledigen. In Bezug auf das erstere besteht, wie aus der eingangs citierten Litteraturübersicht hervorgeht, eine Differenz zwischen Schottländer einer-, Bulius und Kretschmar andererseits, indem der erstere die Zellen aus der Th. interna, die letzteren Autoren sie aus der Th. externa (fibrosa) ableiten. Nach den Abbildungen, welche ich von den tierischen Follikeln gegeben habe, lässt sich das eine mit ziemlicher Sicherheit sagen, dass die epitheloiden Zellen der Th. interna hierbei nicht in Betracht kommen können. Wenn Schottländer beim Menschen eine derartige Beziehung nachweisen zu können glaubt, so kann es

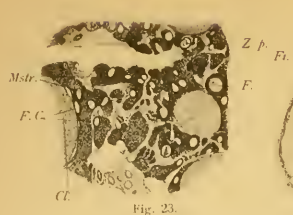

Fig. 23.

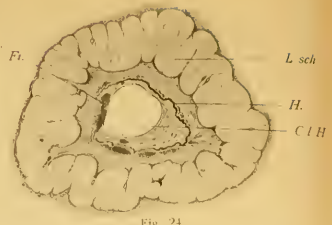

Fig. 24.

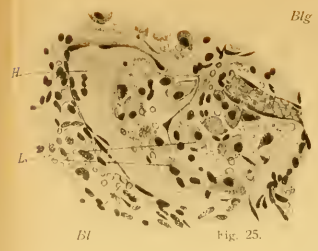

Fig. 25.



Fig. 26.

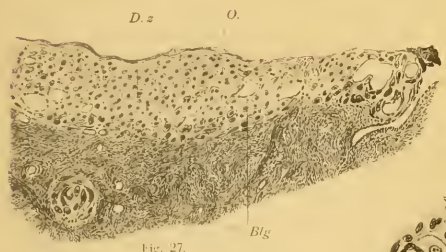


Fig. 27.

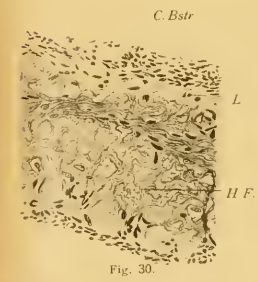


Fig. 30.

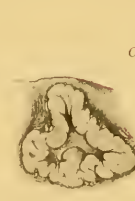

Fig. 31.

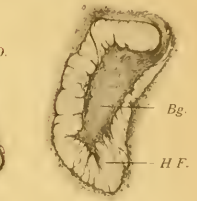

Fig. 32.

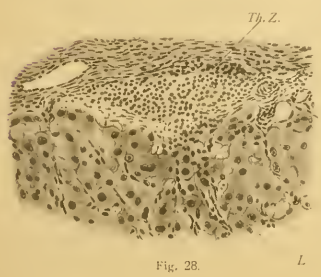


Fig. 28.

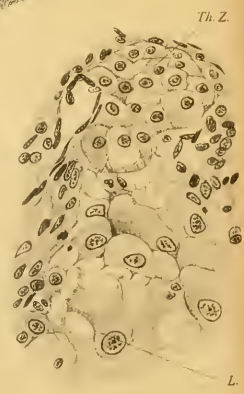

Fig. 29.

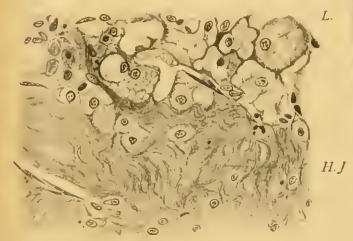


Fig. 33.

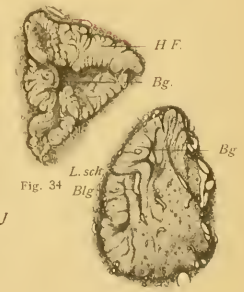


Fig. 34.

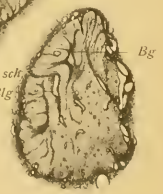

Fig. 35.

sich, falls kein Irrtum vorliegt, nur um Ausnahmefälle handeln. Eine besondere Bedeutung kann diesen aber deshalb nicht beigemessen werden, weil ja sowohl Th. interna wie externa vom Stroma ovarii abzuleiten sind, und deshalb auf jeden Fall Zellen in Frage kommen, die in letzter Linie eine gleiche Abkunft besitzen. Übrigens sind die spezifischen Thekazellen des Menschen bedeutend kleiner als bei den untersuchten Tieren, sodass eine Verwechslung derselben mit den gewöhnlichen wandernden Bindegewebszellen dort viel leichter stattfinden kann als bei diesen. Und auf eine solche dürfte wohl in den meisten Fällen die Ansicht Schottländers zurückzuführen sein.

Den Übertritt von Zellen der Theka in die Follikelhöhle sieht man sehr deutlich auf Figg. 5 und 6 aus dem Eierstock der Katze. Wie ich schon erwähnte, grenzen die grossen Zellen der T. propria bei diesem Tier nicht unmittelbar an die Granulosa, sondern sind von dieser häufig noch durch eine mehr oder weniger kompakte Lage kleiner Bindegewebszellen geschieden. In Fig. 5, welche einen in den frühesten Stadien der Degeneration befindlichen Follikel darstellt, sieht man einzelne Zellkerne aus der Theka zwischen die Granulosazellen eindringen. Noch deutlicher ist das in Fig. 6 zu sehen. An der Form der Kerne und Grösse der Zellen kann man deutlich erkennen, dass es sich hier nicht um die epitheloiden, fetthaltigen Zellen handelt, sondern um jene kleinen, welche ein System von Septen um die grossen Zellen bilden und mit der T. fibrosa in kontinuierlichem Zusammenhang stehen. Es stammen demnach bei der Katze die in den Follikel eindringenden Zellen wohl von der T. propria, doch sind sie von derselben Natur wie die Zellen der T. externa. Einen besonderen Beweis kann man noch an Präparaten finden, die in einem Osmiumgemisch fixiert waren. Da bei der Katze niemals eine fettige Degeneration der Granulosa eintritt, so müsste man die eindringenden Thekazellen — falls es die von Schottländer behaupteten grossen Formen wären — sofort an ihrem reichen

Fettgehalt erkennen. Man sieht aber bei der Katze niemals eine fetthaltige Zelle im Innern des Follikels.

Sehr deutlich kann man in Fig. 13 aus einem Eierstock des Menschen die Einwanderung von Thekazellen durch die Glasmembran verfolgen. Es handelt sich, wie trotz der schwachen Vergrößerung des Präparates zu erkennen ist, um ausserordentlich lange, schmale Zellen, welche mit einem Ende in der T. externa wurzeln und die wenig entwickelte T. interna in teils schräger, teils senkrechter Richtung durchsetzen.

Dieselben Ergebnisse wie bei der Katze förderten meine Untersuchungen auch hinsichtlich der Nagetiere zu Tage. Auch dort partizipieren die grossen, epitheloiden Zellen niemals an der Ausfüllung des Follikels; dieselbe wird vielmehr stets von Zellen besetzt, welche den gewöhnlichen Stromazellen gleichen und teils der T. externa, teils aber auch der T. interna angehören. Sie bilden auch hier ein dichtes Netz, in dessen Maschen die degenerierenden Follikelzellen liegen. Auf Fig. 1 ist ein Anfangsstadium, auf Fig. 2 ein in der Degeneration nur um wenig vorgeschrittener Follikel zu sehen. Eine Beschreibung derselben kann ich mir wohl ersparen, da die dargestellten Verhältnisse auch ohne einer solchen ohne weiteres klar sind.

Die grösste Schwierigkeit für das Verständnis bietet in dem hier behandelten Prozesse die Glasmembran, nicht nur hinsichtlich ihrer Entstehung, sondern auch hinsichtlich ihrer Natur. Sie wird von den Autoren, welche sich in neuerer Zeit mit ihr beschäftigt haben, Hoelzl, Bulius und Kretschmar und Schottländer übereinstimmend von der T. interna abgeleitet. Dies ist ohne Zweifel richtig. Die Auffassung aber, welche sie hinsichtlich ihrer Natur im genaueren vertreten, halte ich für verfehlt. Eine Beschreibung ihres Aussehens und ersten Auftretens bei Tieren wird dies rechtfertigen.

Der im vorigen erwähnte Follikel (Fig. 1) stellt das Stadium dar, in welchem sie zuerst beim Kaninchen sichtbar wird. Sie bildet hier einen fortlaufenden, schmalen, homogenen Streifen,

welcher zellenlos ist und der innersten Zelllage der Theka unmittelbar anliegt. Besser noch kann man das Verhalten der Glasmembran zur *T. interna* an den atretischen Follikeln der Katze erkennen. Hier sieht man allerdings stellenweise Kerne in ihr, doch habe ich dieselben bereits als durchwandernde gedeutet und glaube, dass sich jeder, welcher die Figur betrachtet, meiner Meinung anschliessen wird. Diese beiden Bilder, sowie zahlreiche andere, die ich an meinen Präparaten gefunden habe aber nicht weiter beschreiben will, zwingen zum Schlusse, dass die Glasmembran nicht durch Umwandlung, sondern als Auflagerung der *T. propria* ihre Entstehung nimmt. Wenn eine Umwandlung stattfände, müsste ja die Theka in dem Masse verschmälert werden, als die Glasmembran an Dicke zunimmt. Dies trifft jedoch nicht zu. Da man aus mancherlei Gründen nicht annehmen kann, dass die *Membrana granulosa* jenes Häutchen nach aussen hin abseide, so bleibt nur übrig, dasselbe als ein Ausscheidungsprodukt der Bindegewebszellen der Theka aufzufassen. Diese letzteren liegen ihr, wie gesagt, unmittelbar an, ohne aber ihre scharfe Begrenzung nach dieser Seite hin zu verlieren. Die Glasmembran ist vielmehr nach innen wie nach aussen hin deutlich konturiert. Ihrer Natur nach muss man sie als hyalin bezeichnen. Sie ist stark lichtbrechend und zeigt keinerlei Struktur; in verdünnter Essigsäure quillt sie fast gar nicht und färbt sich mit dem van Giesonschen Gemisch, welches bekanntlich nach den Untersuchungen Ernsts ein sehr geeignetes Reagens zum Nachweis hyaliner Substanz bildet, fuchsinrot. Diese Beobachtung wurde schon von Ernst selbst gelegentlich seiner Arbeit über Hyalin gemacht. Nur der Deutung, welche er seinem Befunde gibt kann ich mich nicht anschliessen, denn er erklärt diese hyalinen, gekrausten Membranen für Reste geborstener Follikel, während sie solche von atretischen sind.

Die Entstehungsgeschichte der Glasmembran beim Menschen illustrieren die Figg. 15, 19 und 21. Die erste und dritte stimmen durchaus mit jenen Bildern überein, welche man bei Unter-

suchung tierischer Ovarien erhält. Die zweite aber ist insofern verschieden, als hier die Glasmembran mit jenen Bindegewebsfasern, welche zwischen den epitheloiden Zellen der Tunica propria verlaufen, zusammenzuhängen scheint. Da in diesem Falle die Degeneration noch sehr jungen Datums ist, so verdient jenes Verhalten eine besondere Berücksichtigung. Dieselben Verhältnisse konnte ich auch wiederholt in anderen Follikeln konstatieren. Doch ergibt sich durch den Vergleich mit älteren Stadien, dass dieser Zusammenhang nicht in Wirklichkeit besteht, sondern nur durch die gleiche Färbbarkeit der Bindegewebsfasern und des Hyalinstreifens vorgetäuscht wird.

Noch in einem anderen Punkte weichen die Vorgänge beim Menschen etwas von denen bei den Tieren ab. Es kommt nämlich beim Menschen schon äusserst frühzeitig zu einer lebhaften Einwanderung von Bindegewebe, welches sich entlang der anfangs nur sehr zarten Glasmembran ausbreitet. Dadurch wird die innere Grenze der Theka verwischt und man könnte zur Ansicht verleitet werden, dass hier die Glasmembran nicht an der Innenseite sondern in der Mitte der Theka zur Entwicklung käme. Auch dies wäre ein Irrtum.

In ihrer ersten Anlage ist die Glasmembran so dünn wie ein Bindegewebsbündel und könnte darum auch leicht mit einem solchen verwechselt werden. Erst bei zunehmender Dicke wird es deutlich, dass sie eine selbständige Bildung darstellt. Zu jeder Zeit trifft man in ihr Zellen. Dies mag wohl der Grund gewesen sein, dass sie von den früheren Autoren für das Produkt einer hyalinen Degeneration der Tunica interna gehalten wurde. Doch ist es mir niemals gelungen, irgend welche Degenerationserscheinungen speziell an diesen Zellen zu beobachten. Nur in einem Falle — es handelte sich um das Ovarium einer Frau, die in der 3. oder 4. Schwangerschaftswoche an chronischem Tetanus gestorben war — sah ich zahlreiche, chromatolytische Figuren in vielen Zellen der Theka. Doch war

dies der einzige Fall dieser Art, der überdies deshalb nicht in Frage kommen kann, weil sich die Chromatolysen vor allem in den äusseren Thekaschichten vorfinden.

Die in der Glasmembran vorhandenen Zellen dürften zweierlei Art sein. Die weitaus grösste Zahl sind nur durchwandernde, es scheint mir aber nicht ausgeschlossen, dass einzelne Zellen fix sind und durch die hyaline Masse allmählich in ähnlicher Weise umhüllt werden wie etwa die Osteoblasten bei der Abscheidung junger Knochensubstanz.

Ob diese Zellen späterhin zu Grunde gehen und dadurch zur Verbreiterung der hyalinen Substanz beitragen, vermag ich nicht zu entscheiden. Aber auch angenommen, dass dem so wäre, so würde auf diesem Wege nur ein sehr kleiner Teil der Hyalinsubstanz gebildet werden. Der weitaus grösste erscheint als Auflagerung auf die Oberfläche der Zellen und ich meine darum, dass man eher von einer hyalinen Abscheidung als von einer hyalinen Degeneration sprechen sollte. Als Matrix dieser Art hyaliner Substanzen, welche auch gelegentlich in anderen Organen¹⁾ beobachtet werden, erscheinen Bindegewebszellen oder Häutchen, die aus solchen zusammengesetzt sind; ob auch die Endothelien von Blutkapillaren Hyalin abzuscheiden vermögen, muss ich vorläufig noch dahin gestellt sein lassen.

Eine Stütze für meine Ansicht finde ich unter anderen in Beobachtungen, über welche auf dem Deutschen Naturforscher- und Ärzte-Kongress 1896 berichtet wurde. Orth hebt bei dieser Gelegenheit hervor, „dass bei tuberkulöser, aber auch bei krebsiger etc. Entzündung seröser Häute hyaline, dem Verlaufe der Bindege-

¹⁾ So habe ich beispielsweise im Hoden von Menschen in 2 Fällen eine gruppenweise Degeneration von Kanälchen gesehen, bei welcher die Membrana propria in eine dicke Haut umgewandelt war, deren Ausssehen durchaus mit dem der Glasmembran übereinstimmte. Solche Bilder wurden jedenfalls schon oft beobachtet. Ziegler beschreibt in seinem Lehrbuch der pathologischen Anatomie (1892) ein offenbar gleiches Präparat und bezeichnet dabei jene Haut als die „verdickte Wand atrophischer Kanälchen.“

webfasern sich genau anschliessende Bänder vorkommen, in die man keine Granulationszellen eindringen sieht, sondern neben denen nur parallel gerichtete Spindelzellen zu liegen pflegen.

Schmidt beschreibt ein plexiformes Epitheliom von der Haut der Ohrmuschel, in welchem sich sehr viel hyaline Substanz findet, die er nicht vom Carcinom, sondern vom Bindegewebe ableitet. Es ist diesbezüglich hervorzuheben, dass „sich die homogene Schicht von dem angrenzenden Bindegewebe in der Regel durch eine scharfe Linie absetzt, ein Spaltraum jedoch zwischen beiden niemals vorhanden ist.“ Ferner muss betont werden, dass die hyalinen Bänder in der ganzen Geschwulst gleich breit sind.

Wenn die im obigen vertretene Anschauung auch den meisten Pathologen befremdlich erscheinen dürfte, so gewinnt sie doch sofort an Wahrscheinlichkeit, wenn man an die Vorgänge erinnert, welche sich bei Bildung anderer Interzellularsubstanzen, der Fibrillen des Bindegewebes und der elastischen Fasern und Häute abspielen. Bekanntlich besteht im Hinblick auf die erste Entwicklung der leimgebenden Fibrillen eine Kontroverse in der Litteratur, die bis in die Kinderzeiten der Histologie hinaufreicht. Die beiden Alternativen, ob die Fibrillen in oder ausser den Zellen entstehen, haben gegenwärtig ihre Wortführer einerseits in Flemming, welcher durch Reinke und Spuler unterstützt wird, andererseits in Merkel. Eine gewichtige Stütze hat die Lehre von der extracellulären Entstehung der Fibrillen durch die Arbeit von Ebners über die Entwicklung der Faserscheiden der Chorda dorsalis der niederen Fische erhalten. Es geht aus derselben die Thatsache unwiderleglich hervor, dass Bindegewebsfibrillen auch dann noch an Zahl zunehmen, wenn sie bereits eine nachweisbare Strecke vom Zellkörper entfernt liegen. Bezüglich ihrer Entstehung nimmt von Ebner an, dass die Zellen „zunächst eine leimgebende, kolloide, nicht fibrilläre Substanz bilden“, welche „unter dem

Einfluss orientierter Zug- und Druckspannung zu bestimmt geordneten Fibrillen wird“. — Neuestens giebt Flemming diese Thatsache auch zu und nur hinsichtlich der erst auftretenden Fibrillen verharret er auf seinem früheren Standpunkt. Ich glaube, dass man nicht berechtigt ist, an der Richtigkeit seiner Angaben zu zweifeln und darum ist es besonders zu begrüßen, wenn Flemming zwischen den beiden, scheinbar entgegengesetzten Anschauungen eine Brücke zu bauen bestrebt ist. In seiner neuesten Publikation schreibt er diesbezüglich: „Es bildet sich im peripheren Teil der Zelle eine fibrillenhaltige Schicht; diese Schicht wird Intercellularsubstanz, wächst an Masse und kann immer neue Fibrillen produzieren, solange sie eben wächst.“ Es scheint mir, dass gegenüber der Thatsache, dass sich Fibrillen selbständig in der Intercellularsubstanz zu bilden vermögen, die Beobachtung über ihr erstes Auftreten innerhalb von Bindegewebszellen nicht von prinzipieller Bedeutung ist. Der Unterschied liegt nur darin, dass bei ihrem ersten Auftreten die Matrix der Bindegewebsfibrillen mit dem Zellprotoplasma noch in organischem Zusammenhange steht, während sie später reine Intercellularsubstanz ist. Sie dürfte aber wohl in beiden Fällen derselben Natur sein.

Ich habe mich deshalb bei dieser Frage so lange aufgehalten, weil in derselben der Beweis gelegen ist, dass die Bindegewebszellen thatsächlich Intercellularsubstanz auszuschleiden vermögen. Die gleichen Verhältnisse wie hinsichtlich der leimgebenden Fibrillen bestehen auch in Bezug auf das elastische Gewebe. Die Faserscheide der Chorda des Amocoetes ist, wie dies Hasse und v. Ebner beschrieben, von einer elastischen Membran umschlossen, welche ursprünglich in direktem Kontakt mit dem Chordaepithel gebildet, später aber von ihm getrennt wird und trotzdem noch bedeutend an Dicke zunimmt. Ich glaube, dass man demnach wohl berechtigt ist, die Bildung des Hyalins in eine Reihe mit der Bildung der Bindegewebsfibrillen und der elastischen Substanz zu stellen.

Es geht aus diesen Ausführungen hervor, dass ich mich der Ansicht von Ernst anschliesse, welcher die grosse, von Recklinghausen als Hyalin zusammengefasste Gruppe von Degenerationsprodukten in zwei Abteilungen trennt: in das Kolloid, welches — wenigstens in vielen Fällen — als Produkt einer epithelialen Sekretion aufgefasst werden muss und in das Hyalin sensu strictiori, das im Bindegewebe vorkommt. Natürlich besitzt auch dieses nicht an allen Orten dieselbe Bildungsweise und ich möchte darum nur auf eine Gruppe desselben die im obigen auseinandergesetzte Hypothese angewendet wissen.

Ausser dem epithelialen Kolloid und dem hier besprochenen Hyalin giebt es ja bekanntlich noch eine Reihe anderer Körper, welche nach ihrem Aussehen als hyalin bezeichnet werden, aber weder die eine noch die andere Entstehungsart besitzen. Ich führe u. a. auf: jene hyalinen Kugeln, welche nach den Beobachtungen Manasses bei Infektionskrankheiten in Hirngefässen gefunden werden und aus Leukoeyten stammen, die hyalinen Nierencylinder, das Hyalin, das aus der Nekrose der verschiedensten Gewebsbestandteile hervorgeht, endlich auch das Umwandlungsprodukt des Fibrins, sowohl bei Entzündungen wie bei Thrombosen und einfachen Hämorrhagien.

In diese letztere Kategorie dürfte auch jenes Hyalin zu rechnen sein, welches sich manchmal im geronnenen Blute findet, das im Centrum gelber Körper liegt. Fig. 24 ist bei schwacher Vergrösserung nach einem Präparat gezeichnet, welches nach van Gieson behandelt war, sodass das rotgefärbte Hyalin sich in scharfer Weise vom gelbbraunen Fibrin unterscheiden lässt. Das Hyalin besitzt hier die Form eines Bandes von leicht welligem Verlauf, in dem aber keine weiteren Strukturen sichtbar sind.

Das weitere Wachstum der Glasmembran erfordert nicht unser besonderes Interesse, denn wie sie angelegt wird, wächst sie auch in die Dicke. Bei der Katze lässt sie den Charakter einer rein kutikularen Ausscheidung auch noch in späteren Stadien

erkennen; beim Menschen hingegen sind jene Verhältnisse — wie aus den obigen Auseinandersetzungen hervorgeht, — ziemlich kompliziert.

Bemerkenswert ist, dass die Membranen bei jedem Tiere nur eine bestimmte Breite erreichen, ohne dieselbe jemals zu überschreiten. Unterhalb dieser maximalen Dicke können sie aber einen sehr verschiedenen Durchmesser besitzen, je nach dem Alter, in welchem der Follikel von der Degeneration ergriffen wird.

Nach den Untersuchungen Neumanns soll die Glasmembran bei Behandlung mit Ferrocyankalium und Salzsäure eine „sehr intensive, gleichmässige Färbung“ zeigen. Leider bin ich nicht in der Lage, diese interessante Beobachtung bestätigen zu können. Ich habe die Behandlung von Schnitten mit den erwähnten Reagentien öfters in Anwendung gezogen, aber höchstens — und nur bei sehr lang dauernder Einwirkung der beiden Flüssigkeiten — eine ganz blasse, blaue Färbung erzielt. In solchen Fällen waren, wie ich besonders hervorheben muss, vielfach auch die Blutkörperchen in einem gleichen, manchmal sogar noch stärkeren blauen Tone gefärbt.

Die Glasmembranen sind im menschlichen Ovarium bereits seit langem bekannt und in ihrer Genese mehr weniger richtig gedeutet worden. Eine Verwechslung mit hyalin entarteten und obliterierten Gefässen, dürfte — wie ich bereits früher bemerkte — einem geübten Beobachter wohl niemals unterlaufen, da die Gefässe stets allseitig geschlossene Kreise von geringem Durchmesser darstellen, während die Endstadien der atretischen Follikel an Schnitten entweder gestreckte hyaline Bänder oder Knäuel bilden, welche durch oftmalige Faltung entstanden sind. Das neugebildete Bindegewebe im Innern des ehemaligen Follikelraumes verschwindet mit der Zeit vollständig und die ehemaligen Thekazellen bilden sich zurück. Dadurch kommt die Membran ausschliesslich in Stromagewebe zu liegen, das nur öfters eine geringe Verdichtung erkennen lässt.

Etwas anders erscheinen die Endstadien bei den von mir untersuchten Tieren mit Ausnahme des *Macacus rhesus*, bei welchem jener Prozess wie beim Menschen verläuft. Bei den Nagetieren und der Katze hingegen behalten die vergrösserten Thekazellen ihre Gestalt bei. Je mehr Follikel degenerieren, eine um so grössere Zahl von Stromazellen wird in epitheloide Zellen umgewandelt. Schliesslich besteht der Eierstock — wie man dies vor allem beim Kaninchen sieht — in seiner grössten Masse aus jenen Elementen. Auch die gelben Körper dürften zur Vermehrung derselben beitragen, da sie aus ähnlichen Zellen aufgebaut sind. Doch kann ich darüber nur Vermutungen äussern, weil ich zwar eine Verkleinerung und Deformierung, nicht aber eine gänzliche Auflösung der Corpora lutea wahrnehmen konnte.

Diese aus der *T. interna* degenerierter Follikel hervorgegangenen Zellen haben schon wiederholt zu falschen Deutungen Veranlassung gegeben. Sie sind es, welche von vielen Seiten als die Markstränge im Ovarium bezeichnet und auf Grund von embryologischen Untersuchungen, deren Resultat ohne genügender Berechtigung auf die erwachsenen Tiere übertragen wurde, entweder vom Keimepithel, den Malpighischen Körpern der Urniere oder vom Parovarium abgeleitet wurden. Dass dies den Thatsachen nicht entspricht, wird jeder, welcher einmal auf die örtlichen Beziehungen jener Zellgruppen zu den Resten der Glasmembran geachtet hat, ohne weiteres zugeben. Bei der Katze ist weder die Zahl der primär angelegten, noch der degenerierten Follikel so gross wie beim Kaninchen; sie lassen sich hier leicht von einander abgrenzen und in ihrer Gesamtanordnung überblicken. Sie liegen alle ausschliesslich in der Rinde und darin hat man auch den Grund zu sehen, warum bei diesem Tiere im erwachsenen Zustand keine Stränge in der Marksubstanz gefunden werden. Dagegen enthält das Ovarium der Maus deren eine ausserordentlich grosse Anzahl, welche in breiten Massen zwischen den vielen und weiten Blut-

gefässen eingelagert sind. Es fällt aber schon bei oberflächlicher Besichtigung derselben auf, dass in ihnen kleine Bläschen in reicher Menge eingestreut sind (Fig. 23). Sie werden von einem bald abgeplatteten, bald aber kubischen, einschichtigen Zelllager ausgekleidet; in manchen kann man noch Reste einer zusammengefallenen *Zona pellucida* erkennen. Es handelt sich also um degenerierte Follikel. Neben diesen letzteren begegnet man aber auch in der Marksubstanz normalen, die jedoch niemals eine besondere Grösse erreichen. Sie gehen alle zu einer Zeit zu Grunde, in welcher das Ei von einem hohen, einschichtigen Cylinderepithel, nur selten von zwei Reihen Follikelepithelien umgeben ist. Ich schliesse daraus, dass auch im Mäuseovarium der grösste Teil der sogenannten Mark- oder Segmentalstränge (Harz) aus einer Vergrösserung der Stromazellen in der Umgebung degenerierter Follikel abgeleitet werden muss. Es ist dies um so wahrscheinlicher, als nach den Angaben von Lange das Ovarium ursprünglich vollständig von Ei- und Follikelzellen ausgefüllt ist und die Markstränge demnach erst sekundär einwachsen müssten.

Nur ein Punkt bildet einen nicht zu unterschätzenden Einwand: Die Verteilung der kleinen Follikular-Cystchen innerhalb der Stränge ist nämlich keine regelmässige, sondern es breiten sich oft die Zellen in dichter Masse auf eine grössere Strecke hin aus, ohne solche Bläschen in ihrem Centrum zu besitzen. Solche Fälle kann man nur entweder durch gänzliche Obliteration des Follikelraumes oder durch sekundäre Verschiebungen der Zellgruppen erklären. Auf Grund von Beobachtungen an Katzen-eierstöcken möchte ich mich für die letztere Annahme entscheiden. Ich will übrigens durchaus nicht in Abrede stellen, dass im Mark des Mäuseovariums Zellstränge vorkommen, welche eine andere als die eben beschriebene Abkunft besitzen. Ich habe da die Kanäle des Parovariums im Auge, deren Fortsetzung in lumenlose Schläuche beobachtet werden kann. Doch habe ich bisher,

trotzdem ich ausschliesslich an Serienschritten arbeitete, noch keinen zweifellosen Fall von Zusammenhang der „Markstränge“ mit eben jenen Schläuchen auffinden können.

Janošik und Holl fassen die Markstränge als Rindensubstanz der Nebenniere auf, ersterer auf Grund seiner Annahme, dass sie sich gleich dieser aus dem Keimepithel entwickeln, letzterer ausschliesslich gestützt auf eine Ähnlichkeit zwischen den zelligen Elementen beider. Den besten Beweis dafür, dass viele jener Gebilde, welche von den Autoren als Markstränge bezeichnet werden, nichts anderes als Gruppen epitheloider Thekazellen degenerierter Follikel sind, liefert ein Vergleich zwischen den Eierstöcken der Katze einerseits, des Meerschweinchens und Kaninchens andererseits. Bei der Katze lässt sich die Entwicklung jener Zellen aus Thekazellen in klarster Weise verfolgen, weil sie ihre konzentrische Anordnung um dem Follikelrest jeder Zeit beibehalten. Überdies führen sie in normalen Follikeln niemals Fett, an degenerierten dagegen nehmen sie bei Osmiumbehandlung eine verschieden dunkelbraune Farbe an, sodass auch der Verdacht ausgeschlossen ist, dass die Ähnlichkeit zwischen den Zellen der Markstränge und der *T. propria follic.* dadurch zu erklären sei, dass sich die ersteren zu diesen umbilden. Ebenso aber wie die Verdickung der *T. propria foll.* bei Katzen muss auch dieselbe Erscheinung beim Meerschweinchen und Kaninchen erklärt werden. Wie aber die Verhältnisse bei Maus und Ratte beweisen, hängen die „Markstränge“ in vielen Fällen mit zweifellosen Thekazellen obliterierter Follikel zusammen und können darum auch keinen anderen Ursprung als die letzteren genommen haben.

Epitheliale Zellstränge anderer Art als die hier beschriebenen, kommen nach meinen Beobachtungen im Mark der Eierstöcke neugeborener Katzen vor. Hier handelt es sich um Gebilde, welche das Aussehen von Schläuchen besitzen, jedoch gewöhnlich eines Lumens entbehren und am Querschnitt aus einem Kranz

von Zellen, am Längsschnitt aus zwei Reihen hoher cylindrischer Gebilde mit grossem basalem Kern aufgebaut erscheinen. Manchmal rücken jedoch diese Zellreihen aus einander und lassen hierdurch einen centralen Hohlraum hervorgehen. Die Stränge sind stark gewunden und liegen teils in der Mitte des Ovariums, vor allem aber an der Grenze der Eiballen-Zone, sich manchmal in dieselbe noch hineinschiebend. Soweit meine Erfahrung gegenwärtig reicht, muss ich sie als die zu künftigen Granulosa-zellen der Follikel betrachten. Auf eine genauere Schilderung der Stränge und ihres Verhaltens zu den Eizellen will ich an dieser Stelle verzichten und nur auf die Beschreibungen verweisen, welche v. Kölliker von den Marksträngen des Hundeeierstockes und neuestens Bühler von denen von Fuchs und Mensch gegeben haben. Dass die Zellstränge zur Bildung der Follikelepithelien verwendet werden, geht, abgesehen von der direkten Beobachtung, auch daraus hervor, dass sie — wie gesagt — im Mark der Eierstöcke erwachsener Katzen fehlen. Auf die Erörterung ihrer Herkunft werde ich bei anderer Gelegenheit eingehen, wenn ich eine vollständige Serie von Eierstöcken verschiedensten Alters zur Verfügung habe.

II.

Das Corpus luteum.

Durch die bereits eingangs erwähnten Beobachtungen Sabbottas wurde der Entwicklungsgang des gelben Körpers bei der Maus festgestellt. Das Material hierfür bestand in ca. 1500 (!) Körpern, die an Schnittserien untersucht wurden, natürlich waren alle Stadien der Bildung derselben unter ihnen vertreten, vor allem auch die jüngsten, welche bei der Frage nach dem Ur-

sprung der Luteinzellen allein entscheidend sind. Das Resultat seiner Untersuchungen fasst Sobotta in folgende Sätze zusammen, die ich in Anbetracht ihrer Wichtigkeit wörtlich wiedergebe. Indem ich Absatz 1—4 übergehe, beginne ich bei

„5. 5—7 Stunden nach dem Follikelsprunge entstehen durch den Wucherungsvorgang der Thekazellen anfangs feine, später sich verstärkende radiäre Bindegewebszüge, welche das Epithel durchsetzen. Die Zellen des letzteren vergrössern sich allmählich, die innere Thekaschicht wird bei der Bildung der Bindegewebszüge allmählich aufgebraucht; Leukocyten liegen jetzt allenthalb im Epithel.

„6. Im folgenden (in der 40. bis 50. Stunde) findet dann eine feinere Verteilung des Bindegewebes innerhalb des Epithels statt und zwar unter gleichzeitigem, weiterem Wachstum der Epithelzellen. Die Wanderzellen bilden zusammen mit dem Bindegewebe ein Netz von Zellen um den centralen Erguss, der allmählich resorbiert wird. (Das Blut ohne Bildung von Hämatoidin-Krystallen). Nach völliger Resorption bleibt von ihnen ein bald grösserer, bald kleinerer gallertiger Bindegewebskern im Innern des Corpus luteum übrig.

„7. 60—72 Stunden nach dem Follikelsprung sind die Epithelzellen auf das Zehnfache ihres Volumens angewachsen und werden gruppenweise von anastomosierenden Bindegewebszellen umgeben. Zugleich entstehen reichlich weite Kapillaren, Leukocyten fehlen jetzt. Die Bindegewebswucherung hat aufgehört. Das Corpus luteum erhält damit seinen definitiven Bau.“

Ein geringeres Material stand demselben Forscher zur Beantwortung der Frage nach der Bildung der gelben Körper bei den Kaninchen zur Verfügung. Immerhin war es genügend, um dieselbe befriedigend zu lösen. Er konnte die bei der Maus erhobenen Thatsachen bestätigen, indem auch beim Kaninchen die Granulosazellen nicht zu Grunde gehen, sondern hypertrophieren und zu den sogenannten „Luteinzellen“ werden. Die Theka liefert

einzig und allein die spindeligen Bindegewebszellen und die Gefässe, welche sich aber erst entwickeln, wenn die Vergrösserung der Epithelzellen bereits im vollen Gange ist. Eine besondere Beachtung verdienen zwei Punkte.

Der erste betrifft das Verhalten der Zellen der T. propria. Sie sind schon im sprungreifen Follikel grösser als bei der Maus; an einem Kaninchen, das 14 Stunden nach der Begattung getötet worden war und eine grosse Zahl frisch geplatzter Follikel enthielt, war die Grenzlinie zwischen Epithel und jenen Zellen nicht mehr so scharf wie beim nicht geplatzten Follikel. Noch mehr ist jene Linie auf den Abbildungen von einem ca. 14 Stunden vorher geplatzten Follikel verwischt, der einem Kaninchen entstammt, das vor 23 Stunden begattet worden war. Hier ist zwar die innere Schichte der Follikelwand noch als distinkte Lage erkennbar, die Zellen haben aber an Grösse abgenommen, enthalten Mitosen und bilden sich allmählich in jene Bindegewebszellen um, welche bestimmt sind, das Stroma der zukünftigen gelben Körper darzustellen. 32 Stunden post coitum ist die innere Thekaschicht „ganz oder bis auf Reste verschwunden, d. h. in spindelzelliges Bindegewebe aufgelöst“. Wenn man noch etwas ältere Stadien untersucht, sind auch jene „Reste“ nicht mehr zu sehen und Sobotta schliesst demnach daraus: „die innere Thekaschicht ist völlig aufgelöst.“

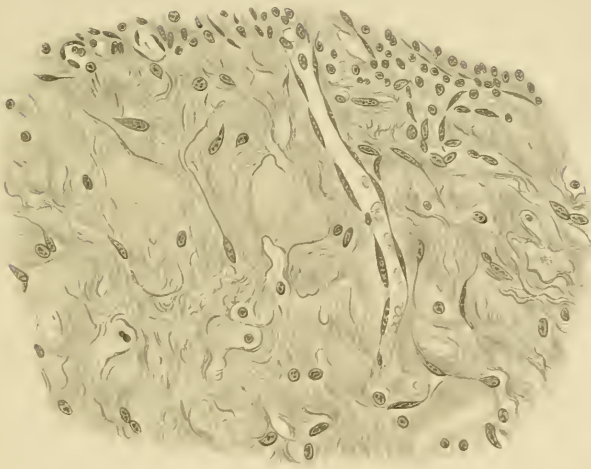
Als zweiten Punkt, welcher von einer gewissen Bedeutung ist, muss ich die Angabe nennen, dass im Stadium VI, Corpus luteum 52 Stunden post coitum, vereinzelt auch Mitosen in Epithelzellen vorkommen. Diese Mitosen finden sich, wie aus der beigegebenen Figur erhellt, nur an der Peripherie und tragen nicht wesentlich zur Vermehrung der Luteinzellen bei, denn genaue Zählungen ergaben eine beinahe völlige Übereinstimmung zwischen der Zahl der Granulosazellen im reifen Follikel und der der Luteinzellen in einem fertigen Corpus luteum.

Ich glaube mich in Hinblick auf die ältere Litteratur begnügen zu können, diese beiden Arbeiten genau referiert zu haben, weil in der ersten derselben so ziemlich alle Publikationen besprochen sind, welche sich seit C. E. v. Baers „de ovi mammalium et hominis genesi epistula“ mit der Bildung der gelben Körper im allgemeinen beschäftigt haben und in der letzteren nochmals einige wichtige diesbezügliche Angaben zusammengestellt sind. Es wäre nur eine Wiederholung dieser erst vor zwei Jahren erschienenen Litteraturübersicht, wenn ich neuerdings eine Inhaltsangabe aller Arbeiten dieses Gebietes liefern wollte. Ich will daher einfach auf die citierten Arbeiten Sobottas verweisen.

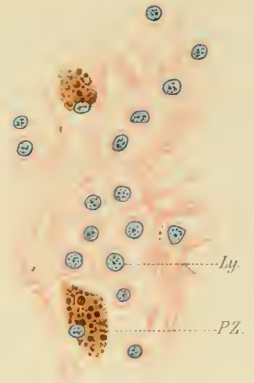
In neuester Zeit erschienen zwei Mitteilungen, in welchen neben anderen Fragen auch die Entstehung des Corpus luteum behandelt ist. Die eine stammt von Nagel, die andere von Heap. Der erstere beharrt auf seinem schon früher vertretenen Standpunkt, dass die Granulosazellen beim Menschen zu Grunde gehen. Wenn er auch zugiebt, „dass die Herkunft der Luteinzellen noch nicht in allen Einzelheiten erforscht sei“, so schliesst er doch aus seinen Untersuchungen, dass sie sich aus der innersten Schichte der Theka entwickeln und darum bindegewebigen Ursprungs seien. Ja, er bezeichnet die Zellen der T. propria schon als Luteinzellen, noch ehe der Follikel geplatzt ist und findet, dass die Follikelwand schon vor diesem Moment ein welliges Aussehen zeige, indem jene Zellen „eine mächtige, vielreihige Schichte bilden und papillenartig angeordnet sind.“

Heap untersuchte die Ovulation von *Macacus rhesus* und beschreibt in Übereinstimmung mit Sobotta, dass die Zellen der Wandschicht bei der Corpus luteum-Bildung sich nicht vermehren, sondern nur hypertrophieren. Im übrigen ist in seiner Schilderung jenes Prozesses nur wenig Verwertbares enthalten. Er giebt nämlich an, dass sowohl in einem ganz frischen gelben Körper, an welchem die Öffnung des Follikels noch nicht vom

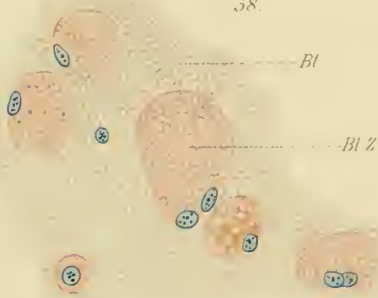56.



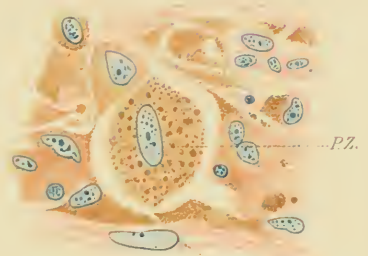
57.



58.




59.




Bq Z

40.



41.



Keimepithel überzogen ist, als auch in älteren Stadien die Wandschicht aus verzweigten Zellen aufgebaut wird, bezüglich welcher ich jedoch im Unklaren bin, ob sie der Verf. von der Granulosa oder von der Theka ableitet. Nur an der Abbildung eines schon älteren Corpus luteum lassen sich dieselben Formen wiedererkennen, welche die gelben Körper anderer Tiere aufbauen. Ob diese Abweichung in der Form auf eine tatsächliche Differenz oder auf eine mangelhafte Konservierung zurückzuführen ist, kann natürlich nicht entschieden werden. Heap schliesst das die Bildung des gelben Körpers behandelnde Kapitel mit dem Satz: „In conclusion, then, we may describe the changes undergone by the discharged follicle as, firstly, hypertrophy, resulting in a folding of the follicle wall, and a filling up of the central cavity with connective tissue; and secondly consolidation, which is brought about by the absorption of some of the elements, and the contraction of the other elements, of the tissue concerned.“

Mehrere Monate, nachdem die vorliegende Arbeit abgeschlossen war und ihr Druck begonnen hatte, erschien die Arbeit von J. G. Clark: Ursprung, Wachstum und Ende des Corpus luteum nach Beobachtungen am Ovarium des Schweines und des Menschen (Archiv f. Anat. u. Physiol., anat. Abt. 1898), welche die durch die Untersuchungen Sobottas gefestigten Anschauungen über die Herkunft der Luteinzellen neuerdings zu erschüttern geeignet zu sein scheint. Der Verfasser untersuchte „90 oder 100“ Eierstöcke des Schweines. Sein Ergebnis war: „Die Luteinzellen sind besondere Bindegewebszellen, die in den inneren Schichten der Follikelwand zur Zeit erscheinen, wo diese sich in Theka interna und externa zu differenzieren beginnt. . . . Das Corpus luteum ist daher nicht ein epitheliales, sondern ein bindegewebiges Gebilde.“ Auf eine ausführliche Wiedergabe des Inhaltes muss ich leider verzichten. Doch kann ich die Bemerkung nicht unterdrücken, dass — so gross auch

das Untersuchungsmaterial war — sowohl die Beobachtung wie die Beschreibung stellenweise Lücken enthalten, durch welche der Zweifel an der Richtigkeit der abgeleiteten Schlüsse eindringen kann. So konnte beispielsweise die Eizelle in jenen Follikeln, welche als reif bezeichnet werden, trotzdem — oder nach Meinung des Autors: gerade weil sie ihr Epithel schon fast vollständig verloren hatten, nicht aufgefunden werden: ein Übelstand, den übrigens der Autor selbst empfindet. Ferner sind die Angaben über die Art der Degeneration zu kurz. Wenn Clark über die Degeneration der Epithelzellen in dem jüngsten Corpus luteum des Menschen schreibt: „Einige der Epithelzellen scheinen normal (6 μ im Durchmesser) zu sein; bei anderen sieht man deutliche Zeichen des Zerfalles, die im Anschwellen der Zellen und der Ansammlung von Fettröpfchen im Protoplasma bestehen“, so könnten diese letzteren beiden Eigenschaften ebenso gut für ihre Umwandlung in Luteinzellen als für ihren Zerfall in Anspruch genommen werden. Übrigens möchte ich in Anbetracht der übereinstimmenden Resultate von Benckiser, Pouchet, Paladino und Clark nicht zweifeln, dass beim Schweine die Theka in der That Luteinzellen hervorzubringen vermag. Die Angaben bezüglich des Epithels scheinen mir jedoch einer Nachprüfung dringend zu bedürfen.

Ich habe in meinen zahlreichen Schnitten durch die tierischen Eierstöcke natürlich wiederholt Gelegenheit gehabt, gelbe Körper zu sehen. Doch waren alle teils bereits ganz fertig gebildet, teils ihrer Vollendung schon ziemlich nahe. Ganz junge Stadien, eben geplatze Follikel, waren leider in meinen Präparaten nicht enthalten. Dagegen habe ich in menschlichen Eierstöcken einige Stadien beobachtet, welche zwar auch nicht mehr den Beginn der Umbildung des Epithels zeigten, sondern schon entwickelte Luteinzellen enthielten, die aber doch einer Mitteilung wert sind, weil sie — soweit die Corpora lutea vera in Betracht kommen — die jüngsten bisher beobachteten Stadien darstellen. Es handelt

sich um drei Fälle, bei welchen das Ei im Uterus gefunden wurde, ein Fall betrifft ein Corpus luteum spurium, einer ist mir zweifelhaft. Was das Alter jener Körper betrifft, sowie hinsichtlich der Frauen, von welchen sie stammen, habe ich kurz folgendes mitzuteilen.

1. V. Das hierzugehörige Ei wurde von Herrn Doc. Dr. Peters auf der 7. Versammlung der Deutschen Gesellschaft für Gynäkologie 1897 bei Gelegenheit der Diskussion über Placenta praevia demonstriert. Die im folgenden mitgeteilten Angaben sind dem Artikel von Peters in den „Verhandlungen“ entnommen. Für die liebenswürdige Überlassung einiger Schnitte durch das Corpus luteum zum Studium derselben bin ich ihm sowie dem Assistenten der I. chirurgischen Klinik, Herrn Dr. Friedländer, welcher sie anfertigte, zu bestem Danke verpflichtet.

„Letzte Menses 1. September 1896, vollkommen normal. In den letzten Tagen des September fing Patientin an zu brechen und sah schlechter aus“. Am 1. Oktober erfolgte Selbstmord durch Einnahme einer grossen Dosis von Laugenessenz. Bei der Obduktion, welche bald nach dem Tode vorgenommen wurde, zeigte sich der Uterus gänseeigross, dickwandig. Das Ei lag in der Mitte der hinteren Wand, unter einer flach pilzhutförmigen Prominenz und besass einen Durchmesser von 1,6 : 0,8 : 0,9 mm. Es dürfte seit 3—4 Tagen im Uterus eingepflanzt gewesen sein und muss daher mit der ausgebliebenen Menstruation in Beziehung gebracht werden. Das Alter des Corpus luteum, d. h. der Zeitpunkt des Follikelsprunges, lässt sich natürlich nicht angeben, immerhin glaube ich annehmen zu dürfen, dass jenes Ereignis spätestens 10 Tage vor dem Tode eingetreten sein muss.

2. B., 22jährig, † kurz nach ihrer Aufnahme 10. I. 1898 im k. k. Kaiser Franz-Joseph-Spital in Wien. Die Sektion, von Pros. Dr. Kretz ausgeführt, ergab als wahrscheinliche Todesursache Phosphorvergiftung. Das Ei wurde noch nicht näher untersucht, es bildet eine leichte, hügelartige Hervorragung auf der Schleimhaut des Uterus und ist von einer Platte bedeckt, welche einen Durchmesser von 6 mm besitzt.

3. B. Uterus und Ovarien waren durch Operation gewonnen worden, welche auf der 1. geburtshülflichen Klinik in Wien wegen Osteomalacie ausgeführt wurde. Die folgenden Daten verdanke ich der Güte des Herrn Dr. Mandl. Patientin war 31 Jahre alt, einmal gravid vor 3 Jahren. Damalige Geburt mittelst Forceps beendet. Bei Patientin war am 16. III. 1897 die letzte Menstruation eingetreten. Die Total-exstirpation per vaginam hatte am 12. V. stattgefunden. Der Embryo besass nach Angabe von Pros. Dr. Tandler eine Länge von 13¹/₂ mm, dürfte demnach in der 5. Lebenswoche gestanden sein.

4. Das Ovarium stammte von einer Leiche, die im hiesigen pathologisch-anatomischen Institut zur Sektion kam. Das Corpus luteum prominente ziemlich stark über die Oberfläche des Ovariums, welche an dieser Stelle noch blutig suffundiert war. Eine Rissöffnung war jedoch nicht mehr zu sehen. Die Höhle des Körpers war von einem noch frischen Bluterguss erfüllt. Ob die Person eben menstruiert hatte oder nicht, ist mir nicht bekannt. Ebenso wenig kann ich dies von dem folgenden Falle sagen.

5. 28jähr. Frau, die im hiesigen k. k. Wiedener Krankenhause an den Folgen einer Laugenessenzvergiftung gestorben war. Der Uterus zeigte nach Angabe von Herrn Pros. Dr. Zemann das Aussehen wie nach kürzlich erfolgtem Abortus. Anamnestic aber lagen keine diesbezüglichen Angaben vor. Ich kann nicht einmal sagen, ob hier ein Corpus luteum verum oder spurium vorlag. Wenn es sich um ein solches der ersten Art handelt, so ist es noch jünger als Fall 1. Doch muss ich es eher für einen falschen gelben Körper halten. Für nähere Angaben verweise ich auf das Folgende.

Ich wende mich nun zur Beschreibung der Fälle, wobei ich mich zunächst auf die Corpora lut. vera beschränke. Die Beobachtungen an den Corp. lut. spuria werden am besten im Anhang an die ersteren besprochen.

Ich muss vor allem betonen, dass die sämtlichen, in den Frühstadien untersuchten wahren gelben Körper einen grossen Hohlraum in ihrem Centrum enthielten. An Schnitten zeigte er sich teilweise ganz leer, in einzelnen Partien jedoch von einem Netzwerk von Fibrinfäden erfüllt, zwischen welchen zellige Elemente fast ganz fehlten. Nur an den der Wand zunächst liegenden Stellen finden sich solche in sehr spärlicher Zahl vor. Eine pralle Füllung mit noch unveränderten Blutkörperchen traf ich nur in den Fällen 4 und 5. Im ungehärteten Zustand kam nur das Corpus luteum von Fall 3 in meine Hände. Beim Einschneiden floss aus seinem centralen Hohlraum eine beträchtliche Menge einer klaren, gelblichen Flüssigkeit aus. Die Begrenzung der Höhle scheint bei Betrachtung mit freiem Auge aus folgenden Schichten zusammengesetzt: Zunächst nach aussen das Ovarialstroma, das übrigens an den meisten Stellen ausserordentlich

verdünnt ist, sodass der gelbe Körper fast direkt an die Albuginea grenzt. Die Hauptmasse der Wand wird von einer gelblich gefärbten, ca. 2 mm breiten Zone gebildet, welche sich bei Betrachtung unter dem Mikroskop in physiologischer Kochsalzlösung in der Hauptsache aus ausserordentlich grossen Zellen zusammengesetzt zeigt, die zahlreiche, feinste Körnchen enthalten und zwischen denen sich Bindegewebe und Blutgefässe ausbreiten. Zwischen dem Ovarialstroma und jenem gelben Ringe liegt ein roter Streifen leicht verschieblichen Gewebes, welcher die grossen Blutgefässe zur Ernährung des Corpus lut. führt. Nach innen von den Luteinzellen befindet sich eine dünne Lage eines weichen, zelligen Bindegewebes, welches von einer mehr minder mächtigen Fibrinschichte bedeckt wird.

Das gleiche Aussehen, wie das Corpus luteum von Fall 3, besitzen auch die übrigen gelben Körper auf dieser niederen Entwicklungsstufe. An allen kann man somit als Begrenzung der Centralhöhle, d. h. als wesentliche Bestandteile des gelben Körpers unterscheiden:

1. eine innere Auskleidung, die vom Bindegewebe hergestellt wird,
2. die Luteinzellmasse,
3. die Schichte der grossen Gefässe, welche teilweise noch innerhalb, teilweise aber zwischen und ausserhalb der Spindelzellen der ehemaligen T. fibrosa des Follikels verlaufen.

Was die viel diskutierte Frage nach dem Bluterguss betrifft, welcher beim Platzen des Follikels stattfindet, so muss ich betonen, dass ich die Residuen eines solchen in jedem Falle nachweisen konnte. Entfärbte rote Blutkörperchen traf ich sogar noch im frischen Präparat von Fall 3, obwohl die Blutung hier vor 5 Wochen stattgefunden haben dürfte. An eine Nachblutung war in diesem Falle nicht zu denken. Die Blutung findet selbstverständlich in demselben Masse statt, ob sich der gelbe Körper zu einem wahren oder falschen ausbildet. Dass in den ersten

Tagen nach der Ovulation noch Nachblutungen eintreten können, ist immerhin möglich, doch dürften dieselben hinsichtlich der Bildung eines Corpus luteum verum nicht jene grosse Bedeutung besitzen, welche ihnen von gewissen Autoren zugeschrieben wird.

Ich wende mich nun zur Beschreibung der angeführten Schichten und beginne mit der Schilderung der Luteinzellen weil diese ja den Hauptbestandteil der Cystenwand darstellen. Es handelt sich um Zellen, welche beim Corpus luteum von Fall 1 eine Grösse von 20—26 μ im Durchmesser besitzen; auch ihre Kerne sind von beträchtlichen Dimensionen (10—12 μ), aber sehr schwach färbbar; sie enthalten innerhalb einer deutlichen Kernmembran nur ein sehr spärliches Fadengerüst und einen grösseren Nukleolus. Das Protoplasma tingiert sich mit Eosin ziemlich stark rot, mit einem Stich ins Gelbliche und macht den Eindruck eines äusserst feinen Wabenwerkes mit intensiv färbaren Wabenwänden, sodass man daraus schliessen kann, dass vielleicht schon zu dieser Zeit in den Zellen zahlreiche kleinste Kügelchen eingeschlossen sind. — Die Luteinzellen von Fall 2 können bis zu 35 μ im Durchmesser erreichen; ein wabiger Bau des Protoplasmas war hier nicht zu erkennen. — Am grössten sind die Zellen von Fall 3. Diese messen im längsten Durchmesser 50 bis 60 μ , ihre Kerne dagegen nur 10—12 μ , sind somit auf der Grösse von Fall 1 stehen geblieben. Nur die allergrössten Zellen besitzen Kerne, welche bis zu 16 μ in der grössten Richtung messen und demnach gleichfalls noch gewachsen sein müssen. — Die Zellen enthalten, wie ich bereits früher bemerkt habe, zahlreiche kleinste Körnchen. Ob diese alle fettiger Natur sind, muss jedoch bezweifelt werden. An Stücken, welche in Flemmingscher Flüssigkeit durch mehrere Wochen gehärtet wurden, finde ich nämlich nicht in allen Zellen schwarz gefärbte Körnchen; neben solchen, welche Fettkügelchen enthalten, die gewöhnlich in einem Häufchen beisammen liegen, kommen andere Zellen vor, welche körnchenfrei sind oder nur winzige,

mit Saffranin rot gefärbte Kügelchen führen. Man ersieht daraus, dass sich die Zellen nicht ausschliesslich mit Fett infiltrieren, sondern auch eiweissartige Nahrungsstoffe aufstapeln; immerhin sind die fetthaltigen Zellen in bedeutend grösserer Zahl als die übrigen vorhanden. Zwischen den Zellen liegen, wie ich bereits bemerkte, dünnwandige Gefässe und lange, schmale Bindegewebszellen, vielfach zu kleinen Gruppen vereinigt, in radiärer Richtung von der Oberfläche gegen die Höhle des ehemaligen Follikels verlaufend. Dadurch werden auch die Luteinzellmassen in Reihen gegliedert, welche in genau radiärer Richtung angeordnet sind.

Nach innen von der hier beschriebenen Schichte liegt jenes zarte Häutchen aus Bindegewebe, welches die Auskleidung der Corpus luteum-Höhle bildet. An seiner äusseren Oberfläche besitzt es ein festeres Gefüge, indem sich mehrere Reihen langer, schmaler Zellen der inneren Oberfläche der Luteinzellschichte unmittelbar anlagern. Gegen den Bluterguss zu verläuft es ohne scharfe Grenze. Es besteht aus Bindegewebszellen, welche in verschiedenen Abständen von einander liegen, teils spindelig, teils verzweigt sind und eine ansehnliche Länge besitzen. Ihr Zellkörper färbt sich intensiv mit sauren Anilinfarben und zeigt zuweilen eine feine Längsstreifung. Zwischen den Bindegewebszellen finden sich vereinzelt auch Leukocyten. Als unwesentliche Bestandteile dieser Schichte wären noch ausgetragene rote Blutkörperchen und Fibrinfäden zu nennen. In dem Corpus luteum von Fall drei kann man an einzelnen Stellen zwischen den Zellen zarte, blasse Bindegewebsfasern sehen, welche leicht gewunden sind und eine regellose Anordnung besitzen. Zellen und Fasern sind in einer äusserst schwach färbbaren, homogenen Grundsubstanz eingebettet. Im Hinblick auf ihre Breite zeigt sich diese Schichte entsprechend dem Alter der untersuchten gelben Körper verschieden, indem sie beim jüngsten am schmalsten, beim ältesten am dicksten ist. Bei diesem letzteren enthält sie bereits einzelne Blutgefässe.

Die Luteinzellen grenzen — wie schon hervorgehoben wurde — nicht unmittelbar an das Ovarialstroma, sondern sind von demselben durch ein lockeres Gewebe, welches viele und weite Gefässe führt, getrennt. An verschiedenen Stellen lässt sich noch die ehemalige *T. fibrosa* erkennen. Bekanntlich besitzt die gelbe Rinde am Querschnitt einen schwach wellenförmigen Verlauf, indem sie in zahlreichen Leisten und Höckern gegen den inneren Hohlraum vorspringt. Die ursprüngliche *Tunica fibrosa* dagegen bildet ein geschlossenes Oval und so kommt es, dass an den Konvexitäten, mit welchen das *Corpus luteum* an das Ovarialstroma anschliesst, die *Tunica fibrosa* den Luteinzellen nahezu ganz aufliegt, während an den Einziehungen seiner Oberfläche dreieckige Zwickel übrig bleiben, in welchen regelmässig grössere Gefässe — sowohl Arterien wie Venen — enthalten sind.

Übrigens berühren die Luteinzellen auch dort, wo sie am weitesten gegen das Ovarialstroma vortreten, die *T. fibrosa* nicht direkt, oder wenigstens geschieht dies nur an sehr wenigen Punkten. Es ist vielmehr fast im ganzen Bereiche der Oberfläche des gelben Körpers eine Schichte von Zellen eingeschoben, welche, obzwar bedeutend kleiner als die Luteinzellen, dennoch einen epithelialen Charakter besitzen. Auf Fig. 29 ist eine Gruppe derartiger Zellen bei schwacher Vergrösserung dargestellt. Die Abbildung stammt von Fall 3; bedeutend reichlicher als hier ist die Menge dieser Zellen bei Fall 1. Dort nehmen sie an manchen Stellen einen Raum ein, welcher dem der Luteinzellen an Breite gleichkommt, an vielen Stellen dringen sie auch zwischen sie ein und können sogar bis zur bindegewebigen Auskleidung der Höhle gelangen. Ich muss somit meine im vorigen gemachten Angaben über die Hauptsubstanz der wahren *Corpora lutea* dahin vervollständigen, dass neben den grossen Luteinzellen auch noch kleinere, zumeist peripher von ihnen gelegene Zellen in Betracht kommen, welche gleichfalls — wenn auch nicht wesentlich — zum Aufbau dieser Schichte beitragen.

Was die Grösse dieser Zellen anbelangt, so ist sie eine sehr verschiedene. Ihr grösster Durchmesser schwankt zwischen 10 und 20 μ und darüber. Sie sind gewöhnlich kugelförmig, manchmal auch in die Länge gestreckt, es ist dies insbesondere an jenen Stellen der Fall, an welchen sie in radiärer Richtung gegen die Luteinzellen vordringen. An anderen Punkten wieder schliessen sie sich diesen aufs engste an und sind dann mehr weniger in der Richtung parallel der Oberfläche des gelben Körpers abgeplattet. Ihr Zellkörper färbt sich an Präparaten aus Müllerscher oder Zenkerscher Flüssigkeit mit Eosin nur blassrot und macht an Präparaten aus Flemmingscher Lösung einen ziemlich homogenen Eindruck. Die Kerne sind stärker färbbar als die der Luteinzellen. Die wichtigste morphologische Eigenschaft dieser Zellen besteht aber darin, dass sie häufig, besonders dort, wo sie den Luteinzellen anliegen, ihnen allmählich so ähnlich werden, dass man schliesslich keine scharfe Grenze zwischen diesen beiden Formationen ziehen kann (Fig. 25). Der Zellkörper nimmt immer grössere Dimensionen an und erhält eine Form, welche durchaus der der Luteinzellen entspricht; sein ursprünglich kompaktes Aussehen macht einem zwar äusserst feinen aber deutlich wabigen Platz, indem sich Fetttröpfchen darin ablagern; auch der Kern vergrössert sich, kurz: es unterliegt keinem Zweifel, dass diese Zellen sich allmählich zu Luteinzellen umbilden. Welcher Abkunft diese Zellen sind, soll später erörtert werden.

Diejenigen Zellen, welche nach innen von den soeben beschriebenen liegen, die ursprünglichen Luteinzellen, können nach den Ermittlungen Sobottas bei Maus und Kaninchen nichts anderes als die hypertrophierten Granulosazellen sein. In einem nahezu reifen Follikel besitzen dieselben einen Durchmesser von 8—12 μ , doch trifft man auch vereinzelt solche bis zu einer Grösse von 18 μ . Der Durchmesser ihrer Kerne schwankt zwischen 6 und 8 μ . Aus diesen und den oben angeführten Zahlen geht

hervor, dass sich die Follikelzellen im Laufe des ersten Monates bedeutend vergrössern können, um am Anfang des zweiten einen ca. 5mal so grossen Durchmesser, d. h. als Kugeln berechnet ein 125 faches Volumen gegenüber den Verhältnissen als Granulosazellen zu besitzen. Auf Grund von Messungen Luschkas nimmt Sobotta eine Vergrösserung der Granulosazellen des Menschen um mehr als das 30—40fache an und glaubt hierdurch die vollständige Ausfüllung der Höhle eines geplatzten Follikels ohne Vermehrung der Zellen erklären zu können. Um wie viel besser würde die Rechnung stimmen, wenn man derselben die von mir gefundenen Zahlen zu Grunde legen würde! Doch muss ich fast fürchten, dass jene abnorme Grösse der Luteinzellen ein Ausnahmefall war. An Schnitten durch ein Corpus luteum vom 3. Monat, welche mir Herr Dr. Mandl freundlichst zur Durchsicht überliess, betrug der Durchmesser der Zellen durchschnittlich 20μ . Bei einem Corpus luteum aus dem fünften Monat konnte ich gleichfalls in den meisten Zellen einen Durchmesser von nur 20μ nachweisen; bloss in einzelnen Fällen, wenn besonders grosse Zellen vorlagen, die überdies nicht polyedrisch oder kugelig, sondern oval waren, kommt es vor, dass ihr längster Durchmesser 40μ beträgt. Aus dem Vergleich dieser beiden Präparate mit Fall 3 muss man den Schluss ziehen, dass die Grösse der Luteinzellen eine schwankende ist. Oder sollten sich die Zellen, nachdem sie rasch ein so abnormes Volumen erreicht haben, sich alsbald wieder verkleinern? Diese Fragen lassen sich nur an einem grösseren Material, als das meine war, entscheiden.

Auffallend ist die ausserordentliche Weite des Hohlraumes in jungen wahren gelben Körpern. Diese Erscheinung ist in allen drei Fällen zu erkennen. Hohlraum + Rinde beträgt bei Fall 1 (an einem Schnitt gemessen) in einer Dimension 20, in der darauf senkrechten $22 \frac{1}{2}$ mm; bei Fall 3, bei welchem das Corpus luteum angeschnitten worden war, sodass es kollabierte,

9 : 21. Dabei besitzt die Rinde an reinen Querschnitten höchstens eine Dicke von $2-2\frac{1}{2}$ mm. Es ergibt sich daraus, dass die jungen Corpora lutea, wenigstens im allgemeinen, grösser sind als die sprungreifen Follikel und dass somit ein umgekehrtes Verhältnis wie beim Kaninchen besteht, bei welchem die letzteren die Corpora lutea um das 8—10fache übertreffen. Ganz andere Masse besitzen die falschen gelben Körper. Derjenige, welcher von Fall 4 stammt, besass in der Richtung vertikal zur Oberfläche eine Länge von 6,25 mm, in der darauf senkrechten eine solche von 4,6 mm. Er war also in seinem Volumen kleiner als die meisten reifen Follikel. Auch die übrigen gelben Körper dieser Art, welche ich zu untersuchen Gelegenheit hatte, besaßen dieselbe oder eine noch kleinere Gestalt und stimmten demnach hinsichtlich der Grössenverhältnisse mit den gelben Körpern der Tiere überein.

Ausnahmen von dieser Regel bilden nur solche Fälle, bei welchen eine besonders starke Blutung in den Follikel stattfindet, wodurch sein Cavum sehr stark ausgedehnt wird. Doch scheint das Blut rasch resorbiert zu werden, denn ich habe niemals falsche gelbe Körper gefunden, die sich durch den Fettgehalt ihrer Zellen als nicht mehr ganz frisch erwiesen und trotzdem grösser als reife Follikel gewesen wären. Eine zweite Kategorie vergrösserter Corpora lutea spuria bilden die sogenannten doppelten gelben Körper (Rokitansky). Ein Fall dieser Art, den ich zu untersuchen Gelegenheit hatte, stammte von einer Frau, welche wegen Myoms des Uterus operirt worden war, während sie sich eben am 4. Tage ihrer Menstruation befand. Das Corpus luteum war insofern ein doppeltes, als es aus zwei ineinander geschachtelten gelben Körpern bestand, zwischen welchen sich ein frischer Bluterguss ausbreitete. Durch diesen war die ursprünglich zusammenhängende Luteinzellmasse in eine periphere Schale und einen centralen Abschnitt zersprengt worden. Nach seinen anderweitigen Eigenschaften möchte ich diesen Körper nicht

mit der eben vorhandenen Menstruation in Zusammenhang bringen; nur der Bluterguss, dem er seine Verdoppelung verdankt, dürfte durch die kongestive Hyperämie, welche die Blutverteilung im Ovarium während der Menstruation beherrscht, hervorgerufen worden sein.

Welches ist nun die Ursache für die so verschiedene Grösse von Corpus luteum verum und spurum? Es ist dies eine Frage, die bekanntlich schon von vielen Seiten aufgeworfen und in mannigfacher Weise beantwortet wurde. Selbstverständlich muss man bei der Erörterung derselben von den jüngsten Stadien ausgehen, weil schon dort der Unterschied ein so bedeutender ist. Die Grösse des Corpus luteum verum muss auf Rechnung zweier Faktoren gesetzt werden:

1. Auf Rechnung der Grösse der Luteinzellen,

2. auf Rechnung der in der Höhle enthaltenen Flüssigkeitsmenge. Über die Grösse der Zellen der wahren gelben Körper habe ich bereits berichtet. Ich muss darum noch einige Zahlen hinsichtlich der Zellen der Corpora lut. spur. anführen. In dem soeben erwähnten Corpus luteum duplex besaßen die Luteinzellen einen Durchmesser von 12—18 μ ; im gelben Körper von Fall 4 messen sie durchschnittlich 16—20 μ im Durchmesser. Im Corpus luteum von Fall 5 schwankte die Grösse der Zellen zwischen 12 und 16 μ im Durchmesser. Ausser an den angeführten habe ich noch an einer Reihe etwas älterer, gelber Körper Messungen der Zellen vorgenommen, aber keine Ausnahme von der Regel konstatieren können, dass die Zellen der falschen gelben Körper im Durchschnitt an Masse bedeutend kleiner sind als die der wahren. Es ist also auch die Summe dieser Zellen, die gelbe Rinde der falschen Körper von viel kleinerem Volumen als die der wahren.

Bezüglich des Hohlraumes der Corpora lutea vera habe ich bereits hervorgehoben, dass derselbe sogar grösser als der des

ehemaligen Follikels ist und demnach den eines Corpus luteum spurium bedeutend übertrifft. Ich glaube, dass auf dieses letztere Moment der Schwerpunkt in der oben gestellten Frage gelegt werden muss, denn es lässt sich wohl nicht gut denken, dass die Luteinzellen bei ihrer Vergrößerung die Hülle des Follikels, resp. das umgebende Ovarialstroma aktiv nach aussen drängen. Sie wachsen vielmehr bei diesem Prozess gegen den Follikelraum zu, weil sie dort einen viel geringeren Widerstand zu überwinden haben. Das wellige Aussehen, welches ihre Schichte am Querschnitte darbietet, rührt davon her, dass die Zellen bei ihrer Vergrößerung auf der Innenseite des Follikels nicht mehr Platz finden, und daher die Fläche, auf welcher sie gezwungen sind sich auszubreiten, zu vergrössern trachten müssen. Ich komme also zu dem Ergebnis, dass die Grösse der wahren gelben Körper in ihrem Entwicklungsstadium vor allem auf der reichen Flüssigkeitsmenge beruht, welche in ihnen enthalten ist. Erst nach ein paar Monaten, wenn die Flüssigkeit resorbiert ist, kommt die Grösse der einzelnen Luteinzellen zur Geltung.

Zur gleichen Erwägung im Hinblick auf die Frühstadien ist auch Hoelzl gekommen. Er meint, dass bei der Vergrößerung des Hohlraumes gelber Körper speziell Nachblutungen in Betracht zu ziehen wären. Dem kann ich mich deshalb nicht anschliessen, weil ich auch im jüngsten Corpus luteum verum keine frische Blutung vorfand. Wenn hier demnach solche in Frage kämen, so könnten sie nur in den allerersten Tagen erfolgen. Dann ist es aber nicht zu begreifen, warum die Flüssigkeit auch noch in einem 5 Wochen alten Corpus luteum in ungeschmälerter Menge vorhanden ist. Man würde erwarten, dass sie in diesem Zeitraum mehr weniger vollständig zur Resorption gelangt wäre. Ich glaube darum ein kontinuierliches Zuströmen von Flüssigkeit annehmen zu müssen. Ein jedes Ovarium, welches aus den ersten Zeiten der Gravidität stammt, ist

strotzend mit Blut gefüllt. Überall sind die Gefässe ausgedehnt — auch in der Hülle des gelben Körpers; und so wird auch die Luteinzellmasse durch ihre neugebildeten Gefässe aufs reichlichste mit Blut versorgt. Aus diesen Gefässen transsudiert die Flüssigkeit in den centralen Hohlraum.

Dieser Vorgang nimmt aber in dem Masse ab, als sich einerseits die Gefässwände verdicken und andererseits die zuströmende Blutmenge verringert. Überdies wird die im centralen Hohlraum enthaltene Flüssigkeit unter einen immer stärkeren Druck gesetzt, indem sie durch die vordringenden Zellmassen auf einen immer kleineren Raum eingeschränkt wird. Schliesslich kommt es zu ihrer vollkommenen Verdrängung und Aufsaugung. Wenn durch irgendwelche, gegenwärtig noch nicht näher erforschte Bedingungen die Transsudation eine abnorm intensive ist, so kommt es zu einer Umwandlung des Corpus luteum in eine Corpus luteum-Cyste. Gerade das Vorkommen dieser letzteren spricht meiner Meinung nach sehr zu Gunsten der hier vorgetragenen Theorie.

Ebenso wie die im Corpus luteum-Cavum angesammelte Flüssigkeit ist auch die kolossale Vergrösserung seiner Zellen eine Folge der kongestiven Hyperämie des Ovarium, indem die Blutgefässe der Luteinzellmasse einerseits reichlicher an Zahl, andererseits auch praller in der Füllung als bei falschen, gelben Körpern sind und demnach natürlich eine ausgiebige Ernährung der Zellen eintreten kann. Dafür, dass durch die Hyperämie während der Schwangerschaft auch an anderen Stellen des Ovarium Hypertrophien von Zellen vorkommen können, sind die von Schmorl veröffentlichten Beobachtungen hinsichtlich des Vorkommens deciduaähnlicher Zellen im Peritoneum und Ovarium sprechende Beweise. Ich kann dieselben durch eigene ergänzen und theile hiervon eine Abbildung (Fig. 27) mit. Bemerkenswert ist, dass, wie dies auch Schmorl hervorhebt, diese durch

Hypertrophie einfacher Stromazellen entstandenen Deciduzellen ähnlichen Formen ausschliesslich an der Oberfläche der Ovarien vorzukommen scheinen und da — wie ich beifügen muss — vor allem in der Nähe von Corpora fibrosa auftreten. In einem Falle waren sie übrigens nicht flächenhaft an der Oberfläche des Ovarium ausgebreitet, sondern bildeten sogar eine papillomatöse Wucherung, welche an der Stelle, an welcher sich die Narbe eines alten Corpus luteum befand, hervorragte. — Auffallend ist die ausserordentliche Zahl und Weite der Blutgefässe, welche regelmässig zwischen jenen hypertrophierten Zellen verlaufen. Nach der Dünnhcit ihrer Wand zu urteilen, dürften sie neugebildet sein. Die Vergrösserung der anliegenden Bindegewebszellen muss auch hier, ebenso wie bezüglich der Luteinzellen, auf ihre Überernährung seitens dieser Blutgefässe zurückgeführt werden.

Ich muss jetzt nochmals auf jene Zellen zu sprechen kommen, welche zwischen der eigentlichen Luteinzellmasse und der Tunica fibrosa junger Corpora lutea liegen und bezüglich derer ich nachgewiesen hatte, dass sie sich in Luteinzellen umwandeln. Durch diese Zellen, welche sich von der Peripherie aus den von vorn herein als solchen entwickelten Luteinzellen anschliessen, wird demnach die ganze Masse des gelben Körpers vergrössert. Ob das Vorkommen jener Zellen auf den Menschen beschränkt ist oder auch bei anderen Tieren beobachtet werden kann, ist noch unbekannt; jedesfalls aber fehlen sie bei Maus und Kaninchen und komplizieren den Prozess der Corpus luteum-Bildung in höchst unerfreulicher Weise.

Am reichlichsten finde ich jene Zellen in Fall 1, am spärlichsten in Fall 3. Hier liegen sie ausschliesslich innerhalb der fibrösen Hülle. Über den nach aussen vorspringenden Partien des Corpus luteum sind sie in 1—2 Zellen breiter Schichte angeordnet, können übrigens an dieser Stelle auch ganz fehlen.

In den früher erwähnten Zwickeln dagegen bilden sie grössere Anhäufungen und dringen dort auch noch ein beträchtliches Stück zwischen die echten Luteinzellen vor. Bei Fall 1 und an vereinzelt Stellen von Fall 2 finden sich jene Zellmassen auch nach aussen von der Tunica fibrosa. Es ist dies ein sicherer Beweis, dass es nicht in ihrer Entwicklung zurückgebliebene Follikelepithelien sind, welche im Gegensatz zu den übrigen erst im Laufe des 1. und 2. Monats ihre volle Ausbildung erreichen. Auch sind die sämtlichen, an ihrer Grösse und Struktur als echte Luteinzellen kenntlichen Gebilde in einer kontinuierlichen Lage angeordnet, während jene Zellen vielfach gruppenweise oder in Reihen einzeln hinter einander liegend, im Bindegewebe verstreut sind. Wenn es sich aber nicht um Granulosa-zellen handelt, so können es nur Zellen des Ovarialstromas sein, welche unter dem Einfluss der Schwangerschaft ebenso wie im obenerwähnten Falle eine besondere Grösse erlangen und dadurch, dass sie teilweise unmittelbar neben den echten Luteinzellen zu liegen kommen, die Masse des gelben Körpers vermehren. Übergänge zwischen diesen beiden Zellarten trifft man vor allem dort, wo sie an einander grenzen; seltener geschieht es, dass innerhalb einer Gruppe abseits liegender epitheloider Stromazellen einzelne eine besondere Grösse zeigen. —

Eine weitere wichtige Frage ist nun die: Was geschieht mit diesen eigentümlichen Zellen später? Werden alle zu Luteinzellen oder wird ein etwa übrig gebliebener Rest zu gewöhnlichen Stromazellen rückgebildet oder geht derselbe zu Grunde?

Ich muss zunächst bemerken, dass an den schon erwähnten Schnitten durch ein Corpus luteum vom 4. Monat diese Zellen nicht mehr zu sehen sind. Sie fehlen natürlich um so mehr an gelben Körpern von höherem Alter. Dass sie nicht sämtlich zu Luteinzellen umgebildet werden, geht aus Beobach-

tungen hervor, die ich an Fall 3 anstellen konnte. Während man dort an gewissen Stellen, wie aus der Figur 30 zu entnehmen ist, noch den Übergang der epitheloiden Zellen zu Luteinzellen verfolgen kann, trifft man an anderen Punkten deutliche Rückbildungserscheinungen in den Zellen. In dem Kern zeigt das Chromatin die für die Chromatolyse charakteristischen Verklumpungen; in anderen Fällen färben sich die Kerne in toto mit Eosin rot, wobei ihre Struktur ziemlich undeutlich wird. Die Zellkörper verkleinern sich zusehends und nehmen zum Schlusse bei Hämatoxylin-Eosin-Färbung gleichfalls eine leuchtend rote Farbe an, indess sie in kleine Körnchen zerfallen.

Ob auf dem hier beschriebenen Wege alle epitheloiden Zellen zu Grunde gehen, welche nicht zu Luteinzellen werden, ob sich auch ein Teil derselben im Bindegewebe zurückbilden kann, was endlich das Schicksal derjenigen Formen ist, welche die Gestalt der Luteinzellen angenommen haben, kann ich nicht entscheiden. In letzterer Hinsicht möchte ich nur bemerken, dass sich im Corpus luteum von Fall 3 nicht selten Degenerationen auch in grossen Luteinzellen finden. Es treten im Zellkörper entweder zahlreiche kleinere oder nur wenige grössere homogene Klumpen auf, die sich mit Eosin und Saffranin sehr stark tingieren und wohl die Bezeichnung von Kolloidtropfen verdienen. Die Zelle wird schliesslich in einen ganzen Haufen derartiger Tropfen umgewandelt, wobei allmählich auch der Kern seine Färbbarkeit für Hämatoxylin verliert und homogen wird.

Zur Vervollständigung der Schilderung jener Zellen muss ich schliesslich noch anfügen, dass es mir nicht gelungen ist, Mitosen in ihnen aufzufinden. Allerdings war das Corpus luteum von Fall 1 in Müllerscher Flüssigkeit gehärtet worden und wäre demnach eine Kernteilung nur schwer zu diagnostizieren. Dagegen war Fall 2 in Zenker und Fall 3, in mehrere Stückchen zerlegt, in Alkohol, Pikrin-Sublimat und Chrom-Osmium-

Eisessig gehärtet worden. Übrigens ist dieser negative Befund schon von vornherein zu erwarten, weil, wie ich bereits bemerkte, die Zahl jener Zellen bei zunehmendem Alter des gelben Körpers abnimmt. Es käme eben vor allem darauf an, noch jüngere Stadien zu untersuchen, eine Forderung, die aber leider beinahe unmöglich zu erfüllen ist.

Mitosen in den gewöhnlichen Luteinzellen fand ich nur einmal. Das einzige hierfür geeignete Objekt war der Fall 5. — In diesem waren sie jedoch nicht so selten. Das Ovarium war in Alkohol gehärtet und die Kernfiguren darum nicht deutlich erhalten, doch liessen sich die Mitosen immerhin erkennen. In dieser Beobachtung liegt auch der wesentliche Grund, um dessentwillen ich jenen gelben Körper noch für sehr jung halten muss.

Ich habe hiermit über alles Erwähnenswerte berichtet, was ich bei der Untersuchung der auf Seite 171 aufgezählten gelben Körper zu finden Gelegenheit hatte. Das weitere Wachstum der Corpora lutea ist bereits so oft geschildert worden, dass ich mich diesbezüglich ganz kurz fassen kann. Der centrale, von Flüssigkeit erfüllte Hohlraum ist noch bei einem 3 und einem 5 Monate alten Körper vorhanden. Später verschwindet er und das Bindegewebe, welches zu seiner Begrenzung diente, bildet dann jenen Kern, welcher bekanntlich die Mitte älterer Corpora lutea darstellt. Er besteht aus zahlreichen Bindegewebszellen und Fasern, welche anfänglich zumeist noch ungeordnet verlaufen und erst in dem Masse als das Corpus luteum vom Ovarialstroma in einer bestimmten Richtung zusammengedrückt wird, sich senkrecht zu dieser in paralleler Richtung gruppieren.

Die Luteinzellen nehmen in den letzten Monaten der Schwangerschaft an Grösse ab, der gelbe Körper verliert im ganzen an Turgor und durch den Druck des Nachbargewebes wird seine ehemals kugelige oder eirunde Gestalt mit glatter Oberfläche in eine unregelmässige, oftmals tiefgelappte übergeführt.

Als Inhalt der Luteinzellen finde ich beim Corpus luteum aus dem 5. Monat zahlreiche kleine, dichtgelagerte, mit Eosin rosenrot gefärbte Körnchen. Dieselben Körnchen lassen sich auch an gelben Körpern höheren Alters nachweisen. An einem Corpus luteum, das von einer Frau stammte, die während der Geburt eines reifen Kindes gestorben war, ergab die frische Untersuchung in physiologischer Kochsalzlösung in den Zellen eine ausserordentlich grosse Menge farbloser Einlagerungen, welche nicht fettiger Natur sein konnten, da sie einerseits nicht immer kugelig andererseits nur schwach lichtbrechend waren. Mit diesem mikroskopischen Befunde stimmt auch das makroskopische Verhalten der wahren gelben Körper im höheren Alter überein, indem dieselben im frischen Zustand am Durchschnitt graurot gefärbt sind. Doch enthalten auch diese Gebilde regelmässig vereinzelte Zellen, welche sich durch besondere Grösse auszeichnen und eine exquisit wabige Struktur ihres Protoplasmas besitzen. Solche Zellen führen sicherlich Fett. Vergleicht man die Corpora lutea dieses Alters mit solchen aus jüngeren Entwicklungsstadien, wie sie auf Seite 174 geschildert wurden, so ergibt sich ein gewisser Gegensatz, indem bei den ersteren die fettfreien, bei den letzteren die fetthaltigen Zellen überwiegen. Es ist somit das Fett aus dem grössten Theile der Zellen verschwunden. In welcher Weise sich jedoch dieser Prozess vollzieht, ist eine jener vielen derzeit noch unlösbaren Fragen, an welchen die Histologie unseres Organs so überreich ist.

Ein ganz anderes Aussehen bieten bekanntlich die falschen gelben Körper dar, indem ihre Farbe eine saturiert gelbe ist. Hier infiltrieren sich die Zellen bald nach ihrer Vergrösserung mit Fett und verbleiben in diesem Zustand, bis sie entweder gänzlich degenerieren oder sich in Pigmentzellen verwandeln (siehe unten).

Corpora lutea vera, welche nachweislich älter als 9 Monate waren, habe ich nicht zur Untersuchung erhalten; ich kam

darum nicht sagen, wann die eigentlichen Rückbildungserscheinungen an den Zellen einsetzen; am Bindegewebe und Gefäßapparat sind hingegen schon vom 7. Monat an degenerative Veränderungen zu beobachten, welche ich im folgenden Abschnitt genauer beschreiben werde.

Am Schlusse dieses Abschnittes möchte ich der Schilderung der Corpora lutea des Menschen noch einige Bemerkungen über die von Maus, Meerschweinchen und Katze speziell im Hinblick auf ihren Fettgehalt anfügen. Wie dies bereits Sobotta bemerkt, wird in den Corpora lutea der Maus, solange sie noch in Entwicklung begriffen sind, kein Fett angetroffen. Dasselbe lagert sich erst vom 4. Tage an und in wechselnder Menge im Protoplasma ab, oft sind die Tröpfchen zu einem Haufen gruppiert, der eine excentrische Lage in der Zelle einnimmt. Ich kann diese Beobachtungen vollauf bestätigen und habe sogar wiederholt Corpora lutea angetroffen, welche, obwohl sie bereits vollständig ausgebildet waren, noch keine Spur von Fetttröpfchen enthielten. Die Ovarien waren ca. 3 Wochen lang in Flemmingschem Gemisch gehärtet worden; die Schmittdicke schwankte in den betreffenden Fällen zwischen 5 und 10 μ : die Körnchen hätten somit wohl erkannt werden müssen, wenn sie vorhanden gewesen wären. Auf Grund seiner reichen Erfahrung kommt Sobotta zu dem Schluss: „Im allgemeinen enthält das Corpus luteum um so mehr Fett, je älter es ist.“

Dieselben Verhältnisse wie bei der Maus liegen auch beim Meerschweinchen und der Katze vor. Man kann nur insoferne einen Unterschied bemerken, als die gelben Körper, in dem Masse, als sie sich mit Fett infiltrieren, kleiner werden und ihre Form verändern. Während das Corpus luteum der Maus und auch der Ratte noch nach längerem Bestande einen Körper von bedeutender Festigkeit darstellt, ist ein altes Corpus luteum eines Meerschweinchens, noch mehr einer Katze, ein sehr weiches

Gebilde, welches durch die anliegenden, wachsenden Follikel und jüngeren gelben Körper in seiner Gestalt beeinflusst wird. Man kann gelbe Körper beobachten, welche sanduhrförmig eingeschnürt sind oder an Schnitten sogar die Form einer Sichel besitzen, welche sich mit ihrer konkaven Seite einem Graafsehen Bläschen genau anpasst. Diese gelben Körper sind im ganzen kleiner, nach Behandlung mit Flemmingschem Gemisch erscheinen ihre Zellen so dicht mit Fett angefüllt, dass der Kern nur in Ausnahmefällen sichtbar ist. Im Laufe der Zeit werden sie durch die umgebenden Gebilde in Stücke zertrennt, welche ihren Zusammenhang nicht mit Sicherheit erkennen lassen, sodass man wohl berechtigt ist, auch hier von einer Rückbildung der Corpora lutea zu sprechen.

Beim Kaninchen liegen ähnliche Verhältnisse, wie sie eben geschildert wurden, vor. Nach den Beobachtungen Sobottas scheint bei der Rückbildung eine Fettmetamorphose der Epithelien die Hauptrolle zu spielen, während das bindegewebige Gerüst persistiert, schrumpft und sich zu Narbengewebe umbildet. Diese Prozesse sind somit denjenigen sehr ähnlich, welche sich bei der Rückbildung der Corpora lutea spuria des Menschen abspielen und welche ich im folgenden genauer beschreiben werde.

III.

Das Corpus fibrosum.

Die Betrachtung einer grösseren Reihe sich rückbildender und rückgebildeter Corpora lutea lehrt, dass dieser Prozess nicht immer in denselben Bahnen verläuft. So mannigfaltig auch das Aussehen ihrer Rückbildungsformen ist, so lassen sich doch zwei Haupttypen unter denselben unterscheiden. Um die Darstellung möglichst klar zu gestalten, glaube ich am besten zu thun, wenn

ich, gleich wie im 1. Kapitel zunächst die Endprodukte schildere und erst dann die Umwandlung des gelben Körpers zu denselben anfüge.

Der einfachere Fall ist jener, bei welchem die Luteinzellschichte entweder ganz spurlos oder mit Hinterlassung vereinzelter Pigmentzellen verschwindet und nur der bindegewebige Kern des gelben Körpers übrig bleibt. Dieser bildet ein gewöhnlich strangförmiges Gebilde, welches seine Abkunft noch durch die Lage erkennen lässt, indem er teils senkrecht, teils schräg gegen die Oberfläche gerichtet ist und an seiner Spitze nur durch eine dünne Schichte von Stromazellen von der Albuminea getrennt ist. Manchmal ist jene Stelle, der Oberfläche, welche dem Ende des Stranges zunächst liegt, leicht eingezogen. Die Breite des Stranges variiert; während er manchmal ein grösseres Feld einnehmen kann, wird er in anderen Fällen stark verdünnt und nur auf einige wenige Bindegewebszellen und parallel mit ihnen verlaufende Fibrillenbündel reduziert. Da das Corpus luteum in seinen späteren Stadien gelappt ist — Virchow vergleicht die Durchschnitfigur desselben mit einem Eichenblatt — so ist auch jene bindegewebige Narbe häufig verzweigt.

Teils innerhalb derselben, teils an ihrer Oberfläche, häufig auch noch zwischen den nächsten Stromazellen trifft man Pigmentzellen mit einem schmalen, in feine Äste auslaufenden Zellkörper und einem kugeligen chromatinreichen Kern. Die Pigmentkugeln sind gewöhnlich braungelb und können eine Grösse von 8μ und darüber erreichen. Neben diesen grossen Tropfen findet man aber auch regelmässig, wenn auch spärlich, kleinere und kleinste, welche nur eine ganz schwache grünliche Färbung und eckige Formen besitzen. Diese Pigmentzellen sind bezüglich ihrer Herkunft von höchstem Interesse. Da sie sich in jedem Falle der Rückbildung der gelben Körper vorfinden, will ich gleich hier näher auf dieselben eingehen.

Betrachtet man einen gelben Körper — ich spreche hier nur von Corpora lutea spuria — welcher in der Rückbildung noch nicht so weit vorgeschritten ist, wie in den eingangs besprochenen Fällen, so findet man der centralen Bindegewebsnarbe noch die Luteinzellen anliegend. Diese sind grosse kugelige Gebilde von 20μ Durchmesser, welche einen central gelegenen, kugeligen Kern besitzen und von zahlreichen, grossen Fetttropfen erfüllt sind. Das zwischen ihnen gelegene protoplasmatische Netzwerk erscheint farblos. An älteren Luteinzellen nimmt es allmählich eine ganz blasse, diffuse, gelbliche Färbung an (Fig. 40). An einzelnen Punkten des Netzes werden hierauf die Körnchen sichtbar. Zunächst sind es die grünlichen, später treten grössere, gelb gefärbte Kugeln auf, welche sich offenbar aus den zuerst entstandenen entwickelt haben (Fig. 41). Dadurch wird die Luteinzelle in eine Pigmentzelle umgewandelt. Im selben Mass, als das Pigment erscheint, schwindet das Fett; die Zelle verliert ihre kugelige Gestalt und wird spindelförmig. Mit dieser Veränderung der Gestalt gewinnt sie auch eine gewisse Beweglichkeit, denn man trifft die Pigmentkörper später — wie ich bereits hervorgehoben habe — einerseits im Nachbargewebe, andererseits auch im centralen bindegewebigen Strang. Oft aber sind sie noch in Reihen hintereinander zwischen den radiären Bindegewebszügen der Luteinzellschichte eingelagert und lassen durch diese Anordnung ihre Abkunft aufs klarste erkennen. — Diese Veränderungen erfahren jedoch nicht alle Luteinzellen eines gelben Körpers. Ein grosser Teil geht schon in einer früheren Periode zu Grunde, wobei an den Kernen chromatolytische Figuren auftreten. Ich habe dieselben in dem früher beschriebenen Corpus luteum duplex in besonders reichem Masse angetroffen.

Wir haben somit in dem oben behandelten Falle ein exquisites Beispiel von Metaplasie vor uns, indem Zellen, welche nachweislich epithelialer Natur sind, zu schmalen, spindelförmigen,

manchmal auch verzweigten Gebilden werden, welche vielleicht sogar eine amöboide Beweglichkeit besitzen kurz, von gewissen Zellen des Bindegewebes nicht unterschieden werden können.

Ein besonderes Interesse erheischt noch die Frage nach der Natur des Pigmentes. Zur Beantwortung derselben wurden Schnitte, die einer Serie entnommen waren, deren unmittelbare Nachbarsechnitte also zum Vergleiche jeder Zeit herangezogen werden konnten, mit Ferrocyankalium und Salzsäure behandelt. Zur nachträglichen Kernfärbung wurde Mayers Karmalaun verwendet. Unter solchen Umständen erfährt das Pigment eine intensive Blaufärbung. Sie ist am stärksten und reinsten an den grossen gelbbraunen, kugeligen oder ovalen Tropfen, während die kleinen und blässeren oft nur einen grünen Ton annehmen. Auch das protoplasmatische Netzwerk erhält stellenweise eine diffuse blaue Farbe, doch scheint dies nur bei jenen Zellen zu geschehen, welche schon im frischen Zustand eine gelbliche Farbe besitzen. Aus alledem geht hervor, dass die Pigmentierung durch einen eisenhaltigen Farbstoff geschieht und da wir gewohnt sind, als solchen ausschliesslich den Blutfarbstoff zu betrachten, so schien es mir am wahrscheinlichsten, dass derselbe auch im vorliegenden Falle in Betracht kommen müsste.

Eine derartige Annahme lässt sich auch leicht begründen. Der centrale Hohlraum des Corpus luteum ist ja ursprünglich mit roten Blutkörperchen vollgepfropft, welche aber allmählich ihren Farbstoff an die umgebende Flüssigkeit abgeben. Es liegt nun die Vermutung nahe, dass die Luteinzellen das Substrat für die künftige Pigmentbildung aus ihrer Umgebung, welche Hämoglobin in reicher Menge gelöst enthalten muss, aufnehmen. Dann könnte ihre Pigmentierung als eine Auskrystallisierung des Blutfarbstoffes aus dem Protoplasma der Zelle, mit oder ohne ihrem Zuthun aufgefasst werden. Eine ähnliche Theorie wurde seiner Zeit von Gussenbauer für die Herkunft des Pigmentes in melanotischen Tumoren aufgestellt.

Diese Annahme findet nur darin ein Hindernis, dass die Pigmentbildung ausschliesslich auf die Luteinzellen beschränkt ist. Darum glaube ich, eine andere Möglichkeit, wenn sie auch mit unseren vorläufigen Kenntnissen über die Herkunft des gelben Pigmentes nicht harmoniert, ins Auge fassen zu müssen.

In Schnitten durch ein Ovarium, welches von einer Frau stammte, die wegen Myoms des Uterus operiert worden war und welches, in Stücke zerlegt, in Flemmingscher Mischung gehärtet wurde, traf ich einen Körper, der nach seinem Aussehen in jeder Hinsicht als Corpus fibrosum angesprochen werden musste und dessen Oberfläche zahlreiche Zellen mit intensiv geschwärzten Einschlüssen aufgelagert waren. Nach der Form jener Zellen, nach ihrer Lage, ihrer Grösse, sowie nach dem Aussehen der geschwärzten Körper innerhalb der Zellen ist es nicht zweifelhaft, dass hier die Osmiumsäurereaktion an Pigmentzellen aufgetreten war. Es besitzt somit dieses Pigment die Eigentümlichkeit, sich mit Überosmiumsäure schwarz zu färben, während es andererseits abspaltbares Eisen enthält. Vielleicht vollzieht sich der Prozess der Pigmentbildung in der Weise, dass die Fetttropfen ihren Farbstoff, das Lutein, an das Protoplasma abgeben, wo derselbe in Form solider Körnchen ausgefällt wird, die durch weiteres Hinzutreten neuen Bildungstoffes immer mehr an Grösse zunehmen.

Die Thatsache, dass in atrophischen Fettzellen — denn als solche dürfen wir die sich rückbildenden Luteinzellen vom physiologischen Standpunkte aus betrachten — Pigmentkörnchen auftreten, ist übrigens nicht neu. Schon Fleming hat, allerdings nur bei pathologischem Fettschwund, bei Kaninchen, die an Distomen gelitten hatten, eine Anfüllung von Fettzellen mit einer dunkelgelben, feinkörnigen Masse beobachtet und beschreibt auch bei Ratten, an welchen eine Gallengangsunterbindung ausgeführt worden war, „kleinere unregelmässig verteilte Fettkörner von

eckiger Gestalt, von eigentümlich mattem Glanze“, die sich jedoch im Gegensatz zu meinen Befunden, mit Osmium nicht färbten.

Auch eine Beobachtung von Fraenkel, die sich auf Corpus luteum-Cysten bezieht, kann ich hier citieren. Fraenkel fand nämlich in der Wand der Cysten zahlreiche, grosse Zellen, welche häufig Pigmentschollen enthielten. Ohne eingehendere Untersuchung bezüglich ihrer Entstehung bezeichnet er sie als Blutpigment — in Übereinstimmung mit der herrschenden Lehre, dass alles Pigment in gelben Körpern vom Blutfarbstoff stamme. Es scheint mir aber wahrscheinlicher, dass hier dasselbe Pigment wie bei gewöhnlicher Rückbildung gelber Körper vorlag, da die Zellen, welche jenes Pigment enthielten, nach der Beschreibung des Autors als Luteinzellen und nicht als Pigmentzellen betrachtet werden müssen.

Dass diese hier auseinandergesetzte Anschauung vom Standpunkte des Farbenchemikers möglich ist, beweist ein Ausspruch Krukenbergs, „dass manche sogenannte Melanine trotz ihres Gehaltes an Eisen und an Stickstoff mit den Lipochromen in näherer genetischer Beziehung stehen als mit dem Hämoglobin.“

Ich will mit diesen Ausführungen nicht in Abrede stellen, dass auch Blutpigment in gelben Körpern sowohl noch während ihres Wachstums, als während ihrer Rückbildung erscheinen kann und werde später noch eingehend auf jenen Vorgang zu sprechen kommen. Ich muss nur jetzt schon bemerken, dass ich bei jenen Endprodukten der gelben Körper, wie ich sie im vorhergehenden geschildert habe, Blutpigment nicht mit Bestimmtheit nachweisen konnte. Es dürfte nur dann zur Bildung desselben kommen, wenn sich der raschen und gründlichen Auslangung des Hämoglobins aus den Körpern der extravasierten Erythrocyten ein Hindernis entgegenstellt, das einerseits in der Grösse des Blutergusses, andererseits in der Struktur der Luteinzellschichte und ihrer raschen Metamorphose in Fasergewebe gelegen ist. In dem einfachsten Fall der Rückbildung der gelben Körper

dürfte aber der Bluterguss nur sehr gering sein und verschwindet spurlos, wie dies auch bei den Tieren (Maus, Ratte, Meerschweinchen, Kaninchen und Katze) der Fall ist.

Der im vorhergehenden beschriebene Rückbildungsprozess hinterlässt als einzigen Rest jenes bindegewebige Centrum, welches sich in allen gelben Körpern vorfindet. Ein derartiges Gebilde wird gewöhnlich nicht als Corpus fibrosum bezeichnet, obwohl es diese Bezeichnung gleichfalls verdient; man könnte es vielleicht Corpus fibrosum simplex nennen. Die fibrösen Körper der zweiten Kategorie sind bedeutend grösser. Sie bestehen aus einem Bindegewebskern, welcher dieselbe Bedeutung hat wie das ganze Corpus fibrosum der ersten Art; überdies aber noch aus einer verschieden breiten Rindenschichte, welche eine faserige Struktur besitzt, die sich jedoch oftmals nur sehr undeutlich erkennen lässt. Diese Bildungen sind es bekanntlich, welche seit jeher als Corpora fibrosa oder auch als *C. albicantia* bezeichnet und unter diesem letzteren Namen den Corpora fibr. simpl. passend gegenübergestellt werden können.

Eine Partie eines derartigen Körpers mit deutlich faseriger Struktur der Rinde ist auf Figur 30 abgebildet. Man findet dort, wie überall, in der Mitte einen bindegewebigen Strang, der aus Zellen und Fibrillen besteht, welche parallel angeordnet, in der Längsrichtung des Stranges verlaufen. Zu beiden Seiten desselben trifft man eine gleichfalls faserige Rinde, welche sich von der centralen Masse vor allem dadurch unterscheidet, dass die Fasern in ihr schräg oder senkrecht zu denen des Mittelstranges ziehen. Der Mittelstrang entspricht dem stark komprimierten Rest des bindegewebigen Centrums eines gelben Körpers. Die quer zu demselben verlaufenden Fasern hingegen liegen dort, wo ehemals Luteinzellen waren. An einzelnen Stellen trifft man dieselben noch an, teilweise in Umwandlung zu Pigmentzellen. Es handelt sich demnach hier um neugebildetes Fasergewebe, welches erst in dem Masse auftritt, als die Lutein-

zellen schwinden, resp. metamorphosiert werden. Zwischen den Fasern liegen Zellen, welche mit ihren ausserordentlich langen, platten, oft flügelförmigen Fortsätzen ähnlich wie die Sehnzellen ein Septensystem innerhalb jener Masse erzeugen. Von besonderem Interesse aber ist, dass die Fasern nicht zu grösseren, parallel geschichteten Bündeln vereinigt sind, sondern ganz regellos verlaufen. Sie sind so dicht angeordnet, dass sie auf der beigegebenen Figur, welche nur bei schwächerer Vergrösserung ausgeführt wurde, um die Fasermasse samt dem centralen Strang zu zeigen, gar nicht in ihrer Gesamtheit zur Darstellung kommen konnten. Das einzig Gesetzmässige hinsichtlich ihrer Anordnung besteht darin, dass sie — wie gesagt — zumeist schräg oder senkrecht zum Mittelstrang verlaufen, eine Richtung, in der auch die zwischen ihnen eingestreuten Kerne vielfach angetroffen werden.

Zur Färbung der Fasern habe ich eine ganze Reihe von Flüssigkeiten herangezogen. Es ergab sich dabei, dass sie sich wie Bindegewebsfibrillen verhalten. Sie färben sich stärker mit jenen Farbstoffen, welche diese letzteren bevorzugen, schwächer mit solchen, welche auch das Protoplasma der Zelle färben. Vor allem eignet sich zu ihrer Darstellung die van Giesonsche Methode, indem die Fasern in den meisten Fällen das Säurefuchsin annehmen und sich dadurch von den feinen Zellfortsätzen, welche orangegelb erscheinen, unterscheiden lassen. Ein sehr verwendbarer Farbstoff ist auch das Wasserblau. Mit Eosin kombiniert kann man durch die erstere Flüssigkeit die Fasern, durch die zweite die Zellkörper färben. Auch das Congorot, welches bekanntlich bindegewebige Strukturen stets besonders deutlich hervortreten lässt, kann mit Erfolg benutzt werden. Alle diese Farbenreaktionen legen den Schluss nahe, dass jene Fibrillen wohl bindegewebiger Natur sein dürften.

Noch mehr aber sprechen zwei weitere Eigenschaften dafür: 1. ihr Verhalten unter dem Polarisationsmikroskop, wobei sie

sich mit dem Bindegewebe — soweit es bei ihrer unregelmässigen Verlaufsrichtung zu erkennen möglich ist, in Übereinstimmung zeigen und 2. ihr Verhalten gegen Essigsäure, indem sie durch dieselbe an Schnitten, die mit dem Gefriernikrotom vom frischen Objekt hergestellt wurden, zum Quellen gebracht werden können.

Trotzdem kann ich diese Fibrillen nicht für leimgebende Bindegewebsfasern halten, sondern glaube, dass sie ihnen nur genetisch und morphologisch sehr nahe kommen. Diese Auffassung gründet sich auf die Beobachtung, dass die Faserung oft — wie bereits erwähnt — nur sehr undeutlich vorhanden ist, und in anderen Fällen sogar unter einer Form erscheint, welche eine Identität mit dem Bindegewebe geradezu ausschliesst. Ich werde darauf sofort näher eingehen. Auch muss ich bemerken, dass gerade die Behandlung mit Säurefuchsin und Pikrinsäure zuweilen andere Resultate als am Bindegewebe liefert, indem es vorkommen kann, dass die faserige Masse eine blassgelbliche Färbung erhält.

Nach ihrer Lage müssen die Fibrillen — ob direkt oder indirekt muss vorläufig dahingestellt bleiben — wohl von jenen Zellen abgeleitet werden, welche zwischen ihnen verteilt sind; ausserdem aber sieht man auch Fäserchen, über deren bindegewebige Natur kein Zweifel obwalten kann, zumeist im centralen Strang verlaufen und an gewissen Stellen senkrecht dazu in die Rindenschicht abbiegen.

Der Ersatz der Luteinzellschichte durch faserige Substanz erstreckt sich nur selten auf den ganzen gelben Körper. In dieser Hinsicht dürften zwischen den einzelnen Individuen grosse Unterschiede bestehen. Dadurch ergeben sich Übergänge zum Corpus fibrosum simplex. Denn man trifft des öfteren einen Bindegewebsstrang, also ein Corpus fibrosum simplex, dem an einzelnen Strecken faserige Massen von verschiedener Breite aufliegen. Zur Erklärung dieser unvollständigen Ausbildung

eines Corpus albicans möchte ich mir erlauben, folgende Theorie über die Ursache der Faserbildung vorzubringen: Das fibröse Gewebe kommt nur dann zur Entwicklung, wenn der durch Atrophie und Pigmentmetamorphose leer gewordene Platz nicht sofort von nachrückendem Stromagewebe des Ovariums eingenommen wird. Dafür sprechen verschiedene Beobachtungen.

Die Metamorphose der Luteinzellschichte beginnt central und schreitet gegen die Peripherie fort. Auf Fig. 31 ist bei Lupenvergrößerung ein gelber Körper dargestellt, welcher sich im Beginn der Rückbildung befindet. Er besteht aus einer vielfach gefalteten, etwa 0,4 mm breiten Luteinzellschichte, die aus grossen, einen Durchmesser von ca. 20 μ besitzenden Zellen aufgebaut wird, die von Fetttröpfchen aufs dichteste angefüllt sind. In der Mitte befindet sich ein bindegewebiger Kern, welcher Pigmentzellen und Leukocyten enthält. An der Grenze desselben gegen die Luteinzellschichte breitet sich das neugebildete Fasergewebe aus, welches sich der Luteinzellschichte aufs dichteste anschmiegt und allen Vorbuchtungen und Einziehungen nachfolgt. Diese Grenzschichte ist auf Fig. 33 bei starker Vergrößerung dargestellt. Man sieht dort noch vereinzelte Luteinzellen zwischen den Fasern, an anderen Stellen aber scheinbar freie Kerne, von welchen sich nicht sagen lässt, ob sie rückgebildeten Luteinzellen oder Bindegewebszellen angehören.

In demselben Schnitt befand sich auch ein vollkommen fertiges Corpus albicans. Es ist jener Körper, welcher in Fig. 33 abgebildet ist. Hier ist die Luteinzellenschichte in ihrer ganzen Breite durch die fibröse Masse substituiert. Sie besitzt dieselbe Form, dieselben Windungen und Faltungen wie jene. Wegen der schwachen Vergrößerung war es nicht möglich, die Fasern in dieselbe einzuzichnen, doch sind sie bei stärkerer Vergrößerung aufs deutlichste zu erkennen. Ganz dieselben Verhältnisse bietet auch das Corpus fibrosum, Fig. 34, dar; Fig. 35 endlich stellt einen gelben Körper aus dem gleichen Umwandlungsstadium

wie Fig. 31 vor. Ich glaube, dass ich diesen Zeichnungen keine weiteren Beschreibungen anzufügen brauche; sie demonstrieren aufs klarste die successive Umwandlung des Corpus luteum in ein Corpus fibrosum. Durch den Druck des angrenzenden Gewebes wird schliesslich die centrale Bindegewebsmasse auf einen schmalen Raum zusammengedrängt und dadurch jener Körper geschaffen, den wir als Endprodukt der Degeneration eines gelben Körpers zu sehen gewohnt sind.

Was ist nun der Grund, dass hier die ganze Luteinzellmasse durch Fasern ersetzt wurde, während beim Corpus fibrosum simplex der centrale Bindegewebskern direkt an das Ovarialparenchym grenzt? Ich glaube, dass man die Ursache für die letztere Bildungsweise darin suchen muss, dass — wie gesagt — in dem Masse als die Luteinzellen schwinden, das umgebende Gewebe sofort nachrückt. Im anderen Falle jedoch leisten die peripheren Zellen dem von aussen auf sie einwirkenden Drucke einen gewissen Widerstand; dadurch wird bei der Degeneration resp. Pigmentmetamorphose der innersten Luteinzellen ein leerer Raum geschaffen, zu dessen Ausfüllung nun eine Neubildung von Gewebe erfolgt. Derartige zell- und faserarme Räume konnte ich wiederholt beobachten. Es gelang mir dies unter anderem auch an jenem fibrösen Körper, den ich vorhin beschrieben hatte (Fig. 30). An dem Ende desselben befinden sich im umgebenden Gewebe zahlreiche Pigmentzellen, welche als umgewandelte Luteinzellen gedeutet werden müssen. Zwischen Ovarialstroma und centalem Bindegewebsstrang ist ein fast leerer Raum vorhanden, in dem nur spärliche Bindegewebs- und Pigmentzellen liegen. In dem ausserordentlich dichten Ovarialgewebe fällt er schon bei Betrachtung mit schwacher Vergrösserung sofort auf. Hier kann man sehen, dass an der dem centralen Strang benachbarten Seite Fibrillen vorhanden sind, während sie in weiterer Entfernung von ihm noch fehlen.

Infolge der Richtung, in der die Umbildung eines Corpus luteum in ein Corpus albicans erfolgt, kommt es gelegentlich vor, dass weitaus der grösste Teil eines gelben Körpers in eine faserige Masse umgewandelt ist, während an der Oberfläche noch einige Reihen von Luteinzellen vorhanden sind. Derartige Bilder gelangen nicht selten zur Beobachtung. Schliesslich schwinden die Zellen auch an dieser Stelle, indem sie sich teils in Pigmentzellen umwandeln, teils einfach atrophieren. Und während die Zellkörper einen geringeren Raum einnehmen und das ganze Gewebe dadurch lockerer wird, erscheint an dessen Stelle eine neue Formation, die teils aus distinkten Fäserchen besteht, teils homogen ist. Diese letztere Beschaffenheit beruht auf zwei Ursachen. Einerseits liegen die Fibrillen oft so dicht und verworren neben einander, dass sie aus diesem Grunde nicht von einander zu unterscheiden sind, zweitens aber ist in vielen Fällen zwischen den Fibrillen eine homogene „Kitt-Substanz“ angehäuft, welche die gleiche Färbung wie jene besitzt. Dieser eigentümliche Wechsel von homogenem und faserigem Aussehen ist es wohl, um dessentwillen Nagel diese Substanz mit dem wenig verständlichen Ausdruck „klares, kolloides Bindegewebe“ belegt.

Das fertige Corpus albicans ist nur sehr wenig vaskularisiert. Es geht demnach eine grosse Zahl von Blutgefässen des Corpus luteum zu Grunde. Dass dabei eine Pigmentdegeneration der in den betreffenden Gefässen vorhandenen, farbigen Elemente stattfindet — wie dies von verschiedenen Seiten behauptet wurde — konnte ich nicht bestätigen. So wie die Blutgefässe bildet sich auch der grösste Teil des bindegewebigen Stützgerüsts der gelben Körper zurück, sodass die Zahl sämtlicher zelliger Elemente in demselben in späteren Stadien eine viel geringere als am Anfang ist. Über das Ende der falschen fibrösen Körper vermag ich keine bestimmten Aussagen zu machen. Sicherlich kommt es durch das Wachstum des angrenzenden Gewebes oftmals zu einer Zerlegung des ursprünglich kom-

pakten Gebildes in zahlreiche Stücke. In mehreren Fällen habe ich das Auftreten sehr kleiner Körnchen in den Fibrillen beobachten können. Ob dieses Phänomen als der Ausdruck eines beginnenden Zerfalles derselben zu deuten ist, muss späteren Untersuchungen vorbehalten bleiben.

An die Beschreibung der Corpora fibrosa, die sich aus Corpora lutea spuria entwickeln, will ich nun diejenige von Corpora fibrosa knüpfen, welche aller Wahrscheinlichkeit nach aus Corpora lutea vera hervorgegangen sind. In beiden Eierstöcken einer 60jährigen Frau fand ich je einen, bei einer 70jährigen Frau in einem Eierstock gleichfalls ein Corpus fibrosum von Kirsch kerngrösse und weiss-gelblicher Farbe. Im übrigen waren die Ovarien klein, geschrumpft und enthielten weder gelbe Körper noch irgend andersartige Reste von solchen. Aus dieser Persistenz besonders grosser fibröser Körper glaube ich schliessen zu dürfen, dass sie in der That die Reste von Corpora lutea vera vorstellen. Sie bestehen aus einem äusserst zellarmen Bindegewebskern und einer Rindenzone, die durch Bindegewebszellen in zahlreiche Stränge zerlegt ist und die verschmälerte, in eine undeutlich faserige Masse umgewandelte Luteinzellschichte darstellt. Die Stränge besitzen eine durchschnittliche Breite von 50—60 μ und erscheinen im frischen Zustand quer gestreift. Wie man sich an Schnitten überzeugen kann, rührt dieses Aussehen davon her, dass sie aus Fasern bestehen, welche zwar im ganzen parallel der Längsrichtung der Stränge verlaufen, aber in zahlreiche, steile Windungen, senkrecht zu ihrer Verlaufsrichtung gelegt sind. Die Zellen, welche die Begrenzung der Stränge bilden, sind äusserst schmal, enthalten einen ovalen Kern und sind in zahlreiche, feinste Ausläufer aufgefasert, welche zumeist in senkrechter Richtung in die Stränge übertreten.

Über jüngere Stadien in der Entwicklung der Corpora fibrosa vera kann ich nicht berichten, da mir eine Unterscheidung derselben von den Rückbildungsprodukten der falschen

gelben Körper vorläufig nicht möglich erscheint. Dagegen ist es hier am Platze, jene Vorgänge zu besprechen, welche noch während der Schwangerschaft an den gelben Körpern auftreten. Dieselben bestehen in der sogenannten „hyalinen Degeneration“ von Blutgefässen und Bindegewebe. Auf den Fig. 24 und 25 sind Partien aus gelben Körpern dargestellt, welche von Frauen stammten, die nach der Geburt eines reifen Kindes einem Puerperalprozesse erlegen waren. Das Corpus luteum des ersten Falles war von Ödem durchtränkt, im zweiten Falle aber unverändert. Die hyaline Degeneration kann natürlich nicht mit der vorhandenen Entzündung in Zusammenhang gebracht werden, sondern besteht bereits seit längerer Zeit. Dasselbe Aussehen zeigt übrigens auch ein gleichaltriges Corpus luteum, welches von einer osteomalacischen Frau stammte, bei der eine Sectio caesarea nach Porro ausgeführt worden war. Man sieht aus den Abbildungen, dass die Hyalinsubstanz zunächst entlang den Gefässen und dem Bindegewebe auftritt; von da breitet sie sich auch an einzelnen Punkten zwischen die Zellen aus. Hand in Hand mit der Bildung des Hyalins geht eine Verkleinerung der Luteinzellen.

Leider besitze ich keine Präparate, welche die Übergänge von diesem Stadium zu den ausgebildeten fibrösen Körpern zeigen würden. Trotzdem lassen sich die eben beschriebenen Bilder zu einigen wichtigen Schlüssen hinsichtlich der Genese jener undeutlich faserigen Substanz, welche sich an Stelle der Luteinzellen ausbreitet, verwerten. Zunächst muss ich aber eine genauere Beschreibung dieser ersteren vorausschicken. Die Fasern sind von sehr ungleicher Breite. Neben kleineren, schmälere, glänzenden kommen grosse, breite Gebilde vor, welche man mit größeren Bindegewebsbündeln vergleichen könnte, wenn sie eine Längsstreifung besitzen würden. Wenn die Ränder solcher Streifen von anderen Fasern überdeckt werden, so lässt sich ihre Natur gar nicht erkennen und man wäre genötigt, sie als homo-

gene Interfibrillarsubstanz aufzufassen. Analoge Bildungen dürften es sein, welche auch in den Corpora fibrosa spuria vorkommen und das homogene Aussehen gewisser Stellen derselben bedingen. Erwägt man nun die Thatsache, dass diese Fasern verschiedenen Kalibers an der Seite jener Bindegewebszellen verlaufen, neben welchen in früheren Stadien breite Streifen hyaliner Substanz vorhanden waren, so kommt man zum Schluss, dass diese letztere bei der Bildung der faserigen Masse aufgebraucht worden sei.

Ich muss bei dieser Gelegenheit eine Beobachtung nachtragen, welche mir von besonderer Wichtigkeit erscheint. Man kann nämlich ausnahmsweise sehen, dass die hyaline Glasmembran degenerierter Follikel nicht nur durch den Druck des umgebenden Gewebes in grosse Falten, sondern dass sie auch in zahlreiche, unmittelbar aneinander schliessende, sekundäre Windungen, senkrecht zu ihrer jeweiligen Verlaufsrichtung gelegt ist. Sie stimmt somit in dieser Hinsicht mit jenen Bändern überein, welche ich an alten Corpora fibrosa vera beschrieben habe. Darum erscheint es mir wahrscheinlich, dass die hyalinen Streifen, die man in alten Corpora lutea vera entlang den Bindegewebszügen antrifft, direkt in jene gewundenen Bänder übergehen. Aus der Homologie der Corpora fibrosa vera und spuria ist man aber zum weiteren Schlusse berechtigt, dass auch die feinen Fäserchen, aus welchen die letzteren aufgebaut sind, wenigstens zum grössten Teile nicht bindegewebiger, sondern hyaliner Natur sind. Ob aber in dieser Thatsache ein prinzipieller Unterschied gelegen ist und nicht vielmehr jene Art von Hyalin und faseriges Bindegewebe in näherer Verwandtschaft stehen, als man bisher annehmen zu müssen glaubte, ist eine Frage, die noch besonderer Untersuchungen bedarf.

Am Schlusse dieser Erörterungen will ich noch einmal kurz auf das Schicksal des Blutergusses eingehen, der bei dem Platzen des Follikels stattfindet und dessen Reste auch noch im Corpus fibrosum nachweisbar sind; denn die hier zu beobachtenden Ver-

hältnisse scheinen mir einen wesentlichen Beitrag zur Lösung der Frage nach der Bildung des Hämosiderins zu liefern.

In dem Corpus luteum verum aus der 5. Schwangerschaftswoche ist die weite Höhle — wie ich oben beschrieben habe — mit einer klaren, gelben Flüssigkeit angefüllt. Dieselbe enthält keinerlei freies Pigment, dagegen sind in ihr zahlreiche Schatten von roten Blutkörperchen enthalten. In der innersten, bindegewebigen Begrenzung dieser Höhle liegen spärliche Zellen, bald lang gestreckt und spindelförmig, bald unregelmässig verzweigt oder auch kugelig, welche ein goldgelbes Pigment führen.

Denselben Verhältnissen begegnet man auch bei älteren Corpora lutea vera, sowie bei vielen Corpora lutea spuria. Man muss daraus den Schluss ziehen, dass der grösste Teil des Blutfarbestoffes, welcher in den extravasierten Blutkörperchen enthalten war, aus ihnen ausgelaugt wurde, in Lösung ging und nun in das umgebende Gewebe diffundierte. Eine Pigmentierung wird auf diesem Wege nicht erzeugt — wenigstens nicht in der unmittelbaren Nachbarschaft des Corpus luteum, denn sonst müsste man vor allem in den Corpora lutea der Tiere (Maus, Kaninchen, Meerschwein, Katze) regelmässig Pigment antreffen, während dasselbe hier ohne Ausnahme fehlt. Ich möchte dar, aus den allgemeinen Schluss ziehen, dass dort, wo Gelegenheit gegeben ist, dass ein Bluterguss rasch resorbiert werde, die Pigmentbildung vollkommen ausbleibt. Natürlich ist dies *cum grano salis* zu nehmen, da eine minimale Pigmentbildung auch unter diesen Verhältnissen vorkommen kann. Es bedarf dazu nur der Anwesenheit gewisser amöboider Zellen mit der Fähigkeit, die Erythrocyten aufzunehmen und Pigment aus ihnen zu erzeugen. Diese Zellen aber dürften in jedem Gewebe — wenn auch vereinzelt — vorhanden sein. Sie finden sich auch in der Corpora lutea vera des Menschen und stellen jene Pigmentzellen dar, die ich soeben in der inneren Bindegewebslage erwähnte.

Wie ich somit bereits vorweggenommen habe, scheint es mir am wahrscheinlichsten, dass die Bildung des Pigmentes — ich habe als solches nur das amorphe, eisenhaltige Hämosiderin, im Auge — ausschliesslich an die Thätigkeit lebender Zellen gebunden ist. Anders ist es mit dem Hämatoidin, welches sich bekanntlich dann ausscheidet, wenn der Bluterguss in absterbendes oder abgestorbenes Gewebe hinein stattfindet und darum nicht, oder nicht schnell genug zur Resorption gelangt. Dann krystallisiert der Farbstoff aus der Lösung heraus, wie dies seinerzeit von Virchow beschrieben wurde. Bei den gelben Körpern kommt es nur in den seltensten Ausnahmefällen zur Bildung von Hämatoidinkrystallen und es ist nur Folge einer flüchtigen Beobachtung, wenn Nagel schreibt: „Reste des Blutergusses können zuweilen lange in der Mitte des Corpus albicans bestehen bleiben und verleihen demselben ein gelbschimmerndes Aussehen; diese Blutreste bestehen — wie überall im menschlichen Körper — aus Hämatoidinkrystallen — (Virchowsche Krystalle).“

Ich will nicht die gewaltige Litteratur, welche bereits über Pigment und Pigmentbildung angesammelt ist und die eine Fülle gründlicher Beobachtungen über diesen Gegenstand enthält, hier referieren und zur Diskussion stellen. Ich muss nur bemerken, dass es das Verdienst Langerhans' war, die Bedeutung der „blutkörperchenhaltigen Zellen“ für die Pigmentbildung als erster in das rechte Licht gerückt und die Theorie aufgestellt zu haben, dass die Pigmentbildung ein reiner intracellulärer Prozess sei. Diese Ansicht wurde von Neumann dahin modifiziert, dass die Bildung des Hämosiderins zwar eine Folge der Einwirkung des lebenden Gewebes, beziehungsweise seiner Zellen auf den Blutfarbstoff sei, dass aber ausser der Thätigkeit der Phagocyten auch noch eine Bildung von Pigment aus gelöstem Blutfarbstoff angenommen werden müsse.

So plausibel die Gründe sind, auf welche sich Neumann stützt, so muss ich in Bezug auf die mir vorliegenden Objekte auf die alte Langerhanssche Theorie zurückgreifen, 1. weil ich — wie bereits erwähnt — niemals nach Diffusion von Blutfarbstoff eine Pigmentbildung in grösserer Masse auftreten sah und weil 2. die sämtlichen Phasen der Thätigkeit der „blutkörperchenhaltigen Zellen“ aufs klarste überblickt werden können. Die Objekte, an welchen mir diese letzteren Beobachtungen gelangen, sind Corpora fibrosa, welche die Grösse eines reifen Follikels besitzen und von einer, durchschnittlich 0,3 mm breiten Kugelschale aus hyalinem Fasergewebe gebildet werden, welche einen Kern umschliesst, in dem Blutkörperchen an Blutkörperchen in dichtester Masse beisammenliegen. Ein Stück aus der faserigen Schale jenes Körpers ist auf Fig. 36 dargestellt. Es kamen mir im ganzen nur 3 Körper zur Beobachtung, bei welchen sich die Pigmentbildung in besonders reichem Masse vollzog. Die Rückbildung der Luteinzellschichte und ihr Ersatz durch Bindegewebe hatte hier offenbar stattgefunden, ehe es zu einer Auslaugung des Farbstoffes aus den Erythrocyten gekommen war, und nun bildete die breite Cystenwand ein Hindernis für die rasche Diffusion des Serums. Übrigens war dieselbe nicht an allen Stellen gleichmässig entwickelt, sondern zeigte sich sogar stellenweise auf kurze Strecken gänzlich unterbrochen. Diese Lücken sind von grosser Bedeutung als Durchtrittspforten der Phagocyten. Denn obgleich dieselben die fibröse Hülle an jeder beliebigen Stelle durchwandern können, so geschieht dies doch an den Unterbrechungen derselben mit besonderer Leichtigkeit und es ist nicht zu verwundern, wenn man gerade dort die grösste Zahl eindringender Zellen antrifft.

Nach ihrem Aussehen muss man sie den mononukleären Leukocyten einreihen. Ihr Kern ist kugelig und sehr chromatinreich, nur von einem schmalen, protoplasmatischen Hof umgeben, der Zelldurchmesser beträgt durchschnittlich nur wenig

über 4μ . Man begegnet diesen Zellen sowohl in der fibrösen Cystenwand als insbesondere an den Unterbrechungen derselben in grosser Menge und kann sie von den letzteren Punkten aus noch eine kurze Strecke in das benachbarte Ovarialgewebe verfolgen. Sie liegen hier zwischen den gelockerten Bindegewebsfasern des Stromas (Fig. 37), häufig in Reihen hintereinander, in radiärer Richtung auf den fibrösen Körper zustrebend, sodass man sich des Gedankens nicht erwehren kann, dass der in seiner Höhle angesammelte Bluterguss einen chemotropischen Einfluss auf jene Zellart besitzt. Auch in den Kapillaren des fibrösen Körpers sind sie häufig anzutreffen.

Nach einwärts von der fibrösen Schale, parallel ihrer inneren Oberfläche befinden sich mehrere Lagen von langen, schmalen Bindegewebszellen, welche oft eine beträchtliche Breite besitzen und wie gequollen aussehen; auch ihre Kerne sind bedeutend hypertrophiert. Entsprechend der Verlaufsrichtung dieser Zellen sind die Lymphocyten hier in horizontalen Reihen angeordnet. Von da treten sie in den Bluterguss über.

Zunächst findet man sie noch in ihrer ursprünglichen Grösse zwischen den dicht zusammengepressten Blutkörperchen. Dann aber vergrössern sie sich, wobei zunächst das Protoplasma an Masse zunimmt, und beginnen rote Blutkörperchen in sich aufzunehmen. Man trifft da Zellen mit 10, 20, aber auch mit 50 und mehr roten Blutkörperchen in ihrem Innern (Fig. 38). Es sind ausserordentlich grosse, kugelige Massen von $20-30 \mu$ im Durchmesser, die durch eine stärker hervortretende Konturlinie begrenzt sind und einen Kern enthalten, der wandständig gelegen ist. Dieser beginnt allmählich — offenbar auf Grund der gesteigerten Nahrungsaufnahme bei Verdauung der Erythrocyten — anzuwachsen und kann sich auch auf amitotischem Wege in mehrere Stücke zerschnüren. Gleichzeitig tritt in der Zelle, zwischen den Erythrocyten, Pigment auf, anfangs in äusserst feinkörniger Form, sodass das Plasma bei schwächerer

Vergrößerung diffus gefärbt erscheint; später werden grössere Kugeln und Schollen sichtbar. Hand in Hand damit verschwinden allmählich die roten Blutkörperchen und der Zellkörper wird wieder kleiner, auch der Kern nimmt an Grösse ab, bis schliesslich der Lymphocyt in eine annähernd kugelige, nur mit wenigen, plumpen Fortsätzen ausgestattete Pigmentzelle umgewandelt ist.

Was die topographische Verteilung dieser einzelnen Stadien betrifft, so findet man die grössten blutkörperchenhaltigen Zellen am weitesten centralwärts vorgeschoben; etwas mehr peripher von ihnen liegen die bereits etwas kleineren Gebilde mit vergrössertem Kern, deren Protoplasma durch das Auftreten von feinsten Pigmentkörnchen wie bestäubt aussieht. Noch etwas weiter nach aussen, neben den kleinen, in Reihen liegenden Lymphocyt und zwischen den circulären Bindegewebszellen, finden sich jene Stadien, in welchen die eigentliche Verdauung der roten Blutkörperchen und Bildung des Pigmentes stattfindet (Fig. 39). Die fertigen Pigmentzellen trifft man zum grössten Teil erst in der Faserschichte und in der Nachbarschaft derselben, wie Fig. 37 beweist. Natürlich kommen Ausnahmen von dieser Lageordnung vor, doch sind dieselben nicht zahlreich und beziehen sich nur auf die Stadien der Pigmentbildung, während die eigentlichen blutkörperchenhaltigen Zellen stets die innerste Reihe einnehmen. Sie sind so gross, dass es ihnen ohne Verringerung ihres Durchmessers nicht möglich wäre, zwischen die Bindegewebszellen zu gelangen.

Unter den drei Corpora fibrosa, welche mir das Material für diese Beobachtungen lieferten, befand sich eines, in welchem eine so grosse Zahl eosinophiler Zellen vorhanden war, wie ich noch niemals auf gleichem Raume neben einander gesehen hatte. Das Merkwürdigste dieses Befundes wird noch dadurch erhöht, dass sich jener Körper neben einem anderen, ganz analog gebauten Corpus fibrosum befand, in welchem eosinophile Zellen

nur ganz vereinzelt anzutreffen waren. Auch der 3. derartige Körper enthielt sie nicht. Es muss also in diesem Falle jener Körper eine besondere Anziehungskraft für die erwähnte Zellart besessen haben. Ich muss dazu bemerken, dass die roten Blutkörperchen jenes Ergusses noch stärker ausgelaugt waren als die der beiden anderen Körper und darum auch die Zahl der Pigmentzellen und die Menge des Pigmentes in ihnen hinter den anderen zwei Fällen zurückblieb. Nur selten fand ich eine eosinophile Zelle, welche ein rotes Blutkörperchen aufgenommen hatte. Pigment traf ich niemals in ihnen; eine phagocytaere Eigenschaft kommt ihnen somit nur in ganz beschränktem Masse zu.

Anhang.

Die zahlreichen Präparate von Ovarien, welche ich im Laufe meiner Untersuchungen durchmusterte, geben mir die Berechtigung, zum Schlusse einige Punkte zu erörtern, welche nur auf Grund einer grösseren Erfahrung beurteilt werden können.

Es sind zwei Fragen, die ich noch kurz diskutieren möchte. Die erste betrifft das Vorkommen der hyalinen Degeneration an den kleineren Arterien, welche oft mit einer Anhäufung von Bindegewebe unter dem Endothel verbunden ist. Ich habe in dieser Richtung die Eierstöcke von 27 Personen speziell durchmustert und nur in zwei Fällen keine hyaline Degeneration angetroffen. In beiden Fällen waren die Ovarien frisch in meine Hände gelangt. In dem ersten wurde wegen eines Uterusmyoms operiert, im zweiten wegen Osteomalacie die Totalexstirpation ausgeführt. Es war dies jener oft citierte Fall, bei welchem sich die Patientin in der 5. Schwangerschaftswoche befunden hatte.

Da der grösste Teil meines Materiales, wie ich bereits eingangs bemerkte, aus geschlechtskräftigen Individuen stammte, die zwischen dem 20. und 40. Lebensjahre standen, so kann man auch das Vorhandensein einer hyalinen Degeneration der Arterien bei Frauen dieses Alters als ein normales Vorkommen betrachten.

Die Degeneration beginnt bald an der inneren, bald an der äusseren Grenze der Media in Form eines leicht wellig gebogenen Streifens; später treten analoge Bänder auch zwischen den Muskelfasern auf und bringen dieselben zum Schwunde; schliesslich ist die ganze Media durch hyaline Substanz ersetzt. Eine Umwandlung von Muskelfasern in Hyalin konnte ich nicht nachweisen. Das Lumen des Gefässes kann bis zur vollständigen Obliteration verengt werden. — Der Grad der hyalinen Degeneration und die Menge der befallenen Gefässe ist bei den einzelnen Individuen sehr verschieden. Eine bestimmte Ursache hierfür vermag ich nicht anzugeben. Wiederholt fand ich gerade bei Frauen, die durchaus gesund waren, (junge Individuen die durch Selbstmord endeten) die Degeneration sehr ausgebreitet und sehr intensiv. Ich glaube, dass man darum Unrecht thäte, aus einem derartigen Verhalten einen Schluss auf irgend eine Erkrankung des Eierstockes zu ziehen.

Als zweiten Punkt möchte ich noch in Kürze das Verhalten der Eierstöcke bei Osteomalacie berühren. Ich habe zwei Fälle dieser Erkrankung untersucht. Der eine Fall wurde eben erwähnt; die darauf bezüglichen Daten bitte ich auf Seite 171 nachzulesen. Über den zweiten Fall, bei welchem die Ovarien gelegentlich einer Sectio caesarea nach Porro, ausgeführt auf der 2. geburtshülflichen Klinik, gewonnen wurden, ist es mir leider nachträglich nicht mehr gelungen, etwas Sicheres zu erfahren.

Wie ich bereits in der Einleitung bemerkte, zeigten in beiden Fällen die Ovarien keine weiteren pathologischen Veränderungen.

Als solche werden bezüglich der Osteomalacie von den verschiedenen Forschern, die sich mit der Histologie der Eierstöcke bei jener Erkrankung beschäftigten (Fehling, Rossier, Velits, Ortman, Neumann, Schottländer etc.), angeführt: Vermehrung der Blutgefäße, ausgedehnte und intensive hyaline Degeneration der Media derselben, Verödung zahlreicher Graafscher Follikel, abnorm geringe Zahl der Primärfollikel.

Gegenüber dem ersten Punkt muss ich bemerken, dass es ausserordentlich schwer ist, eine Vermehrung der Blutgefäße der Marksubstanz mit Sicherheit behaupten zu können. Man erhält diesbezüglich sehr verschiedene Bilder und darf, meiner Meinung nach, nur dann eine positive Behauptung in dieser Richtung aufstellen, wenn man die Eierstöcke in lückenlose Serien zerlegt, Schnitt für Schnitt durchmustert und mit zahlreichen, ebenfalls lückenlosen Serien anderer Ovarien verglichen hat. Das ist aber ein so umständliches Verfahren, dass ich nicht glauben kann, dass es bisher von irgend einer Seite geübt wurde. Aus diesem Grunde scheint mir auch die „Angiodystrophie ovarii“ von Bulius und Kretschmar, bei welcher die Vermehrung der Blutgefäße besonders auffallend sein soll, keine Krankheit zu sein, welche sich mit Sicherheit aus den mikroskopischen Präparaten diagnostizieren lässt. Bilder, welche den von den genannten Autoren veröffentlichten durchaus gleichen, fand ich beispielsweise im Ovarium einer Frau, die wegen Uterusmyoms am 4. Tage ihrer Schwangerschaft operiert worden war. (Ich habe im vorhergehenden mehreremale auf das Corpus luteum spurium in demselben Bezug genommen.)

Dass die hyaline Degeneration der Gefäße, welche speziell von Fehling als Charakteristikum osteomalacischer Ovarien angesehen wird, in dieser Hinsicht nicht beweiskräftig ist, ergibt sich aus der soeben erörterten, allgemeinen Verbreitung dieser Veränderung. Derselbe Einwurf muss bezüglich der Follikel-atresie erhoben werden. Was endlich den letzten Punkt anbe-

langt, so muss ich betonen, dass bei Frauen von höherem Alter — auch wenn sie sich nicht unmittelbar vor dem Klimakterium befinden, die Menge der Primärfollikel allgemein eine sehr geringe ist. Dass aber ihre Zahl bei osteomalacischen nicht unter der Norm stehen kann, geht wohl aus der grossen Fruchtbarkeit hervor, durch die sich jene Frauen gewöhnlich auszeichnen und welche vielleicht in irgendwelchem ursächlichen Zusammenwirken mit ihrer Erkrankung stehen dürfte.

Litteratur.

1. Alexenko, N., Contribution à l'Histologie normale et pathologique des ovaires de la femme. *Annales de Gynécologie*. V. 35.
2. Barry, M., Researches in Embryology. *Philosoph. Transact. of the R. Soc. of London*. 1839.
3. Beigel, H., Zur Naturgeschichte des Corpus luteum. *Arch. f. Gynäk.* 13. Bd.
4. Benckiser, A., Zur Entwicklungsgeschichte des Corpus luteum. *Arch. f. Gynäk.* 23. Bd. 1884.
5. v. Beneden, E., Contribution à la connaissance de l'ovaire des Mammifères. L'ovaire du *Vespertilio murin* et du *Rhinolophus ferrum equinum*. *Archives de biologie*. T. 1.
6. Beulin, Das Corpus luteum und der obliterierte Follikel. *Inaug.-Diss.* Königsberg 1877.
7. Bisehoff, Beiträge zu der Lehre von der Menstruation und Befruchtung *Zeitschr. f. rationelle Medizin*. N. F. 4. Bd. 1854.
8. — Über die Zeichen der Reife der Säugetiereier. *Arch. f. Anat. u. Phys.* Anat. Abt. 1878.
9. v. Brunn, A., Die Rückbildung nicht ausgestossener Eierstockseier bei den Vögeln. *Beiträge zur Anatomie und Embryologie*. Festschrift f. J. Henle.
10. Bühler, A., Beiträge zur Kenntnis der Eibildung beim Kaninchen und der Markstränge des Eierstockes beim Fuchs und Mensch. *Zeitschr. f. wiss. Zool.* 56. Bd.
11. Bulius, G., Die kleinsten Degeneration des Eierstockes. *Beiträge zur Geb. u. Gyn.* Festschr. f. Hegar. Stuttgart 1889.
12. Bulius, G., und Kretschmar, C., *Angiodystrophia ovarii*. Stuttgart 1897.
13. Call und Exner, Zur Kenntnis des Graaf'schen Follikels und des Corpus luteum beim Kaninchen. *Sitzb. d. k. Akad. d. Wiss. mathem.-naturw. Kl.* 71. Bd. 1875.
14. Carus, Auffindung des ersten Ei- oder Dotterbläschens in sehr frühen Lebensperioden des weiblichen Körpers. *Müllers Archiv* 1837.
15. v. Ebner, V., Die Chorda dorsalis der niederen Fische und die Entwicklung des fibrillären Bindegewebes. *Zeitschr. f. wiss. Zool.* 62. Bd. 1896.

16. Ernst, P., Über Hyalin, insbesondere seine Beziehung zum Kolloid. Arch. f. pathol. Anat. 130. Bd.
17. Fehling, Über Osteomalacie. Vortrag gehalten in der Gesellschaft f. Geb. u. Gyn. zu Berlin, 1894.
18. Flemming, W., Über Bildung und Rückbildung der Fettzellen im Bindegewebe. Arch. f. mikrosk. Anat. 7. Bd.
19. — Über die Regeneration verschiedener Epithelien durch mitotische Zellteilung. Arch. f. mikr. Anat. 24. Bd.
20. — Über die Bildung von Richtungsfiguren in Säugetiereiern beim Untergang Graafscher Follikel. Arch. f. Anat. u. Physiol. Anat. Abt. 1897.
21. — Über die Entwicklung der kollagenen Bindegewebsfibrillen bei Amphibien und Säugetieren. Arch. f. Anat. und Physiol. Anat. Abt. 1897.
22. — Morphologie der Zelle. Ergebnisse der Anatomie und Entwicklungsgeschichte. 1896.
23. Fraenkel, E., Über Corpus luteum-Cysten. Arch. f. Gyn. 48. Bd.
24. Grobe, F., Über den Bau und das Wachstum des menschlichen Eierstockes und über einige krankhafte Störungen desselben. Arch. f. pathol. Anat. 26. Bd. 1860.
25. Gussenbauer, C., Über die Pigmentbildung in melanotischen Sarkomen und einfachen Melanomen der Haut. Arch. f. path. Anat. 63. Bd.
26. Harz, W., Beiträge zur Histologie des Ovariums der Säugetiere. Arch. f. mikrosk. Anat. 22. Bd. 1883.
27. Hasse, C., Die Entwicklung der Wirbelsäule des Cyklostomen. Zeitschr. f. wiss. Zool. 57. Bd. 1893.
28. Heap, W., The Menstruation and Ovulation of Macacus Rhesus with Observations on the Changes undergone by the Discharged Follicle. Philos. Transactions of the R. Soc. Ser. B. Vol. 188. 1897.
29. Henle, J., Handbuch der Gewebelehre. II. Bd. Braunschweig.
30. Henneguy, Recherches sur l'atrophie des follicules de Graaf chez les Mammifères et quelques autres vertébrés. Journ. de l'Anat. et Physiol. 30 Année 1894.
31. Heyse, G., Ein Beitrag zur mikroskopischen Anatomie der Ovarien Osteomalacischer. Arch. f. Gyn. 53. Bd.
32. His, W., Beobachtungen über den Bau des Säugetiereierstockes. Arch. f. mikroskop. Anat. 1. Bd. 1865.
33. Hoelzl, H., Über die Metamorphosen der Graafschen Follikel. Arch. f. path. Anat. 134. Bd.
34. Holl, M., Über die Reifung der Eizelle bei den Säugetieren. Sitzb. d. Kais. Akad. d. Wiss. Mathem.-naturw. Kl. 101. Bd. 1893.
35. Janošik, J., Zur Histologie des Ovariums. Sitzb. d. Kais. Akad. d. Wiss. Mathem.-naturw. Kl. 95. und 96. Bd. 1887.
36. — Die Atrophie der Follikel und ein seltsames Verhalten der Eizelle. Arch. f. mikrosk. Anat. 48. Bd. 1897.
37. v. Kölliker, A., Handbuch der Gewebelehre. 5. Aufl. 1867.
38. — Entwicklungsgeschichte des Menschen und der höheren Tiere. 2. Aufl. 1873.

39. Krukenberg, C. Fr., Grundzüge einer vergleichenden Physiologie der Farbstoffe und der Farben. Vergl. physiol. Vorträge. Heidelberg, 1888.
40. Lange, Die Bildung der Eier und Graaf'schen Follikel bei der Maus. Verh. d. phys.-med. Gesellsch. zu Würzburg. 30. Bd.
41. Langhans, Beobachtungen über die Resorption der Extravasate und Pigmentbildung in denselben. Arch. f. path. Anat. 49. Bd.
42. Lebedinsky, E., Zur Lehre von der Atresie des Graaf'schen Follikels. Centralbl. f. Gyn. 3. Jahrg. 1879.
43. Lindgren, E., Über das Vorhandensein von wirklichen Porenkanälchen in der Zona pellucida des Säugetiereies und über die von Zeit zu Zeit stattfindende Einwanderung der Granulosazellen in das Ei. Arch. f. Anat. und Phys. Anat. Abt. 1877.
44. Luschka, Anatomie des Menschen, 11. Bd. 2. Abt. 1864.
45. Mac Leod, J., Contribution à l'étude de la structure de l'ovaire des Mammifères (Taupe, Hermine, Vesperugo pipistrella etc.) Arch. de biologie. T. 1.
46. Manasse, Über hyaline Ballen und Thromben in den Hirngefäßen bei akuten Infektionskrankheiten. Arch. f. path. Anat. 130. Bd.
47. Merkel, F., Zur Histologie des Bindegewebes. Verh. d. anat. Ges. 1895.
48. Nagel, W., Die weiblichen Geschlechtsorgane. Handbuch d. Anat. d. Menschen. Herausgeb. v. K. v. Bardeleben. 7. Bd., 2. Th. 1. Abt.
49. Neumann, E., Beiträge zur Kenntnis der pathologischen Pigmente. Arch. f. pathol. Anat. 111. Bd.
50. Neumann, S., Weitere Beiträge zur Lehre von der Osteomalacie. Arch. f. Gyn. 50. Bd.
51. Orth, Über Fibrinbildung auf serösen und Schleimhäuten. Verh. d. Ges. Deutscher Naturf. u. Ärzte. 1896. Sektion f. path. Anat.
52. Ortman, Beitrag zur Bedeutung der Kastration bei Osteomalacie. Zeitschrift f. Gyn. 30. Bd.
53. Paladino, G., La rigenerazione del parenchima ovarico nella donna. Mon. zool. Ital. Anno 5.
54. — Ulteriori ricerche sulla distruzione e rinnovamento continuo del parenchima ovarico nei mammiferi. Anat. Anz. 1887. II. Bd.
55. Patenko, Über die Entwicklung der Corpora fibrosa in Ovarien. Arch. f. path. Anat. 84. Bd. 1881.
56. Petitpierre, L., Über das Eindringen von Granulosazellen durch die Zona pellucida von menschlichen Eiern, nebst einigen Bemerkungen über die sogenannte kleincystische Degeneration der Ovarien. Arch. f. Gyn. 35. Bd.
57. Pflüger, W., Über die Eierstöcke der Säugetiere und des Menschen. Leipzig, W. Engelmann. 1863.
58. Rabl, H., Zur Kenntnis der Richtungsspindeln in degenerierenden Säugetiereiern. Sitzungsber. d. K. Akad. d. Wiss. mathem.-naturw. Kl. 106. Bd.
59. Reinhardt, B., Über die Entstehung der Körnchenzellen. Arch. f. path. Anat. 1. Bd.
60. Reinke, F., Zellstudien, II. T. Arch. f. mikrosk. Anat. 44. Bd. 1894.

61. Rossier, G., Anatomische Untersuchungen der Ovarien in Fällen von Osteomalacie. Arch. f. Gyn. 48. Bd. 1895.
62. Schmidt, M. B., Ein plexiformes Epitheliom der Haut mit hyaliner Degeneration. Beitr. zur path. Anat. und allg. Path. 8. Bd.
63. Schmorl, Über grosszellige (deciduaähnliche) Wucherungen auf dem Peritoneum und den Ovarien bei intrauteriner Schwangerschaft. Monatsschr. f. Geb. u. Gyn. V. Bd. 1897.
64. Schottlaender, J., Beitrag zur Kenntnis der Follikelatresie nebst einigen Bemerkungen über die unveränderten Follikel in den Eierstöcken der Säugetiere. Arch. f. mikroskop. Anat. 37. Bd. 1891
65. — Über den Graafschen Follikel, seine Entstehung beim Menschen und seine Schicksale bei Menschen und Säugetieren. Arch. f. mikrosk. Anat. 41. Bd.
66. — Kasuistischer Beitrag zur Lehre von der Osteomalacie. Zeitschr. f. Geb. u. Gyn. 37. Bd. 1897.
67. Schulin, Zur Morphologie des Ovariums. Arch. f. mikrosk. Anatomie. 19. Bd. 1881.
68. Sinéty, De l'ovaire pendant la grossesse. Comptes rend. de l'acad. des sc. T. 86.
69. Slaviansky, C., Zur normalen und pathologischen Histologie des Graafschen Bläschens des Menschen. Arch. f. path. Anat. 51. Bd.
70. — Recherches sur la régression des follicules de Graaf chez la femme. Arch. de physiol. 1874.
71. Sobotta, J., Über die Bildung des Corpus luteum bei der Maus. Arch. f. mikrosk. Anat. 47. Bd. 1896.
72. — Über die Bildung des Corpus luteum beim Kaninchen etc. Anatom. Hefte. 1897.
73. Spuler, A., Beiträge zur Histologie und Histogenese der Binde- und Stützsubstanz. Anat. Hefte. 1896.
74. Steffek, Zur Entstehung der epithelialen Eierstocksgeschwülste. Zeitschr. f. Geb. u. Gyn. 19. Bd.
75. Velits, Weitere Beiträge zur chirurgischen Behandlung der Knochen-erweichung. Ungarisches Arch. f. Med. 1893.
76. Virchow, R., Die pathologischen Pigmente. Arch. f. path. Anat. I. Bd.
77. Wagener, Bemerkungen über den Eierstock und den gelben Körper. Arch. f. Anat. u. Physiol. Anat. Abt. 1879.
78. Waldeyer, W., Eierstock und Ei. Leipzig, 1870.

Erklärung der Abbildungen auf Tafel XII—XVIII.

Sämtliche Figuren wurden mit der Camera von Oberhäuser und Reicherts Okular 3 aufgenommen. Die Nummer der verwendeten Objektive, gleichfalls von Reichert, ist in jedem einzelnen Falle angegeben. Verschiedene Details wurden, wenn nöthig, mit stärkerer Vergrößerung eingezeichnet.

Tafel XII XIII.

Fig. 1. Degenerierender Follikel, Kaninchen. Sublimat. Hämat.-Eos. Obj. 4b ausgez. Tub. Ez. = Eizelle. Chr. = Chromatolytisch zerfallene Kerne der Follikel-epithelzellen, Gl. = Glasmembran, T. p. = Tunica propria folliculi.

Fig. 2. Ein in der Degeneration etwas weiter vorgeschrittener Follikel aus demselben Ovarium. Dieselbe Vergrößerung. Buchstabenbezeichnung wie im vorigen Bild.

Fig. 3. Ein noch stärker degenerierter Follikel desselben Ovariums. Dieselbe Vergrößerung. Blg. = Blutgefäß, die übrige Buchstabenbezeichnung wie in Fall 1.

Fig. 4. Endstadium der Rückbildung eines Follikels. Dasselbe Ovarium. Dieselbe Vergrößerung. Z. p. = Zona pellucida als letzter Rest der Eizelle. Bg. = Bindegewebe. Die übrige Bezeichnung wie in Fall 1.

Fig. 5. Partie aus einem im Beginn der Degeneration stehenden Follikel der Katze. Sublimat, Hämat.-Eos. Obj. 7a, eingeschobener Tub. Ez. = Eizelle, Gr. = Granulosa in Umbildung zu einem retikulären Gewebe, Li. = Liquor, T. p. = Tunica propria.

Fig. 6. Partie aus einem etwas stärker degenerierten Follikel. Dasselbe Ovarium wie in voriger Fig. Dieselbe Vergrößerung. Gl. = Glasmembran, die übrige Buchstabenbezeichnung wie dort.

Fig. 7. Degenerierter Follikel aus demselben Ovarium wie Fig. 5. Obj. 4b, eingesch. Tub. Buchstabenbezeichnung wie bei Fig. 5.

Fig. 8. Total atretischer Follikel, Obj. 4b, ausgez. Tub. Dasselbe Ovarium wie Fig. 5. T. f. = Tunica fibrosa, die übrige Buchstabenbezeichnung wie bei Fig. 5.

Fig. 9. Degenerierter Follikel, Mensch. Pikrinsäure-Sublimat, Haem.-van Gieson. Obj. 3, eingeschobener Tub. Z. p. = Zona pellucida. H. = Hyaline Masse. Gl. = Glasmembran, T. p. = Tunica propria, T. f. = Tunica fibrosa.

Fig. 10. Epithelvakuole aus einem normalen Graafschcn Follikel des Menschen von 0,6 mm Durchmesser. Obj. 8, Tubl. 163 mm. Flemmingsches Gemisch, Saffranin.

Fig. 11. Total degenerierter Follikel. *Macacus Rhesus*. Pikrinsäure-Sublimat. Häm.-van Gieson. Obj. 4b, ausgezogener Tub. Z. p. = Zona pellucida, Gl. = Glasmembran.

Tafel XIV/XV.

Fig. 12. Total degenerierter Follikel, Mensch. Zenker. Häm.-Eos. Obj. 2, ausgez. Tub. Z. p. = Zona pellucida der degenerierten Eizelle. Bg. = Bindegewebe im Inneren des atretischen Follikels, Blg. = Blutgefäß. Gl. = Glasmembran.

Fig. 13. Degenerierender Follikel, Mensch, Zenker, Häm.-Eos. Obj. 2, ausgez. Tub. Li = Rest des Liquor folliculi, Bg. = Bindegewebe im Inneren des Follikels, Gl. = Glasmembran, T. p. = Tunica propria, T. f. = Tunica fibrosa.

Fig. 14. Follikel im Beginn der Degeneration, Mensch. Sämtliche Epithelien bereits verschwunden. Pikrins-Sublimat, Häm.-Eos. Obj. 2, eingesch. Tub. Ez. = Eizelle, Gl. = Glasmembran, T. p. = Tunica propria.

Fig. 15. Die Ansbuchtung bei a des Follikels von Fig. 14. Obj. 7a, eingesch. Tub. Bg. = Eingewanderte Bindegewebszelle, Bl. = Blutkörperchen, Gl. = Glasmembran, T. p. = Tunica propria, Blg. = Blutgefäß.

Fig. 16. Die Eizelle aus dem Follikel von Fig. 14. Obj. 8, Tubl. 163 mm.

Fig. 17. Partie aus einem degenerierenden Follikel des Menschen, Gegend des Cumulus ovigerus. Zenker, Häm.-Eos., Obj. 4, ausgez. Tub. L. = Follikelepithelzelle von dem Aussehen der Luteinzellen. Blg. = Blutgefäß, T. p. = Tunica propria, T. f. = Tunica fibrosa.

Fig. 18. Mitose im Epithel des Cumulus ovigerus eines degenerierenden Follikels. Obj. 8, ausgez. Tub.

Fig. 19. Partie aus der Wand eines Follikels in den ersten Stadien der Degeneration. Mensch. Alkohol, Häm.-van Gieson. Obj. 7a, eingeschob. Tub. Bg. = Bindegewebe im Inneren des Follikels, Gl. = Glasmembran, T. p. = Tunica propria, T. f. = Tunica fibrosa.

Fig. 20. Eizelle mit den Zellen des Cumulus ovigerus, aus einem degenerierten Follikel, Mensch. Obj. 7a, eingesch. Tub. Keine Chromatolyse.

Fig. 21. Partie aus der Wand eines degenerierenden Follikels, Mensch. Pikrins-Sublimat. Häm.-Eos., Obj. 8, ausgez. Tub. Bg. = Bindegewebe im Innern des Follikels, Gl. = Glasmembran, T. p. = Tunica propria, Bl. = Blutkörperchen.

Fig. 22. Gruppe chromatolytisch degenerierender Kerne der Membrana granulosa. Mensch. Zenker, Häm.-Eos., Obj. 8, ausgez. Tub. T. p. = Tunica propria mit einigen anliegenden chromatolytischen Kernen.

Tafel XVI, XVII.

Fig. 23. Partie aus der Marksubstanz, weiße Maus. Flemming. Eisen-Hämatox. Obj. 1, ausgez. Tub. F. = normaler Follikel. F. C. = Follikular-

cysten, durch Degeneration entstanden, Z. p. = Zona pellucida als Rest der degenerierten Eizelle, Mstr. = sogenannte „Markstränge“, C. l. = Corpora lutea, Blg. = Blutgefäss.

Fig. 24. Corpus luteum aus dem 5. Schwangerschaftsmonat. Lupenvergrößerung. Mensch. Zenker, Häm.-van Gieson, C. l. H. = Rest der ursprünglichen Höhle des Corpus luteum. H. = Hyalin, Fi. = veränderte Fibrinmassen. Lsch. = Luteinzellenschichte.

Fig. 25. Partie aus einem Corpus luteum. Mensch. Die Frau starb 7 Tage post partum eines reifen Kindes. Zenker, Hämat.-Eos. Obj. 7, eingesch. Tub. L. = Luteinzellen, H. = Uyalinsubstanz, Bl. = Blutkörperchen (zum Teil frei), Blg. = Blutgefäss.

Fig. 26. Partie aus einem circa ebenso alten Corpus luteum, Mensch. Zenker, Hämat.-Eos. Obj. 8, eingesch. Tub. Blg. = Blutgefässe, H. = Uyalinsubstanz, Bg. = Bindegewebszellen, L. = Luteinzelle.

Fig. 27. Partie von der Oberfläche eines Ovarium, aus dem 8. Schwangerschaftsmonat. Mensch. Zenker, Hämat.-Eos., Obj. 4, eingesch. Tub. O. = Oberfläche des Eierstockes, D. Z. = Deciduaähnliche Stromazellen. Blg. = Blutgefässe.

Fig. 28. Randpartie eines Corpus luteum aus der 5. Schwangerschaftswoche. Mensch. Alkohol, Hämat.-Eos. Obj. 4, einz. Tub. L. = Luteinzelle, Th. Z. = eigentümliche, hypertrophierte Zellen in der Theka.

Fig. 29. Partie aus demselben Corpus luteum wie Fig. 29. Obj. 8, eingesch. Tub. L. = Luteinzelle, Th. Z. = dieselben Zellen wie in der vorigen Figur, hier in Übergang in Luteinzellen.

Fig. 30. Partie aus einem Corpus fibrosum (spurium) Mensch Alkohol, Hämat.-van Gieson. Obj. 4, ausgez. Tub. C. Bstr. = Centraler Bindegewebsstrang, L. = Luteinzellen, H. F. = Hyaline Fasermasse.

Fig. 31. Corpus luteum spurium. Mensch. Alkohol. Häm.-Eos. Lupenvergrößerung, O. = Oberfläche des Ovarium.

Fig. 32. Corpus fibrosum spurium. Mensch, Alkohol, Häm.-Eos. Obj. 1, eingesch. Tub. Bg. = Centrale Bindegewebsmasse, H. F. = Hyaline Fasermasse an Stelle der Luteinzellenschichte.

Fig. 33. Partie aus dem Corpus luteum von Fig. 31, Obj. 7, ausgez. Tub. Grenze der Luteinzellschichte und der centralen Bindegewebsmasse. L. = Luteinzelle, H. F. = Neugebildete hyaline Fasermasse an Stelle der rückgebildeten innersten Luteinzellen.

Fig. 34. Corpus albicans. Mensch. Sublimat-Pikrinsäure Hämat.-Eos. Lupe, Bg. = Centrale Bindegewebsmasse, H. F. = Hyaline Fasermasse.

Fig. 35. Corpus luteum in Umbildung in ein Corpus albicans. Mensch. Alkohol. Häm.-Eos. Lupenvergrößerung Lsch. = Vielfach gefaltete Luteinzellschichte, Bg. = Bindegewebe, Blg. = Blutgefässe.

Tafel XVIII.

Fig. 36. Partie aus einem Corpus albicans (spurium) Mensch. Subl.-Eisessig. Häm.-Eos. Obj. 7, eingesch. Tub.

Fig. 37. Partie aus der nächsten Umgebung eines Corpus albicans, das strotzend mit Blut gefüllt ist. Mensch. Sublimat-Eisessig, Häm.-Eos. Obj. 8, ausgez. Tub. Ly. = Lymphocyten in Hinwanderung zum Bluterguss begriffen, P. Z. = rückwandernde Pigmentzellen.

Fig. 38. Partie aus der periphersten Schichte jenes Blutergusses im Inneren eines Corpus fibros., das Präparat wie in Fig. 38. Obj. 8, eingesch. Tub. Bl. = dicht zusammengepresster Blutkörperchen, Bl. Z. = Blutkörperchenhaltige Zelle.

Fig. 39. Aus demselben Corpus fibrosum. Noch einwärts vom hyalinen Faserring gelegene Bindegewebsschichte. Obj. 8. ausgez. Tub. Bg. Z. = Hypertrophische Bindegewebszelle, P. Z. = Lymphocyten während der Pigmentbildung.

Fig. 40. Partie aus einem alten Corpus luteum spurium. Mensch Müller-sche Fl. Häm.-Eos. Obj. 7 eingesch. Tub. A. = Arterie mit hyaliner Degeneration der Media, L. = Luteinzellen mit gelblich gefärbtem Protoplasma.

Fig. 41. Partie aus demselben Corpus luteum. Dieselbe Vergrößerung. Auftreten von Pigment in Luteinzellen. (L.).

AUS DEM ANATOMISCHEN INSTITUT ZU GIESSEN.

BEITRÄGE

ZUR ERSTEN

ENTWICKELUNG DER MAMMARORGANE

BEIM

MENSCHEN.

VON

LEO HIRSCHLAND,
ESSEN.

Mit 6 Figuren auf Tafel XIX/XX.

Die vergleichende Anatomie und die Entwicklung der Mammorgane hat sich, wie bekannt, in den letzten Jahren einer lebhaften Erörterung zu erfreuen gehabt, die sich zum Teil an O. Schultzes schöne Beobachtungen über erste Entwicklungsstadien des Milchdrüsenapparates anschloss, zum Teil in ausgedehnten, vergleichend anatomischen Untersuchungen von Klaatsch ihren Ausgangspunkt fand.

Eine ausgezeichnete kritische Übersicht über den dermaligen Stand der Frage nach Auffassung und Stellung der Mammorgane im allgemeinen verdanken wir Bonnet. (Die Mammorgane im Lichte der Ontogenie und Phylogenie. Ergebnisse der Anatomie und Entwicklungsgeschichte Merkel und Bonnet, Bd. II, 1892.)

Bonnet gibt eine erschöpfende Zusammenstellung über die älteren und neueren Arbeiten auf genanntem Felde; aus den Ergebnissen derselben heben wir hervor, dass nach der Ansicht von Bonnet „die Milchorgane beider Geschlechter nach Zahl, Standort, Entwicklung und Funktion sich zwar in vollem Flusse begriffen zeigen, immer aber lässt sich ihre Lage, sie mögen sich befinden, wo sie wollen, und sie mögen zahlreich oder nur paarig vorhanden sein, auf das Ausdehnungsgebiet der Milchleiste von der Achselhöhle bis in die Schamgegend zurückführen. Sie markieren in ihrer definitiven Lage bei den verschiedenen Tieren alle möglichen Etappen der Ausbildung und Verschiebung aus ihrer ursprünglichen Anlage nahe dem Rücken bis gegen die ventrale Medianlinie zu.“

Was die embryologischen Arbeiten der letzten Zeit über die Entwicklung der Milchdrüse anlangt, so sind dieselben wesentlich vergleichende, speziell der Mensch aber ist bei dieser Vergleichung etwas kurz weggekommen, namentlich soweit es sich um jugendliche Entwicklungsstadien handelt.

O. Schultze hat seine Milchleiste gefunden und beschrieben für das Schwein, die Katze, den Fuchs, das Kaninchen, Eichhörnchen und den Maulwurf; Bonnet hat das Gleiche bei Schwein und Katze beobachtet; bei Rind, Schaf und Pferd wird eine Milchleiste bislang vermisst.

Der Wunsch, auch für den Menschen Entwicklungszustände kennen zu lernen, die den bisher beschriebenen vorausgehen, war begreiflich, und Bonnet spricht sicher die Ansicht weiterer Kreise aus, wenn er in seinem Berichte sagt, dass es nun zunächst „gilt, den Nachweis der mit Recht auch beim menschlichen Embryo vermuteten Milchleiste¹⁾ oder ihrer Rudimente thatsächlich zu erbringen.“

Seit der von Bonnet gegebenen Zusammenstellung sind nun, soweit wir wissen, zwei Arbeiten erschienen, die unsere Kenntnisse von der Entwicklung der Milchdrüse beim Menschen erweitert haben.

Einmal zeigte Kallius (Anatomische Hefte von Merkel und Bonnet, Bd. 8, Heft 24, Wiesbaden 1897), dass auch beim Menschen etwas der Milchleiste Entsprechendes vorkomme.

Kallius konnte einen menschlichen Embryo untersuchen, der in Müllerscher Flüssigkeit erhärtet war. Kopf und Extremitäten sind abgebrochen, sonst war derselbe leidlich gut erhalten. Die grösste Länge giebt Kallius nach Ergänzung des Fehlenden auf ca. 15 mm an. Unterhalb der Stelle, an der die Anlage der oberen Extremität abgebrochen war, befand

¹⁾ Wir werden im folgenden die Schultzesche Ektodermleiste als Milchleiste, die ihr vorausgehende breite laterale Ektodermverdickung nach Schmidt-Schwalbe als Milchstreifen, die aus derselben sich später differenzierenden knopfförmigen Ektodermverdickungen als Milchpunkte bezeichnen.

sich auf beiden Seiten eine deutlich hervortretende Leiste. Dieselbe lag in der mittleren Axillarlinie und verlief nicht ganz parallel, sondern etwas nach hinten abweichend, mit der Rückenkrümmung des Embryo. Nach unten war sie von der Körperoberfläche nicht scharf abzugrenzen. Ihre Breite betrug etwa $\frac{1}{3}$ mm, ihre Höhe $\frac{1}{5}$ mm. Sie setzte sich nicht in die Inguinalgegend fort.

Kallius hat den Embryo dann mikrotomiert, und bei der Untersuchung der Serienschmitte erwies sich, wie vermutet wurde, die Leiste als eine Epithelverdickung, welche vom Rande nach der Mitte zu stärker wurde. Da dieselbe jedoch auch in der Mitte das Niveau nicht weiter überschritt, musste sie in das darunterliegende Mesenchymgewebe eingesenkt sein. Kallius nimmt mit Recht an, dass es sich nach Ort und Art der Entwicklung und nach Vergleich mit den Angaben anderer Autoren um kein anderes Organ handeln könne als um eine Milchleiste. Da er seine Befunde nur an dem einen Embryo machen konnte, so lässt er die Frage offen, ob eine derartige Leiste normal bei jedem menschlichen Embryo vorkommt.

Als zweite Arbeit aus allerneuester Zeit ist eine Abhandlung von H. Schmidt (Über normale Hyperthelie menschlicher Embryonen und über erste Anlage der menschlichen Milchdrüsen überhaupt. Morphologische Arbeiten von G. Schwalbe Bd. VII. H. 1. 1897) zu nennen.

H. Schmidt hat wesentlich ältere menschliche Embryonen von 28–60 mm untersucht und bei diesen neben der auch den älteren Autoren bekannten zapfenförmigen Anlage der Milchdrüse eigentümliche Verdickungen in der Epidermis in grösserer Zahl gefunden, die in mehr oder minderer Nachbarschaft der Milchdrüsenanlage liegen und die er als überzählige Milchdrüsen auffasst, da er in denselben die verschiedenen für die Milchdrüse beschriebenen früheren Entwicklungsstadien wieder zu finden glaubt.

Er hält es also für den menschlichen Embryo für normal, dass bei ihm während des Entwicklungsganges zeitweilig eine Hyperthelie auftritt. Für gewöhnlich schwindet dieselbe aber wieder und nur in Einzelfällen erhält sich diese oder jene Anlage und bildet sich eventuell weiter fort. So erklären sich nach Schmidt die Fälle von Hyperthelie und Hypermastie beim Erwachsenen. Da unsere eigenen Untersuchungen sich wesentlich auf jüngere Stadien beziehen, so verzichten wir an dieser Stelle auf eine Erörterung, wie weit wir Schmidt in der Deutung seiner Beobachtungen folgen können.

Num hat aber Schmidt weiter einen Embryo von 15 mm verarbeiten können, an dem er frühe Entwicklungsstadien der Milchdrüse, in mancher Beziehung etwa dem von Kallius Beobachteten entsprechend, fand. Wir bemerken dabei aber sogleich, dass dem äusseren Aussehen nach der Embryo von Schmidt älter ist, als der von Kallius, trotzdem beide in ihrer Länge annähernd übereinstimmen. Der Embryo von Kallius ist nun wieder in seiner Entwicklung den bisher beschriebenen gleicher Grösse so ähnlich, dass wir ihn für annähernd normal halten müssen; der Schmidtsche ist also wohl entweder in seiner Form zwar weiter entwickelt, in der Grösse aber zurückgeblieben, wie das vorkommt, oder er war ursprünglich grösser und ist in der Behandlung etwas geschrumpft, wobei diese Schrumpfung ja gleichmässig vor sich gegangen sein könnte.

Schmidt beschreibt nun für seinen Embryo von 15 mm (l. c. S. 192), dass sich bei ihm „an der Seite des Thorax und des Abdomen, sowie am Schulter- und Beckengürtel und zwar an der Grenze zwischen Körperstamm und Anfang der Extremitäten eine kontinuierlich im Zusammenhang mit einander stehende Zone erhöhten Epithels von etwa 1—1½ mm Breite“ findet. Er nennt diese Zone den Milchstreifen und in ihm liegt an normaler Stelle die Hauptmilchdrüsenanlage in Linsen- bis Zapfenform.

Innerhalb dieses Milchstreifens sollen dann die überzähligen Milchdrüsen entstehen können, indem in individuell wechselnder Anordnung und Zahl die genannten Epidermisverdickungen auftreten.

Wir haben Gelegenheit gehabt, an einer Anzahl jüngerer menschlicher Embryonen von 4—24 mm Länge die Entwicklung des Ektoderms in der seitlichen Leibeswand genauer untersuchen zu können und glauben, dass wir den bisherigen Beobachtungen über die Anlage der Mammarorgane einiges Neue zufügen können, das sich speziell auf die ersten, für den Menschen unseres Wissens noch nicht beschriebenen Stadien bezieht.

Und auch soweit es sich um Bekanntes handelt, scheinen uns für jetzt noch Mitteilungen derjenigen Autoren, die im Besitze geeigneten Materials sind, wünschenswert, da das, was in der Litteratur über die Mammarorgane junger menschlicher Embryonen vorliegt, nach dem oben Zusammengestellten doch recht spärlich ist.

Das Material für meine Untersuchungen ist mir von Professor Strahl zur Verfügung gestellt, der auch über die Ergebnisse unserer Untersuchungen auf der diesjährigen Anatomen-Versammlung zu Kiel kurz berichtet hat.

Es besteht aus einer Reihe von Zeichnungen und Präparaten junger menschlicher Embryonen, von denen wir auf je einen von 4 mm und 6,75 mm besonderen Wert legen, weil beide operativ gewonnen und ganz frisch konserviert sind. Sie sind nach Erhärtung gemessen und gezeichnet und dann in Schnittserien zerlegt. Zu diesen kommt noch eine Reihe von weiteren Schnittserien junger gut konservierter Embryonen aus der Sammlung von Prof. Strahl und eine Anzahl anderer ebensolcher, die durchzuarbeiten uns Herr Geheimrat Gasser in Marburg gestattete, dem wir hierfür zu lebhaftem Dank verpflichtet sind.

Die Zahl der Schnittserien, die wir für unsere Untersuchungen durchsehen konnten, ist an und für sich ziemlich beträchtlich; leider ist aber auch bei sonst leidlich erhaltenen Objekten gerade die Epidermis nicht selten mangelhaft konserviert, sodass wir gerade für unsere speziellen Zwecke das Material doch nur in beschränktem Masse verwenden konnten. Wir haben alles ausgeschaltet, was irgendwie verdächtig war, und nur einwandfreie Objekte unserer Darstellung zu Grunde gelegt.

Es erscheint aus praktischen Rücksichten vielleicht am einfachsten, wenn wir unsere Schilderung mit der Besprechung eines Embryo beginnen, der mit dem von Kallius beschriebenen so ziemlich übereinstimmt.

Derselbe besass eine grösste Länge von etwa 15 mm und liess bei Loupenvergrösserung beiderseits zwischen oberer und unterer Extremität eine ganz ausserordentlich deutliche, namentlich bei direkter Beleuchtung im Sonnenlicht hervortretende Leiste erkennen, die vom unteren Rande der oberen Extremität bis zum oberen Rande der unteren verlief. Man konnte nach dem makroskopischen Bilde erwarten, dass sich auf den Schnitten hier eine Milchleiste in grösserer Ausdehnung finden würde, wir können aber gleich vorausschicken, dass diese Erwartung sich als irrig erwiesen hat, und dass ganz ähnlich, wie H. Schmidt das für seinen 15 mm langen Embryo beschrieben hat, sich bei der Durchsicht der Schmitte eine Milchdrüsenanlage nur in sehr beschränkter Ausdehnung vorfand und zwar in dem Teile direkt hinter der oberen Extremität, dass dagegen in den tieferen Abschnitten der seitlichen Leibeswand sich von einer Verdickung innerhalb des Epithels nichts nachweisen liess. — Die Leiste — die sonst vollkommen dem gleicht, was man bei Tieren von der Milchleiste sieht — ist hier lediglich, wenigstens in dem allergrössten Teil ihrer Ausdehnung, durch eine Faltung in der seitlichen Leibeswand vorgetäuscht. Das, was als Milchdrüsen-

anlage hier in der That vorhanden ist, liegt zum Teil so von der oberen Extremität gedeckt, dass es makroskopisch kaum besonders hervorgetreten sein wird.

Der sonst gut erhaltene Embryo wurde mit dem Mikrotom in eine Schnittserie zerlegt und unsere Präparate zeigen bei ihm im wesentlichen Verhältnisse, die mit den von Kallius beschriebenen übereinstimmen. Es findet sich auf beiden Seiten in der Epidermis eine Verdickung, die rechts als schwache Leiste an den Durchschnitten beginnt, die durch die unteren Partien der oberen Extremität hindurchgehen.

Verfolgt man die Schnittserie nach hinten, so kommt zunächst eine Partie, in der die Epithelverdickung beträchtlich zunimmt und der Hauptsache nach etwa stark linsenförmig erscheint. Dabei ist das Epithel trotz dieser Zunahme an genannter Stelle nicht wesentlich über die freie Fläche erhoben, sondern ragt vielmehr nach unten in das Bindegewebe der Brustwand hinein. Es liegt aber die Anlage in einer Erhebung der seitlichen Leibeswand, die im ganzen den Ausdruck wenigstens des obersten Endes der makroskopisch vorspringenden Leiste darstellt, wir glauben jedoch nicht, dass die Milchdrüsenanlage selbst bei unserem Embryo für das makroskopische Bild von Bedeutung gewesen ist.

Es erhält sich die gleiche Durchschnichtsfigur weiter nach hinten auf einer Reihe von Schnitten in der beschriebenen Weise, dann wird die Epithelverdickung weniger mächtig und dehnt sich aber dabei etwas unter Verbreiterung nach den Seiten hin aus, sodass dieselbe schliesslich den ganzen beschriebenen Vorsprung der seitlichen Leibeswand überdeckt. Sie läuft nach unten verhältnismässig rasch in eine niedrige Epithelschicht aus, sodass wir bald von dem ganzen Gebilde nichts mehr wahrnehmen, dagegen erscheint die Leibeswand weiter durch kleine Furchen in einzelne Abteilungen zerlegt.

Streifen, die zwischen diesen Furchen hervorspringen, sind die Durchschnitte der Wülste, welche makroskopisch den distalen Teil der Milchleiste vorgetäuscht haben.

An der anderen Seite finden wir an unseren Schnittpräparaten, dass an den Stellen, in welchen die ersten Durchschnitte durch die freie Extremität erscheinen, die Epidermis der Brustwand eine ziemlich breite Verdickung aufweist, doch bemerken wir hier unter der Extremität keine Erhebung derselben. Diese diffuse Verbreiterung des Epithels lässt sich auf einer Reihe von etwa 20 Schnitten der Serie verfolgen, dann tritt die gleiche Hervorragung der Epidermis gegen das Bindegewebe auf, die wir eben von der anderen Seite beschrieben haben. Dieselbe erreicht sehr bald eine ziemlich beträchtliche Ausdehnung, erhebt sich aber in diesem Teil verhältnismässig wenig über die äussere Fläche, und ebenso rasch wie sie angestiegen war, fällt sie auch nach hinten wieder ab, sodass wir sie an den Schnitten, welche zugleich die letzte Spitze der Extremität treffen, nicht mehr feststellen können.

Wir machen diese Angabe allerdings insofern mit Vorbehalt, als in den letzten Partien die Epidermis weniger gut konserviert erscheint, und infolgedessen vielleicht etwas von dem Epithel verloren gegangen sein könnte. Erst in denjenigen Schnitten, welche hinter die Spitze der Extremität fallen, traten auch auf dieser Seite deutlicher die offenbar durch die Erhärtung bedingten Furchen an der Seite des Embryonalkörpers auf, welche wir bereits von der anderen Seite erwähnt haben.

Wir beschreiben im Anschluss an den eben genannten hier jetzt gleich weiter die Durchschnitte durch einen histologisch ganz ausserordentlich gut erhaltenen Embryo, der im erhärteten Zustand vor der Einbettung eine grösste Länge von 14mm aufwies, also um eine Kleinigkeit jünger war, als der eben besprochene. Wir sehen hier an den Abgangsstellen beider Extremitäten eine ziemlich ausgiebige, diffuse Erhöhung des Epithels,

die in ganz ähnlicher Weise, wie es H. Schmidt für seinen 15mm-Embryo beschreibt, sich über die Seitenwand des Embryonalkörpers ausdehnt, übrigens auch auf die Extremität selbst sich fortsetzt. In dieser erscheint dann ziemlich gegenüber der Spitze der Extremität die Milchdrüsenanlage so, dass dieselbe an der rechten Seite linsenförmig gestaltet, hier in der That über die freie Fläche hervorragt (Fig. 6); ebenso ist sie aber nach unten in die Tiefe hinein gegen die bindegewebige Unterlage hin vorgewölbt, und auch das Bindegewebe unter ihr zeigt eine sehr deutliche Verdichtung innerhalb seiner Zellen.

Zu bemerken wäre, dass die Epidermis seitlich neben der erwähnten Anlage rasch an Stärke abnimmt und jedenfalls keine beträchtliche Verdickung mehr erkennen lässt. — Verfolgen wir die Durchschnitte gegen das hintere Körperende hin, so verändert sich übrigens erst nach einer ziemlichen Reihe von Schnitten hier die Anlage so, dass der gegen das Bindegewebe vorspringende Teil der Linse sich allmählich abflacht, der nach aussen sehende dagegen erhalten bleibt. Es wird derselbe sogar weiterhin unter einiger Verschmälerung sehr beträchtlich über die freie Fläche gehoben, sodass makroskopisch in diesem Teil eine deutliche Milchleiste vorhanden gewesen sein muss. — So ziemlich mit der Spitze der oberen Extremität läuft dann die Leiste als solche nach unten aus, um durch niedrige Epithelzellen ersetzt zu werden. Es folgt aber alsdann auf dieselbe eine Zone in der seitlichen Körperwand, die sich sehr weit nach unten verfolgen lässt, in der das Epithel verdickt erscheint, und die dem entspricht, was H. Schmidt als Milchstreifen beschreibt und jedenfalls als ein Überrest der breiten Epidermisplatte anzusehen ist, die wir weiter unten für jüngere Embryo schildern wollen.

Vergleichen wir hiermit die Anlage der anderen Seite, so würde an dieser die Epidermis speziell der Achselhöhle oberhalb der eigentlichen Milchdrüsenanlage noch stärker verdickt erscheinen, als wir das eben für die rechte Seite beschrieben haben.

Dass Verschiedenheiten in der Entwicklung beider Seiten vorkommen, ist ja nicht wunderbar, da solche auch für andere Entwicklungsvorgänge die Regel sind. Es folgt auch hier dann in der diffusen Verdickung sehr bald die Milchdrüsenanlage, die von vornherein etwas stärker über die freie Fläche hervorragt, also eine deutliche Leiste bilden muss, und die sich in der Tiefe gegen das unterliegende Bindegewebe, das ebenfalls verdichtet erscheint, durch zwei kleine Furchen absetzt (Fig. 6). Es springt die Anlage also in der That als wohlbegrenzter Zapfen auch gegen das Bindegewebe hin vor. — Je weiter wir die Schnittreihe nach unten verfolgen, um so deutlicher hebt sich dieselbe nach aussen über die Fläche der Brustwand hinaus, dann schwindet der Vorsprung gegen das Bindegewebe, während der aussen gelegene sich wie ein Zapfen erhebt. Weiter vergeht auch dieser, sodass nur eine breite Epidermisverdickung übrig bleibt, die nach aussen winkelig geknickt erscheint. Auch hier lässt sich die Epidermisverdickung der Seitenwand weit nach unten hin verfolgen, sie wird schliesslich sogar wieder stärker und läuft in eine breite Platte starken Epithels auf der Dorsalseite der unteren Extremität aus.

Die eben beschriebenen beiden Embryonen stimmen in den wesentlichen Punkten mit dem von Kallius und H. Schmidt Gefundenen überein.

Unser Material giebt uns nun aber weiteren Aufschluss über eine Reihe von Entwicklungsstadien, die den genannten vorausgehen.

Wir besitzen drei Schnittserien durch Embryonen von 8 mm, 6,75 mm und 4 mm grösster Länge, welche die der Milchleiste vorhergehenden Stadien des Milchstreifens enthalten.

Wir halten es für am einfachsten, wenn wir dieselben vom älteren zum jüngeren Stadium fortschreitend schildern.

Der 8 mm lange Embryo ist histologisch sehr gut erhalten, hat aber bei der Verarbeitung auf nicht ganz erklärte Weise

Fig. 1.

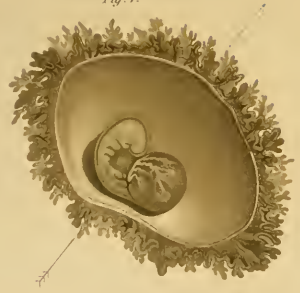

Fig. 3.

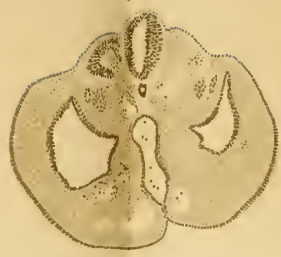

Fig. 5.

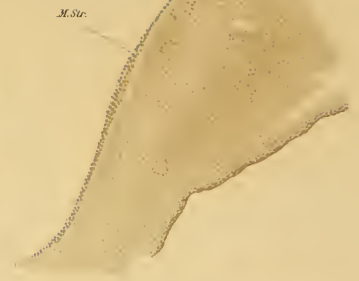

Fig. 2.

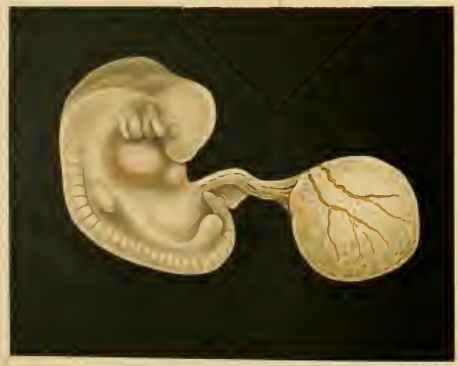

Fig. 4.

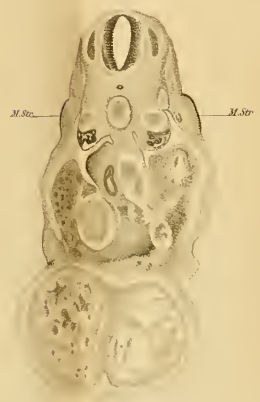
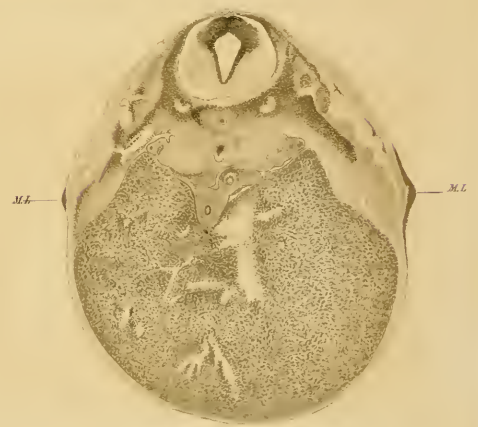
Fig. 6.



Schaden gelitten; er muss beim Schluss der Paraffinbehandlung stark zerbrochen sein. Es hat dies der histologischen Beschaffenheit keinen Eintrag gethan, und die Bruchstücke liegen auf dem Objekträger so bei einander, dass die Beurteilung des Präparates keinerlei Schwierigkeiten macht. Bei der Seltenheit des Materials halten wir uns für berechtigt, auch von dieser Serie für unsere Zwecke Gebrauch zu machen.

Wir müssen der Betrachtung der folgenden Embryonen die Bemerkung vorausschicken, dass bereits O. Schultze bei seinen vergleichend anatomischen Studien darauf aufmerksam gemacht hat, dass dem Stadium der Milchleiste beim Schweine-Embryo ein anderes vorausgeht, in welchem die seitliche Leibeswand eine ganz diffuse Verdickung ihres Ektodermüberzuges zeigt. Schultze hat also bereits den Milchstreifen von H. Schmidt bei Tieren beobachtet, oder vielmehr ein Stadium beschrieben, welches dem von H. Schmidt geschilderten vorausgeht, insofern hier ein Milchstreifen ohne centrale Epidermisverdickung, also ohne Milchleiste beschrieben ist. Nach Schultze muss dieser Milchstreifen, den er auch abbildet, beim Schwein sehr weit dorsal belegen sein, denn er redet von der Rückengegend, in der er sich findet.

O. Schultze hat seiner Beobachtung in seinem Lehrbuche keine Erwähnung gethan. Dementsprechend ist sie auch von späteren Untersuchern und Referenten kaum berücksichtigt, soweit wir die Litteratur übersehen können.

Der erwähnte Embryo von 8 mm zeigt um den Ansatz der oberen Extremität eine deutliche Verdickung der Epidermis, welche an der unteren Seite derselben, also entsprechend der Achselhöhle, auffälliger ist als dorsal. Wir können diese Verdickung auf beiden Seiten nach abwärts verfolgen. Dieselbe ist unterhalb derjenigen Stelle, an der die Extremität eben frei geworden ist, in ihren mittleren Abschnitten von beträchtlicher Höhe. Sie erreicht in diesen eine Stärke von etwa vier über-

einander gelagerten Reihen von Kernen und fällt dann nach oben rascher, nach unten langsamer ab. Sie ist übrigens hier auch stärker als an der Ansatzstelle der Extremität selbst. — Verfolgen wir dieselbe nach unten weiter, so können wir sie auf einer ganzen Reihe von Schnitten, so weit wir neben dem Embryonalkörper die durchschnittene Extremität finden, ebenfalls noch nachweisen. Sie tritt nach unten insofern eher etwas deutlicher hervor, als sie rascher nach den Seiten in niedriges Epithel übergeht, sodass wir nur einen schmalen Streifen erhöhter Epidermis an der Seitenwand des Embryonalkörpers liegend finden (Fig. 5). — Weiter nach unten, etwa in der Mitte zwischen oberer und unterer Extremität, wird die Epidermisverdickung niedriger und setzt sich wieder minder scharf gegen das anschliessende Epithel ab und erreicht gegen den Ansatz der unteren Extremität stellenweise wieder eine etwas grössere Breite, wobei dieselbe zugleich anscheinend mehr ventralwärts reicht. Sie läuft dann aus in eine ausgiebige, starke Epidermisverdickung der ventralen Leibeswand des Embryo, die sich bis über die Kloakenregion herüberzieht.

Einen Embryo von 6,75 mm, der operativ gewonnen und ganz frisch in Formol fixiert war, verdanken wir der grossen Liebenswürdigkeit der Herren Geheimrat Löhlein und Dr. Walther.

Der Embryo war der raschen Fixierung entsprechend vorzüglich erhalten (Fig. 2). Die Gesichtskopfbenge ist vollendet; wir unterschieden drei Visceralbogen und konnten bei gutem Licht die Reihe der Urwirbel bis gegen den Schwanz hin verfolgen. Obere und untere Extremität stellen ungegliederte Stummel dar, von einer Milchleiste war mit Lupenvergrösserung nichts wahrnehmbar.

Die Schnittserie lehrte aber, dass ein Milchstreifen sich in ziemlicher Ausdehnung feststellen liess.

Wir finden auf unseren Schnitten einmal unter der Wurzel der oberen Extremität also in der späteren Achselhöhle eine sehr beträchtliche Erhöhung des Epithels; bemerkenswert ist, dass diese nicht nur in dem Winkel zwischen Extremität und Leibeswand vorhanden ist, sondern sich auch auf die ganze ventrale Seite der Extremität fortsetzt bis zu der bekannten Epidermisverdickung, die an der Spitze der jugendlichen Extremitätenanlagen liegt.

Auch an der dorsalen Seite der Extremität sind übrigens die Ektodermzellen noch verhältnismässig hoch, jedenfalls höher als wir sie über der Urwirbelregion über dem Medullarrohr finden.

Die Epidermisverdickung erstreckt sich aus dem Bereiche der primitiven Achselhöhle nun weiter nach hinten.

In den Schnitten direkt hinter der oberen Extremität (Fig. 4) finden wir eine von zwei Furchen umgrenzte Erhebung der seitlichen Leibeswand, die von einem Ektoderm aussen überzogen wird, welches unzweifelhaft höher ist, als dasjenige der angrenzenden Partien, immerhin aber wieder beträchtlich niedriger als dasjenige der Achselgrube und auch niedriger, als das, welches wir an entsprechender Stelle bei dem Embryo von 8mm sahen. Je weiter wir die Schnittreihe nach hinten verfolgen, um so mehr nimmt zuerst das Bindegewebspolster ab, welches unter der Ektodermverdickung liegt, die Furchen an ihren Rändern verstreichen, so dass die ganze seitliche Leibeswand gleichmässig gestaltet erscheint. Zugleich verdünnt sich auch das Ektoderm des Milchstreifens; aber über der ganzen seitlichen Leibeswand können wir doch noch eine Zone feststellen, an der das Ektoderm, wenn auch nur in geringem Grade so doch messbar stärker ist, als dorsal und ventral, eine Zone, die wir als den Vorläufer des für das vorige Stadium beschriebenen Milchstreifens ansehen müssen.

Diese Zone lässt sich bis zur Wurzel der unteren Extremität verfolgen.

An dieser selbst können wir feststellen, dass die Ektoderm-lage in der Inguinalregion wieder beträchtlich höher wird. Der Schnittrichtung halber ist die Ausdehnung der Zone erhöhten Ektoderms jedoch nicht mit Sicherheit festzustellen.

Eine Verdickung in der Epidermis der seitlichen Leibeswand finden wir nun aber auch schon bei dem erwähnten Embryo von 4 mm.

Prof. Strahl verdankt den ebenfalls operativ gewonnenen Embryo der grossen Freundlichkeit des Herrn Dr. Schütz in Hamburg, der ihm die frisch in Salpetersäure gelegte Fruchtblase uneröffnet zuschickte.

Die Fruchtblase wurde auch uneröffnet in der üblichen Weise weiter behandelt und erst, nachdem sie in 96% Alkohol gekommen war, durch einen Horizontalschnitt, dem grössten Durchmesser entsprechend, vorsichtig in zwei Teile zerlegt.

Die alsdann angefertigte Zeichnung lässt den in das Amnion gehüllten Embryonalkörper erkennen (Fig. 1).

Während die vordere Körperhälfte durch das Amnion hindurch sichtbar ist, wird die hintere durch die Nabelblase verdeckt.

Die vordere Hälfte zeigt, dass die obere Extremität eben im Vorsprossen begriffen ist, ein Wulst an der seitlichen Leibeswand hinter derselben ist nicht vorhanden.

Auch dieser Embryo ist nach Einbettung in Paraffin in eine Schnittserie zerlegt.

Die Querschnitte durch den Embryonalkörper unmittelbar hinter dem Herzen weisen in der seitlichen Leibeswand eine breite Verdickung der Epidermis auf, die ohne scharfe Grenze in die nach oben anliegenden Partien ausläuft; nach unten ist sie streckenweise bis zur Medianlinie zu verfolgen, wenn auch unter etwas Abflachung (Fig. 3).

Überhaupt ist die ganze Verdickung nur dann auffällig, wenn man die entsprechenden späteren Stadien kennt. Wir können das verdickte Ektoderm an unseren Schnitten nach unten auf eine ziemlich ausgiebige Strecke verfolgen und stehen nicht an, es für den Vorläufer der entsprechend verdickten Stelle zu betrachten, die wir bei den älteren Embryonen der Anlage der Milchleiste teils voraufgehend sahen, teils in der unmittelbaren Umgebung derselben feststellen konnten. Sie wäre also ein frühestes Stadium des Milchstreifens. Die Verdickung ist am auffälligsten hinter der oberen Extremität selbst. Die Extremität erscheint als ein kleiner, unbedeutender, von dichten Mesodermzellen zusammengesetzter Stummel, der an seiner Oberfläche von einem auffällig verdickten Epithel überzogen ist. Dieser verdickte Epithelabschnitt läuft dann nach oben und unten langsam in niedrigere Epithelzellen aus, und an ihn schliesst sich nach hinten die soeben für die tiefer gelegenen Abschnitte der seitlichen Leibeswand beschriebene Verstärkung an.

Wir können die letztere auf eine ziemlich beträchtliche Strecke nach hinten verfolgen; sie würde aber auch bei diesem Embryo schliesslich kaum als etwas Besonderes erscheinen, wenn man nicht durch die älteren Stadien auf den Ektodermüberzug der seitlichen Leibeswand aufmerksam gemacht wäre. Leider können wir aus unserer Schnittserie nicht mit Sicherheit auf die Art und Weise schliessen, wie der Milchstreifen nach hinten ausläuft. Da der Embryo etwas spiralig aufgerollt war, so sind die Schnitte in der Nabelgegend nach hinten schräg gefallen, dass die Bilder für unsere Zwecke zum Teil nicht verwendbar sind. Eines können wir aber doch sagen, dass nämlich über der Anlage der noch sehr kleinen unteren Extremität das Ektoderm wieder eine mächtige Verdickung erfährt.

Das Ektoderm der seitlichen Leibeswand im ganzen ist also hier so gestaltet, dass es an den Stellen, an welchen bei Tieren der Milchstreifen beginnt und endet, d. h. an der Wurzel der

oberen und unteren Extremität, eine beträchtliche Verstärkung aufweist, und dass eine wenn auch geringere Verdickung sich von der oberen Extremität an der seitlichen Leibeswand nach abwärts zieht. Wir müssen es offen lassen, ob dieselbe in diesem Stadium die Wurzel der unteren Extremität unmittelbar und ohne Unterbrechung erreicht.

Wir fügen aus der Zahl unserer Embryonen an dieser Stelle und als Abschluss noch die Schilderung einiger Schnittbilder an, die wir an einer Serie eines Embryo von 26 mm gewannen; wir finden hier eine stärker entwickelte Milchdrüsenanlage, etwa entsprechend demjenigen Stadium, welche den älteren Autoren als Ausgangspunkte für ihre Darstellung von der Entwicklung der Milchdrüse überhaupt gedient haben. — Die Drüsenanlage stellt eine kurze, gedrungene und ganz cirkumskripte Verdickung der Epidermis dar. Die tiefsten, äussersten Zellen derselben sind senkrecht gegen die unterliegende Bindegewebsschicht gestellt und fügen sich radiär gegen die Mitte der Drüsenanlage aneinander.

An der Oberfläche geht der Drüsenzapfen sehr rasch in niedrige, platte Epidermiszellen über. Das unter dem Epithel liegende Bindegewebe stellt ebenfalls eine sehr deutlich verdichtete Schicht dar. — Wir finden in diesem Stadium nichts Neues gegenüber den älteren Autoren, wollten desselben aber doch besonders Erwähnung gethan haben. Wir sehen nämlich hier in der Umgebung des Milchpunktes bereits die ersten Verdickungen im Ektoderm, die den überzähligen Milchdrüsenanlagen von H. Schmidt entsprechen. Sie sind in der Umgebung der Milchdrüsenanlage inmitten eines dünneren Ektoderms nachweisbar.

Wir kommen auf die Bedeutung dieses Umstandes weiter unten zurück.

Wir schliessen damit die Beschreibung unserer Präparate ab und kämen naturgemäss zu der Frage, was sich aus unseren

Beobachtungen Neues über die erste Entwicklung der Mammarorgane ergibt.

Wir glauben als solches die Zurückführung derselben auf so frühe Stadien bezeichnen zu können, wie sie bislang für den Menschen noch nicht und für Tiere nur in sehr beschränktem Masse beschrieben sind.

Wir konnten bereits bei dem jüngsten der von uns untersuchten Embryonen — 4 mm grösste Länge — feststellen, dass einmal die Anlagen der Extremitäten von einer Lage beträchtlich verstärkten Ektodermes überzogen waren und dass im Anschluss an die obere Extremität sich eine Schicht auf der seitlichen Leibeswand nachweisen lässt, in welcher wenigstens insofern ein dickeres Ektoderm vorhanden ist, als die Zellen, auch wo sie einschichtig angeordnet sind, hoch erscheinen gegenüber den abgeplatteten Formen, die z. B. den Rücken in und neben der Medianlinie decken. Ob diese Zone eine Verbindung der oberen und unteren Extremität darstellt, musste dabei unentschieden bleiben.

Eine solche ist aber, wenn auch nur in wenig auffallendem Grade, so doch sicher nachweisbar, bei einem Embryo von 6,75 mm vorhanden und ist bei 8 mm derart deutlich, dass sie in einem beträchtlichen Teil der seitlichen Leibeswand sich bereits bei schwacher Vergrösserung mit dem Mikroskop feststellen lässt.

Und innerhalb dieser Zone, die Schwalbe und H. Schmidt für ein älteres Stadium als Milchstreifen bezeichnet haben, kommt es in unmittelbarem Anschluss an den distalen Rand der oberen Extremität, dann bei Embryonen von 14 mm resp. 15 mm (Kallius, H. Schmidt, Strahl) zur Ausbildung einer leistenförmigen Verdickung, der Milchleiste, die im weiteren Fortschreiten der Entwicklung zur Bildung der ersten Milchpunkte führt; solche liegen uns von einem Embryo von 26 mm vor.

Während dieses ganzen hier kurz skizzierten Entwicklungsganges sahen wir die ursprünglich breite Ektodermverdickung sich mehr und mehr verschmälern, und zwar zunächst relativ, dann absolut. Denn je deutlicher die Milchleiste hinter der oberen Extremität hervortritt, um so mehr erscheinen die neben dieser belegenen Teile des Milchstreifens verschmälert, bis schliesslich in der Zeit, in welcher nur die Milchpunkte vorhanden sind, neben diesen zeitweilig eine überall gleichmässig niedrige Ektodermlage vorhanden wäre. Die als Epidermisverdickung erscheinenden Milchpunkte stellen also den letzten Rest einer ursprünglich breiten Epidermisverdickung dar, die in dem Fortschreiten der Entwicklung immer mehr eingeengt wird.

Wenn wir uns fragen, wo das Material des Milchstreifens bleibt, so können wir aus unseren Präparaten nur erschliessen, dass es zum Aufbau der Epidermis (und natürlich auch von deren Anhangsgebilden) an der seitlichen Leibeswand verbraucht wird. Schultze scheint für seine Objekte anzunehmen, dass es bei der Trennung z. B. der Milchleiste in die Milchpunkte zur Zerstörung der zwischen letzteren gelegenen Teile der Milchleiste kommt, er gebraucht wenigstens den Ausdruck Resorption.

Wir haben bei unseren menschlichen Embryonen hierfür keinen Anhalt finden können; es würde ja bei diesen sich um einen solchen Vorgang nur immer an den Rändern der Milchleiste resp. des Milchstreifens handeln können, da eine Zerlegung derselben in einzelne Territorien natürlich hier nicht stattfindet.

Noch einige Worte über die Ansichten, welche sich H. Schmidt aus seinen Präparaten über den Aufbau der Mammarorgane gebildet hat.

Schmidt, der den Milchstreifen in der Umgebung der Milchleiste bei seinem 15 mm langen Embryo beobachtete, nimmt, wenn wir ihn recht verstehen, an, dass die überzähligen

Milchdrüsen unmittelbar aus dem Milchstreifen sich herausbilden.

Dem möchten wir in dieser Form vorläufig nicht zustimmen, bemerken aber gleich, dass hier noch genauere, besonders auf diesen Punkt gerichtete Untersuchungen weiteren Aufschluss schaffen werden.

Soweit wir die Verhältnisse übersehen können, treten die überzähligen Milchdrüsenanlagen von Schmidt erst auf zu einer Zeit, in der der Milchstreifen bereits mehr oder minder vollkommen rückgebildet ist, und wir könnten nach unseren Beobachtungen nur zugeben, dass die Epidermis an solchen Stellen, an denen früher Milchstreifen vorhanden war, in späterer Zeit diejenigen Verdickungen hervorzubringen vermag, die nach Schmidt die überzähligen Milchdrüsen darstellen. Der bleibende Mammapparat würde im Gegensatz hierzu sich unmittelbar und direkt aus dem Milchstreifen zur Milchleiste und aus dieser zum Milchpunkt aufbauen. Auch diese Reihenfolge stimmt nicht mit der Darstellung von Schmidt überein, da dieser annimmt, dass seinem Milchstreifen eine bis dahin nicht aufgefundene Milchleiste vorausgehen werde, während nach unseren Untersuchungen beim Menschen gerade so wie bei Tieren (Schultze) der Milchstreifen das Primäre, die Leiste das Sekundäre ist.

Ergeben unsere Präparate einen Aufschluss über die Bedeutung der Milchleiste oder des Milchstreifens? Wir müssen diese Frage von unserem Standpunkte aus bedauernd verneinen, bemerken dabei aber gleich, dass wir bei Abfassung der Arbeit diesen Punkt auch vorerst nicht als das uns für jetzt erreichbare Ziel unserer Wünsche betrachtet haben; es fehlen vielmehr für jetzt die ausreichenden positiven Unterlagen.

Auch Schultze hat das wohl angenommen, denn er hat, wie bekannt, mit einer Zurückhaltung, die wir zu schätzen wissen, bislang darauf verzichtet, eine sogenannte Erklärung

der Milchleiste zu geben. Wir vermögen also auch vorläufig Klaatsch nicht zu folgen, der den Versuch gemacht hat, eine vergleichend anatomische Auffassung für die Milchleiste zu geben. Klaatsch hält die ganze Leiste für eine sekundäre Erscheinung, die aus den primär vorhandenen Milhhügeln entstanden sei. Die Milhhügel sind nun weiter die Anlagen von Mammartaschen und die Milchleiste, die dieselben sekundär mit einander verbindet, ist für Klaatsch das Rudiment eines Beutels bei Placentalier-Embryonen; er nennt dieselbe „Marsupialleiste“.

Bonnet (l. c. S. 633), der die Erwägungen von Klaatsch bespricht, wendet dagegen ein, dass die Figur, die Klaatsch zur Erläuterung seiner Auffassung giebt, soweit es sich um die Konstruktion der Milchleiste handelt, den thatsächlichen Verhältnissen nicht entspricht und er schlägt vor, die von Schultze eingeführte Terminologie einstweilen zu Recht bestehen zu lassen, bis die Hypothese von Klaatsch durch umfangreicheres Material gestützt sei.

Wir schliessen uns dieser Auffassung von Bonnet ebenso an, wie dem Schlusswort seiner Abhandlung und sind zufrieden, wenn es uns durch unsere Untersuchungen gelungen sein sollte, die Kenntnisse über die erste Entwicklung der Mammarorgane des Menschen um einiges zu fördern.

Figurenerklärung.

(Die Fig. 1 ist von Zeichner Noack, 2 von Prof. Strahl angefertigt, 3—6 verdanke ich dem Assistenten des Giessener anatomischen Instituts Herrn Friedrich.)

Fig. 1. Menschlicher Embryo von 4 mm grösster Länge in situ im halbierten Chorionsack gezeichnet. Der Pfeil bezeichnet die Stelle des Schnittes Fig. 3.

Fig. 2. Menschlicher Embryo von 6,75 mm grösster Länge. Pfeil die Stelle des Schnittes der Fig. 4.

Fig. 3. Querschnitt durch den Embryo von 4 mm dicht kaudal hinter der Anlage der oberen Extremität. Seitliche Verdickung des Ektoderms, Vorläufer des Milchstreifens.

Fig. 4. Querschnitt durch den Embryo von 6,75 mm dicht kaudal hinter der Anlage der oberen Extremität. M. Str. = Milchstreifen.

Fig. 5. Stück der seitlichen Leibeswand eines menschlichen Embryo von 8 mm. M. Str. = Milchstreifen auf der Höhe seiner Entwicklung; etwas stärkere Vergr.

Fig. 6. Querschnitt durch einen menschlichen Embryo von 14 mm mit den Durchschnitten der Milchleisten (M. L.) beider Seiten.

AUS DEM ANATOMISCHEN INSTITUT ZU GREIFSWALD.

BEITRÄGE

ZUR

ONTOGENIE UND PHYLOGENIE

DER

MAMMARORGANE.

VON

DR. PHIL. OSCAR PROFÉ,
GREIFSWALD.

Mit 33 Abbildungen auf den Tafeln XXI XXVI und einer Abbildung im Text.

Die noch vielfach bestehenden Differenzen in der Beschreibung und Deutung der verschiedenen Entwicklungsstadien der Mammarorgane bei den Säugetieren beweisen, dass die Anschauungen über diese interessante und systematisch wichtige Organgruppe noch nichts weniger als abgeschlossen und spruchreif zu bezeichnen sind. Die noch in wesentlichen Punkten dieses schwierigen Gebietes herrschenden Widersprüche lassen sich un schwer zum Teil auf vorgefasste Meinungen, zum Teil auf ungenaue Beobachtungen, zum Teil aber auch auf die Lücken zurückführen, die trotz der zahlreichen und dankenswerten bisherigen Arbeiten in der vergleichenden Anatomie und Embryologie der Mammarorgane thatsächlich noch klaffen.

Diese thunlichst auszufüllen, ist ein notwendiges Postulat für die Klärung und sichere über den Rahmen der Hypothese hinausgehende Beantwortung der vielen Fragen, die ungeachtet der Verdienste von Gegenbaur¹⁾ und Huss²⁾, ferner der zum Teil sehr beachtenswerten, wenn auch nicht immer einwandfreien Untersuchungen und Konstruktionen von Klaatsch³⁾ sowie der wertvollen neuesten Arbeit von Ruge⁴⁾ noch als offene zu bezeichnen sind.

1) Gegenbaur, Bemerkungen über die Milchdrüsenpapillen der Säugetiere. Jena. Zeitschr. für Naturwissenschaften. Bd. VII. — Zur genaueren Kenntnis der Zitzen der Säugetiere. Morphol. Jahrb. Bd. I. 1875.

2) Huss, Beiträge zur Entwicklung der Milchdrüsen bei Menschen und bei den Wiederkäuern. Jena. Zeitschr. f. Naturw. Bd. VII.

3) Siehe die in der Litteraturübersicht citirten Arbeiten dieses Autors.

4) Die Hautmuskulatur der Monotremen und ihre Beziehungen zu dem Marsupial- und Mammarapparate. Aus: Semon, Zoolog. Forschungsreisen in Australien und dem malayischen Archipel. S. Fischer 1895.

Die Entdeckung der Milchlinie und der Hinweis auf ihre Bedeutung durch O. Schultze¹⁾ hat für das Verständnis der Mammarorgane neue Gesichtspunkte eröffnet, die bisher freilich mehr auf dem Wege der Spekulation, als auf dem mühevollen Forschung gewürdigt sind.

Eine allgemeinere Bedeutung der Milchlinie für die Entstehung der Mammarorgane hat namentlich Bonnet²⁾ bestimmter hervorgehoben. Er setzt eine Milchlinie als erste Anlage der Mammarorgane in weit umfassenderer Weise bei den Säugetieren voraus, als alle anderen Autoren. Gleichzeitig hat er die reiche Variation in Zahl und Anordnung der Milchdrüsen und ihrer Ausführungsgänge als Ausdruck einer im Fluss begriffenen Reduktion der Mammarorgane wahrscheinlich zu machen gesucht.

Bei allen polymasten Tieren lassen sich seiner Auffassung nach die Milchorgane auf das ursprüngliche Ausdehnungsgebiet der Milchlinien (von der Achselhöhle bis zur Schamgegend) oder ihrer freilich nach Standort und Ausdehnung sehr wechselnden Reste zurückführen.

Für die Annahme einer weiteren Verbreitung der Milchlinie als der Primäranlage der Mammarorgane spricht ferner gebieterisch die bei Menschen und Tieren mehrfach beobachtete Hypermastie und Hyperthelie; für deren Auftreten in anderer Weise eine befriedigende Erklärung nicht zu finden sein dürfte. Zur weiteren Stütze der gegenwärtig noch strittigen Fragen schien es erwünscht, festzustellen, in wieweit die embryonal oder post-embryonal bestehende Hypermastie und Hyperthelie als Hinweis auf das ontogenetisch zurückliegende Stadium einer Milchlinien-Anlage Bedeutung hat. Es war weiter zu eruieren, ob auch

¹⁾ Schultze, O., Über die erste Anlage des Milchdrüsenapparates. Anat. Anz. 1892.

²⁾ Bonnet, Die Mammarorgane im Lichte der Ontogenie und Phylogenie. Ergebnisse der Anatomie und Entwicklungsgeschichte von Bonnet u. Merkel Bd. II. 1892.

denjenigen Typen in der That eine Milchlinie oder ein Milchlinienrest zukommt, bei denen bislang ein solcher Nachweis nicht gelungen ist.

Die Wahrscheinlichkeit des vorübergehenden Bestehens einer Milchlinie, beziehungsweise eines Milchlinienrestes, aus dem die typische Anzahl der Milchdrüsen hervorgeht, wächst durch die Ergebnisse der Untersuchung von Burekhard¹⁾ auch für die Säugetiertypen. Burekhard fand beim Rinde, bei dem bis jetzt keine Spur einer Milchlinie nachgewiesen werden konnte, eine ausgesprochene embryonale Hyperthelie und Hypermastie. Die evidente Reihenstellung der normalen und abortiven Zitzen wies ferner deutlich auf ihr Hervorgehen aus einer Milchlinie hin. Die geringen Verschiebungen und seitlichen Abweichungen einzelner Zitzenanlagen sprechen nicht gegen die Möglichkeit der Ableitung dieser reihenständigen Zitzen aus einer Milchlinie (siehe die Tafel der Burekhard'schen Arbeit). Denn in ganz ähnlicher Weise habe ich auch beim Schweine, bei dem die Milchlinie ja in voller Ausdehnung zweifellos besteht, kleine Verschiebungen der Zitzen wiederholt beobachtet. (siehe Taf. XXI/XXII, Fig. 1 u. 2). Der in einem an Burekhard gerichteten privaten Schreiben von Klaatsch enthaltene Einwurf, die nicht immer ungestörte Reihenanordnung der Zitzen beanspruche keine Bedeutung für ihre Ableitung aus einer Milchlinie, braucht somit keineswegs von vorneherein als begründet berücksichtigt zu werden.

Der Wert der Hyperthelie und Hypermastie für eine Ableitung der Mammarorgane respektive Zitzen aus einer linienförmigen Anlage erhöht sich vielleicht durch einen von mir zufällig gemachten weiteren Befund. Gelegentlich meiner Untersuchungen an Embryonen von *Cervus capreolus*, die mir aus

1) Burekhard, Über embryonale Hypermastie und Hyperthelie. Anat. Hefte von Merkel und Bonnet. 1897.

der Sammlung des hiesigen zoologischen Instituts durch die Güte des Herrn Professor G. W. Müller zur Verfügung gestellt wurden, fand ich bei einem 10 cm langen männlichen Embryo zwei in einer Linie vor den normalen gelegene accessorische Zitzen, die sich als solche von den ersteren durch ihre geringe Grösse deutlich unterscheiden (siehe Fig. 3). Die Stellung der letzteren vor den normalen Zitzen zeigt im Vergleiche der Reduktion der Mammarorgane des Rindes, bei welchem nach den bisherigen Erfahrungen die abortiven accessorischen Zitzen stets hinter dem vordersten normalen Zitzenpaare stehen, dass die Reduktion der Mammarorgane bei zwei verschiedenen Familien der Artiodactylen entweder vom kranialen oder vom kaudalen Ende her platzgreifen kann. Es ist ferner nicht unmöglich, dass das bei dem Reh noch bestehende, aber abortive erste Zitzenpaar beim Rinde schon gänzlich verloren gegangen ist. Dann hätte die Reduktion beim Rinde von vorne und von hinten her platzgegriffen. Mit Sicherheit aber ergibt sich aus diesem Befunde, dass die Hyperthelie und Hypermastie bei den domestizierten Wiederkäuern nicht etwa nur als eine infolge von Domestikation auftretende Variation, sondern als der Ausdruck einer in Fluss begriffenen Reduktion der ursprünglich in grösserer Zahl angelegten milchproduzierenden und ausführenden Organe aufgefasst werden muss, die, soweit man zur Zeit sehen kann, bei den meisten Säugtieren und ebenso bei Embryonen des Menschen in mehr oder minder auffälliger Weise beobachtet werden kann¹⁾. Auch ein Vergleich der Zitzenstellung und Zahl bei verschiedenen Typen weist darauf hin, dass auf bestimmte Regionen des Körpers beschränkte einzelne, und mehrere zu Eutern zusammengezogene Zitzen möglicherweise aus einem Milchlinienreste hervorgehen; für den Menschen hat auch Kallius kürzlich einen Milchlinien-

1) Schmidt, H., Über normale Hyperthelie menschlicher Embryonen und die erste Anlage der menschlichen Milchdrüse überhaupt. Morpholog. Arbeiten herausgegeben von S. Schwalbe. Bd. VII, H. 1.

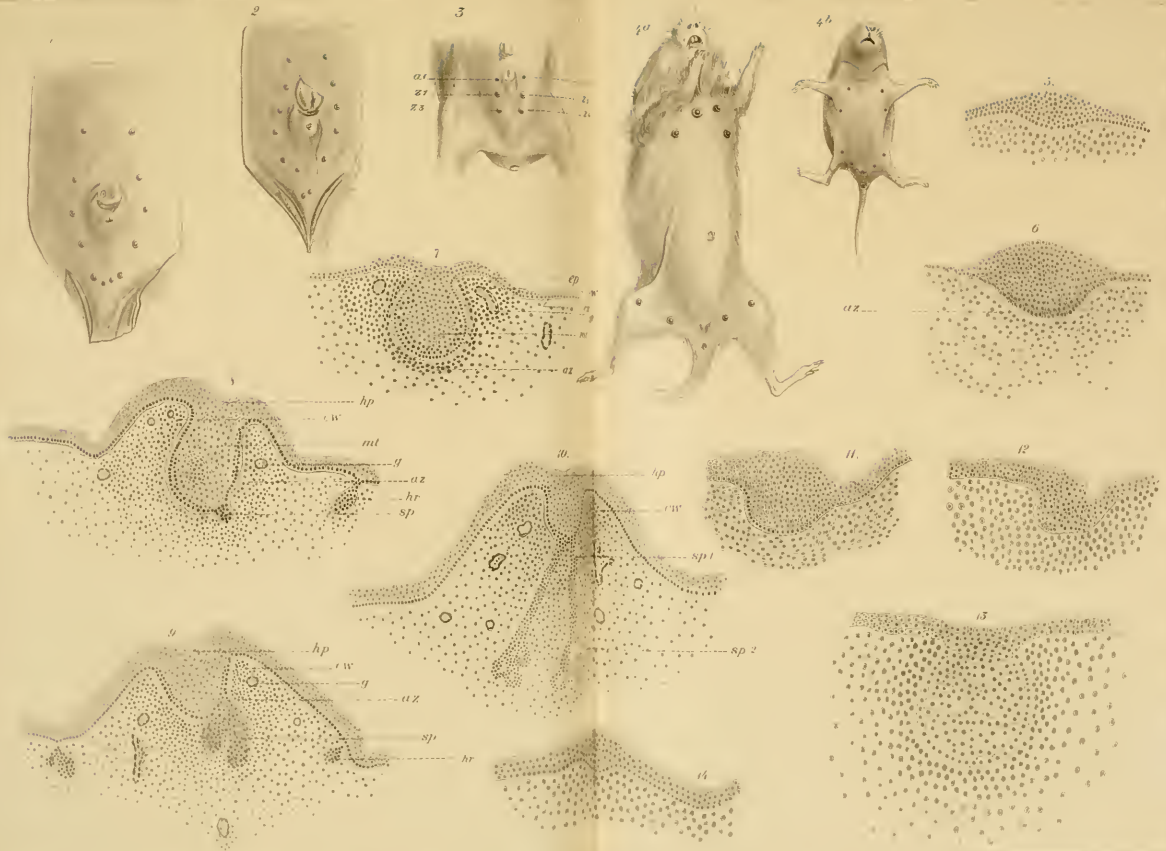
rest in der Axillargegend nachgewiesen.¹⁾ Eine Anordnung von Zitzen, die zunächst ein Hervorgehen aus der Milchlinie nicht vermuten lässt, wie sie sich z. B. bei *Hypudaeus arvalis* (siehe Fig. 4) und anderen Typen findet, ist das zweifellose Resultat einer sekundären Verschiebung der beim Embryo und beim jugendlichen Tier ursprünglich evident reihenartig angelegten Organe und beweist, dass eine einseitige Betrachtung des Befundes am erwachsenen Organismus zu keineswegs einwandfreien Schlüssen gegen die Ableitung der Milchorgane aus einer Milchlinie führen muss. Auf die bei vielen Beutlern auffallende unpaare mediane Zitze werde ich später eingehen. Aber nicht nur hinsichtlich der Bedeutung oder des mehr oder minder verbreiteten Vorkommens der erst seit kurzem bekannten Milchlinie stossen wir auf Meinungsverschiedenheiten. Auch die Mammartaschen, das Marsupium und seine Rudimente, die Zitze und die Inguinaltaschen (z. B. des Schafes) unterliegen bezüglich ihrer Phylo- und Ontogenese und ihren Beziehungen zu einander trotz der Untersuchungen von Langer, Gegenbaur, Huss, Klaatsch, Ruge u. a. noch den lebhaftesten Kontroversen.

Gegenbaur bahnte bekanntlich neue Wege in der Auffassung der verschiedensten Zitzenformen an, indem er auf Grund der Untersuchungen seines Schülers Huss und an der Hand eigener Erfahrungen zeigte, dass die bis dahin für gleichwertige Organe gehaltene Saugwarze des Menschen und die Zitze des Rindes völlig verschiedene Gebilde seien. Ausgehend von der Mammartasche der Echidna, einer seiner Meinung nach zur Aufnahme des Eies und später des Jungen dienenden Cutistasche, deren Grund das Drüsenfeld mit den Ausführungsgängen der paarigen Knäueldrüsenkomplexe bildet, zeigte Gegenbaur, dass sich auch in sehr frühen Entwicklungsstadien bei andern Säugern als erste Anlage des späteren Milchorganes eine der Mammar-

¹⁾ Kallius, Ein Fall von Milchleiste bei einem menschl. Embryo. Anat. Hefte. 1897.

tasche von Echidna ähnliche Bildung findet. Diese „Mammartaschen-Anlage“ entwickelt sich, so weit bekannt, ausnahmslos aus hügel-förmig verdickten Zellenanhäufungen des Hornblattes, den „Milch-hügeln“, von denen sich dann die Cylinderzellenschicht des Stratum Malpighi mehr und mehr in die Tiefe des Koriums senkt. Die Cylinderzellenschicht differenziert sich stets sehr scharf von den die Tasche füllenden kubischen oder polyedrischen Epidermiszellen. Die Hornschicht der Epidermis setzt sich gleichmässig über die Mammartasche hin fort oder bildet zu gewissen Zeiten bei bestimmten Typen eine kleine Ein-senkung oder einen soliden Hornpfropf. An der Mammartaschenanlage unterscheidet man die tiefste Partie als Grund, und den Rand als Cutiswall. In den Mammartaschengrund öffnen sich später die Mündungen der Drüsenausführungsgänge. Dieses Gebiet entspricht also dem Drüsenfeld der Echidna-tasche. Bekanntlich erhebt sich nun beim Menschen der Mam-martaschengrund, das „Drüsenfeld“ später kegelförmig über den Cutiswall und bildet so die Mammilla oder Saugwarze. Beim Rind aber bleibt nach Gegenbaur das Drüsenfeld am Boden der Mammartasche in der Tiefe liegen, während der Cutis-wall beträchtlich in die Höhe wächst und so mit der angrenzen-den Cutis zur Zitze wird. Im ersten Falle verschwindet also dieser Anschauung nach die Mammartaschenanlage nach kurzem Bestehen; im letzteren dagegen bildet sie sich zu einer echten Mammartasche aus und bleibt als „Strichkanal“ und „Cysterne“ zeit-lebens erhalten. Diese beiden Extreme in der Zitzenbildung werden durch alle möglichen Übergangsstufen in den Zitzen-bildungen der übrigen Säuger verbunden. Diese Deutung Gegen-baurs gewann rasch Beifall und Einfluss auf die Auffassung der verschiedenen Typen der Säugetierzitzen. Dagegen ist Rein¹⁾ auf Grund seiner eingehenden Untersuchungen über die Wiederkäuer-zitze zu abweichenden Ergebnissen gekommen, die alsdann von

¹⁾ Rein, Untersuchungen über die embryonale Entwicklung der Milch-drüsen. Arch. f. mikr. Anat. Bd. XX. 1882. S. 431.



Klaatsch teilweise mit Recht, zum Teil aber auch in nicht durchweg überzeugender Weise angegriffen wurden. Die mir in der Klaatschschen Arbeit¹⁾ nicht ganz stichhaltig erscheinenden Punkte habe ich in den Rahmen meiner Untersuchungen einbezogen; ich komme bei den einzelnen Tierspecies auf die genannten Autoren kurz zurück und verweise im Speziellen auf deren Arbeiten.

Die Reihenfolge der Aufführung der von mir untersuchten Species ist von mir lediglich aus äusseren Gründen gewählt.

Schwein.

Ich beginne mit der Beschreibung und Entwicklung der Mammarorgane beim Schwein nicht nur, weil bei diesem die Milchlinie zuerst gefunden und beschrieben wurde, sondern weil auch die Verhältnisse seiner Mammarorgane zweifellos primitive sind; das Schwein darf somit als Ausgangspunkt für weitere Untersuchungen an den übrigen placentalen Säugergruppen dienen. Um das Vorkommen oder Fehlen embryonaler Hypermastie und Hyperthelie beim Schwein festzustellen, habe ich ein grosses Material eingehend untersucht. Die Maximalzahl der Zitzen, die ich bei der Untersuchung von 160 Embryonen und 200 erwachsenen Schweinen gefunden habe, betrug 8, die Minimalzahl 5 Zitzenpaare. Die Verteilung erhellt aus nachstehender Tabelle:

	Embryonen	Erwachsene
mit 10 Zitzen	5 = 3,125 ⁰ / ₁₀₀	26 = 13 ⁰ / ₁₀₀
„ 11 „	30 = 19,75 „	53 = 16,5 „
„ 12 „	53 = 33,125 „	49 = 24,5 „
„ 13 „	36 = 22,5 „	40 = 20 „
„ 14 „	29 = 18,125 „	30 = 15 „
„ 15 „	4 = 2,5 „	1 = 0,5 „
„ 16 „	3 = 1,875 „	1 = 0,5 „
	160	200

¹⁾ Klaatsch, Zur Morphologie der Säugetierzitzen. Morphol. Jahrb. Bd. IX. S. 253.

Auch beim Schwein besteht demnach eine embryonale Hypermastie und Hyperthelie und es übertrifft die Zahl der Zitzen bei den Embryonen vielfach die der erwachsenen Tiere. Die abortiven oder accessorischen Zitzen sind meist schon bei jungen Embryonen von den normalen wohl unterscheidbar. Die brustständigen Zitzen neigen am meisten zu abortiver Reduktion. Bei den mit einer grösseren Anzahl von Zitzen versehenen Individuen ist das vorderste Paar wesentlich weiter kranialwärts gelegen, als das vorderste Paar bei denjenigen Individuen, die nur 5 oder 6 Zitzenpaare tragen. Ferner sind, wie ich in Übereinstimmung mit Kitt beobachtet habe, die brustständigen Zitzen meist geringer entwickelt als die bauchständigen. Dies alles weist deutlich darauf hin, dass sich beim Schweine eine von der Brust nach hinten zu fortschreitende Reduktion in der Zahl der Zitzen vollzieht.

Gehen wir nunmehr zu der Beschreibung der Mammarorgane selbst und zu ihrer Entwicklung über.

Der Milchdrüsenkomplex setzt sich aus 5—8 Zitzenpaaren zusammen; nur vier Paare, wie Kitt¹⁾ angiebt, habe ich niemals beobachten können. Die Zitzen liegen von der Schamgegend bis nach vorne seitlich vom Brustbein und sind niedrig, stumpf-, kegel- bis halbkugelförmig. Ihr Hautüberzug ist haar- und drüsenlos. Nach Kitt sind am freien Ende zwei Ausführungsgänge sichtbar, deren Mündungen durch einen wulstigen Hautring gemeinsam umschlossen werden, sodass man auf den ersten Horizontalabschnitten allerdings nur eine Öffnung findet. Dies ist möglicherweise der Grund, dass Gegenbaur an der Schweinezitze nur einen Ausführungsgang beschreibt. Astley Cooper und Rein haben sich ebenfalls für zwei Ausführungsgänge entschieden, während Klaatsch zu

1) Kitt, Th., Zur Kenntnis der Milchdrüsenpapillen unserer Haustiere. Deutsche Zeitschr. f. Tiermed. u. vergl. Pathologie. B. VIII. 1882. S. 245.

dem Resultat gelangt, dass nur ein solcher und zwar sehr kurzer, auf dem höchsten Teil der Zitze gelegener, vorhanden ist, indem 2—3 Milchdrüsen einmünden. Diese Widersprüche können nur durch eine sorgfältige Untersuchung der Entwicklung der Schweinezitze gelöst werden.

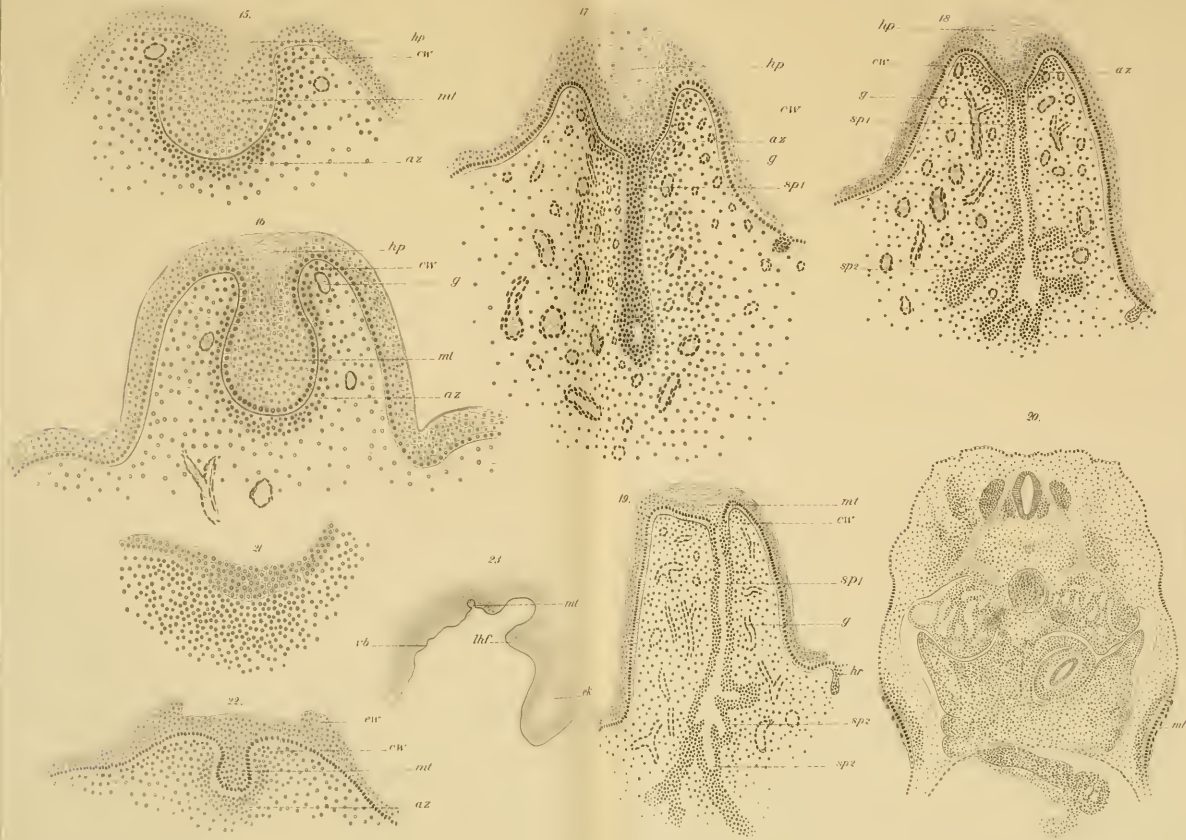
Wie O. Schultze fand, tritt schon in sehr frühen Entwicklungsstadien bei Schweineembryonen von 1—2 cm Scheitelsteißlänge eine, von der Basis des vorderen Extremitätenstummels bis in die Inguinalgegend reichende, seitlich nahe der Rückenlinie gelegene feine, nur aus Ektoderm bestehende Leiste auf, die „Milchleiste oder Milchlinie“. Sie ist, darüber besteht kein Zweifel, die gemeinsame erste Anlage des ganzen Milchdrüsenapparates. Ihr Querschnittsbild gebe ich in Fig. 5.

Sehr bald treten spindelförmige, in der Längsachse der Milchlinie verlaufende, stärkere epitheliale Verdickungen, die „primitiven Zitzen“ O. Schultzes, auf. Bonnet hat sie treffender als Milchhügel bezeichnet (Fig. 6).

Auch Rein hat diese hügelartigen Anlagen beschrieben, aber ihre Herkunft aus einer linearen Epithelverdickung nicht gekannt. Während die verbindenden Milchlinienreste spurlos verschwinden, nehmen die Milchhügel an Umfang zu und runden sich ab. Gleichzeitig differenziert sich die Cylinderzellenschicht deutlicher von den übrigen mehr kubisch und polygonal gestalteten zelligen Bestandteilen. Bei gleichzeitiger Abflachung der freien Oberfläche senkt sich der konvexe basale Teil der Anlage tiefer in das darunter befindliche Gewebe des Koriums ein und führt so zu der bekannten Bildung der Mammartaschenanlage, Ihre nächste Umgebung zeichnet sich durch einen beträchtlichen Zellenreichtum aus und entspricht dem „Areolargewebe“ Klaatschs. Rein beschreibt die ganze Bildung in diesem Entwicklungsstadium als „zapfenförmige Anlage“, ohne ihr einen morphologischen Wert in phylogenetischer Hinsicht zuzuerkennen.

Bei Schweineembryonen von etwa 6 cm Scheitelsteisslänge erhebt sich der Cutisrand um die Mammartaschenanlage als sogen. Cutiswall, ein wenig über die Körperoberfläche, während über der Tasche eine gewisse Verdickung oder Einstülpung der Hornschicht, der sogenannte Hornpfropf, als Rudiment der Mammartaschenhöhle aufgefasst wird. Das Areolargewebe markiert sich in ausserordentlich deutlicher Weise dem übrigen cutanen Gewebe gegenüber durch seine Häufung von zelligen Elementen (Fig. 7, Taf. XXI XXII). Bei Embryonen von 12 cm Scheitelsteisslänge erhebt sich die stumpf kegelförmige Zitze durch Emporwachsen des Cutiswalles bereits erheblich über die Hautoberfläche, während der Grund der Mammartasche noch unter dem Niveau derselben liegt. Vom Boden der Mammartaschen gehen stets zwei sehr kurze eben in der Anlage begriffene solide Epithelsprossen aus. Gleichzeitig werden die ersten Haaranlagen sichtbar (Fig. 8. In dieser Figur ist nur ein Epithelrohr gezeichnet).

Rein bezeichnet diese Sprosse als „sekundäre Epithelanlage und will sie bereits bei 7,5 cm langen Embryonen gefunden haben, was ich nach meinen Untersuchungen an einem zahlreichen Materiale nicht bestätigen kann. Nach Klaatsch sollen die sprossenförmigen Anlagen der Milchdrüsen selbst bei 14,5 cm langen Embryonen noch nicht zu beobachten sein. Ältere Entwicklungsstadien sind von ihm nicht untersucht worden. Bei 16 cm langen Embryonen finde ich die Zitze hoch über das Niveau der Körperoberfläche, hervorgetreten. Sie hat jetzt eine stumpfkegelförmige Gestalt mit breiter Basis, und napfförmig vertiefter Spitze. Mit zunehmendem Längenwachstum der Zitze ist nämlich die Mammartasche soweit auf deren Spitze emporgerückt, dass selbst ihr Grund über dem Oberflächen-niveau des Körpers liegt. Gleichzeitig hat sich eine Abflachung der Tasche vollzogen. Etwas seitlich, an dem Grunde der Tasche gehen zwei solide etwas weiter in die Tiefe vordringende



Epithelsprossen ab. Die Areolarzone hat sich beträchtlich vergrößert (Fig. 9). Während die Mammartasche sich parallel dem weiteren Wachstum der Zitze mehr und mehr abflacht, senken sich die Epithelsprossen weiter in die Tiefe. Gleichzeitig verdickt sich das Ende derselben kolbig. Bei 20 cm langen Embryonen ist die Mammartasche ganz auf dem Gipfel der Zitze gelegen. Die Sprossen sind die soliden Anlagen der Ausführungsgänge. Nur in ihrem kolbig verdickten eutanwärts gelegenen Ende hat sich ein Lumen gebildet. Von der Wandung dieser dem Milch-Sinus entsprechenden Stelle gehen dann mehrere der Zahl nach wechselnde „sekundäre“, nach Rein „tertiäre“ Milchdrüsen-sprossen aus. Das zunächst im Sinus auftretende Lumen setzt sich sehr bald in diese Sprossen fort, während es in dem Teil des Sprosses, der zwischen Sinus und Mammartasche gelegen ist, erst später auftritt. Das Arcolargewebe ist auf die nähere Umgebung der Mammartasche beschränkt geblieben, hat sich also nicht mit den Sprossen in die Tiefe gesenkt (Fig. 10).

An der fertiggebildeten Milchdrüse unterscheiden wir somit 1. die in den Sinus einmündenden eigentlichen Milchdrüsen-gänge, 2. den Sinus selbst und endlich 3. die den letzteren mit der Aussenwelt in Verbindung setzenden Ausführungsgänge.

Als Ausführungsgang wird immer, abgesehen von seiner ontogenetischen Entwicklung und der ihr zu Teil gewordenen verschiedenen Deutung nur derjenige Teil zu bezeichnen sein, welcher bestimmt ist, die Milch aus dem Sammelbehälter nach aussen zu leiten.

Fassen wir unser Untersuchungsergebnis kurz zusammen, so können wir sagen: bei unserem Hauschwein finden sich 10—16 brust- und bauchständige, aus einer typischen, wohl entwickelten Milchlinie hervorgegangene Zitzen.

Die Verminderung in der Zahl derselben geschieht vornehmlich auf Kosten der brustständigen Zitzen. Es vollzieht sich somit eine kranio-kaudalwärts fort-

schreitende Reduktion in den Zitzenreihen. Zu dem Entwicklungsgang der Mammarorgane sind zwei von einander scharf abgesetzte Phasen zu unterscheiden:

1. Die Bildung der Mammartasche;
2. die Bildung der von dieser ausgehenden Epithelsprossen.

Die Zitze besitzt niemals einen, sondern immer zwei, oder in seltenen Fällen sogar drei Ausführungsgänge, welche mittelst des mehr oder minder abgeflachten Mammartaschenrestes gemeinschaftlich ausmünden.

Rind.

Auf die Beschreibung der normalen und accessorischen Zitzen des ausgewachsenen Rindes kann ich unter Hinweis auf die Arbeiten von Kitt¹⁾ und Burckhard²⁾ verzichten. Ich wende mich sogleich zu der noch strittigen Entwicklungsgeschichte der Rinderzitze und schliesse den Ergebnissen meine eigenen Untersuchungen an. Nachdem Huss die Entwicklung der Milchdrüsen beim Menschen und bei den Wiederkäuern genau untersucht und beschrieben hatte, führte Gegenbaur³⁾ auf Grund dieser und seiner eigenen Untersuchungen aus, dass die Rinderzitze, aus derselben Primäranlage, wie die des Menschen hervorgeht, aber durch veränderte Wachstumsverhältnisse zu einem von dieser differenten Typus sich ausbildet. Nach ihm entspricht der gesamte Ausführungsgang oder Strichkanal der Rinderzitze der „Mammartasche“, deren Grund zur Cisterne (oder dem „Sinus“) wird; während sich beim Menschen der Boden der „Mammartasche“ hebt und die Oberfläche der Warze bildet. Wir hätten also — die Richtigkeit dieser Deutung vorausgesetzt — beim

1) a. a. O.

2) a. a. O.

3) a. a. O.

Menschen und Rinde zwei ganz verschiedenartig entwickelte Bildungen, die aus ein und derselben Primäranlage hervorgegangen wären.

Auf Grund eigener sorgfältiger Untersuchung über die Wiederkäuerzitze kam dagegen Rein¹⁾ zu einem völlig abweichenden Ergebnis. Fussend auf seine Untersuchung des Entwicklungsprozesses der Milchdrüsen beim Kaninchen unterscheidet Rein sechs Perioden in der Zitzenbildung, die er der Reihenfolge nach als: hügelartige, linsenförmige, zapfenartige, kolbenartige Periode, als Periode der Knospenbildung und endlich als Periode der Rückbildung der primären und der weiteren Ausbildung der sekundären Epithelanlage bezeichnet.

Die ersten 4 Perioden entsprechen der Ausbildung der „Mammartaschenanlage“, wie sie soeben beim Schweine beschrieben wurde. Seine Schilderung der Umbildung seines „sekundären Epithelprozesses“ zum Ausführungsgang und zum Sinus entbehrt aber der nötigen Schärfe und Klarheit. Rein sagt: „Auch in diesem Stadium also differiert die Anlage der Wiederkäuer von der entsprechenden Anlage des Kaninchens, so viel ich sehe, wesentlich nur dadurch, dass von der Primäranlage nur eine einzige sekundäre Epithelanlage in die Tiefe wächst, die natürlich unter dem Bilde einer einfachen Verlängerung der Primäranlage erscheint.“ Als Primäranlage bezeichnet er die „Mammartaschen-Anlage“ Gegenbaur's, deren Verlängerung und Umbildung zum Strichkanal also gerade ein Persistieren der Mammartasche im Sinne Gegenbaur's bedeuten würde. Lediglich die Übertragung der beim Menschen und Kaninchen beobachteten Verhältnisse auf die Entwicklung der Rinderzitze bilden den springenden Punkt von Reins Beweisführung, deren Resultat sich kurz dahin zusammen fassen lässt: Der Ausführungsgang oder Strichkanal der Rinderzitze und jeder der Ausführungsgänge

1) a. a. O.

der Brustwarze des Menschen sind vollkommen homologe Bildungen. Der Sinus oder die Cisterne der Rinderzitze ist nicht „Mammartaschengrund“, sondern das kolbig verdickte, mit weitem Lumen versehene Ende des von der später rückgebildeten zapfenförmigen Anlage ausgegangenen „sekundären“ Epithelprosses. Zu demselben Resultat, dass der Ausführungsgang der Rinderzitze und die Ausführungsgänge in der Brustwarze des Menschen vollkommen homologe Gebilde seien, gelangte auch kürzlich Tournoux¹⁾. Die Erklärung seiner sehr schönen Abbildungen sagt: Le pis de la vache est traversé par un canal excréteur unique que Gegenbaur considère comme une sorte de poche mammaire étirée par suite de l'allongement du mamelon, et ayant pris directement naissance aux dépens du bourgeon mammaire primitif. Les figures ci-contre, qui reproduisent cinq sections longitudinales du petit mamelon sur des embryons de bœuf de plus en plus âgés, feront voir, nous l'espérons, que le canal du pis, dans sa plus grande longueur, se développe exactement de la même façon qu'un canal galactophore chez le fœtus humain, c'est-à-dire qu'il représente un bourgeon émané de la face profonde de l'invagination mammaire primitive qui, seule, peut être considérée comme une poche mammaire. Chez l'homme, plusieurs bourgeons naissent de l'invagination primitive; ici, un seul s'en détache, et c'est pour cette raison qu'il est fort difficile, sinon impossible, de déterminer d'une façon précise la limite qui sépare ces deux formations glandulaires. Die Anschauung Reins bekämpfte Klaatsch²⁾ auf Grund seiner bekannten und umfassenden Studien, durch welche er die Deutung Gegenbaurs mit Erfolg zu stützen versuchte. Diese blieb auch thatsächlich nach wie vor die herrschende und ging in alle embryologischen und vergleichend anatomischen Lehrbücher über.

1) Tournoux, Atlas d'embryologie. Développement des organes génito urinaires chez l'homme. Lille 1892.

2) a. a. O.

Durch die Arbeit von Burekhard¹⁾, die das Vorkommen einer Milchlinie oder eines Milchlinienrestes beim Rinde wahrscheinlich macht, wurde von neuem an der Gegenbaur-Klaatsch'schen Theorie gerüttelt. Klaatsch hält nach einer an Burekhard gerichteten privaten Zuschrift nach wie vor an seiner Anschauung fest, dass das Marsupium ein Derivat der Mammartaschen sei.²⁾ Da nun beim Rinde das gesamte Mammartaschenmaterial zum Aufbau der Zitzen verwendet wird, so kann sich hier nach Klaatsch's Meinung ein Marsupium oder ein Marsupialrudiment, als welches Klaatsch die Milchlinie deutet nicht finden.

Die in den Auffassungen von Klaatsch und Gegenbaur einerseits und von Rein, Tourneux und Burekhard andererseits bestehenden Differenzen bedürfen also einer Klärung. Ich habe deshalb etwa 30 Rinder-Embryonen in verschiedenen Entwicklungsstadien von 2,5 cm bis 40 cm Scheitelsteisslänge in den Kreis meiner Untersuchungen gezogen, deren Ergebnis ich in folgendem mitteile.

Ein Rinderembryo von 2,5 cm Scheitelsteisslänge zeigt dem unbewaffneten Auge keine sichtbaren Anlagen des Mammarapparates. Mit Hülfe des Mikroskops aber zeigt sich auf Querschnittserien unterhalb des Nabels jederseits von der Mittellinie eine starke rundliche Epithelverdickung, welche die Oberfläche der Umgebung überragt und sich in das Mesenchym einsenkt. Die aus Cylinderzellen bestehende Basalschicht der Epidermis ist deutlich erkennbar (Fig. 11).

1) a. a. O.

2) In dieser Zuschrift äussert Klaatsch den Wunsch, Burekhard möge seine Stellung zu den betonten Meinungsverschiedenheiten entweder öffentlich oder privatim kund geben, damit Klaatsch bei späteren Publikationen die Burekhard'schen Anschauungen korrekt wiedergeben könne. Da Herr Dr. Burekhard gegenwärtig nicht in der Lage ist, die Diskussion weiter zu führen, habe ich mir erlaubt, den in dem Briefe Klaatsch's geäusserten Wunsch zu berücksichtigen.

Diese Epithelverdickung entspricht also einem in der Umbildung zur Mammartasche begriffenen Milchhügel, wie er von Rein als „hügelförmige Anlage“ geschildert wird. Im weiteren Verfolg der Schnittserie findet sich kaudalwärts jederseits noch eine solche umschriebene Epithelverdickung. Wir finden somit im Ganzen vier, der Stellung der normalen Zitzen beim erwachsenen Rinde entsprechende Milchhügel. Die beiden Milchhügel jeder Seite sind durch eine leistenartige epitheliale Verdickung (Fig. 12) verbunden, welche sich kaudal über den hintersten Milchhügel noch fortsetzt, um dann allmählich zu verschwinden. Die Verdickung ist in allen zwischen die Milchhügel und in einigen hinter das kaudale Milchhügelpaar fallenden Schnitten gleichmässig deutlich; sie entspricht somit unzweifelhaft einem Milchleistenrudiment.

Embryonen von 4—5 cm Scheitelsteisslänge lassen vier in der Inguinalgegend gelegene weisse Punkte erkennen, die sich auf Querschnitten unter dem Mikroskop als bereits tief gegen das Corium vorgedrungene Mammartaschenanlagen präsentieren. Ihre Cylinderzellenschicht ist hoch und sehr deutlich. Das die Tasche unmittelbar umgebende Gewebe weist gegenüber dem übrigen Corium einen ausgesprochenen Zellenreichtum auf (Fig. 13).

Bei einigen Embryonen zeigen sich zwischen diesen Taschenanlagen nach jeder Seite gelegene, sehr schwache und nur durch wenige Schnitte verfolgbare epitheliale Verdickungen ohne Spur einer areolaähnlichen Differenzierung im darunterliegenden Mesenchym (Fig. 14). Ganz gleiche und ähnliche Verdickungen findet man zuweilen auch hinter dem kaudal gelegenen Mammartaschenpaare.

Die Übereinstimmung im Aufbau dieser Verdickungen mit den bekannten Querschnittsbildern der

Milchlinie zwingen, sie als einen im Verschwinden begriffenen Rest einer Milchlinie aufzufassen. Eine andere Deutung wäre die, dass wir in diesen Verdickungen abortive Zitzen zu erblicken hätten, die aber, wie ihre von der ausgebildeten Mammartaschenanlage durchaus abweichende Gestaltung zur Evidenz beweist, auch wieder als Derivate einer Milchlinie betrachtet werden müssen.

Bei Embryonen von 6—8 cm Scheitelsteisslänge findet sich eine über die Umgebung bereits deutlich hervortretende Erhebung des Cutiswalles. Die von deutlichem Areolargewebe umgebene Mammartasche ist von nahezu kreisförmiger Gestalt. Auf der Höhe dieser primitiven Zitze findet sich eine Delle. Von ihr aus senkt sich ein keilförmiger Fortsatz verhornten Epithels in das obere Drittel der Mammartasche ein. (Fig. 15, Taf. XXIII/XXIV).

Rinderembryonen von 10—12 cm Scheitelsteisslänge zeigen deutliche stumpfkegelförmig gestaltete Zitzen. Der Cutiswall hat sich stark erhoben und hat die Mammartasche soweit mit gehoben, dass ihr Grund höher liegt, als das Niveau der die Zitze umgebenden Körperoberfläche. Die Tasche selbst hat eine kolbenförmige Gestalt angenommen mit einem oberen engen, oder Halsteil und einem unteren weiten oder Grundteil. Das Areolargewebe umgibt die „Tasche“ in einer engen Zone. Der „Hornpfropf“ hat sich im Gegensatz zu den Angaben von Klaatsch nicht wesentlich weiter in die Tiefe gesenkt (Fig. 16).

Bei 14—16 cm langen Rinderembryonen zeigt die Zitze eine mehr zugespitzte Kegelform, deren Spitze lediglich von Epidermiszellen gebildet wird. Der Hornpfropf senkt sich in diesem Stadium etwas weiter in die Tiefe der Tasche. Die Zitze scheint mehr in ihrem basalen Teile gewachsen zu sein. Dadurch wird die Mammartasche ganz gegen die Spitze vorgerückt. Daneben hat sie eine Abflachung erfahren, gleichwohl ist die oben beschriebene Kolbenform mit Hals- und Grundteil noch in charak-

teristischer Weise zu erkennen. Von dem Grunde der Mammartasche, mitunter etwas seitlich angesetzt, sprosst ein solider Zellstrang in die Tiefe. Ich vermisse aber im Gegensatze zu Klaatsch Eine hochcylindrische Randzellenschicht des Sprosses als Fortsetzung des in der „Mammartasche“ deutlich erkennbaren Stratum cylindricum, wie es Klaatsch beschreibt und abbildet. Die den Epithelspross aufbauenden Zellen sind vielmehr alle ganz gleichmässig gestaltet und sind nur durch starke Proliferation von der Basalzellenschicht der Mammartasche produziert. Das Ende des Zapfens verdickt sich mit zunehmendem Wachstum kolbig und enthält, wenn der Spross weiter unter das Niveau der Zitzenbasis vorgedrungen ist, in seinem terminalen Teile ein Lumen (Sinus), welches allmählich auch nach der Mündung zu sich ausbildet. Die Areolarzone umgibt nur die eigentliche Mammartasche an der Zitzen spitze und dringt nicht mit dem Epithelspross in die Tiefe. In dem Zitzen gewebe fällt der grosse Reichtum an Blutgefässen auf. Auf der übrigen Körperoberfläche legen sich nunmehr die ersten Haare an.

Bei Rinderembryonen von 18—20 cm Scheitelsteisslänge (Fig. 18) ist die Zitze noch mehr in die Länge gewachsen, sodass die Mammartasche infolge dessen und infolge einer noch weiter fortgeschrittenen Abflachung nur etwa $\frac{1}{4}$ bis $\frac{1}{3}$ der Zitzenhöhe einnimmt. Auch hier ist Hals- und Grundteil der Kolbenform noch deutlich erkennbar. Der Hornpfropf reicht nahezu bis zum Grunde der Tasche. Von dem Ende des nunmehr ganz von einem Lumen durchsetzten Epithelstranges oder Ausführungsganges sprossen sekundäre, nach Rein „tertiäre“ Epithelzapfen aus, in welche das Lumen des Sinus zum Teil schon hereinreicht. Das den Mammartaschenrest, und nur diesen umgebende Areolargewebe ist hier noch deutlich wahrnehmbar.

Ältere Embryonen lassen für unsere Zwecke wesentlich Wichtiges nicht weiter erkennen. In Fig. 19 habe ich die

Zitze eines 28 cm langen Embryos abgebildet. Die „Mammartaschenanlage“ hat sich hier noch weiter abgeflacht, gleichwohl ist auch in diesem Entwicklungszustande noch die eigenartige Kolbenform der Taschenanlage wenigstens auf der einen Seite erkennbar. Areolargewebe ist wenig oder gar nicht mehr als solches differenziert.

Hiermit kann ich die für uns bedeutungsvollen Phasen der Entwicklung der Rinderzitze als beendet betrachten. Ergebnis: Durch den Nachweis einer ausgesprochenen embryonalen Hyperthelie und Hypermastie und die evidente Reihenstellung der normalen und accessorischen Zitzen hat Burekhard wahrscheinlich gemacht, dass auch beim Rinde die Mammarorgane aus einer Milchlinie oder einem Milchlinienreste hervorgehen. Auf Grund meiner an einem umfangreichen Material vorgenommenen Untersuchungen bin ich zu dem Ergebnis gekommen, dass die Milchorgane des Rindes sich thatsächlich aus einem leistenförmigen Milchlinienreste ableiten lassen. Ebenso wie ich beim Schweine gezeigt habe, lassen sich auch beim Rinde zwei scharf von einander getrennte Phasen in der Entwicklung der Mammarorgane unterscheiden, einmal die der Mammartaschenbildung, dann die Phase der Epithelsprossenbildung. Letztere tritt beim Schweine und beim Rinde immer nahezu gleichzeitig mit den Haaranlagen auf.

Der Ausführungsgang der Rinderzitze ist nicht, wie Gegenbaur und Klaatsch behaupten, die persistierende Mammartaschenhöhle. Der Ausführungsgang entwickelt sich vielmehr aus dem primären, nach Rein sekundären, von dem Grunde der Mammartaschenanlage ausgehenden Epithelspross und ist gleichwertig einem der Ausführungsgänge an der Schweinezitze oder an der Brustwarze des Menschen.

Die Mammartasche des Rindes bleibt nicht wie beim Schweine bestehen, sondern sie flacht sich bis zum völligen Verstreichen ab.

Pferd.

Die beiden bilateralen Milchdrüsenkomplexe münden beim Pferde auf einer rechten und einer linken Euterpapille, einem niedrigen, seitlich stark zusammengedrückten Cutiskegel. Die Haut der Euterpapillen ist mit Talgdrüsen und sehr feinen Härchen besetzt. Am unteren Ende jeder Zitze finden sich zwei, mitunter drei Mündungen der Drüsenausführungsgänge. Jeder derselben führt zu einem Sinus, in den dann die Milchgänge einmünden. Von der Entwicklungsgeschichte der Pferdezitze ist verhältnismässig sehr wenig bekannt. Die Schwierigkeit, geeignetes Material zu erhalten und dessen Kostspieligkeit erklärt diese Lücke. Herr Professor Bonnet überliess mir gütigst einige jüngere Stadien und Schnittserien von solchen zur Untersuchung und Beschreibung. Immerhin ist die Untersuchung dieses leider recht spärlichen Materiales für den Zweck meiner Arbeit nicht ganz ohne Belang geblieben und kann auch für weitere Untersuchungen vielleicht von Nutzen werden.

Bei einem Embryo von 1,5 cm Scheitelsteisslänge fand ich bei Durchmusterung der vollständigen Querschnittserie eine seitlich von der Nabelgegend rechts und links bis in die Inguinalregion verfolgbare streifenförmige Verdickung des Hornblattes, die im Gegensatze zu dem sonst noch einschichtigen Hornblatte aus einer oberen, aus sehr flachen Zellen bestehenden und einer unteren aus schlanken Prismenzellen sich aufbauenden Lage bestanden (Fig. 20). Mitosen habe ich in diesem Epithelstreifen nicht zu finden vermocht. Bau und Ausdehnung dieser beiden Streifen legen die Vermutung nahe, dass wir es hier vielleicht mit dem ersten Anfange einer Milchlinienanlage, dem

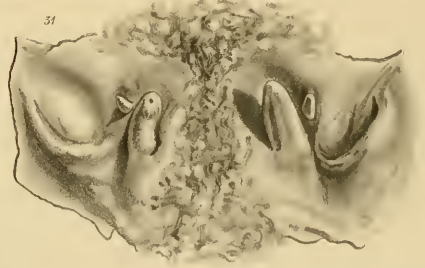
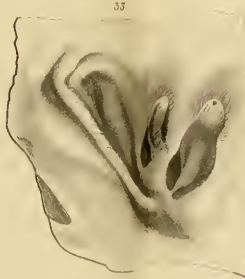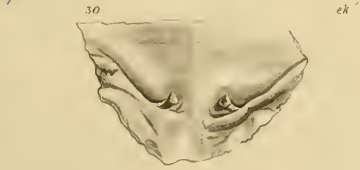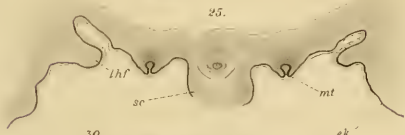
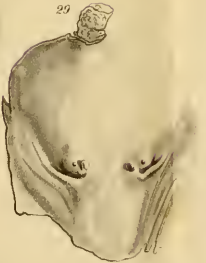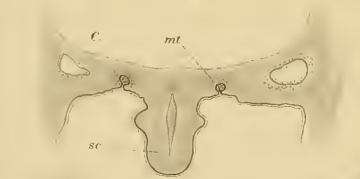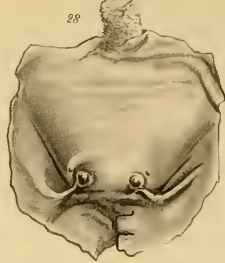
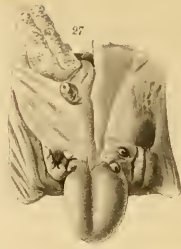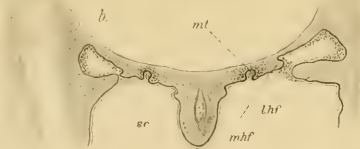
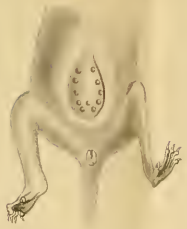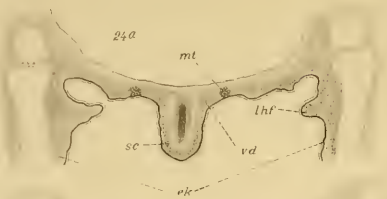
„Milchstreifen“ H. Schmidts, zu thun haben. Diese Annahme gewinnt an Wahrscheinlichkeit, wenn wir einen etwas längeren, 2,2 cm langen Embryo betrachten (Fig. 21). Bei diesem findet sich eine in derselben Lage und Richtung, wie oben beschrieben, verlaufende deutlich mehrschichtige Epithelverdickung, die indessen nicht ganz soweit nach vorn reicht wie die doppelte Epithelschicht des 1,5 cm langen Embryo. Weitere junge hierauf folgende Entwicklungsstadien standen mir leider nicht zu Gebote. Bei einem dritten weiblichen Embryo von 8 cm Scheitelsteisslänge fanden sich zwei in der Schaungegend dicht neben einander liegende, linsenförmige, schwach hervortretende Erhabenheiten auf dem sich von der Umgebung deutlich absetzenden primitiven Euter. Jede dieser beiden Zitzen bestand aus zwei hinter einander gelegenen Mammartaschenanlagen. Der die beiden Mammartaschen trennende Zwischenraum war verhältnismässig breit, sodass ich aus diesem Bilde im Hinblick auf die Form der Zitze beim neugeborenen und erwachsenen Pferde den Eindruck gewann, als lägen die Mammartaschen jeder Seite ursprünglich eben so weit von einander entfernt, wie beim Rinderembryo und als rückten sie dann nachträglich mehr und mehr an einander. Dem Gedanken, dass jede Zitze des Pferdes gewissermassen durch das Zusammenrücken der zwei getrennten normalen Zitzen jeder Seite zu einer Zitze gebildet werde, hat bekanntlich auch Gegenbaur schon früher Ausdruck gegeben. Es wäre wesentlich, festzustellen, ob die bei der Eselin typische auch beim Pferde mitunter vorkommende dritte Öffnung oder Mammartaschenanlage ebenfalls in der Richtung der die beiden anderen Taschen verbindenden Längslinie gelegen ist. Das ist aber nach den Beobachtungen Bonnets am Euter eines Pferdefohlen in der That der Fall. Auch beim Pferdeembryo darf also die Hypermastie und typische Reihenanzahl der sehr nahe zusammengedrängten Mammarorgane wohl als ein bedeutungsvoller Hinweis auf das Hervorgehen der Mammarorgane aus einem Milchlinienrudiment betrachtet werden.

Erwähnenswert ist noch eine ganz eigentümliche Bildung der embryonalen Pferdezitze, auf die mich Herr Prof. Bonnet hinwies. Bei dem zuletzt beschriebenen 8 cm langen Embryo findet sich auf der Höhe der zwei „Mammartaschen“ tragenden Zitze ein die Mündungen beider Taschen kraterartig umfassender Epithelwulst (Fig. 22). Die vollkommen glatten und regelmässigen Begrenzungslinien dieses auf beiden Seiten gleich grossen Kraters, sowie die gleichmässige Beschaffenheit seiner oberflächlichsten Zellschicht und der der Körperepidermis sprechen zusammengehalten mit der vorzüglichen Konservierung des Embryos gegen den Einwand, dass diese Vertiefung etwa durch Abbröckeln des Epithels entstanden sein könne. Da es mir an etwas jüngeren, ebenso wie an älteren Entwicklungsstadien gebrach, so bin ich nicht in der Lage, über die Entstehung oder Bedeutung dieser eigenartigen Bildung weiteres mitzuteilen.

Das Ergebnis dieser, leider nur an einem recht spärlichen Material gemachten Untersuchungen über die Pferdezitze fasse ich kurz dahin zusammen: Es ist nicht unwahrscheinlich, dass auch beim Pferde die zwei bzw. drei Mammartaschen jeder Euterhälfte aus einem Milchlinienrest hervorgehen.

Die Wahrscheinlichkeit dieser Annahme wächst durch den Vergleich der Befunde bei Pferdeembryonen mit sehr ähnlichen Verhältnissen, wie ich sie nunmehr beim Schafe beschreiben will. Die Pferdezitze ist gleichsam durch das Aneinanderrücken und Verwachsen zweier getrennter Zitzen, wie sie sich z. B. beim Rinde finden, entstanden zu denken. Die Mammartaschenanlagen sind ebenso wie beim Rinde abgeflacht oder nur bis auf Spuren erhalten. Jeder Ausführungsgang entspricht dem primären, nach Rein sekundären Epithelspross.

24



Schaf.

Vom Schafe habe ich hauptsächlich jüngere Entwicklungsstadien eingehender untersucht, teils um Spuren einer eventuell vorhandenen Milchlinie nachweisen zu können, teils um an der Hand embryologischer Untersuchung über die Bedeutung der Inguinaltasche Aufschluss zu erhalten. Diese dem Schafe eigentümlichen Organe hat zuerst Malkmus¹⁾ genauer untersucht. Er fand die paarige Tasche bei allen wilden und domestizierten Rassen des Schafes und deutete sie in einer allerdings wenig überzeugenden Weise als Rudiment einer Beuteltasche oder eines Marsupiums. Bewiesen hat er diese seine Darlegung meines Erachtens keineswegs und es wurde Klaatsch leicht, die Mängel und Lücken in der Malkmusschen Arbeit hervorzuheben. Weniger leicht wurde es ihm aber, diese Tasche in überzeugender Weise als Mammartasche zu deuten. Er beschreibt die Gestalt der Tasche und ihre Lage in Bezug zu den Zitzen, wie folgt: jederseits befinden sich zwei Zitzen, von denen stets nur je eine, die mediale, sich mächtiger entfaltet. Die laterale bleibt stets an Grösse hinter der medialen zurück. Wieder lateral von dieser, nahezu in Verlängerung einer durch beide Zitzen gezogenen Linie befindet sich jederseits eine Tasche. Sie soll nach Klaatsch ihrer Stellung, ihrer Gestalt und ihren Grössenverhältnissen nach einer Zitze bei anderen Säugetieren und der von ihm bei Antilope cervicapra beobachteten und beschriebenen „Mammartasche“ entsprechen. Nach ihm soll die Tasche beim ausgetragenen Schaffötus kreisförmig sein. Ferner sagt er wörtlich: „Die vollständige Übereinstimmung in der Lagerung der Teile tritt bei dem Schaffötus in Vergleichung mit der Antilope auf das deutlichste hervor.“

Diese Schilderungen passen aber zu der Klaatschschen Deutung der Inguinaltasche des Schafes besser, als zu den that-

¹⁾ Malkmus, Die rudimentäre Beuteltasche des Schafes. Diss. Erlangen 1887 und Berliner Arch. f. wissensch. Tierheilkunde. B. 1897. S. 1.

sächlichen Befunden. Ich werde hierauf bei Besprechung meiner Untersuchungsergebnisse noch zurückkommen und will den Wert der „Mammartaschen“ der Antilope cervicapra einstweilen nicht weiter erörtern, sondern nur bemerken, dass über deren morphologische Bedeutung die embryologische Untersuchung das letzte Wort zu sprechen haben wird.

Das Euter des Schafes trägt gewöhnlich zwei wohlentwickelte Zitzen, vor welchen noch eine oder zwei etwas seitlich gestellte accessorische Zitzen vorkommen können. Mehr als zwei accessorische Zitzen habe ich bei zusammen 446 Embryonen und erwachsenen Schafen niemals beobachten können. Bei Embryonen finden sich accessorische Zitzen relativ häufiger, als bei erwachsenen Tieren. Es besteht also auch beim Schafe eine, wenn auch nur in geringeren Grenzen spielende Hypertrophie und Hypermastie. Lateral von den normalen Zitzen, nicht aber in der Verlängerung der die normale und die accessorische Zitze verbindenden Linie, wie Klaatsch angiebt, findet sich je eine, durch eine Hautduplikatur gebildete Tasche, die sogenannte Inguinaltasehe. Ihre mikroskopische Anatomie hat Malkmus genügend erörtert; ich kann also gleich zur Schilderung ihrer Entwicklungsgeschichte übergehen.

Bei 0,9—1 cm langen Embryonen fand ich bei der mikroskopischen Untersuchung jederseits eine lateral vom Nabel bis zur Inguinalgegend verfolgbare, aus sehr hohen Cylinderzellen von dem Hornblatt der übrigen Körperoberfläche unterschiedene Epithelregion. Das unter dieser Epithelschicht befindliche Mesenchym ist zellenreicher, als seine übrigen Partien.

Diese Epithellage stimmt in Form und Verlauf mit der oben beschriebenen und in Fig. 20 abgebildeten Epithelregion des 1,5 cm langen Pferdeembryo vollständig überein. Neuerdings hat Kallius¹⁾ einen Milchlinienrest auch beim mensch-

¹⁾ Ein Fall von Milchleiste im menschl. Embryo. Anat. Hefte. 1897. S. 154.

lichen Embryo beobachtet und geschildert, wie dessen bauchwärts auslaufendes Ende sich ebenfalls in Form eines verdickten Ektodermstreifens mit hoher Cylinderzellenschicht präsentiert. In Vergleichung dieser Verhältnisse dürfen wir in dem beschriebenen modifizierten Epithelstrang des Schafembryos die erste Anlage eines Milchlinienrestes vielleicht einen „Milchstreifen“ erblicken. Weiter entwickelte 1,5 cm lange Schafembryonen zeigen die Epithellage der besagten Region bereits zwei- und dreischichtig, ähnlich wie ich sie beim Pferdeembryo von 2,2 cm Länge beobachten konnte. Schafembryonen von 2 cm Scheitelsteisslänge zeigen jederseits entweder nur eine oder zwei hintereinander gelegene, noch wenig vertiefte Mammartaschenanlagen im Stadium des Übergangs vom Milhhügel in die Mammartasche. Das Areolargewebe ist bereits deutlich als solches erkennbar (Fig. 23).

Ein Schafembryo von 2,5 cm Scheitelsteisslänge lässt jederseits eine deutliche Mammartasche erkennen, um welche das Areolargewebe im Corium deutlich zu unterscheiden ist. Auf der Innenseite der hinteren Extremitätenstummeln dicht über der Inguinalfalte tritt ausserdem jederseits eine medial gerichtete, sich scharf absetzende, etwa 1,5 cm lange, also schon in ihrer ersten Anlage recht umfangreiche Hautfalte auf, welcher eine ähnliche, obwohl ungleich schwächer entwickelte, von der Vorderbauchseite ausgehende, zwischen Inguinalfalte und Mammartasche gelegene entgegenstrebt (Fig. 23). Ich bezeichne sie als laterale und mediale Hautfalte. Der Deutung dieser Hautfalten wollen wir einstweilen nicht näher treten. Nur soviel sei gesagt, dass sich eine ähnliche Bildung beim Schwein, Rind oder Pferd nicht findet. Es liegt also nahe, ihr Auftreten beim Schaf auch nicht mit der Zitzen sondern nur mit der Inguinaltaschenbildung in Verbindung zu bringen. Ich finde nur die den späteren normalen bzw. normalen und accessorischen Zitzen zu Grunde liegenden Mammartaschenanlagen, aber keine Spur von

weiteren solchen, etwa als Grundlage für die Inguinaltaschen, wie wir doch nach der Deutung von Klaatsch zu erwarten hätten.

Bei einem 3,5 cm langen männlichen Schafembryo findet sich jederseits ebenfalls nur eine Mammartasche. Die Hautfalten beginnen nicht erst in Höhe der Mammartasche, sondern schon vor derselben allmählich, um in ihrem weiteren Verlauf nach hinten an Höhe zuzunehmen, — die mediale geringer als die laterale — und zwar soweit, dass sie sich etwa in der Mammartaschenregion nahezu berühren. Weiterhin umschliessen die Hautfalten die Taschenöffnung, die endlich weit hinter dem Mammartaschenbezirk blindsackartig endet. Hier finden wir also schon gleichzeitig mit den Mammartaschenanlagen umfangreiche, ganz charakteristische Inguinaltaschen (Fig. 24 a, b, c, Taf. XXV/XXVI). Die mediale Hautfalte ist sehr oft nur wenig oder gar nicht entwickelt, jedenfalls ist sie, wenn überhaupt angelegt, stets die weitaus schwächere. Bei Embryonen von 4–5,5 cm (Fig. 25) fanden sich jederseits eine oder zwei Mammartaschenanlagen. Die Inguinaltaschenfalten verstreichen entweder allmählich nach hinten oder enden, indem sie einen mehr oder minder tiefen Blindsack umfassen. Die beiderseitigen lateralen Hautfalten konvergieren kaudalwärts und nähern sich oft der Mittellinie soweit, dass wir ein Flächenbild erhalten, welches eine ganz auffallende Ähnlichkeit mit dem von einem jugendlichen Didelphys (Fig. 26) erkennen lässt. Zuweilen treten beide Hautfalten sehr wenig hervor, sodass die Inguinalgegend nur stärker vertieft erscheint.

In Fig. 27 der Taf. ist der die Mammarorgane und das Skrotum tragende, hinter dem Nabel gelegene Teil der Bauchwand eines 17,5 cm langen männlichen Schafembryos abgebildet. Die spitz kegelförmigen, dem vorderen Teil des Skrotumhalses aufsitzenden normalen Zitzen sind 1,5 mm hoch. Nach vorn und etwas zur Seite von diesem sind die ebenso gestalteten, etwas kleineren accessorischen Zitzen gelegen. Die Inguinal-

taschen aber liegen lateral von den beiden Zitzen jeder Seite. Die linke stellt eine zur Verbindungslinie der beiden Zitzen jeder Seite nahezu parallel gestellte, etwa 7,5 mm lange schlitzförmige Vertiefung dar, deren äussere Hautfalte stärker hervortritt, als die innere. Die Tiefe der Tasche beträgt 3 mm. Die 4 mm rechte Tasche wird vornehmlich durch eine breite äussere Falte gebildet, die sich mit ihrem hinteren Ende nach innen und etwas nach vorn in die mediale Hautfalte umschlägt, ohne die Zitzen zu umfassen.

Bei einem weiblichen, 28 cm langen Schafembryo (Fig. 30) wird jede der 3 mm hohen, kegelförmigen, normalen Zitzen seitlich und von hinten von je einer scharf hervortretenden, schräg gestellten Hautduplikatur umfasst, die nach der Mittellinie zu allmählich verstreicht. Zur Bildung der 2,5 mm tiefen linken und der 3 mm tiefen rechten Inguinaltasche trägt noch je eine kleine innere, in die Zitzenbasis übergehende Hautfalte bei.

Fig. 28 zeigt die Mammargegend eines weiblichen Schafembryo von 26 cm Scheitelsteisslänge. Die normalen kegelförmigen Zitzen sind 2 mm hoch. Die Afterzitzen sind eben wahrnehmbar. Sie liegen lateral und etwas nach vorne von den Hauptzitzen. Die Inguinaltaschen dagegen liegen seitlich und etwas nach hinten von den normalen Zitzen. Die Hautfalten erheben sich mit ihrem vorderen Ende allmählich aus der inguinalen Region der äusseren Haut, biegen hinter der tiefsten Stelle der Tasche nach innen und etwas nach vorn um und laufen endlich in den basalen Teil der normalen Zitzen aus.

Weiblicher, 16,5 cm messender Schafembryo (Fig. 29). Lateral und vor den zwei normalen 2 mm hohen, kegelförmigen Zitzen liegen zwei accessorische Zitzen, von denen die rechte 0,3 mm, die linke 1 mm hoch ist. Hinter den normalen Zitzen und etwas nach aussen von ihnen finden sich die schlitzförmigen, schräg gestellten Inguinaltaschen. Die linke Tasche ist 3 mm, die rechte 4 mm tief. Die Hautfalten gehen nach innen

und etwas nach vorn umbiegend in die Basis der normalen Zitzen über.

In Figg. 31, 32 u. 33 sind die Zitzen und Inguinaltaschen erwachsener Schafe abgebildet, wie ich sie bei Tieren sowohl weiblichen wie männlichen Geschlechts vielfach beobachtet habe. Die Taschen liegen weit nach hinten und stets lateral von den normalen Zitzen. Die von aussen und vorn nach innen und hinten verlaufenden Hautfalten bilden je eine nach innen und vorne geöffnete Tasche. Denken wir uns die beiden Falten mit ihrem hinteren Ende in einander übergehend, so gewinnen wir die Vorstellung einer typischen Marsupialbildung.

Wir finden bei Embryonen jeder Grösse, bei neugeborenen und erwachsenen Schafen zwar einen grossen Formenreichtum der Inguinaltasche, niemals aber erscheint sie kreisförmig oder ist sie in der Verlängerung der die normale mit der accessorischen Zitze derselben Seite verbindenden Linie gelegen, wie Klaatsch angiebt. Sie liegt vielmehr stets lateral von der Zitzenreihe.

Als wichtig für die Deutung der Inguinaltaschenbildung hebe ich aus deren Entwicklungsgeschichte hervor: Von vorn herein beobachten wir eine faltenartige Ausstülpung der Cutis ohne vorhergehende Epithelverdickung, wie wir sie in den ersten Stadien der Mammartaschen-Entwicklung beobachten. Ferner ist die Inguinaltasche bei Embryonen und erwachsenen Schafen in Durchschnitt und Tiefe immer bedeutend grösser als die Mammartaschenanlage und die spätere Zitze. Die Inguinaltasche liegt niemals in der Verlängerung der die normale mit der accessorischen Zitze jeder Seite verbindenden Linien, sondern stets ausserhalb derselben. Trotz ihrer recht wechselnden Gestaltung ist sie stets mehr spaltförmig als kreisrund.

So gross der Formenreichtum der Tasche sich indessen auch innerhalb der Art und innerhalb der einzelnen individuellen Ent-

wicklung gestalten mag, immer beginnt die Bildung der Inguinaltasche mit Bildung einer Hautfalte, welche nach ihrem histologischen Aufbau, nach ihrer Lage, Ausdehnung, weiteren Entwicklung und Variation, sowie nach ihren Beziehungen zur Muskulatur der Bauchwand nur als ein in Rückbildung begriffener Marsupialrest gedeutet werden kann.

Niemals und in keinem Entwicklungsstadium finden wir als erste Anlage dieses eigenartigen Organes eine Mammartaschenanlage, wie sie sich typisch als Entwicklungsstadium bei dem Auftreten der späteren Zitzen findet. Die Auffassung der Inguinaltasche des Schafes als Mammartasche (Klaatsch) ist somit als unzutreffend zurückzuweisen.

Malkmus stützte seine Auffassung der Tasche als rudimentäres Marsupium im wesentlichen durch zwei Punkte, indem er einmal ihre Analogie in der Lage und Richtung sowie in ihrem Aufbau mit der Beuteltasche der Marsupialia hervorhob, ferner, indem er nachwies, dass die Tasche des Schafes mittelst einer Sehnenplatte mit der Sehne des äusseren schiefen Bauchmuskels verbunden ist und sich somit ganz wie die der Beuteltiere verhält. Er hat damit die richtige Deutung dieser Organe angebahnt, die ich hiermit auf Grund meiner embryologischen Untersuchung weiter ausgeführt und strikte bewiesen zu haben hoffe.

Ich stelle die Untersuchungsergebnisse beim Schaf schliesslich kurz zusammen:

Auch beim Schafe müssen wir in Vergleichung mit meinen Befunden beim Pferde und denen von Kallius und H. Schmidt beim Menschen das Hervorgehen der eigentlichen Mammarorgane aus einer Milchlinie oder einem Milchlinienrest als sicher annehmen. Niemals werden mehr als im ganzen 4 Mammartaschen angelegt, nämlich zwei für die normalen und zwei für die accessorigen Zitzen. Nach der Meinung von Klaatsch, der die Inguinaltasche im Gegensatz zu Malkmus als Mammartasche

aufgefasst wissen will, müssten sich als Maximum sechs Mammartaschenanlagen, vier für die Zitzen und zwei für die Inguinaltaschen finden. Das ist nach meinen Untersuchungen niemals der Fall. Die Inguinaltasche legt sich immer später als die Mammartaschen und stets in Form einer seitlich von dieser gelegenen Hautfalte an. Sie kann also in wesentlich anderer Weise somit auch nicht als Mammartasche, sondern als die Anlage eines anderen Organes und zwar nur als die eines rudimentären Marsupiums aufgefasst werden. Mammartaschen- und Marsupium oder Inguinaltaschenanlage sind nach Zeit und Ort, Anlage und Ausdehnung ganz verschiedene Organanlagen.

Schlusswort.

Ehe ich zurückblicke auf die durch vorliegende Arbeit gewonnenen Gesichtspunkte, will ich in aller Kürze die bisher allgemein als richtig anerkannten einschlägigen Auffassungen und Theorien der verschiedenen Autoren anführen und beleuchten.

Die Mammartasche von *Echidna* persistiert nach Gegenbaur in Form der ersten Anlage jeder Zitze und des dazu gehörigen Drüsenkomplexes bei allen Säugern mit Ausnahme des Schnabeltieres, dessen Mammarapparat wahrscheinlich eine durch die veränderte Lebensweise bedingte Reduktion erfahren hat. (Ruge). Die Übereinstimmung der Mammartasche von *Echidna* mit der gleichnamigen embryonalen Anlage der Säugetierzitze nehmen wir mit Gegenbaur, ehe wir eine andere, überzeugendere Deutung besitzen, zunächst als feststehend an. Aber erst genaue embryologische Untersuchungen über die Anlage der Mammartasche bei *Echidna* werden diese Anschauung noch endgültig zu begründen

und zu stützen haben, soferne sie einwandfrei ein und dieselbe Art der Anlage für die Mammartasche der Echidna und der Säugetierzitze feststellen. Ob es bei Echidna eine embryonale Mammartaschenanlage giebt oder nicht, ist bei dem gegenwärtigen Stand unserer Kenntnisse eine noch offene Frage. Dass die Mammartaschen von Echidna, wie Gegenbaur annimmt, zur Aufnahme des Eies oder Jungen verwendet werden, ist nach den neueren Arbeiten von Klaatsch und Ruge nicht anzunehmen. Damit fällt auch die Annahme, dass irgend eine Mammartasche eines placentalen Säugetiers in dieser Weise als Brutorgan verwendet wird. Hierzu dient der periodisch sich bildende und rückbildende Brutbeutel der Echidna oder das Marsupium.

Wir haben gesehen, wie sich die Mammartasche bei den placentalen Säugetieren in verschiedenartiger Weise umzuwandeln vermag. Aber dies geschieht nach der vorliegenden Arbeit, welche die Untersuchungen Reins, abgesehen von dessen Deutungen, zum grossen Teil als richtig bestätigt, auch nicht in so excessiv divergenter Weise, als bisher von Gegenbaur u. a. angenommen wurde. Beim Menschen erhebt sich das Drüsenfeld, stülpt den Grund der Mammartasche nach aussen um, und wird so ein Teil der Warzenoberfläche. Beim Schwein hingegen bleibt die Mammartasche in Gestalt des sehr kurzen gemeinschaftlichen Mündungsstückes der zwei resp. drei Ausführungsgänge erhalten. Als einen Übergang von der Schweine- zur Menschenzitze ist die Rinderzitze zu betrachten, bei welcher die Mammartasche durch Abflachung noch mehr, nahezu vollkommen schwindet. Die Annahme, dass beim Rinde eine mit relativ grosser Höhle ausgestattete Mammartasche zeitlebens bestehen bleibt, hat sich, wie ich mit Rein und Tournoux zeigen konnte, als irrthümlich erwiesen. Wahrscheinlich lassen sich die Zitzen aller übrigen Säuger diesen Typen und ihren Übergangsformen einreihen.

Die Mammartaschen aller bislang untersuchten Säuger entwickeln sich stets aus Milchlügeln, welche ihrerseits wieder aus einer Milchlinie oder einem Milchlinienrest hervorgehen. Die Milchlinie wurde von Klaatsch als Marsupialrudiment gedeutet. Die Beweisführung dieser seiner Deutung ist indessen insofern als eine unzulängliche zu bezeichnen, als er grundlegende Unterschiede in der Anlage der beiden Organe, die das eine Mal doch nur eine Epithelleiste, das andere Mal aber eine Cutiseinstülpung ist, nicht gebührend gewürdigt hat. Die Milchlinie besteht nach allgemeiner Übereinstimmung lediglich aus dem epithelialen Material des Hornblattes ohne jegliche Beteiligung der Cutis. Das Marsupium aber ist eine Hautfalte, bestehend aus Epidermis und allen Komponenten der Cutis. Ferner liegen die Milchlügel, wie schon Bonnet betonte, nicht, wie Klaatsch wörtlich und bildlich darstellt, an der medialen Seite der Milchlinie, sondern sie sind spindelförmige Verdickungen der Längsachse der Milchlinie selbst. In unlösbare Widersprüche gerät Klaatsch aber bei Erörterung der Frage, welche von beiden Bildungen, Mammartasche oder Marsupium, die primäre ist. Bekanntlich kommt Klaatsch nach dem bei Phalangista und Perameles gemachten Befunde, nach welchem ein Teil des Mammartaschenmaterials zum Aufbau des Marsupiums beitragen soll, zu dem Schlusse, das Marsupium sei aus den Mammartaschen hervorgegangen. Zu demselben Ergebnisse haben ihn seine Untersuchungen an dem Marsupium und der Mammartasche an der erwachsenen Echidna geführt¹⁾, deren Mammartaschen zu einer unpaaren Bildung zusammenfliessen und so das Marsupium bilden sollen. Hiernach wäre also in der paarigen Anlage der Mammarorgane, d. h. der Mammartaschen der ursprüngliche Zustand gegeben. Gleichzeitig mit Klaatsch trat dagegen

¹⁾ Studien zur Geschichte der Mammarorgane. I. Teil. Die Taschen der Beutelbildungen am Drüsenfeld der Monotremen aus Semou: Zoologische Forschungsreisen etc. 1895.

C. Ruge¹⁾ dafür ein, dass das Marsupium etwas Primitives wäre, und, dass die Bildung von Mammartaschen an die Entfaltung der Drüsenkörper gebunden als von dem Marsupium vollkommen unabhängige Bildungen sekundärer Natur zu betrachten seien.

Gegen Klaatschs Deutung der Milchlinie als Marsupialrudiment spricht ferner der zweifellose Befund beim Eichhörnchen, welches in frühen embryonalen Entwicklungsstadien jederseits zwei nahezu parallel gerichtete Milchlinien erkennen lässt, eine Einrichtung die nach der Auffassung von Klaatsch keineswegs verständlich wäre. Jedenfalls soll mit dieser ersten Anlage des Säugetierapparates lediglich eine grössere Menge der späteren Zitzen ermöglicht werden. Weiterhin finden wir bei Didelphyden medial von den beiden der Milchlinienanlage entsprechenden Zitzenreihen eine oder einige mehr oder minder symmetrisch gelegene Zitzen. In Bronns „Klassen und Ordnungen des Tierreichs“ findet sich eine Abbildung (nach Thoms) von *Didelphys Meuseli*, die ich als

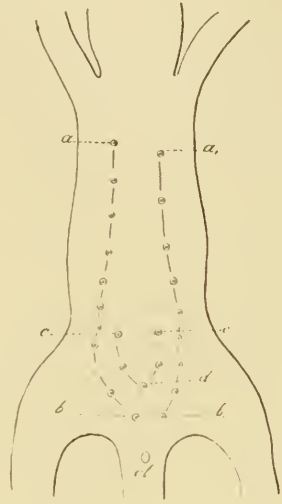


Fig. 1.

Textfigur wiedergebe, da sie mir von wesentlicher Bedeutung für das einheitliche Prinzip in den verschiedenen Erscheinungsformen des Mammarapparates zu sein scheint. Innerhalb der Zitzenreihen *ab* und *a₁*, *b₁* finden sich fünf Zitzen, die jederseits eine zweite innere, wenngleich erheblich kürzere Zitzenreihe *cd* und *c₁* *d* unschwer erkennen lassen. Dieses Verhalten bildet gewissermassen eine Vermittlungs- und Übergangsform zwischen der Anordnung einer doppelten Anlage der

¹⁾ Muskulatur der Monotremen, ihre Beziehung zu dem Marsupial- und Mammarapparate. Ebenda 1895.

Zitzenreihen beim Eichhörnchen einerseits und der Anordnung der Zitzen derjenigen Marsupialier andererseits, bei denen sich innerhalb der beiden Reihen ab und a_1b_1 , eine einzige central gestellte Zitze findet, die uns als eine Reduktion der Zitzenreihen cd und c_1d bei *Didelphys Meuseli* wohl verständlich ist.

Nun entwickeln sich aber, wie wir gesehen haben, die Mammartaschenanlagen der placentalen Säugetiere aus der Milchlinie, welche Klaatsch als Marsupialrudiment auffasst, und zwar verhältnismässig spät nach deren Auftreten. Es würden sich also gerade im Gegensatze zu seiner Auffassung die Mammartaschen aus dem Marsupium entwickeln, falls wir die Milchlinie als Marsupialrudiment deuten wollten. Wenn weiter das Marsupium aus den Mammartaschen ableitbar wäre, könnten doch nicht beide wohl entwickelte Bildungen neben einander bestehen, wie es doch thatsächlich bei allen Beutlern der Fall ist. Mit Hilfe der vergleichenden Anatomie und Embryologie und auf Grund der entwicklungsgeschichtlichen Untersuchungen der Zitzenbildung und der Anlage der rudimentären Beuteltasche des Schafes muss ich mich entschieden auf Seite Ruges stellen und komme zu dem zwingenden Schluss, dass das Marsupium als eine nach Ort und Zeit seines Auftretens von der „Mammartaschenanlage“ aller Säuger völlig abweichende Bildung zu betrachten ist und dass beide Organe unabhängig von einander bestehen können.

Im übrigen verweise ich auf die an den gleichen Objekten, nämlich der *Echidna* und an *Ornithorhynchus* gewonnenen, sich aber in vielen prinzipiellen Fragen diametral zuwiderlaufenden Ergebnisse von Klaatsch und Ruge, welche uns zeigen, wie wenig spruchreif diese Verhältnisse zur Zeit sind, und beschränke mich auf ein paar Worte über die Bedeutung der Milchlinie. Ehe man einer phylogenetischen Bedeutung dieses Primitivorganes näher zu treten sich gezwungen sieht, ist die Frage erlaubt, ob die Milchlinie nicht einfach mit anderen ähnlichen Leistenbildungen im Embryo, wie uns solche als Primitivanlage

für andere nachträglich ebenfalls in Reihen sich abgliedernde epitheliale Organe beobachtet werden können, aufzufassen ist.

Wir beobachten z. B. in der ersten Anlage der Spinalganglien, der bekannten Spinalganglienleiste, ferner in der Bildung der Schmelzleiste der Zähne durchaus ähnliche und allgemein bekannte Vorgänge. Eine ebensolche leistenförmige Anlage führt zur Bildung der Seitenorgane bei den Fischen und Urodelen.

Es ergibt sich aus diesen linien- oder leistenförmigen ersten epithelialen Anlagen für ganze Reihen unter sich gleichwertiger Organe immer wieder aufs klarste, dass der Organismus, anstatt die vielen Organe vereinzelt anzulegen, zuerst gleichsam das Areal für deren Anlage bestimmt und dort das Baumaterial anhäuft, aus dem dann in kürzester Zeit, oft wie mit einem Schlage die Organe sich gleichzeitig differenzieren. Dass mit der Leistenform der Anlage ein Abweichen von der wichtigen Reihenstellung, also eine im Interesse der Erhaltung des Jungen und der Art unvorteilhafte Verschiebung der Mammarorgane besser vermieden wird, als wenn diese einzeln angelegt würden, will ich, namentlich in Bezug auf die Verschiebung der ventralen Hautbezirke, auf denen die Milchdrüsenanlagen von ihrer ursprünglich mehr dorsalen Anlage allmählich ihrer bleibenden Lage genähert werden, hier nur angedeutet haben, ohne näher auf diesen Punkt einzugehen.

Ich halte es bei dem gegenwärtigen Stand unserer Kenntnisse für überflüssig, der Milchleiste eine weitere phylogenetische Bedeutung, wie es von vielen Seiten geschieht, zuzuerkennen. Ich glaube vielmehr, dass wir bei der oben geäußerten Auffassung eine Menge von Irrtümern umgehen, die bei verfrühten Versuchen phylogenetischer Deutungen dieses Primitivorganes einstweilen unvermeidlich sind. Ein weiterer Überblick über Vorkommen, Ausdehnung und Verwendung der Milchlinie bei den Säugetieren wird zeigen,

ob die von mir geäußerte Auffassung richtig ist oder nicht. Jedenfalls aber wird noch manche Arbeit nötig sein, um in sicherer Weise, als zur Zeit, die Ableitung dieses interessanten Primitivorganes zu ermöglichen.

Es ist mir eine angenehme Pflicht, Herrn Prof. Dr. Bonnet für die Anregung zur Bearbeitung des abgehandelten Themas und sein demselben gewidmetes Interesse meinen herzlichsten Dank in ebenso tiefgefühlter Weise auszusprechen, wie Herrn Professor Dr. G. W. Müller für seine freundliche Unterstützung mit wertvollem Material.

Litteratur-Verzeichnis.

1. Benda, Das Verhältniß der Milchdrüse zu den Hautdrüsen. Dermatologische Zeitschrift von Dr. O. Lassar 1893.
2. Beard, The Birth-period of *Trichosurus vulpecula*. Zoolog. Jahrbücher. Herausgegeben von Prof. Spengel, Giessen. Bd. XI. 1897.
3. Bonnet, Grundriss der Entwicklungsgeschichte der Haussäugetiere. 1891.
4. — Vergleichende Histologie der Haussäugetiere. Herausgegeben von Dr. W. Ellenberger. Berlin 1887.
5. — Die Mammарorgane im Lichte der Ontogenie und Phylogenie. Ergebnisse der Anatomie und Entwicklungsgeschichte von Merkel und Bonnet. Bd. II. 1893.
6. Burekhard, Über embryonale Hypermastie und Hyperthelie. Ergebnisse der Anatomie und Entwicklungsgeschichte von Merkel und Bonnet 1897.
7. Ellenberger, Grundriss der Histologie der Haussäugetiere. 1888.
8. Franck, Handbuch der Anatomie der Haustiere. 1882.
9. Fürstenberg, Die Milchdrüsen der Kuh. 1868.
10. Gegenbaur, Zur genaueren Kenntnis der Zitzen der Säugetiere. Morph. Jahrbuch. Bd. I.
11. — Zur näheren Kenntnis der Mammарorgane von *Echidna*. Morpholog. Jahrbuch Bd. IX.
12. — Bemerkungen über die Milchdrüsenpapillen der Säugetiere. Jenaische Zeitschrift für Medizin und Naturwissenschaften. Bd. VII. 1875.
13. Gurlt, Handbuch der Anatomie der Haustiere. 1871.
14. Hertwig, O., Lehrbuch der Entwicklungsgeschichte.
15. Huss, Beiträge zur Entwicklungsgeschichte der Milchdrüsen beim Menschen und bei Wiederkäuern. Jen. Zeitschrift für Medizin und Naturw. Bd. VII. 1873.
16. Katz, Zur Kenntnis der Bauchdecken und der mit ihr verknüpften Organe bei den Beuteltieren. Zeitschrift für wissenschaftl. Zoologie. Bd. 36. 1881—82.
17. Kallius, Ein Fall von Milchleiste bei einem menschl. Embryo. Anatom. Hefte. Merkel u. Bonnet. 1897.
18. Kitt, Zur Kenntnis der Milchdrüsenpapillen unserer Haustiere. Deutsche Zeitschr. f. Tiermedizin u. vergl. Pathol. Bd. VIII.
19. Klaatsch, Morphologie der Säugetierzitze. Morpholog. Jahrb. Bd IX.

20. Klaatsch, Über die Beziehungen zu Mammartaschen und Marsupium. Morpholog. Jahrb. Bd. XVII.
21. — Über Mammartaschen bei erwachsenen Huftieren. Morpholog. Jahrb. Bd. XVIII.
22. — Neues über Mammartaschen. Bd. 20.
23. — Über Marsupialrudimente bei Placentatieren. Morpholog. Jahrb. Bd. XX.
24. — Über die Mammartaschen und das Marsupium von Echidna. Verhandl. der anatom. Gesellschaft 1895.
25. — Die Taschen- und Beutelbildungen am Drüsenfeld der Monotremen. 1895. Aus Semon. Forschungsreisen.
26. Kölliker, A., Grundriss der Entwicklungsgeschichte. 1884.
27. Langer, Über den Bau und die Entwicklung der Milchdrüsen. Denkschrift der Kais. Akad. der Wissenschaften zu Wien. Bd. III. 1857.
28. Leisering u. Müller, Handbuch der vergleichenden Anatomie der Haus- säugetiere.
29. Malkmus, Die rudimentäre Beuteltasche der Schafe. Inaug.-Diss. Erlangen. 1887.
30. Mehnert, E., Biomechanik erschlossen aus dem Prinzip der Organogenese. 1898.
31. Rein, Untersuchungen über die embryonale Entwicklungsgeschichte der Milchdrüse. Max Schultzes Archiv f. mikrosk. Anat. Bd. XX. 1882.
32. Ruge, Die Hautmuskulatur der Monotremen und ihre Beziehungen zu dem Marsupial- und Mammarapparate. (Semon, Forschungsreisen) 1895.
33. Schmidt, H., Über normale Hyperthelie menschlicher Embryonen und über die erste Anlage der menschlichen Milchdrüsen überhaupt. Morpholog. Arbeiten von Schwalbe 150. VII. Heft 1.
34. Schultze, O., Über die erste Anlage des Milchdrüsenapparates. Anat. Anz. 1892.
35. — Beitrag zur Entwicklungsgeschichte der Milchdrüsen. Verhandlungen der physikalisch-medizinischen Gesellschaft zu Würzburg. 1893.
36. Talma, S., Beitrag zur Histogenese der weiblichen Milchdrüse. Schultzes Archiv für mikroskop. Anat. Bd. XX. 1882.
37. Tourneux, F., Atlas d'embryologie. Développement des organes génito-urinaires chez l'homme. Lille 1892.
38. Unger, Beiträge zur Anatomie und Physiologie der Milchdrüse. Anat. Hefte von Merkel u. Bonnet. 1898.
39. Wiedersheim, Grundriss der vergleichenden Anatomie der Wirbeltiere. 3. Aufl.

Die Arbeit von Leche: Mammarorgane und Marsupium bei einigen Beuteltieren, besonders bei Myrmecobius. Biol. Föreningens Förhandl. Bd. I. 1888, war mir leider nicht zugänglich.

Figuren-Erklärung.

Fig. 1. Gesäuge eines Schweineembryo von 20 cm Scheitelsteisslänge.

Fig. 2. Gesäuge eines Schweineembryo von 12 cm Scheitelsteisslänge. Auf der linken Seite finden sich 6, auf der rechten 7 Zitzen, deren sechste eine Verschiebung gegen die Mittellinie erfahren hat.

Fig. 3. Männlicher Embryo von *Cervus capreolus* 10 cm Scheitelsteisslänge. Vor den normalen Zitzen z_1 — z_4 findet sich jederseits eine accessorische a_1 und a_4 .

Fig. 4 a. Erwachsenes Weibchen von *Hypudaeus arvalis*.

Fig. 4 b. Neugeborenes Exemplar von *Hypudaeus arvalis*.

Fig. 5. Querschnitt der Milchlinie eines 1 cm langen Schweineembryo.

Fig. 6. Milchhügel eines 1,5 cm langen Schweineembryo mit bereits, wenn auch gering differenzierter Areolarzone az .

Fig. 7. Primitive Zitze oder „Mammartasche“ eines Schweineembryo von 6,5 cm Scheitelsteisslänge. ep Epidermis. cz Cylinderzellenschicht. cw Cutiswall mit „Mammartasche“. g Blutgefäße.

Fig. 8. Primitive Zitze eines 12 cm langen Schweineembryo mit beginnenden Epithelsprossen und Haaranlagen. sp Epithelspross. hr Haaranlage. hp Hornpfropf.

Fig. 9. Schweine-Embryo von 16 cm Scheitelsteisslänge. Zitze mit weiter entwickelten Anlagen der Ausführungsgänge sp_1 . hr = Haaranlage.

Fig. 10. Zitze eines 20 cm langen weiblichen Schweineembryo 1. Die Epithelsprossen, Ausführungsgänge sp_1 , sind in die Tiefe gewachsen. An ihrem terminalen Teile sind sie mit einem Lumen versehen. Gleichzeitig zeigt sich beginnende Sprossenbildung der Milchdrüsengänge, sekundäre Sprossen, nach Rein tertiäre sp_2 .

Fig. 11. Milchhügel eines 2,5 cm langen Rinderembryo.

Fig. 12. Linienartige epitheliale Verdickung desselben Embryo, 2,5 cm, welche die beiden Milchhügel jeder Seite mit einander verbindet, Milchlinienrest.

Fig. 13. Rinderembryo von 5,0 cm Scheitelsteisslänge „Mammartaschenanlage“ mit deutlicher Areolarzone.

Fig. 14. Milchlinienrudiment zwischen den „Mammartaschen“ desselben Embryo 5,0 cm.

Fig. 15. Primitive Zitze eines 7,5 cm langen männlichen Rinderembryo. Kreisförmige „Mammartasche“ mit deutlicher Areolarzone etwas über das Niveau der Körperoberfläche erhoben.

Fig. 16. Primitive Zitze eines 10,5 cm langen weiblichen Rinderembryo. Die „Mammartaschenanlage“ ist kolbenförmig. Hals- und Grundteil sind zu unterscheiden. Die Zitze ist gewachsen.

Fig. 17. Zitze eines 16 cm langen weiblichen Embryo. Die Zitze ist noch weiter in die Höhe gewachsen und hat damit die „Mammartasche“ gehoben, die ihrerseits eine Abflachung erfahren hat. Von ihrem Grunde ist ein Epithelpross in die Tiefe gewachsen. Areolarzone auf die unmittelbare Umgebung der „Mammartaschenanlage“ beschränkt.

Fig. 18. Weiblicher Rinderembryo von 20 cm Scheitelsteisslänge. Die stark abgeflachte „Mammartasche“ nimmt die Spitze der kegelförmigen noch weiter ausgezogenen Zitze ein. Von dem Ende des Epithelprosses oder Ausführungsganges nehmen die sekundären Sprossen oder Milchgänge ihren Ausgang.

Fig. 19. Rinderzitze von einem 28 cm langen weiblichen Embryo. Die stark abgeflachte „Mammartasche“ lässt auf der einen Seite noch die S-förmige Biegung der Kolbenformen erkennen.

Fig. 20. Gesamtquerschnitt durch einen 1,5 cm langen Pferdeembryo geführt. ml. Milchlinienanlage, eigentümlich differenziertes Ektoderm in der Inguinalgegend.

Fig. 21. Milchlinienrudiment in der Inguinalgegend eines 2,2 cm langen Pferdeembryo.

Fig. 22. Schnitt durch eine „Mammartasche“ eines 8 cm langen weiblichen Pferdeembryo. ew kraterförmiger Epithelwulst.

Fig. 23. Querschnitt durch die linke Inguinalgegend und „Mammartasche“ eines 3,5 cm langen Schafembryos. vb vordere Bauchwand. ek hintere Extremitätenknospe. mt „Mammartasche“. lhf laterale Hautfalte.

Fig. 24a, b, c. Cranio-kandalwärts folgende Querschnitte durch die Hinterbauchgegend eines 3,5 cm langen Schafembryo. Die Hautfalte lhf bildet nach hinten einen Blindsack, nahe dessen caudalem Ende der Schnitt 24c geführt ist. sc Scrotalanlage. mhf medialer Teil der Hautfalte.

Fig. 25. Querschnitt der Entergegend eines 6 cm langen Schafembryo. Hautfalte ohne Blindsackbildung.

Fig. 26. Jugendliche Didelphys von 8 cm Scheitelsteisslänge.

Fig. 27. Bauchwand nebst Scrotum und Inguinaltaschen eines	} mit In- gninal- taschen.
17,5 cm langen männlichen Schafembryo	
Fig. 28. Bauchwand eines 26 cm langen weiblichen Schafembryo	
Fig. 29. Dasselbe eines 16,5 cm langen weiblichen Schafembryo	
Fig. 30. Dasselbe eines 28 cm langen weiblichen Schafembryo	
Fig. 31, 32 und 33. Enter, Zitzen erwachsener Schafe	

Die Figuren 1—4b und 27—30 sind in normaler Grösse, die Figuren 31—33 auf die Hälfte verkleinert wiedergegeben.


AUS DEM ANATOMISCHEN INSTITUT IN GREIFSWALD.

DIE
STRUKTUR DER GEHIRNVENEN

UND DIE
BLUTCIRKULATION IN DER SCHÄDELHÖHLE.

VON
HERMANN TRIEPEL,
GREIFSWALD.

Mit 9 Figuren auf Tafel XXVII und 3 Figuren im Text.



Bevor ich an mein eigentliches Thema herantrete, sei es mir gestattet, eine kurze Bemerkung über die Benennung einer Gewebsart zu machen, der in der Wand der Gehirnvenen, ebenso wie in der aller anderen Gefäße, eine wichtige funktionelle Aufgabe zufällt. Durch Untersuchungen über die elastischen Eigenschaften verschiedener Gewebe, die ich vor nicht ganz einem Jahre veröffentlichte¹⁾, bin ich zu der Überzeugung gekommen, dass die Modifikation des Bindegewebes, die man heutzutage als „elastisch“ bezeichnet, diesen Namen in keiner Weise verdient; von einem „elastischen Bindegewebe“ oder einer „elastischen Substanz“ oder von „Elastin“ zu sprechen, ist immer falsch, gleichviel auf welchen Standpunkt man sich stellt, ob auf den des Laien oder den des Physikers (S. 70 u. 71). Ich äusserte damals die Ansicht (S. 58, Anm.), dass man die Gewebsart viel eher als „dehnbares“ Bindegewebe bezeichnen könnte, musste aber bekennen, dass eine solche Bezeichnung sehr leicht zu Irrtümern Anlass geben würde; und so glaubte ich, dass man die alten liebgewordenen Namen nicht antasten solle, ich hielt ein solches Beginnen für aussichtslos. Meine Meinung ging dahin, es sei das Einfachste, die eingebürgerten Namen „elastisches Bindegewebe“, „Elastin“ u. s. w. auch fernerhin zu gebrauchen,

1) Triepel, Über die elastischen Eigenschaften des elastischen Bindegewebes, des fibrillären Bindegewebes und der glatten Muskulatur. Anatom. Hefte. I. Abt. XXXI. Heft. (10. Bd. H. 1) S. 1 ff. 1893.

allerdings mit dem Bewusstsein, dass sie falsch sind, dass sie nicht, wie man vermuten könnte, die Eigenschaften ihrer Träger angeben. Auf diesem Standpunkt der Resignation stehe ich nicht mehr, nachdem ich auf die genannte Arbeit hin von verschiedenen Seiten zustimmende Zuschriften erhalten habe. Ich glaube, dass man doch wohl wenigstens den Versuch machen soll, erkannte Fehler zu verbessern. Und zwar scheint es mir gut möglich zu sein, an Stelle des Namens „elastisches“ Bindegewebe einen Ausdruck zu gebrauchen, der sich schon in den frühesten Beschreibungen dieser Gewebsform findet, nämlich von „gelbem Bindegewebe“ zu sprechen oder der „gelben Modifikation des Bindegewebes“ (*tissu fibreux jaune*, s. die angeführte Arbeit von mir, S. 62 ff.). Bei einer solchen Benennung wird in der That eine Eigenschaft der Gewebsform berücksichtigt, die ausserordentlich charakteristisch ist, und die bei grösseren Anhäufungen der in Rede stehenden Gewebsselemente zuerst in die Augen fällt. Die Bezeichnung „gelbes Bindegewebe“ kann sicher keinen Anlass zu Verwechslungen geben, und sie hat den Vorzug, dass sie schon, wenigstens in früheren Zeiten, gebraucht worden ist, sodass also ihre Verwendung eigentlich gar keine Neuerung bedeutet.

Es kann nicht in Betracht kommen, dass bei der mikroskopischen Untersuchung einzelner Fasern die geringe Beimischung von gelb in ihrer Farbe nicht gesehen wird, und ebensowenig kann ins Gewicht fallen, dass in künstlich gefärbten Präparaten die Fasern des gelben Bindegewebes sich unter Umständen braun oder blau oder rot oder schwarz darstellen. Spricht man doch von einer grauen und weissen Substanz des centralen Nervensystems, von einem roten Kern der Haube, von gelbem und rotem Knochenmark, von roten und weissen Blutzellen, von roten und weissen Muskeln u. a. m. auch dann noch, wenn in Präparaten die genannten Körper durchaus nicht mehr ihre ursprüngliche Farbe beibehalten haben!

Da ich in der vorliegenden Arbeit häufig Gelegenheit haben werde, von dem gelben Bindegewebe zu sprechen, so wird sie ein Prüfstein dafür sein, ob es möglich ist, die neue — und doch alte — Bezeichnung konsequent durchzuführen.

Nach dieser Vorbemerkung zur Sache selbst!

In einer früheren Arbeit über das gelbe Bindegewebe in der Wand der Gehirnarterien¹⁾ hatte ich die Absicht geäußert, auch in den Gehirnvenen die Anordnung dieses Gewebes untersuchen zu wollen. Bei der Verfolgung dieses Zieles ergaben sich jedoch verschiedene Gesichtspunkte, die es wünschenswert erscheinen liessen, auch die anderen Gewebsbestandteile, aus denen sich die Wand der Gehirnvenen, und zwar das perithele Gefäßrohr, zusammensetzt, eingehender zu prüfen. Bestimmend war für mich zunächst der Umstand, dass über die Struktur der Gehirnvenen trotz ihrer praktischen Wichtigkeit in der Literatur überhaupt noch keine ausführlichen Mitteilungen gemacht worden sind. Die Beschreibungen normaler Venenstrukturen, die wir von Eberth²⁾, Soboroff³⁾, Retterer und Robin⁴⁾, Epstein⁵⁾, Rovere⁶⁾ besitzen, behandeln entweder, wie die Arbeiten von Soboroff, Epstein und Rovere, die Venen in Körpergebieten, in denen durchaus andere mechanische Faktoren die Struktur beeinflussen als in der Schädelhöhle, oder

1) Triepel, Das elastische Gewebe in der Wand der Arterien der Schädelhöhle. Anat. Hefte I. Abt. 22. Heft (7. Bd. 2. H.), 1896. S. 191.

2) Eberth, Von den Blutgefäßen, in Strickers Handb. d. Gewebelehre, Bd. I. 1871. S. 198 ff.

3) Soboroff, Untersuchungen über den Bau normaler und ektatischer Venen. Virchows Arch., Bd. 54, 1872. S. 149 ff.

4) Retterer et Robin, Sur la distribution des fibres élastiques dans les parois artérielles et veineuses. Journ. de l'Anatomie et de la Physiologie, 20. année 1884. pag. 116 ff.

5) Epstein, Über die Struktur normaler und ektatischer Venen. I. Mitt., Virchows Arch., Bd. 108. 1887. S. 103 ff.

6) Rovere, Sulle fibre elastiche delle vene superficiali degli arti. Anat. Anz., Bd. 13, 1897. S. 196 ff.

sie gehen, wenn sie allgemeiner gehalten sind, gerade mit den Gehirnvenen stiefmütterlich um. Manches, was mitteilenswert erscheint, ist nicht beschrieben worden, anderes ist, wie ich zu zeigen haben werde, nicht richtig angegeben.

Der anatomischen Darstellung werde ich einen zweiten Teil folgen lassen, in dem ich versuchen werde, die Struktur der Gehirnvenen von der Art ihrer Beanspruchung abzuleiten, und es wird dazu nötig sein, die Cirkulationsverhältnisse in der Schädelhöhle einer eingehenden Betrachtung zu unterziehen. Die Dinge liegen, wie sich zeigen wird, ziemlich kompliziert, und ich werde mich bemühen, bei ihrer Beurteilung mit möglichst sorgfältiger Kritik vorzugehen.

I.

Die Beschreibung der Gehirnvenen vereinfacht sich insofern ausserordentlich, als die Venen der verschiedenen Örtlichkeiten im Gehirn alle im grossen und ganzen einen übereinstimmenden Bau zeigen, und dass im besonderen kein wesentlicher Unterschied zwischen inneren und äusseren Gehirnvenen existiert, während ihre Struktur sich von der anderer Körpervenen — und ich nahm Veranlassung deren eine grosse Reihe zum Vergleich zu untersuchen — in auffallender Weise unterscheidet. Beides ist leicht zu erklären: alle Gehirnvenen unterliegen denselben Cirkulationsbedingungen und alle bleiben in gleicher Weise unbeeinflusst von den Bewegungen des Körpers und seiner Teile, während alle anderen Venen, vielleicht nur die im Knochen und im Auge verlaufenden ausgenommen, durch Körperbewegungen Lage- oder Gestaltsveränderungen erfahren. Hierdurch bin ich der gesonderten Beschreibung der einzelnen

Gehirnvenen überhoben. Es ist selbstverständlich, dass manchmal hier, manchmal dort eine Struktureigentümlichkeit besser zu Tage tritt, wie ich im einzelnen zu erwähnen haben werde, es wird sich jedoch zeigen, dass wesentliche Änderungen im Bau der Wand nur von der Grösse der Venen abhängen.

Das Epithel der Gehirnvenen zeichnet sich durch seine grossen rundlichen bis ovalen Kerne aus. Wie in den Gefässen überhaupt, so löst es sich auch hier sehr leicht von dem perithelen Rohre ab. Gut zu Gesicht bekommt man es, wenn die Vene beim Fixieren mit Blut gefüllt, d. h. nicht durchgespült war. Im übrigen wurde das Hauptaugenmerk auf den perithelen Anteil der Gefässwand gelegt, als den, der für ihre mechanischen Aufgaben allein in Frage kommt.

Das untersuchte Material stammte von Erwachsenen (nicht über mittleren Alters), bei denen keine Erkrankung des Gefässsystems nachgewiesen worden war, und wurde ausschliesslich in starkem Alkohol fixiert. Berücksichtigung fanden Venen von den verschiedenen Oberflächengebieten des Gross- und Kleinhirns mit ihren aus dem Gehirn sich sammelnden Wurzeln, die *Venae cerebri internae* und die von ihnen aufgenommenen Gefässe, die Venen der *Plexus chorioidei*, ferner als Übergangsgefäss zwischen äusseren und inneren Venen die *Rosenthalsche Vena basalis* und schliesslich als Übergangsgefäss zwischen Venen und Sinus die *Vena cerebri magna*. Auch die Wände der Sinus selbst mussten, obwohl sie Teile der *Dura mater* sind, im Anschluss in den Kreis der Untersuchung gezogen werden.

Es wurden Quer- und Längsschnitte der Gefässe untersucht, doch gewinnt man nur dann einen genügenden Einblick in die Struktur, die sich durch grosse Feinheit der Elemente auszeichnet, wenn man auch Tangentialschnitte und Flachschnitte des ausgebreiteten Rohres anfertigt, und wenn man Teile der Wand zerzupft. Besonders instruktiv sind Präparate, die man erhält,

wenn man die Wand durch Zerreißen in konzentrische Lamellen spaltet. Ihre Herstellung ist zwar mühsam, aber sehr lohnend; aus der Wand der grossen Venen, die durchschnittlich 50μ dick ist (natürlich ohne die bedeckende Arachnoidea gemessen) lassen sich in der Regel zwei Lamellen herstellen. Auch wurden gelegentlich Flachschnittserien angefertigt, indessen gewähren solche Serien keinen grossen Vorteil, da bei den dünnen Objekten meist ein einziger Schnitt, wenn die Orientierung nicht absolut genau war, schon eine ganze Reihe von Schichten nebeneinander zeigt.

a) Die innere Grenzmembran.

Unmittelbar nach aussen von dem Epithel ist in den grösseren und mittelgrossen Gehirnvenen eine strukturlose Membran gelegen (T. XXVII, Fig. 1 u. 2). Die Membran besteht nicht aus gelbem Bindegewebe und ist also nicht etwa mit der inneren Grenzmembran der Arterien auf dieselbe Stufe zu setzen. Sie zeigt einmal nicht das hohe Lichtbrechungsvermögen, wie die aus gelbem Bindegewebe bestehenden Bildungen, andererseits unterscheidet sie sich durch ihre färberischen Eigenschaften sehr deutlich von diesen, vor allem wird sie durch saures Orcein nicht dunkelbraun gefärbt. Allerdings ist zu bemerken, dass sie in Orceinpräparaten sich meist durch eine um ein wenig dunklere Farbe von den übrigen Bestandteilen des Grundes abhebt, und gerade an Schnitten, die mit Orcein behandelt waren, fiel mir zuerst die innere Grenzlamelle der Gehirnvenen auf. Doch ist der Ton mehr gelblich und, wie gesagt, nur wenig von dem des Grundes verschieden. Daher kann es an Orceinpräparaten gelegentlich schwer oder unmöglich werden, die Membran mit Sicherheit von den benachbarten Geweben zu unterscheiden.

Die Membran stellt sich auf Schnitten durch die Gefässwand als ein schmales Band dar, dessen Breitenausdehnung nicht nur in verschiedenen Venen, sondern oft in ein und derselben Vene auf demselben Querschnitte Schwankungen unterliegt. Besonders auffallend ist der Unterschied in den oberflächlichen Venen, der dickere Teil der Membran gehört hier der von der Arachnoidea bedeckten Wand an. Ich fand z. B. an dieser Stelle in der Vena cerebri media die Membran $3,6 \mu$, an der gegenüber liegenden Seite nur $1,7 \mu$, ein anderes Mal $2,7 \mu$ dick. In der Vena cerebri interna fand ich eine Dicke der Membran von $1,6 \mu$, ebenso in der Vena basalis.

Die Membran ist in allen grösseren Gehirnvenen, inneren und äusseren, vorhanden. Öfter ist sie auch noch an mittelgrossen und kleineren Venen zu bemerken, z. B. sah ich sie an ziemlich kleinen Venen der Plexus chorioidei laterales. Mit der Abnahme des Gefässkalibers wird sie entsprechend dünner und schliesslich verschwindet sie, ich bin jedoch nicht in der Lage, über die Art ihrer Endigung nähere Auskunft zu geben.

Ausser in Quer- und Längsschnitten kann man die Membran auch gelegentlich in einem Flachschnitt zu Gesicht bekommen, wenn der Schnitt sehr dünn ist, und wenn man das allerdings seltene Glück hat, dass das Objekt beim Schneiden so orientiert war, dass die Schnittebene um einen sehr kleinen Winkel gegen die Ebene des der Fläche nach ausgebreiteten Stückes der Gefässwand gedreht war. In solchen Fällen sah ich den Schnitt seitlich mit einem kleinen Stück eines membranösen Gebildes enden, wobei der vorragende Zipfel keinerlei Struktur erkennen liess. Ebenso wenig war auf Quer- oder Längsschnitten eine Struktur der Membran nachzuweisen. In ganz vereinzelt Fällen (Vena cerebri media) sah ich einen Kern deutlich in der Membran liegen.

Über das physikalische Verhalten der Membran kann ich nur wenig aussagen. Es scheint ihr eine gewisse Sprödigkeit

zuzukommen, wie man wohl daraus schliessen kann, dass sie sich öfter zusammen mit dem Epithel von der übrigen Gefässwand abhebt. In solchen Fällen ist es natürlich mit keiner Schwierigkeit verbunden, ihre Anwesenheit zu konstatieren. An anderen Stellen ist die Membran nicht auf grössere Strecken abgehoben, sondern wölbt sich nur mit einem umschriebenen Stück nach dem Lumen zu in der Form einer kleinen Blase vor (Taf. XXVII, Fig. 1). Beides erinnert an das Verhalten der Membrana flava interna der Arterien, die auch gelegentlich einmal abspringt, wenn sie auf ihrer Innenseite nur das Epithel trägt, und die sich infolge der Kontraktion der cirkulären Muskulatur in die bekannten mäanderartigen Krümmungen legt. Auch bei den Gehirnvenen liegen nach aussen von der Membran glatte Muskeln, wie noch ausführlich zu erörtern sein wird. Indessen sind die beschriebenen Vorkommnisse an der Venenmembran doch nur sehr schwache Andeutungen der Erscheinungen, die von der arteriellen Membran bekant sind, und sie berechtigen natürlich nicht, der Grenzlamelle der Gehirnvenen genau dieselben elastischen Eigenschaften wie jener zuzuerkennen.

Die Membran besitzt nun das Vermögen, recht leicht die verschiedensten Farbstoffe anzunehmen, und zwar sowohl basische als auch saure. Mit Böhmerschem Hämatoxylin färbt sie sich ein wenig dunkler hellblau als Bindegewebe und Muskulatur, mit dem bei Dr. Grübler unter der Bezeichnung „konzentriert, haltbar“ käuflichen Alaunkarmin intensiv rot. Durch Eosin lässt sie sich gut hervorheben, ebenso durch Pikrinsäure. Wendet man ein Gemisch von Fuchsin und Pikrinsäure (van Gieson) an, so erhält man bei zweckmässiger Differenzierung die Membran in einem angenehmen gelblich-rötlichen Farbenton. Sehr vorteilhaft erweist sich die Färbung mit dem von Unna angegebenen polychromen Methylenblau, auf die man am besten die langsame Differenzierung mit konzentrierter Tanninlösung

folgen lässt; diese empfiehlt Unna für die Darstellung einer Substanz, die er bei gewissen Erkrankungen der Haut fand und mit dem nicht sehr schönen Namen „Elacin“ bezeichnete¹⁾. Besonders grosse Verwandtschaft zu dem Unnaschen Farbstoff hat in den Venenpräparaten — ausser den Kernen und den roten Blutzellen — noch die glatte Muskulatur, und so kommt es, dass man bei unvollkommener Differenzierung in Querschnitten zwei blaue Streifen neben einander bekommt, nämlich einen helleren, eben den Querschnitt der Membran, und nach aussen davon einen dunkleren, hervorgerufen durch Bindegewebschichten, die glatte Muskelzellen eingeschlossen enthalten. Differenziert man weiter, so entfärbt sich der dunklere Streifen teilweise, der hellere nimmt einen grünen Farbenton an.

Was für eine Substanz liegt nun in der inneren Grenzlamelle der Gehirnvenen vor? Und giebt uns vielleicht ihr Verhalten Farbstoffen gegenüber einen Anhaltspunkt bei ihrer Beurteilung?

Es zeigte sich, dass die Membran von einigen Farbstoffen, wie Eosin, Pikrinsäure, polychromem Methylenblau, in fast genau derselben Weise tingiert wird, wie die roten Blutzellen, man könnte deshalb vielleicht daran denken, dass die innerste Wand-schicht der Venen von Blutfarbstoff imbibiert ist, und dass dadurch nur der Anschein erweckt wird, als unterscheide sich die innerste Lage der Gefässwand ihrem Wesen nach von den äusseren bindegewebigen Schichten. Dieser Gedanke ist jedoch von der Hand zu weisen, der scharfen Begrenzung halber, die die Membran gegen die nach aussen von ihr gelegenen Wand-schichten zeigt.

Man könnte ferner vielleicht vermuten, da sich die Membran durch dieselbe Methode wie „Elacin“ (s. unten Anm. 1) dar-

¹⁾ Unna, Elastin und Elacin. Monatshefte für prakt. Dermatologie. Bd. 19, Nr. 8. S. 397. 1894.

Wenn ich das Wort „Elastin“ verwerfe, so kann ich natürlich die unglückliche Bildung „Elacin“ erst recht nicht anerkennen.

stellen lässt, dass es sich auch wirklich um diese Substanz handelt, die wahrscheinlich nicht nur ein pathologisches Produkt ist, sondern in einer ganzen Reihe normaler Arterien vorzukommen scheint¹⁾. Doch ist auch diese Annahme nicht haltbar, denn es fehlt das eine Hauptcharakteristicum des „Elacin“, das sich auch mit saurem Orcein färbt, und zwar annähernd mit derselben Intensität wie gelbes Bindegewebe.

Nicht minder verwerflich wäre der Gedanke, dass die Membran mit benachbarten glatten Muskelzellen in genetischem Zusammenhang stehe. Es hat ja allerdings v. Ebner den Versuch gemacht, auch die Entstehung gelben Gewebes auf Muskelzellen zurückzuführen²⁾, indessen ohne Anklang zu finden.

Es ist kaum nötig zu betonen, dass kein pathologisches Produkt vorliegen kann; hiergegen spricht schon das allgemeine Vorkommen der Membran, ihr Vorhandensein bei allen untersuchten Leichen und an den Venen aus den verschiedensten Gehirnbezirken.

Somit bleibt nur die Annahme übrig, dass in der Membran entweder ein Abscheidungsprodukt des Epithels oder eine besondere Modifikation des Bindegewebes vorliegt. Ich möchte mich für die zweite Hypothese entscheiden, und zwar vor allem wegen der ungleichmässigen Dicke der Membran, die dafür zu sprechen scheint, dass das Gebilde mechanisch in Anspruch genommen wird; und dass den von Epithelzellen produzierten Häuten mechanische Aufgaben zufallen, wäre zuerst zu beweisen. Die Zugehörigkeit der Membran zum Bindegewebe geht auch daraus hervor, dass die Kerne, die, wie oben bemerkt wurde, in seltenen Fällen in der Membran zu sehen waren, durch ihre

¹⁾ Vergl. Triepel, Die Membrana elastica interna der Gehirnarterien. Vortrag, gehalten in der Sitzung des medizinischen Vereins in Greifswald am 7. Mai 1898, Ref. deutsche med. Wochenschr. 1898.

²⁾ v. Ebner, Über den Bau der Aortenwand, besonders der Muskelhaut derselben. Unters. aus d. Instit. f. Phys. u. Histol. in Graz, 1870 S. 44.

Form an Bindegewebskerne erinnerten. Ob die Membran direkt als Intercellularsubstanz sich angelegt hat, oder ob sie sich aus bereits geformten Elementen der bindegewebigen Intercellularsubstanz gebildet hat, mag dahingestellt bleiben.

Dass eine gleiche Membran oder dieselbe Substanz noch an anderen Stellen des Körpers beobachtet worden wäre, ist mir nicht bekannt. Vielleicht fasst man gegenwärtig überhaupt unter dem Begriff kollagenen Bindegewebes noch verschiedene Substanzen zusammen, die chemisch oder physikalisch nicht identisch sind, ganz abgesehen davon, dass durch die verschiedenen Mengenverhältnisse, in denen Fibrillen und verbindender Kitt stehen, sehr differente Gebilde hervorgebracht werden.

b) Kollagenes Bindegewebe.

Bei weitem den Hauptbestandteil der Gehirnvenenwand bilden kollagene Fasern. Die Fasern sind, wie sich das ja gewöhnlich findet, zu Bündeln geordnet, diese zeichnen sich aber, wenigstens in den inneren Schichten der Venen durch ihren sehr geringen Durchmesser aus. Ebenso wie den Bindegewebsbündeln kommt überhaupt allen Strukturelementen, die die Gehirnvenenwand zusammensetzen, eine grosse Feinheit zu, wodurch der Untersuchung bisweilen Schwierigkeiten erwachsen können.

Die Bündel kollagener Fasern sind nun weiter zu sehr dünnen Lamellen zusammengefasst, die ihrerseits wieder sehr dicht aneinandergesetzt sind. Die Lamellen sind dabei derart geordnet, dass immer eine Lage cirkulär verlaufender Bündel von einer Lage längsverlaufender gefolgt wird. Der Winkel, unter dem die auf einanderfolgenden Bündel sich überkreuzen, ist aber nicht immer genau ein Rechter, es kommen Abweichungen bis zu fast 30° vor, also recht erheblicher Natur; es finden sich also zwischen Lagen mit rein transversaler und longitu-

dinaler Verlaufsrichtung der Fasern auch schräg dahinziehende Bündel. Um die Faserrichtung zu bestimmen, hat man, auch wenn das kollagene Gewebe nicht besonders dargestellt ist, in der Lage der langgestreckten Muskelkerne, deren längste Achse, wie ich unter e) beschreiben werde, mit der Richtung der umgebenden Bindegewebsfasern zusammenfällt, einen bequemen Anhaltspunkt. Natürlich wurde nicht versäumt, die Bündelchen auch selbst darzustellen, wozu sich in der Färbung mit Fuchsin oder Orcein (neutralem oder auch saurem bei Überfärbung) ein einfaches Mittel bot.

Auf die innere Grenzmembran folgen nach aussen hin zunächst meistens cirkulär gerichtete Bindegewebsbündel, doch kommen Fälle vor, in denen man auch schon zwischen Membran und cirkulärer Schicht längsgerichtete Bündel antrifft. Die Lamellen sind, wie gesagt sehr dünn, man kann an grösseren Gehirnvenen 6—8 und noch mehr solcher Blätter unterscheiden. Tangentialschnitte liefern natürlich Schiefschnitte durch die Bündel und lassen ihren Durchmesser grösser erscheinen, als er in Wirklichkeit ist, erleichtern aber gerade hierdurch, wenn sie dünn genug sind, den Überblick über die Lamellen. An solchen Schnitten sieht man auch gelegentlich einmal, wie Fasern oder ganze Bündel aus einer Schicht in die benachbarte hinüberziehen; durch eine derartige Verbindung der Schichten untereinander muss ein sehr inniger Zusammenhalt der Lamellen garantiert sein.

Je weiter nach innen zu sie liegen, um so fester sind die Bündel und Lamellen an einander gefügt, und um so kleiner ist ihr Durchmesser. Nach der äusseren Seite der Gefässwand hin nehmen sie an Dicke zu und werden auch etwas lockerer. Allmählich gehen sie in Lagen über, in denen derbe Bündel sich ganz locker mit einander verbinden und so ein Maschenwerk entstehen lassen (Taf. XXVII, Fig. 5), in dem, soviel ich erkennen konnte, keine Richtung von den einzelnen Bündeln besonders bevorzugt wird; allenfalls kann man in einigen Fällen

Fig. 1.

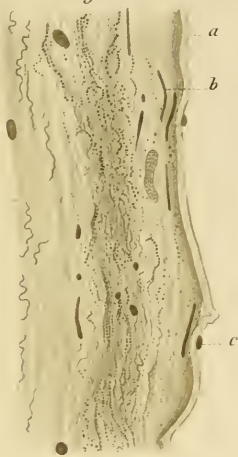


Fig. 3.

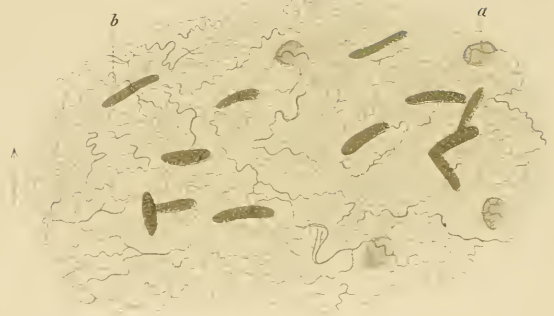

Fig. 2.

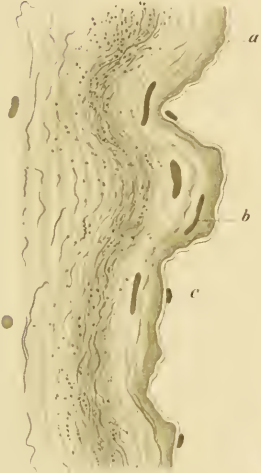


Fig. 4.

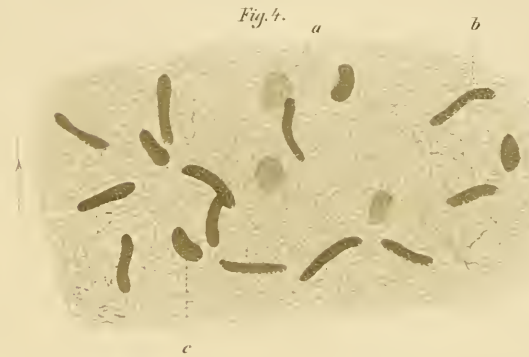

Fig. 5.



Fig. 6.



Fig. 8.

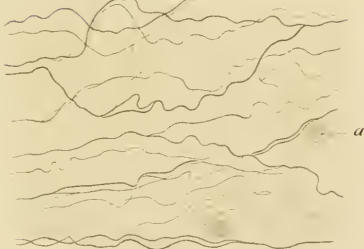


Fig. 7.




Fig. 9.



die Anordnung der Bündel als eine vorwiegend horizontale bezeichnen. Aus dieser Lage entwickeln sich dann die Fäden und Blätter des subarachnoidealen Gewebes, die erwähnten Bündel sind aber durchaus noch zur Venenwand hinzuzurechnen.

Noch zu erwähnen wäre, dass die Zahl der Schichten und damit die Wanddicke nicht konstant ist, sie unterliegt oft in ein und demselben Querschnitte gewissen Schwankungen. Es zeigt sich nämlich, dass an den oberflächlichen Venen diejenige Wand, die dem Gehirne (bezw. der Pia mater) zugekehrt ist, dicker ist als die gegenüberliegende, der Arachnoïdea benachbarte. An den Venae cerebri internae ist meistens die dickere Wand die obere, dem Fornix näher liegende, die dünnere diejenige, die dem Dach des dritten Ventrikels aufliegt; allerdings kommen gerade in den Venae cerebri internae oft individuelle Unterschiede vor. Es wird sich zeigen, dass mit der Verschiedenheit der Wanddicke auch eine Verschiedenheit in der Anhäufung des gelben Bindegewebes einhergeht, und dass beides auf eine verschiedene Beanspruchung der beiden Seiten des Gefässes zurückgeführt werden kann.

Wenn wir zu kleineren und kleinsten Venen übergehen, so nimmt die Anzahl der Schichten sehr schnell ab, sodass wir schliesslich bei den kleinen Venen, die in der Tiefe der Gehirnfurchen verlaufen, nur noch einige wenige Bündel längsgerichteter Fasern übrig haben, die das Epithelrohr bedecken. Ebenso verhalten sich die Venen, die die Gehirnsubstanz selbst beherbergt, mit Ausnahme der dickeren Vena terminalis.

Bindegewebskerne von ovaler Form sind ohne erkennbare Regelmässigkeit zwischen den Bündeln eingelagert.

c) Glatte Muskeln.

Glatte Muskeln finden sich in allen grösseren und auch noch den mittelgrossen Gehirnvenen. Ihre Anzahl ist zwar nicht

erheblich, sie sind aber doch thatsächlich vorhanden. Dieser Befund würde an und für sich nichts Befremdendes haben, es muss aber deswegen ganz besonders auf ihn hingewiesen werden, weil ihre Anwesenheit fast von allen Autoren, die Angaben über die Struktur der Gehirnvenen machen, geleugnet wird. Gewöhnlich findet man die Venen der Pia mater als Beispiel von muskelfreien Venen angeführt; dass damit immer nur die kleinsten Venen der Pia gemeint wären, bei denen die Behauptung zutreffend wäre, ist doch nicht anzunehmen.

Die Angaben der Lehrbücher scheinen meistens zu fussen auf den Ausführungen Henles und Eberths. Henle¹⁾ giebt an, dass die Venen die Schädelhöhle, Eberth²⁾, dass die Venen der Pia und Dura mater zu den muskellosen gehören. Ranvier³⁾ äussert in diesem Punkte keine eigene Meinung, giebt aber in einer Anmerkung die Eberth'sche Einteilung der Venen wieder. Die Ansicht Eberths teilen gleichfalls Schäfer⁴⁾, Klein⁵⁾, Schenk⁶⁾. Bei Stöhr⁷⁾ findet man die Bemerkung, dass den Venen der Pia und Dura mater die Media fehlt, während nach der Ausdrucksweise von Toldt⁸⁾ und von Böhm-Davidoff⁹⁾ bei den Venen der nervösen Centralorgane und ihrer Häute bezw. den Venen der Dura und Pia mater des Gehirns die Muskelfasern in der Media fehlen. Was man sich allerdings dann noch unter Media, wenn in ihr Muskelfasern fehlen,

1) Henle, Handb. d. systematischen Anatomie des Menschen. 3. Bd. 1. Abt., 1868. S. 317.

2) Eberth, l. c. S. 199.

3) Ranvier, Technisches Lehrb. der Histologie. Übers. v. Nicati und Wyss, 1877. S. 543, Anm.

4) Schäfer, Histologie. Übers. von Krause, 1889. S. 103.

5) Klein, Grundzüge der Histologie. Deutsch von Kollmann, 1890, S. 98.

6) Schenk, Grundriss der Histologie, 1885. S. 205 ff.

7) Stöhr, Lehrb. der Histologie, 1898. S. 97.

8) Toldt, Lehrb. der Gewebelehre, 1884. Venen S. 339 ff.

9) Böhm-Davidoff, Lehrbuch der Histologie des Menschen, 1898. S. 262.

vorzustellen hat, und wie man sie gegen andere Wandschichten abgrenzen soll, ist nicht zu beantworten.

Denselben Angaben begegnen wir wieder in den histologischen Notizen der anatomischen Lehrbücher. Nach Hyrtl¹⁾ fehlen die Muskelfasern in den Venen des Gehirns, ebenso nach Langer²⁾. Der betreffende Satz in Langers Lehrbuch ist in die Neubearbeitung von Toldt³⁾ wörtlich hinübergenommen worden. Rauber⁴⁾ lässt die Venen der Pia und Dura mater keine Tunica media besitzen, nach W. Krause⁵⁾ sind sie gänzlich muskelfrei, und Gegenbaur⁶⁾ schreibt, die Tunica media werde in den Venen der Hirnhäute „nur durch Bindegewebe und elastische Fasern vertreten“, und in den Venen des Gehirns „scheine sie zu fehlen.“

Dagegen finde ich schon bei Ecker⁷⁾ die Abbildungen zweier Venen von der Oberfläche des Gehirns mit Muskelkernen, die mir allerdings bei dem geringen Kaliber der Gefässe (0,200 und 0,062 mm) sogar zu zahlreich erscheinen, die aber immerhin von Ecker in der Beschreibung richtig gedeutet werden. Und endlich wäre zu erwähnen, dass Koelliker 1854⁸⁾ zwar angiebt, dass die meisten Venen der Gehirnssubstanz und Pia mater der Muskulatur entbehren, dass er aber immerhin zugiebt, dass bei den grössten dieser Venen eine schwache Andeutung von Muskeln in der Media vorkommt. Der betreffende Satz ist wörtlich in allen späteren Auflagen des Handbuchs der Gewebelehre⁹⁾ wiederholt.

1) Hyrtl, Lehrb. der Anatomie des Menschen, 1889. S. 180.

2) Langer, Lehrb. der systematischen und topographischen Anatomie 2. Aufl., 1882. S. 212.

3) Dasselbe, 5. Aufl., bearbeitet von Toldt, 1893. S. 429.

4) Rauber, Lehrb. der Anatomie des Menschen. 2. Bd., 1898. S. 22.

5) W. Krause, 3. Aufl. des Handb. der menschlichen Anatomie von C. F. Th. Krause, 1. Bd., 1876. S. 314.

6) Gegenbaur, Lehrb. der Anatomie des Menschen, 2. Bd., 1892. S. 224.

7) Ecker, Icones physiologicae, 1851—59, Taf. IV, Fig. 6 und 7.

8) Koelliker Mikroskopische Anatomie. 2. Bd., 2. T., 1854. S. 518.

9) Bis 1867. Die neueste Auflage ist nicht bis zur Gefässlehre fortgeführt.

Den so ziemlich übereinstimmenden Angaben der Autoren gegenüber verdient die Thatsache wohl Erwähnung, dass Muskelkerne in der Wand der grösseren und selbst mittelgrossen Gehirnvenen in merklicher Menge vorhanden sind. Man beobachtet auf Querschnitten (Taf. XXVII, Fig. 1 u. 2) oder auf Längsschnitten, ganz besonders gut aber in Zupfpräparaten (Taf. XXVII, Fig. 6) oder in abgerissenen Wandschichten (Taf. XXVII, Fig. 3 u. 4) eine ganze Anzahl von stäbchenförmigen Kernen, die unbedenklich für Muskelkerne ansprechen wird, wer sie vorurteilsfrei betrachtet. Die Muskelzellen, denen die Kerne angehören, bilden aber nirgends eine zusammenhängende Schicht, sondern liegen immer isoliert inmitten der Bündel von kollagenen Fasern, und ihre Richtung, bezw. die der Kerne, stimmt somit, wie ich schon erwähnt habe, immer mit der Richtung der Bindegewebsbündel überein.

Am zahlreichsten sind die Muskelkerne in den Schichten der Wand, die der inneren Grenzmembran benachbart sind, und zwar sind sie meistens zunächst quer (oder schräg) gestellt, selten sieht man noch nach innen von ihnen einmal einen längsgestellten Kern. Nach aussen von dieser Lage findet man, etwas spärlicher, Muskelkerne deren Längsachse mit der Achse des Gefässes wenigstens annähernd zusammenfällt (Taf. XXVII, Fig. 3 u. 4); es kommen bei den Kernen natürlich dieselben Abweichungen von der rein horizontalen und longitudinalen Stellung vor, die ich vorhin bei der Schilderung der Bindegewebsbündel erwähnte. Die ganze kernreiche Partie könnte man, wenn man wollte, allenfalls als *Media* bezeichnen, aber man wird besser thun, von einer solchen Benennung, die bei den Gehirnvenen sehr wenig am Platze ist, vollkommen abzusehen.

Auch in den weiter nach aussen gelegenen Schichten der Wand findet man noch Muskelkerne mit verschiedener Richtung, die allerdings nur noch vereinzelt vorkommen, aber doch von

den gleichfalls vereinzelt ovalen Bindegewebskernen zu unterscheiden sind.

In mittelgrossen Venen nimmt die Zahl der Muskelkerne ab, sie sind aber, z. B. in der Vena terminalis, noch sicher vorhanden; in der Wand der kleinen Venen, z. B. derer, die man aus der Gehirns substanz herauszieht, gewahrt man nur höchst selten einmal einen Muskelkern.

Die stäbchenförmigen Kerne sind nun nicht genau cylindrisch gestaltet, sondern fast immer parallel der Wand plattgedrückt, sodass sie in Schnitten, die senkrecht zur Wand geführt sind, gewöhnlich viel — etwa um die Hälfte — schmaler und naturgemäss dunkler erscheinen als in Flachschnitten oder in Risspräparaten. Ob dieses Verhalten nur eine Folge der Behandlung der Objekte ist, mag dahingestellt bleiben. In Riss- und Zupfpräparaten der Vena cerebri interna mass ich an den Kernen eine Länge von 15,3—22,1 μ bei einer Breite von 1,7 μ .

Die Zellen, denen die stäbchenförmigen Kerne angehören, sind sehr schmal und dünn, d. h. sie enthalten wenig Muskelprotoplasma. Ich konnte das gelegentlich an einfachen Hämatoxylinpräparaten wahrnehmen (Taf. XXVII, Fig. 6), ich sah in solchen Fällen, dass der Protoplasmamantel, der die Kerne umgiebt, ausserordentlich reduziert ist, und dass die Zelle jenseits der Kernpole bald schmaler wird, als der Kern selbst ist. Hierin ist wohl auch der Grund zu suchen, dass mir die verschiedenen Methoden, die als spezifisch für die Färbung des Muskelprotoplasmas angegeben worden sind, und bei denen es auf eine sehr peinliche Differenzierung ankommt, nur wenige brauchbare Präparate lieferten; dagegen ist zu erwähnen, dass die in Frage kommenden Farbstoffe immer von den innersten Wandschichten am längsten zurückgehalten wurden, ob wegen ihres reichlichen Gehaltes an Muskelfasern, will ich nicht entscheiden.

Bei der absolut geringen Menge von Muskelprotoplasma, das in den Gehirnvenen vorhanden ist, erscheint es fraglich, ob

ihm hier in mechanischer Beziehung eine besondere Rolle zukommt; an anderer Stelle werde ich darauf zurückzukommen haben (S. 333).

d) Gelbes Bindegewebe.

Über die Verteilung des gelben Bindegewebes in der Wand der Gehirnvenen ist uns bisher noch gar nichts bekannt. Das gelbe Bindegewebe zeichnet sich hier durch eine grosse Einfachheit der Anordnung und durch eine geradezu verblüffende Feinheit mancher Fasern aus, sodass diese wohl geeignet sein möchten, als Versuchsobjekt bei der Prüfung der verschiedenen Methoden zu dienen, die zur Darstellung der gelben Fasern angegeben worden sind. Durch die Färbung mit saurem Orcein erhielt ich sehr zufriedenstellende Resultate.

Man kann (Taf. XXVII, Fig. 1 u. 2) nach der Verteilung des gelben Bindegewebes drei Schichten in der Wand der grösseren Gehirnvenen unterscheiden, die freilich nicht scharf von einander geschieden sind, und deren Dickenverhältnis vielfachem Wechsel unterliegt.

Die interessanteste der drei Schichten ist die mittlere. In ihr findet man ausserordentlich feine Netze gelber Bindegewebsfasern, die sowohl in cirkulärer als auch in radiärer Richtung verfolgt werden können, die also nicht flächenhaft, sondern räumlich angeordnet sind. In einigen Fällen wird zunächst ein etwas gröberes Maschenwerk aus Fasern hergestellt, die allerdings auch schon unmessbar fein sind, und diese Maschen werden von einem dichten, aus den feinsten Fasern bestehenden Netzwerk eingenommen (Taf. XXVII, Fig. 3). In anderen Fällen besteht das ganze Netz gleichmässig aus den feinsten Fasern (Taf. XXVII, Fig. 4). Die Lücken zwischen den Fäserchen sind überaus eng, und in der Anordnung der Fasern ist keine Richtung vor der andern merklich bevorzugt, sodass man in geeigneten Präparaten den Anblick eines unentwirrbaren Filzes erhält.

In der inneren Schicht, d. i. dort, wo sich verhältnismässig zahlreiche Muskelkerne finden, ist das gelbe Bindegewebe nur sehr spärlich entwickelt. Man sieht hier nur vereinzelt gelbe Fasern mit verschiedener Richtung, sie befinden sich innerhalb der Bindegewebsbündel, oder sie liegen der inneren Grenzmembran an, gewöhnlich von aussen, in einzelnen Fällen auch von innen.

Etwas reichlicher ist die äussere Wandschicht mit gelbem Bindegewebe versehen. Hier finden sich in den lockeren Bindegewebsbündeln, die ich vorhin beschrieb, dickere Fasern mit einem im wesentlichen cirkulären Verlauf (Taf. XXVII, Fig. 8). Diese Fasern sind aber auch unter einander durch schräge Zwischenstücke verbunden, sodass sie sich zu einem grobmaschigen Netze zusammensetzen, dessen Maschen in horizontaler Richtung sehr in die Länge gezogen sind.

Von der geschilderten Anordnung finden sich nun verschiedene Abweichungen, die allerdings gewöhnlich sich leicht auf die typische Einteilung zurückführen lassen. Bisweilen fand ich die radiäre Ausdehnung der mittleren Wandschicht nur gering und das ganze Netz in radiärer Richtung sehr zusammengedrängt (wobei beiläufig ein Artefakt ausgeschlossen war), so dass man bei Anwendung schwächerer und mittelstarker Vergrösserungen glauben konnte, eine dicke gelbe Membran liege in der Mitte der Wand; erst mit Hilfe starker Systeme erkennt man in solchen Fällen die wahren Formen. Die feinsten Netze zeigen entschieden die Venen an der Oberfläche des Gehirns, an den *Venae cerebri internae* sind die Fasern der Netze etwas stärker, wenn auch in unbedeutendem Masse, und es zeigt sich an einigen von ihnen der cirkuläre Verlauf deutlicher ausgeprägt. Die einzelnen Schichten können in einander übergreifen, nicht selten sieht man, dass der netzführende Teil sich stark verbreitert und fast bis an die innere Grenzmembran heranreicht.

In den meisten grösseren Gehirnvenen wechselt an verschiedenen Stellen desselben Querschnittes die Menge des gelben Bindegewebes. Immer fand ich eine solche Verschiedenheit an den grossen Oberflächenvenen, und zwar ist hier die an die Pia grenzende Wand in weit geringerem Masse mit gelber Substanz ausgestattet als die gegenüberliegende. In den *Venae cerebri internae* ist oft die untere, nach dem dritten Ventrikel sehende Wand reichlicher damit versehen als die dem Fornix benachbarte. Indessen scheinen hier, wie auch in anderen Einheiten, individuelle Unterschiede vorzukommen. In manchen kleinen Venen sind die Verschiedenheiten in der Versorgung verschiedener Querschnittsteile sehr auffallend; es kommt vor, dass die eine Seite der Vene ganz frei ist von gelben Bindegewebelementen, während die andere Seite noch leidlich ausgebildete Netze enthält.

Ein bemerkenswertes Verhalten zeigen die *Venae cerebri superiores* an den Stellen, wo sie vor ihrer Mündung in den *Sinus sagittalis superior* eine Strecke weit an der Aussenwand des *Sinus* hinlaufen und mit dieser verschmelzen. Das letzte Venenstück gehört schon seinem Bau und seiner Funktion nach ganz zu dem *Sinus* und zeigt, wie ich unter e) beschreiben will, an seiner Innenfläche ein feines Gitter aus gelbem Bindegewebe, das Homologon einer Membran. Aber schon vorher tritt an der einen Seite der Vene das Gitter auf, nämlich an der mit der *Sinus*wand verbundenen, während die gegenüber liegende die typische Struktur der Venenwandung zeigt. Nach aussen von dem Gitter liegen schon die Bindegewebsbündel der *Sinus*wand, nach innen die innere Grenzmembran der Venen, wenn sie noch vorhanden ist — ich sah sie hier nur in einem Falle —, oder sofort das Epithel. Das Gitter ist nicht etwa zu verwechseln mit sehr dicht zusammenliegenden Netzwerken, wie ich sie gelegentlich in den mittleren Venenschichten sah, es ist im Gegensatz dazu nur der Fläche nach ausgedehnt.

In kleineren Venen ist das gelbe Bindegewebe in geringerer Menge vorhanden, es nimmt aber nicht parallel mit dem Kaliber des Gefässes ab. Auffallend gering ist es entwickelt in der Rosenthalschen Vena basalis, noch geringer in der Vena terminalis, während die kleinen Venen der Plexus chorioidei noch ziemlich reichlich damit versehen sind (Taf. XXVII, Fig. 7). Die Fasern der Netze sind in den kleinen Venen oft dicker als in den grossen. In den kleinen Venen der Oberfläche ist das unansehnliche Netz etwas nach aussen verschoben.

Vollständig verschwunden ist das gelbe Bindegewebe bereits in solchen Venen, deren Wand sich noch aus mehreren Lagen kollagener Bündel zusammensetzt.

e) Die Sinus und die Übergangsvenen.

Die Sinus und die Übergangsvenen (die letzten Enden der Venae cerebri superiores und die Vena cerebri magna) zeichnen sich dadurch aus, dass sie an ihrer Innenfläche von einem sehr dichten Gitter aus gelbem Bindegewebe überkleidet sind, das die Stelle einer Membran vertritt. Ebenso wie die Auskleidung der Übergangsvenen zeigen auch andere Teile ihrer Wand, dass diese Gefässe oder Gefässabschnitte zum Sinussystem zu rechnen sind. Die Wand besteht nämlich hier hauptsächlich aus Bindegewebsbündeln, die im allgemeinen dicker sind als die feinen Bündelchen der Venen; gleichgerichtete Bündel bilden keine einfachen Schichten, sondern dickere Lagen, ehe sie von anders gerichteten Bündeln gekreuzt werden. In der Wand der Vena cerebri magna verlaufen kleinere Gefässe, wodurch sie sich ebenfalls von anderen Gehirnvenen unterscheidet. An diese erinnert dagegen das gelbe Bindegewebe, das die Vena magna auch wesentlich in der Form von Netzen enthält, die aber aus gröberen Fasern bestehen und unregelmässig in den einzelnen Wandschichten auftreten.

Man hat die Sinus als einfache Spalten in der Dura mater aufgefasst. Vollkommen stimmt das zwar nicht, denn die Bindegewebsbündel ihrer Wand zeigen nicht dieselbe einfache Anordnung wie die Bündel in der Dura. Indessen sind die Beziehungen zwischen Sinuswand und Dura doch ausserordentlich innige, und daher glaube ich, dass es an dieser Stelle genügt, wenn ich mich auf einige Angaben über die Auskleidung beschränke.

Das Gitter, das diese Auskleidung übernimmt, liegt unmittelbar unter dem Epithel und überzieht auch die Bälkchen, die sich im Innern der Sinus, besonders des Sinus sagittalis superior finden. Es setzt sich aus dünnen Fasern zusammen, die sehr dicht bei einander liegen und ganz unregelmässig begrenzte, sehr kleine Lücken zwischen sich lassen (Taf. XXVII, Fig. 9). Man wird an die Gitter in den kleinen Arterien erinnert, doch sind die Fasern dünner und die Löcher unregelmässiger umsäumt. Über die Innenfläche des Gitters zieht ab und zu eine einzelne gelbe Faser.

Sehr häufig sind Vervielfältigungen und Auffaserungen des Gitters, ganz ähnlich denen, die man an der Membrana flava interna der Arterien antrifft. An besonders zahlreichen Stellen weist der Sinus sagittalis superior solche Auffaserungen auf, was hier sich leicht mit der Anwesenheit der Bälkchen und unregelmässigen Zwischenwände in Zusammenhang bringen lässt, die jedenfalls Wirbelbildungen im Blutstrom und lokale Druckerhöhungen veranlassen. Die Auffaserungen sind meist wieder in Form von Netzen angeordnet. Das Gitter lässt eine grössere Anzahl sekundärer Gitter entstehen, die unter sich wieder vielfach zusammenhängen und so ein Waben- oder Fachwerk bilden. In den Maschen solcher Auflagerungen liegen spindelförmige langgezogene Kerne, die dem Bindegewebe zuzuzählen sind.

II.

Es kann keinem Zweifel unterliegen, dass die Struktur der Gefässwände normalerweise den mannigfachen mechanischen Beanspruchungen, die an die Gefässe herantreten, gerecht wird. Es ist nur ein kleiner Schritt zu der Annahme, dass diejenigen Strukturelemente, die besonders geeignet sind, den mechanischen Einwirkungen entgegenzutreten, sich erst unter dem Einflusse dieser Einwirkungen gebildet haben, dass also die Gefässe im Sinne Rouxs eine funktionelle Struktur besitzen. Die Fragestellung gestaltet sich bei den Gefässen schwieriger als bei anderen Organen, weil in ihnen verschiedene Gewebsarten zu unterscheiden sind, das leimgebende und das gelbe Bindegewebe und die glatte Muskulatur, und darauf mag es wohl zurückzuführen sein, dass seit der Feststellung einiger leitender Gesichtspunkte durch Bardeleben¹⁾ noch wenig Klärung in die Angelegenheit gebracht worden ist.

Die Untersuchung gestaltet sich bei den Arterien einfacher als bei den Venen, weil dort die Möglichkeit vorliegt, von Gefässen auszugehen, in denen die Verhältnisse ausserordentlich einfach liegen, nämlich von den Gehirnarterien, diese werden nicht von aussen beeinflusst, sondern nur von innen durch den Anprall der Blutwelle bei der Pulsation. Diese Beeinflussung durch den Puls ist bei den Gehirnarterien fast²⁾ genau dieselbe wie bei anderen gleichgrossen Körperarterien.

1) Bardeleben, Über den Bau der Arterienwand. Sitzungsbericht der Jenaischen Ges. f. Med. u. Naturw. Sitzg. v. 10. V. 1878. S. 34 ff.

2) Nach Grashey, Experimentelle Beiträge zur Lehre von der Bluteirkulation in der Schädelrückgratshöhle, Festschrift. München, 1892. S. 61 ist die Fortpflanzungsgeschwindigkeit der Pulswelle in den Gehirnarterien grösser als in anderen Arterien.

Wesentlich anders liegen die Verhältnisse bei den Gehirnvenen, die eigenartige Beanspruchung, der sie ausgesetzt sind, ist nur bei ihnen ununterbrochen wirksam, während in ähnlicher Weise andere Körpervenen — und vielleicht auch Arterien — nur vorübergehend beansprucht werden können. Ehe es möglich ist, über die Spannungszustände, die in der Wand der Gehirnvenen herrschen, Näheres auszusagen, ist es nötig, die Bluteirkulation in der Schädelhöhle zu beschreiben.

a) Die Blutcirkulation in der Schädelhöhle.

Über die Cirkulation in der Schädelhöhle ist schon sehr viel geschrieben worden, Richtiges und Falsches. Es kann nicht meine Absicht sein, an dieser Stelle gegen die einzelnen Autoren zu polemisieren, ich habe nur die Verhältnisse kurz zu schildern, wie sie sich nach der Vorstellung, die ich mir davon gebildet habe, ergeben. Im übrigen verweise ich auf die sehr beachtenswerten Arbeiten von Leyden¹⁾, Jolly²⁾ und Grashey³⁾, in denen auch weitere Litteraturangaben zu finden sind.

Es wird wohl gegenwärtig von keiner Seite mehr angezweifelt, dass der Inhalt der Schädelhöhle unter dem Einflusse des Luftdruckes steht. Die Schädelkapsel ist für die in Betracht kommenden Schwankungen des Luftdruckes als inkompressibel anzusehen⁴⁾, und sie hat einen inkompressiblen Inhalt, den Liquor

1) Leyden, Beiträge und Untersuchungen zur Physiologie und Pathologie des Gehirns. I. Über Hirndruck und Hirnbewegung. Virch. Arch., 37. Bd. 1866, S. 519 ff.

2) Jolly, Untersuchungen über den Gehirndruck und die Blutbewegung im Schädel. Würzburg, 1871.

3) Grashey, l. c.

4) Die Versuche von Messerer, Über Elastizität und Festigkeit der menschlichen Knochen. Stuttgart, 1880. S. 7 ff., u. a. zeigen, dass der zusammengepresste Schädel zwar seine Form verändern kann, aber erst bei Anwendung hoher Drücke, und sie ergeben nichts, dass dafür spräche, dass selbst durch sehr grossen Druck der Schädelinhalt verkleinert wird.

cerebrospinalis und das sehr wasserreiche Gehirn¹⁾. Wenn die Wand einer mit Flüssigkeit erfüllten Kapsel nicht an allen Stellen inkompressibel ist, sondern einen oder mehrere nachgiebige Verschlüsse hat, oder wenn sie mit einem anderen, mit Flüssigkeit gefüllten Hohlraum kommuniziert, der unter der Einwirkung des Luftdruckes steht, so wird auch ihr Inhalt vom Luftdruck beeinflusst; d. h. Schwankungen des atmosphärischen Druckes verändern auch den Druck des Kapselinhaltes, und zwar in demselben Sinne, ob auch um denselben Betrag, das hängt ab von der Spannung der nachgiebigen Verschlüsse an der Kapsel selbst oder dem zweiten Hohlraum, mit dem die Kapsel kommuniziert. Bei der Schädelkapsel kommt vor allem in Betracht der nachgiebige Verschluss, den die Gesamtheit der Gefässwände darstellt, und die Kommunikation mit dem Rückenmarksteil des Duralsackes, an dem der nachgiebige Verschluss durch die ganze Dura gegeben ist oder, wenn man so will, durch die Ligamenta intervertebralia des Wirbelkanals. Man kann sich zur Vereinfachung bei einer Untersuchung der Verhältnisse im Schädelinnern vorstellen, das Foramen magnum sei durch eine quer herübergelegte nachgiebige Membran abgeschlossen, und ebenso kann man sich vorstellen, nur an den Eintrittsstellen der Gefässe befänden sich nachgiebige Membranen.

Durch den Nachweis, dass der Inhalt der Schädelhöhle den Schwankungen des Luftdruckes ausgesetzt ist, wird allerdings noch durchaus nichts über die absolute Grösse des Druckes in der Cerebrospinalflüssigkeit ausgesagt. Wie Grashey²⁾ ohne Zweifel mit Recht angiebt, ist in dem Falle, dass die Cirkulation im Schädel wegfällt, der Druck an einer beliebigen Stelle im Gehirn gleich dem der drückenden Luftsäule, vermindert um

1) Grashey, Über Hirndruck und Hirnkompressibilität. Sitzungsber. der phys.-med. Ges. zu Würzburg, 1885. S. 139.

2) Grashey, l. c., (Experimentelle Beiträge etc.), S. 40.

das Gewicht einer Flüssigkeitssäule, die zur Höhe die Entfernung der gedrückten Stelle von den nachgiebigen Verschlüssen hat.

Ist bei erhaltener Blutcirkulation der Druck der Cerebrospinalflüssigkeit ein anderer, oder ist er Schwankungen unterworfen, so kann das nur eine Folge der Blutcirkulation selbst oder der diese beeinflussenden Momente sein. Dass das richtig ist, wenigstens bei Tieren, geht aus den Druckkurven und Zahlenwerten, die Leyden¹⁾ und Jolly²⁾ fanden, hervor; man kann aber zweifellos die für Tiere geltenden Kurven auf den Menschen übertragen, wenn auch nicht der Grösse, so doch ihrem Sinne nach. Diese Kurven sind sehr charakteristisch: sie zeigen Schwankungen, die mit der Respiration und Pulsbewegung synchron sind, nämlich einmal grössere Erhebungen, die den Expirationen entsprechen, und die von ebenso grossen Senkungen bei den Inspirationen gefolgt sind, und andererseits kleinere Erhebungen, die vom Arterienpulse abhängig sind, und bei denen der kleine Anstieg dem Eintritt der Blutwelle in die Gehirnarterien entspricht.

Man kann zur Vereinfachung annehmen, dass die Flüssigkeitsmenge, die sich im Schädel befindet, durchaus konstant bleibt, da man die sehr geringe Ausdehnbarkeit der dehnbaren Verschlüsse vernachlässigen darf. Dann besagt die Thatsache einer Druckerhöhung im Schädelinnern offenbar nichts anderes, als dass ein Stempel mit einer gewissen Kraft auf den Schädelinhalt drückt, und dieser Stempel wird dargestellt bei den grossen expiratorischen Erhebungen der Druckkurve durch das sich stauende, langsamer abfliessende Blut in den Venen, bei den kleinen herzsystolischen Erhebungen durch das andringende Blut in den Arterien³⁾.

1) Leyden, l. c., S. 527 u. Taf. XI, Fig. 5.

2) Jolly, l. c., S. 12.

3) Vielleicht haben auf die expiratorischen Druckerhebungen auch die grösseren Druckwerte, die man bei der Expiration in den Arterien findet,

Wenn die absolute Grösse der Druckschwankungen innerhalb und ausserhalb der Gefässe gleich gross ist, so ist die Spannung der Gefässwände in axialer und tangentialer Richtung gleich Null, sie werden in erschlafftem Zustande zwischen den beiden Flüssigkeiten hin- und herbewegt; dabei ist die Wand als Ganzes betrachtet, d. h. es ist ihre Dickenausdehnung vernachlässigt. Sind Druck und Druckschwankungen im Gefäss grösser als in der umgebenden Flüssigkeit, so ist eine Spannung der Wand vorhanden, die sich ableiten lässt aus der Differenz der beiden Drücke. Der dritte Fall, dass in der umgebenden Flüssigkeit der Druck höher ist als in den Gefässen, kann in der Schädelhöhle nicht dauernd vorhanden sein, denn wenn eine solche Differenz einmal einträte, so würde sie sich durch eine entsprechende Kompression der Gefässe, d. h. in diesem Falle der sehr nachgiebigen Venen, sofort wieder ausgleichen. Es ist somit auch nicht richtig von einer negativen Spannung der (unendlich dünn gedachten) Gefässwand zu sprechen; damit ist aber durchaus nicht gesagt, dass nicht vielleicht in einzelnen Schichten der (endlich dicken) Venenwand vorübergehend in axialer und tangentialer Richtung eine negative Spannung oder ein Druck eintreten könnte.

Es sollen zunächst die Verhältnisse während der Atmung betrachtet werden. Haben wir irgend welche Anhaltspunkte für die Beurteilung des Zustandes der Venenwände im Gehirn während der Respirationsphasen? Sind insbesondere die Venenwände schon bei der Inspiration im Zustande der Spannung, oder sind sie zunächst entspannt, um erst bei der Expiration gespannt zu werden, oder bleiben sie immer entspannt, oder findet sich ein Wechsel im Spannungszustande wie der oben angegebene nur bei einzelnen Venen? Als solche kämen dann

einen geringen Einfluss, den man aber, wenn man die Gestalt der von Arterien gewonnenen Druckkurven berücksichtigt, gegenüber der Stauung in den Venen für verschwindend klein erachten wird.

in erster Linie die grössten Venen in Betracht, denn in ihnen muss der Druck immer niedriger sein als in den kleineren Venen, weil das Blut von Orten höheren zu Orten niederen Druckes strömt, und die Komprimierbarkeit beider ist annähernd gleich.

Es wäre sehr interessant, wenn zu gleicher Zeit an denselben Tieren Messungen der respiratorischen Druckschwankungen in der Cerebrospinalflüssigkeit und in einer der das Blut aus dem Schädel abführenden Venen vorgenommen worden wären; solche Untersuchungen liegen aber, wenigstens so viel mir bekannt ist, nicht vor. Vergleicht man die Befunde verschiedener Beobachter, so erhält man keine sehr zuverlässigen Resultate, zumal die Angaben über die Druckwerte in den Venen nicht unerheblich von einander abweichen, was durch die vielen Fehlerquellen erklärlich wird, die nach Rollett¹⁾ hier die Untersuchung beeinflussen. In der Cerebrospinalflüssigkeit fand Leyden beim Hund respiratorische Druckschwankungen von 13½ bis 27 mm (Wasserdruck). Jolly solche von 10 bis 20 mm, ja bei forcierter Respiration bis 50 mm. In den grossen Venen am Hals sind teils geringere, teils grössere Druckschwankungen gefunden worden — wegen der Unsicherheit der Angaben verzichte ich auf ausführlichere Mitteilungen. Wenn man berücksichtigt, dass die Schwankungen in den Gehirnvenen jedenfalls kleiner sein müssen als in den Jugularvenen, so darf man vielleicht annehmen, dass die Schwankungen des Druckes in den Gehirnvenen im allgemeinen auch keine grösseren Werte erreichen werden als die in der Cerebrospinalflüssigkeit. Wenn das richtig ist, so besteht weder bei der Inspiration noch bei der Expiration, wenigstens bei ruhiger Atmung eine tangentiale oder axiale Spannung der Venenwand; auch die absoluten Druck-

¹⁾ Rollett, Physiologie des Blutes und der Blutbewegung. Handb. d. Physiol. von Hermann. 4. Bd., 1. T., 1880. S. 333 u. 334.

werte sind dann natürlich in der Cerebrospinalflüssigkeit und den grösseren Gehirnvenen immer dieselben, Abweichungen gleichen sich immer wieder aus. Doch kann ich dafür, dass die Wandspannung der grösseren Gehirnvenen gleich Null ist, noch andere, meines Erachtens bessere Gründe anführen, die sich auch unmittelbar auf den Menschen beziehen.

Ein Teil des arteriellen Druckes wird der Cerebrospinalflüssigkeit mitgeteilt, die ohne Cirkulation nach dem Gesagten keinem höheren als dem atmosphärischen Druck ausgesetzt ist. Beim Tode kann also der Druck in ihr nur niedriger werden als er vorher war, und da es nicht möglich ist, dass der in den Gehirnvenen herrschende Druck um einen noch grösseren Betrag abnimmt, so muss nach dem Tode in den Gehirnvenen mehr Blut enthalten sein als vorher; das ist um so sicherer anzunehmen, als beim Absterben die Arterien sich kontrahieren und so in der Schädelhöhle, deren Rauminhalt unveränderlich ist, mehr Platz geschaffen wird. Und trotzdem findet man, wenn man bei einer Leiche die Schädelhöhle eröffnet, wodurch im allgemeinen die Druckverhältnisse nicht geändert werden, die meisten Gehirnvenen mehr oder weniger kollabiert, d. h. abweichend von der cylindrischen Form, sofern nicht etwa der Tod unter hochgradigen Stauungserscheinungen eingetreten war; höchstens sind die Venen am Occipitalpol des Gehirns infolge von Hypostase angefüllt, aber ohne dass ihre Wand stärker gespannt ist, als die auf ihr lastende Blutsäule bedingt. Beim Lebenden ist aber nach dem Vorigen eine noch geringere Spannung der Gehirnvenenwände als bei der Leiche anzunehmen.

Ferner würden, wenn die Wand der grösseren Gehirnvenen für gewöhnlich gespannt wäre, in ihr periodische Spannungszunahmen erfolgen, ganz ähnlich wie in der Arterienwand bei der Pulsation, nur mit dem Unterschied, dass die Perioden länger wären. Ich habe gezeigt, dass solche Spannungszunahmen in

erster Linie an der Innenfläche zum Ausdruck kommen¹⁾, und man sollte erwarten, dass sich demzufolge wie an kleinen Arterien an der Innenfläche ein Gitter von gelben Bindegewebsfasern fände, wie an kleinen Arterien wegen der geringen Grösse der Spannungszunahme. Hiervon findet sich indessen nichts. Die Innenfläche der Gehirnvenen wird vielleicht bei tiefer Respiration in Anspruch genommen; sollte etwa die eigentümliche innere Grenzmembran, die ich im I. Teile geschildert habe, dazu dienen, dieser gelegentlichen Beanspruchung zu begegnen, und sollte sie vielleicht eine nicht zur vollen Ausbildung gelangte Membran aus gelbem Bindegewebe vorstellen? (Vgl. auch nachher S. 334.)

Die Wände der grösseren Gehirnvenen flottieren demnach, soweit sie nicht im subarachnoidealen Gewebe fixiert sind, zwischen Blut und Liquor cerebrospinalis, wobei man sich nicht etwa vorzustellen braucht, dass sie geknickt und gefaltet wären, denn dann würden sie wohl dem Anpassungsvermögen der organisierten Gebilde zufolge sich verkleinern. Vielmehr wird es sich darum handeln, dass ihr Querschnitt mehr oder weniger von der Kreisform abweicht und elliptische Gestalt annimmt; bekanntlich ist der Kreis diejenige ebene Figur, die unter allen möglichen geschlossenen ebenen Figuren von demselben Umfang den grössten Flächeninhalt hat. Wenn bei der Expiration etwas weniger Blut aus dem Schädelinnern abfließt, so nähert sich der Querschnitt der Venen der Kreisform, er entfernt sich von ihr bei der Inspiration.

Wenn somit auch die Wände der grösseren Gehirnvenen für gewöhnlich nicht gespannt sind, so wird man doch, weil nach dem arteriellen Abschnitt des Systems hin der Druck in

¹⁾ Triepel, l. c. (Anat. Hefte, 22. Hft.), S. 208. Noch nachträglich möchte ich bemerken, dass derselbe Satz auch in technischen Lehrbüchern abgeleitet wird, wenn auch, soviel ich gesehen habe, auf anderen Wegen. Vergl. Grashof, Theorie der Elastizität und Festigkeit mit Bezug auf ihre Anwendungen in der Technik. 2. Aufl., 1878. S. 312.

den Gefässen immer höher wird, bald an Gefässe gelangen, deren Wand gespannt ist, vielleicht sind das die kleinen oder kleinsten Venen. Es ist aber kaum anzunehmen, dass hier infolge der Respiration periodische Spannungszunahmen eintreten; wenn vielleicht auch noch eine periodische Druckzunahme im Innern erfolgt, so wird andererseits die periodische Druckzunahme im Liquor cerebrospinalis dafür sorgen, dass die Wandspannung dieser Gefässe sich wenig oder gar nicht verändert.

Die expiratorische Drucksteigerung in der Cerebrospinalflüssigkeit wirkt natürlich auch auf Arterien und Kapillaren. Von den Kapillaren wird später noch die Rede sein, die Arterien werden in der Weise beeinflusst, dass während der Expiration das durch die Herzthätigkeit eingetriebene Blutquantum etwas geringer ist als während der Inspiration.

Zu den grösseren durch die Respiration bedingten Schwankungen im Druck der Cerebrospinalflüssigkeit gesellen sich nun noch die kleineren, in kürzeren Zwischenräumen auf einander folgenden, die von der arteriellen Pulsation abhängig sind.

Man hat es als besonderen Vorteil angesehen, dass das Blut durch die Carotiden in fast gerader Richtung vom Herzen aus hirnwärts geleitet wird; in dieser Weise hat sich schon Descartes geäussert¹⁾. Indessen scheint es doch, als ob die Natur sehr darauf bedacht gewesen sei — man gestatte eine solche Ausdrucksweise —, den direkten Anprall der Blutwelle am Gehirn abzuschwächen. Man denke an die Krümmungen der Carotis interna im Felsenbein und Sinus cavernosus²⁾; in gleichem Sinne, aber noch einschneidender, wirken die Wundernetze, die bei Wiederkäuern zwischen Gehirn und den es versorgenden Arterien eingeschaltet sind. Die Krümmungen der

¹⁾ Renatus Des-Cartes, Tractatus de homine. Amsterdam, 1686. S. 20 u. 21.

²⁾ Vergl. Stahel, Über Arterienspindeln und über die Beziehung der Wanddicke zum Blutdruck. 2. Abhandlung. Arch. f. Anat. u. Entw. 1886. S. 318 ff.

Carotis interna und ebenso die der Arteriae vertebrales haben augenscheinlich den Erfolg, dass in ihnen die Blutwelle wiederholt reflektiert wird und an der Gehirnbasis abgeschwächt ankommt, d. h. der mittlere Blutdruck ist in den Arterien an der Hirnbasis geringer als in der Carotis interna oder im aufsteigenden Teil der Arteria vertebralis.

Durch jede Kontraktion der Herzkammern wird ein gewisses Blutquantum in die Arterien im Innern der Schädelhöhle geworfen. Dadurch wird der Druck in ihnen erhöht, und da ihre Wände nicht starr sind, auch der Druck der Cerebrospinalflüssigkeit; das zeigen die kleinen, mit dem Arterienpuls synchronen Druckschwankungen, die man an ihr beobachtet hat. Die Drucksteigerungen in der Cerebrospinalflüssigkeit, die auf jede Herzsystole folgen, wirken nun wieder auf alle Teile des Gefässsystems ein. Auf die Arterien wirken sie zurück als Widerstand, der ihrer pulsatorischen Erweiterung entgegengesetzt wird. Dieser Widerstand wäre unendlich gross, wenn der inkompressiblen Cerebrospinalflüssigkeit nicht die Möglichkeit gegeben wäre, nach irgend einer Weise hin auszuweichen. Die Nachgiebigkeit des nachgiebigen Verschlusses, den wir in Gestalt der Dura mater spinalis (oder der Ligamenta intervertebralia) haben, ist sehr gering und würde wenig nützen. Dagegen ist die Möglichkeit vorhanden, dass die Druckerhöhung sich auf den Inhalt der grösseren Venen fortsetzt, deren Lumen zugleich etwas verringert wird. Wenn die Venenwände (und die Kapillärwände) absolut starr wären und dem Druck der Cerebrospinalflüssigkeit nicht nachgäben, so könnten auch die Hirnarterien sich beim Puls nicht ausdehnen, weil ja der Schädelhöhleninhalt nicht veränderlich ist: genau ebensoviel Blut, wie in die Arterien bei der Pulsation eingepresst wird, muss durch die Venen aus dem Schädelraum austreten. Da die vom Puls abhängigen Druckschwankungen in der Cerebrospinalflüssigkeit nur sehr gering sind, so werden bei der Druckerhöhung nur die grösseren Venen

eine Kompression erfahren, nicht aber die kleinen Venen, deren Wand, wie vorhin ausgeführt wurde, wahrscheinlich eine (sehr geringe) Spannung besitzt.

Das Blutquantum, das durch die Pulsquelle in die Schädelhöhle getragen wird, unterliegt, wie schon bemerkt, gewissen Schwankungen. Man kann indessen trotzdem den Versuch machen, einen mittleren Wert für das eingeführte Flüssigkeitsvolum anzugeben, wobei freilich zu bemerken ist, dass eine solche Zahl bei der Menge des Fehlerquellen, die ihre Schätzung beeinflussen, nur dazu dienen kann, die Vorstellung der Verhältnisse zu erleichtern. Die Blutströmung in den Gefässen ist kontinuierlich, sie erleidet in den Arterien infolge der Pulsation eine periodische Geschwindigkeitsänderung. Nach Vierordts Annahme¹⁾ besteht (beim Menschen) in der Carotis communis eine mittlere Geschwindigkeit von 261 mm in der Sekunde, daraus ergibt sich, wenn man den Querschnitt der Carotis communis = $\pi \cdot 16$ qmm, den der Carotis interna und externa je = $\pi \cdot 9$ qmm annimmt²⁾, eine Geschwindigkeit in der Carotis interna = 232 mm in der Sekunde, es strömt somit durch eine Carotis interna in der Sekunde $9\pi \cdot 232 = 6560$ emm = 6,560 cem Blut in die Schädelhöhle, oder bei einer Anzahl von 72 Pulsschlägen in der Minute während der Zeit eines ganzen Pulsschlages $\frac{6,560 \cdot 60}{72} = 5,467$ cem. Nach Vierordt³⁾ veranlasst

1) Vierordt, K., Grundriss der Physiologie des Menschen. 4. Aufl., 1871. S. 146.

2) Es scheint mir am besten zu sein, für die Querschnittsberechnungen auf die Angaben, die Henle (l. c., S. 71. 90 und 106) über die Grössenordnung der Arterien macht, zurückzugreifen. Wir besitzen zwar genauere Messungen (vgl. Thoma, Untersuchungen über die Grösse und das Gewicht der anatomischen Bestandteile des menschlichen Körpers, 1882, S. 213, sowie die ebendort, S. 282, befindlichen Litteraturangaben), doch ändert sich gerade an den Carotiden während ihres Verlaufes die Weite der Lichtung in recht beträchtlichem Masse — man denke nur an die Carotisspindel —, sodass man in Verlegenheit kommt, welche von den in verschiedener Höhe gemessenen Weiten der Arterie man benutzen soll. Man vergleiche auch Stahel, l. c., S. 310 ff.

3) Vierordt, l. c. S. 144.

jede Kammerstole eine Geschwindigkeitszunahme von 20—30%, d. i. im Mittel 25%; man kann hiernach die Geschwindigkeit von 232 mm in der Carotis interna in zwei Teile teilen, 129 und 103 mm, wovon die eine Zahl die mittlere Geschwindigkeit während des Anstieges der Pulswelle, die andere die mittlere Geschwindigkeit während ihres Abfalles bedeuten würde. Und ebenso ergibt sich, dass von den 5,467 cem, die während eines Pulses durch eine Carotis interna in die Schädelhöhle treten, 3,037 cem auf die Zeit des Pulsanstieges, 2,430 cem auf die Zeit des Pulsabfalles kommen, also auf die des Anstieges nur 0,607 cem mehr. Wenn man die Arterien, die ausser den Carotiden der Schädelhöhle Blut zuführen (Arteriae vertebrales, meningeae), zusammen einer Carotis interna gleichsetzt, so würde eine Pulswelle nicht ganz 2 cem Blut in die Schädelhöhle werfen (natürlich nicht momentan, sondern während einer gewissen Zeit). Genau ebensoviel Blut muss durch die Druckerhöhung im Liquor cerebrospinalis aus den Venen in die Sinus gepresst werden. Bedenkt man nun, wie zahlreich die Gehirnvenen sind, so erkennt man, dass die Kompression, die jede einzelne Vene erfährt, sehr gering ist.

Wie ich vorhin ausführte, muss jede Druckerhöhung in der Cerebrospinalflüssigkeit, sowohl die mit der Expiration als auch die mit der arteriellen Pulsation einhergehende, auf jedes Gebilde in der Schädelhöhle einwirken, also auch auf die Kapillaren. Eine Kompression wie die grossen Venen werden diese aber nicht erfahren, weil in ihnen wahrscheinlich immer ein höherer Druck herrscht als in der Cerebrospinalflüssigkeit. Zur Vervollständigung des Bildes sei noch bemerkt, dass die Spannung ihrer Wand nur dann immer dieselbe und die Blutströmung in ihnen nur dann vollkommen kontinuierlich sein kann, wenn die Druckschwankungen von den grösseren Gefässen aus sich (abgeschwächt) bis in sie fortpflanzen. Auch der Abfluss der Lymphe wird jedenfalls durch die periodischen Druckschwank-

ungen befördert¹⁾ aber ohne dass hierdurch die Blutcirculation in irgendwie nennenswerter Weise beeinflusst würde.

Es bedarf keiner besonderen Begründung, dass bei der pulsatorischen Druckerhöhung im Schädel nicht die Sinus, sondern die Venen komprimiert werden. Es wird hierdurch bei jedem Puls ein gewisses Quantum, nämlich ungefähr 2 ccm, aus den Venen in die Sinus gepresst und, wenn man sich so ausdrücken will, ein Sinuspuls erzeugt, die Spannung der Sinuswände wird erhöht, allerdings um einen sehr kleinen Betrag²⁾. Die Wände der Sinus können als starr angesehen werden, darum muss, wie Berthold³⁾, Cramer⁴⁾ und Grashey⁵⁾ angegeben haben, ein Puls in der Vena jugularis interna auftreten. Dieser Ansicht ist von Althann⁶⁾ widersprochen worden. Es scheint mir allerdings denkbar zu sein, dass der Puls nur sehr abgeschwächt in der Vena jugularis interna ankommt, nämlich infolge des Umstandes, dass mehrere Venen bei ihrer Einmündung in den Sinus gerade entgegen dem Blutstrome laufen, sodass also Blut, das aus diesen Venen ausgepresst wird, das strömende Blut zurückstauen muss. (Die hierdurch wieder bedingte Rückwirkung auf die Venen zu analysieren, ist wohl nicht angängig.) Bei der Vena jugularis interna wäre auch noch der von Mosso⁷⁾

1) Vergl. Adamkiewicz, Die Lehre vom Hirndruck und die Pathologie der Hirnkompression. Sitzungsber. d. Kaiserl. Akad. d. Wissensch. in Wien. Math.-naturw. Kl. 88. Bd., 3. Abt., 1883. S. 32.

2) Ich möchte darauf hinweisen, das im Auge ganz ähnliche Verhältnisse wie im Schädel obwalten. Die periodischen Kompressionen der Vena centralis retinae, die oft zu beobachten sind, wurden schon von Donders auf die periodischen Druckerhöhungen im Glaskörper zurückgeführt, die von der arteriellen Pulsation herrühren.

3) Berthold, Zur Blutcirculation in geschlossenen Höhlen. Centralbl. f. d. med. Wissensch., 1869. S. 673.

4) Cramer, Experimentelle Untersuchungen über den Blutdruck im Gehirn. Diss. Dorpat, 1873. S. 32 ff.

5) Grashey, l. c. (Experim. Unters. 1892), S. 62.

6) Althann, Beiträge zur Physiologie und Pathologie der Circulation I. Der Kreislauf in der Schädelrückgratshöhle. Dorpat, 1871, S. 99.

7) Mosso, Die Diagnostik des Pulses. 1879. S. 60 ff.

beschriebene „negative Puls“ zu berücksichtigen, der in Gestalt eines Druckabfalles in den Venen kurz nach dem Carotispuls auftritt und so den positiven Puls aufzuheben imstande ist, der auf die Cirkulation im Gehirn zurückgeführt wird. Die Wand der Jugularis ist jedenfalls nicht so gebaut, als ob sie durch Pulsationen in Anspruch genommen würde.

b) Die Beanspruchung der Gehirnvenenwände.

Um mit dem Einfachsten zu beginnen, wollen wir zuerst einen Blick auf die Sinus werfen. Die Sinus können rücksichtlich der Beanspruchung ihrer Wände, wie ich schon angedeutet habe, auf eine Stufe mit den kleinen Arterien gestellt worden; hier wie dort findet durch die Pulsbewegung des Blutes, d. h. durch den periodisch wechselnden Druck im Innern eine periodisch auftretende Spannungszunahme der Wand (wesentlich in tangentialer Richtung) statt, eine Spannungszunahme, die, wie ich in meiner Arbeit über die Gehirnarterien ausgeführt habe, wesentlich die Innenfläche der Wand betrifft. Und aus diesem Grunde findet sich in den Sinus, ebenso wie in den Arterien, eine Anhäufung gelben Bindegewebes vorwiegend an dieser Stelle. Da nun in den Sinus, ebenso wie in den kleinen Arterien die Druckschwankungen und damit die Spannungsänderungen nur gering sind, so finden wir in beiden Fällen keine geschlossene Membran, sondern mehr oder weniger dichte Gitter von gelben Bindegewebsfasern. Die Auffaserungen oder Vervielfältigungen der Gitter sind den gleichen Bildungen in Arterien an die Seite zu setzen, sie entsprechen lokalen Drucksteigerungen oder Wirbelbildungen, wie man sie in den Sinus, besonders dem Sinus sagittalis superior, bei der unregelmässigen Beschaffenheit der inneren Oberfläche sehr häufig antreffen muss.

Auf dieselbe Weise wie die Auskleidung der Sinus lässt sich das membranartige dichte Gitter erklären, das sich in den

Venae cerebri superiores vor ihrer Mündung auf der Seite ihres inneren Umfanges findet, die dem Sinus sagittalis superior benachbart ist. Hier kann nur die gegenüberliegende Wandung bei den periodischen Druckerhöhungen im Liquor cerebrospinalis niedergedrückt werden, und der Inhalt wird gegen die mit dem Sinus verlötete Wand gepresst.

Verwickelter gestalten sich die Verhältnisse bei allen denjenigen Venenwänden, die in der vorhin geschilderten Weise zwischen Venenblut und Cerebrospinalflüssigkeit flottieren. Die verschiedenartigen Röhrenwände, deren Beanspruchung von Technikern einer exakten Untersuchung unterworfen worden ist, liefern, soweit ich sehe, kein Beispiel, das man bei der vorliegenden Aufgabe direkt zum Vergleich herbeiziehen könnte. Immerhin bietet die Bewegung der Gehirnvenenwände gewisse Momente, die einige Ähnlichkeit mit Problemen der technischen Physik verraten, und so glaube ich, dass man das Wesentliche über die gesuchte Beanspruchung mit ziemlicher Sicherheit feststellen kann.

Zunächst ist zu bemerken, dass die grossen Gehirnvenen in axialer Richtung keine merkbare Spannungsänderung erfahren, denn sie werden auf grossen Strecken ihrer Längenausdehnung in allen Punkten in der gleichen Weise beansprucht. Ich kann mich somit darauf beschränken, die an einem Querschnitt vor sich gehenden Veränderungen zu untersuchen.

Die Fixierung der grösseren Gehirnvenen, sowohl der inneren wie auch der äusseren, in dem umgebenden Gewebe ist recht locker, da sie von einem dichten Netz von Lymphgefässen umspinnen sind. Es wird sich indessen zeigen, dass sie nicht vernachlässigt werden darf; ich will aber doch zur Vereinfachung zunächst annehmen, eine Vene ziehe vollkommen frei durch die Schädelhöhle im Liquor cerebrospinalis.

Der Querschnitt einer solchen Vene stellt nach den Ausfüllungen von vorhin für gewöhnlich eine Ellipse dar, deren

grosser und kleiner Durchmesser infolge der verschiedenen Druckschwankungen nicht konstant bleiben. In Fig. 1 sind die Veränderungen des Querschnittes während eines Pulses schematisch (und übertrieben) wiedergegeben.

Vor Eintritt der Pulswelle in die Arterien der Schädelhöhle besitzt das Venenlumen die Form a, wenn sich die Arterien erweitern, geht es in b und schliesslich in c über, um bei dem Engerwerden der Arterien wieder die Formen b und a anzunehmen. Die Schwankungen des Querschnittes bewegen sich nun nicht immer um dieselbe Mittelform b, sondern b verändert sich selbst. Es findet ein periodischer Wechsel zwischen einem

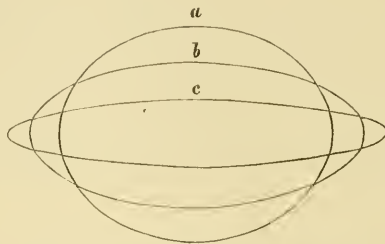


Fig. 1.

Minimum und einem Maximum der Weite statt, der Übergang von dem einen zum anderen erfolgt aber nicht stetig, sondern ruckweise; jeder Schritt, der in der einen Richtung gethan wird, wird von einem kleineren entgegengesetzten gerichteten Schritte gefolgt.

Die Vorgänge in der Wand werden bei jeder Querschnittsverkleinerung ihrem Sinne nach dieselben sein, gleichviel ob man die geringen Verkleinerungen, die den Eintritt von Pulswellen in die Schädelhöhlenarterien begleiten, im Auge hat oder die Gesamtverkleinerung, die während einer Inspiration erfolgt. Entsprechendes gilt von den Vergrösserungen des Querschnittes. Man kann somit allgemein zwei Bewegungsphasen von einander

unterscheiden, als erste will ich diejenige bezeichnen, bei der sich die kleine Ellipsenachse verkürzt, als zweite die, bei der sie sich verlängert.

Den Grund, warum dann, wenn abwechselnd an der Innen- und Aussenfläche des elliptischen Wandquerschnittes ein Überdruck vorhanden ist, Querschnittsänderungen wie die geschilderten auftreten, kann man sich leicht klar machen. Der Druck und ebenso der Überdruck ist für alle Flächeneinheiten der Wand gleich gross und wirkt in einer zur Tangente an die Gefässwand senkrechten Richtung. Zerlegt man die auf die einzelnen Teilchen senkrecht zur Tangente an die Wand wirkenden Kräfte nach der Richtung der Ellipsenachsen in zwei Kom-

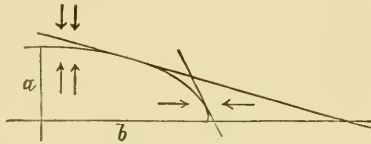


Fig. 2.

ponenten, so ist die Summe derjenigen Komponenten, die in die Richtung der kleinen Ellipsenachse fallen, grösser als die Summe der in die Richtung der grossen Achse fallenden.

Man zerlege nun einen Quadranten der Ellipse, z. B. den rechten oberen in Fig. 1, in zwei Teile, die sich dadurch unterscheiden, dass in dem der kleinen Achse näher liegenden Teile die Tangenten an die Wand mit der grossen Achse Winkel von weniger als 45° bilden, dass dagegen in dem der grossen Achse näher liegenden Teile die Tangenten an die Wand mit der grossen Achse Winkel von mehr als 45° bilden (Fig. 2). Durch inneren Überdruck werden die Schichten im ersten Teile nach aussen gedrängt, sie erfahren dabei einen tangentialen Zug, und diesem Zuge folgen die Schichten des zweiten Teiles nach, wobei sie entgegen dem inneren Überdruck nach innen gedrängt werden. Dabei tritt offenbar in radiärer Richtung eine Kom-

pression ein und, was wichtiger ist, eine positive tangentielle Zugspannung, die alle Schichten betreffen muss. Das Resultat ist schliesslich in beiden Teilen des Quadranten offenbar dasselbe. Umgekehrt muss bei äusserem Überdruck in allen Schichten eine negative tangentielle Zugspannung, d. i. ein Druck, auftreten.

Es sind aber noch weitere Spannungen in der Wand zu berücksichtigen. Ich schneide mir jetzt an beliebiger Stelle des Quadranten ein Flächenelement $ABCD$ heraus (Fig. 3), von der Form eines Trapezes, dessen nicht parallele Seiten AD und BC zu einander senkrecht und den respektiven Ellipsenachsen parallel sind. Wenn das Trapez $ABCD$ dem Zustand der Kom-

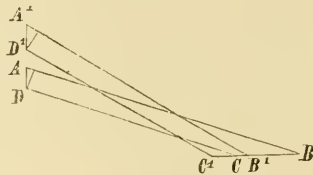


Fig. 3.

pression entspricht, so entspricht dem Zustand der Ausdehnung das Trapez $A'B'C'D'$, von dem anzunehmen ist, dass $A'D'$ und $B'C'$ wieder den Ellipsenachsen parallel sind, und von dem vermutet werden kann, dass seine beiden anderen Seiten, wie im ersten Trapez, einander parallel sind — geringe Abweichungen in den Richtungen von $A'B'$ und $C'D'$ würden das Endergebnis unberührt lassen. Wenn nun das eine Trapez in das andere übergeht, so findet eine Verschiebung der beiden parallelen Seiten gegen einander statt, wie man erkennt, wenn man z. B. von den Punkten D und D' auf AB bzw. $A'B'$ Lote fällt. Man kann übrigens auch die Seiten des Flächenelementes AB und CD , bzw. $A'B'$ und $C'D'$, gekrümmt annehmen, entsprechend der Krümmung der Ellipse, wodurch, wie man leicht konstatiert, das Resultat nicht geändert wird. Da man sich den Wand-

querschnitt aus lauter gleichgestalteten Flächenelementen zusammengesetzt denken kann und in allen die Verhältnisse sich wiederholen, so wird man während beider Phasen der Venenbewegung in allen Schichten der Wand eine tangentielle Scherspannung zu erwarten haben. Nur zwischen den Punkten, die in den Ellipsenachsen liegen, also an vier Stellen des Wandquerschnittes von unendlich kleiner Breite, tritt keine Scherspannung ein. Wenn man sich das Trapez in Schichten zerlegt denkt, die einer der beiden Ellipsenachsen oder einer anderen Geraden parallel laufen, so würden auch diese Schichten sich bei der Bewegung gegeneinander verschieben, die Scherspannung betrifft also auch noch andere Richtungen, die mit den Tangenten an die Wand verschiedene Winkel bilden. Wichtig ist, worauf ich noch zurückkommen werde, dass nicht nur eine Scherspannung, sondern eine wirkliche Verschiebung eintritt.

Es kommen also in allen Schichten der Wand Druck-, Zug- und Scherspannungen vor, diese Spannungen sind aber nicht in allen Schichten der Wand gleich gross.

Für den Fall des äusseren Überdruckes betrachte man die zwei Ellipsenhälften, die durch die kleine Achse geschieden sind, gesondert von einander. Man kann sich leicht vorstellen, dass diese beiden Hälften sich unter ähnlichen Bedingungen befinden, wie etwa zwei Gerten, deren Enden zusammengebogen werden. Die Gesetze der Biegung sind in neuerer Zeit in einer ganzen Reihe von Arbeiten, die funktionelle Strukturen behandeln, besonders ausführlich von Roux¹⁾, J. Wolff²⁾ u. a. dargelegt worden, so dass ich nicht nötig habe, näher darauf

1) Roux, Beiträge zur Morphologie der funktionellen Anpassung. I. Die Struktur eines hochdifferenzierten bindegewebigen Organs. Arch. f. Anat. u. Entw. 1883. S. 76 ff., und III. Beschreibung und Erläuterung einer knöchernen Kniegelenksanchylose. Arch. f. Anat. u. Entw. 1885. S. 131 ff.

2) J. Wolff, Das Gesetz der Transformation der Knochen. Berlin, 1892, S. 16 ff.

einzugehen. Ich will nur daran erinnern, dass ein Stab, der gebogen wird, im allgemeinen in seiner einen Hälfte, die von der konvexen Fläche begrenzt wird, einen Zug, in der anderen Hälfte einen Druck erfährt; diese Spannungen haben ihren grössten absoluten Wert in den Grenzflächen und in deren Nähe, und sie nehmen nach der Mitte des Stabes hin ab, wo sich eine neutrale Schicht befindet, die weder durch Druck noch durch Zug beansprucht wird. Unsere Ellipsenhälften könnten nun bei dieser Darstellung nicht dem ganzen Stab bzw. einem Längsschnitt durch ihn, der in der Biegungsebene liegt, entsprechen, sondern höchstens dem der Konkavität benachbarten Teile des Stabes, der in seiner Gesamtheit auf Druck beansprucht wird. Es hatte sich ja gezeigt, dass während der ersten Bewegungsphase alle Schichten der Wand einen tangentialen Druck erfahren, was darauf zurückzuführen ist, dass der Aussendruck auf allen ihren Teilen lastet. Indessen kann man auch bei einer Beschreibung der Biegungsbeanspruchung auf die Worte Zug und Druck verzichten und kurz sagen, die Spannung habe an der konvexen Seite ihren grössten, an der konkaven Seite ihren kleinsten Wert, da Druck dasselbe ist wie negative Spannung. Dann springt die behauptete Ähnlichkeit zwischen Biegungen und der Beanspruchung der Venenwand sofort in die Augen, und es ergiebt sich die bemerkenswerte Thatsache, dass während der ersten Bewegungsphase der tangentiale Druck an der inneren Begrenzung und in den inneren Schichten der Venenwand am grössten ist.

Für den Fall des inneren Überdruckes denke ich mir die Ellipse durch die grosse Achse in zwei Hälften zerlegt. Auch in diesem Falle kann man Biegungsphänomene zum Vergleich heranziehen. Es würden sich jetzt auch wieder die beiden Ellipsenhälften, wenn sie auch auf andere Weise gewonnen wurden, mit gebogenen Gerten vergleichen lassen. Da die grössten Spannungen an der konvexen Seite der Gerte liegen,

und da bei innerem Überdruck alle Wandschichten auf Zug beansprucht werden, so ergibt sich sofort, dass in der zweiten Bewegungsphase in den äusseren Schichten der Gehirnavenwand die grösste Zugspannung zu finden ist.

Man kann sich die Verschiedenheit der Spannungsgrössen während der zweiten Phase auch in folgender Weise veranschaulichen. Die beiden Pole der Ellipse, die der grossen Achse aufsitzen, können bei der Bewegung als (relativ) feste Punkte angesehen werden, da sie sich, wie oben dargelegt wurde, entgegen dem auf sie wirkenden Drucke bewegen müssen. Wenn ich nun einen Stab an seinen beiden Enden befestige oder auch nur auf Stützen auflege, und ihn dann in seiner Mitte belaste, so erfahren alle seine Schichten einen Zug, ganz wie die Schichten der beiden Ellipsenhälften bei innerem Überdruck. Der Zug ist aber am grössten an der konvexen Seite des durchgebogenen Stabes, was daraus hervorgeht, dass hier zuerst die Kontinuitätstrennung eintritt, wenn der Stab bricht.

Über die Verteilung der Scherspannungen in der Wand würden wir absolut sichere Angaben zu machen imstande sein, wenn wir die Abnahme der Druck- und Zugspannungen in den einzelnen Schichten zahlenmässig belegen könnten, zu einer solchen Berechnung fehlen indessen die nötigen Unterlagen. Man muss sich nämlich vorstellen, dass eine Scherspannung dadurch entsteht, dass die in benachbarten Schichten auftretenden Zug- oder Druckspannungen verschieden gross sind, von der Grösse dieser Differenz hängt die Grösse der Scherspannung ab. Bei der reinen Biegung findet sich das Maximum der Scherspannung in der neutralen Zone, d. i. in der Mitte. In der Venenwand giebt es keine neutrale Zone, die tangentialen Spannungen haben in allen Schichten die gleiche Richtung. Wie sich aber zeigte, ist zwischen Zug- und Druckspannung gar kein grundlegender Unterschied, und wenn wir mit Berücksichtigung dessen wieder die Biegungsphänomene zum Vergleich

heranziehen, müssen wir zugeben, dass es von vornherein zum mindesten wahrscheinlich ist, dass auch bei der Bewegung der Gehirnvenen das Maximum der Scherspannung in den mittleren Wandschichten zu suchen ist. Dass die grösste Scherspannung nicht etwa sich während der einen Bewegungsphase innen, während der anderen aussen befindet, das wird um so wahrscheinlicher, als die beiden Phasen Umkehrungen von einander darstellen und, wenn eine thatsächliche Verschiebung in der ersten Phase erfolgt ist, sie in der zweiten auch an derselben Stelle wieder ausgeglichen werden muss.

Wenn wir das Vorhergehende überblicken, so sehen wir, dass in allen Schichten der Wand Druck-, Zug- und Scherspannungen vorkommen, dass aber die grösste Druckspannung sich in den inneren, die grösste Zugspannung in den äusseren Schichten findet; Scherspannung endlich ist für die mittleren Schichten charakteristisch, sie ist hier am grössten und tritt in beiden Bewegungsphasen auf.

Wenn wir nun den Versuch machen, die Struktur der Wand in den grösseren Gehirnvenen von den Beanspruchungen, die die Wand erfährt, herzuleiten, so wird es uns zwar nicht gelingen, jedes Strukturelement auf eine bestimmte Art der Beanspruchung zurückzuführen; indessen wird es doch möglich sein, verschiedene wesentliche Beziehungen aufzudecken. Bei der anatomischen Beschreibung hatte ich Gelegenheit, auf zwei Eigentümlichkeiten in der Struktur hinzuweisen, die sehr wohl zu den beiden Spannungen, die hauptsächlich in den äusseren und mittleren Schichten vorkommen, in Beziehung gesetzt werden können, nämlich das vorwiegend an die äusseren Schichten gebundene Auftreten von cirkulär verlaufenden gelben Bindegewebsfasern und das Erscheinen von feinen und feinsten Netzen solcher Fasern in den mittleren Schichten.

Schon bei der Schilderung des Baues der Gehirnarterien war ich imstande, das Auftreten des gelben Bindegewebes mit Zugspannungen in Verbindung zu bringen, und die Befunde an den grösseren Gehirnvenen bestätigen somit, dass ein solches Abhängigkeitsverhältnis existiert. Neu ist die Beobachtung, dass an dem Orte, an dem sich die grösste Scherspannung findet, Netze von gelbem Bindegewebe vorhanden sind. Netze besitzt die Wand der Gehirnarterien nicht, auch treten in ihrer Wand keine Scherspannungen auf. Hält man diese Thatsachen zusammen, so liegt die Vermutung nicht fern, dass die gefundenen Netze infolge der besonderen Beanspruchung der mittleren Wandschichten entstanden sind. Scherspannungen müssen freilich auch in den anderen Wandschichten der Gehirnvenen vorkommen; in den äusseren Schichten sind entsprechend die circulären Fasern ebenfalls netzartig mit einander verbunden, in den inneren fehlen allerdings die Netze. Ob etwa in den Muskelzellen, die sich hier finden, bis zu einem gewissen Grade ein Ersatz für gelbes Bindegewebe geboten wird, was ich auch bei den Gehirnarterien annehmen musste¹⁾, bleibe dahingestellt. Jedenfalls ist daran zu erinnern, dass die mittleren Schichten der Gehirnvenen die grössten Scherspannungen zu tragen haben, abgesehen davon, dass die gelben Netze sich gelegentlich auch ziemlich weit nach innen erstrecken können.

Ich hatte vorhin die Annahme gemacht, dass die Venen in der Cerebrospinalflüssigkeit vollkommen frei beweglich sein sollten, das trifft indessen in den wenigsten Fällen in vollem Umfange zu, da die meisten Venen in den Subarachnoidealräumen durch den Zusammenhang mit den Gehirnhäuten mehr oder weniger fixiert sind. Auch wird der Querschnitt oft etwas von der rein elliptischen Form abweichen, besonders bei den Venen, die den Furchen an der Oberfläche des Gehirns folgen.

¹⁾ Triepel, l. c., (Anat. Hefte, 22. Heft), S. 210.

Meine vorigen Ausführungen müssen daher noch eine Einschränkung erfahren. Es sind nämlich die geschilderten Beanspruchungen stärker wirksam an den freier beweglichen Teilen der Venenwand, und umgekehrt können wir schliessen, dass dort, wo die Netze aus gelben Bindegewebsfasern besonders stark ausgebildet sind, der Wand eine freiere Beweglichkeit zukommt als an anderen Stellen; ganz aufgehoben wird ja die Beweglichkeit nirgends sein, in der Ausbildung von Strukturen haben wir sicher ein feines Reagens selbst für kleine Differenzen. Als die freier bewegliche Seite würde sich hiernach in den oberflächlichen Venen die der Arachnoidea zugekehrte ergeben, in den *Venae cerebri internae*, die nach dem dritten Ventrikel sehende. Bei den *Venae cerebri internae* kommen indessen nicht selten individuelle Schwankungen vor.

Von den Bestandteilen der Gehirnvenenwand will ich an dieser Stelle ausser dem gelben Bindegewebe nur die Bündel collagener Fasern, die sich in der inneren Wandschicht finden, und die innere Grenzmembran erwähnen. Es ist sehr leicht verständlich, dass die Bindegewebsbündel der inneren Schichten bei ihrer sehr dichten Lagerung und bei der winkligen Überkreuzung benachbarter Lagen gut geeignet sind, den Druck aufzunehmen, der während der ersten Phase der Venenbewegung auf sie ausgeübt wird. Dieselbe Beanspruchung wie sie erfährt auch die innere Grenzmembran; interessant ist, dass diese in den oberflächlichen Venen dort am dicksten ist, wo die ausgiebigsten Bewegungen stattfinden, d. h. in der äusseren Wand.

Zum Schlusse möchte ich darauf hinweisen, dass nach unseren bisherigen Kenntnissen eine ganze Reihe von Geweben imstande ist, auf mechanische Beanspruchungen durch die Bildung einer funktionellen Struktur zu reagieren, oder dass in einer ganzen Reihe von Organen sich Gewebe mit funktionellen Strukturen entwickeln können. Die Art der Beanspruchung ist überall die gleiche, es handelt sich immer nur um Zug oder

Druck oder Abscherung, und doch bildet sich in dem einen Fall eine funktionelle Struktur aus Knochengewebe, in dem anderen aus collagenen Fasern und das dritte Mal aus gelben Bindegewebsfasern. Die Grösse der Beanspruchung ist zwar verschieden, doch sind diese Unterschiede sicher nicht oder wenigstens nicht allein massgebend für die Entstehung eines Gewebes; man denke z. B. an die starke Beanspruchung des Nackenbandes der grossen Säugetiere, dessen Fasern einen verhältnismässig kleinen Elasticitätsmodul besitzen, und die geringe Beanspruchung mancher dünnen Sehnen, z. B. der des *Musculus palmaris longus*, deren Elemente einen verhältnismässig grossen Elasticitätsmodul besitzen.

Man muss nun entschieden daran denken, dass nicht nur die Grösse der Beanspruchung, sondern ihr Erfolg, d. h. die auf sie folgende Bewegung der keinsten Teile wichtig ist. So ist es für die grossen Gehirnvenen wesentlich, dass die einzelnen Schichten, und besonders die mittleren, bei eintretender Scherspannung auch eine gewisse Abschiebung gestatten, und nicht etwa die Spannung mit einem unbesiegliehen Widerstande beantworten. Die thatsächlich eintretende Verschiebung ist nun sicher sehr gering, wenn sie indessen gar nicht stattfände, wäre überhaupt eine geordnete Bewegung der Gehirnvenen in der Weise, wie ich sie geschildert habe, gar nicht denkbar. Die Natur hat somit ein Mittel geschaffen, durch das es ermöglicht wird, dass die Wand der Gehirnvenen den grössten Scherspannungen, die in ihr vorkommen, nachgiebt, worauf sie nach der Änderung der Beanspruchung wieder in ihre frühere Lage zurückgeführt wird. Die Schnelligkeit, mit der die frühere Form wieder erreicht wird, ist jedenfalls ziemlich gross, infolge der geringen elastischen Nachwirkung, die dem gelben Bindegewebe zukommt.

Die Entstehung einer bestimmten Gewebsart an Orten mit besonderer Beanspruchung muss mit der Frage in Zusammen-

hang stehen, ob ein grösserer oder ein geringerer Widerstand gegen die Beanspruchung zweckmässig ist und ob nach einer Formänderung die ursprüngliche Form zweckmässigerweise schnell oder langsam wieder hergestellt wird. Obgleich der Elasticitätsmodul (oder die diesem reziproke Dehnbarkeit) eines Gewebes konstant ist, so kann doch die im Gewebe thatsächlich eintretende Dehnung oder Verschiebung noch innerhalb gewisser Grenzen schwanken, da die Strukturen und ihre Elemente den Beanspruchungen, denen sie ausgesetzt sind, noch mit verschiedenen Querschnitten entgegen treten können. Die Schnelligkeit, mit der nach Aufhören der Beanspruchung die frühere Form wieder erreicht wird, ist aber nur von der elastischen Nachwirkung der Substanz abhängig, wird also nicht von Querschnittsänderungen beeinflusst. Wir erkennen sehr wohl, dass es zweckmässig ist, dass das Nackenband aus gelbem Bindegewebe und die Sehne des *Musculus palmaris longus* aus collagenen Fasern besteht, und ebenso sehen wir ein, dass das Vorhandensein von Netzen aus gelbem Bindegewebe in den mittleren Schichten der grösseren Gehirnvenen zweckmässig ist, aber wir vermissen das Kausalitätsverhältnis zwischen den bei der Entstehung wirksamen Kräften und dem entstandenen Gewebe, Es muss neben der Beanspruchung bei der Bildung funktioneller Strukturen noch ein weiterer Faktor mit im Spiele sein. Man wird sich etwa vorstellen müssen, dass immer nur ein Gewebe gebildet werden kann, das den Beanspruchungen einen so grossen oder so geringen Widerstand entgegensetzt, also durch die Spannungen in seiner Form so wenig oder so viel geändert wird wie es für den Fortbestand des beanspruchten Organes nötig ist.

So verlockend es wäre, den angedeuteten Gedanken weiter zu verfolgen, so würde dies doch weit über den Rahmen der vorliegenden Arbeit hinausführen.

Erklärung der Abbildungen auf Tafel XXVII.

Die Figuren 1—4 und 6—9 sind bei einer Vergrößerung von 510:1 (Leitz, homogene Immersion $\frac{1}{12}$, Okular 1), Fig. 5 ist bei einer Vergrößerung von 230:1 (Leitz, Objektiv 6, Okular 1) gezeichnet.

Die Pfeile in den Figuren 3, 4, 5 und 8 geben die Richtung des Blutstromes an.

Fig. 1. Querschnitt der Vena cerebri media, Arachnoidealseite. Gelbe Bindegewebsfasern und Netze aus solchen. a innere Grenzmembran, b Muskelkern, c Epithelkern.

Fig. 2. Querschnitt der Vena cerebri interna, untere Seite. Gelbe Bindegewebsfasern und Netze aus solchen. a innere Grenzmembran, b Muskelkern, c Epithelkern.

Fig. 3. Risspräparat der Vena cerebri superior, innere und mittlere Schichten. Bei wechselnder Einstellung gezeichnet, am oberflächlichsten liegt das Netz aus gelben Bindegewebsfasern. a Epithelkern, b Muskelkern.

Fig. 4. Risspräparat der Vena cerebri media, innere und mittlere Schichten. Bei wechselnder Einstellung gezeichnet, am oberflächlichsten liegt das Netz aus gelben Bindegewebsfasern. a Epithelkern, b Muskelkern, c Bindegewebskern.

Fig. 5. Risspräparat der Vena cerebri interna. Lockere Bindegewebsbündel der äusseren Schichten.

Fig. 6. Zupfpräparat der Vena cerebri interna. Bindegewebsbündel mit eingeschlossenen Muskelfasern, von diesen sind teilweise nur die Kerne sichtbar.

Fig. 7. Querschnitt einer Vene aus dem Plexus chorioideus lateralis. a Plexusepithel, b kleine Vene im subarachnoidealen Gewebe des Plexus, c Gefässepithel.

Fig. 8. Risspräparat der Vena cerebri media. Netzförmig angeordnete gelbe Bindegewebsfasern der äusseren Schichten. a Bindegewebskern.

Fig. 9. Gitter aus gelben Bindegewebsfasern an der Innenseite des Sinus sagittalis superior. Aus einem Querschnitt, in dem sich das Gitter an einer Stelle umgelegt hatte.

(AUS DEM I. ANATOMISCHEN INSTITUT DER K. K. UNIVERSITÄT ZU WIEN.)

DIE
BÄNDER DES SCHULTERGELENKES BEIM MENSCHEN
UND
EINIGEN SÄUGETIEREN.

VON
M. CARL ROSENFELD,
WIEN.



Im Auftrage des Herrn Prof. Dr. E. Zuckerkandl, untersuchte ich das von Schlemm beschriebene Ligamentum glenoidium internum des Schultergelenkes. Im Laufe der Untersuchung wurde ich jedoch auf mehrere andere Einzelheiten aufmerksam, bis ich endlich das Schultergelenk der meisten Ordnungen der Säugetierreihe in den Bereich meiner Untersuchung einbezog.

Da die dabei gewonnenen Resultate von den Angaben der Autoren in mancher Beziehung nicht unwesentlich abweichen, anderseits aber auch einige Einzelheiten bisher — meines Wissens — nicht beschrieben oder wenigstens nicht entsprechend gewürdigt worden sind, erlaube ich mir das Ergebnis meiner Untersuchung in dieser Arbeit kurz wiederzugeben.

I.

Im Jahre 1853 beschrieb Fr. Schlemm in Müllers Archiv in einer Abhandlung u. d. Titel „Über die Verstärkungs-bänder am Schultergelenk“ drei Bänder: das Ligamentum coraco brachiale, das Lig. glenoideo-brachiale internum und das Lig. glenoideo-brachiale inferius seu latum, von denen die zwei letzteren, früher unbekannt, von Schlemm zum erstenmal beschrieben wurden, während das erstere schon früher von Barkow, in dessen Syndesmologie 1841 als Lig. coracoideo-capsulare und

von Krause¹⁾ als *Ligamentum accessorium humeri* angegeben wurde. Ein Jahr später 1854 erschien von E. Hilbert, einem Schüler Schlemms, eine in lateinischer Sprache verfasste Arbeit „*De humeri articulo*“, in der wir nebst einigen allgemeinen Angaben über das Schultergelenk, die von Schlemm angegebenen Bänder beschrieben finden. Auch in den übrigen um diese Zeit veröffentlichten Werken finden wir Schlemms Angaben wiedergegeben, so z. B. bei Führer²⁾, Hollstein³⁾ und Kolb⁴⁾.

Während aber das erstgenannte Band auch von allen späteren Autoren, vielfach auch unter dem Namen „*Ligamentum suspensorium humeri*“ angegeben wird, scheinen die beiden anderen in kurzer Zeit in Vergessenheit geraten zu sein. Wir finden daher in der Litteratur der nächsten Decennien, die von Schlemm angegebenen Bänder in der Regel nicht mehr erwähnt und — meines Wissens — sind es bloss Hartmann 1881, Gegenbaur 1883, Welcker 1878 und Brösike 1897, die ein von Schlemm beschriebenes Band anführen oder eine Verstärkung beschreiben, die dem Schlemmschen Band entspricht. So beschreibt Welcker⁵⁾ ein *Ligamentum interarticulare humeri*, welches dem von Schlemm angegebenen Bande zu entsprechen scheint; während Gegenbaur⁶⁾ bei Besprechung der *Bursa synovialis subscapularis* ein Band angiebt, das er selbst zwar mit keinem besonderen Namen belegt, das aber unzweifelhaft nur das Schlemmsche Band sein kann. Er sagt nämlich: „Der Eingang in diese Ausbuchtung der Kapsel wird gegen die Pfanne zu vom Labrum, distal davon von einem breiten und starken Bandzuge begrenzt, welcher teils vom Labrum, teils von

1) Krause, *Menschliche Anatomie*. 1843.

2) Führer, *Chirurgische Anatomie*. 1857.

3) Hollstein, *Anatomie des Menschen*. 1860.

4) Kolb, *Grundriss der Anatomie*, 1861.

5) Welcker, *Archiv für Anatomie und Physiologie*. 1878.

6) Gegenbaur, *Anatomie des Menschen*. 1883. S. 238.

der Wurzel des Coracoids kommt und zum Tuberculum minus verlaufend, die mediale Kapselwand verstärkt“. Endlich finden wir das Band noch bei Henle¹⁾ und Heitzmann²⁾ erwähnt.

a) *Ligamentum glenoideo-brachiale internum*
Schlemmi.

Es ist zu verwundern, dass ein so konstantes Gebilde, wie das Ligamentum glenoideum, erst so spät beschrieben wurde und auch dann in sehr kurzer Zeit in Vergessenheit geraten konnte. In 120 von mir untersuchten Fällen fehlte das Band bloss einmal. Das Ligamentum glenoideo-brachiale internum erscheint daher als ein unzweifelhaft konstantes Gebilde, das am oberen Pfannurande entsprechend der Wurzel des Processus coracoideus, in vielen Fällen fächerförmig ausgebreitet oder selbst mit zwei Schenkeln entspringt, in den meisten Fällen aber mit seinem Ursprunge an die Sehne des langen Bicepskopfes heranreicht oder mit derselben durch ein derbes Bindegewebe verbunden ist. Entspringt das Band an der Pfanne mit zwei Wurzeln, dann begrenzen die letzteren eine kleine Lücke, die eine Kommunikation der Gelenkhöhle mit der Bursa synovialis subscapularis vermittelt. In der Regel ist die Kommunikationsöffnung jedoch bedeutend grösser — wie es noch weiter unten gezeigt werden wird — und dadurch erscheint die vielfach verbreitete Auffassung der Bursa subscapularis als Ausstülpung der Gelenkhöhle begreiflich, wiewohl sie entwicklungsgeschichtlich nicht vollkommen korrekt zu sein scheint. Die bisher von mir untersuchten menschlichen und einige tierischen Foeten lassen vielmehr vermuten, dass die Bursa subscapularis nicht als Ausstülpung der Gelenkskapsel aufzufassen ist, sondern dass die

¹⁾ Henle, Knochen- und Bänderlehre. 1871.

²⁾ Heitzmann, Topographische Anatomie. (Atlas) 1893. In der neuesten Auflage 1896 fehlt aber auch diese Angabe.

Kommunikation erst sekundär zustande kommt. Ich finde nämlich an fast allen jüngeren, menschlichen Embryonen die deutlich entwickelte Bursa subscapularis nirgends in Kommunikation mit der Gelenkkapsel. Bei genauerer Untersuchung zeigt sich aber in der Regel, dass die Kapsel an der Stelle, an welcher die Kommunikationsöffnung zu suchen wäre, deutlich verdünnt ist. Dieser Zustand persistirt nun sehr oft in der zweiten Hälfte des embryonalen Lebens und auch beim erwachsenen Individuum findet man diese Verhältnisse nicht selten. Wiederholte Talginjektionen der Gelenkhöhle älterer, kräftiger Personen ergaben in nicht zu seltenen Fällen die Persistenz der eben geschilderten embryonalen Zustände. Die Gelenkhöhle wird durch die eingespritzte Masse gefüllt, während der Schleimbeutel leer bleibt und sich gegen das Gelenk durch eine dünne Membran scharf absetzt.

Von seiner Ursprungsstelle verläuft nun das Band nach aussen und vorne in der Richtung gegen das Tuberculum minus humeri, wobei es an der der Gelenkhöhle zugewendeten Seite mit einem Synovialüberzug versehen ist. Die Gegenfläche des Bandes zeigt ein verschiedenes Verhalten. In vielen Fällen sehen wir nach Eröffnung der Bursa subscapularis die äussere Fläche des Bandes vollkommen freiliegend. Wenn aber zwischen der Bursa subscapularis und dem Gelenkraume keine Kommunikation besteht, ist auch die äussere Fläche des Ligamentum glenoideum von einer dünnen Membran bekleidet und es liegt der Rand des Bandes direkt der Kapsel an. Im ersteren Falle, wenn nämlich das Band mit seiner äusseren Fläche vollkommen freiliegt, finden wir eine sehr weite Kommunikationsöffnung zwischen dem Gelenkraume und der Bursa mucosa subscapularis, ja einen förmlichen Defekt der vorderen Kapselwand, welcher von Weitbrecht¹⁾ als Foramen ovale, ferner

1) Weitbrecht, Syndesmologie, 1779.

von Schlemm¹⁾ und Hollstein²⁾ als „pyramidaler Schlitz“ beschrieben wurde.

Nachdem das Band auf diese Weise die Strecke zwischen der Pfanne und dem Oberarm zurückgelegt hat, endet es in der Regel im engen Anschlusse an die Subscapularissehne am Tuberculum minus humeri. In anderen Fällen wieder verläuft es fächerförmig ausgebreitet, um mit der Kapsel vereint an den Knochen zu gelangen; aber auch hier findet man immer einen kleinen Anteil des Bandes, der sich in die Subscapularissehne einseckt. In selteneren Fällen strahlt das Band direkt in die Subscapularissehne ein. So finde ich an einem Präparate das Band geteilt in zwei Schenkel, die zur Kapsel in keine nähere Beziehung treten, sondern sich in die Sehne des Musculus subscapularis verlieren. Der obere Schenkel stellt dann bloss eine stärkere Ausbildung eines auch sonst vorhandenen Faserzuges dar, der mit dem Ligamentum glenoideobrachiale internum gemeinsam entspringt, im weiteren Verlaufe aber mit demselben divergiert und gewöhnlich in die äussere Fläche der Sehne einstrahlt.

Das eben Angeführte entspricht dem typischen Verhalten des Ligamentum glenoideo-brachiale internum Schlemmi und nur in verhältnismässig seltenen Fällen beobachtet man ein etwas abweichendes Verhalten. So z. B. wären einige Fälle zu erwähnen, in denen das Band anscheinend fehlte, bei genauer Untersuchung aber als zarter Bandstreifen oder auch verdickter Randbogen der synovialen Membran zu finden war.

Gleichwie beim Erwachsenen, sehen wir das Ligamentum glenoideum internum auch während der intrauterinen Entwicklung als ganz konstantes Gebilde, nur ist an fötalen Extremitäten wie bereits erwähnt wurde — die Gelenkhöhle gegen die Bursa subscapularis in der Regel abgeschlossen. Man muss

¹⁾ Schlemm, l. c.

²⁾ Hollstein, Anatomie des Menschen. 1860. S. 199.

daher, um an das Band zu gelangen, die dünne Kapselwand einschneiden.

Schon um die Mitte der foetalen Entwicklung ist das Ligamentum glenoideum internum verhältnismässig stark ausgebildet, insbesondere bei manchen Tieren (Hund, Schwein), bei denen es die im Gelenke befindliche, Bicepssehne an Dicke und Stärke übertrifft.

b) Ligamentum glenoideo-brachiale inferius seu latum.

Das Ligamentum glenoideo-brachiale inferius Schlemmi wird von den meisten Autoren nicht erwähnt, da es schwer fällt die Grenzen desselben gegen die übrige Kapsel anzugeben. Das unter diesem Namen von Schlemm angegebene Band, stellt bloss eine nicht scharf zu begrenzende Verdickung der vorderen, unteren Kapselwand dar, deren Ausdehnung so vielen individuellen Schwankungen unterworfen ist, dass jede Beschreibung dieses Gebildes kaum einzelnen Präparaten entsprechen könnte. In vielen Fällen ist die Angabe der unteren Grenze noch durch den Umstand erschwert, dass die ganze Kapsel gleichmässig verdickt erscheint, so dass man kaum von einem besonderen Bande sprechen könnte, während das früher angegebene Ligamentum glenoideum internum sich auch in solchen Fällen durch eine dünne synoviale Membran gegen die verdickten Kapselanteile scharf absetzt.

Für jeden Fall unterliegt es aber keinem Zweifel, dass dieser Kapselanteil in manchen Fällen in einer grösseren, aber sehr variablen Ausdehnung verstärkt ist u. z. veränderlich insoferne, als seine obere Grenze verschieden hoch gegen das Ligamentum glenoideum internum hinaufreicht und die untere Grenze sich verschieden weit gegen die hintere Kapselwand erstreckt.

c) Ligamentum coraco-humerale seu suspensorium humeri.

Während die beiden früher besprochenen Bänder nur von einzelnen Autoren angegeben werden, finden wir das Ligamentum coraco-humerale — wie bereits erwähnt — schon vor Schlemm von vielen älteren Autoren beschrieben. Auch alle späteren Autoren geben dieses Band als Verstärkung der Schultergelenkscapsel an, viele glauben sogar „die Tragkraft dieser Fasern sei bei senkrechtem Herabhängen des Armes besonders in Anspruch genommen“ (v. Luschka und andere) und bezeichneten diesen Faserzug dementsprechend auch als Ligamentum suspensorium humeri. Auch in den Detail-Angaben über dieses Gebilde stimmen sämtliche Autoren überein.

Schlemm¹⁾ beschreibt dieses Gebilde in folgender Weise: „Das obere Band, Ligamentum coraco-brachiale, entspringt mit zwei Wurzeln, einer oberen, vom äusseren Rande des Processus coracoideus und einer unteren, vom Labrum fibrocartilagineum und dem Umfange der Cavitas glenoidea, dicht innen neben der Sehne des langen Kopfes des Musculus biceps brachii, so dass diese Sehne mit ihr im Ursprunge verwachsen ist. Das Band liegt zwischen dem M. supraspinatus und dem M. subscapularis, geht abwärts zum Oberarmbein und teilt sich in zwei Schenkel, und setzt sich an die innere und äussere Hervorragung des Sulcus tendinis bicipitis fest, wobei es aussen mit der Sehne des M. supraspinatus, innen mit der des Subscapularis verwächst.“

Meine Untersuchung führte zu dem Resultate, dass das unter dem Namen Ligamentum coraco-brachiale beschriebene Gebilde, weder als Verstärkung der Capsel noch als selbständiges Band zu deuten sei, sondern als Fortsetzung der Capsel auf den Processus coracoideus.

1) Schlemm, Fr., Müllers Archiv. 1853.

Es wäre vor allem zu bemerken, dass im Bereiche des Ligamentum coraco-brachiale der Autoren keine wesentliche Verdickung der Kapsel besteht, wenngleich es im ersten Momente diesen Eindruck macht. Unter dem einen Anteile, welchen Schlemm als obere Wurzel des Ligamentum coraco-brachiale beschreibt, findet man erstens konstant einen grösseren Fettklumpen, der, in der Tiefe verborgen, diesen Faserzug bei oberflächlicher Untersuchung stärker erscheinen lässt. Ferner strahlt in diesen Faserzug einerseits von vorne her ein Fascienblatt ein, das die Sehne des Musculus subscapularis bekleidet, während sich anderseits von der dorsalen Seite her die, den Musculus supraspinatus einschneidende Fascie ebenfalls in diesen Faserzug verliert. Auch die Bursa subscapularis erstreckt sich nicht selten dorsal bis unter diesen Faserzug, und so ist es begreiflich, dass man leicht in der Schätzung der Dicke dieses Kapselanteiles getäuscht werden kann. Ebensowenig kann man bei genauerer Untersuchung eine Verdickung in dem weiteren Verlaufe dieses Bandes finden, ich meine nämlich in der Strecke zwischen dem oberen Rande der Pfanne und dem Sulcus intertubercularis humeri. Berücksichtigt man nämlich, dass — wie auch Schlemm angiebt — die Sehne des Musculus subscapularis und die Sehne des M. supraspinatus an dieser Stelle einstrahlen und zwar derart, dass sie eine bogenförmig gestaltete, sehnenfreie Stelle zwischen sich fassen, dass ferner die sehnenfreie Kapselpartie die, im Gelenkraume befindliche Sehne des langen Bicepskopfes bedeckt, dann begreift man leicht, dass auch in dieser Strecke die Verdickung bloss vorgetauscht wird und man daher kein Recht hat, von einer bandartigen Verstärkung der Kapsel, geschweige denn von einem selbständigen Bande zu sprechen. Und thatsächlich gelingt es auch präparatorisch zu beweisen, dass an dieser Stelle keine Verstärkung zu finden ist, wenn man einerseits die Sehne des M. supraspinatus, die den unteren Teil des Bandes überlagert,



Fig. 2.

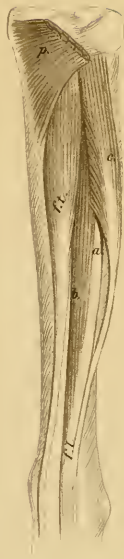


Fig. 3.

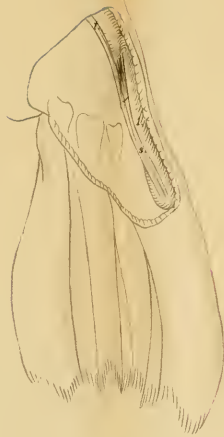


Fig. 4.



Fig. 5.



Fig. 6.

andererseits auch die von innen her anliegende Bicepssehne entfernt. Noch viel überzeugender ist der Befund an fötalen Extremitäten, an denen schon das präzise Ablösen der Supraspinatussehne hinreicht, um das Fehlen eines Verstärkungsbandes zu beweisen; ja in manchen Fällen sieht man sogar nach dieser Präparation die Bicepssehne durch die dünne Kapselwand durchscheinen. Dabei erzeugt man in beiden letzteren Fällen kein Kunstprodukt, da die verschiedene Faserrichtung der Supraspinatussehne und der Kapselwand bei der Präparation einen sehr verlässlichen Anhaltspunkt bietet. Von Bedeutung für die Annahme, es bestehe an dieser Stelle keine Verdickung der Kapsel, ist ferner auch der Umstand, dass — wie meine vergleichend-anatomischen Untersuchungen ergeben (siehe II. Teil dieser Arbeit) — ein derartiges Verstärkungsband in der Reihe der Säugetiere nicht besteht. Es stellt vielmehr gerade die Stelle, an der das Ligamentum coraco-humerale zu suchen wäre, den dünnsten Kapselanteil dar, sodass die darunter liegende Bicepssehne deutlich durchscheint.

Ebensowenig angriffsfrei ist auch die Angabe, die Tragkraft des Ligamentum coraco-brachiale sei bei senkrechtem Herabhängen des Armes besonders in Anspruch genommen, welcher Umstand für das Bestehen eines Verstärkungsbandes sprechen würde. Das direkte Experiment ergibt vielmehr, dass die Festigkeit und Tragkraft des Gelenkes nicht im geringsten leidet, wenn man das Ligamentum suspensorium der Autoren vom Processus coracoideus ablöst oder durchschneidet. Es hat also diese Partie der Schultergelenkscapsel diesbezüglich keine grössere Bedeutung, als irgend eine andere Stelle der dorsalen Kapselwand.

Alle die hier angeführten Umstände und insbesondere das zuletzt erwähnte Experiment beweisen — wie ich glaube — zur Genüge, dass die Angaben der Autoren dem thatsächlichen Befunde nicht vollkommen entsprechen, und diese Umstände sind

es auch, die es gestatten, den Bestand eines Ligamentum coraco-brachiale als Verstärkungsband zu leugnen.

Dennoch fand auch ich konstant einen Faserbogen, der zwischen der dorsalen Kante des Processus coracoideus und dem oberen Rande der Schultergelenkspfanne ausgespannt war, eben jene Fasern, welche Schlemm und die anderen Autoren als zwei Wurzeln des Ligamentum coraco-brachiale deuten. Da aber diese Deutung nach den früheren Ausführungen unzulässig ist, entsteht nun die Frage: wie wäre das Vorkommen eines derartigen Faserbogens zu erklären?

Bevor ich diese Frage beantworte, muss ich einige Bemerkungen über die Kapsel des Schultergelenkes vorausschicken und in einer genaueren Beschreibung der fibrösen Kapsel wird man mit Leichtigkeit die soeben aufgeworfene Frage beantwortet finden.

Wie an allen anderen wahren Gelenken müssen wir auch am Schultergelenke eine fibröse Kapsel und eine diese bekleidende Synovialmembran unterscheiden. Die synoviale Membran entspringt im vollen Anschlusse an das Labrum fibrocartilagineum der Pfanne, bekleidet die fibröse Kapsel und nur an einer Stelle, am oberen Rande der Pfanne, reicht ihr Ursprung etwas höher hinauf, da sie an dieser Stelle, über das Labrum hinweg, auf den Hals der Scapula übergreift. Ein wenig komplizierter ist das Verhalten der synovialen Membran an der vorderen Kapselwand. Nach dem Ablösen der Kapsel vom Humerus und nach dem Zurückschlagen derselben gegen die Scapula sehen wir, wie die synoviale Membran vorerst das als schräge Falte gegen die Gelenkhöhle vorspringende Ligamentum glenoideum internum Schlemm einscheidet, um dann auf den oberen, scharf ausgeprägten Anteil der Subscapularissehne zuzugreifen. Da sie aber über die fibrösen Bestandteile der vorderen Kapselwand nicht einfach hinwegzieht, sondern deren Konturen genau folgt, entsteht am Rande der durch das

Ligamentum glenoideum internum aufgeworfenen Falte eine Lücke, durch die man in die Bursa subscapularis hineingelangt. Entspringt das Ligamentum glenoideum mit zwei Wurzeln an der Pfanne, dann folgt die synoviale Membran ebenfalls den Konturen des Bandes und wir finden daher zwei Lücken, welche beide in die Bursa subscapularis führen. Nur in wenigen Fällen fehlen diese Kommunikationsöffnungen. Im weiteren Verlaufe liegt die synoviale Membran den fibrösen Faserzügen der Kapsel einfach an bis auf eine Stelle der dorsalen Kapselwand, an der sie noch einen Überzug für die Sehne des langen Bicepskopfes liefert und mit einem kleinen Divertikel in den Sulcus intertubercularis des Oberarms herabreicht.

Nicht ganz gleich verhält sich die fibröse Kapsel. Sie bildet einen ziemlich gleichmässigen Sack, der mit seinem Ursprunge sowohl gegen die Scapula, als auch gegen den Oberarm etwas tiefer herabreicht als die Synovialmembran. Ferner zeigt die Kapsel an einer Stelle einen Defekt und zwar im oberen Teile der vorderen Kapselwand, an dem von Weitbrecht angegebenen Foramen ovale, welches dem „pyramidalen Schlitz“ der anderen Autoren entspricht. Hier wird die fibröse Kapsel durch den kranialwärts gelegenen, immer scharf ausgeprägten, spulrunden Anteil der Subscapularissehne ergänzt, wie bei Betrachtung der synovialen Membran angegeben wurde und wie es auch einige Autoren, wie Hoffmann¹⁾, Quain²⁾ und Martin³⁾ erwähnen. Solange dieser Anteil der Subscapularissehne der noch erhaltenen, fibrösen Kapselwand anliegt, finden wir an einer unteren Fläche eine gegen den Scapularrand blind geschlossene, gegen die Gelenkhöhle aber offene Sehnenscheide, welche also mit dem Gelenkinneren kommuniziert. Erst in der zweiten Hälfte des Abstandes, zwischen dem Pfannenrande und

1) Hoffmann, Anatomie des Menschen.

2) Quain, Anatomy. 9. Auflage. pag. 153.

3) Martin, Über Gelenkmuskeln beim Menschen. S. 11.

dem Tuberculum minus humeri, ist der Defekt der fibrösen Kapselwand ein vollständiger und dementsprechend bildet erst in dieser kurzen Strecke die Subscapularissehne allein die fibröse Kapselwand. Infolgedessen macht es bei der Präparation den Eindruck, als würde sich die Sehne an dieser Stelle ins Gelenk einsenken.

Schliesslich finden wir, dass die fibröse Kapsel dem oberen Rande der Pfanne nicht genau folgt. Ihr Ansatz am Pfannenrande reicht nur bis zum medialen Rande der Bicepssehne, von da an greift sie mit ihrem Ansätze auf den Processus coracoideus scapulae in Form eines leistenförmigen Vorsprunges über. Sie schliesst sich aber nicht immer genau dem Rande des Processus coracoideus an, sondern wir finden viel häufiger zwischen jener Stelle des Pfannenrandes und der dorsalen Kante des Processus coracoideus einen Faserbogen ausgespannt, an dem erst die Bündel der fibrösen Kapsel ihren Ursprung nehmen.

Wir müssen demnach die früher aufgeworfene Frage dahin beantworten, dass der fibröse Faserbogen entschieden nicht als zweiter Schenkel eines Bandes und die daran entspringenden Fasern etwa als Ligamentum coraco-brachiale zu deuten sind, sondern dass wir es hier mit einer leistenförmigen Fortsetzung der fibrösen Kapsel selbst zu thun haben.

Die fibröse Kapsel des Schultergelenkes folgt also nicht dem Rande der Pfanne, wie es die synoviale Membran thut, sondern verlässt den Pfannenrand am medialen Ende des Bicepsursprunges und geht von da in einem sanften Bogen auf die Wurzel und von da auf die dorsale Kante des Processus coracoideus scapulae über. Zwischen der fibrösen und synovialen Kapselwand bleibt daher ein kleiner Raum übrig, welcher durch Fett ausgefüllt wird, wie das auch an allen anderen Stellen vorkommt, an denen die Synovialmembran der fibrösen Kapsel nicht direkt aufsitzt. Durch diese Fettschicht wird natürlich —

wie schon früher erwähnt — eine Verdickung dieses Kapselabschnittes vorgetäuscht.

Einen Anhaltspunkt zur Erklärung dieses eigentümlichen Verhaltens der fibrösen Kapsel des Schultergelenkes beim Menschen können wir gewinnen, wenn wir die bei den Wirbeltieren vorhandenen Verhältnisse in Betracht ziehen. Bei den niedersten Wirbeltieren, bei den Amphibien und in der Reihe der Reptilien, bei den Cheloniern, beteiligen sich drei Bestandteile des knöchernen Schultergürtels an der Bildung der Gelenkspfanne, nämlich das Scapulare, das Coracoid und das Claviculare.

Schon in den anderen Ordnungen der Reptilien verliert das Claviculare seinen Anteil an der Gelenkbildung und von da an wird die Pfanne bei den Reptilien, Vögeln und Monotremen nur noch vom Os scapulare und vom Coracoid gebildet. Bei den übrigen Säugetieren beteiligt sich nur noch die Scapula an der Bildung der Pfanne, während sich das Coracoid zurückbildet.

Wir finden also bei den Wirbeltieren, bis zu den Säugetieren, eine Mitbeteiligung des Coracoids an der Etablierung des Gelenkes und dementsprechend sehen wir die fibröse Kapsel auch an diesem Knochen entspringen. Bei den Säugetieren und dem Menschen bildet sich aber das Coracoid zurück und zwar derart, dass es bei einigen Säugern nur als kleiner Höcker am oberen Rande der Pfanne erscheint. Diese Tuberositas supraglenoidalis (Hund, Katze etc.) ist dann vollkommen in den Gelenkraum einbezogen, da die Kapsel auch an diesem Höcker in voller Kontinuität ihren Ursprung nimmt. Bei den übrigen Säugern und dem Menschen sehen wir einen Processus coracoideus, der mit der Gelenkpfanne und dem Gelenk selbst nichts zu thun hat, dessenungeachtet finden wir aber, so wie bei den niederen Tieren, dass die fibröse Kapsel sich auch auf den Processus coracoideus erstreckt.

II.

Wie schon zum Schlusse des ersten Theiles dieser Arbeit mehrmals angedeutet wurde, musste ich zur Begründung und Erklärung der beim Menschen vorgefundenen Verhältnisse, vielfach auch vergleichend-anatomische Untersuchungen anstellen. Da nun aber der diesbezügliche Teil der Litteratur sehr arm an Angaben ist, möchte ich noch in Kürze einige Bemerkungen über das Schultergelenk der Säugetiere anschliessen.

Das Schultergelenk der Säugetiere erinnert in den wesentlichsten Punkten an das des Menschen und zwar nicht bloss in der allgemeinen Gestaltung, sondern auch in vielen Einzelheiten.

Die Kapsel ist in dieser Tierklasse auffallend schwach und dünnwandig. Sie entspringt einerseits am Rande der Gelenkpfanne, die bei manchen Tieren durch ein derselben aufgesetztes Labrum glenoidale vertieft ist; andererseits nimmt sie den mit einem Knorpelüberzuge versehenen Anteil der proximalen Humerusepiphyse auf. Die am Schultergürtel entspringenden Muskeln umgreifen das Gelenk allseitig und verstärken die an und für sich schwache Kapselwand, indem sie stellenweise, insbesondere in der Nähe ihrer Insertion am Humerus, in dieselbe einstrahlen. Bei vielen Tieren sind auch Schleimbeutel vorhanden, von denen der konstanteste die Bursa synovialis subscapularis ist, die in der Regel mit der Gelenkhöhle — ähnlich wie beim Menschen — in offener Kommunikation steht.

Diesen Schleimbeutel finden wir bei allen Säugetieren unter der Subscapularissehne, zwischen dieser und der Kapsel [in manchen Fällen mit starker Ausbildung der Bursa liegt diese teilweise auch der Scapula an] und nur bei einer Ordnung, bei den Insectivoren (Igel) sah ich den Schleimbeutel sich bis auf die äussere Fläche des Muskels erstrecken. Dieser interessante Befund liesse sich nur durch das Zusammenfliessen der Bursa

subscapularis mit der bei einigen Tieren (Ratte, Affen) normal vorkommenden Bursa coracoidea erklären, welch' letztere unter dem Processus coracoideus, zwischen diesem und dem Musculus subscapularis zu finden ist. Schneidet man die Wand der Bursa auf, dann ist eine weite Einsicht in den inneren Gelenkraum gestattet, da — wie schon früher hervorgehoben — der Schleimbeutel mit der Gelenkhöhle kommuniziert. Auch beim Igel kann man nach Eröffnung des oberflächlichen Schleimbeutels und Herabdrängen des oberen Subscapularisrandes weit ins Gelenk hineinsehen. Die Kommunikation mit der Gelenkhöhle findet sich in der Regel an der schon beim Menschen erwähnten Stelle neben dem Ligamentum glenoideum.

Charakteristisch für das Schultergelenk der Säugetiere ist ferner der Mangel jeder äusseren Verstärkung der Kapsel. Bei keinem Säugetiere gelang es mir ein Ligamentum coracohumerale — wenn auch nur andeutungsweise — zu finden, ich sehe im Gegenteile an der Stelle, an welcher das Band zu suchen wäre, immer den dünnsten Kapselanteil, der in der Regel die darunter liegende Bicepssehne deutlich durchscheinen lässt und mitunter — wie z. B. beim Igel — selbst bei vorsichtiger Präparation einreißt. Nur bei einigen Tieren (Hund, Kaninchen, Katze, Lemuriden) findet man im untersten Abschnitte des Sulcus intertubercularis einen, sehnenglänzenden Faserzug, der in schräger Richtung von der Crista tuberculi maioris gegen die Crista tuberculi minoris aufsteigt und auf dieser Strecke die Bicepssehne festhält.

Ebensowenig gelang es mir, ein Ligamentum glenoideum latum oder ein sonstiges äusseres Band zu finden. Ganz konstant sah ich dagegen in allen von mir untersuchten Ordnungen der Säugetiere das Ligamentum glenoideum internum, dessen Verhalten vielfach selbst in allen Einzelheiten dem beim Menschen entspricht. So finden wir in allen Ordnungen den Ursprung des Bandes am oberen Pfannenrande, an der Wurzel des Processus

coracoideus, der bei vielen Säugetieren nur als Beule, Tuberositas supraglenoidalis angedeutet ist. Der Ursprung des Bandes erstreckt sich gewöhnlich bis an die Bicepssehne und ist mit derselben, mitunter eine kurze Strecke weit, durch ein derbes Bindegewebe verbunden. Von seiner Ursprungsstelle durchsetzt das Band in diagonalen Richtung das Gelenk, um in der Gegend des Tuberculum minus humeri zu enden. In seinem Verlaufe und in seiner Insertion zeigt es aber ein verschiedenes Verhalten und zwar derart, dass man eine jede von den für den Menschen angegebenen kleinen Varietäten für eine ganz bestimmte Ordnung als Typus angeben könnte.

So finden wir das Band ganz frei das Gelenk durchsetzend, also beiderseits mit freien, scharfen Rändern versehen bei den Rodentia (Ratte, Kaninchen) und zwar konstant: ich konnte an 14 untersuchten Kaninchengelenken nicht die geringste Abweichung von diesem Typus beobachten. Ausserdem sehen wir dieses Verhalten in selteneren Fällen bei den Lemuriden und bei den Carnivoren. In den meisten Ordnungen erscheint uns aber als Typus jener Zustand, in welchem die dünne synoviale Membran an das Band herantritt und mit seinem hinterem Rande eine halbkreisförmige Kommunikationsöffnung für die Bursa synovialis subscapularis bildet, während der vordere Rand des Bandes immer frei bleibt und hier zur Bildung eines Schlitzes führt. Am schönsten ausgeprägt finden wir diesen Zustand bei der Katze, (in manchen Fällen sogar viel schöner und deutlicher als beim Menschen), ferner auch bei den Affen, Halbaffen und bei der Fledermaus.

Die Insertion des Bandes zeigt in den einzelnen Ordnungen ein Verhalten, welches von dem beim Menschen vorhandenen einigermassen abweicht, in einzelnen Fällen aber mit ihm übereinstimmt. Am häufigsten strahlt das Band fächerförmig ausgebreitet in die Kapsel ein, wodurch seine Dicke in der Nähe des Ansatzes bedeutend abnimmt.

Es wäre schliesslich noch zu erwähnen, dass auch bei den meisten Säugetieren die Sehne des *Musculus subscapularis* zwei in ihrem Verhalten verschiedene Anteile unterscheiden lässt. Während nämlich der hintere, grössere Anteil der Sehne der Kapsel lose anliegt und sich von derselben in seiner ganzen Ausdehnung mit Leichtigkeit abheben lässt, ist der vordere Anteil, ähnlich wie beim Menschen als zarter, spulrunder in die Gelenkhöhle hineinragender Strang ausgeprägt. Dieser Sehnenabschnitt scheint nun auch in der Reihe der Säugetiere zum Gelenke in nähere Beziehung zu treten.

Meine Untersuchungen über das Verhalten der Subscapularissehne zum Schultergelenke, ergaben auch sonst in vielen Beziehungen die grösste Analogie mit den Resultaten, zu welchen Prof. Welcker¹⁾ in seiner Abhandlung „Über die Einwanderung der Bicepssehne in das Schultergelenk“ für die Bicepssehne gelangte. Bei vielen Tieren und insbesondere beim Menschen sieht man den scharf ausgeprägten Anteil der Subscapularissehne streckenweise ins Gelenk hineinragen, oder man findet an derselben bloss einen zarten Synovialüberzug. Bei anderen wieder liegt die Subscapularissehne aussen an der fibrösen Kapsel, ohne in nähere Beziehungen zum Gelenke zu treten.

Meine Untersuchung, ergiebt also kurz zusammengefasst, folgendes:

1. Das *Ligamentum glenoideum internum Schlemmi* ist ein sowohl beim Menschen als auch bei den Säugetieren konstantes Gebilde. Auch an fötalen Extremitäten ist es zu finden, wobei seine verhältnismässig bedeutende Stärke auffällt.

2. Das *Ligamentum glenoideo-humerale inferius seu latum* fehlt bei allen Tieren und ist bloss mitunter beim Menschen als eine nicht scharf begrenzte Verdickung der vorderen, unteren

1) Archiv für Anatomie u. Physiologie. 1888. S. 20.

Kapselwand zu finden, ohne irgend je ein scharf ausgeprägtes Band zu bilden.

3. Das Ligamentum coraco-humerale der Autoren repräsentiert eine Fortsetzung der fibrösen Kapsel auf den Processus coracoideus, und hat keine grössere Bedeutung im Sinne eines Ligamentum suspensorium humeri als irgend eine andere Partie der dorsalen Kapselwand.

4. Aus der früheren Auseinandersetzung wird es klar, dass an einer Stelle der fibrösen Kapsel des Schultergelenkes ein Defekt besteht, welcher durch den kranialwärts gelegenen Anteil der Subscapularissehne ersetzt wird (beim Menschen und bei vielen Säugetieren).

Zum Schlusse ist es für mich Bedürfnis, dem hochgeehrten Herrn Prof. Dr. E. Zuckerkandl für die lebenswürdige Zuweisung des reichlichen Materials, sowie auch für die sonstige Unterstützung im Laufe der Arbeit meinen innigsten Dank auszusprechen.

(AUS DEM I. ANATOMISCHEN INSTITUT DER K. K. UNIVERSITÄT ZU WIEN.)

ZUR
VERGLEICHENDEN ANATOMIE
DES
MUSCULUS TIBIALIS POSTICUS.

VON
M. CARL ROSENFELD,
WIEN.

Mit 5 Figuren auf Tafel XXVIII—XXIX.

In der Tiefe der Sohle des Menschen findet man in dem Raume zwischen dem Ligamentum plantare longum und den Knochen des medialen Fusssohlenrandes konstant eine grössere Anzahl von sehnenglänzenden Faserzügen, welche zu den meisten Knochen der Fusswurzel in Beziehung treten. Wenn wir auch anfangs geneigt wären, dieselben als einen selbständigen Bandapparat der tiefen Amphiarthrosen aufzufassen, überzeugen wir uns bei aufmerksamer Präparation, dass all diese Stränge mit der Sehne des Musculus tibialis posticus zusammenhängen und bloss laterale Ausläufer derselben darstellen. Andererseits beobachten wir beim Menschen noch vielfache Anastomosen dieser Fascikel des Musculus tibialis posticus mit benachbarten Muskeln und Sehnen, sodass dadurch das Gesamtbild noch kompliziert wird.

Ich habe mich nun mit diesen Verhältnissen längere Zeit befasst und es versucht, durch Vergleich mit den Befunden bei anderen Tieren Aufklärung über dieses Verhalten zu erzielen. So habe ich allmählich die meisten Ordnungen der Säugetiere in den Bereich meiner Untersuchung einbezogen.

Ich will es nun versuchen, das Ergebnis meiner Untersuchung in dieser Arbeit kurz zusammenzufassen. Ich werde vorerst das Verhalten des Muskels in den einzelnen Ordnungen genauer zu besprechen haben, um dann an die spezielle Beschreibung die Deutung der einzelnen Befunde anzuschliessen.

Edentata.

Dasypus novemcinctus.

Hyrtl beschreibt in seinem „*Chlamyphorus truncatus*“ bei diesem Tiere neben dem *Musculus tibialis posticus* noch einen zweiten Muskel, den er als *M. tibialis posticus accessorius* bezeichnet. Er sagt dort: „*Infra popliteum insertionem, novus exurgit musculus, qui Tibialem posticum viae comitem laborisque socium legit. Retro malleolum internum in teretem fatiscit tendinem, qui margini pedis externo appropinquat, et ad basin ossiculi illius depressi finem assequitur, quod metatarso hallucis interne adjacet. Tibialem posticum accessorium non invite nominarem.*“ Hyrtl gibt diesen accessorischen *Tibialis posticus* auch für den *Dasypus* an.

Ich hatte Gelegenheit einen *Dasypus novemcinctus* zu untersuchen und fand bei diesem Tiere die beiden, von Hyrtl beschriebenen Muskeln. An der hinteren Fläche der *Tibia*, am unteren Rande des *Musculus popliteus* entspringt der *Musculus tibialis posticus* und spaltet sich nach kurzem Verlaufe in zwei Muskelbäuche, die von da an bis zu ihrer Insertion ganz isoliert verlaufen.

Der randständige Muskel geht in eine zarte Sehne über, die sich in die Furche an der hinteren Fläche des *Malleolus internus* einlagert und dann am medialen Rande des Fusses bis zum distalen Ende des Os *entocuneiforme* verläuft, um an demselben zu enden.

Die Sehne des zweiten, etwas stärkeren Muskelbauches endet an der *Tuberositas ossis navicularis*. Auch diese Sehne gleitet in der Furche des *Malleolus medialis*.

Rodentia.

Lepus cuniculus.

Der *Musculus tibialis posticus* liegt bei diesem Tiere an der hinteren Fläche des Unterschenkels am medialen Rande der

Tibia. Er entspringt oben als ziemlich starker Muskelbauch, der schon in der Mitte des Unterschenkels in eine verhältnismässig zarte Sehne übergeht. Die Sehne ist in eine Furche an der hinteren Fläche des Malleolus internus eingelagert und hier in eine Sehnenscheide aufgenommen. In der Sohle angelangt, legt sich die Sehne wieder in eine Furche, die vom medialen, plantaren Fortsatz des Os naviculare begrenzt wird, und verläuft von da an weiter entlang dem medialen Fusssohlenrande bis zum Köpfchen des Metatarsus I resp. II. An dieser Stelle wendet sie sich auf die dorsale Seite und verschmilzt hier mit der Strecksehne der ersten Zehe.

Es unterliegt wohl keinem Zweifel, dass der soeben beschriebene Muskel dem *Musculus tibialis posticus* entspricht. Abweichend ist bloss der distale Anteil der Sehne, der sich bis an die dorsale Seite der ersten Zehe fortsetzt. Wir werden im folgenden dasselbe Verhalten in verschiedenem Grade auch bei anderen Tieren ausgebildet finden.

Und trotzdem findet man diesen Muskel in der Litteratur nirgends angegeben. In Bronns Tierreich lesen wir bloss die kurze Angabe: „bei *Lepus* ist der *Flexor tibialis* rudimentär und der *Tibialis posticus* fehlt.“

In Krauses Anatomie des Kaninchens (1868) wird das Bestehen eines *M. tibialis posticus* zwar nicht geleugnet, wir finden aber auch keine positive Angabe über denselben.

Sciurus vulgaris.

Der *M. tibialis posticus* entspringt am medialen Rande der hinteren Tibiafläche. Die in der Mitte des Unterschenkels entstehende Sehne spaltet sich in zwei Teile. Der tiefe Anteil der Sehne verläuft in der hinteren Malleolarfläche und endet an der *Tuberositas ossis navicularis*.

Der zweite Schenkel, der — wie erwähnt — schon am Unterschenkel von der Hauptselne abzweigt, zieht dem medialen Fusssohlenrande entlang und verliert sich in einer dem *M. abductor hallucis* eingewebten Sehne.

Mus ratus (Species alba).

Präpariert man die oberflächliche Wadenmuskulatur ab, so findet man in der tiefen Schichte drei Muskeln. Am medialen Tibiarande verläuft der *M. tibialis posticus*. Er entspringt als ziemlich starker Muskel am medialen Rande der hinteren Tibiafläche, setzt sich aber mit seinem Ursprunge bis an das Ligamentum interosseum und zum grossen Teile sogar an das proximale Fibulaende fort. In der Mitte des Unterschenkels geht der *M.* in eine Sehne über, die in der Rinne des inneren Knöchels in die Planta gelangt. Auf diesem Wege wird die Sehne in ihrer Lage durch ein Band festgehalten, welches vom Malleolus internus zum Os naviculare hinzieht und dementsprechend als Ligamentum tibio-naviculare bezeichnet werden könnte. Die Sehne setzt sich am Os naviculare fest, reicht aber noch weiter bis zum Os entocuneiforme, wo sie der Endsehne des *M. tibialis anticus* begegnet.

Der sich lateral an den *M. tibialis posticus* anschliessende Muskel gehört zwar in den Rahmen dieser Arbeit nicht hinein, ich möchte ihn aber doch nicht unerwähnt lassen, da er bei *Mus* ein ganz eigentümliches Verhalten darbietet, für das ich in keiner anderen Ordnung, wohl aber bei *Myodes lemmus* ein Analogon finden konnte. Es ist dies ein sehr zarter Muskel, der zwischen dem *Tibialis posticus* und dem starken Beuger am oberen Drittel des Unterschenkels zum Teile am Knochen, zum grössten Teile aber an den hier verdickten Fascien seiner beiden Nachbarn entspringt und in der Mitte des Unterschenkels in eine fadendünne Sehne übergeht, welche unmittelbar neben der Sehne des vorigen Muskels in die Planta gelangt, um sich

im distalen Teile derselben aponeurotisch auszubreiten. Die Aponeurose liegt unter der Sohlenhaut bloss von einer zarten Fascie bedeckt und giebt gleich am Grosszehenrande einen feinen Ausläufer für die grosse Zehe ab. Sie überkreuzt dann die Planta in schräger Richtung und spaltet sich in noch weitere Zipfel für die übrigen Zehen.

Es ist dies aber kein *M. plantaris longus*, denn dieser besteht ausserdem noch in typischer Form und an seiner Sehne entspringt der *M. flexor brevis digitorum*, der sich ebenfalls ganz typisch verhält. Die Deutung dieses eigentümlichen Muskels ist eine sehr schwierige und ich finde auch in der Litteratur keine Angabe, die ich auf diesen Muskel beziehen könnte. Es ist nicht ausgeschlossen, dass das Auftreten des fraglichen Muskels mit dem Verhalten des *M. plantaris longus* in Zusammenhang zu bringen ist. Der *M. plantaris longus* reicht nämlich bloss bis zur Mitte der Sohle, sodass dann der früher beschriebene Muskel den fehlenden, distalen Anteil der Aponeurosis plantaris ersetzen könnte.

Myodes lemmus.

Auch bei diesem Tiere finden wir am Unterschenkel drei Muskeln in derselben Anordnung wie bei der Ratte und zwar von innen nach aussen gerechnet: den *M. tibialis posticus*, den bei der weissen Ratte beschriebenen Muskel für die plantare Aponeurose und den Beuger. Der *M. tibialis posticus* und der Muskel der plantaren Aponeurose bieten dasselbe Verhalten wie bei der Ratte.

Resumé: In der Ordnung der Glires zeigt also der *M. tibialis posticus* ein verschiedenes Verhalten. Beim Kaninchen setzt sich die Sehne des Muskels direkt bis zur grossen Zehe fort und verschmilzt dort mit der Strecksehne, wodurch sie eine streckende Komponente erhält.

Bei *Sciurus vulgaris* spaltet sich die Sehne im Bereiche des Unterschenkels in zwei Schenkel, von denen der eine am Os naviculare inseriert, während der andere in den Sehnenstrang des *M. abductor hallucis* einstrahlt.

Bei der Ratte und dem *Myodes lemmus* endet die Sehne am Os naviculare, reicht aber bis zum Os entocuneiforme, wo sie dem *Tibialis anticus* begegnet. Es ist auch ein *Ligamentum tibio-naviculare* vorhanden.

Insectivora.

Erinacaeus europeus.

Der *M. tibialis posticus* ist vorhanden und schliesst sich in seinem Verhalten vollständig an das der *Rodentia* an. Er entspringt am medialen Rande der hinteren Tibiafläche. Seine Sehne verläuft in einer Furche der hinteren Malleolarfläche gegen die *Planta*, um am Os naviculare eine feste Insertion zu gewinnen. An dieser Stelle zweigt von der Hauptsehne noch ein feiner Ausläufer in lateraler Richtung ab, um in der Tiefe des *Sinus tarsi* ins Periost einzustrahlen. Die Sehne des *Musculus tibialis posticus* spaltet sich ähnlich wie bei *Sciurus vulgaris* schon im Bereiche des Unterschenkels in zwei Bündel.

Das zweite Bündel finden wir am medialen Fusssohlenrande in eine seichte Furche des Os naviculare eingelagert und können es so wie bei *Sciurus* bis auf die dorsale Seite der ersten Zehe verfolgen.

Pinnipedia.

Phoca vitulina. (Fig. 1).

Der *M. tibialis posticus* entspringt nach Lucaes Angaben an der Tibia, am *Ligamentum interosseum* und am Kopfe der Fibula. Am distalen Tibiaende liegt die Sehne in einer Sehnen-scheide, die bis zur Insertion der Sehne reicht. In der Gegend des Os naviculare spaltet sie sich in zwei Schenkel. Der eine,

viel stärkere, endet am Os naviculare, teilweise auch am Os cuneiforme I.

Der zweite umgreift die mediale Fläche des Os cuneiforme I. (man muss nämlich die fast extreme Supinationsstellung des Fusses berücksichtigen¹⁾ und setzt sich dort am Knochen fest. Man kann die Sehne aber noch weiter peripheriwärts bis in das erste Drittel des Metatarsus hallucis verfolgen, wo sie mit der Sehne des M. abductor hallucis verschmilzt. Der letztgenannte Muskel ist rudimentär und bloss durch eine starke, platte Sehne repräsentiert, die am proximalen Ende einige am Os cuneiforme I. entspringende Muskelfasern aufnimmt (Fig. 1 a). Wegen der Verbindung mit dem Abductor hallucis lässt sich der M. tibialis posticus bis zur Phalanx prima verfolgen (was auch Lucae erwähnt), und es ist nicht möglich zu entscheiden, welchen Anteil beide Muskeln an der Bildung der eben beschriebenen Sehne nehmen. Diese Verbindung bietet nichts Neues, sie erscheint bloss als eine höhere Stufe jener Verhältnisse, die wir schon bei Sciurus gefunden haben. Auch dort sahen wir, dass der schwächere, schon am Unterschenkel frei gewordene Anteil der Tibialissehne in den Abductor hallucis einstrahlt.

Carnivora.

Canis familiaris.

Der M. tibialis posticus ist ein dünner, kurzer Muskel. Er entspringt am fibularen Rande der Tibia und am proximalen Fibrulaende, bezieht aber ausserdem noch einige Fasern von der Fascie des M. flexor fibularis. Er besitzt einen nur wenige mm langen Fleischbauch und geht dann in eine lange, zarte

¹⁾ Lucae sagt in seiner „Robbe und Otter“: Bei der Robbe liegt der Fussrücken auf der lateralen Seite des Unterschenkels ist also in hohem Grade supiniert. Beugt man nun das Sprunggelenk dorsal, so bildet die Längsachse des Fusses mit der Längsachse des in Flexion befindlichen Femur, in der Richtung der Tibia gesehen, einen rechten Winkel nach aussen.

Sehne über, die in schräger Richtung vor dem *M. flexor tibialis* verläuft und erst im untersten Drittel des Unterschenkels an den medialen Rand der hinteren Tibiafläche gelangt. Weiter unten finden wir die Sehne in der Furche der hinteren Fläche des Malleolus internus. In der Planta vereinigt sich die Sehne mit dem medialen, langen Seitenbände des Tarsotibialgelenkes und gelangt zum *Os naviculare*.

Canis lupus.

Beim Wolf verhält sich der Muskel ähnlich wie beim Hunde. Er entspringt am proximalen Ende der Fibula und am fibularen Rande der Tibia. Der Muskelbauch ist ebenfalls sehr schwach. Die Sehne verläuft in schräger Richtung gegen den medialen Tibiarand, tritt auch hier in nahe Beziehungen zum früher erwähnten plantaren Bände und endet am *Os naviculare*.

Felis pardalis.

Der *Musculus tibialis posticus* entspringt am fibularen Rande der Tibia und am proximalen Fibulaende. Er verläuft dann in schräger Richtung gegen den medialen Rand der Tibia und wird auf dieser Strecke — ungefähr bis zur Mitte des Unterschenkels — von dem *M. flexor digitorum tibialis* überlagert. Im untersten Teile des Unterschenkels überkreuzen sich die beiden Sehnen, so dass die Tibialissehne an die mediale Seite des Beugers zu liegen kommt. Die Sehne verläuft nun, in einer Sehnenscheide, in der Furche der hinteren Malleolarfläche gegen die Planta, um am distalen Ende des *Os naviculare* zu enden. An der Insertion hängt die Sehne mit der tiefen plantaren Aponeurose zusammen.

Arctitis.

Der Ursprung des *M. tibialis posticus* verhält sich hier wie bei den schon beschriebenen Carnivoren. Auch im weiteren

Verlaufe des Muskels finden wir bloss eine Wiederholung der bei *Felis pardalis* bereits angegebenen Verhältnisse.

Ein Unterschied zeigt sich erst an der Insertion, indem sich die Sehne am distalen Ende des Os entocuneiforme, und nicht auch am Os naviculare festsetzt. Es bestehen aber auch schon laterale plantare Ausläufer. Die Sehne geht eine Verbindung mit dem *Ligamentum plantare longum* ein, setzt sich mit einem membranös ausgebreiteten Anteil an den beiden anderen Keilbeinen fest und sendet schliesslich noch einen feinen Ausläufer gegen den *Sinus tarsi*. Dieser Anteil der Sehne trägt aber mehr den Charakter der häufig in Sehnenscheiden vorkommenden *Retinacula*, als den einer direkten Ausstrahlung der Sehne.

Resumé. Fassen wir die Angaben über den *Musculus tibialis posticus* bei den Carnivoren zusammen, so muss uns vor allem der eigentümlich schräge Verlauf des Muskels auffallen. Ich erkläre mir diesen Befund dahin, dass der mediale, sonst sehr starke Anteil des Muskels geschwunden ist. Denn obwohl wir nirgends eine deutliche Teilung des Muskelbauches in zwei Köpfe finden, sind wir doch berechtigt, einen medialen, an der Tibia, und einen lateralen, am fibularen Rande der Tibia und am proximalen Fibulaende entspringenden Kopf zu unterscheiden. Bei den Carnivoren persistiert nun bloss der laterale Anteil des Muskelbauches.

Die Sehne des Muskels inseriert beim Hund, Wolf und bei *Felis* am Os naviculare, hängt aber bei den beiden zuerst erwähnten Tieren auch mit dem medialen Seitenbande des Tarsotibialgelenkes zusammen. Beim Wickelbären endet die Sehne erst am distalen Ende des Os entocuneiforme, steht aber durch laterale Ausläufer auch noch mit dem *Ligamentum plantare longum*, den beiden anderen Cuneiformia und dem *Sinus tarsi* in Verbindung.

Perissodactyla.

Equus caballus.

In der oberen Schichte der Wadenmuskulatur, erscheinen die tiefen Muskeln von dem ziemlich derben, tiefen Blatte der Fascia cruris eingehüllt. Den obersten Anteil der hinteren Tibiafläche deckt der M. popliteus. Dann folgt der M. flexor tibialis. Er ist durch den ziemlich mächtigen M. popliteus an seinem Ursprung lateral abgedrängt, kommt aber schon in der Mitte des Unterschenkels an den medialen Tibiarand zu liegen. Seine Sehne verläuft in einer Rinne der hinteren Malleolarfläche gegen die Planta und verschmilzt an der Fusswurzel mit dem Musculus flexor fibularis. Dieser stellt einen mächtigen, mehrköpfigen Muskel dar, der an der Fibula und an den lateralen Partien der Tibia entspringt und im unteren Drittel des Unterschenkels in eine starke Sehne übergeht. An die Hauptmasse des Muskels schliesst sich ein zweiter, längs der Tibia entspringender Kopf an. Dieser Anteil des M. flexor fibularis beginnt unterhalb des M. popliteus. Er wird vom M. flexor tibialis an der hinteren Seite gekreuzt und gelangt schief lateral absteigend an die Hauptsehne. Die tibialen Gefässe und Nerven finden wir dementsprechend im mittleren Drittel des Unterschenkels zwischen beiden Köpfen des Flexor fibularis, an der hinteren Seite gedeckt vom M. flexor tibialis; weiter distal — wie sonst — zwischen den beiden Beugern. Der laterale, grössere Anteil des M. flexor fibularis wird noch von einem Muskel gedeckt, der an der hinteren Fläche des Condylus lateralis tibiae, am Capitulum fibulae und am Wadenbeinkörper entspringt und an seinem Ursprunge in der Ausdehnung von 1 bis 2 cm auch mit dem lateralen Kopf des Flexor fibularis zusammenhängt, so dass man ihn an dieser Stelle nicht ablösen kann, ohne den Hauptmuskel zu verletzen. Er geht dann in eine dünne, breite Sehne über, welche die Hauptsehne des Flexor fibularis deckt und schliesslich etwa

3 cm oberhalb des Fersenbeinhöckers mit derselben verschmilzt. Diesen zuletzt angegebenen Muskel haben Sussdorf (Lehrbuch der vergleichenden Anatomie der Haustiere), dann Leisering und Müller (Handbuch der vergleichenden Anatomie der Haus-säugetiere) als Musculus tibialis posticus gedeutet. Dem gegenüber finden wir in der Literatur von anderen Autoren das vollständige Fehlen des Musculus tibialis posticus hervorgehoben. So leugnet Meckel (Vergleichende Anatomie Bd. III) den Bestand desselben „bei den Einhufern, Wiederkäuern, dem Schwein u. s. w.“ und auch in Bronns Klassen und Ordnungen des Tier-Reichs finden wir die kurze Angabe: „der M. tibialis posticus fehlt allen Huftieren.“

Aus obiger Schilderung der Gruppe der tiefen Wadenmuskeln ersehen wir, dass beim Pferd kein Muskel vorhanden ist, der als M. tibialis posticus anzusprechen wäre. Der von Sussdorf als M. tibialis posticus bezeichnete Muskel ist viel eher als dritter Kopf des M. flexor fibularis zu deuten, zumal wir in der Ordnung der Artiodactyla Verhältnissen begegnen, welche diese Auffassung rechtfertigen.

Artiodactyla.

a) Pachydermata.

Sus: Wir finden beim Schwein ähnliche Verhältnisse wie beim Pferde. Der M. flexor fibularis¹⁾ ist sehr stark, es besteht auch ein sehr starker, zweiter Kopf desselben, der mit seinem proximalen Abschnitte sogar den medialen Tibiacondyl erreicht und daher vom M. flexor tibialis gedeckt wird. Der dritte Kopf

1) Wenngleich die Fibula in der Ordnung der Artiodactyla nur selten als selbständiger Knochen auftritt und die Rudimente derselben mit dem proximalen und distalen Ende der Tibia verwachsen sind, will ich doch die Bezeichnung „M. flexor fibularis“ für den lateralen Beuger belassen, da diese Bezeichnung für vergleichende Untersuchungen allgemein gebräuchlich ist.

des *M. flexor fibularis* ist sehr schwach. Ursprung und Ende desselben bleiben unverändert, der Unterschied betrifft diesmal bloss die Masse.

b) *Artiodactyla ruminantia*.

Auch bei der Antilope und bei *Cervus capreolus* finden wir den *M. flexor fibularis* in derselben Anordnung. Der Unterschied besteht bloss darin, dass der dritte Kopf desselben am Ursprunge mit der Fleischmasse der Hauptpartie des fibularen Beugers nicht zusammenhängt. Er lässt sich also in einer grösseren Ausdehnung von der Unterlage abheben und zwar bis zu der Stelle, an der er in die Hauptsehne einstrahlt.

Bos taurus (Fig. 2): Auch bei diesem Tiere begegnen wir analogen Verhältnissen; es strahlt bloss die Sehne des dritten Kopfes (c) etwas tiefer und zwar am plantaren Ende des *Calcaneus* in die Hauptsehne ein. Der dritte Kopf des Beugers hängt bei diesem Tiere an seinem Ursprunge mit der Fleischmasse des Hauptmuskels zusammen.

Ovis aries. Der Zusammenhang des dritten Kopfes (Fig. 3c) des *M. flexor fibularis* mit der Hauptmasse des Muskels ist beim Schaf viel inniger als bei den übrigen Wiederkäuern. Er hängt schon an seinem Ursprunge mit dem Fleischkörper des *flexor fibularis* in grösserer Ausdehnung zusammen und die Sehne strahlt bereits in der Mitte des Unterschenkels in die Hauptsehne ein.

Der dritte Kopf des *flexor fibularis* lässt sich also nur in einer kurzen Strecke von der Hauptmasse des Muskels isolieren.

Capra hircus. *M. flexor fibularis* wie bei den anderen Wiederkäuern. Abweichend ist bloss das Verhalten des dritten Kopfes. Wir finden nämlich diesen Muskelbauch zwar noch deutlich ausgeprägt (Fig. 4c.), es gelingt aber nicht mehr den

Muskelkörper zu isolieren, da er mit der Hauptmasse des *M. flexor fibularis* verschmolzen ist.

Camelus dromedarius: Die tiefe Wadenmuskulatur dieses Tieres zeigt ein ganz abweichendes Verhalten. In demselben Masse, als der *M. flexor fibularis* an Masse abnimmt, vergrößert sich bei diesem Tiere der *M. flexor tibialis*. Der erstere (Fig. 5 f. l.) entspringt am fibularen Ende der Tibia und an der Fibula und geht dann in eine zarte Sehne über. Der letztere bezieht seine Fasern von der Tibia in ihrer ganzen Länge und von der Fibula bis zum unteren Drittel des Unterschenkels, geht erst dort in eine ziemlich starke Sehne über, die sich typisch mit der des anderen Beugers verbindet (Fig. 5 f. t.). Der dritte Kopf des lateralen Beugers fehlt vollständig.

Resumé: Auch in dieser Ordnung fehlt ein typischer *Musculus tibialis posticus*. Es ist wohl sehr wahrscheinlich, dass er seine Selbständigkeit aufgegeben und seine Fasern der Fleischmasse der Beuger einverleibt hat und zwar dürfte er am ehesten in derjenigen Partie des fibularen Beugers zu suchen sein, die als zweiter Kopf desselben beschrieben wurde, denn:

1. entspringen die Fasern jenes Kopfes an den medialen Partien der Tibia, also dort, wo wir gewöhnlich den *M. tibialis posticus* finden. Halten wir aber an der Angabe Süssdorfs fest und suchen den *M. tibialis posticus* im dritten Kopfe des *Flexor fibularis*, so müssten wir annehmen: Die Fasern des *M. tibialis posticus* hatten eine Wanderung durchgemacht, um mit dem Beuger verschmelzen zu können.

2. ist dieser zweite Kopf des fibularen Beugers nur in dieser Ordnung so mächtig entwickelt und schwindet in den anderen.

Bei *Camelus dromedarius* fehlt der zweite Kopf des lateralen Beugers, der überhaupt um vieles schwächer ist, dahingegen ist der *Flexor tibialis* sehr mächtig und bezieht seine Fasern der ganzen Tibia entlang, ähnlich wie der zweite Kopf des *Flexor fibularis* bei den anderen Artiodactylen. Wir werden daher den

M. tibialis posticus dieses Tieres am ehesten im M. flexor tibialis zu suchen haben.

Der M. tibialis posticus der Autoren ist als dritter Kopf des M. flexor fibularis zu deuten. Das genauere Verhalten dieses Muskels in den beiden Ordnungen der Perisso- und Artiodactyla begründet diese Auffassung zur Genüge. Vergleicht man nämlich die zahlreichen Repräsentanten beider Ordnungen in dieser Hinsicht, so muss man sie in folgender Weise ordnen:

A.

1. Antilope. *Cervus capreolus*.
2. *Bos taurus*. *Equus caballus*. *Sus*.
3. *Ovis aries*.
4. *Capra hircus*.

B.

Camelus dromedarius.

Bei den beiden sub A 1. angeführten Tieren lässt sich der in Rede stehende Muskel in grösserer Ausdehnung von der Unterlage abheben. Er hängt an seinem Ursprunge mit dem M. flexor fibularis nicht zusammen, es vereinigen sich nur die Sehnen beider Muskeln.

A 2. Bei diesen drei Species hängt der Muskel auch schon an seinem Ursprunge mit der Muskelmasse des M. flexor fibularis zusammen.

A 3. Beim Schaf ist der Zusammenhang schon ein so inniger, dass wir den Muskel nur in geringer Ausdehnung von der darunter liegenden Fleischmasse ablösen können.

A 4. Es sind nur mehr die Konturen des Muskels sichtbar, wir können ihn nicht mehr isoliren, ohne den M. flexor fibularis zu verletzen.

B) Beim Kamel fehlt der dritte Kopf vollständig und es ist ein Wechsel in dem Verhalten der beiden Beuger eingetreten. Es ist also möglich, innerhalb einer und derselben Ordnung an wenigen Species sämtliche Übergangsstufen des fraglichen M. tibialis posticus zu finden, von jenem Stadium, wo der vollkommen freie Muskel bloss mit seiner Sehne in die Hauptsehne einstrahlt (A 1), bis zu jenem Zustand (A 4), in welchem die beiden Fleischmassen vollkommen mit einander verschmelzen¹⁾.

Chiroptera.

Pteropus.

Der Musculus tibialis posticus liegt an der hinteren Fläche des Unterschenkels, erreicht aber mit seinem Ursprunge kaum die Mitte desselben. Zwischen dem M. flexor tibialis und fibularis gelegen, entspringt er an der unteren Hälfte der Fibula und der Membrana interossea. Am distalen Ende der Tibia geht er in eine zarte Sehne über, die im Bereiche der Sehnenfurche der Tibia eine Auftreibung, einen Knorpelkern, zeigt. Die Sehne endet am Os mesocuneiforme und setzt sich auch noch bis zur Basis des Os metatarsale der II. Zehe fort.

In Bronns Klassen und Ordnungen des Tier-Reichs finden wir die Insertion der Sehne bei Pteropus ebenfalls am Os mesocuneiforme angegeben. Bei den anderen soll die Sehne am Os naviculare inserieren.

Prosimiae.

Lemur varius.

Der Ursprung und der weitere Verlauf des M. tibialis posticus stellen sich wie bei den anderen Ordnungen. Die Sehne liegt

¹⁾ Ich möchte darauf hinweisen, dass die Lösung der Frage des M. tibialis posticus in der Ordnung der Artiodactyla noch durch den Umstand erschwert wird, als uns einerseits die Innervation gar keinen Anhaltspunkt bietet (nachdem doch sämtliche Muskeln dieser Gegend von demselben Nervenstamm versorgt werden) andererseits aber die veränderten Insertionsverhältnisse nichts beweisen und auch an anderen Muskeln vorkommen.

in der Furche der hinteren Malleolarfläche, von einer Sehnen-scheide bekleidet. In der Planta teilt sie sich in zwei Schenkel. Der mediale setzt sich am Os naviculare an, verläuft an der plantaren Fläche des Os entocuneiforme weiter und endet neben der Endsehne des M. tibialis anticus. Der laterale Anteil der Sehne stellt eine ungefähr vierseitig begrenzte Platte dar, die zwischen dem Seitenrande des Os naviculare und dem medialen Rande des Os cuboideum ausgespannt ist.

Beim Lemur finden wir überdies ein Band, das schon bei einigen Tieren der niederen Säugetierordnungen vorkommt, bei den Affen aber ein konstantes Gebilde darstellt. Es entspringt an der vorderen Peripherie des Malleolus internus, zieht über den medialen Schenkel der Tibialissehne schräg hinweg und endet am Os naviculare.

Stenops tardigradus:

Auch beim Stenops teilt sich die Sehne des M. tibialis posticus in zwei Teile. Der laterale, stärkere Anteil derselben lenkt am Os naviculare lateral gegen die Tiefe der Planta ab und endet an der Basis des zweiten und dritten Os metatarsale. Der mediale Schenkel ist sehr zart, analog den Sehnenretinacula, die wir in der Ordnung der Affen öfters finden werden. Eine direkte Insertion am Os naviculare fehlt.

Resumé: In dieser Ordnung spaltet sich die Endsehne in einen medialen und einen lateralen Schenkel. Der letztere endet beim Stenops an der Basis des zweiten und dritten Mittelfussknochens, während er sich beim Lemur mehr flächenhaft ausbreitet. Der mediale Anteil der Sehne ist beim Lemur noch ziemlich stark, bei Stenops schon rudimentär. Die Insertion am Os naviculare fehlt.

Simiae.

Die schon in der Ordnung der Halbaffen aufgetretene Teilung der Endsehne in einen medialen und einen lateralen

Schenkel ist auch bei den Affen vorhanden. Der laterale Anteil der Sehne ist in dieser Ordnung um vieles stärker, der mediale dagegen rudimentär. Er kann ganz fehlen oder ist bloss zu einem Retinaculum entwickelt, durch dessen Vermittlung sich die Sehne des *M. tibialis posticus* an das *Os naviculare* anlehnt.

Macacus: Der *M. tibialis posticus* erreicht mit seinem Ursprunge das proximale Ende der Tibia und ist dort vom *M. flexor digitorum* gedeckt.

Im mittleren Drittel des Unterschenkels geht er in eine lange Sehne über, welche oberhalb des Malleolus internus eine Sehnenscheide erhält. Diese reicht bis in die Planta und wird dort zum grössten Teile von der derben tiefen Plantarfascie hergestellt.

Die Sehne setzt sich an dem zweiten und dritten *Os cuneiforme* fest, überbrückt im weiteren Verlaufe den Kanal für die Sehne des *Musculus peroneus longus* und endet schliesslich an den Basen des zweiten und dritten Mittelfussknochens. Von einer Insertion am *Os naviculare* kann man kaum sprechen. Es besteht bloss ein Retinaculum, welches die Sehne mit dem *Os naviculare* verbindet.

Cebus capucinus. Der laterale Schenkel der Sehne inserirt am *Os meso-* und *ectocuneiforme*, vervollständigt den Kanal für die Peroneussehne und heftet sich an den Basen des zweiten bis vierten *Os metatarsale* an.

Statt des medialen Sehnenanteiles besteht ein Retinaculum, ähnlich wie beim *Macacus*, nur etwas stärker.

Cynocephalus Hamadrias.

Der laterale Sehnenanteil endet am *Os cuneiforme secundum et tertium*.

Der mediale Schenkel fehlt, statt dessen finden wir ein Retinaculum.

Cereopithecus sabaeus.

Der laterale Schenkel ist sehr stark und inserirt an der Basis des zweiten bis vierten Mittelfussknochens. Anstatt der medialen Sehne ein Retinaculum.

Ateles paniscus.

Die Sehne des *M. tibialis posticus* setzt sich beim *Ateles* an der *Tuberositas ossis navicularis* fest, reicht aber noch weiter bis an das distale Ende des *Os entocuneiforme* und begegnet dort der Endsehne des *M. tibialis anticus*.

Die lateralen Ausläufer der Sehne fehlen.

Mensch.

Über den Ursprung und weiteren Verlauf des *M. tibialis posticus* beim Menschen verweise ich auf die diesbezüglichen Angaben der Autoren. Besonderes Interesse beansprucht bloss die Insertion des Muskels. Es fällt schwer zwei Fälle zu finden, an denen die Insertion die gleiche Form aufweist und dementsprechend stimmen auch die Angaben der Autoren nicht überein. Toldt beschreibt z. B. nur den Ansatz am *Os naviculare*, andere Autoren wieder kennen eine mediale, stärkere und eine laterale, schwächere Portion der Sehne. Nach Gegenbaur und Rosenmüller setzt sich die mediale Partie an der *Tuberositas ossis navicularis* sowie an der Plantarfläche des *Os cuneiforme* I fest, während ein schwächerer lateraler Zipfel schräg in die Tiefe der *Planta* zu den beiden vorderen Keilbeinen zieht. Barkow, Weitbrecht, Hartmann, Henle und v. Soemmering beschreiben überdies Sehnenfascikel für das 2. und 3. Keilbein, das *Os cuboideum*, sowie für die Basen des 2. und 3. Mittelfussknochens. Hoffmann und insbesondere Meyer sprechen von einer fächerförmigen Ausbreitung der Sehnenanteile und beschreiben einen Fortsatz zum 4. Mittelfussknochen, sowie einen

schwächeren Faserzug nach hinten zum Sustentaculum tali. Langenbeck giebt an, die Sehne des M. tibialis posticus ziehe „zu sämtlichen Ossibus tarsi — Talus ausgenommen — und zum Os metatarsi tertium et quartum.“ Weitbrecht ist sogar geneigt, die Ausbreitung der Tibialissehne in der Fusssole als Bänder zu deuten.

Ich habe eine ganze Reihe menschlicher Extremitäten auf diese Verhältnisse hin untersucht und konnte für den einzelnen Fall die Angaben der Autoren bestätigen. Die Sehne des M. tibialis posticus zerfällt im Bereiche des Os naviculare in zwei Schenkel. Der mediale Anteil legt sich an das Os naviculare an, setzt sich aber noch bis an das distale Ende des Os cuneiforme I weiter fort. Die Sehne scheint am Os naviculare zu enden und sich dann weiter in ein Band, gleichsam ein Ligamentum cuneo-naviculare fortzusetzen. Die genauere Untersuchung zeigt, dass dieses Band die direkte Fortsetzung der Sehne darstellt. Schneidet man die Sehne der Länge nach bis auf den Knochen ein, dann überzeugt man sich, dass sie sich in gleicher Dicke bis an das Os entocuneiforme forterstreckt.

Der laterale Sehnenanteil zweigt in der Gegend des Os naviculare von der Hauptsehne ab und zeigt in seinem weiteren Verlaufe ein sehr verschiedenes Verhalten.

In allen Fällen liegt die laterale Sehne in einer eigenen Sehmenscheide. Die dorsale Wand derselben wird von der Gelenkkapsel und den tiefen Bändern der Amphiarthrosen des Fusses hergestellt, während die plantare Wand von dem tiefen Blatte der Aponeurosis plantaris gebildet wird.

Schon bei den Affen und auch bei manchen niederen Säugetieren finden wir in der Tiefe der Sohle eine einheitliche, starke, plantare Fascie, welche in dem Bereiche der Tibialissehne direkt zwischen dem Ligamentum plantare longum und den Knochen des medialen Fussrandes ausgespannt ist. Bei den Affen wird dieser Anteil der plantaren Fascie durch das bereits beschriebene

Ligamentum tibio-naviculare verstärkt, welches mit einem lateralen Ausläufer in denselben einstrahlt. Auch beim Menschen finden wir eine tiefe plantare Aponeurose, wenngleich sie kein so gleichmässiges Gefüge zeigt, es wechseln vielmehr zarte Partien mit stärkeren, bandartigen ab. Nur in wenigen Fällen erscheint die Aponeurose in der ganzen Strecke gleichmässig dick. Lösen wir nun diese Aponeurose ab, dann erscheinen in der Tiefe die Ausläufer der lateralen Tibialissehne in verschiedener Anordnung. Wir können diesbezüglich vor allem zwei Typen unterscheiden:

1. In einer Reihe von Fällen ist die Sehne in mehrere Fascikel geteilt, die teilweise in die oben beschriebene Aponeurose, insbesondere in diejenigen Partien derselben einstrahlen, an welchen Muskelfasern entspringen. Selbst in denjenigen Fällen (zweite Gruppe), in denen wir eine einheitliche, dicke Sehne finden, geht ein Faserzug ab, der in die Aponeurose einstrahlt. Die einzelnen Fascikel der Sehne gehen zu den Basen der Mittelfussknochen und zwar entweder bloss zu denen des zweiten und dritten, oder auch zu der des vierten Os metatarsale. Ausserdem finden wir einen Fortsatz der Sehne, der lateral umbiegend gegen den Canalis peroneus des Würfelbeines hinzieht. Schliesslich kann noch ein Zipfel für den fünften Mittelfussknochen vorhanden sein; es sind wenigstens solche Fälle im Varietätenbuche der I. anatomischen Lehrkanzel zu Wien verzeichnet. Man findet aber auch zartere in die Tiefe einstrahlende Stränge, die sich mit den tiefen interstitiellen Gelenksbändern verbinden und schliesslich selber als solche aufzufassen sind.

2. In anderen Fällen findet man eine einheitliche, starke, laterale Sehne, die am Seitenrande des Os naviculare bis gegen die Basen der medialen drei Metatarsi hinunterzieht, immer aber mit einem nicht unbedeutenden Faseranteile lateral ablenkt. Die letzterwähnten Fasern ziehen um das distale Ende des Os ecto-cuneiforme herum gegen den plantaren Sulcus ossis cuboidei, um

dort in das Periost einzustrahlen. Berücksichtigt man, dass dieser Sehnenanteil straff ausgespannt ist, dann wird man ihn als ein starkes Band auffassen müssen, welches im hohen Grade geeignet ist, den Verband der beiden Knochen zu sichern.

Ausserdem findet sich noch konstant, sowohl in der ersten als auch in der zweiten Gruppe ein Faserzug, der zuerst von H. v. Meyer in dessen Arbeit über den Klumpfuß angegeben, von dem vorderen Ende des Sustentaculum tali entspringt, sich mit der Sehne des M. tibialis posterior, kurz ehe sich dieselbe an die Tuberositas ossis navicularis anheftet, fest vereinigt und sich dann dem zum Os cuneiforme primum weitergehenden Teile der Sehne beischliesst. „Der freie Teil dieses Stranges zwischen dem Ursprunge an dem Sustentaculum tali und der Vereinigung mit der Sehne dient als Retinaculum für diese, kann aber auch einen Zug auf den Calcaneus ausüben, wenn der Muskel sich lebhaft zusammenzieht.“

Dieses von v. Meyer zuerst beschriebene Bändchen kommt konstant vor, ich möchte es aber bloss als Retinaculum der Sehne auffassen, wie ja solche in fast allen Sehnenscheiden vorkommen. Es ist mir auch nie gelungen, durch einen auch noch so kräftigen Zug an der Tibialissehne irgend welche Rückwirkung auf den Calcaneus nachzuweisen. Von Wichtigkeit sind schliesslich die vielfachen Verbindungen, welche die Ausläufer der lateralen Tibialissehne mit den benachbarten Muskeln und Sehnen eingehen.

So spricht v. Soemmering von einem Fascikel der Tibialissehne zum kurzen Beuger der grossen Zehe; Henle erwähnt einen Faserzug, der sich der Sehne des M. abductor hallucis beimischt und giebt ferner auch einen von Wood beschriebenen Fall an, in dem der an das erste Keilbein sich ansetzende Zipfel der Sehne ganz in den M. flexor brevis hallucis übergeht. Schliesslich wäre aus der Litteratur noch folgende Angabe Barkows hervorzuheben, nach welcher „die Sehne des M. peroneus longus

und des *M. tibialis posticus* untereinander verschmelzen, eine starke Membran bilden, welche mit dem *Ligamentum scaphoideocuboidem plantare* zusammenhängt, zu der Spitze der beiden kleinen Keilbeine geht, ausserdem aber tiefer wie gewöhnlich an den Mittelfussknochen inseriert.“ Diese Anastomosen der Sehne des *M. tibialis posticus* mit den benachbarten Muskeln unterliegen grossen Schwankungen, ja sie können sich selbst an den beiden Extremitäten desselben Individuums verschieden gestalten. Eine ganze Reihe derselben ist aber doch ziemlich konstant und nur der Grad und die Innigkeit des Zusammenhanges variieren.

1. Wir finden fast ausnahmslos eine Verbindung zwischen der Tibialissehne und der Ursprungsaponeurose des *M. flexor brevis hallucis*. Es strahlt dann entweder bloss ein Zipfel der vielfach getheilten Sehne in die Aponeurose ein, oder es entspringen sogar die Muskelfasern des *Flexor hallucis brevis* direkt an einem Ausläufer der Tibialissehne.

2. Ebenfalls sehr häufig beobachtet man die Verbindung der Sehne des *M. tibialis posticus* mit der des *Musculus peroneus longus*. Diese Verbindung kann verschiedene Grade erreichen. In vielen Fällen findet man bloss einen ganz zarten, isolierten Faserzug, der vom *M. tibialis posticus* gegen die *Peroneussehne* hinzieht und sich mit derselben oder mit deren Sehnenscheide vereinigt. Dieser Faserzug verbindet sich zuweilen mit der *Peroneussehne* nur teilweise und sucht dann seine gewöhnliche Insertion an den medialen drei Mittelfussknochen auf. Von diesem Verhalten, als dem geringsten Grade der Anastomose zwischen den beiden Muskeln finden wir verschiedene Übergänge bis zu jener flächenhaften, membranösen Verschmelzung beider Sehnen, die zuerst von Barkow beschrieben und dann nur noch von Weitbrecht erwähnt wurde. Ich hatte Gelegenheit, dieses Verhalten in 50 Fällen 6 mal zu finden.

Daran schliessen sich nun noch andere Fälle an, in welchen man zwar keinen direkten Faseraustausch zwischen den beiden Sehnen nachweisen kann, in denen aber die beiden Sehnen durch eine dünne, fascienartige Membran verbunden sind, während die Ausläufer der Tibialissehne in der Tiefe, also dorsal von der Peronaeussehne an den Mittelfussknochen enden.

3. Nicht ganz konstante Verbindungen, entstanden durch Vermittlung eines Fascikels der lateralen Tibialissehne, das in die früher beschriebene plantare Aponeurose einstrahlt und auf diese Weise zu einer Anzahl von Muskelfasern des M. abductor hallucis in Beziehung tritt.

4. In einer grösseren Reihe von Fällen gelangt ein Faserzug aus der Tibialissehne sogar bis an den Abductor hallucis und zwar entweder direkt oder indirekt, nachdem ein mehr oder minder inniger Faseraustausch zwischen der Tibialis- und Peronaeussehne stattgefunden hat. Dies erklärt auch die Fälle, in denen der M. adductor hallucis an der Peroneussehne entspringt.

Laterale Ausläufer der Tibialissehne finden wir in der Säugetierreihe zum erstenmal beim Igel. Wir sehen dort einen schwachen Zipfel gegen den Sinus tarsi hin verlaufen. Beim Bären werden diese Ausläufer schon kräftiger und zahlreicher, bei den Halbaffen und Affen sind sie noch höher entwickelt, bis sie endlich beim Menschen die grösste Mächtigkeit erreichen. Wir haben es also mit einer progressiven Veränderung der Sehne des M. tibialis posticus zu thun. Beim Menschen hängt dieser mächtige, fächerförmig ausgebreitete Anteil der Sehne so ziemlich mit sämtlichen Knochen der Fusswurzel zusammen und Hermann v. Meyer meint sogar: „diese Abzweigung sei geeignet, den ganzen Komplex des Vorderteiles des Fusses, der schon durch seine Bandverbindung ein fest vereinigtes Ganzes dar-

stellt, als eine Einheit zu bewegen, weil sie in mehrere Zipfel zerspalten, sich an die grösste Anzahl der Bestandteile des Komplexes ansetzt.“ Ich möchte meinen, dass diese Anordnung der Sehne im hohen Grade geeignet ist, die Festigkeit des ganzen Fussgerüsts zu sichern. Da wir in der Sohle ziemlich straffe Amphiarthrosen vorfinden, und die Hauptwirkung des *M. tibialis posticus* durch den Ansatz am *Os naviculare* erzielt wird; andererseits aber die laterale Sehne durch ihre Ansätze an den einzelnen Knochen vielfach unterbrochen ist, und die einzelnen Abschnitte derselben uns geradezu als von Knochen zu Knochen gespannte Brücken erscheinen, müssen wir davon absehen, dem lateralen Schenkel der Sehne eine rotierende Komponente beim Spiele des Muskels beizumessen. Es wird wohl richtiger sein, diesen Anteil der Sehne, wenigstens den grössten Teil desselben, im Sinne *Weitbrechts* zu deuten, d. h. ihn als einen Bandapparat aufzufassen. Beim Menschen sind durch den aufrechten Gang ganz neue Verhältnisse geschaffen: das aus vielen Bestandteilen zusammengesetzte Knochengerüst des Fusses muss bei der starken Belastung während des Gehaktes und beim aufrechten Stehen besonders fest gebunden sein. Dementsprechend finden wir in der Sohle:

- a) einen mächtigen Bandapparat,
- b) eine eigentümliche Anordnung der Sehnen, wobei vor allem der laterale Schenkel der Tibialissehne in Betracht kommt und
- c) die vielfachen Anastomosen, welche die Ausläufer der Tibialissehne mit der Umgebung eingehen.

Es haben *Ruge* und *Schulze* in ihren Abhandlungen über die tiefe Plantarmuskulatur Anastomosen zwischen den oberflächlichen Beugern beschrieben und dahin gedeutet, dass „dadurch eine besser dienende, gleichzeitige Beugewirkung auf mehrere oder alle Zehen erzielt wird.“ Ich möchte nun jenen Sehnenverbindungen die vielfachen Anastomosen in der Tiefe

der Sohle entgegenstellen und darauf hinweisen, dass während jene eine exaktere und vollständigere Beugewirkung erzielen, diese in der Tiefe, dem Gelenke näher gelegen, nicht so sehr den Bewegungen dienen, als vielmehr der Festigung des gesamten Fussgerüstes. Denn alle bei der speziellen Beschreibung angeführten Sehnenverbindungen können auch vereint an demselben Fusse vorkommen und ich habe auch thatsächlich viele Fälle gesehen, in denen fast sämtliche tiefen Muskeln teils direkt, teils indirekt zusammenhängen. Andererseits habe ich mich vielfach davon überzeugt, dass die Verbindungen der Tibialissehne mit den benachbarten Sehnen und Muskeln für die Bewegungen des Fusses belanglos sind, während sie beim Spiele der Muskeln angespannt, den tiefen Bandapparat unterstützen.

Aus all den Gründen bin ich geneigt, dieses Verhalten der Tibialissehne als durch statische Momente erzeugt aufzufassen und die mächtige Entwicklung derselben beim Menschen auf die geänderten Verhältnisse zurückzuführen, die durch den aufrechten Gang des Menschen geschaffen wurden. Möglicherweise ist das Auftreten der lateralen Ausläufer der Tibialissehne beim Igel, beim Wickelbären, bei den Halbaffen und Affen in analoger Weise zu erklären. Die beiden ersteren sind ausgesprochene Sohlengänger, bei den Halbaffen und Affen ruht — soweit es mir aus der Beschreibung ihrer Lebensweise bekannt ist — wenigstens zeitweise das Gewicht des Körpers auf der Sohle.

Gesamt-Resumé.

Überblicken wir nun sämtliche untersuchten Ordnungen der Säugetiere, so erscheint uns der *M. tibialis posticus* als ein in dieser Reihe — mit Ausnahme der beiden Ordnungen der Perisso- und Artiodactyla — konstantes Gebilde.

Der *Musculus tibialis posticus* erscheint in allen Ordnungen der Säugetiere und beim Menschen als der mediale Randmuskel an der Hinterfläche der Tibia. Er entspringt in der Regel am

proximalen Ende der Tibia, kann sich aber mit seinem Ursprunge auch auf den lateralen Kondylus dieses Knochens, ja sogar bis auf das Fibulaköpfchen erstrecken. Dementsprechend könnten wir am Ursprunge des Muskels einen tibialen und fibularen Anteil unterscheiden, wenngleich die beiden Hälften nie als vollständig getrennte Köpfe auftreten. Bei den Karnivoren finden wir eine Rückbildung der medialen Partie und Persistenz des lateralen Anteils (am deutlichsten beim Hunde und beim Wolf). Bei den Chiropteren (Pteropus) entspringt der Muskel erst von der Mitte des Unterschenkels.

Die Grenze zwischen den Muskelfasern und der Sehne finden wir in der Mitte des Unterschenkels, nur bei den Karnivoren, bei welchen der ganze Muskel in Rückbildung begriffen ist, entsteht die Sehne schon hoch oben. Die Sehne liegt immer am medialen Rande der Tibia, in ihrem Anfangsteile vom *M. flexor tibialis* überlagert. An der hinteren Malleolarfläche sehen wir konstant eine besondere Knochenfurchung, in die sich die Sehne einlagert und in der für gewöhnlich eine Sehnen-scheide beginnt, die dann bis zur Insertionsstelle des Muskels reicht. Diese Lage der Sehne bleibt in der ganzen Säugetierreihe unverändert. Als natürliche Folge dieses Befundes erscheint uns der eigentümlich schräge Verlauf der Sehne in der Ordnung der Karnivoren. Der schief verlaufende Anteil stellt geradezu ein Schaltstück dar zur Verbindung des lateral gelegenen Muskelbauches mit der an der medialen Seite persistierenden Sehne. Grössere Unterschiede beobachten wir in den einzelnen Ordnungen an dem Endstücke der Sehne. Die Insertion am *Os naviculare* oder, richtiger gesagt, am medialen Fusssohlenrande muss als Typus aufgefasst werden. Nun aber divergieren die Ordnungen in dem genaueren Verhalten der Endsehne und wir können die untersuchten Tiere in folgende vier Hauptgruppen einreihen:

I. Spaltung der Sehne in zwei Stränge, von denen der eine am Os naviculare, der andere an der ersten Zehe, und zwar an der dorsalen Fläche derselben endet.

a) Zwei Muskeln, die nur an ihrem Ursprunge zusammenhängen und in zwei Sehnen übergehen.

Edentata: *Dasyus novemcinctus*; nach Hyrtl auch *Chlamyphorus truncatus*.

b) Zweispaltung der Sehne in der unteren Hälfte des Unterschenkels.

α) Rodentia: *Sciurus vulgaris*: die zweite Sehne verschmilzt mit dem M. abductor hallucis.

β) Insectivora: *Erinacacus europeus*: die zweite Sehne verschmilzt mit der Streckaponeurose der ersten Zehe.

II. Die Sehne setzt sich ohne Zweispaltung am medialen Fusssohlenrande fort.

a) es besteht dabei die normale Insertion am Os naviculare, teilweise auch am Os cuneiforme primum.

Pinnipedia: *Phoca vitulina*.

b) die Insertion am Os naviculare fehlt, die Sehne setzt sich erst peripheriewärts fest.

Rodentia: *Lepus cuniculus*.

III. Insertion der Sehne am Os naviculare, eventuell auch noch am Os cuneiforme primum.

a) Rodentia: *Mus ratus*. *Myodes lemmus*.

Simiae: *Ateles*.

α) Chiroptera: *Pteropus*, wengleich die Insertion hier lateral verschoben ist (Cuneiforme II und Os metatarsale der zweiten Zehe).

b) nur am Os naviculare.

Carnivora: *Canis familiaris*. *Canis lupus*. *Felis pardalis*.

IV. Spaltung der Endsehne in einen medialen und einen lateralen Schenkel.

Proximiae. Simiac. Homo.

- a) Der mediale Schenkel bildet die Hauptsehne, der laterale ist um vieles schwächer.

α) *Erinaceus europaeus*: der laterale Schenkel nur als ein schwacher Ausläufer gegen den *Sinus tarsi*.

β) *Carnivora*: *Aretitis*.

Prosimiae: *Lemur varius*.

- b) Der mediale Schenkel der Sehne ist sehr schwach, nur als verschieden starkes *Retinaculum* entwickelt.

Prosimiae: *Stenops tardigradus*.

Sämtliche untersuchten Affen mit Ausnahme des *Ateles*.

- c) Beide Schenkel halten sich so ziemlich das Gleichgewicht:

beim Menschen.

Zum Schlusse ist es für mich Bedürfnis, meinem hochgeehrten Chef und Lehrer, Herrn Prof. Dr. Emil Zuckerkandl an dieser Stelle meinen wärmsten Dank für die thatkräftige Unterstützung meiner Untersuchungen auszusprechen.

Auch dem Herrn Assistenten Dr. Julius Tandler bin ich zu Dank verpflichtet, da ich seiner Liebenswürdigkeit den schönsten Teil meines Untersuchungsmateriales zu verdanken habe.

Litteraturverzeichnis.

1. Bronn, Klassen und Ordnungen des Tierreichs. Säugetiere.
2. Ellenberger, Anatomie des Hundes.
3. Henle, Muskellehre.
4. Hyrtl, *Chlamydomorphus truncatus*. Sitzungsberichte der Wiener Akademie der Wissenschaften. 1854.
5. Krause, Anatomie des Kaninchens.
6. Langenbeck, Knochen-Ränder und Knorpellehre.
7. Leisering und Müller, Handbuch der vergleichenden Anatomie der Haussäugetiere. 1885.
8. Lucae, Die Robbe und die Otter in ihrem Knochen- und Muskelskelett. 1876.
9. Meckel, Vergleichende Anatomie.
10. Ruge, Zur vergleichenden Anatomie der tiefen Muskeln in der Fusssohle. Gegenbaurs Morphologisches Jahrbuch. Bd. IV.
11. Schulze, Fr., Myologische Untersuchungen. I. Die Sehnenverbindungen in der Planta des Menschen und der Säugetiere. Zeitschrift für wissenschaftliche Zoologie. Bd. 17.
12. Th. v. Sömmerring, Lehre von den Muskeln und Gefässen.
13. Süssdorf, Lehrbuch der vergleichenden Anatomie der Haustiere. 1895
14. Weitbrecht, Syndesmologie.
15. Lehr- und Handbücher der Anatomie von: Gegenbaur, Rosenmüller, Hartmann, Hoffmann, Langer-Toldt.
16. Hermann v. Meyer, Der Klumpfuß und seine Folgen für das übrige Knochengerüst.

Erklärung der Abbildungen

- Fig. 1. *Phoca vitulina*.
t. Sehne des *M. tibialis posticus*.
a. Muskelfasern des rudimentären *Abductor hallucis*.
s. Die vereinigten Sehnen beider Muskeln.
l. *Os metatarsale primum*.
- Fig. 2. *Bos taurus*.
Fig. 3. *Ovis aries*.
Fig. 4. *Capra hircus*.
Fig. 5. *Camelus dromedarius*.
p. *Musculus popliteus*.
f. t. *Musculus flexor tibialis*.
f. l. *Musculus flexor fibularis (lateralis)*.
a. Hauptmasse des Muskels.
b. tibialer Kopf desselben (zweiter Kopf).
c. dritter Kopf desselben.
-

(ARBEIT AUS DEM PATHOL. INSTITUT ZU BERN.)

DIE
EPITHELKÖRPERCHEN
DES
MENSCHEN
IN IHRER
BEZIEHUNG ZUR THYREOIDEA UND THYMUS.

VON
W. KÜRSTEINER,
BERN.

Mit 9 Abbildungen auf Tafel XXX XXXIII.



Die folgenden Untersuchungen beziehen sich hauptsächlich auf jene Gebilde, welche zuerst von Sandström bei dem Menschen als *glandulae parathyreoideae* beschrieben sind. Dieselben wurden dann in den letzten Jahren gerade von den Experimentatoren auf dem Gebiete der *Cachexia thyreopriva* berücksichtigt und Epithelkörperchen und Thymusläppchen der Schilddrüse des Menschen von manchen Seiten als Teile der Schilddrüsenanlage in Anspruch genommen, welche auf embryonalen Stadien geblieben seien und die bei Entfernung des grossen Schilddrüsenkörpers in kompensatorische Funktion treten sollten.

Meine Untersuchungen beziehen sich nur auf den Menschen und ich beschränke mich daher auch in der Litteraturangabe wesentlich nur auf dasjenige, was sich auf den Menschen bezieht.

Die erste Arbeit über diese Gebilde überhaupt ist diejenige von Sandström (1); sie ist nach manchen Richtungen hin auch jetzt noch die wichtigste. Sandström hat sie an den Halsorganen des Menschen zuerst nachgewiesen und zwar durch makroskopische Präparation mit nachfolgender mikroskopischer Untersuchung. Sein Material ist sehr umfangreich; es umfasst 50 Menschen. Er findet die Parathyreoidea wesentlich paarig und doppelt, dicht an der Aussenfläche der Schilddrüse an der hinteren Fläche der Seitenlappen oder in der Nähe des unteren Randes derselben, oft an der *Arteria thyreoidea inferior* oder unterhalb derselben, manchmal auch mehr nach aussen und unten,

unterhalb der Schilddrüse an der Trachea. Namentlich ist die untere Drüse in ihrer Lage variabel; sie kann sich manchmal sogar an der Vorderfläche des untersten Teiles der Seitenlappen finden. Die obere Drüse hält sich meist an den medialen Rand des hinteren Teiles des Seitenlappens. Symmetrie in der Lage der beidseitigen Parathyreoidea existiert nicht. Manchmal ist sie in ein kleines Fettläppchen eingelagert und durch einen schmalen Stiel mit der Schilddrüse verbunden. Ihr grösserer Durchmesser beträgt beim Erwachsenen 3—15 mm, durchschnittlich 6 mm, während der Dickendurchmesser oft nur 2 mm beträgt.

Mikroskopisch findet er in ihnen zwischen den bindegewebigen Balken, die von der Kapsel aus eindringen, keine deutlich abgegrenzten Zellen, sondern mehr eine protoplasmatische Masse mit runden Kernen. Er beschreibt ferner ein eigentümliches Reticulum, was er für ein Produkt der Erhärtung oder der Fäulnis hält. In den Zellen sollen oft Fettröpfchen sich finden, aber auch ganz stark lichtbrechende Kugeln wie Colloid. Seine Untersuchungen datieren aus einer Zeit (1880), wo weder gute Einbettungsmethoden noch unsere jetzigen trefflichen Mikrotome und Färbungsmethoden existierten. Es ist daher nicht auffallend, dass diese Angaben nicht ganz mit den späteren und den meinen übereinstimmen. Indessen hat er immerhin an der Oberfläche der Drüse, selten im Innern auch grössere, scharf abgegrenzte Zellen in grösseren und kleineren Gruppen gesehen. Möglich, dass hier die später zu beschreibenden, grossen, in dünnen Schnitten hell erscheinenden Zellen vorliegen, obgleich er ihnen ein stark körniges Protoplasma zuschreibt.

Nachdem nunmehr die Physiologen in ihren Experimenten auf diese Nebendrüse der Thyreoidea aufmerksam gemacht und, wie vorhin erwähnt, die Ansicht ausgesprochen hatten, dass es sich hier um embryonale Reste der Thyreoidea handle, welche im Bedürfnisfalle für die Hauptdrüse eintreten können, erwachte das Interesse der Anatomen für diese Gebilde von neuem.

Aus dieser Zeit datiert der Beginn meiner Arbeit, die leider sehr häufig durch andere Berufsgeschäfte unterbrochen werden musste. Von anatomischen Untersuchungen, die seitdem erschienen, ist nunmehr die zeitlich erste auch dem Inhalt nach voranzustellen. Es ist dies die Arbeit von Kohn (2). Sie ist vorzugsweise an Tieren: Kaninchen, Meerschweinchen, Ratten und besonders an der Katze ausgeführt. Kohn spricht sich im Gegensatz zu den Physiologen dahin aus, dass diese Drüsen selbständige Gebilde seien gegenüber der Schilddrüse und erst sekundär mit derselben in Verbindung treten. Er bezeichnet sie deshalb nicht mehr als Parathyreoidea, sondern schlägt für sie den Namen Epithelkörperchen vor. Ich werde im folgenden ebenfalls diesen Namen benutzen, da derselbe Missverständnissen wohl kaum ausgesetzt sein dürfte.

Kohn wies bei der Katze, wo die Verhältnisse am regelmässigsten sind, ein paariges äusseres Epithelkörperchen nach, dorsal und manchmal unterhalb der Schilddrüse gelegen und ein paariges, inneres Epithelkörperchen höher oben, innerhalb der Seitenlappen gelegen, höchstens deren mediale Fläche erreichend. Das letztere geht ausgedehnte Verbindungen mit dem Gewebe der Schilddrüse und dem benachbarten Thymuslappchen ein durch Zellbalken, welche die Kapsel durchbrechen und sich direkt an die Epithelzellen der Thyreoidea anlegen.

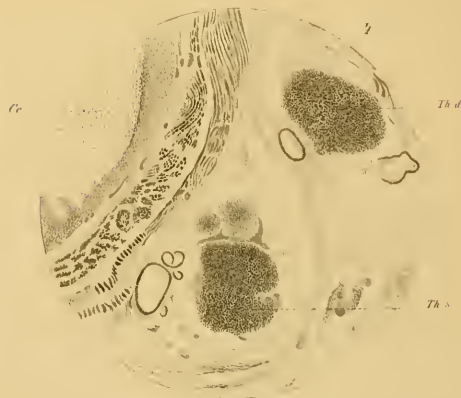
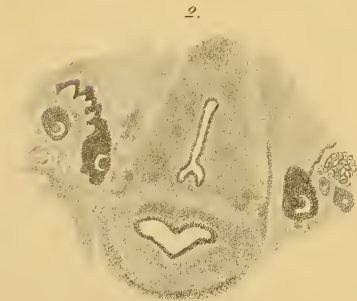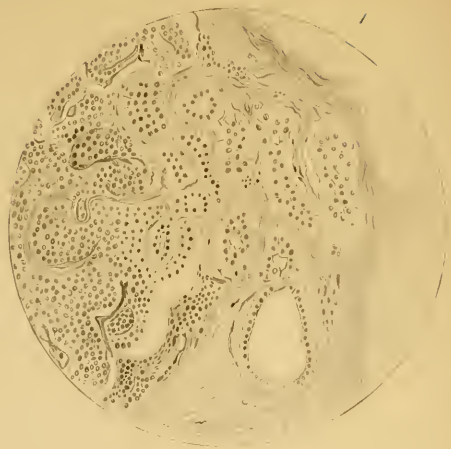
Ausserdem fand Kohn noch Thymuslappchen bei Ratte, Hund und Katze, bei letzterer auch konstant in Vorkommen und Lage; hier findet sich ein inneres, das mit dem Schilddrüsengewebe in Verbindung tritt und manchmal selbst colloidhaltige Follikel enthält und ein äusseres, oft mit dem äusseren Epithelkörperchen verwachsen.

Schaper (3) hat neben Katze und Schaf auch den Menschen berücksichtigt. Beim Menschen findet er die Epithelkörperchen an der hinteren Fläche des Seitenlappens, bei einem

von drei Erwachsenen nur einseitig, bei einem Neonatus jederseits zwei, bei einem dreijährigen Kind links zwei und rechts eines und ferner dicht an der Carotis des Neonatus unterhalb der Bifurkation derselben zwei kleinste Epithelkörperchen. An ihren Zellen beschreibt er eine deutliche Membran. Ferner beschreibt er beim Menschen auch ein inneres Epithelkörperchen, dessen Vorkommen Kohn in Abrede stellte. Dass es wirklich ein inneres ist (im Sinne von Kohn) beweist der Umstand, dass es vollständig in dem Seitenlappen der Schilddrüse eingeschlossen liegt und ferner ein in sich abgeschlossenes, rundes Körperchen bildet von etwa 2 mm Durchmesser, das bis auf eine Stelle ringsum gegen das Schilddrüsengewebe abgegrenzt ist. Eine zarte bindegewebige Kapsel umschliesst es bis auf die erwähnte Stelle, wo das Epithelkörperchen kontinuierlich in das Thyreoidealgewebe übergeht.

Da er bei Tieren sowohl wie beim Menschen in den Epithelkörperchen Alveolen findet mit colloidem Inhalte, welcher vollständig mit dem Inhalte der Schilddrüsenalveolen übereinstimmt, und da ferner bei Tieren an den inneren Epithelkörperchen das Parenchym direkt in das der Schilddrüse übergehen kann, so nimmt er eine direkte Umwandlung derselben in funktionierendes Schilddrüsengewebe an. Das äussere Epithelkörperchen ist für ihn ein abgesprengter Teil der Schilddrüse, welcher auf gewissen Stadien der embryonalen Entwicklung stehen geblieben ist. Er erwähnt ferner ganz kurz die Thymusknoten in der Nähe der Carotis.

Ferner schildert Müller (4) die Epithelkörperchen des Menschen. Er beschreibt neben dem äusseren ein inneres Epithelkörperchen, hebt namentlich das eigentümliche Aussehen der Zellen hervor, deren Protoplasma bei verschiedener Fixierung und Färbung hell erscheint, während die Zellgrenzen deutlich sind, wie bei einem pflanzlichen Gewebe.



Von grösster Wichtigkeit sind ferner die Mitteilungen von Jacoby (5) und Groschuff (6), welche die Entwicklung der Epithelkörper betreffen, leider aber bis jetzt nur in kurzer Fassung vorliegen. Nach Jacoby ist bei der Katze das äussere Epithelkörperchen das obere, abgeschnürte Ende der epithelialen Thymusanlage; das innere dagegen entwickelt sich aus dem Gewebe des seitlichen Schilddrüsenlappens. Er fand bei Embryonen von 12 mm Länge das obere Ende des Thymusstranges „besonders gut“ ausgebildet, bei 18,5 mm auf der einen Seite schon abgelöst, auf der anderen noch mit dem Thymusstrang in Verbindung. Dem gegenüber kam Groschuff zu dem Ergebnis, dass die Verbindung des äusseren Epithelkörperchens mit der Thymus und des inneren mit der Thyreoidea erst sekundär sich ausbildet; beide entstehen selbständig aus der dorsokraniellen Wand der dritten Kiementasche.

Schliesslich ist noch die Arbeit von Tourneux und Verdun (8) zu erwähnen. Beide finden bei menschlichen Embryonen von 14 mm jederseits zwei Epithelkörperchen, das obere in Zusammenhang mit der Thymus, das untere mit der lateralen Thyreoideaanlage. Aber schon bei 16 mm liegen die „glandules thymiques“ d. h. die von der Thymus ausgehenden Epithelkörperchen unterhalb der Thyreoidea; sie sind infolge der Erniedrigung der Thymusstränge nach abwärts gewandert.

Mit dieser Beobachtung, sowie mit denen von Jacoby stimmt vollständig das überein, was auch ich bei menschlichen Embryonen gesehen habe.

Über die Mitteilungen von Groschuff dagegen kann ich mich nicht aussprechen, da so frühe Stadien mir nicht vorgelegen haben.

Das von mir untersuchte Material besteht aus 13 Neugeborenen und Kindern aus den ersten Lebenswochen, ferner sieben Kinder vom Ende des ersten bis Ende des zweiten Jahres und 19 Embryonen, die meisten dem hiesigen Frauen- und Kinder-

spital entstammend. Ferner war es mir möglich, fünf Schnittreihen durch kleinste Embryonen von 16—35 mm Körperlänge durchzusehen. Ich verdanke diese Gelegenheit der grossen Zuverlässigkeit von Herrn Professor Gasser in Marburg, welcher so freundlich war, dieselben dem hiesigen pathologischen Institute für einige Zeit zu überlassen. Für den mir dadurch geleisteten grossen Dienst sei ihm mein wärmster Dank gesagt.

Abgesehen von den Marburger Embryonen wurden alle meine Präparate in Alkohol aufbewahrt und gehärtet. Wenn Entkalkung nötig war, wurde diese mit Salpetersäure vorgenommen, welche zu 5% mit Spiritus oder auch mit Pikrinsäure gemischt war. Die Stückfärbung geschah mit Hämalaun. Die Einbettung fand in Celloidin statt und zur Aufhebung und Nachhärtung diente Eosin und Origanonöl. Das Schneiden der Blöcke zu Schnittreihen, das Auflegen der Schnitte, das Nummerieren der Objekträger wurde vom Abwart des Institutes in sorgfältigster Weise besorgt und war mir dies eine grosse Erleichterung beim Zustandekommen der Arbeit. Die grösseren Präparate sowohl wie die Embryonen wurden in kontinuierlichen Schnittreihen untersucht und zwar mit wenigen Ausnahmen von der Zungenbasis an durch Thyreoidea mit Trachea, Oesophagus bis hinunter zu dem Anfang der Thymus, bei den Foeten bis zum untern Ende der Thymus; nur von Neonatis wurde bei zwei Fällen die Thyreoidea allein, in zwei andern Fällen nur ihre linke Hälfte untersucht. Es war dies im Anfang meiner Arbeit und gerade diese Fälle waren es, welche mich zwangen die Untersuchung weiter auszudehnen. Bei den Foeten wurde die ganze Halsgegend mit Haut bis zur Wirbelsäule, einschliesslich die vordere Partie der Wirbelkörper benutzt. Bei den Neugeborenen wurden die Halsteile bis zur Wirbelsäule im gegenseitigen Zusammenhang abpräpariert und so in toto für die weitere Untersuchung vorbereitet. Die Schnitte wurden natürlich in querer Richtung angelegt und zwar immer durch

die ganze Breite der Thyreoidea. Niemals wurden die Blöcke durch einen Medianschnitt in zwei seitliche Hälften zerlegt. Indessen dürfte es sich bei Wiederholung der Untersuchung empfehlen, Medianschnitte anzulegen, um so die Blöcke zu verkleinern, da meine Untersuchungen ergeben haben, dass eine leichte Schädigung der Medianebene keinen erheblichen Nachteil herbeiführt. Gerade hier in einer stark mit Strumen behafteten Gegend wurden die Querschnitte oft sehr umfangreich, sodass auf einen Objektträger von 8,5 und 4 cm nur 2 Schnitte gelegt werden konnten. Es war dann manchmal notwendig, interessante Stellen in kleinerem Umfange auszuschneiden und dieselben in grösserer Zahl auf einen Objektträger aufzulegen, um sie rascher studieren zu können.

Ich habe diese umständlichere Untersuchungsmethode vorgezogen gegenüber der makroskopischen Präparation, um vollständig sicher zu sein über das Vorkommen der Epithelkörperchen oder Thymusläppchen; denn auf diese Weise war ein Übersehen irgend eines dieser Gebilde ausgeschlossen. Die Dicke der Schnitte wechselte von 15–30 und selbst 40 μ . Die umfangreicheren Schnitte, besonders bei den Neugeborenen, erreichten manchmal die letztere Dicke; an solchen ist allerdings manches der feineren Struktur nicht immer deutlich zu erkennen, doch immerhin soviel, um die Diagnose mit voller Sicherheit bestimmen zu können.

In der folgenden Schilderung sind auch immer die Dimensionen in der Längsaxe des Körpers angegeben. Bei den Epithelkörperchen und Thymusläppchen wurde dieses Mass als Länge bezeichnet, obgleich dasselbe kleiner ist als der frontale und sagittale Durchmesser. Unter Länge oder Höhe der Seitenlappen der Thyreoidea ist das Mass des medialen Randes derselben bis zur oberen Isthmusgrenze herab zu verstehen.

1. Verhältnisse beim Neugeborenen.

Ich finde hier, durchaus in Übereinstimmung mit Kohn, niemals ein inneres Epithelkörperchen, sondern nur äussere, diese aber konstant, doch nicht in dem Sinne, dass sie links und rechts, oben und unten immer in der gleichen Weise vorhanden wären.

In den meisten Fällen kann man ein paariges, oberes, in der Höhe des oberen Isthmusrandes oder noch höher bis über die halbe Höhe des Seitenlappens hinauf gelegenes, und ein paariges, unteres Epithelkörperchen, in der Höhe des unteren Isthmusrandes, unterscheiden. In vier Fällen fand ich nur ein oberes Epithelkörperchen und zwar links, in 5 Fällen nur ein unteres ebenfalls links, in 1 Fall nur rechts ein unteres und es war bei demselben Individuum auch nur ein oberes vorhanden und zwar links. Weiter abwärts als der untere Thyreoideapol tauchen bis hinab zur vollentwickelten Thymusdrüse ebenfalls noch Epithelkörperchen auf. Sind zwei oder mehr Epithelkörperchen auf der gleichen Seite vorhanden, so finden sich beispielsweise Nr. 1 am oberen Isthmusrande, Nr. 2 am unteren und Nr. 3 unterhalb der Thyreoidea im Bindegewebe zwischen Trachea, Oesophagus und Blutgefässen.

Ein anderes Präparat mit 4 Epithelkörperchen derselben Seite zeigt Nr. 1 am linken Seitenlappen, nur wenig über dem Isthmus, Nr. 2 in der Mitte des Isthmus, Nr. 3 wenig unterhalb der Thyreoidea, Nr. 4. an der oberen Spitze der Thymus.

Die Zahl der Epithelkörperchen ist somit eine wechselnde; es können auf einer Seite deren 4 existieren. Es stimmt dies nicht ganz mit den Angaben der bisherigen Autoren überein. Nach Sandström und Kohn finden sich beim Menschen immer zwei Epithelkörperchen auf einer Seite, während Schaper bei einem Neonatus jederseits 2, bei einem dreijährigen Kinde links zwei, rechts eines fand. Ich glaube diesen Arbeiten gegenüber

auf meine Untersuchungsweise an kontinuierlichen Schnittserien hinweisen zu dürfen, da dadurch das Übersehen eines Epithelkörperchens unmöglich gemacht ist.

Was die Lagerung zur Thyreoidea anbelangt, so finden sich die Epithelkörperchen in weitaus der Mehrzahl der Fälle an der dorsalen Fläche der Seitenlappen, nur selten an der lateralen oder medialen Fläche; dass es an der medialen Fläche sich findet, habe ich nur zweimal gesehen, und zwar waren es obere Epithelkörperchen; an der lateralen Fläche findet sich ein Epithelkörperchen lediglich nur dann, wenn auf derselben Seite in derselben Höhe zwei Epithelkörperchen sind.

Was die genauere Beziehung von Epithelkörperchen zur Thyreoidea anlangt, so unterscheidet Kohn 4 Gruppen:

1. es liegt unterhalb der Schilddrüse recht häufig beim Kaninchen;

2. lose liegt es der äusseren oder hinteren Fläche an, durch lockeres Bindegewebe mit der Schilddrüse verbunden und makroskopisch gleichsam als ein Appendix, als eine accessorische Schilddrüse sich ausnehmend (Mensch, Katze);

3. liegt es in einer seichten Mulde, während der grössere Teil des Körperchens noch frei aus dem Thyreoidealgewebe hervorragt. Es findet sich dies vorzugsweise bei der Katze.

4. Es ist zu mehr als der Hälfte oder ganz in die Thyreoidea eingelassen bei Hund, Maus und Meerschwein.

Ich finde beim Menschen fast alle diese Typen vertreten. Für das obere Epithelkörperchen ist der weitaus häufigste der zweite Typus, welchen Kohn beim Menschen allein beobachtete. Doch kommt auch ziemlich oft der dritte Typus vor; seltener ist das Epithelkörperchen zu mehr als der Hälfte in die Thyreoidea eingelassen (Typus 4). Vollständig von derselben umschlossen habe ich es nicht gesehen. Typus 1 trifft natürlich nur für das untere Epithelkörperchen zu.

Meist ist das Epithelkörperchen durch einen Streifen Bindegewebe von dem benachbarten Thyreoideagewebe getrennt; gelegentlich jedoch kommt es vor, dass derselbe nicht breiter ist als die benachbarten Septen zwischen den Schilddrüsenbläschen, so dass er bei der Dicke der Schnitte erst bei starker Vergrösserung oder vielleicht auch erst bei Giesonscher Färbung sichtbar wird. Ein direkter Zusammenhang mit dem Thyreoidealgewebe ist beim Neugeborenen wenigstens von mir nicht gefunden worden.

Sandström, welcher die Epithelkörperchen makroskopisch präparierte, hat schon darauf hingewiesen, dass sie namentlich in der Nähe der Arteria thyreoidea inferior vorkommen, welche Arterie von der A. subclavia kommt und die Arterie speziell der Rückseite der Schilddrüse ist. Grössere Arterien sehe ich recht häufig gerade zwischen den Epithelkörperchen und dem Thyreoidealgewebe; meist auch von einer Vene begleitet. Manchmal läuft die Arterie in einer seichten Mulde des Epithelkörperchens oder geht scheinbar durch die Mitte desselben hindurch, so dass es in zwei getrennte Hälften zerfällt; indessen fliessen auf den nachfolgenden Schnitten die beiden Hälften zu einem Gebilde zusammen.

Schon Sandström fand die Epithelkörperchen in kleinen Fettklumpen. Auch ich habe diese Lagerung recht oft gesehen und zwar namentlich beim unteren Epithelkörperchen. Die unteren Epithelkörperchen und diejenigen, welche unterhalb der Thyreoidea gelegen sind, treten manchmal in engere Beziehung zur oberen Spitze der Thymus oder einem isolierten Thymuslappen mit deutlichen Hassalschen Körperchen in etwas wechselnder Weise, worauf ich bei der Besprechung der Thymusläppchen zurückkomme.

Die Form des äusseren Epithelkörperchens ist auf dem Querschnitt fast immer eine ovale, seine Längsaxe parallel der Oberfläche der Thyreoidea, der es anliegt, und die der Thyreoidea

anliegende Fläche in der Regel etwas weniger gewölbt wie die abgewandte. Seltener ist das Epithelkörperchen rund. Seine Dimensionen wechseln, der grösste Durchmesser schwankt von 0,5—3 mm und selbst 4 mm, während der kürzere nur zwischen $\frac{1}{2}$ und $1\frac{1}{2}$ mm variiert. In der Längsaxe misst es weniger, nämlich 0,2—2 mm; meist ist es sogar in dieser Richtung ziemlich stark abgeplattet. Abgegrenzt wird dasselbe durch eine dicke Lage von Bindegewebsfibrillen, welche es direkt umgeben. In seltenen Fällen (etwa 2—3 Fälle) sind in dieser Lage eine grosse Zahl von Kapillaren quer und schräg durchschnitten sichtbar, die vielfach kaum um die eigene Breite von einander entfernt liegen; hie und da wird sogar die Bindegewebskapsel durch die starkgefüllten Kapillaren selbst nach innen vorgewölbt, so dass man an die von Zeiss festgestellte Thatsache erinnert wird, dass die Kapillaren der Schilddrüsenbläschen direkt in das Lumen vorspringen und das Epithel vorwölben; indessen finden sich hier doch immer noch deutliche Fibrillen auf der Kapillarenwand.

Was nun die Zusammensetzung des Epithelkörperchens selbst anlangt, so ist in erster Linie auf die charakteristisch geformten Zellen hinzuweisen. Die sehr auffallende Eigentümlichkeit derselben besteht darin, dass sie im Innern hell, farblos sind, ohne körniges, eosinempfähliches Protoplasma, dagegen durch scharfe, eosinrote Linien gegeneinander abgegrenzt. Dadurch unterscheiden sie sich von dem Epithel der Schilddrüsenbläschen, bei denen das Protoplasma blass, körnig, mehr oder weniger intensiv mit Eosin gefärbt ist und die Zellgrenzen, wenn sie deutlich sind, in Form von hellen Spalten sich zeigen. Das Thyreoidealgewebe weist bei Kernfärbung eine gleichmässige Färbung von dunklerem Blau auf, während die Epithelkörperchen als Gebilde von hellerem Blau sich deutlich abheben. Schon Schaper und Müller haben diese eigentümliche Helle der Zellen der Epithelkörperchen hervorgehoben und letzterer sagt

ganz passend, dass sie an pflanzliche Gewebe erinnern. Der Kern ist rund, von mässiger Grösse, bläschenförmig und enthält eine mittlere Zahl von Chromatinkörnern. Er liegt meist deutlich excentrisch, in der Nähe der Zellmembran und häufig in einer Ecke der Zelle. Wenigstens tritt diese excentrische Lage an den grössern Zellen schön hervor. Die Grösse der Zellen wechselt etwas; vielfach sind sie nur mässig gross und die Kerne liegen um den einfachen bis doppelten Durchmesser von einander entfernt. In anderen Fällen beträgt die gegenseitige Entfernung der Kerne das Vierfache und mehr. Begreiflicherweise tritt in den letzteren Fällen das eigentümliche Aussehen der Zellen, die runden Kerne und die scharfen, roten Grenzlinien in den hellen Interstitien zwischen denselben am schönsten hervor. Die Zellen sind regelmässig polyedrisch, die einzelnen Kanten gradlinig, selten gebogen, oder die Zellen sind mehr cylindrisch. Das hängt von ihrer Anordnung ab.

Kohn unterscheidet in dieser Beziehung 3 Typen:

1. Entweder bildet das Epithelkörperchen eine zusammenhängende Zellmasse, nur mit wenig gefässführenden Septen oder

2. es finden sich netzförmig verbundene Zellbalken mit reichlichen, bindegewebigen Septen, oder

3. es hat das Epithelkörperchen einen lobulären Bau und die Läppchen bestehen aus netzartigen Balken mit reichlichen Septen. Letzteres sah er besonders deutlich bei einem 57jährigen Manne.

Bei den Neugeborenen und Kindern, wie auch in den früheren Stadien habe ich den Typus 3 nicht gesehen, sondern nur die beiden ersteren. Die erste Form ist verhältnismässig selten. Es bildet dann das Epithelkörperchen eigentlich nur eine Zellmasse, die von weiten Kapillaren durchzogen wird mit dünner bindegewebiger Scheide. Selbstverständlich sieht man diese Kapillaren in Quer-, Schräg- und kurzen Längsschnitten, im ganzen recht spärlich, sodass da, wo sie dicht liegen, doch immerhin bis 20

In anderen Fällen sieht man in den Epithelkörperchen selbst solche Drüsenbläschen mit Lumen und gleich gestalteten Zellen, ohne dass jedoch der Zusammenhang mit den ausserhalb gelegenen Drüsenkanälchen nachgewiesen werden kann.

Neben den Drüsenkanälen finden sich auch kleine Drüsenbläschen vor, die aber nur durch 2 oder 3 Schnitte verfolgbar sind.

Meistens haben diese Drüsenkanäle und Drüsenbläschen den gleichen Durchmesser wie die Zellstränge oder sind etwas weiter. Nur in zwei Fällen erreichen sie eine besondere Weite.

Der eine Fall betrifft ein Epithelkörperchen, das im Innern eines Thymuslappchens sich befindet, ein Verhalten, auf das ich erst später bei den Thymuslappchen eingehen werde. Im anderen Fall hat das Epithelkörperchen auf dem Querschnitt eine mehr dreieckige Form, jede Seite 2 mm lang; sein Längsdurchmesser beträgt nach der Anzahl und Dicke der Schnitte 1,2 mm. In diesem Epithelkörperchen treten nun von oben an gerechnet etwa in seiner Mitte (d. h. der Längsaxe) an der Hinterfläche direkt an der Kapsel gelegen 4—6 unregelmässig gestaltete Hohlräume auf, ausgekleidet mit einem niedrigen, abgeplatteten Epithel. Der grösste Hohlraum hat eine Breite von 0,16 mm. Sehr rasch fliessen nach unten zu diese Hohlräume zu einer grösseren Höhle zusammen und von deren Vorderfläche geht durch das Epithelkörperchen hindurch nach vorn zu ein schmaler Kanal ab, der in der Nähe seines vorderen Endes eine kleine Bucht nach oben sendet. Dieser Kanal erweitert sich nach unten in den folgenden Schnitten bedeutend und fliesst sodann mit dem hinteren grossen Hohlraum zu einer einzigen, etwas rundlichen Höhle mit ziemlich zahlreichen, kleinen Ausbuchtungen zusammen, welche zuerst ein $\frac{1}{3}$ und allmählich durch weitere Vergrösserung den ganzen Querschnitt des Epithelkörperchens einnimmt. Auf den folgenden Schnitten schwindet dieser Hohlraum und an seine Stelle treten 4—5 Drüsenkanäle und solide Felder, und gerade in diesen findet sich nunmehr das oben be-

schriebene eigentümliche Epithel in Form von besonders grossen, hohen, cylindrischen, ganz hellen Zellen, mit central nach dem Lumen hin gelegnem Kern. Die Form der Kanäle und Bläschen wechselt auf den einzelnen Schnitten sehr; nach unten hin fliessen sie in ein Drüsenbläschen von 0,4 mm Durchmesser mit dem gleichen Epithel zusammen.

Der Zusammenhang aller dieser Drüsenkanäle mit dem grösseren Hohlraum ist mit voller Sicherheit nachzuweisen.

Kohn hat zuerst auf das konstante Vorkommen von Thymuslappchen bei Ratte, Hund und Katze hingewiesen. Er unterscheidet ein inneres, an der medianen Fläche, manchmal bis an diese heranreichend oder auch frei zwischen Trachea und Thyreoidea gelegen, und ein äusseres, an der dorsalen Fläche der Schilddrüsenlappen.

Nach meinen Beobachtungen kommen auch beim Menschen konstant Thymuslappchen auf gleicher Höhe mit der Thyreoidea, aber auch unterhalb derselben vor. Ich erwähne in erster Linie, dass kleine lymphatische Gebilde, wie Lymphdrüsenfollikel aussehend, jedoch nicht in derselben Weise scharf begrenzt, sich ziemlich häufig an der Innenfläche, nur selten an der dorsalen Fläche der Schilddrüse finden. Sie liegen also meist zwischen Thyreoidea und Trachea und zwar in Isthmushöhe, oder seltener in der halben Höhe der Seitenlappen. Sie liegen ausserhalb der Thyreoideakapsel. Lymphgefässe lassen sich um sie herum nicht finden, ebensowenig eine periphere Lymphbahn, welche bei Neugeborenen in den erheblich grösseren eigentlichen Lymphdrüsen gut ausgebildet ist. Ob diese Bildungen als Thymus anzusehen sind, bleibt zweifelhaft, wenigstens habe ich niemals Hassalsche Körperchen darin gefunden. Ich mache darauf aufmerksam, dass Farner über Lymphknötchen in Strumen berichtet, welche ein deutliches Keimcentrum haben.

Die eigentlichen Thymuslappchen, die durch die Hassalschen Körperchen als solche charakterisiert sind, finden sich

Zellen sich zwischen sie einschieben. Vor einer Gliederung des Epithelkörperchens kann man also hier nicht reden. Meist aber ist die Zellmasse durch Septa schärfer in einzelne Zellbalken getrennt. Die letzteren bilden ein Netz, in dessen länglichen, schmalen, verästelten Maschen die gefässhaltigen, bindegewebigen Septen etwa von Hirschgeweihform sich finden. Die Zellbalken selbst haben eine etwas wechselnde Breite und bilden ein vollständiges Netz. Die Zahl der Zellen in dem Quermesser wechselt von 2—10 und selbst mehr; je mehr Zellen, um so kleiner sind sie. Eigentümlich ist dabei, dass man sehr oft nur wenige Verbindungen der Stromabalken mit der bindegewebigen Kapsel sieht; vielmehr ist an der Peripherie das Epithelkörperchen von einer fast kontinuierlichen Zelllage begrenzt; diese Randzellen erscheinen cylindrisch und stehen senkrecht auf der bindegewebigen Kapsel, wie auch innerhalb des Epithelkörperchens die auf den Stromabalken sitzenden Zellen oft cylindrische Gestalt haben, namentlich dann, wenn die Zellen gross sind, wenn etwa nur zwei Zellen im Querdurchmesser eines Balkens liegen. In diesem Falle ist ferner noch die Lagerung des Kernes eigentümlich; es liegt nicht an der Basis, sondern in dem anderen Pol, so dass dann in der Mitte der Doppelreihe von Zellen zwei Kernreihen nebeneinander herlaufen (Fig. 7).

Selten bilden die Stromabalken ein zusammenhängendes Netz und die Zellmasse zerfällt dadurch in einzelne rundliche, längliche und cylindrische Haufen. Hier dringen denn auch an der Peripherie die bindegewebigen Balken von der Kapsel in ziemlich gleichmässigen, geringen Entfernungen ein, so dass die Cirkumferenz des Epithelkörperchens dadurch ein rosettenförmiges Aussehen erhalten kann. Das Netz der Stromabalken besteht aus Blutkapillaren und einer mehr oder minder fibrillären, kernhaltigen Adventitia. Die Breite derselben wechselt, was z. T. auf der verschiedenen Entwicklung der fibrillären Adventitia beruht, zum grösseren Teil aber auf der verschiedenen

Weite der Kapillaren; diese können $\frac{3}{4}$ der Breite der Zellstränge erreichen, so dass man hie und da fast von kavernösem Bau sprechen könnte. Auch in dem umgebenden, lockeren Bindegewebe finden sich dann reichlich weite Blutgefässe. Da ich aber keine Injektionsmethode anwandte, muss ich es unentschieden lassen, ob nicht diese verschiedene Weite der Kapillaren vielleicht nur auf der verschiedenen Füllung derselben mit Blut beruht.

Ferner schliessen sich bei der Hälfte der Neugeborenen an die Epithelkörperchen deutlich drüsige Bildungen an, teils Kanäle, etwa von der Weite von gewundenen Harnkanälchen, teils runde Drüsenbläschen und zwar immer nur an dem medialen Pole des unteren Epithelkörperchens. So wie das Epithelkörperchen zu Ende geht, hören auch die Drüsenkanäle auf. Auf dem Querschnitt sind sie meist rund; hier und da machen sie eine Windung; ihr Epithel ist ein cylindrisches, hier und da auch kubisch. In 2 Fällen konnte ich einen direkten Zusammenhang der Drüsenkanäle mit dem Epithelkörperchen an einem und demselben Schnitte verfolgen (Fig. 1). Es schliessen sich noch innerhalb des Epithelkörperchens an die aus kleineren Zellen bestehenden Zellstränge mit verhältnismässig dichtgelegenen Kernen direkt einige ähnlich gestaltete Felder an, in welchen die Zellen grösser sind, sodass die helle Beschaffenheit des Zellkörpers deutlicher hervortritt. Die Grösse der Zellen nimmt nach dem Rande des Epithelkörperchens hin zu und hier tritt ein solider Strang von solchen grossen, hellen Zellen aus dem Epithelkörperchen heraus, welcher an dessen medialer Fläche zwei, drei kurze Windungen macht und dann fast sofort ein recht weites Lumen erhält. Die centrale Lagerung der Kerne wird dabei auch immer deutlicher und namentlich ist dieselbe sehr ausgesprochen, sowie ein Lumen vorhanden ist. Hier liegt der Kern wirklich ganz direkt dem freien Pol der Zelle an.

adenoidem Gewebe mit einkernigen Leukocyten bestehen und zwischen beiden Gewebsformationen schiebt sich immer ein deutlicher, meist ziemlich breiter bindegewebiger Streifen ein. Ein Zusammenhang zwischen beiden existiert also nicht. Es ist auffällig, dass diese Trennung gegenüber dem Thymusgewebe schärfer ist als manchmal bei den oberhalb gelegenen Epithelkörperchen gegenüber dem Thyreoidealgewebe; denn bei den letzteren kommt es, wie erwähnt, gelegentlich vor, dass die trennenden, bindegewebigen Septen sehr dünn sind, sodass sie bei der Dicke der Schmitte von 20–30 μ übersehen werden können und es der Giesonschen Färbung bedarf, um sie deutlich zu Gesicht zu bekommen.

Die Epithelkörperchen, welche auf diese Weise mit Thymusgewebe in Verbindung treten, zeigen auch dann und wann an ihrer Peripherie kleine Drüsenbläschen und ferner auch in der bindegewebigen Kapsel, welche sie von dem Thymuslappchen trennt, Drüsenkanäle, die mit dem Epithelkörperchen in direktem Zusammenhang sein können. Dann und wann finden sich so gar auch in diesen Epithelkörperchen cystenähnliche Hohlräume, wie das früher bei den neben der Thyreoidea gelegenen Epithelkörperchen erwähnt wurde.

Besondere Beachtung verdient noch ein Fall, in welchem in einem unteren Epithelkörperchen drin noch die untersten Lappchen der Thyreoidea eingelassen sind und auf gleicher Höhe mit deren letzten Zellgruppen schon die Thymus auftaucht und zwar das Epithelkörperchen auf drei Seiten dicht umgreifend, aber durch ein bindegewebiges Septum von ihm getrennt.

2. Kleine Embryonen von 16—35 mm Länge.

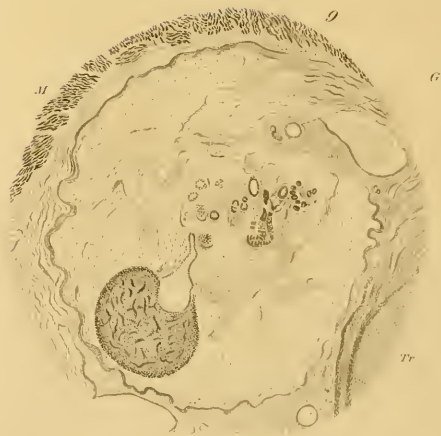
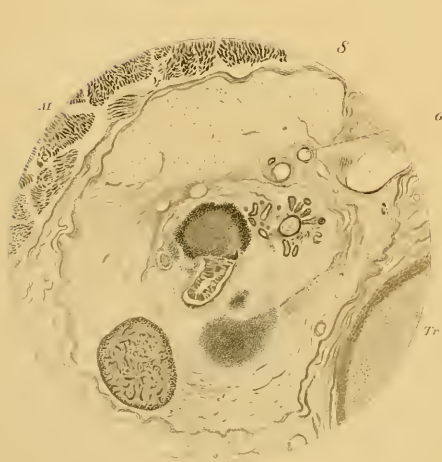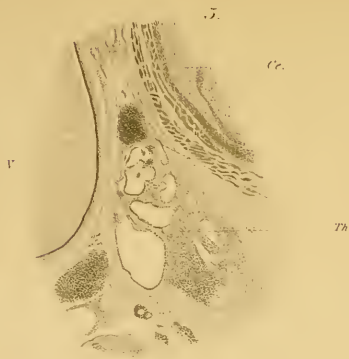
Die Einsicht in diese Präparate verdanke ich, wie schon gesagt, der Güte von Herrn Professor Gasser in Marburg. Ich habe, um die Beschreibung für den Leser übersichtlich zu gestalten, die Schnitte besonders numeriert und zwar denjenigen, in welchem kranialwärts die Thyreoidea zuerst auftritt, mit 1 bezeichnet. Die dabei eingeklammerten Zahlen bezeichnen den Schnitt in der Reihenfolge der Objektträger. Die Dicke der Schnitte beträgt bei diesen kleinen Embryonen 15 μ .

1. Embryo 16 mm lang, 6. I. 95. Er ist kaudal-kranialwärts geschnitten. Die Thyreoidea beginnt rechts im Schnitt 1 (Obj. 31, 9) als gewunden verlaufender Zellstrang, im ganzen parallel den äusseren Konturen des Larynx, mit 2 Formen von Kernen, die meisten bläschenförmig, hell, rund bis oval und zwischen diesen eine geringere Anzahl von dunkleren, kleineren Kernen, meist länglich und etwas zackig, zum Teil in dem schmalen Strang, in welchem 3, 4 Kerne im Querschnitt neben einander liegen, quergestellt. In den folgenden Schnitten verläuft der schmale thyreoideale Strang mehr gerade und wird dann am dorsalen Ende etwas dicker. Hier und da findet sich eine etwas breitere Stelle mit der Andeutung eines Lumens, im wesentlichen aber behält der Strang dieses Bild noch durch 9 Schnitte hindurch bei. Es handelt sich also um eine epitheliale Platte, die an der Seitenfläche des Larynx liegt. Im 9. Schnitte, vom Beginn der rechten Thyreoidea an gerechnet, zeigt sich auch die Thyreoidea der anderen Seite, zuerst in Form eines ganz kleinen, kernreichen Feldes, das sich schon im folgenden Schnitte in einen gleichen Zellstrang umwandelt, wie rechts, der an seinem dorsalen Ende sich in 3, 4 kleinere Kerngruppen auflöst, um jedoch im dritten Schnitte kontinuierlich zu werden. In Schnitt 14 ändert sich das Aussehen der Thyreoidea in sofern als das dorsale Drittel beiderseits sich bedeutend verdickt, etwa zu der zwei- bis dreifachen Dicke der vorderen zwei Drittel (Fig. 2). Der frontale Durchmesser dieser Verdickung beträgt 0,16 m, der sagittale das Aندرthalfache bis Doppelte davon. In den Schnitten 16 bis und mit 20 zeigen sich in diesem verdickten, dorsalen Teil deutliche Lumina, in Schnitt 18 beiderseits von Sichel- oder Hufeisenform, nach der Mittellinie hin konkav. Diese eigentümliche Form ist aber rechts nur in dem einen Schnitte, links durch 3 Schnitte hindurch vorhanden. Rechts findet sich in den gleichen Schnitten 16 bis und mit 19 neben dem erwähnten hufeisenförmigen Lumen, das im hinteren Teil der dorsalen Verdickung liegt, im vorderen Teil derselben noch ein zweites, kleines Lumen, bald rund, bald langgestreckt. In Schnitt 23 schwindet beider-

nahezu konstant. In den 16 Fällen, in welchen die ganzen Halsorgane untersucht wurden, habe ich sie nur zweimal vermisst. In den vier Fällen, in welchen die Thyreoidea allein oder auch nur eine Hälfte untersucht wurde, fanden sie sich nur einmal vor. Schon bei Lupenvergrößerung fallen sie durch ihr dunkles Aussehen auf. Sie liegen, wie die Epithelkörperchen, hauptsächlich an den unteren Partien der Schilddrüse, an ihrer dorsalen und medialen Fläche; selten finden sie sich in der Thyreoidea drin; ihre Form wechselt in viel höherem Masse als die der Epithelkörperchen; bald bilden sie kleine, runde Flecke, die nur durch wenig Schnitte hindurch gehen, sodass sie als kugelige Gebilde angesehen werden können, bald bilden sie schmale Streifen, 1—2 mm lang, die der Thyreoideakapsel dicht anliegen und zwar dem hinteren Drittel der medialen Fläche oder auch rein dorsal, manchmal halbmondförmig den ganzen hinteren Pol der Thyreoidea umgreifend. In der Längsachse des Körpers messen sie bis 3 mm; dann und wann gehen von ihnen drehrunde Stränge in ein Septum der Thyreoidea herein, in schräg aufsteigender Richtung, enden innerhalb der Thyreoidea, können aber auch die laterale Fläche derselben erreichen. Auf diesem ganzen Verlaufe bilden sie auf dem Querschnitt runde Felder von 0,5 mm Durchmesser. Isolierte, innere Thymusläppchen, die mit den äusseren nicht in direktem Zusammenhange stehen, habe ich nicht gesehen. Es finden sich manchmal zwei in gleicher Höhe, eines an der medialen, das andere an der dorsalen Fläche. Meistens sind sie nur auf einer Seite vorhanden und es scheint mir keine der Seiten in dieser Hinsicht bevorzugt zu sein. Zuweilen findet sich rechts und links auf gleicher Höhe je eines vor. Ihre Zusammensetzung ist diejenige der Thymus. Ihr Gewebe besteht also aus Lymphkörperchen und infolge dessen zeichnen sie sich durch grössere Dunkelheit schon bei Lupenvergrößerung sowohl gegen die Epithelkörperchen als auch gegen die Thyreoidea aus. Das Vorhandensein der Hassalschen Körperchen habe ich oben schon erwähnt.

Ich komme nun, nachdem ich die Verhältnisse in der Höhe der Thyreoidea geschildert habe, auf die Gegend zwischen Thyreoidea und Thymus zu reden. Hier ist in erster Linie zu erwähnen, dass das obere Ende der Thymus nicht selten bis dicht an die Thyreoidea heranreicht und in ihren obersten Partien auf Querschnitten zugleich mit derselben angetroffen wird. Es erscheint dieses oberste Ende in ganz der gleichen Weise, wie die beschriebenen Thymuslappen als schmaler oder breiter Streifen, welcher der dorsalen Fläche der Thyreoidea anliegt; häufiger findet sich diese eigentümliche Verbindung auf der rechten Seite. Ferner finden sich auch hier abgetrennte Thymusläppchen zwischen unterem Pol der Thyreoidea und dem oberen Ende der Thymus, von der gleichen Gestalt und auch Zusammensetzung wie die oben beschriebenen Thymusläppchen, manehmal von recht bedeutenden Dimensionen, bis 8 mm Durchmesser. Hier finden sich auch noch, wie oben erwähnt, Epithelkörperchen und zwar in 12 Fällen von 16 zugleich mit Thymusläppchen auf demselben mikroskopischen Schnitte, in sehr wechselnder Beziehung zu einander; bald liegen sie direkt neben einander, von einer gemeinsamen bindegewebigen Kapsel umgeben, das Epithelkörperchen nach der Mittellinie hin gelegen; recht häufig aber sind die Beziehungen noch enger, insofern als das Epithelkörperchen mehr oder weniger tief in das Thymusläppchen eingelassen ist; bald umgreift das sehr schmale Thymusläppchen halbmondförmig das Epithelkörperchen, sodass von letzterem nur die Hälfte oder ein Viertel der Peripherie frei liegt, oder das Epithelkörperchen ist vollständig eingelassen in das Thymusläppchen. Und nicht bloss in abgetrennte Thymusläppchen ist das Epithelkörperchen eingelassen, sondern hie und da auch in die obersten Läppchen der Thymus selbst.

Das Epithelkörperchen hat überall die gleiche, oben beschriebene Struktur, während die Thymusläppchen die Struktur der ausgebildeten Thymus haben, d. h. aus deutlich lymph-



strang ganz wenig oberhalb der kaudalsten Zellgruppen der Thyreoidea verschwindet, läuft der linke Strang weiter nach unten und rückt noch mehr nach vorne. Zwischen ihm und der Trachea schiebt sich sehr rasch ein grösseres, dickwandiges Gefäss ein, welches weiter abwärts in das linke Herz einmündet (Arens aortae).

Ferner finden wir beiderseits, ebenfalls in ziemlich gleicher Höhe, wenig oberhalb des Isthmus, ein dorsales, rundes, epitheliales Feld, in seinem grossen, kaudalen Teile (5 Schnitte) ausgezeichnet durch die Anordnung seiner Kerne in netzförmig verbundene Stränge, 2—3 Kerne im Quermesser derselben, die Maschen rundlich, hell, ohne deutlichen Inhalt. Eine gleiche Gliederung zeigen auch, wie erwähnt, die Thymustränge in ihrem obersten Teile, in der Thyreoidea dagegen fehlt sie. Diese Felder haben einen Querdurchmesser von 0,15 mm, gleich wie die seitlichen Thymustränge und in der Längsachse des Körpers messen sie 0,09 mm, sind also in dieser Richtung abgeplattet. Lage, Form und Kernanordnung zeigen, dass wir hier Epithelkörperchen vor uns haben. Auf der rechten Seite ist das Epithelkörperchen in den 5 unteren Schnitten vollständig scharf von der Thyreoidea abgesondert, in den 2 oberen dagegen, in denen seine Kerne keine Anordnung in netzförmige Stränge zeigen, hängt es mit der ungegliederten, hinteren, dickeren Partie der Thyreoidea zusammen, durch einen etwa 3 Kerne im Quermesser haltenden Strang, welche beide Felder an ihrer medianen Fläche verbindet (Fig. 3). Dieser Zusammenhang mit der Thyreoidea ist begrifflicher Weise ein sehr wichtiger Punkt. Ich habe nur noch bei älteren Embryonen 2mal einen solchen Zusammenhang gesehen, dagegen nie bei Neugeborenen. Ich kann das vorliegende Bild nicht anders deuten; das Aussehen und die Form der Kerne in dem verbindenden Strange sind so deutlich und charakteristisch, dass ich es nicht für wahrscheinlich halte, dass etwa eine andere Färbung, die das Bindegewebe deutlicher zeigt, wie z. B. die Giesonsche, ein anderes Resultat ergeben würde.

Auf der rechten Seite ist das Körperchen ebenfalls in den unteren 5 Schnitten vollständig scharf von der Thyreoidea abgesondert. In den kranialwärts direkt sich daran anschliessenden 2 Schnitten gehen von der hinteren, grossen Zellmasse der Thyreoidea ein lateraler und ein medialer Strang nach hinten, an die Stelle, wo im folgenden Schnitte das Epithelkörperchen sich findet. Ob hier ein Zusammenhang existiert, wird dadurch natürlich nicht bewiesen, aber die Möglichkeit einer solchen liegt vor.

Als Beachtenswert zu erwähnen wäre zum Schlusse noch, dass sowohl das hufeisenförmige Lumen des Thymustranges wie dasjenige der dorsalen Zellmasse der Thyreoidea und ebenso das Drüsenbläschen neben dem Thymustrange, ziemlich auf derselben Höhe vorkommen und zwar direkt oberhalb des Isthmus.

2. Embryo 18 mm lang, 11. VI. 1887. Die Schnitte sind kranial-kaudalwärts aufgelegt.

Die Thyreoidea beginnt zuerst links (Schnitt 1 = Obj. 15, 12) und zwar in Form zweier, kleiner Zellfelder, die bald zusammenfliessen. In Schnitt 3 und 4 erscheint dann auch die rechtsseitige in ähnlicher Weise. Von Schnitt 8 an stellt die Thyreoidea beiderseits einen kontinuierlichen Strang vor, zum Teil stark gewunden, namentlich am ventralen Ende, hie und da in zwei netzförmig sich verbindende Stränge geteilt, sodass die engen Maschen zwischen ihnen rundliche und ovale Lumina vortäuschen. In 18 u. ff. wird die Thyreoidea beider Seiten dicker und bildet zunächst einen dicken Strang mit 20 Kernen im Querschnitt, in welchem nach unten kleine Lücken auftreten. Durch Vergrösserung und Zusammenfliessen dieser Lücken zerfällt es in ein Netz von Zellsträngen und in einen grössern noch ungegliederten Zellhaufen, der an der dorsomedianen Fläche liegt, während sich die Thyreoidealstränge an der lateralen Fläche von vorne nach hinten ziehen. Das Bild wechselt fast auf jedem Schnitt und in 26 besteht die mächtig gewordene Thyreoidea wesentlich nur aus Kernsträngen. Ein hufeisenförmiges Lumen wie bei 16 mm findet sich hier nicht. Auf einige kleinere Lumina in der ungegliederten Zellmasse, deren Verhältnisse sehr wechseln, gehe ich nicht weiter ein.

Die Kerne der grossen Zellmasse sind in der Mehrzahl rund, gross, blass, nur ganz vereinzelt finden sich dunkle, kleinere Kerne; in den Strängen sind 6–10 Kerne im Querschnitt nebeneinander; sie sind dunkler gefärbt und etwas kleiner.

Der Isthmus thyreoideae beginnt bei 32 und es findet sich die letzte Kerngruppe links in 43, rechts in 46. Es misst demnach der Isthmus 0,27 mm im Mittel, die ganze Thyreoidea links 0,69 mm, rechts 0,6 mm.

Bei 28 ist in der Mittellinie, vor dem Larynx gelegen, ein Kernhaufen, der eine Glandula thyreoidea accessoria vorstellen dürfte.

Der Thymusstrang tritt zuerst links auf, in Schnitt 15, wieder an der lateralen Fläche der Thyreoidea, wie im vorhergehenden Präparate. Mit Ausnahme des ersten tangentialen Schnittes ist das epitheliale Feld rund, schön abgegrenzt, von einem hellen Saum umgeben, 0,24 mm im Durchmesser und unterscheidet sich von der Thyreoidea durch eine etwas hellere Färbung der runden Kerne, deren gegenseitige Entfernung auch ein wenig grösser ist. Dunkle, längliche und gebogene Kerne sind ihnen beigemischt, aber nur in geringer Zahl, ungefähr in der gleichen Zahl wie in der Thyreoidea, nur an wenig Stellen etwas dichter gestellt. Die strangförmige Kernanordnung ist deutlich, die Zellgrenzen sind ab und zu deutlich sichtbar als feine Linien. Von 20 bis 45 ist der Strang erheblich schmaler, hat nur 0,15 mm Breitendurchmesser. Das oberste Ende stellt also eine platte, rundliche, knopfförmige Anschwellung dar, deren Höhe, resp. Dicke 0,075 mm beträgt bei einem Durchmesser von 0,24 mm. In 20 wird also das Feld kleiner und länglich; es gleicht hier, was die Beschaffenheit der Kerne anbelangt, völlig den angrenzenden Strängen der Thyreo-

seits diese dorsale dickere Stelle und es bildet weiter abwärts die restierende, ventrale Hälfte der Thyreoideen netzförmig verbundene Zellstränge, die ziemlich rasch nach vorne rücken, um sich in Schnitt 32 zum Isthmus zu vereinigen. Derselbe erstreckt sich von Schnitt 32 bis 41 und ist in 42 als ein letztes kernreiches Zellfeld noch gerade erkennbar. Die Länge der rechten Thyreoidea beträgt 0,6 mm, die der linken 0,49 mm, der Isthmus ist 0,15 mm lang.

In Schnitt 8 beginnt rechts, an der lateralen Fläche des Thyroideallappens und zwar an dessen ventraler Hälfte vor einem grösseren Blutgefässe (nach Lage und Verlauf als Carotis anzusprechen) das in der ganzen Länge der Thyreoidea, oben ungefähr in der Mitte der lateralen Fläche, unten etwas dorsalwärts davon verläuft, ein kernreiches, zuerst diffus, im Schnitte 11 jedoch vollständig scharf abgegrenztes, rundes Feld von 0,15—0,2 mm Durchmesser. Wie sich aus dem folgenden ergibt, ist dasselbe das obere Ende eines epithelialen Stranges, welcher auf der linken Seite direkt in die Thymus übergeht, rechts jedoch auf gleicher Höhe wie die Thyreoidea aufhört. Ich bezeichne diesen Strang im folgenden als Thymusstrang. Man sieht in dem Felde grosse, runde, helle Kerne, die um den halben, einfachen bis doppelten Durchmesser von einander entfernt stehen, und zwischen ihnen zahlreiche, zerstreut liegende, schmale, dunkle Kerne. Die Kerne gleichen denen der Thyreoidea, nur sind die dunklen zahlreicher und die gegenseitige Entfernung der Kerne ist etwas bedeutender, daher erscheint das Feld auch etwas blasser. Die strangförmige Kernanordnung, wie wir sie für die Epithelkörperchen des Neonatus kennen gelernt haben und auch hier für die Epithelkörperchen dieses Embryo kennen lernen werden, ist in den Schnitten 10 bis 14 angedeutet. Im Schnitte 15 tritt ein Lumen auf, das sich bis 33 hält. In Schnitt 17 und folgenden ist dieses Lumen hufeisenförmig, die Konkavität lateralwärts gerichtet, also entgegengesetzt dem Lumen in der Thyreoidea. In Schnitt 22 wird es nierenförmig und dann rund und hält sich so bis 33. Das Feld selbst wird in 36, 37 kleiner und ist in 38 geschwunden. Mit dem langsamen Nachvornerücken der beiderseitigen Thyreoideahälften kommt dasselbe, das oben, wie gesagt, in der Mitte der lateralen Fläche der Seitenlappen der Thyreoidea gelegen war, allmählich an deren dorsalen Pol zu liegen, um einige Schnitte oberhalb der letzten Zellgruppe des Isthmus zu verschwinden. Dieses Feld begleitet also die Thyreoidea durch 30 Schnitte durch. Es stellt demnach einen Strang dar, 0,45 mm lang und von einer ziemlich gleichmässigen Dicke von 0,15—0,2 mm. Bemerkenswert wäre ferner noch, dass in Schnitt 18, gerade da, wo sowohl Thyreoidea wie besagtes Feld ihr deutliches, sichelförmiges Lumen besitzen, hinter dem epithelialen Felde, lateralwärts von dem oben erwähnten, die Thyreoidea begleitenden Gefäss, noch ein kleines, rundes, epitheliales Drüsenbläschen mit Lumen und einem Epithelbelag mit zwei runden, hellen Kernen in der Dicke und einigen länglichen, dunkleren Kernen sich befindet. Bei Schnitt

16 taucht es als Kerngruppe auf, hat in 17, 18 ein centrales Lumen und hängt bei 19, 20, also am kaudalen Pole mit dem Thymusstrange deutlich zusammen.

Links grenzt sich der Schnitt 16, also 0,09 mm unterhalb des kranialen Endes des Thyroideallappens, ebenfalls eine in den zwei vorangehenden Schnitten unscharf begrenzte Kerngruppe in gleicher Weise als rundes, epitheliales Feld von den gleichen Dimensionen wie rechts ab. Wir haben in diesem Felde den Thymusstrang dieser Seite vor uns, dessen Lage zur Thyroidea und dem sie seitlich begleitenden Gefäss, ebenso wie das histologische Aussehen, dasselbe ist wie rechts. Im Anfang ist er als eine rundliche Gruppe gelockert stehender Kerne ohne bestimmte Anordnung vorhanden, die dann aber schon nach zwei Schnitten deutlich strangförmige Anordnung aufweist. Auch hier ist in derselben Höhe und an der gleichen Stelle wie rechts ein Drüsenbläschen, das im Schnitt 14 als kleine Kerngruppe auftaucht, um sofort im folgenden Schnitte ein Lumen anzunehmen. In Schnitt 16 verdickt sich die vordere Wand und setzt sich in 17, 18, 19 in Verbindung mit dem Thymusstrang. In 20 treten in diesem zwei rundliche, kleine Lumina auf, die in 21 durch Verschmelzung ein H förmiges Lumen bilden. Dieses H ist zuerst dorsoventral gestellt, verschiebt sich aber etwas und durch Verschwinden seiner vorderen und nach der Mittellinie gewandten Schenkel wird dasselbe in 22 hufeisenförmig, die Konkavität, wie im rechtsseitigen nach aussen gerichtet. Das Lumen erhält sich in den folgenden Schnitten. Bei 25 ist der epitheliale Strang schön rund, durch einen hellen Saum von der Nachbarschaft getrennt. In 27 nimmt das Lumen die Hälfte des Querdurchmessers ein, in 30, 31 wird es klein, rund und erhält sich in dieser Form in der Nähe der hinteren Fläche bis 32. In der Isthmushöhe (32—41) liegt dieser epitheliale Strang in gleicher Weise wie rechts am hinteren Pol der Thyroidea. Nach Aufhören des Isthmus rückt das epitheliale Feld nach der Medianlinie hin, wird ums Doppelte grösser und zeigt in 45, 46 in seiner hinteren Hälfte nochmals ein kleines, rundes Lumen und bei 47 ein ebensolches im vorderen Teile. Erst bei 49 geht der Strang zu Ende, also 0,12 mm unterhalb der Thyroidea. Er hat eine Länge von 0,48 mm bei einer Dicke von 0,15 mm.

Wir haben demnach an der seitlichen Fläche der beiden Thyroidealappen jederseits einen epithelialen Strang, von oben nach unten verlaufend, 0,075 mm unterhalb des oberen Endes der Thyroidea beginnend, anfänglich dieselbe strangförmige Kernanordnung zeigend wie die gleich zu beschreibenden Epithelkörperchen und bei beiden findet sich in der gleichen Höhe an der dorsalen Fläche ein kleines Drüsenbläschen, das an seinem kaudalen Ende mit dem Strange in Verbindung steht. Beide rücken da, wo die dicke, dorsale Zellmasse der Thyroidea aufhört, an deren Stelle und kommen so an die dorsale Fläche des Isthmus zu liegen. Während der rechtsseitige Thymus-

sieht, die aber nicht überall scharf sind. Es nimmt sich aus, wie wenn kegelförmige Zellen das Lumen umgäben, der Kern an der Basis jedes Kegels gelegen. Auch zwischen den übrigen Kernen sind die Grenzlinien hier und da sichtbar; das Epithelkörperchen scheint also aus schönen polyedrischen Zellen zu bestehen, die im Innern durchaus hell sind.

Ferner findet sich an der vorderen Fläche des linken Epithelkörperchens ein kleineres Drüsenbläschen von einer roten Linie wie von einer Membrana propria scharf abgegrenzt; nur in einem Schnitt (25) ist das Bläschen sichtbar. Seine Kerne stimmen mehr mit denen der Thyreoidea überein.

Der Thymusstrang, der beiderseits aus grossen, hellen, polyedrischen Zellen besteht, zeigt sich rechts in den Schnitten 27—34, an der lateralen Fläche, in der Nähe des hinteren Pols der Thyreoidea, in eine Mulde eingelassen, als ein ovales Epithelfeld, ganz vom Aussehen eines Epithelkörperchens. Es misst das Feld im Querdurchmesser 0,2 mm, im sagittalen 0,24 und es hält sich durch 7 Schnitte hindurch, was einer Länge von 0,11 mm gleichkommt.

In 35, 36 ist das Bild nicht vollständig deutlich. Es ist möglich, sogar nicht unwahrscheinlich, dass für das eben beschriebene Feld, das also durchaus dem oberen Epithelkörperchen gleicht, nicht vollständig abschliesst, sondern in Form eines schmäleren Stranges nach unten verläuft. In 37 zeigt sich an derselben Stelle ein jetzt scharf abgegrenztes, rundes, epitheliales Feld von denselben Dimensionen. Es hält sich dieses in Isthmushöhe zunächst noch ziemlich weit hinten, seitlich von der Trachea und weiter abwärts rückt es nach vorne; in 49 liegt es im Niveau der vorderen Fläche der Trachea und vor ihm tritt in diesem Schnitte ein Drüsenkanal auf, von den gleichen Dimensionen. Dieser Kanal hält sich bis 55 als hohles Gebilde wandelt sich dann in ein kleineres solides Feld um und wird dem hinteren Feld dadurch ähnlich. Beide vereinigen sich nunmehr, treten vor die Trachea und nähern sich den gleichen Feldern der linken Seite. Alle diese Felder vereinigen sich untereinander zu einem grösseren Felde, um bei 74 die Thymus darzustellen, welche rechts in 91 schwindet.

Wir haben also hier die eigentümliche Thatsache, dass vom oberen Ende der rechten Thymus aus 2 schmale Stränge sich nach oben erstrecken, von denen der eine an dem unteren Ende des Isthmus endet und zwar hat er in seinem obersten Teile ein Lumen; der andere Fortsatz reicht 10 Schnitte weiter nach oben, bis zum oberen Isthmusrande, behält seinen soliden Charakter bei und hängt sehr wahrscheinlich durch einen schmalen, verbindenden Teil mit einem epithelialen Körperchen zusammen, das etwas über der Isthmushöhe gelegen ist und schon durch seine eigentümliche, abgeplattete Form sehr einem Epithelkörperchen gleicht.

Links zeigt sich bei Schnitt 40, das heisst in der Mitte des Isthmus, ein dorsales epitheliales Feld, von der gleichen Grösse, wie die früheren, 0,2 mm im Durchmesser. Es behält zunächst seine Dimensionen bei, rückt in der Gegend des unteren Isthmusrandes plötzlich nach vorne, wird in 46, 47 sehr klein und in 47, 48 findet sich vor ihm ein Drüsenbläschen, welches mit ihm noch in Verbindung zu stehen scheint.

Bei 56 schnürt sich nochmals ein solches ab. Wie wohl einzelne Schnitte nun gerade an dieser Stelle defekt sind, scheint es doch unzweifelhaft, dass das epitheliale Feld sich unverändert nach unten fortsetzt, nach vorne tritt und in 58 zu 2 Feldern sich vergrössert, die wie die rechtsseitigen in kernreichem Bindegewebe zusammenliegen. Sie sind auf dieser Seite erheblich grösser, liegen sehr dicht; in 63 fliessen sie zusammen, 7 Schnitte unter der oberen Fläche des Manubrium sterni. Es beginnt hier also die eigentliche Thymus.

Vom oberen Ende der linken Thymushälfte aus laufen also auch 2 solide Stränge nach oben, sie fliessen in 58 zu einem schmalen Stränge zusammen, der nach oben in Isthmushöhe mit einem, dem Epithelkörperchen ähnlichen platten Knopfe abschliesst. Je ein Drüsenbläschen findet sich vor ihm in der Nähe des Manubriums und des unteren Isthmusrandes.

Im Bereich des Thymus selbst findet sich in 79 noch ein Drüsenbläschen und zwar an der vorderen Peripherie des linken Lappens, nur in diesem einen Schnitte deutlich sichtbar.

4. Embryo 28 mm lang, 20. XII. 1894. Die Schnittreihe ist kaudal-kranialwärts aufgelegt.

Die Thyreoidea beginnt zuerst rechts, in Schnitt 1 (Pr. 27,6); der linke Lappen kommt erst im 19. Schnitte zum Vorschein. Der Isthmus reicht von Schnitt 67—74; er ist somit 0,12 mm lang; die Länge der Thyreoidea beträgt rechts 1,1 mm, links 0,8 mm. Der sagittale Durchmesser der beiden Lappen beträgt 0,75, der frontale 0,5 mm. Auf halber Höhe des rechten Lappens geht ein Strang thyreoidealen Gewebes ab, der sich in der Mittellinie als *Processus pyramidalis* emporzieht, um nach 20 Schnitten (einer Länge von 0,3 mm entsprechend) am unteren Rand des Zungenbeins zu enden, während vor demselben eine abgetrennte *Glandula praehyoidea accessoria* durch 2, 3 Schnitte hindurch sich vorfindet.

Die Kerne der Thyreoidea sind in runden und länglichen Gruppen, d. h. in Nestern und Strängen angeordnet, 3—4 Kerne im Quermesser. Zwischen ihnen ist bindegewebiges Stroma mit Gefässen in fast gleich breiten Streifen. Die Kerne sind an den meisten Stellen um etwa den halben Durchmesser von einander entfernt, an wenigen Stellen weiter auseinander gelegen. Sie sind rund, mit 2, 3 grösseren und einer grösseren Anzahl kleinster Chromatinkörner versehen.

Auffallend sind ein oder mehrere Stränge mit 2—3 Kernen in der Quere, die sich an der lateralen Fläche der Drüse von vorn

idea, denen es sich auch sehr stark nähert, ist aber immer durch einen schmalen, faserigen Streifen von ihnen getrennt. Im vorderen Abschnitte stehen die Kerne dichter und sind dunkler gefärbt (18—20).

In 28 tritt am vordern Rande des Thymusstranges, umschlossen von derselben bindegewebigen Kapsel, ein kleines Drüsenbläschen auf mit scharfbegrenztem Lumen und einem dicken Epithelsaum, in welchem die runden und ovalen, hellen Kerne in 2 Reihen gelegen sind. Es setzt sich in 27 an den vorderen Rand des Thymusstranges an, mit dessen Zellen zusammenfließend. Im Thymustrange ist in diesem Schnitte auch ein längliches Lumen angedeutet; dasselbe erhält sich weiter abwärts bis zur Thymus hin; in 33—38 ist es hufeisenförmig, nach innen konkav, von 39—49 rund und dann länglich bis zur Thymus hin.

Bei 45 erreicht der Thymusstrang wieder den früheren, grösseren Durchmesser, rückt nach vorne, wird noch breiter und kommt dem gleichen Strang der anderen Seite entgegen, um sich mit ihm in 60, 61 zu vereinigen, also 0,3 mm unterhalb des Isthmus.

Es hat also dieser linke Thymusstrang bis zur Vereinigung mit dem rechtsseitigen eine Länge von 0,75 mm bei einem Durchmesser von 0,24 mm; oben beginnt er in halber Höhe des linken Thyreoidallappens (bis 15).

Der rechte Thymusstrang beginnt in 31, verhält sich ähnlich wie der linke; in 39 zeigt er ein Lumen und wird schmaler. Bei 40 ist der Strang solide, bei 44 ist wieder ein Lumen angedeutet, das bei 46 deutlicher wird und bei 48 konkav nach aussen, bei 49 länglich und es bleibt dann so bis zur Thymus hin, offenbar wegen seiner schrägen Richtung, die er hier einschlägt. Die Anordnung der Kerne in einzelne Stränge ist im oberen Abschnitt bis Schnitt 39 deutlich ausgesprochen, sodass die Ähnlichkeit mit einem Epithelkörperchen sehr auffallend ist. An den beiden Längsseiten ist der Strang durch eine Spalte begrenzt. In der Höhe der unteren Isthmusfläche ist er eingeschnürt; seine Länge bis zur Vereinigung mit dem linksseitigen beträgt 0,45 mm.

Unterhalb der Zusammenflussstelle bilden beide Stränge zusammen ein grosses, epitheliales Feld von 0,6 mm Durchmesser; es ist dies die Thymus, die weiter abwärts in 2, dann in 4 Lappen zerfällt und in 73, 74 schwindet.

Der Thymusstrang setzt sich also beiderseits ununterbrochen fort bis zur Thymus hin, ist im Anfang an der lateralen Fläche der Thyreoidae gelegen und kommt dann in Isthmushöhe an ihren hinteren Pol zu liegen. Ein Drüsenbläschen, wie bei Embryo 16 mm, im Zusammenhang mit dem Thymustrange findet sich in diesem Präparate nur linkerseits.

Ein dorsales Epithelkörperchen, kranialkaudalwärts abgeplattet, findet sich auch hier jederseits und erstreckt sich als selbstständiges Körperchen links von 27—32, rechts von 32—37; sie messen also 0,09 mm in der Längsachse des Körpers bei einem Durchmesser

von 0,2 mm. Es zeigt das Epithelkörperchen ebenfalls die eigentümliche Anordnung der Kerne und Stränge. Zwischen den Kernsträngen lassen sich noch einzelne dunkle, spindelförmige Kerne erkennen, die Gefässe oder schmalen Bindegewebstreifen angehören.

Das Verhalten zur Thyreoidea ist nicht deutlich, wenigstens nicht am oberen Ende; nach unten hin ist das Epithelkörperchen durch einen schmalen Streifen Bindegewebe von ihr getrennt. Das obere Ende des Epithelkörperchens aber tritt an einer Stelle auf, wo im vorhergehenden Schnitte noch der grosse, ungegliederte, dorsale Kernhaufen der Thyreoidea sich fand. Es wäre also möglich, dass es eine direkte Fortsetzung desselben darstellte; doch bestimmt kann ich mich darüber nicht aussprechen.

3. Embryo 22 mm lang, 3. I. 1895. Die Schnitte sind kaudal-kranialwärts aufgelegt.

Die Thyreoidea beginnt zuerst rechts (Schnitt 1 = 64, 13) und erst nach 14 Schnitten erscheint sie auch links. Im Vergleich zu den beiden jüngeren Embryonen ist die Schilddrüse hier ziemlich breit, der transversale Durchmesser beträgt die Hälfte des sagittalen, der $\frac{3}{4}$ mm ausmacht. Sie besteht beiderseits aus Zellsträngen, die nur eine Kernform enthalten; die Kerne sind rund, bläschenförmig, recht dicht gelegen, 2, 3 im Querdurchmesser der Zellstränge, die den Seitenflächen des Larynx parallel verlaufen; nach unten hin werden sie netzförmig und es findet sich dann an der medianen Fläche in der hinteren und mittleren Partie ein noch nicht differenziertes Feld mit eingestreuten kleinen, länglichen, dunkeln Kernen, das jedoch nur auf 3, 4 Schnitten sichtbar ist. Die Zellstränge sind durch bindegewebige Streifen von einander getrennt, welche die gleiche Breite haben und selbst breiter sein können als die Zellstränge. Der Isthmus beginnt bei 38, endet bei 48. Die Thyreoidea hat also eine Länge von rechts 0,72 mm, links 0,51 mm und der Isthmus misst 0,15 mm.

In 31, 32, 33 zeigt sich in der Mittellinie, vor dem Larynx, eine kleine Kerngruppe, welche wahrscheinlich einer accessorischen Thyreoidea angehört. Bei Schnitt 22 zeigt sich beiderseits ein dorsales Epithelkörperchen, wohl abgegrenzt durch Bindegewebe. Es reicht das linke bis 27, das rechte bis 25; die Länge beträgt demnach links 0,09 mm, rechts 0,06 mm, bei einem beidseitigen Querdurchmesser von 0,2 mm. Sie sind also in der Längsachse des Körpers stark abgeplattet. Die Kerne sind hier und da netzförmig angeordnet; neben den bläschenförmigen grösseren, welche freilich kleiner sind als die der Thyreoidea, finden sich vereinzelt, kleine, runde, dunklere Kerne und, wie es scheint, Übergänge von den kleinen nach den grossen.

In den linksseitigen Epithelkörperchen ist in den letzten Schnitten (24—26) ein rundliches, scharf abgegrenztes Drüsenlumen sichtbar, an dem man bei starker Vergrösserung hier und da Grenzlinien von Zellen

nach hinten hinziehen, vorn und hinten mit den anderen Kernhaufen in Verbindung stehend, im mittleren Teile aber durch einen breiten bindegewebigen Streifen deutlich getrennt sind von einer mediangelegenen, weniger gegliederten, helleren Kernmasse. Rechts findet sich dieses Verhalten von Schnitt 13—33, also in einer Länge von 0,3 mm, links von Schnitt 28—39, also in 0,15 mm Länge.

Ein Lumen fehlt in dieser Kernmasse beiderseits und eine engere Beziehung derselben zum dorsalen Epithelkörperchen lässt sich in diesem Präparate nicht konstatieren.

Die Kerne dieser ungegliederten Masse sind heller und ihnen beigemischt sind kleinere, dunkle Kerne. In nur wenig Schnitten ist die Trennung dieser Kernmasse von den Kernsträngen eine deutliche.

Weiter abwärts nehmen die der Aussenfläche des Larynx parallel laufenden Stränge zu, zeigen hier und da netzförmige, weitmaschige Verbindungen. Die runden Kernhaufen werden seltener.

Ein dorsales, scharf abgegrenztes, ovaläres, kranial-kaudalwärts abgeplattetes Epithelkörperchen findet sich auf jeder Seite, das rechte 0,4, das linke 0,2 mm über dem Isthmus thyreoideae, rechts in Schnitt 32—42, links in Schnitt 43—52. Ihre Länge misst 0,15 mm bei einem sagittalen und frontalen Durchmesser von 0,24 mm. Sie heben sich schon bei schwacher Vergrößerung von den Zellhaufen der Thyreoidea ab, indem sie wesentlich heller erscheinen. Die Kerne liegen nämlich um den 1—2fachen, eigenen Durchmesser von einander entfernt, sind sonst aber nur wenig kleiner, wie die der Thyreoidea und haben neben einem Kernkörperchen feine Chromatinkörnchen in ziemlicher Zahl. Am kaudalen wie kranialen Pole liegen die Kerne dicht und in gleichmässigen Distanzen, nur im mittleren Teile des Körperchens sind sie in netzförmig zusammenhängenden Reihen angeordnet, die Reihen zu 3—4 Kernen im Quermesser und in den hellen, rundlichen und länglichen Maschen ist ganz vereinzelt ein ovaler oder spindelförmiger Kern sichtbar, der einem Bindegewebsträger angehören könnte.

Ein Lumen weist weder das rechte noch das linke Epithelkörperchen auf.

Die Thymusstränge finden sich in diesem Präparate nicht mehr seitlich von den Thyreoideallappen und vor dem sie begleitenden Gefäss (Carotis), sondern rein dorsal, an derselben Stelle wie weiter oben die Epithelkörperchen.

Rechts beginnt der Thymustrang in 56 0,17 mm über dem Isthmus; der linke nimmt seinen Anfang am oberen Isthmusrande. Beide laufen ununterbrochen nach unten, rücken nach vorne und medianwärts und gehen in die hinteren Partien der Thymus über, deren Umfang gerade hier schön rund geformt und durch eine schmale Spalte schärfer begrenzt ist. Die Dimensionen dieser Stränge gehen unterhalb des Isthmus nicht so bedeutend herab, wie im vorigen Falle. Der

rechte, längere Thymusstrang, von einer dünnen, konzentrisch fasrigen Schicht mit ovalen Kernen umgeben, hat in seinem oberen Verlaufe einen Durchmesser von 0,2 mm, wird nach 10 Schnitten schmaler, löst sich von dem umgebenden Stroma ab, zuerst an seiner vorderen Fläche, sodass er im ganzen unteren Verlaufe vorne von einer breiten Spalte umgeben ist. Mit dem Auftreten des Isthmus rückt er nach vorne, die Gliederung seiner Zellmasse in Stränge ist weniger deutlich als im vorigen Falle, unterhalb des Isthmus fehlt sie vollständig. An zwei Stellen, oben bei Schnitt 69 in der Höhe des oberen Isthmusrandes und unten bei Schnitt 96, nahe der Thymus findet sich in diesem Thymusstrange ein centrales, kleines Lumen von rundlicher Form im übrigen Verlaufe ist er solide; der linke Thymusstrang weist nirgends ein Lumen auf.

In der Höhe des unteren Endes der Thyreoidea findet sich vor dem rechten Thymusstrang und mit ihm, kaudal- wie kranialwärts in Verbindung stehend, ein Drüsenbläschen (Schnitt 77—83) mit einem Wandbelag von 2 Kernlagen übereinander.

In der gleichen Höhe mit dem Drüsenbläschen vor dem rechten Thymusstrange findet sich am linken Strange, der eine deutliche Gliederung der Kerne in netzförmig verbundene Reihen zeigt, ein ähnliches Bild. Es tritt hier hinter dem Strange in Schnitt 78 ein solider, dunklerer von dicht gestellten Kernen gebildeter Kernhaufen auf, von der gleichen Grösse und der gleichen bindegewebigen Kapsel umschlossen. In den folgenden Schnitten ist er losgetrennt, schön rund, von einer hellen Spalte umgeben, bei 79, 80 mit einem deutlichen Lumen, und bei Schnitt 83, also nach 5 Schnitten verschwindet dieser Kernhaufe wieder. Es handelt sich also hier um ein Drüsenbläschen, das kranialwärts mit dem Thymusstrang zusammenhängt. Der Letztere wird hier schmal, 0,1 mm im Durchmesser, ist also erheblich dünner wie der rechte.

In Schnitt 93 liegt vor dem linken Thymusstrange, im Stroma wieder ein kleines Drüsenbläschen mit Lumen, an dessen Stelle in den folgenden 3 Schnitten noch eine grössere, etwas buchtige, ovale Drüsenblase von 0,1—0,16 mm sich findet; sie nähert sich mit der hinteren Fläche dem Thymusstrange, steht aber nicht in deutlichem Zusammenhange mit ihm. Die Kerne ihres Belages sind an der vorderen Wand schön länglich, in 1—2 Lagen und senkrecht gestellt.

0,45 mm unterhalb der Thyreoidea werden beide Thymusstränge mächtiger und verbinden sich mit weiteren, in der Medianlinie auftauchenden, epithelialen Feldern zur eigentlichen Thymus.

Die Zusammensetzung der Thymusdrüse ist im wesentlichen noch die frühere. Die Kerne gleichen denen der Epithelkörperchen, aber zwischen ihnen findet sich eine mässige Zahl kleiner, runder Kerne und auch einzelne ganz kleine, zackige. An der vorderen Begrenzung der Thymus finden sich in 119, 121 2 kleine Drüsenbläschen.

5. Embryo 35 mm lang, 28. XI. 1894. Die Schnitte sind kranial-kaudalwärts aufgelegt.

In der Höhe der oberen Hälfte des Isthmus sind die Schnitte unvollständig und so kann ich über den Zusammenhang eines oberen, auf der linken Seite befindlichen epithelialen Feldes mit dem Thymustrange, der unterhalb der defekten Stelle sofort sehr deutlich ist, nichts Bestimmtes sagen. Ich schildere daher oberhalb der defekten Stelle nur Thyreoidea und Epithelkörperchen und lasse das kraniale Ende des linken Thymustranges unbestimmt.

Die Thyreoidea beginnt zunächst links in Präparat 3, 10 = Schnitt 1 und 4 Schnitte später auch rechts. Der Isthmus erstreckt sich von Schnitt 48—75, ist demnach 0,4 mm lang. Die Thyreoidea als Ganzes hat eine Länge von 1,15 mm. Die beiden Thyreoidealappen bestehen im oberen Teile aus vorzugsweise sagittal gestellten, gewundenen Zellsträngen, jederseits gegen acht, hier und da zusammenhängend, doch nicht eigentlich netzförmig verbunden, durch breite Stromabalken von einander getrennt. Es ist nur eine Kernform vorhanden und zwar sind die Kerne mässig gross, bläschenförmig. Im Quermesser der Stränge liegen etwa 2—4 Kerne nebeneinander. 0,15 mm über dem Isthmus sind die Thyreoidealappen sehr mächtig, dreiviertel mm breit, 1 mm dorsoventralen Durchmesser aufweisend und bestehen hier aus zwei Partien; peripher sind Zellstränge, vermischt mit Zellhaufen, die durch gleich breite und breitere bindegewebige Stränge von einander getrennt sind, von wellenförmigem Verlauf mit kurzen seitlichen Ästen, hier und da auch netzförmig verbunden; der centrale Teil, etwas nach vorn gelegen und an der medianen Fläche die Thyreoidea-Oberfläche erreichend, besteht aus Kernen, die lockerer liegen, z. T. nur ganz undeutlich in Gruppen oder radiär verlaufenden Zellsträngen angeordnet. Diese wenig oder gar nicht gegliederte Kernmasse zeigt an manchen Stellen eine deutliche bindegewebige Abgrenzung gegen die übrigen thyreoidealen Stränge. Die Beimischung von kleinen, dunklen Kernen ist auch hier, wie in den früheren Präparaten charakteristisch. Es findet sich dieser ungegliederte Zellhaufen nur in wenigen Schnitten in derselben Höhe, wie die Epithelkörperchen, ohne aber mit diesen einen Zusammenhang aufzuweisen. Rechts ist in Schnitt 39 ein centrales, rundliches Lumen angedeutet.

Ein dorsales Epithelkörperchen findet sich auch hier auf jeder Seite und zwar so ziemlich auf der gleichen Höhe und etwa um den eigenen Durchmesser von der Thyreoidea entfernt. Das linke erstreckt sich von Schnitt 25—35, misst 0,16 mm in der Länge, das rechte geht von Schnitt 24—32, misst 0,12 mm bei einem queren Durchmesser beiderseits von 0,3 mm, also sind sie abgeplattet im kranio-kaudalen Durchmesser.

Das Epithelkörperchen ist rechts wie links schön rund und zeigt nur eine Form von Kernen, die nur wenig grösser sind, wie diejenigen

der Thyreoidea, jedoch etwas blasser und lockerer gestellt, ab und zu in kurzen Strängen angeordnet, doch ist eine deutliche Gliederung nicht vorhanden. Ein Lumen fehlt.

In gleicher Höhe mit dem linken Epithelkörperchen und sogar etwas weiter nach oben ragend (bis Schnitt 21), findet sich lateralwärts davon ein zweites, epitheliales, rundes Feld, in den ersten zwei Schnitten mit einem Lumen versehen, weiter abwärts solide und bis zur defekten Stelle reichend, wahrscheinlich das obere Ende des Thymusstranges dieser Seite, der unterhalb der defekten Schnitte in halber Höhe des Isthmus an der gleichen Stelle auftritt und sich von hier bis zum kaudalen Ende mit Sicherheit verfolgen lässt. Er ist von hier (Schnitt 56) an solide.

In Schnitt 64 findet sich an seiner lateralen Seite ein Drüsenkanal von längerem und komplizierterem Verlaufe, als wir ihn bisher bei diesen jungen Embryonen kennen gelernt haben. Er biegt nach seinem Abgang sehr rasch nach hinten, dann nach oben um, begiebt sich darauf mit einer lateralwärts gelegenen Schleife wieder nach vorne und geht lateralwärts vom aufsteigenden Schenkel nach abwärts, um etwas oberhalb der Abgangsstelle blind zu werden. Auch an der medianen Fläche des Thymusstranges findet sich im 67. Schnitte ein kleines Drüsenbläschen. Von 68 an abwärts ist nur noch der Thymusstrang allein vorhanden, umgeben von 2 lateralen Spalten, welche bald zusammenfliessen. Bei 83 ist im Strang ein Lumen angedeutet. Bei 90 wird der Thymusstrang mächtiger und rückt nach vorne und nach der Mittellinie hin.

Bei 91 ist vor dem linken Thymusstrange, in einiger Entfernung von demselben, ein weites Drüsenlumen sichtbar, das im folgenden Schnitte nach hinten 2, nach vorne eine kleinere Ausbuchtung darbietet. Die hinteren Buchten setzen sich im nächsten Schnitte in einen längeren, gewundenen Drüsen Schlauch fort, hinter welchem in 95 wiederum 3 kleine Kerngruppen auftauchen, 2 davon mit undeutlichem Lumen. In 96 findet sich an ihrer Stelle nur ein solides, längliches Feld und hinter ihm eine verschwommen begrenzte Kerngruppe, die in 97 grösser wird und im nächsten Schnitte mit dem unmittelbar dahinter gelegenen Thymusstrange zusammenfliesst. Das bis 92 erwähnte buchtige Drüsenlumen vor ihm steht demnach kaudalwärts höchst wahrscheinlich in direkter Verbindung mit dem Thymusstrange durch Vermittlung solider Kernhaufen und Kernstränge.

Von 104 an abwärts bildet sich durch Neuauftreten von Kernnestern und gegenseitige Annäherung der breiter werdenden Thymusstränge allmählich die 2 lappige Thymus aus, von deren hinterer Fläche die Thymusstränge nach oben steigen.

Die rechtsseitige reicht nur bis zum unteren Isthmusrande empor bis Schnitt 78, ist ebenfalls von einer Spalte rings umgeben. Die Länge ist 0,35 mm, die des linken Stranges dagegen 1,1 mm, also

über 1 mm, falls das epitheliale Feld über der defekten Stelle mit dem Thymusstrang zusammenhängt.

Es füllt die Thymusanlage die Lücke des Stromas nicht vollständig aus, hinten namentlich bleibt eine breite Spalte frei. An den Seiten sind die Konturen buchtig und vom umliegenden Stroma durch eine schmale Spalte getrennt. Die Thymus reicht bis Schnitt 133.

Zusammenfassung der Ergebnisse der Embryonen von 16—35 mm.

Thyreoidea.

Eine Andeutung des canalis thyroglossus wurde nie gesehen; einen processus pyramidalis, der bis zur unteren Fläche des Zungenbeins reicht, fand ich nur bei dem Embryo von 28 mm, eine glandula accessoria prachyoidea war in 3 Fällen (18, 22 und 28 mm) vorhanden.

Die Thyreoidea hat bei 16 und 18 mm Länge wesentlich die gleiche Zusammensetzung. Man kann an ihr drei Drittel unterscheiden, von denen das oberste etwas kürzer ist als die beiden unteren. In dem oberen Drittel bildet sie an der seitlichen Fläche des Larynx eine demselben anliegende Zellplatte mit 3 und 4 Zellen in der Dicke. Hie und da ist eine kleine hellere Stelle zwischen den Zellen, wie eine Andeutung von einem Lumen. Im mittleren Drittel schwillt sie in ihrem dorsalen Teile zum doppelten bis dreifachen Durchmesser an und in diesem Teile findet sich nach hinten zu ein hufeisenförmiges Lumen, dessen Konkavität nach der Medianlinie sieht, nach vorn zu mehrere kleinere Lumina, durch deren Vergrößerung und Zusammenfließen nach abwärts die Zellmasse in netzförmige Zellstränge zerfällt und solche netzförmig verbundene Zellstränge setzen das kaudale Drittel der Thyreoidea ausschliesslich zusammen.

Bei den Embryonen von 22, 28 und 35 mm Länge hat sich auch das obere Drittel in mächtiger Weise entwickelt und es bildet hier der Querschnitt der Thyreoidea in allen Höhen ein Oval, dessen sagittaler Durchmesser etwa dreiviertel mm beträgt, dessen frontaler halb so gross ist. Sie besteht wesentlich aus sagittal verlaufenden, netzförmig verbundenen Zellsträngen, die durch gleich breite oder breitere Zwischenräume von einander getrennt sind, welche von Bindegewebe, beim Embryo von 28 mm wesentlich von sehr weiten Gefässen ausgefüllt sind.

Doch findet sich immer noch an der medialen Fläche, etwas dorsal gerückt, eine grössere ungegliederte Zellmasse, die noch nicht in Zellstränge zerfallen ist. Auch bei 35 mm Länge findet sich noch ein solcher Zellhaufen ziemlich in der Nähe der oberen Fläche des Isthmus.

Eigentümlich ist ein Unterschied in der Zusammensetzung dieser ungegliederten Zellmasse und der Zellstränge. Letztere haben nämlich nur runde oder ovale, bläschenförmige, helle Kerne, während in der ungegliederten Zellmasse noch kleine, dunkle Kerne sind. Vielleicht gehören diese eindringenden Gefässen oder Bindegewebssepten an.

Epithelkörperchen.

Die Epithelkörperchen finden sich konstant an der dorsalen Fläche, paarig, nur je eines auf jeder Seite. Fast immer ist an ihrer medialen Fläche ein Gefäss deutlich, welches nach der Thyreoidea hinzieht. Ihre Lage ist so ziemlich bei allen die gleiche. Sie liegen in der halben Höhe der Seitenlappen und zeigen alle deutlich die eigentümlich abgeplattete Form, wie bei den Neonati. Auf dem Querschnitt sind sie rund, bei 28 und 35 mm Länge oval; ihre Durchmesser betragen 0,15 (16 mm) bis 0,3 mm. Die Dicke dagegen beträgt durchschnittlich 0,1 bis 0,15 mm.

Von den Thyreoideen unterscheiden sie sich sofort durch ihre hellere Färbung, die wesentlich darauf beruht, dass die Kerne in grösserer gegenseitiger Entfernung liegen. In ihren mittleren Partien sieht man hie und da mehr oder weniger deutlich die Kerne in anastomosierenden Strängen angeordnet, 2 bis 3 Kerne im Querschnitt und in einzelnen Fällen schon deutlich Grenzlinien, welche helle, polyedrische Felder gegeneinander abgrenzen. Es ist also hier schon die Zusammensetzung der Epithelkörperchen des Neonatus deutlich ausgesprochen, so dass an der Auffassung dieser Gebilde kein Zweifel sein kann. Nur bei 22 mm Länge findet sich im linken Epithelkörperchen ein Lumen, dessen begrenzende Zellen kegelförmig sind, mit basal gelegenen Kern und ferner auch zugleich am vorderen Umfang ein kleines Drüsenbläschen, von einer roten Linie, wie von einer Membrana propria umgeben.

Was die Genese dieser dorsalen Epithelkörperchen anlangt, so handelt es sich hier um ihre Beziehung zum Thymusstrang und zu der Thyreoidea.

Um das erstere vorweg zu nehmen, so habe ich anzuführen, dass verschiedentlich der gleich genauer zu besprechende Thymusstrang auf demselben Querschnitt mit dem Epithelkörperchen sich findet und sogar z. B. bei 16 mm Länge beidseitig, bei 18 mm links, bei 35 mm links, über dasselbe nach oben hinaufreicht. Ferner liegt der Thymusstrang in dieser Höhe in der Regel in der Mitte der seitlichen Fläche, also weit entfernt vom Epithelkörperchen. Bei dem kleinsten Embryo (16 mm) schiebt sich zwischen beide Gebilde die Carotis ein. Dadurch wird, wie mir scheint, eine Entstehung aus dem Thymusstrang ausgeschlossen oder wenigstens sehr unwahrscheinlich.

Dagegen scheint eine engere Beziehung zu der Thyreoidea zu existieren. Ich habe dies bei 16 mm Länge geschildert und besonders hebe ich noch hervor, dass hier links ganz deutlich ein 3, 4 Kerne im Querschnitt haltender Strang beide Gebilde

an ihrer medialen Fläche verbindet. Auf der andern Seite ist das Bild nicht so deutlich. Ich habe ferner beim Embryo von 18 mm Länge den Eindruck bekommen, dass das Epithelkörperchen die Fortsetzung der ungliederten Zellmasse der Thyreoidea ist; es tritt wenigstens, nachdem die letztere verschwunden ist, im folgenden Schnitte ganz genau an der gleichen Stelle auf, indessen etwas sicheres lässt sich nicht sagen.

Einen Zusammenhang von Epithelkörperchen und Thyreoidea habe ich bei den später zu besprechenden älteren Embryonen noch 2 mal gesehen. (Embryo von 9 cm beiderseits).

Thymusstrang.

Während die dorsalen Epithelkörperchen eine grosse Übereinstimmung zeigen, kommen beim Thymusstrang auffallende Variationen vor, die sich nicht nur daraus erklären lassen, dass verschiedene Stadien vorliegen.

Was das obere Ende des Thymusstranges anlangt, so ragt dasselbe in keinem Präparate über das obere Ende der Thyreoidea hinaus. Das obere Ende liegt bei 16 mm etwas unterhalb des oberen Endes der Thyreoidea, bei 18 mm links in der Mitte der Seitenlappen, rechts in Isthmushöhe, bei 22 und 28 mm beiderseits in der Höhe des unteren Isthmusrandes. Bei 35 mm Länge sehen wir ihn links wieder hoch an die Thyreoidea hinaufreichen bis in die Mitte der Seitenlappen und über das dorsale Epithelkörperchen hinaufgehen, während rechts sein oberes Ende unterhalb des Isthmus liegt.

Sein Verlauf gestaltet sich einfach und regelmässig. Bei 16 mm liegt er oben in der Mitte der lateralen Fläche der Thyreoidea, sogar nach dem ventralen Pole hin verschoben und rückt weiter abwärts mehr nach dem dorsalen Pole. Sowie der Isthmus beginnt und damit die hintere Begrenzung der seitlichen Lappen nach vorne sich verschiebt, kommt der Thymusstrang

in der Regel an den dorsalen Pol der Thyreoidea zu liegen an die Stelle, wo weiter oben das Epithelkörperchen sich findet. Weiter abwärts rückt er dann allmählich nach vorne und vereinigt sich vor der Trachea mit dem anderseitigen Thymustrange. Bei den grösseren Embryonen ist auch die obere Parthie des Thymustranges mehr nach dem dorsalen Pol der Thyreoidea hingertickt. So sehen wir z. B. bei 35 mm Länge links die Querschnitte von Epithelkörperchen und Thymustrang fast nebeneinander gelagert, das Epithelkörperchen näher der Medianlinie, in einer leichten muldenförmigen Vertiefung der Thyreoidea eingebettet, den Thymustrang seitlich vom Epithelkörperchen.

Von diesem gewöhnlichen Verhalten weicht der Embryo von 22 mm ab. Hier teilt sich der linke Thymustrang unterhalb der Thyreoidea in 2 schmalere Stränge, welche bis zum oberen Ende der Thymus getrennt bleiben und erst da zusammenfliessen. Rechts finden sich ebenfalls 2 Stränge, aber nur der eine reicht vom oberen Ende der Thymus bis zur Seitenfläche der Thyreoidea hinauf, der andere dagegen nur bis an die untere Thyreoideagrenze. Während der erstere solide ist, enthält der letztere in seinem oberen Teile ein Lumen; er ist hier also kanalförmig. Auf dem Querschnitt ist er in der Regel rundlich, nur unterhalb der Thyreoidea, wo er allmählich nach vorn und nach der Medianlinie rückt, von entsprechend länglicher Gestalt, was offenbar nur darauf zurückzuführen ist, dass er in schräger Richtung getroffen wurde.

Was die Zusammensetzung anlangt, so gleicht der Thymustrang bei diesen kleinen Embryonen, da wo er solide ist, in sehr vielen Punkten den Epithelkörperchen. Die Kerne sind hie und da etwas kleiner und es kommen sogar kleine, dunkle Kerne vor, ähnlich denen der ungegliederten Thyreoidealmasse, aber doch immer noch etwas grösser als diese. Die Kerne liegen wie im Epithelkörperchen in grösseren Distanzen als in der

Thyreoidea. Der Querschnitt des Thymusstranges unterscheidet sich also schon bei schwacher Vergrößerung von der Thyreoidea durch seine hellere Färbung. Besonderheiten treten nunmehr in Form und Zusammensetzung des oberen Endes des Thymusstranges auf. Hier findet sich bei manchen Embryonen schon eine knopfförmige, abgeplattete Anschwellung, welche durchaus dem Epithelkörperchen gleicht; dieselbe ist schon ausgesprochen bei 18 mm, bei 28 mm ist sie angedeutet. Bei 22 mm ist der Zusammenhang mit dem Thymusstrang nicht ganz deutlich. Nach allem aber, was sich auch aus diesen Embryonen wie auch aus den Befunden bei den grössern Föten ergibt, bin ich nicht im Zweifel, dass hier das obere Ende des Thymusstranges vorliegt, im Begriffe von letzterem sich vollständig abzulösen. Dieses obere Ende wandelt sich in ein Epithelkörperchen um und hat bei allen diesen kleinen Embryonen wenigstens in den mittleren Partien dieselbe Anordnung der Zellen in schmale, netzförmig verbundene Stränge; die Zellen sind schön polyedrisch, im Innern hell, so wie beim Neonatus. Ich verweise hinsichtlich der weiteren Begründung auf die grösseren Föten und will hier nur bemerken, dass die so entstehenden Epithelkörperchen dem unteren Epithelkörperchen des Neonatus entsprechen.

Eigentümlich sind die Lumina, welche bei den Embryonen von 16 und 18 mm schön ausgebildet, bei den grösseren Embryonen dagegen nur noch rudimentär vorhanden sind. Sie scheinen also schon in diesen frühen Stadien in Rückbildung begriffen zu sein und dürften für die späteren normalen Verhältnisse keine Bedeutung haben. Man wird sagen dürfen, dass ihr Verschwinden mit der Rückbildung des Isthmusstranges zusammenhängt. Ganz besonders auffällig sind die hufeisenförmigen Lumina bei den Embryonen von 16 und 18 mm, wo sie in der Höhe der Thyreoidea liegen, bei 16 mm in gleicher Höhe mit dem ähnlich gestalteten Lumen in der ungegliederten Zellmasse der Thyreoidea, mit der Konkavität lateral gerichtet, während das Lumen der

Thyreoidea nach der Mitte hin konkav ist. Bei 18 mm sieht die Konkavität des Thymusstranglumens nach der Mittellinie hin. Es beginnt in der Regel oben als rundliches Lumen, setzt sich nach unten hin fort, stellt also einen nach unten laufenden Kanal dar mit rundem Querschnitt, der bei 18 mm beiderseits bis zur Thymus reicht. Ausserdem finden sich noch kleine, runde Lumina, die sich nur durch einen oder wenige Schnitte hindurch verfolgen lassen; zum Teil liegen sie in der knopfförmigen Anschwellung (bei 16, 28 und 35) oder nahe der Thymus.

Von grosser Bedeutung für die späteren Stadien sind die Drüsenbläschen, die von dem Thymusstrange besonders auf dessen medianer Fläche, seltener vorn oder hinten abgehen; bei 16 mm links und rechts, bei 28 und 35 mm links. Sie finden sich in der Höhe des unteren Isthmusrandes oder weiter abwärts oberhalb der Thymus und selbst dicht am oberen Thymusende (bei 35 und 28 mm) selten am oberen Teile des Thymusstranges neben der Thyreoidea (bei 16 mm rechts). Sie liegen meist dicht am Thymusstrange und sind nur durch ein kurzes solides Band mit ihm in Verbindung. Seltener liegen sie um ihren eigenen Durchmesser vom Thymusstrang entfernt, so dass der verbindende Zellstrang länger ist. Die Verbindungen finden sich niemals in der Mitte des Bläschens, da wo das Lumen desselben sich findet, sondern an seinem kaudalen und kranialen Ende; bei 28 mm rechts ist das Drüsenbläschen an beiden Enden durch ein Zellband in Verbindung mit dem Thymusstrang.

Das Lumen, das sich meist im Centrum des Bläschens findet, ist häufig kugelig und kann einen Durchmesser von 0,04 und etwas mehr erreichen.

So bei den kleinen Embryonen, bei den grösseren dagegen stellen sie mehr Schläuche dar, zum Teil recht stark gewunden, wie besonders bei 35 mm. Sie sind hier also offenbar in weiterer Entwicklung begriffen. Als ein solches weiteres Stadium der Entwicklung kann man auch das isolierte Drüsenbläschen vom

Embryo von 35 mm links ansehen, welches dicht an der medianen Seite des Thymusstranges gelegen ist, aber den Zusammenhang mit ihm verloren hat. Auch im oberen Teil der Thymus selbst finden sich bei 22 und 28 mm noch solche Drüsenbläschen.

Die Thymus.

Beim Embryo von 16 mm ist von einer eigentlichen Thymus noch nicht die Rede. Die beiden Thymustränge vereinigen sich nach unten nicht und nur links reicht derselbe bis vor den arcus Aortae hin und schwillt hier nicht unbedeutend an.

In den späteren Stadien bildet sich die Thymus durch Vereinigung der beiden Enden der Thymustränge, bei 18 mm zuerst in Form von zwei rundlichen, epithelialen Feldern, welche nach wenigen Schnitten in vier Läppchen zerfallen. Bei den grösseren Embryonen wird sie immer mächtiger durch immer neu auftretende epitheliale Felder.

Die Thymus hat eine rein epitheliale Zusammensetzung. Die Zellen sind ganz gleich denen der unteren Teile des Thymusstranges; eine strangförmige Anordnung der Kerne, wie sie im oberen Ende des Thymusstranges vorkommt, fehlt, ebensowenig ist von einer Umwandlung der epithelialen Anlage in lymphadenoides Gewebe eine Spur zu sehen.

3. Föten von 8—30 cm.

Bei allen diesen Föten ist die Thymus von einem Saum eines hellen, besonders locker gebauten Bindegewebes umgeben, welches nach aussen durch einen schmalen, eosinroten Streifen von dicht gelagerten, konzentrisch verlaufenden Fasern begrenzt wird. Dieser Saum wird nach dem oberen Ende der Thymus breiter, während die Thymus immer kleiner wird und schliesslich schwindet. Von hier aus setzt sich dieses nunmehr selbständige Feld von ziemlich gleich bleibenden Dimensionen (mit Ausnahme von dem Fötus von 30 cm, wo dasselbe vollständig fehlt) nach oben hin fort, oft bis an die dorsale Fläche der Thyreoidae

und endet hier in wechselnder Höhe. Es enthält Drüsenkanäle, meist das untere Epithelkörperchen und zeigt offenbar die Stelle des früheren epithelialen Thymusstranges an. Ich bezeichne daher dieses Feld im folgenden als Thymusfeld. Ferner muss ich hier voranschicken, dass die Verhältnisse der Epithelkörperchen sich gegenüber den kleinen Embryonen wesentlich geändert haben. Bei den Neugeborenen fanden wir jederseits ein oberes und ein unteres, bei den kleinen Embryonen nur ein abgesondertes Epithelkörperchen und ferner das obere Ende des Thymusstranges, im Begriffe sich in ein Epithelkörperchen umzuwandeln. Dieses letztere liegt bei manchen dieser kleinen Embryonen höher oben als das erstere. Bei den grösseren Föten dagegen haben wir wiederum die Verhältnisse wie beim Neonatus, ein oberes und ein oder auch mehrere untere Epithelkörperchen. Es entspricht aber nunmehr dieses untere Epithelkörperchen dem oberen Ende des Thymusstranges. Das geht mit Bestimmtheit aus dem Verhalten desselben zu dem Thymusfelde hervor. Bei denjenigen Föten, bei welchen das Thymusfeld ununterbrochen von der Thymus bis in Thyreoideahöhe heraufreicht, liegt das untere Epithelkörperchen gerade im oberen Ende dieses Feldes. Es ist also dieses untere Epithelkörperchen im Laufe der Entwicklung nach abwärts gerückt, offenbar infolge der Verkürzung des Thymusstranges, respektive Zurückbleiben desselben im Längenwachstum.

Ganz das gleiche Schicksal, aber allerdings in viel geringerem Grade erfährt auch das obere Epithelkörperchen, welches wahrscheinlich von der Thyreoidea ausgeht. Dasselbe finden wir bei den kleinen Embryonen fast immer in der Mitte der Höhe der Seitenlappen, d. h. in der halben Höhe ihres unteren Randes. Bei den Neonati dagegen liegt es meistens in der Höhe der oberen Isthmusgrenze und so auch schon bei einigen der grössten Foeten.

1. Fötus von 8 cm.

Thyreoidea. Sie besitzt einen Processus pyramidalis. Die Seitenlappen haben einen sagittalen Durchmesser von $\frac{3}{4}$ und einen frontalen von $\frac{1}{2}$ mm. Die Zellstränge sind sehr schmal, wie komprimiert, mit zwei, selbst nur einem Kern im Querdurchmesser. Zwischen ihnen sind sehr weite Gefässe. Am Isthmus sind die Zellstränge breiter und haben zum Teil ein Lumen.

Die oberen Epithelkörperchen existieren als paariges Organ, rein dorsal, von 0,18 mm Durchmesser, etwas über der Isthmushöhe, das linke etwas tiefer als das rechte, beiderseits durch eine kleine Vene von der Thyreoidea getrennt. Die Kerne der Epithelkörperchen sind deutlich kleiner als die der benachbarten Thyreoidealäppchen und schon in netzförmig verbundene Stränge angeordnet, in jedem Strang etwa 3, 4 Kerne im Querdurchmesser; in den Centra der runden Maschen liegen noch ziemlich weite Blutkapillaren, wie es scheint ohne faserige Adventitia.

Eine eigentümliche Bildung besitzen diese Epithelkörperchen, die ich sonst nicht gefunden habe; an ihr kaudales Ende schliesst sich

nämlich an ihrer medialen Fläche ein kleiner Zapfen an, dessen Kerne erheblich grösser sind, ohne Gliederung angeordnet; der Zapfen verläuft in 3, 4 Schnitten nach unten und endet dann, ohne seine Stelle zu wechseln; er nähert sich nicht etwa der Thyreoidea, denn das ist die einzige Auffassung, die ich ihm beilegen kann, dass derselbe mit den benachbarten Thyreoidealsträngen in Verbindung träte.

Ein unteres Epithelkörperchen findet sich beiderseits in der Höhe des unteren Isthmusrandes, rechts ein wenig höher, rein dorsal, direkt an der Thyreoidea gelegen. Das Thymusfeld beginnt erst weiter unten; eine Beziehung mit demselben ist also nicht vorhanden. In dem linken Epithelkörperchen taucht in den letzten Schnitten, in welchen es noch sichtbar ist, am lateralen Rand ein kleines rundes Drüsenlumen auf, das nach aussen von schönem, hohem, hellem Cylinderepithel begrenzt ist. Nach unten davon ist noch in 4 Schnitten ein entsprechend grosses solides epitheliales Feld zu erkennen. Rechts findet sich nichts Drüsenähnliches. Die Thymus hat schon lymphadenoiden Bau; kleine, runde, dunkle Kerne wiegen vor, sodass ihr Gewebe bei schwacher Vergrösserung ganz eben so dunkel erscheint wie das von Lymphdrüsen; mit stärkerer Vergrösserung aber erkennt man noch ziemlich gleichmässig zerstreute, hellere, runde Kerne, welche etwa den doppelten Durchmesser haben; sie sind in der helleren Marksubstanz vielleicht zahlreicher als in den dunkleren, peripheren Zonen, dagegen findet man deutliche Überreste des früheren epithelialen Baues gerade an der Peripherie, wo manchmal 2, 3 Reihen von grossen, hellen Kernen, fast ohne Lymphkörperkerne dazwischen, sich vorfinden; ferner zeigen sich, an solche Stellen anschliessend, kleine Drüsenbläschen mit einem niedrigen Cylinderepithel. Diese epithelialen Säume sind an der Hinterfläche der einzelnen Läppchen am deutlichsten. Direkt an die Thymus setzt sich auf der einen Seite (links) nach oben hin ein kleines Drüsenbläschen an, von 0,15 mm Durchmesser, von welchem zahlreiche kleinere Bläschen und Kanäle seitlich abgehen, alle mit ziemlich niedrigem Cylinderepithel ausgekleidet, deren Inneres hell ist, deren Kerne direkt am freien Pol der Zelle nach dem Lumen hin oder in der Nähe desselben sich finden. Die oberen Enden dieser Drüsenkanäle liegen vor dem hellen Thymusfeld, das etwas nach hinten zurückgewichen ist. Rechts treten erst in unterer Isthmushöhe ähnliche drüsige Bildungen auf, die buchtig und zum Teil verästelt sind, hier in dem hellen Thymusfeld gelegen, dessen Begrenzung nur wenig scharf ist.

Embryo von 9 cm Länge. Der sagittale Durchmesser der seitlichen Lappen der Thyreoidea beträgt 2, der transversale 1 mm, die ganze Länge fast 2 mm. Der Isthmus hat eine Höhe von 0,9 mm. Der lobuläre Bau ist schon ausgesprochen; die Lobuli bestehen aus kleinen, rundlichen und länglichen Follikeln, die ziemlich dicht liegen; die schmalen Stromabalken bestehen vorwiegend aus Bindegewebe.

Das Manubrium sterni beginnt fast 0,6 mm unterhalb des Isthmus, die Thymus etwas mehr als 1 mm unter dem Isthmus.

Dieser Fall weicht hinsichtlich der Epithelkörperchen und der Thymusstränge von allen übrigen insofern ab, als hier weder rechts noch links von dem gewohnten, isoliert dastehenden oberen Epithelkörperchen gesprochen werden kann. Die Verhältnisse von Epithelkörperchen zur Thyreoidea und zu den hellen Feldern, sowie von Epithelkörperchen zum Thymusstrang sind hier ganz besondere.

Links findet sich in halber Höhe des Seitenlappens, rein dorsal in einem grossen, hellen, runden Feld, das sich von dem umgebenden Gewebe durch seinen lockeren Bau auszeichnet, ausserhalb der Thyreoidealkapsel, von reichlichen Blutkapillaren umsponnen, ein schön rundes, durch sein blasses Blau sofort auffallendes oberes Epithelkörperchen. Es misst in der Längsachse des Körpers 0,14 mm, während die beiden anderen Durchmesser 0,25 mm betragen. Es ist demnach stark abgeplattet. Weiter abwärts differenziert sich an seiner hinteren Randzone ein Häufchen von etwa 10 grössern, dunkler gefärbten Kernen heraus, welches Kernhäufchen mit dem allmählichen Schwinden des Epithelkörperchens sich als solider Kernstrang lostrennt, um allein im Centrum des persistierenden, etwa 0,5 mm im Durchmesser messenden hellen Feldes in der Mitte von Blutkapillaren als solider, schmaler Kernstrang nach unten zu verlaufen. Nach wenigen Schnitten schwillt er wieder zu einem Epithelkörperchen von 0,3 mm Durchmesser und ganz demselben Aussehen an, dessen vordere Hälfte einen kleinen cystischen Hohlraum enthält, von 0,08 mm Durchmesser. Er ist ausgekleidet mit hellen, teils niedrigen, teils cylindrischen Zellen, scharf durch rote Linien gegeneinander abgegrenzt mit einer unregelmässig ins Lumen vorragenden freien Fläche.

Es rückt nunmehr das kleiner werdende Epithelkörperchen an den hinteren Pol der Thyreoidea dicht heran; die nach der Schilddrüse hin gelegenen Zellgruppen gestalten sich zu grossen polyedrischen Zellleibern mit grossen Kernen um, und 1—3 ziemlich weite Drüsenkanäle mit kubischem Wandbelag bilden eine Brücke zwischen Epithelkörperchen und Thyreoidea. In der Thyreoidea ist der Kanal mit seinen hellen Zellen noch in 2 weiteren Schnitten zu sehen. Die hinteren Thyreoidealäppchen schwinden in den folgenden Schnitten und machen einem mit der Thyreoidea nach vorn rückenden hellen Felde Platz. In der Höhe des unteren Isthmusrandes taucht in diesem Felde ein Epithelkörperchen mit gleichem Aussehen auf, doch ist dieses nicht rein dorsal gelegen, sondern etwas mehr der medianen Thyreoidealfäche angelehnt; seine Länge beträgt 0,24 mm, seine anderen Durchmesser 0,16 mm. Es ist also nicht gleich dem vorherigen abgeplattet, sondern längsoval und zeigt an seinem kaudalen Ende 2 Drüsenbläschen mit hellem, grossem Epithel, beide an der hintern Fläche, das eine median, das andere lateral gelegen. 5 Schnitte weiter

findet sich am hintern Rand des hellen Feldes ein weiteres Drüsenbläschen; dann schliesst nach einigen Schnitten das helle Feld ab. Was die histologische Zusammensetzung der beschriebenen Epithelkörperchen anbelangt, so sind die Kerne durchschnittlich kleiner wie die der Thyreoidea und liegen in weiten Distanzen. Zwischen ihnen sind die roten Grenzlinien der Zellen sehr deutlich; das Zellinnere ist hell. Hier und da tritt die Eigentümlichkeit zu Tage, dass die am meisten peripher liegenden Zellen nicht polyedrisch sind, sondern cylindrisch werden mit centralgelegenen Kernen. Auch Bindegewebsbalken und Gefässe finden sich zwischen den Zellen der Epithelkörperchen, doch ist die Gliederung in Zellstränge nur unvollkommen.

Rechts finden sich zwei epitheliale Körperchen, beide dorsal, in der Höhe des oberen Isthmusrandes; ihr kaudales Ende liegt in gleicher Höhe, doch ist das eine erheblich länger und ragt weiter hinauf; das längere, von der Thyreoidea durch ein grösseres Gefäss getrennt, schön rund, 0,16 mm in der Länge, 0,4 mm in den andern Durchmessern, also stark abgeplattet, liegt dorsolateral ausserhalb der Kapsel der Thyreoidea und ist von einem Saum lockeren konzentrischen, faserigen Gewebes umgeben. Seine Kerne sind etwas kleiner wie die des kürzeren Epithelkörperchens, stehen in etwas weiteren Distanzen und sind schön hellblau. (Die der Thyreoidea violett). In den obersten Schnitten ist noch keine deutlich strangförmige Anordnung der Kerne vorhanden, doch sind schon hier und da spindel-förmige Kerne von Bindegewebszellen und vereinzelt Kapillaren zu sehen. Nach unten aber werden die Septen und Kapillaren breiter, die Anordnung der Zellen in Stränge deutlicher. Die äussersten Zellen sind hoch und cylindrisch, die Kerne an ihrem centralen Pol; hier und da sind die Zellen mehr kegelförmig und ähnlich dem Epithel eines Drüsenbläschens zu einem Halbkreis zusammengestellt. Während das Epithelkörperchen nach unten schmaler wird, nimmt der helle Saum an Breite zu und bildet nach Schwinden des Epithelkörperchens ein helles Feld, von einem schmalen, eosinroten Streifen dichtstehender Fasern begrenzt, das obere Ende des Thymusfeldes.

Ein viertel Millimeter unterhalb dieses Epithelkörperchens erscheint in diesem Feld ein neues Epithelkörperchen von 0,3 mm Durchmesser, an welchem an seinem kaudalen Ende lateral und nach vorn 3 Drüsenbläschen sich finden, das grösste mit hohem Cylinderepithel, dessen Kerne am centralen Pole stehen, alle Bläschen von eosinroten Linien (Membrana propria) begrenzt.

Das helle Feld schwindet weiter abwärts noch oberhalb des unteren Isthmusrandes.

Eigentümlich verhält sich das kürzere Epithelkörperchen. Es ist nicht von einem hellen Saum konzentrischen Gewebes umgeben, sondern liegt innerhalb der Kapsel der Thyreoidea, zwischen die hinteren Lappchen derselben eingelassen. Es misst 0,1 mm im Durchmesser und in der Länge 0,06 mm. Es steht auch dieses

Körperchen, wie gesagt, in deutlichem Zusammenhang mit der Thyreoidea und zwar wird der Zusammenhang dadurch hergestellt, dass von der Thyreoidea her ein 0,1 mm breiter Drüsenkanal sich nach dem Epithelkörperchen hinzieht und auf halbem Wege dahin auf einen Zellstrang stösst, der vom ventralen Pol des Körperchens herkommt, und mit dem er sich innig vermenget. Von diesem so entstandenen Verbindungsstrang zieht sich ein Drüsenkanal, seitlich neben dem Epithelkörperchen nach abwärts, um sich 2 Schnitte tiefer als der untere Epithelkörperchen-Pol mit einem anderen Drüsenkanal, der die kaudale Fortsetzung des Epithelkörperchens darstellt, zu einem zu vereinigen. Dieser nunmehr einzige Drüsenkanal ist von 2—3 Schichten von Zellen ausgekleidet, von denen die das Lumen begrenzenden am grössten sind, von cylindrischer oder kubischer Gestalt, mit deutlichen Grenzlinien und namentlich haben die meisten Zellen nach dem Lumen hin eine intensiv rote Grenzkontur. Viele derselben zeigen ferner einen deutlichen Saum von Cilien, während in den kaudalen Partien, wo das Lumen schwindet, keine Cilien sind. Der Drüsenkanal wird dann wieder zum soliden Zellstrang, der rasch zu einem zweiten, epithelialen Körperchen von ganz demselben Aussehen, wie das obere, anschwillt. Nachdem das Körperchen einen Durchmesser von 0,35 mm erreicht hat, wird es wieder rasch kleiner und schwindet ganz. Seine Länge beträgt 0,1 mm, es ist also auch dieses Körperchen stark abgeplattet. Eine kaudale Fortsetzung fehlt ihm, auch tritt kein helles Feld an seinen Platz. Von einer Gliederung der Zellmasse ist ebenfalls nichts zu sehen.

Die Verhältnisse am oberen Ende des Thymus sind folgende: Beiderseits ist das Thymusfeld wenige Schnitte über der Spitze der Thymus wieder deutlich vorhanden und sowohl in ihm wie ausserhalb und nach vorn zu finden sich mehrere Drüsenkanäle (Fig. 4), die nach unten hin rasch sich erweitern, buchtig werden und sich vereinigen zu einer Drüsenblase bis 0,3 mm Durchmesser. Auch die ausserhalb gelegenen Drüsenkanäle treten kaudalwärts in das Thymusfeld ein und hängen mit den übrigen zusammen. Auch an der hinteren Fläche der immer grösser werdenden Thymus finden sich noch Drüsenkanäle und grössere Hohlräume.

Embryo, erste Hälfte des 4. Monats (also 10—12 cm Schnittdicke 20 μ).

Thyreoidea. Sie besitzt einen Processus pyramidalis und eine Glandula accessoria praehyoidea. Die Lappen messen im sagittalen Durchmesser 2,5—3 mm, im frontalen 1—1,5 mm. Ihre oberen Partien sind weit nach hinten gerückt. Die Länge beträgt gegen 1 mm, links etwas weniger. Der Isthmus ist fast 0,5 mm hoch. Es setzt sich die Thyreoidea wesentlich aus rundlichen, hier und da etwas buchtigen Follikeln zusammen; die meisten sind deutlich hohl; hier und da sind auch kürzere Schläuche sichtbar, aber nur selten.

Die oberen Epithelkörperchen, paarig, liegen rein dorsal, auf der Höhe des oberen Isthmusrandes, innerhalb der Thyreoidea; sie sind abgeplattet und von einem hellen Saum eines hellen, lockeren Gewebes umgeben; ihr Durchmesser beträgt 0,2 mm und ihre Länge 0,12 mm; ihre Kerne sind klein, rund, dunkel; an manchen Stellen sind die roten Zellgrenzen sehr deutlich. Eine Gliederung durch Kapillaren und Septa ist nicht deutlich.

Links beginnt am unteren Isthmusrande das helle Thymusfeld, das ohne epitheliale Gebilde bleibt bis zur Thymusspitze; letztere ist innerhalb des Thorax gelegen. Sie beginnt zunächst als ein kleines, rundes Feld von den Dimensionen der Epithelkörperchen und hält sich in dieser Form und Grösse durch 5 Schnitte hindurch, um sich dann zu vergrössern und einen lappigen Bau anzunehmen. Die Ähnlichkeit dieses oberen Endes mit den Epithelkörperchen hinsichtlich der Form und Grösse lässt die Vermutung gerechtfertigt erscheinen, dass hier wirklich ein Epithelkörperchen vorliege, aber in Verbindung mit der Thymus; indessen ist dies nicht der Fall; gerade die obersten Schnitte zeigen ganz die gleichen, runden Kerne des Thymusgewebes und nur im 4., 5., 6. Schnitte tritt an seinem lateralen Rande ein schmaler Saum auf, in welchem die grossen, hellen, runden Kerne der epithelialen Thymusanlage sichtbar sind, gerade wie bei 9 cm.

Rechts beginnt das helle Thymusfeld in halber Isthmushöhe; darin liegt nun in der Höhe des unteren Isthmusrandes ein rundliches Feld, ähnlich einem Epithelkörperchen, hinsichtlich Dimensionen, aber die Zusammensetzung entspricht vollständig der Thymus, welche weiter unten beginnt. Ein zweites ganz ähnliches Gebilde liegt zwischen Isthmus und Thymusspitze und an dieses schliessen sich kaudalwärts 2 Drüsenkanäle mit Cylinderepithel an, die aber rasch wiederum verschwinden.

Die Thymus selbst zeigt lateralwärts vom rechten Lappen und auch zwischen den Lappen Drüsenkanäle mit wechselndem Lumen und niederem Cylinderepithel, die Kerne gross, oval und hell. Es zeigen diese Kanäle ab und zu seitliche Ausbuchtungen, z. T. mit ganz schmalen, kaum sichtbarem Lumen und niederen, fast kubischen Epithelien als Wandbelag.

Embryo von 12 cm.

Wegen starker Neigung des Kopfes sind die symmetrischen Verhältnisse nicht genau zu beurteilen; auch fehlt der obere Teil der linken Thyreoidea. Die Länge des rechten Lappens beträgt 1,7 mm, im sagittalen Durchmesser misst er 3 mm, der linke 2 mm.

Der lobuläre Bau der Thyreoidea ist deutlich. Die Drüse setzt sich aus rundlichen, soliden und mit Lumen versehenen Follikeln zusammen, die Stromabalken sind sehr schmal.

Die oberen Epithelkörperchen finden sich beiderseits, rein dorsal gelegen, in der Höhe des oberen Isthmusrandes, ohne helles

Feld und ohne Drüsenkanäle, ohne eine sichere Beziehung mit der Thyreoidea einzugehen.

Die Gliederung der polyedrischen Zellen ist unvollständig. Bindegewebsfasern und Kapillaren sind nur spärlich vertreten. Die an der Peripherie gelegenen Zellen sind cylindrisch. Das rechtsseitige ist 0,12 mm lang und misst 0,35 mm im grösseren Durchmesser, ist oval, quergestellt und liegt ausserhalb der Thyreoidealkapsel, von ihr getrennt durch die Arteria thyreoidea inferior.

Das linksseitige ist 0,04 mm lang und 0,12 mm breit und ist von der Kapsel des hintersten Thyreoidealläppchens umschlossen, an dessen medialer Fläche es liegt.

Linkerseits ist merkwürdigerweise noch weiter kranialwärts, ebenfalls am hinteren Pol der Thyreoidea ein zweites, oberes Epithelkörperchen zu konstatieren; sein grösster Durchmesser misst 0,34 mm. Die Kerne sind in Stränge angeordnet von je 3 Kernen im Querschnitt. Die Grenzlinien der Zellen sind deutlich. Eine Vene trennt das Epithelkörperchen von der Thyreoidea, eine Arterie liegt median von ihm. Ein helles Feld ist nicht vorhanden.

Die Thymusspitze liegt beiderseits 1,2 mm unterhalb des Isthmus; von ihr erstreckt sich nach oben beiderseits das Thymusfeld bis zum unteren Isthmusrande.

In dem oberen Ende desselben ist jederseits ein unteres Epithelkörperchen mit Drüsenkanälen eingelagert. Rechts liegt dasselbe etwa 0,1 mm unter dem oberen Beginne des Thymusfeldes; es hat einen Durchmesser von 0,3 und 0,4 mm, und zwar nimmt es mehr die laterale Hälfte des Feldes ein. Es ist schön gegliedert mit 3—4 Kernen im Querschnitt der Stränge; diese sind durch ganz schmale, Bindegewebe und Kapillaren führende Septen von einander getrennt. Die äussersten Zellen bilden eine kontinuierliche Randzone, umschlossen von einer Membrana propria. Etwas weiter abwärts, eben noch im Bereich des Isthmus, tritt auch in der medialen Hälfte des hellen Feldes, die durch Gefässe und ein schmales, faseriges Septum von der lateralen geschieden ist, ein Epithelkörperchen mit schönen, hellen, polyedrischen Zellen und bläschenförmigen Kernen auf, das weniger scharf begrenzt ist, nach unten rasch in 2—3 Zellgruppen zerfällt und früher endigt als das laterale. Jedoch geht hier ein schmaler Zellstrang weiter, der nach 2—3 Schnitten wieder zu einem Epithelkörperchen von 0,04—0,06 mm Durchmesser anschwillt, mit zwei lateral gelegenen Drüsenkanälen, deren Epithel das gewöhnliche, hohe, cylindrische ist. Diese Drüsenkanäle fliessen nach unten zusammen, theilen sich dann wieder und vereinigen sich endlich zu einem grossen, Hohlraum, von 0,24 mm Durchmesser, der nach erlittener Einschnürung sich wiederum erweitert und dann blind endigt. Auch das helle Thymusfeld endigt hier.

Links findet sich im oberen Ende des hellen Thymusfeldes ebenfalls ein dorsales, quergestelltes, ovales, 0,4 mm langes

und 0,2 mm breites Epithelkörperchen, das an seiner lateralen Seite von mehreren Drüsenkanälen flankiert ist. Das Epithelkörperchen ist in Stränge gegliedert und zeigt breite, Kapillaren führende Septen, auch eine Randzone von gleichmässig gestellten cylindrischen Zellen. Die Drüsenkanäle zeigen dasselbe hohe cylindrische Epithel und die centralen Kerne (wie rechts), werden nach unten sehr weit, einige davon fliessen zu einem Lumen bis 0,25 mm zusammen; auch treten am lateralen Rande des Epithelkörperchens Kanäle auf, welche nach unten zusammenfliessen und mit dem Epithelkörperchen selbst zusammenhängen. Das Epithelkörperchen erleidet eine seichte Einschnürung, wird aber wieder grösser und gestaltet sich zu zwei grossen soliden Feldern um, die nach 2, 3 Schnitten zu schwinden beginnen und nach weiteren 2 Schnitten schwindet auch das helle Feld.

Nach einer Unterbrechung des Thymustranges am unteren Thyreoidea-pol, woselbst sehr reichliche und weite Lymphspalten sich finden, treten eigentümliche Bilder auf (Fig. 6). Unterhalb des Isthmus, hinter dem Köpfchen der linken Clavicula, 1,6 mm von der Trachea seitlich entfernt, also verhältnismässig weit weg von ihr, medianwärts von einer Gruppe sehr weiter Blutgefässe, findet sich im Bindegewebe ein rundes Feld mit zahlreichen, runden, bläschenförmigen Kernen, zwischen denen keine Zellgrenzen sichtbar sind, obgleich die Zwischenräume zwischen den Kernen ganz hell erscheinen; zahlreiche, weite Kapillaren ziehen sich zwischen den Kernen hin. Das Feld ist scharf begrenzt. Seine Bedeutung ist nicht völlig klar; jedenfalls unterscheidet es sich wesentlich von den Epithelkörperchen; es gleicht am meisten benachbarten Lymphdrüsen. Hassalsche Körperchen fehlen.

An dieses Gebilde schliessen sich medianwärts und nach vorne einige Drüsenkanäle an, welche dasselbe auch kranialwärts etwas überragen und kranialwärts in zwei grössere Hohlräume von etwas über 0,2 mm Durchmesser zusammenfliessen. Weiter abwärts finden sich noch neben lymphdrüsenähnlichen Feldern Drüsenbläschen. Hinter dem Köpfchen der linken Clavicula, da wo die Thymus nur erst in Form von einzelnen kleinen, kernreichen Feldern auftritt, finden sich Gruppen von 10—12 z. T. sehr weiten, verästelten Drüsenkanälen mit hohem Cylinderepithel, und hinter dem ersten grösseren Thymuslappchen ist ebenfalls ein weiter Kanal, der sich nach unten in mehrere engere teilt. Auch vor der immer mächtiger werdenden Thymus und in den Septen derselben finden sich kleine Drüsenbläschen (Fig. 5). Hassalsche Körperchen sind reichlich.

Embryo von 17,5 cm Länge. Die Schnittdicke beträgt 20 μ .

Der Hals des Embryo zeigt eine starke Rückenkrümmung, sodass die topographischen Verhältnisse erst vom unteren Thyreoideaende an abwärts berücksichtigt werden können; auch fehlt der obere Abschnitt der Thyreoidea ganz, in welchem für gewöhnlich die oberen Epithelkörperchen sitzen.

Was die Zusammensetzung der Thyreoidea anbelangt, so besteht sie aus kleinen, soliden Follikeln und hohlen Bläschen, die im Isthmus-teile und zwar in dessen hintersten Partien sehr weit und buchtig werden, so besonders links in einem Thyreoidealäppchen, das sich noch weiter nach abwärts erstreckt, kranialwärts aber mit dem Thyreoideakörper in Zusammenhang steht. In manchen dieser stark erweiterten Bläschen findet sich Kolloid. Durch das Zusammenfließen mehrerer dieser Bläschen entsteht im kaudalsten Teile dieses Thyreoidealäppchens ein cystischer Hohlraum von 0,3 mm Durchmesser, von welchem an der ganzen Peripherie zahlreiche Ausbuchtungen ausgehen. Der Wandbelag dieser Hohlräume ist ein niederes Cylinderepithel, z. T. ziemlich abgeplattet.

Links liegt im Septum, das die beiden hintersten, untersten Thyreoidealäppchen trennt, ein unteres Epithelkörperchen in lockerem Bindegewebe. An das Körperchen schliesst sich nach unten ein Drüsenkanal an mit hohen, hellen Cylinderepithelien, die Kerne z. T. deutlich, dicht an dem Lumen gelegen; es erweitert sich der Kanal rasch, wird gewunden und verschwindet dann. Das Thymusfeld dieser Seite reicht bis zur Thyreoidea empor, zeigt aber in seinem Innern keinerlei Reste des Thymustranges.

Rechts schliesst sich an den unteren Isthmusrand ein grosses, helles Thymusfeld an, das durch ein bindegewebiges Septum in einen weit grösseren vorderen Teil und einen kleinen hinteren Teil zerfällt; der letztere hält sich nur durch 30 Schnitte hindurch, hat also eine Länge von 0,6 mm; der grössere Teil des Feldes dagegen hält sich bis zur Thymus hin; in ihm sind keine epithelialen Gebilde zu erkennen, auf der ganzen Strecke von der Thyreoidea bis zur Thymus hin, während im kleineren Abschnitt des Feldes ein unteres Epithelkörperchen sich findet, das sich kranialwärts in einen gewundenen Drüsenkanal fortsetzt, der nach 7 Schnitten verschwindet. Kaudalwärts dagegen schliessen sich an das Epithelkörperchen keine Kanäle an, nur an dessen medialem Rande sind noch 2 Drüsenbläschen zu erkennen.

Auf gleicher Höhe mit diesem Epithelkörperchen, dasselbe jedoch nach oben überragend, findet sich nach vorne im selben Abschnitte des hellen Feldes ein deutliches Thymusläppchen, das sich jedoch nur durch 4 Schnitte hindurch hält und zu keinen Drüsenkanälen in Beziehung steht.

In den Septen der Thymusdrüse liegen an vielen Stellen reichlich Drüsenkanäle mit gewundenem Verlauf, hohem Cylinderepithel und einem wechselnden Lumen, bis 0,1 und 0,4 mm Weite; auch Drüsenbläschen mit demselben hohen Cylinderepithel finden sich vor.

Medianwärts neben der rechten Thymusspitze wäre noch eine *Glandula accessoria substernalis* von 0,3 mm Länge zu erwähnen. Es liegt dieses Läppchen im selben hellen Felde, wie die beidseitigen Thymuslappen; kaudalwärts nähert es sich durch Vergrösserung bis

auf 0,5 mm Durchmesser einer Gruppe von gewundenen Drüsenkanälen die im medianen Thymus-Septum, in dessen hinterstem Teile, liegen. Ein Übergang dieser Kanäle in das Thyreoidealäppchen ist jedoch nicht festzustellen gewesen. Es treten die Drüsenkanäle kaudalwärts mit einem der medianen Thymusläppchen in Verbindung; ihre Wand ist stark gefaltet und zeigt ein hohes Cylinderepithel als Belag; hier und da sind auch deutliche Cilien vorhanden.

Embryo von 20,5 cm Länge. Die Thyreoidea beginnt rechts etwas tiefer als links und zwar liegen die Lappen beiderseits sehr weit hinten, dicht neben dem Ösophagus. Im grössten, transversalen Durchmesser messen sie 1,5 mm; ihre Länge beträgt gegen 2,5 mm; der Isthmus ist 0,5 mm hoch. Es besteht die Thyreoidea aus kleinen, runden oder länglichen, sehr dicht stehenden Zellhaufen, z. B. mit kleinem centralen Lumen; die Septa sind sehr schmal.

Die oberen Epithelkörperchen, von der gleichen Struktur wie bei anderen Föten, liegen als paarige Organe in der Höhe des oberen Isthmusrandes, rein dorsal.

Links beginnt das helle Thymusfeld in der Höhe der unteren Isthmusgrenze und enthält in seinem oberen Ende ein Epithelkörperchen in der medianen Hälfte; ganz seitlich und vorne finden sich in dem gleichen Felde gewundene Drüsenkanäle mit hohem Cylinderepithel, die nach der Thymus hin sich wenden und weiter abwärts nach dem Epithelkörperchen hin, ohne aber mit demselben in Verbindung zu treten. Während dem kommt das obere Ende der Thymus zum Vorschein; an deren hinterer Fläche setzen sich die hier bis $\frac{1}{4}$ mm weiten Drüsenkanäle noch nach abwärts fort, zum Teil mit hohen, hellen Cylinderepithelien, deren Kerne am freien Pole stehen, zum Teil auch ohne Lumen, als solide Zellstränge.

Rechts findet sich in gleicher Höhe mit dem oberen Epithelkörperchen noch ein Thymusläppchen und zwar nach vorn, zwischen Epithelkörperchen und Thyreoidea sich einschiebend, deutlich mit den peripheren dunklen Follikeln und dem centralen, hellen Mark, in Form eines Dreiecks, dessen Seiten, da wo es am stärksten entwickelt ist, so ziemlich die gleiche Länge von 1 mm haben. In der Längsachse des Körpers misst das Läppchen 0,6 mm. In dem letzten Schnitte, in welchem das Epithelkörperchen noch als solches leicht zu erkennen ist, ist es an seiner hinteren Fläche zu $\frac{1}{3}$ mit einkernigen Leukocyten erfüllt, zwischen welchen nach vorn hin allmählich die grösseren, epithelialen Kerne sichtbar werden. In dem folgenden Schnitte ist an dieser Stelle ein ganz ausgebildeter, dunkler Thymusfollikel und damit schliesst dieses Gebilde ab. Das helle Thymusfeld beginnt in der Höhe des unteren Isthmusrandes. In ihm liegt das untere Epithelkörperchen, seitlich davon noch ein Thyreoidealäppchen und sehr rasch tritt auch das obere Ende der Thymus noch weiter seitlich auf. Auch hier begleiten sehr buchtige, gewundene Drüsen-

kanäle mit hohem Cylinderepithel und centralen Kernen das Epithelkörperchen. Der Übergang der Zellbalken des Epithelkörperchens in die gewundenen Kanäle ist hier mit Sicherheit festzustellen.

Auch zwischen den Lappen der immer mächtiger werdenden Thymus finden sich Drüsenkanäle, wobei aber ein direkter Zusammenhang mit den centralen oder peripheren Thymuspartien nicht zu erkennen ist.

Embryo von 21 cm Länge. Die Schnitte gehören zwei Blöcken an; leider war an der Trennungsfläche ein Defekt, sodass man nicht über alles sicheren Aufschluss erhielt.

Von der Thyreoidea erwähne ich nur folgendes: Sie besteht aus runden, soliden und hohlen Follikeln, die grössern mit Kolloid gefüllt, das sich mit Eosin stark färbt und mit Randvakuolen versehen ist. Auffallend weite Follikel finden sich im unteren Isthmuseil in dessen hinterstem Drittel vor, besonders links. Kolloid, wie in den grösseren Follikeln, findet sich auch in Lymphgefässen an der dorsalen Fläche durch eine grosse Zahl von Schnitten hindurch. Ferner fallen sehr weite Lymphräume am kaudalen Ende der Thyreoidea auf, wo sie dieselbe fast an der ganzen Peripherie umgeben.

Ein Lobulus pyramidalis zieht sich von der Mitte des linken Seitenlappens bis in die Nähe des Zungenbeins hinauf. Hier vor dem Zungenbein liegt eine Glandula accessoria praehyoidea.

Der Isthmus ist schmal; die seitlichen Lappen ragen etwas weiter nach unten, rasch kleiner werdend.

Über das Verhalten der Epithelkörperchen am oberen Isthmusrande ist wegen der Mangelhaftigkeit der Schnitte nur so viel zu sagen, dass links oberhalb des Isthmus im halbmondförmigen hellen Felde, das an die hintere Fläche der Thyreoidea sich anlegt, ein 0,5—0,75 mm im Durchmesser messendes, scharf abgegrenztes, schön gegliedertes Epithelkörperchen sich findet; seine netzförmigen Zellstränge bestehen aus je 2 Reihen Cylinderepithelien, die Kerne im centralen Pole.

Das helle Thymusfeld ist links schon im Bereich des Isthmus vorhanden, am dorsalen Pol der Thyreoidea und nicht immer durch einen breiteren, bindegewebigen Streifen von ihr getrennt. Vielmehr geht die faserige Begrenzung des Thymusfeldes in die Kapsel der Thyreoidea über und es erscheint so das Feld stellenweise innerhalb der Thyreoideakapsel gelegen. Links findet sich nun gerade unterhalb des Isthmus in diesem Thymusfeld, das hier sehr gross ist, von annähernd rundlicher Form, mit einem Durchmesser von 1 und 1½ mm ein Epithelkörperchen, 0,6 mm im Durchmesser, nach hinten und aussen gelegen. Vor ihm und medianwärts liegen weiter abwärts mehrere Drüsenkanäle nach Art einer acinösen Drüse angeordnet, zuerst ein solches kleines Drüsenläppchen, dann ein zweites; beide münden nach unten in einen weiteren Kanal. Ferner geht von der gegenüberliegenden Fläche des Epithelkörperchens ein zuerst sehr weiter Drüsen-

schlauch ab nach diesem Lappchen hin, welche nunmehr kleiner werden, und dem oberen Ende der Thymus Platz machen (Figg. 8 und 9). Wahrend der erwahnte, weite Schlauch seitlich von der Thymus zu enden scheint und das Epithelkorperchen schwindet, findet sich an der Thymus wiederum ein weiter Kanal mit sehr hohen und schmalen Cylinderzellen, deren Kerne in verschiedenen Hohen gelegen, an der Basis eine kontinuierliche Reihe von kleinen, runden Kernen, die wohl einer besondern Lage von kleinen sogenannten Ersatzzellen angehoren und unter denselben eine ziemlich dicke, rote Wand mit ziemlich viel langlichen Kernen.

Weiter abwarts finden sich an den Thymuslappchen an der lateralen Flache noch zwei ahnliche Kanale, einer sogar mit Thymuszellen gefullt und ein kleines Drusenblaschen.

Rechts beginnt das scharf abgegrenzte Thymusfeld erst unterhalb des Isthmus, nach vorn und medianwarts von dem noch hier befindlichen letzten Lappchen der Thyreoidea. Das obere Ende der Thymus liegt etwas tiefer wie links. Auch hier sind vereinzelte, verastelte Drusenkanale an der vordern Flache der Thymus, von welcher nur das obere Ende vorliegt. Ob hier ein unteres Epithelkorperchen fehlt, kann ich nicht bestimmt sagen, da die Schnitte in dieser Gegend mangelhaft waren.

Embryo von 22 cm Lange. Bei diesem Fotus erscheinen die beiderseitigen Verhaltnisse durchaus nicht symmetrisch; die einander entsprechenden Stellen liegen rechts und links in sehr verschiedenen Hohen, so das obere Ende der Thyreoidea rechts 1 mm tiefer als links. Es ist dies zum grossten Teil wohl Folge davon, dass der Kopf in stark seitlich flektierter Stellung fixiert war. Ich lasse daher die naheren topographischen Verhaltnisse der Thyreoidea selbst weg und erwahne nur, dass sie noch in den Thorax hinter das Manubrium sterni hinabreicht, sowohl der Isthmus, wie auch die Seitenlappen, deren unteres Ende noch weiter abwarts lag als die letzten Lappchen des Isthmus.

Die Thyreoidea misst links im frontalen Durchmesser 2, im sagittalen 3, rechts 3 $\frac{1}{2}$ und 6 mm. Sie besteht aus kleinen Drusenblaschen, die Kolloid enthalten. Die bindegewebigen Septen sind schmal. Auffallend sind im hinteren, unteren Teil der Thyreoidealappen einige sehr weite Drusenblaschen mit hohem Cylinderepithel. Auch im Isthmus kommen solche vor.

Oben, am Os hyoid., sind rechts und links accessorische Thyreoidealappchen als Glandulae praehyoideae (Streckeisen) zu finden.

Was die Deutung der jetzt zu beschreibenden Epithelkorperchen anbelangt, welche vorlaufig als obere und untere bezeichnet werden, so verweise ich auf dasjenige, was schon vorher, bei der Zusammenfassung der kleineren, wie in der Einleitung zu den grosseren Embryonen uber die Beziehung der Epithelkorperchen zum Thymusstrange gesagt worden ist.

Links ist auf Isthmushöhe und zwar etwas oberhalb seiner Mitte ein oberes Epithelkörperchen, an dessen Rand kleine, dunkle Häufchen von Thymusgewebe auftauchen, zuerst eines an der medianen Fläche, im folgenden Schnitte vier, dann fünf; alle werden sehr rasch grösser und schliesslich überwiegen sie das Epithelkörperchen. Das Ganze bildet dann ein ovales, quergestelltes, epitheliales Feld, von $\frac{3}{4}$ und etwas über $\frac{1}{2}$ mm Durchmesser. Es besteht aus 5 durch schmale Bindgewebstreifen getrennten, keilförmigen Lappen, die in der Mitte zusammenhängen. Die äussere Form entspricht also hier schon der Thymus und vier der Lappchen bestehen auch nur aus Thymusgewebe, aber das grösste dieser Lappchen, hinten und lateral gelegen, besteht zum kleinen Teil aus Thymusgewebe, zum grösseren aus den Zellsträngen des Epithelkörperchens. Eine scharfe Grenze zwischen den beiden Gewebsarten ist nicht zu erkennen, sondern es scheinen die dicht gelegenen kleinen, dunklen Kerne des Thymusgewebes in das Epithelkörperchen einzudringen und dessen Gewebe allmählich zu verdecken. Wenigstens findet sich eine ziemlich schmale Übergangszone, in welcher, von Epithelkörperchen an gerechnet, zuerst sparsame Leukocyten sich finden, die rasch zahlreicher werden, während die hellen Kerne des Epithelkörperchens sparsamer werden und schwinden. Schon in dem zweitfolgenden Schnitte bildet das ganze Gebilde eine schöne Rosette von 5 Blättern, welche an der Peripherie dunkel sind und zu einer hellen Mitte zusammenfliessen, die aber nicht die Zusammensetzung des Epithelkörperchens, sondern diejenige des Thymusgewebes darbietet. Nach abwärts wird das Gebilde kleiner, in ihm das helle Centrum grösser, die dunklen Blätter sind auf schmale, periphere Säume reduziert und es schwindet schliesslich ganz, nachdem es auf einen schmalen Strang sich reduzierte, der an der dorsalen Fläche des immer noch grossen Thyroidealappens liegt. An dem untern Ende des letzteren, wo er in einige zerstreute Lappchen aufgelöst ist, finden sich zwischen ihm und der Trachea nach vorne einzelne kleine Thymuslappchen, nach hinten ein unteres Epithelkörperchen, von dem ein buchtiger Drüsenschlauch mit hohen hellen Cylinderzellen und centralen Kernen, nach dem nächsten Thymuslappchen hingeht. Weiter abwärts ist noch ein zweites, kleineres, unteres Epithelkörperchen vor der Vena jugularis interna, das in 4 Schnitten vorhanden ist und zugleich mit dem grösseren schwindet, ihr kaudales Ende liegt also in gleicher Höhe.

Rechts erstreckt sich die Thymus am dorsalen Teil der lateralen Fläche der Thyroidea bis in Isthmushöhe hinauf. Sie ist hier vollständig in eine Mulde der Thyroidea eingelassen und ihr oberes Ende dringt durch die Thyroidea bis zur Trachea vor und gerade oberhalb dieses Endes, also an der medialen Fläche der Thyroidea sitzt das rechte obere Epithelkörperchen von dreieckiger Form, 1 mm Seitenlänge und $\frac{1}{2}$ mm Länge. Die Thyroidea wird so auf dem Querschnitte in eine vordere, grössere und eine hintere, kleinere

Hälfte zerlegt. Gerade hier findet sich das untere Epithelkörperchen, zwischen Thymus und der vorderen Hälfte der Thyreoidea eingeschlossen, also etwas höher als gewöhnlich. Weiter abwärts findet sich kein Epithelkörperchen mehr. Am unteren Isthmusrande schwindet zuerst die hintere und dann die vordere Hälfte der Thyreoidea, nachdem auch vor derselben schon Thymusläppchen aufgetaucht sind. Von hier an liegt die Thymus nunmehr frei, wird grösser und vereinigt sich bald mit der linksseitigen. Weiter abwärts finden sich sowohl nach aussen von den Thymusläppchen als auch zwischen den Läppchen stark erweiterte, buchtige Drüsenkanäle mit abgeplattetem Epithel und feinkörnigen Inhalt. Die Struktur der Thymus ist die gewöhnliche.

Embryo von 23 cm. Die Schnitte sind kaudalkranialwärts angelegt. Die Schnittdicke beträgt 30 μ .

Thyreoidea: Sie beginnt links $\frac{1}{3}$ mm tiefer als rechts. Der vorhandene Processus pyramidalis reicht bis ans Zungenbein empor. Es besteht die Thyreoidea aus kleinen, rundlichen Drüsenbläschen, die sehr dicht in einem netzförmigen Stroma liegen. Die Seitenlappen messen, wo sie am mächtigsten sind, frontal 2,0—2,8 mm, sagittal 3—4 mm. Der Isthmus hat eine Länge von 1,4 mm, der linke Seitenlappen eine solche von 3,0, der rechte von 4,0 mm.

Auf der linken Seite liegt ein oberes Epithelkörperchen etwas oberhalb der Isthmusmitte dorsal von einem ganz isoliert dastehenden Thyreoidealäppchen, dicht an dasselbe angelehnt; es wird nach unten grösser, gleichsam auf Kosten des Thyreoidealäppchens, dessen Stelle zuletzt ganz von ihm eingenommen wird. Es misst sagittal 0,75 mm, frontal 0,5 mm. Seine hellen, grossen Zellen sind in netzförmigen Strängen angeordnet, 2 Kerne im Quermesser, die Kerne central in der Mitte der Stränge gelegen. Die Zellbalken des Epithelkörperchens und die Follikel der Thyreoidea liegen direkt nebeneinander und sind nur durch die schmalen Balken des Stromas getrennt, ein besonderes Septum, das dicker wäre als die benachbarten Stromabalken findet sich nicht vor; aber ein Zusammenhang der Zellstränge mit den Follikeln ist nicht zu erkennen.

Das untere Epithelkörperchen liegt in der Höhe des untern Isthmusrandes, vor dem Ösophagus, in gleicher Linie mit der hinteren Trachealwand und weit entfernt von den vorn gelegenen letzten Läppchen des verschwindenden Isthmus. Es liegt nicht in der Mitte eines hellen Feldes, sondern erst nach unten schliesst sich an seinen vorderen Umfang ein solches helles, nach vorn zu spitz auslaufendes Feld von Dreieckform an. In diesem finden sich in 2 Schnitten verästelte Drüsenkanäle, welche nach hinten abbiegen und in das Epithelkörperchen eintreten und zwar nach vorn von einer grösseren, abgesonderten Drüsenblase, die an der medianen Fläche des Epithelkörperchens liegt. Zugleich tritt an Stelle der verästelten Drüse das obere Ende der Thymus auf. Lateralwärts vom Epithelkörperchen, mit ihm zusammenhängend

finden sich lange, spaltenförmige, verästelte Drüsenkanäle mit hohem Cylinderepithel, die sich noch weiter abwärts seitlich von der fast $\frac{1}{2}$ mm breiten Thymus hinziehen.

Rechts beginnt etwas oberhalb des unteren Isthmusrandes das helle Thymusfeld, das rasch nach vorn rückt und ganz kontinuierlich bis zur Thymus sich verfolgen lässt. In seinem oberen Ende, 0,15 mm unterhalb seiner oberen Spitze liegt das untere Epithelkörperchen. Im untersten Schnitt, in dem es sichtbar ist, findet sich vorn seitlich in ihm eine grosse, schöne, runde Drüsenblase von 0,2 mm Durchmesser und medianwärts davon eine kleinere, deren Durchmesser 0,04—0,05 mm beträgt, letztere mit hohem Cylinderepithel, die Kerne am centralen Pole, erstere mit niedrigerem, kubischem Epithel. An ihre Stelle tritt in den folgenden Schnitten ein Drüsenkanal, der verästelt ist, auf jedem Schnitt sein Aussehen ändert und nach 10 Schnitten von 30 μ Dicke schwindet. $\frac{1}{3}$ mm weiter abwärts beginnt die Thymus, an welcher sich auch nach abwärts zu keine Drüsenkanäle befinden.

Embryo von 30 cm. Beide Thyreoidealappen beginnen so ziemlich auf derselben Höhe; da, wo sie am mächtigsten sind, messen sie dorsoventral 7,0 mm und transversal 5,0 mm. Sie setzen sich aus rundlichen Bläschen zusammen, in welchen hier und da eosinrotes Kolloid sich befindet. Am hintern Pol, besonders nach unten hin, sind in einzelnen Läppchen besonders grosse Drüsenbläschen, geradezu kleine Cysten bis $\frac{1}{2}$ mm Durchmesser vorhanden. Einige Schnitte über dem Isthmus geht vom linken Seitenlappen ein *Processus pyramidalis* aus. Ferner findet sich ein durch sein Epithel interessantes, accessorisches, praehyoides Läppchen. Dasselbe enthält ein in mehreren Schnitten sichtbares Lumen, das von einem scheinbar mehrschichtigen Epithel ausgekleidet ist. Bei genauerer Betrachtung jedoch zerfällt dieses in zahlreiche Zellgruppen, welche je 10—20 Zellen umfassen und zwischen diesen finden sich etwas undeutlich faserige Streifen mit deutlichen, langen und schmalen Kernen, die als Gefäss- oder Bindegewebskerne anzusprechen sind. Interessant ist, dass an der gegenüberliegenden Wand die Gruppierung der Zellen weniger deutlich ist; auch sieht man nur ganz spärlich lange Kerne in dem 5—6 schichtigen Epithel. An einer Stelle ist die innere Hälfte desselben von stark bauchig aufgetriebenen, fast kugeligen Becherzellen eingenommen, zwischen welchen schmale, cylindrische Epithelien mit deutlichen Flimmerhaaren sich finden. An dem dickeren Teile der Wandung dagegen ist die dem Lumen zunächst gelegene Schicht von deutlich kernhaltigen Zellen abgeplattet. Lateralwärts von diesem grossen Felde findet sich noch ein kleinerer Drüsenkanal, mit 2—3 schichtigem Epithel und scharf begrenztem Lumen, der nach unten mit dem ersteren zusammenfliesst, ohne sein Lumen zu verlieren, während in jenem das Lumen schwindet. Das persistierende, kleinere Lumen hat noch deutliche Becherzellen als Auskleidung; nach unten aber wandert es mehr nach der Mitte des

auf $\frac{1}{2}$ mm Durchmesser angewachsenen, epithelialen Feldes zu erhält eine Auskleidung von ziemlich stark abgeplatteten Zellen und schwindet bald. Die Gliederung der epithelialen Zellen in Zellhaufen, die den Thyreoidea-follikeln gleichen, treten nach unten deutlicher hervor.

Die paarigen, oberen Epithelkörperchen liegen oberhalb des Isthmus; sie haben einen queren Durchmesser von fast nahezu $\frac{1}{2}$ mm und sind in der Längsrichtung des Körpers abgeplattet; sie liegen rein dorsal und lateralwärts von ihnen ein arterielles Gefäss, das als Thyreoidea inferior anzusprechen ist. Sie bestehen aus netzförmigen Strängen mit 2 Kernen auf dem Querschnitt. Die Zellgrenzen sind deutlich; das Innere ist hell und die Kerne meist deutlich in der Mitte der Stränge dicht nebeneinander. Drüsenkanäle finden sich nicht vor.

Ein unteres Epithelkörperchen liegt jederseits ein wenig oberhalb des unteren Thyreoideapols, von derselben Struktur wie früher, auch neben einem arteriellen Gefässe. Das linke ist gleichsam in die Aussenseite des Thyreoidealäppchens eingelassen und misst 0,25 mm im sagittalen Durchmesser, 0,75 mm im transversalen, das rechte entsprechend 0,3 mm und 0,7 mm.

Drüsenkanäle oder ein helles Thymusfeld, das nach der Thymus hin zu verfolgen wäre, findet sich auch bei diesem unteren Epithelkörperchenpaare nicht.

Die Thymus reicht bis dicht an die Thyreoidea heran, zeigt deutliche Hassalsche Körperchen, aber keine Drüsenkanäle.

Kleine Lymphfollikel in Form von schmalen, kurzen Streifen finden sich hier und da an der medianen Fläche der Thyreoideallappen, sowie auch an ihrer dorsalen Fläche.

Zusammenstellung der Ergebnisse bei den Föten von 8—30 cm Länge.

Die Thyreoidea hat fast in allen Fällen deutlich lobulären Bau; die Lobuli setzen sich aus runden und länglichen, soliden und hohlen Follikeln zusammen; die Septen sind überall schmal; die Lumina sind spärlich bei den kleineren Embryonen (8 cm, 10—12 cm, 20,5 cm), reichlich dagegen bei den grösseren und hier gleichmässig durch die Thyreoidea verteilt. Auffallend sind besonders grosse Drüsenbläschen, welche sich bei vier der grös-

seren Embryonen (17,5 cm, 21 cm, 22 cm, 30 cm) finden und zwar hauptsächlich in den untersten und hintersten Partien der Thyreoidea. Da wo diese erweiterten Bläschen sich vereinigen, entstehen buchtige Hohlräume bis $\frac{1}{2}$ mm im Durchmesser und auch sehr weite und verästelte Drüsenspalten (bei 17,5 cm).

Colloid fand sich in den Follikeln von drei der grösseren Embryonen (17,5 cm, 22 cm, 30 cm) und in einem Falle (17,15 cm) war auch in den weiten und reichlichen Lymphgefässen rings um die Hinterfläche der Thyreoidea herum Colloid zu konstatieren.

Eine *Glandula accessoria praehyoidea* war in drei Fällen (20, 21, 30 cm) vorhanden; in einem vierten Falle zeigte sich rechts und links am Zungenbein ein kleines Thyreoidealäppchen. Einmal (bei 30 cm) fand sich in der *Glandula praehyoidea* ein grosses, nahezu rundliches Lumen mit mehrschichtigem Epithel, dessen Zellen zu rundlichen Gruppen, ähnlich den Zellhaufen der Thyreoidea angeordnet waren. Die das Lumen begrenzenden Zellen sind an einzelnen Stellen cylindrisch; zum Teil sind es deutliche Becherzellen und zum Teil dicht neben solchen auch Cylinderzellen mit schönen Flimmerhaaren. Neben dem Läppchen zeigten sich kleine Drüsenkanäle von der Weite der gewundenen Nierenkanälchen; sie waren kaudalwärts, nach Verschwinden des Läppchens noch durch einige Schnitte sichtbar und hingen kranialwärts deutlich mit dem Läppchen zusammen.

Einen *processus pyramidalis* fand ich in fünf Fällen (8, 10—12, 21, 22, 23 cm) und zwar vom linken Thyreoidealappen ausgehend und bis zum Zungenbein empor sich ziehend.

In einem Falle (22 cm) handelte es sich um eine *Struma profunda*, d. h. die *Glandula thyreoidea* reichte bis unter das *Manubrium sterni* und die *claviculae* hinab und in einem weiteren Falle (17,5) bestand eine *Glandula accessoria substernalis*. Die beren Epithelkörperchen, als paariges Organ, in der Höhe

des oberen Isthmusrandes, rein dorsal gelegen, abgeplattet in der Längsrichtung des Körpers und erkennbar an den meist recht deutlichen Zellgrenzen, dem hellen Zellinnern und der mehr oder minder deutlich ausgesprochenen Anordnung der Zellen in netzförmigen Strängen, fanden sich bei allen diesen Embryonen vor. Es sind die Kerne kleiner als die der Thyreoidea und liegen in weiteren Distanzen. Ein Zusammenhang der Epithelkörperchenzellbalken mit den Thyreoideafollikeln durch einen Drüsenkanal war nur beim Embryo von 9 cm, bei diesem aber auf beiden Seiten zu sehen.

Zwei obere Epithelkörperchen auf derselben Seite fand ich dreimal vor (12 cm, 9 cm rechts und links). Beim Embryo von 9 cm setzt sich links das obere Epithelkörperchen in einen soliden Kernstrang fort, der bald wieder zu einem Epithelkörperchen anschwillt. Letzteres hängt mit der Thyreoidea zusammen. Drüsenkanäle, wie sie beim untern Epithelkörperchen so regelmässig vorkommen, fehlen bei dem oberen ganz, ausgenommen jene seltenen Verbindungsstränge mit der Thyreoidea bei 9 cm.

Auch hier, bei den grösseren Embryonen wie bei den kleinen und den Neugeborenen, habe ich niemals, ebenso wie Kohn, ein inneres Epithelkörperchen gefunden. Es steht dies in Widerspruch mit Angaben von Schaper und Müller. Schaper hat, wie es scheint, in einem Fall beim Menschen ein inneres Epithelkörperchen gesehen. Er erwähnt, dass das Bindegewebe beim inneren Epithelkörperchen weniger entwickelt sei wie bei den äusseren; sein Bau ist daher mehr kompakt; es war scharf durch eine bindegewebige Kapsel begrenzt mit Ausnahme einer Stelle, wo sein Gewebe direkt in das benachbarte der Schilddrüse übergeht und wo in seinen Zellbalken kleine Alveolen sich entwickeln. Und Müller fand es bei Kindern und Erwachsenen. Er sagt: an frischen Schnitten ist es an seiner hellen Farbe (wohl infolge

des Zellreichtums) erkennbar und im gefärbten Präparate ist es dunkler als die Umgebung. Hinsichtlich seiner Zusammensetzung gibt er nur an, dass das Bindegewebe in ihm reichlich entwickelt sei, in Form von Strängen, welche die Zellen in einzelne Gruppen von einander sondern; in diesen sind dann die polygonalen Zellgrenzen nicht mehr zu unterscheiden; sie gleichen vollständig den Zellhaufen in den Schilddrüsen der Neugeborenen. Ich muss auf Grund meiner Untersuchungen das Vorkommen innerer Epithelkörperchen bei Föten und Neugeborenen in Abrede stellen. Ich sehe dabei allerdings von dem einen in der Schilddrüse gelegenen Epithelkörperchen ab, das ich beobachtet habe beim Fötus von 22 cm Länge neben der Thymusspitze, die in leicht schräg aufsteigender Richtung den rechten Lappen der Thyreoidea durchsetzte. Hier lag es zwischen Thymus und Thyreoidea eingeschlossen an dem oberen Ende der Thymus, welches die mediane Fläche der Thyreoidea erreicht hatte. Die Abbildung, welche Schaper gibt, überzeugt mich nicht vollständig von der Richtigkeit seiner Deutung. Die Masse des Zellprotoplasmas ist darin grau schattiert und Zellgrenzen sind nur schwach angedeutet. Gerade die charakteristische helle Beschaffenheit der Zellen und die Schärfe der Zellgrenzen, die bei den menschlichen Embryonen und Neugeborenen so charakteristisch ist, fehlt hier. Man ist versucht, hier an Schilddrüsengewebe zu denken, in welchem die Alveolen in Entwicklung begriffen sind. In der Angabe von Müller ist mir auffällig, dass er ebenfalls die Zellgrenzen nicht deutlich sieht und die Zellen in Haufen angeordnet sind.

Die unteren Epithelkörperchen sitzen als paariges Organ, wie erwähnt, in dem oberen Ende des Thymusfeldes, in der Höhe des unteren Isthmusrandes. Nur in einem Falle (23 cm) war das untere linke nicht direkt an der Thyreoidea gelegen, sondern lag hinten, neben dem Oesophagus, weit entfernt von der vorn an der Trachea gelegenen Thyreoidea. Nur einmal

fand sich das Epithelkörperchen auf halbem Wege von der Thyreoidea zur Thymus.

Zwei untere Epithelkörperchen auf der gleichen Seite fanden sich in drei Fällen (10—12 cm, 12 cm rechts und 22 cm), in zweien davon in verschiedenen Höhen übereinander und sogar in dem einen dieser Fälle sind beide durch einen soliden Zellstrang verbunden, im dritten Fall liegen die zwei Epithelkörperchen auf gleicher Höhe, das eine am hinteren Thyreoidealpole, das andere seitlich vor der Vena jugularis. Diese letztere Duplicität des unteren Körperchens, dass beide auf gleicher Höhe liegen, lässt sich aus der Duplicität der Thymusstränge erklären, wie wir solche beim Embryo von 22 mm deutlich gesehen haben.

Einmal (bei 20,5 cm) wandelt sich das Epithelkörperchen in seinem kaudalen Teile in Thymusgewebe um, dessen kleine, dunkle Kerne zuerst an seiner hinteren Fläche auftraten. Ein anderes Mal (10—12 cm) hört der linke Thymusstrang als knopfartige Anschwellung auf, die hinsichtlich ihrer Form, Grösse und Lage ganz dem unteren Epithelkörperchen gleichkommt. Die Kerne sind aber die des Thymusgewebes und zwar schon in den obersten Schnitten; nur am Rande des Gebildes sind noch grosse, cylindrische Zellen von der epithelialen Thymusanlage vorhanden. Das histologische Aussehen der unteren Epithelkörperchen ist das gleiche wie bei den oberen, nur ist die Gliederung der Kerne zu Strängen bei zwei der kleinsten Embryonen (9 und 12 cm) nicht ganz deutlich.

Wenn ich die unteren Epithelkörperchen sicher mit der Thymus in Zusammenhang bringe und für die oberen einen Zusammenhang mit der Thyreoidea vermute, so muss ich 22 cm ausnehmen. Hier besteht die Eigentümlichkeit, dass rechts das obere Ende der Thymus durch den Thyreoidealappen hindurch auf dessen mediale Fläche reicht. An seinem oberen Ende findet sich ein Epithelkörperchen und während seines Verlaufes durch die Thyreoidea ebenfalls ein

zweites. Diese können recht wohl mit dem oberen und unteren Epithelkörperchen der anderen Fälle in Analogie gebracht werden. Etwas anderes ist es dagegen mit den Verhältnissen auf der linken Seite. Hier finden sich drei Epithelkörperchen, zwei in der Höhe des unteren Isthmusrandes, die als untere Epithelkörperchen angesehen werden und eines etwas oberhalb der Isthmusmitte gelegen. Das letztere als oberes Epithelkörperchen anzusprechen, verbietet seine Beziehung zur Thymus; denn, wie aus der ausführlichen Schilderung hervorgeht, bildet es das obere Ende der Thymus und wandelt sich nach unten auch einfach durch Infiltration mit Leukoeyten in Thymusgewebe um; danach sind wir also hier gezwungen, dies zu den unteren Epithelkörperchen zu rechnen, die also hier in der Dreizahl existieren. Die grosse Zahl der unteren Epithelkörperchen steht mit dieser Deutung nicht im Widerspruch, denn wir haben öfters drei, allerdings unterhalb der Thyreoidea.

Konstant finden sich neben dem unteren Epithelkörperchen Drüsenkanäle und Drüsenbläschen, Bildungen, die bis jetzt von keinem der Forscher beobachtet worden sind. Als Vorläufer derselben sind die kleinen Drüsenbläschen anzusehen, die bei mehreren der kleinen Embryonen beobachtet wurden und zwar in verschiedener Höhe, am unteren Isthmusrand, an der oberen Thymusspitze und in der Mitte zwischen beiden Stellen. Die Mehrzahl hat die Dimensionen von gewundenen Harnkanälchen oder etwas mehr. Sehr charakteristisch ist fast immer ihr Epithel, es gleicht in der hellen Beschaffenheit des Zellinnern, dem Vorhandensein von schönen eosinroten Grenzlinien völlig den Zellen der Epithelkörperchen, und ferner ist eigentümlich, was auch bei den Epithelkörperchen vorkommt, aber nicht so konstant, die Lagerung der Kerne an dem inneren freien Pol der Zelle, manchmal ganz dicht an der Zellmembran. Die Form der Drüsenkanäle wechselt; sie sind am schönsten ausgebildet bei den Embryonen von circa 20 cm; bei den ältesten Em-

bryonen von 30 cm fehlen sie vollständig; bei den Neugeborenen sind sie nur hier und da noch neben dem unteren Epithelkörperchen zu finden. Es sind dies also Bildungen, welche in der späteren Periode des fötalen Lebens allmählich wieder kleiner werden und vollständig schwinden können. In der Periode ihrer schönsten Entwicklung stellen sie gewundene Kanäle dar, oft zu bedeutenden Hohlräumen, bis 0,5 mm, sich erweiternd, hier und da verästelt und bei 21 cm sogar nach dem Typus der acinösen Drüse angeordnet, allerdings ohne bauchige Erweiterung der Enden. In den Erweiterungen der Kanäle ändert sich das Epithel insofern, als es niedriger wird und sogar vielfach abgeplattet ist. Dass sie mit dem unteren Epithelkörperchen oder mit dem Thymusstrang zusammenhängen, ist vielfach deutlich zu sehen, aber eben so sicher ist, dass sie diesen Zusammenhang verlieren können, wie das z. B. bei den Neugeborenen, die ich untersuchte, der Fall war. Die Drüsenkanäle gehen von dem kaudalen Ende der Epithelkörperchen ab, meist in der Richtung nach unten, doch auch manchmal dicht neben dem Epithelkörperchen nach oben.

Ähnliche Drüsenkanäle finden sich bald in grösserer, bald in geringerer Zahl auch am oberen Ende der Thymus und in der Tiefe derselben, in den Septen zwischen ihren Lappen, sowie auch an der lateralen Fläche. Auch dies sind vergängliche Gebilde; bei den Neugeborenen habe ich sie nicht gesehen und ebenso fehlen sie bei 23 und 30 cm.

Auch hier sind es bald kleine Bläschen, bald gewundene Kanäle, bald grössere Hohlräume, bis 0,5 mm, auch wieder manchmal sehr buchtig und in die Buchten münden Drüsenkanäle ein, ferner finden sie sich in Form von längeren, verästelten, schmalen Drüsenspalten. Die Verhältnisse des Epithels sind hier die gleichen.

Das helle Thymusfeld, welches bei den Embryonen von 16—35 mm als heller, schmaler Saum den Thymusstrang

nach oben hin begleitet, und von welchem schon in der einleitenden Bemerkung zu den grösseren Embryonen die Rede war, setzt sich entweder kontinuierlich fort bis an den unteren Isthmusrand (bei 9 cm, 17,5 cm, 20,5 cm und 21 cm) höher hinauf bis Mitte Isthmushöhe nur bei 2 Fällen (10—12 cm und 23 cm) — oder es erleidet das Thymusfeld gleich unterhalb der Thyreoidea eine Unterbrechung (bei 9 cm und 12 cm) — oder endlich, es fehlt dasselbe ganz (bei 30 cm). Es ist also bei den kleineren dieser Embryonen vorhanden, bei 2 mittelgrossen unterbrochen und bei dem grössten fehlt es.

Die Thymus zeigt beim kleinsten Exemplare (8 cm) noch deutlich die epithelialen Reste der ersten Drüsenanlage und zwar finden sich diese helleren, grösseren, runden Kerne besonders an der hinteren Peripherie der Läppchen, wo sie sich zu 2—3 Reihen gruppieren. Das übrige Gewebe hat schon hier den lymphadenoiden Bau. Bei allen grösseren Individuen setzt sich die Thymus aus Läppchen zusammen, die eine periphere, dunkle Follikelzone und ein helleres Mark aufweisen; die Hassalschen Körperchen sind überall deutlich.

In zwei Fällen (27, 30 cm) reicht die Thymusdrüse, wie erwähnt, bis zur Thyreoidea empor und in einem Falle dringt sie sogar durch den Isthmus hindurch bis zur medianen Fläche des rechten Lappens vor.

Ich glaube, nachdem ich so die Ergebnisse bei Neugeborenen, den kleinen Embryonen und den grösseren zusammengefasst habe, mich zum Schlusse auf einige wenige Bemerkungen beschränken zu können.

Zunächst, was die Auffassung der oberen Epithelkörperchen als Thyreoidealgewebe anbelangt, welches auf fötaler Stufe stehen geblieben ist, so muss ich in dieser Beziehung bemerken,

dass auch in den frühesten Stadien (16 mm) schon ein deutlicher Unterschied zwischen Thyreoidea und Epithelkörperchen besteht. In dem letzteren ist schon die Anordnung der Zellen zu Zellsträngen, wie sie bei der reifen Form sich findet, angedeutet. Das vorausgesetzte Stadium, in welchem Thyreoidea und Epithelkörperchen gleichen Bau haben, ist also in noch frühere Zeiten zu verlegen. Ob das Epithelkörperchen imstande ist, sich in Thyreoidealgewebe umzuwandeln, dies zu beurteilen, fehlt mir jede Beobachtung.

Ferner möchte ich einige Punkte aus meiner Arbeit hervorheben, die in pathol. Beziehung von Bedeutung sind.

Gerade im Anschluss an die von Vielen vorausgesetzte Identität von Epithelkörperchen und Thyreoidea wäre es von besonderem Interesse die Beziehungen der Epithelkörperchen zur Struma congenita zu kennen; indessen kann ich in dieser Hinsicht nichts Sicheres mitteilen, da ich leider nicht darauf geachtet habe, ob die grösseren Epithelkörperchen bei den Neonati gerade bei grossen Thyreoideen sich fanden.

Über die Beziehung der Epithelkörperchen zur Struma nodosa, welche acquiriert ist, kann ich ebenfalls nichts sagen, doch bemerke ich, dass Farner in seiner Arbeit über Morbus Basedowii Knoten beschreibt, welche er mit den Epithelkörperchen vergleicht oder, wie er nach der damals gebräuchlichen Ansicht sagt, für Läppchen mit embryonalem Bau hielt; indessen zeigt die Beschreibung, dass dieselben den Epithelkörperchen des Menschen doch nicht an die Seite gestellt werden dürfen. Er beschreibt in ihnen zweierlei Zellformen, beide aber mit körnigem Protoplasma; das entspricht also nicht dem sehr charakteristischen Bilde der Zellen der Epithelkörperchen.

Eine weitere pathologische Bedeutung erhalten vielleicht die Drüsenkanäle. Es bleibt natürlich weiteren Untersuchungen vorbehalten, in wie weit etwa kongenitale Halseysten auf

diese drüsigen Bildungen zurückzuführen sind. Als Kriterium für eine derartige Entstehung der Cysten wäre namentlich das Epithel zu betrachten: das Vorhandensein von grossen, hohen, hellen, cylindrischen Epithelien mit der eigentümlichen Lagerung der Kerne an der freien Fläche, nach dem Lumen hin. Die Thatsache, dass in den grösseren Hohlräumen, die ich fand, das Epithel niedrig war, lässt aber auch die Überlegung berechtigt erscheinen, ob nicht Cysten mit niederem Epithel auch so aufgefasst werden könnten. Schliesslich ist in dieser Beziehung auch das Flimmer-Epithel von Bedeutung, welches ich öfter fand und zwar in einem Drüsenkanal, welcher ein Epithelkörperchen mit der Thyreoida verbindet (9 cm), in Drüsen an der Thymusspitze gelegen (17,5 cm) und in einer Glandula prachyoidea (30 cm).

Die cystische Degeneration der Epithelkörperchen, welche Schaper beim Schafe beschreibt, ist wohl identisch mit den Hohlräumen, welche auch ich einige Male beobachtet habe; ob dies eine pathologische Degeneration bedeutet, möchte gerade nach meinem Material etwas zweifelhaft sein.

Am Schlusse meiner Arbeit angelangt, möchte ich meinem hochverehrten Herrn Professor Langhans für die gütige Überlassung des Untersuchungsmaterials, sowie für die zuvorkommende Unterstützung beim Zustandekommen dieser Arbeit meinen wärmsten Dank aussprechen. Den Herren Prof. Gasser in Marburg und Priv.-Doz. Dr. Howald am hiesigen pathol. Institute sei ebenfalls für ihr freundliches Entgegenkommen bestens gedankt.

Erklärung der Abbildungen.

Fig. 1. Unteres Epithelkörperchen eines Neugeborenen. Leitz Ok. 1, Obj. 7. Das Epithelkörperchen links, an dasselbe schliessen sich nach rechts hin Drüsenkanäle an mit viel grösseren Zellen, deren Kern dicht am freien Pole liegt; im Epithelkörperchen sieht man schon ähnliche Bildungen.

Fig. 2. Durchschnitt durch Larynx und Umgebung von einem 16 mm langen Embryo. Präparat 30⁵. Leitz Ok. 5, Obj. 3. In der Mitte sieht man den Durchschnitt durch Larynx und Oesophagus; zu beiden Seiten des Larynx die Thyreoidea mit einem hufeisenförmigen Lumen im hinteren angeschwollenen Teile, das nach der Mittellinie hin konkav ist; links seitlich und nach vorne davon ist das obere Ende des Thymusstranges mit einem hufeisenförmigen Lumen, nach aussen konkav, rechts dasselbe; das obere Ende des Thymusstranges stellt den kleineren, dunkleren Fleck mit rundlichem Lumen dar, die anderen rundlichen Felder sind Gefässquerschnitte.

Fig. 3. Embryo von 16 mm. Präp. 30² Leitz. Ok. 1 Obj. 7. Zusammenhang des Epithelkörperchens mit der Thyreoidea durch einen Kernstrang. Nach rechts das obere Ende des Thymusstranges mit hufeisenförmigem Lumen.

Fig. 4. Fötus von 9 cm. Leitz Ok. 1, Obj. 3. Schnitt durch das obere Ende der Thymus, man sieht die linke und rechte Hälfte der Thymus, jede in einem ziemlich gut abgegrenzten hellen Felde gelegen mit Drüsenbläschen in der Nachbarschaft; links am Rande des Bildes der Körper der Clavicula, daran sich anschliessend, nach der Mitte hin Muskel in Quer- und Längsschnitten.

Fig. 5. Fötus von 12 cm. Leitz Ok. 1, Obj. 3. Durchschnitt durch das obere Ende der Thymus (Th) mit zahlreichen Drüsenbläschen; Cl. = Clavicula. V. = Vene.

Fig. 6. Fötus von 12 cm. Leitz Ok. 1, Obj. 3. Drüsenkanäle u. -Bläschen links, entfernt von der Trachea, (siehe genauere Beschreibung des Fötus).

Fig. 7. Fötus von 21 cm. Leitz Ok. 1, Obj. 7. Zellstränge des Epithelkörperchens; die Zellen hell, mit scharfen Grenzlinien, die meisten hoch, cylindrisch. Der Kern am centralen Pol.

Fig. 8 u. 9. Fötus von 21 cm. Leitz Ok. 1, Obj. 3. Epithelkörperchen, Thymus u. Drüsenkanäle im hellen Thymusfeld (siehe die genauere Beschreibung. G = Gefässe; Tr = Trachea; M = Muskel.

Litteratur.

1. Sandström, 1880 Jahresbericht u. Schmidts Jahrbücher.
2. Kohn, 1895 Archiv für mikr. Anat. Bd. 44, S. 366, und Bd. 48, S. 398.
3. Schaper, 1895 Arch. f. mikr. Anat. Bd. 46, S. 239.
4. Müller, 1895 Zieglers Beiträge. Bd. 19, S. 146.
5. Jakoby, 1896 Anat. Anzeiger. Bd. 12, S. 152. 1895 Dissertation Berlin.
6. Groschuff, 1896 Anat. Anzeiger. Bd. 12, S. 497.
7. Farner, 1896 Virchows Archiv. Bd. 143, S. 31.
8. Tourneux und Verdun 1897 Ebenda S. 63. Comptes rendues de la Soc. biol. de Paris 1897, S. 63.

ÜBER
VITALE FÄRBUNG VON ECHINODERMENEIERN

WÄHREND
IHRER ENTWICKELUNG.

VON
PRIVATDOZENT ALFRED FISCHEL,
PROSEKTOR AM DEUTSCHEN ANATOMISCHEN INSTITUTE IN PRAG.

MIT UNTERSTÜTZUNG DER GESELLSCHAFT ZUR FÖRDERUNG DEUTSCHER
WISSENSCHAFT, KUNST UND LITTERATUR IN BÖHMEN.

Mit 18 Abbildungen auf Tafel XXXIV/XXXV.

Während meines letzten Aufenthaltes in der zoologischen Station in Neapel (Februar—April 1898) habe ich einen Teil der mir zur Verfügung stehenden Zeit dazu benützt, befruchtete Eier verschiedener Seetiere mit einer Reihe von Farbstoffen „vital“ zu färben und dann während ihrer weiteren Entwicklung zu beobachten. Die Fragestellung, die mich zu diesen Versuchen veranlasste, war folgende: Gelingt es mit Hülfe von Farbstoffen in der lebenden, befruchteten Eizelle distinkte Elemente des Zelleibes oder vielleicht auch — nach anderweitig bekannten Versuchen war dies letztere allerdings unwahrscheinlich — des Zellkernes, ohne Schädigung der Fortentwicklung zu färben? Und wenn dies der Fall ist, wie verhalten sich diese distinkt gefärbten Elemente bei der Furchung und weiteren Differenzierung des Eies — werden sie auf alle aus der befruchteten Eizelle hervorgehenden Zellen gleichmässig verteilt oder aber während der Furchung nur auf ganz bestimmte Zellen und in ganz bestimmter Weise hin dirigiert?

Hinsichtlich des letzteren Punktes galt es mir, im Besonderen, als erwünschtes Ziel, vielleicht ermitteln zu können, dass während der Furchung eine Verteilung bestimmter Elemente des Eies auf ganz bestimmte Zellen, also gewissermassen eine Teilauslese der Plasmaarten der Eizelle statthat. Ich brauche wohl nicht erst näher auszuführen, wie wichtig ein solcher Nachweis für das Verständnis des ganzen Entwicklungsgeschehens wäre — wenn er gelänge.

Die Zeit, die ich diesen Versuchen widmen konnte, war weit kürzer als notwendig ist, um die gestellten Fragen erschöpfend zu behandeln. Was mir bisher auf diesem Wege zu ermitteln gelang, will ich im Nachfolgenden mitteilen, indem ich vorher einiges aus der hierher gehörigen Litteratur anführe.

Versuche, die Zelle während ihrer Lebensthätigkeit, oder, wie man sich ausdrückt, „vital“ zu färben, reichen weit zurück; ähnliche Experimente, die von Belchier und Duhamel, sind eigentlich der Ausgangspunkt der histologischen Färbetechnik überhaupt. Durch die von reichen Erfolgen begleitete Ausbildung der Färbemethoden fixierter und gehärteter Gewebe eine Zeitlang in den Hintergrund gedrängt, hat die Methode der vitalen Färbung später wieder von Seite der Physiologen erspriessliche Anwendung gefunden: Heidenhain, Chrzonschitzewsky-Wittich und zahlreiche Andere haben mit ihrer Hülfe wichtige physiologische Thatsachen ermittelt. — Auch die Histologen hat die Erkenntnis, dass man mit Hülfe der Färbung gehärteter Gewebe allein nicht werde die feineren strukturellen Eigentümlichkeiten und den Bau der Zelle ermitteln können, zu wiederholten Versuchen mit vitaler Färbung veranlasst und insbesondere Ehrlich hat diese Methode in zielbewusster Weise vervollkommenet. Von der Besprechung der zahlreichen hierher gehörigen Arbeiten sehe ich unter Hinweis auf die Litteraturangaben bei S. Mayer, Galeotti und Przesmycki ab, indem ich nur die allgemein wichtigen Resultate derselben hervorhebe.

Fast alle Autoren stimmen darin überein, dass vitale Färbung nur an gewissen, meist als Granula bezeichneten Elementen des Zelleibes zu erzielen sei; der Kern dagegen färbe sich im Leben niemals, sondern nur nach (oder beim) Absterben der Zelle. Selbst die Färbung der Elemente des Zelleibes wird durchaus nicht übereinstimmend als, dem Wortsinne nach, „vitale“ d. h. lebenden Teilen der Zelle zukommende angesehen; ja, Galeotti meint sogar, dass lebende Zellelemente

sich gegen die Aufnahme von Farbstoffen wehren und nur tote oder wenig widerstandsfähige die Farbe annehmen.

In völligem Gegensatze zu diesen Angaben stehen die von Brandt und Przesmycki. Ersterer erzielte bei lebenden Protozoen mit Hämatoxylin eine Färbung von Kernelementen und letzterer will bei zahlreichen Proto- und Metazoen vitale Färbung des Kernes sogar während seiner Teilung, also in einer seiner wichtigsten Funktionen, erhalten haben. Auch Bethe giebt an, dass sich mit Methylenblau die Kerne in den lebenden Zellen der Ruderplättchen der Ctenophoren färben.

Vitale Färbungen sind jedoch nicht allein an tierischen Zellen versucht worden. Pfeffer verdanken wir eine grosse und sorgfältige Untersuchung über vitale Färbung der Pflanzenzelle. Seine Resultate stimmen mit den zuerst erwähnten überein: Auch er spricht sich gegen eine (vitale) Färbung des Zellkernes aus. Pfeffer erörtert ferner auch in gründlicher Weise die physikalischen und chemischen Ursachen — soweit sie uns bis jetzt ergründbar — des Zustandekommens der Färbung überhaupt.

So zahlreich nun auch die Versuche mit vitaler Färbung an den Zellen völlig entwickelter Tiere und Pflanzen sind, so wenige Angaben liegen hinsichtlich der Organismen während ihrer Entwicklung vor. Ich habe nur folgende ausfindig machen können:

In seiner bekannten Zusammenfassung der gebräuchlichen histologischen Färbemethoden giebt Gierke an, dass Lord S. G. Osborne Weizen in Karminlösung wachsen liess und dann die Gewebe gefärbt fand. Er stellte sich damit im Gegensatz zu Hartig, einem der Ersten, die Färbemethoden überhaupt anwendeten. Denn dieser behauptete, dass Karminfärbung nur dann eintrete, wenn das zu tingierende Gewebe abgestorben sei; und in einer späteren Arbeit behauptet Hartig niemals Färbung erhalten zu haben, wenn er Wasseralgen, Charen u. a. wochenlang in Karminlösung wachsen liess, während die Färbung sofort nach ihrem Tode eintrat.

O. Schultze setzte Larven von Fröschen und Tritonen in schwache Methylenblaulösung und beobachtete gefärbte Granula in den verschiedensten Zellen¹⁾.

S. Mayer hat ähnliche mit Methylenblau und Neutralrot erzielte Beobachtungen mitgeteilt.

P. Ehrlich setzte keimende Pflanzen und Kaulquappen in Neutralrot und erhielt gleichfalls Granulafärbung.

Mitrophanows Angaben sind die für unser Thema wichtigsten. Er findet (nach Untersuchungen mit Methylenblau): „In den Ovarien von *Periplaneta* sind alle in Entwicklung begriffenen Eier von blauen Körnchen eingehüllt, die gröberen derselben sind an den Grenzen der Eikammern angesammelt. Ähnliche Körner finden sich auch in entwickelten Eiern zwischen den Dotterelementen bei *Periplaneta*, einer Spinne und beim Frosche. Diese Wahrnehmung wird bestätigt durch A. Kowalewsky an den in Entstehung begriffenen Geschlechtsorganen von Raupen“. Mitrophanow vindiziert solchen Beobachtungen eine grosse Bedeutung. Systematische Versuche mit vitaler Färbung der Eizelle während ihrer weiteren Entwicklung hat jedoch auch er nicht angestellt, ihre Wichtigkeit aber, gleichwie auch Kowalewsky, hervorgehoben.²⁾

Eigene Untersuchungen.

Für meine Versuche verwendete ich zuerst Eier von *Echinus microtuberculatus*, *Sphaerechinus granularis*, *Cione intestinalis*, *Phallusia mammillata*, einige Male auch von

1) Bezüglich der Versuche O. Hertwigs, Drieschs und Herbsts mit Methylenblau, bezw. Fuchsin verweise ich auf die spätere Besprechung dieser Farbstoffe.

2) Auf der 69. Vers. d. Gesellsch. deutsch. Naturf. u. Ärzte im Jahre 1897, deren Verhandlungen vor kurzem erschienen sind, hat B. Solger (vorläufig) über vitale Farbstoffimprägnationen mit Methylenblau und Neutralrot (an wirbellosen Tieren) berichtet, nähere Angaben über die Einwirkung auf sich entwickelnde Eier jedoch nicht gemacht.

Cestus Veneris. Es zeigte sich bald, dass die besten Resultate die Eier der ersterwähnten Art lieferten und auf sie beziehen sich auch alle nachfolgenden Angaben.

Die Eier wurden stets erst in dem gefärbten Meerwasser befruchtet. Zur Färbung verwandte ich mineralische und Pflanzenfarbstoffe, sowie einige Farblösungen. Es waren insgesamt 26 und zwar folgende:

I.¹⁾ Anilinderivate.

Oxydationsprodukte: Indulin, Nigrosin, Methylenblau, Thionin.

Toluidinoxydationsprodukte: Safranin, Neutralrot.

Rosaniline: Fuchsin, Magentarot, Rubin S.

Rosanilinderivate: Dahlia, Gentianaviolett, Methylviolett, Methylgrün, Toluidinblau.

Azofarben: Bismarckbraun.

Oxyazofarben: Bordeaux-Rot.

Phtaleine: Eosin, Cyanin.

II. Anthrazene.

Alizarin.

III. Pflanzliche Farbstoffe.

Orcein. Orseille.

IV. Farblösungen.

Karmalaun, Hämatoxylin(Böhmer), Hämalaun, Hämacalcium, Bioidisches Gemisch.

Diese Farben wurden entweder direkt in Meerwasser gelöst oder, wenn dies nicht möglich war, als (anderweitig bereitete) Lösung in Meerwasser filtriert. Der Konzentrationsgrad der angewandten Lösungen im Meerwasser war stets ein äusserst geringer, oft wohl kaum $\frac{1}{100000}$ betragender. Genauere, pro-

1) Geordnet nach *Traité des methodes techniques* p. Bolles Lee et F. Henneguy.

zentische Angaben unterlasse ich: Die Konzentrationen wechseln bei der vitalen Färbung nicht nur nach dem verschiedenen Farbstoffe sondern auch nach dem zu färbenden Objekte ausserordentlich und müssen daher von Fall zu Fall bestimmt werden. In der Regel verwendete ich mindestens zwei verschiedene Lösungen eines und desselben Farbstoffes, eine schwächere, bei welcher der Ton der betreffenden Farbe eben noch erkennbar war und eine stärkere, bei welcher die Farbe klar und deutlich hervortrat.

Die zahlreichsten Versuche stellte ich mit dem Neutralrot an, von dem ich überhaupt ausging und das auch die besten Resultate lieferte. Mit diesen will ich auch die Beschreibung beginnen und dann erst die anderen Farbstoffe in der oben angegebenen Reihenfolge besprechen.

Versuche mit Neutralrot.

Das Neutralrot ist von Ehrlich in die histologische Technik eingeführt worden. Es ist das salzsaure Salz einer Farbbase, das sich in reinem Wasser mit fuchsinroter Farbe löst, welche aber in schwach alkalischer Lösung gelbborange wird. Ehrlich brachte Kaulquappen in Lösungen von 1:10 bis 100 000 — nach kurzer Zeit schon nahmen sie soviel von dem Farbstoffe auf, dass alle Gewebe dunkelrot waren. Der Farbstoff zeigte sich in den Zellen an Körnchen gebunden, welche zum grossen Teile vorgebildet sind, zum Teile aber auch Farbstoffniederschläge sein können — je nach der Art, Form und Lagerung der Körnchen soll sich dies entscheiden lassen. Auch an keimenden Pflanzen erhielt Ehrlich typische Granulafärbung.

Seitdem haben S. Mayer, Galeotti, Przesmycki, Prowasek, Solger u. a. sowohl an Zellen von Metazoen als auch an Protozoen mit Neutralrot Granulafärbung erzielt. S. Mayer fand ausserdem, dass sich mit diesem Farbstoffe degenerierende Nervenfasern sehr leicht nachweisen lassen;

1.

2.

3.

4.



6.

7.

8.

9.



10.

11.

12.

13.

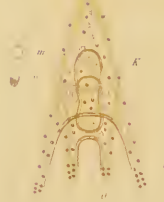


15.

16.



17.



18.



dass bei Atrophie der Fettzellen die durch chemische Umwandlung des Fettes hierbei erzeugten Produkte sich intensiv färben und dass endlich — bei Säugetieren — nach dem Tode an vielen Organen eine Umwandlung der roten in eine gelbe Farbe stattfindet.

Eine Metachromasie der Granula verschiedener Zellenstrata bei Wirbellosen hat Solger beobachtet.

Sehr auffällig sind die Angaben Przesmycki's, der mit Neutralrot Kernfärbung an lebenden Tieren erhalten haben will. —

Alle Autoren, die mit Neutralrot gearbeitet haben, stimmen mit Ehrlich darin überein, dass es eine geradezu maximale Verwandtschaft zu der Mehrzahl der Granula besitze. Diese Thatsache, die auch für die Färbung der Eizellen gilt, ist für die nachfolgenden Angaben von Wichtigkeit. Nur bei Anwendung entsprechend stark verdünnter Lösungen kann man die zu schildernden Bilder in klarer Form erhalten; bei zu starken Lösungen aber erhält man nur unreine Färbungen. Die Lösungen von Neutralrot, die ich benützte, waren dementsprechend sehr schwach; die schwächere unterschied sich kaum merklich von ungefärbtem Meerwasser, die stärkere hatte nur einen schwach rötlichen Ton.

Befruchtet man nun Eier von *Echinus microtuberculatus* in diesen Lösungen, so zeigt sich folgendes:

In der schwächeren Lösung bleiben die Eier in der Regel während der Befruchtung und zumeist auch während der ersten beiden Furchungen ganz ungefärbt und erst dann tritt Körnchenfärbung und -bewegung in der weiter unten zu schildernden Form auf. Nur diejenigen Eier, welche — gefurcht oder ungefurcht — bald in der Lösung abstarben, wiesen eine und zwar ganz diffuse Färbung des Plasmas auf.

In der stärkeren Lösung dagegen beobachtet man an den völlig normal erscheinenden und sich weiter entwickelnden Eiern sehr bald einen schwach rötlich gefärbten, zarten Hof in einiger

Entfernung um den als hellen Kreis im Ei sichtbaren Kern. Allmählich treten in diesem Hofe ganz feine, schwach rötlich gefärbte, runde oder stäbchenförmige Körnchen auf; sie werden immer deutlicher und bilden dann einen Körnchenring innerhalb der Eizelle. An dieser letzteren können wir nunmehr drei Zonen unterscheiden (Figur 1): Eine peripherische, hellgelbe, in der keine Körnchen liegen; dann eine mittlere, welche die rot gefärbten Körnchen enthält und eine centrale, um den Kern befindliche, gleich der peripherischen, helle Zone. Die Körnchen in der mittleren Zone liegen zwischen den Strahlen des Protoplasma anscheinend in ziemlich regelmässiger Anordnung. Nach einiger Zeit schwindet — wie bekannt — die Strahlung; nunmehr beginnen die Körnchen auch in der centralen, hellen Zone zu erscheinen, sodass die Farbendifferenz zwischen ihr und der mittleren schwindet. Dann treten die Körnchen auch in der peripherischen Zone auf. Es erscheint daher nach einiger Zeit die ganze Eizelle — mit Ausnahme ihres dem Kerne entsprechenden Bezirkes — völlig mit Körnchen erfüllt. Diese Durchsetzung der ganzen Zelle mit Körnchen ist übrigens in diesem Stadium nicht immer so deutlich entwickelt, wie in späteren gleichartigen Stadien (Figur 6 und 11) — Ruhestadium der Zelle — oder sie geht sehr bald in das nächstfolgende Bild über.

Die befruchtete Eizelle tritt jetzt in das erste Furchungsstadium. Die Vorgänge, die sich hierbei, sowie während der späteren Teilungen der einzelnen Furchungszellen, am lebenden Objekte beobachten lassen, sind, wie bekannt, folgende: Es bildet sich wiederum ein deutliches Strahlensystem aus; die Strahlen laufen radiär gegen einen hellen, dem Kerne entsprechenden Fleck in der Mitte der Zelle hin. Dieser helle Fleck wird später durch Streckung in der einen Achse mehr elliptisch. Gleichzeitig bilden sich jetzt zwei Strahlensysteme, welche je gegen die beiden Endpunkte der langen Achse des elliptischen hellen Hofes hin-

strahlen. Diese Endpunkte treten später als helle Kreise deutlicher hervor, sodass sie samt dem sie verbindenden Zwischenstücke die bekannte hantelförmige Figur bilden. Hierauf kommt es zur Einschnürung und Teilung in die beiden Tochterzellen.

Mit allen diesen Vorgängen sind nun parallel einhergehende Veränderungen in der Art der Anordnung der gefärbten Körnchen verbunden. Sobald die Zelle zur Teilung sich anschickt und ein Strahlensystem deutlich wird, schwinden die bis dahin, wie oben ausgeführt wurde, in der ganzen Eizelle unregelmässig verstreuten Körnchen, in der Peripherie. Sie rücken zwischen den Strahlen gegen das Centrum vor, bis sie endlich rings um den dem Kerne entsprechendem hellen centralen Fleck einen schönen roten Ring bilden. Eine, im Gegensatze zu der früheren regellosen Anordnung, mehr geordnete Stellung der Körnchen innerhalb dieses Ringes ist schon durch ihre Lage zwischen den, in fast gleichen Abständen von einander zum Kerne hinielenden Strahlen gegeben. Innerhalb dieser Räume zwischen den Strahlen aber scheinen sie, soweit sich dies überhaupt bei so minutiösen Verhältnissen feststellen lässt, ebenfalls ziemlich geordnet in Reihen neben einander zu stehen — wenigstens bei Einstellung des Mikroskopes auf eine und dieselbe Ebene. Jedenfalls gewähren — wenn die Färbung gelungen ist — die Eier in diesen (und auch in den nächsten gleichartigen) Stadien ein ausserordentlich schönes Bild: Der helle Kernkreis in der Mitte der Zelle ist von einem schönen, regelmässigen, aus Körnchen bestehenden roten Kreise umgeben, dessen Farbe sich scharf von dem centralen hellen Kreise und der hellgelben peripherischen Zone des Zelleibes abhebt (vgl. Figg. 2, 7, 12 und 14), welche in diesem, wie auch in den folgenden Stadien, zwar auch einige, aber gegenüber den um den Kern angehäuften, verschwindend wenige Körnchen aufweist.

Aus diesem regelmässigen Körnchenkreise bildet sich nun allmählich, gleichwie aus dem Kernfleck, eine elliptische Figur

(Figur 3), deren Achsen völlig mit denen der elliptischen Kernfigur zusammenfallen: Es ist also die Körnchenmasse der Formänderung des Kernes ganz symmetrisch gefolgt. Dieser Parallelismus in der Gesamtform der Körnchen — und der Kernfigur lässt sich nun auch weiterhin während aller Stadien der Kernteilung klar nachweisen: Die elliptische Körnchenmasse streckt sich immer mehr in die Länge; an den Endpunkten der langen Achse der Ellipse sammeln sich nach einiger Zeit mehr Körnchen an und bilden je eine regelmässige Kreisfigur — auch die Körnchenmasse bildet also jetzt, wie der Kern, eine hantelförmige Figur (Fig. 4), wenn auch die Einschnitte zwischen dem Hantelstiele und den Hantelkugeln, infolge der im Verhältnisse zur Länge bedeutenden Breite der Körnchenmasse, weniger scharf hervortreten, wie an der Hantelfigur des Kernes.

Sehr interessant sind die Bewegungen der Körnchen bei der nun erfolgenden Durchschnürung der Zelle. Sowie die Teilungsfurche an der Peripherie der Mutterzelle erscheint, rücken sie von der Mitte des Hantelstieles gegen die beiden Kugeln der Hantelfigur hin ab (Figur 5); so wird allmählich der mittlere Abschnitt des Hantelstiels frei von dem ihn früher umhüllenden Körnchenmantel; und die Furche, die gegen ihn hin die Zelle durchschneidet, durchsetzt daher eine von Körnchen freie Zone — d. h. also, die Körnchen rücken von der Teilungsebene der Zellen ab. Für die Erklärung der Körnchenbewegung überhaupt ist es, wie ich gleich hier betonen möchte, von Wichtigkeit, dass dieses Abrücken der Körnchen durchaus nicht immer zuerst, auf jener Seite bemerkbar wird, auf der die Teilungsfurche auch zuerst erscheint oder tiefer einschneidet. Wiederholt habe ich beobachtet, dass die Körnchen zuerst auf jener Seite von der Teilungsebene abrückten, auf der die Durchschnürungsfurche entweder noch nicht sichtbar war oder noch nicht so tief einschneidet, wie auf der anderen Seite der Zelle.

Die geschilderte Anordnung der Körnchen (Fig. 5) erhält sich noch einige Zeit nach erfolgter Teilung in den entstandenen beiden Tochterzellen. Solange noch in jeder von beiden die Reste des hellen Hantelstiels sichtbar bleiben, solange bleibt auch der gegen die Teilungsebene gerichtete Teil der Zelle körnchenfrei und es hat daher in beiden Tochterzellen die Körnchenmasse die Form eines gegen die Trennungsebene offenen Halb- (oder richtiger Dreiviertel-) kreises, wie dies (allerdings nicht von diesem sondern vom nächstfolgenden Furchungsstadium) Figur 10 wiedergibt.

Dieses Stadium geht rasch vorüber; die Körnchen rücken auch in das bisher von ihnen freie Zellgebiet, die Körnchenfigur wird daher zu einem Kreise geschlossen und es resultiert somit wiederum das Bild, das den Beginn der Zellteilung einleitete und das Figur 2 wiedergibt.

Gleich darauf tritt jede der entstandenen Tochterzellen in das Ruhestadium, die Pause vor der nächsten Furchung, ein; die Strahlung des Plasma verschwindet, gleichzeitig damit geben die Körnchen ihre kreisförmige Anordnung um den Kern auf-rücken in alle Teile der Zelle und erfüllen sie nunmehr völlig und in regelloser Anordnung (Fig. 6). Diese Anordnung der Körnchen ist charakteristisch für das Ruhestadium der Zelle.

Sobald aber die neue Teilung einsetzt, wiederholt sich das ganze Spiel der Körnchenbewegung von neuem: Die in der ganzen Blastomere regellos zerstreuten Körnchen strömen gegen den Kern und bilden um ihn einen roten Ring (Figg. 7, 12 u. 14); dieser wird später zu einer Ellipse (Figg. 8 und 13), zur Hantelfigur (Fig. 9); bei beginnender Durchschnürung strömen die Körnchen wiederum von der Teilungsebene weg und bilden in den neuen Blastomeren zunächst einen offenen Ring (Fig. 10), der sich rasch schliesst. Sobald die neuentstandenen Blastomeren in das Ruhestadium treten, verschwindet die centrale,

regelmässige Anordnung, sie erfüllen jetzt wieder die ruhenden Tochterzellen ebenso vollständig und regellos, wie sie die ruhenden Mutterzellen erfüllten (Fig. 11).

Solange die Blastomeren eine gewisse Grösse besitzen, kann man die geschilderten Bewegungen der Körnchen deutlich nachweisen. Sobald aber in späteren Stadien die Furchungszellen klein geworden sind, werden auch die Körnchenfiguren kleiner und sind daher weniger in die Augen fallend. Es scheint, dass dann die Körnchen auch weit näher um den Kern gelagert sind als in den früheren Stadien. Abgesehen von der Kleinheit der Figuren tritt aber auch ihr Bild deshalb weniger scharf hervor, weil jetzt weit weniger Körnchen in den einzelnen Zellen vorhanden sind als zu Anfang des Furchungsprozesses, eine Thatsache, deren Bedeutung gleich näher erörtert werden soll.

Wir haben uns bei Beginn unserer Betrachtung zunächst die Frage vorgelegt, ob es überhaupt gelingt mit Farbstoffen granuläre Färbung in der Eizelle und ihren Abkömmlingen zu erhalten. Es gelingt dies, wie wir sahen, sehr gut mit Neutralrot. Die weitere Frage war nun die, ob diese gefärbten Elemente in bestimmter Weise auf die einzelnen während der Furchung entstandenen Zellen verteilt werden. Hier lässt sich zunächst konstatieren, dass die gefärbten Elemente der Eizelle nicht vielleicht nur auf ganz bestimmte Zellen verteilt werden. Sie lassen sich vielmehr später in allen, sowohl den grossen wie den kleinen (Fig. 15) Furchungszellen¹⁾ deutlich nachweisen. Wir müssen demnach folgern, dass während der Furchung keine Auslese der Körnchen für nur gewisse Furchungszellen stattfindet, dass sie vielmehr gleichmässig auf alle Blastomeren ver-

¹⁾ Ich vermeide absichtlich die von Selenka (Studien über die Entwicklungsgeschichte der Tiere II.) diesen Zellen als Kennzeichner des sogen. animalen Poles beigelegte Bezeichnung „Scheitelzellen“. Dem Driesch (Entwicklung mechanische Studien IX, Mittlg. der zool. Station in Neapel XI, S. 232) kann die Sicherheit einer solchen Beziehung zwischen diesen Zellen und einem animalen Pole nicht bestätigen.

teilt werden — vorausgesetzt, dass alle in späteren Stadien in den einzelnen Zellen gefundenen Körnchen (auch, ihrer Herkunft nach, auf die Eizelle zurückzuführen sind. Denn es wäre ja denkbar, dass die Menge der in der Eizelle enthaltenen Körnchen schon durch die Verteilung auf die erstentstandenen Furchungszellen erschöpft wird und die in den später entstandenen Blastomeren vorgefundenen Körnchen in diesen selbst durch nachträgliche Färbung besonderer, in ihnen erst zur Ausbildung gelangter Gebilde entstanden sind.

Gegen den letzteren Umstand spricht zunächst allerdings, dass es bei aufmerksamer Beobachtung nicht gelang, ein lokales Entstehen und Auftreten von Körnchen in den später entstandenen Blastomeren nachzuweisen. Aber, bei der Schwierigkeit einer solchen Beobachtung wäre dies kein hinreichender Gegengrund. Doch spricht noch ein anderer Umstand gegen die erwähnte Möglichkeit und das ist die Zahl der Körnchen in den erst- und in den später entstandenen Furchungszellen. Würden in jeder Blastomere neue Körnchen entstehen und sich zu den von der Eizelle überkommenen hinzugesellen, müsste ihre Zahl auch in den kleineren, später entstandenen Blastomeren eine ziemlich bedeutende sein. Dem ist aber nicht so. Fortschreitend mit der Furchung nimmt die Zahl der Körnchen in den einzelnen immer kleiner werdenden Blastomeren auch stetig ab und zwar nicht nur, wie natürlich, absolut, sondern auch relativ. Während in den ersten Blastomeren die Körnchen bei Beginn der Teilung, wie erwähnt, einen breiten Ring um den Kern bildeten, ist später ihre Zahl so zusammengeschrumpft, dass sie in diesem Stadium nur noch in einer oder zwei Reihen als ganz unverhältnismässig schmaler Ring den Kern umgreifen. Es spricht dies, wie mir scheint, gegen eine oder zum mindesten gegen eine merkliche Neubildung von Körnchen in den während der Furchung entstehenden Zellen. Es ist deshalb in hohem Grade wahrschein-

lich, dass, wenn nicht alle, so doch die überwiegende Mehrzahl der Körnchen in den Furchungszellen von den in der Eizelle dargestellten abstammt. Das heisst also mit anderen Worten: Die durch Neutralrot in der Eizelle gefärbten Elemente werden während der Furchung auf alle Zellen gleichmässig verteilt.

Auch nach abgelaufenem Furchungsprozess lassen sich die Körnchen nachweisen.

In der Blastula und Gastrula (Figg. 16 u. 17) sind sie un-
gemein fein und dicht gedrängt. Sie weisen stets eine ganz bestimmte Lagerung auf: In den Zellen der Blastula bilden sie einen feinen roten Saum an der nach aussen gekehrten, d. h. freien Seite der Zellen. Niemals kann man Körnchen an der gegenüberliegenden, basalen Seite der Zellen finden. Auch in diesem Punkte drückt sich also eine gewisse Polarität der Zellen aus.

In den sich einstülpenden Zellen der Gastrula stehen die Körnchen der Mitte der Zellen ein wenig genähert (Fig. 16). Auch in den Mesenchymzellen lassen sie sich nachweisen (Fig. 16). Gewöhnlich sind in diesen zwei grössere, stark gefärbte und in annähernd gleichem Abstände von einander befindliche und ausserdem noch mehrere kleinere Körnchen nachzuweisen. Es scheint ferner, dass der Farbenton dieser Körnchen der Mesenchymzellen ein anderer, dunklerer ist als der der übrigen.

Sehr eigenartig ist das Bild der in Neutralrotlösungen gezüchteten Pluteuslarven (Fig. 17). Das Erste, was hier deutlich auffällt, ist die lebhaftere Färbung der Mesenchymzellen, insbesondere der pigmentierten. Sie zeigen einen von ihrer gewöhnlichen Färbung ziemlich abweichenden, auffälligen grauroten Ton. Zwischen ihnen liegen die gleichfalls, aber viel heller und in feinsten Körnchenform gefärbten übrigen Mesenchymzellen. (Beide Zellarten sind neben Figur 17 bei stärkerer Vergrösserung wiedergegeben.) Wie an den Blastulazellen kann man auch an

den Ektodermzellen, insbesondere an den Armen der Plutei, äusserst feine Körnchen am freien Ende der Zellen nachweisen; noch viel feiner ist der Saum, den sie an der dem Lumen zugekehrten, also wiederum der freien Seite der Entodermzellen bilden. —

Einige physiologisch interessante Thatsachen möchte ich hier noch erwähnen. Die Echinodermenlarven zeigen vom Blastulastadium ab bestimmte, gesetzmässig verlaufende Bewegungen im Wasser, die an den gefärbten Tieren sehr schön zu beobachten und zu verfolgen sind. Die Art dieser Bewegungen hat H. E. Ziegler näher beschrieben. Die Larven schwimmen nämlich unter stetiger Rotation nach aufwärts an die Oberfläche des Wassers, schwimmen hier kurze Zeit in horizontaler Richtung und fallen dann plötzlich wieder nach abwärts, um gleich wieder nach aufwärts zu rotieren. Das Abfallen geschieht nun nicht wie das Aufsteigen einzelwise, sondern in Klumpen; in den Glasdosen, in denen ich die gefärbten Larven hielt, sah man daher stets von der Oberfläche des Wassers vertikale (rote) Säulen in die Tiefe herabreichen, welche den gruppenweise nach abwärts sinkenden Larven entsprachen.

Es ist mir nun sehr bald zweierlei aufgefallen. Einmal standen die roten Säulen nicht regellos in der ganzen Glasdose zerstreut, erfolgte also das Absinken der Larven nicht regellos von den verschiedensten Punkten der Oberfläche aus. Die Säulen waren vielmehr in Linien angeordnet, welche wiederum einander parallel liefen. In runden Glasdosen standen die Linien quer, in rechteckigen liefen sie meist der längeren Achse des Gefässes parallel, bildeten also lange Reihen.

Die die Larven enthaltenden Glasdosen bedeckte ich, um das Hineinfallen von Staub zu verhüten, mit Glasscheiben; diese waren aus mattem Glase gefertigt oder so bedeckt, dass das Licht nur von den Seiten her in die Glasdose einfallen konnte. Wiederholt konnte man nun, besonders am Morgen, bemerken,

dass alle oder die überwiegende Mehrzahl der roten Larvensäulen an der dem Fenster abgewendeten Seite der Glasdosen standen, das Abfallen der Larven also an der dem Lichteinfalle ungünstigsten Stelle erfolgte. Es lag nahe, an jene interessanten biologischen Vorgänge zu denken, die man als *Phototaxis* bezeichnet hat und die an zahlreichen Organismen beschrieben wurden. Vorerst aber waren andere möglicherweise in Betracht kommende Einflüsse auszuschalten: Es konnten zwischen der dem Fenster zu- und abgewendeten Seite Temperaturunterschiede und daher verschiedene Strömungsrichtungen des Wassers bestehen. Ziegler, dem Ähnliches auffiel, leugnet den Lichteinfluss und nimmt an, dass die Larven sich stets in dem kühleren, absteigenden Wasserstrom ansammeln. Die Entfernung der Dosen aus der Nähe des Fensters in eine gewiss gleichmässig temperierte Umgebung zeigte jedoch keine Veränderung der Reihenanzahl; es waren also keine Temperatur- und Strömungsunterschiede mit im Spiele. Ich bin aber trotzdem, da meine entsprechenden Versuche zu gering an Zahl sind, nicht berechtigt, der ablehnenden Haltung Zieglers gegenüber einem Einflusse des Lichtes auf die Bewegung der Larven irgendwie entgegenzutreten; erwählen möchte ich aber doch, dass sich vielleicht folgendes auf Lichteinfluss zurückführen lassen könnte. Während, wie erwähnt, die Larvenreihen am Tage solange es hell war, sehr oft an der dem Fenster abgekehrten Seite standen, fanden sie sich in der Nacht stets im ganzen Gefässe vor. Ja, in einigen Fällen gelang es mir die letztere Anordnung künstlich zu erzeugen, wenn ich den Zutritt des Lichtes zur Glasdose für einige Stunden hinderte. Da dies aber nicht konstakt eintrat, vermag ich auch keine bestimmten Schlüsse zu ziehen. Es scheint mir aber, dass eine nähere, mir nicht möglich gewesene, Untersuchung dieser an gefärbten Larven sehr deutlich verfolgbaren, physiologisch wichtigen Bewegungen noch immer lohnend wäre.

In wie feiner Weise die Larven auf äussere Reize reagieren, zeigt ein anderer Versuch. Um das Verhalten der Larvenreihen zu Wärmeeinflüssen zu ermitteln, brachte ich eine Bunsenbrennerflamme (um Lichtwirkung auszuschalten) in die Nähe der Glasdosen, jedoch in solcher Entfernung, dass keine bedeutendere Erwärmung eintreten konnte, da sonst die Larven, wie dies Ziegler beschrieben, von dieser erwärmten Seite sich entfernen. Stand nun die Flamme an der vom Beobachter abgekehrten Seite, so zogen die Reihen, einander parallel, sämtlich in der Richtung von der Flamme zum Beobachter. Stellte ich die Flamme auf die eine z. B. rechte Seite, so bildete sich alsbald eine andere Anordnung der Reihen aus: Sie zogen jetzt von rechts nach links, d. h. senkrecht zur früheren Richtung. Die Verschiebung der Flamme hatte also genügt, um eine entsprechende Verschiebung der Verlaufsrichtung der Reihen um 90° zu bewirken. Ob hier eine Reaktion auf Wärmestrahlen vorliegt, vermag ich nicht anzugeben, so wahrscheinlich dies auf den ersten Blick zu sein scheint. — Die Reaktion der Larven auf stärkere Erwärmung und Abkühlung der Flüssigkeit hat Ziegler durch Versuche nachgewiesen und erklärt. Hinsichtlich der dem absteigenden, kühleren Wasserstrome entgegengesetzten Aufwärtsbewegung der Larven weist er auf den hierbei sich ergebenden biologischen Nutzen hin, „dass die Larve sich hinsichtlich ihrer Atmung am besten befindet, wenn sie der Strömung entgegenschwimmt oder in der Strömung stillsteht.“ —

Aus den früher mitgeteilten Thatsachen, an die wir nach dieser Abschweifung von unserem eigentlichen Thema wieder anknüpfen wollen, geht hervor, dass wir im stande sind Echinodermeneier ohne jegliche Schädigung der weiteren Entwicklung mit Neutralrot in spezifischer Weise vital zu färben und Pluteuslarven mit gefärbten Körperzellen zu erhalten. Ich habe solche Larven durch volle zwei Wochen

in gefärbtem Zustande lebend erhalten können. Es ist bekannt, dass man auf künstlichem Wege die Entwicklung der Echinodermen nur bis zu diesem Stadium verfolgen kann. Ich habe daher die weiteren Metamorphosen nicht beobachten können und muss demnach die Frage offen lassen, ob nicht vielleicht die aus solchen gefärbten Pluteuslarven hervorgehenden Tiere sich doch irgendwie von normal entwickelten unterscheiden.

Es ist erwähnt worden, dass zur Färbung stärkere und schwächere Lösungen verwendet wurden. Das endgültige Resultat ist aber bei beiden das gleiche, nur dass bei Lösungen der ersten Art die geschilderten Erscheinungen etwas später, dann aber um so reiner zu Tage treten. Es zeigt sich hierbei, dass in schwächeren Lösungen durchaus nicht vielleicht weniger Körnchen gefärbt werden als in stärkeren. Die Zahl ist vielmehr allem Anscheine nach dieselbe, nur dass bei stärkeren Lösungen die Färbung der Körnchen, insbesondere in den späteren Stadien, weit intensiver ist, sie daher massiger aussehen. Selbst bei diesen Larven erstreckt sich aber die Färbung stets nur auf die Körnchen allein und der übrige Teil der Zellen bleibt bei Anwendung auch sehr starker Lösungen völlig ungefärbt. Zeigt sich auf diese Weise eine rein elektive Färbung gewisser Bestandteile des embryonalen Zelleibes, so geht andererseits aus den Versuchen eine absorbierende, den Farbstoff speichernde Fähigkeit der Körnchen hervor: Setzen wir die befruchteten Eier in schwache Neutralrotlösungen, so nehmen sie nach kurzer Zeit allen in der Lösung enthaltenen Farbstoff an sich und die Lösung wird daher bald völlig farblos, die gefärbten Larven heben sich bei ihren Bewegungen scharf von ihr ab; starke Lösungen werden ferner merklich durch sie entfärbt.

In den letzteren vermag man aber noch eine andere Erscheinung zu konstatieren. Vergleicht man die Zahl und den Färbungsgrad der Körnchen von späten Furchungsstadien mit denen in Blastulis und älteren Larven, so hat es ganz den

Anschein, als ob sie in den letzteren Entwicklungsstadien erheblich gesteigert wären. Dieser Umstand legt den Gedanken nahe, dass vom Stadium der Blastula an, von dem ab die Larve selbständiger Bewegung fähig wird und offenbar funktionell höher steht, durch neu auftretende oder gesteigerte chemische Lebensprozesse eine Vermehrung und ein gesteigertes Speicherungsvermögen der Körnchen eintritt.

Während wir bis zu diesem Stadium alle Körnchen als von der Eizelle allein durch gleichmässige Verteilung abstammend ansehen können, scheinen von da ab in den in regeren Stoffwechsel tretenden Zellen neue farbstoffspeichernde Elemente zu entstehen.

Die allmählich während der Entwicklung eintretende Differenzierung der Zellen legt uns die Frage nahe, ob nicht auch gleichzeitig an den verschiedenen Larvenzellen eine verschiedene Färbung eintrete, der Farbstoff in den verschiedenen Zellen seine Nuance ändere (Metachromasie). S. Mayer hat, wie erwähnt, eine solche Metachromasie an mit Neutralrot gefärbten Zellen von Säugetieren beobachtet, allerdings erst nach dem Tode. Eine solche Metachromasie lässt sich jedoch nicht mit Deutlichkeit nachweisen. Zwar ist die Färbung der Körnchen der Mesenchymzellen eine lebhaftere, die der Entodermzellen vielleicht eine zartere als die Ektodermzellen, aber rot bleiben sie stets.

Mit Sicherheit lässt sich ferner angeben, dass unter keinen Umständen eine Färbung des Kernes selbst eintritt, wie sie Przesmycki an Proto- und Metazoen beschrieben hat. Dagegen tritt eine völlige diffuse Färbung des ganzen Zelleibes ein, wenn die Zellen in der Lösung absterben; es bilden sich jedoch hierbei niemals, wie bei mit anderen Farbstoffen (siehe unten) gefärbten und abgestorbenen Zellen, farbige Klumpen im toten Plasma. —

Im Einklange mit der geschilderten maximalen Absorptionskraft der Granula zum Neutralrot steht ferner die Thatsache, dass der Farbstoff aus den einmal gefärbten Zellen nicht mehr abgegeben wird. Man mag die Lösung, sobald die Zellen gefärbt sind, noch so sehr verdünnen oder die Eier direkt in ungefärbtes Meerwasser setzen, sie geben den einmal gebundenen Farbstoff nicht wieder an ihre Umgebung ab. Dieser Umstand beweist, dass der Farbstoff nicht einfach als Lösung, sondern in Form einer chemischen Verbindung in der Zelle abgelagert ist.

Trotzdem ist es mir nicht gelungen die gefärbten Granula in mit den verschiedenen gebräuchlichen Fixierungsmitteln getötenen Eiern zu erhalten oder den Farbstoff in vital gefärbten Eiern auch nach der Fixierung zu konservieren. Wenn dies noch überhaupt notwendig ist, so kann man auch diese Thatsache als Beweis dafür ansehen, dass die Färbung der Körnchen nur in der lebenden Zelle selbst möglich, also in diesem Sinne wirklich „vital“ ist.

Fassen wir nunmehr die wichtigsten mit dem Neutralrot erzielten Resultate zusammen, so können wir sagen: Wir sind imstande mit diesem Farbstoffe eigentümliche Körnchen in den Zellen zu färben, ohne die Entwicklung irgendwie zu stören. Die Absorptionskraft der Körnchen zu diesem Farbstoffe ist eine maximale, sie reissen ihn aus schwachen Lösungen völlig an sich und geben ihn nicht wieder ab. Diese Körnchen zeigen ferner den Stadien der Zellteilung parallel einhergehende Ortsveränderungen.

Wir stehen nunmehr, um zu einem näheren Verständnisse der geschilderten Thatsachen zu gelangen vor der Frage: Welcher Natur sind diese Körnchen und was ist die Ursache ihrer allem Anscheine nach streng gesetzmässigen Bewegungen?

Es wird sich empfehlen, diesen Punkten erst nach Besprechung der mit anderen Farbstoffen erzielten Resultate zusammenfassend näher zu treten. Zu Versuchen mit anderen Farbstoffen mussten die mit Neutralrot beobachteten Erscheinungen deshalb veranlassen, weil sich jetzt die Frage aufdrängte, ob man nicht mit Hülfe verschiedener Farben auch verschiedene Körnchen, also verschiedene Zellelemente nachweisen und in ihrem Verhalten während der Zellteilung beobachten könne. Eine auf diesem Wege erzielte Ausbeute möglichst vieler und verschiedenartiger Thatsachen müsste zu einem näheren Einblicke in diese molekularen Phänomene führen. — Indem ich zu dieser Besprechung übergehe, muss ich im Vorhinein gestehen, dass es mir hierbei nicht möglich war in ähnlichem und wünschenswertem Grade wie bei Neutralrot Versuche mit jedem einzelnen Farbstoffe anzustellen. Eine ausgedehntere Untersuchung dürfte deshalb von mehr Erfolg begleitet sein als aus nachfolgenden, kurz gehaltenen Angaben hervorgeht, welche sich mit den übrigen Farbstoffen, geordnet nach der eingangs gegebenen Übersicht, befassen.

I. Anilinderivate.

1. Indulin.

Die Entwicklung geht in diesem Farbstoffe in verdünnter Lösung vollkommen normal und ungestört vor sich — es tritt aber keine Färbung auf. Nur abgestorbene Zellen färben sich und zwar diffus. Die lebenden Zellen vermögen sich also gegen die Aufnahme des Farbstoffes zu „wehren“. Die Färbung der toten Zellen ist wie bei diesem, so auch bei allen anderen Farbstoffen wohl einfach auf Imbibition und Diffusion zurückzuführen.

2. Nigrosin.

Von diesem Farbstoffe gilt das Gleiche wie vom vorigen. Selbst in starken Lösungen entwickeln sich die Eier — ungefärbt — weiter.

3. Methylenblau.

Die Versuche mit Methylenblau ergaben in mancher Hinsicht andere Resultate als die mit Neutralrot. Verwendet man schwache Lösungen (die aber noch immer einen sehr ausgesprochenen blauen Farbenton zeigen müssen), so erfolgt die Entwicklung ungestört, aber es tritt keinerlei Färbung auf, die Lösung bleibt unverändert blau. In starken Lösungen tritt eine Körnchenfärbung auf, jedoch später als bei Neutralrot, oft erst im Achtzellenstadium. Die Körnchen scheinen kleiner und zahlreicher zu sein als bei Neutralrot; sie verändern ihren Ort nicht wesentlich. — Das Methylenblau ist aber kein so unschädlicher Farbstoff wie Neutralrot.

Nur diejenigen Eier, die sich schwach gefärbt haben, entwickeln sich bis in späte Stadien. Die übrigen sterben und zwar um so früher, je stärker sie sich mit Farbstoff beladen haben. Es ist daher nicht so leicht wie bei Neutralrot gefärbte Gastrulae und Plutei zu erhalten, wiewohl das auch gelingt. Am sichersten erfolgt die Entwicklung bis zu diesen Stadien bei Eiern, die in frühen Furchungsstadien überhaupt noch keine Körnchenfärbung aufweisen, sondern sich von ungefärbten, nur durch einen diffusen, blaugrauen Ton unterscheiden. Die Blastulae zeigen dann entweder überhaupt keine gefärbten Körnchen oder aber nur einen Körnchensaum, wiederum wie bei Neutralrot, lediglich an der freien Zellseite. Dagegen pflegen die Mesenchymzellen stets ganz ähnliche Körnchen von derselben Anordnung wie bei Neutralrot zu besitzen, nur dass sie tiefblau sind.

Die Plutei gewähren kein so schönes Bild wie die roten Neutralrotlarven. Nur vereinzelt zeigen die Ektoderm- und Mesenchymzellen Körnchen, die Pigmentzellen sind oft unverändert. Sehr fein gekörnt scheint manchmal auch das Entoderm zu sein. — Sehr bald aber treten in den Pluteis tiefblaue Kugeln von verschiedener Grösse auf; ihre Menge nimmt rasch zu: Ein sicheres Zeichen des Absterbens. Ausserdem finden sich hierbei oft zahlreiche farblose Vakuolen, wie überhaupt die Plutei nach Methylenblaufärbung bald nicht mehr klar und rein aussehen wie in der Norm und nach Neutralrot. Diese Veränderungen treten auch beim Absterben in früheren Stadien auf und deshalb stösst man in solchen Zuchten oft auf lebhaft sich bewegende blaue Kugeln. Es sind absterbende Blastulae oder Gastrulae, welche blasige Zellen einschliessen, zwischen denen unregelmässige blaue Farbkugeln liegen und die sich mit Hilfe des wimpernden Ektoderms lebhaft bewegen. — Das Methylenblau verhält sich demgemäss in manchen Punkten anders als Neutralrot. Es ist nicht so unschädlich wie das letztere, es färbt anscheinend Körnchen anderer Art und wird bei weitem nicht so gierig von den letzteren aufgenommen. Damit hängt es auch zusammen, dass die Lösungen niemals durch die in ihnen sich entwickelnden Larven in irgend merklichem Grade entfärbt werden¹⁾.

¹⁾ Nachträglich finde ich, dass schon O. Hertwig Eier von *Strongylocentrotus lividus* mit Methylenblau gefärbt hat (Experimentelle Studien am tierischen Ei. III. Kap. Färbung der lebenden Zellsubstanz durch Methylenblau. Jenaische Zeitschr. f. Naturw. 1890, Bd. 24). Meine Resultate stimmen in manchen Punkten mit den seinigen überein und bestätigen sie; so betont auch Hertwig, dass Methylenblau für die Entwicklung durchaus nicht unschädlich ist, der Farbstoff soll sogar schädlicher wirken als Morphinum, Strychnin und Nikotin. Je schwächer daher die Eier gefärbt sind, desto besser entwickeln sie sich.

In einer Hinsicht dagegen befinden sich unsere Angaben zu einander im Gegensatz: Nach Hertwig finden sich die Körnchen nicht am freien sondern am basalen Ende der Zellen angesammelt. Ob dieser Widerspruch lediglich auf die Verschiedenheit des angewandten Materiales oder der geübten Methode

4. Thionin.

Von diesem gilt Ähnliches wie vom Methylenblau. In stärkeren Lösungen erfolgt sehr bald Absterben der Zellen unter diffuser Färbung des Zelleibes. In schwächeren Lösungen entwickeln sich zahlreiche Eier normal, ohne zumeist den Farbstoff anzunehmen. Kommt es zur Färbung, dann erscheinen ganz feine, bläuliche Körnchen. Ihre Menge ist geringer als bei Neutralrot und Methylenblau und daher ihre Stellungsänderung schwer nachweisbar. Meist sterben übrigens die gefärbten Eier sehr bald ab. Die Lösung ändert ihre Farbe nicht, da die Körnchen den Farbstoff nur in geringer Menge speichern.

5. Safranin.

Auch in den stark roten Lösungen dieses Farbstoffes habe ich keine Körnchenfärbung beobachten können. Die meisten Larven entwickelten sich ungefärbt weiter, eventuell wiesen sie eine diffuse, zarte lichtrosa Färbung auf.

6. Fuchsin.

In stärkeren Lösungen entstanden fast durchwegs Missbildungen; in einer schwach rosa gefärbten erhielt ich meist ungefärbte Plutei¹⁾. Während ihrer Entwicklung wurden —

zurückzuführen ist, vermag ich nicht anzugeben. Ich kann nur für meine Versuche meine Angaben aufrecht erhalten.

Eine Mischung von Methylenblau mit Methylviolett verwandte Driesch, um Eier in einer violett gefärbten Lösung sich entwickeln zu lassen (vgl. auch die folgende Anmerkung).

¹⁾ Doch ist es möglich gefärbte Blastulae zu züchten. Driesch berichtet in Abschnitt II seiner entwicklungsmechanischen Studien (Zeitschr. f. wiss. Zoologie 53, 1892) dass er, um die Wirkung verschiedener Lichtarten auf die ersten Etappen der tierischen Formbildung zu ermitteln, Eier in Fuchsinlösung setzte. Die meisten starben schon in frühen Stadien. Die überlebenden Blastulae waren und zwar heller gefärbt als die übrigen Eier. C. Herbst (Experiment. Untersuchg. üb. d. Einfluss d. veränderten chemischen Zusammensetzg. d. umgebenden Mediums auf die Entwickl. d. Tiere. Mittlgn. d. zool. Station Neapel XI, 1895) erhielt eine Aufnahme des Fuchsins nur von Seite des Entoderms. Ähnlich verhielten sich Methylenblau, Methylviolett.

an anderen Eiern — zahlreiche Anomalien beobachtet, von denen ich nicht weiss, ob sie auf die Wirkung des Farbstoffes allein zu beziehen sind. So zeigte sich während der Furchung oft unvollständige Zell- neben vollständiger Kernteilung; es resultierte ein Konglomerat von Zellen, die in der Mitte zusammenhängen, an den Seiten aber waren die Furchen bereits durchgeschnitten¹⁾. Auch sonst zeigten sich zeitliche Anomalien der Entwicklung gegenüber der Norm.

7. Magentarot.

Selbst in stark roten, von den Larven unverändert gefärbt erhaltenen Lösungen erzielt man normale, sich lebhaft bewegende Plutei. In den ersten Stadien sind einzelne, stark lichtbrechende, aber nicht gefärbte Körnchen in den Zellen sichtbar. Die Larven zeigen nur an der äussersten Oberfläche der Zellen einen kaum wahrnehmbaren Schleier feinsten, stark lichtbrechender, aber wiederum ungefärbter Körnchen. Auch in den Mesenchymzellen sind keinerlei gefärbte Elemente wahrzunehmen. Es scheint also, dass das Magentarot normale Körnchen etwas deutlicher hervortreten lässt, ohne sie jedoch zu färben.

8. Rubin-S.

Die Entwicklung ging in der vom Meerwasser rasch entfärbten Lösung anfangs gut von statten, ohne dass die Zellen sich merklich änderten. Am nächsten Tage jedoch waren stets

¹⁾ Dieses Verhalten erinnert an Resultate, welche Loeb (Investigations in physiological Morphologie III. Journ. of Morph. VII 1892) bei Konzentrations-erhöhung des Seewassers erhielt. Er schliesst hieraus, dass infolge des hierbei stattfindenden Wasserverlustes das Plasma seine Reizbarkeit früher als der Kern verliere und sich daher nicht teile. Allein Driesch (Entwickelungs-mechan. Studien IV und VIII) hat ähnliche Erscheinungen auch bei Konzentrationsverminderung, ferner bei Wärmezufuhr und durch Druck erhalten.

nur noch abgestorbene, blasige Zellgruppen vorhanden. Auf die Dauer wirkt also Rubin-S, wahrscheinlich infolge seines Säuregehaltes, schädlich.

9. Dahlia.

Wirkte ebenfalls tötend. Es kam zu keiner Weiterentwicklung, alles war diffus blau gefärbt oder hatte grobflockige, blaue Inhaltmassen.

10. Gentiana-Violett.

Verhielt sich wie Dahlia, ebenso:

11. Methyl-Violett.

12. Methyl-Grün.

Neben einzelnen ungefärbten, normal entwickelten Eiern fanden sich zahlreiche, in der Art unregelmässig entwickelte, dass Zell- und Kernteilung nicht gleichzeitig erfolgte (ähnlich wie bei Fuchsin).

13. Toluidinblau.

Mit den vorangegangenen Farbstoffen, von Dahlia an, gehört Toluidinblau in eine Gruppe, die der Rosanilinderivate. Wie sie alle wirkt es schädigend auf die Entwicklung ein — aber in weit geringerem Grade — nur in starken Lösungen starben die Larven zumeist, wenn auch viele das Pluteusstadium erreicht haben; in schwachen dagegen blieben die meisten am Leben. Hierbei treten in den Zellen der Form nach ganz ähnliche Körnchen auf wie bei Neutralrot. Sie sind aber dunkelviolett, während die Lösung selbst hellblau ist; nach einiger Zeit wird die letztere immer heller, ja fast ganz farblos — der Farbstoff wird in den Zellen gespeichert. Blastulae und Gastrulae zeigen gleichfalls Körnchenfärbung und zwar an den gleichen

Stellen, wie bei Neutralrot. Die normal gestalteten Plutei enthalten in ihren Mesenchymzellen feine, violette Körnchen in spärlicherer Menge als bei Neutralrot, oft nur 1—3 in jeder Zelle. In den Pigmentzellen sind dicke Körnchen vorhanden. Die Lumenseite der Darmzellen besitzt einen ganz feinen Saum hellblauer Körnchen.

Abgesehen von der Farbe unterscheiden sich die Toluidinblaukörnchen auch in anderer Hinsicht von denen bei Neutralrot. Sie sind grösser, stehen in grösseren Zwischenräumen und finden sich in den Mesenchymzellen in anderer Art und Anordnung. Da das Toluidinblau nicht ganz unschädlich ist, sterben die Plutei früher und öfter als bei Neutralrot. Das Absterben erfolgt unter ähnlichen Vorgängen — Vakuolisierung, Bildung grosser violetter Flecke — wie bei Methylblau.

14. Bismarckbraun.

Mit Bismarckbraun hat bereits Brandt eine Färbung von Fettkörnchen in lebenden Protozoen erhalten und Pfeffer (der es als fraglich bezeichnet, ob die von Brandt gefärbten Elemente auch wirklich Fettkörnchen sind) Aufnahme von Seite der Pflanzelle erzielt. Martinotti erhielt dasselbe bei Kaulquappen und P. Mayer bei Caprelliden und Selachiern. Echinus-eier zeigen gegenüber Bismarckbraun ein im Vergleiche mit den früheren Farbstoffen verschiedenes Verhalten. Sie nehmen den Farbstoff an, aber nicht mit Hülfe von Körnchen, sondern diffus; die ganze Zelle (mit Ausnahme des Kernes) färbt sich hellgelb. Diese Färbung ist insbesondere während des Ruhestadiums deutlich über die Zelle ausgebreitet. Während der Teilung dagegen ist oft der centrale, um den Kern gelegene Abschnitt stärker gelb gefärbt als der peripherische. Die Totalfärbung der Zellen ist auch noch an den Pluteis nachzuweisen. Diese sind, da Bismarckbraun trotz der diffusen Zellfärbung die Entwicklung

nicht schädigt, vollkommen normal und zeigen die typischen Bewegungen.

Die Farblösung selbst wird nach einiger Zeit völlig entfärbt. Da die Speicherung von Seite der Zellen doch eine zu geringe ist, um diese Entfärbung für sich allein zu verursachen, so muss der Farbstoff durch andere Ursachen in eine farblose Verbindung überführt worden sein.

15. Bordeaux-Rot.

Die Aufnahme dieser Farbe war nicht gleich. In einigen Fällen erhielt ich in stark roten Lösungen normal sich entwickelnde, aber ungefärbte Larven. In anderen traten in den Furchungszellen ungemein zahlreiche stäbchen- und kugelförmige, im Gegensatze zur Farbe der Lösung dunkelviolette Körnchen (Metachromasie?) diffus im ganzen Zelleibe auf. Die Plutei dagegen waren ungefärbt. Ob die Körnchen den Farbstoff im Laufe der Entwicklung abgaben oder sich Plutei nur aus den ungefärbten Eiern entwickelten, vermag ich nicht zu entscheiden.

16. Eosin.

Dasselbe wurde von den Zellen nicht aufgenommen, behinderte aber auch die Entwicklung in keiner Weise.

17. Cyanin.

Es erwies sich als giftig für die Echinuseier. Sie starben darin sehr bald unter diffuser Blaufärbung ab. Auch Pfeffer fand, dass Cyanin die Pflanzenzelle schädigt.

II. Anthrazene.

18. Alizarin.

Die Entwicklung ging darin ungestört, aber auch ohne Färbung, vor sich. Die Lösung selbst rötete sich bei längerem Stehen.

III. Pflanzliche Farbstoffe.

19. Orcein.

Weder in diesem, noch in

20. Orseille

trat Färbung ein (bei normaler Entwicklung).

IV. Farblösungen.

Mit keiner der angewandten fünf Farblösungen (Karmalaun, Böhmers Hämatoxylin, Hämalaun, Hämacalcium, Biondis Gemisch) erhielt ich vitale Färbung. In Karm- und Hämalaun starben die Eier, in den drei anderen Lösungen entwickelten sie sich ohne Färbung weiter.

Überblicken wir jetzt die aus den geschilderten Versuchen erlangten Resultate, so sind sie gerade in Hinsicht auf das gewünschte Ziel — Nachweis verschiedenartiger Körnchen mit Hilfe verschiedener Farbstoffe — zweifelhaft; es ist fraglich, ob die mit Methylenblau, Thionin und Toluidinblau gefärbten Körnchen vollständig anderer Art sind als die mit Neutralrot dargestellten. Am wahrscheinlichsten scheint mir noch eine Differenz zwischen Toluidinblau- und Neutralrotkörnchen.

Die Einwirkung der Farblösungen war eine verschiedene. Während die Farbstoffe der einen Art Körnchen färbten und die Entwicklung nicht beeinträchtigten, erwiesen sich andere als direkte Gifte, in denen die Zellen entweder sofort oder nach wenigen und meist anormalen Teilungen (gegenüber der Kern- verzögerte Zellteilung) abstarben, wobei meist nach dem Tode diffuse Färbung des Zelleibes auftrat. Welchem Bestandteile des jeweiligen Farbstoffes die schädigende Wirkung

zukommt, ist schwer zu sagen. Bei den Rosanilinderivaten z. B. könnte man daran denken, dass von der Darstellung her noch Arsen und Jod dem Farbstoff, in bedeutenderer Menge beige-mischt sei. Aber anderseits erwiesen sich auch Farbstoffe, die zur selben chemischen Gruppe gehörten, verschieden in ihrer Wirkungsweise.

Eine dritte Reihe von Farben endlich zeigte sich zwar als für die Entwicklung unschädlich, verursachte aber keinerlei Körnchenfärbung. Da die angewandten Lösungen oft sehr lebhaftere Färbungen aufwiesen, also ziemlich konzentriert waren, ohne dass sich die Eier oder Larven färbten, so zeigt dies deutlich die starken elektiven Eigenschaften der in den Zellen vorhandenen Granula. Während sie Neutralrot in maximaler Weise auch aus schwächsten Lösungen an sich ziehen, weisen sie andere Farbstoffe auch aus starken Lösungen zurück.

Innerhalb der letzteren Gruppe nimmt übrigens das Bismarckbraun noch eine besondere Stellung ein, insofern es zwar keine Granula, wohl aber den ganzen Zelleib diffus tingiert, ohne die Entwicklung zu schädigen.

In Übereinstimmung mit früher referierten Beobachtungen steht endlich der Umstand, dass die eventuell erzielten Färbungen sich stets auf Elemente des Zelleibes, dagegen niemals auf die des Kernes beziehen.

Nach Aufzählung der ermittelten Thatsachen bleibt uns nunmehr noch die Erörterung der am Schlusse der Schilderung der Neutralrotversuche aufgeworfenen beiden Hauptfragen. Die erste, für die Auffassung und Erklärung der Granulafärbung wichtigere ist die, welcher Natur die sich färbenden Elemente

sind. Eine nähere Überlegung stellt uns vor die Wahl, diese Elemente aufzufassen entweder als besondere Bestandteile lebenden Protoplasmas oder als tote Inhaltseinschlüsse desselben. Diese letzteren aber könnten wiederum sein: Produkte einer sekretorischen Thätigkeit des Protoplasmas; zu weiterer Verwendung im Zelleben nicht mehr brauchbare Produkte des Stoffwechsels; oder endlich, was bei Eiern besonders in Betracht kommt, aufgespeicherte Nahrungsstoffe. — Für die Auffassung der Granula in Eiern gelten wohl dieselben Grundsätze, wie für die Granula anderer Zellen und wir können daher die über diese von Anderen ausgesprochenen Anschauungen für unsere Entscheidung verwerten.

P. Ehrlich hat zuerst auf die Granula als höchst bedeutungsvolle Elemente der Zellen hingewiesen, die vor ihm zwar schon beobachtet aber nur „als Spezialitäten und vereinzelte Erscheinungen“ aufgefasst worden sind. Ehrlich hat zuerst die Granula als die „eigentlichen Träger der Zellfunktionen“ bezeichnet. Es ist bekannt, dass diese Ansicht von Altmann weiter ausgebildet wurde. Altmann will die Zelle nicht mehr als physiologische Einheit gelten lassen; als solche gelten ihm die Granula, die „Bioblasten“; sie sind die eigentlichen Träger der vitalen Funktionen und die Zelle selbst ist kein einheitliches physiologisches Element, sondern gleichsam ein Bioblastenstaat. Diese Anschauungen Altmanns haben, wohl mit Recht, wenig Anklang gefunden. Ehrlich selbst hat seit langem die Granula in anderem Sinne aufgefasst. Beobachtungen der normalen und pathologischen Histologie veranlassten ihn zu seiner ursprünglichen, noch vor der oben erwähnten, ausgesprochenen Ansicht zurückzukehren, es seien die Granula als Sekretionsprodukte der Zellen anzusehen. Freilich sind nicht alle Gründe, die Ehrlich für seine Ansicht ins Feld führt, unbedingt unanfechtbar. Wenn er als besonders beweiskräftig für seine Anschauung hervorhebt, dass die Granula verschiedener Zellen sich

durch ihre chemischen Eigenschaften, ihre Grösse, Form und Löslichkeit von einander unterscheiden, so könnte man dem entgegenhalten, dass eben die Granula verschiedener Zellen auch Gebilde verschiedenen Charakters seien. Immerhin lassen zahlreiche andere von ihm erwähnte Thatsachen die Entkleidung der Granula ihrer Bedeutung im Sinne Altmanns zu. Wenn aber auch Ehrlich die Körnchen nicht im Sinne Altmanns als „lebende funktionelle Centren“ sondern als „unbelebte Sekretionsprodukte“ auffasst, so weist er doch darauf hin, dass Granula und chemische Funktion der Zellen im engsten Konnex stehen und jede Körnung ein eigenartiges Plasma voraussetze und es bestimme.

Dagegen haben sich andere Autoren dem Standpunkte Altmanns hinsichtlich der Auffassung vital gefärbter Granula genähert. O. Schultze sieht in ihnen vorgebildete Elemente des Zellkörpers und die Färbung ist ihm eine vitale Reaktion von Bioblasten. Mitrophanow betrachtet sie als „elementare Bestandteile, aus welchen die Zellen geformt werden und deren Lebensthätigkeit den Lebensprozess der Zelle herstellt.“

Wesentlich skeptischer verhält sich Galeotti. Er findet, dass die lebenden Zellelemente sich gegen die Aufnahme von Farbstoffen wehren und nur diejenigen die Farbe annehmen, die geringe oder keine Widerstandskraft mehr besitzen. Deshalb sieht er auch in den gefärbten Körnchen keine lebenden Elemente, sondern nur aufgespeicherte Nahrungsteilchen oder Stoffwechselprodukte. Auch Przesmycki hat keinerlei Wahrnehmungen hinsichtlich der Lebensthätigkeit von Granulis machen können und Prowazek scheinen sie „zur Verdauung und Assimilation in Beziehung zu stehen; nicht unberechtigt wäre vielleicht die Annahme, sie als Träger von „Fermenten“ aufzufassen.“

Am treffendsten erscheinen mir — auch der Form nach — Lee und P. Mayer die jetzt wohl allgemein herrschende An-

schauung charakterisiert zu haben. Die diffuse Färbung der Zelle nach ihrem Tode beruht nach ihnen, wie auch Galeotti hervorhob, auf einfacher Absorption oder Imbibition der Farblösung (durch die Zelle), nicht auf einer chemischen Verbindung. „Die stärkere Färbung der Granula oder anderer Bestandteile der Zelle mag hingegen doch eine echte Färbung im Sinne einer chemischen Verbindung sein; jedenfalls sind aber diese Färbungen unweigerlich an Körper gebunden, die keinen integrierenden Teil der lebenden Zelle ausmachen: Die Zelle selbst mag am Leben sein, sie sind es nicht. Es sind wohl Nahrungsteilchen, die von aussen aufgenommen worden sind oder Produkte des Stoffwechsels, die bald ausgestossen werden sollen; oder wenn sie wirklich einen integrierenden Teil des lebenden Gewebes ausmachen sollten, so haben sie wohl von der eindringenden Farblösung gelitten und sind deswegen oder aus anderen Gründen in ihrer Vitalität geschwächt, nie aber bestehen sie aus ganz lebenskräftiger Materie.“ Der Hauptwert der sogenannten Färbung *intra vitam* könne daher nur darin liegen, lebende Bestandteile der Zelle von den toten unterscheiden zu können. —

Der Wert unserer Beobachtungen am Echinus-Ei wird wesentlich davon abhängen, welche von diesen Erklärungsweisen wir auf die von uns gefärbten Granula anwenden können. Sind wir berechtigt, sie als lebende Zellteile aufzufassen, dann resultiert, dass man imstande ist, eine bestimmte Plasmaart der Eizelle färberisch sichtbar zu machen, welche anscheinend für den Ablauf des Zellteilungsprozesses von grosser Bedeutung ist und welche gleichmässig auf alle aus der Eizelle stammenden Zellen verteilt wird. Diese Anschauung wird auch dann zu Recht bestehen, wenn die gefärbten Elemente, im Sinne der obigen Ausführungen, zwar in ihrer Vitalität geschwächte, aber jedenfalls doch lebende Materie darstellen.

Entsprechen aber die Granula keiner Plasmaart, stellen sie gefärbte Sekretions- oder Stoffwechselprodukte, oder, bei Eiern das Wahrscheinlichste, aufgespeicherte Nahrungsstoffe dar, dann haben wir nur tote Inhaltmassen der Eizelle gefärbt, ihre Annäherung an den Kern während seiner Teilung ist, wenn sie vielleicht auch den Zweck hat, chemische Vorgänge in ihm zu unterstützen, eine durch Veränderungen im lebenden Plasma verursachte, vollkommen passive Bewegung und die gleichmässige Verteilung bei der Furchung ist nur Verteilung von Nahrungsstoff oder unbrauchbarer Massen auf die einzelnen Zellen.

Es ist schwierig, hier eine sichere Entscheidung zu fällen. Diese Fragen rühren an allgemeine Probleme des Wesens von lebendem Plasma und seiner Färbung und hier fehlen uns, wie bekannt, fast alle notwendigen chemischen Grundlagen; daher auch die einander diametral entgegengesetzten verschiedenen Ansichten über die Granulafärbung. In unserem Falle lässt sich jedoch Einiges zur Abgrenzung der möglichen Deutungsarten anführen.

Würden wir die Granula in der Eizelle als Sekretions- oder Stoffwechselprodukte ansehen, dann müssten wir annehmen, dass nur in der Eizelle, nicht in den Furchungszellen, solche Produkte vorhanden sind oder während der Befruchtung und ersten Teilung des Eies entstehen. Denn es wurde hervorgehoben, dass in den aus der Eizelle entstandenen Zellen während des Furchungsprozesses aller Wahrscheinlichkeit nach keine, oder wenn doch, sicherlich nur äusserst wenige solcher Elemente entstehen. Eine solche Annahme wäre nun kaum haltbar: Während der Teilung einer Furchungszelle spielen sich in ihr wohl im wesentlichen die gleichen Prozesse ab, wie in der Eizelle und sie müssten daher auch zur Entstehung ähnlicher Sekretions- oder Stoffwechselprodukte Anlass geben.

Weit wahrscheinlicher scheint mir dagegen die Annahme, dass die in der Eizelle sich färbenden Elemente Nahrungsteilchen darstellen. Solche bekommt das Ei zweifellos vom Ovarium her mit und ihre gleichmässige Verteilung auf die Furchungszellen, verursacht durch ihr Verhalten bei den Zellteilungen, ist in hohem Grade von biologischem Nutzen. Denn wir können wohl annehmen, dass bis zur Erreichung des Stadiums der sich bewegenden Blastula, die Stoffwechselenergie der einzelnen Zellen geringer, daher die Einlage von aus der Eizelle stammendem Nahrungsmateriale notwendiger ist als später, wo die einzelnen Zellen wahrscheinlich mehr auf selbständige Thätigkeit angewiesen sind und auch leichter Gelegenheit haben, die zu ihrer Entwicklung notwendigen Stoffe, die uns Herbst¹⁾ durch seine schönen Untersuchungen kennen lehrte, aus ihrer Umgebung zu entnehmen.

Wenn wir aber allgemein und so auch in diesem Falle die Auffassung der Granula als gefärbte lebende Plasmateile aufgeben, so muss doch konstatiert werden, dass dies einerseits eigentlich nur einem Vorurteile entspringt, das wir gegenüber der Färbungsmöglichkeit lebender Materie überhaupt hegen, trotzdem sie, wie mir scheint, theoretisch ganz wohl denkbar ist; anderseits allerdings auch dem Umstande, das Leben — charakterisierende Vorgänge an den gefärbten Granulis nicht nachgewiesen werden können und tote Elemente in der Zelle fast stets Farbstoffe begierig annehmen. —

Es erübrigt nunmehr noch, eine Erklärung der Bewegungserscheinungen der Körnchen zu versuchen. Wir sahen, dass die letzteren in unzweifelhafter Beziehung zu den karyokinetischen Formänderungen des Kernes stehen. Die Orts-

¹⁾ Herbst, C., Über die zur Entwicklung der Seeigellarven notwendigen anorganischen Stoffe, ihre Rolle und ihre Vertretbarkeit. I. Teil. Die zur Entwicklung notwendigen anorganischen Stoffe. Archiv für Entwicklungsmechanik der Organismen. Bd. V, 1897.

veränderungen der Körnchen, welche nach Beginn der Karyokinese, sobald sie sich einmal um den Kern in Form eines Ringes angesammelt haben, erfolgen, könnte man, wenn auch mit Unrecht, immerhin gänzlich als einfach passiv erfolgende Mitbewegungen auffassen: Sind einmal die Körnchen um den Kern angesammelt, dann müssen sie, nach dieser Auffassung, notwendigerweise den Formänderungen des Kernes parallele Änderungen ihrer Stellung erleiden. Aber, selbst dies zugegeben, bliebe immer noch zu erklären, warum eben die Körnchen bei Beginn der Zellteilung dem Kerne zuströmen. Und innerhalb des Komplexes der während der Kernteilung erfolgenden Bewegungen der Körnchen selbst bliebe dann noch eine Thatsache unerklärt und zwar diejenige, dass die Granula im Momente der Zelldurchtrennung die Trennungsebene verlassen. Wir könnten versucht sein, diese Thatsache einfach auf den Druck durch die die Mutterzelle durchschneidende Furche zurückzuführen. Dann aber müsste die Bewegung der Körnchen auch stets auf jener Seite zuerst erfolgen, auf der die Furche zuerst erscheint oder tiefer einschneidet, und das ist, wie erwähnt wurde, eben nicht immer der Fall.

Am einfachsten freilich liessen sich die beschriebenen Thatsachen aus einer aktiven Fähigkeit der Granula, den Ort zu wechseln, erklären. Aber die sichtbare Ortsveränderung allein giebt uns noch kein Recht, eine solche Eigenschaft den Granulis zuzuschreiben.

Nun besitzen wir in der Pigmentzelle ein Objekt, das natürlich gefärbte Granula enthält und es fragt sich, ob wir nicht aus deren Verhalten während der Zellteilung Rückschlüsse für unser Objekt gewinnen können. Folge ich den Angaben Zimmermanns, der das Verhalten der Pigmentkörnchen während der Zellteilung durch klare Bilder dargestellt hat, so zeigt sich, dass die Körnchen im Stadium des Knäuels sich an der Peripherie der Zelle ansammeln, später aber

(während des Mutterstern-Stadiums) zwischen die Chromatinschleifen des Kernes rücken; sobald jedoch die Tochtersterne sich ausbilden, „ändert sich mit einem Male das Bild: Die Polfelder und die Umbiegungsstellen der Schleifen werden völlig frei von Pigment; die ganze Masse desselben sammelt sich im Äquator und noch zwischen den äussersten Enden der Schleifen an. Jetzt fängt die Zelle am Äquator an, sich einzuschnüren. Die Einschnürung geht bald durch die Pigmentmassen hindurch und teilt die Zelle in die beiden Tochterzellen und zwar so, dass die Pigmentmasse genau halbiert wird“ (Fig. 18). Wir sehen also, dass zwischen der Bewegung der Pigment- und der Neutralrotkörnchen ein wesentlicher Unterschied besteht: Nur während eines Teiles der Karyokinese rücken die Pigmentkörnchen in die Nähe des Kernes, ja sogar zwischen seine Chromatinschleifen. Aber im Momente der Zeldurchschnürung strömen sie, ganz im Gegensatze zu unseren Körnchen, vom Kerne weg zu der Einschnürungsebene.

Jeder, der die Furchung pigmentierter Amphibieneier beobachtet, kann das gleiche Verhalten des Pigmentes der Furchungszellen leicht nachweisen.

Auch die Vorstellungen, die man sich, zum Teil allerdings mit Hülfe gewagter Hypothesen, über die mechanischen Vorgänge des Ablaufes der Karyokinese gebildet hat, geben uns keine Handhabe, die Bewegung der Körnchen zum Kerne zu erklären. Sie sind weit eher einer gegenteiligen Bewegung günstig. Ich brauche hier nur folgende Sätze M. Heidenhains zu citieren: „Geradeso wie der Kern infolge des Spannungsgesetzes nach der Peripherie hin ausweichen muss, so weichen auch andere, interfilär gelegene körperliche Elemente vor dem Mikrocentrum in einer Richtung centrifugal aus. So finde ich mitunter in den Phagocyten die in den Zelleib aufgenommenen groben Ballen eiweissartiger oder pigmentartiger Substanz in

ausgesprochener, vorwiegend peripherischer Stellung vor. Ebenso, denke ich, weichen die Dotterkörnchen in tierischen Eiern in der Richtung des geringsten Druckes und der grössten interfilaren Räume aus, sodass sich im Umkreise des Mikrocentrums ein plasmatischer Hof bildet, der frei von Dotterbestandteilen ist.“

Denkbar wäre es endlich, dass während der Kernteilung eine sonst in der ganzen Eizelle oder in ihrer Peripherie ausgebreitete Plasmaart gegen den Kern hin rückt und, passiv, die in ihr suspendierten Körnchen in die Nähe des Kernes bringt. Aber auch für eine solche, physikalisch übrigens schwer vorstellbare Erklärungsart, fehlt uns jede Stütze.

Vielleicht trifft der nachfolgende Erklärungsversuch, der an physikalisch bekannte Thatsachen anknüpft, das Richtige.

Gehen wir vom Ruhestadium der Zelle aus. Hierbei sind die Körnchen in der ganzen Zelle gleichmässig verstreut. Wir haben uns sie in dem zähflüssigen Plasma suspendiert vorzustellen und dieses letztere zeigt wohl im Ruhestadium in allen Teilen der Zelle ein vollkommen gleiches physikalisches Verhalten, wirkt daher überall gleich auf die Körnchen ein; es ist daher in diesem Stadium ganz gleichgültig, wo in der Zelle ein Körnchen liegt, ob mehr central oder mehr peripherisch, überall sind seine Beziehungen zur Umgebung die gleichen. Wir brauchen nun, um die Bewegung der Körnchen aus der Peripherie zum Centrum physikalisch vorstellbar zu erklären, nur die aller Wahrscheinlichkeit nach nicht unberechtigte Annahme zu machen, dass sofort bei Beginn des Kernteilungsprozesses und während seines Verlaufes, das Plasma zunächst in der unmittelbaren Umgebung des Kernes physikalisch, besonders hinsichtlich seiner Viskosität in einer für die Ansammlung der Körnchen günstigeren Weise als an der Peripherie verändert wird. Dass überhaupt eine Veränderung des Plasmas um den Kern statthat, ist an

sich schon ungemein wahrscheinlich und wird durch die Körnchenbewegung direkt sichtbar gemacht; nehmen wir nun an, dass diese Veränderung in dem soeben erwähnten Sinne erfolgt, dann erklärt sich die Bewegung der Körnchen zum Kerne bei Beginn der Zellteilung nach physikalischen Analogien sehr einfach. Da im Centrum der Zelle für die Ansammlung der Körnchen günstigere Verhältnisse bestehen als an der Peripherie, so rücken sie — als mikroskopisch kleine im Plasma suspendierte Elemente kommt ihnen an sich schon eine stetige Bewegung zu — von der letzteren stetig ab. Eine solche Einstellung kleinster, beweglicher Elemente entsprechend den Bahnen geringsten Widerstandes ist, ohne Zuhülfenahme besonderer Kräfte, sehr wohl möglich und würde die geschilderten auffälligen Phänomene hinreichend erklären. Denn für die übrigen Veränderungen der Kernfigur parallelen Formvariationen der Körnchenfigur kommen dann wohl zwei Momente in Betracht: Einmal der Umstand, dass diese Formveränderungen nur den Abguss der innerhalb der Körnchenmasse sich vollziehenden Gestaltsveränderungen des Kernes bilden, und dann die sehr wahrscheinliche Thatsache, dass die Veränderung des Plasma fortdauernd am mächtigsten in der Nähe des Kernes bleibt und sich demgemäss stets auf eine seiner Form entsprechende Zone erstreckt. — Wird nach Beendigung des Teilungsvorganges wiederum ein Zustand der gleichmässigen Beschaffenheit der ganzen Plasmamasse erreicht, dann geraten die Körnchen wiederum allmählich in alle Bezirke des Zelleibes.

Dass aber, abgesehen von dieser angenommenen physikalischen Änderung des Plasma um den Zellkern auch noch die in der Zelle durch die Teilungsfiguren selbst gesetzten Veränderungen bei diesen Bewegungen eine Rolle spielen, ist sehr wahrscheinlich. So erscheint und verschwindet z. B. die centrale Anordnung der Körnchen gleich-

zeitig mit der Plasmastrahlung. Welcher Art dieser Einfluss ist, kann wohl bei dem heutigen Stande unserer Kenntnisse der cytomechanischen Vorgänge, nicht angegeben werden.

Wenn wir nunmehr, am Schlusse, die erlangten Resultate mit den bei Beginn der Untersuchung uns gesteckten Zielen vergleichen, so ist wohl klar, dass die ermittelten Thatsachen wesentlich andere sind als die erwarteten. Eine Färbung von Zellelementen ist uns zwar gelungen; aber wir mussten Bedenken tragen, sie lebendem Protoplasma zuzuschreiben. Das Phänomen der Körnechenbewegung war auffallend genug und schien beim ersten Blicke eine komplizierte vitale Erscheinung darzustellen — eine objektive Kritik hat es auf einfache physikalische Vorgänge zurückzuführen gesucht.

Ob die Auffassung der Körnechen, ob insbesondere die versuchte Erklärung ihrer Bewegungen die richtige ist, wird sich auf histologischem Wege allein kaum entscheiden lassen. Wir bedürfen hierzu näherer Kenntnisse von chemischen und molekularphysikalischen Vorgängen innerhalb der Zelle bei ihrer Teilung. Abgesehen von den ermittelten Thatsachen selbst, lässt sich aber noch (aus ihnen) der nicht unwichtige Schluss ableiten, dass im Verlaufe der Zellteilung sehr wesentliche Veränderungen im Protoplasma — vielleicht in dem ange deuteten Sinne — stattfinden, die zwar stets vorauszusetzen waren, für die aber hier unzweideutige, sichtbare Beweise vorliegen. — Auch die Art der Verteilung der gefärbten Elemente während der Furchung, ihre Zahl und ihr Verhalten in den späteren Entwicklungsstadien ist von einiger Bedeutung.

Untersuchungen dieser Art, vorausgesetzt, dass sie auf eine breitere Basis gestellt werden, als es bei den vorliegenden möglich war, werden wohl noch weitere neue Aufschlüsse über das Leben der Zelle zu Tage fördern.

Litteratur.

1. Bethe, A., Der subepitheliale Nervenplexus des Ctenophoren. Biol Centralblatt. 15, 1895.
2. Brandt, K., Färbung lebender einzelliger Organismen. Biolog. Centralblatt I, 1881.
3. — Die koloniebildenden Radiolarien des Golfes von Neapel. Fauna und Flora d. Golf. v. Neapel, XIII, 1885.
4. Ehrlich, P., Farbenanalytische Untersuchungen zur Histologie und Klinik des Blutes I. Berlin 1891.
5. — und Lazarus, A., Normale u. path. Histologie des Blutes. Spezielle Pathologie u. Therapie, herausgeg. v. Nothnagel, VIII, 1. Teil. 1. Heft.
6. Galeotti, G., Ricerche sulla colorabilità della cellule vivanti. Zeitschr. f. wiss. Mikroskopie, 1884, Bd. II.
7. Heidenhain, M., Cytomechanische Studien. Archiv f. Entwicklungsmechanik, Bd. I, 1895.
8. Kowalewsky, A., Ein Beitrag zur Kenntnis der Exkretionsorgane. Biol. Centralbl. IX, 1889.
9. — Zum Verhalten des Rückengefäßes und des guirlandenförmigen Zellstranges der Musciden während der Metamorphose. Biolog. Centralbl. VI, 1886.
10. Lee, A. B., und P. Mayer, Grundzüge der mikroskopischen Technik. Berlin 1898.
11. Martinotti, G., Sopra l'assorbimento dei colori di anilina per parte delle cellule animali vivanti. Zeitschr. f. wiss. Mikroskop., V, 1888.
12. Mayer, P., Die Caprelliden des Golfes von Neapel. Fauna u. Flora d. Golf. v. Neapel, VI, 1882.
13. Mayer, S., Die Methode der Methylenblaufärbung. Zeitschr. f. wissensch. Mikrosk., VI, 1887.
14. — Bemerkungen über die Wirkungen der Farbstoffe Violett B und Neutralrot. Sitzgber. d. naturwiss. med. Vereins „Lotos“ 1896, Nr. 2.
15. Mitrophanow, P. J., Über Zellgranulationen. Sitzgber. d. biolog. Sektion d. Warschauer naturforsch. Gesellsch. Biolog. Centralbl., IX, 1890.

16. Pfeffer, W., Über Aufnahme von Anilinfarben in lebende Zellen. Untersuchungen aus dem botanischen Institut zu Tübingen, II, 2, 1886.
17. Prowazek, S., Vitalfärbungen mit Neutralrot an Protozoen. Zeitschr. f. wiss. Zool., Bd. 83, 1897.
18. Przesmycki, A. M., Über die Zellkörnchen bei den Protozoen. Biolog. Centralbl., XIV, 1894.
19. — Über die intravitale Färbung des Kernes und des Protoplasmas. Biolog. Centralbl., XVII, 1897.
20. Schultze, O., Die vitale Metylenblaureaktion der Zellgranula. Anat. Anz., II, 1887.
21. Solger, B., Zur Physiologie der sogen. Venenanhänge der Cephalopoden. Zool. Anz., IV, 1881.
22. Ziegler, H. E., Einige Beobachtungen zur Entwicklungsgeschichte der Echinodermen. Verhandl. d. deutsch. zool. Gesellsch. auf der 6. Jahresversammlung 1896.
23. Zimmermann, K. W., Über die Teilung der Pigmentzellen, speziell der verästelten intraepithelialen. Arch. f. mikrosk. Anatomie, Bd. 36, 1890.

Einige Arbeiten konnten erst nachträglich (in Anmerkungen im Texte) berücksichtigt werden.

Tafelerklärung.

Die Figuren sind nach von mir in Neapel nach dem lebenden Objekte ausgeführten Skizzen (Vergrößerung zumeist nach Reichert, Okular 3, Objektiv 7a — Vergr. 400) angefertigt. Fig. 18 ist Zimmermann entlehnt.

Fig. 1. Befruchtetes, mit Neutralrot gefärbtes Ei von *Echinus microtuberculatus*.

Fig. 2. Dasselbe bei Beginn der ersten Furchungsteilung.

Fig. 3 und 4. Weitere Stadien derselben.

Fig. 5. Beginn der Zelldurchschnürung.

Fig. 6. Ruhestadium der ersten 2 Furchungszellen.

Fig. 7 und 8. Weitere Stadien ihrer Furchung.

Fig. 9. Beginn des Durchschneidens der 2. Furche.

Fig. 10. Stadium der Tochtersterne der ersten 4 Furchungskugeln.

Fig. 11. Ruhestadium derselben.

Fig. 12 und 13. Stadien der Teilung der ersten Furchungszellen.

Fig. 14. Stadium mit 8 Blastomeren.

Fig. 15. 8 Zellen des sog. animalen Poles vom 16. Zellenstadium. Die vier kleineren: Die von Selenka „Scheidzellen“ genannten (vgl. die Anmerkung auf S. 474.)

Fig. 16. Stadium mit beginnender Gastrulation und Mesenchymbildung. m = Mesenchymzellen.

Fig. 17. Pluteuslarve von *Echinus microtuberculatus* mit Neutralrot gefärbt. m = Mesenchymzelle; p = pigmentierte Mesenchymzellen; K = Kalkstäbe; A = Analarme; O = Oralarme. Vergröss. ca. 100.

Fig. 18. Intraepitheliale Pigmentzelle einer Salamanderlarve. Dyaster. Das Pigment ist an der Teilungsstelle und zwischen den äussersten Chromatinschleifenenden angehäuft. Kopie von Fig. 8, Tafel XV aus Zimmermanns Arbeit. Vergrößerung Zeiss, homog. Immers. $\frac{1}{12}$.

(AUS DEN HISTOLOGISCHEN INSTITUTEN ZU STOCKHOLM UND LUND.)

DIE
ENTWICKELUNGSGESCHICHTE DER GEHÖRKNÖCHELCHEN
BEIM
MENSCHEN.

VON
IVAR BROMAN,
LUND.

Frühere Untersuchungen.

Seitdem Huschke (1824) zum erstenmal eine Beschreibung (27) über den Ursprung der Gehörknöchelchen gegeben, hat diesen Gegenstand betreffend ein fast ununterbrochener Streit geherrscht. Noch heute sind die Meinungen so geteilt, dass es wohl erlaubt sein kann, noch eine Untersuchung über diese Streitfrage zu veröffentlichen.

Die auf S. 510—513 folgende tabellarische Zusammenstellung der wichtigsten bezüglichlichen Litteratur erlaubt einen bequemen Überblick der Meinungen der verschiedenen Verfasser über das Entstehen der Gehörknöchelchen.

Wie wir auf dieser Tabelle sehen, herrschte zwischen den Jahren 1842—1862 ein Stillstand im Streit um das Entstehen der Gehörknöchelchen. Wie Dreyfuss (10) bemerkt, hatte dieses wahrscheinlich seinen Grund darin, dass man die Sache als abgemacht betrachtete, nachdem ein Mann mit der Autorität Reicherts dieselbe behandelt. Dass Günther (18) den Ursprung des Stapes betreffend zu einem anderen Resultat kam, scheint auf die allgemeine Meinung keinen Einfluss geübt zu haben.

Reichert (45) führte die bezüglichliche Untersuchung an Schweinsembryonen aus und präparierte durch Dissektion die Anlagen der Gehörknöchelchen hervor. Am proximalen Ende des ersten knorpeligen Visceralstreifens unterscheidet er drei Abschnitte, von denen der erste, obere, der „mehr häutiger

	Jahr	Ursprung des			Bemerkungen
		Malleus	Incus	Stapes	
Huschke (27)	1824	1. Visceralbogen	2. Visceralbogen	1. u. 2. V.-Bogen	Rathke und Valentin geben an, dass Malleus, Incus und der Meckelsche Knorpel aus einer von der hinteren Wand der Paukenhöhle hervorwachsenden „Warze“ gebildet werden.
Burdach (9)	1828	1. "	2. "	Labyrinthkapsel	
Rathke (44)	1832	1. "	1. "	"	
Valentin (62)	1835	1. "	1. "	"	Die Angabe über den Stapesursprung doch nicht ganz bestimmt.
Reichert (45)	1837	1. "	1. "	2. Bogen	
Bitschhoff (4)	1842	1. "	1. "	"	
Günther (18)	1842	1. "	1. "	1. Bogen	
Magritot et Robin (36)	1862	1. "	Selbständig	Selbständig	
Bruch (8)	1863	1. "	1. Bogen	2. Bogen	
Huxley (28)	1864	1. "	1. "	"	Ist doch über den Ursprung des Stapes ungewiss.
Huxley (29 u. 30)	1869—71	1. "	2. "	Labyrinthkapsel	
Gegenbaur (16)	1870	1. "	1. "	2. Bogen	
Semmer (53)	1872	1. "	1. "	"	
Parker (39)	1874	1. "	2. "	Labyrinthkapsel	
Parker (40)	1886	1. "	1. "	2. Bogen	Cit. nach Fraser.
Hunt (25 u. 26)	1876	Selbständig	Selbständig	Selbständig	
Gruber (17)	1878	Labyrinthkapsel	Labyrinthkapsel	Labyrinthkapsel	

Jahr	Ursprung des			Bemerkungen
	Mallens	Incus	Stapes	
Löwe (35)		Visceralknorpel		Alle Gehörknöchelchen anfangs zusammenhängend. Von welchem oder welchen Visceralknorpeln sie stammen, wird nicht erklärt. Über den Ursprung des Stapes ungewiss. Die Angabe jedoch unbestimmt.
Kölliker (33)	1. Bogen	1. Bogen	?	
Hannover (19)	Labyrinthkapsel	Labyrinthkapsel	Labyrinthkapsel	
Urbantschitsch (60)	—	—	1. Bogen	
Salensky (46)	1. Bogen	1. Bogen	1. Bogen	Der Steigbügel muss als ein selbständiges Verkörperungscentrum im Gebiete des ersten Visceralbogens betrachtet werden.
Salensky (47)	1. "	1. "	Selbständig	
Fraser (13)	1. "	2. "		
Balfour (2)	1. "	2. "	Labyrinthkapsel	Referiert hauptsächlich die erste Untersuchung Parkers. — F. a. B. do.
Foster and Balfour (12)	1. "	2. "	1. Bogen	
Albrecht (1)	1. "	1. "		Meint, dass alle Gehörknöchelchen aus „le suspensorium de la mandibule“ gebildet werden. (Symplecticum = Malleus; Hyomandibulare = Incus, Os lenticulare und Stapes.)
Quénu (41)	1. "	1. "	2. Bogen (?)	

	Jahr	Ursprung des			Bemerkungen
		Malleus	Incus	Stapes	
Grademigo (15)	1887	1. Bogen	1. Bogen	doppelt	Annulus stapedialis vom 2. Bogen; Lamina stap. von der Labyrinthkapsel.
v. Noorden (38)	1887	1. "	1. "	"	Annulus stapedialis selbständig; Lamina und ein Teil der Crura von der Labyrinthkapsel.
Rabl (42)	1887	1. "	1. "	2. Bogen.	Alle Gehörknöchelchen sind zu betrachten als "one organ of one common origin namely as a modification of the hyomandibula, the primitive proximal paramere of the second visceral arch."
Schwalbe (52)	1887	1. "	1. "	Labyrinthkapsel o. vielleicht "doppelt"	
Gadow (14)	1888	2. "	2. "	2. Bogen	
Schäfer (48)	1890	1. "	1. "	?	
Bonnet (5)	1891	1. "	1. "	?	Spricht sich nicht über den Ursprung des Stapes aus, sondern erwähnt nur die verschiedenen Auffassungen. Do. Dieses gilt jedoch nur den Annulus stapedialis. Über den Ursprung der Lamina stap., des Malleus und Incus wird nichts angegeben.
Stadenini (57)	1891	1. "	—	Selbständig	
Dreyfuss (10)	1892	1. Bogen	1. Bogen	"	
Baumgarten (3)	1892	1. "	1. "	2. Bogen	

	Jahr	Ursprung des			Bemerkungen
		Malleus	Incus	Stapes	
Hertwig (22 u. 23)	1893	1. Bogen	1. Bogen	doppelt	Lamina stap. von der Labyrinthkapsel; Annulus stap. vom 2. Bogen.
Wiedersheim (63)	1893	1. "	1. "	Labyrinthkapsel	
Minot (37)	1894	1. "	1. "	"	
Siebenmann (54 u. 55)	1894—98	Selbständig	Selbständig	Selbständig	
Zondek (64)	1895	1. Bogen	1. Bogen	2. Bogen	
Jacoby (31)	1895	1. "	1. "	" ?	
Broca et Lenoir (6)	1896	1. "	1. und 2. Bogen	doppelt	
Schenk (50)	1896	1 Bogen	1. "	doppelt	Lamina stap. von der Labyrinthkapsel; Annulus stap. vom 2. Bogen.
Spee (56)	896	1. "	1. "	Labyrinthkapsel oder 2. Bogen (?)	
O. Schultze (51)	1897	1. "	1. "	doppelt	"
Kohlmann (32)	1898	1. "	1. "	2. Bogen ?	
Hegetschweiler (21)	1898	1. "	1. "	2. Bogen	

Natur“ war, „gar keinen Anteil an der Bildung dieser Knöchelchen“ hatte, der zweite und dritte dagegen ganz für dieselben bestimmt waren. Von dieser zweiten Abteilung wird der Incus gebildet und zwar so, dass zuerst ein Auswuchs (*Crus longum*) hervortritt und sich mit dem proximalen Ende des zweiten Visceralstreifens verbindet; sodann wächst ein anderer (*Crus breve*) nach hinten und aufwärts. Von der dritten Abteilung wird der Malleus in der Weise gebildet, dass sich ein Auswuchs parallel mit dem *Crus longum Incudis* „bis in die Nähe des zweiten knorpeligen Visceralstreifens“ verlängert, wo er mit der Spitze eine Krümmung nach unten ausführt. Dieser mit dem *Crus longum incudis* parallele Teil des Auswuchses wird zum *Capitulum et Collum mallei*, „die kleine beinahe in einem rechten Winkel abgehende Spitze dagegen wird zum *Manubrium*.“ Der dem Malleus zunächst liegende Teil des Meckelschen Knorpels verknöchert und bildet den *Proc. anterior (Folii)*. — „*Stapes* entwickelt sich nicht aus dem Labyrinth, sondern aus dem oberen, kolbigen Ende des zweiten, knorpeligen Visceralstreifens. Durch das aus der Schädelhöhle sich hervor-drängende Ohrlabyrinth wird er seiner Verbindung mit der Kopfwirbelsäule beraubt, legt sich an das Gehörorgan an und wird durch das Hervorwachsen des letztern in einem Winkel gegen die untere Abteilung des zweiten knorpeligen Visceralstreifens gebogen. Das kolbige Ende, nun durch eine lockere Zwischensubstanz von dem unteren Stücke des Visceralstreifens getrennt, wird von dem sich vergrößernden und verknorpelnden Ohrlabyrinth allmählich aufgenommen, wie in einer Grube vergraben, und stellt so das Urrudiment des Steigbügels dar.“ Dasselbe stellt eine solide Platte dar, die erst unmittelbar vor der Verknöcherung durch Resorption im Centrum durchbohrt wird. Ungefähr zu gleicher Zeit ist der Steigbügel allmählich, wie es scheint, durch die Verknöcherung des Ohrlabyrinthes aus seiner Höhle hervorgetrieben.

Das Entstehen des Annulus tympanicus beschreibt Reichert folgendermassen: „Um das spitzige Ende des in der Entwicklung begriffenen Manubrium bemerkt man, wenn es nur etwas weiter hervorgewachsen ist, die Bildungsmasse in einem kleinen Halbbogen angehäuft. Mit der wachsenden Spitze in seiner Mitte, vergrössert sich dieser Halbbogen nach hinten bis an die Pars mastoidea und nach vorn bis an den Processus Folianus. Wenn die Spitze zum Manubrium sich vollständig entwickelt hat und noch im Knorpelzustande vorhanden ist, so verwandelt sich die halbbogenförmige, mehr bandartige Bildungsmasse, ohne einen bemerkbaren Knorpel zu bilden in Knochensubstanz und stellt den Annulus tympanicus dar als einen sehr zarten Knochenreifen.“

Parker (39) verfehlet anfangs (1874) eine früher von Huschke (27) und Huxley (28, 29 und 30) ausgesprochene Ansicht, dass der Incus dem proximalen Ende des zweiten Visceralbogens seinen Ursprung zu danken hätte; eine Meinung, die infolge des grossen Ansehens, das Parker genoss, bald die gesamte englische Litteratur durchdrungen hatte. Den Stapes leitete er damals von der Labyrinthkapsel her. — Einige Jahre später (1886) hatte er jedoch eine ganz andere Auffassung (40), „I am now satisfied,“ sagte er, „that the Incus is the upper element of the first or mandibular arch“ (s. 10). Auch über den Ursprung des Stapes hat er jetzt eine andere Meinung: „The topmost segment of the pharyngo-hyal arch (in the early young and embryo of the Marsupials) is V-shaped, its greater front fork enlarging above and forming the inverted base of the columella or stapes, and the lesser hind fork becoming, after a time, detached and then ossified, and forming the inter-hyal“ (s. 272).

Salenskys (47) Untersuchung ist auch eine von denen, die auf unsere Lehrbuchlitteratur eine nachhaltige Einwirkung ausgeübt hat. — Sein Untersuchungsmaterial bestand aus Schafs-

embryonen und Schweinsembryonen; die Untersuchungsmethode bestand hauptsächlich in Dissektion konservierter Embryonen; nur beim Studium der ersten Stapes-Entwicklung kam die Querschnittsmethode zur Anwendung. Die jüngsten der von Salensky beobachteten Schafsembryonen waren $1\frac{1}{2}$ cm lang und besaßen „noch keine Spur von Knorpel in den Visceralbogen, wie um das häutige Labyrinth. Bei solchen hat natürlich“, sagt Salensky, „die Bildung der Gehörknöchelchen noch gar nicht begonnen.“ — „Die erste Anlage des Meckelschen Knorpels so wie der Gehörknöchelchen erscheint bei der Chondrifikation der Visceralbogen, und deswegen kann ich die von Kölliker hervorgehobene Möglichkeit einer Verbindung des Labyrinths mit dem Steigbügel zu der Zeit, da diese beiden Teile noch in Form von weicheren Anlagen existieren, vollkommen in Abrede stellen. Die Chondrifikation der Gehörkapsel geht ziemlich gleichzeitig mit der Bildung des Knorpels in den Visceralbogen vor sich und es giebt keine Entwicklungsperiode, in welcher diese Teile in Form von differenzierten, weichen Anlagen vorhanden wären“.

Bei 2 cm langen Schafsembryonen „stellen die beiden Knorpel des ersten und zweiten Visceralbogens zwei cylinderische knorpelige Stäbe dar. Die ersten Spuren der Gliederung des ersten Visceralbogens trifft man bei den 2,4 cm langen Embryonen an.“ Das proximale Ende, das im rechten Winkel gegen den übrigen Teil gebogen und durch eine Einkerbung noch deutlicher davon abgegrenzt ist, bildet die primäre Anlage des Incus. Der zunächst liegende Teil des Bogens, der durch eine etwas weniger tiefe Einkerbung vom Meckelschen Knorpel abgegrenzt ist, ist der Malleus.

Bei 2,7 cm langen Embryonen ist die Furche zwischen den Malleus- und Incus-Anlagen bedeutend tiefer geworden; an letzterer tritt jetzt der Proc. brevis (Crus breve) hervor (ist auf der Abbildung sogar länger als das Crus longum).



Fig. 1. (100)

Fig. 2. (100)

Fig. 3. (100)

Fig. 4. (100)

Fig. 5. (100)

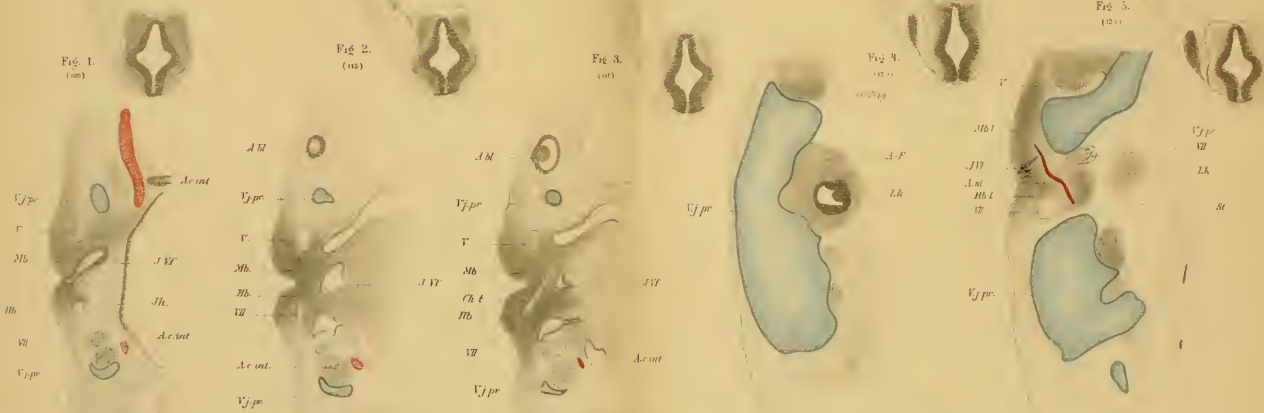


Fig. 6. (100)

Fig. 7. (100)

Fig. 8. (100)

Fig. 9. (100)

Fig. 10. (100)

Bei den 3 cm langen Embryonen sind die Gelenkflächen beider Gehörknöchelchen komplizierter geworden; das *Crus longum Incudis* ist bedeutend in die Länge gewachsen und ist mit der Stapesanlage in Verbindung getreten. Die Rinne, die den Malleus vom Meckelschen Knorpel abgrenzte, ist jetzt verschwunden. Der auf dem vorigen Stadium „buckelförmig nach unten hervorspringende Teil des Hammers“ ist bedeutend verlängert worden und hat nach vorn und unten die Anlage des Manubrium gebildet.

„Bei den 4 cm langen Embryonen bestehen die weiteren Veränderungen des Hammers in dem Auswachsen des Manubriums, welches noch mehr sich nach vorn biegt und jetzt schon parallel dem Meckelschen Knorpel nach vorn wächst.“

Bei einem $2\frac{3}{4}$ cm langen Schafsembryo „tritt die erste Anlage des Steigbügels, unabhängig von den anderen Gehörknöchelchen, in Form eines Zellhaufens an der Arteria mandibularis (einem Zweige der A. carotis interna) hervor.“ Der Stapes ist infolgedessen von Anfang an durchbohrt. „Die Art. mandibularis spielt nur eine provisorische Rolle und geht später gewöhnlich zu Grunde. Sie bleibt ausnahmsweise bei einigen Tieren im ausgebildeten Zustande bestehen.“ Sie ruft ausser „der Durchlöcherung des Stapes auch die rinnenförmige Ausbuchtung des vorderen Stapeschenkels“ hervor. Die erste, fast formlose Stapesanlage „bekommt später die Form einer trapezoiden Platte, welche sich danach in eine fünfeckige und endlich in eine glockenförmige verwandelt.“

Hannover (19) präparierte bei menschlichen Embryonen die Gehörknöchelchen heraus und zwar von der Zeit ab, wo die Knochenanlagen zuerst dem blossen Auge merkbar werden.

1. Sein erstes Stadium, wo die Anlagen der Gehörknöchelchen wahrnehmbar waren, war ein Embryo von 27 mm. Sch.-St.-L. Der Malleus hatte kein Manubrium. Am Incus war das

Crus longum rudimentär; Crus breve ging rückwärts in den sehr dünnen Proc. styloideus über. Weder Stapes noch Fenestrae waren zu entdecken.

2. Embryo, 30 mm Sch.-St.-L., 2 Monate alt. Das verhältnismässig kleine Capitulum Mallei ging unmittelbar in den Proc. Meckelii über. Manubrium Mallei war zugegen, aber rudimentär. Proc. brevis kaum sichtbar. — Der Incus, an dem oben vielleicht eine Artikulationsfläche für den Malleus im Entstehen war, war vollständig ausgebildet und fast halb so gross wie beim Erwachsenen. — Der Stapes bildete einen kleinen, ungeformten Körper von hyalinem Knorpel und ruhte in einer Vertiefung an der medialen Wand der Paukenhöhle. — Der Annulus tympanicus bildete einen halben fibrösen Ring, dessen vorderes Ende vielleicht verknöchert war. Fenestra rotunda angelegt.

3. Embryo, etwas über 2 Monate alt. Malleus kaum 2 mm lang; Manubrium fehlend. Keine Fenestra deutlich unterscheidbar.

4. Embryo von 43 mm Sch.-St.-L.; ungefähr eben so alt wie der zuletzt erwähnte. Manubrium Mallei angelegt; Proc. longus in einer Länge von 1 mm verknöchert; Capitulum halbkugelig. Zwischen Malleus und Incus ist keine deutliche Trennung. Crus breve Incudis ging in eine Knorpelsäule über, die sich in den Proc. styloideus hinaus fortsetzte, davon jedoch leicht zu unterscheiden war. Proc. styloideus war danach medialwärts knieförmig gebogen. Der Stapes bestand aus einer formlosen Masse am Ende des Crus longum Incudis und sass in einer seichten Vertiefung eingesenkt, die die Fenestra ovalis repräsentirte. Fenestra rotunda angelegt.

5. Embryo, 2 $\frac{1}{2}$ Monat alt; 48 mm St.-Sch.-L. Malleus und Incus lagen fast horizontal, nach vorn und innen gerichtet, weshalb Hannover annimmt, dass sie an der während des Wachstums zunehmenden Drehung der ganzen Pars petrosa

Anteil nehmen. Keine Artikulationsfläche zwischen Malleus und Incus, nur eine äussere Andeutung einer solchen war sichtbar. Capitulum Mallei war sehr klein und lag unter dem Incus; Manubrium kaum angelegt. Stapes nicht zu entdecken.

Bei einem anderen Embryo desselben Alters war dagegen das Manubrium mallei recht gut entwickelt. Der Proc. longus war in einer Strecke von 1,25 mm verknöchert. Crus breve Incudis verband sich direkt mit dem hinteren Teil des Knorpels der Paukenhöhle; doch fand sich da eine feine, helle Querlinie, eine Andeutung der später entstehenden Trennung. Crus longum Inc. war klein und lief nach unten in einen kleinen formlosen Knorpel aus, der den Stapes repräsentirte und mit der medialen Wand der Paukenhöhle in ununterbrochener Verbindung stand. — Annulus tympanicus war verknöchert und zeigte die Dicke eines Zwirnfadens; am vorderen Ende fand sich eine plattenförmige Ausbreitung.

6. Embryo, 3 Monate alt.

Die Gehörknöchelchen waren ungefähr halb so gross wie bei dem Erwachsenen. Der Incus hatte seine normale Form. Am Malleus war das Manubrium rudimentär, die Gelenkfläche aber recht deutlich angelegt. Die (definitive?) Form des Stapes war auch recht deutlich; derselbe liess sich durch das Foramen ovale herausziehen. — Bei einem anderen gleich alten und gleich grossen Embryo war das Manubrium Mallei fast vollständig entwickelt.

7. Embryo, 3½ Monate alt.

Die Gehörknöchelchen hatten ihre definitive Form. Die Artikulationsfläche zwischen Malleus und Incus war deutlich entwickelt, sowie auch der Processus brevis Mallei; der Proc. longus dagegen bildete nur einen weissen, tendinösen Streifen ohne Verknöcherung.

8. Embryo, 4 Monate alt.

Im Corpus Mallei fand sich am Ausgangspunkte des Proc. longus ein kleines Verknöcherungscentrum. Der betreffende Fortsatz war in einer Länge von 3 mm verknöchert.

9. Embryo, 4 $\frac{1}{2}$ Monate alt.

Das Capitulum Mallei mehr gewölbt und besser vom Proc. Meckelii abgegrenzt; letzterer etwas dünner geworden. Keine Verknöcherung im Malleus, nicht einmal im Proc. longus. Auch Incus, Stapes und Os lenticulare nur aus Knorpel gebildet. — Bei einem anderen gleich alten Embryo war dagegen der Proc. longus zu 3,5 mm verknöchert.

10. Embryo, 5 Monate alt.

Der Malleus hatte eine Länge von 6,75 mm und hatte einen Verknöcherungspunkt, der im Collum anfang und sich bis zu der Stelle erstreckte, wo der Proc. longus ausgeht. Der Proc. longus aber, der in einer Länge von 3,5 mm verknöchert war, war durch Knorpel von der verknöcherten Partie getrennt. Die Spitze der Proc. lateralis war weisslich (Verknöcherung?). Im Innern des Crus longum am sonst knorpeligen Incus fand sich eine Verknöcherung (von einer Knorpelschicht bedeckt). Die Gelenkhöhle zwischen Malleus und Incus war deutlich ausgebildet. Os lenticulare und Stapes waren knorpelig; ein Paar kleine, weisse Flecken am Insertionspunkte des M. stapedius deuteten dort eine beginnende Verknöcherung an. — Auch der im rechten Winkel gebogene Proc. styloideus war noch knorpelig. — Bei einem anderen 5 Monate alten menschlichen Embryo waren auch Incus und Stapes fast ganz verknöchert.

11. Embryo, 5 $\frac{1}{2}$ Monate alt.

Malleus — mit Ausnahme des Manubrium und des obersten Teiles des Capitulum — verknöchert, Incus bis auf die Partie an der Artikulationsfläche und das äusserste Ende des Crus breve verknöchert, Stapes durch und durch knorpelig. — Bei einem anderen gleich alten Embryo war die Basis sowie

die zunächst liegende Hälfte der Crura stap. verknöchert. Die Crura waren dicker als beim Erwachsenen.

12. Embryo, 6 $\frac{1}{2}$ Monate alt.

Alle Gehörknöchelchen bis auf Manubrium und Proc. brevis Mallei, die Spitze des Crus breve Incudis und Caput Stapedis verknöchert. Der Stapes hatte ganz die definitive Form, das vordere Crus war kürzer und gerader als das hintere. Proc. longus Mallei bis zu 2,8 mm verknöchert.

13. Embryo, 7 Monate alt.

Manubrium Mallei noch knorpelig. Proc. Meckelii von der Dicke eines mässigen Zwirnfadens. Incus im ganzen verknöchert; so auch der Stapes mit Ausnahme der Anheftungsfläche am Os lenticulare; letzteres auch knorpelig.

14. Embryo, 7 $\frac{1}{2}$ Monate alt.

Mit Ausnahme der äussersten Spitze des Manubrium Mallei und des Os lenticulare waren alle Gehörknöchelchen ganz verknöchert. Der Proc. longus Mallei hatte eine Länge von 4 mm.

15. Embryo, 8 Monate alt.

Verknöcherung ungefähr wie im letztbesprochenen Stadium.

Hannover scheint am meisten geneigt anzunehmen, dass alle drei Gehörknöchelchen aus der Labyrinthkapselwand entstehen (L. c. s. 495). — Köllikers (33) Bemerkung, dass sie „in erster Linie vom Perioste aus ossifizieren“ scheint Hannover für diese Knöchelchen nicht mehr als für jeden aus Primordialknorpel entwickelten Knochen zu gelten. — Eine vollständige Verbindung des Proc. longus Mallei mit dem Malleus selber tritt, seiner Meinung nach, nicht vor der Geburt ein. — Abgesehen vom Proc. longus Mallei, der zuerst und selbständig verknöchert, nimmt er für jedes der Gehörknöchelchen nur einen Verknöcherungspunkt an.

Fraser (13) untersuchte Ratten-Embryonen (8 mm — fast reif), Schwein- (1—2,6 cm), Hunde- (1—2,5 cm), Schaf- (1—4 cm), Kaninchen- (1—1,5 cm) und menschliche Embryonen

(1 cm und 4 cm). Über die vorherige Litteratur giebt er eine ausführliche Übersicht. Selbst ein Schüler Parkers, kam Fraser den Ursprung der Gehörknöchelchen betreffend zu derselben Auffassung, die jener damals aufrecht hielt (siehe Tabelle!). — Er zeigt, dass Salensky (46 und 47) den Fehler begangen, die V. jugularis prim. als Art. carotis int. zu beschreiben und abzubilden.

Gradenigo (15) veröffentlichte 1887 über „die embryonale Anlage des Mittelohrs“ und „die morphologische Bedeutung der Gehörknöchelchen“ eine bedeutende Abhandlung, welche gleichwie die Arbeiten Reicherts, Parkers und Salenskys grossen Einfluss geübt und die ich deshalb etwas eingehender referieren will.

Das Material Gradenigos bestand hauptsächlich aus Katzenembryonen. Zur Kontrolle wurden auch Kaninchen-, Hund-, Schweine- und menschliche Embryonen (von 4 bis 17 cm Sch.-St.-L.) untersucht.

Seine Arbeitsmethode war „die Methode der Serienschnitte.“

Er unterscheidet in der Entwicklung der Skelettelemente 4 Stadien:

I. Stadium: (Katzenembryo 12 und 13 mm, Schafsembryonen 13 mm entsprechend): „Knorpelgewebe findet sich noch nicht vor; die künftigen Skeletteile sind nur durch Zellenanhäufungen und Zellenstränge dargestellt. Von den Skelettelementen der zwei ersten Kiemenbogen ist nur ein Abschnitt des ersten (mandibularen) Bogens, seinem proximalen Ende entsprechend, angedeutet. Die vorknorpelige Anlage der periotischen Kapsel ist besonders gut an der lateralen unteren Wand der Gehörblase angedeutet.“

II. Stadium (Katzenembryo 15 mm Sch.-St.-L. Schafsembryonen von 2--2,20 cm entsprechend): „Echtes Knorpelgewebe ist noch nicht vorhanden; die künftigen Skelettelemente sind, wie im vorher beschriebenen Stadium, nur durch nicht

deutlich begrenzte Zellenanhäufungen und Zellenstränge dargestellt. Der Mandibularbogen erscheint in Form eines Zellenstranges, welcher proximal frei endet mit einer unbegrenzten Anschwellung an der Seite des Schädels, dem vorderen Teile der Labyrinthblase entsprechend. Er tritt weder zu dem proximalen Ende des zweiten Kiemenbogens noch zu der periotischen Kapsel in Beziehung. — Der Hyoidbogen erscheint in Form eines Zellenstranges, welcher ungefähr dieselbe Dicke als der Mandibularbogen aufweist; sein proximaler Abschnitt wendet sich zuerst ein wenig nach aussen, dann biegt er sich nach oben, vorne und innen. Das proximale Ende umgiebt ein arterielles Gefäss (*Arteria stapediales*) und bildet auf diese Weise einen vollständigen, aus dicht aneinanderliegenden Zellen bestehenden Ring (*Annulus stapediales*) und tritt zuletzt zu der Anlage der periotischen Kapsel in Beziehung. — Die *Arteria stapediales* stammt mittelst eines mit der *Arteria hyoidea*, welche in den zweiten Kiemenbogen nach unten verläuft, gemeinsamen Astes von der *Carotis* ab. — Die vorknorpelige periotische Kapsel weist die grösste Dicke entsprechend der lateralen Wand der Gehörblase auf. — Keine Spur von Labyrinthfenstern ist zu bemerken. — Die *Chorda tympani* löst sich fast rechtwinkelig vom *Facialisstamm* ab, und verläuft nach vorne und oben“, um an den medialen Teil des dritten *Trigeminuszweiges* heranzutreten.

III. Stadium (*Katzenembryo* 2 cm und *Schweinsembryonen* 3—3,5 cm *Sch.-St.-L.*): „In diesem Stadium findet man die verschiedensten Entwicklungsstufen des Knorpelgewebes vertreten, von den Zellenanhäufungen angefangen, welche in den vorhergehenden Stadien ausschliesslich vorhanden waren, bis zu dem ausgebildeten Knorpelgewebe.“

[*Gradenigo* unterscheidet drei verschiedene Entwicklungsphasen des Knorpelgewebes:

1. Vorknorpel. „Gewebe vollkommen identisch den Zellenanhäufungen, welche die Skelettelemente bei den Embryonen der früheren zwei Stadien darstellt. Zellen klein, Kern relativ gross oder körniger Inhalt, geringe Menge von Protoplasma; Inter-cellularsubstanz gering oder auch nicht wahrnehmbar. Die Zellen sind dicht aneinandergedrängt. Die Zellsubstanz sticht durch intensivere Färbung von dem umgebenden Gewebe deutlich ab.“

2. Unreifer Knorpel. „Zellen grösser, Protoplasma reichlicher; Inter-cellularsubstanz in geringer Masse schon aufgetreten, sie färbt sich noch mit Hämatoxylin, jedoch weniger als die Zellkerne.“

3. Reifer Knorpel. „Zellen gross und mit deutlich ausgesprochener Kapsel; Inter-cellularsubstanz reichlich vorhanden, von hyaliner Beschaffenheit und sich mit Hämatoxylin kaum färbend.“]

Der hintere, obere Teil (Pars canaliculi semicircularium) der periotischen Kapsel besteht aus reifem Knorpel; der vordere, untere (Pars cochlearis) aus unreifem. Die Stelle, die der Gegend des künftigen ovalen Fensters entspricht, befindet sich auf einem Zwischenstadium zwischen der vorknorpeligen Skeletanlage und dem unreifen Knorpel. „Bei diesem Stadium der Entwicklung ist keine Spur des runden Fensters zu sehen.“ Bei etwas weiter vorgeschrittenen Katzenembryonen und bei Schweinsembryonen von 3—3,5 cm sieht man jedoch ein grosses rundes Fenster, das doch noch von keiner Membran geschlossen ist. — Bei diesen bildet die vom Annulus stapedialis eingebogene Kapselwand eine Lamelle (Lamina stapedialis), die sich durch die geringe Färbbarkeit ihres äusseren, an den Annulus stossenden Zellenlagers leicht von übrigen Teilen der periotischen Kapsel abgrenzen lässt.

Malleus und Incus sind vom proximalen Ende des Mandibularbogens gebildet und fangen schon an „die morphologischen Charaktere des erwachsenen Individuums“ zu zeigen. „Hammer-

und Ambos-Körper sind knorpelig; der obere (soll wohl heissen: untere) Abschnitt des Hammergriffes und des langen Ambosschenkels und der grösste Teil des Processus brevis des Ambosses sind nur durch die vorknorpelige Anlage, d. i. einfache Zellenanhäufungen dargestellt.“ — Der Hyoidbogen ist nun nur halb so dick wie der Mandibularbogen. Er besteht zum grössten Teil aus unreifem Knorpel. „Der unmittelbar unterhalb des Annulus stapediale gelegene Teil hat die histologischen Charaktere der vorknorpeligen Anlage beibehalten“; die diesen Teil zusammensetzenden Zellen färben sich mit Hämatoxylin weniger stark und sind „weniger dicht aneinander gedrängt.“ Der lange, abwärts gewachsene Ambosschenkel ist mit dem Annulus stapediale in Verbindung getreten. „Die Arteria stapediale ist viel dünner geworden, und kann nur eine kurze Strecke über den Ring verfolgt werden. Sie stammt jetzt direkt von der Carotis ab.“

IV. Stadium. (Menschliche Embryonen 4 und 4^{1/2} cm Sch. St. L.). — „Das Gewebe der Kiemenbogen und der periotischen Kapsel bietet fast überall das Aussehen des reifen Knorpels; die Verknöcherung dieser Elemente ist noch nicht aufgetreten, ausgenommen am distalen Ende des Mandibularbogens. Die meisten Deckknochen sind schon aufgetreten. — Der Hammer bietet schon die Form des Hammers eines erwachsenen Menschen dar; bei selbem sind bereits die Andeutungen des kurzen und des muskulären Fortsatzes zu erkennen. Der verhältnismässig dicke Griff erscheint konkav gegen vorne; durch die schiefe Lage des gesamten Knöchelchen tritt das stumpfe Griffende mit der gegenüberliegenden Wand der periotischen Kapsel in Berührung. Der Processus Folianus Mallei tritt in Form eines schmalen, an der unteren medialen Fläche des Meckelschen Knorpels anliegenden Leistchens auf. — Der Hammer erscheint mit dem Ambos knorpelig partiell vereinigt, der betreffenden Gelenkfläche entsprechend. — Der Ambos

bietet auch annäherungsweise die Form, welche beim Erwachsenen anzutreffen ist. Das Ende des langen Ambosschenkels tritt zu dem distalen Rande des Annulus stapedialis in Beziehung, indem es sich in seinem untersten Stücke stark nach innen biegt. — Es ist keine Spur eines getrennten knorpeligen Os lenticulare s. Sylvianum zu sehen. Der kurze Ambosschenkel wird in einer fast quer gerichteten Furche der vorderen Fläche des hinteren periotischen Fortsatzes aufgenommen, und mittelst faserigen Bindegewebes fixiert. — Der Reichertsche Knorpel hat jede Beziehung zum Annulus stapedialis verloren; er tritt in faserige Verbindung mit einem absteigenden Fortsatze der periotischen Kapsel und verschmilzt mit diesem in einem späteren Entwicklungsstadium. Die Lamina stapedialis wird rund herum von der übrigen, vestibularen Wand durch das Hineindringen von faserigem Bindegewebe differenziert. Der mediale Rand des Annulus stap. dringt allmählich in die Lamina hinein; das Gewebe der Lamina verschmilzt teilweise mit dem Gewebe des Annulus, und erfährt teilweise einen Involutionsvorgang. — Das runde Fenster ist schon mit der Anlage der Membrana tympani secundaria zu sehen. — Der Musculus tensor tympani und der Musculus stapedius sind deutlich differenziert. — Der Annulus tympanicus stellt den grösseren Teil eines knöchernen Ringes dar. Der Abschnitt, welcher direkt unterhalb des letzten Teiles des Meckelschen Knorpels liegt, ist der breiteste; er besitzt die Form einer dünnen, gegen oben konvexen Lamelle, und fast die Breite der unteren konvexen Fläche des Meckelschen Stabes. Diese Lamelle hört frei nach hinten auf, bevor der Meckelsche Knorpel in den Hammerkörper übergeht. Nach vorne und unten setzt sich die Lamelle in einer dünnen, knöchernen, fast cylinderischen Spange fort, welche sich nach hinten krümmt, um an die mediale, obere Seite des Reichertschen Knorpels zu gelangen. An der Stelle, wo dieser Knorpel direkt nach oben umbiegt, bleibt der hintere

Rand des tympanalen Ringes medialwärts und vorne von ihm, um frei in der Höhe ungefähr des stumpfen Endes des erwähnten Reichertschen Knorpels zu enden.“

Bei späteren Stadien (menschlichen Embryonen von 5—10 cm fand Gradenigo keine wichtigeren Veränderungen des Malleus und Incus. — Die sich auf die Stapesanlage beziehenden Veränderungen beschreibt er folgendermassen: „Entsprechend der Peripherie der Lamina stapediale zertrümmern und vernichten die hineindringenden Bindegewebsfaserzüge die einzelnen Knorpelzellen. An dem centralen Teile der Lamina hingegen erscheinen die Zellen verdrängt und in einem Zustande von beginnender Atrophie. Die Lamina sieht sehr verschmälert aus. — Obschon in dieser Entwicklungsphase die Grenzschicht nicht mehr zu sehen ist, bleibt die Lamina stapediale doch scharf von dem Annulus getrennt; die kleinen und gut gefärbten Zellen des letzteren scheinen eine rege karyokinetische Thätigkeit zu besitzen. — In weiteren Stadien ist es nicht möglich an der Basis der schon ziemlich gut ausgebildeten Stapes die Lamina deutlich zu erkennen.“ — Das Ligamentum annulare bildet sich sowohl 1. „durch Hineinwanderung der Bindegewebsfasern hauptsächlich von der tympanalen Seite her, der Peripherie der Lamina entsprechend“, als 2. „durch direkte Umwandlung der zunächst liegenden Knorpelzellen in faseriges Gewebe.“

Gradenigo behandelt auch ausführlich das Entstehen des tubotympanalen Raumes und die morphologische Bedeutung der Gehörknöchelchen. Da jedoch diese Fragen nicht innerhalb des Gebietes meiner Untersuchung fallen, übergehe ich dieses Kapitel.

v. Noorden (38) untersuchte drei der Hisschen Sammlung angehörige menschliche Embryonen, Lhs., Zw. und Lo. Bei dem Embryo Lhs (17 mm NL.; ungefähr 50 Tage alt) fand er die Arteria mandibularis (stapediale) „ein kleines rundliches Knorpelhäufchen, das weder zum Meckelschen Knorpel, noch

zum Labyrinthknorpel in Beziehung stand“, durchbohrend. Von dieser Knorpelpartie meint er, dass sich nur die Crura stap. (teilweise oder ganz) entwickeln. Ausserdem besitzt nämlich der Stapes eine „intramurane“ Anlage, die sich einige Tage später zu entwickeln anfängt. — Bei Embryo Zw. (18,5 mm NL., ca. 7½ Wochen alt) begrenzt sich diese innerhalb der vorderen Labyrinthwand als eine kleine, ovale Knorpelmasse, die stärker gefärbt ist als die übrige Labyrinthwand, mit dieser aber direkt (d. h. ohne Bindegewebebegrenzung) verbunden ist. Von dieser Knorpelscheibe aus strecken sich kaudal zwei durch die Arteria stap. getrennte „Säulchen“. Die Knorpelscheibe mit diesen Säulchen betrachtet er als die von der Labyrinthkapsel stammende Partie der Stapesanlage. — Embryo Lo (23 mm NL., ca. 8½ Wochen alt) scheint sich wie Zw. verhalten zu haben; hierüber finden sich jedoch keine besonderen Angaben. — „Die ganze Bildung des Stapes bis zur Erreichung seiner typischen Gestalt geht in der siebenten bis achten Woche vor sich.“

Rabl (42) hebt hervor, dass man sich „um sich von der Entwicklung des Steigbügels aus dem Hyoidbogen zu überzeugen“, an solche Embryonen halten muss, „bei denen der Reichertsche Knorpel noch nicht knorpelig ist, sondern durch ein Chondroblastem repräsentiert wird. Ist einmal Knorpel gebildet, so ist es nicht mehr möglich, sich ein bestimmtes Urteil zu verschaffen, und zwar deshalb nicht, weil nun auch schon eine Verbindung des Steigbügelknorpels mit dem Ambosknorpel eingetreten ist. — Um die Arteria stapedia krümmt sich das Chondroblastem des Reichertschen Knorpels herum, und zwar in der Weise, dass es später die Arterie mit zwei Schenkeln, eben den beiden Schenkeln des Steigbügels, umfasst.“ — Der Musculus stapedijs tritt bei Schaf- von 17 mm und Schweins-embryonen von 15,8 mm Nackensteisslänge auf. Er scheint gemeinsamen Ursprung mit dem M. stylohyoideus zu haben und

wird wie dieser vom N. facialis, dem Nerv des Hyoidbogens, innerviert. Der M. tensor tympani gehört genetisch zur selben Gruppe wie der M. tensor veli palatini und wird wie dieser vom N. trigeminus, dem Nerv des Mandibularbogens innerviert.

Da Rabl die Beobachtung gemacht, dass die Nerven der Visceralbogen im übrigen „mit peinlicher Gewissenhaftigkeit“ jeder die Produkte seines Bogens versorgen, so sieht er in dem erwähnten Innervationsverhältnis des M. stapedius einen starken Beweis für die Bildung des Stapes aus dem Hyoidbogen.

Staderini (57) studierte die ersten Entwicklungsstadien des Annulus stapediale bei Schweinsembryonen (15—21 mm).

Stadium I. (Embryo 15 mm). Keine Spur von Knorpelgewebe. Der Hyoidbogen endigt oben mit einer kleinen, runden Auftreibung, die sich mit dem Auswuchs der periotischen Kapsel hinter der Facialisaushöhlung vereint. Der Annulus stapediale fängt als ein Zellenring um die Arteria stapediale an, ohne Verbindung mit den angrenzenden Teilen; übrigens undeutlich abgegrenzt, wird er von der periotischen Kapsel durch einen hellen Bindegewebsstreifen getrennt. Der mandibulare Bogen ist nicht mit der periotischen Kapsel verbunden.

Stadium II. (Embryo 16 mm). Der Annulus stapediale hat an seiner äusseren Seite eine kleine Zellenanhäufung, die mit dem unteren, inneren Teil des proximalen Endes des Mandibularbogens in direkter Verbindung steht. Der oben erwähnte, helle Bindegewebsstreifen zwischen dem Annulus und der periotischen Kapsel ist jetzt verschwunden; die Grenze jedoch infolge der verschieden starken Färbung noch immer deutlich.

Stadium III. (Embryo 17,5 und 18,5 mm). Noch ist kein Knorpelgewebe gebildet. Die Verbindung des Hyoidbogens mit der periotischen Kapsel ist schmaler geworden und hat sich medialwärts gebogen. Durch einen (offenbar nach dem vorigen

Stadium entstandenen) Zellenstrang ist der Hyoidbogen mit dem Mandibularbogen sowie auch mit dem Annulus stapedialis in Verbindung getreten.

Stadium IV. (Embryo 21 mm). Embryonaler Knorpel hat angefangen in der Basis cranii und in der Mittelpartie des Mandibularbogens aufzutreten. Sonstige Verhältnisse wie im vorigen Stadium.

Der Annulus stapedialis entsteht also selbständig ohne primären Zusammenhang weder mit den Visceralknorpelanlagen noch mit der periotischen Kapsel.

Dreyfuss (10) publizierte 1893 die Resultate einer genauen Untersuchung, die für uns ein besonderes Interesse besitzt, da sein Material zum grossen Teil aus menschlichen Embryonen bestand (Embryonen vom Beginn des dritten bis zum Ende des sechsten Monats). Die Lücken ergänzte er mit Kaninchen- und Meerschweinchen-Embryonen.

Er unterscheidet vier histologische Entwicklungsstadien:

1. Blastem (Bildungsmasse, Formating tissue). Ist durch regelmässig geformte, runde oder ovale Kerne und durch weniger dichte Gruppierung und Tingierung der Zellen vom Stadium 2 verschieden.

2. Chondroblastem oder Vorknorpel. (Entspricht Gradenigos und Rabls erstem Stadium.) Lässt sich vom Blastem durch eine dichtere Gruppierung und Tingierung der Zellen unterscheiden; ausserdem durch das häufige Vorkommen von unregelmässig geformten Kernen, die ihre runde oder ovale Form zuweilen gegen eine spindelförmige vertauschen. Intercellulargewebe findet sich absolut nicht. — Aus diesem Entwicklungsstadium bilden sich gewöhnlich nur Knorpel und Perichondrium (nur ausnahmsweise Bindegewebe „infolge von Resorptions- oder Involutionvorgängen“).

3. Jungknorpel. Anfangendes Auftreten von Intercellularsubstanz.

4. Reifer Knorpel.

Dreyfuss' frühestes Stadium war ein Meerschweinchen-Embryo von 22 Tagen. — Ich referiere in Kürze seine wichtigsten Beobachtungen an diesem:

„Von dem ersten Kiemenbogen ist das proximale Ende noch nicht in das vorknorpelige Stadium eingetreten; es stellt vielmehr eine breite Blastemmasse dar, die sich vor dem Facialis in der Höhe seines Knies nach der Labyrinthanlage zu wendet und dort an ein Blastemgewebe anstösst, das die Anlage des Annulus stapedialis darstellt. — In ähnlicher Weise verhält sich das Blastem des zweiten Kiemenbogens. Auch diese legt sich an den Annulus stapedialis an und begrenzt denselben von unten. — Die blastematöse Anlage des Annulus stapedialis stellt sich dar als eine um ein dünnes Gefäss gruppierte Zellanhäufung. Diese centrierte Schichtung der Zellen um das Gefäss (Arteria stapedialis, Arteria mandibularis Salensky) berechtigt uns, die Zellanhäufung von den proximalen Enden der beiden Kiemenbogenblasteme abzugrenzen; beide liegen jedoch dem Annulus dicht an. Nach aussen von ihm verläuft der Facialis, nach innen liegt indifferentes Gewebe, das die laterale Peripherie des Blastems der Labyrinthkapsel umbiegt. Der Annulus stapedialis ist also ursprünglich durch indifferentes Gewebe von der Labyrinthkapsel getrennt und hat nichts mit ihr zu thun.“

Bei einem Kaninchenembryo von 15 Tagen (ein etwas vorgeschritteneres Stadium als das 22 tägige Meerschweinchen-Embryo) hat sich das Blastem des ersten Kiemenbogens am proximalen Ende aufgeheilt und ist zu indifferentem Gewebe geworden, sodass jetzt der Annulus stapedialis in einer gewissen Entfernung vom proximalen Ende des ersten Kiemenbogens sich befindet. — Der zweite Kiemenbogen bietet genau dasselbe Stadium wie beim vorhergehenden Embryo. Es liegt also sein proximales Blastem dem Annulus stapedialis dicht an.

Bei einem Kaninchenembryo von 16 Tagen „besteht die periotische Kapsel aus vorknorpeligem Gewebe; aus demselben Gewebe sind auch diejenigen Stellen der Kapsel zusammengesetzt, an denen sich später die beiden Fenster ausbilden. — Hammer und Ambos sind bereits getrennt. — Der Hammerkopf stellt das etwas kolbig angeschwollene Ende des Meckelschen Knorpels dar. Von seinen späteren Fortsätzen ist das Manubrium als Blastem angelegt, das von dem Hammerkopf aus nach innen und etwas nach vorn in fast horizontaler Richtung auswächst. — Der Kopf des Hammers besteht aus jungknorpeligem Gewebe, das allmählich nach unten in der Gegend des Hammerhalses in Vorknorpel und im Manubrium in Blastem übergeht. Der Ambos ist vorknorpeliger Struktur. Sein Körper umgibt auf beiden Seiten das proximale Ende des Hammers. Der kurze Ambosschenkel ist noch recht jugendlicher Struktur und verliert sich allmählich in die Kapsel der Bogengänge. Der lange Fortsatz des Ambos ist blastematös und von unbestimmter Kontur. Er geht parallel dem Manubrium mallei im indifferenten Gewebe der Paukenhöhle nach dem Annulus stapedialeis zu. Der lange Fortsatz des Ambosses, ebenso wie der Hammergriff haben sich also innerhalb der letzten 24 Stunden gebildet. Der Annulus stapedialeis hat sich nunmehr an die Vorhofswand angelegt in Form eines von der Arteria stapedialeis durchbohrten vorknorpeligen Ringes. — Vom Annulus stapedialeis ist das proximale Ende des zweiten Kiemenbogens, soweit es durch seinen runden Querschnitt als wohlbegrenzten Vorknorpel sich zeigt, weit entfernt, aber auch selbst die obere Fortsetzung des proximalen Endes“, die als ein „auf dem Querschnitte sichelförmiges Blastem“ den vorderen, äusseren Teil des N. facialis bekleidet, „ist sowohl vom Annulus stapedialeis als vom unteren Ende des langen Ambosschenkels in genügender Entfernung; indifferentes Gewebe der Paukenhöhle liegt dazwischen.“



Fig. 1




Fig. 2




Fig. 5

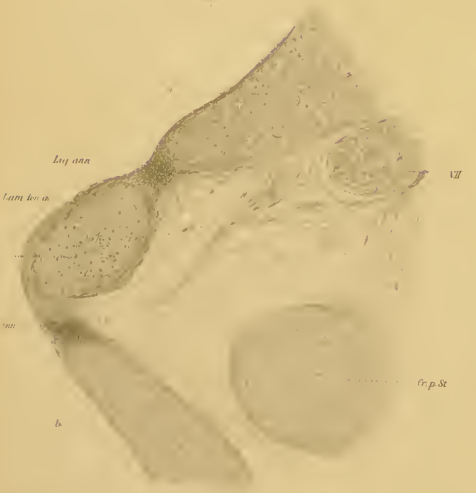


Fig. 3

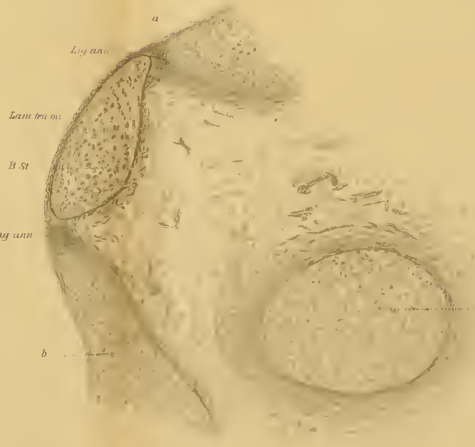


Fig. 4




Fig. 6

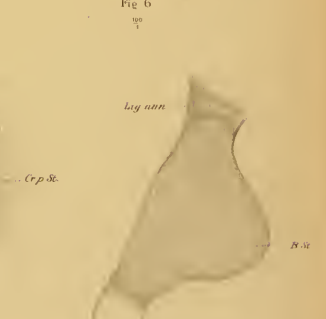


Fig. 7

L. longicauda (Fig. 1, 2, 3, 4, 5, 6, 7, 8, 9, 10, 11, 12, 13, 14, 15, 16, 17, 18, 19, 20, 21, 22, 23, 24, 25, 26, 27, 28, 29, 30, 31, 32, 33, 34, 35, 36, 37, 38, 39, 40, 41, 42, 43, 44, 45, 46, 47, 48, 49, 50, 51, 52, 53, 54, 55, 56, 57, 58, 59, 60, 61, 62, 63, 64, 65, 66, 67, 68, 69, 70, 71, 72, 73, 74, 75, 76, 77, 78, 79, 80, 81, 82, 83, 84, 85, 86, 87, 88, 89, 90, 91, 92, 93, 94, 95, 96, 97, 98, 99, 100)

Verlag von G. Fischer

Kaninchen-Embryo von 17 Tagen.

„Der Meckelsche Knorpel, der in einem leicht nach oben konvexen Bogen in den Hammerkopf übergeht, zeigt jungknorpelige Struktur, desgleichen der Hammerkopf und -Hals. Das Manubrium hat Vorknorpel. Der kurze Hammerfortsatz ist noch nicht formiert; an seiner Stelle liegt eine Zellmasse, die durch den Zusammenfluss der Zellreihen der Membrana propria des Trommelfelles gebildet wird. — Vom Processus longus sive Folianus ist noch nichts zu sehen. — Der Ambos hat nunmehr seine Schenkel vollständig, quoad formationem, entwickelt. Der Körper ebenso wie der Hauptteil der Fortsätze besteht aus Jungknorpel. — Der Annulus stapediale stellt einen median abgeplatteten, jungknorpeligen Ring dar, die Arteria stapediale ist verschwunden. Der Ring senkt sich bereits tief in die Labyrinthwand hinein. Der Vorknorpel des ovalen Fensters ist von dem andrängenden Annulus stapediale komprimiert und stellt so nunmehr ein verdicktes Perichondrium der Vorhofkapsel dar. Der Vorknorpel der Labyrinthwand rings um den Stapes ist in seinem Zustand erhalten geblieben (ebenso wie die Stelle des runden Fensters), während die übrige Labyrinthwand jungknorpeliger Struktur geworden ist. — Hammer und Ambos werden von einander durch eine Zwischenscheibe getrennt. Zwischen dem langen Ambosschenkel und dem Annulus stapediale findet sich keine Zwischenscheibe, ein Umstand, der darin seine Erklärung findet, dass Ambos und Steigbügel ursprünglich von einander getrennt sind und dass ihre Verbindung oder Berührung erst durch das Hervorwachsen des langen Ambosschenkels hergestellt wird. — Der gesamte Reichertsche Knorpel hat jungknorpelige Struktur. Zwischen dem proximalen Ende des Bogens und der Labyrinthwand, an der äusseren Seite des Facialis hat sich unterdes eine Zellanhäufung (die Dreyfuss „Schaltstück oder Intercalare“ nennt) verdichtet, die ihren Ursprung entweder am Primordialkranium oder im indifferenten Gewebe

der Paukenhöhle nimmt, doch aber wohl auch Reste des proximalen Blastems des zweiten Kiemenbogens enthält.“ — *Musculus tensor tympani* und *Musculus stapedius* sind angelegt. — Die *Chorda tympani* verläuft unterhalb der Zwischenscheibe zwischen langem Ambosschenkel und dem Hammerhals. — Der *Annulus tympanicus* ist in seinem unteren und vorderen Teil bindegewebig angelegt.

Kaninchenembryo von 20 Tagen.

„Das Knorpelbild der Labyrinthkapsel ist nunmehr überall als reifer Knorpel zu bezeichnen. Der Hammer selbst besteht ebenso wie der Meckelsche Fortsatz aus reifem Knorpel. Der Hammerkopf hat bedeutend an Volumen zugenommen, ebenso der langgestreckte Hammerhals. Der *Processus brevis mallei* ist nun jungknorpelig formiert. — Während der Hammerkörper eine vertikale Stellung hat, verläuft der Handgriff in einer nahezu horizontalen, nach vorn und innen gerichteten Linie. Der Handgriff hat eine jüngere Knorpelstruktur als der Kopf und Hals. — Der Ambos besteht aus demselben Knorpelgewebe wie der Hammer. Sein langer Schenkel trägt an seinem Ende ein bedeutend unentwickelteres Knorpelgebilde, das Linsenbein. Der kurze Fortsatz, nunmehr vollständig knorpelig, senkt sich tief ein in eine Nische der Labyrinthwand dicht am äusseren Bogengang; er wird mit dem Knorpel der Labyrinthkapsel durch ein straffes, kronenförmig von allen Seiten sich an ihm befestigendes Band verbunden. — Hammer und Ambos bilden eine, wenn auch noch einfach gestaltete Gelenkfacette. Die Zwischenscheibe ist fast ganz geschwunden. Die beim 17-tägigen Kaninchen 4—5—6 fache Zelllage derselben ist auf eine einfache Zellreihe geschrumpft. Am Steigbügel imponiert die massige Basis, welche aus der allmählichen Abplattung der medialen Ringfläche entstanden ist. Die Schenkel sind ziemlich schlanke, aber auch kurze Gebilde. Der gesamte Steigbügel ist knorpelig. Das vorknorpelige Gewebe, das beim 17-tägigen Embryo noch an der

Stelle des ovalen Fensters als vestibulärer Überzug des Steigbügelrings zu sehen war, ist ebenfalls geschwunden bzw. auf eine dünne bindegewebige (perichondrale) Lamelle reduziert, die wir am besten als Fortsetzung des inneren Vorhofsperichondriums auffassen. Rings um die Steigbügelbasis ist noch ein grosser Bezirk der Labyrinthwand bindegewebig geworden, also aus dem Vorknorpel in Bindegewebe übergegangen, das Ligamentum annulare baseos stapedis. — Der Reichertsche Knorpel ist mit der knorpeligen Bogengangskapsel kontinuierlich verbunden. Das oben beschriebene Schaltstück oder Intercalare ist nämlich mit beiden Teilen verschmolzen und knorpelig geworden.“ — Die Grenze zwischen dem Schaltstück und dem Reichertschen Knorpel wird durch den scharfen (ungefähr rechten) Winkel markiert, der dadurch gebildet wird, dass letzterer, von der medialen Seite kommend, mit dem ersteren sagittal verlaufenden zusammenstösst. — „Vom Annulus tympanicus ist der ganze untere und vordere aufsteigende Ast in Form einer Leiste formiert. Das Innere dieser Leiste enthält eine Zellgruppierung, die auf die beginnende Verknöcherung hindeutet. Der obere Teil des Annulus tympanicus ist von der bindegewebigen Anlage des Schläfenbeins nicht zu trennen.“

Dreyfuss' frühzeitigster, menschlicher Embryo hatte eine Länge (Sch. St. L.) von 43 mm. Von seiner Beschreibung desselben interessiert uns besonders folgendes: „Der Hammerkopf, welcher kontinuierlich in den Meckelschen Knorpel übergeht, überragt an Höhe den ihm anliegenden Kopf des Ambosses. Unter dem Meckelschen Knorpel liegt ein dünnes Knochenstäbchen, der Processus Folianus s. longus Mallei; dasselbe steht mit dem bindegewebigen Annulus tympanicus in Zusammenhang. Der Ambos, welcher ebenso wie der Hammer aus jungem Knorpel besteht, trägt am unteren Ende seines langen Schenkels den Linsenfortsatz, der sich an den Annulus stapediale anlegt. — Hammer und Ambos werden durch ein

einfaches Gelenk von einander getrennt. — Der Annulus stapediale buchtet sich mit seiner vestibularen Fläche in das ovale Fenster ein. Dieses wird ausgefüllt von einem Gewebe, das ich als vorknorpelig bezeichnen muss und das kontinuierlich und allmählich in den Knorpel der übrigen Vestibularwand übergeht. Eine Arteria stapediale ist nicht vorhanden. — Der Reichertsche Knorpel ist an seinem proximalen Ende mit der anstossenden Bogengangkapsel durch Bindegewebe verbunden, es besteht also kein kontinuierlicher Übergang. In der Fenestra rotunda liegt ein ähnliches Gewebe wie in der Fenestra ovalis, doch ist seine bindegewebige Struktur durch Einlagerung zahlreicher Spindelzellen deutlicher. — Musculus tensor tympani und Musculus stapedius sind entwickelt.“

Menschlicher Embryo von 53 mm Sch.-St.-L.

„Nur die untere und vordere Leiste des Annulus tympanicus ist in diesem Stadium ossifiziert. Ebenso ist der Processus Folianus knöchern und mit dem Knorpel des Hammerhalses durch Bindegewebe verbunden. Sowohl das Knorpelgewebe des Annulus stapediale als die primäre Platte im ovalen Fenster sind in ihrer Struktur reifer geworden. Diese Platte ist jetzt ein jugendliches Knorpelgebilde mit dichtstehenden runden Zellen, aber bereits hinreichend vieler Interzellularsubstanz, um als Knorpel angesehen werden zu können. Zwischen dem Annulus stapediale und dieser primären Platte findet keine Spur von Verschmelzung statt. Dagegen hat bereits die Differenzierung der ovalen Knorpelplatte vom Labyrinthknorpel begonnen und zwar geschieht dies durch Hereinwuchern von Fasergewebe von der Paukenhöhlenfläche der Vorhofswand. Dieses Fasergewebe ist der Vorgänger des Ligamentum annulare baseos stapedis. — Der Reichertsche Knorpel ist mit seinem proximalen Ende mit dem Processus perioticus posterior (Gradenigo) vollständig verschmolzen und die Verschmelzungsstelle nirgends mehr sichtbar.“

Menschlicher Embryo von ca. 75—80 mm Sch.-St.-L.

„Die jungknorpelige Platte des ovalen Fensters, wie wir sie noch im vorigen Stadium sahen, ist auf eine schmale, bindegewebige Lamelle reduziert. Das Knorpelgewebe an der vestibularen Seite des Annulus stapediales ist noch in jugendlichem Zustande und trägt einen perichondralen Überzug.“

„Die nächstfolgenden Embryonen von 91 und 100 mm Sch.-St.-L. bieten ungefähr gleichmässige Entwicklungszustände: Annulus tympanicus: Weitere Ausbildung der Verknöcherung. — Hammer: Schlankere Formation des Kopfes und Halses; stärkere Prominenz des kurzen Fortsatzes. Stehenbleiben der Entwicklung im Meckelschen Knorpel. — Ambos: Ebenfalls schlankere Formation des Kopfes und damit feinere Ausbildung des Hammer-Ambosgelenkes. Stärkere winkelige Abknickung des Linsenfortsatzes zur Achse des langen Schenkels. — Steigbügel und ovales Fenster: Die bindegewebige Lamelle im ovalen Fenster weiter verdünnt und als direkte Fortsetzung des Perichondriums der inneren Vorhoffläche erscheinend. Das Ligamentum annulare ausgebildet. Das Gewebe der Steigbügelchenkel ist reifer Knorpel, die Basis dagegen noch in jüngerem Zustande.“

Bei den übrigen Menschen-Embryonen (vom 4, 5 und 6 Monat) war hauptsächlich das Fortschreiten der Ossifikation Gegenstand der Untersuchung Dreyfuss'.

Foetus vom Anfang des vierten Monats: „Beginn der Ossifikation am Hammer und Ambos von dem Perichondrium an der medialen Seite ausgehend.“ Der Ossifikationspunkt des Hammers liegt an der Stelle, „wo sich der Processus Folianus an den Hammer ansetzt“; der des Ambosses „an der Stelle, wo der lange Schenkel nach unten abgeht. — Steigbügel noch vollkommen knorpelig.“

Foetus Anfang des fünften Monats: „Die Hauptmasse des Hammerkopfes ist knöchern“; oben ist er jedoch von einer

schräg (nach hinten und aussen) aufsitzenden Knorpelkappe bedeckt. „Hals, kurzer Fortsatz und Handgriff sind knorpelig. — An dem Ambos ist die Verknöcherung am langen Schenkel heruntergegangen und hat bis an die Umbiegungsstelle am Os lenticulare Platz gegriffen. Der Kopf, der kurze Fortsatz und das Linsenbein sind knorpelig. Der Steigbügel ist noch knorpelig. — Der Processus Folianus ist durch straffes Bindegewebe mit dem stark an Dicke reduzierten Meckelschen Knorpel, dem Annulus tympanicus und mit dem Hammerhals verbunden.“

Fötus Mitte des fünften Monats: „Fast der ganze Hammerkopf ist knöchern; jedoch besteht noch die Knorpelkappe.“ Sonst keine Veränderungen.

Fötus Ende des fünften Monats: „Hammer: Kopf und Hals vollständig ossifiziert mit Ausnahme eines Knorpellagers, das die Berührungsfläche mit dem Ambos darstellt. Handgriff und kurzer Fortsatz sind noch durchaus knorpelig. Der Meckelsche Knorpel ist auf ein dünnes Knorpelgebilde reduziert, seine peripheren Partien, besonders die untere, haben sich bereits in Bindegewebe verwandelt.“ — Ambos: Der ganze Ambos mit Ausnahme der Berührungsfläche gegen den Hammer und der äussersten Enden der Prozesse ist nun verknöchert. „Der lange Schenkel zeigt als das erste der Mittelohrgebilde einen Markraum.“ — Steigbügel: „Die Steigbügelbasis ist knöchern mit Ausnahme der vestibulären und der Gelenkfläche, die einen Knorpelüberzug tragen (dieser Knorpelüberzug ist jedoch nicht der Rest der primären vorknorpeligen ovalen Fensterplatte). Die Hauptmasse der beiden Schenkel, nämlich der der Basis zu gelegene Teil ist knöchern, der ganze Kopf und das laterale Drittel beider Schenkel dagegen knorpelig.“

Fötus im sechsten Monat: „Die Ossifikation macht jetzt langsamere Fortschritte. Im Hammerkopf bildet sich ein Markraum. Im Ambos geht die Verknöcherung etwas weiter in den Linsenfortsatz hinein. Das Köpfchen des Steigbügels und das

laterale Schenkeldrittel beginnt nun ebenfalls zu verknöchern. In beiden Schenkeln bilden sich Markräume.“

Von den Thesen, die Dreyfuss am Ende seiner Arbeit aufgestellt, will ich besonders folgende referieren, auf die ich später Gelegenheit haben werde zurückzukommen:

These 2. „Das Blastem des proximalen Endes des ersten Kiemenbogens liegt dem Blastem des Annulus stapediale an.“

These 3. „Das Blastem des proximalen Endes des ersten Kiemenbogens verschwindet bald und verwandelt sich in Bindegewebe.“

These 4. „So entsteht ein Stadium, wo das vorknorpelige Ende des ersten Kiemenbogens in einer gewissen Entfernung vom Steigbügelring gelegen ist.“

These 5. „Der Handgriff des Hammers und der lange Schenkel des Ambosses wachsen zu gleicher Zeit in paralleler Richtung nach vorn, innen und unten aus.“

These 8. „Der zusammenhängende Hammer- und Amboskörper trennt sich kurz vor Aussendung der ad 5 genannten Fortsätze infolge der Bildung einer Zwischenscheibe. (Die Art der Trennung wurde bis jetzt noch nicht beobachtet).“

These 11. „Sobald die Anlage des Annulus stapediale als eine konzentrisch um ein kleines Gefäß gelagerte Zellanhäufung erkennbar ist, liegt sie zwischen dem Blastem des proximalen Endes des ersten und des zweiten Kiemenbogens. Sie ist aber von beiden durch die konzentrische Schichtung ihrer Zellen wohl zu trennen, also vorderhand als unabhängige Bildung zu betrachten.“

These 17. „Das Ligamentum annulare baseos stapediale wird hauptsächlich gebildet aus Elementen des beschriebenen Vorknorpels (im ovalen Fenster) und aus Spindelzellen, die vom Perichondrium der tympanalen Oberfläche der Vorhofkapsel hereinwachsen.“

These 19. „Das Gelenk zwischen langem Ambosschenkel und Steigbügelring wird nicht in Form des Auftretens einer Zwischenscheibe gebildet, da der lange Ambosschenkel ja erst an den Annulus stapediale heranwachsen muss, die beiden Gebilde also nie ein Continuum bilden.“

These 21. „Nach Resorption bezw. Involution des proximalen Endblastems des zweiten Kiemenbogens besteht eine zeitlang keine Verbindung zwischen der periotischen Kapsel und dem proximalen Ende des vorknorpeligen zweiten Kiemenbogens.“

These 22. „Die Verbindung zwischen dem proximalen Ende des definitiven Reichertschen Knorpels und der Kapsel der Bogengänge wird hergestellt durch ein neu auftretendes, zuerst vorknorpeliges, später knorpeliges Gebilde“ („Intercalare oder Schaltstück“).

These 24. „Der Processus styloideus Politzer besteht aus dem oberen Ende des Reichertschen Knorpels, dem Schaltstück und dem angrenzenden, spät verknöchernden Bezirk der Bogengangskapsel.“

Baumgarten (3) untersuchte einen 3 cm langen menschlichen Embryo. Er ist unter den früheren Verfassern der einzige, der Rekonstruktionsbilder der Gehörknöchelchen geliefert.

„Der künftige Proc. brevis und das Manubrium Mallei ragen nach unten weit hervor und sind als solche in ihrer Gestalt bereits erkennbar.“ Der Hammer ist vom Ambos nur durch einen auf den Querschnitten deutlich hervortretenden „dunklen Streifen von Knorpelzellen“ getrennt. „Mit dem Meckelschen Knorpel ist dagegen der Hammerkörper noch vollständig eins.“ — Aussen vom Hammer und Meckelschen Knorpel sah er „einen schmalen Zellstreifen, weit hinab bis in die Gegend des künftigen Unterkiefers verfolgbar“; dieser Zellstreifen, der „unzweifelhaft einer der Belegknochen des Meckelschen Knorpels ist“, soll nach Baumgartens Auffassung „sehr wahrscheinlich“

mit dem Proecessus Folianus identisch sein. „Am Ambos sind Corpus, Proc. brevis und longus deutlich unterscheidbar, er hat also die künftighin bleibende Form schon etwa erhalten, während die beiden anderen Gehörknöchelchen, Hammer und Steigbügel, noch bedeutende Umgestaltungen erleiden, ehe auch sie am Ende ihrer Metamorphosen angelangt sind. Einzig das Os lenticulare ist noch nicht vorhanden, der Steigbügel steht in direkter Berührung mit dem langen Fortsatz des Ambos. — Im gegenwärtigen Entwicklungsstadium ist der Steigbügel noch nichts als ein derber, gleichmässig gerundeter Knorpelring, dessen medialer Teil höher steht als der laterale, sodass er an der Stelle, wo er sich an den Ambos anlegt, einen Winkel von 45° mit der Horizontalebene bildet. Von einem Unterschied in der Krümmung der Schenkel und von einer Fussplatte ist nichts zu bemerken. — Die Arteria stapediale ist sehr klein und wahrscheinlich schon im Stadium der Involution befindlich.“ — Der Reichertsche Knorpel steht zwar im Kontakt mit der Labyrinthkapsel, ist aber nicht mit derselben verschmolzen. „Er hebt sich von ihr im Gegenteil durch seine weit grössere Zellenmenge auf gleichem Raume, und damit durch seine viel intensivere Färbung sehr deutlich ab. — Hinter dem Reichertschen Knorpel, zwischen ihm und der Gehörblase, sieht man den Durchschnitt des Facialis, der Hyoidbogenknorpel dient also hier dazu, einen Teil der Wand des Fallopischen Kanals zu bilden.“ — Vom oberen Ende des Reichertschen Knorpels „ziehen einige dunklere Zellenstreifen um den Facialis herum zum Steigbügel hinüber. Die Lehre, nach welcher der Steigbügel aus dem Knorpel des zweiten Kiemenbogens hervorgeht, lässt sich mit dieser Erscheinung wohl in Einklang bringen.“ — Dafür spricht auch der Umstand, dass „in der knorpeligen Struktur des Hammers, des Ambosses und des Meckelschen Knorpels einerseits, des Steigbügels und des Reichertschen Knorpels andererseits ein bemerkenswerter Unterschied insofern

existiert, als die beiden letzteren Organe auf gleichem Raum eine viel reichere Entwicklung der zum Aufbau dienenden Zellen zeigen, als erstere; gewiss doppelt so zahlreich.“

Über die Frage, ob die Lamina stapediale ihren Ursprung der Labyrinthkapsel zu danken hat oder nicht, spricht sich Baumgarten folgendermassen aus: „Die Wand der Gehörblase scheint mir an der Stelle, wo der Steigbügel sie berührt, die Eigenschaft eines Knorpels nicht mehr zu haben, vielmehr finde ich, dass an dieser Stelle nur noch eine dünne Membran übrig ist, die die Meinung nicht rechtfertigt, dass aus ihr eine knorpelige Platte, an Dicke den Schenkeln des Steigbügels gleich, hervorgehen könne.“

Siebenmanns (54) Material bestand aus 4 menschlichen Embryonen aus der 4.—6. Embryonalwoche.

Bei dem jüngsten dieser Embryonen („7 mm lang, am Ende der vierten Woche stehend“) hatten Hammer und Amboss, „sich noch in keinerlei Weise differenziert.“ Das Blastem der beiden ersten Bogen, kernreicher und stärker gefärbt als das der übrigen Bogen, umgibt „röhrenförmig die betreffenden Nerven — den Trigeminus und Facialis.“ — „Der kürzere und dünnwandigere Blastemmantel des Trigeminus liegt demjenigen des Facialis, welcher länger und dichter ist, breit auf. Beide gehen ohne deutliche Grenze ineinander über, soweit als nicht eine solche gebildet wird durch den epithelial verklebten Teil der Kiemenspalte. Hinter dem dorsalen Ende der letzteren strahlt die laterale Partie dieser vereinigten Blastemschicht direkt unter dem Ektoderm gegen die Seitenfläche des Rautenhirnes aus, sich auf dieser Strecke teilweise vereinigend mit der Blastemzone, welche die laterale Wand des Labyrinthbläschens umgibt; die mediale Partie sehen wir zwischen die Epithelschicht der hinteren Wand der ersten Schlundtasche und das Labyrinthbläschen sich hineinschieben als ein kurzer Lappen dessen Ursprungsstelle in der Hauptsache dem Facialisgebiet

angehört und in dessen Mitte sich später der vorknorpelige Stapes differenziert. — Wichtig für die Frage der Provenienz des Stapes ist die Thatsache, dass in diesem jüngsten Stadium der stapediale Blastemlappen gegen das Labyrinth deutlich abgegrenzt ist durch eine helle mesodermale Zone.“

Siebenmanns 2. Stadium (Embryo 10,5 mm NL.) „zeigt ähnliche Verhältnisse, wie die oben geschilderten.“ — Nur die Veränderung ist eingetreten, dass der stapediale Blastemlappen jetzt von der Arteria stapediale durchbohrt ist und sich der Labyrinthwand genähert hat.

Stadium 3. (Embryo 15 mm und 15¹/₂ mm NL.) zeigt dagegen bedeutende Fortschritte. „Zum erstenmal tritt hier Vorknorpel auf.“ Sämtliche Gehörknöchelchen sind angelegt und bestehen aus Vorknorpel. „Ihre Form hat schon jetzt grosse Ähnlichkeit mit derjenigen, welche sie im extrauterinen Leben besitzen. Sie bilden, gleichwie nach der definitiv vollendeten Entwicklung, eine kontinuierliche Kette. Dieselbe findet sich, in vertikaler Richtung betrachtet, zwischen den dorsalen Enden des Meckelschen und Reichertschen Vorknorpels ausgespannt, geht in letztere kontinuierlich über und unterscheidet sich von ihnen histologisch — namentlich was Hammer und Amboss anbelangt — bloss durch einen geringeren Reifezustand. Die Verbindung zwischen Stapes und Reichertschem Vorknorpel wird vermittelt durch eine vorknorpelige, sich schwächer färbende, dem Facialis anliegende Platte (vorknorpeliger Facialismantel). Auch zwischen Hammer und Meckelschem Knorpel findet sich ein ähnliches, weniger tingibles Verbindungsstück. — Der Stapes liegt der Labyrinthkapsel fest an, differenziert sich aber deutlich von ihr.“

Siebenmann spricht als seine bestimmte Meinung aus, „dass die dem Labyrinth zugewandte Fläche des Annulus stapediale der späteren Stapesplatte entspricht und dass also der menschliche Stapes nicht (im Sinne von Gradenigo) doppelten

Ursprungs ist. — Die von der „Stapesplatte“ berührte Partie der vorknorpeligen Labyrinthkapsel geht direkt (ohne „knorpeliges Zwischenstadium“) in Bindegewebe über.“ (So ist auch die Auffassung Baumgartens und Dreyfuss hat sich mündlich derselben angeschlossen.) — „Nach der Sachlage“, sagt Siebenmann schliesslich, „wie sie aus meinen nun beschriebenen Präparaten sich herausstellt, ist es — sowohl was den blastemartigen als was den vorknorpeligen Zustand der menschlichen Gehörknöchelchenkette anbelangt — vernünftigerweise kaum erlaubt darüber ernstlich zu streiten, welchem der beiden ersten Kiemenbogenknorpel dieses oder jenes der drei Gehörknöchelchen angehöre. Denn alle diese Elemente — Reichertscher und Meckelscher Vorknorpel, Hammer, Amboss und Steigbügel — treten ziemlich gleichzeitig auf, als gesonderte Skelettstücke aber aneinander gereiht zu einer kontinuierlichen, hufeisenförmigen Kette, deren beide lange Endglieder allerdings im ersten und zweiten Kiemenbogen stecken, aber deren Mittelglieder wohl mit mehr Recht selbstständig erklärt als dem einen oder anderen Endglied zugeteilt werden können.“

Diese Meinung präzisiert er noch schärfer in einer späteren Publikation (55). „Meine eigenen Untersuchungen“, sagt er, „drängen zu dem Schlusse, dass die menschlichen Gehörknöchelchen nicht dem einen oder anderen Kiemenbogen angehören, sondern dass sie, gleich wie das Labyrinth, als besondere Teile des vorknorpeligen Schädel-skelettes anzusehen sind.“ — Besonders zu bemerken ist, dass Siebenmann den Proc. anterior (Folii) mallei als von der oberen Hälfte des Meckelschen Knorpels gebildet annimmt; diese sollte folglich persistieren und verknöchert werden.

Zondek (64) konnte an Kaninchenembryonen von 1,2 und 1,5 cm Sch.-St.-L. und an einem Kuhembryo von 2,4 cm Sch.-St.-L. einen deutlichen, direkten Zusammenhang zwischen dem-

Hyoidbogen und der Stapesanlage konstatieren. Ausserdem untersuchte er zwei menschliche Embryonen von resp. 3,5 und 7 cm Sch.-St.-L. Die Beschreibung letzterer will ich als für die hier vorliegende Untersuchung von grösserem Interesse etwas genauer referieren.

1. „Menschlicher Embryo von $3\frac{1}{2}$ cm Sch.-St.-L. Labyrinthkapsel und Gehörknöchelchen bestehen aus reifem, embryonalem Knorpel¹⁾. Derjenige Teil der lateralen Labyrinthwand, der dem späteren Foramen ovale einerseits und dem Foramen rotundum andererseits entspricht, ist in Bildungsmasse angelegt. Der Meckelsche Knorpel geht kontinuierlich in den Hammerkopf über; auch histologisch ist keine deutliche Grenze zu erkennen. Der Hyoidbogen ist knorpelig angelegt und ist durch indifferentes Gewebe von dem Stapes-Ring geschieden. — Der Handgriff des Hammers ist fast ebenso dick wie der Kopf. Der Proc. folianus ist noch nicht gebildet. — Hammer und Amboss sind von einander deutlich getrennt. Eine dichte Rundzellen-Schicht, die Zwischenscheibe, scheidet den oberen Teil des Hammer-Kopfes von dem vorderen lateralen Gelenkfortsatz des Amboss, während an der unteren Hälfte des Gelenkes eine trennende Schicht mehrerer longitudinaler Zellenreihen vorhanden ist. — Der stark entwickelte lange Fortsatz des Ambosses strebt parallel dem Manubrium der Labyrinthwand zu.“

2. „Menschlicher Embryo von 7 cm Sch.-St.-L. Mikroskopisch ist jetzt eine deutliche Grenze zwischen dem Meckelschen Knorpel und Hammerkopf zu erkennen. — Am schlank geformten Hammer kann man Kopf, Hals und Handgriff deutlich von einander unterscheiden. Der Proc. brevis ist schwach entwickelt; nach vorn und abwärts erstreckt sich der Proc.

1) Zondek unterscheidet folgende Entwicklungsstadien:

1. Bildungsmasse (= Dreyfuss' Blastem).
2. Vorknorpel oder unreifer Knorpel.
3. Reifer, embryonaler Knorpel oder Jungknorpel.

folianus, der als Belegknochen angelegt noch nicht mit dem Hammer verschmolzen ist.“ — Die Zwischenscheibe zwischen Hammer und Amboss ist jetzt verschwunden; ein einfaches Gelenk ist an dessen Stelle getreten. „Der Amboss hat ungefähr die Form eines zweiwurzigen Molarzahnes, dessen Wurzeln ziemlich senkrecht zu einander divergieren. Die mediale Wurzel, der Proc. longus grenzt unmittelbar an den Steigbügel. Das Os lenticulare ist noch nicht gebildet.“ — Der vordere Schenkel des Steigbügels ist nur wenig gekrümmt; der hintere Schenkel beschreibt dagegen einen grossen Bogen. „Die Fussenden der beiden Schenkel verbindet ein Knorpelstab, die Lamina stapediale, die in ungefähr sagittaler Ebene der Labyrinthwand anliegt.“

Die Möglichkeit einer doppelten Stapesanlage betreffend, spricht sich Zondek folgendermassen aus: „Der labyrinthäre Ursprung der Lamina stapediale ist bisher nicht erwiesen. Der aus Bildungsmasse bestehende Ring liegt mit einem Segment in der Labyrinthwand. Dieses Segment wird zum Knorpel, während der dahinter liegende Teil, der dem For. ovale entspricht, wie der Abschnitt der Labyrinthkapsel, aus dem sich das For. rotundum entwickelt, die Struktur von Bildungsmasse zeigt. Weiterhin entwickelt sich das hinter der Lamina stapediale gelegene Gewebe bis zum Vorknorpel, um sich dann in Bindegewebe umzuwandeln.“

Jacoby (31) rekonstruierte nach Borns Methode das Primordialkranium eines 3 mm langen menschlichen Embryos, desselben den Baumgarten vorher untersuchte (s. S. 540).

Aus Jacobys Abhandlung entnehmen wir folgendes, das von grösserem Interesse ist: Auf einigen schematischen Schnittzeichnungen zeigt er genauer den „Bindegewebstreifen, der vom unteren Teile des Stapesringes zum Reichertschen Knorpel zieht.“ Auf denselben Zeichnungen sieht man die primäre Stapesplatte zu „einer dünnen bindegewebigen Schicht“ reduziert.

Auf der Abbildung des Primordialcraniums (von der Seite gesehen) sieht man den Deckknochen des Unterkiefers sich — lateral und etwas hinterhalb des Meckelschen Knorpels — aufwärts in eine Knochenlamelle fortsetzen, „die immer dünner wird, um in der Gegend der Gehörknöchelchen wieder dicker zu werden.“ — „Mit Recht“, sagt Jacoby, „vermutet Baumgarten hier wohl die Anlage des Proc. folianus.“ — Die Stellung Jacobys in der Stapes-Streitfrage ergibt sich aus folgendem: „Während die Beteiligung des Reichertschen Knorpels vielleicht gesichert sein dürfte, so ist bei der Labyrinthwand, die Sachlage verwickelter. Denn Gradenigos Befunde lassen noch den Einwand zu, dass die Stapesplatte erst sekundär in die Labyrinthwand eingelassen worden ist und auch der Baumgartensche Embryo, den ich nachgeprüft habe, zeigt, wie ich glaube, dieses Verhältnis. Die Entscheidung über die Abstammung des Stapes von der Labyrinthwand muss nach dem Stadium jüngerer Stadien getroffen werden. Und hier steht von Noordens positiver Befund, der sicherlich von grossem Interesse ist, bisher wenigstens zu vereinzelt da und sind die betreffenden Angaben nicht bestimmt genug, um überzeugen zu können. Es bleibt also die Frage noch offen, da sowohl die vergleichende Anatomie als auch die Entwicklungsgeschichte noch nicht das letzte Wort gesprochen haben.“

Broca et Lenoir (6) fanden bei einem 3 Monate alten Knaben, dessen rechtes Ohr normal war, das linke, äussere Ohr nur durch ein Paar kleine Höcker repräsentiert. Der äussere Gehörgang fehlte an dieser Seite. Im Bereich des Mittelohrs fanden sie zwei Knöchelchen, von denen das untere mit den persistierenden Meckelschen und Reichertschen Knorpeln in Zusammenhang stand. Dieses Knöchelchen deuten die Verfasser als Hammer, dessen „apophyse de Raw“, (Proc. Folii) vom Meckelschen und dessen Manubrium vom Reichertschen Knorpel gebildet wurde. Nachdem sie, die Entwicklung

der Gehörknöchelchen betreffend, Balfour und Salensky citiert, sprechen sie sich schliesslich folgendermassen aus: „Il nous semble résulter de nos constatations et de l'interprétation des auteurs nommés qu'il ne serait pas impossible de considérer le marteau et l'enclume comme formés à la fois par les deux premiers arcs branchiaux, le manche du marteau représentant la partie postérieure du deuxième arc.“

Über die jetzt allgemein herrschende Auffassung des Ursprunges der Gehörknöchelchen, so wie diese in den Lehrbüchern des letzten Jahrzehntes hervortritt, ergibt sich aus meiner tabellarischen Übersicht folgendes: — Malleus und Incus stammen vom ersten Visceralbogen. — Über den Ursprung des Stapes sind dagegen die Meinungen sehr divergierend. Minot (37) und Wiedersheim (63) meinen, dass der Steigbügel allein von der Labyrinthkapsel herrührt; Hertwig (22, 23), Schenk (50) und Schultze (51) sind geneigt, einen doppelten Ursprung anzunehmen (Annulus selbständig oder vom Hyoidbogen, Lamina von der Labyrinthkapsel); einige (Bonnet (5), Schäfer (48), Graf Spee (56) sprechen sich weder für die eine noch für die andere Auffassung aus. — Nur darin herrscht eine gewisse Einigkeit, dass niemand willig scheint, die Richtigkeit der alten Reichertschen Theorie zuzugeben, nach der der Steigbügel seinen Ursprung nur vom zweiten Visceralbogen abstammt.

Kollmann (32), dessen Lehrbuch erst erschien, nachdem obiges schon geschrieben war, ist doch einer solchen Annahme geneigt. Die Gründe, die hierbei für ihn bestimmend zu sein scheinen, sind: 1. dass der M. stapedius vom Facialis innerviert wird; — 2. dass „Defekte am Hammer und Ambos, welche oft mit einer Verkleinerung des Unterkiefers zusammentreffen, den Steigbügel unberührt lassen“, während „umgekehrt Anomalien an dem Stapes vorkommen“, wenn gleichzeitig „die beiden übrigen Gehörknöchelchen normal sind.“ — Dass er jedoch, den Stapesursprung betreffend, nicht ganz sicher ist, ist aus

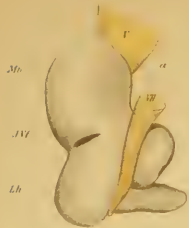

Fig. 1

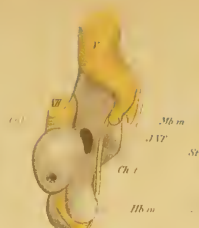

Fig. 2

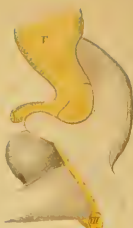

Fig. 3



Fig. 4

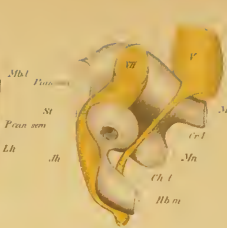

Fig. 5

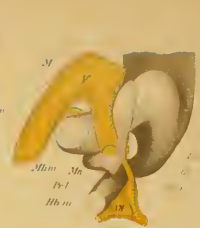


Fig. 6

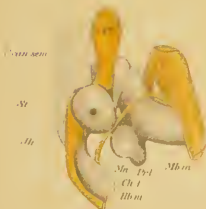


Fig. 7

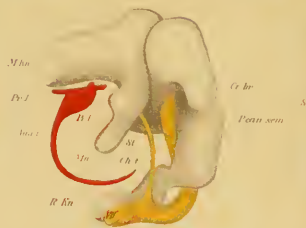

Fig. 8

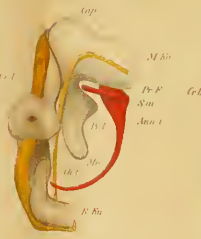


Fig. 9

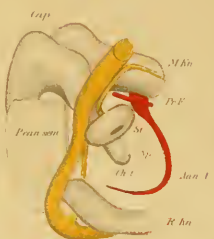


Fig. 10

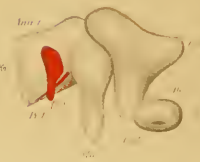

Fig. 11

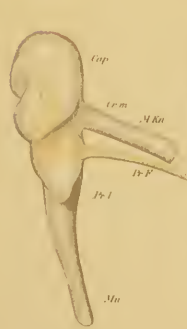


Fig. 12

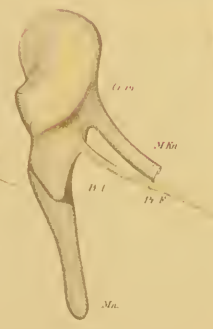

Fig. 13

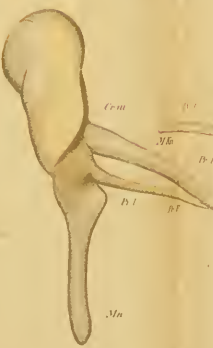

Fig. 14



Fig. 15

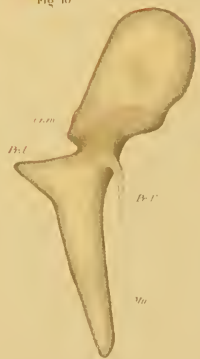

Fig. 16

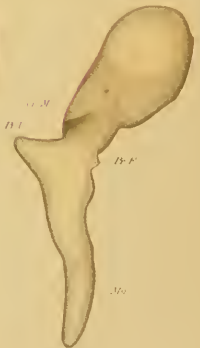


Fig. 17

folgendem ersichtlich: „Es lässt sich bei dem Menschen und auch bei den Säugetieren nicht mit voller Sicherheit entscheiden, ob der Steigbügel lediglich ein Produkt des Reichertschen Knorpels ist. Das Blastem, aus dem die Kette der Ossicula auditus entsteht, bildet schon in der sechsten Woche eine gebogene Spange aus Vorknorpel, sodass es zweifelhaft bleibt, ob die Grundlage des Steigbügels von dem Hyoid- oder von dem Mandibularbogen herrührt“ (L. c. S. 611). — Kollmann beschreibt den Processus longus (Folii) mallei als einen persistierenden Teil des Meckelschen Knorpels selbst und bildet ihn so ab. Nach ihm sollte sich also der betreffende Fortsatz nicht als Belegknochen entwickeln.

Auch der Aufsatz Hegetschweilers (21): „Die embryologische Entwicklung des Steigbügels“, ist nach Abschluss meiner Untersuchungen erschienen.

Als Material dienten ihm sieben Katzenembryonen (von 13, 14, 18, 24, 27, 29 und 38 mm Sch.-St.-L.) und zwei menschliche Embryonen (7—8 und 12 Wochen alt).

Folgende Beobachtungen sind besonders von Interesse.

Katzenembryo von 13 mm Sch.-St.-L.

„Das proximale Ende des Hyoidbogens tritt in die unmittelbare Nähe des Labyrinthbläschens, ist jedoch von der Wand derselben durch einen deutlichen Trennungsraum geschieden. — Das Ende des Hyoidbogens umfasst ringförmig ein kleines Gefäß, die Arteria stapediale. — Beide Bogen (Mandibular- und Hyoidbogen) verbindet als sogenannte Verschlussplatte eine breite Brücke von dunkler gefärbtem Mesenchymgewebe.“

Katzenembryo von 14 mm Sch.-St.-L.

„Der Hyoidbogen legt sich zunächst an die mediale Seite des Nervus facialis an, wendet sich dann aber kaudalwärts, sodass er eine Strecke weit ein Teilstück der Hinterwand des vorknorpeligen Facialismantels bildet. — Jenes Teilstück der

Hinterwand des vorknorpeligen Facialismantels bildet eine Brücke, durch welche der Hyoidbogen ununterbrochen in die Steigbügelanlage übergeht.“

Katzenembryo von 18 mm Sch.-St.-L.

„Das Verbindungsstück zwischen eigentlichem Hyoidbogen (Reichert'schem Knorpel) und Annulus stapediale (Anlage des Steigbügels) bleibt auf der Stufe des Vorknorpels¹⁾ stehen.“

Katzenembryo von 24 mm Sch.-St.-L.

„Der Stapes zeigt auf dieser Entwicklungsstufe bei Katzenembryonen die Form eines ovalen Knorpelringes, dessen Längendurchmesser ventro-dorsal und latero-medial verläuft und dessen beide Pole konzentrische Schichtung der Zellen (sogenannte Knorpelkerne) zeigen. — Ein Gefässlumen (Arteria stapediale) ist in diesem Knorpelring nicht mehr nachweisbar. — Den lateralen Bogen des Stapesovals berührt ungefähr in der Mitte der absteigende Ambosschenkel (Processus long. incul.), an dessen proximalem Ende sich bereits die vorknorpelige Anlage des Ossiculum lenticulare Sylvii durch die rundliche, kleinere Gestalt und intensivere Färbung ihrer Zellen differenziert. Die Fenestra rotunda entsteht wie die Fenestra ovalis durch das Ausbleiben der Knorpelbildung an der betreffenden Stelle der häutigen Anlage.“

Katzenembryo von 29 mm Sch.-St.-L.

„Das Verbindungsstück des Hyoidbogens mit der Stapesanlage ist verschwunden. Dagegen tritt seine laterale Fläche in Berührung und schliessliche Verwachsung mit einem Fortsatz der Labyrinthkapsel, dem Processus perioticus von Gradenigo. Die ovale Form der Stapesanlage geht in der Weise in die endgültige Bügelform über, dass der mediale Bogen, indem er

¹⁾ Hegetschweiler benutzt dieselben Bezeichnungen für die histologischen Entwicklungsstufen wie Gradenigo (Siehe S. 524).

mit der Membrana fenestrae ovalis verwächst, zur Fussplatte, der laterale dagegen, sich hufeisenförmig umbiegend, zum Bügel, d. h. Schenkel plus Köpfchen, umgestaltet wird.“

Katzenembryo von 38 mm Sch.-St.-L.

„Die Bilder, welche die Schnittserie dieses Embryos aufweist, differieren bloss hinsichtlich ihrer Grösse von denjenigen des letzten Fötus; es scheinen somit wenigstens die Mittelohrgebilde beim Katzenembryo von 29 mm Sch.-St.-L. bereits ihre endgültige Gestalt erreicht zu haben. — Die Mesenchymschicht aus der sich die Membrana fenestrae ovalis entwickelt, hat an Mächtigkeit eingebüsst (Dickendurchmesser: 20 Mikra; Dicken-durchmesser der Membrana fen. ov. beim Embryo von 29 mm Sch.-St.-L.: 32 Mikra, und beim Embryo von 24 mm: 60 Mikra), ist aber dichter geworden. Das Ligamentum annulare ist bereits als deutliche, stark gefärbte Zellenlage zwischen Fensterwand und Stapesplatte angelegt; dasselbe ist medial mit der Membrana fenestrae ovalis verbunden und ist, wie diese, eine Bildung der vorknorpeligen Labyrinthwand.“

Die beiden menschlichen Embryonen waren „nicht ganz tadellos erhalten“, werden aber doch zum Vergleich mit den entsprechenden Entwicklungsstadien bei der Katze beschrieben.

Menschlicher Embryo von 18 mm Sch.-St.-L., — „einem Alter von etwa 7—8 Wochen entsprechend“ —. „Der Mandibularbogenknorpel, dessen medialer Rand wellenförmig gezähnt erscheint, ist auf einigen Schnitten noch im Zusammenhang mit der Hammer-Ambossanlage getroffen und zeigt, wie letztere bereits Knorpelgewebe. — Der Steigbügel erscheint als rundlicher Zellenhaufen mit vorknorpeligem Bau zwischen Labyrinthwand (von der er deutlich abgegrenzt ist) und Nervus facialis. Dasselbe stellt das proximale Ende des Hyoidbogens dar.“

Menschlicher Embryo, etwa 12 Wochen alt.

„Der Steigbügel steht ungefähr auf der gleichen Stufe der Entwicklung, wie beim Katzenembryo von 24 mm Sch.-St.-L. Er zeigt auch, wie jener, die Gestalt eines liegenden Ovals, an dessen lateralem Bogen der lange Ambosschenkel heranreicht, während der mediale, mehr plattgedrückte Teil, der später zur Fussplatte wird, mit der Membrana fenestrae ovalis (Dickendurchmesser dieser Membran: 20 Mikra) verwachsen ist; immerhin ist letztere besonders bei schwacher Vergrößerung als stark gefärbter Saum, der ununterbrochen auf die Vorhofsinnenfläche übergeht, von der Stapesplatte (Dickendurchmesser: 80 Mikra) zu unterscheiden. Wie bei dem erwähnten Katzenembryo vereinigen sich beide Bogen zu einem Oval, an beiden Vereinigungsstellen — Polen — nehmen die Zellen eine kreisförmige Lagerung an, es bilden sich sogenannte Knorpelkerne. — Die Membrana fenestrae ovalis zeigt vorknorpeligen Bau.“

Eigene Untersuchungen.¹⁾

Material und Untersuchungsmethode.

Das Material, das mir zur Verfügung gestanden, war eine Serie von 30 menschlichen Embryonen von 8,3 mm N.-St.-L. bis zur vollen Reife (50 cm Totallänge). Die resp. Länge der verschiedenen Embryonen sind in folgender Tabelle angegeben:

Embryo-Nr.	N.-St.-L.	Sch.-St.-L.	Total-Länge	Embryo-Nr.	Total-Länge
I.	8,3 mm			XVI.	185 mm
II.	11,7 "			XVII.	190 "
III.	16 "			XVIII.	195 "
IV.	20,6 "			XIX.	205 "
V.	30,5 "			XX.	210 "
VI.	40 "			XXI.	215 "
VII.		55 mm		XXII.	220 "
VIII.		70 "	90 mm	XXIII.	225 "
IX.			180 "	XXIV.	240 "
X.			210 "	XXV.	250 "
XI.			240 "	XXVI.	260 "
XII.			200 "	XXVII.	290 "
XIII.			250 "	XXVIII.	290 "
XIV.			260 "	XXIX.	320 "
XV.			280 "	XXX.	500 "

¹⁾ Vorläufige Mitteilungen über diese Untersuchungen habe ich zweimal in Form von Vorträgen im biologischen Verein in Stockholm (3. Dez. 1897) und bei der 12. Versamml. der anatom. Gesellschaft in Kiel (20. April 1898) gegeben (6S).

Alle Messungen sind, wenn sich die Embryonen in Spiritus (meistens 80%), befanden, d. h. nach der Härtung ausgeführt. [Diese Angabe sehe ich als besonders wichtig an, wenigstens wenn es jungen Embryonen gilt. Bekanntlich schrumpfen sie nämlich bedeutend während der Härtung — mehr oder weniger je nach der verschiedenen Härtingsflüssigkeit; aber auch während der Einbettung in Paraffin schrumpfen sie so beträchtlich, dass man dem Rekonstruktor einen grossen Fehler vorwerfen muss, wenn er dieses nicht in Betracht nimmt. Aus den Messungen, die ich ausgeführt, ergibt es sich, dass kleine Embryonen während der Einbettungsprozedur 8—20%; oder durchschnittlich ungefähr 10% schrumpfen¹⁾. Beispielsweise schrumpfte dabei Embryo I 8,24%, Embryo II 8,55%, Embryo IV (20,6 mm N.-St.-L.) schrumpfte während der Einbettung im ganzen 3,4 mm; davon kam auf den Kopf 1,1 mm (11,6%), auf den Rumpf 2,3 mm (20,72%); von zwei 7,5 mm langen Schweinsembryonen, von derselben Tracht und zusammengehärtet, schrumpfte der eine, der mit Xylol behandelt wurde, 12,2%, während der andere, mit Chloroform behandelte, nur um 10% einschrumpfte. — Ich bin überzeugt, dass sich die in der Litteratur befindlichen, verschiedenen Angaben über die Grösse von Embryonen auf derselben Entwicklungsstufe nicht nur aus individueller Grössendifferenz dieser, sondern auch durch den Umstand erklären lassen, dass von den Verfassern, die sie beschrieben, einige die Messungen an Objekten im frischen Zustande, andere erst nach deren Härtung gemacht, d. h. erst wenn der Embryo eingeschrumpft, während noch andere die Masse mit Leitung der Schnittanzahl angegeben, also nachdem der Embryo durch die Einbettung nochmal bedeutend an Grösse verloren. — In diesem Zusammenhang will ich erwähnen, dass das Mass (2,89 mm) des Embryo Lf (7), den

¹⁾ Wie ich beim Anatomenkongress in Kiel erfuhr, ist dieselbe Beobachtung von H. Virchow gemacht.

ich vor einigen Jahren beschrieb, nach der Schnittzahl angegeben wurde. Er war nämlich mikrotomiert, als ich ihn zur Bearbeitung erhielt. Seine Länge im Härtungsmittel mag 3,18 mm betragen haben.

[Am besten ist wohl, die Masse nach der Härtung als Norm zu nehmen (die Härtungsflüssigkeit ist anzugeben!). Die meisten menschlichen Embryonen kommen ja erst nachdem sie gehärtet sind in die Hände ihrer Beschreiber, und die meisten in der Litteratur befindlichen Massangaben von menschlichen Embryonen beziehen sich wahrscheinlich auf schon gehärtete Objekte.]

Von den Embryonen I—XI wurden die Köpfe nach Hämatoxylin-Eosin-Färbung und Paraffin-Einbettung (mit Xylol) in Frontalschnittserien zerlegt (Embryo VI war doch schon vorher im Querschnitte mikrotomiert); die Köpfe der Embryonen VII—XI hatte ich mit schwachen Lösungen von Chromsäure oder Chromosmiumsäure entkalkt. — Weniger gut konserviert waren nur die Embryonen V und VI; doch waren auch hier die Grenzen der Gehörknöchelchen sehr deutlich. — Die Dicke der Schnitte ist in den Serien I, II, IV, V, VIII und IX $20\ \mu$, in der Serie VI $15\ \mu$, in den Serien X und XI $30\ \mu$ und in den Serien III und VII $40\ \mu$. Jeder fünfte oder zehnte Schnitt wurde in der Regel (wenn die Dicke der Schnitte weniger als $30\ \mu$ war), um bei der Rekonstruktion als Norm zu dienen, doppelt so dick gemacht als die übrigen.

Die Stadien II—IX habe ich alle rekonstruiert. Von den jüngeren Embryonen sind Konturzeichnungen (5—10mal vergrößert) mit Hülfe des Embryographen angefertigt und zwar sowohl vor der Einbettungsprozedur wie auch unmittelbar, ehe das Präparat im Paraffinblock eingeschlossen wurde. Um dieses möglich zu machen, habe ich einen kleinen Apparat (Fig. 1 B) konstruiert, der sich bequem auf dem Objektisch des Hisschen Embryographen befestigen lässt und wo man durch zirkulierendes, kochendes Wasser das Paraffin in einem — in der Vertiefung

placierten — Uhrglase geschmolzen hält. Hier lässt sich die Kontur des Embryos beim durchfallenden Licht leicht abzeichnen. Der kleine Hahn a ermöglicht eine Regulierung der Temperatur in dem Napf B. — Von den älteren Embryonen (VII—XI) —, von denen nur die linke Hälfte des Kopfes geschnitten wurde — sind Konturzeichnungen in natürlicher Grösse vor der Einbettung

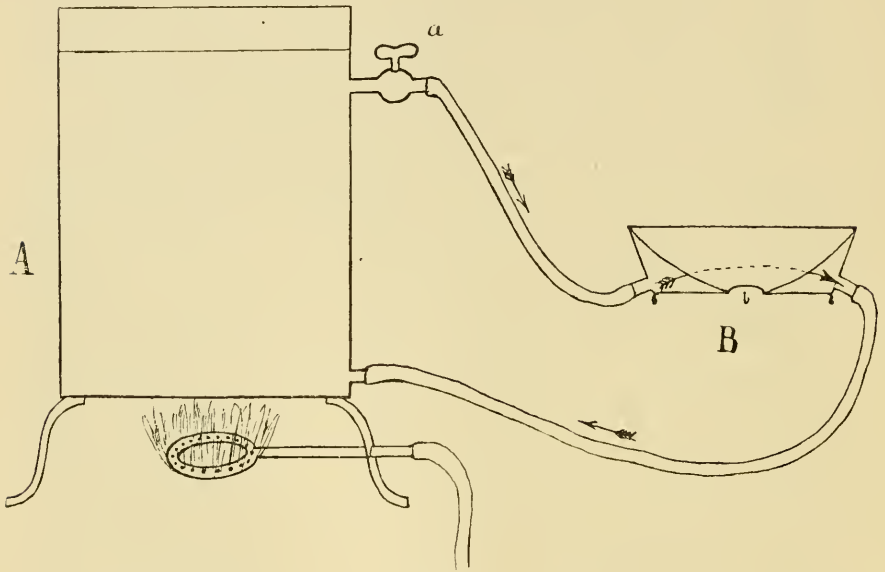


Fig. 1.

In der Abteilung A wird das Wasser gekocht. Die Abteilung B wird auf den Objektisch befestigt. Das Uhrgläschen passt genau in der Vertiefung der letzteren.

gemacht; und die spätere Schrumpfung ist nur durch makroskopische Messung berechnet. — Um genau festzustellen, in welcher Richtung die Schnitte gefallen, habe ich mich folgender einfachen Methode bedient: Die Objekte werden am Mikrotom, die kleineren mit Hülfe eines Orthostates, so festgesetzt, dass zwei auf der Zeichnung deutlich markierte Ausbuchtungen (s. Fig. 2a und b) ungefähr gleichzeitig vom Messer getroffen werden müssen. Werden sie wirklich beide zur gleichen Zeit getroffen, so giebt

natürlich eine Linie, die beide tangiert (Fig. 2c), die Schnittrichtung an. Fallen dagegen z. B. zehn Schnitte durch die eine Ausbuchtung, bevor die andere vom Messer getroffen wird, so berechnet man die Strecke, die auf der Konturzeichnung diesen entspricht, misst vom höchsten Punkt der Ausbuchtung so viel ab, und zieht von dem so erhaltenen Punkt (e) eine Tangente (d) zu der zuletzt vom Messer getroffenen Ausbuchtung. Letztere Linie bezeichnet sodann die Schnittrichtung.

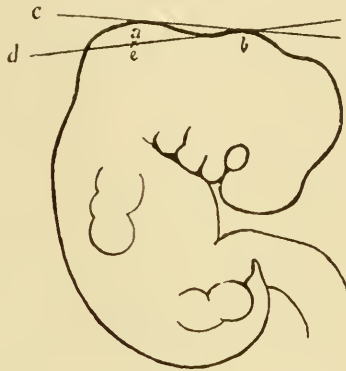


Fig. 2.

Bei der Rekonstruktion haben die zuletzt, d. h. die von den in geschmolzenem Paraffin gelegenen Embryonen gemachten Konturzeichnungen als Norm für das richtige Placieren der Platten gedient¹⁾. Einer Richtebene habe ich mir bei diesen Rekonstruktionen nicht bedient. Der Nutzen, den man, wenn die Schnitte nur 20 μ dick gemacht werden, von einer solchen haben könnte, wird ziemlich illusorisch, da die Schnitte in der Richtung, in welcher das Messer schneidet, zusammengedrückt werden, und zwar mehr oder weniger je nach der Temperatur im

1) Dass diese Konturzeichnungen wirklich vollkommen korrekt sind — dass das Embryo nicht bei dem Erstarren des Paraffins noch weiter schrumpft — ist daraus ersichtlich, dass man, wenn die Schnittrichtung berechnet ist, voraus fast auf den Schnitt berechnen kann, wie viel Schnitte die betreffende Serie enthalten wird.

Zimmer und der Schnittdicke, Faktoren, die ja fast immer etwas wechseln, während man eine Serie schneidet. Hierdurch wird auch die Richtebene auf einigen Schnitten mehr, auf anderen weniger verschoben. Wenigstens eben so sicher kann man deshalb die Platten nach (von verschiedenen Seiten aufgenommenen) Konturzeichnungen placieren, die man vor der Rekonstruktion zu der betreffenden Grösse überführt.

Meine Absicht mit der erwähnten Massregel, in den Serien, die wegen der histologischen Untersuchung in einer Dicke von nur 20μ geschnitten wurden, dann und wann Schnitte von der doppelten Dicke zu machen, war, gerade bei der Rekonstruktion den Fehler berichtigen zu können, der sonst durch die Zusammendrückung entstehen würde. Diese dickeren Schnitte wurden nämlich davon nicht beeinflusst.

Statt der von Born empfohlenen Wachsplatten habe ich Kartonplatten benutzt, die mit Gummi arabicum zusammengeklebt wurden. Hierdurch gewinnt man den Vorteil, dass auch die meist subtilen Sachen (wie die Chorda tympani, Annulus tympanicus) bei einer ziemlich geringen Vergrößerung rekonstruiert werden können. — Um am Modell die das Totalbild störende Streifung zwischen den Platten zu entfernen, fülle ich die Zwischenräume zwischen den meist hervorspringenden mit Cera alba und pinsele das Ganze mit geschmolzenem, dunkelbraunem Wachs in einer so dünnen Schicht über, dass das Modell nur schwach gelblich wird. — Es findet sich ein prinzipieller, wichtiger Unterschied zwischen diesem Verfahren und dem Bornschen (66). Wenn man nach der Bornschen Methode mit einem warmen Eisen das Rekonstruktionsmodell ebnet, nimmt man nämlich das Material zur Füllung der Vertiefungen von den Kanten der meist hervorspringenden Scheiben. Bei meiner Modifikation der genannten Methode bleiben dagegen die meist hervortretenden Platten ganz unversehrt und demnach bestimmend für die

äussere Kontur des ganzen Modells. Wie aus dem vorhin erwähnten ersichtlich sein dürfte, sind aber nur die dicksten Schnitte — denen ja die meist vorspringenden Platten entsprechen — vollkommen korrekt, und der Vorteil einer solchen Veränderung der Bornschen Methode ist deshalb einleuchtend. — Ein Vorteil ist auch, dass man nicht kleine Unebenheiten oder Auswüchse wegputzen kann, die vielleicht anfangs unwesentlich erscheinen, sich aber bei einem genaueren Studium doch von Bedeutung erweisen können.

An den Embryonen XII—XV wurden die Gehörknöchelchen herauspräpariert und, nach Entkalkung mit Chromosmiumsäure, mikrotomiert.

Von den Embryonen XVI—XXVII wurden die Köpfe einige Tage in 3% Kalilauge maceriert, worauf die Gehörknöchelchen herauspräpariert wurden. Sobald die Grenzen zwischen Knorpel und Knochen deutlich hervortraten, wurden die Gehörknöchelchen in Glycerin gelegt (nach Schultzes (67) Methode). Sie bilden ein gutes und sicheres Material zum Beurteilen der Fortschritte der Verknöcherung.

Bei den übrigen (Embr. XXVIII—XXX) sind die Gehörknöchelchen nach gewöhnlicher Maceration herauspräpariert.

Die vorliegende Untersuchung, die ich im Herbst 1897 nach Anregung des Herrn Prof. Erik Müller im Histologischen Institut zu Stockholm begann, habe ich kürzlich am Histologischen Institut zu Lund vollendet. Für mein gutes und reichliches Material habe ich den Direktoren der genannten Institute zu danken.

Ich gehe jetzt zur Beschreibung der einzelnen Stadien über.

Beschreibung der Stadien.

Embryo I. 8,3 mm N.-St.-L.

Da dieses Stadium fast ganz mit dem nächsten übereinstimmt, habe ich es nicht vollständig rekonstruiert, sondern weise auf die Rekonstruktionsbilder (Tafel C Figg. 1, 2 und 3) des zweiten Stadiums hin. — Textfig. 3 zeigt die Schnittrichtung bei Embr. I.

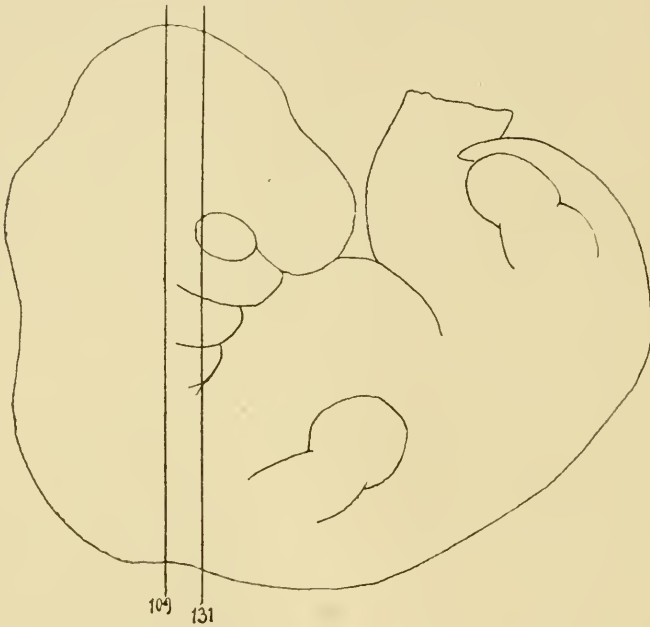


Fig. 3.

Embryo I. Skala: 10^4 . Die Linien 109 und 131 begrenzen das Gebiet, in dem die auf Tafel I abgebildeten Schnitte (Figg. 1–8) gefallen.

Parallel mit der lateralen Körperwand verläuft die Vena jugularis primit. (Taf. A Fig. 1 V. j. pr.) von oben nach unten und begrenzt dorsal das Blastem¹⁾ der beiden ersten Visceral-

¹⁾ Ich unterscheide 3 histologische Entwicklungsstadien:

1. Blastem. Die Zellen sind klein, rund oder oval. Die Kerne sind

bogen. Medial von derselben sieht man das Ganglion acustico-faciale (G. A.-F.) und das periotische Blastem (Lk.). Unmittelbar vor der stärksten dorsalen Wölbung der betreffenden Vene fängt das Blastem des Hyoidbogens (Taf. A Fig. 2 Lh. u. St.) an, durch eine helle Zone (a) von dem periotischen Blastem (Lk.) getrennt. Auf demselben Schnitt sieht man die Spitze der ersten inneren Visceralfurche (I. Vf.), die hier unmittelbar am Ektoderm liegt. Durch den schräg nach aussen und unten verlaufenden N. facialis (VII) wird das proximale Ende des Hyoidbogens in eine mediale und eine laterale Partie gespaltet. Oben biegt sich die Vene medial um das Ganglion trigemini (G. Trig.), unter dem man das proximale Endblastem des Mandibularbogens (Mb.) sieht.

Am Schnitt 117 (Taf. A Fig 3) hört das periotische Blastem auf. Medialwärts von der inneren Visceralfurche (I. Vf.) verbindet sich hier die mediale Partie des Hyoidbogens sowohl mit der lateralen Abteilung desselben Bogens wie auch mit dem Mandibularbogen. So verhält es sich weiter noch bis Schnitt 120 (Fig. 4), wo die Arteria stapediale (A. st.) die mediale Partie des Hyoidbogens, welche also nichts anderes als das Stapesblastem darstellt, durchbohrt. — Eine konzentrische Anordnung der Zellen desselben um die Arterie ist nicht wahrnehmbar.

Am nächsten Schnitt (121, Taf. A Fig. 5) erstreckt sich die erste innere Visceralfurche weiter medial und grenzt dadurch

gross und füllen die Zellen zum grössten Teil aus. Sie lassen sich durch Hämatoxylin stark färben.

2. Vorknorpel. Die Zellkerne zeigen die gleiche Grösse wie bei den Blastemzellen. Dagegen hat die Protoplasmamenge stark zugenommen, sodass die Vorknorpelzellen drei- bis viermal grösser sind als die Blastemzellen. Sie zeigen eine unregelmässige Form und nehmen von Hämatoxylin im allgemeinen nur eine schwache Färbung an.

3. Jungknorpel (oder Knorpel). Hierhin rechne ich allen embryonalen Knorpel von der Zeit ab, wo Intercellularsubstanz anfängt, deutlich sichtbar zu werden.

vollständig das Blastem der beiden Bogen von einander ab. Die Arteria stapediale vereint sich hier mit der Arteria hyoidea Gradenigo (A. h. pr.) zu einem Stamm (Tr. h-st.), der sich nach kurzem Verlauf medial aufwärts mit der Arteria carotis int. (A. c. int.) vereint.

Am Schnitt 123 (Taf. A Fig. 6) sieht man das Stapesblastem aufhören, und vom medialen Teil des Hyoidbogens bleibt auf den zunächst folgenden Schnitten nur noch ein dünner, stark gefärbter Facialismantel (Jh.) zurück. In den Schnitten 128 und 129 (Fig. 7) nimmt jedoch dieser Mantel so stark an Mächtigkeit zu, dass man wieder mit Recht von einer medialen Hälfte des Hyoidbogens reden kann. Ober- und vorderhalb des N. facialis steht dieser Teil in breiter Verbindung mit der lateralen Hälfte des Hyoidbogens. Die Grenze zwischen den Hyoid- und Mandibularbogen wird hier weniger scharf, da die äussere Furche zwischen ihnen hier von der inneren Furche weiter entfernt ist, und da eine Begrenzung in der Blastemmasse selbst zwischen ihnen nicht bemerkbar ist. Am Schnitt 131 (Fig. 8) verläuft die Chorda tympani (Ch. t.) in gerader Linie aufwärts und medial vom N. facialis, um sich auf dem Gebiet des Mandibularbogens an dem medialen Rand des N. trigeminus (V) anzulegen. Die mediale Partie des Hyoidbogens ist hier etwas stärker gefärbt und dicker als die laterale. — Im folgenden Schnitt zieht quer über die Chorda tympani — ungefähr an der Grenzfurche der beiden Bogen — eine kleine Arterie, die bedeutend weiter nach vorn (Schn. 140) von der Carotis ausgehend) lateral und aufwärts durch die mediale Partie des Hyoidbogens verläuft, um, nachdem sie die Chorda tympani erreicht, dieser auf das Gebiet des Mandibularbogens hinein zu folgen. Obgleich diese Arterie also nicht von der Carotis „in der Höhe des gemeinsamen Astes der Arteria stapediale und der Arteria hyoidea“ abgeht, so ist sie wohl — nach ihrem Verlauf zu urteilen — doch mit Gradenigos „Arteria man-

dibularis“ (L. c. S. 185) identisch. — Auch die Arteria stapediale (die Salensky A. mandibularis nennt) läuft medial von der inneren Visceralfurche auf das Gebiet des Mandibularbogens hinüber, wo sie sich lateral von der V. jugularis verliert.

Das proximale Endblastem des Mandibularbogens bildet eine ebene Anschwellung ohne Spur einer beginnenden Differenzierung in Malleus und Incus. Nur mit Hilfe der Lageverhältnisse kann man bei diesem sich einen Begriff davon bilden, welche Teile bestimmt sind zum einen oder anderen zu werden. Besonders spielt hierbei die Chorda tympani eine wichtige Rolle. Der dorsal von dieser liegende Teil, der zwischen dem N. facialis und der inneren Visceralfurche mit dem Stapesblastem in direkter Verbindung steht, ist natürlich die Incusanlage; zunächst vorderhalb der Chorda liegt die Malleusanlage.

Überall, wo keine anderen Organe (Gefässe, Nerven oder die innere Visceralfurche) hindernd dazwischen liegen, stehen die Blasteme der beiden Bogen mit einander in direkter Verbindung.

Embryo II. 11,7 mm N.-St.-L.

Die Schnitte zeigen im hauptsächlichsten dieselben Verhältnisse wie im vorigen Stadium, weshalb ich auch nur die Verschiedenheiten näher beschreiben will.

Die Vena jugularis prim. ist hier viel stärker (Taf. A Fig. 9), reicht lateral fast bis an das Ektoderm hinaus und begrenzt dadurch noch vollständiger die proximalen Endblasteme der beiden ersten Bogen. Auch die Arteria stapediale hat in Grösse zugenommen. Dagegen scheint die A. hyoidea kleiner als vorher; ebenso auch die A. mandibularis. Mit gutem Willen kann man vielleicht im Stapesblastem eine beginnende konzentrische Anordnung der Zellen um die Arterie entdecken.

Wie im vorigen Stadium werden die beiden ersten Visceralbogen durch ihre resp. Nerven, Trigemini und Facialis, in

einen lateralen und einen medialen Teil geschieden. Die Grenze der medialen Teile sind aber deutlicher geworden. Die hintere Spitze der ersten inneren Visceralfurche (I. Vf.) reicht noch bis an die Aussenfläche des Körpers und grenzt hier die lateralen Teile der beiden Bogen ab. Nach vorn entfernt sich die genannte Furche immer mehr von der Aussenfläche und grenzt hier nur die medialen Teile der Bogen von einander ab. Das proximale Ende des medialen Teils des Mandibularbogens ist nicht zur Entwicklung gekommen, was darauf beruht, dass die V. jugularis prim. schon vorher seinen Platz einnimmt (Taf. A Fig. 10).

Betrachtet man die Rekonstruktionsfigur von hinten (Taf. C Fig. 1), so findet man die beiden Bogen lateral durch eine von der Spitze der ersten inneren Visceralfurche gebildete Höhlung (I. Vf.) deutlich von einander getrennt. Medialwärts stehen sie dagegen mit einander in direkter Verbindung. Der N. facialis (VII) verläuft in einem Bogen nach unten und etwas lateral, um sich am unteren Rand des Hyoidbogens plötzlich nach vorn zu biegen. Er trennt die mediale Endpartie des Hyoidbogens, das Stapesblastem (St.), von der lateralen (Lh.). Unmittelbar vor dem Facialis steht jedoch das Stapesblastem in direkter Verbindung sowohl mit der lateralen Endpartie des Hyoidbogens wie auch mit dem Mandibularbogen. Dass das Stapesblastem trotz dieser letztgenannten Verbindung doch mit Recht zum Hyoidbogen zu rechnen ist, geht aus Fig. 5 Taf. A hervor. Man sieht nämlich hier, dass die innere Visceralfurche etwas weiter nach vorn die Stapesanlage deutlich vom Mandibularbogen abgrenzt. Es ist also nur eine dünne Zellenbrücke (Taf. C Fig. 2 Cr. 1.) — die Anlage zum Crus longum Incudis — die im Zwischenraume zwischen dem N. facialis und der inneren Visceralfurche den Mandibularbogen mit der Stapesanlage verbindet. Durch den bei Embryo I beschriebenen „Facialismantel“ steht die Stapesanlage in direkter Verbindung

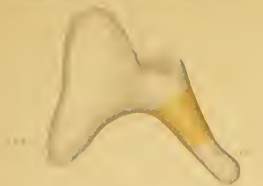


Fig. 1

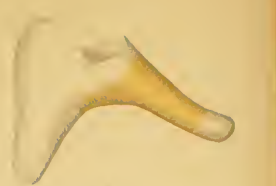


Fig. 2

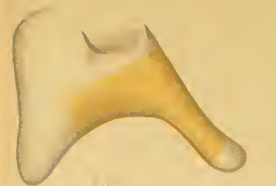

Fig. 3



Fig. 4

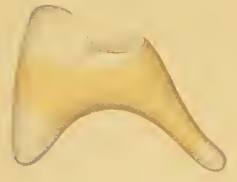


Fig. 5

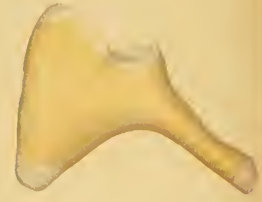

Fig. 6



Fig. 7

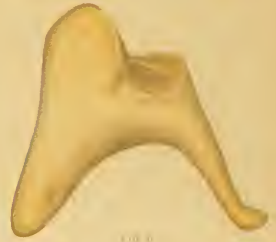

Fig. 8

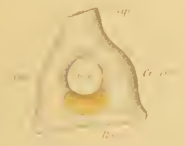

Fig. 9



Fig. 10



Fig. 11

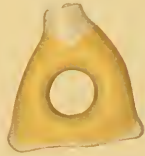

Fig. 12



Fig. 13



Fig. 14



Fig. 15



Fig. 16



Fig. 17

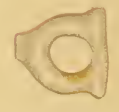

Fig. 18

mit dem vorderen, medialen Teil des Hyoidbogens. Zum grössten Teil wird es jedoch davon durch indifferentes Gewebe getrennt.

An der Vorderseite der Rekonstruktionsfigur (Taf. C Fig. 3) sieht man die Chorda tympani (Ch. t.) in fast gerader Linie aufwärts und medial, vom Facialis zum Trigeminus verlaufen. Die laterale Partie des Hyoidbogens (Hb. l.) steht hier mit der des Mandibularbogens (Mb. l.) in direktem Zusammenhang; der mediale Teil desselben (Hb. m.) wird dagegen durch die hier mehr erweiterte innere Visceralfurche vom medialen Teil des Mandibularbogens (Mb. m.) getrennt. — Der Mandibularbogen zeigt keine Spur einer anfangenden Teilung im Malleus und Incus.

Aus den Stadien I und II hat sich also u. a. ergeben:

Dass alle Gehörknöchelchen bei ihrer ersten Anlegung mit einander in direktem Zusammenhang stehen.

Dass der Annulus stapediale ein Derivat des zweiten Bogens ist, mit dem er sich in direktem Zusammenhang befindet.

Dass die Zellanordnung in der Stapesanlage anfangs nicht konzentrisch ist.

Dass die beiden ersten Bogen durch ihre resp. Nerven, Trigeminus und Facialis, in einen lateralen und einen medialen Teil geschieden werden.

Dass die Blastemmassen der beiden Bogen überall, wo sich kein Hindernis findet, mit einander direkt zusammenhängen.

Embryo III ca. 16 mm N.-St.-L.

Die Vena jugularis primitiva ist jetzt bedeutend kleiner geworden, liegt recht weit von der Körperwand entfernt und grenzt deshalb nicht mehr die proximalen Enden der beiden ersten Visceralbogen ab. Diese liegen jetzt der Labyrinthkapsel an und scheinen mit derselben direkt verbunden. Die Labyrinthkapsel ist in einem vorderen, medialen Teil, Pars cochlearis, und

einem hinteren, lateralen, Pars Canaliculorum semicircularium (siehe Taf. E Figg. 1 und 4) geteilt. Letzterer ist in der Regel gut begrenzt und besteht teilweise aus Vorknorpel; Pars cochlearis dagegen besteht noch aus Blastem und lässt sich nur mit Schwierigkeit von umgebendem Mesoderm scharf abgrenzen. Oben ist die Grenze zwischen den beiden Abteilungen durch die sogenannte Facialis-Aushöhlung recht scharf markiert. In der lateralen Wand der Pars cochlearis liegt (nahe an der unteren Kante) der Annulus stapedialis zum Teil eingesenkt. Er besteht noch immer nur aus Blastem, das doch — infolge der bedeutend stärkeren Färbung — sich deutlich von dem angrenzenden Labyrinthkapselblastem unterscheiden lässt (s. Fig. 1 Taf. B u. XXXIX). Die konzentrische Anordnung der Zellen um die Arteria stapedialis ist jetzt deutlich. Der Ring zeigt ein zirkelrundes Querschnittsbild und auch eine konzentrische Anordnung der äussersten Zellschichten um das Querschnittscentrum.

Wie am Rekonstruktionsbilde (Taf. C, Fig. V) zu ersehen, bildet die Stapesanlage (St.) einen gleichmässigen Ring. Seine beiden „Schenkel“ liegen von vorn gesehen in gleicher Höhe. Der Ring steht schräg gegen die Horizontalebene und bildet mit derselben einen Winkel von ungefähr 45° . Der untere laterale Rand des Ringes steht in breiter Verbindung mit einem kurzen, zwischen Nervus facialis und Chorda tympani liegenden Auswuchs des Mandibularbogens (Cr. 1.). Etwas unterhalb und lateral von diesem Auswuchs, der deutlich als Anlage des Crus longum Incudis zu erkennen ist, steht der Stapesring durch einen kurzen und schmalen, aber sehr deutlichen Blastemstrang (l. h.) in direkter Verbindung mit dem Hyoidbogen. Dieser Bogen ist im oberen, hinteren Teil nur halb so dick wie der Mandibularbogen und verzweigt sich gabelförmig, wo er den N. facialis trifft. Der mediale dieser Zweige stellt die soeben beschriebene Verbindung mit dem Stapesring dar, das Interhyale; der laterale, der mit dem vorderen Teil der Pars Can. sem. der

Labyrinthkapsel in direkter Verbindung steht, ist die Anlage zu dem, was Dreyfuss „Intercalare“ nennt, ich aber lieber Laterohyale (L. h.) nennen möchte. Die proximale Hälfte des Hyoidbogens besteht überall aus Blastem.

Vor dem vorerwähnten, mit dem Stapesring verbundenen Auswuchse (Crus longum Incudis) sendet der Mandibularbogen einen in fast rechtem Winkel gebogenen Auswuchs (Taf. C Fig. 4 Mn.) herab, der in seiner oberen Hälfte mit der Anlage des Crus longum Incudis zusammenhängt, in der unteren aber davon getrennt ist. Ganz oben in der Spalte zwischen diesen Auswüchsen läuft die Chorda tympani (Ch. t.); ein Verhältnis, das anzeigt, dass der vordere freie Auswuchs die Anlage des Manubrium Mallei darstellt. Abgesehen von dieser Spalte ist äusserlich keine Grenze zwischen den Malleus- und Incus-Anlagen zu sehen. Bei Untersuchung der Schnitte findet man jedoch, dass diese Anlagen durch eine aus 3—4 Blastemzellreihen bestehende Zwischenscheibe vollkommen von einander getrennt sind. Diese Zwischenscheibe bildet keine ebene Querscheibe, sondern eine winkelig gebogene Platte, deren vorderer, sagittaler Teil bedeutend grösser ist als der hintere, frontale. Diese beiden Abteilungen begrenzen die beiden späteren Hauptfacetten im Hammer-Ambossgelenk. — Das proximale Ende des Mandibularbogens (die Anlage des Crus breve Incudis) steht in direkter Verbindung mit dem vorderen Teil der Pars Cansem. der Labyrinthkapsel. Dieser Teil besteht gleichwie die Pars cochlearis aus einem schwer zu begrenzenden Blastem.

Der Mandibularbogen besteht grösstenteils aus Vorknorpel. Die äussersten Enden der Crura Incudis und das ganze Manubrium Mallei sind noch aus Blastem gebildet; die obengenannte Zwischenscheibe sowie auch eine dünne Zellschicht auf der äusseren Seite des ganzen Mandibularbogens haben auch das Aussehen von Blastem.

Die hintere Spitze der ersten inneren Visceralfurche, die sich im vorigen Stadium gleich hinter der Chorda tympani, lateral von dieser bis an die Körperwand hinausstreckte, befindet sich jetzt eben an der medialen Seite der Chorda. Das Manubrium Mallei ruft etwas weiter nach vorne an der lateralen Wand des tubo-tympanalen Raumes (von jetzt an nenne ich die erste innere Visceralfurche so) eine schwache Einbuchtung hervor. — Der äussere Gehörgang ist angelegt und hat eine Tiefe von 0,5 mm. Die Membrana tympani hat eine Dicke von 0,67 mm.

Die Arteria stapediale geht gerade unter dem vorderen Teil der Pars cochlearis von der Arteria carotis interna aus. Die Arteria hyoidea primitiva, die sich im vorigen Stadium mit der Arteria stapediale vereinte, habe ich ebensowenig wie die Arteria mandibularis primitiva hier entdecken können.

Der Nervus facialis verläuft im ganzen wie im vorigen Stadium (Tafel C Fig. 5, VII). Nachdem er aus der Facialis-Aushöhlung herausgetreten, läuft er abwärts, auswärts und etwas nach hinten, zuerst zwischen dem Stapesring und der Anlage des Crus breve Incudis, sodann zwischen dem medialen und dem lateralen Gabelzweig des Hyoidbogens. Hinter dem letzteren biegt er sich zur lateralen Seite des Hyoidbogens, um unmittelbar darauf die Chorda tympani abzugeben. Dieser spiralförmige Verlauf des Nerven um den Hyoidbogen herum (s. Fig. 4 Taf. C) erklärt uns das interessante Verhältnis, dass nur am proximalen Ende desselben der laterale Teil für die Bildung des eigentlichen Visceralbogens in Anspruch genommen wird. Nur mit dieser Annahme können wir nämlich das Entstehen dieses spiralförmigen Nervenverlaufs in der Zwischenzeit zwischen dem vorigen Stadium und dem vorliegenden erklären (siehe nebenstehendes Schema Fig. 4!) — Durch obenerwähntes Verhältnis aufmerksam gemacht, sieht man auch bei genauer Untersuchung der Schnitte, dass die stark gefärbte Blastemmasse, die den äusseren Gehörgang umgiebt, noch in

einer — wenn auch nur schwach hervortretenden — Verbindung mit der Blastenhülle des Amboss und mit dem Laterohyale steht. Die betreffende Blastemmasse ist also nichts anderes als die zusammenhängenden lateralen Teile der beiden Bogen, die immer ihren Platz gleich unter dem Ektoderm behalten und bei der Bildung des äusseren Ohres von dem eigentlichen Visceralskelett isoliert werden.

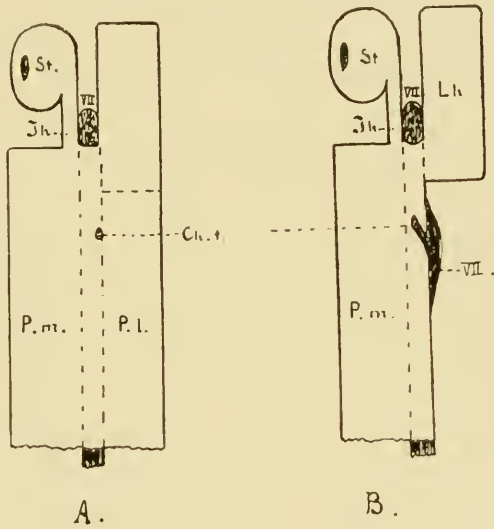


Fig. 4.

Schema des Hyoidbogens A vor, B nach der Abtrennung der distalen Partie des lateralen Bogenteils (P. l.). VII. N. facialis. St. Stapes. Lh. Laterohyale. Ih. Interhyale. P. m. Pars medialis. Ch. t. Chorda tympani.

Die Chorda tympani hat auf diesem Stadium denselben Verlauf wie im vorigen, nur mit dem Unterschied, dass sie sich zwischen die seit dessen heruntergewachsenen Auswüchse des Mandibularbogens, Manubrium Mallei und Crus longum incudis, hineinzwängt. Medial vom oberen Rande des Mandibularbogens vereint sie sich mit dem medialen Teil des dritten Trigeminusastes (Fig. 5 Taf. C).

An der Labyrinthkapsel sind noch keine Fenestrae angelegt.

Am Embryo III ist also u. a. zu bemerken:

Dass Malleus und Incus von einander gleichzeitig mit dem ersten Auftreten von Vorknorpel im Centrum des Mandibularbogens abgegrenzt werden; dass ein besonderer Vorknorpelkern in der Incusanlage gebildet wird, der schon von Anfang an durch eine persistierende Blastenschicht, die Zwischenseibe, vom übrigen Vorknorpel des Mandibularbogens getrennt wird.

Dass Crus longum Incudis und Manubrium Mallei dadurch, dass sie bei ihrem Wachsen nach unten und innen auf die weit vorher gebildete Chorda tympani stossen, schon auf dem Blastemstadium von einander getrennt werden.

Dass der N. facialis dazu kommt, um den Hyoidbogen eine halbe Spirale zu bilden, weil die laterale Blastempartie dieses Bogens nur am proximalen Ende für die Bildung des eigentlichen Visceralskelettbogens in Anspruch genommen wird.

Dass die zusammenhängenden lateralen Teile der beiden ersten Bogen ihren Platz gleich unter dem Ektoderm behalten und bei der Anlegung des äusseren Ohres von dem eigentlichen Visceralskelett isoliert werden.

Dass die proximalen Enden des ersten sowohl wie des zweiten Bogens, nachdem die V. jugularis prim. kleiner geworden und mehr medial gerückt, mit der Labyrinthkapsel in blastematische Verbindung treten.

Dass die hintere, vorher bis an die Aussenfläche des Körpers sich erstreckende Spitze der ersten, inneren Visceralfurehe atrophiert oder eingezogen sein muss.

Embryo IV. 20,6 mm N.-St.-L.

Die Labyrinthkapsel zeigt ungefähr dieselbe Form wie im vorigen Stadium (Figg. 2 und 5 Taf. E). Histologisch unterscheidet sie sich jedoch dadurch, dass ihre hintere, laterale Partie (Pars Canaliculorum semicircularium) jetzt grösstenteils aus Jungknorpel besteht; ihre vordere, mediale Partie (Pars coch-

learis) hat gut markierte Grenzen und besteht aus Vorknorpel. Nur die Partien, wo später die Fenestra entstehen sollen, zeigen noch Blastemnatur.

Betrachten wir das Rekonstruktionsbild der Gehörknöchelchenanlagen (Taf. C Figg. 6 und 7), so finden wir, dass sie nicht an Grösse zugenommen, eher umgekehrt. Dieses erklärt sich aber einfach daraus, dass bei der Rekonstruktion dieses Stadiums die mehr bestimmten Konturen des Vorknorpels zu Grunde gelegt werden konnten, während im vorigen Stadium — der ungleichen Entwicklung der verschiedenen Teile zufolge — die Grenzen des Blastems bei der Rekonstruktion benutzt werden mussten. Da der Vorknorpel als ein Kern im Blastem gebildet wird, ist diese Grössendifferenz leicht erklärlich.

Die Anlagen sämtlicher Gehörknöchelchen bestehen auf diesem Stadium aus Vorknorpel, der jedoch im Stapes und in den Auswüchsen des Malleus und Incus dem Blastemstadium nahe steht. Alle Gehörknöchelchenanlagen sind von einer dünnen, stark gefärbten Blastemschicht umgeben.

Der Stapes hat dasselbe Aussehen und die gleiche Lage wie im letztbeschriebenen Stadium. Dadurch, dass die Verbindung zwischen Stapes und Crus longum Incudis sich noch auf dem Blastemstadium befindet, wird man berechtigt auch von einer Zwischenscheibe zwischen diesen Teilen zu sprechen. Der Stapesring sitzt in der blastematösen Anlage der Fenestra ovalis z. T. eingesenkt, ist aber von dieser durch die denselben zunächst umgebende, stärker gefärbte Blastemschicht scharf abgegrenzt (Fig. 5 Taf. B). — Der Steigbügel steht noch immer durch einen blastematösen Zellenstrang, (Interhyale, Taf. C Fig. 7 Ih.) der jedoch jetzt etwas dünner geworden ist, in Verbindung mit dem Hyoidbogen. Am Schnitt 257 (Fig. 5 Taf. B) sieht man den N. facialis in diesem Zellenstrang einschneiden. Der laterale Gabelzweig des Hyoidbogens (Laterohyale, Taf. C Fig. 6 Lh.), jetzt etwas besser begrenzt, hat im inneren einen

kleinen Vorknorpelkern (siehe Fig. 5 Lh. Taf. B), der durch persistierende Blastemmassen sowohl von der Labyrinthkapsel wie auch vom übrigen Teil des Hyoidbogens abgegrenzt wird. Dieser Teil besteht aus Vorknorpel.

Die Vorknorpelzellen in den Teilen des Mandibularbogens, die sich schon bei dem vorigen Embryo auf dem Vorknorpelstadium befanden, sind hier polygonal und deutlich grösser; die Kerne sind deshalb relativ kleiner und das Gewebe im ganzen ist weniger stark gefärbt. Noch hat jedoch keine deutliche Bildung von Intercellularsubstanz begonnen.

Infolge der veränderten Wahl der für die Rekonstruktion benutzten Kontur, sehen wir auch an der Aussenfläche die Grenze zwischen Hammerkopf und Amboss. — Die blastematische Zwischenscheibe ist fast rechtwinkelig gebogen. — Der Amboss streckt sich bedeutend höher hinauf als der Hammer. Von dem kleinen Caput Mallei verläuft gerade nach unten ein kurzer Auswuchs (Collum Mallei, Taf. C Fig. 6, Coll.), der jetzt von Crus longum Incudis vollständig getrennt ist und der unten mit der medial und etwas abwärts gerichteten Anlage des Manubrium Mallei in Verbindung steht. An der Spitze des Winkels tritt ein recht grosser, nach unten gerichteter Höcker (Pr. 1.) hervor, der nichts anderes ist als die Anlage des Processus lateralis Mallei.

Crus longum Incudis ist länger geworden als im vorigen Stadium; Crus breve (Taf. C Fig. 6, Cr. br.) ist auch deutlicher markiert, hängt aber noch durch eine dicke Blastemmasse mit der Pars Canaliculum semicircularium zusammen.

Der Musculus tensor tympani ist angelegt und inseriert am Manubrium Mallei medial von der Chorda tympani. Vom Musculus stapedius findet sich dagegen noch keine Spur. Der M. tensor tympani streckt sich aufwärts und medial zur lateralen Seite der Pars cochlearis, biegt sich da nach vorn und

folgt dem oberen Rande des tubotympanalen Raumes nach vorn und unten. Er ist an der Umbiegungsstelle am dicksten und verschmälert sich langsam gegen das vordere Ende.

Die Arteria stapediale geht gleich unter dem vorderen Teil der Pars cochlearis von der Carotis interna aus und verläuft nach oben und lateralwärts durch den Stapesring. Von der Arteria hyoidea (Gradenigo) ist keine Spur zu entdecken.

Der Nervus facialis, der in seinem oberen Teil gleichwie im vorigen Stadium verläuft, liegt weiter unten nicht mehr mitten zwischen den beiden Zweigen des Hyoidbogens, sondern kreuzt den medialen (Interhyale) gleich aussen vor dem Stapesring (Taf. B Fig. 5 VII). Dieser veränderte Verlauf der Nerven, der wahrscheinlich durch das verschiedene starke Wachstum der umliegenden Teile hervorgerufen worden ist, spielt gewiss für das Verschwinden des Interhyale eine recht wichtige Rolle. Dass es sich so verhält, wird sowohl dadurch angedeutet, dass der Facialis, wie vorher erwähnt, sich so zu sagen in diesen Zellenstrang einschneidet, wie auch dadurch, dass das Interhyale sich auf meinem nächsten Stadium grösstenteils verschwunden zeigt.

Der Verlauf der Chorda tympani ist in diesem Stadium sehr interessant. Sie geht vom N. facialis ab, gerade wo dieser lateral vom Hyoidbogen angelangt ist (Taf. C Fig. 6) — also am selben Punkt wie zuvor. Die unteren $\frac{2}{3}$ der Chorda haben noch dieselbe Richtung, aufwärts, vorwärts und medial, wie vorher, aber an der Grenze des mittleren und des oberen Drittels biegt sich die Chorda in fast rechtem Winkel nach vorn und unten, um, nachdem sie in einer Strecke von ungefähr 0,63 mm dem oberen, medialen Rande des Mandibularbogens entlang passiert, sich mit der Lingualispartie des 3. Trigeminuszweiges zu vereinen (Taf. C Fig. 7 Ch. t.). Dieses Verhältnis ist, wie man leicht einsieht, dadurch hervorgerufen, dass diese Partie ihr stärkstes Wachstum central vom Anheftungspunkt

der Chorda, zwischen diesem und dem Ganglion trigemini, gehabt hat. — Die Chorda tympani liegt nunmehr nicht zu oberst in der Spalte zwischen Malleus und Crus longum incudis, sondern ungefähr an der Grenze zwischen Collum und Manubrium mallei. Nehmen wir an, dass die Chorda bei dem Abtrennen des Collum mallei vom oberen Teil des Crus longum incudis dieselbe mechanische Rolle gespielt hätte, wie wir es im vorigen Stadium bei der Abgrenzung des Manubrium sahen, so muss sich die Chorda auf einem Zwischenstadium da oben befunden haben und nachher vom Lingualis in die für dieses Stadium beschriebene Lage herabgezogen worden sein. — Man kann sich jedoch auch andere Erklärungen dieser Verhältnisse denken. Es ist z. B. nicht unmöglich, dass die Chorda an ihrem jetzigen Platze infolge des nach vorn auf das Manubrium wirkenden Zuges das Lösen des Collum mallei von Crus longum incudis hat bewirken können.

Die Untersuchung des Embryo IV hat folgende wichtigere Resultate geliefert:

Dass die erste Anlegung der Fenestrae mit dem Auftreten der Vorknorpelstruktur in der Pars cochlearis zusammenfällt; die Plätze der Fenestrae sind auf diesem Stadium dadurch markiert, dass sie noch immer aus Blastem bestehen.

Dass das Collum mallei vom Crus longum incudis vielleicht durch mechanischen Einfluss (Zugeinwirkung nach vorne hin) der Chorda tympani getrennt wird.

Dass der Processus brevis (s. lateralis) mallei schon in diesem Stadium als ein abwärts gerichteter, relativ recht starker Auswuchs angelegt wird.

Dass der Musculus tensor tympani angelegt wird, ehe noch eine Andeutung des Musculus stapedius existiert.

Dass die Stapesanlage mit dem Crus longum incudis durch eine blastematöse Zwischenscheibe zusammenhängt.

Dass das *Crus breve incudis* noch mit der *Pars can. semicirc.* in breiter, blastematöser Verbindung steht.

Dass das *Laterohyale* einen besonderen Vorknorpelkern hat; dass das *Interhyale* dagegen noch immer aus Blastem besteht, schmaler als im vorigen Stadium ist und im Begriff scheint vom *N. facialis* so zu sagen abgeschnürt zu werden.

Dass die *Chorda tympani* in diesem Stadium anfängt, ihren definitiven bogenförmigen Verlauf (mit der Konvexität nach oben) anzunehmen, indem ihr Befestigungspunkt am *N. lingualis* während dieser Zeit nach unten gezogen wird.

Dass der letztgenannte Nerv sein stärkstes Wachstum central von der Befestigungsstelle der *Chorda tympani* hat.

Embryo V. 30,5 mm N.-St.-L.

Die ganze Labyrinthkapsel besteht jetzt aus Jungknorpel, der jedoch in der *Pars can. semicirc.* bedeutend reichlichere Intercellularsubstanz besitzt als in der *Pars cochlearis*. Am Platz der beiden *Fenestrae* ist die Wand noch aus Blastem gebildet. Das Blastem mitten vor dem *Stapesring* bildet jetzt eine relativ dünnere Schicht als vorher.

Die Derivate des ersten *Visceralbogens* bestehen gleichfalls zum grössten Teil aus Jungknorpel; die des zweiten bestehen dagegen noch aus Vorknorpel. Die Reste des *Interhyale* und die *Zwischenscheiben* haben noch das Aussehen von Blastem. Die Spitze des *Crus breve incudis* ist jetzt deutlich von der Labyrinthkapsel abgegrenzt, streckt sich lateral von dieser nach hinten und unten und ist jetzt nur durch eine dünne Blastemscheibe mit derselben verbunden.

Der mediale Gabelzweig des *Hyoidbogens*, das *Interhyale*, ist an der Mitte vollkommen atrophiert. Ein kleines Stück desselben sitzt noch am lateralen Rand des *Stapesringes* gleich hinter dem *Crus longum incudis* fest (s. Taf. F Fig. 2), ein anderes undeutlicheres sieht man an der medialen Seite des

Hyoidbogens. An dieser Stelle ist der Hyoidbogen in einem stumpfen, nach aussen offenen Winkel gebogen.

Der N. facialis hat in der Partie, die uns hier interessiert, denselben Verlauf wie im vorigen Stadium. Dasselbe gilt auch für die Chorda tympani, abgesehen davon, dass ihre Verbindung mit dem N. lingualis — durch weiteres Wachstum in der centralen Partie desselben — ein beträchtlicheres Stück abwärts und nach vorn gerückt.

Musculus tensor tympani ist weiter entwickelt; Musculus stapedius dagegen noch nicht angelegt.

Der Processus longus (Folii) mallei ist als ein 0,4 mm langer, an beiden Enden freier Belegknochen am unteren, medialen Rande des Meckelschen Knorpels angelegt. Der Annulus tympanicus ist noch nicht als Knochen angelegt, und auch nicht der proximale Teil des Unterkiefers. — Verlauf und Aussehen der Arteria stapedialis sind wie im letztbeschriebenen Stadium.

Betrachten wir das Rekonstruktionsbild (Taf. F Figg. 1 und 2), so finden wir: dass das Caput mallei gewachsen ist, sodass es jetzt den Incus etwas überragt; dass das Manubrium (Mn.) etwas mehr abwärts gerichtet und etwas länger geworden ist; dass der Processus brevis s. lateralis (Pr. l.) sich gleichzeitig etwas mehr lateral gerichtet hat; dass der Incus so ziemlich seine definitive Form erreicht; dass die äussere Begrenzung zwischen Malleus und Incus bedeutend schärfer markiert ist; dass der Stapes noch immer ringförmig ist und dieselbe Lage einnimmt wie im vorigen Stadium.

Die Nebenfacetten des Hammer-Ambossgelenkes, schon bei dem Embryo IV angedeutet, sind jetzt stark markiert. Auch die Sperrzähne sind hier angedeutet.

Embryo VI, 40 mm N.-St.-L.

Dieser Embryo war bei der Obduktion einer Phosphorleiche (mehrere Tage nach dem Tode) gefunden. Als ich ihn zur

Bearbeitung erhielt, war er schon mikrotomiert (in Querschnitte von 10—15 μ). Nach einer Bemerkung über denselben soll er während der Einbettungsprozedur kolossal geschrumpft sein. — Da ich in diesem Fall nicht in der Lage gewesen bin, die Vorbereitungen zu treffen, die für eine genaue Rekonstruktion erforderlich sind und da ich auch nichts hinreichend über die Dicke der Schnitte gewusst, so hat natürlich das Rekonstruktionsbild dieses Stadiums nicht denselben Wert wie die übrigen. Da jedoch die Gewebe, die uns hier interessieren, sich als recht gut erhalten und besonders deutlich begrenzt erwiesen, so habe ich doch — auf die bei den übrigen Stadien gewonnene Erfahrung gestützt — auch diesen rekonstruiert (s. Taf. F Fig. 3 und Taf. C Fig. 11).

Auch der Steigbügel zeigt jetzt Jungknorpelstruktur. — Das Laterohyale befindet sich auf einer histologischen Entwicklungsstufe zwischen Vor- und Jungknorpel. Die Zwischenscheibe zwischen Laterohyale und Labyrinthkapsel besteht aus Vorknorpel; die Zwischenscheibe zwischen Laterohyale und dem Rest des Hyoidbogens ist noch blastematös. Die letztgenannte Scheibe befindet sich am Platz der früheren Y-Teilung. Die Winkelbiegung an dieser Stelle (oder vielleicht richtiger: gleich unterhalb derselben) ist jetzt stärker als vorher (fast ein rechter Winkel). Gerade hier biegt sich der Nervus facialis unter den Bogen an dessen lateraler Seite. Das im vorigen Stadium hier befindliche Rudiment des Interhyale ist nun verschwunden. Dagegen ist das am Stapesring feststehende Interhyalrudiment (s. Taf. C Fig. 11, Jh.!) noch deutlich. — Das Gewebe in den beiden Fenestrae ist noch dem Blastem am meisten ähnlich.

Der noch ganz kreisrunde Stapes hat seine Lage ein wenig verändert, sodass sein vorderer Schenkel etwas höher liegt als der hintere. Die Arteria stapediale ist noch deutlich. — Der Incus ist nicht wesentlich verändert. — Das Manubrium mallei ist etwas länger geworden; der Processus lateralis ist mehr aus-

wärts gerichtet. Der Processus anterior (Folii) Pr. F., hat ungefähr dieselbe Länge wie im vorigen Stadium, ist aber ein wenig dicker geworden. Dieser Belegknochen liegt wie im vorigen Stadium an dem medialen, unteren Rande des Meckelschen Knorpels (Mc.) und hat gar keine Verbindung mit dem Belegknochen des Unterkiefers, der davon weit entfernt lateral von dem genannten Knorpel emporragt.

Im Winkel zwischen dem Collum mallei und dem Meckelschen Knorpel liegt im Bindegewebe eine andere, breitere, ebenfalls freie Knochenlamelle. Diese ist etwas gebogen mit der konkaven Seite aufwärts gegen den Meckelschen Knorpel gerichtet und läuft medial, gleich unter dem vorderen Ende des Processus Folii, in eine Spitze aus. Wie wir im folgenden Stadium sehen werden, ist diese Lamelle die erste Knochenanlage des Annulus tympanicus (Taf. C, Fig. 11, Ann. t.).

Der Musculus stapedius ist noch nicht angelegt. — Der Processus perioticus superior (Gradenigo) ist jetzt angelegt und tritt medial vom oberen Teil des Caput mallei hervor.

Die Stadien V und VI haben also u. a. folgende Ergebnisse geliefert:

Dass der Processus lateralis mallei zur gleichen Zeit, wo das Manubrium mehr abwärts gerichtet wird, nach und nach mehr lateral gerichtet wird.

Dass der Processus Folii als selbständiger Belegknochen — ohne Zusammenhang mit dem Unterkiefer-Belegknochen — angelegt wird.

Dass der Annulus tympanicus etwas später und auch als selbständiger Belegknochen des Meckelschen Knorpels angelegt wird.

Embryo VII, ca. 55 mm Sch.-St.-L.

(War zerschnitten, so dass ich nur mit Leitung von der Grösse des Kopfes und der Extremitäten die angegebene Sch.-St.-L. berechnen konnte. Es war zuerst in Müllerscher Flüssig-

keit fixiert und dann einige Zeit in 80 % Alkohol aufbewahrt. Selten gutes Material).

Sowohl die Labyrinthkapsel wie die beiden Visceralbögen bestehen aus Jungknorpel. Die Zwischenscheibe zwischen Laterohyale und Labyrinthkapsel ist jetzt verschwunden, d. h. deren Vorknorpel hat sich zu Jungknorpel entwickelt. Die Zwischenscheibe zwischen dem Laterohyale und dem unterhalb desselben liegenden Teil des Hyoidbogens¹⁾ befindet sich auf einer histologischen Entwicklungsstufe zwischen Blastem und Vorknorpel. Vom Interhyale findet sich kein Rudiment weder am Hyoidbogen noch am Stapesring. Ungefähr von derselben Stelle am Stapesring, wo sich dieses Rudiment früher befand, geht jetzt der (seit dem letzten Stadium angelegte) *Musculus stapedius* aus der sich lateral abwärts zu einem kleinen Knorpelhöcker streckt. Dieser befindet sich an der Basis der *Pars canaliculi semicircularium* ein Stück unter dem Befestigungspunkt des Hyoidbogens (s. Taf. E, Figg. 3 und 6. Pr. st.). Von diesem Knorpelhöcker — den ich *Processus Musculi stapedii* nennen will — kommt der Muskel also hinter den *Nervus facialis* an den medialen Rand des Hyoidbogens und setzt sich nachher medial von und parallel mit diesem Nerven zum *Stapes* hinauf fort. Der *Musculus tensor tympani* verläuft wie für Stadium IV angegeben. Die dem Insertionspunkte zunächst liegende, medial und aufwärts gerichtete Partie hat eine Länge von 0,125 mm; der vor der Winkelbiegung liegende Teil hat eine Länge von 1,4 mm. Derselbe folgt — gleichwie in den nächst vorhergehenden Stadien — dem oberen, medialen Rande des *tubo-tympanalen* Raumes; längst nach vorn kommt er doch etwas mehr lateral und geht mit seiner Spitze direkt in einen an der vorderen lateralen Seite der *Tuba* anfangenden, relativ recht grossen Muskel (*M. tensor veli palatini*) über.

¹⁾ Für diesen Teil des Hyoidbogens will ich den Namen „Reichertscher Knorpel“ reservieren.

Der Stapes ist noch immer fast kreisrund; sein vorderer Schenkel ist jetzt etwas mehr aufwärts gedreht als im vorigen Stadium, sodass man mit Recht von einem vorderen, oberen und einem hinteren, unteren Schenkel sprechen kann. — Die Arteria stapediale ist in und unter dem Stapesring sichtbar, doch ist sie zum grossen Teil von Blutkörperchen, die in das Bindegewebe übergetreten, verdeckt. Man sieht auch solche in reichlicher Menge im Gewebe rund um den Stapes. — Der in die Fenestra ovalis eingebogene Teil des Annulus stapediale (Taf. B Fig. 2, B-St.) ist von der hier jetzt vorknorpeligen Labyrinthkapselwand (Lamina fenestrae ovalis) gut getrennt. Diese scharfe Begrenzung wird hauptsächlich durch die verschiedene Färbbarkeit der beiden Gewebe hervorgerufen; der Jungknorpel ist nämlich bei diesem Embryo durch Hämatoxylin stark gefärbt, während der Vorknorpel — (mit Ausnahme der Kerne) fast ungefärbt ist. Bei stärkerer Vergrösserung sieht man jedoch, dass die Grenze jetzt gewissermassen nicht so scharf wie in den vorher beschriebenen Stadien ist. Man bekommt den Eindruck, als ob hie und da vom Stapesringe einzelne, dunkel gefärbte Zellen sich zwischen die Vorknorpelzellen der Fenestra ovalis eindrängen; da indessen die Schnitte zu dick sind, um eine genauere histologische Untersuchung zu gestatten, kann ich die Möglichkeit nicht ausschliessen, dass diese Zellengruppchen in loco gebildet sind. — Die Anlage des Ligamentum annulare stapedis (Lig. ann.) ist durch eine blastematöse Zone markiert. Nirgends kann man Bindegewebs-elemente in diese Zone hineinwachsen sehen. — Die Dicke der Membrana fenestrae ovalis beträgt noch 0,1 mm; die der Steigbügelplatte 0,22 mm. — Die Fenestra rotunda ist jetzt von fibrösem Bindegewebe geschlossen.

Das Crus breve incudis streckt sich rückwärts und nach unten, lateral vom vorderen Teil der Pars canaliculorum semicircularium, an dem es wie vorher durch eine Blastemscheibe befestigt ist. —

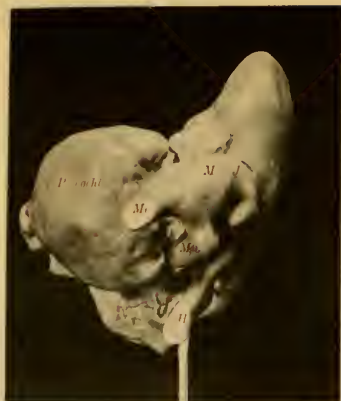

Fig. 1

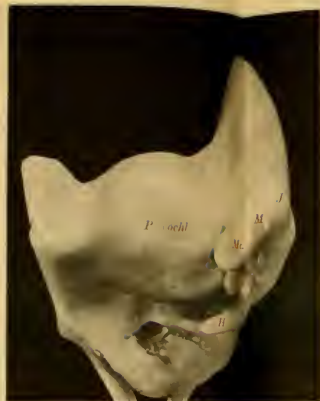

Fig. 5

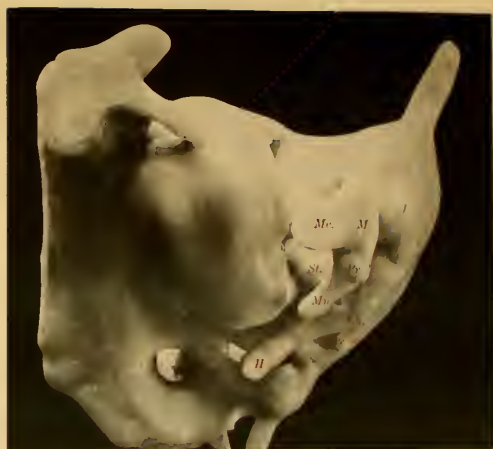

Fig. 3

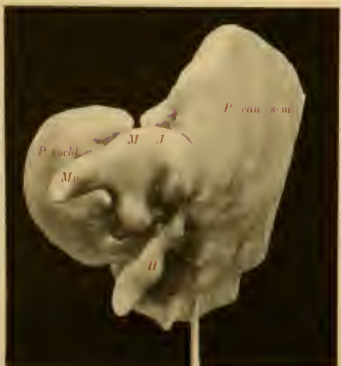

Fig. 4

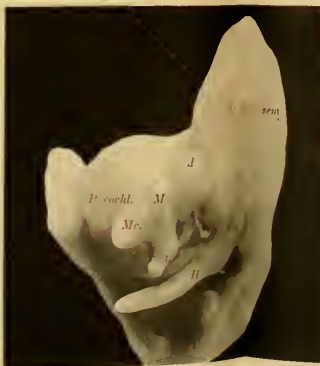


Fig. 5

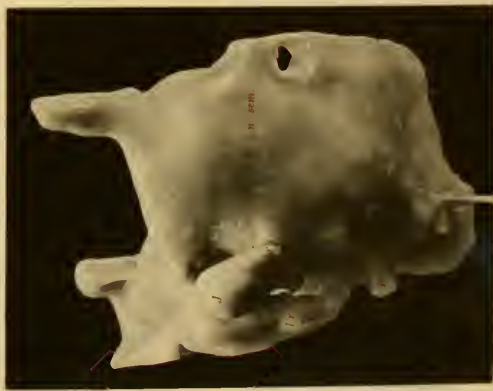

Fig. 6

Das *Crus longum* ist an der Spitze etwas aufwärts und nach innen gebogen. Es scheint, als ob diese Biegung gleichzeitig mit der früher beschriebenen Lageveränderung des Steigbügels eingetreten sei (Taf. C, Fig. 10).

Der *Malleus* ist etwas schlanker als im vorigen Stadium. Das *Manubrium* ist etwas länger geworden und mehr abwärts gerichtet (Taf. C, Fig. 3). — Der *Processus longus (Folii)* ist jetzt 0,8 mm lang, hat aber übrigens dasselbe Aussehen und Lage wie im vorigen Stadium (s. Figg. 8—10, Taf. C!). — Die mediale Spitze des *Annulus tympanicus (Ann. t.)*, die sich im vorigen Stadium in der Nähe des vorderen Endes des *Processus Folii* befand, ist jetzt in einem nach vorn und innen konvexen Bogen heruntergewachsen. Die Spitze befindet sich jetzt gleich über der lateralen Kante des *Hyoidbogens* (Taf. C, Figg. 8—10). Diese seit dem vorigen Stadium entstandene Partie bildet einen — im Querschnitt runden — ebenen Halbring. Die schon im vorigen Stadium existierende Partie bildet fortdauernd eine Platte, an deren oberen Seite man einen *Sulcus (Sulcus malleolaris Henle, Taf. C, Fig. 9, S. m.)* sieht, der dem gleich oberhalb liegenden *Processus Folii* entspricht. Am lateralen Rand dieser Platte ist ein kleiner, aufwärts gebogener Stachel (*Spina tympanica posterior Henle*); auch das *Tuberculum tympanicum anterior* ist angedeutet; die *Crista spinarum* tritt nur wenig hervor. — Im Centrum des Halbkreises, den der *Annulus tympanicus* auf diesem Stadium bildet, befindet sich das untere Ende des *Manubrium mallei (Mn.)*.

Die Zwischenscheibe zwischen *Crus longum Incudis* und *Stapes* besteht noch aus Blastem; so auch die Zwischenscheibe zwischen *Malleus* und *Incus*, in deren Mitte man jetzt eine deutliche Spalte sieht. — Zwischen dem *Malleus* und dem *Meckel'schen Knorpel*¹⁾ ist wie vorher keine Grenze zu sehen.

¹⁾ Mit diesem Namen bezeichne ich den nach vorn von *Malleus* gelegenen Teil des *Mandibularbogens*.

Die Nerven dieses Gebietes haben denselben Verlauf wie in den zuletzt beschriebenen Stadien (s. Taf. C Figg. 8—10), nur mit dem Unterschied, dass der Verbindungspunkt der Chorda tympani mit dem Nervus lingualis (auf den Zeichnungen nicht sichtbar) bedeutend weiter hinunter gerückt ist. Sowohl durch dieses wie durch das vorige Stadium kommt man zu der Auffassung, dass eine Zugeinwirkung der Chorda tympani auf den Nervus facialis den Hyoidbogen zu einer stärkeren Biegung und zu einer ständigen Annäherung an die untere, laterale Ecke der Pars cochlearis zwingt. — Der Processus perioticus superior (Gradenigo) — auf dem Rekonstruktionsbild abgeschnitten — streckt sich jetzt etwas weiter nach vorn als im vorigen Stadium.

Embryo VIII, 70 mm Sch.-St.-L. (Totallänge: 90 mm).

Dieses Stadium zeigt grösstenteils dieselbe histologische Entwicklung wie das vorige. Die Zwischenscheibe zwischen dem Laterohyale und dem Reichertschen Knorpel (dem distalen Teil des Hyoidbogens) ist jedoch verschwunden, d. h. in Jungknorpel verwandelt.

Der Hyoidbogen ist noch näher an die Pars cochlearis gekrümmt und bildet sowohl die laterale wie die vordere Begrenzung des Foramen stylomastoideum primitivum (wenn ich es so nennen darf).

Der vom oberen vorderen Teil der Pars canaliculi semicircularium hervorragende Knorpelauswuchs, Processus perioticus superior (Gradenigo) hat sich jetzt noch weiter verlängert. Nach vorn geht er medial in eine aus fibrillärem Bindegewebe gebildete Platte über und bildet zusammen mit dieser das Tegmen tympani.

Der Steigbügel hat angefangen seine definitive Form anzunehmen (Taf. F Figg. 4 und 5), ist jedoch relativ breiter als nachher. Das Caput ist angedeutet und der an die Labyrinthkapsel stossende Teil des Ringes ist nicht mehr gebogen. Diese

Steigbügelplatte ist jetzt nicht wie die Crura im Querschnitt kreisrund, sondern von aussen nach innen etwas zusammengedrückt (Fig. 3, Taf. B). Die Dicke beträgt jetzt nur 0,2 mm. Der mediale, am meisten abgeplattete Rand hängt mit der Labyrinthwand innig zusammen. Die Grenze zwischen ihnen wird doch noch von einer einfachen Schicht von Zellen, die im Schnitte spindelig sind, deutlich markiert (s. Taf. B Fig. 3). Diese Zellschicht geht oben und unten in das Perichondrium des Stapesringes über. Das von der Labyrinthkapsel stammende Gewebe im ovalen Fenster ist besonders mitten vor der Stapesanlage noch mehr verdünnt (Dicke: 0,02 mm). Seine innerste Zellschicht hat dasselbe Aussehen wie das Perichondrium an der inneren Seite der Labyrinthkapsel. Seine äussere, gegen den Stapesring stossende Zellschicht hat ungefähr das Aussehen von Vorknorpel; nur an der Peripherie des ovalen Fensters hat es ein mehr blastematöses Aussehen (Lig. ann.) Keine Bindegewebsstreifen sind hier zu entdecken.

Der *Musculus stapedius* ist noch ein gerader, spindelförmiger Muskel; er verläuft jetzt etwas mehr gerade rückwärts, was auf einer Verschiebung des Steigbügels nach aussen zu beruhen scheint.

Die *Arteria stapediales* ist atrophiert; an ihrem früheren Platze sieht man jetzt einen Bindegewebsstrang durch den Stapes laufen.

In der Mitte der Zwischenscheibe zwischen *Capitulum stapedis* und *Crus longum incudis* sieht man an einigen Punkten schwache Andeutungen einer Berstung. Das *Crus longum incudis* ist etwas mehr als im vorigen Stadium mit seinem unteren Ende gegen den Stapes gebogen. Wie vorher hängt das *Crus breve* durch eine blastematöse Zwischenscheibe mit der Labyrinthkapselwand zusammen. Zwischen *Malleus* und *Incus* ist durch Berstung in der Zwischenscheibe eine Gelenkhöhle entstanden. Der Sperrzahn des *Ambosses* tritt jetzt deutlicher hervor.

Der Hammer ist seit dem letzten Stadium etwas länger geworden. Der Processus Folii ist jetzt etwas dicker und misst jetzt 0,94 mm in der Länge. Der Sperrzahn von Helmholtz ist deutlicher als vorher entwickelt. — Ungefähr in gleicher Höhe mit dem Processus lateralis sieht man an der medialen Seite des Manubrium einen deutlichen Processus muscularis (Taf. F Fig. 4 Pr. m). Von diesem erstreckt sich die Sehne des M. tensor tymp. medial aufwärts in die Nähe der Pars cochlearis um hier in den Muskel selbst überzugehen, der mit der Sehne einen fast rechten Winkel bildend nach vorn und unten läuft. Diese Winkelbiegung wird jetzt von Bindegewebsfasern fixiert, die sich vom medialen Rand des Processus perioticus sup. bis zur Pars cochlearis erstrecken. Aussehen und Verlauf des Muskels stimmen mit dem vorigen Stadium überein. Die direkte Verbindung mit dem Musculus tensor veli palatini scheint jedoch nicht mehr vorhanden.

Der Annulus tympanicus ist bedeutend dicker geworden und seine Spitze ist aufwärts gewachsen, sodass ungefähr $\frac{3}{4}$ des Ringes jetzt angelegt sind. Der Sulcus tympanicus ist an dem herabsteigenden Schenkel angedeutet.

Embryo IX. 180 mm (Totallänge).

Die Intercellularsubstanz des Jungknorpels ist jetzt etwas reichlicher.

Der Processus perioticus superior (Gradenigo) bildet jetzt eine breite, dünne, nach unten und innen geneigte Platte, die sich unmittelbar oberhalb der Gehörknöchelchenanlagen vorwärts und nach unten streckt. Seine mediale Hälfte hört am vorderen Rande des Caput mallei auf; seine laterale Hälfte setzt sich oberhalb des Meckelschen Knorpels (und in derselben Richtung wie dieser) etwas weiter nach vorn fort. Dieser Auswuchs ist, wie wir wissen, die Knorpelanlage des Tegmen tympani. Das Dach wird medial — hier wie im vorigen Stadium — von einer Bindegewebsmembran gebildet, die sich gleich über dem ovalen

Fenster an der Pars cochlearis befestigt. — Die gleich vor der Umbiegungsstelle des Nervus facialis liegende Partie des Hyoidbogens ist noch mehr medialwärts gezogen, sodass sie jetzt an der Pars cochlearis anliegt. — Der Hyoidbogen besteht überall aus Jungknorpel, der ohne Grenze in die Pars can. semicirc. übergeht. Der Teil, der die laterale Begrenzung des Foramen stylomastoideum primit. bildet und in dem wir das Laterohyale erkennen, ist bedeutend (fast doppelt) dünner als der Reichertsche Knorpel. Letzterer, der sich weiter nach vorn wieder ver schmälert, hat dasselbe Aussehen wie der von Politzer (65) beschriebene Processus styloideus und ist gewiss damit identisch.

Das Foramen stylomastoideum primit. ist von Nervus facialis, Musculus stapedius, Arteria und Vena stylomastoidea und Bindegewebe ausgefüllt.

Der Steigbügel hat seine definitive Form weiter entwickelt (Figg. 6 u. 7, Taf. F). Er ist höher geworden; sein vorderer, oberer Schenkel ist kürzer und mehr gerade, der hintere etwas länger und mehr gebogen. Die Fussplatte ist etwas dünner als zuvor (Dicke: 0,19 mm) und streckt sich etwas aussenhalb der Befestigungspunkte der Crura (Fig. 4 Taf. B). Am unteren Rande der Fussplatte sieht man jetzt eine deutliche Einkerbung; der obere Rand ist convex. Das ursprüngliche Gewebe der Fenestra ovalis ist auf eine dünne Zellschicht (Lam. fen. ov.) ungefähr von demselben Aussehen und derselben Dicke (0,01 mm) wie das Perichondrium der Labyrinthkapsel reduziert. Seitwärts von der Fussplatte geht diese Zellschicht in die Anlage des Ligamentum annulare stapedis (Lig. ann.) über, die ungefähr halb so dick ist wie die Fussplatte und noch aus Zellen besteht, die Blastenzellen am meisten ähnlich sind. Man sieht nirgends Bindegewebe hier hineindringen. — Das Capitulum stapedis, das noch deutlicher ist als im letzten Stadium, hat eine konkave Gelenkfläche für das untere Ende des Crus longum incudis. —

Jede Spur der Arteria stapediale ist verschwunden, Durch das lockere, embryonale Bindegewebe zwischen den Stapeschenkeln ziehen nur einige Kapillaren. Verlauf und Aussehen des Musculus stapedius sind wie im vorigen Stadium. —

Der Processus lenticularis — wenn wir ihn so nennen wollen, obgleich er noch keinen Knopf hat — ist deutlicher geworden als im letzten Stadium (Figg. 8 u. 9 Taf. F). Er ist mit einer konvexen Fläche am Stapeskopf eingelenkt. Nur durch den Angulus ist er von dem Crus longum incudis abgegrenzt. Die mediale Seite des Crus breve incudis hängt an der Spitze noch immer durch eine Blastemscheibe mit der Labyrinthkapsel zusammen. Die Gelenkkapsel des Hammer-Amboss-Gelenkes ist jetzt bindegewebig angelegt; so auch die des Amboss-Steigbügel-Gelenkes.

Der Hammer ist bedeutend in die Länge gewachsen und folglich schlanker geworden (Figg. 10 u. 11 Taf. F). Dieses Längenwachstum hat besonders den Kopf betroffen, weshalb der Ausgangspunkt des Meckelschen Knorpels ein ansehnliches Stück heruntergerückt scheint. Das untere Ende des Manubrium mallei ist fast gerade nach unten gerichtet. Der Processus longus (Folii) ist sowohl in die Länge wie in die Dicke gewachsen; er ist mit dem Malleus noch immer nur durch Bindegewebe verbunden. Der Processus lateralis (Pr. l.) ist scharf markiert; dagegen giebt es keinen Processus muscularis, sondern der Musculus tensor tympani inseriert auf einer ebenen Fläche. Der Verlauf des Muskels stimmt mit dem bei dem vorigen Stadium beschriebenen überein. Der vordere Teil des zwischen dem Proc. perioticus superior und der Pars cochlearis ausgespannten Bindegewebsmembran sendet einen bedeutenden Teil seiner Fasern unter die Muskelsehne (Fig. 5 S) und fixiert dadurch die Winkelbiegung derselben. Wo sich die Fasern dieses Ligamentum trochleare (Lig. tr.), wie ich es nennen will, an der Pars cochlearis befestigen, sieht man einen — seit dem vorigen

Stadium entwickelten — lateralen Knorpelauswuchs (Fig. 5 a). Lateral und etwas hinter dem Befestigungspunkte des Meckel-
schen Knorpels ist am Hammer eine seichte Vertiefung im Knorpel sichtbar, die von parallel mit der Längsachse des

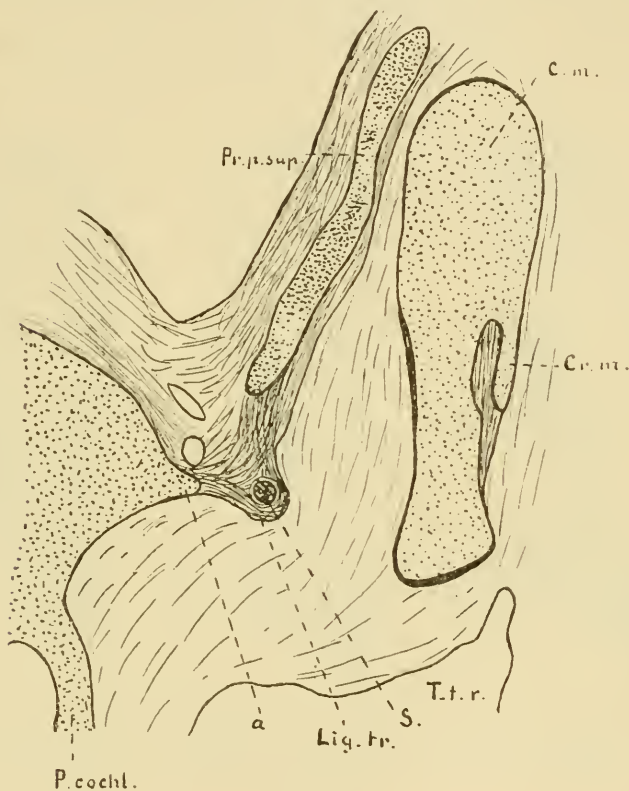


Fig. 5. 25.

C. m. Caput mallei, Cr. m. Crista mallei, Pr. p. sup. Processus perioticus superior, T. t. r. Tubotympanales Raum, S. Sehne des Musc. tens. tymp., Lig. tr. Ligamentum trochleare, P. cochl. Pars cochlearis der Labyrinthkapsel.

Hammers verlaufenden Bindegewebsfasern ausgefüllt ist, welche oben und unten in das Perichondrium übergehen (Fig. 6 A). Diese Vertiefung wird nach hinten immer tiefer und ist nach oben durch einen scharfen Kamm (Cr. m.) begrenzt. Weiter hinten wird dieser Kamm, so zu sagen, von Bindegewebe unter-

graben, sodass er länger, dünner und nach unten gerichtet wird (Fig. 6. B). Noch weiter hinten wird der Kamm wieder allmählich kleiner (Fig. 6. C), um mitten unter dem Sperrzahn zu enden. Dieser Kamm, der, wie das Rekonstruktionsbild (Taf. F Fig. 11) zeigt, schräg nach hinten, abwärts und medial verläuft, ist die Anlage der Crista mallei. Das Ligamentum

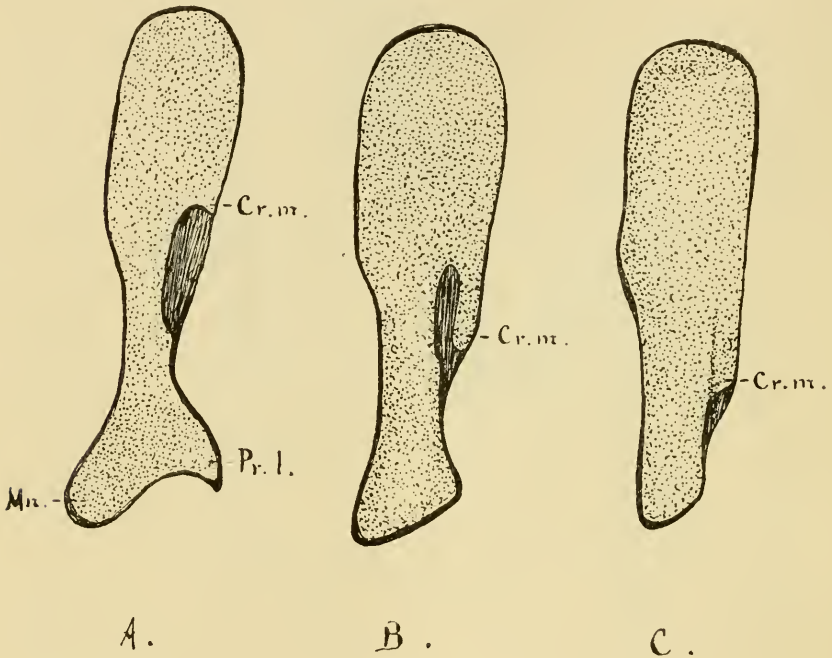


Fig. 6.

Cr. m. Crista mallei, Pr. l. Processus lateralis, Mn. Manubrium.

mallei externum ist noch nicht angelegt. — Der Meckelsche Knorpel hat angefangen dünner zu werden. Die Peripherie desselben ist durch fibrilläres Bindegewebe ersetzt. — Die Verknöcherung der Gehörknöchelchenanlagen hat noch nicht begonnen.

Der Annulus tympanicus ist jetzt fertig entwickelt. Das laterale Endstück (der aufsteigende Schenkel), das zuletzt ange-

legt worden ist, ist ganz dünn und im Querschnitt kreisrund; die älteren Partien sind recht bedeutend in die Dicke gewachsen und sind im Querschnitt sichelförmig d. h. der Sulcus tympanicus ist hier entwickelt.

Von den Stadien VII, VIII und IX lässt sich u. a. schliessen:

Dass der Steigbügel sich allein aus dem vom Hyoidbogen stammenden Stapesring bildet.

Dass das mitten vor dem Stapesring liegenden Gewebe der Fenestra ovalis eine fast vollständige Atrophie erleidet, sodass es nur in Form eines dünnen Perichondriums zurückbleibt, und dass zu derselben Zeit die Steigbügelanlage ihre definitive Form anzunehmen beginnt.

Dass sich Spuren der Arteria stapediale noch bei Embryonen von 9 cm Totallänge nachweisen lassen.

Dass bei Embryonen von 18 cm Totallänge keine Bindegewebsstreifen in die Anlage des Ligamentum annulare baseos stapedis hineingewachsen sind.

Dass die Crista mallei nicht wie die übrigen Ausläufer der Gehörknöchelchen blastematös angelegt wird, sondern durch Resorption des unmittelbar unter ihr belegenen Knorpels gebildet wird.

Dass der Musculus tensor tympani, der wahrscheinlich von Anfang an mit dem Musculus tensor veli palatini in Verbindung steht, schon bei einem Embryo von 3 Monaten aus dieser gelöst sein kann.

Dass sich einige Fasern aus dem membranösen Teile des Tegmen tympani unter die Sehne des M. tensor tymp. ziehen und so die Winkelbiegung derselben fixieren.

Dass sich der Annulus tympanicus als ein einheitliches Stück verknöchert, das am Ende wächst.

Dass der Processus styloideus Politzer nicht das oberste Ende des Hyoidbogens, das Laterohyale, einfasst.

Embryo X, 210 mm Total-L.

In der Labyrinthkapsel hat die Verknöcherung angefangen und ist schon recht weit fortgeschritten. Der grösste Teil der Pars canalium semicircularium ist verknöchert. In der Nähe der Befestigungsstelle des Hyoidbogens besteht sie jedoch noch aus Knorpel. Die Pars cochlearis besteht im vorderen, lateralen Teil noch aus Knorpel, im übrigen ist sie verknöchert. Im medialen Teil des Processus perioticus sup. ist auch Verknöcherung eingetreten. Der membranöse Teil des Tegmen tympani ist stärker geworden und nach vorn von der Umbiegungsstelle der Tensorsehne in eine obere und eine untere Schicht geteilt, zwischen denen der Musculus tensor tymp. eingebettet ist.

Der Steigbügel besteht zum grössten Teil aus Knorpel; in der Mitte des hinteren Schenkels hat die Ossifikation angefangen. Ebenso verhält es sich mit dem Steigbügel der entgegengesetzten Seite, den ich nach Maceration in Kalilauge hervorpräparierte. (S. Taf. D Fig. 18.) (Doch muss ich dieses Verhältniss als Ausnahmefall bezeichnen, da mein übriges Material von der Verknöcherungsperiode zeigt, dass in der Regel das Ossificationscentrum des Steigbügels in der Basis liegt. Die Basis stapedis hat wieder an Dicke bedeutend zugenommen. (S. Fig. 7 Taf. B!) — Im Spatium intercrurale verlaufen nur einige Capillaren.

Vom Incus ist der grösste Teil des Crus longum und der diesem zunächst liegende Teil des Corpus verknöchert. Der unterste Teil des Crus longum (die Partie an und unterhalb des Angulus) besteht noch aus Knorpel. Der Processus lenticularis hat jetzt eine knopfförmige Anschwellung an der Spitze.

Das Collum mallei ist verknöchert, und der Processus longus (Folii) steht jetzt mit demselben in direkter (knöcherner) Verbindung. Etwas weiter nach hinten von dieser Stelle sieht man die Verknöcherung sich aufwärts gegen die Mitte und die mediale Seite des

Caput mallei strecken. Am Malleus von der andern Seite desselben Embryos (die nach der Kaliglycerinmethode Schultzes behandelt wurde) sah es anfangs aus, als ob sich im oberen, medialen Teil des Caput ein besonderer Ossifikationspunkt vorfände. Nachdem das Präparat recht durchsichtig geworden, sah man jedoch deutlich, dass im Innern eine Knochenverbindung zwischen diesem Teil und dem Knochenkern im Collum existierte (vgl. Figg. 12 und 13 Tafel C). Dass diese Verbindung meistens vom Knorpel an der Oberfläche verdeckt ist, ist wahrscheinlich der Grund gewesen, weshalb man geglaubt, dass die Ossifikation des Malleus von zwei Punkten ausginge. — Das Manubrium mallei hat nur einen schwach angedeuteten Processus muscularis. Die gerade medial verlaufende Muskelsehne ist von einer Bindegewebs Scheide umgeben, deren Fasern sich an der Labyrinthkapsel und dem membranösen Teil des Tegmen tympani befestigen. In einem Fache dieses membranösen Teils ist — wie gesagt — der Muskel selbst eingelagert. Der obere hintere Rand der Bodenlamelle dieses Faches bildet an der Umbiegungsstelle des Muskels das Ligamentum trochleare.

Der zusammenhängende Teil des Hyoidbogens besteht noch durch und durch aus Knorpel.

Embryo XI. 240 mm Total-L.

Die Labyrinthkapsel ist fast ganz verknöchert; die an die Fussplatte des Steigbügels und an das Crus breve incudis stossenden Partien, sowie der laterale Teil des Proc. perioticus superior bestehen jedoch noch aus Knorpel. Der mediale Teil des Proc. perioticus sup. sowie der früher membranöse Teil des Tegmen tympani sind dagegen zum grössten Teil verknöchert. Nur der der Pars cochlearis am nächsten liegende Teil besteht noch aus Bindegewebe. Der Umbiegungsstelle der Tensorsehne gegenüber fängt diese unverknöcherte Bindegewebsmembran an nach vorn in Breite zuzunehmen. Zugleich sieht man, wie sie

sich in eine distinkte obere und untere Schicht teilt, zwischen denen der *Musculus tensor tympani* eingebettet ist. Der hintere Rand der unteren Bindegewebslamelle bildet das *Ligamentum trochleare*, hinter dem sich die Muskelsehne umbiegt und sich mit dem Muskel vereint.

Der Steigbügelkopf und die diesem zunächst liegende Hälfte der Schenkel bestehen noch aus Knorpel; der übrige Teil der Schenkel und die Platte — mit Ausnahme der Kanten und der an die Labyrinthkapsel stossenden Fläche — sind dagegen verknöchert. Die Stapeschenkel sind im Querschnitt kreisrund und mehr als doppelt so dick wie beim Erwachsenen. Der verknöcherte Teil der Fussplatte ist auch dicker als bei dem Erwachsenen. Er ist im Querschnitt triangulär, mit der Basis gegen die Labyrinthkapsel und der Spitze gegen das *Spatium intercrurale* gerichtet.

Die Anlage des *Ligamentum annulare baseos stapedis* besteht noch aus zellenreichem Gewebe, das allmählich in den Knorpel an der Stapesplatte und an der inneren Seite des ovalen Fensters übergeht. Die Zellen der Ligamentanlage sind aber jetzt in Spindelzellen verwandelt. (S. Fig. 6 Taf. B.)

Im Bindegewebe zwischen den *Crura stapedis* verlaufen mehrere Gefässe, von denen eins relativ recht gross ist und, so weit wie ich ihm habe folgen können, einen der *Arteria stapedialis* entsprechenden Verlauf zeigt. Leider konnte ich aber an meinen Schnitten (die dazu zu klein waren) dies Gefäss nicht bis zu seiner Einmündungsstelle in ein grösseres, mit Gewissheit zu erkennendes verfolgen.

Der Amboss ist zum grössten Teil verknöchert. Die der Gelenkfläche gegen den *Malleus* zunächst liegende Partie, der ganze *Processus lenticularis* und die Spitze des *Crus breve* bestehen jedoch noch aus Knorpel. Der *Processus lenticularis* bildet gegen den übrigen Teil des *Crus longum* einen rechten Winkel; seine Spitze ist knopfförmig verdickt und bildet die

Gelenkpfanne in dem Amboss-Steigbügelgelenk. — Das *Crus breve* steht mit der Labyrinthkapsel durch eine blastemähnliche Zwischenscheibe in Verbindung. Die Peripherie dieser Scheibe zeigt eine fibrilläre Struktur.

Der Hammerkopf hat an Dicke zugenommen und ist jetzt mehr kugelig geworden. Die *Crista mallei* ist etwas mehr auswärts gerichtet. Hals und Kopf sind — mit Ausnahme der an das Hammer-Ambossgelenk stossenden Partie, die aus Knorpel besteht — verknöchert. Das *Manubrium*, der recht lange *Processus lateralis* und der nur schwach angedeutete *Processus muscularis* bestehen gleichfalls aus Knorpel. Der *Processus longus (Folii)*, der noch mehr gewachsen ist, steht — gleichwie im vorigen Stadium — in Knochenverbindung mit dem Hammerhalse. Der Meckelsche Knorpel ist, besonders von der einen Seite zur anderen noch mehr verdünnt. Von der Stelle aus, wo er sich mit dem Hammer vereint, kann man einige Schnitte rückwärts an der medialen Seite des letzteren einer knorpeligen sich schnell verschmälernden Fortsetzung des Meckelschen Knorpels folgen.

Die Sehne des *Musculus tensor tympani* verläuft medial in gerader Richtung zum Muskel. Die äussersten Fasern gehen jedoch nicht zu diesem über, sondern befestigen sich teils an medialen Rande des *Tegmen tympani*, teils an der *Pars cochlearis*. Die eigentliche Sehne ist also gleichwie der Muskel von einer Bindegewebsscheide umgeben. Diese Sehnenscheide ist mit dem von *Toynbee* (58) beschriebenen „*Tensor ligament*“ identisch. — In der Muskelscheide ist noch keine Verknöcherung eingetreten.

In gleicher Höhe mit dem *Processus lateralis* geht von der medialen Seite des *Malleus* und mit einigen Fasern von der Unterseite des proximalen Endes des *Processus longus* ein durch dunklere Färbung gut begrenztes Bindegewebsbündel aus. Es passiert rückwärts und abwärts gleich unter der *Tensorsehne*, mit deren Scheide es verbunden ist, läuft zwischen *Manubrium*

mallei und Crus longum incudis, um sich an der hinteren, lateralen Wand der Paukenhöhle zu befestigen. Wahrscheinlich ist dieses Ligament mit dem von Schäfer (49) beschriebenen „Inferior ligament of the malleus“ identisch.

Embryonen XII — XV. (Total-Längen: 200, 250, 260 und 280 mm resp.)

Sie zeigen alle, gleichwie die Stadien X und XI, dass die Verknöcherung der Gehörknöchelchenanlagen sich in keiner Weise von dem gewöhnlichen Verknöcherungsvorgang bei knorpelpräformierten Knochen unterscheidet.

Embryonen XVI — XXVII. (Total-Längen: 185, 190, 195, 205, 210, 215, 220, 225, 240, 250, 260 und 290 mm resp.)

Nach Schultzes Kaliglycerinmethode (67) behandelt, bilden die herauspräparierten Gehörknöchelchen dieser Embryonen ein gutes und sicheres Material zum Beurteilen der Fortschritte der Verknöcherung.

Die folgende Tabelle (s. S. 595 u. 596!) zeigt die Grössen- und Lageverhältnisse der Ossifikationspunkte bei diesen Embryonen:

Embryonen XXVIII—XXX.

(Total-Längen: 290, 320 und 500 mm resp.)

Die Gehörknöchelchen dieser drei Embryonen habe ich durch gewöhnliche Maceration freigelegt; ich bilde Stadd. XXIX und XXX in der Taf. F Figg. 12 u. 13 zusammen mit den Gehörknöchelchen eines erwachsenen Mannes in natürlicher Grösse ab, um die Grössenverhältnisse nach der Verknöcherung zu zeigen. — Da die Formenverhältnisse schon vorher mit den definitiven ganz nahe übereinstimmen, so ist über diese nur wenig zu sagen.

Bei dem Embryo XXVIII bestehen die untere Hälfte des Manubrium mallei und die äusserste Spitze des Processus late-

Embr.-Nr.	Länge mm	Der Hammer	Der Amboss	Der Steigbügel
XVI	185	Hat ein kleines Ossifikationscentrum im Collum.	Hat ein kleines Ossifikationscentrum im oberen Teil des Crus longum.	Hat noch kein Ossifikationscentrum.
XVII	190	"	Hat ein etwas grösseres Ossifikationscentrum im Crus longum. Siehe Fig. 1 Taf. D.	"
XVIII	195	Die Verknöcherung beginnt in den Kopf hinauf zu steigen. Siehe Fig. 12 Taf. C.	Die Verknöcherung ist sowohl aufwärts wie abwärts weiter fortgeschritten. Siehe Fig. 2 Taf. D.	"
XIX	205	Das ganze Collum und Caput mit Ausnahme der Partie zunächst an der Gelenkfläche sind verknöchert.	Die Verknöcherung ist bis zur Winkelbiegung des Crus longum und quer durch den Corpus fortgeschritten. Siehe Fig. 4 Taf. D.	Die Basis (mit Ausnahme der medialen Seite und der Kanten) und die mediale Hälfte des hinteren Schenkels sind verknöchert. S. Fig. 13 Taf. D.
XX	210	Verknöcherung in Collum und Caput.	S. Fig. 5 Taf. D.	Ein kleines Ossifikationscentrum in der Basis. S. Fig. 9 Taf. D.
XXI	215	Die Verknöcherung wie beim Embr. XIX.	Die Verknöcherung wie beim Embr. XIX.	S. Fig. 11 Taf. D.

Embr.-Nr.	Länge mm	Der Hammer	Der Amboss	Der Steigbügel
XXII	220	S. Fig. 13 Taf. C.	S. Fig. 5, Taf. D.	Verknöcherung in der Basis.
XXIII	225	Verknöcherung wie beim Embr. XIX.	Verknöcherung wie beim Embr. XIX.	"
XXIV	240	S. Fig. 14 Taf. C.	S. Fig. 6, Taf. D.	S. Fig. 10 Taf. D.
XXV	250	Verknöcherung wie beim Embr. XXIV.	Verknöcherung wie beim Embr. XXIV.	Verknöcherung wie beim Embr. XXI.
XXVI	260	Die Verknöcherung beginnt in das Manubrium hinabzusteigen.	"	S. Fig. 12 Taf. D.
XXVII	290	Caput, Collum und die obere Hälfte des Manubrium sind verknöchert.	Die Verknöcherung ist in den Processus lenticularis fortgeschritten.	Auch das Capitulum ist jetzt verknöchert.

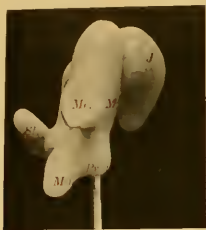

Fig. 1




Fig. 2




Fig. 3

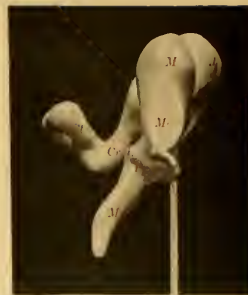

Fig. 4

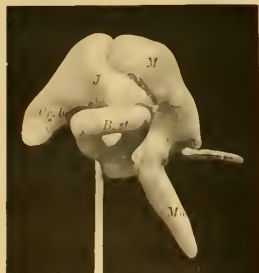

Fig. 5

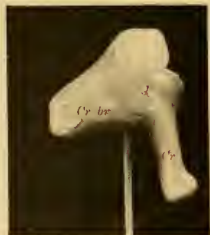

Fig. 8




Fig. 10



Fig. 11



Fig. 6



Fig. 7



Fig. 9



Fig. 12




Fig. 13

ralis noch aus Knorpel und sind deshalb an dem Macerationspräparat zerstört. (S. Fig. 15 Taf. C!) Der Proc. longus (Folii) bildet einen leicht lateralwärts gekrümmten, etwas mehr als 3 mm langen Knochenfortsatz. Die Schenkel des Steigbügels (s. Fig. 14 Taf. D!) sind ca. doppelt so dick wie bei dem Erwachsenen (Fig. 17). Sie sind im Querschnitt halbkreisförmig mit der geraden Linie gegen das Spatium intercrurale liegend. Ein Sulcus stapedis ist also noch nicht entwickelt. Dagegen hat die Fussplatte jetzt ihre definitive Dicke. An derselben ist die Crista stapedis schwach angedeutet. — Der hintere Teil der Pars membranacea tegminis tympani mit dem Semicanalıs pro tensore tympani ist jetzt verknöchert.

Bei dem Embryo XXIX ist der ganze Hammer mit Ausnahme der Spitze des Griffes verknöchert. Der Processus longus hat dieselbe Länge wie beim letztbesprochenen Embryo, ist aber gerader. Der Processus lenticularis incudis hängt durch eine kurze und sehr dünne Knochenverbindung mit dem Crus longum zusammen.

Die Peripherie des Steigbügels zeigt die gleiche Grösse wie im vorigen Stadium, die beiden Crura sind aber und zwar besonders im unteren Teil bedeutend dünner geworden, sodass das Loch zwischen ihnen beträchtlich vergrössert ist. Der Sulcus stapedis ist jetzt deutlich. (S. Fig. 15 Taf. D!) — Das ganze Tegmen tympani mit dem Semicanalıs pro tensore tympani, die Eminentia styloidea und das Ligamentum Musculi stapedii sind jetzt verknöchert.

Bei dem Embryo XXX haben auch Malleus und Incus ihre definitive Grösse erreicht. Der Malleus ist in derselben Ausdehnung wie beim Erwachsenen (vergl. Figg. 16 u. 17 Taf. C!) verknöchert. Der Processus longus stimmt in Länge und Aussehen mit dem vorigen Stadium überein. — Das Crus longum incudis ist im unteren Teile etwas dicker als bei dem Erwachsenen.

(Vergl. Figg. 7 u. 8 Taf. D!) — Die Stapeschenkel haben auch im oberen Teil ihre definitive Dicke angenommen (S. Fig. 16 Taf. D!).

Aus den Stadien X—XXX hat sich also u. a. ergeben:

Dass die Ossifikation des Steigbügels, welche gewöhnlich bei Embryonen von ca. 21 cm beginnt, von einem einzigen Centrum ausgeht, das in der Regel in der Basis liegt; dass von hier aus die Ossifikation allmählich die Schenkel hinauf bis zum Capitulum schreitet.

Dass eine in derselben Ordnung fortschreitende Resorption der gegen das Spatium intercrurale liegenden Knochenpartien dem anfangs klumpigen Steigbügel während der letzten Periode des intrauterinen Lebens seine definitive Gestalt giebt.

Dass der Knopf des Processus lenticularis erst, nachdem ein Teil des langen Ambossschenkels schon ossifiziert hat, gebildet wird; dass dieser Processus kein besonderes Ossifikationscentrum hat.

Dass die Ossifikation des Ambosses gewöhnlich bei Embryonen von ca. 19 cm beginnt und von einem einzigen Punkte im oberen Teil des langen Schenkels ausgeht.

Dass die als Knorpel präformierte Hammeranlage auch nur einen Ossifikationspunkt hat; dass dieser im Collum mallei liegt und bei Embryonen von ca. 19 cm zuerst auftritt; dass der Processus longus (Folii) bei der Entstehung dieses Knochenkerns in direkte knöcherne Verbindung mit dem Hammer tritt.

Dass die Gehörknöchelchen auf dieselbe Weise wie jeder andere als Knorpel präformierte Knochen ossifizieren. Dass die Bindegewebscheiden der Gehörknöchelchen-Muskeln erst Ende des 6. Monats verknöchern.

Litteraturkritik.

Dass die Verfasser, die zuerst auf diesem Gebiete Untersuchungen vornahmen, zu so streitigen Resultaten in betreff des Entstehens der Gehörknöchelchen kamen, darf uns, wenn wir die unvollkommenen Arbeitsmethoden jener Zeit in Betracht nehmen, nicht wundern. Und es kann nur durch ein gewisses Ahnungsvermögen im Verein mit weit getriebener Präparationskunst Reichert (45) geglückt sein, uns schon 1837 eine annähernd richtige Schilderung des Ursprunges und der ersten Entwicklung der Gehörknöchelchen zu geben.

Die späteren Autoren, denen bessere Untersuchungsmethoden zu Gebot standen, sind, wie wir gesehen, über den Ursprung der Gehörknöchelchen sehr uneinig gewesen, ja einzelne sind mit sich selbst uneins geworden und haben zu verschiedenen Zeiten direkt entgegengesetzte Ansichten verfochten. Da dies sogar mit Männern wie Huxley und Parker der Fall war, gewinnt man leicht den Eindruck, diese Frage müsse zu den am schwersten zu lösenden Problemen der Entwicklungsgeschichte gehören.

Die wichtigsten Ursachen des Entstehens der vielen verschiedenen Meinungen sind wohl entweder darin zu suchen, dass die Verfasser mit vorgefassten Meinungen, die sie aus der noch nicht abgeschlossenen vergleichenden Anatomie geholt, an ihre Arbeit herantreten sind; oder auch darin, dass das Material, das ihnen zu Gebot stand, nicht hinreichend war; oder schliesslich darin, dass sie sich technisch unvollkommener Arbeitsmethoden bedienten.

Parker (39), der während 12 Jahren aus komparativ anatomischen Gründen die Ansicht vertreten, dass der Malleus seinen Ursprung vom Mandibularbogen, der Incus vom Hyoidbogen und der Stapes von der Labyrinthkapsel nimmt, kehrt 1886 (40) reu-voll zu der alten Reichertschen Meinung zurück. — Mittlerweile

war jedoch sein Jünger Fraser (13) durch — wie es Dreyfus (10) wohl mit Recht annimmt — Auctoritätsglauben zu derselben merkwürdigen Meinung über den Incus-Ursprung gekommen. Den Ursprung des Stapes betreffend schloss Fraser sich Salensky (47) an.

Es ist Salenskys letzter Aufsatz (47), der in unserer Lehrbuchslitteratur eine so grosse Rolle gespielt. — Sein grosses Verdienst ist, dass er bei Embryonen (von Schaf und Schwein) die Existenz der Arteria stapediale — die er weniger passend *A. mandibularis* nennt — gezeigt und den Kausalzusammenhang zwischen diesem Gefäss und der Ringform des Steigbügels aufgedeckt hat. Früher glaubte man, dass die Intercrurallücke durch Resorption im Knorpel entstehe. — Diese Arbeit zeigt aber auch viele und grosse Mängel.

Was nun zuerst seine Arbeitsmethode betrifft, die, wie früher erwähnt, hauptsächlich in makroskopischer Präparation mit Nadeln bestand, so muss diese beim Studium des Entstehens der Gehörknöchelchen noch unverlässiger sein als irgendwo sonst. Wir haben ja gesehen, wie sich die verschiedenen Teile der Gehörknöchelchenanlagen in den ersten Entwicklungsstadien auf ganz verschiedenen histologischen Ausbildungsstufen befinden. So sehen wir z. B. wie in einem Stadium der ganze Stapes, Manubrium mallei und Crura incudis aus Blastem bestehen, während sich im Corpus incudis ein kugeliges Vorknorpelkern und in der übrigen Partie des Mandibularbogens ein anderer, cylindrischer befinden. Macht man sich nun daran, bei diesem Stadium die Gehörknöchelchenanlagen makroskopisch hervorzupräparieren, so wird natürlich das Resultat, dass man die bedeutend weichen blastematösen Partien wegpräpariert und so vom ganzen Mandibularbogen nur einen cylindrischen Stab mit einer Einkerbung zwischen den beiden Vorknorpelkernen erhält; vom Stapesring und dessen Verbindung mit dem Hyoidbogen (dem Interhyale) bleibt nach der Dissektion nichts übrig.

So sind augenscheinlich die von Salensky gelieferten Bilder der frühzeitigeren Gehörknöchelchen (s. seine Fig. 2, 3 u. 4) zu stande gekommen. Sie sind also reine Kunstprodukte; es ist die höchste Zeit, dies aus der Lehrbuchs-Litteratur zu entfernen. — Merkwürdig ist jedoch das grosse Vertrauen, das Salensky selbst für diese Präparationsmethode hegt. „Die Untersuchung der Entwicklung der Gehörknöchelchen,“ sagt er, „kann auf den Querschnitten, sowie an den präparierten Embryonen untersucht werden und zwar giebt die Präpariermethode des ganzen Knorpels für die Untersuchung der Entwicklung von Hammer und Amboss viel bessere Resultate als die Querschnittsmethode“ (l. c. S. 423). Und doch sagt er gleich nachher: „Selbst an den gefärbten Präparaten treten die Grenzen der Knorpel nicht sehr scharf hervor und das die Knorpel umhüllende embryonale Bindegewebe kann nicht vollkommen entfernt werden“ (l. c. S. 424). — Wie Fraser¹⁾ u. a. hervorheben, begeht Salensky den grossen Fehler, die Vena jugularis primit. als Arteria carotis interna zu beschreiben und abzubilden. (S. seine Fig. 1!) (In seiner vorläufigen Mitteilung (46) nennt er sie bald Carotis externa bald Carotis interna!) Und von diesem Gefäss lässt er seine Arteria mandibularis (A. stapediale) sich abwärts durch den Stapesring strecken. Ziehen wir hieraus die Konsequenzen, so sollte also keine Arterie, sondern eine Vene die Perforierung des Steigbügels veranlassen. Spätere Verfasser, die Salenskys Irrtum bemerkt, bezeichnen doch dieses Gefäss noch als eine Arterie, die von der wirklichen Arteria carotis interna kommt. Aus meiner Stadienbeschreibung ergiebt sich, dass sie hierin Recht haben. Daraus lässt sich auch eine Erklärung für den anderen Irrtum Salenskys (die Arteria stapediale von der Vena jugularis ausgehen zu lassen) finden. Nachdem die Arteria stapediale das Stapesblastem durchlaufen, kommt sie nämlich

1) Fraser beging jedoch selbst den eben so grossen Fehler auf seinen Abbildungen den Meckelschen Knorpel V. jugularis zu nennen.

in das Gebiet des Mandibularbogens hinüber und läuft hier unmittelbar an der lateralen Wand der V. jugularis ein Stück hinauf (s. Taf. A Fig. 10); sie steht wahrscheinlich mit dieser in Kapillarverbindung. An dicken Schnitten kann es deshalb leicht aussehen, als ob das fragliche Gefäss von der Vena jugularis käme. — Dass Salensky die erste Anlage des Steigbügels erst bei $2\frac{3}{4}$ cm langen Embryonen (Schaf-) gefunden, und dass sie ohne jede Verbindung mit dem Hyoidbogen war, ist eine natürliche Folge seiner Arbeitsmethode. Solange der Steigbügel aus Blastem besteht, kann er nicht durch Präparation nachgewiesen werden; und da der die Verbindung mit dem übrigen Teil des Hyoidbogens vermittelnde Strang (das Interhyale) nie das Blastemstadium überschreitet, so kann derselbe auch nicht durch Präparation gefunden werden. Vielleicht ist übrigens bei Schafembryonen von $2\frac{3}{4}$ cm Länge das Interhyale schon verschwunden. — Die von Salensky beschriebenen trapezoiden und fünfeckigen Formen der jungen Stapesanlage sind wahrscheinlich auch als Kunstprodukte zu betrachten. Querschnitte, die nicht in derselben Ebene liegen wie der Stapesring, geben oft etwas unregelmässige Bilder desselben. Nach der Rekonstruktion findet man aber, dass der Stapesring in den frühzeitigeren Stadien immer kreisrund ist. — Salenskys positive Behauptung, „dass es keine Entwicklungsperiode giebt, in welcher diese Teile (die Gehörkapsel und die Visceralbogen) in Form von differenzierten, weichen Anlagen vorhanden wären,“ ist, wie es sowohl durch die meisten späteren Publikationen über diesen Gegenstand wie auch durch meine Untersuchung dargelegt ist, vollkommen falsch. — Die Behauptung in seiner vorläufigen Mitteilung [46] S. 253), dass die Stapesanlage dem ersten Visceralbogen angehört, scheint er gleich bereit zu haben, denn in seiner späteren Arbeit (47) wird hiervon kein Wort erwähnt.

Hannover (19) bediente sich derselben unvollkommenen Arbeitsmethode: makroskopischer Präparation. Die Mehrzahl

seiner Beobachtungen über die frühzeitigeren Stadien sind deshalb ohne Wert. Seine Beschreibung der späteren Stadien ist dagegen im allgemeinen als vollkommen zuverlässig zu betrachten. Seine Ansicht, dass der *Processus longus (Folii) mallei* erst nach der Geburt in direkte Knochenverbindung mit dem Hammer treten soll, ist aber, wie meine Stadien X — XXX zeigen, unrichtig.

Gradenigo's (15) gross angelegte Arbeit hat uns viel Neues von Interesse gegeben. Ohne Fehler ist sie jedoch keineswegs. Um vorgefassten Meinungen zu entgehen, hat er sich das Programm aufgestellt, erst „die fundamentalen Entwicklungsvorgänge“ festzustellen und erst danach dazu überzugehen diese zu deuten und mit den Resultaten der komparativen Anatomie in Verbindung zu stellen. Niemand kann wohl bestreiten, dass dieses Programm sehr vernünftig ist, aber es nützt nichts, wenn man in seinen Beobachtungen einen solchen Fehler begehen kann, wie Gradenigo democh gethan, da er der Stapesplatte einen labyrinthären Ursprung geben will. Sowohl aus Dreyfuss' (10) und Zondeks (64) wie meinen Untersuchungen ergibt es sich nämlich, dass sich Gradenigo hier geirrt; diese Partie der Labyrinthkapsel unterliegt in späteren Stadien einer fast vollständigen Atrophie, sodass nur eine dünne Bindegewebsschicht an der medialen Seite der Fussplatte zurückbleibt. Gradenigo hat selbst den Beginn dieser Atrophie beobachtet. Dass er diesem Vorgehen nicht hat bis zu Ende folgen können, kommt wohl davon, dass er nicht hinreichendes Material zur Verfügung hatte, oder dass die späteren Stadien, wo sich dieser Prozess abspielt, nicht genau genug untersucht wurden. Dass Bindegewebsfasern von aussen in die celluläre Anlage des *Annularligamentes* eindringen sollten, muss auch — nach meinen Beobachtungen — ein Irrtum sein. Vielleicht haben die die *Pars membranacea tegminis tympani* zusammensetzenden Bindegewebsfasern, welche nach innen verlaufen und sich am oberen

Rande des ovalen Fensters befestigen, an gar zu dickem oder in anderer Weise weniger guten Schnitten ein Eindringen in die Anlage des Annularligamentes vorgetäuscht. „Das Zertrümmern“ der eigenen Zellen des letzteren ist wahrscheinlich erst bei der Mikrotomierung eingetreten. Während das Annularligament noch aus weichem blastemähnlichen Gewebe besteht, kann es leicht bersten, wenn das Messer durch die Knorpelpartien passiert, die es begrenzen. Durch weniger gute Schnitte ist wohl auch seine Beobachtung hervorgerufen, dass sich das *Crus longum incudis* sekundär mit dem Stapesring in Verbindung setzt und dass (bei 4–4½ cm langen menschlichen Embryonen) der Hammer mit dem Amboss „knorpelig partiell vereinigt ist, der betreffenden Gelenkfläche entsprechend“. — Dass Gradenigo an seinen Schnitten solche kleinere Beobachtungsfehler begehen konnte, scheint aber recht natürlich, wenn man sieht, dass er sich den fast unverzeihlichen Fehler zu Schulden kommen lassen kann, den Meckelschen Knorpel mit der Vena jugularis zu verwechseln (Baumgarten [3]).

v. Noordens (38) ältestes Stadium war — wie früher erwähnt — ein Embryo von 23 mm. Wie wir gesehen, erlaubt ein solcher überhaupt keine Schlussfolgerung über die Bildung der Fussplatte. Da die Schnitte wahrscheinlich eine Dicke von 100 μ hatten (s. His [24]), so kann man a priori annehmen, dass sie für eine Untersuchung wie die vorliegende sehr wenig verwendbar sein mussten. v. Noorden kam auch zu recht merkwürdigen Resultaten; so z. B. sollte nicht nur die Fussplatte sondern auch ein Teil der *Crura* labyrinthären Ursprunges sein.

Rabls (42) Untersuchung hat für uns sehr grosses Interesse. Die einzige Bemerkung, die ich dagegen machen kann, ist dass er die erste Stapesanlage als eine Umbiegung des Hyoidbogenblastems um die Arteria stapediale beschreibt, und dass er die Verbindung zwischen Stapes und *Crus longum incudis* als sekundär ansieht.

Staderinis (57) Untersuchung ist soweit von Interesse, als er die Selbständigkeit des Annulus stapedialis im Verhältnis zur Labyrinthkapsel dargelegt. Sonst vertragen aber seine Beobachtungen keine tiefer gehende Kritik. Höchst merkwürdig müsste das Spiel der Natur sein, wenn, wie es Staderini beschreibt, der Hyoidbogen sich erst sekundär mit dem Stapesring in Verbindung setzte, da doch diese Brücke (das Interhyale) in einigen Tagen wieder verschwinden soll (siehe Fig. 7!).

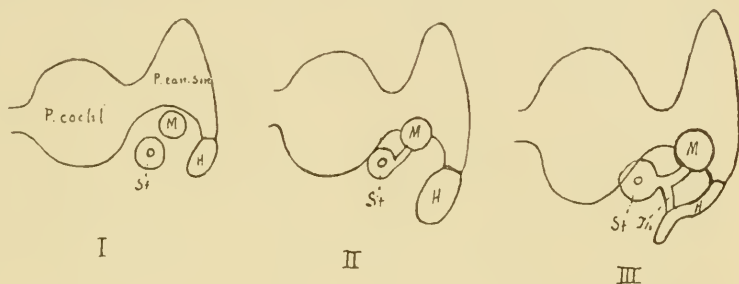


Fig. 7.

Schematische Darstellung der Stadi. I (Schweinsembr. 15 mm), II (16 mm) und III (17,5 mm) Staderinis.

P. cochl. Pars cochlearis, P. can. sm. Pars canalium semicircularium der Labyrinthkapsel, M. Mandibularbogen, H. Hyoidbogen, St. Stapes, Ih. Interhyale.

Dreyfuss (10) hat sehr wertvolle Beiträge zur Lehre über die Entwicklung der Gehörknöchelchen geliefert. — Bei seinem ersten Stadium (Meerschweinchen, 22 Tagen) beobachtete er den primären Zusammenhang des Stapesblastems mit dem der beiden Visceralbogen — in voller Übereinstimmung mit meinem Befund bei dem menschlichen Embryo. Er scheint mir doch der „centrierten Schichtung“ der Stapeszellen um das Gefäß gar zu viel Gewicht beizulegen, indem er sich daraus zu der Folgerung berechtigt ansieht, dass der Stapesring ein selbständiges Gebilde ist, das keinem der Visceralbogen angehört. Meiner Auffassung nach ist diese konzentrische Zellenanordnung nichts wesentliches; sie existiert, wie meine ersten Stadien zeigen, anfangs gar nicht, sondern kommt erst sekundär zum Vorschein,

wenn sich die Zellen um die Arteria stapediale, so zu sagen, dichter zusammenpacken. — Dass er schon bei seinem dritten Stadium (Kaninchenembryo, 16 Tage alt) nicht nur die Verbindung mit dem Hyoidbogen sondern auch die mit dem Mandibularbogen abgebrochen fand, kann sich keineswegs erklären, wenn ich nicht annehmen darf, dass an dieser Stelle eine oder mehrere Schnitte der Serie verloren gegangen waren. (Dass solches selbst dem Geübtesten zuweilen passieren kann, ist wohl nicht zu bestreiten.) — Bei seinem folgenden Stadium (Kaninchenembr., 17 Tage alt) findet er jedoch die Verbindung zwischen Stapes und Mandibularbogen wieder. Natürlich muss er dann dieses so erklären, dass ein Auswuchs (*Crus longum incudis*) herunter gewachsen und sich sekundär mit dem Stapesring verbunden. Eine andere Konsequenz hiervon wird, dass er nicht die Blastemscheibe zwischen diesen Partien als eine echte Zwischenscheibe anerkennen kann. — Dreyfuss' Ansichten über das proximale Ende des Hyoidbogens, dessen Befestigung an der Labyrinthkapsel und dessen spätere Bestimmung stimmen mit meinen Befunden wenig überein. Nach Dreyfuss sollte der Hyoidbogen mit der Labyrinthkapsel „durch ein neu auftretendes, zuerst vorknorpeliges später knorpeliges Gebilde.“ das er „Schaltstück oder Intercalare“ nennt, in Verbindung treten; wir erkennen darin den lateralen Gabelzweig des Hyoidbogens, das Laterohyale. Dieses hat, wie wir gesehen, einen selbständigen Vorknorpelkern, woraus sich erklärt, dass Dreyfuss es als ein bei seinem ersten Hervortreten sowohl von der Labyrinthkapsel wie vom Hyoidbogen getrenntes Gebilde beschreiben kann. — Wie sich aus Dreyfuss' These Nr. 24 ergibt, sollte der *Processus styloideus* Politzer (65) nicht nur aus dem bestehen, was Dreyfuss als das proximale Ende des Hyoidbogens ansieht, sondern auch aus seinen „Intercalare“ und einem Teil der Bogengangkapsel. Aus meinen Rekonstruktionen geht jedoch hervor, dass es sich nicht so verhält. Das obere

Ende des Processus styloideus Politzer entspricht der Verdickung des Hyoidbogens gleich unter dem Punkte, wo sich früher die Gabelverzweigung befand. — Seine Beobachtung, dass „durch Hereinwuchern von Fasergewebe von der Paukenhöhlenfläche der Vorhofswand“ die Abgrenzung des ovalen Fensters vom übrigen Teil der Labyrinthkapsel eintritt, habe ich, wie gesagt, in keiner meiner Schnittserien bestätigt gefunden. Die Angabe, dass das Gewebe im ovalen Fenster erst Jungknorpelstruktur annehmen sollte, ehe es anfangs der Atrophie anheimzufallen, hat Dreyfuss später, laut Angabe von Siebenmann (54), mündlich zurückgenommen.

Baumgarten (3) beschreibt seinen Embryo recht genau und zieht auch aus seinen Befunden an demselben ganz richtige Schlüsse über den Ursprung den verschiedenen Gehörknöchelchen. Für die Richtigkeit dieser Folgerungen kann jedoch — wie wir leicht einsehen — sein einziges Stadium keine vollgültigen Beweise abgeben. Die Frage, ob der Stapesring vom Hyoidbogen stammt, kann nur in viel früheren Stadien abgemacht werden, die Frage, ob der Steigbügel vielleicht einen doppelten Ursprung hat, erst in viel späteren Stadien. — Leider bildet er nicht sein Rekonstruktionsmodell von allen Seiten ab, und ich habe deshalb nicht, wie ich wünschte, einen vollständigen Vergleich mit meinen eigenen Rekonstruktionsmodellen aus derselben Entwicklungsperiode anstellen können. — Der Zellenstreif, den Baumgarten lateral vom Malleus und Meckelschen Knorpel sah, und der sich unten mit dem Belegknochen des Unterkiefers vereinte, war nicht, wie Baumgarten glaubt, Processus longus (Folii) mallei. Sowohl die Lage desselben wie auch der Übergang in den Unterkiefer sprechen mit Bestimmtheit dagegen.

Jacoby (31), der später denselben Embryo untersuchte, ist in seinen Schlussfolgerungen über das Entstehen des Steigbügels bedeutend vorsichtiger; er meint die Frage offen lassen zu müssen. Den erwähnten Deckknochenstreifen betreffend, der am Rekon-

struktionsbilde Jacobys (lateral vom Meckelschen Knorpel) deutlich hervortritt, schliesst er sich der von Baumgarten ausgesprochenen Meinung an. Merkwürdigerweise hat das, was man an Jacobys Abbildungen von den Gehörknöchelchen Anlagen sieht, mit den von Baumgarten gegebenen Bildern wenig Ähnlichkeit; ein Verhältnis, dass mich in der Auffassung stützt, dass eine Rekonstruktion bei geringer Vergrösserung von subtilen Gegenständen mittels Wachsplatten keine vollkommen sichere Resultate liefern kann.

Siebenmanns (54) Untersuchungsergebnisse von jungen menschlichen Embryonen stimmen fast vollständig mit meinen Befunden überein. Für seine Schlussbemerkung, dass sämtliche Gehörknöchelchen eher als selbständige Teile des vorknorpeligen Schädelskelettes, als als Teile des Visceralskelettes zu betrachten seien, hat er jedoch — meiner Meinung nach — nicht hinreichende Gründe geliefert. So viel ich verstehe, beweist mein Material das Entgegengesetzte.

Zondeks (64) Material war zwar nicht hinreichend um die Frage über die Entwicklung der Gehörknöchelchen ganz klar zu machen; seine Untersuchung dieses Materials wurde aber sehr gut durchgeführt und stimmt auch im allgemeinen mit meinen Beobachtungen über ähnliche Stadien überein. Dass er bei einem 7 cm langen Embryo eine mikroskopisch deutliche Grenze zwischen dem Meckelschen Knorpel und dem Hammerkopfe gesehen, muss irrtümlich sein, denn ich habe weder bei dem betreffenden Stadium (vergl. Stadium VIII!) noch später, bis zur eintretenden Verknöcherung eine solche entdecken können. — Die von ihm beschriebene Verschiedenheit der oberen und unteren Partie der Zwischenscheibe des Hammer-Ambossgelenkes bei einem $3\frac{1}{2}$ cm langen Embryo, habe ich auch nicht konstatieren können.

Broca et Lenoir (6) sind, wie es scheint, an die embryologische Deutung ihres Falles gegangen, ohne andere Kennt-

nisse auf diesem Gebiet zu besitzen, als die sie aus Balfours Lehrbuch geholt. — Dieses war aber in einer Periode geschrieben, wo Parkers erste Auffassung über den Ursprung der Gehörknöchelchen die englische Litteratur beherrschte. — Hiervon beeinflusst, machen Broca et Lenoir die in unserer Zeit sehr merkwürdige Annahme, dass der Processus Folii ein persistierender Teil des Meckelschen Knorpels sein soll und das Manubrium mallei ein entsprechender des Reichertschen Knorpels. — Ich habe nicht nötig, mich auf einen Gegenbeweis dieser Annahme hier einzulassen.

Hegetschweiler (21) scheint mir einige zu weit gehende Schlussfolgerungen auf sein Material begründet zu haben. — Dass der Stapesring vom Hyoidbogen gebildet wird, kann infolge der primären Verbindung des Ringes mit dem Mandibularbogen (*Crus longum incudis*) nur bei so jungen Embryonen festgestellt werden, dass die hintere Spitze der ersten inneren Visceralfurche, die die Körperfläche erreicht, noch nicht verschwunden ist. Das an den Stapesring stossende, noch aus Blastemzellen bestehende Ende des *Crus longum incudis* als eine Anlage des *Ossiculum lenticulare Sylvii* zu deuten, ist natürlich unrichtig; das *Ossiculum lenticulare* existiert ja nicht, nicht einmal als eine Epiphyse. — Seine Beschreibung der ovalen Form des Steigbügels kann, da er nicht rekonstruiert hat, auf einen Irrtum beruhen. Infolge der schrägen Stellung des Steigbügelringes treffen die Querschnitte denselben ungefähr so wie die Linie a in Fig. 8 auf folg. S. zeigt. Ein solcher Schnitt eines ganz kreisrunden Ringes erhält — wenn die Querschnittsform desselben rund ist — nicht das Aussehen der Fig. 8b, sondern der Fig. 8c, die ganz mit Hegetschweilers Abbildung übereinstimmt, und die, wenn man nicht rekonstruiert, wohl die Auffassung hervorrufen kann, dass der Ring oval sei. In einem solchen Schnitte sieht man an den beiden „Polen“ des Bogens (Fig. 8 P) das Perichondrium, das hier schräg getroffen ist, stärker gefärbte

Zellenhaufen bilden: vielleicht Hegetschweilers „Knorpelkerne“. — Wie es sich nun auch bei Katzenembryonen verhalten mag, so ergibt es sich doch mit Gewissheit aus meinem Material, dass wenigstens beim Menschen die Stapesanlage nie ein gleichförmiges Oval bildet und dass sie nie an den angegebenen Punkten besondere „Knorpelkerne“ besitzt. — Bei seinem Katzenembryo von 29 mm findet er, dass das Interhyale verschwunden ist. Dieses Verschwinden muss aber merkwürdig sein, denn er will nicht mit Zondek darin einstimmen, dass dieses durch regressive Metamorphose vor sich geht. „Durch meine Präparate“, sagt er, „bin ich zu der Ansicht gekommen,

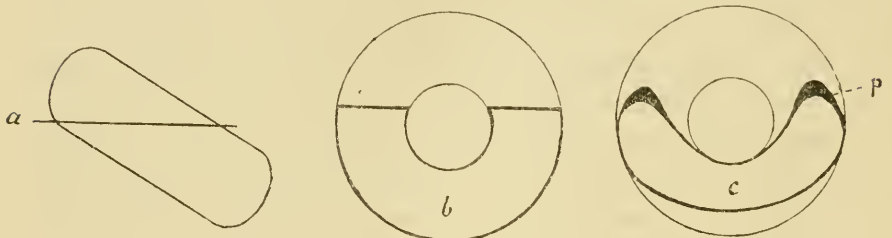


Fig. 8.

dass dieses Verbindungsstück in seiner Entwicklung auf der Stufe des Vorknorpels stehen bleibt, somit keinen Rückbildungsprozess durchzumachen braucht.“ (?) — Sein 18 mm langer, menschlicher Embryo muss sehr schlecht konserviert gewesen sein; man findet sonst keineswegs auf diesem Stadium, den medialen Rand des Mandibularbogens „wellenförmig gezähnt“. Dass der Mandibularbogen nur „auf einigen Schnitten noch im Zusammenhang mit der Hammer-Ambossanlage“ war, deutet auch darauf hin. Wie wir nämlich gefunden, wird derselbe erst bei der Verknöcherung des Hammers von diesem abgegrenzt.

Die von Urbantschitsch (60) an 10- und 12wöchentlichen menschlichen Embryonen gemachte Beobachtung, dass Hammer und Amboss mit einander in Knorpelverbindung stehen sollten,

habe ich ebenso wenig wie Dreyfuss (10) u. a. konstatieren können. Im Gegenteil habe ich sie in allen meinen Stadien nach dem Auftreten des Vorknorpels vollkommen getrennt gefunden.

Die in der Litteratur befindlichen Angaben über die Verknöcherung der Gehörknöchelchen sind einander sehr widersprechend. So nimmt Rathke ¹⁾ an, dass der Steigbügel von drei Punkten verknöchert; Rambaud et Renault (43) nehmen vier Verknöcherungspunkte an. Was den Incus betrifft, so glauben einige (Rambaud et Renault, Parker u. a.), dass er zwei Ossifikationspunkte hat, einen für den Processus lenticularis und einen für den übrigen Teil; andere dagegen (Hagenbach [20]) bestreiten die Existenz eines selbständigen Ossifikationspunktes im Processus lenticularis. Der Malleus sollte ²⁾, abgesehen vom langen Fortsatz, zwei Ossifikationscentra haben, eins für den Kopf, ein anderes für das Manubrium. — Mein eigenes Untersuchungsmaterial, das — da es nicht weniger als 20 verschiedene Stadien vom Anfang der Verknöcherung bis zum Ende derselben umfasst — als ganz überzeugend anzusehen ist, zeigt, dass die Gehörknöchelchen (abgesehen von dem Processus longus mallei) nur ein Ossifikationcentrum für jedes haben. Hiermit stimmen Hannovers (19) und Dreyfuss' (10) Resultate überein. Das Material dieser Verfasser war jedoch nicht hinlänglich umfassend um die Sache zu beweisen. — Auch die Zeit des Anfanges der Verknöcherung betreffend, sind die Angaben einander sehr widersprechend. Rambaud et Renault (43) und Tröltzsch (59) geben an, dass die Verknöcherung des Hammers und des Amboss schon vor dem Ende des dritten Monats anfängt. Nach Kölliker (33) beginnt die Verknöcherung erst im vierten oder fünften Monat. Wie wir gesehen, ist die

1) Cit nach Minot (37) S. 766.

2) Siehe Schwalbe (52) S. 487.

Zeit des Anfanges der Verknöcherung individuell ganz verschieden. Nach meinem Material zu urteilen, fängt die Verknöcherung indessen jederzeit während des 5. Monats an.

Als ein mir ganz unerklärlicher Irrtum steht Minots (37) auf Staderinis Untersuchung (57) begründete Ansicht, dass der Stapes „aus einer Verknöcherung des ovalen Fensters hervorgeht, und nicht zum Teil oder ganz aus dem Visceralskelett“. Beweist nämlich Staderinis Untersuchung etwas, so ist es — wie aus meinem Referat zu ersehen (S. 529) — gerade das Entgegengesetzte.

Unerklärlich scheint mir auch die von Kollmann (32) und Siebenmann (55) neulich ausgesprochene Auffassung, dass der Processus longus (Folii) mallei ein persistierender Teil des Meckelschen Knorpels sei. Schon Meckel, Weber und Valentin haben beobachtet, dass dieser Auswuchs als ein selbständiger Belegknochen angelegt wird, und die Verfasser, die sich in letzter Zeit hierüber geäußert, haben alle konstatieren können, dass es sich so verhält. Meine eigenen Untersuchungen beweisen dasselbe.

Auf Grundlage der vorwurfsfreien Angaben ¹⁾ in der früheren Litteratur und meiner eigenen direkten Beobachtungen glaube ich mich jetzt im stande eine richtige und einigermaßen erschöpfende Darstellung des Ursprunges und der Entwicklung der Gehörknöchelchen bei menschlichen Embryonen zu geben.

Mit Absicht gehe ich gar nicht auf die Frage über die Homologie der Gehörknöchelchen ein.

¹⁾ Hiermit meine ich keineswegs alles das, was nicht im vorigen Kapitel Gegenstand meiner direkten Kritik gewesen. Viele der nicht berührten Einzelheiten in den früheren Publikationen haben sich nämlich als unrichtig erwiesen; diese sollen im folgenden Kapitel Gegenstand meiner indirekten Kritik werden.

Entwicklungsgeschichte der menschlichen Gehörknöchelchen.

I. Ursprung und früheste Entwicklung der Gehörknöchelchen.

Den ersten Anfang zur Bildung der Gehörknöchelchen findet man beim Menschen in der 6. Embryonalwoche. Schon vorher kann man jedoch, wenn man die Lagenverhältnisse der ungeformten Blastemmassen¹⁾ der Visceralbogen im Verhältnis zu den die betreffende Gegend durchlaufenden Nerven und Blutgefässen in Betracht nimmt, mit ziemlich grosser Sicherheit die Anlagen der Gehörknöchelchen erkennen. Das Studium der frühesten Gehörknöchelchen-Anlagen, bevor noch die Formbildung angefangen, ist um so mehr von Bedeutung, da nur hierdurch die Streitfrage über das Entstehen des Stapesringes ihre Lösung finden kann.

Schon ehe sich das Mesoderm der beiden ersten Visceralbogen zu einigermassen gut begrenzten Blastemsträngen — so zu sagen — zusammengepackt hat, existieren in dieser Region einige Nerven und Blutgefässe, die für die Blastemmasse formbestimmend werden. — Gerade vor dem proximalen Ende des Hyoidbogens geht von der Arteria carotis interna eine kleine Arterie, Truncus hyo-stapedialis (Taf. A Fig. 5 Tr. h-st.) aus, die sich nach kurzem Verlauf nach aussen in zwei Zweige teilt, von denen der eine, Arteria hyoidea primitiva (A. hyoidea Gradenigo) im Gebiete des Hyoidbogens bleibt, während die andere, Arteria stapedialis (A. st.), schräg aufwärts und nach aussen in die Gegend des Mandibularbogens hineindringt (siehe Fig. 10. A. st., Taf. A!). — Gleich hinter dem dorsalen Ende der ersten, äusseren Visceralfurche streckt sich die mächtige Vena jugularis primitiva in einem nach vorn konkaven Bogen abwärts und grenzt somit dorsal das Blastem der beiden ersten

¹⁾ Siehe Seite 560, Anm.

Bogen ab. (S. Figg. 1 u. 9 Taf. A.) Medial und vorderhalb derselben sieht man den Nervus facialis erst nach unten und aussen, dann in einem Bogen nach vorn hin ziehen (Figg. 2—8 Taf. A. VII). Von dieser vorwärts gerichteten Partie des Nerven geht die Chorda tympani in gerader Linie aufwärts und medial aus, um sich im Gebiete des Mandibularbogens dem Nervus trigeminus anzuschliessen (Fig. 8 Taf. A.; Figg. 2 u. 3 Taf. C). Der N. trigeminus streckt sich vom Ganglion trigemini gerade nach vorn und unten (Fig. 2 Taf. C. V). Vom proximalen Ende der erwähnten, äusseren Visceralfurche streckt sich die erste, innere Visceralfurche — die hier gleich unter dem Ektoderm liegt (Figg. 2—8 u. 10 Taf. A., J. VI.) — nach innen abwärts. Spitz und schmal im äusseren Teil, erweitert sich dieselbe rasch nach innen. Ihre mittlere Partie kreuzt die hintere Seite der Chorda tympani.

Wenn sich nun das Blastem der Visceralbogen¹⁾ bildet, so muss es den zwischen diesen Organen liegenden Raum einnehmen. Überall aber, wo sich kein solches Hindernis findet, hängen die Blastemmassen der beiden Bogen direkt mit einander zusammen.

An beiden Bogen kann man einen medialen und einen lateralen Teil unterscheiden, die durch die resp. Nerven, Trigeminus und Facialis geschieden werden (s. Fig. 3 Taf. C). Der Facialis verläuft in einer tiefen Furche erst am proximalen Ende und dann an der unteren Seite des Hyoidbogenblastems (Figg. 1 und 2. Taf. C); der Trigeminus liegt in einer weniger tiefen Furche an der oberen Seite des Mandibularbogens. — Die hintere Spitze der ersten, inneren Visceralfurche grenzt proximal die lateralen Bogenteile von einander ab (s. Fig. 1 Taf. C); nach vorn dagegen sind diese Teile mit einander in breiter Verbindung (Fig. 3. Taf. C). Nach vorn entfernt sich, wie

¹⁾ Sowohl hier wie im folgenden ist nur von den beiden ersten Visceralbogen die Rede.

gesagt, die genannte Furche immer mehr von der Aussenfläche und grenzt hier nur die medialen Teile der Bogen von einander ab. — Die lateralen Teile sind überall ungefähr gleich dick; die medialen sind an ein Paar Stellen mehr oder weniger reduziert. So verhält es sich am proximalen Ende des Mandibularbogens, wo die Vena jugularis prim. den Platz gleich unter und medial vom Trigemimus einnimmt (s. Fig. 10 Taf. A), und in einer intermediären Partie des Hyoidbogens, wo nur ein dünner Facialismantel (das „Interhyale“) den medialen Teil des Bogens repräsentiert (Fig. 6 Taf. A. II.). — Von den lateralen Teilen der beiden Bogen werden — wie ein Vergleich mit etwas späteren Stadien zeigt (Fig. 4 Taf. C) — nur die proximalen Stücke für die Bildung des eigentlichen Visceralskeletts in Anspruch genommen. Die zunächst darauf folgenden Partien werden bei der Anlegung des äusseren Ohres isoliert und grösstenteils zur Bildung des Knorpels des äusseren Ohres verwendet. Das proximale Ende des lateralen Teils des Mandibularbogens bildet die Anlage zum Amboss und das proximale Ende des lateralen Teils des Hyoidbogens die Anlage zu dem, was Dreyfuss „Intercalare“ nennt, ich aber lieber Laterohyale nennen möchte. — Das proximale Ende des medialen Teils des Mandibularbogens gelangt — wie gesagt — nie zur Entwicklung. Die übrige Partie, welche unmittelbar von der vorbeilaufenden Chorda tympani aus nach vorn geht, ist die Anlage zum Hammer und Meckelschen Knorpel¹⁾. — Von dem medialen Teil des Hyoidbogens bildet die proximale Partie den Steigbügelring, die zunächst darauf folgende das Interhyale und der Rest den Reichertschen Knorpel²⁾.

Die Stapesanlage bildet anfangs einen unebenen Zellenring um die Arteria stapediale (Fig. 2 Taf. C). Dieser Ring steht

¹⁾ Siehe Seite 581. Anm.

²⁾ Siehe Seite 579.

vor dem N. facialis sowohl mit dem Mandibularbogen wie mit dem übrigen Theil des Hyoidbogens in Verbindung. Dass die Stapesanlage, der anfangs existierenden Verbindung mit dem Mandibularbogen ungeachtet, doch gewiss zum Hyoidbogen zu rechnen ist, beweist ihre Lage kaudal von der ersten, inneren Visceralfurche (siehe Figg. 4 u. 5 Taf. A). Dafür spricht auch das von Rabl (42) hervorgehobene Faktum, dass der Musculus stapedius vom Nerv des Hyoidbogens, dem N. facialis, innerviert wird. — Die Zellen des Stapesblastems, die anfangs ohne Ordnung liegen, sammeln sich in konzentrischer Anordnung um die Arteria stapediale; zugleich werden die Grenzen des Ringes schärfer und die Form kreisrund. Infolge der Richtung des Gefässes erhält der Stapesring schon von Anfang an seine definitive schräge Stellung (ca. 45° gegen die Horizontalebene).

Anfangs sind die Visceralbogen von der Labyrinthkapsel deutlich abgegrenzt, die lateralen Bogenteile durch die Vena jugularis prim. und die Steigbügelanlage durch eine helle, von zahlreichen, kleinen Blutgefässen durchbrochene mesodermale Zone (auch von Staderini (57), Dreyfuss (10), Siebenmann (54) und Hegetschweiler (21) beobachtet). Es dauert aber nicht lange, ehe die Bogen mit der Labyrinthkapsel in Verbindung treten. Die Mesodermalzone zwischen dem Stapesblastem und der Labyrinthkapsel verschwindet in der 6. Embryonalwoche, an deren Schluss sich der Stapesring in das undeutlich begrenzte Blastem der Labyrinthkapsel hineindrängt (Fig. 1 Taf. B). Ungefähr zur gleichen Zeit erfährt die Vena jugularis pr. eine starke (sowohl relative als absolute) Verkleinerung, wodurch die lateralen Endblasteme der beiden Bogen — lateral von der Vene — dazu kommen mit der Labyrinthkapsel zusammenzuströmen. Ich benutze den Ausdruck „zusammenzuströmen“ um damit den intimen Zusammenhang zwischen diesen Teilen hervorzuheben, der es während der

nächsten Zeit nach der Vereinigung fast unmöglich macht, bestimmte Grenzen zwischen den Visceralbogen und der Labyrinthkapsel zu ziehen. Es sind nur die Lagenverhältnisse zu den Nerven, die eine richtige Berechnung hierüber erlauben. Der Stapesring verhält sich gewissermassen anders, indem er durch seine stärkere Färbung und konzentrische Zellenanordnung sich auch auf diesem Stadium leicht von der Labyrinthkapsel abgrenzen lässt.

Beim Eintritt des Vorknorpelstadiums werden jedoch die Grenzen wieder deutlich, indem die Blastemmassen verschiedener Herkunft jede für sich einen eigenen Vorknorpelkern besitzen, der durch eine Zwischenscheibe von persistierendem, stärker färbbarem¹⁾ Blastem (wenigstens anfangs) von den benachbarten Partien abgegrenzt ist. Zuerst tritt der Vorknorpel in der lateralen Wand der Pars canaliculorum semicircularium der Labyrinthkapsel und im Mandibularbogen auf (vergl. Stad. III). — Letzterer hat keinen einheitlichen Vorknorpelkern, sondern zwei: einen für die Incusanlage und einen für die Malleusanlage plus den Meckelschen Knorpel. Der erwähnte Vorknorpelkern in der Pars canaliculorum semicircularium breitet sich bald aus, sodass er diese ganze Kapselpartie mit Ausnahme des vorderen, mit dem Visceralbogen verbundenen Teiles einnimmt, der noch lange seinen blastematösen Charakter behält. — Erst in der 7. Woche schreitet die Vorknorpelbildung in die Pars cochlearis der Labyrinthkapsel vor. Gleichzeitig werden die beiden Fenestrae und zwar so angelegt, dass die dafür bestimmten Partien der Labyrinthkapsel auf dem Blastemstadium stehen bleiben.

Die beiden Vorknorpelkerne des Mandibularbogens werden durch eine persistierende, dünne Blastemschicht vollständig von einander getrennt. Diese bildet keine ebene Querscheibe,

¹⁾ Wenigstens bei Anwendung von Kernfärbungsmitteln.

sondern tritt schon von Anfang an als eine winkelig gebogene Platte auf, deren vorderer, sagittaler Teil bedeutend grösser ist als der hintere, frontale. Diese beiden Abteilungen begrenzen die beiden späteren Hauptfacetten im Hammer-Ambossgelenk, welche also schon in der 6. Embryonalwoche angedeutet sind. Die grössere Gelenkfacette der Hammeranlage ist in diesem Stadium gerade nach aussen gerichtet und die kleinere nach hinten. Erst in späteren Stadien bekommt durch veränderte Lage der Gehörknöchelchen die grössere Facette ihre Richtung nach hinten, die kleinere nach innen.

Zur gleichen Zeit mit der Bildung des Vorknorpelkerns im Mandibularbogen wächst dessen der Chorda tympani zunächst liegendes Blastem nach unten und innen. Da jedoch die gerade ausgespannte Chorda (Figg. 2 und 5 Taf. C. Ch. t.) im Wege liegt, wird das Blastem gezwungen, sich bei diesem Wachsen nach unten in einen vorderen und einen hinteren Zweig zu teilen. In dem hinter der Chorda liegenden Zweig, der von Anfang an mit dem Stapesring in Verbindung gestanden, erkennen wir jetzt die Anlage des unteren Teils des *Crus longum incudis*. Der vor der Chorda liegende, unten freie Blastemzweig ist die Anlage des *Manubrium mallei*. Der obere Teil des *Crus longum incudis* und das *Collum mallei*, die in der 6. Woche auch fortwährend aus Blastem bestehen, sind mit einander noch direkt verbunden. Sie werden erst in der 7. Woche von einander getrennt (s. Stad. IV, Fig. 7 Taf. C), allem Anschein nach durch die Zugeinwirkung nach vorn, die die Chorda tympani auf das *Manubrium* ausübt, indem ihr oberer Befestigungspunkt nach vorn gezogen wird (vergl. Figg. 5 u. 7 Taf. C).

Das *Manubrium mallei* ist anfangs sehr kurz und relativ dick und streckt sich, einen Winkel von nur 110° gegen den übrigen *Malleus* bildend, fast gerade nach innen (Fig. 4 Taf. C

Mn.) Erst in einem etwas späteren Stadium (in der 7. Woche; s. Stad. IV!) wird der Processus lateralis oder brevis angelegt. Er bildet anfangs einen von dem Winkel zwischen Collum und Manubrium mallei ausgehenden, gerade nach unten gerichteten Blastemauswuchs (Taf. C Fig. 6 Pr. l.). Erst später wird er, gleichzeitig damit dass der Winkel zwischen Manubrium und Collum mallei sich vergrößert, allmählich nach aussen gerichtet (vergl. Figg. 1, 4 und 10 Taf. F). Das Caput mallei ist anfangs sehr klein und liegt mit seiner obersten Partie bedeutend niedriger als die des Corpus incudis (Fig. 6 Taf. C).

Von den älteren Partien des Mandibularbogens gelangt die Vorknorpelbildung nach und nach in die jüngeren hinunter. Im proximalen Ende (d. h. in der Incusanlage) schreitet sie auch nach hinten fort, wo sie einem Vorknorpelauswuchs der Labyrinthkapsel begegnet, der sich medial von der Incusanlage nach vorn streckt. Zwischen ihnen persistiert eine dünne Blastenschicht, eine Zwischenscheibe. Nachdem diese hintere, laterale Abteilung der Incusanlage im Vorknorpel übergegangen, erkennen wir darin das Crus breve incudis.

Das Blastem des Hyoidbogens geht etwas später als das des Mandibularbogens in Vorknorpel über. In der 8. Woche tritt Vorknorpel ungefähr gleichzeitig im Stapesring und im distalen Teil des Hyoidbogens auf. Man findet dann auch einen besonderen Vorknorpelkern im lateralen Gabelzweig des Hyoidbogens, dem Laterohyale. Dieser Vorknorpelkern bleibt noch längere Zeit durch persistierendes Blastem sowohl von der Labyrinthkapsel wie von dem medialen Teil des Hyoidbogens getrennt (Fig. 5 Taf. B Lh.). Eine Partie des letzteren, der sog. Facialismantel oder das Interhyale erreicht nie das Vorknorpelstadium. In der Regel atrophiert das Interhyale schon am Ende des 2. Monats, wie es scheint, dadurch, dass es vom Nervus facialis abgeschnürt wird (s. Taf. B Fig. 5!). Dieser Nerv, der ursprünglich

zwischen dem medialen und lateralen Teil des Hyoidbogens liegt (s. Figg. 3 u. 4. Taf. Cl), verläuft nämlich in der Folge, indem er seine Lage etwas verändert, schräg über und unmittelbar am Interhyale, wodurch er dasselbe, wie erwähnt, abzusehnen scheint (Fig. 5 Taf. B). Die beiden Endstücke des Interhyale, die am Stapesringe und am Hyoidbogen sitzen bleiben, sind noch eine Zeit lang zu spüren (Fig. 11 Taf. C lh.), verschwinden aber bald vollkommen. Der Stapesring verliert damit jede Spur einer Verbindung mit dem Hyoidbogen. Die Verbindung des Stapesringes mit dem Crus longum incudis besteht, nachdem beide in das Vorknorpelstadium übergegangen, aus einer blastematischen Zwischenscheibe.

Weil im proximalen Ende des Hyoidbogens der laterale Teil zur Entwicklung¹⁾ kommt, während in der distalen Bogenpartie nur der mediale Teil entwickelt wird, beschreibt der Nervus facialis eine halbe Spirale um den Bogen (siehe Fig. 4 Taf. C).

Die beiden ersten Visceralbogen zeigen im ganzen vollkommen analoge Verhältnisse. Nur im proximalen Ende kommt der laterale Teil zur Entwicklung. Dieser stellt im Mandibularbogen die Incusanlage dar, im Hyoidbogen die Anlage des Laterohyale. Diese beiden haben jeder ihren Vorknorpelkern. In der Partie vor der Chorda tympani kommt nur der mediale Teil jedes Bogens zur Entwicklung. In der Partie hinter der Chorda tympani verhalten sich die medialen Bogenteile dagegen etwas verschieden. Der ganze mediale Teil des Mandibularbogens wird nämlich hier durch die Vena jugularis primitiva verhindert sich zu entwickeln. Vom Hyoid-

¹⁾ Hiermit meine ich Entwicklung als eigentliches Visceralskelett. Wie gesagt kommen nämlich auch die distalen Partien der lateralen Teile der beiden Bogen zur Entwicklung; sie werden aber bei der Anlegung des äusseren Ohrs isoliert und also nicht für die Bildung des eigentlichen Visceralskelettes in Anspruch genommen.

bogen wird das proximale Ende des medialen Teils durch die Gegenwart der Arteria stapediale gezwungen Ringform anzunehmen; die zunächst darauf folgende Partie (das Interhyale), die schon von Anfang an dünner ist, befindet sich schon beim ersten Auftreten des Vorknorpels in regressiver Metamorphose und kommt vor ihrem Verschwinden nicht über das Blastemstadium hinaus. Eine Folge hiervon ist, dass der mediale Teil des Hyoidbogens zwei Vorknorpelkerne bekommt: einen für den Steigbügel und einen für die übrige persistierende Partie; während der mediale Teil des Mandibularbogens nur einen Vorknorpelkern hat.

Obgleich es natürlich nur eine Hypothese werden kann, will ich versuchen, eine Erklärung des Verhältnisses zu liefern, dass wir, schon von Anfang an, ein in zwei Facetten geteiltes Gelenk zwischen Hammer und Amboss finden, während die Verbindung zwischen dem Laterohyale und dem Reichertschen Knorpel (dem distalen Teil des Hyoidbogens) von einer ebenen Zwischenscheibe repräsentiert ist (s. Text-Fig. 12, A. Zw.). Dieses hat wahrscheinlich folgenden Grund. Ausser den beiden erwähnten Hauptabteilungen, dem medialen und dem lateralen Teil (Fig. 9 P. m. und P. l.) kann man im Blastem der beiden Visceralbögen auch eine mittlere Abteilung (Fig. 9 P. im.) unterscheiden, die den Nerv des betreffenden Bogens am nächsten liegt. Diese intermediäre Partie persistiert im ganzen Mandibularbogen; im Hyoidbogen verschwindet dagegen der proximale Teil derselben (was durch den N. facialis veranlasst wird). — Wo nun diese Pars intermedia mitten vor dem medialen Teil ihres Bogens liegt, erhält sie Vorknorpel von demselben Kern wie dieser und nur wo der mediale Teil fehlt, kommt ihr Vorknorpel vom Kerne des lateralen Teils. — Nehmen wir dieses an, so ist damit eine Erklärung des obenerwähnten Verhältnisses gefunden, wie es das umstehende Schema (Fig. 9) am besten verdeutlicht.

Dass die hier befindlichen Nerven bei der Bildung der Gehörknöchelchen eine recht bedeutende mechanische Rolle spielen, ist mehr als wahrscheinlich. Dass der N. facialis der Grund der Gabelzweigung des Hyoidbogens ist, scheint einleuchtend (s. Figg. 1 u. 2 Taf. C!). Auch ist es recht deutlich, dass die zwischen dem Facialis und

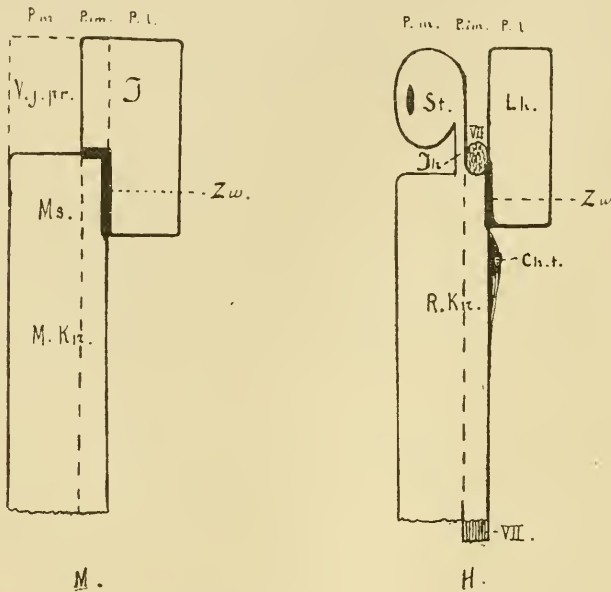


Fig. 9.

M. Mandibularbogen, H. Hyoidbogen, P. m. Pars medialis, P. im. Pars intermedia, P. l. Pars lateralis. V. j. pr. Platz der Vena jugularis primit., I. Incusanlage, Ms. Malleusanlage, M. Kn. Meckelscher Knorpel, Zw. Zwischenscheibe, St. Stapes, Lh. Laterohyale, R. Kn. Reichertscher Knorpel, Ih. Interhyale, VII. N. facialis, Ch. t. Ausgangspunkt der Chorda tympani.

dem Trigemini gerade ausgespannte Chorda tympani (s. Figg. 2 und 5 Taf. C, Ch. t.!) ein Abtrennen des Manubrium mallei vom Crus longum incudis bewirken muss, wenn diese Partien nach unten und innen wachsen. Mir scheint es auch höchst wahrscheinlich, dass die Chorda, wenn ihr Befestigungspunkt an Trigemini (durch das starke Wachsen desselben in die

central von diesem Punkt liegende Partie) nach vorn und unten rückt (s. Fig. 7 Taf. C), eine Zugwirkung sowohl auf das Manubrium mallei, wie auf den Hyoidbogen ausüben muss. Hierdurch wird die Abtrennung des Collum mallei vom oberen Teil des Crus longum incudis bewirkt oder wenigstens erleichtert; hierdurch wird auch die immer stärkere Einwärtsbiegung des Hyoidbogens medial von der Umbiegungsstelle des Facialis hervorgerufen.

Zusammenfassung.

Der Amboss entsteht aus der proximalen Partie des lateralen Teils des Mandibularbogens. Schon in der späteren Hälfte des 2. Embryonalmonats nimmt er einigermassen seine definitive Form an, indem der Verbindungszweig mit der Stapesanlage zum Crus longum auswächst und die hintere Partie nach der Vorknorpelbildung von der Labyrinthkapsel deutlich abgegrenzt wird und das Crus breve bildet.

Der Hammer verdankt sein Entstehen der zunächst vor der Chorda tympani liegenden Partie des medialen Teils des Mandibularbogens. So lange dieser Bogen noch aus Blastem besteht, ist keine Grenze zwischen Malleus und Incus zu entdecken; so bald aber der Mandibularbogen in das Vorknorpelstadium eintritt, tritt eine deutliche und scharf markierte Grenze dadurch hervor, dass der Incus einen besonderen Vorknorpelkern besitzt, der Malleus und die Anlage des Meckelschen Knorpels (s. S. 58¹)! zusammen einen anderen haben. Diese Grenze besteht aus persistierendem Blastem und entspricht dem später entstehenden Gelenk zwischen Hammer und Amboss, deren Hauptgelenkfacetten schon jetzt angedeutet sind. Das Manubrium mallei, das nach unten und innen wächst, wird schon auf dem Blastemstadium vom Crus longum incudis getrennt, wahrscheinlich weil sich die Chorda tympani in

den für Hammer und Amboss gemeinsamen Blastenauswuchs, so zu sagen, einschneidet. Das Manubrium ist anfangs sehr kurz und dick und fast gerade einwärts gerichtet, wächst aber später nach und nach in die Länge, während es zugleich mehr abwärts gerichtet wird. Der Processus lateralis, der anfangs nach unten gerichtet ist, erhält hiermit eine mehr laterale Richtung.

Der Steigbügelring wird aus der proximalen Partie des medialen Teils des Hyoidbogens gebildet, deren Blastenzellen sich um ein hier schon früher befindliches Gefäß, die Arteria stapediale, sammeln. Das Stapesblastem steht von Anfang an sowohl vorn mit der übrigen Partie des Hyoidbogens wie nach oben mit dem Mandibularbogen in Verbindung. Die Verbindungsbrücke mit dem übrigen Teil des Hyoidbogens, das Interhyale verschwindet bald, wie es scheint durch den Nervus facialis abgeschnürt, die Verbindungsbrücke mit dem Mandibularbogen dagegen persistiert als Crus longum incudis. Mit der Labyrinthkapsel tritt der Stapesring erst sekundär in Berührung.

II. Weitere Entwicklung der Gehörknöchelchen vor der Verknöcherung.

A. Malleus.

Wie wir von Fig. 6 (Taf. C, M.) sehen, hat der Hammer bei seinem ersten Hervortreten mit dem späteren Knöchelchen wenig Ähnlichkeit. Er ist recht plump und nimmt erst nach und nach ein schlankeres Aussehen an, indem das Längenwachstum relativ am stärksten wird. Am Ende des 2. Embryonal-

monats (s. Embr. IV!) hat der Hammer eine Länge von 0,7 mm. Der Winkel, den das Manubrium gegen den übrigen Teil des Malleus bildet, ist etwas grösser als vorher geworden und beträgt jetzt 120° . Caput mallei ist sehr klein und erreicht nicht den oberen Rand des Incuskörpers. Es wächst jedoch rasch, sodass es schon um die Mitte des 3. Monats recht hoch über den Incus hinaufragt (s. Fig. 8. Taf. C!). — Die vordere Fläche des Kopfes dient anfangs zum grossen Teil als Befestigungsstelle des Meckelschen Knorpels. Da dieser jedoch am Ende des 3. Monats zu wachsen aufhört, der Hammerkopf aber — und zwar besonders die oberhalb des Meckelschen Knorpels liegende Partie — weiter wächst, so wird der Meckelsche Knorpel nach und nach immer weiter abwärts verschoben, so dass er sich um die Zeit des Beginns der Verknöcherung ungefähr an der Grenze zwischen Kopf und Hals befindet. Der Hammerkopf ist am Anfang des 5. Monats recht lang und schmal (s. Fig. 10 Taf. F!); die Wölbung nach vorn fehlt noch. Sie tritt erst unmittelbar vor der Verknöcherung auf. Die beiden Höcker an der unteren Grenze der Vorderfläche entstehen erst nach der Verknöcherung. — Die Crista mallei entsteht erst während des 4. Monats. Ihre Entwicklungsweise ist wesentlich verschieden von der des Manubrium und des Processus lateralis. Während diese als Blastemauswüchse entstehen und dann die Vorknorpel- und Jungknorpelstadien durchlaufen, so besteht die Crista mallei schon bei ihrem ersten Hervortreten aus Jungknorpel, der dasselbe Aussehen zeigt wie im übrigen Teil des Caput mallei. Auch darin ist die Bildung der Crista mallei abweichend, dass sie nicht durch ein peripherisches Wachstum der betreffenden Partie entsteht, sondern durch Resorption der zunächst darunter liegenden. Am Ende des 3. Monats tritt diese Knorpelresorption an der lateralen und hinteren Seite auf. Es entsteht hierdurch eine seichte, schräg von oben lateral nach unten medial herab-

ziehende Furche, die von fibrillärem Bindegewebe ausgefüllt wird. Während der folgenden Zeit schreitet diese Resorption fort, besonders in der Mitte der Furche, wo der darüber liegende Teil der Crista mallei von Bindegewebe, dessen Streifen in der Längsrichtung des Hammers verlaufen, gleichsam untergraben wird (s. Fig. 6. S. 588!). Am Anfang des 5. Monats (vergl. Embr. IX!), ehe noch Ligamentum mallei externum entwickelt ist, hängt die Cristaanlage an der Seite des Hammers gerade nach unten; erst später erhält sie ihre definitive Richtung mehr nach aussen.

Die Gelenkfläche gegen den Incus hat anfangs eine grössere, laterale und eine kleinere, rückwärts gerichtete Facette (s. die schematische Fig. 9 M. Zw. S. 622!). Diese Facetten verändern während des 3. und des 4. Monats nach und nach ihre Lage, sodass die laterale Facette rückwärts und die hintere einwärts gerichtet wird. Der Grund dieser veränderten Lage liegt in der während dieser Entwicklungsperiode eintretenden Drehung der ganzen Gehörknöchelchen-Kette. Seinerseits wird diese Drehung wahrscheinlich durch das ungleiche Wachstum der Labyrinthkapsel hervorgerufen. Infolgedessen wird nämlich der Steigbügel nach vorn und etwas nach aussen verschoben, was zu einer solchen Drehung zwingen muss, da das Crus breve incudis fixiert ist. — In diesen beiden Facetten, die schon beim Auftreten des Vorknorpels, d. h. bei der ersten Abgrenzung des Malleus von Incus, deutlich hervortreten, erkennen wir die beiden Hauptfacetten des Hammers. Es dauert nicht lange, ehe auch die Nebenfalten angelegt werden. Schon bei meinem Embryo IV sind sie angedeutet und beim Embryo V (30,5 mm) sind sie stark markiert. Gleichwie bei dem fertigen Malleus ist doch die Teilung der vorderen Hauptfacette in zwei Nebenfalten im vorderen (später lateralen) Teil nicht vollständig durchgeführt. — Der Sperrzahn von Helmholtz ist im letzterwähnten Stadium schwach angedeutet und nimmt in den folgenden Stadien nach und nach an Stärke zu.

Der Hammerhals zeichnet sich schon im Vorknorpelstadium als eine seichte, zwischen dem Befestigungspunkt des Meckelschen Knorpels und dem Processus lateralis liegende Einschnürung ab. — Der Processus longus (Folii) wird am Ende des 2. Monats als ein sehr dünner Belegknochen an der unteren medialen Seite des Meckelschen Knorpels angelegt (Fig. 11 Taf. C, Pr. F.). Sein proximales Ende befindet sich schon von Anfang an im Winkel zwischen dem Meckelschen Knorpel und dem Collum mallei. Sein distales Ende rückt während des Wachsens langsam nach vorn und unten. Beide sind von Anfang an vollkommen frei. — Erst am Ende des 5. Monats, wenn das Collum mallei verknöchert, schmilzt der Processus longus mit dem Hammer zusammen. Bis dahin wird er nur durch Bindegewebe, das ihn mit dem Meckelschen Knorpel verbindet, in seiner Lage gehalten. Bei meinem Embryo V (30.5 mm) hat dieser Fortsatz nur eine Länge von 0,4 mm; er nimmt später sowohl an Dicke wie auch besonders an Länge zu und erreicht Ende des 5. Monats eine Länge von 3,5 mm, eine Länge, die sich — nach meinen letzten Stadien (Embr. XXVIII, XXIX und XXX) zu urteilen¹⁾ — bis zum Ende des Fötallebens nicht verändert. Zuweilen kann doch das Wachstum andauern bis der Fortsatz eine Länge von sogar 5—6 mm erreicht (s. Schwalbe (52) S. 483!).

Der Meckelsche Knorpel geht während der Blastem-, Vorknorpel- und Knorpelstadien des Hammers direkt — ohne histologische Grenze — in diesen über. Erst wenn die Knochenbildung eintritt, wird der Meckelsche Knorpel vom Hammer abgegrenzt. Die Grenze läuft nicht quer über, sondern geht von aussen und vorn medialwärts und nach hinten. Demzufolge kommt der Meckelsche Knorpel dazu, sich

¹⁾ Soweit ich durch Prüfung unter dem Mikroskop habe feststellen können, ist keiner dieser Fortsätze abgebrochen.

gleichsam an der medialen Seite des Hammers ein Stück rückwärts fortzusetzen (Stadd. X und XI). Die Resorption wird schon im Anfang des 5. Monats eingeleitet, und tritt dann zwar grösstenteils in der lateralen und in der medialen Seite des Meckelschen Knorpels auf; später rückt sie von allen Seiten gegen das Centrum hinein. Dadurch erklärt sich, dass der Processus longus (Folii) in den späteren Stadien (s. Figg. 12—14 Taf. C!) weiter nach unten vom Meckelschen Knorpel zu liegen kommt. — Gleichwie wir es bei der Resorption gesehen, die die Bildung der Crista mallei hervorruft, wird auch hier das Knorpelgewebe durch fibrilläres Bindegewebe ersetzt.

Der Hammergriff ist, wie erwähnt, anfangs sehr kurz. Er wächst jedoch recht schnell, sodass er schon im 3. Monat ungefähr so lang ist, wie Caput und Collum zusammen (vergl. Figg. 1 und 3 Taf. E). Während dieses Wachstums scheint er einem auswärts gerichteten Druck ausgesetzt zu sein, der nach und nach den Winkel (ursprünglich nicht 120° überschreitend) zwischen dem Griff und dem übrigen Malleus erweitert. Im Anfang des 3. Monats (Stadien V und VI) hat sich dieser Winkel bis 135° erweitert, und in der Mitte desselben Monats (Stad. VII) hat er seine definitive Grösse, 140° erreicht. Von jetzt ab scheint der obere Teil des Manubrium grössere Festigkeit erreicht zu haben, denn, obgleich der Druck von innen (oder Zug nach aussen?) fort dauert, wird der besprochene Winkel nicht mehr erweitert. Dagegen tritt hierdurch an der Spitze des Hammergriffes, die aus jungem, mehr nachgiebigem Gewebe besteht, nach und nach eine Biegung nach aussen (und etwas nach vorn) ein. Dadurch entsteht die später persistierende S-förmige Biegung des Hammergriffes (s. Figg. 4 u. 10 Taf. F).

Der Processus brevis (lateralis) erscheint bei seiner ersten Anlegung am Ende des 2. Monats als ein recht grosser, abwärts gerichteter Blastemauswuchs (Figg. 6 und 7 Taf. C P. 1.).

gleichzeitig damit, dass das Manubrium sich mehr abwärts richtet, — und infolgedessen — wird dieser Auswuchs nach und nach auswärts gerichtet (vergl. Figg. 1, 4 und 10 Taf. F!)

Das Auftreten des *Processus muscularis* ist nicht konstant. Bei Individuen, wo ein solcher vorkommt, wird er gleich vor dem Ende des dritten Monats (s. Stad. VIII!) oder etwas früher (Gradenigo) gebildet, wahrscheinlich infolge einer Zugwirkung des vorher gebildeten *Musculus tensor tympani*. Bei den Embryonen, die ich untersucht, habe ich einen gewissen Gegensatz zwischen der Entwicklung des *Processus muscularis mallei* und der des oberhalb der *Fenestra ovalis* hervortretenden Auswuchses, an dem sich das von mir sogen. *Ligamentum trochleare* befestigt, beobachten können. Bei den Embryonen, wo der *Processus muscularis mallei* stark entwickelt, oder wenigstens deutlich war, war der erwähnte *Cochlearfortsatz* (s. Fig. 5 S. 587a!) schwächer entwickelt, und umgekehrt. Hieraus schliesse ich, dass sie wahrscheinlich beide durch das Ziehen des Muskels entstehen, und dass es wahrscheinlich in der Resistenz des Malleolargewebes im Vergleich mit der des *Cochlearkapselgewebes* seinen Grund hat, ob ein *Processus muscularis mallei* entsteht oder nicht. — Der Auswuchs sitzt am medialen Rande des Hammers ungefähr mitten vor dem *Processus lateralis* oder etwas weiter nach oben (Fig. 4 Taf. F).

Der *Musculus tensor tympani* wird schon am Ende des 2. Monats angelegt. Sein distales Ende hängt mit dem *Musculus tensor veli palatini* zusammen. Diese Verbindung hört bei einigen Individuen schon am Ende des 3. Monats auf (Stad. IX), bei anderen kann sie, wie bekannt (s. Schwalbe [52] S. 5081) das ganze Leben hindurch bestehen. Beide Muskeln, die dem ersten *Visceralbogen* angehören, werden von dem Nerv dieses Bogens, dem *N. trigeminus*, innerviert. — Der *Musculus tensor tymp.* ist schon früh winkelig gebogen. Ob diese Winkelbiegung primär ist, oder durch sekundäre Verschiebung der

Befestigungsstellen entsteht, lässt sich an meinen Präparaten nicht mit Sicherheit entscheiden. — Am Ende des 3. Monats wird die mediale, membranöse Partie des Tegmen tympani angelegt. Der vorwärts und abwärts gerichtete Teil des Musculus tensor tymp. wird dann in dieser Membran eingebettet (s. Fig. 10!)

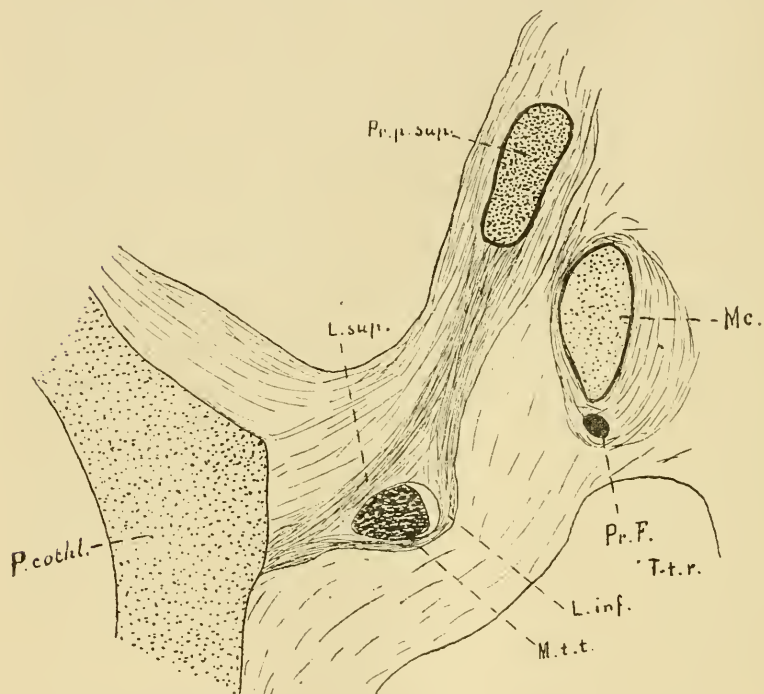


Fig. 10. 25.

Frontalschnitt. Embr. IX.

L. sup. Lamina superior, L. inf. Lamina inferior der Pars membranacea Tegminis tympani, Pr. p. sup. Processus perioticus superior = Pars cartilaginea Tegminis tymp., M. t. t. Musculus tensor tympani, P. cochl. Pars cochlearis der Labyrinthkapsel, Mc. Meckelscher Knorpel
Pr. F. Processus Folii, T-t. r. Tubotympanales Raum.

d. h. in einer von einer oberen (L. sup.) und einer unteren Lamelle (L. inf.) gebildeten Scheide eingeschlossen. An der Umbiegungsstelle des Muskels sind die Bindegewebsfasern der unteren Lamelle zu einem in diesem Stadium sehr distinkten

Bande gesammelt, das ich *Ligamentum trochleare* (s. Fig. 5 S. 587 Lig. tr.) genannt habe. Der laterale Teil desselben befestigt sich an dem knorpelpräformierten Teil des Tegmen tympani (*Processus perioticus superior*, Gradenigo); der mediale Teil an dem obenerwähnten Auswuchs gleich über der Fenestra ovalis (a). Durch dieses Ligament wird nun die betreffende Winkelbiegung fixiert und die Sehne muss bei der Kontraktion des Muskels, gleichwie die Sehne des *Musculus obliquus oculi superior* über die Trochlea, darüber gleiten.

Die eigenen Ligamente des Hammers beginnen erst am Ende des 5. Monats sichtbar zu werden.

B. Incus.

Der Amboss nimmt zuerst von allen Gehörknöchelchen eine dem definitiven Aussehen entsprechende Form an. Schon Anfang des 3. Monats hat er die Gestalt eines „zweiwurzeligen Backzahns“ (s. Fig. 2 Taf. F!). Der Winkel zwischen den beiden Crura ist doch auf diesem Stadium (Stad. V) kleiner (nur 70°) als bei dem fertigen Amboss. Die laterale Wölbung des Corpus ist schon von Anfang an die mächtigste und erhebt sich bei den jüngeren Stadien über das *Caput mallei*; die kleinere mediale Wölbung sitzt bedeutend niedriger. Zwischen ihnen sieht man von hinten schon in dem erwähnten Stadium (Stad. V) eine recht tiefe Incisur.

Was die Gelenkfläche betrifft, kann ich mich kurz fassen. Sie bildet ja so zu sagen einen Abdruck der entsprechenden Malleusgelenkfläche mit Erhöhungen für die Furchen derselben und umgekehrt. Nachdem die Nebenfacetten angelegt (Stad. IV und V), bildet jede der Hauptfacetten einen Gelenkkopf, der in eine entsprechende Gelenkpfanne am Malleus passt. Der Sperrzahn des Incus wird gleichzeitig mit dem des Malleus angelegt.

Das *Crus breve* ist anfangs abwärts gerichtet und streckt sich erst nach und nach mehr rückwärts. Der vordere (später

untere) Rand zeigt bei einigen Individuen am Ende des dritten Monats eine kleine Vertiefung, die durch eine Knorpelresorption an der betreffenden Stelle entstanden scheint. Ihr Auftreten ist jedoch nicht konstant. — Das freie Ende des Crus breve, das beim Auftreten von Vorknorpel in demselben deutlich von der Labyrinthkapsel begrenzt worden ist, verbindet sich mit dieser durch eine persistierende Blastemschicht. Diese Blastemschicht, die den Zwischenscheiben der übrigen Gelenke gleichwertig ist, bleibt lange unverändert, und fängt erst im Anfang des 4. Monats an in ihrem peripherischen Teil fibrilläre Struktur anzunehmen. Hierdurch entsteht (gleichwie bei der Bildung des Hammer-Amboss-Gelenkes) eine Gelenkkapsel, deren unterer Teil am stärksten ist. Bei einigen Individuen tritt am Ende des 5. Monats ein Bersten in der Zwischenscheibe ein, und es entwickelt sich eine wirkliche Gelenkspalte. Bei anderen verwandelt sich dagegen die ganze Zwischenscheibe in fibrilläres Bindegewebe und die Amboss-Pauken-Verbindung wird dann eine Syndesmose.

Das Crus longum ist von Anfang an mit dem Hammergriff annähernd parallel. Anfangs ganz gerade, nimmt es nach und nach die charakteristischen Biegungen an. Der Grund derselben mag wohl teils im Längenwachstum des Crus longum selbst — nachdem der Steigbügel hinlänglich in der Fenestra ovalis fixiert ist — teils in den vorerwähnten Verschiebungen bei dem Wachsen der Labyrinthkapsel zu suchen sein. Schon am Anfang des 3. Monats lassen sich diese Biegungen beobachten; sie nehmen später nach und nach zu. Zugleich vergrößert sich auch der Winkel zwischen den beiden Crura, sodass er gleich vor der Verknöcherung ca. 100° erreicht.

Der knopfförmige Processus lenticularis wird erst Ende des 5. Monats angelegt, wenn der Amboss sonst fast ganz verknöchert ist. Bis dahin zeigt das medianwärts scharf umgebogene Ende des Crus longum eine ebene Kontur ohne Ein-

schnürung. Wahrscheinlich ruft es der durch den Stapes vermittelte Druck hervor, dass sich die zuletzt gebildete, weichere Partie des langen Ambossschenkels zu einem solchen knopfförmigen Gebilde ausbreitet. Die medianwärts gekehrte Fläche ist leicht konvex und bildet den Gelenkkopf des Incus-Stapes-Gelenkes. — Das bei den fertigen Gehörknöchelchen beobachtete Verhältnis, dass die Spitzen des Crus breve und des Crus longum vom Amboss sowie des Manubrium des Hammers nahezu in einer geraden Linie liegen (Helmholtz), existiert schon von Anfang des 3. Monats ab.

C. Stapes.

Die Entwicklung des Steigbügels ist während dieser Periode von besonders grossem Interesse. Sie zeigt nämlich, dass der Stapesursprung einfach ist, oder mit anderen Worten, dass auch die Lamina stapediale ein Derivat des Hyoidbogens ist.

Die Steigbügelanlage behält recht lange ihre kreisrunde Form. Erst am Ende des 3. Monats fängt sie an, ihre definitive Gestalt anzunehmen. Dieses wird wahrscheinlich durch einen — um diese Zeit entstehenden — erhöhten intralabyrinthären Druck bewirkt, der nach und nach die in der Fenestra ovalis sitzende Partie des Ringes flach macht. Die beiden hiermit entstehenden Crura stapediale, die im Beginn relativ kurz sind, werden in der Regel schon von Anfang etwas verschieden lang — das vordere Crus etwas kürzer als das hintere — weil es nicht die mitten vor der Befestigungsstelle des Incus liegende Partie ist, die sich an die Labyrinthkapsel gelegt, sondern ein etwas weiter nach vorn liegendes Stück des Ringes. Infolge des obenerwähnten Druckes von der Labyrinthflüssigkeit einerseits und vom Stapesring andererseits, erleidet das ursprüngliche Gewebe im ovalen Fenster nach und nach eine fast vollständige Atrophie. Diese Labyrinthkapselpartie

besteht, wie erwähnt, anfangs aus Blastem, das jedoch mit Hämatoxylin bedeutend weniger färbbar ist als das Blastem des Stapesringes (s. Fig. 1 Taf. B!). Wenn der übrige Teil der Labyrinthkapsel in Vorknorpel- und später in Jungknorpel übergeht, bleibt im ovalen Fenster das Gewebe lange auf dem Blastemstadium stehen und geht erst im 3. Monat in Vorknorpel über. Mitte desselben Monats ist diese Zellschicht noch recht mächtig (Dicke: 0,1 mm, Dicke der Steigbügelplatte: 0,22 mm.), siehe Fig. 2 Taf. B, Am Ende desselben Monats (s. Fig. 3 Taf. II!) findet man aber zunächst medial vom Stapesring, dessen Grenze noch deutlich ist, wenn auch nicht so scharf markiert wie früher, nur eine dünne Zellschicht von vorknorpeligem Aussehen (Lam. fen. ov.). Gerade vor der stärksten Wölbung der Stapesbasis besteht diese Zellschicht nur aus einer doppelten Reihe von Vorknorpelzellen, nach oben und nach unten ist sie aber stärker. Medial von dieser Vorknorpelschicht sieht man eine dünne Schicht von abgeplatteten, bedeutend kleineren Zellen, die sich in das innere Perichondrium der Labyrinthkapsel direkt fortsetzen und dasselbe Aussehen zeigen, wie dessen Zellen. Mitten zwischen der Peripherie der Stapesbasis und dem knorpeligen Rand der Fenestra ovalis hängt diese Zellschicht mit der Anlage des Ligamentum annulare baseos stapedis (Lig. ann.) zusammen, dessen Zellen noch ein blastematisches Aussehen haben und ihrerseits in das äussere Perichondrium der Labyrinthkapsel übergehen.

Der intralabyrinthäre Druck nimmt — nehme ich an — während der folgenden Zeit noch mehr zu. Hierdurch werden auch die letzten Vorknorpelzellen mitten vor der Stapesbasis abgeplattet und zum grossen Teil atrophirt; die Stapesbasis wird dünner und mehr abgeplattet und ihre Kanten rücken ein wenig ausserhalb der Befestigungspunkte der Crura vor (s. Fig. 4 Taf. B!).

Erst jetzt (im Anfang des 5. Monats) hat der Steigbügel einigermassen seine definitive Gestalt erreicht. Seine Gesamtlänge von der Vestibularseite der Basis bis zum Ende des Capitulum ist nur ungefähr halb so gross (1,68 mm) wie die definitive. — Die Stapesplatte, die auf den frühzeitigeren Stadien (s. Fig. 1 Taf. B!) im Querschnitt kreisrund war, wird am Ende des 3. und während des 4. Monats abgeplattet, so dass die Schnittfläche die Form der einer Augenlinse (mit der stärksten Konvexität nach aussen) erhält (s. Fig. 3 Taf. B!). Die Crura halten sich dagegen während des ganzen Knorpelstadiums cylindrisch, d. h. im Querschnitt kreisrund; sie sind diese ganze Zeit hindurch gleich dick. — Das Capitulum wird erst Ende des 3. Monats angelegt. Die zuerst gerade Verbindungsfläche gegen das Crus longum incedis zeigt um diese Zeit eine seichte Vertiefung, die Anlage der Gelenkpfanne. Ungefähr gleichzeitig wird die Gelenkkapsel als fibrilläre Streifen an der Peripherie der Zwischenscheibe angelegt. Anfang des 5. Monats wird die Gelenkhöhle durch Bersten der Mittelpartie der Zwischenscheibe angedeutet.

Der *Musculus stapedi* hat bei seinem ersten Auftreten einen vollkommen geraden Verlauf. Er wird erst um die Mitte des 3. Monats angelegt, also später als der Muskel des Hammers. Bei meinem Embryo VII sieht man ihn von einem kleinen Knorpelhöcker ausgehen, der an der unteren Grenze der Pars can. semicirc, ein Stück unterhalb der Befestigungsstelle des Hyoidbogens sitzt. Von diesem Höcker (s. Fig. 3 Taf. E Pr. st.), den ich *Processus musculi stapedii* genannt habe, streckt sich der Muskel in gerader Linie aufwärts und medial durch das vom Laterohyale vorn begrenzte Foramen *stylomastoideum primitivum*. Da wo er durch dieses passiert, kreuzt ihn an der Vorderseite der *Nervus facialis*, worauf sich der Muskel medial von diesem Nerv aufwärts zur hinteren unteren Seite des Steigbügelköpfchens fortsetzt, wo er unmittelbar an der Gelenkkapsel inseriert.

Ob das proximale Bruchstück des Interhyale an der Bildung des Musculus stapedius Teil nimmt, habe ich nicht mit Sicherheit feststellen können. Es scheint mir jedoch nicht ganz unwahrscheinlich. Seine Lage entspricht nämlich vollkommen dem Insertionspunkte des Muskels, und bei meinem Stadium VI (unmittelbar vor dem Auftreten des Muskels) ist dieses Bruchstück des Interhyale noch vorhanden.

Kurz nach der Bildung des Muskels sieht man das Bindegewebe zunächst um ihn herum ein fibrilläres Aussehen annehmen. Die Fibrillen, die die mittlere Partie desselben umgeben, ordnen sich zu einer Art Ligament (Fig. 11 Lig. m. st.), das vom unteren, hinteren Rande des ovalen Fensters sich schräg nach oben und aussen zum medialen Rande der Befestigungsstelle des Hyoidbogens an der Pars can. sem. streckt. Dieses Ligament wird von dem Muskel (M. st.) durchbohrt. Nach hinten setzt es sich in eine dünne, bindegewebige Platte (Fig. 12 a.) fort, deren mediale Partie die Fascie des Muskels bildet. Der M. stapedius wird also gleichwie der M. tensor tympani in einer quer ausgespannten Bindegewebsplatte einlogiert. Erst nachdem dieses Ligament gebildet ist, nimmt der Muskel nach und nach seine definitive Winkelbiegung an, wahrscheinlich dadurch, dass das Ligament und die sekundäre Verschiebung des Steigbügels zusammenwirken. — Anfang des 7. Monats werden sowohl die genannte Bindegewebsplatte, wie das Ligamentum musculi stapedii verknöchert. Der mediale Teil des letzteren bildet dann die zarte Knochenspanne zwischen der Eminentia stapedii und dem Promontorium.

Das Ligamentum annulare baseos stapedis wird aus dem der Labyrinthkapsel angehörenden, in der Peripherie des ovalen Fensters liegenden Blastem gebildet. Dieses nimmt Anfang des 5. Monats sowohl in seiner lateralen, wie in seiner medialen Partie ein fibrilläres Aussehen an. Die mittleren Zellen sind dagegen auch jetzt noch Blastemzellen am meisten ähnlich.

Auf die Entwicklung der proximalen Hälfte des Hyoidbogens nach der Atrophie des Interhyale will ich in diesem Zusammenhang mit einigen Worten eingehen. Wie schon erwähnt, tritt in dem lateralen Gabelzweig (dem Laterohyale) des Hyoidbogens ein besonderer Vorknorpelkern auf, der durch

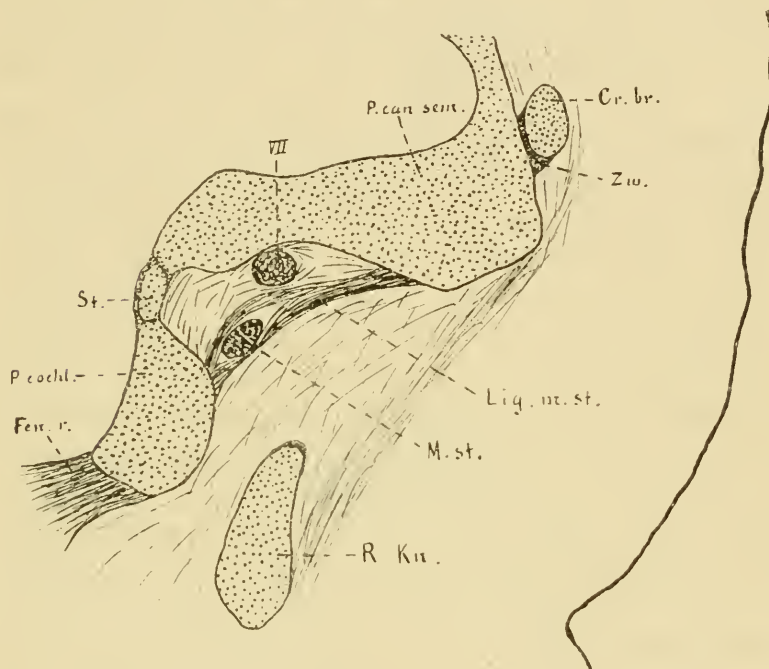


Fig. 11. 25 J.

Embr. VII. Frontalschnitt. Fen. r. Fenestra rotunda, P. cochl. Pars cochlearis, P. can. sem. Pars canaliculi semicircularium der Labyrinthkapsel, St. hinterer Teil der Steigbügelbasis VII. N. facialis, Cr. br. Crus breve incudis. Zw. Zwischenscheibe, Lig. m. st. Ligamentum musculi stapedii, M. st. Musculus stapedius, R. Kn. Reichert'scher Knorpel. Die Linie zur Rechten bezeichnet die laterale Kontur des Kopfes.

Zwischenscheiben (von persistierendem Blastem) sowohl von der Labyrinthkapsel, wie vom übrigen Teil des Hyoidbogens abgetrennt ist (s. Fig. 5 Lh. Taf. B!). Um Mitte des 3. Monats verschwindet die erstere Zwischenscheibe und das Laterohyale

tritt dadurch mit der Labyrinthkapsel in direkte Verbindung. Bei einem Embryo von 55 mm Sch. St. L. ist dagegen die Zwischenscheibe zwischen dem Laterohyale und dem Reichertschen Knorpel noch stark markiert (s. Fig. 12 A. Zw.!). Ende des 3. Monats geht aber auch diese Zwischenscheibe in Vor- und Jungknorpel über, sodass bei einem Embryo von 90 mm Totallänge keine histologische Grenze zwischen diesen Teilen mehr zu entdecken ist (s. Fig. 12 B.!). Sie sind jedoch noch immer dadurch recht deutlich begrenzt, dass teils das Laterohyale in seinem unteren Teil bedeutend dünner ist als der zunächst liegende Teil des Hyoidbogens, teils diese beiden Partien von Anfang an einen deutlichen Winkel mit einander bilden. Diese Winkelbiegung nimmt nach und nach, zweifelsohne durch das Ziehen der Chorda tympani, immer mehr zu. Hierdurch erhält das Laterohyale schon am Ende des 3. Monats eine Richtung gerade medialwärts. Es bildet jetzt die vordere (und laterale) Begrenzung eines Loches, durch welches der Musculus stapedius, der Nervus facialis und ein Paar Blutgefäße passieren und das ich Foramen stylomastoideum primitivum genannt habe. Dieses Loch wird im 5. Monat vollständig begrenzt, indem der Reichertsche Knorpel ganz an die laterale Wand der Pars cochlearis stösst. Gleich unterhalb der Kontaktstelle biegt sich der Reichertsche Knorpel fast gerade nach vorn und unten (s. Fig. 3 Taf. E H.!).

Vergleichen wir nun die Rekonstruktionsbilder des Hyoidbogens mit dem späteren Processus styloideus, so wie dieser von Politzer (65) beschrieben ist, so finden wir, dass das Laterohyale wahrscheinlich gar nicht oder wenigstens nur teilweise zur Bildung desselben beiträgt. Den von Politzer beschriebenen „kolbigen Kopf, welcher in einer grubigen Vertiefung unterhalb der Eminentia pyramidalis lagert“, erkennen wir in der Anschwellung des Hyoidboges wo sich früher die Gabelzweigung fand, d. h. gleich unterhalb des Laterohyale.

Dass — wie es Dreyfuss (10) hervorgehoben, auch das Laterohyale (sein „Intercalare“) und ein Teil der Labyrinthkapsel in der Bildung des Processus styloideus Politzer eingehen sollten, muss ich bestimmt bestreiten.

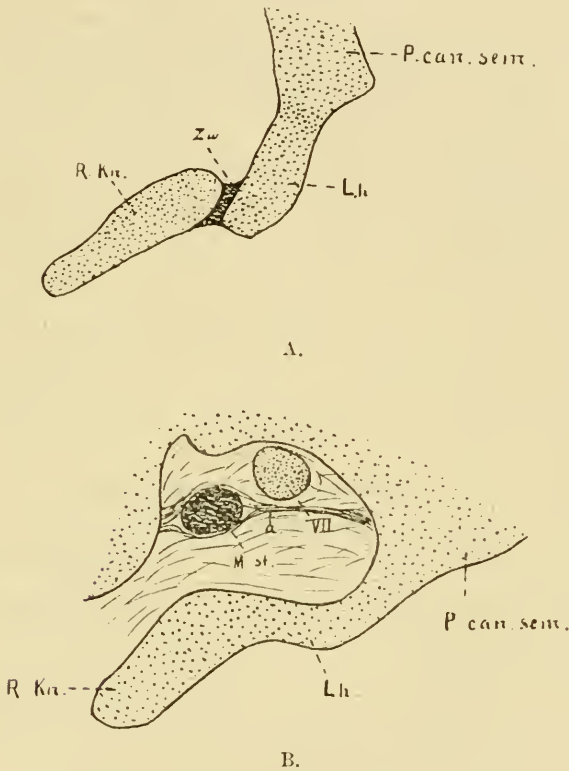


Fig. 12. ²⁵₁.

A. Embryo VII. B. Embryo VIII.

P. can. sem. Pars canaliculi semicircularium, Lh. Laterohyale, Zw. Zwischenscheibe. R. Kn. Reichert'scher Knorpel, VII. N. facialis, M. st. Musculus stapedius.

Zusammenfassung.

Der Hammer hat anfangs wenig Ähnlichkeit mit dem späteren Knöchelchen; das Manubrium ist kurz und dick und mehr einwärts gerichtet; der Processus brevis (lateralis) kehrt

sich gerade nach unten und das Capitulum ist sehr klein und liegt mit seiner höchsten Wölbung niedriger als die des Amboss. Wenn indessen das Manubrium in die Länge wächst, wird es zugleich — wahrscheinlich infolge eines auswärts wirkenden Druckes — mehr abwärts gerichtet, wobei gleichzeitig der Processus brevis (lateralis) eine Richtung nach aussen einnimmt. Mitte des 3. Monats erreicht der Winkel zwischen dem Griff und dem übrigen Teil des Hammers seine definitive Grösse, 140°. Die Crista mallei entsteht erst Ende des 3. Monats durch Resorption des zunächst darunter liegenden Knorpels. — Der Processus longus (Folii) wird am Ende des 2. Monats als ein äusserst feiner, an beiden Enden freier Belegknochen an der unteren Seite des Meckelschen Knorpels angelegt. Sein distales Ende wächst nach und nach, bis der Processus Mitte des 6. Monats seine definitive Länge erreicht. Sein proximales Ende schmilzt mit dem Collum mallei erst bei der Verknöcherung des Collum, d. h. Ende des 5. Monats, zusammen. — Der Meckelsche Knorpel fängt etwas vorher an zu atrophieren, und wird (zuerst in der Peripherie) durch Bindegewebe ersetzt. Erst bei der Verknöcherung des Hammers wird er histologisch von diesem abgegrenzt. — Die Gelenkfläche des Hammers zeigt schon Anfang des 3. Monats ungefähr das definitive Aussehen. Ihre grössere Hauptfacette ist jedoch um diese Zeit noch auswärts, die kleinere rückwärts gerichtet. Durch eine Rotation der ganzen Gehörknöchelchenkette erhalten sie Anfangs des 5. Monats ihre definitive Lage. — Der Musculus tensor tympani wird schon am Ende des 2. Monats in Verbindung mit dem Musculus tensor veli palatini angelegt. Beim ersten Auftreten der Pars membranacea des Tegmen tympani sieht man den abwärts und vorwärts gerichteten Teil des Musculus tens. tymp. in einer Scheide desselben eingelagert liegen. — Oben bilden die

Bindegewebsfasern der unteren Lamelle dieser Scheide ein distinktes Ligament, Ligamentum trochleare, um welches sich die Muskelsehne zur Insertionsstelle am oberen, medialen Teil des Manubrium herabbiegt. Zuweilen entwickelt sich hier ein *Processus muscularis*.

Der *Incus* nimmt schon im Anfang des 3. Monats — zuerst von allen Gehörknöchelchen — seine definitive Form an. Der Winkel zwischen den beiden *Crura* ist jedoch um diese Zeit etwas kleiner als später und das *Crus breve* ist mehr abwärts gerichtet. Von dem Auftreten des Vorknorpels in diesen Teilen ab, wird das *Crus breve* von der Labyrinthkapsel durch eine blastematöse Zwischenscheibe getrennt, die später ganz oder teilweise in Bindegewebe übergeht. Das *Crus longum* fängt am Anfang des 3. Monats an, die definitiven Biegungen anzunehmen. Ein eigentlicher knopfförmiger *Processus lenticularis* wird erst im 5. Monat gebildet.

Der Steigbügel wird allein aus dem vom Hyoidbogen stammenden *Stapesringe* gebildet. Der diesem gegenüberliegende Teil des Gewebes im ovalen Fenster erleidet eine fast vollständige Druckatrophie, so dass er am Anfang des 5. Monats nur als ein dünnes *Perichondrium* auf der Steigbügelplatte persistiert. Das in der Peripherie der *Fenestra ovalis* gelegene Blastem bildet das *Ligamentum annulare baseos stapedis*. — Ende des 3. Monats fängt die anfangs kreisrunde Form des Steigbügels an nach und nach in die definitive überzugehen, wahrscheinlich infolge eines um diese Zeit zunehmenden intralabyrinthären Druckes.

Der *Musculus stapedius* wird etwas später als der Muskel des Hammers angelegt. Er geht von einem kleinen Knorpelhöcker an der Labyrinthkapsel gleich unter der Befestigungsstelle des Hyoidbogens aus und verläuft anfangs gerade nach oben

und innen zu seinem Insertionspunkte am hinteren, unteren Teil des Incus-Stapes-Gelenkes. Nachdem aber, Ende des dritten Monats, ein Ligament gebildet worden, das sich vom unteren Rande des ovalen Fensters zum medialen Rande der Befestigungsstelle des Hyoidbogens an der Labyrinthkapsel streckt und das die Mitte des Muskels umschliesst, nimmt dieser bei den darnach eintretenden Verschiebungen seine definitive Winkelbiegung an. — Der oberste Teil des Hyoidbogens bildet die äussere und vordere Begrenzung des Foramen stylomastoideum primitivum; das zunächst folgende Stück, dessen oberer Teil kolbenförmig angeschwollen ist, bildet den Processus styloideus Politzer.

III. Die Entwicklung der Gehörknöchelchen während und nach der Verknöcherung.

A. Ossifikation.

Während der letzten Hälfte des 5. Monats fängt die Ossifikation der Gehörknöchelchen an. Sie zeigt ganz denselben Verlauf wie in anderen knorpelpräformierten Knochen des Körpers. Bei Embryonen von 19—20 cm Totallänge ist die Verknöcherung des Malleus und Incus in vollem Gange; im Stapes sah ich die ersten Spuren der Ossifikation bei einem Embryo von 20,5 cm Totallänge.

Der Hammer ossifiziert (abgesehen von dem Processus longus) von einem einzigen Ossifikationszentrum aus, das im oberen Teil des Collum auftritt. Von hier aus schreitet die Verknöcherung nach und nach sowohl aufwärts wie abwärts fort, wie am besten die Figg. 12—15 Taf. C zeigen.

Bei einem Embryo von 28 cm Totallänge sind das ganze Collum und das Capitulum mit Ausnahme der Partie zunächst an der Gelenkfläche verknöchert, ebenso wie die obere Hälfte des Griffes mit Ausnahme der Spitze des Processus lateralis und der Insertionsstelle des Musculus tensor tympani (Fig. 15 Taf. C). Bei einem Embryo von 32 cm hat die Verknöcherung des Processus lateralis ihre definitive Ausdehnung erreicht und die oberen $\frac{3}{4}$ des Griffes bestehen — mit Ausnahme des gegen die Membrana tympani kehrenden Randes — aus Knochen. Bei dem reifen Foetus hat die Ossifikation auch im Manubrium ihre definitive Ausdehnung erreicht (Fig. 16 Taf. C).

Der Amboss ossificiert gleichfalls von einem einzigen Centrum aus, das sich im oberen Teil des Crus longum befindet. Von da aus schreitet die Verknöcherung erst weiter in das Crus longum hinab, dann quer über das Corpus fort; erst etwas später erreicht sie das Crus breve (Vergl. Figg. 1—6 Taf. D!). Bei einem Embryo von 24 cm (Fig. 6) ist das ganze Corpus mit Ausnahme der zunächst an der Gelenkfläche liegenden Partie, das Crus longum bis zum Angulus und das Crus breve bis auf die Spitze ganz hindurch verknöchert. Bei einem Embryo von 28 cm ist die Ossifikation im Crus longum über den Angulus in den Hals des Processus lenticularis fortgeschritten. Anfangs des 6. Monats ist letzterer mit Ausnahme der Gelenkfläche gegen den Steigbügel auch verknöchert. Es ist hervorzuheben, dass die Verknöcherung vom Crus longum in den Processus lenticularis hinein fortschreitet; derselbe hat also kein besonderes Ossifikationszentrum und kann somit nicht einmal mit einer Epiphysis gleichgestellt werden; noch weniger verdient er den Namen „Os lenticulare“.

Der Steigbügel hat auch nur einen Ossifikationspunkt; und dieser liegt in der Regel in der Basis.

(Siehe Fig. 9 Taf. D!) Ausnahmsweise fand ich ihn im Crus posterius (Fig. 18; vielleicht hat er sich auch bei Stadium XIX [Fig. 13] dort befunden.) Von der Basis schreitet die Ossifikation allmählich die Schenkel hinauf in das Capitulum, wie die Figg. 9—12 und 14 Taf. D zeigen. Das Capitulum ossifiziert erst am Ende des 6. Monats. Die zunächst an die Gelenkfläche stossende Partie des Capitulum, die Kanten und die dem Vestibulum zugekehrte Fläche der Stapesbasis werden niemals verknöchert.

B. Schliessliche Formenentwicklung.

Der Hammer hat im ganzen schon vor der Verknöcherung seine definitive Form erreicht. Nur einige kleine Unebenheiten entstehen später.

Über die Grössenverhältnisse während verschiedener Entwicklungsperioden giebt nachstehende Tabelle Auskunft. (Zum Vergleich führe ich hier auch die Masse jüngerer Stadien an. Es ist jedoch zu bemerken, dass diese Masse von Rekonstruktionsbildern stammen und deshalb ungefähr 20% kleiner sind als sie geworden wären, wenn es möglich gewesen, die Knöchelchenanlagen aus den ungehärteten Material hervorzupräparieren und zu messen.)

Wie aus folgender Tabelle zu ersehen, hat der Hammer bei seiner ersten Anlegung als Vorknorpel schon eine Länge von 0,7 mm — oder wenn wir die 20% hinzurechnen, die er wahrscheinlich durch Schrumpfen während der Härtungs- und Einbettungsprozedur eingebüsst: 0,84 mm; d. h. er ist $\frac{1}{10}$ so lang wie der fertige Hammer. Um Mitte des 3. Monats ist er ungefähr $\frac{1}{4}$, Ende desselben Monats $\frac{1}{2}$ und Ende des 4. Monats ca. $\frac{2}{3}$ so lang wie dieser; und bei der Geburt hat er seine definitive Grösse erreicht.

	Länge des Embryos. (mm)	Totallänge des Hammers ¹⁾	Länge des Hammergriffes ²⁾	Länge des Proc. longus (Folii)	Winkel zwisch. dem Griff u. übrigen Teil des Hammers
Embryo		mm	mm	mm	
Nr. IV	20,6 N.-St.-L.	0,7	0,31	—	120°
„ V	30,5 „	1,2	0,54	0,4	135°
„ VII	55 Sch.-St.-L.	2	1	0,8	140°
„ VIII	90 Tot.-L.	3,88	2,12	0,94	„
„ IX	180 „	4,92	2,72	ca. 2,2	„
„ XX	210	7	4	3,4	„
„ XXIV	240	8	4,4	3,5	„
„ XXX	500	8,4	4,9	3,5	„
Hammer ein. Erwachsenen		8,4	4,9	—	„
„ des Erwachsenen nach Urbantschitsch (61)		7—9,2	4,2—5,6		

Der Amboss hat, nachdem der Winkel zwischen den beiden Crura während des 4. Monats zu 100° vergrößert und der Processus lenticularis am Ende des Knorpelstadiums angelegt worden, auch vor der Verknöcherung seine definitive Form. Die Grössenverhältnisse während der verschiedenen Entwicklungsstadien sowohl vor wie nach der Verknöcherung betreffend, verweise ich auf nachstehende Tabelle (S. 646).

Der Amboss ist also anfangs verhältnismässig grösser als der Hammer. Ende des dritten Monats ist er aber ca. $\frac{1}{2}$ so lang (die Länge zwischen der Spitze des Crus breve und der höchsten, lateralen Wölbung des Corpus liegt

1) In gerader Linie zwischen der höchsten Wölbung des Köpfchens und der Spitze des Griffes gemessen.

2) Vom oberen Rande der Befestigungsstelle des Processus lateralis gemessen.

	Länge des Embryos (mm)	Entfernung zwischen der Spitze		Winkel zwischen den beiden Crura des Amboss
		des Crus breve u. der höchsten lateralen Wölbung des Corpus incudis	des Crus longum u. der höchsten medialen Wölbung des Corpus incudis	
Embryo		mm	mm	
Nr. V	30,5 N.-St.-L.	0,8	0,7	70°
„ VII	55 Sch.-St.-L.	1,25	1,20	80°
„ VIII	90 Tot.-L.	2,3	2	90°
„ IX	180 „	2,6	2,3	100°
„ XX	210	3,8	3,5	„
„ XXIV	240	4,5	3,8	105°
„ XXX	500	5,2	4	100°
Amboss eines Erwachsenen		5,8	4	„
„ des Erwachsenen nach Urbantschitsch (61)		4,8—6,3	3—5,2	100°—105°

dieser Berechnung zu Grunde) wie das fertige Knöchelchen — ebenso wie der Hammer. — Ende des 4. Monats ist er ungefähr $\frac{2}{3}$ so lang wie der fertige Incus; und bei der Geburt hat er seine definitive Grösse erreicht.

Der Steigbügel ist gleich vor der Verknöcherung bedeutend klumpiger als das fertige Knöchelchen. Sein Umkreis ist ungefähr von derselben Grösse wie bei diesem (die Länge von der Basis bis zum Ende des Capitulum ist jedoch etwas kleiner), aber sowohl die Basis, die während der letzten Zeit des Knorpelstadiums bedeutend an Dicke zugenommen (siehe Fig. 7 Taf. B!), wie die Schenkel sind bedeutend dicker und das Spatium intercrurale folglich kleiner (siehe Fig. 9 Taf. D!). Gleich nach Eintritt der Verknöcherung fängt jedoch ein Resorptionsvorgang an, der dem Steigbügel sein definitives Aussehen verleiht. Die Resorption schreitet in derselben Ordnung wie die Ossifikation fort. Schon ehe das Capitulum ganz verknöchert, fängt der Resorptionsprozess im lateralen — d. h. gegen das Spatium

intercrurale kehrenden — Teil der Basis an. Diese Resorption verläuft in zwei, in der Längsrichtung der Basis liegenden Abteilungen, einer oberen und einer unteren (Fig. 13 a u. b). Zwischen diesen persistiert in der Regel eine feine Knochenleiste, die „Crista stapedis“ (Fig. 13 Cr. st.). Diese entsteht also nicht durch eine partielle Ossifikation der zwischen der Basis und den Schenkeln ausgespannten Schleimhautduplikatur (Eysel [11]).

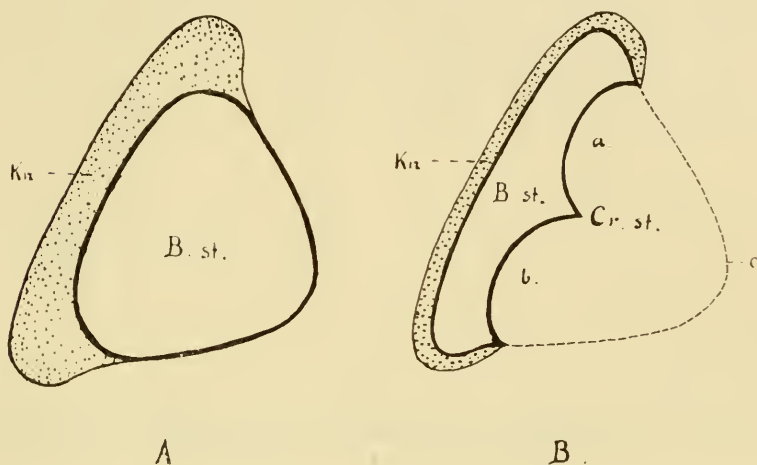


Fig. 13.

Schema der Knochenresorption der Basis stapedis.

A. Querschnitt der Steigbügelplatte des Embryo XI (24 cm), B. st. die verknöcherte Basis
Kn. Knorpelüberzug derselben.

B. Querschnitt der Steigbügelplatte (B. st.) nach der Knochenresorption. Die Linie c bezeichnet den vorigen Kontour: a oberes, b. unteres Resorptionszentrum, Cr. st. Crista stapedis, B. st. Knöchernen Steigbügelplatte, Kn. Knorpelüberzug derselben.

Schon Ende des 6. Monats erhält die Stapesbasis ihre definitive Dünneheit.

Nach und nach schreitet die Resorption von der Basis aufwärts an den gegen das Spatium intercrurale liegenden Seiten der beiden Schenkel. Anfang des 7. Monats haben die unteren Hälften desselben ihre definitive Dünneheit erreicht, und bei den reifen Fötus hat der Steigbügel ganz seine definitive Form

(vergl. Figg. 14—16 Taf. D!). — Die Schenkel sind unmittelbar nach der Verknöcherung im Querschnitt kreisrund (siehe Fig. 14 A); infolge der Resorption werden sie dann auf der gegen das Spatium intercrurale kehrenden Seite nach und nach ausgehöhlt, so dass sie im Durchschnitt sichelförmig werden (Fig. 14 B). So entsteht der Sulcus stapedis. Gewöhnlich setzt sich die Resorption im vorderen Schenkel noch etwas nach dem Aufhören derselben im hinteren fort; dadurch wird der Vorderschenkel des fertigen Steigbügels meistens etwas feiner als der Hinterschenkel.

Die Grössenverhältnisse in den verschiedenen Entwicklungsstadien sind aus folgender Tabelle am besten zu ersehen.

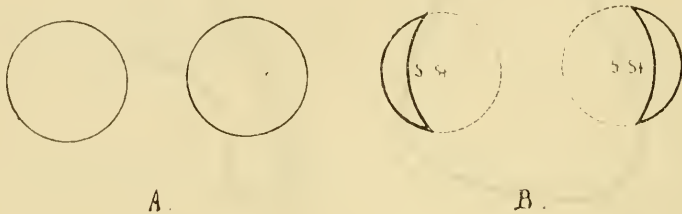

Fig. 14.

Schema der Knochenresorption in den Stapesschenkeln. A. Querschnitt der Schenkeln vor B nach der Resorption, S. st. Sulcus stapedis.

Im Anfang des Vorknorpelstadiums ist die Länge des Steigbügels fast $\frac{1}{10}$ der definitiven; Ende des 3. Monats etwas mehr als $\frac{1}{3}$; Ende des 4. ca. $\frac{1}{2}$. Seine definitive Länge erreicht er Anfang des 7. Embryonalmonats.

Die Ligamente des Hammers entwickeln sich erst nach der Verknöcherung. Etwas früher wird jedoch das Ligamentum mallei anterius angelegt. Seine Bildung fällt mit dem Eintreten der Resorption im Meckelschen Knorpel zusammen. An der Stelle der resorbierten Knorpelzellen in der Peripherie des Meckelschen Knorpels finden wir nämlich schon im Anfang des 5. Monats starke Fibrillenbündel. — Bei einem Embryo von 24 cm (dem ältesten Embryo, dessen ganzen Gehörapparat ich

	Länge des Embryos (mm)	Gesamtlänge des Stapes von der Vestibularseite der Basis bis zum Ende des Capitulum	Breite des Stapes von der Mitte beider Schenkel aus gemessen	Dicke der Basis	Dicke der Crura
Embryo		mm	mm	mm	mm
Nr. IV	20,6 N.-St.-L.	0,34	0,34	0,14	0,14
" V	30,5 "	0,4	0,4	0,16	0,16
" VII	55 Sch.-St.-L.	0,75	0,75	0,22	0,22
" VIII	90 Tot.-L.	1,1	1,1	0,2	0,3
" IX	180 "	1,4	1,2	0,19	0,3
" XX	210 "	2,7	2,4	0,7	0,65
" XXIV	240 "	2,85	2,2	0,65	0,6
" XXVIII	290 "	3,1	2,4	0,2	0,4
" XXX	500 "	3,3	2,3	0,15	0,2
Stapes eines Erwachsenen		3,3	1,8	0,15	0,2—0,3
" d. Erwachsenen nach Urbantschitsch (61)		3,2—4,5	1,8—3,5		

mikrotomiert) sind weder Ligamentum mallei externum noch Ligamentum mallei superius zu sehen. Dagegen sind zwei andere Ligamente, deren Existenz sehr umstritten gewesen, bei diesem Embryo (Stad. XI) stark entwickelt. Das Eine von diesen ist Toynbees (58) „Tensor ligament“, das andere Schäfers (49) „Inferior ligament of the malleus“ (siehe Seite 593!). Toynbees „Tensor ligament“ ist auch bei Embryo X deutlich. Ob Schäfers „Inferior ligament“ eine konstante Bildung ist, lässt sich nur mit der Leitung des obenerwähnten, einzigen Stadiums nicht feststellen.

Das Tegmen tympani wird von einem knorpeligen, lateralen Teil, Processus perioticus superior Gradenigo, und einem bindegewebigen, medialen Teil gebildet. In einer Scheide des letzteren lagert sich der Musculus tensor tympani ein. Die Verknöcherung des Tegmen tympani fängt Ende des 5. Monats sowohl im knorpeligen wie im mem-

branösen Teil an. Sie beginnt an der Grenze dieser Teile und schreitet von da ab sowohl medial- wie lateralwärts. Bei einem Embryo von 28 cm hat sie noch nicht die Scheide des Musculus tensor tympani betroffen. Der knöcherne Canalis pro tensore tympani entsteht erst während der ersten Hälfte des 7. Embryonalmonats.

Obwohl die Bildung des Annulus tympanicus, streng genommen, nicht in den Bereich dieser Untersuchung kommt, will ich sie doch mit einigen Worten berühren.

Der Annulus tympanicus entwickelt sich **nicht** aus drei Knochenpunkten („je einem für das Mittel-, das vordere und das hintere Endstück“), wie Ramband und Renault (43) behaupten und wie es noch in neueren Lehrbüchern Graf Spee [56]) zu lesen ist. Er wird Anfang des 3. Monats im Winkel zwischen dem Malleus und dem Meckelschen Knorpel in Form einer freien, aufwärts (gegen den Meckelschen Knorpel) konkaven Knorpelplatte angelegt (siehe Fig. 11 Taf. C!). Medialwärts läuft dieser in eine Spitze aus, die sich nach und nach medial- und abwärts im Rande der Membrana tympani verlängert. Mitte des 3. Monats bildet er einen halbkreisförmigen Bogen, dessen Spitze sich unmittelbar über dem Hyoidbogen befindet (siehe Fig. 8 Taf. C Ann. I.). Die Crista spinarum und der Sulcus malleolaris sind schon in diesem Stadium angedeutet. — Während der zunächst folgenden Zeit wächst die erwähnte Spitze aufwärts, auswärts und etwas vorwärts, so dass der Bogen Ende des 3. Monats fast fertig ist. Sein Radius ist jedoch um diese Zeit ungefähr viermal kleiner als bei der Geburt. Der Sulcus tympanicus ist noch nicht angedeutet, sondern der Ring ist im Querschnitt kreisrund; erst im Laufe des 4. Monats entsteht der Sulcus tympanicus. Die Spina tympanica posterior und anterior sowie das Tuberculum tympanicum anticum und posticum treten erst Ende des 5. Monats deutlich hervor. — Der Ring erweitert sich während des Wachstums nach und

nach. Sein grösster Radius ist Mitte des 4. Monats ungefähr $\frac{1}{2}$ und Mitte des 5. ungefähr $\frac{3}{4}$ des Annulusradius des reifen Fötus.

Zusammenfassung.

Die Ossifikation der Gehörknöchelchen, die ganz denselben Verlauf wie die Ossifikation in anderen knorpelpräformierten Knochen zeigt, fängt während der letzten Hälfte des 5. Monats an. Die Ossifikation des Malleus und Incus hat bei Embryonen von 19--20 cm schon begonnen; die des Stapes sieht man im allgemeinen erst bei Embryonen von ca. 21 cm. — Die als Knorpel präformierte Hammeranlage hat nur einen Ossifikationspunkt. Von diesem — im Collum liegenden Punkte — aus schreitet die Ossifikation sowohl nach oben wie nach unten weiter. Der schon bei Embryonen von 3 cm N.-St.-L. als ein Belegknochen unter dem Meekelschen Knorpel angelegte Processus longus (Folii) tritt bei der Entstehung dieses Knochenkerns in direkte Verbindung mit dem Hammer. Bei dem reifen Foetus hat die Ossifikation des Hammers ihre definitive Ausdehnung erreicht.

Der Amboss ossificiert gleichfalls von einem einzigen Centrum aus, das sich im oberen Teil des Crus longum befindet. Der Processus lenticularis hat kein besonderes Ossifikationscentrum und kann somit nicht einmal einer Epiphysis gleichgestellt werden; noch weniger verdient er den Namen „Os lenticulare“. Bei dem reifen Fötus hat die Ossifikation ihre definitive Ausdehnung.

Der Steigbügel hat auch nur einen Ossifikationspunkt, und dieser liegt in der Regel in der Basis. Von hier aus schreitet die Ossifikation allmählich die Schenkel hinauf in das Capitulum, das am Ende des 6. Monats ossificiert.

Der Hammer ist bei seiner ersten Anlegung als Vorknorpel $\frac{1}{10}$ so lang wie der fertige Hammer; Ende des 3. Monats ist

er $\frac{1}{2}$ so lang wie dieser; und bei der Geburt hat er seine definitive Grösse und Form erreicht.

Der Amboss ist anfangs verhältnismässig grösser als der Hammer. Ende des 3. Monats ist er jedoch wie dieser ca. $\frac{1}{2}$ so lang wie das fertige Knöchelchen; und bei der Geburt hat er seine definitive Form und Grösse.

Die Länge des Steigbügels ist Anfang des Vorknorpelstadiums ca. $\frac{1}{10}$ der definitiven; Ende des vierten Monats ca. $\frac{1}{2}$. Seine definitive Länge erreicht er Anfang des 7. Embryonalmonats. Eine in derselben Ordnung wie die Ossifikation fortschreitende Resorption der gegen das Spatium intercerurale liegenden Knochenpartien giebt dem anfangs klumpigen Steigbügel während der letzten Periode des intrauterinen Lebens seine definitive Gestalt.

Mit Ausnahme des Ligamentum mallei anterius, dessen Bildung mit der Resorption des Meckelschen Knorpels zusammenfällt, entwickeln sich die Ligamente des Hammers erst nach der Verknöcherung desselben.

Das Tegmen tympani wird von einer lateralen Pars cartilaginea (Proc. periot. sup. Gradenigo) und einer medialen Pars membranacea gebildet. Diese Pars membranacea bildet eine Scheide um den Musculus tensor tympani, die während der ersten Hälfte des siebenten Embryonalmonats verknöchert. Auch die knöcherne Eminentia pyramidalis wird erst zu dieser Zeit gebildet.

Der Annulus tympanicus wird nicht durch Verschmelzung von drei Knochenpunkten gebildet. Er wird anfangs des dritten Monats als eine medial zugespitzte Deckknochenplatte unter dem Meckelschen Knorpel angelegt, und von der medialen Spitze dieser Platte wächst allmählich der ganze Ring aus.

Ergebnisse.

Die wichtigsten Resultate meiner Untersuchung fasse ich zum Schluss in folgenden Thesen zusammen.

1. Vor dem Auftreten der Gehörknöchelchenanlagen existieren in der betreffenden Region ausser der ersten, inneren Visceralfurche auch Nerven und Gefässe, welche alle mehr oder weniger formbestimmend auf die Gehörknöchelchen werden.

2. In den Lücken zwischen diesen Organen treten um die Mitte des zweiten Embryonalmonats die Anlagen der Gehörknöchelchen als zusammenhängende Blastemmassen auf.

3. Das Blastem der beiden ersten Visceralbogen wird von ihren resp. Nerven, (Trigeminus und Facialis) in einen **medialen** und einen **lateralen** Teil geschieden.

4. Das proximale Ende des lateralen Teils des Mandibularbogens stellt die Anlage des Incus dar, und die entsprechende Partie des Hyoidbogens die Anlage des Laterohyale (= Intercalare Dreyfuss).

5. Diese Partien der beiden Bogen werden anfangs von einander durch die hintere Spitze der ersten inneren Visceralfurche, die jetzt bis an die Aussenfläche des Körpers reicht, getrennt.

6. Die genannte Spitze der Visceralfurche verschwindet schon während der 6. Embryonalwoche. Die Lücke wird von Mesoderm ausgefüllt.

7. Die Reste der lateralen Teile der beiden Bogen, die von Anfang an miteinander zusammenhängen, werden Mitte des 2. Monats vom eigentlichen Visceralskelett getrennt und bilden die Anlage des Knorpels des äusseren Ohres.

8. Das proximale Ende des medialen Teils des Mandibularbogens wird durch die hier liegende Vena jugularis primitiva in seiner Entwicklung gehindert. Das proximale Ende des medialen Teils des Hyoidbogens bildet die Anlage des Stapes.

9. Die schon von Anfang existierende Blastembrücke zwischen den Steigbügel- und Amboss-Anlagen persistiert und wächst zum *Crus longum incudis* aus.

10. Die zunächst nach vorn von der Stapesanlage liegende Partie des medialen Teils des Hyoidbogens ist schon von Anfang an schwach entwickelt. Sie bildet einen dünnen Blastemstrang medial vom N. facialis („Facialismantel“, „Interhyale“). Anfang des 3. Monats atrophiert sie, und der Steigbügel verliert damit seine Verbindung mit dem Hyoidbogen.

11. Die hinterste entwickelte Partie des medialen Teiles des Mandibularbogens bildet die Anlage des Hammers. Die entsprechende Partie des Hyoidbogens ist die Anlage des oberen Endes des *Processus styloideus* Politzer.

12. Die medialen Teile beider Bogen sind von einander durch die erste innere Visceralfurche getrennt.

13. Die Vena jugularis primitiva grenzt anfangs die lateralen Teile der beiden Bogen von der Labyrinthkapsel ab.

14. Nach der Grössenabnahme der genannten Vene und nach der Vergrößerung der Labyrinthkapsel treten die lateralen Bogenteile lateral von der Vene mit dieser Kapsel in blastematische Verbindung.

15. Der Steigbügelring, der anfangs durch eine helle, mesodermale Zone von der Labyrinthkapsel getrennt war, tritt zu dieser Zeit auch in direkte Verbindung mit der Labyrinthkapsel. Durch die stärkere Färbbarkeit und die konzentrische Schichtung

seiner Zellen ist er jedoch auch jetzt von der Labyrinthkapsel gut abgrenzbar.

16. Die konzentrische Schichtung der Stapeszellen um die Arteria stapediale entsteht erst sekundär und berechtigt nicht zu der Annahme, dass der Steigbügelring eine von dem Hyoidbogen unabhängige Bildung sei.

17. Infolge der Richtung der Arteria stapediale erhält der Stapesring schon von Anfang an seine definitive, schräge Stellung (ca. 45° gegen die Horizontalebene).

18. Bei dem Übergang in das Vorknorpelstadium werden die nach der blastematösen Verschmelzung undeutlichen Grenzen zwischen Visceralbogen und Labyrinthkapsel wieder deutlich.

19. Skeletteile verschiedenen Ursprungs haben nämlich jeder seinen Vorknorpelkern.

20. An den Stellen, wo zwei solche Kerne beim Wachsen einander begegnen, persistiert — wenigstens eine Zeit lang — eine Blastemscheibe, die durch ihre stärkere Färbung die Grenze scharf markiert.

21. Sowohl der laterale wie der mediale Teil eines jeden Bogens hat ebenfalls seinen eigenen Vorknorpelkern. Demnach hat der Amboss, der von dem lateralen Teil des Mandibularbogens stammt, einen besonderen Vorknorpelkern und Malleus plus Meckelscher Knorpel, die vom medialen Teil stammen, zusammen einen anderen. Ebenso hat der Hyoidbogen einen besonderen Vorknorpelkern für das Laterohyale. Infolge davon, dass sich das Interhyale schon beim ersten Auftreten des Vorknorpels in regressiver Metamorphose befindet, kommt es vor seinem Verschwinden nicht über das Blastemstadium hinaus. Eine Folge hiervon wiederum ist, dass der mediale Teil des Hyoidbogens zwei Vorknorpelkerne bekommt: einen für den Steigbügel und einen für die übrige persistierende Partie.

22. Die Zwischenscheibe zwischen den beiden Vorknorpelkernen des Mandibularbogens tritt schon von Anfang an als eine winkelig gebogene Platte auf. Die Zwischenscheibe zwischen dem Laterohyale und der Reichertschen Knorpelanlage bildet dagegen eine ebene Platte.

23. Die Zwischenscheibe des Mandibularbogens muss natürlich schon von Anfang an Hammer und Amboss vollständig trennen.

24. Die Nerven der beiden Bogen spielen ganz gewiss eine nicht unwichtige mechanische Rolle bei der Bildung der Gehörknöchelchen. Der N. facialis zwingt das proximale Ende des Hyoidbogens zur Gabelzweigung. In einem etwas späteren Stadium bewirkt er wahrscheinlich durch Druck auf das Interhyale das Verschwinden desselben. — Die Chorda tympani, die Anfangs in gerader Linie zwischen dem N. facialis und N. trigeminus ausgespannt ist, zwingt den Hammergriff sich von dem langen Schenkel des Ambosses zu trennen, sobald diese Teile auszuwachsen beginnen. Dadurch dass die central von der Befestigungsstelle der Chorda liegende Partie des N. trigeminus stark in die Länge wächst, wird das obere Ende der Chorda ein beträchtliches Stück nach vorn und unten gerückt. Vielleicht ist es durch eine hierdurch entstehende Zugeinwirkung nach vorn am Manubrium, dass das Collum mallei vom oberen Teil des Crus longum incudis getrennt wird. Wahrscheinlich bewirkt das Ziehen der Chorda tympani am N. facialis, dass die zunächst unterhalb der Gabelzweigung liegende Partie des Hyoidbogens sich mehr medial biegt.

25. Der N. facialis kommt dazu eine halbe Spirale um den Hyoidbogen zu machen, indem der unterhalb des Laterohyale liegende laterale Teil dieses Bogens nicht in der Bildung des eigentlichen Visceralskelettes Teil nimmt.

26. Der *Processus lateralis mallei* ist bei seiner ersten Anlegung abwärts gerichtet; gleichzeitig damit, dass das anfangs fast medial gerichtete *Manubrium* sich mehr abwärts richtet — und infolge dessen — wird dieser Auswuchs allmählich nach aussen gerichtet.

27. Die Abwärtsbiegung des *Manubrium* scheint durch einen Druck von innen oder Zug nach aussen bewirkt zu werden.

28. Die *Crista mallei* entsteht erst während des 4. Embryonalmonats. Sie wird nicht, wie die übrigen Ausläufer, blastematös angelegt, sondern bildet sich durch Resorption des unmittelbar unter ihr belegenen Knorpels.

29. Die Gelenkfläche des Hammers hat schon beim ersten Auftreten der Zwischenscheibe die zwei Hauptfacetten. Die grössere Facette ist um diese Zeit lateral, die kleinere rückwärts gerichtet.

30. Durch die Rotation der ganzen Gehörknöchelchenkette — welche Rotation wahrscheinlich durch das ungleiche Wachstum der Labyrinthkapsel hervorgerufen wird — bekommt die grössere Facette allmählich ihre Richtung nach hinten und die kleinere ihre mediale Stellung.

31. Schon Anfang des 3. Monats werden auch die Nebenfacetten der Hammergelenkfläche und der Sperrzahn von Helmholtz angelegt.

32. Die Blastemscheiben, die zwischen *Crus longum incudis* und *Stapes* sowie zwischen *Crus breve incudis* und der Bogen-gangkapsel persistieren, sind von derselben Natur wie die Zwischenscheibe des Hammer-Amboss-Gelenkes.

33. Erst wenn die Knochenbildung eintritt, wird der Meekelsche Knorpel vom Hammer histologisch abgegrenzt.

34. Die Resorption des Meekelschen Knorpels wird schon Anfang des 5. Monats in der Peripherie desselben eingeleitet.

35. Die knopfförmige *Processus lenticularis* wird erst Ende des 5. Monats angelegt.

36. Das bei den fertigen Gehörknöchelchen beobachtete Verhältnis, dass die Spitzen des *Crus breve* und des *Crus longum* vom Amboss sowie des *Manubrium* des Hammers nahezu in einer geraden Linie liegen (Helmholtz), existiert schon von Anfang des 3. Monats.

37. Ende des 3. Monats fängt die anfangs kreisrunde Form des Steigbügels an in die definitive überzugehen, wahrscheinlich infolge eines um diese Zeit zunehmenden intralabyrinthären Druckes.

38. Als eine weitere Folge desselben vermehrten Druckes erleidet nun auch die mitten vor dem Steigbügelring liegende vorknorpelige *Lamina fenestrae ovalis* eine fast vollständige Atrophie, sodass sie nach dieser Zeit nur als ein dünnes *Perichondrium* auf der Steigbügelplatte persistiert.

39. Der Steigbügel ist also nicht doppelten Ursprungs.

40. Das *Ligamentum annulare baseos stapedis* wird Ende des 5. Monats durch Bindegewebswandlung des Blastems in der Peripherie des ovalen Fensters gebildet. Kein von aussen hineindrängendes Bindegewebe trägt zur Bildung des Ligamentes bei.

41. Die *Arteria stapedialis* stammt — gleich wie es Gradenigo (15) bei Katzenembryonen gefunden — mittelst eines mit der *Arteria hyoidea primitiva* gemeinsamen Astes, *Truncus hyostapedialis*, von der *Carotis interna* ab. Die *Arteria hyoidea prim.* verschwindet bald; die *Arteria stapedialis* persistiert in der Regel bis Ende des 3. Monats.

42. Der *Musculus tensor tympani* zeigt bald nach seiner Anlegung eine Winkelbiegung. Diese Biegung

wird Ende des 3. Monats durch die Entwicklung eines Ligaments (des Ligamentum trochleare) fixiert und verstärkt, das von der Pars cartilaginea Tegminis tympani (= Processus perioticus sup. Gradenigo) unter den Muskel — vor der Sehne — läuft und sich an einem Knorpel- auswuchs der Labyrinthkapsel gleich über der Fenestra ovalis befestigt.

43. Das Tegmen tympani wird von einer lateralen Pars cartilaginea und einer medialen Pars membranacea gebildet. In einer Scheide der letzteren wird der Musculus tensor tympani eingeschlossen. Die Verknöcherung beginnt Ende des 5. Monats an der Grenze zwischen dem knorpeligen und dem membranösen Teil und schreitet von da sowohl medial- wie lateralwärts. Anfang des 7. Monats ist das ganze Tegmen tympani verknöchert und somit der knöcherne Canalis pro tensore tympani gebildet.

44. Der Musculus stapedius wird später als der M. tensor tympani angelegt. Anfangs gerade, erhält der M. stapedius seine Winkelbiegung erst, nachdem er Ende des 3. Monats an der betreffenden Stelle durch ein Ligament — das Ligamentum musculi stapedii — fixiert worden ist. Dieses Ligament streckt sich vom hinteren Teil des Promontoriums schräg nach oben, aussen und hinten zu der Befestigungsstelle des Hyoidbogens. Nach hinten setzt es sich in eine dünne, bindegewebige Platte fort, in welcher der Muskel eingelagert ist. Anfang des 7. Monats verknöchert sowohl diese Bindegewebsplatte wie das Ligamentum musculi stapedii. So entstehen die Eminentia stapedii und die zarte Knochenspange, die sich von derselben zum Promontorium erstreckt.

45. Während der letzten Hälfte des 5. Monats fängt die Ossifikation der Gehörknöchelchen an.

46. Sie zeigt ganz denselben Verlauf wie in anderen knorpelpräformierten Knochen.

47. Die Gehörknöchelchen haben (abgesehen von dem Proc. longus mallei) nur **ein** Ossifikationscentrum für jedes.

48. Der Processus lenticularis ist also nicht einmal als eine Epiphyse und noch weniger als ein besonderer Knochen aufzufassen.

49. Der Processus longus (Folii) mallei wird Anfang des 3. Monats als ein an beiden Enden freier Belegknochen an der unteren, medialen Seite des Meckelschen Knorpels angelegt. Wenn das Collum mallei verknöchert, tritt er mit demselben in direkte Verbindung.

50. Die Verknöcherung des Steigbügels fängt zuletzt an, wird aber zuerst fertig. Sie beginnt in der Regel in der Basis und schreitet von da allmählich die Schenkel hinauf.

51. Sowohl die Basis wie die Schenkel sind unmittelbar nach der Verknöcherung bedeutend dicker als an dem definitiven Steigbügel. Das definitive Aussehen wird durch eine in derselben Ordnung wie die Verknöcherung fortschreitende **Resorption** erreicht.

52. Die Crista stapedis entsteht nicht durch eine partielle Ossifikation der zwischen der Basis und den Schenkeln ausgespannten Schleimhautduplikatur [Eysell (11)], sondern dadurch, dass in der Basis die Resorption in zwei Abteilungen verläuft, zwischen denen eine Knochenleiste persistiert.

53. Bei der Geburt haben alle Gehörknöchelchen ihre definitive Entwicklung erreicht.

54. Die Ligamente des Hammers entwickeln sich erst nach dem Anfang der Verknöcherung desselben.

55. Der Annulus tympanicus entwickelt sich **nicht** aus drei Knochenpunkten (Rambaud et Renault [43]). Sein vorderes Endstück wird Anfang des 3. Monats als eine Deckknochenplatte unter dem Meckelschen Knorpel angelegt; von der medialen Spitze dieser Platte wächst dann allmählich die übrige Partie des Ringes hervor.

Meinen Lehrern, den Herren Professor H. j. Lindgren und Professor C. M. Fürst erlaube ich mir meine Ehrerbietung und Dankbarkeit auszusprechen nicht nur dafür, dass sie während der Fortsetzung dieser Arbeit auf dem hiesigen histologischen Institute mir die embryologischen Sammlungen desselben zur Benutzung überlassen, sondern auch für meine frühere Studienzeit, während der ich Gelegenheit gehabt, von ihrer direkten, immer wohlwollenden Leitung Nutzen zu ziehen.

Schliesslich erfülle ich noch eine angenehme Pflicht, indem ich Herrn Professor Erik Müller dafür meinen Dank ausspreche, dass er mir die Anregung zu der vorliegenden Arbeit gegeben und mir sein Institut, sowie auch ein selten gutes Material zur Verfügung gestellt.

Lund, den 22. Juni 1898.

Erklärung der Tafeln.

Tafel A. (Skala $\frac{25}{1}$.)

Figg. 1—8. Schnitte 109, 115, 117, 120, 121, 123, 129 und 131 des Embryo I. Vergl. Textfigur 3 Seite 560!

Figg. 9 u. 10. Schnitte 116 u. 128 des Embryo II.

a. Helle, mesodermale Zone zwischen Stapesanlage und Labyrinthkapsel.

A. bl. Augenblase.

A. c. int. Arteria carotis interna.

A. h. pr. Arteria hyoidea primitiva.

A. st. Arteria stapediale.

Ch. d. Chorda dorsalis.

Ch. t. Chorda tympani.

Cr. l. i. Crus longum incudis.

Gangl. A-F., G. A-F. Ganglion Acustico-Faciale.

Gangl. Trig., G. Trig. „ Trigemini.

Hb. Hyoidbogen. Hb. t. Hyoidbogen (lateraler Teil).

Ih. Interhyale.

I. Vf. Erste, innere Visceralfurche.

Lh. Laterohyale.

Lk. Labyrinthkapsel.

Mb. Mandibularbogen. Mb. l. Mandibularbogen (lateraler Teil).

St. Stapesanlage.

Tr. h. st. Truncus hyo-stapedialis.

V. j. pr. Vena jugularis primitiva.

V. N. trigeminus.

VII. N. facialis.

Tafel B.

Fig. 1. Frontalschnitt (Nr. 142) des Embryo III. Skala $\frac{100}{1}$. Linke Seite, von hinten gesehen.

Art. st. Arteria stapediale.

H. Hyoidbogen.

Ih. Interhyale.

Lh. Vorderer Theil des Laterohyale.

Lb. Labyrinthblase.

P. cochl. Pars cochlearis der Labyrinthkapsel.

St. Stapesring.

VII. N. facialis.

Fig. 2. Frontalschnitt durch den Steigbügelring unmittelbar nach hinten von dem Amboss-Steigbügelgelenk. Embryo VII Linke Seite von vorn gesehen. Skala $100/1$. a. oberer, b. unterer, knorpeliger Rand der Fenestra ovalis.

B. st. Basis stapedis.

Cr. p. St. Crus posteriorius stapedis.

Lam. fen. ov. Lamina fenestrae ovalis.

Lig. ann. Ligamentum annulare baseos stapedis.

Fig. 3. Ähnlicher Schnitt des Embryo VIII. Skala $100/1$.

Fig. 4. Ähnlicher Schnitt des Embryo IX. Skala $100/1$.

Fig. 5. Frontalschnitt (Nr. 257) des Embryo IV. Linke Seite, von hinten gesehen. Skala $25/1$.

Hb. m. Hyoidbogen (medialer Teil).

lh. Interhyale.

Lh. Laterohyale.

St. Steigbügelring.

P. cochl. Pars cochlearis und

P. can. sem. Pars canalium semicircularium der Labyrinthkapsel.

VII. N. facialis.

V. j. pr. Vena jugularis primitiva.

Fig. 6. Frontalschnitt durch das Ligamentum annulare baseos stapedis (Lig. ann.) Embryo XI. Skala $100/1$.

B. st. Basis stapedis. P. cochl. Pars cochlearis der Labyrinthkapsel.

Fig. 7. Frontalschnitt. Embryo X. Skala $50/1$.

B. st. Basis stapedis.

Lig. ann. Ligamentum annulare baseos stapedis.

Tafel E.

Fig. 1. Rekonstruktionsmodell der proximalen Partien der beiden ersten Visceralbogen des Embryo II. Skala $30/1$. Von hinten gesehen.

Fig. 2. Dasselbe Modell von der medialen Seite gesehen.

Fig. 3. Dasselbe von vorn gesehen.

Fig. 4. Rekonstruktionsmodell derselben Partie des Embryo III. Skala $30/1$. Von vorn gesehen.

Fig. 5. Dasselbe Modell von innen gesehen.

Fig. 6. Rekonstruktionsmodell. Embryo IV. Skala $30/1$. Von vorn gesehen.

Fig. 7. Dasselbe von der medialen Seite gesehen.

Figg. 8, 9 u. 10. Rekonstruktionsmodell. Skala $15/1$. Embryo VII. Fig. 8 von aussen, Fig. 9 von innen und Fig. 10 von hinten gesehen.

Fig. 11. Rekonstruktionsmodell. Embryo VI. Schief von unten und aussen gesehen.

Fig. 12. Hammer des Embryo XVIII. Skala $10/1$. Von aussen.

Fig. 13. Hammer des Embryo XXII. $10/1$.

Fig. 14. Hammer des Embryo XXIV. $^{10}/_1$.

Fig. 15. Hammer des Embryo XXVIII. $^{10}/_1$.

Fig. 16. Hammer des Embryo XXX. $^{10}/_1$.

Fig. 17. Hammer eines Erwachsenen. $^{10}/_1$.

Bei den Figg. 1—10 sind die Nerven mit Gelb bezeichnet.

Bei den Figg. 12—17 sind die verknöcherten Partien gelb.

Die Belegknochen (bei Figg. 8—11) sind rot. Die Schnittflächen schraffiert.

a. Vertiefung, von Vena jug. primit. veranlasst.

Ann. t. Annulus tympanicus.

Cap. Capitulum mallei.

Ch. t. Chorda tympani.

Coll. Collum mallei.

Cr. l. Crus longum incudis.

Cr. br. Crus breve incudis.

Hb. m. Hyoidbogen, medialer Teil.

Hb. l. „ lateraler Teil.

I. Incusanlage.

Ih. Interhyale.

I. Vf. Erste, innere Visceralfurche.

Ih. Laterohyale.

M. Malleus.

Mb. m. Mandibularbogen, medialer Teil.

Mb. l. „ lateraler Teil.

Mn. Manubrium mallei.

M. Kn. Meckelscher Knorpel.

P. can. sem. Pars canalium semicircularium der Labyrinthkapsel.

Pr. F. Processus longus (Folii) mallei.

Pr. l. Processus lateralis mallei.

R. Kn. Reichertscher Knorpel.

S. m. Suleus malleolaris.

St. Steigbügel.

Cr. m. Crista mallei.

V. N. trigeminus.

VII. N. facialis.

Tafel D. Skala $^{10}/_1$.

Die verknöcherten Partien sind mit Gelb bezeichnet.

Fig. 1. Rechter Amboss des Embryo XVII

Fig. 2. „ „ „ „ XVIII.

Fig. 3. „ „ „ „ XXII.

Fig. 4. „ „ „ „ XIX.

Fig. 5. „ „ „ „ XX.

Fig. 6. „ „ „ „ XXIV.

Fig. 7. „ „ „ „ XXX.

- Fig. 8. Rechter Amboss eines Erwachsenen.
 Fig. 9. „ Steigbügel des Embryo XX.
 Fig. 10. „ „ „ „ XXIV.
 Fig. 11. „ „ „ „ XXI.
 Fig. 12. „ „ „ „ XXVI.
 Fig. 13. „ „ „ „ XIX.
 Fig. 14. „ „ „ „ XXVIII.
 Fig. 15. „ „ „ „ XXIX.
 Fig. 16. „ „ „ „ XXX.
 Fig. 17. „ „ eines Erwachsenen.
 Fig. 18. „ „ des Embryo X.

Cap. Capitulum stapedis.

Cr. ant. und Cr. post. Crus anterius und Crust posterius stapedis.

Cr. br. und Cr. l. Crus breve und Crus longum incudis.

Cr. st. Crista stapedis.

B. st. Basis „

Sp. icr. Spatium intercrurale.

Tafel E.

Fig. 1. Rekonstruktionsmodell der linken Labyrinthkapsel und der Gehörknöchelchen-Anlagen des Embryo III. Skala $^{30/1}$. — Von vorn und etwas von aussen.

Fig. 2. Rekonstruktionsmodell derselben Partie des Embryo IV. Skala $^{30/1}$.
 Von vorn.

Fig. 3. Rekonstruktionsmodell derselben Partie des Embryo VII. Skala $^{15/1}$.

Fig. 4. Das Rekonstruktionsmodell des Embryo III. Von aussen und etwas von vorn gesehen.

Fig. 5. Das Rekonstruktionsmodell des Embryo IV. Von aussen und vorn gesehen.

Fig. 6. Das Rekonstruktionsmodell des Embryo VII. Von aussen gesehen.

H. Hyoidbogen, lh. Laterohyale.

I. Incusanlage, lh. Interhyale.

M + I. Malleus-Incusanlage.

M. Malleusanlage. Cr. m. Crista mallei.

Mc. Meckelscher Knorpel.

Mn. Manubrium mallei.

Pr. l. Processus lateralis Mallei.

P. can. sem. Pars canalium semicircularium und

P. cochl. Pars cochlearis der Labyrinthkapsel.

St. Steigbügel B. st. Basis stapedis.

Pr. st. Processus musculi stapedii.

Pr. F. Processus Folii mallei, Pr. M. Processus muscularis.

Cr. br. Crus breve, Cr. l. Crus longum incudis.

Cr. p. Crus posterius, Cr. a. Crus anterius stapedis.

Tafel F.

Fig. 1. Rekonstruktionsmodell der Gehörknöchelchenanlagen des Embryo V. Von vorn gesehen. Skala $^{30/1}$.

- Fig. 2. Dasselbe Modell, schief von innen und hinten gesehen.
- Fig. 3. Rekonstruktionsmodell der Gehörknöchelchenanlagen des Embryo VI. Von innen und etwas von hinten gesehen.
- Fig. 4. Rekonstruktionsmodell der Gehörknöchelchenanlagen des Embryo VIII. Skala $^{15/1}$. Von vorn.
- Fig. 5. Dasselbe Modell, von innen und hinten.
- Fig. 6. Steigbügelmodell. Embryo IX. Von vorn. Skala $^{15/1}$.
- Fig. 7. Dasselbe Modell, von oben und aussen gesehen.
- Fig. 8. Rekonstruktionsmodell des Amboss des Embryo IX. Von innen. Skala $^{15/1}$.
- Fig. 9. Dasselbe Modell, von vorn und aussen gesehen.
- Fig. 10. Rekonstruktionsmodell des Hammers des Embryo IX. Von vorn. Skala $^{15/1}$.
- Fig. 11. Dasselbe Modell; von aussen.
- Fig. 12. Hammer und Amboss eines Erwachsenen (a), eines Neugeborenen (b) und eines Embryo von 32 cm (c). Natürliche Grösse.
- Fig. 13. Steigbügel eines Erwachsenen (a), eines Neugeborenen (b) und eines Embryo von 32 cm (c). Natürliche Grösse.
- Bezeichnungen dieselben wie in Tafel E.

Litteraturverzeichnis.

1. Albrecht, Sur la valeur morphologique de l'articulation mandibulaire. du cartilage de Meckel et des osselets de l'ouïe. Bruxelles 1883. S. 22.
2. Balfour, Handbuch d. vergleichenden Embryologie. Übersetzt v. Vetter, Jena 1881. Bd. II. S. 526.
3. Baumgarten, Beiträge zur Entwicklungsgeschichte der Gehörknöchelchen. Arch. f. mikr. Anat. XL. S. 512.
4. Bischoff, Entwicklungsgeschichte der Säugetiere und des Menschen. Leipzig 1842. Sömmering, vom Baue des menschlichen Körpers. Neue Ausg. Bd. VII.
5. Bonnet, Grundriss der Entwicklungsgeschichte der Haussäugetiere. Berlin 1891. S. 187.
6. Broca et Lenoir. Note sur un cas de persistance du cartilage de Meckel avec absence de l'oreille externe du même côté. Considérations sur le développement du maxillaire inférieur et des osselets de l'ouïe. Journ. Anat. Phys. Paris. 32 Année. 1896. S. 559.
7. Broman, Beschreibung eines menschlichen Embryos von beinahe 3 mm Länge mit spezieller Bemerkung über die bei demselben befindlichen Hirnfalten. Morphologische Arbeiten, herausgeg. v. G. Schwalbe. Jena 1895. Bd. V. S. 169.
8. Bruch. Untersuchungen über die Entwicklung der Gewebe bei den warmblütigen Tieren. Frankf. 1863—67. cit. nach Dreyfuss (10).
9. Burdach, Physiologie. Leipzig 1828. II. cit. nach Dreyfuss.
10. Dreyfuss, Beiträge zur Entwicklungsgeschichte des Mittellobes und des Trommelfelles des Menschen und der Säugetiere. Morphol. Arbeiten. Bd. II. 1892—93. S. 607.
11. Eysell, Beiträge zur Anatomie des Steigbügels und seiner Verbindungen. Arch. f. Ohrenheilk. Bd. V. 1870. cit. nach Schwalbe (52).
12. Foster und Balfour, The elements of Embryology. Second edit. London 1883.
13. Fraser, On the Development of the Ossicula auditus in the Higher Mammalia. Phil. Trans. Vol. 173:3. 1882. S. 901.

14. Gadow, On the Modifications of the First and Second Visceral Arches, with especial reference to the Homologies of the Auditory Ossicles. Phil. Trans. Vol. 179 B. 1888. S. 451.
15. Gradenigo, Die embryonale Anlage des Mittelohrs; die morphologische Bedeutung der Gehörknöchelchen. Mitteil. aus dem embr. Institut der Univ. Wien. 1887.
16. Gegenbaur, Grundzüge der vergleichenden Anatomie. 2. Aufl. Leipzig 1870. S. 662—63.
17. Gruber, Beitrag zur Entwicklungsgeschichte des Steigbügels und ovalen Fensters. Mitt. aus d. embr. Institut. d. Univ. Wien. 1878. Heft II. S. 167.
18. Günther, Beobachtungen üb. d. Entwicklung d. Gehörorgans. Lpz. 1842. cit. nach Dreyfuss (10).
19. Hannover, Primordialbrusken og dens Forbening i det menneskelige Kraniaum för Födselen. Det Kongelige Danske Videnskabernes Selkabs Skrifter. Femte Række. Bd. 11. Kjöbenhavn 1880. S. 495.
20. Hagenbach, Die Paukenhöhle der Säugetiere. Leipzig 1835. cit. nach Schwalbe (52).
21. Hegetschweiler, Die embryologische Entwicklung des Steigbügels. Arch. f. Anat. u. Phys. Anat. Abt. 1898. Heft I. S. 37.
22. Hertwig, Lehrbuch der Entwicklungsgeschichte. Vierte Aufl. 1893. S. 544.
23. — Entwicklungsgeschichte des menschlichen Ohres. Schwartz, Handbuch der Ohrenheilkunde 1892. Bd. I. S. 148.
24. His, Anatomie menschlicher Embryonen. Leipzig 1880—85.
25. Hunt, Transactions of the intern. otolog. congress. 1876. cit. nach Fraser (13).
26. — Amer. Journ. of Med. Science. 1877.
27. Huschke, Beiträge z. Physiol. u. Naturgesch. Bd. I. Weimar 1824. cit. nach Dreyfuss.
28. Huxley, Lectures on the elements of comparative anatomy. London 1864. cit. nach Dreyfuss.
29. — Proceed Zool. Society. London 1869. cit. nach Dreyfuss.
30. — The anatomy of vertebrated animals. London 1871. cit. nach Dreyfuss.
31. Jacoby, Ein Beitrag zur Kenntniss des menschlichen Primordialkraniums. Arch. f. mikr. Anat. Bd. 44. 1895. S. 61.
32. Kollmann, Lehrbuch d. Entwicklungsgeschichte d. Menschen. Jena 1898. S. 610.
33. v. Kölliker, Entwicklungsgeschichte des Menschen und der höheren Tiere. Leipzig 1879.
34. — Grundriss der Entwicklungsgeschichte des Menschen und der höheren Tiere. Leipzig 1884.
35. Löwe, Medizinisches Centralblatt Nr. 30. 1878. cit. nach Fraser.
36. Magitot et Robin, Annales des Sciences naturelles. Zoologie. Paris 1862. Tome XVIII. S. 213.
37. Minot, Lehrbuch der Entwicklungsgeschichte des Menschen. Deutsche Ausgabe v. Kaestner. Leipzig 1894. S. 450 u. 766.

38. v. Noorden, Beitrag zur Anat. des knorpeligen Schädelbasis menschlicher Embryonen. Arch. f. Anat. u. Phys. Anat. Abt. Leipzig 1887.
39. Parker, On the structure and Developement of the skull in the pig. Phil. Trans. 1874. Bd. 164.
40. Parker, On the Structure and Developement of the Skull in the Mammalia. Phil. Trans. Vol. 176. 1886. S. 10.
41. Quénu, Des Archs Branchiaud Chez L'homme. Thèse. Paris 1886.
42. Rabl, Über das Gebiet des Nervus facialis. Anat. Anz. II. Jahrg. Jena 1887. S. 219.
43. Rambaud et Renault, Origine et Développement des Os. Paris 1864.
44. Ratlike, Anatomisch-physiol. Unters. über den Kiemenapparat und das Zungenbein. Riga u. Dorpat 1832. cit. nach Dreyfuss (10).
45. Reichert, Über die Visceralbogen der Wirbeltiere im Allgemeinen und deren Metamorphosen bei den Vögeln und Säugetieren. Müllers Archiv. 1837. S. 120.
46. Salensky, Zur Entwicklungsgeschichte der Gehörknöchelchen. Zool. Anz. Jahrg. II. S. 250.
47. — Beiträge zur Entwicklungsgeschichte der knorpeligen Gehörknöchelchen bei Säugetieren. Morphol. Jahrbuch. Leipzig 1880. VI. S. 415.
48. Schäfer, Embryology. Quain's Anatomy. Vol. I. Pt. I. 1890. S. 167.
49. — Organs of the Senses. Quains Anat. Vol. III. Pt. III. 1894. S. 93.
50. Schenk, Lehrbuch der Embryologie des Menschen und der Wirbeltiere. Wien u. Leipzig 1896. S. 483.
51. Schultze, Grundriss der Entwicklungsgeschichte des Menschen und der Säugetiere. Leipzig 1896—97.
52. Schwalbe, Lehrbuch der Anatomie der Sinnesorgane. Erlangen 1887. S. 480.
53. Semmer, Unters. über die Entwicklung des Meckelschen Knorpels. Diss. Dorpat. 1872. cit. nach Dreyfuss (10).
54. Siebenmann, Die ersten Anlagen vom Mittelrohrraum und Gehörknöchelchen des menschlichen Embryo in der 4—6. Woche. Arch. f. Anat. u. Entwicklungsgesch. 1894. H. 5,6. S. 355.
55. — Mittelrohr und Labyrinth. Handbuch der Anatomie des Menschen herausgeg. v. Bardeleben. Bd. V. Abt. 2. 1898.
56. Spee, Skeletlehre. Handb. d. Anat. Herausgeg. v. Bardeleben. Bd. I. Abt. 2. 1896. S. 302.
57. Staderini, Intorno alle prime fasi di sviluppo dell anulus stapediales. Monit. Zool. Ital. II. 1891. S. 147.
58. Toynbee, On the structure of the ear. London 1853. cit. nach Schwalbe (52).
59. Tröltzsch, Lehrbuch der Ohrenheilkunde mit Einschluss der Anatomie des Ohres. Würzburg 1868. S. 147.
60. Urbantschitsch, Beobachtungen über die Bildung des Hammer-Amboss-Gelenkes Mitt. aus dem Embr. Institut. der Univ. Wien. Bd. I. 1880. S. 230.

61. — Zur Anatomie der Gehörknöchelchen des Menschen. Arch. f. Ohrenheilk. Bd. XI. 1876.
 62. Valentin, Handbuch der Entwicklungsgeschichte. Berlin 1835.
 63. Wiedersheim, Grundriss der vergleichenden Anatomie der Wirbeltiere. Jena 1893. S. 130.
 64. Zondek, Beiträge zur Entwicklungsgeschichte der Gehörknöchelchen. Arch. f. mikr. Anat. Bd. 44. H. 4. S. 499.
 65. Politzer, Zur Anatomie des Gehörorgans. Arch. f. Ohrenheilkunde. Bd. IX. 1875. S. 158.
 66. Born, Noch einmal die Plattenmodelliermethode. Zeitschrift f. wissenschaftl. Mikroskopie. Bd. V. 1888. S. 433.
 67. O. Schultze, Über Herstellung und Konservierung durchsichtiger Embryonen zum Studium der Skelettbildung. Verh. d. Anat. Gesellsch. auf d. 11. Versamml. in Gent 1897. S. 3.
 68. Broman, Über die Entwicklung der Gehörknöchelchen beim Menschen. Verhandl. d. Anat. Gesellsch. auf d. 12. Versamml. in Kiel. 1898. S. 320.
-

(MIT DEMONSTRATION VON PRÄPARATEN AUS DEM I. ANATOMISCHEN
INSTITUT ZU BERLIN.)

ÜBER EINE BEZIEHUNG
ZWISCHEN DEM
NEIGUNGSWINKEL DES SCHENKELHALSES
UND DEM
QUERSCHNITTE DES SCHENKELBEINSCHAFTES.

VON
HUGO HIERONYMUS HIRSCH,
KÖLN.

Mit 6 Abbildungen auf den Tafeln G-J.

*Meine Herren! Das Material, das ich Ihnen zu demonstrieren die Ehre habe, verdanke ich dem wohlwollenden Entgegenkommen des Herrn Geheimrat Waldeyer.

Ich bitte Sie, zuerst einen Blick auf diese Photographie (vergl. Taf. G) zu werfen. Sie erblicken darauf den proximalen Teil zweier Schenkelbeine (in Rückenansicht), den eines linken Schenkelbeines mit besonders kleinem Neigungswinkel des Schenkelhalse (Fig. 1) und denjenigen eines rechten mit besonders steilem Halse (Fig.)¹⁾.

Auf dieser Tafel (vergl. Taf. H) habe ich von den dort in ihrem proximalen Teil abgebildeten Schenkelbeinen, und zwar von einander genau entsprechenden Stellen derselben, je drei dünne Querscheiben zusammengestellt:

1. je eine aus der Mitte des Schenkelhalse (Fig. 3a und Fig. 4α),
2. je eine von einer Stelle $1\frac{1}{2}$ cm unterhalb des Trochanter minor (Fig. 3b und Fig. 4β),
3. je eine aus der Mitte des Schaftes (Fig. 3c und Fig. 4γ).

Die Querscheiben a, b und c gehören zu dem Schenkelbeine mit dem steilen Halse (Taf. G Fig. 2).

*) Vortrag, gehalten in der anatomischen Abteilung der 70. Versammlung deutscher Naturforscher und Ärzte zu Düsseldorf, am 20. Sept. 1898.

1) Alter, Geschlecht und Beruf der Individuen, von denen die Knochen herrühren, sind unbekannt; diese Angaben wären auch für die vorliegende Untersuchung belanglos.

Die Querscheiben α , β und γ gehören zu dem Schenkelbeine mit dem stark geneigten Halse (Fig. 1).

Ich möchte zunächst Ihre Aufmerksamkeit auf die beiden Querschnitte von der Stelle unterhalb des Trochanter minor hinlenken. Der zu dem Schenkelbeine mit dem grossen Neigungswinkel des Schenkelhalses gehörige (Fig. 3b) zeigt eine annähernd rundliche Form; die mediane und laterale Hälfte des Querschnittes erscheinen annähernd symmetrisch. Ganz anders sieht daneben der entsprechende Querschnitt des Schenkelbeines mit kleinem Neigungswinkel des Halses (Fig. 4b) aus. Er besitzt medianwärts eine starke Vorwölbung, welche bewirkt, dass die beiden Hälften des Querschnittes durchaus asymmetrisch erscheinen. Mit etwas Phantasie kann man diesen Querschnitt mit einem gleichschenkeligen Dreiecke vergleichen, dessen Spitze medianwärts, dessen Basis lateralwärts läge.

Während die besprochenen Querschnitte sich so verschieden verhalten, besitzen die beiden aus der Schaftmitte ganz ähnliche Formen; insbesondere sind bei dem zu dem Schenkelbeine mit dem stark geneigten Halse gehörigen Querschnitte (Fig. 4c) die mediane und die laterale Hälfte ähnlich symmetrisch geformt wie bei demjenigen von derselben Stelle des Schenkelbeines mit dem steilen Halse (Fig. 3c).

Was endlich die Querschnitte aus der Mitte des Schenkelhalses (Fig. 3a und Fig. 4a) betrifft, so möchte ich zunächst daran erinnern, dass Mikulicz¹⁾ vor nunmehr 20 Jahren die Beobachtung mitgeteilt hat, dass bei geneigterem Halse die vertikale Breite desselben gewöhnlich viel grösser sei als bei steilerem. Diese Beobachtung, die Mikulicz an dem Materiale des Wiener anatomischen Instituts gemacht hat, ist offenbar eine

1) Mikulicz, J., Über individuelle Verschiedenheiten am Femur und an der Tibia. Mit Berücksichtigung der Statik des Kniegelenkes. Arch. f. Anat. und Physiol. 1878. Anat. Abteilg. S. 367, 368.

ähnliche, wie die hier in Rede stehende; die letztere schliesst sich gewissermassen an sie an. Durch die beschriebene mediane Vorwölbung erhält der Querschnitt unterhalb des Trochanter minor bei dem Schenkelbeine mit dem stark geneigten Halse (Fig. 4 β) einen relativ grossen transversalen (frontalen) Durchmesser; und dieser entspricht dem vertikalen Breitendurchmesser des Halses.

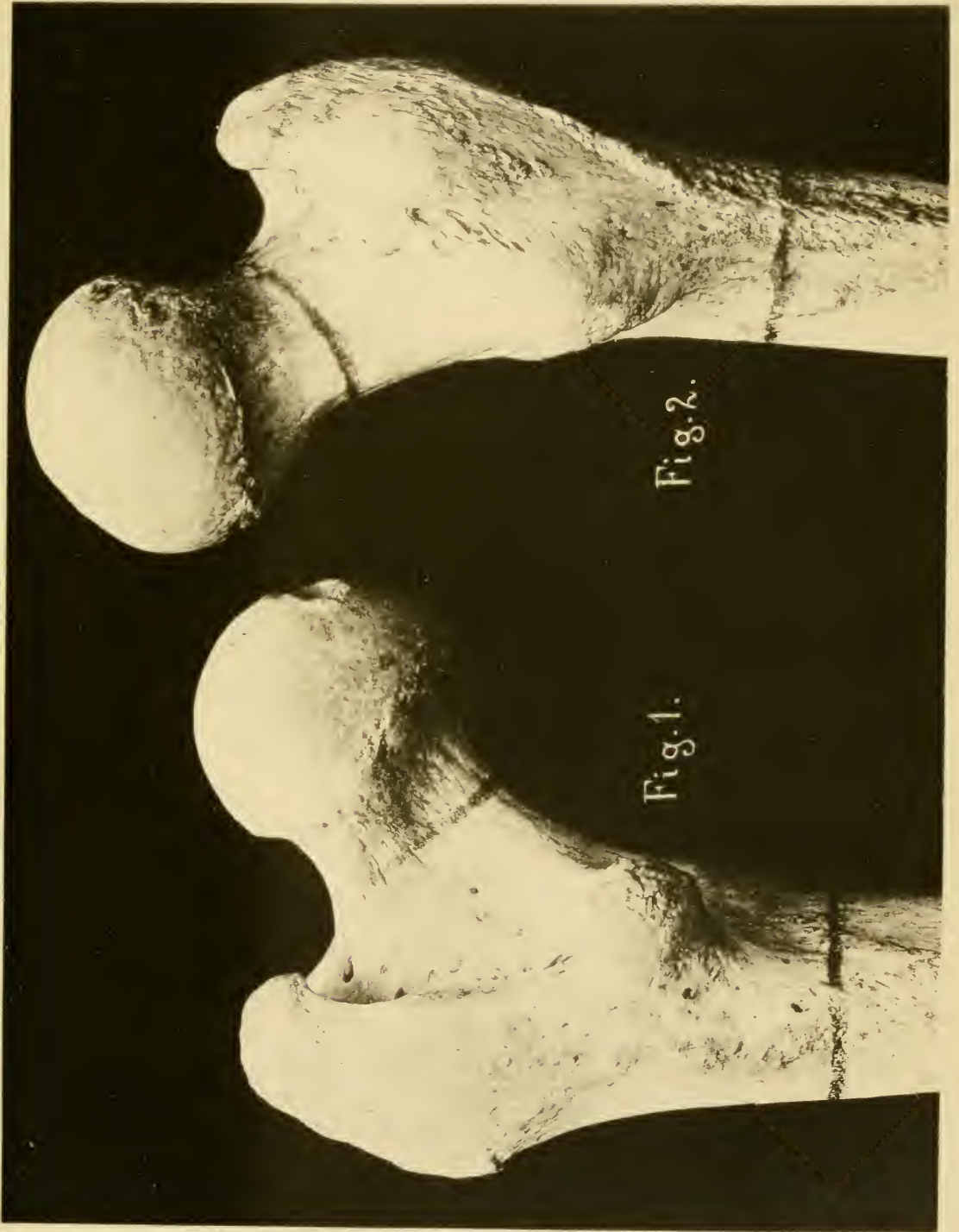
Mikulicz spricht von seinem Befunde als von einem „freilich weniger konstanten Umstande“. Ich habe denn auch den Eindruck gewonnen, dass der Einfluss des Neigungswinkels des Schenkelhalses auf die relative Grösse des transversalen Durchmessers des proximalen Schafttheiles ein erheblich grösserer ist, als wie derjenige auf den vertikalen Halsdurchmesser. Sicherlich trifft dies wenigstens bei den vorliegenden Präparaten zu. Die Querscheiben sind senkrecht zur Längsachse des Halses herausgesägt; ihr grösster Durchmesser entspricht mithin der vertikalen Breite des Halses. Man kann nun wohl kaum sagen, dass hier die relative vertikale Breite des Querschnittes aus dem stark geneigten Schenkellhalse (Fig. 4 α) eine wesentlich grössere sei, als bei dem Querschnitte aus dem steilen Halse (Fig. 3 a).

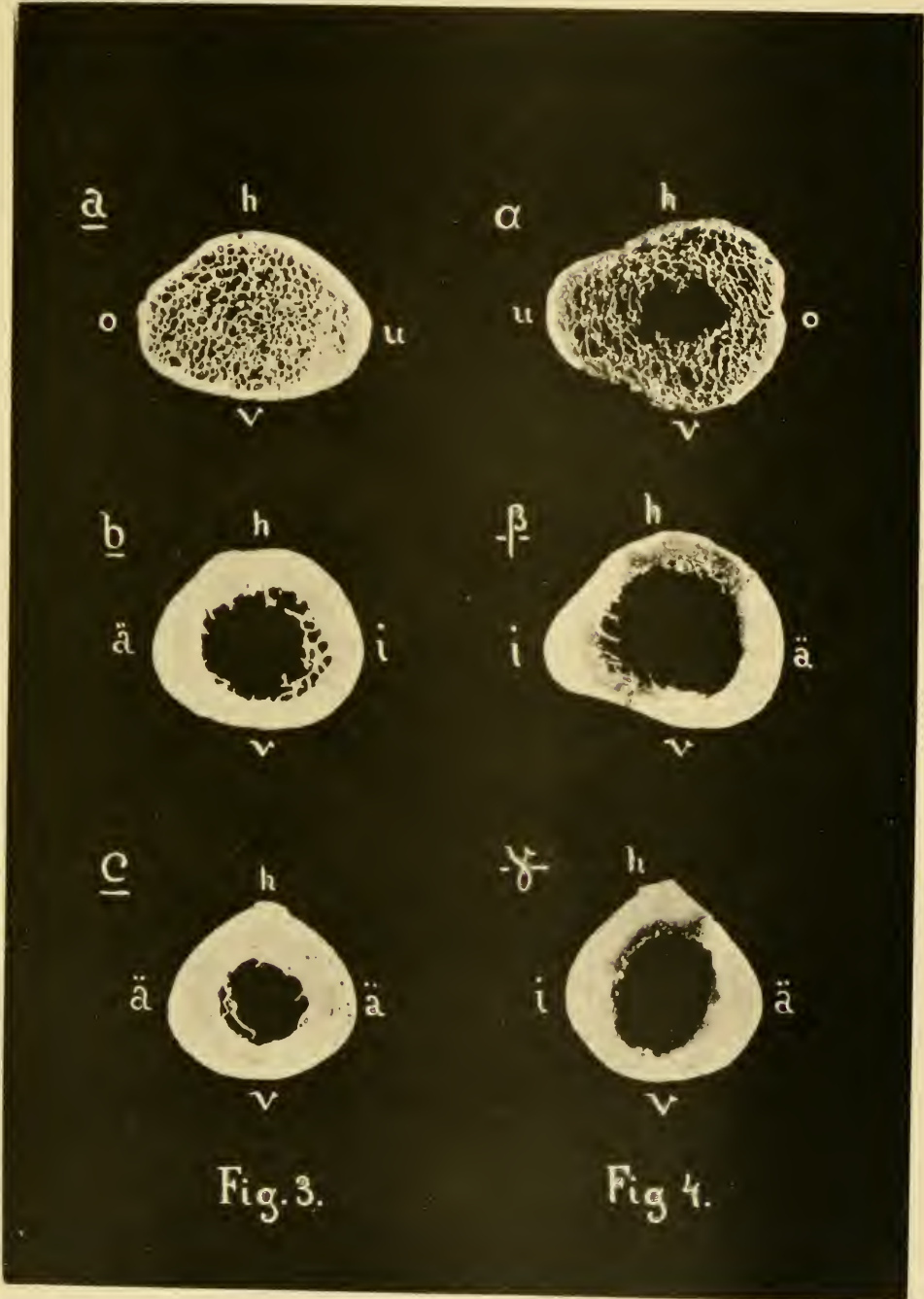
Wie grosse Verschiedenheiten dagegen bezüglich der relativen Grösse des transversalen Durchmessers des proximalen Schafttheiles bei Schenkelbeinen mit verschieden grossem Neigungswinkel des Halses zu finden sind, vermag ich Ihnen noch an einem weiteren Beispiele zu zeigen.

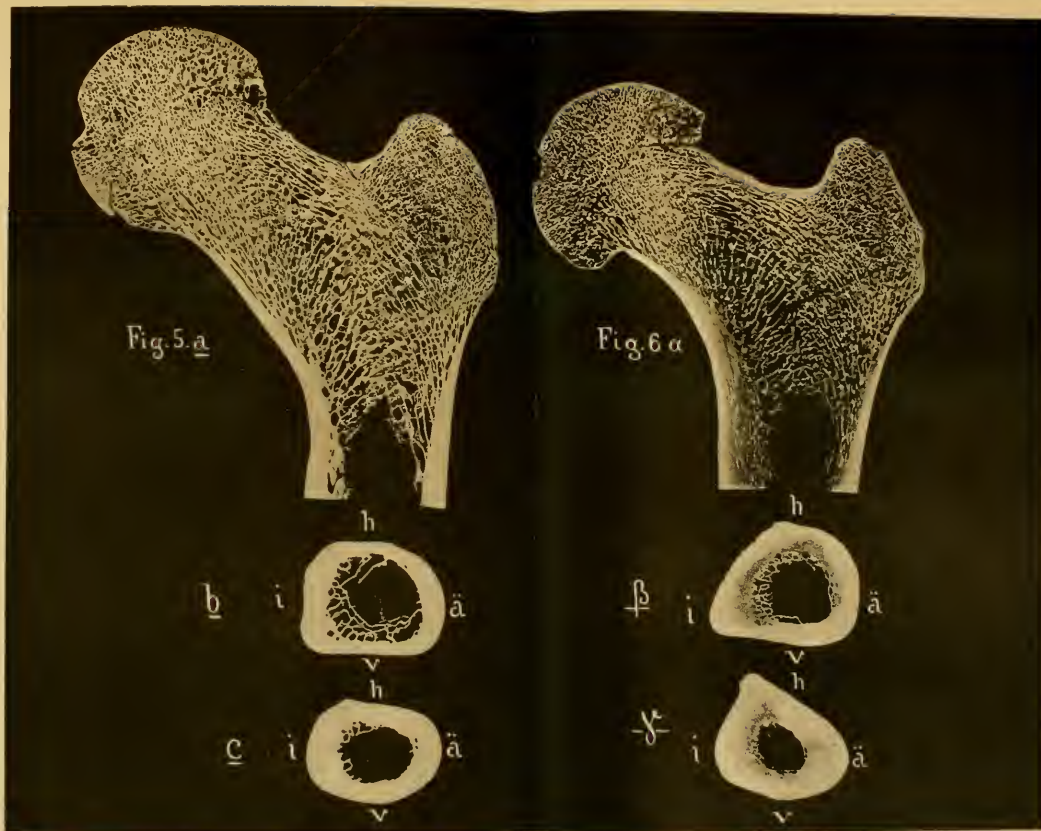
Sie sehen hier (Taf. J, Fig. 5 a und 6 α) die Frontalschnitte durch das proximale Ende von zwei linken Schenkelbeinen (in Ansicht von vorne). darunter beidemal den Querschnitt von der Grenze des Frontalschnittes (Fig. 5 b und 6 β) und den Schnitt aus der Mitte des Schaftes (Fig. 5 c und 6 γ). Aus den Frontalschnitten ist ersichtlich, dass es sich bei dem einen Schenkelbeine (Fig. 5) wieder um ein solches mit besonders steilem Halse, bei dem andern (Fig. 6) wieder um ein Schenkelbein mit stark

geneigtem Halse handelt. Hier gehört nun wieder zu dem stark geneigten Halse ein mehr dreieckiger, asymmetrischer Querschnitt des proximalen Schaftteiles (Fig. 6 α und β). Zu dem steilen Halse gehört allerdings kein rundlicher, sondern ein mehr viereckiger Querschnitt (Fig. 5 a und b); aber letzterer ist auch ein mehr symmetrischer Querschnitt. In Bezug auf die Symmetrie der medianen und der lateralen Querschnittshälfte liegen also hier ganz ähnliche Verhältnisse vor wie bei den zuerst verglichenen Präparaten. Und ebenso wie bei diesen zeigen auch hier die Querschnitte aus der Schaftmitte (Fig. 5 c und 6 γ) wiederum weniger charakteristische Unterschiede als die oberen Querschnitte (b und β). Dass die Querschnitte c und γ infolge eines verschieden starken Hervortretens der Linea aspera sich unterscheiden, ist für die vorliegende Untersuchung von untergeordneter Bedeutung; in den vorderen Abschnitten, wo gerade die oberen Querschnitte jene charakteristische Verschiedenheit darbieten, zeigen auch hier die Querschnitte aus der Schaftmitte beidemal in gleicher Weise ziemlich symmetrische mediane und laterale Hälften.

Was in den beiden demonstrierten Fällen zu sehen ist, das habe ich bei Untersuchung einer grösseren Zahl von Oberschenkelbeinen immer wieder von neuem gefunden: Wenn ich ein Schenkelbein mit besonders steilem Schenkelhalse und ein solches mit besonders stark geneigtem Halse miteinander verglich, so fand ich jedesmal, dass das Schenkelbein mit dem steilen Halse einen mehr rundlichen beziehungsweise einen mehr symmetrischen Querschnitt unterhalb des Trochanter minor besass gegenüber dem mit dem stark geneigten Halse, das jedesmal einen mehr dreieckigen, asymmetrischen Querschnitt in dem proximalen Schaftteile darbot. Desgleichen fand ich jedesmal, dass die Querschnittsformen nach der Mitte des







Schaftes hin in weniger charakteristischer Weise sich unterschieden.

Der Zustand, den die Ihnen hier demonstrierten Schenkelbeine mit stark geneigtem Schenkelhalse darbieten, besitzt eine grosse Ähnlichkeit mit dem Zustande, den die Anthropologen mit der Bezeichnung „sagittale Platymerie“ belegt haben. Ich darf daran erinnern, dass darunter eine Abflachung des proximalen Schafttheiles des Schenkelbeines in sagittaler Richtung verstanden wird, ein Zustand, bei dem der sagittale Durchmesser dieses Schafttheiles relativ klein beziehungsweise der transversale relativ gross erscheint. Dasselbe ist ja auch bei den demonstrierten Schenkelbeinen mit besonders kleinem Neigungswinkel der Fall. Die sagittale Platymerie soll auf verschiedene Weise zu stande kommen, das eine Mal durch eine Verwölbung der medianen Seite, das andere Mal durch eine solche der lateralen Seite des Schaftes. Auf jeden Fall zeigt die Abbildung Fig. 4 aus Manouvriers Abhandlung über die Platymerie¹⁾ einen Querschnitt, der ganz ähnliche Verhältnisse darbietet, wie die betreffenden von mir demonstrierten, — und Manouvrier bezeichnet den Zustand dieses Querschnittes, der zu einem aus den Pariser Katakomben stammenden Oberschenkelbeine gehört, als den einer recht ausgesprochenen sagittalen Platymerie. Lehmann-Nitsche²⁾ giebt in seiner Arbeit „Über die langen Knochen der südbayerischen Reihengräberbevölkerung“ in Fig. 2 die Abbildung eines alemannischen Femurs, das er als platymer bezeichnet: das Femur besitzt gemäss der Zeichnung auch einen auffallend stark geneigten Hals.

1) Manouvrier, L., La Platymérie. Extrait du Congrès international d'anthropologie et d'archéologie préhistoriques, 1889. Paris 1891 p. 6.

2) R. Lehmann-Nitsche, Sonderabdruck aus den „Beiträgen zur Onthropologie und Urgeschichte Bayerns“. Band IX, 1894. Heft 3 und 4. München 1895.

Bei der gegebenen Sachlage kann ich nicht umhin die Vermutung auszusprechen, dass die von den Anthropologen als ausgesprochen sagittal platymer bezeichneten Schenkelbeine wenigstens zum überwiegend grössten Teile einen auffallend geneigten Schenkelhals besitzen.

Wenn ich nicht direkt erwarte, dass schlechtweg alle derartigen Schenkelbeine einen stark geneigten Hals besitzen, so glaube ich eine gewisse Einschränkung mit Rücksicht auf folgende Beobachtung machen zu müssen. Bei Schenkelbeinen mit ziemlich gleich grossem, mittelstarkem Neigungswinkel habe ich nicht immer ziemlich gleiche Querschnitte in dem bewussten Teile des Schaftes angetroffen, sondern bald einen mehr runden Querschnitt, bald einen solchen mit schwachem, aber doch deutlich ausgeprägten medianen Vorsprunge. Eine derartige Beobachtung beweist, dass von einer genauen mathematischen Proportion zwischen der Grösse des Neigungswinkels des Schenkelhalses und der relativen Grösse des transversalen Durchmessers des proximalen Schaftteiles nicht die Rede sein kann. Jedoch widerlegt diese Erfahrung es auch gewiss nicht, dass eine gesetzmässige Beziehung zwischen den fraglichen Formbestandteilen obwalten kann¹⁾.

Was die Frage betrifft, welcher Natur die festgestellte gesetzmässige Beziehung sein soll, so kann ich auch in dieser Hinsicht wieder an Mikulicz anknüpfen. Derselbe erklärt (l. c.) seine bezügliche Beobachtung im Sinne des Gesetzes der statischen Knochengestaltung durch die grössere Tragfähigkeit

1) Wenn bei sehr verschiedener Grösse des Neigungswinkels jene Beziehung in auffälliger Weise zu Tage tritt, bei mittlerem Werte des Winkels dagegen nicht, so kann dies sehr wohl so zusammenhängen, dass die beiden Formbestandteile einmal durch ein Prinzip bestimmt werden, welches eine selbständige, unabhängige Entwicklung derselben innerhalb gewisser Grenzen bewirkt, dann aber auch durch ein solches, welches sie in eine Abhängigkeit von einander bringt. Wie ich schon an anderer Stelle auseinandergesetzt habe, wird die normale Knochengestaltung durch Vererbung und (funktionelle) Anpassung bestimmt; dies sind in der That zwei so verschiedene Prinzipien.


des Schenkelhalses mit grösserem vertikalen Durchmesser. (Mikulicz macht dabei stillschweigend die auch gewiss berechnete Voraussetzung, dass ein stärker geneigter Schenkelhals stärker auf Biegung beansprucht werde.) Ähnlich erkläre ich die grössere relative Breite des proximalen Schaftteiles bei Schenkelbeinen mit stark geneigtem Halse durch eine grössere Biegungsfestigkeit gegenüber Biegung in frontaler Richtung.

Damit diese Erklärung als richtig bewiesen sei, muss zuerst nachgewiesen werden, dass ein Schenkelbein mit kleinem Neigungswinkel des Halses in dem proximalen Schaftabschnitte eine stärkere frontale Biegungsbeanspruchung erfährt als ein solches mit grossem Neigungswinkel. Und es muss weiter nachgewiesen werden, dass nach der Mitte des Schaftes hin dieser Einfluss der Grösse des Neigungswinkels auf die frontale Biegungsbeanspruchung geringer wird; denn die Querschnitte aus der Schaftmitte zeigen ja nicht mehr jenen charakteristischen Formunterschied. Diese Aufgaben, mit denen ich seit längerem beschäftigt bin, überschreiten weit den Umfang eines Vortrages. Sie erfordern eine ausführliche Analyse der Beanspruchung des Oberschenkelbeines, wie ich eine ähnliche betreffend die Beanspruchung des Schienbeins gegeben habe¹⁾. — Aber auch so erschien mir diese Veröffentlichung an dieser Stelle gerechtfertigt, damit jene Beziehung, die ich glaube festgestellt zu haben, von anderer Seite nachgeprüft würde, und damit sie sich dann um so besser für das Studium der Knochenbildungsgesetze verwerten liesse.

¹⁾ Hirsch, H. H., Die mechanische Bedeutung der Schienbeinform. Mit besonderer Berücksichtigung der Platyknemie. Ein Beitrag zur Begründung des Gesetzes der funktionellen Knochengestalt. Mit einem Vorwort von Prof. Dr. Rudolf Virchow. Berlin (Springer) 1895. S. 33—50 u. Taf. I—III.

Erklärung der Tafeln.

- Taf. G, Fig. 1. Proximaler Abschnitt eines linken Schenkelbeines mit stark geneigtem Halse (Rückansicht).
- Fig. 2. Proximaler Abschnitt eines rechten Schenkelbeines mit besonders steilem Halse (Rückansicht).
- Die quer über den Schenkelhals und den Schaft unterhalb des Trochanter minor gezogenen Striche zeigen die Stellen an, an welchen die vier oberen der auf Taf. H zusammengestellten Querscheiben herausgesägt worden sind.
- Taf. H, Fig. 3. Querscheiben aus dem Taf. G, Fig. 2 in seinem proximalen Abschnitte wiedergegebenen Schenkelbeine mit steilem Halse (in Ansicht von oben), a aus der Mitte des Halses, b unterhalb des Trochanter minor, c aus der Mitte des Schaftes.
- Fig. 4. α, β, γ . Querscheiben von entsprechenden Stellen des Taf. G, Fig. 1 abgebildeten Schenkelbeines mit stark geneigtem Halse.
- Bei Fig. 3 a und Fig. 4 α bezeichnen die Buchstaben o, u, v und h die obere, untere, vordere und hintere Seite des Halses bzw. des Querschnittes durch denselben. — Bei Fig. 3 b, Fig. 3 c, Fig. 4 β und Fig. 4 γ bezeichnen die Buchstaben i, ä, v und h die innere (mediane), äussere (laterale), vordere und hintere Seite des Querschnittes. (Bei Fig. 4 α ist ein Teil der über den ganzen Querschnitt verteilten Spongiosa aus dem Präparat herausgefallen.)
- Taf. J, Fig. 5. a Frontalschnitt durch das proximale Ende eines linken Schenkelbeines mit steilem Halse (Vorderansicht); b Querschnitt von der Grenze dieses Frontalschnittes (von oben); c Querschnitt aus der Schaftmitte desselben Schenkelbeines. — Die Buchstaben i, ä, v und h haben dieselbe Bedeutung wie auf Tafel H.
- Fig. 6. α, β, γ . Entsprechende Querschnitte durch ein zweites linkes Schenkelbein mit stark geneigtem Halse.





MBL/WHOI LIBRARY



WH 1AXZ %

