或ハプリスニッツノ濕布ヲ貼スベシ。而シテ之ヲ保持スルニハハルトマンソ三角耳繃帶ヲ可トス。少シク壓スルバカリニシテ、綿ヲ聽道ニ挿入シ置ケバ效アリ。若シ之ニ昇汞水又ハ酒石酸醋礬土ノ十布仙液ヲ浸シテ用フレバ、其效特ニ著カルベシ。

常ニ癤ヲ生ジ易キ者ハ、精密ニ消毒スルヲ要ス。即早ク切開シ、〇・一布仙ノ昇汞水或ハ過酸化水素ヲ用ヒテ洗滌ス。エベルリィルノ稱用シタル純酒精ハ頗ル效アリ。其用法ハ、膿ノ有無ニ拘ラズ、凡ソ五分時間ソヲ外聽道ニ充タシ、後チ乾カシテ壓抵子 Kompresse ヲ施スニアリ。但此法ハ半時間乃至一時間毎ニ反覆シテ行フヲ要ス。トロルツノ耳浴法ハ、鎮痛ノ效著カラズ。其法ハ、微溫湯ヲ聽道ニ注グニアリ。此用液トシテハ〇・一布仙ノ昇汞水ヲ用フルヲ可トス。

癤ヲ切開スルノ可否、並ニソヲ切開スベキモノトスレバ、其時期如何トノ議ニ就テハ、諸家ノ說區々ナリ。クラァメルハ決シテ切開スル勿レト云ヒ、トロルツハ早ク切開セヨト云ヘリ。其他ハ概ネ化膿シタル後ニ切開スベシト云フ說ナリ。切開ハ探子ヲ觸レ試ミテ、痛ヲ感ズルコト最強キ所ニ於テスベシ。時

期早キ時ハ、切開ニ際シテ痛强キモ、十分ニ切開スレバ、後ニ大ニ痛ヲ減ズ。化膿シタル後ニ切開スレバ、痛ハ直ニ去ルベシ。但後者ニ於テハ、探子ヲ用ヒテ悉ク內容物ヲ壓シ出スベシ。

ハルトマンハ癤ヲ切開スル爲ニ、幅狹ク、背眞直ニ、尖銳クシテ、モロハナル刀（第四十、三圖）ヲ用ヒタリ。其用法ハ及ヲ外聽道軸ニ向ケテ、癤ノ根底ヲ貫キ、表面ヘ切リ離スニアリ。斯ノ如クスレバ、速ニ充分切開シ得ルノミナラズ、痛モ亦少シ。

第四十三圖

（第四十、三圖）外聽道ノ切開

蜂窩織炎及汎發炎ハ、切開スルモ無效ナルコトアリ、或ハ却テ害アルコトアリ。

急性炎ノ諸徵去リシ後尙分泌物ヲ漏スモノハ、綿ヲ用ヒテ、注意シテ分泌物及剝脫シタル上皮ヲ除キ、聽道ヲ洗ヒタル時ハ、能ク拭ヒ乾カシ、肉芽ヲ生ジタル時ハ括斷シテ除去スベシ。腫脹ハタトヒ小ナルモ、能ク慢性炎ノ原因ヲナスコトアルヲ以テ、硝酸銀又ハ格魯母酸ヲ塗リテソヲ萎縮セシムベシ。

外聽道ノ表面ヲ消毒シテ炎症ノ再發ヲ防グニハ、昇汞水又ハ昇汞酒精（〇・一

布仙)ヲ滴入スベシ。

分泌物ノ溜久セル者及慢性炎ニハ、後ニ記スベキ中耳慢性化膿症ニ用フルガ如キ法ニヨリテ、硼酸ヲ使用スベシ。月ヲ經、年ヲ越エテ癒エザル外聽道分泌物ノ、唯硼酸ヲ吹キ込ミタルノミニテ癒ユルコトアリ。但屢反覆シテ用ヒンコトヲ要ス。

第三章　外聽道鱗落炎 Otitis externa desquamativa.

千八百七十四年、ウレェデンハ、初メテ外聽道ノ栓塞シタル者十二症ヲ公ニシタリシガ、此症ハ何レモ、耵聹栓トハ種々ノ關係ニ於テ差異アリキ。今其實地ノ關係ヨリシテ區別ヲ立ツレバ、耵聹栓ハ豫メ炭酸曹達水ヲ滴入シタル後ニ洗ヘバ、容易ニ除去シ得ベキモ、ウレェデンノ記シタル栓塞ハ、外聽道壁ニ密著スルガ故ニ、之ヲ柔ゲ、且除去スルコト頗ル難シ。此栓塞ハ白色硬靭ニシテ、其質ハ、多數ノ上皮ノ葉々層ヲナシテ凝集シタルモノナリ。顯微鏡ヲ以テ檢スレバ、其上皮細胞ヨリ成レルヲ認メ得ベシ。ウレェデンハ、之ヲ閉塞性角質炎 Keratitis obturans ト名ヅケタリ。是外聽道上皮ノ夥シク剝脱スルニヨリテ生

ズルモノナレバナリ。此病ハ特發セルガ如キコトアリ、或ハ脈衝ニ續發セルガ如キコトアリ。通常外聽道ノ深部及鼓膜ニ發スルモノナレドモ、往々鼓膜ノミニ發スルコトアリ。然ルトキハソヲ鼓膜鱗落性炎 Myringitis desquamativa ト稱スベキナリ。本病ノ症狀ハ、耵聹栓ニ於ケルト同ジク、重聽及耳鳴ヲ起ス。但本病ノ耵聹栓ハ、直ニ鼓膜ニ觸ルルガ故ニ、落屑少シク積ムモ、既ニ此症狀ヲ起スベシ。

ウレェデンハ上皮栓ヲ唯一側ニノミ見キト云ヒシモ、ハルトマンハ雙耳ニ於テ再三發シタルヲ經驗シタリ。卽十二三歳許ノ童子ノ、五箇年間反覆シテ栓塞ヲ生ジ、其度毎ニ、鼓膜ノ破孔及中耳炎ヲ發スルヲ見キト云フ。往々鱗落性炎ノ急ニ起ルコトアリ。ゴットスタインハ、ソヲ鼓膜鱗落急性炎 Myringitis desquamativa acuta ト名ヅケタリ。斯ノ如キ急性症ニアリテハ、疼痛及發熱アリテ、聽道ノ深部ニ灰白色ノ膜ヲ生ジ、ソヲ取リ出スニ、全ク鼓膜ノ型ヲナシ、顯微鏡ニテ檢スルニ、上皮ノ集塊ナルヲ認ム。

療法

ウレェデンハ、栓ヲ苛性ノ水ニテ柔ラゲタル後、水ヲ注ギテ除キ、外聽道ノ皮膚

ヲ健康ナラシメン爲ニハ、昇汞水又ハ沃度加里水ヲ用フベシト云ヘリ。サレド膜ハ固著セルヲ以テコレヲ除去スルコト頗ル難シ。「ピンセット」ニテ摘メバ、摘ミタル部ノミ剝ガレテ、其餘ハ殘留スベシ。探子、耳匙等ニテ、栓ノ一部ヲ附著部ヨリ剝ガシ、其間ニ水ヲ注グトキハ、全ク除去シ得ルコトアリ。斯ノ如クスルモ尙目的ヲ達セザルトキハ、「クロロホルム」ヲ以テ麻醉セシメ、「キゥレット」Curette ヲ使用スベシ。通常用フル滴水、卽曹達水、石灰水ハ、效ヲ奏スルコト難キモ、初メニ二布仙ノ水楊酸油ヲ滴入シタル後、是等ノ液ヲ注射スレバ效アルコトアリ。栓ヲ除去シタル後ハ、三十乃至十倍硝酸銀水ヲ注グ時ハ、本病快癒スベシ。

外聽道ニ寄生スル細菌

第四章　外聽道ニ寄生スル細菌

Pilzbildung im aeusseren Gehoergange. Otomykosis aspergillina.

千八百四十四年マイエル Mayer ハ初メテ外聽道ノ細菌ヲ記載セシガ、其後ウレェデンニ至リ、數多ノ經驗ニヨリテ、其症狀ヲ詳ニシ、近來ジィベンマン Siebenmann ノ研究ハ、遂ニ其凡テノ事項ヲ明カナラシムルコトヲ得タリ。

耳ニ生ズル細菌 pilze ハ、何レモ黴 Schimmelpilze ニシテ、其中黑色ナルヲ「アスペルギルルス、ニィゲル」Aspergillus niger 黃色ナルヲ「フラウス」flavus、雲烟ノ如キヲ「フミガァツス」fumigatus ト名ヅク。顯微鏡ヲ以テ檢スルニ、皆節アル菌線 Hyphen ヨリ成レル幹 Thallus ニシテ、其實絲 Fruchtfaden ハ、之ニ直角又ハ鋭角ヲナシテ連レリ。實絲ノサキノ圓ク膨レタル部ヲ實頭 Sporangium ト云ヒ、其表面ニハ、冠狀ニ連レル球狀ノ細胞、卽菌芽 Gonidin ヲ有ス。菌芽ハ常ニ空氣中ニ浮ベルモノナレドモ、健康ナル外聽道壁ハ其培田タルニ適セズ、耵聹及膿ヲ有スル外聽道モ亦然リトス。ジィベンマンハ、其最良ナル肥料ハ、血漿ナルガ故ニ、外聽道ニ於テ黴ヲ見ルハ、唯其部ノ濕疹竝ニ膿性耳漏ノ漿性ニ變ジテ、稍分泌量ヲ減ジタル場合ノミナリト云ヘリ。黴ハ健耳ニ植ウルモ生セズ。

キルヒネルハ、黴ノ外ニ「ピチリアジス、ヌルジコォロル」Pityriasis versicolor ノ「ミクロスポォレン、フルフル」Microsporen furfur ニヨリテ、外聽道ニ生ジタルヲ經驗シタリ。此者ハ黃褐色斑及糠樣ノ小鱗ニシテ、其特徵ハ煩痒ナリ。

細菌ハ主ニ鼓膜及外聽道ノ內部ニ生ズレドモ、往々外聽道ノ全部ニ蔓延シ、

甚シキハ全ク聽道ヲ塞グニ至ルコトアリ。菌膜 Membranen ヲ生ズルハ、マルピギー層若クハ眞皮ノ表面ニシテ、表皮ニ存スルハ稀ナリ。菌線ハマルピギー層ノ細胞ヨリ發スルコトアルベシ。菌膜ヲ檢スルニ、分泌物ナキモノハ、只二三ノ白點又ハ黑點ヲ見ルノミナルコトアリ、或ハ全キ菌膜ノ鼓膜及外聽道壁ニ懸レルヲ見ルコトアリ。分泌物アルモノハ、聽道ノ菌膜、黑斑ヲナシテ其狀恰モ濕ヒタル新聞紙ヲ見ルガ如シ。

細菌ハ往々別ニ病症ト名ヅクベキ程ノ徵ナキコトアリ。多クハ唯搔痒及聽道ノ菌膜ニ閉ヂラレタル爲ニ、最モ輕度ノ重聽ト耳鳴トヲ起スニ過ギズ。偶〻疼痛ヲ發シ、少許ノ分泌物ヲ生ズルコトアレドモ、コハ併發シタル外皮炎ノ症候ナリ。稀ニハ鼓膜破孔及中耳炎ヲ起スコトアルベシ。

耳ニ「グリセリン」、亞鉛、明礬、單寧等ノ溶液ヲ滴入スルトキハ、細菌ノ發生ヲ助ク。外物ノ外聽道ニ觸レテ外皮炎ヲ起シタル時モ亦細菌ヲ生ズルニ便ナリ。

療法

主ナル療法ハ、細菌ヲ除去滅殺スルト、其原因タル濕疹及耳漏ヲ除クトニアリ。皮表ニ密著セル菌膜ハ、唯「スプリッチェ」ニテ洗フノミニテハ除去シ難キガ故ニ、マヅ探子ヲ用ヒテ之ヲ鬆疎ナラシメタル後ニ洗ヒ、尙除去シ難キモノニハ、滅菌法ヲ行フベシ。消毒劑ハ其ママ用フルモ、溶液トナスモ、共ニ效ヲ奏スルコト少ナシ。最モ確實ナルハ、純酒精ヲ用フルニアリ。ベッヽルドノ處方ニ習ヒテ、之ニ二乃至四布仙ノ水楊酸ヲ加フレバ、殊ニ妙ナリ。酒精ハ啻ニ細菌ヲ滅スルノミナラズ、併セテ分泌物ヲ減ズル效アリ。唯細菌ヲ除キタルノミニテハ、其效ナクシテ、數日後ニ再ビ發生スベシ。ワルフノ試驗ニヨレバ、硼酸ハ細菌ニ寸效ヲ奏セズト云フ。

キルヒネルハ「ピチリアジス、エルジコヽロル」ニ「カヂン」油 Ol. cadin (杜松子油)ノ一類及純酒精ノ同量ヲ和シタルモノヲ、一週間ニ凡ソ二三回ヅツ塗リテ治癒セシメ得タリト云フ。

第五章　外聽道ノ匐行疹 Herpes auricularis.

外聽道ノ特發病トシテ尙說クベキ要アルハ匐行疹ナリ。此病ハ耳翼及外聽道ノ外部ニ生ジ、甚シキ緊張及搔痒ノ病狀ヲ以テ始マリ、忽チ烈シキ疼痛ヲ起スコト、恰モ外聽道ノ急性炎ニ於テ說キタルトコロノ如シ。之ヲ檢スルニ、

外聽道ノ匐行疹

外聽道壁甚シク赤腫シテ、表面ニ漿液ヲ含メル水疱ヲ生ズ。其水疱ハ數日ノ後、諸症ノ退クト共ニ乾キテ茶褐色ノ痂ヲ生ズ。往々粘液性ノ分泌物ヲ殘スコトアリ。鼓膜ニ匐行疹ノ發シタルヲ見シハ唯一回ノミ。匐行疹ハ特發シ、或ハ外聽道及鼓膜ノ急性炎ニ併發ス。之ニ侵サルルハ、多クハ成年者ナリ。或ハ常ニ消化器ヲ損セル者ニ發スト云フ者アレドモ、信ジ難シ。經過ハ最モ早ク、通常數日ニシテ癒ユ。

療法

軟膏ヲ用ヒテ痛ヲ和グ。是其緊張ヲ減ゼシムルヲ以テナリ(貫衆「エキス」一・〇、ワゼリン一〇・〇)。麻醉劑トシテ內服セシムベキモノハ「クロラァル、ヒドラァト」ナリ。

第六章　外聽道ノ黴毒 Syphilis des aeusseren Gehoergangs.

外聽道ニ生ジタル第二期症タル「コンヂロォム」ニヨリテ、往々全身黴毒ヲ示スコトアリ。初メハ巾廣クシテ、赤キ丘疹ヲ生ジ、其面乾キタレドモ、後ニハ濕潤ス。腫脹ハ漸ク增加シ、數所ニ生ジタル丘疹ハ、遂ニ合シテ一トナルコトアリ。

之ヲ檢スルニ、特有ノ狀態ヲ呈ス。聽道壁ハ糜爛シテ容易ニ出血シ、分泌物ハ頗多クシテ漿膿性ナリ。

本症ハ外聽道ノ外部ヲ侵スノミナルコトアリ、或ハ內方ニ蔓延シテ鼓膜ニ及ビ、遂ニ之ヲ破ルニ至ルコトアリ。

聽覺ハ腫脹ノ度ニ應ジテ、多少減損セラル。痛ハ概ネ存セザレドモ、若シ腫脹部相互ノ間ニ、皸裂ヲ生ズレバ、痛ヲ感ズベシ。通常自然ニ任スモ、癒ユレドモ、治療ヲ加フレバ治癒更ニ早シ。

療法

「コンヂロォム」ノ初期ニハ、赤降汞軟膏ヲ塗リ、昇汞水ヲ灌ギ、或ハ甘汞ヲ撒布ス。甚シク糜爛シタルモノニテモ、全身療法ヲ用ヒズ、硝酸銀ニテ腐蝕セシムルニヨリテ、速ニ全癒セシメタルコトアリ。消毒劑ヲ以テ耳ヲ清ムレバ、治癒ヲ助ク。又局所療法ニテ癒エ難キトキハ、塗擦劑ヲ用ヒ、或ハ水楊酸汞ヲ用フベシ。

第七章　外聽道ノ異物 Fremdkoerper im aeusseren Gehoergange.

外聽道ノ異物トナル物ハ甚ダ種々アリ。硬キ物ニテハ、小石、南京珠、石筆、果核、軟カナル物ニテハ、綿塊、穀物及植物ノ小片等ナリ。穀物ハ水ニ遇ヘバ膨ルル性アリ。其中殊ニ異物トナリ易キハ赤小豆ニシテ、嘗テ兩側ノ耳ニ二粒宛入リタルヲ見シコトアリ。是小兒ノ病牀等ニアルトキ、赤小豆ヲ入レタル手珠ト云フモノヲ弄スルコト多キ故ナリ。生物ニテハ、眠レル際ナドニ、蠅、蚊、蚤等ノ入リ込ムコトアリ。耳蛆ト稱スルハ、耳漏病者ノ耳ニ產ミツケタル蠅卵ノ孵化セシモノナリ。

耳蛆ハ夥シク生ジ、其著ク動クヲ以テ認知シ得ベシ。若シ鼓膜ニ孔アルトキハ、鼓室ニ迄這ヒ込ムベシ。異物ハ皆偶然入リ込ムモノナレドモ、往々俗間ニテ、療病ノ目的ニテ、物ヲ耳ニ入ルルコトアリ。タトヘバ齒痛ヲ患フル者ノ、耳ニ葱竝ニ其他ノ物ヲ入レ、脈衝シタルニ豕脂ヲ入レ、耳ヲ護ルタメニ綿ヲ入ルルガ如シ。其他耳病ノ妙藥ナリトテ、蟬ノ殼ヲ黑ク燒キ、油ニテ練リタルモノアリ。之ヲ用ヒシ者ノ耳ニ、往々黑色ノ塊ヲ見ルコトアリ。異物ヲ見ルハ概ネ小兒ナリ。是小兒ハ物ヲ己ノ體腔ニ入ルルコトヲ好ムニヨル。

異物ハ外聽道ノ外方ニ懸レルコトアリ、或ハ深ク入リ込ミテ、鼓膜ニ接シタル下壁ノ窪所ニ留マリ、是ヲ窺フモ、只其一部分ヲノミ見ルニ過ギザルコトアリ。而シテ其深ク入リ込ミタルハ、偶然ナルコトアリ、或ハ外方ニ懸レルヲ取出サントシテ、却テ押込ムコトアリ、甚シキハ鼓室ニ迄押込ムコトアリ。

異物ハ外聽道ニ存スルモ、概ネ脈衝ヲ起サズ。嘗テ「カリエス」性臼齒ノ、四十年間何事モナクシテ、聽道ニ留マリシヲ見シコトアリ。石筆ノ長サ一寸、太サ數分ナルモノノ二十年バカリ留リシコトアリ。小兒ノ外聽道ニ砂礫ノ數多ク入リタルヲ、七箇年間バカリ經タル後始メテ見出シシコトアリ。其他穀類ノ數年間留ルコトアルハ、往々見ルトコロナリ。

異物ノ症候ハ、耵聹栓ニ同ジ。外聽道全ク塞ガレバ、充塞ノ感及重聽ヲ起シ、異物ノ所在內方ニシテ鼓膜ニ接スレバ、耳鳴、眩暈ヲ起ス。稀ニハ嘔吐スルコトアリ。生物ハ其運動ヲ鼓膜ニ傳ヘテ、甚ダ恐ルベキ音ヲ感ゼシム。サレド蠅ノ蛆ハ、唯僅ニ其蠢動ノ音ヲ感ズルノミ。

最危險ナルハ、術ニ慣レザル者ノ異物ヲ取出サントスルコトナリ。殊ニ耳內ヲ照サズシテ「ピンセット」ヲ用フルハ、甚危險ニシテ、是ガ爲ニ異物ヲ深ク押込ミ甚シキハ鼓膜ヲ破リテ鼓室ニ入ラシムルコトアリ。時トシテハ近接部ヲ

傷ケ、或ハ脈衝ヲ起シテ死ニ至ラシムルコトナキニアラズ、又タトヒ斯ノ如キコトナキモ、豆ナドハ其皮殼ヲ破リタル爲ニ、水ヲ引カシメ、膨レテ益〻取出シ難クナルコトアルベシ。

異物ヲ取出サントシテ、過テ深ク押入レタル爲ニ、死ニ至ラシメタル例ハ往々アリテ、諸家ノソヲ記シタルモノアリ、卽エント Wendt ノ報告ニヨレバ異物ヲ取出サントシテ、過テ奥深ク衝キ入レタル爲ニ、烈シキ脈衝ヲ起シ、止ムコトヲ得ズ「クロロホルム」麻醉ヲ用ヒテ、漸ク取出シタレドモ、後ニ腦膜炎ヲ發シテ死シタル者アリ。サバチエ Sabatier ハ、耳ニ入リタル綿球ヲ取出サントシテ、手荒キ處置ヲナシタル爲ニ、遂ニ死ニ至ラシメシ者アルヲ報ジタリ。レキィ Levi ノ報告ニヨレバ、兵士ノ己ノ職務ヲ遁レントシテ、燧石ヲ耳ニ入レシヲ取出シシニ、鼓膜ニ大ナル孔ヲ生ジ、次ノ日、顔面神經麻痺及中耳炎ヲ起シ、遂ニ腦膜炎ヲ發シテ斃レタリト云フ。フレンケル Fraenkel モ亦之ト同症ヲ報告シタリ。卽耳ニ入リタル燧石ヲ除去セントシテ、却テ鼓室ニ押入レ、聽骨ヲ折リ、迷路壁ノ一部ヲ傷ヒ、遂ニ腦膜膿性炎ヲ起シテ死セシメタリ。モォスハ聽道ニ入リタル石ノ小片ヲ除去セントシテ、

二三ノ醫ノ耳內ヲ照サズシテ鉗子ヲ用ヒタル爲ニ、出血及顔面搔搦ヲ起シ、次テ度々烈シキ出血アリテ、惡寒戰慄ニ兼テ譫語ヲ發シ、遂ニ死シタル者ヲ剖觀セシニ、鼓室ノ壁破レ、聽骨碎ケ、頸靜脈及顔面神經管ニ孔ヲ生ジ肺及筋ニ轉位竄アルヲ見キト云フ。ピルヘル Pilcher ノ言ニヨレバ、ロンドン市立病院 Londoner Hospital ノ外科醫ハ、嘗テ病者ノ耳內ニ釘ヲ入レタリトノ言ヲ信ジ、ソヲ取出サントシテ、過チテ槌骨ヲ摘出シ、病者ハ之ガ爲ニ二日ヲ隔テテ死シキ。死後之ヲ剖觀セシニ、更ニ異物ヲ認メザリキト云フ。

異物ノ爲ニ、稀ニ奇ナル神經症狀ヲ發スルコトアリ。タトヘバ咳嗽ノ發作、頑固ナル嘔吐、偏頭痛、嚥下困難、麻痺、「アトロヒイ」、癲癇、全身衰弱等ナリ。

フランクハ、其教科書中ニ、久シク耳內ニ留マレル異物ハ、他側ノ健耳ヲモ併セテ重聽ナラシムベシト云ヘリ。

療法

異物中、南京珠、小石ノ如キ小キ固形物ハ、頭ヲ其方ニ強ク傾ケ、手ニテ下ヨリ打テバ轉ビ出ヅベシ。其他ハ凡テ「スプリッチェ」ヲ用ヒ、微溫湯ニテ洗ヘバ、概ネ除

去シ得ルヲ以テ、勞ヲ厭ハズ反覆シテ洗フベシ。グラァメルハ其經驗ニヨリ、異物ノ何レノ場所ニアルニ拘ラズ、水ヲ注射スルニヨリテ除カレザルコトナシト斷言シタリシモ、悉ク然ルニアラズ、耳內ニアリテ膨ルル性ノ物、表面ノ粗糙ニシテ、聽道壁ニ嵌リコミタル物等ハ、器械ヲ要スルコトアリ。

異物ヲ除去スル爲ニ、水ヲ注射スル時ニモ、器械ヲ用フル時ニモ、外聽道ノ卵圓形ナルニ注意スルコト肝要ナリ。是圓キ異物ノ入リタルトキニハ、其上下ニ於テ外聽道壁トノ間ニ隙ヲ生ズルヲ以テ、茲ニ水ヲ注ギ、或ハ器械ヲ挿入シテ、異物ノ後ニ達セシムルコトヲ得ルヲ以テナリ。此隙ヲ認メ難キモノニハ壁ニ向ヒテ水ヲ注グベシ。水ノ働キハ、異物ノ後ニ回リテ、ソヲ外方ニ押出スニアリ。此際少シク頭ヲ其側ニ傾クレバ除去シ易シ。反覆シテ洗フテ尙出デザルトキハ、反射鋭ニテ窺ヒツツ、探子等ヲ用ヒ、少シク位置ヲ轉ゼシメテ洗ヘバ、概ネ目的ヲ達シ得ベシ。ツァウファルハ水ニ換ヘテ油ヲ注ギタリ。是植物性ノ異物ヲ膨脹セザラシメン爲ナリ。又氏ハ異物ノ耳內ニテ膨レタル際ニ、「グリセリン」ヲ注グバ、ソヲ萎縮セシメ得ベシト云ヒキ。水ヲ用フル時ニモ器械ヲ用フル時ニモ、最注意スベキハ、異物ヲ內方ニ押込マザルコトナリ。脈衝

ノ爲ニ、外聽道ノ外部ニ腫脹アリテ、內部ノ異物ニハ、別ニ危險ノ症狀ヲ現ハサザルトキハ、先ヅ其脈衝ヲ去リタル後ニ、手ヲ下スベシ。神經質ノ者及小兒ニハ「クロロホルム」ヲ用フレバ大ニ便ナリ。

用器ハ次ノ如シ、而シテソヲ撰ブハ、異物ノ形狀、性質及所在部ニ關ス。

(一)鉤狀ニマガリタル探子　通常ノ銀製探子ノサキヲ、鉤狀ニ曲ゲタルモノニシテ、隙アルモノニハ、ソヲ異物ノ後ニ輸リテ、引出スベシ。此法ヲ施シ得レバ、異物ノ種類ノ何タルニ關セズ、除去シ得ルモノトス。銀製ノ探子ヲ得ザルトキハ、鉤狀ニ曲ゲタル針ヲ、「コルク」片ニ刺シ、之ヲ柄トシテ用フルモ可ナリ。曲リタル薄キ篦、小キ鋭鉤モ亦探子ニ換ルコトヲ得ベシ。

(二)異物鉤(第四十四圖)ハ、小鋭鉤ニシテ、特ニ柔カナル異物ヲ除去スルニ適ス。

第四十四圖

其用法ハ、鉤ヲ異物ト外聽道壁トノ間ニ平カニ輸リ、然ル後ニ其サキヲ異物ノ方ニ廻シ、之ニ衝キ入レ、靜ニ動カシツツ外方ニ引出スベシ。鋭鉤ニ換ルニ、眼科ニテ用フル虹彩針ヲ以テシテ、目的ヲ達シ得タルコト少カラズ。鋭鉤ハ、其サキヲ聽道壁ニ觸レ

ザル樣注意スベシ。

(三)最危險ナルハ、鉗子又ハ「ピンセット」ヲ用フルコトナリ。是此等ノ器ハ異物ヲ內方ニ押入ルルガ故ナリ。殊ニ異物圓クシテ、表面滑カニ、質固キ物ニハ、決シテ用フベカラズ。ソヲ用フベキ場合ハ、唯異物ノ一部ノ外方ニ現レ、其質柔カニシテ、確ニ挾ミ得ベキトキノミ。

(四)螺錐狀器　偶マ之ヲ用ヒテ柔ナル異物ヲ取出シ得ルコトアリ。此器ハ二重ノ螺旋ヲナシテ、サキノ鋭キヲ良シトス。其用法ハ管ニヨリテ耳內ニ輸リ、異物ノ中ヘモミ込ムニアレドモ、ソヲ行フニハ、先ヅ探子ニテ異物ヲ檢シ、確ニ內方ニ押入ルル恐ナキモノナルコトヲ知リタル上ナラザル可カラズ。サキノ鋭キモノハ、容易ニ異物ニモミ込マレテ、ソヲ保ツコト確カナルヲ以テ、固ク嵌入シタル物ヲモ取出シ得ルコトアリ。

(五)固ク耳內ニ嵌入シテ膨大シタル植物性ノ異物ヲ除去スルニハ、ハルトマンハ能ク異物ヲ細截シ得ベキ鋭利ナル一小匙ヲ用ヒタリ。

(六)外聽道ノ內方又ハ鼓室ニ入リタル異物ハ、鼓室及乳嘴突起ニ膿性炎ヲ起サシメ、危險ノ症候ヲ現ハスモノナルヲ以テ、必ズ除去スベシ。卽耳翼ヲ剝ガシ、或ハ外聽道ノ後壁ヲ鑿ニテ削ルヲ要スルコトアリ。モルデンハウエルノ法ハ、耳翼ノ附著部ヲ骨膜ニ至ル迄切開シ、刀柄ノ助ケヲ借リテ、聽道ノ軟骨部ヲ其周圍ヨリ剝ガシ、骨部トノ界ニ於テ切開シ、或ハ鉤ヲ以テ破開ス。而シテ異物ヲ鬆起スルニハ、鋭角ニ曲リタル挺ヲ使用シ、或ハ小鉤ヲ用フ。若シ異物柔軟ナルトキハ、鋭匙ヲ用ヒ細截シテ抽出スルコトアリ。又異物ノ鼓室ニ嵌入シタル症ニハ、リキニー氏截痕部ヲ擴グル爲ニ、聽道ノ後壁ヲ鑿削スルヲ要スルコトアリ。既ニ異物ノ抽出ヲ了レバ、創口ハ縫合スベシ。

嘗テ中耳膿性炎ニ罹リタル十二歲ノ少女ノ、南京珠ヲ耳ニ入レタル爲ニ、外聽道ノ外部腫脹シ、耳ノ周圍、殊ニ乳嘴突起及耳翼ノ前部ニ痛ヲ起シ、發熱シタル者ニ耳翼ト外聽道軟骨トヲ剝ガシ、モルデンハウエルノ器ヲ用ヒテ、容易ニ除去シ得タル「アリ」。又耳ニ嵌入シタル果核ヲ取出ス爲ニ、耳翼ヲ剝シタル「アリシガ、其傷ハ何レモ第一期癒合ヲナスコトヲ得タリ。

生物ノ耳ニ入リタルトキハ、水ヲ外聽道ニ滿タセバ、直ニ其苦惱ヲ去ルコトヲ得ベシ。之ヲ除クニハ「スプリッチェ」ニテ洗ヘバ足レリト雖、時トシテハ水劑、油劑或ハ酒精ヲ滴下シテ其物ヲ殺シタル後ニ除去スベキ事アリ。ポリッチェルノ

說ニヨレバ、蛆ノ蛆ハ、石油又ハ「テルペンチン」ノ數滴ヲ耳ニ入ルレバ外方ニ這ヒ出ヅベシト云フ。

其他管ヲ用ヒテ異物ヲ吸ヒ出ス法アリ。又黏釣法 Agglutinationsmethode アリ。ホッケル Hocker ハ初メテ封蠟ヲ綿球ノサキニ附ケテ、小石ヲ取出シタリ。近來ロイエンベルグハ此目的ニ膠ヲ用ヒキ、若シ鼓膜ノ破レタル症ニハポリッチェルノ法ニヨリテ、空氣ヲ通ジ、或ハ水ヲ輸リ試ムベシ。ドロォハ斯ノ如クシテ、鼓室ニ入リタル石ヲ除去シタルコトアリ。往時ハ柔キ異物ハ、紅熾シタル鑛線ヲ以テ燒キ毀チシコトアリ。ヲルトリニィハ斯ノ如キ目的ニ、燒灼電氣ヲ用ヒキ、ハルトマンモ亦此器ヲ用ヒ試ミシコトアリ。即チ漏斗ヲ深ク耳內ニ入レ、反射鏡ニテ照ラシツツ、燒灼器ヲ直ニ異物ニ接セシメシモ、アマリニ痛强クシテ、病者耐フルコト能ハズ、半途ニシテ中止シタリ。グルゥベルモ亦ハルトマント同ジ經驗ヲナセリ。即此法ヲ用ヒタル爲ニ烈シキ煩衝ヲ起シテ、他法ヲ施シ得ザルニ至ラシメキト云フ。ツァウファルハ、嘗テ一病者ニ「クロロホルム」痲醉ヲ用ヒ、燒灼器ニテ異物ヲ燒キ碎キシニ、病者ハ後ニ腦膜炎ヲ起シテ死シタリト云フ。

第八章　外聽道ノ狹窄及閉鎖 Verengerungen und Verschliessungen des aeusseren Gehoergangs.

外聽道口ノ狹窄ハ、往々婦人ニ於テ見ルコトアリ。歐米ノ婦人ハ、帽子ノ紐ニテ耳翼ヲ强ク頭ニ押附クルヲ以テ、耳翼ハ其形ヲ變ズ。而シテ耳翼ノ內部ナル耳介ハ、恰モ玉ノ一截片ノ如キ形ヲナスガ故ニ、外方ヨリシテ壓加ハレバ、前方卽外聽道口ニ向ヒテ强ク壓迫セラレ、若シ其壓絕エズ存スルカ、或ハ屢加ハルトキハ、耳介ハ遂ニ其壓セラレタル位置ニ留リテ、外聽道口ノ狹窄若クハ閉鎖ヲ起スベシ。但此變位ハ、耳翼ヲ後方ニ引ケバ、一時故ニ復スベシ。

外聽道ノ狹窄及閉鎖ハ、其後壁ノ弛緩シタル爲ニ起ルコトアリ。是屢外聽道炎、就中癤ヲ患フル者ニ於テ見ル所ニシテ、其起ル所以ハ、腫脹シタル皮膚ノ皮下組織ヨリ剝カルルニ因ル。但探子若クハ漏斗ヲ挿入スレバ、弛緩部ハ容易ニ壓排セラレテ、內方ヲ窺フコトヲ得ベシ。

斯ノ如キ病變ノ爲ニ、聽覺ヲ傷ヘル者ハ、小サキ管ヲ聽道ニ挿入シテ、音響ヲ通ズレバ、直ニ故ニ復スベシ。

外聽道ノ狹窄及閉鎖ハ、又慢性ノ炎症、殊ニ濕疹ニヨリテ皮膚ノ肥厚シタル爲ニ起ルコトアリ。甚シキ狹窄ヲ起シタル者ハ、其原因タル病ヲ療スル傍ラ、ミナリヤ、又ハ壓榨シタル海綿ヲ以テ孔ノ擴張ヲ勉ムベク、全ク鎖シ果タルモノハ、手術ヲ行フベシ。其手術トハ、鎖シタル部ヲ、十字形ニ截リテ瓣創ヲ作ルヲ云フ。ハルトマンハ斯ノ如キ閉鎖症ニ球頭刀ヲ用ヒテ、孔ノ周緣ヲ切取シタルコトアリ。術後ノ處置ハ、蔫著ヲ起サザルヤウ注意スルニアリ。其目的ニハ、水ヲ引キテ膨ルル性アル物ヲ、手術部ニ挾ミ置クニアレドモ、斯ノ如キ物、譬ヘバ「ラミナリヤ」栓ノ如キハ、病者其痛ニ耐ヘ難キヲ以テ、鉛管(小鉛管ノ一端ヲ圓ク削リ、他ノ一端ヲ廣ゲテ漏斗狀トナシタルモノニシテ、用ニ臨ミテ製スベシ)ニ軟膏ヲ塗リテ用フルヲ可トス。鉛管ハ其儘數週間挾ミ置キテ、瘢痕ヲ結ブニ至ラシメ得ベシ。オストマンハ、結締織性狹窄ノ一例ニ、電氣針(Elektrolyse)(重複針)ヲ用ヒテ治癒セシメタルコトアリ。

延長セル狹窄ハ、以上ノ方法ヲ用フルモ效ナキヲ以テ、キヨルネルノ法ニ據ラザルベカラズ。其法ハ、中耳炎ノ根治手術ノ如ク、耳翼ヲ聽道軟骨部ト共ニ後方ヨリ剝離シテ、前方ニ牽引シ、聽道骨部ヲ後方ニ鑿開ス。而シテ聽道ノ後壁ニ沿ヒテ、平行セル二條ノ切開ヲ加ヘテ作リタル、耳翼ニ基底ヲ有スルトコロノ瓣ハ、耳翼ヲ縫合シタル後、其鑿開セル聽道骨部ノ壁ニ壓抵ス。ハルトマンハ、此法ヲ兩側骨部閉鎖ヲ有スル一患者ニ試ミタルコトアリ。

一患者ノ猩紅熱實布的里ニ耳膿漏及腦膜炎ヲ併發シタル爲ニ、兩耳ノ外聽道ニ骨樣狹窄ヲ起セル者アリキ。其聽力ハ雙耳共ニ接近セル耳語ヲ解シ得タリ。其耳ニ手術ヲ施シタルニ、聽道ヲ形成シ得タルノミナラズ、聽力モ亦增加シタリ。但後療法トシテ、數回ノ肉芽燒灼及永キ亞鉛管挿入ヲ要シタリ。

外聽道ノ變形ハ頭骨ノ畸形ヲ伴フコト多シ。而シテ其變形ハ(一)聽道前壁ノ平等ニ壓平セラレタル者(二)聽道孔ノ一般狹窄ヲ伴フ聽道前壁ノ發育不良(三)聽道前壁ノ上部壓平セラレ、下部ノ前方ニ膨出セル者ニ別ツコトヲ得ベシ。ルシャンノ百露ニ於ケル調査ニヨレバ、頭骨ノ畸形ノ七十乃至八十布仙ハ、聽骨ノ變形ヲ伴フト云フ。

外聽道ノ骨瘤及骨腫

第九章　外聽道ノ骨瘤及骨腫

Hyperostose und Exostosenbildung im Gehoergange.

(一)骨瘤 Hyperostose ハ、比較的屢經驗スルモノニシテ、ハルトマンニヨレバ六百五十ノ耳病者中一人ノ割合ナリト云フ。本症ハ他病ヲ治療スル際、偶然ニ發見セラレ、或ハ耵聹ニヨレル耳道狹窄ナリト信ジテ、醫治ヲ求ムルニ當リテ發見セラル。

骨瘤ハ顳顬骨ノ鼓骨部若クハ鼓輪ヨリ發生スルヲ常トス。之ヲ發スレバ、前後ノ聽道壁ハ、相接近シテ裂孔狀ヲ呈ス、甚シキハ縫線ニテ之ヲ結ヒ得ラルルバカリニ至ルコトアリ。時トシテハ槌骨短突起ノ前若クハ後部ニ於テ球狀ヲ呈スルコトアリ。先天性骨瘤ハ、左右兩耳ノ變化ヲ來タシ、且家族中ニ數人ノ同變化ヲ呈スルヲ常トス。ハルトマンハ一患者ノ、母ト妹トノ同樣ノ骨瘤ヲ有シ、殊ニ其骨瘤ノ後部ハ、强ク突出シテ骨腫ト誤リタルガ如キモノヲ見タリ。

骨瘤ハ、他ノ骨ト同一ノ構造ヲ有スルヲ以テ、一見隣接ノ通常骨ト區別スルコトヲ得ズ。而シテ之ニ罹レル者ノ身體ノ發育止ムトキハ、骨瘤モ亦其發育ヲ止ム。骨瘤ニハ既往ノ炎症ヲ證スベキ變化ヲ備ヘズ。

(二)骨腫 Exostosis ハ、炎症ノ爲ニ結締組織ノ增殖ヲ來セルモノノ、骨樣變化ヲナシタルモノニシテ、其基底ハ廣キモノアリ、狹キモノアリ、其位置ハ不規則ニシテ、骨瘤ノ如ク顳顬骨鼓骨部ニ發生スルノミナラズ、前壁後壁ニモ亦殆ド一樣ニ發生スルコトアリテ、一定スルコトヲ得ザレドモ、多クハ聽道ノ後壁ニ發生ス。サレド前壁並ニ稀ニハ上壁ニモ之ヲ見ルコトアリ。

骨腫ハ外聽道ノ膿炎或ハ中耳膿性炎ノ爲ニ起リタル聽道骨膜炎後ニ發シ、又〔ポリュウペン〕ノ化骨ニヨリテ起ル。聽道ノ骨折後ニ起ル骨瘤モ亦本症ニ編入スヘキモノトス。

歷史前ノ民ノ頭骨ニ於テ發見スルトコロノ骨腫ニ就テハ、未ダ一定ノ說明ヲ得ズ。

骨腫ノ症狀ハ其大小ニ從ヒ、區々ニシテ、其小ナルモノハ別ニ能感症ナキモ、大ナルモノハ、壓重、緊張ノ感、耳鳴、高度ノ重聽ヲ起ス。殊ニ骨腫ニ觸レタルトキ、或ハ全聽道ノ閉塞シタルモノ、並ニ間隙アル骨腫ノ分泌物若クハ剝離セル上皮ニヨリテ、其間隙ヲ閉ヂラレタル症ニハ、其症狀ヲ增ス。後ノ症ニ於テハ、栓塞セル物質ヲ除去スレバ、重聽輕減スベシ。化膿性分泌物ノ狹窄ノ後部ニ蓄積シタル場合ニハ、生命ノ危險ヲ來スコトアリ。

モオスハ三叉神經痛ニ伴ヘル聽道骨腫ニ手術ヲ施シタルニ、其神經痛消散シタリ。ハルトマンハ全聽道ヲ閉塞シタル骨腫ヲ除去シタルニ、其後ニ急性中耳炎ヲ惹起シタリ。

骨腫ノ症狀ナキモノモ、能ク中耳膿性炎ヲ起シ得ルモノニシテ、ハルトマンハ之ガ爲ニ腦膜炎ヲ發シタル者ヲ實驗シ、之ニヨリテ毫モ症狀ヲ起サザル骨腫ト雖、成ルベク速ニ手術ニヨリテ之ヲ除去スベキコトヲ勸告シタリ。

療法

久シク存在スルニ拘ラズ、狹窄尙甚シカラズシテ、重聽ハ唯空間ヲ塡メタル分泌物ノ爲ノミナルトキハ、ソヲ除去スルノミニテ足レリ。若シ洗器ヲ用ヒ難キトキハ、探子ヲ用ヒテ空間ヲ造リ、之ヨリシテ金屬又ハ軟カナル物質ニテ造リタル小管ヲ送リテ洗フベシ。卽此管ヲ狹窄部ノ後ニ送リテ、水流ヲ導クヲ要ス。骨腫ノ漸次發育スルヲ認メ得タルトキハ、早ク除去スベシ。

骨腫ノ大ニシテ硬ク、廣キ根底ヲ有スルモノハ、狹キ場所ニ於テ、鑿ヲ用ヒツツ手術ヲ施サザル可カラザルト、手術中出血ノ爲ニ病所ヲ掩ハルルトノ困難アリ。手術中確實ニシテ然モ危險少キハ、鑿ヲ用フルニアリ。其法ハ、「クロホルム」ヲ以テ病者ヲ麻醉セシメ、中クボノ鑿ヲ、外聽道ノ縱軸ニ沿ヒテ送リ其部ヲ掩ヘル皮膚ヲモ顧ミズシテ、骨腫ノ一部或ハ全部ヲ鑿離ス。ハルトマンハ斯ノ如クシテ、全ク外聽道ヲ塞ギタル象牙樣腫起ヲ唯一擊ニ除キ得テ、ソヲ檢シタルニ、長サ十四密迷、幅七密迷、厚サ五密迷アリキ。而シテ此患者ハ術後十年ニシテ再發シテ、更ニ全聽道ヲ閉塞シタルヲ以テ、耳翼ヲ離開シ、其根地ヲ爲ストコロノ骨ノ一片ト共ニ骨腫ヲ取出シタリト云フ。骨瘤及骨腫ヲ手術ニヨラズ、腐蝕「ラミナリア」、電氣燒灼ニヨリテ除去セントスルハ、害アルノミニテ、效ナシ。最單簡ニ除去シ得ルハ、莖ヲ有スルモノニシテ、此場合ニハ唯提起スルノミナルカ、或ハ輕キ鑿擊ニヨリテ之ヲ除去シ得ベシ。又必要アリテ骨腫ヲ鑿ニテ片々ニ除去スルコトアリ。捻錐 Drillbohrer ヲ用フルハ、鑿ヲ用フルニ比スレバ、危險ニシテ、時ヲ費スコト多ク、其效モ亦確實ナラズ。フィルド Field ハ屢穿齒機 Zahnbohrermaschiene ヲ應用セシモ、斯ノ如キ細キ錐ヲ以テ骨腫ヲ穿ツニハ、殆ド一時間許ヲ費サザル可カラズ、曾テ此器ヲ用ヒテ、鼓膜ヲ通シテ鼓室ニ迄モミ込ミ、本病ハ治シタレドモ、之ガ爲ニ顏面神經

麻痹ヲ繼發セシコトアリキ。モオスハ厚サ七密迷ノ脈衝性骨腫ニ、通常ノ捻錐ヲ用ヒテ、好結果ヲ得シコトアリ。

深在骨腫若クハ通路ノ狹キ場合ニ手術ヲ行ハントスルニハ、耳翼ノ後方ヲ離開シテ、之ヲ前方ニ牽引スレバ、手術ノ困難ヲ減ズルコトヲ得ベシ。

骨腫ノ摘除後ニ行ヒタル皮膚ノ縫合ハ、第一期癒合ヲ以テ治スベシ。術後ハ沃度仿謨「ガァゼ」又ハ消毒「ガァゼ」ヲ以テ栓塞スベシ。往々術後ニ重聽ヲ發スルコトアレドモ、漸次ニ消散スベシ。

外聽道ノ血腫

第十章　外聽道ノ血腫 Bildung von Blutblasen im äusseren Gehoergange.

外聽道ノ皮下ニ溢血ヲ見ルハ、甚ダ稀ナリ。之ヲ生ズレバ、上皮ノ下ニ黑キ水樣ノ血ノ溜レルヲ認ムベシ。

血腫ハ主ニ中耳及外聽道ノ急性炎ニ生ジ、特ニ「インフルエンザ」ニ生ズ。パルトマンハ曾テメニィル病 Menier'sche Erkrankung (迷路病ノ編ニ出ヅ)ヲ患フル者ノ血腫ヲ生ジテ、外聽道ノ前壁ヲ全領シタル例並ニ中耳急性炎ノ後症ト共ニ、突然重聽ヲ來シタル病者ノ外聽道下壁ノ內端ニ、血腫ヲ生ジタル例ヲ經驗シ、兩者共ニ穿刺シテ、除去シタリ。

外聽道ノ「カリエス」及死骨

第十一章　外聽道ノ「カリエス」及死骨 Karies und Nekrose des knöchernen Gehoergganges.

外聽道骨壁ノ病ハ、或ハ外聽道炎ノ進襲ニヨリテ起リ、或ハ乳嘴蜂窩ノ炎症ノ蔓延ニヨリテ起ル。「カリエス」又ハ死骨ヲ生ズレバ、其部ノ骨質耗ハレテ、瘻管ヲナシ、膿ヲ漏ス。往々瘻管ノ緣ニ、肉芽及大小ノ「ポリュウペン」ヲ生ズルコトアリ。此「ポリュウペン」若シ大ナラザレバ、探子ニヨリテ瘻管ヲ診スルコト容易ナリ。「ポリュウペン」樣ノ新生物ハ、若シ深部ニ濃キ分泌物ノ貯レルトキハ、除クモ再生スルモノナルガ故ニ、先ヅソヲ除去セザル可カラズ。之ヲ除去スルニハ、鼓室細管ヲ用フルヲ便ナリトス。

曾テ外聽道ノ外部ハ、全ク「ポリュウペン」ヲ以テ滿タサレ、耳ノ周圍ニハ瘻管三アリテ、一ハ乳嘴突起、一ハ頸骨後窩、一ハ頰部ニ開口セルヲ見キ、而シテ「ポリュウペン」ハ既ニ括斷スルコト能ハザリシヲ以テ、鼓室細管ヲ其後ニ輸リテ之

ヲ洗ヒ、酪樣膿ヲ多ク漏ラシシニ、「ポリュウペン」ハ自ラ萎縮シタリ。サテ耳ヲ檢ジタルニ、外聽道ノ後壁全ク潰滅シテ、外聽道ト鼓室及乳嘴突起部トハ相合シテ、一ノ大ナル腔洞ヲナセルヲ見キ。

外聽道ニ「カリエス」樣ノ病ヲ生ジタルトキハ、之ヲ刺戟セザルヤウ注意シテ其部ヲ清メ、消毒スルヲ要ス。少シク現ハレタル「カリエス」又ハ表在セル瘻管ノ「カリエス」ハ、鋭匙ヲ以テ掻キ取レバ、大ニ效アリ。凡テ一般ノ體質ニ注意シ、榮養ヲ佳良ナラシムルコト肝要ナリ。若シ外聽道ヨリシテ、骨片ヲ抽出スル能ハザルトキハ、乳嘴突起ヲ穿チテ、茲ヨリ除去セザルベカラズ。深在ノ「カリエス」ハ、乳嘴突起ト共ニ除去セザルベカラザルコトアリ。

第七編　鼓膜ノ疾病　Erkrankungen des Trommelfells.

解剖要領

鼓膜ノ用ハ、外聽道ニヨリテ外氣ヨリ導カレタル音波ヲ受ケ、ソヲ聽骨ニ傳ヘテ迷路ニ達セシムルニアリ。其縱徑九密迷、橫徑八迷、厚サ一密迷ニシテ、漏斗狀ニ窪メリ。膜ノ周圍ノ肥厚シタル緣、卽軟骨輪 Annulus cartilagineus ハ、外聽道ノ內端ニ當タレル鼓膜溝ニ嵌入ス。鼓膜溝ノ前上部ハ、所謂リキニノ截痕 Incisula Rivini ニシテ、是鼓膜ノ、頰顴骨鱗樣部ノ鼓膜緣ニ附著セル所ナリ。而シテ鼓膜ノ中、槌骨短突起ノ上部ハ、別ニスラブネルリノ弛膜 Membrana flaccida Shrappnelli. ト名ヅケラレタリ。鼓膜ノ位置ハ、前下方ニ傾キ、外聽道ノ上下兩壁ニ對シテ百四十度ノ角ヲナセリ。

鼓膜ハ漏斗狀ナルヲ以テ、其上半ハ外聽道ノ上壁ト殆ド同ジ方向ヲナセドモ、下半ハ聽道軸ニ對シテ略、鉛直ニ立テルガ故ニ、此部ニ三角形ノ光線(光角 Lichtkegel)反射ヲ生ズ。

鼓膜ハ弛張スベキ彈力アルモノニアラズ、殆ド延ビ難キ膜ト看做スベキ

ナリ(ヘルムホルツ)。

鼓膜ノ構造ヲ三層ニ分ツ。其一ハ上皮角質層ニシテ、其下ニ存スル結締組織ヲ二、固有膜ト名ヅク。固有膜ノ織維ハ、外部ハ放線狀、內部ハ輪狀ヲナス。其質硬靭ニシテ鼓膜ノ基礎ヲナス。三、粘膜層ハ一種ノ脈管乳嘴ヲ有スル粘膜ニシテ、扁平上皮ヲ被ル。

血管ノ主ナルモノハ、深耳動脈ノ枝別ニシテ、二條ノ靜脈ヲ伴フ。其方向ハ槌骨柄ノ後緣ニ沿ヒテ臍ニ達シ、靜脈ト共ニ放線狀ニ分布シ、鼓膜緣ニ存スル靜脈冠ニ流入ス。

粘膜層ノ血管ト、角質層ノ血管トハ、固有層ヲ貫ケル毛細管ニヨリテ交通ス(ケッセル Kessel)。其外モスニヨレバ、血管ハ、鼓膜輪ノ周緣ト槌骨柄トニ沿ヒテ連絡シ又スラプネリィ弛膜ヲ通シテ連絡スト云フ。知覺神經ノ織維ハ、三叉神經ノ外聽道分枝ヨリ分タル。

鼓膜ノ內面ニハ、槌骨柄密著シ、其上前緣ヨリ中央部ノ臍ニ亙ル上緣ノ傍ニ於テ、著ク隆起シタル白點ノ外面ニ現ハルルハ、槌骨短突起ナリ。往々此部ヨリシテ、二三ノ皺襞ノ前後ノ鼓膜緣ニ走レルコトアリ。是所謂鼓膜襞

ナリ。鼓膜若シ病的ニ內陷スルトキハ、此襞現著トナル。鼓膜ノ內側ニ於ケル槌骨柄ト、鼓膜襞トノ間ノ角ハ、鼓膜ト併行セル膜ニヨリテ掩ハレ、茲ニ下方ニ向ヒテ口ヲ開キタル二囊ヲ作ル。是ヲトロルツノ鼓膜囊 Tröltsch'schen Trommelfelltaschen ト名ヅク。

外聽道及鼓室ノ病ハ、概ネ鼓膜ノ病ヲ併發ス。是此兩者ヲ被ヘル膜ハ、鼓膜ノ內外層ト連レルニヨル。故ニ外聽道及中耳ノ病ヲ說クニ當リテハ、鼓膜ノ病ヲモ併セ說クベキヲ以テ、茲ニハ唯鼓膜ニ限リタル病ヲノミ記スベシ。

第一章　鼓膜急性炎 Myringitis acuta.

鼓膜急性炎ハ、多クハ外聽道若クハ中耳ノ急性炎ニ併發スルモノニシテ、唯此部ニノミ發スルコトハ頗ル稀ナリ。原因ハ隙風ヲ受ケ、或ハ冷水ノ耳ニ入ルコト等ナリ。

本病ハ俄ニ劇痛ヲ以テ起リ、緊張ノ感、脈搏及熱覺竝ニ烈シキ耳鳴アリ。聽覺ハ少シク損セラルレドモ、中耳急性炎ニ於ケル如ク甚シカラズ。本病ハ通常

二三日ニシテ頂點ニ達シ、後チ諸症速ニ退キテ癒ユ。侵サルルハ概ネ一側ノミ。

之ヲ檢スルニ、鼓膜甚シク赤色ヲ呈ス。初メハ槌骨柄ニ沿ヒテ充血シタル二三ノ血管ヲ見ルノミナルモ、後ニハ一樣ニ赤腫シテ、槌骨ノ周圍明カナラズ。膜ノ面强ク輝キテ青赤色ヲ呈スルニ至ル。往々角質層ノ下ニ溢血ヲ來シ、稀ニハ漿膿性ノ疱ヲ生ズルコトアリ。其癒ルヤ單ニ充血及腫脹去リテ癒エ或ハ表在ノ上皮剝脫シテ少シク分泌物ヲ生ジ、往々少許ノ血液ヲ交フルコトアリテ後チ癒ユ。鼓膜ニ孔ヲ生ズレバ、鼓室モ亦共ニ侵サルベシ。

療法

他ノ形器ニ於ケル急性炎ノ療法ニ同ジク、本病ニ於テモ、亦凡テノ刺戟ヲ避クベシ。故ニ耳ノ洗滌及通氣法ハ行フ可ラズ。油劑又ハ水劑ニ、阿片丁幾二三滴ヲ加ヘテ溫メテ滴入スルヲ可トス。石炭酸グリセリン(十乃至二十%)ハ、殊ニ之ニ適セリ。用法ハ中耳急性炎ノ條下ニ述ブベシ。ボンナフォン Bonnafont ハ鼓膜ニ亂截 Skalification ヲ行ヒ、シュワルチェハ穿孔術ヲ行フ。

嘗テ一兵士ノ、浴後俄ニ烈シキ耳痛ヲ起シシ者アリ。之ヲ檢セシニ、豌豆大ナル淡黃色ノ疱アリテ、鼓膜後部ノ表面ヨリ、外聽道ニ突起セルヲ見キ。之ヲ刺シタルニ、漿液一滴ヲ漏ラシテ、痛直ニ止ミ、後チ二日ヲ經テ、一旦剝レシ上皮ハ、固有質ニ癒著シ、刺創ハ、僅ニ鼓膜ノ表面ニ於テ線狀ノ瘢痕ヲナセルノミニテ、癒エタリ。

第二章　鼓膜慢性炎 Myringitis chronica.

鼓膜慢性炎ハ、體質ノ虛弱ナル者ニ發スルコト多シ。別ニ著キ症狀ヲ呈セス。唯耳ニ搔痒及緊張ノ感ヲ覺エ、稀ニ痛ヲ起スコトアルノミ。原因ハ、主ニ異物及耵聹ノ鼓膜ニ接シテ存スルニアリ。分泌物ハ少量ニシテ、其性狀ハ區々ナリ。卽チ漿性ナルコトアリ、或ハ膿性ナルコトアリ、何レモ甚シキ惡臭ヲ放ツ。時トシテハ分泌物乾キテ塊ヲナシ、更ニ其下ニ分泌物ヲ生ジテ、絕エズ鼓膜ヲ刺戟シ、肉芽ヲ生ゼシメ、治癒ヲ妨グルコトアリ。聽覺ハ唯僅ニ損セラルルノミ。

先ヅ耳內ヲ淸メテ檢スルニ、鼓膜ハ光澤ヲ失ヒテ濁リ、穢白色ヲナシ、或ハ二三箇所ノ上皮剝脫シテ其下ノ脈起スルコトアリ。或ハ膜ノ大部分ノ上皮剝

脫スルコトアリ。時トシテハ鼓膜ノ全部潮紅シテ肉芽狀ヲナスコトアリ。

療法

輕易ノ症ハ常ニ注意シテ其部ヲ清潔ナラシムレバ癒ユベシ。明礬又ハ硼酸ノ粉末ヲ、一回乃至數回用ヒテ效ヲ奏スルコトナリ。肉芽樣ニ腫レタルモノニハ、硝酸銀又ハ格魯母酸ヲ以テ腐蝕ス。但腫起部ニノミ之ヲ用ヒ、他部ニ觸レテ脈衝ヲ起スコト勿レ。

鼓膜溢血

第三章　鼓膜溢血 Haemorrhagien in's Trommelfell.

本症ハ鼓膜ノ各層間ニ溢血ヲ來スモノニシテ、稀有ノ症タリ。其生ズルヤ甚シク充血シタル劇烈ナル脈衝及强キ振盪ニ由リテス。ウルバンチシュハ通氣後ニ少シク溢血シタルモノヲ見キト云フ。溢血ノ量少キハ、唯點狀ヲナシ、多キハ大ナル斑ヲナス。甚シキハ血疱ヲ生ズルコトアリ。

嘗テ鼓膜ノ後部ニ溢血ヲ生ジテ、甚シキ耳鳴ニ惱メル者アリキ。銳匙ヲ以テ其溢血ヲ除キシニ、忽ニシテ止ミタリ。

溢血ハ自ラ吸收セラルベシトロルツハ鼓膜中央部ノ溢血ノ、周圍部ニ移動

鼓膜裂傷

セシヲ經驗シタリト云フ。

第四章　鼓膜裂傷 Trommelfellzerreissungen.

鼓膜ニ裂傷ヲ起スベキ原因ハ次ノ如シ。

(一) 外聽道ノ空氣俄ニ壓セラレタルトキ。卽チ劇シキ音波、又ハ爆發ニヨリテ生ジタル最モ稠厚ナル音波ノ、侵入シタルトキ、或ハ平手ニテ耳ヲ打タレタル時ノ如ク、外聽道ニ於テノミ、空氣ノ壓稠セラレタルトキ。

(二) 其多クハ、固形物ニヨリテ鼓膜ヲ損傷スルニアリ。卽チ、耳ヲ清メントシテ挿入シタル耳匙、縫針、藥ノ莖等ニテ、過テ鼓膜ヲ傷クルコトアリ。

(三) 鼓室ノ空氣ノ壓セラレタルトキ。卽噴嚏、烈シキ咳嗽及通氣法ノ如キトキ。

(四) 頭骨ノ振盪及骨傷。

裂シキ音波ノ、健康鼓膜ニモ裂傷ヲ起スト云フコトハ、從前ハ信ゼラレザリシモ、今日ニ於テハ其事實ナルコトヲ確認スルニ至レリ。ハルトマンノ經驗ニヨレバ、嘗テ砲兵射的演習ノ際、監的室ニ於テ、一榴彈破裂シ、其傍ニ腰カケ居タル三人ノ砲兵ノ、丸ノ方ニ向ヘル鼓膜ハ、何レモ裂傷ヲ起シタリト云フ。

平手ニテ打タレテ破ルルハ、常ニ左側ノ鼓膜ナリ。是打ツ者ノ右手ヲ用フレバナリ。往々水中ニ飛ビ入リタル時、聽道ノ空氣俄ニ壓セラレテ、鼓膜ヲ傷フコトアリ。潛水夫ニ於テ一回之ヲ見シコトアリ。病變アル鼓膜ハ、裂傷ヲ起シ易シ。ポリッチェルノ通氣法、或ハ「カテテル」法ヲ行ヒテスラ破ルルコトアリ。鼓膜ヲ侵ス原働力ノ强カラザルトキハ、只鼓膜ノ上皮下ニ溢血ヲ起スニ止ルコトアリ。裂傷ハ通常鼓膜ノ下半部ニ生ジ、一箇所ナルコトアリ、或ハ數箇所ナルコトアリ。

打擊ヲ受ケ、或ハ高所ヨリ墜落シテ烈シク頭骨ヲ震盪シタル時ハ、鼓膜ニ裂傷ヲ起ス。或ハ顳顬骨ノ骨折ニ伴フコトアリ。而シテ其骨折ハ、多クハ聽道後壁ニ於テ、スラブネルリイ弛膜ノ部ヨリ起ルガ故ニ、此膜常ニ破裂ス。

鼓膜ニ裂傷ヲ起ス、トキハ、耳中ニ、物ノ裂ケタルガ如キ感アリ。時トシテハ、燥音ヲ感ジ、稀ニハ卒倒スルコトアリ。重聽ハ裂傷ノ度ト、迷路ノ共ニ傷ハレタル程度トニヨリテ、輕重區々ナリ。能感性耳鳴ハ、概ネ甚シ。頭骨ニ立テタル整調叉ハ、通常傷ハレタル方ノ耳ニ强ク響クモノナレドモ、迷路ノ震盪ヲ兼ネタルトキハ、全ク之ニ反ス。

異物ハ鼓膜ニ裂傷ヲ起スト同時ニ、聽骨及迷路壁ヲモ傷フコトアリ。ハルトマンノ經驗ニヨレバ、嘗テ縫針ニテ鼓膜ノ後上部ヲ傷ツケタルモノアリ。傷ヲ受クルヤ否ヤ、忽チ人事不省トナリテ倒レ、後暫クニシテ醒メシカド、眩暈强クシテ起ツコト能ハズ、兩三日間ハ、烈シク嘔吐シ、之ガ爲ニ、始メハ身ヲ起シ或ハ立ツコト能ハス、癒エテ後モ尙長ク多少ノ眩暈ヲ殘セルヲ見キ。通常縫針ニテ鼓膜ヲ破リシ者ハ、唯一時頭痛、耳鳴、重聽或ハ卒倒ヲ起スノミナルニ、斯ノ如キ重症ヲ呈シタルハ、恐クハ同時ニ鑑骨ノ位置ヲ變ジ、迷路ノ神經器ヲ刺戟シタル爲ナルベシ。

鼓膜ノ外傷性裂傷ノ、時ヲ經ザルモノハ、多クハ特性ヲ備フ。其裂傷ノ形ハ通常卵圓狀ニシテ、若シ其緣反轉スレバ、正圓狀ヲナスコトアリ。稀ニ血塊ノ之ヲ閉ヅルコトアリ。偶マ裂孔ノ相對緣ニ於テ裂線ヲ見ルコトアリ。緣ハ通常銳シ。最緊要ナルハ、受傷後兩三日間ハ鮮紅色或ハ暗黑色ノ血ヲ以テ緣ヲ匝ラセルコトナリ。其他ニモ血痕ヲ認ムベキヲ以テ、鑑定ハ難カラズ。

往々鼓膜ノ各層ニ於テ、相異レル大サノ裂傷ヲ現スコトアリ。卽外皮層ノ裂傷ノ深層ヨリモ廣キコトアリ。斯ノ如キ時ニハ、其現ハレタル深層ハ、周圍ノ

鼓膜ヨリモ白ク見ユベシ。而シテ出血ノ痕ハ、常ニ外皮緣ニノミ存ス。又外皮層ノミノ裂傷ヲ經驗セシコトアリ。

裂孔大ナルトキハ、鼓室內壁ハ恰モ骨ノ如ク黃色ナルヲ見ルベシ。ワルザルワ法ヲ行ヒ、「オトスコォプ」ニテ聞カバ、吹音ヲ聞クベシ。中耳炎ニ於ケル破孔ニハ、水泡音ヲ聞クヲ常トス。

概ネ數日ニシテ諸症輕快シテ全ク癒ユルモノナレドモ、稀ニハ中耳炎ヲ續發シテ、慢性ノ耳漏ニ陷ルコトアリ。迷路ニ震盪ヲ起セルモノハ、豫後不良ニシテ、重聽ハ數日若クハ數週ニシテ多少恢復シ得ルモ、全ク故ニ復セズ。裂傷癒ユレバ、其狀更ニ健康ナル鼓膜ニ異ラズシテ、少シモ痕跡ヲ止メズ。ソノ癒ユル模樣ハ、ポリッチェルノ言ニヨレバ、數日ニシテ裂孔ニ灰白黃色ノ薄皮ヲ生ジ、恰モ鼓膜ノ裏面ヨリ塞ギタルガ如ク見ユト云ヘリ。

療法

裂孔ノ癒合ヲ促スベキ必要ナシ。是其膿衝ナキモノハ、自然ニ癒ユベケレバナリ。膿衝ヲ誘發スベキ總テノ害物ハ、注意シテ避クベシ。殊ニ感冒ヲ懼ル。耳ヲ洗フコト勿レ。耳ハ消毒綿又ハ石炭酸ニ蘸シタル綿ニテ塞ギ置クベシ。

殊更ニ造リタル鼓膜ノ孔モ、亦外傷ニテ破レタルモノト同樣ニ癒合シ、未ダ其孔ヲ永久ニ存セシムルコト能ハズ。ブランクハ細キ金屬管ヲ挿シ、ポリッチェルハ硬護謨ヲ挿シテ、其目的ヲ達セントセシモ、何レモ效ナカリキ。破孔ヲ永久ニ有シ得ルハ、唯槌骨ト共ニ悉ク鼓膜ヲ截リ採リタルトキノミ。

人工鼓膜

第五章　人工鼓膜　Künstliches Trommelfell.

鼓膜ノ一部分傷ハレタル者、或ハ全ク破レ果テタル者ハ、偶マ人工鼓膜ヲ用ヒテ、其重聽ヲ回復シ得ルコトアリ。人工鼓膜ノ作用ハ、エルハルド Erhard ガ明メタル如ク、之ニヨリテ鼓膜ノ遺片及聽骨ニ壓ヲ與ヘ、多少音波ノ傳導ヲ助クルニアリ。是ヲ用フルニ適スルハ、鼓膜若クハ聽骨ノ甚シク潰崩シテ劇シキ重聽ヲ起シ、且分泌物全ク止ミタルカ、或ハ僅ニ存スル症ナリ。サレド斯ノ如キ症ニテモ、隻耳ノ聽覺尋常ナルトキハ用ヒザルヲ可トス。

人工鼓膜中最モ古ク、最モ單簡ニシテ、且使用ニ適シタルハ、千八百四十八年イィルスリィ Yearlsley ノ始テ案出シタルモノナリ。卽繃帶用ノ綿花ヲ丸メ

テ小球トナシタルモノニシテ、之ヲ百倍石炭酸水ニ浸シ「ピンセット」ニ挾ミテ聽道ノ深所、鼓膜殘片ノ存スル部ニ迄輸ル。バルトマンハ、石炭酸〇・一「グリスリン」二・五、餾水七・五ノ混合液ニ浸シテ用ヒシモ、往々之ガ爲ニ粘膜ノ刺戟ヲ起スコトアリ。同氏ハ又百倍「メントール」油ニ浸シテ用ヒシコトアリ。此綿球ノ使用ニ堪フル者ニハ、「コロヂウム」ヲ塗リテ、一ハ綿花ヲ濕潤セシメ、一ハ鼓膜孔ニ固持セシムル用ニ供スベシ。人工鼓膜ヲ挿入スルニ當リテハ、聽道ヲ眞直トナス爲ニ、耳翼ヲ後外方ニ牽引スベシ。サスレバ聽道ノ深部モ亦能ク前方ニ鉛直ノ方向ヲ取ルコトヲ得ベシ。此方向ニ送入スレバ、患者ノ慣レタルト然ラザルトニヨリテ、多少煩勞ノ差アレドモ、通常容易ニ目的ヲ達シ得ベシ。若シ滿足ノ結果ヲ得ザル時ハ、數回反覆シテ用フベシ。之ヲ除ク場合ニハ、挿入時ト同ジク、聽道ノ方向ヲ眞直トナシ、「ピンセット」ヲ閉ヂテ挿入シ、綿球ニ達スレバ、開キテ之ヲ撮ミ出スベシ。

綿球ハ他ノモノヨリモ、位置ヲ保チ易ク、用法モ亦簡ナルノミナラズ、清潔ニシテ刺戟少ク、之ヲ用フルモ破孔ノ癒ユルヲ妨ゲズ、且音波ヲ傳導スルコトモ、トンベュ及其他ノ人工鼓膜ニ讓ラズ、但往々然ラザルコトアリ。

人工鼓膜ヲ用フレバ、多クハ聽覺ヲ回復スルコト頗ル著キモノナレドモ、往往效ナキコトナキニアラズ。其效著キハ、少シモ話聲ヲ解シ得ザリシ病者ノ、之ヲ用ヒテ忽チ對話ヲナシ得ルニ至ル。鼓膜ノ破レ果テタルモノ及聽骨中僅ニ鐙骨ノミ存シタル者スラ、往々之ニヨリテ良結果ヲ見ルコトアリ。

人工鼓膜ハ數日間用ヒ續ケテ、別ニ障礙ナキコトアレドモ、多クハ耳鳴、壓感、眩暈等ヲ起ス。時トシテハ一タビ止ミタル分泌物ノ、之ガ爲ニ再ビ生ズルガ如キコトアリ。故ニ始メハ只必要ナル時ニノミ、數時間用ヒ、漸ク馴ルルニ從ヒテ、長ク用フルヤウニスベシ。病者ニヨリテハ、知覺過敏ニシテ、之ニ堪ヘ得ザルコトアリ。イィルスリィノ綿球ハ、頗ル堪ヘ易キモノニシテ、或病者ノ如キハ、之ガ爲ニ二十九年間モ甚シキ重聽ヲ回復シ得タリト云フ。

バルト Barth ハ繃帶綿ヲ採リ、其一端ヲ丸メテ球トナシ、他端ヲ捻リテ「コロジウム」ニ浸シ、之ヲ乾カシテ凡四仙迷許ノ柄トナシタルモノヲ、綿球ニ代ヘテ用ヒタリ。

千八百五十三年トンベュノ公ニシタル一種ノ人工鼓膜ハ、汎ク應用セラル。其器ハ薄キ圓形護謨板ニシテ、其中央ニ鉛直ニ銀線ノ柄ヲ付シ、送入及除去

ニ便ニス(第四十五圖)。

第四十五圖

デルスタンシュハ、鑛線ノサキヲ曲ケテ茲ニ綿ヲ球狀ニ卷キ附ケ、他部ニハ薄ク綿ヲ纏ヒテ用ヒタリ。コゼガルテン Kosegarten ハ、往々明攀ヲ聽道ニ吹キ入レ其結ブ所ノ薄皮ヲ、人工鼓膜ノ料トナシキ。トンペェノ人工鼓膜ハ、後チ種々ナル形ヲ採レリ。卽チ銀柄ヲ除キテ、單ニ謎謨板ヲ用ヒ(ヒントン Hinton)、或ハ之ニ代ヘテ綿球(グルゥベル Gruber)又ハ小キ紙片(ブラァケ Blake)ヲ用ヒタリ。斯ノ如キ人工鼓膜ハ、入ルルニモ、出スニモ、「ピンセット」ヲ用ヒ、或ハ之ニ絲ヲ附ケ置クコトアリ。

ルセェハ、臘ビキノ薄絹ニテ義膜ヲ造リ、其中央ニ絲ヲ固定シタルモノヲ使用セリ。其用法ハ、絲ノ兩端ヲ謎謨管ニ通ジテ義膜ヲ管ノ一端ニ引ツケ之ヲ挿入シタル後ニ、管ヲ去ルニアリ。斯クスルトキハ、義膜ハ其所ニ止マリ、絲ハ聽道ニ出ヅベシ。

タンゲマン Tangeman 等ハ、人工鼓膜ノ用ヲ全カラシメ、且破孔ヲ閉ヂンガ爲ニ、健康ナル皮ヲ移植シテ、良結果ヲ得シコアリ。最モ佳ナルハ卵ノ薄膜ヲ植ウルニアリ。其法ハ薄膜ヲ好ク破孔ニ適スルヤウニ切リタル後、其鼓膜ニ附著スベキ面ニ、蛋白質ヲ附ケ、斜ニ口ヲ明キタル硝子管ニ吸ヒツケテ、其部ニ致スニアリ。

鼓膜ノ緊張失常

オクネフノ說ニヨレバ、鼓膜裂孔ヲ癒スニハ、其緣ヲ新タナラシムベキ要アリ。之ガ爲ニハ「トリクロォル」醋酸ノ結晶ヲ消息子ノ尖端ニ塗リタルモノ又ハ此酸ノ濃溶液ヲ綿ニ浸シテ消息子ノ尖端ニ纏ヒタルモノヲ用ヒテ、之ヲ裂孔緣ニ塗布スルヲ可トス。數回此法ヲ反覆スレバ、裂孔ヲ閉ヂ、聽力ヲ增スコトヲ得ベシ。

第六章　鼓膜ノ緊張失常 Spannungsanomalien des Trommelfells.

本症ハ鼓膜ノ弛緩シタルモノト、非常ニ緊張シタルモノトノ二樣アリ。

鼓膜弛緩 Erschlaffung des Trommelfells ハ、炎衝ノ後ニ來ルモノニシテ、殊ニ久シク內陷シタリシモノニ於テ甚シ。其甚シキハ、鼓室岬及聽骨(砧骨ノ長突起ト鐙骨ト)ノ、鼓膜面ニ隆起スルニ至ル。往々鼓膜ノ後上部ニ於テ、局所ノ弛緩ヲ見ルコトアリ。

療法

滴藥ハ無效ナリ。重復切開 multiple Incisionen 電氣燒灼法(グルヴェル)ニヨリテ、瘢痕ヲ作ルヲ可トス。

ケオン Keown ハ、鼓膜ノ一部或ハ全部ノ弛緩ヲ療スルニ「コロヂヴム」ヲ用ヒタリ。其法ハ通氣法ヲ行ヒタル後チ、耳漏斗ニヨリテ「コロヂヴム」ヲ注ギ、餘瀝ハ頭ヲ傾ケ、綿ニテ拭ヒ去ルニアリ。「コロヂヴム」ノ膜ハ、三四週間モ保チ得ベシ。ケルレルハ此ノ法ヲ行ヒテ、鼓膜ノ動搖及强キ音ニヨリテ生ズル痛ヲ除キ得タリ。

鼓膜過緊 abnorme Spannung des Trommelfells ハ、只鼓膜ノ皺襞ニノミ起リテ、他ハ尋常ナルコトアリ。ポリッチェル及ルセェハ斯ル症ノ療法トシテ、皺襞ヲ截リテ治セシメタルコトアリ。殊ニ此症ニ伴ヘル能感性耳鳴ハ、之ガ爲ニ減ジ、若クハ癒ユベシ。

斯ル病症ニ鼓膜緊張筋ノ截腱術ヲ行フハ、其當ヲ得タルコトナリ。此術ニ就テハ後ニ說クベシ。

重復切開ヲ行ヒ、又ハ皺襞ヲ截ルニハ、鼓膜刀ヲ使用ス。重復切開ハ鼓膜臍ト鼓膜外緣トノ間ニ於テ行ヒ、兩三日ヲ隔テ四五回反覆シテ、一乃至二・五密迷ノ長サヲ截ルベシ。又隆起シタル皺襞ハ其長軸ヲ橫斷スベシ。

鼓膜ノ一部ヲ電氣ニテ燒灼スルニハ、細キ燒灼器ヲ用ヒ、深ク挿入シタル耳漏斗中ニテ紅熾シ、手早ク鼓膜ニアツベシ。此手術ハ燒灼器ヲ確ニ燒クベキ部ニ致スベキコト及鼓室壁ヲ傷ゲザルコトヲ要ス。

第八編　中耳ノ疾病 Erkrankungen des Mittelohres.

解剖要領

鼓室 Cavum tympani ハ、薄キ粘膜ニテ掩ハレタル小室ニシテ、其高サハ最モ大ナル所ニテ、十五密迷アリ。長サハ鼓室口ヨリ乳嘴竇口迄十三密迷ナリ。幅ハ最モ廣キ上部ニ於テ測ルモ、尙僅ニ四密迷ニ過ギズ。加フルニ鼓膜ハ凡一密迷半バカリ內ニ窪ミテ、鼓室內壁トノ間、甚ダ狹キガ故ニ、病ノ爲ニ動モスレバ癒著スルコトアリ。

鼓室ハ其形ニ從ヒテ六壁ニ分タル(第四十六圖ヲ參照セヨ)。內壁ハ鼓膜ニ對シタル迷路壁ニシテ、其面隆マリテ鼓室岬 Promontorium ヲナス。鼓室岬ノ前ニハ、內頸動脈管アリ。薄キ骨層ニヨリテ內壁トノ間ヲ隔ツ(第四十七圖參照)。鼓室岬ノ前上部ニハ蝸牛突起 Proc. Cochlearis アリ。鼓膜緊張筋ノ腱之ニ附著ス。其後上部ニハ、卵圓窓 Fenestra ovaris、後下部ニハ正圓窓 Fenestra rouda アリ。此兩窓ハ外聽道ヨリ檢スルニ、鼓膜ノ後緣ニ掩ハレテ見エザレトモ、鼓膜缺損スレバ、往々二ツナガラ見ユルコトアリ。卵圓窓ノ上後部ニハ、顏面神經管ノ外壁、弓狀ニ隆起セリ。鼓室ノ外壁ハ、主ニ鼓膜ヨリ成リ、唯上方ノミ鱗骨ノ一部ヨリ成ル。上壁ハ薄キ板骨(鼓室頂 Tegmen tympani)ニヨリテ顱底中窩ト界ス。下壁ハ其面不平ナリ。壁下ニハ硬骨ニテ隔テラレタル頸靜脈戚痕アリテ、頸靜脈球ヲ藏セリ。前後ノ壁ハ、其上部ニ於テ、彼ハ歐氏管口、此ハ乳嘴竇口ノ下界ヲナス。

鼓室ノ粘膜ハ顫毛扁平上皮ヲ以テ掩ハル。孤粘液腺ハトロルツ始メテ歐

第四十六圖

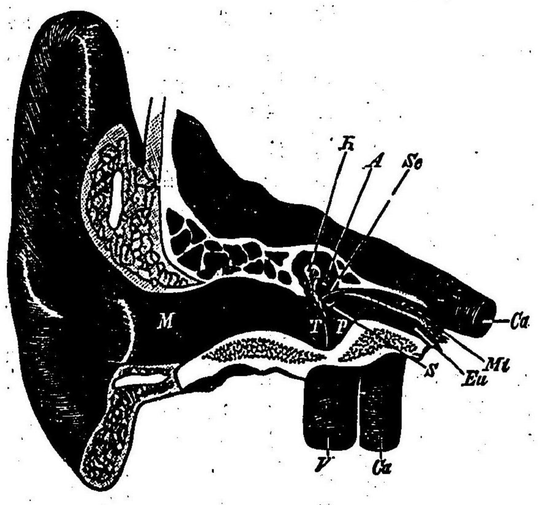

M 外聽道口
Ca 內頸動脈
T 鼓膜
V 內頸靜脈
H 槌骨
A 砧骨
S 鐙骨
P 鼓室岬
Eu オイスタヒイ管
Mt 鼓膜緊張筋
Se 其筋腱

氏管ノ鼓室口ノホトリニテ見出シタリ。

音波ノ、鼓膜ヨリ迷路神經機關ニ傳ハルハ、聽骨(槌骨 Hammer 砧骨 Ambos 及卵圓窓ニ密著シタル鐙骨 Steigbügel) ノ媒ニヨリテ、卵圓窓ヨリ迷路液ニ移ルニヨルトハ、ヘルムホルツノ說ナリ。サレド鼓膜又ハ聽骨ノ缺ケタル時ニモ、毫モ聽覺ニ變化ヲ起サズ、或ハ僅ニ聽力ヲ減ズルニ過ギズト云フコトハ、此說ニ就テ考慮ヲ要スベキコトナリ。生理學及病理學上ノ實驗モ亦此說ニ一致セズ。チムメルマンノ說ニヨレバ、音波ハ鼓膜ヲ通過シテ迷路ノ骨壁ニ達シ、之ヨリ聽神經ノ末梢ニ移ルモノニシテ、鼓膜及聽骨ハ唯音波ノ爲ニ、迷路內ノ壓力ノ高メラルルヲ防グベキ一ノ保護器ト看做スベキモノナリト云ヘリ。槌骨ノ柄ハ鼓膜ノ內面ニ密著シ、頸ハ正中方ニ曲リ、頭ハ鼓室ノ上部ニ突出ス。頸ニハリキニイ截痕ノ緣ヨリ來レル靭帶(槌骨軸靭帶 Achsenband des Hammers) アリテ、槌骨ヲ其位置ニ於テ前後ノ方向ニ固定ス。頭ハ上靭帶 Ligam. superius ニヨリテ鼓室ノ上壁ニ結合セラル。槌骨短突起ノ上部ニ於テ、槌骨頭ト鼓室外壁トノ間ニ、此兩者ヲ結合セル膜樣ノ索ニテ作ラレタル小洞アリ。此小洞ノ外界ハスラブネルリィ弛膜ナリ。

第四十七圖

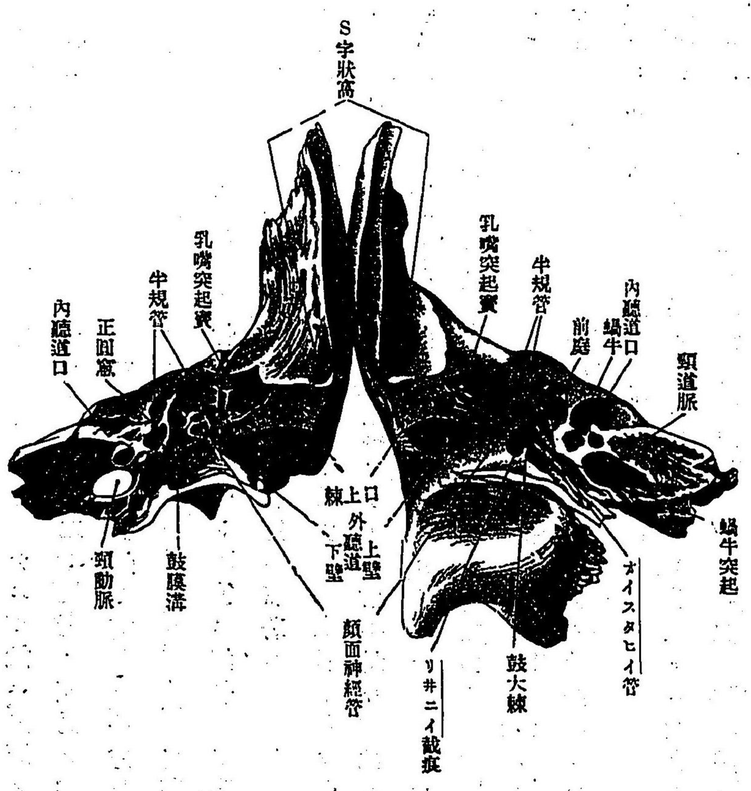

槌骨頭ノ後面ハ、砧骨ト遏止關節 Sperrgelenk ヲナスガ故ニ、鼓膜ノ正中運動ヲナス時ハ、關節ハ固ク押壓セラルレドモ、之ド反對ノ運動ヲ爲ストキハ、妨ゲラルルコトナシ。砧骨ニハ二突起アリ。其短キ突起ハ、後方乳嘴竇ニ向ヒ、長キ突起ハ槌骨柄ニ並行シテ後下方ニ向フ。長突起ノ端ハ凸起(リンゼ)豆突起 Proc. lenticularis) シテ、鐙骨小頭ノ凹面ト關節ス。鐙骨ノ二脚ハ水平ノ位置ニアリ。基底ハ細キ輪膜ニヨリテ卵圓窓ニ密著ス。

鼓膜ノ面ハ卵圓窓ヨリモ十五乃至二十倍大ナリ。又槌骨柄ノ端ハ、回轉軸ヲ距ルコト、砧骨ノ鐙骨ヲ壓シタル端ヨリモ、一倍半長キガ故ニ、鐙骨ニ加ハル壓ハ、槌骨ノ幹端ヲ內ニ向ヒテ推込ム力ヨリモ、一倍半大ナリ。

鼓室形器ノ器械的作用ハ、鼓膜ニ受ケタル音波ノ、幅 Amplitude 廣クシテ力小ナルヲ、幅狹クシテ力大ナルモノニ變ゼシメテ、迷路漿ニ分ツニアリ(ヘルムホルツ)。鐙骨板ノ運動ノ境界ハ、ヘルムホルツノ計測ニヨレハ、十分ノ一密迷ヲ越エズト云フ。

聽骨ニ附著セル筋二アリ。共ニ傳音部ノ位置ト弛張トニ關係ス。一、鼓膜緊張筋 Musc. tensor tympani ハ歐氏管ト並行セル管ニ起リ、細キ腱トナリ、鼓室

內壁ノ蝸牛突起ニ於テ曲リテ殆ド鉛直トナリ、橫ニ鼓室ヲ過ギテ、槌骨柄ノ上端ニ附著ス。二、鐙骨筋 Musc. stapedius ハ、鼓室後壁ノ塔形隆起中ニアリ。其腱末ノミ小孔ヨリ現ハレテ、鐙骨頭ノ後緣ニ附著ス。ポリッチェルハ鼓膜緊張筋ニハ、三叉神經運動枝ノ枝分布シ、鐙骨頭筋ニハ、顏面神經ノ枝分布スト云ヘリ。人ニヨリテハ咀嚼筋ト共ニ、鼓膜緊張筋ヲ收縮セシメテ、一種ノ拍音ヲ發シ得ルモノアリ。

鼓室ニ分布セル血管ハ、次ノ如シ。一、錐顆乳嘴動脈 Art. stylomastoidea ハ、後耳動脈ヨリ別レ、ファロピィ管ヲ通ズル間ニ、其枝ヲ鼓室粘膜ト乳嘴突起ノ蜂窩トニ分ツ。二、鼓動脈 Art. tympanica ハ、上行咽頭動脈ヨリ出デ、鼓室底ヲ經テ、同名ノ神經ト共ニ來ル。三、中腦膜動脈ヨリ別レタル小枝ハ、岩鱗溝 Sutura petroso-squamosa ヲ經テ、鼓室ニ入ル。四、內頸動脈ハ岩骨ヲ通ズル間ニ一二ノ細枝ヲ鼓室ニ輸ル。靜脈ハ一ハ中腦膜動脈ニ、一ハ下顎關節ヲ繞レル靜脈叢ニ還流ス。外聽道ノ血管ト迷路ノ血管トハ、互ニ吻合セリ。

神經ノ主ナルモノハ、舌咽頭神經ナリ。此神經ヨリ鼓室ニ分レタル知覺纖維ヲ鼓神經又ハヤコブソン神經 N. tympanicus s. Jacobsonii ト名ヅク。此分枝

ハ、鼓室底ヨリ入リ、鼓室岬ヲ越エタル溝ヲ通シ、鼓室粘膜ニ分布ス。鼓神經ハ他ノ神經ト吻合セリ。卽一ハ鼓膜緊張筋ノ管下ヲ過グル小淺岩骨神經 N. petrosus superficialis minor ニヨリテ、三叉神經耳節 Ganglion oticum Trigemini ト吻合シ、一ハ內頸動脈ヲ纏ヘル神經叢ヨリ別レタル小枝ニヨリテ、交感神經ト吻合ス。斯ノ如ク鼓室ニ於ケル舌咽頭神經、三叉神經、交感神經ヨリナリタル神經ノ末梢ヲ、鼓叢 Plexus tympanicus ト名ヅク。顏面神經ハ錐顆乳嘴孔ヲ出ツル前ニ、鼓室ニ鼓索 Chorda tympani ヲ分ツ。鼓索ハ前下方ニ隆マリテ弓狀ヲ爲シ、後鼓膜囊ノ內面ニ現レ、鼓膜緊張筋腱ノ上方ニ於テ、槌骨ノ頸ヲ越エ、再ビ下方ニ下リテ、グラセリィノ披裂ヨリ鼓室ヲ出デ、三叉神經ノ分枝ナル舌神經ト吻合ス。鼓索ニハ味纖維ト分泌纖維トアリ。味纖維ハ舌ノ前三分ノ二ニ分布シ、分泌纖維ハ唾腺ニ分布ス。ゼルレ及ベッォルドノ動物試驗ニヨレバ、鼓室ハ三叉神經ヨリ榮養纖維ヲ分タルト云フ。爾後許多ノ實驗ニヨリ、三叉神經ノ根又ハ幹ヲ截レバ、中耳ニ炎症ヲ起スモ、咽頭神經又ハ淺頸神經節ヲ截ルモ、別ニ變狀ナキコトヲ知ルニ至レリ。

鼓室ハ後外方ニ於テ、乳嘴蜂窩ニ通ズ。蜂窩ハ鼓室ニ接スル前ニ、其共同ノ

第四十八圖

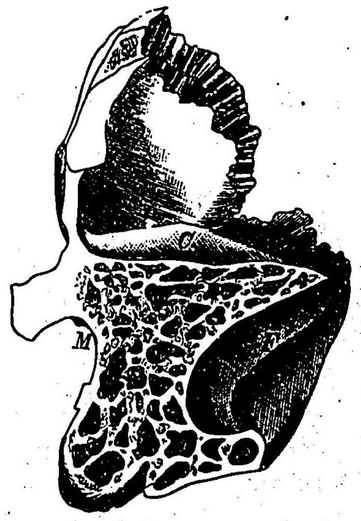

第四十九圖

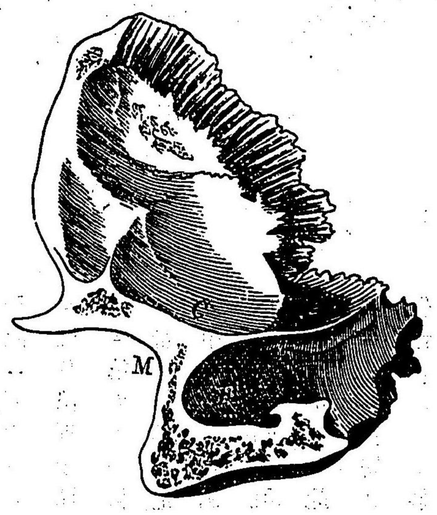

M. 外聽道口　F. S字狀窩　C. 頭腔

洞タル、乳嘴竇ヲ作ル。乳嘴竇 Antrum mastoideum ハ、骨外聽道ノ內半ノ後上ニ在リ。其中間ニハ厚サ三乃至四密迷ノ骨層アリテ、相隔ツ。竇ノ大サハ廣クシテ、全乳嘴突起ニ亙リ、屢又外聽道ノ上壁ト顱底中窩トノ間ニ及ビテ、S字狀窩ノ橫竇顱底中窩トニ影響スルコトアリ。ハルトマンノ測リタル成績モ亦ベッォルドニ一致ス。往々S字狀窩ノ外聽道後壁ニ近ヅキテ相距ルコト僅ニ數密迷ナルコトアリ。人ニヨリテ此間ノ廣狹ノ差アルコトハ、

第五十圖　第五十一圖

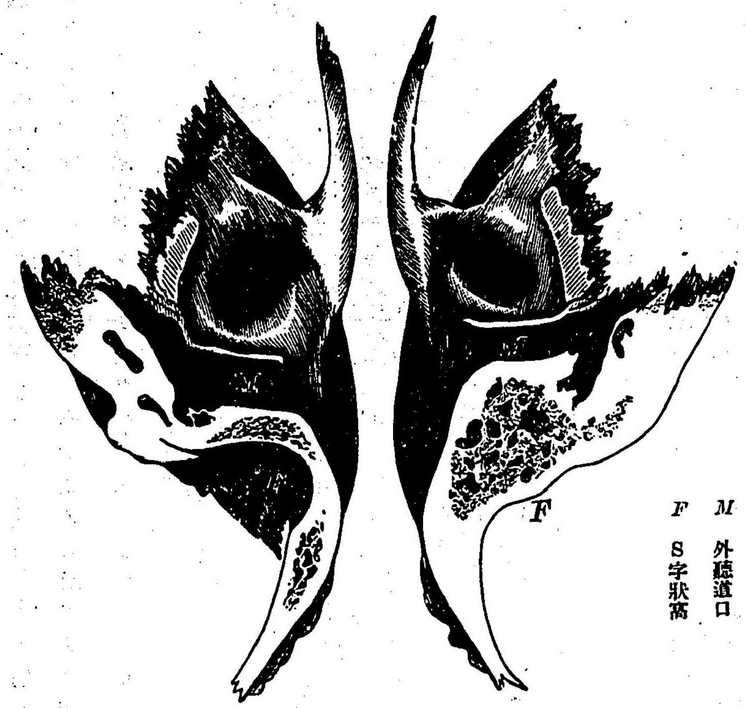

第四十八圖、第四十九圖ニ示セル外聽道ノ縱軸ヲ鉛直ニ鋸斷シタル圖、及第五十圖並ニ第五十一圖ニ示セル外聽道ノ中央ヲ横ニ鋸斷シタル圖ニ就テ知ラルベシ、此圖ノ一ハ、横賓ノ彎曲スルコト弱キモノ、一ハ其強キモノナリ。彎曲強クシテ、顱底中

窩ノ唯薄キ骨層ニヨリテ外聽道上壁ト隔リタルモノ、卽チハルトマンノ顱底中窩ノ深在ト名ヅケタルモノ(第四十九圖)ハ、蜂窩ノ房著ク狹シ。横賓若シ強ク前ニ彎出スル時ハ、外ヘモ廣ガリ出ヅルモノニシテ、其甚シキハ、ハルトマンガ示セル二症ノ如ク、乳嘴突起ノ外面耗失シテ、賓ハ耳翼ノ下及後ニ於テ、骨廓ヲ失フニ至ル。其外乳嘴突起ノ表面ニハ往々披裂アリテ、之ヲ被ヘル皮膚ノ氣腫ヲ起ス誘因トナルコトアリ。

鼓室ノ前內方ハ、歐氏管ニ連リ、其壁狹マリテ凡高サ一密迷、巾二密迷ノ管ヲナス。管ハ內頸靜脈管ノ上、鼓膜緊張筋管ノ下ニアリテ、其長サ十二密迷アリ。而シテ長サ二十四密迷ヲ有スル軟骨樣膜樣管ニ連ル。軟骨樣膜樣管ハ前、後、上ノ三壁ハ、軟骨ヨリ成リ、下壁ハ膜ヨリ成ル。

歐氏管 Tuba Eustachii ノ用ハ、鼓室ト外氣トノ間ノ整然タル換氣ヲ營ムニアリ。凡テ體內鎖洞ノ空氣ハ、吸收ト分解トニヨリテ稀薄セラルルガ故ニ之ヲシテ其緊張ヲ平等ニ維持セシメントスルニハ、屢換氣セザル可カラズ。サレド歐氏管常ニ開啓スレバ、鼓膜ノ振動ニ累ヲナスヲ以テ、換氣ハ唯定マリタル筋ノ働ニヨリテノミ行ハル。歐氏管ノ靜止時ニハ、膜樣管壁ハ

第五十二圖

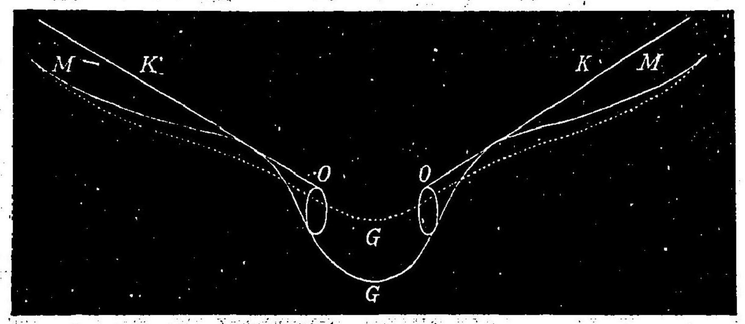

軟骨蓋ニ接著スルヲ以テ、タトヒ強キ壓ヲ加フルモ通セズ。然ルニ咽頭腔ノ氣壓ヲ減ズル時ハ、其差ハ僅カナルモ、管ハ開通シテ鼓室ノ空氣ハ此方ニ出ヅベシ。

ハルトマン、ハ二十二歳ノ者ニ就テ驗シタルニ、氣壓ヲ高メテ二百密迷水銀柱ニ至リ、鼓膜ニ耐ヘ難キ痛ヲ起スニ至リシモ、通氣ハ只嚥下運動ヲナストキニノミナシ得タリト云フ。

軟口蓋緊張筋、卽チ管開張筋 Musc. tensor veli s. Dilatator tubae ハ、膜樣管壁ヲ軟骨蓋ヨリ離ス能アリ。軟口蓋擧上筋 Musc. levator veli ハ、管底ニ添ヒ、其主ナル能ハ、緊張シテ管ヲ通ゼシムルニアリ。此二筋ノ働ニヨリテ同時ニ口蓋筋緊張シテ擧上ス。膜樣管壁ト口蓋

弓トノ位置ノ關係ハ、第五十二圖ノ樣式ニ就テ見ルベシ。

O、O ハ管ノ咽頭口ヲ示シ、K、K ハ軟骨蓋、M、M ハ膜樣管壁ヲ示ス。G ハ口蓋弓ナリ。

(一) 筋靜止スレバ、管ノ咽頭口廣ク開ケテ、口蓋弓ハ下リ、膜樣壁ハ軟骨蓋ニ觸レテ管塞ガル。此際ニハ鼻咽頭腔ノ空氣ニ壓ヲ加フルモ、少シモ鼓室ニ通セズ。

(二) 嚥下運動ヲナストキハ、管ノ咽頭口ハ甚狹クナレドモ、口蓋弓擧リ、膜樣壁ハ悉ク軟骨蓋ヨリ離レテ、管通ズ。

歐氏管ノ嚥下運動ニヨリテ開クト云フコトハ、氣壓計ヲ用ヒテ檢スルニ、鼻咽頭腔ニ僅ノ壓ヲ加フルモ、既ニ鼓室ニ通氣シ得ルニヨリテ知ラルベシ。但輕キ壓ニテ通氣シ難キ時ハ、最早嚥下運動ニヨリテ生ズベキ鼓室ノ換氣ハ、常ノ關係ヲ失ヒタリト知ルベシ。

歐氏管ノ開通ハ、筋ノ動作ノ加ハルト共ニ、容易トナル。

第一章　中耳急性炎 Otitis media acuta.

耳ノ急性病ハ、多クハ感冒ニ因スル鼻及咽頭ノ急性加答兒ニ併發ス。殊ニ小兒ニ於ケル輕症ノモノヲ然リトナス。膿性ノ重キ炎衝ハ、小兒、成人共ニ、主ニ發疹病、即チ痲疹、猩紅熱、窒扶斯、痘瘡、及「ヂフテリィ」ニヨリテ發ス。

中耳急性炎ノ多數ハ、雙耳ニ發ス。但兩耳ノ病ノ輕重ハ均シカラズ。サレド烈シキ炎衝ニアリテハ、往々兩耳共ニ全ク同シ度ニ侵サルルコトアリ。本症ニ罹ルハ、多クハ虚弱ニシテ、稍モスレバ、粘膜ノ病ヲ起シ易キ腺病質ノ者ナリ。

中耳急性炎ヲ、鼓膜ニ破孔アルト無キトニヨリテ、二ツニ別タントセシ者アリ。サレド輕キ炎衝ニ於テモ孔ヲ生ズルコトアルガ故ニ、此區別ハ正シカラズ。專ロ發生ノ劇易ト、分泌物ノ性質トニヨリテ分ツヲ適當ナリトス。即チ急性加答兒或ハ急性純加答兒ニシテ、粘液樣漿性分泌物アルモノト、急性炎或ハ急性膿炎ニシテ、膿性ノ分泌物アルモノトニ別ツニアリ。但コモ亦唯病ノ輕重ニヨリテ立テタル區別ニシテ、素ヨリ其性質ノ差異アルニ非ズ。

純加答兒ニ於テハ、中耳ノ粘膜頗ル腫起シ、血管充血セリ。分泌液ハ始メハ漿性、後ニハ粘液性ナリ。重キ炎衝ニアリテハ、血管甚シク擴張シテ、粘膜强ク腫起シ、分泌物ハ粘液性ヨリ膿性ニ移ル。トンペィノ説ニヨレハ、急性炎ニ罹レル

鼓室ノ粘膜ハ、血管夥シク生ジ、且擴張シテ恰モ暗赤色ノ血層ヲ以テ粘膜面ヲ掩ヘル如ク見ユレドモ、仔細ニ檢スレバ、其血液ハ皆血管中ニ存スルモノナルコトヲ認メ得ベシト云ヘリ。

ツァウファルハ鼓室ノ炎衝滲出物中ニ存スル細菌ニ就テ、始メテ精密ナル研究ヲ遂ゲ、其主ナル細菌ハ、左ノ三類ナルコトヲ認メキ。

一、「ストレプトコックス、ピオゲェネス」Streptokokkus pyogenes.

二、「スタヒロコックス、ピオゲェネス、アルブス、チトレウス」及「アウレウス」Staphylokokkus pyogenes albus, citreus u. aureus.

三、「プノイモニィ、ヂプロコックス」Pneumonic diplokokkus 及「インフルエンザ」菌

細菌ノ存スル多少ニ就テハ、人々其見ヲ異ニセリ。細菌ハ唯一類ノミヲ見ルコトアリ、或ハ異種ノ者ノ混ズルコトアリ。カンタク Kanthak ノ經驗ニヨレバ、「ヂプロコックス、プノイモニィ」ノ純養ヲ見シハ、病者三十一人中三人ナリキト云フ。多クハ「スタヒロコックス、ピオゲェネス」ト混ジテ存ス。「ストレプトコックス」ヲ見ルコトハ甚稀ニシテ、是ノミノ獨存スルコトハ絶テ無シ。屢又病菌ヲ見

ザルコトアリ。

慢性炎ノ倏起シテ、急性症ヲ現シタル者ニ就テ、檢スルニ、細菌ニハ變化ヲ見ズ。カンタクハ鼓室ニ漿性分泌物アルモ、脈衝ノ症候ナキモノニ就テ、「ズタヒロコッケン」ヲ見出シシコト七度アリキト云フ。

細菌ト中耳病ノ症狀經過トノ關係ハ未タ明カナラズ。唯「インフルエンザ」ノミハ、屢血性分泌ヲ生ジ、中耳ニ血性分泌物ヲ、鼓膜並ニ外聽道ニ血腫ヲ生ズルヲ見ル。故ニ「インフルエンザ」菌ハ血性分泌物ヲ、生ズルモノナルコトヲ決定セラレタリ。ハルトマンハ屢實布垤里分泌物中ニ於テ、實布垤里菌ヲ發見シタリ。殊ニ猩紅熱實布的里ニシテ、咽頭分泌物中ニ菌ヲ發見セザリシニ拘ラズ、中耳分泌物ヨリシテ純養シ得ルコトアリ。中耳炎ニ於テ發見セラレシ菌ハ、同時ニ健康ナル口腔及鼻腔ニ於テ發見セラルルコトアリ。而シテ中耳ハ常ニ此兩所ヨリシテ、歐氏管ヲ通ジテ、菌ヲ受クベキ機會ヲ有スルモノトス。

心臟內膜炎、結核及他ノ全身傳染病ヨリ、恐クハ中耳ニ血液傳染ヲ起スコトアルベシ。

中耳急性加答兒

中耳ノ分泌物ノ排泄ノ道ナキ時ハ、種々ナル性狀ニ於テ吸收熱ヲ起ス。又其細菌ノ血中ニ移行スルニヨリテ、全身傳染病ヲ起スコトアリ。

第二章　中耳急性加答兒 Otitis media catarrhalis acuta.

通常强弱區々ノ痛ヲ以テ起リ、耳ニ充塞ノ感アリ。常ニ能感性耳鳴ヲ起ス。耳鳴ノ性質ハ、鐘聲、松風又ハ脈搏ト同時ニ鐘ヲ打ツ如クニ感ズ。聽覺ノ減損ハ始メハ僅ナレドモ、分泌物ヲ生ズルニ至レバ甚シ。聽覺減損ノ有無ハ、此症ト鼓膜急性炎トノ主ナル識別徵ナリ。往々自ラ發シタル聲ノ、强ク響キテ、恰モ耳內ニテ叫ビタル如クニ感ズルコトアリ。小兒ニアリテハ、身ノ通態傷ハレテ發熱ス。痛ハ通常烈シクシテ、夜ハ增シ、晝ハ減ズ。之ヲ感ズルハ耳ノミナラズ、病側ノ頭ニサヘ及ブ。又下顎關節ヲ動カセバ、痛ヲ加フルコトアリ。小兒ハ殊ニ乳嘴蜂窩ヲ侵サレ易ク、侵サルレバ乳嘴突起ヲ壓スルニヨリテ痛ヲ發ス。

症狀ハ甚ダ速ニ經過シ、一日又ハ數日ニシテ病頂ニ達ス。殊ニ鼓膜ニ孔ヲ生ジテ分泌物ヲ漏ラスニ至レバ、諸症速ニ退クベシ。サレド尙晝クハ疼痛、重聽、

耳鳴、及充塞ノ感ヲ殘スモノナリ。

輕易ノ症ハ、唯充血ヲ起スノミ、分泌物ヲ生ズルニ至ラズシテ癒ユ。痛ト能感性耳鳴トハ常ニ相伴フ。小兒ニアリテハ、斯ノ如キ急性ノ充血症劇シク起リ、後チ數時間ヲ經テ速ニ消退スルコトアリ。之ヲ耳脅 Ohrenzwang ト云フ。劇症ニアリテハ、發病ノ當夜ニ、鼓膜破レテ血液ヲ混ジタル漿液ヲ多ク漏ラシ、後チ粘液性ニ變ズ。通常鼓膜破ルレバ、炎ノ症狀退キ、數時間ノ後、分泌物止ミテ、破孔モ亦速ニ閉ヅルモノナリ。

耳內ヲ診スルニ、鼓膜ハ多少强ク充血ス。充血若シ鼓室粘膜ニノミ止マリテ、鼓膜ニ及ボサザルトキハ、充血セル鼓室岬ノ粘膜ヲ透見スルガ故ニ、鼓膜ハ一樣ニ鮮紅色ヲナス。サレド通常中耳ニ脈衝アレバ、鼓膜モ亦共ニ侵サレ、鼓膜急性炎ノ條下ニ述ベタル如キ觀ヲ呈スベシ。卽始メニ血管充張シ、次デ一樣ニ紅色ヲナシテ腫脹ス。上皮滲潤シテ鬆起スレバ、膜面濁リテ恰モ灰白色ノ膜ニテ掩ハレタル如ク見ユ。屢鼓膜後上部ノ、甚シク赤色ヲナシテ、聽道ノ方ニ膨出スルコトアリ。是分泌物ノ爲ニ壓セラレタルナリ。往々鼓膜炎ノ爲ニ生ジタル囊腫ヲ見ルコトアリ。破孔ハ鼓膜ノ上半及下半ニモ生ズルコトアレドモ、通常ハ前下部ナリ。炎症輕キトキハ、破孔ハ僅ニ縫針頭大ニ過ギズシテ速ニ癒ユルモノナリ。

諸症退キタル後モ、鼓膜ハ尙濁リテ充血スレドモ、暫クニシテ故ニ復ス。稀ニハ腫脹、混濁、石灰沈著及「アトロヒィ」ヲ殘スコトアリ。殊ニ反覆脈衝ニ罹リシ者ニ於テ然リトス。往々鼓室ニ於ケル分泌物ノ吸收セラレ難キコトアリ。此事ハ、後ニ中耳慢性炎ノ條下ニテ云フベシ。又時トシテハ破孔、久ク存シテ慢性炎ニ變ジ、分泌物膿性トナルコトアリ。小兒ノ反覆中耳炎ニ罹ルハ、鼻咽頭腔ニ、類腺腫ノ蕪生セル爲ニシテ、ソヲ除去スレバ全癒セシムルコトヲ得ベシ。

第三章　中耳急性膿炎 Otitis media purulenta acuta.

中耳急性膿炎ニアリテモ亦、屢其原因ヲナスハ、鼻及咽頭ノ加答兒ナリ。クナップノ經驗ニヨルニ、耳病者八千二百二十九人中、五百六十四人ハ、中耳急性膿炎ニシテ、其六十四%ハ、鼻及咽頭ノ加答兒ニ原ケルモノナリキト云フ。重キ中耳急性膿炎ハ、發疹病ノ經過中及治後ニ生ズ。ブルックハルド、メリヤンハ二

同ノ猩紅熱流行ニ於テ、之ニ併發セル中耳炎ヲ驗シタルニ、一回ハ三十三・三%、一回ハ二十二・二%ナリキ。ペッォルドハ千二百四十三人ノ「チフス」病者中、中耳急性炎ニ罹リシ者四十八人アリテ、其四十一人ハ鼓膜ニ破孔アルコトヲ經驗シキ。其他ノ原因ハ、直接ニ耳ニ刺戟ヲ與フルモノ、即チ異物治療ノ爲ニ用ヒタル冷水、化學的刺戟物等ナリ。

ロォザハ鼻ヲ洗フトキ、水ノ中耳ニ入リタル爲ニ、重キ中耳炎ヲ起スト云フコトニ就キテ、始メテ世ニ注意ヲ與ヘタリ。入浴時、顏ヲ洗フ時ナドニ、稍モスレバ、斯ノ如キ過失ヲナスコトアリ。我邦ニテハ、顏ヲ洗フ時冷水ヲ鼻ニ吸ヒテ、口ヨリ出セバ、風邪ニ冒サレズトノ俗說アリテ、ソヲ信ジテ行フモノアリ。是ガ爲ニ重キ中耳炎ヲ起シシ者アルヲ見キ。衄血ヲ止メントシテ後鼻孔ニ栓塞ヲ施シタル爲ニ、重症ノ中耳炎ヲ起スコトアルハ、屢經驗スル所ナリ。ブウシィルハ水ニ溺レタルモノ二十七人ニ就テ驗シタルニ、中耳ニ水ヲ見シコト二十一回ニシテ、死シタル後水中ニ投ゼラレタルモノ二十三人ニ就テハ、唯一回之ヲ見シノミナリキト云フ。

中耳急性加答兒ノ條ニテ述ベタル諸症ハ、膿炎ニ於テハ尙劇シク起ル。即痛ハ非常ニ強クシテ、絕エス存シ、能感性耳鳴ハ殆ト堪ヘ難ク、動脈ノ搏動ヲ感ズルコト槌ニテ打タルル如シ。何レノ音波ヲ受クルモ痛ヲ覺エ、其痛ハ唯耳ノミナラズシテ、病側又ハ全頭ニ傳ハリ、少シモ眠ルコト能ハズ。運動、盪搖、精神ノ亢奮及刺戟スベキ飲食物ヲ用フル等ニヨリテ增ス。殊ニ口ヲ開ケバ甚シク痛ムガ故ニ、物云フコト能ハズ。食物ハ唯纔ニ液樣ノ物ヲ食シ得ルノミ、下顎關節ノ附近ヲ壓スモ、亦劇痛ヲ發ス。頭ニハ壓重ヲ覺エ、腦症ヲ起シテ眩暈及譫語シ、腦膜炎ニ類スルコトアリ。殊ニ小兒ニアリテハ、極テ識別シ難シ。熱ハ通常甚ダ高クシテ、往々惡寒アリ。

充血若シ迷路ニ進ムトキハ、茲ニモ亦脈衝ヲ起シ、中耳炎ノ爲ニ起リタル重聽ハ更ニ進ミテ全ク聾トナルコトアリ。斯ル症ハ、耳側ニテ語レル高聲及前額ニアテタル時計、整調又ノ響ヲモ感ジ得ザルニ至ル。

鼓膜ノ狀態ハ、始メハ唯鼓膜炎及單純ナル中耳加答兒ノ所見ニ異ナラズ。通常外聽道モ亦猩紅色ヲ呈スレドモ、忽チ消褪ス。其最モ早キハ當日、遲キハ二週日、平均二三日ニシテ鼓膜ニ孔ヲ生ズ。此際ニハ嘗テ少シモ分泌物ナキカ或ハ外聽道ノ脈衝ノ爲ニ、僅ニ分泌物アリシ者ノ、俄ニ夥シキ分泌物ヲ生ジ、

始メハ漿性ナレドモ、後ニハ粘液性、又ハ純膿性トナル。分泌物ハ甚多クシテ、絶エズ耳ヨリ滴リ落ツ。破孔ニハ分泌物少キ時ニモ尚搏動アル光ヲ見ルベシ(第二十七葉ヲ參照セヨ)。鼓膜ニ破孔ヲ生ズレバ、其流出スル分泌物ノ爲ニ、上皮鬆起シテ鼓膜及外聽道ノ表面ニ灰白色ノ膜ヲ造ル。此膜ハ後ニ至リテ、自然ニ離脱スベキモノナレバ、痛アル間ハ、耳ヲ洗ヒ又ハ綿ニテ膿ヲ拭キ取リナドスベカラズ。之ガ爲ニ痛ヲ增シ、脈衝ヲ加フルコトアルベシ。

鼓膜ノ破孔ハ甚ダ小キコトアリ、或ハ頗ル廣キコトアリ。甚シキハ僅ニ鼓膜輪及槌骨柄ニ接シタル部ノミ殘リ、又ハ鼓膜ノ全體悉ク亡失スルコトアリ。時トシテハ脈衝ノ爲ニ、聽骨ノ關節解ケテ、砧レタル槌骨及砧骨ノ脱出スルコトアリ。

孔ヲ生ズレバ、此時迄非常ニ烈シカリシ諸症輕快シ、痛ハ退キ、熱及耳鳴去リ、腦症アリシ者ハ共ニ消散スベシ。サレド孔生ズルモ、尚暫時諸症ノ依然タルコトナキニ非ズ。

鼓膜ノ嘗テ脈衝シテ肥厚シタル者ハ、鼓室ニ溜レル液ノ、膜ヲ破リテ出デントスルニ抗スルガ故ニ、諸症ノ最モ頂點ニ達スルニ及ビテ漸ク破レ、或ハ切開スルヲ要スルコトアリ。

炎症ヲ誘發シ、或ハ因由スル鼻咽頭加答兒ハ、概ネ咽頭ノ症劇シクシテ、分泌物ヲ漏ラスコト夥シク、歐氏管ノ粘膜モ亦腫起シテ、通氣法ヲ行フモ、僅ニ目的ヲ達シ得ラルルノミ。

中耳炎ニ併發スル外聽道ノ脈衝ハ、劇シクシテ腫脹强シ。往々耳前及耳下淋巴腺ノ腫起スルコトアリ。又耳前部ノ一樣ニ腫起スルコトアリ。脈衝乳嘴蜂窩ニ及ブ時ハ、壓セバ痛ム。突起ヲ被ヘル骨膜及皮膚ニ浮腫ヲ起シ、膿ヲ釀シテ破開スルコトアリ。乳嘴突起ノ骨膜炎ハ、殊ニ中耳ノ分泌物ノ漏ルルコトヲ妨ケラレタル時ニ發ス。

轉歸

一、少シモ變化ヲ殘サズシテ全癒ス。

二、瘢痕、破孔或ハ鼓膜ト迷路壁トノ癒著ヲ殘ス。

三、聽骨ノ脱失、聽骨迷路窓及其連接部ヲ掩ヘル粘膜ノ稠變及硬化ニヨレル傳音器ノ振動機能ノ減却。

四、迷路ニ殘レル病變ニ由レル甚シキ重聽。

五、分泌物久シク止マザル爲ニ、慢性炎ニ變ス。此豫後ハ後ニ說クベシ。

六、脈衝ノ靜脈竇或ハ頭內腔ニ傳ハリテ生命ヲ危ウスルコトアリ。

脈衝ノ經過後、鼓膜ニ破孔ヲ殘ストキハ、其位置及大小ニヨリテ、鼓室粘膜ニ種々ノ關係ヲ及ボス。破孔大ナラズシテ、周圍部殘存スル時ハ、粘膜ハ尋常ノ性質ヲ保チテ黃色ヲ帶ビ、濕ヒテ光アレドモ、周圍部ノ破潰セラレ、或ハ鼓室內壁ト癒著シタル時ハ、粘膜ニ上皮ヲ生ズ、是聽道及鼓膜ノ上皮ノ鼓室迄蔓延シタルニテ、其面光澤ナクシテ乾ケリ。

傳染病ニ併發スル中耳炎ハ、一樣ナラズ。其輕キハ充血及漿性分泌物ニ止マルモ、重キハ高度ノ腫起、鼓膜破孔及聽骨ノ破壞ヲ伴ヘル膿性炎ヲ起スニ至ル。重症ノ破壞ハ、殊ニ猩紅熱、實布垤里及眞性實布垤里ニ發ス。猩紅熱ニ生ズル中耳炎ニ就テハ、ブルクハルド、メリアン詳ニ研究ヲ遂ゲタリ。氏ハ此症ヲ輕クシテ正シキ經過ヲ取ルモノト、重クシテ「デフテリィ」ノ如ク、咽頭ヨリ歐氏管ニ傳ハリ、鼓室ニ進ミ行クモノトノ二ツニ別テリ。概ネ落屑期ニ於テ、先ヅ熱ヲ發シ、耳痛ヲ以テ起ル。痛ハ始メハ發作性ナレドモ、直ニ神經痛ノ如キ性質トナル。多クハ速ニ甚シキ重聽トナル。耳ノ周圍ニ於ケル腺ノ腫起ハ、缺ク

ルコト稀ナリ。鼓膜ニ孔ヲ生ズレバ、熱痛共ニ去リ、昏睡狀ノ症アルモノハ其症モ亦同ジク去ルベシ。此症ハ發生速ナルト、鼓膜ノ大ニ損セラルルトニヨリテ、通常ノ中耳炎ト別タル。ブルクハルドハ鼓膜ノ全ク耗失セシヲ見シコト三十四、三%ナリキト云フ。豫後ハ久シク治療ヲ怠リシモノホド惡シ。早ク適當ニ處置スレバ、概ネ聽機ヲ傷フニ至ラズシテ癒ユベシ。

「デフテリィ」性炎ニ罹レル耳ヲ檢スルニ、初期ニハ膜樣被ニテ聽道ヲ充タセルヲ見ル。此ノ膜樣被ノ一部ハ、中耳ニ生シテ、鼓膜ノ破孔ヨリ壓シ出サレタルモノ、一部ハ聽道壁ニ坐セルモノナリ。膜樣被ハ密ニ聽道壁ニ附著シ、「スプリッチェ」ニテハ洗ヒ去ラシメ難シ。分泌物ハ始ハ僅カナレドモ、膜樣被剝脫スレバ大ニ加ハル。其經過ハ他ノ重症中耳炎ニ同ジ。ハルトマンノ傳染病研究室ノ調査ニヨレバ、血淸治療ヲ加ヘタル者ハ、タトヒ耳ノ分泌物中ニ實布垤里菌ヲ發見スルモ、重症中耳炎ヲ起セシモノ無カリキト云フ。

結核細菌ニ感染シテ起レル中耳炎ハ、尋常ノ中耳炎ノ如ク、病初ニ痛ヲ發セズ。先ヅ耳ニ壓重ト充塞トノ感アリテ、多少重聽ヲ覺エ、其僅ニ漏ラセル水樣液中ニ結核菌ヲ見ル。耳內ヲ檢スルニ、鼓膜ハ甚ダ赤ク、且腫脹シ、破孔ニハ膜

様被密著ス。往々尋常ノ中耳炎ト異リテ、二三ノ孔ヲ生シタルモノアリ。是結核結節ノ分解シテ生ジタルモノナラン。鼓室粘膜ハ唯少シク充血セルノミナルコトアリ。或ハ甚シク腫脹セルコトアリ。探子ヲ以テ驗スルニ、往々鼓室壁ニ於テ、粗糙ナル骨ニ觸ルルコトアリ。是鼓室粘膜ニ生ジタル結核節ノ破壞シタル徴ナリ。之ヲ視察スルニ、顆粒狀ノ觀アリ。結核性中耳炎ハ肺結核ノ初期ニシテ、尙治癒シ得ベキ時ニ生ジ、或ハ病ノ既ニ增進シタル後ニ生ズ。ハルトマンハ「ツベルクリン」療法ヲ受クル病者中ニ於テ、結核性中耳炎ヲ生ジタル者二人ヲ見キ。其一人ハ鼓膜ニ數個ノ破孔ヲ殘シタルノミニテ治シ、一人ハ慢性膿炎ヲ發シテ粘膜ヲモ乳嘴突起ヲモ甚シク破壞シタリ。往々本症ニ顏面神經麻痺ヲ起スコトアリ。ハルトマンハ迷路殼破壞シテ、病ノ迷路ニ波及シタル者ヲ見、コッセルハ、眞珠腫ノ破壞ニヨリテ、橫竇ニ急性粟粒結核ヲ起セルヲ見タリ。

療法

急性純加答兒ト急性炎トノ療法ハ、全ク殊ニシテ說ク人アレドモ、元來此二症ハ同一ノ炎症ニシテ、唯其病勢ニ輕重ノ差アルノミナレバ、茲ニハ重複ヲ避ケテ、二症ノ療法ヲ併セ記スベシ。

病初ニ於テ痛ヲ鎭メ、時トシテハ炎症ヲモ除キ得ベキ良劑ハ、ベンデラック、ヘエソン Bendelack Hewetson ノ用ヒタル石炭酸「グリセリン」ナリ。ハルトマンハ其奏功ノ頗ル著キヲ認メキ。此藥劑ハ前ニ云ヒシ如ク、石炭酸一分ト「グリセリン」十分トヲ混ジタルモノナリ。之ヲ滴入スレバ、脈痛共ニ速ニ除カルルコトアリ。小兒ハ殊ニ然リトナス。藥ハ溫メテ用フベシ。之ヲ用ヒテ不快ノ症狀ヲ起シ、或ハ刺戟セシコトハ未ダ曾テアラズ。

ツァウファルハ溫メタル五乃至十%ノ「コカイン」溶液ヲ滴入スレバ、上皮ノ、漿液ノ爲ニ濕ヒテ鬆起シ、或ハ剝脫セル症ニ特效アリト云ヘリ。

最モ必要ナルハ、凡テ脈衝ヲ助長スベキ害ヲ避クルコトナリ。溫ノ變化ニ遇ハザラシメントスルニハ、病者ヲシテ常ニ室內ニアラシメ、膿炎ニテ熱アル者ハ臥牀ニ就カシム。外聽道炎及鼓膜急性炎ニ於ケル如ク、此症ニモ亦嚴ニ亢奮スベキ食物、酒精ヲ含メル飲料ヲ禁ジ、且精神ノ亢奮ト過勞トヲ避クベシ。凡テ刺戟スル事、强ク耳ヲ洗フコト及通氣法等ハ初期ニ施ス可カラズ。又初期ニ於ケル複雜ナル治術ハ凡テ害アリテ效ナシ。

輕易ノ炎症ニハ「ブリスニッツ」罨法ヲ施シ、又ハ耳部ニ綿花ヲ貼スルヲ可トス。烈シキ痛ニハ、溫ト寒トヲ交ヘ用ヒテ效アルコトアリ、其法ハ耳翼ノ下部ニ冰囊ヲ置キ、或ハ冷罨法ヲ施シ、同時ニ外聽道內ニ溫水ヲ注グニアリ、或ハ全耳部ニ冰囊ヲ貼スルモ可ナリ、耳ニ注グニハ、〇・二%ノ過酸化水素水或ハ同量ノ食鹽水、又ハ〇・〇五%ノ昇汞水ヲ溫メテ用ヒ、或ハ之ニ「コカイン」ヲ混ジ、又ハ阿片丁幾ノ數滴ヲ加ヘテ用フ。往々橄欖油ヲ溫メテ用フルコトアリ。油ハ久ク溫ヲ保ツ利アリ。俗間ニハ漏斗ヲ耳ニ挿シテ水蒸氣ヲ導ク法ヲ用フ。「クナップ」ハ、此法ヲ鼓膜破レ、分泌物既ニ失セ、更ニ頭痛ト耳痛トヲ起シ來レル者ニ用ヒ試ムベシト云ヘリ。

脈衝ノ症狀尙進行スル模樣アリテ、痛甚シキ者ニハ、通氣法ヲ避クベシ。之ヲ行フトキハ、痛加ハルベシ。痛去リテ脈衝退キ初メ、鼻加答兒無キ者ニハ、タトヒ鼓膜ハ破レザルモ、通氣法ヲ行フベシ。サレド氣流ヲ强クスベカラズ。病者ノ之ニ堪ヘ得ルトキハ、大ニ快ヲ覺エ、病速ニ治シ、聽覺恢復スベシ。

人ニヨリテハ、凡テノ鼓室急性病ニ、鼓膜穿孔術ヲ施ス者アレドモ、單純ナル加答兒、尋常ノ疼痛ニハ其必要ナシ。穿孔術ヲ施シテ效アルハ、鼓膜、鼓室ニ溜レル分泌物ニ壓セラレテ强ク前方ニ膨出シ、痛熱稽留スレドモ、自然ニ破レ難キ者、竝ニ炎症退クモ、尙中耳ニ分泌物溜リテ甚ダシキ重聽ヲ殘セル者ナリ。

穿孔術ヲ行フニハ、通常穿孔針或ハ穿孔刀（第五十三圖）ヲ用ヒテ、鼓膜ノ最モ膨出シタル部ヲ截ル。一樣ニ膨出シタルモノハ、下後部ヲ截ルベシ。

第五十三圖



a　此部ハ鼓室內壁トノ距離最モ大ナリ。截リタル後、分泌物ノ漏ルルヲ促スニハ通氣法ヲ行フ。孔ハ速ニ癒エテ、再ビ穿孔ヲ要スルコトアリ。

甚シク弛メル鼓膜ハ、刀尖ノ爲ニ鼓室內壁ニ押シ附ケラレテ截リ難キコト

第五十四圖

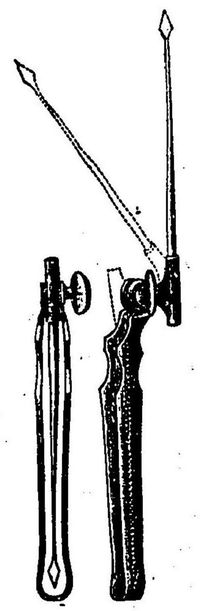

第五十五圖

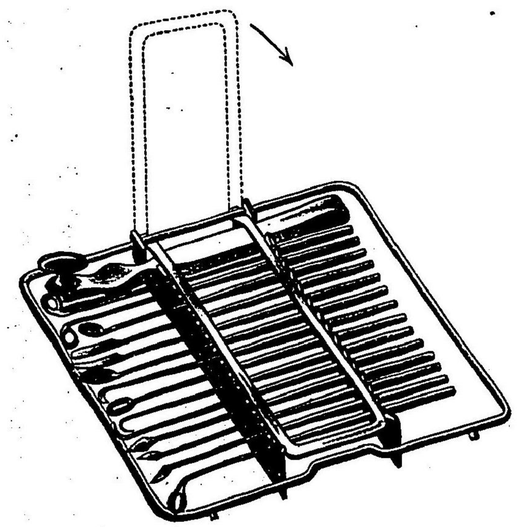

アリ。斯ル者ニハ鎌形ノ刀ヲ用ヒテ、先ヅ刺シタル後ニ、隨意ノ大サニ截リ開クベシ。

穿孔術ヲ行フニハ、先ヅ石炭酸「グリスリン」、過酸化水素液、昇汞水ニテ聽道ヲ消毒シ、術後ハ、楊皮酸綿又ハ沃度仿謨「ガァゼ」ニテ、外聽道ヲ塞ギ、以テ分泌物ヲ防腐的ニ罹リ、「ガァゼ」若シ濕ヘバ、屢取易フベシ。

「ガァゼ」ヲ以テ全ク耳

內ヲ塡塞スル者アレドモ、往々其刺戟ノ爲ニ治癒ヲ妨グルコトアリ。

鼓膜ニ孔ヲ生ジタル後、脈衝又ハ分泌物滯溜ノ症ナキニ、往々殊ニ夜間ニ痛ヲ倏起シ、長ク持續スルコトアリ。之ニ用フルニハ通常、麻醉藥中ノ阿片「モルヒネ」ハ效少ク、抱水「クロラァル」ハ可ナリ。沃度加倫母〇・五乃至一・〇ヲ用ヒテ痛ヲ除キ得ルコトアリ。神經性ノ苦惱及不眠症アル者ニハ、平流電氣ヲ頸ノ側面、又ハ襟ニ通ジテ、效ヲ收メ得ルコトアリ。

分泌物ノ吸收ヲ促スニハ、ツァウファルハピュロゥシュ液 Burow's-he Lo-sung、尙可ナルハ五%ノ酒石酸礬土水ヲ以テ罨法ヲ施シ、傍ラ摩擦術ヲ行フニアリ。按摩術ハ一日二三回、三分乃至五分宛乳嘴突起、耳下腺ヨリ肩ノアタリ迄輕ク摩擦スルニアリ。

充血ヲ除クニハ、輕キ者ニハ下劑ヲ與ヘ、重キ者ニハ、是ニ兼テ瀉血法ヲ施ス。

下劑ハ單旃那浸「リチネ」油、舍利鹽ヲ用フ。瀉血法ハ病ノ耳ニノミ止マレル者ニハ、良效アレドモ、鼻咽頭腔ノ劇炎ヲ兼ヌル者ニハ、概ネ效ナシ。瀉血法ノコトハ、百四十三葉ニ說ケリ。乳嘴突起ヲ按壓スレバ痛ミ、或ハ其部ノ外皮充血セルトキニハ、瀉血法ヲ行ヒテ、其症ヲ減ゼシメ得ベシ。通常强キ瀉血法トシ

テ用ヒラルルハ、所謂キルドノ截開法ニシテ、其法ハ乳嘴突部ノ皮肉ヲ、骨膜迄截ルニアリ。

鼓膜ニ孔ヲ生ズレバ、當初ハ分泌物甚ダ多キヲ以テ、屢之ヲ拭ヒ、或ハ綿「ガァゼ」等ヲ挿入シテ、之ヲ除クベシ。疼痛去リタル時ハ、食鹽水又ハ硼酸水ノ洗滌ヲ始ムベシ。硼酸ハ刺戟セズシテ分泌物ヲ減ジ、治癒ヲ促ス效アリ。炎性症狀全ク消散スルニ至レバ、通氣法ニヨリ中耳ヨリシテ聽道ノ根本的清潔ヲ務ムル時ハ、治癒ヲ速ナラシムルコトヲ得ベシ。鼻ヨリ通氣法ヲ行フニ當リテハ、鼓膜破孔ノ大ナルコトト、鼻加答兒ナキコトトヲ確メ置クヲ要ス。分泌物閉止スレバ、鼓膜ノ破孔ハ閉ヂ始ムベシ。鼓膜ニ孔ヲ生ズルモ、痛尚去ラズ、頭ニ疼痛壓重ヲ覺ユル者アリ。是分泌物ノ漏ルルコト充分ナラザル故ニシテ、鼓膜ノ孔アマリニ小キカ、中耳ノ粘膜甚シク腫レテ分泌物ノ漏ルルヲ妨グルニヨル。此症ハ殊ニ鼓膜ノ後上部ニ生ズルモノニ發ス。卽膜ノ後上部ノ球狀又ハ乳嘴狀ニ膨出シ、生孔其頂ニ在リ、甚シキハ此部ノ外聽道ノ前壁ニ觸レテ、一層分泌物ノ漏ルルヲ妨グルニ至ルコトアリ。斯ノ如キ者ハ、鎌狀ノ刀ニテ截リ開クベシ。往々鼓膜ノ下部ニ對孔ヲ作リテ效アルコトアリ。孔ノ

緣ニ生ジタル小キ肉芽ハ、痛既ニ去リタルモノニハ探子ノサキニ熔著セシメタル「クロヰム」酸ヲ塗リテ除クベシ。「パルトマン」ハ其高ク隆起セルモノヲ、括線ニテ締メ切リシコト屢アリト云フ。右ノ如クシテ充分ニ分泌物ヲ漏スコトヲ努ムルモ、分泌物尙盛ニ生ジ、通氣法ヲ行ヒタル後ニモ、孔ヨリ湧クガ如クニ漏レ出デ、且嘗テ乳嘴突起ニ痛アリシモノ、又ハ今モ尙痛ノ殘レルモノハ、乳嘴突起ノ共ニ病メル徵ナリ。其他尙外聽道腫レ、頭痛、瞢騰熱症ヲ帶ビタル者ハ、タトヒ乳嘴突起部ヲ壓シテ痛ムコトナク、其表面ニ脈衝ノ症狀ナキモ、乳嘴突起ノ鑿穿法ヲ行フベシ。鑿穿法ヲ行ヘバ、分泌物直ニ失セテ病速ニ癒ユベシ。

其他殊ニ小兒ニアリテハ、乳嘴突起烈シク脈衝シテ劇痛、皮膚ノ紅色及浮腫樣ノ腫脹ヲ起シ、早ク既ニ波動ヲ感ズルコトアリ。稀ニハ斯ノ如キ膿腫ノ、啻ニ乳嘴突起ノ表面ノミナラズ、鱗部ノ表面、又ハ乳嘴突起ノ內面ニ生ズルコトアリ。

膿腫ハ速ニ深ク截開スベシ。サスレバ通常危險ナル症狀去ルベシ。截開術ニテ效ナキモノニハ、乳嘴突起鑿穿法ヲ施ス。

中耳病ナクシテ、乳嘴突起ノ外面ニ、膿腫ヲ作ルコトアリ。之ヲ乳嘴突起表面骨膜炎ト云フ。若シ其切開ノ時機ヲ失スルトキハ、聽道ニ排膿スルニ至ルベシ。

顳顬骨ノ下部ノ腫脹著ク、顳顬骨鱗部ヨリ眼窩部迄腫起シ、遂ニ顳顬骨櫛ノ上方ナル骨間隙ヲタドリテ、排膿スルモノアリ。又頸部ニ於テ胸鎖乳頭筋ノ下部甚シク腫起シ、茲ニ膿腫ヲ作ルコトアリ。乳嘴突起ノ內面ナル蜂窩ヨリ排膿スル者アリ。

乳嘴突起鑿穿法

乳嘴突起鑿穿法 Die Aufmeisselung des Warzenfortsatzes.

乳嘴竇ハ、腦腔、横竇、迷路及顔面神經管ニ隣レルガ故ニ、之ヲ穿ツニハ、先ヅ解剖上ノ關係ヲ詳ニセザルベカラズ。ハルドマンハ此關係ヲ明カナラシメン爲、屍ニ就キテ、百回モ手術ヲ行ヒ、且切リ離シタル顳顬骨ヲ聽道軸ニ鉛直ニ鋸斷シテ、檢索ヲ遂ゲ、先キニ示セル圖ノ如ク、乳嘴竇ノ大小ニ甚シキ差違アルコトヲ認メキ。第四十八圖ニ於テハ、竇ト外聽道トノ間、並ニ竇ト顱底中窩及S字窩トノ間ニ於テ、廣キ蜂窩ヲ見レドモ、第四十九圖ニ於テハ、蜂窩頗ル狹クシテ、顱底中窩モ亦深ク下レリ。第四十七圖第五十圖及第五十一圖ハ、外聽道ノ中央ヲ、水平ニ横斷シタルモノニシテ、之ニヨルモ亦一目シテ手術ヲ行フベキ部分ノ廣狹ニ、大ナル差アルヲ認メ得ベシ。但竇ノ甚シク前彎セル顳顬骨ハ、多クハ鬆板 diploetisch 或ハ硬質 sklerotisch ナルガ故ニ、病ニ侵サルルコト少キヲ以テ、大ニ此手術ノ危險ヲ減ズ。シュワルツェノ、竇ノ前彎セル者ハ、解剖上ノ研究ニヨリテ示セルホド多カラズト云ヘルモ、亦之ガ爲ナリ。孔ヲ穿ツベキ場所ハ、ハルトマンノ定則ニ從ヒテ、上ハ外聽道ノ上壁ヲ超エズ、後ハ成ルベク、其後壁ニ近ヅクヲ可トス。常ニ注意スベキハ、深ク穿チ入レバ、竇壁又ハ硬腦膜ニ觸ルルコトアルト、初メノ一擊ニテ、既ニ竇壁ヲ露ハスコトアルトナリ。故ニ手術ノ場所ヲ能ク見定ムルハ、甚必要ナルコトナリ。凡テ乳嘴竇ノ炎症ハ、周圍ノ蜂窩ニ蔓延シ、而シテ膿ノ竇ニ潴溜スルハ、多クハ鼓室及外聽道ノ方ヘ排出スルコトヲ妨ゲラルルニヨルヲ以テ、乳嘴竇ヲ穿ツトキハ、注意シテ之ニ接シタル蜂窩ヲモ露ハサザル可カラズ。但穿チテ膿ヲ有スル大ナル洞ニ達スレバ、通常手術ハ是ニテ足レリ。更ニ竇中ニ進ムヲ要セズ。竇ハ骨外聽道ノ內半ノ後ニ於テ、少シク上方ニアリ、厚サ二乃至五密迷

ノ骨層ニヨリテ之ト隔テラル。此位置ヲ、乳嘴突起ノ外面ニテ聽道軸ト併行ノ方向ニ於テ示セバ、恰モ翼ノ附著點ニ當ルガ故ニ、此所ヲ穿テバ、慥ニ竇及之ニ接シタル蜂窩ニ達シ得ベシ。シュワルツェノ式ナル、耳翼ノ附著點ヨリ後ロ一仙迷ノ所ヲ穿ツ法ハ、乳嘴竇ノ位置ニ就テモ、横竇ヲ傷フ危險アルコトニ就テモ、共ニ解剖上ノ關係ニ適セズ。手術ヲ行フニハ、先ヅ皮膚ヲ耳翼ノ附著點、若クハ其直後ニ於テ、長サ五乃至六仙迷許截リ、截線ノ中央ハ恰モ外聽道口ノ高サニアルガ如クス。出血ハ注意シテ止ムベシ。骨膜ハ截線ヨリ前後ニ剝離シテ骨ヲ露ハシ、創緣ハ鋭鉤ニテ開ク。

骨ヲ造ルニハ、マヅ白銅貨大ノ表面ヲ、鑿ト槌トニテ穿チ去リ、夫ヨリ層々ニ深ク進ムベシ。淺キ膿竇ハ一擊ニシテ、之ニ達シ得ベシ。此時ニハ直ニ消息子ヲ以テ、膿腫ノ大サヲ調ベ、之ヲ被ヘル骨片ヲ、鑿、骨鉗子、又ハ鋭匙ヲ以テ取リ去ルベシ。若シ尚膿竇ヲ得ザルトキハ、更ニ深ク聽道ニ平行シテ、前內方ニ向ヒテ層々ニ穿チ入リ、膿竇若クハ竇ニ達スベシ。サレド既ニ深サ十六密迷ヲ超ユレバ、顏面神經管、半規管ヲ傷フ恐アルヲ以テ、其以上ニ到ルベカラズ。孔ヲ造ルニハ、成ルベク廣キヲ可トス。小ニシテ深キ孔ハ、肉芽ノ發生、瘢痕ノ形

成遲ク、從テ其治癒遲キノミナラズ、外面ハ瘢痕ヲ造ルニ拘ラズ、內部ニ肉芽ヲ貽シ、膿腫新生ノ機會ヲ生ズベシ。

第五十六圖



此手術ニハ次ノ器械ヲ要ス（第五十六圖）。

a、直及ナル鑿、及ノ徑七密迷。

b、彎及ナル鑿、及ノ徑六密迷。

c、彎及ナル鑿二ツ、及ノ徑四密迷及二密迷。

d、彎及ナル强骨刀、穿孔ノ外口ヲ廣ムル爲ニ用フ。

e、鋭匙。

此外、幅ノ廣キト、狹キトノ「スカルペル」、サキノ尖レルト圓キトノ「ピストゥリィ」、解剖用「ピンセット」、動脈「ピンセット」、「エレワトリゥム」、二三ノ鋭鉤及鈍鉤、球頭鉗子（骨片ヲ取出スニ

用フ)球頭探子、溝探子ヲ用フ。器械ハ凡テ用フル前ニ、十五分間石炭酸水ニ浸スベシ。

穿チタル孔ノ正シキ位置ヲ得タリヤ否ヤヲ定ムルニハ、太キ探子ヲ聽道ニ輸リテ上壁ニ觸レシメ、之ニ較ベテ孔ノ上方ノ境ヲ知リ、且外聽道ヨリ後方ヘノ距離ヲ測ルヲ可トス。往時ハ顱顖櫛 Crista temporalis ヲ以テ、顱底中窩ノ位置ニ均シトナセシモ、前ニ云ヒシ如ク、此高サハ人々相異ナルヲ以テ、孔ノ位置ヲ判スルニハ、價値極テ少シ。

藥液ヲ注グコトハ、術中ニモ術後ニモ要用ナラズ。繃帶ヲナスニハ、沃土仿謨「ガァゼ」又ハ消毒「ガァゼ」ヲ孔ニ充タスヲ最モ適當ナリトス。術後數日ニシテ創緣ニ過多ノ肉芽ヲ生ジタルトキハ、硝酸銀ニテ腐蝕スベシ。手術後ハ鼓室ヨリ出ヅル分泌物、概ネ直ニ止ミ、速ニ癒エテ聽覺モ亦回復スベシ。

中耳炎ト並ビ存セル鼻及咽頭急性加答兒ニハ、含嗽劑ヲ用ヒ、或ハチィグルノ霏散器ヲ用ヒテ、吸入法ヲ行フ。吸入ニハ一乃至二%ノ食鹽又ハ重炭酸曹達液、若クハ百倍乃至千倍ノ過酸化水素液ヲ用フ。其進ミタル期ニ於テハ、二%ノ「コカイン」ヲ塗布シ、或ハ霏散セシムレバ、鼻腔開通スルコトヲ得ベク、既

ニ開通スレバ、硼砂ニ一%「コカイン」水ヲ混ジ、嗅藥トシテ用フレバ效アリ。

既ニ脈衝ノ症狀去リテ、分泌物ノミ殘レルモノニハ、中耳慢性炎ノ條下ニテ說キタル法ヲ用フベシ。

「チフテリィ」炎ノ治療ハ、ブルクハルト、メリアンノ行ヒシ法ニ從ヒテ、消息子又ハ扁匙ニテ、粘著セル纖維義膜ノ凝塊ヲ去リ、又ハ石灰水ノ耳浴ヲ行フベシ。

枯死セル聽骨ノ脫シテ鼓室ニ留レル爲ニ、膿ヲ漏スコトアリ。斯ルモノハ、探子ヲ用ヒテ死骨ノ位置ヲ換ヘ、「スプリッチェ」ニテ洗ヒ採ルベシ。時トシテハ炎症消退後、肉芽ノ發生ニ伴ヒテ、腐骨ノ現レ出ヅルコトアリ。

結核性炎ニハ、通氣法及清淨法ヲ行フ。傍ラ、硼酸及沃度「フォルム」ヲ用フベシ。

炎症退キタル後モ、重聽去ラザルトキハ、毎日一回〇・〇〇五乃至〇・〇一ノ「ピロカルピン」ノ實質注射ヲ用フレバ卓效アルコトアリ。

哺乳兒中耳炎 Die Mittelohrentzundung der Säuglinge.

剖觀ノ際ニ、初生兒及哺乳兒ノ鼓室ニ、膿性或ハ粘液性ノ分泌物ヲ見ルコト

多キハ、既ニ多クノ實驗者ノ認ムルトコロナルヲ以テ、特ニ項ヲ別チテ、之ヲ說クベキ必要アリ。

近年此分泌物中ニ於テ、種々ノ細菌ヲ見出シタリ。コッセルハ伯林傳染病教室ニ於テ、生後一歲迄ノ兒屍百八中ニ就テ、八十五ノ鼓室疾患ヲ見、其分泌物中ニ、假性「インフルエンザ」菌、フレンケル重複菌、連鎖狀菌、葡萄狀菌、「ピオチアネウス」桿菌、フリイドレンデル菌等ノ單一ニ存シ、或ハ數種混在セルヲ認メタリ。トロルツハ其教科書中ニ於テ、哺乳兒ノ鼓膜ハ固有ノ强キ傾斜ヲ有スルト、厚キ上皮ヲ以テ被ハルルトノ爲ニ、之ヲ檢スルコト不可能ナリト云ヒシモ、ハルトマンハ傳染病教室ニ於テ、初生兒ノ耳病ヲ確定セン爲ニ、耳病ナキ小兒ヲモ檢シタルニ、之ヲ檢スルコト左迄難キコトニ非ズ、而シテ其耳病數ハ、略コッセルノ統計ト類似シタル統計(七十八布仙)ヲ得キト云フ。但哺乳兒ノ鼓膜ヲ驗セントスルニハ、特ニ採光ニ注意スルヲ要ス。ハルトマンハ之ガ爲ニ、日光ト半面鏡トヲ用ヒ、或ハ前額ニ固定シ得ベキ紅熾電燈ヲ用ヒキ。往々檢査前ニ外聽道ヲ清拭セズ、且耳漏斗ヲ用ヒズシテ、十分ニ鼓膜ヲ見得ルコトアレドモ、確實ナル成績ヲ得ントスルニハ、外聽道ヲ清拭シ、且狹キ耳漏斗ヲ用フルヲ要ス。ハルトマンハ細キ銅消息子ヲ用ヒテ、外聽道ノ外部ニ懸レル薄皮片ヲ搔起シテ取出シ、若シ其片大ナルトキハ、膝狀鉗子ヲ用ヒタリ。膝狀鉗子ヲ用フレバ、一回ニシテ、其大片ヲ除クコトヲ得ベシ。稀ニハ消息子ニテ搔起シタル後ニ、洗滌ヲ要スルコトアリ。外聽道ノ掃除ニハ、時ヲ要スルコト多キヲ以テ、小兒ヲ安靜ナラシムルコト、並ニ手ノ熟練セルコトヲ要ス。哺乳兒ハ絕エズ動搖スルヲ以テ、其耳ヲ掃除スルコト、年長兒ニ於ケル如ク容易ナラズ、ハルトマンハ哺乳兒ヲ牀中ニ臥サシメ、非檢側ヲ枕子ニ壓抵シテ、其耳ヲ檢スヘシト云ヘリ。

哺乳兒ニ於テモ、大人ニ於ケル如ク、多クハ其槌骨ヲ認メ得ベシ。或ハ其短突起並ニ柄ヲ見得ルコトアリ。又潮紅浸潤セル鼓膜中ニ於テ、短突起ノ隆リタル白點トナリテ現ハルコトアリ。鼓膜ノ突隆甚シキ時ニハ、鼓膜ノ後部ハ、前上方ヨリ後下方ニ走レル鉛直ナル隆線ヲナシ、其境界ニ於テ槌骨柄ヲ見ルコトヲ得ズ。尙病機進ミテ突隆甚シキニ至レバ、遂ニ短突起ヲモ見ルコト能ハザルニ至ルベシ。斯ノ如キ關係ニテ、外聽道壁ト鼓膜トノ分界不明トナリ、之ガ爲ニ大ニ診斷ニ苦シムコトアリ。聽道短キ小兒ノ鼓膜ハ、聽道壁ニ觸接

第五十七圖

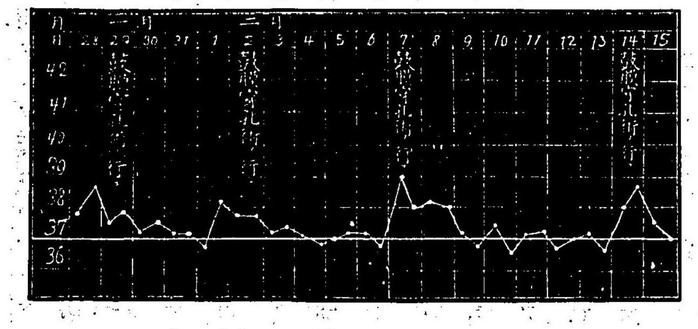

シ易シトノ說多シ。鼓膜ノ前部ハ炎症ノ度ニヨリテ、區々ノ潮紅、浸潤、帶白赤色ノ混濁突起ヲ呈ス。柔キ銅消息子ヲ以テ觸診スレバ、大ニ診斷ヲ助クルニ足ル。

大人ノ鼓室內滲出物ノ有無ヲ、探刺ニヨリテ定メ、其分泌物無キ時ニモ、毫モ患者ニ惡影響ナキ如ク、哺乳兒ニ於テモ無害ニ此探刺ヲ施スコトヲ得。

小兒ノ夜間不穩ナルカ、能ク泣クカ、又ハ時時其手ヲ觸ルルカニヨリテ、其耳病ヲ有スルヲ知リ得ルコト稀ナラズ。或ハ腦膜炎ノ症狀ヲ呈スルコトアリ。サレド斯ノ如キ症狀ハ甚ダ急性ニシテ、重症ナル者ニ於テ現ルルノミ。通常ハ體溫昇騰、體重減少ニヨリテ中耳ニ疾病アルコトヲ知ル。徐々ニ經過スル中耳炎ニシテ、高熱ヲ發シテ永ク去ラザル者アルコトハ、ハイツマンノ氣管支肺炎ヲ合併セル小兒ノ中耳炎ニ、四回鼓膜穿孔術ヲ試ミ、其穿孔後常溫ニ復セシ熱型ヲ見テモ明ナリ。(第五十七圖)。

原因ナキニ、小兒ノ消化障碍ヲ起シ、遂ニ之ヲ中耳炎ニ歸セザルベカラザルコトアリ。中耳炎ニ伴ヘル體重減少ニ就テハ、特ニハルトマンノ詳論シタル者アリ。

哺乳兒ノ中耳炎ハ、屢氣管支肺炎ニ併發ス。ハルトマンハ四十七人ノ小兒中ニ、三十七人ノ中耳炎ヲ見シガ、其中二十四人ハ、氣管支肺炎ニ併發セル者ナリキト云フ。

哺乳兒中耳炎ノ所置ハ、鼓膜ノ穿刺術ト、聽道ノ洗滌及藥粉ノ吹入トニテ足ル。

第四章　オイスタヒイ管ノ疾病

Die Erkrankungen der Eustachi'schen Röhre.

(一)　オイスタヒイ管ノ狹窄及閉鎖

Verengerung u. Verschluss der Eustachi'schen Röhre.

オイスタヒイ管ノ疾病

オイスタヒイ管ノ狹窄及閉鎖

中耳急性炎ノ、屢鼻咽頭加答兒ニ併發スルガ如ク、慢性炎モ亦之ニ併發ス。ソ

ヲ媒介スルハ歐氏管ナリ。又中耳ヲ病メルコトナクシテ、歐氏管ニノミ病ヲ發スルコトアリ。殊ニ小兒ニ於テ然リトナス。此症ハ唯器械的ニ換氣ヲ妨ゲテ、聽機ヲ傷フ。ベッォルドノ說ニヨレバ、小兒ニ發スル歐氏管病ノ半數以上ハ、本症ノ占ムル所ナリト云フ。

肝要ニシテ、且最モ多ク存スルハ、歐氏管內徑ノ狹窄、又ハ閉塞ノ爲ニ換氣ヲ妨ゲラレ、或ハ換氣ヲ止メラルルコトナリ。鼓室ノ空氣ハ外氣トノ交通絕ユレバ、瓦斯交流作用ニヨリテ容積ヲ減ジ、之ガ爲ニ外聽道ノ氣壓過勝シテ鼓膜ヲ內方ニ壓シ入ルルノミナラズ、其壓ハ槌骨ヨリ傳ハリテ、鐙骨ヲ卵圓窓ニ陷入セシメ、通常甚シキ聽覺減損ヲ來ス。時トシテハ耳ノ鐘鳴竝ニ充塞ノ感ヲ發スルコトアリ。

歐氏管ノ狹窄又ハ閉塞ヲ起スベキ原因ハ、次ノ如シ。

(一)歐氏管ノ全部又ハ局部ニ於ケル粘膜ノ腫脹。病的變化ノ腫脹ヲ來スモノハ、急性加答兒ニテハ、充血及浮腫、慢性加答兒ニテハ細胞ノ浸潤及結締織ノ新生ナリ。而シテ主トシテ之ニ關係スルモノハ、管粘膜ノ腺組織、卽囊腺、類腺組織、葡萄狀腺ナリ。殊ニ軟骨部ノ中央ニアリテハ、囊腺簇集シテ、殆ド粘膜

ノ全部ヲ占ム。ゲルラハハ此集腺ヲ以テ咽頭ノ扁桃腺ニ比シ、之ヲ歐氏管ノ扁桃腺 Tubenmandel ト名ケキ。管粘膜ノ腫脹ハ、必ズ常ニ鼻咽頭加答兒ニ併發ス。殊ニ黴毒性ノ咽頭病ニアリテハ、比較上、管ノ共ニ侵サルルコト多シ。

(二)歐氏管ノ閉塞。管口ニ分泌物ノ懸リタル時或ハ粘稠ナル分泌液ノ管內ニ溜リタルトキハ閉塞ス。時トシテハ分泌液ノ爲ニ、管壁互ニ粘著シテ、筋ノ作用ニヨルモ開キ難キコトアリ。

(三)歐氏管ニハ病ナキモ、近接セル形器ノ壓ニヨリテ、管口ヲ狹メラレ或ハ閉ヂラルルコトアリ。卽咽頭ノ扁桃腺增息、ロォゼンミュルレル窩ノ腺增息、鼻咽頭腔類腺ノ蕪生、甲介骨後端ノ腫脹、鼻ヨリ鼻咽頭腔ニ迄達シタル新生物、軟口蓋及扁桃腺ノ腫脹等ニヨリテ、管口ヲ掩ハレ、或ハ狹メラル。サレド斯ル症ハ壓ノ爲ヨリモ、管ニ併發シタル病ノ爲ニ狹メラルルコト多シ。或ハ扁桃腺甚シク增息セルモ、少シモ重聽ヲ起サザルコトアリ。

(四)ディヘンバックノ管口ノ衰弱 Kollaps der Tubenmündung ト名ヅケタルハ、筋ノ弛緩セル爲ニ生ジタル歐氏管ノ關係ヲ云フ。特ニ口蓋弓ノ破裂セル者ニアリテハ、筋ノ附著點ノ缺ケタル爲ニ、管口ヲ開クベキ働ヲ失フ。サレド口蓋

ノ破裂ハ、多クハ、重聽ヲ來サズ。管壁ノ衰弱ハ、他ノ口蓋病、殊ニ麻痹ノ爲ニ起ルコトアリ。トロルツハ斯ノ如ク管筋ノ動作ヲ損シタル者ヲ、咽頭ノ慢性加答兒ニ於テ見シコトアリト云フ。

(五)潰瘍ノ癒後、殊ニ黴毒ノ爲ニ管口狹窄シ、或ハ全ク塞ルコトアリ。

鼓室ニ病ナクシテ、歐氏管ノミ病メルモノハ、鼓膜ノ顯象竝ニ通氣後著ク聽覺ノ加ハリ若シクハ全ク回復スルニヨリテ知ラル。

之ヲ檢スルニ、鼓膜強ク內方ニ窪ム。膜ノ透明ナルコト及滑カニシテ光澤アルコトハ常ニ同ジ(第五十八圖健康ナル鼓膜、第五十九圖內陷シタル鼓膜)。此徵ヲ辨識スルニハ健康ナル鼓膜ト視較ブベシ。

第五十八圖

第五十九圖

鼓膜ノ全部強ク內陷スレバ、槌骨柄ハ水平ノ位置ヲ取リ、外觀上短カクナリタル如ク見エ、短突起ハ著ク突出シテ、白色ヲ呈ス。短突起ヨリ前後ニ向ヒテ、鼓膜緣ニ至ル迄強ク張リ出タル襞アリ。後襞ハ殊ニ著シ。時トシテハ鼓膜ノ槌砧關節ニ觸レテ、色白キ節樣ノ隆起ヲ、鼓膜ノ後上部ニ見ルコトアリ。內陷強ケレバ、鼓膜ノ中央部ハ鼓室岬ニ接シテ黃色ヲ呈ス。鼓膜ノ周緣ハ、中央部ヨリモ質硬クシテ能ク氣壓ニ耐ヘ、中央部ノ如ク強ク內陷セザルヲ以テ、二者ノ間ニ屈折ヲ生ズ。鼓膜久シク內陷スレバ、牽引セラレテ菲薄トナル。殊ニ後上部ニ於テ然リトス。菲薄部ハ往々通氣後ニ外聽道ヘ囊狀ニ膨レ出デテ、瘢痕ト見誤ラルルコトアリ。鼓膜及槌骨柄ハ、通氣後再ビ健康ノ位置ニ復ス。鼓膜ハ槌骨ヨリモ強ク外方ニ張リ出ヅルヲ以テ、時トシテハ槌骨ヲ蔽ヒ隱スコトアリ。鼓膜ノ表面ハ滑カナラズ。且光ナシ。是一旦甚シク緊張シタリシ膜ノ、綏ミテ狹キ場所ニ縮マル故ナリ。

歐氏管狹窄ノ中耳ニ於ケル影響ハ、單ニ器械的ノミニアラズシテ、多クハ脈衝ヲ誘發シ、充血、分泌及次ニ說クベキ稠變症ヲ起ス。鼓膜久シク內陷スレバ、擧上筋攣縮シ、次デ腱牽縮ス。

歐氏管開通ノ程限ハ、平常ノ嚥下作用ニヨリテ、空氣ノ鼓室ニ進入スルニ要スル氣壓ヲ測リテ知ルコトヲ得ベシ。既ニ述ベタル如ク、健者ハ微々タル壓ニテ、事足レドモ、歐氏管ニ狹窄アル者ハ、一百乃至二百密迷水銀柱ノ壓ヲ用ヒテ、初メテ通氣シ得ルコトアリ。而シテポリッチェル法ニヨリテハ、到底通氣スルコトヲ得ズシテ、「カテェテル」法ニ據ラザルベカラザルコトアリ。

「カテェテル」ニ據リ、輕微ナル壓ヲ加ヘテ、通氣シ得ル者ハ、其換氣ノ障碍、歐氏管口ニアリ。「カテェテル」能ク其所ヲ得テ、歐氏管口ニ適合セルニ拘ラズ、尙强ク壓シタル氣流ニ著ク抵抗スルハ、其障碍、歐氏管壁ニアリト知ルベシ。

換氣障碍ノ歐氏管口蓋筋ノ働ノ不全ニヨリテ起ル者ハ、嚥下及發音ノ際ニ口蓋弓ノ十分ニ擧上セラレザルニヨリテ、知ラルベシ。

發音殊ニ母音ヲ發スル際ニ、空氣ノ、僅微ノ壓ニヨリ、或ハ自ラ咽頭下部ニ流通スルハ、筋ノ働ノ不十分ナル者、之ニ反シテ、口蓋弓ノ四十乃至百密迷ノ壓ニ抵抗シ得ルハ、筋ノ働ノ尋常ナル狀態ニアル者ト知ルベシ。

明ニ歐氏管ノ模樣ヲ知ラントスルニハ、探子又ハ「ブゥシィ」ヲ用フベシ。ウルバンチシュノ說ニヨレバ、管ニ通氣スルコト難カラザルモノニテモ、尙狹窄ノ存セルコトアルハ、通常管岬ニ病アルモノナリト云フ。

往時ハ鼓膜及聽骨內陷スレバ、迷路ノ壓加ハリテ、甚シキ重聽ヲ起スコトアルベシト信ジタリ。近クハ、ボウヘロンハ、種々ノ急性及慢性ノ重聽症ヲ以テ、迷路ノ壓ノ增シタルニ由ルモノトナシ、之ヲ「オトピエジズ」Otopiesis ト名ヅケタリ。サレド解剖家及生理家ノ究メタル處ニヨレバ、迷路漿ハ導水管及內

聽道ニヨリテ、頭蓋腔ニ交通セルヲ以テ、斯ノ如キ事アルベキ理ナシト云フ。

症候

急性加答兒ニ於テハ、諸症候中、殊ニ重聽ハ甚ダ速ニ起ルモノナレバ、病者ハ通常突然病ニ罹リシヲ訴フ。又其退クコトモ甚ダ速ニシテ、加答兒癒ユレバ、嚥下運動、噴嚏、欠伸又ハ强ク鼻ヲカムニヨリテ、突然歐氏管開通シ、再ビ換氣ヲ營ミ得テ、聽覺ヲ回復ス。斯ノ如キ機會ニテ空氣ヲ通ジ得タルトキハ、耳ニ、物ノ裂ケタル如キ音又ハ拍音ヲ聞ク。聽覺ノ回復スルハ、唯一時ニ過ギズシテ、鼓室ニ入リタル空氣ノ吸收セラルルニ從ヒテ、再ビ重聽トナリ、更ニ充分ナル通氣ヲ要スルコトアリ。カカル症ハ幾度モ通氣シテ漸ク癒ユベシ。粘膜ノ稠變シタルモノハ、傳音機ノ振動セラルベキ性質永ク傷ハレテ、治シ難キモノナリ。

歐氏管ノ閉塞ハ、往時ノ如ク唯通氣ト「ブゥシィ」法トノ結果ノミニヨリテ診斷スベキモノニ非ズ、每ニ後鼻孔鏡檢法ニヨリテ、管孔ノ缺ケタリヤ否ヤヲ確ムルヲ要ス。

歐氏管ノ全ク閉塞スルコトハ甚稀ニシテ、只微毒ノ爲ニ、軟骨部ノ一部分

ヲ失ヒタル者ニ於テ之ヲ見ルベキノミ。グルゥベル及デンネルハ、嘗テ一病者ノ管口及管軟骨部ノ内端ノ、全ク缺損シタル者ヲ經驗シキ。其聽覺ハ袖時計ニテ $\frac{20}{120}$ Cm、高聲ニテ三迷ナリキト云フ。デンネルノ經驗シタル症ハ一時重聽甚シカリシモ、鼓膜ヲ穿チテ、外聽道ヨリ通氣シタル爲ニ、漸ク恢復シ得タリト云フ。

療法

第一ニ行フベキハ、鼓室ニ通氣法ヲ施シテ、重聽ヲ除クニアリ。輕キ症ハ管ノ抗抵些少ニシテ、通常ポリッチェルノ法ニ從ヒ、六十乃至八十密迷水銀柱ノ壓ヲ加フレバ通氣シ得ベシ。サレド始メテ管ヲ通ゼシムルニハ、頗強壓ヲ要スルコトアリ。一度通ジタル後ハ、強壓ハ必要ナキノミナラズ、却テ耳ヲ傷フ恐アリ。殊ニ小兒ニアリテハ、痛ヲ起スコトアルヲ以テ、ナルベク低キ壓ヲ可トス。通氣ノ妨ヲナス原因ノ、唯管中ニ溜レル粘液、又ハ管壁粘著ノ爲ナルトキハ、弱キ壓ニヨリテ數回空氣ヲ輸レバ足ルモ、時トシテハ「カテェテル」ニヨラザルベカラザルコトアリ。

往々通氣法ヲ行ヒシ時ノミハ聽覺ヲ復シ得ルモ、暫クニシテ再ビ重聽ニ戻

ルコトアリ。是一回ノミノ通氣ニテハ、管ノ開ケザル者ニシテ、管壁ニ變化アルニヨル。小兒ニ於テ、斯ル症アルハ、概ネ鼻咽頭腔ニ於ケル類腺腫ノ蕪生ニ原クモノナレバ、宜シク之ヲ檢シテ取除クベシ。

管ノ新タニ腫脹シテ、浸潤尚廣カラザル者ハ、「カテェテル」ヲ用ヒテ收斂劑(硫酸亞鉛〇・一、蒸餾水一〇乃至二〇)ヲ注ギ、古キ炎衝ニシテ咽頭粘膜ノ症狀既ニ失セ、管粘膜ノ腺狀物ノ腫脹セルノミナルトキハ、劇シキ藥劑ヲ注グ。即硝酸銀〇・五、蒸餾水一〇乃至三〇又ハ沃度「ワゾォゲン」液(沃度加倍母三・〇、純精沃度〇・三、純精「グリセリン」一〇乃至三〇)ヲ用フ。之ヲ歐氏管ニ輸ルニハ、其數滴ヲ「カテェテル」中ニ滴入シ、緩ニ輸氣球ヲ壓シテ(液ヲ鼓室迄至ラシメザルヤウ)靜ニ灑ギ入ル。其他硝酸銀ヲ太キ銀線ノサキニ鉻カシ附ケ「カテェテル」ニヨリテ管ニ輸リ、腐蝕スルコトアリ。

歐氏管ノ病ヲ治スルニ當リ、鼻咽頭粘膜ニ加答兒アラバ、夫ヲモ共ニ治療スベシ。之ニハ洗鼻、含嗽、塗擦、腐蝕等ヲ行フ。管ノ近接部ニ病アリテ、壓ヲ管口ニ加ヘ換氣ヲ妨グルモノ、即鼻咽頭腔ノ腫脹及新生物類腺物ノ蕪生、扁桃腺ノ增息、鼻茸ノ如キハ取除クベシ。

歐氏管加答兒及分泌物アル中耳加答兒ニ於テハ、常ニ精シク鼻腔ヲ檢スベシ、別ニ鼻病アルコトヲ氣附カヌ病者ヲ檢シテ、耳病ノ原因ヲナセル下甲介骨後端ノ腫レタルヲ見出スコトマヽアリ。

含嗽ハ粘膜ニ效アルノミナラズ、管口蓋弓筋ニ力ヲ與フルモノナリ、直接ニ筋ニ作用セシムル爲ニ、平流電氣ヲ用ヒテ效ヲ收メ得ルコトアリ、之ニハ其一極ヲ頸ノ外面ニ、他極ヲ口蓋弓ノ下面ニ抵ッ、其他鑷線ノ端ノ球形ヲナセルヲ鼓室細管ニ入レテ電子トナシ、ソヲ「カテェテル」ニヨリテ歐氏管ニ輸リ、直ニ其部ニ働カシムルコトアリ。

鼻腔ノ腫脹ハ、電氣燒灼法ヲ用ヒ、或ハ「クロォム」酸ニテ腐蝕シ、或ハ括線ニテ除ク。

「プゥシィ」法ハ、一時世ニ棄テラレシモ、近來ウルバンチシュハ之レヲ用ヒンコトヲ主張シ、中耳ノ慢性病ニシテ、重聽、能覺性耳鳴アルモノニ著效アリト云ヘリ。

時トシテハ「プゥシィ」法ノ、通氣法ヨリモ良效アルコトアリ。「プゥシィ」ハ其用後ニ通氣シ易キノミナラズ、ウルバンチシュノ經驗ニヨリテ立テタル意見ノ如ク、「プゥシィ」ノ歐氏管ニテ三叉神經ノ知覺枝ニ働ク刺戟ハ、反導性ニ聽機ニ關渉スルモノナリ。

近年管狹窄ニ電氣療法ヲ應用ス、卽鑷線ノ尖端ノ球狀ヲナセルモノヲ、謹謨「カテェテル」ヲ通ジテ管內ニ輸リ、約三「ミリアムペル」强ノ電流ヲ通ズ、瘢痕ハ甚ダ治シ難シ、嘗テ歐氏管ニ輸リテ其前壁ヲ切開スヘキ器ヲ作リシ者アリシモ、之ニヨルモ、尙持續シタル成績ヲ得ルコト難シ。

管壁ノ全ク癒著シタルモノハ、鼓膜ニ孔ヲ穿チテ、症ヲ快クスルコトヲ得ベシ、外聽道ヨリ空氣ヲ輸リテ鼓室ニ充ストキハ、ダトヒ後ニ至リテ其孔閉ヅルモ、尙持續シテ輕快スベシ、若シ良效ナキトキハ、槌骨ト共ニ鼓膜ヲ截リ取リテ、久シク孔ヲ存セシムルコトヲ要ス。

オイスタヒイ管ノ異常開哆獨聽

(二) オイスタヒィ管ノ異常開哆、獨聽 Abnormes Offenstehen der Eustach ischen Röhre. Tympanophonie oder Autophonie.

管口蓋筋ノ靜止セル時ハ、百乃至二百密迷ノ水銀柱ニ均シキ程ノ强氣壓ヲ用フルモ、嚥下運動ヲナサザレバ鼓室ニ通氣スルコト能ハザルモノナルニ、

往々僅ノ壓ニテ通氣シ得ルコトアリ、斯ノ如キ際ニハワルザルワノ法ニヨリテ少シク氣壓ヲ加フルモ、既ニ通氣シ、耳ヲ驗ズルニ、鼓膜ハ呼吸ニツレテ運動スルヲ見ル、是呼吸毎ニ鼓室及咽頭ノ空氣ノ交換スルニヨリテ起ルモノナリ。此關係ニヨリテ、一過性又ハ持續性ニ獨聰ト名ヅクル症ヲ現ハスモノトス。Ph. Yagoハ、自ラ時々一側ノ管開啓ヲ發シ、呼氣ノ際ニ鼓膜、外聽道ノ方ニ膨レ出デテ、自ラ發スル聲ヲ、常ヨリモ甚ダ強ク感ジタリ。プレムミングハ、自ラ口蓋筋ヲ收縮セシメ、隨意ニ歐氏管ヲ開キテ獨聰ヲ起シ、呼吸ト共ニ高キ戰グ聲ヲ感ジ、發聲スレバ一種ノ高キ鐘聲樣ノ餘響ヲ覺エキ。嘗テ或俳優ノ舞臺ニテ謠ヘル際ニ、己ガ聲俄ニ高ク耳ニ響キテ、非常ニ謠フコトヲ妨ゲシガ、後暫クニテ治シタル者アリキ。プルンネルノ經驗ニヨレバ、獨聰ハ頭ヲ横ヘタル時ト、前ニ傾ケタル時トハ起ラズ。是前下方ノ膜壁ノ、軟骨壁ニ觸レテ管ヲ瓣狀ニ閉ヅル故ナリ。此事ハハルトマンモ說キタリ。凡テ形質減少又ハ管壁ノ彈力ヲ減ゼシムル病、タトヘバ急性及慢性ノ鼻粘膜炎及中耳炎ニ於テ獨聰ヲ發ス。ハルトマンハ此症ヲ甚シク體力ノ衰ヘタル者ニ於テ經驗シキ。卽チ劇シキ肺炎ニ罹リテ、甚シク衰弱シタル一病者ノ、獨聰ヲ患ヘ、後チ體力ノ恢復スルニ從ヒテ、治シタル者アリキ。是恐クハ管軟骨ノ下ナル軟部ノ瘠セタル爲ナルベシ。

ポオルテン Poorten ハ、獨聰ノ、歐氏管ノ異常ニ開キタル爲ニ起ルモノナルコトヲ確メントシテ、次ノ如キ試驗ヲ行ヒタリ、卽チ「カテェテル」嚥ノ窪メル側ニ孔アルモノヲ管口ニ輸リ、ザテ其孔ヲ閉ヅレバ、獨聰止ミ、開ケバ再ビ起ルコトヲ檢シタリ。

豫後ハ良ナラズ。殊ニ「アトロヒィ」ニ原ケルモノハ不良ナリ。加答兒ト衰弱トニヨリテ起レルモノハ、治スベキ望アリ。

獨聰ハ稀ニ見ル症ナリ。

療法

加答兒ニ原ケル獨聰ハ、前ニ云ヒシ如クニシテ治セシメ、體力ノ衰ヘタルニ由レル者ハ、之ヲ强クス。粘膜ヲ腫起セシムベキ種々ナル方法、タトヘハ洗鼻、注藥、刺戟藥ノ撒布等ハ、一時獨聰ヲ治スレドモ、腫脹止メハ再發ス。「グリセリン」又ハ「ワゼリン」油ヲ聽道ニ滴入シテ外耳ニ密栓ヲ行ヘバ、獨聰ノ不快ヲ減ジ得ベシ。劇シキ症ニハ、短キ「カテェテル」檫ノ器ヲ用ヒテ歐氏管ヲ閉ヅルコト

アリ。

耳筋ノ神經病

(三)耳筋ノ神經病 Neurosen der Ohrmuskeln.

甚ダ稀ナル病ニ數フベキハ、機能損傷及耳筋ノ强直ナリ。而シテ之ニ罹ルコトアルハ、鼓膜緊張筋、鐙骨筋及歐氏管筋ナリトス。

鼓膜緊張筋ノ痙攣ハ、往々一時ノ外來ノ影響、殊ニ「カテテル」ヲ行ヒタル後ニ發スルコトアリ、卽チ相次デ發スル拍音ヲ生ジテ、他ヨリモ察シ得ラルルコトアリ。筋ノ攣縮ニヨリテ起ル雜音ヲ、隨意ニ一分時間ニ百乃至百五十回モ發シ得ル者アルコトハ、前ニ耳鳴ノ章下ニ記シタリ。緊張筋ノ攣縮ハ、通常口蓋弓又ハ外喉頭筋ノ强直ニ伴ヒテ發ス。シュワルツェハ一病者ノ軟口蓋ヲ攣縮スルト共ニ、相次デ速ニ拍音ヲ發シ、同時ニ鼓膜ノ內方ニ動クヲ見シコトアリ。ベックハ拍音ト口蓋ノ擧上トノ、脈搏ニツレテ起リ、鼓膜ニハ少シモ運動ヲ見ザル者ヲ報告シタリ。ポリツチェルノ經驗シタルハ、鼓膜ノ運動缺ケタル者ニシテ、拍音ハ平流電氣ヲ用フルコト六回ニシテ癒エタリ。

顏面筋、殊ニ眼瞼筋强ク攣縮スレバ、鐙骨筋モ亦攣縮ス。是兩者共ニ顏面神經

オイスタヒイ管ノ異物

ノ分布スルヲ以テナリ。始メテ此事ヲ明ニセシハ、ルセナリ。ヒッチグハ斯ノ如キ症ニハ、蜂聲ヲ感ズベシト云ヘリ。顏面神經ノ痙攣ノ際、斯ル聽感ヲ起ス所以ハ、鐙骨筋ノ共動ニヨリテ說明シ得ベシ。眼瞼搐搦ヲ發スル際、雙耳ニ堪ヘ難キ戰グ聲ヲ發シ、後ニハ絕エズ之ヲ發スルヤウニナリシモノヲ、ゴットスタイン經驗シキ。此戰グ聲ハ、乳嘴突起ノ前下角ノ一定點ヲ壓スレバ、其間ノミ止ム。平流電氣ヲ用フルモ亦然リ。後者ニ於テハ、往々永久ニ耳鳴ヲ除キ得ルコトアリ。表情性顏面痙攣ニ於テ、恰モ大ナル鳥ノ、靜ニ翼ヲ打ツガ如キ戰グ聲ヲ感ジ、後ニハ漸ク低調ノ蜂聲ニ變ジタルモノアリ。之ニ感傳電氣平流電氣ヲ試ミシモ、共ニ效ナカリキ。ブルンネルニヨレバ、調低クシテ荒ク、恰モ鳥ノ大ナル翼ヲ打チテ耳前ヲ過ギタル如ク、ハタハタト聞ユル音ヲバ、歡喜ノ情ヲ表スル運動ノ際、感動極リタル時ニ發スルコトアリト云フ。此翼ヲ打ツ如キ音感ハ、各筋ノ攣縮ノ時間ニ一致セリ。

(四)オイスタヒイ管ノ異物

Fremdkörper in der Eustachi'schen Röhre.

今ニ至ル迄ニ經驗シタル歐氏管ノ異物ハ次ノ如シ。管テ長キ間耳鳴ニ罹レル男子ヲ、死後剖觀セシニ、管內ニ於テ麥ノ刺毛ヲ見出シキ(フライシュマン)。又鳥ノ羽ノ管ニ留レルヲ見シコトアリ(ヘクシェル)。蛔蟲ノ管ヨリ鼓室ニ入リタル爲ニ、烈シキ痛ヲ起シシコトアリ(アンドレイ)。近クハライノルドノ、數多ノ蛔蟲ノ、鼻咽頭腔ヨリ管ニ入リ、鼓膜ヲ破リテ這ヒ出デタル經驗アリ。シュワルツェノ歐氏管ノ狹窄ヲ療スル爲ニ、「ラミナリヤブッシィ」ヲ行フコトヲ命ジタル以來、屢其一部ノ折レテ、管內ニ殘留セルモノヲ見ル(マイエル)。鼓室ニ根アル「ポリユッペン」ノ、管內ニ入込ムコトアリ(マイスネル)。尙此中ニ數フベキハ、栓子樣ニ固リタル分泌物ノ、管ヲ塞ゲル者ナリ。是ニ就テダウシェルノオモシロキ經驗アリ。卽一病者ノ後鼻孔ヲ鏡驗セル際、管口ヨリ七密迷許突出セル暗黃色ノ栓ヲ見出シ、之ヲ「カテテル」ニテ洗ヒシニ、病者ハ恰モ發砲シタル際ノ如キ爆音ヲ感ジテ、栓脫ケ、一時痛並ニ眩暈ヲ起シシモ、聽覺ハ直ニ故ニ復シキト云フ。硬膠謨製ノ「スプリッチェ」ニテ鼻ヲ洗フ際ニ、其尖破碎シテ、長サ六密迷厚サ一・五密迷ノ破片ノ、鼓室ニ入リテ脈衝ヲ起シ、後ニ鼓膜破レテ外聽道ノ方ニ脫出シタルコトアリ(シャルレ)。三仙迷許ノ燕麥ノ穗莖ノ、歐氏管ヨリ鼓室ニ入リ、之カ爲ニ脈衝ヲ起シ、破孔ヨリ外聽道ニ出デシヲ、病者自ラ取リ去リシコトアリ(ウルバンチシュ)。又外聽道ヨリ入リタル縫針ノ、咽頭ニ出デテ、口ヨリ吐キ出サレタルヲ經驗シタルコトアリ(アルベルト)。

鼓膜ニ破孔ナキ中耳慢性加答兒中耳ニ於ケル分泌物ノ瀦溜

第五章　鼓膜ニ破孔ナキ中耳慢性加答兒、中耳ニ於ケル分泌物ノ瀦溜

Chronischer Katarrh des Mittelohres ohne Perforation des Trommelfells. Exsudatansammlung im Mittelohre.

中耳慢性炎ノ、分泌性ニシテ鼓膜ニ孔ヲ生ゼザルモノハ、或ハ特發シ、或ハ他病ニ併發ス。前者ハ誘引ナキコトアリ、或ハ全身病、殊ニ急性發疹病ニ於テ生ジ、鼓室粘膜ノ局所症著カラズ。充血、腫脹及分泌增加ヲ以テ、慢性ノ狀態ニ移ルコトアリ。後者ハ最モ屢鼻咽頭加答兒ニ併發シ、同時ニ歐氏管モ亦病ニ罹リ、單ニ歐氏管ノミヲ病メルモノヨリモ、重聽甚シク、且通氣法ニヨリテ聽覺ノ回復スルコトモ僅ナリ。分泌物ハ、急性加答兒又ハ急性炎ノ續症トシテ存シ、病、慢性ニ變シテ、爾餘ノ急性症ハ消ユルモ、尙吸收セラレズ、且歐氏管ヨリ

モ漏レズシテ、鼓室ニ滞溜ス。

滞液ノ性質ハ、發病ノ狀態ニ關セズ、故ニ特發セルト、中耳急性炎又ハ鼻咽頭加答兒ニ原ヅケルト、然ラザルトニ拘ラズ、或ハ漿性ナルコトアリ、或ハ粘液性ナルコトアリ。慢性ノ滞液九十七例ニ就テ、試ニ鼓膜ヲ穿チシニ、其性質ハ漿性八、漿粘液性十四、純粘液性六十七、粘液膿性八ナリキ(シュワルツェ)。古キ滞液ハ多クハ無色ニシテ、甚濃キ粘液性ナリ。炎衝ノ症狀無クシテ溜レル鼓室內ノ漿性液七例ニ就テ、スタヒロコッケン(カンタク)ヲ驗出シタリ。

鼓室ニ滞液アル者ノ、鼓膜ノ狀態ニ就テハ、ポリッチェルノ驗シタルモノアリ。卽分泌物全ク鼓室ヲ充タセルトキハ、鼓膜ノ色、黑ズミテ、灰白色ニ淡綠ヲ雜ヘ、其分泌物粘液膿性ナレバ、暗黑色ニシテ微カニ黃色ヲ帶ブ。此黃色ハ、殊ニ鼓膜臍ノ後口、鼓室岬ニ當レル部ニ著シ。斯ク分泌液ヲ透視スルニヨリテ現ルル黃色ハ、鼓膜ノ甚シク內陷シテ、鼓室岬ニ觸レタル時ノ色ト見マガフコトアリ。之ヲ區別スルニハ、探子ヲ用フ。鼓室ニ溜レル液少キ時ニ、鼓膜透明ナレバ、液界ニ明ナル分劃線ヲ現ハス。其線ヨリ上ハ鮮カニシテ、下ハ黑シ。分劃線ハ頭ヲ前後ニ傾クルニ從ヒテ、位置ヲ變ズ。往々通氣ノ後、分泌物中ニ泡ヲ

見ルコトアリ。但鼓膜濁レルトキハ、此線ニヨリテ滞液ノ有無ヲ知ルコトヲ得ズ。

鼓膜ノ表面ハ區々ナリ。歐氏管狹メラレテ、鼓室ニ少シク濃稠ナル分泌物アルトキハ、鼓膜著ク內陷シ、粘液膿性ノ分泌物多量ニ溜レルトキハ、鼓膜ハ少シク外方ニ膨レ出デテ、其面恰モ扁平トナル。鼓膜ノ弛緩部、卽チ後上部ハ、分泌物多量ニ溜リタル時ハ、半球狀ニ膨レ出デテ、其狀恰モ換氣絕エテ「アトロヒィ」シタル鼓膜ノ、通氣後ノ現象ニ似タリ。

聽診法ハ必シモ確カニ鼓室ノ分泌物ノ有無ヲ告グルモノニアラズ。ダトヒ水泡音ヲ聞クコトアルモ、ソハ壓歐氏管ヨリ鼓室ニ吹込マレタル粘液泡ニヨリテ起ルコトアリ。又鼓室ニ粘液アルモ、稠キトキハ水泡音ヲ發セズ、之ニ反シテ拍音ヲ聽キ得ルハ、慥ニ分泌物ナキ徵ナリ。分泌物ノ有無ハ鼓膜ヲ截リテ確ムルヲ以テ最モ正確ナリトス。鼓膜ノ切開ハ、人ノ云ヒハヤス程ニ害アルモノニアラズ。

鼓室ニ分泌物ノ溜リタル爲ニ起ル重聽ハ、歐氏管ノ腫脹ト、傳音部ノ弛張異常トヲ兼ヌル時ハ頗ル甚シ。骨導ハ迷路ヲ侵サレザル時ハ、少シモ變セズ。往

往耳ニ一種ノ雜音(拍音、水泡音或ハ鼓舌音)ヲ感ズ。頭ヲ動カセバ物ノ耳中ニテ動クヤウナル感アリ。仰臥スレハ聽覺著ク加リ、直立スレハ再ビ減ズルコトアリ。是鼓室內ノ分泌物ノ移動スルニヨル。能感性聽覺ハ通常著カラズ、或ハ缺クルコトアリ。往々劇シキ耳鳴及眩暈ヲ起スコトアリ。

分泌物膿性ナル時ハ、鼓膜ニ孔ヲ生ズルコトナクシテ、室壁ニ「カリエス」ヲ起シ、漸ク頭裡ニ及ビテ死ニ歸スルコトアリ。斯ル滯膿ハ、肺癆及「チフス」ノ後ニ見ルコト多シ。膿粘液性分泌物ハ、嬰兒ニ見ルコト最モ多シ。

療法

療法トシテ行フベキコトハ次ノ如シ。一、存シタル分泌物ヲ除クコト、二、分泌物ヲ生ズル原因ヲ除クコト。三、粘膜ノ慢性炎ヲ治スルコト。

一タビ溜レル分泌物ヲ除ケバ、概ネ全治ス。サレド分泌ヲ促ス原因依然トシテ存スレバ、更ニ滯溜スベシ。殊ニ鼻及鼻咽頭腔ヲ病メルモノニ於テ、然ルコト多シ。

分泌物ヲ除クニハ、種々ノ方法ヲ用フ。頭ヲ反對側ニ傾ケテ通氣法ヲ行ヘバ(ポリッチェル)、空氣ハ能ク其分泌物ヲ鼻咽頭腔ニ排出ス。薄キ分泌物ハ、殊ニ容易ニ除カルベシ。數回通氣スレバ全ク除キ得ルモノナリ。管ノ腫脹ヲ兼ヌル者ハ除キ難ク、粘稠ナル分泌物ハ除キ得ズ。斯ノ如キ症ニハ消毒法ヲ行ヒタル後チ穿孔術ヲ行フ。鼓膜ヲ截リタル後ハ、通氣法ヲ行ヒテ分泌物ヲ外聽道ニ排出スベシ。往々通氣法ニテハ效ナク、溫水又ハ一%ノ食鹽水ヲ「カテェテル」ニテ注ギテ(シュワルッェ)除キ得ルコトアレドモ、之ガ爲ニ脈衝ヲ起スコトナキニアラズ。

吸ヒテ分泌物ヲ除ク法ヲ稱用スル者アリ。卽截リタル鼓膜孔ヨリシテ分泌物ヲ外聽道ヘ吸ヒ出ス法ナリ(ヒントン、シャルレ)。又歐氏管ヨリ吸フコトアリ。前者ニハ、プラワッツノ「スプリッチェ」ノサキニ細管ヲ附ケタルモノ、又ハ特別ニ作リタルシャルレノ分泌物吸子ヲ用ヒ、後者ニハ、鼓室細管ヲ「カテェテル」ニヨリテ鼓室ニ輸リテ用フ(エェベル、リイル)。サレド兩者共ニ用ヒラルルコト頗稀ナリ。是分泌物薄ケレバ、斯ル法ヲ行ハズトモ、單簡ノ法ニテ除カルベク、粘稠ナルハ、タトヒ吸力强シト雖、斯ル細管ニテハ取出シ難ケレバナリ。沈著セル液ヲ悉ク除クニハ、中耳慢性膿炎ノ條下ニ細說スル、硬製ノ鼓室管ヲ用フベシ。

鼓膜ノ穿孔法ハ豫メ石炭酸、グリスリン、又ハ「コカイン」溶液ヲ以テ鼓膜ヲ麻醉セシメ、鼓膜刀ニテ之ヲ截ル。截ルベキ場所ハ、膜ノ下半ニ於テ後部ヲ撰ブベシ。之ニ次デ通氣ヲ行ヒ、或ハ藥液ヲ注ゲバ、往々鼓室及乳嘴突起ニ溜レル多量ノ分泌液排泄セラル。截孔ハ反應性炎ヲ起サザレバ、數日ニテ癒ユベシ。孔ヲ作リシ次ノ日ニ再ビ通氣シテ多少殘レル分泌物ヲ排除シ、且鼓膜ノ位置ヲ舊ニ復スベシ。反應性炎ヲ起スコトハ甚ダ稀ナリ。若シ之ヲ起セバ、通常穿孔後第二日或ハ第三日ニ於テシ、而シテ速ニ經過スベシ。

歐氏管ノ腫脹ヲ兼テ、換氣ヲ妨グル者ハ、前ニ說キシ如キ處置ヲ施スベシ。殊ニ鼻咽頭腔ノ病ニ注意スルヲ要ス。

前ニ云ヒタル方法ニヨルモ、分泌物尙滯ルトキハ、ソヲ吸收セシムル爲ニ、歐氏管ヨリ亞兒加里溶液ヲ注射ス。之ニハ炭酸曹達一〇、蒸餾水一〇〇〇ノ溶液ヲ用フ。最良キハ苛性加里汁三滴ヲ三〇〇ノ蒸餾水ニ和シタル液ナリ。充血性腫脹アル者ニハ、收斂劑、卽チ硫酸亞鉛〇・一乃至〇・二ヲ蒸餾水二〇〇ニ和シテ用フ。

第六章　中耳慢性膿炎　Otitis media purulenta chronica.

耳ヨリ膿性分泌物ノ洩ルル者ハ、概ネ鼓室ニ病アリト認メテ可ナリ。分泌物ハ鼓室粘膜ニ產シ、鼓膜ノ破孔ヨリ漏レ出ヅ。外聽道ニ炎衝アリテ分泌物ヲ洩スコトナキニアラザレドモ、ソハ甚ダ少數ニシテ、世ニ所謂耳漏ハ、概ネ鼓室ノ病ナリ。

中耳慢性膿炎ハ、多クハ中耳急性炎ニ原ヅキ、治療ノ不適當、障碍ノ保續、體質不良等ノ關係ニヨリテ、慢性ニ轉ジタルナリ。殊ニ發疹病ニ併發シテ甚シク鼓膜ヲ損シタル急性炎ハ、癒エ難シ。故ニ中耳慢性膿炎ノ既往症ヲ問ヘバ、多クハ猩紅熱、窒扶斯、麻疹等ニ原ケルモノナルコトヲ知ル。

分泌物ノ性質ハ、漿膿性、粘液膿性、純膿性等甚ダ區々ナリ。之ヲ驗スルニ、屢外聽道ノ全ク分泌物ニヨリテ充タサレタルヲ見ル。分泌物ノ性質ハ一樣ナルコトアリ、或ハ其中ニ塊、又ハ膜樣片ヲ混ズルコトアリ。後者ハ分泌物ノ稠厚トナリ、或ハ上皮ノ剝落シタルニヨリテ生ズ。分泌物ノ量ハ甚ダ多クシテ、屢綿ノ栓子ヲ取換フベキコトアリ。寢タル中ニ液洩レ出デテ、枕ヲ潤ホスコト

アリ、或ハ量甚ダ少クシテ、之ヲ檢スルニ、唯外聽道ノ深部又ハ鼓室壁ノ、膿被ニヨリテ掩ハレタルヲ見ルノミナルコトアリ、分泌物ノ漏出ヲ妨グルハ、破孔小サキトキ、腫脹强キトキ、「ポリュウペン」ヲ生ジタルトキナリ、漏出ヲ妨ゲラレタル分泌物ハ、漸ク濃クナリテ塊片ヲツクリ、薄キ膿ニ混ジテ存ズ、ソヲ認ムルハ、殊ニ鼓室ノ上後部及乳嘴竇ナリ。

中耳粘膜ノ分泌物、空氣ニ觸ルレバ、體溫ノ爲ニ分解ヲ促サレテ惡臭ヲ放チ、其中ニ種々ナル「バクテリエン」蕃殖ス、故ニ古キ耳漏ニ於テハ、甚ダ不快ナル胸惡キ腐臭ヲ放ツ、腐敗性ノ分解ヲ起セバ、其臭氣最モ甚ダシクシテ、腐リタル牛酪ノ如シ、斯ノ如キ者ニ觸レタル銀製探子ハ、其部ニ化生シタル硫化水素ノ爲ニ、褐色ニ、染メラルルコトアリ、嗅ギテ嘔氣ヲ催ス程ノ臭氣アル耳漏アル者ハ、常ニ泥近者ヨリ擯斥セラル、是病耳ノ不快ナル臭氣ハ、空氣ニ混ジテ直ニ近ヅク人ヲ襲フ故ナリ。

往々病者自ラモ不快ナル臭氣ト味トノ爲ニ苦メラレ、且分泌物ノ歐氏管ヨリ咽頭ニ降ル爲ニ、消化器ヲ傷ハルルコトアリ。

破孔ノ大サハ區々ニシテ、唯針頭程ノモノアリ、或ハ鼓膜ノ全ク破レ果テタルモノアリ、孔ハ通常一ツナレドモ、稀ニハ二ツ又ハ二ツ以上ナルコトアリ。

破孔大ナルモ、通常鼓膜ノ周緣ト槌骨ノ兩側部トノミハ殘留ス、槌骨柄ハ往往强ク內方ニ牽カレテ、水平ノ位置ヲ取リ、之ヲ檢スルニ、唯短突起ノミ强ク隆起シテ見ユルコトアリ、或ハ槌骨ハ常ノ位置ナガラニ存シ、下方ニ向ヒテ垂レタル如ク見ユルコトアリ、通常鼓膜ノ殘片ハ肥厚シテ屢石灰ヲ沈著ス。

其表面ノ狀態モ亦一樣ナラズ、時トシテハ殘片ノ一部又ハ全部ノ內方ニ牽カレテ、相對セル鼓室壁ニ癒著スルコトアリ。

分泌物ヲ除キタル後ニ檢スルニ、小ナル破孔ハ色黑ク見エテ、明ニ其周圍ヨリ界セラレ、大ナル破孔ハ孔ヨリシテ鼓室ノ粘膜ヲ見ルコトヲ得ベシ。鼓室粘膜ニハ、充血性ノ腫脹、細胞ノ浸潤及結締組織ノ新生アリ、腫脹ハ一樣ニシテ平滑ナルコトアリ、或ハ各所ニ限ラレタル肥厚アリテ、顆粒狀ニ見ユルコトアリ、往々「アトロヒィ」ヲ生ズルコトアリ、粘膜ノ模樣ヲ詳ニスルニハ、探子ヲ用フベシ。

中耳慢性膿炎ノ病理ニ於テ、特別ノ位置ヲ與フベキハ、スラブネル弛膜ニ破孔シタルモノナリ、此症ハ屢膽脂瘤ノ發生ヲ兼ネ、且最モ死ヲ致シ易キ合併

症ヲ起ス。治療ヲ化膿部ニ行フニハ、特別ノ方法ニヨラザルベカラズ。タトヒ歐氏管ヨリ通氣ストモ、膿ヲスラブネル弛膜ノ破孔ヨリ除クコトハ概ネ爲シ得難シ。是兩者ノ互ニ交通セザル故ナリ。

プルスサク及ポリッチェルハ、スラブネル膜ト槌骨頸トノ間ニ、薄キ膜ニテ圍マレタル洞ノ、一個又ハ數個アルコトヲ示シタリ。近クハクレッシュマンハ稍大ナル洞ノ存ズルコトヲ記シ、ソヲ槌砧鱗骨洞ト名ヅケタリ。此解剖上ノ經驗ニヨリテ、斯ル洞ニ膿ノ溜ルコトアルモ、素ヨリ鼓室ニ通ゼザルガ故ニ、歐氏管ト破孔トノ間ノ交通ハ絶エタリトノ說ヲ生ゼリ。

此洞上ニ、內方ヨリハ槌骨頭ト其後ニアル砧骨トニヨリテ界セラ

第六十圖

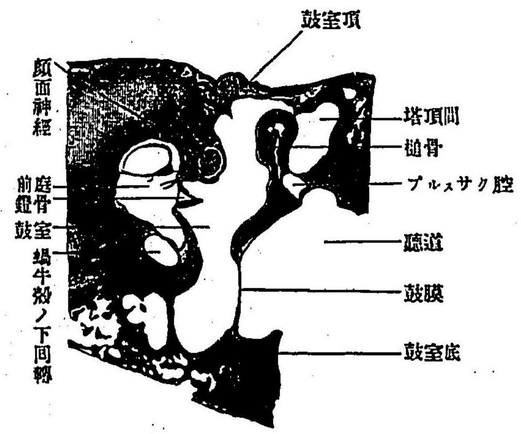

レタル塔頂間アリ。是等ノ諸室ハ殆ド鼓室ト遮斷セルヲ以テ、此室ニノミ限ラレタル膿性ノ變化ヲ起スコトアリ。卽チ此諸室ニ於テ粘稠ナル膿性分泌物、膿脂瘤「ポリュペン」、骨疽、殊ニ槌骨頭ノ骨疽ヲ見ル。シュワルツェハスラブネル弛膜ノ槌骨短突起ニ對シテ、鉛直ニ在ル部ノ破孔ハ、槌骨ノ骨瘍ニ由ルモノト認ムベシト云ヘリ。

ハルトマンノ自ラ剖屍ヲ行ヒテ藏セル病理的標本中ノ五個ノ顳顬骨ニ就テ記述セルモノアリ。其中四個ハ、スラブネル膜ニ生孔シタルモノニシテ、就中三個ハ腦膿腫、一個ハ靜脈竇ノ「トロンボォス」ニテ死シタルモノナリ。他ノ一ハ、生存中別ニ合併症ナキ中耳慢性炎ニシテ、鼓膜ノ前下部ニ破孔アリ。スラブネル膜ニ瘢痕アルモノナリ。

ハルトマンハ鼓室ニハ次ノ如キ變化アルヿヲ記セリ。卽チ元來鼓室ノ上部ハ、亞米利加人ニ「アッチク」Attic ト呼バレ、ハルトマンノ塔頂間 Kuppelraum ト名ヅケタル腔アリ、其下方ハ膜ヲ以テ閉ヂラレタリ。而シテ其膜ハ、槌骨頸ノ高サニ於テ、頸ヨリ前後ノ方ニ、鼓室ノ內外壁ノ間ニ張リ廣ガリ、其緊張筋ノ腱ヨリ前ハ、歐氏管ノ鼓室口ヲ超エ、後ハ乳嘴突起口ノ下壁ニ及ブ。

標本中ノ一ニ於テハ、此間全ク閉ヂラレ、二ニ於テハ緊張筋腱ノ前ニテ、塔頂間ノ前部ト、鼓室ノ前下部トノ間ニ小孔ヲ有セリ。又鼓膜ト鼓室壁トノ間ニ、膜様ノ癒著アルモノアリキ。

斯ノ如キ關係ニテ、歐氏管トスラプネル膜破孔トノ交通ハ障碍セラル。故ニ塔頂間ニ溜レル濃キ分泌物ヲ悉ク除カントスルニハ、唯鼓室細管ニヨリテ洗ヒ得ルノミニシテ、歐氏管ヨリ洗フトモ其部ニ達セザルヘシ。

第四ニ於テハ、鼓膜ト砧骨トノ間及砧骨ト鼓室内壁トノ間ニ癒著アリテ、之ガ爲ニ塔頂間ノ後部ハ、鼓室ノ後下部ヨリ閉ヂラレタリ。第五ハスラプネル膜ニ瘢痕アルモノニシテ、槌骨及砧骨ヨリ膜様ノ索出デテ塔頂間ノ外壁ニ附著セリ。此間ニハ上方ニ開キタル道ヲ餘セドモ、其部ハ分泌物ニヨリテ栓塞セラレタリ。

標本中ノ三個ニハ、「ポリュウペン」アリテ、破孔ノ緣ヨリ生ジ、破孔ト塔頂間トニ坐セリ。聽骨、殊ニ槌骨頭ニハ、骨潰瘍様ノ變化アリ。爾餘ノ二個ニ於テハ鼓室及乳嘴突起内ニ膏脂瘤、眞珠腫ヲ生ジ、殊ニ其一ニハ酪様ノ濃膿アリ。

此等ノ標本ニヨリテ考フレバ、「プルスサク」、「ポリッチェル」、「クレッツマン」ノ云ヒシ如キ、彼ノ甚ダ薄キ膜ニテ閉ヂラレタル洞ノ眞ニ存スルコトハ疑ハシ。寧ロ稠厚ナル膿或ハ上皮ノ塊片ノ懸リタル所、或ハ肉芽ヲ生ジタル所ニハ、其周圍ヨリ膜様ノ索ヲ生ジテ、是等ノ異物ノ如クニ働ケルモノヲ、他ノ健康部ヨリ隔テントスルナリト云フヲ穩當ナリトス。

鼓室壁ト聽骨トノ間ノ、膜様索ノ數様ノ新生物ハ、鼓膜及聽骨ヲ除クモ可ナル場合ニノミ、充分取去ルコトヲ得ベシ。

鼓室粘膜ハ、常ニ鼓膜ニヨリテ外來ノ刺戟ヲ避ク。故ニ一旦鼓膜缺クルコトアラバ、粘膜ハ凡テノ刺戟ヲ受ク。往々中耳慢性膿炎ノ經過中ニ、急症ヲ倏起スルコトアルハ是ガ爲ナリ。殊ニ鼻咽頭加答兒アル者ニ於テ然リ。此際ニハ分泌物一時減ジ、二日或ハ三日目ニ至リテ更ニ大ニ增ス。鼓室ト鼓膜トハ新シク脈衝ノ狀態ヲ現ハシテ、强キ痛、耳鳴、搏動性雜音、甚シキ重聽ヲ起ス。斯ノ如キ反應性ノ脈衝ハ、治療及手術ノ爲、或ハ刺戟スベキ藥物ヲ用ヒタル爲ニ發ス。粘膜ノ脈衝全ク退クトモ、鼓膜ニ物質ノ損傷アルモノハ、更ニ病ニ罹ルベキ素因ヲ殘ス。最モ屢其誘引トナルハ、澡浴ノ際冷水ノ耳ニ入ルコト、及寒

氣ニ犯サルルコトナリ。

中耳慢性炎ニ於ケル重聽ノ度ハ、多少鼓膜ノ破孔ノ大サニ關スレドモ、迷路窗ノ振動スベキ性質ノ傷ハレタル多少ハ、最之ニ關係アリ。故ニ破孔小キモ重聽甚シキコトアリ。之ニ反シテ鼓膜全ク破レ果テテ、槌骨ノ缺ケタル者又ハ尙甚シキハ砧骨ヲモ併セ失ヒタルモノスラ、能ク聽覺ヲ保テルコトアリ。通常骨導ハ傷ハルルコトナク、時トシテハ却テ過勝ス。骨導ノ著ク減ズル者ハ、同時ニ迷路ノ傷ハレタルモノト見做スベシ。聽覺ノ著ク良ク存スルハ、多クハスラプネル膜ニ於ケル破孔ナリ。

能感性耳鳴及耳痛ハ、稀ニ起ルノミ。耳痛ヲ起スハ、分泌物ノ溜レル時、脈衝及破潰ノ廣ガルトキナリ。剖觀ノ經驗ニヨレバ、骨部ノ稠變、乳嘴突起ノ硬變モ亦痛ヲ起スコトアルガ如シ。

モオスハ中耳膿性病ノ經過中ニ、三叉神經痛ヲ來スコトニ就テ說キシコトアリ。三叉神經痛ノ起ルハ、常ニ其一枝ノミニシテ、最多ク起ルハ、第一枝ナリ。第二枝及第三枝ニ起ルコトハ甚稀ナリ。而シテ常ニ唯病メル耳ノ方ニノミ起ル。

三叉神經痛ヲ起スコトアル耳病ハ、鼓室ノ急性膿炎及橫竇ニ靜脈炎ナキ乳嘴突起慢性炎、鼓室ノ膽脂瘤ナリトモオス云ヘリ。氏ハ又フライブルグノ萬有學研究會ノ耳科部ニ於テ、外聽道ノ骨腫ノ爲ニ、神經痛ヲ起シタル一症ヲ報ジタリ。

モスレルハ、中耳膿炎ノ爲ニ烈シキ痙攣性噴嚏、卽チ半分時間乃至一分時間宛ヲ隔テテ、三十回許モ頻發スルモノヲ見キ。此發作ハ病耳ニ壓ヲ加フレバ增シ、耳病進メバ加ハリ、退ケバ減ジキト云フ。ウルバンチシュハ中耳膿炎ニ於テ、屢病側ノ舌ニ、味感ノ失常アルコトヲ經驗シタリ。(五十症中四十六症是脈衝ノ鼓索ニ及ビタル爲ナリ。又中耳膿炎ニ罹レル方ノ半側ノ舌ニ於テ、全ク味感ヲ失ヒシ者アリ。嘗テ鼓膜ノ後緣ニ存セル「ポリュウペン」ノ殘片ヲ搔キ採リシニ、舌ノ同側ノ前三分ノ二ニ、味感ノ麻痹ヲ來シシコトアリキ。コモ亦鼓索ノ傷ハレタル爲ナリ。

藥液ヲ注ギ、或ハ藥粉ヲ吹込ミ、探子ヲ觸レ、又ハ「ポリュウペン」ヲ除ク等ノ爲ニ、直接ニ鼓索ヲ刺戟シテ、舌ノ同半側ニ、一種ノ味覺過敏ヲ引起サシムルコトアリ。

脈衝ノ顔面神經管迄波及シタル爲ニ、一時又ハ永久ニ、顔面神經ノ麻痺スルコトアリ。是脈衝ノ滲潤スルカ又ハ管壁ヨリ壓ノ神經ニ加ハリタル爲ナリ。故ニ脈衝退キテ、斯ル症ヲ去レバ、麻痺ハ減ジ、或ハ治ス。病重キトキハ、神經幹、膿性ニ軟化シ、分解ス。管壁ノ「カリエス」狀ニ分解シタルハ、豫後甚ダ不良ナリ。之ニ反シテ、乳嘴突起ノ死骨ハ、ソヲ取除キテ癒ユルコトアリ。通常小兒ハ大人ヨリモ豫後良ナリ。

經過及轉歸

病期ハ甚ダ區々ナリ。數箇月或ハ數年ニ亙リテ、自ラ癒ユルコトアリ。或ハ生涯存シテ、多少膿性分泌物ヲ出スコトアリ。癒ユレバ粘膜ノ腫脹消退シテ、表面ニ硬靭ナル上皮ヲ被ル。其狀ハ乾キテ鮮紅色又ハ黃色ヲ呈ス。鼓膜ノ破孔ハ存スルコトアリ。癒合スルコトアリ。屢又鼓室內壁ト癒著ス。鼓膜甚シク破潰シタル上ニ、聽骨ヲモ併セ失ヒタル者ハ、再ビ故態ニ復センコト難シ。但槌骨存シ、且鼓膜ノ周緣部ノ尙殘レル者ハ、ダトヒ鼓膜ノ大部分ヲ失フトモ、瘢痕組織ニテ補ハルベシ。癒合シタル後ハ、通常鼓膜ノ遺片ハ甚シク肥厚シ、屢石灰ノ沈著シタルヲ見ル。聽骨ハ遺存スルモ、其振動ノ能多クハ衰ヘ又ハ滅シ、其粘膜及卵圓窓トノ連合ハ、全ク强直ス。正圓窓ヲ覆ヘル粘膜モ亦全ク振動スベキ性質ヲ失フコトアリ。此二症ニ於テハ重聽甚ダ强シ。

豫後

中耳膿性病ノ豫後ハ、病處ノ區域、性質、合併症ノ有無等ニヨリテ甚ダ區々ナリ。合併症ハ中耳膿炎ニハ殆ド常ニ伴ハルルモノト見做スベキ程ナレバ、是ニ注意スルコト肝要ナリ。耳漏ノ存スル限ハ、幾日バカリ經チテ、如何ナルサマニ、何處ニテ病ノ經過ヲ終ハルベキカト云フコトハ、決シテ斷言シ得ベキモノニアラズ。

中耳膿炎ノ病者ハ、生命保險竝ニ兵役ニ當テ難シ。サレド病癒エテ鼓膜ノ破孔閉ヅルニ至レバ、妨ナシ。又鼓膜ニ破孔ノ殘レル者モ、粘膜乾キテ其樣外皮ノ如クナレルトキハ、危險ナル症ヲ再發スルコト甚ダ稀ナルガ故ニ、生命保險ニハ、特ニ條約ヲ立テテ採ルコトヲ得ベシ。又兵役ニモ堪フ。

分泌物ノ永續スルハ、分解シタル分泌物ノ、粘膜ヲ刺戟スルニヨル。往々「ポリウペン」ノ爲又ハ骨壁ノ共ニ侵サレタル爲(骨瘍、骨疽)ナルコトアリ。中耳膿炎ハ死因ヲナスコト少シトセズ。是炎症ノ相隣レル血管ヲ侵シ(竇靜脈炎、竇ト

ロンボ・オゼ)、或ハ頭裡ニ病ヲ併發スル(腦膜炎、腦膿瘍)ニヨル。併發症ハ、滲出物ノ鼓室又ハ近接部ノ洞、殊ニ乳嘴突起内ニ層ヲナシテ停滯スル時ニ生ジ易シ。

中耳膿炎ノ併發症

第七章　中耳膿炎ノ併發症　Die der eitergen Mittelohr-entzündung sich anschliessenden Komplikationen.

(一)鼓室竝ニ其連接洞ニ於ケル分泌物ノ沈著物、膽脂瘤ノ發生　Ablagerung von Sekretionsproducten und Cholesteatombildung in der Trommelhoehle und ihren Ausbuchtungen.

鼓室竝ニ其連接洞ニ於ケル分泌物ノ沈著物、膽脂瘤ノ發生

分泌物ノ停滯及沈著ハ、殊ニ其流出ヲ妨ゲラレタル時ニ起ル。卽チ鼓膜ノ破孔狹クシテ上部ニアル時、膜ノ鼓室内壁ニ癒著シタル時「ポリュウペン」ヲ生ジタル時、鼓室及外聽道ノ腫脹シタル時等ナリ。斯ル時ニハ、一種ノ濾過作用起リテ、固形成分ハ茲ニ留リ、液分ノミ流出ス。斯ノ如クシテ分泌物稠厚スレバ、沈著シテ酪樣又ハ鬆塊トナル。

此ノ如キ分泌物ノ尙持續シ、或ハ既ニ止ミタル後ニ於テ、偶マ膽脂瘤ヲ生ズルコトアリ。此者ハ剝脫シタル上皮ヨリシテ個々ノ膜又ハ層ヲナシテ、豌豆大乃至胡桃大ノ球狀塊トナル。之ヲ形成スルハ、大ナル核アル扁平上皮細胞ニシテ、中ニハ多少膽脂ノ結晶ヲ含ム。腦ノ表面ニ現ハルル膽脂瘤ハ、蜘蛛膜下内皮細胞ノ蕪生ニヨリテ成ルモノナレドモ、耳ノ膽脂瘤ハ、鼓室及乳嘴突起ヲ掩ヘル粘膜ノ、慢性炎衝ニヨリテ剝脫シタルモノヨリ成レリト看做スベキナリ。

エントハ、耳ニ膽脂瘤ヲ生スル因ヲ以テ、粘膜ノ表皮ニ化シテ、マルピキィ層ヲ生ズルニ歸シ、其成ルハ、剝ガレタル上皮ノ堆積スルニヨルトセリ。此コトハハアベルマン及ベッォルドニヨリテ精密ニ確メラルルコトヲ得タリ。其說ニヨレバ、慢性炎ニ於テ、殊ニ鼓膜上緣又ハスラプネル膜ノ破レタル時ハ、表皮ノ外聽道ヨリ鼓室ニ蔓延スルコト及膽脂瘤ヲ見ルコト最屢ナリト云フ。近頃シュミィデロォハ、鼓室被膜ノ自ラ表皮ニ變ズト云フコトヲ說キタリ。

シュワルツェハ、純粹ノ膽脂瘤ノ豌豆大ノモノヲ、截リ取リタル「ポリュウペン」中ニ見出シキ。キルヒョウハ膽脂瘤ヲ以テ、骨腫瘍ノ一期性ノモノトナセシモ、多數ノ耳科醫ハ、其實驗ニヨリテ之ヲ非認シ、キルヒョウノ說ノ如キ膽脂

瘤ハ甚稀ナリト云ヘリ。グンハ三タビ膽脂瘤ノ、結締組織索ニテ鼓室底ニ繫ガレタルヲ見キ。キュステルハ膽脂瘤ノ生成ヲ以テ、第一腮裂ノ發生ノ際、表皮索ノ斷裂スルニ歸セントシキ。ポリッチェルハ、腫脹セル鼓室粘膜ノ腺樣ニ窪ミタル所ニ於テ小サキ膽脂瘤ヲ見シコトアリ。

分泌物ノ沈渣ヲ檢スルニ、多クハ鼓室底ニ於テ、其稠厚セルモノ又ハ膜樣トナリタルモノヲ見ル。斯ルモノハ、少シクサキヲ折リ曲ゲタル探子ヲ用ヒ、鬆起シテ取リ除キ得ベシ。時トシテハ鼓室及乳嘴竇ノ、全ク酪樣物又ハ膽脂瘤ノ塊ニテ充タサレタルコトアリ。此時ニハ、耳漏ハ極メテ少キカ、或ハ全ク無キコトアリ。

膽脂瘤ハ胡桃大若クハ其以上ニ達スルコトアリテ、骨壁ヲ刺戟シ、且之ヲ壓迫シテ、甚シク腔洞ヲ增大セシム。而シテ其侵蝕スル方向ニヨリテ、外方、乳嘴突起ノ表面、聽道、頭裡、又ハ相隣レル血管ノ方ニ破レ出ヅ。

沈著物ノ斯ノ如キ障碍ヲナス時ハ、其徵トシテ頭重、頭痛、眩暈、熱ヲ發ス。往々劇シク痛ミテ、急性ニ倏起スルコトアリ。他ニ合併症ナキモノハ、溜リタル刺戟物ヲ除ケバ症狀去ル。

「ポリュウペン」ノ發生

分泌物ノ漏出ノ全ク妨ゲラレタル時ハ、劇症ヲ起ス。卽チ熱甚ダ高ク、耳痛、頭痛劇シク、眩暈、嘔吐等ノ腦刺戟症ヲ起ス。

(二)「ポリュウペン」ノ發生 Polypenbildung

耳ノ「ポリュウペン」ハ殊ニ打棄テ置キタル古キ耳漏ニ發ス。纔ニ鼓室壁ニ小節ヲ作ルコトアリ。或ハ形大キクシテ、全ク外聽道ヲモ閉塞スルコトアリ。耳ノ「ポリュウペン」ノ多數ハ、迷路壁ヨリ生ズ。モォス及スタインブリュッケハ本症百回中七十五回ハ迷路ニ、二十五回ハ外聽道ニ生ジタルヲ見タリ。鼓膜緣ヨリ發スルヽ稀ナリ。往々「ポリュウペン」中ニ、聽骨、殊ニ槌骨ヲ藏スルコトアリ。「ポリュウペン」ハ通常骨病ニ生ズ。殊ニ死骨アルトキハ生ジ易シ。「ポリュウペン」ハ死骨ノ脫スルコトヲ促シ、或ハ其小サク變ズルコトヲ助ク。「ポリュウペン」ノ根ハ細長キ莖ナルコトアリ。或ハ莖ナクシテ幅廣ク坐セルコトアリ。細長キ莖ヲ有スル「ポリュウペン」ハ、往々鼓膜ノ小破孔ヨリ出デテ、外聽道ニ現ルルコトアリ。又鼓膜ニ破孔ナクシテ、鼓室ニ「ポリュウペン」ヲ生ジタルヲ數回經驗セシコトアリ。モォス、スタインブリュッケノ經驗ニヨレバ、百ノ「ポリュウペン」中、十ハ骨瘍ノ

隨伴症ナリキト云フ。ポリュウペン」ハ質ノ異ナルニ從ヒテ、肉芽腫、纖維腫、粘液腫ノ三樣ニ別タル。此中肉芽腫最モ多シ。(モォス、スタインブリュッケハ之ヲ百中五十ナリト云ヘリ)肉芽腫ハ窠狀ノ結締組織ヨリ成リ、其中ニハ、多少ノ分泌細胞及結締組織細胞竝ニ無數ノ小血管ヲ含ミ、且粘液ヲ混ジタル液アリ。構造ハ、乳嘴狀ナリ。乳嘴狀物若シ甚シク蕪生シテ其末端互ニ相合フトキハ、腺樣ノ管又ハ粘液囊腫ノ如ク閉ヂタル腔ヲ作ル。永ク存スレハ、細胞ハ形ヲ換ヘテ、紡錘狀細胞ト、結締織纖維トニ變ジ、其質固クナリテ、血管ノ一部消失ス。是肉芽腫ノ纖維腫ニ變ジタルニヨル。「ポリュウペン」ノ上皮ハ、耳ノ深部ニアルモノハ、圓錐細胞ニシテ、往々顫毛ヲ具フルモ、外方ニ存スルニ從ヒテ、細胞漸ク扁平トナリ、遂ニハ表皮ノ質トナル。肉芽腫ノ表面ハ、多クハ不平ニシテ、覆盆子樣ナレドモ、纖維腫ハ平滑ナリ。色ハ血管ノ多少ト、上皮ノ模樣トニヨリテ種々ナリ。寒天樣ノ性質ナル粘液腫ヲ見ルハ稀(百中五)ナリ。耳漏ハ「ポリュウペン」ノ存スル間ハ持續スルモノニシテ、之ヲ除カザレバ治セズ。外聽道ヲ清メ、又ハ液ヲ注射スル時ニハ、「ポリュウペン」ノ表面ヨリ容易ニ出血ス。又之ニ觸ルルコトナキモ、分泌物ニ血ヲ混ズルコトアリ。此徵ハ「ポリュウペン」診斷ノ一

助トナル。

「ポリュウペン」ハ重聽ト耳漏トノ外ニ症ナクシテ、數年間存ス。危險ナルハ「ポリュウペン」ノ爲ニ、膿性分泌物ノ排泄ヲ妨ゲラルルコトナリ。

(三)骨壁ノ病　Erkrankung der knöchernen Wandungen.

甲、骨質硬化及骨新生

中耳慢性膿炎ノ爲ニ、屢反應作用ヲ起シ、之ニ由リテ中耳ヲ圍擁セル骨殼ノ、硬化スルコトアリ。殊ニ乳嘴突起ニ於テハ、質ヲ圍メル蜂窠モ亦悉ク新生骨ヲ以テ充タサレ、一樣ナル象牙樣ノ骨質ニ變ズルコトアリ。全乳嘴突起ノ斯ル骨ヨリ成リタルモノ、及乳嘴質ヲ回リテ輪狀ニ骨ヲ新生シタルヲ、屢剖觀ノ際、偶然見出スコトアリ。

炎衝ノ產物トシテ、往々乳嘴質及蜂窠ノ、全ク腫脹シタル粘膜ニテ充タサルコトアリ。甚シキハ粘膜嵌入シテ、劇痛ヲ起スニ至ル。

故ニ骨質硬化ハ、病的產物トシテ、骨質ノ增息 Ostitis interna osteplastica ト併ビ起ルモノニシテ、遂ニハ空氣ヲ藏セシ蜂窠ヲバ、悉ク新生骨ヲ以テ充タスニ

至ルモノナリ。

往々骨瘍ヲ病メル者ニ就テ、大ナル新生骨アルヲ見ルコトアリ。

脈衝性腫脹ノ初期竝ニ硬化ノ末期ニ於テ、劇痛アルコトアリ。此痛ハ硬化シタル骨ヲ除キ或ハ削レバ、乳嘴竇ヲ開カザルモ止ム。嘗テ永キ間經過シタル耳漏症ニシテ、乳嘴突起部ニ劇痛ヲ發シタルモノ二例ヲ、死後剖觀セシニ、粘膜ニハ別ニ變狀ナカリシモ、乳嘴突起ハ全ク硬化シタリキ。思フニ此痛ハ、骨組織ノ新生シタル爲ニ、蜂窠ニ分布セル三叉神經ノ壓セラルルニヨリテ、起リシナルベシ。

乳嘴突起ノ硬化ハ、單獨ニ經過スル骨膜炎又ハ骨髓炎ニシテ、鼓室炎ノ過ギ去リタルモ、尙進行スルモノト看做スベク、或ハ中耳炎ニ伴ヒタル病ニシテ、之ト進退シ、或ハ獨リ進行スルモノト看做スベキナリ。

乳嘴突起硬化スレバ、其全體變大スルガ如ク思ハレシモ、ハルトマンハ病體解剖ノ實驗ニヨリテ、通常然ラズシテ、硬化ハ寧ロ乳嘴突起內ニノミ限ラルルモノナルコトヲ確メタリ。唯壓ノ爲ニ起レル「アトロヒイ」ニ併發スル硬化ハ、往々乳嘴突起ノ全體ヲ大キクスルコトアリ。

乙、骨ノ「アトロヒイ」

骨ノ「アトロヒイ」ハ、乳嘴竇ノ沈著物、殊ニ膽脂瘤ノ壓ノ爲ニ起ルモノニシテ、遂ニハ沈著物ノ骨ヲ破リテ外方ニ露ルルコトアリ。ハルトマンノ藏セル「プレパラァト」中ノ一ハ、竇ノ病的ニ廣ガリタル中ニ膽脂瘤アリテ、外聽道骨ノ之ヲ隔テタル部ハ、紙ノ如ク薄クナリ、其他ノ部ハ硬化シ、一ハ外聽道ト靜脈竇トノ方ニ破開シ、其他ノ一ハ、乳嘴突起ノ外面ニ破レ出デ、顱底中窩ノ骨ヲ破潰シタリ。

ハルトマンノ藏セル標本中ニ、膽脂瘤ノ一ノ纖維膜ニヨリテ頭腔ヨリ隔テラレタルモノアリ。此膜ハ骨ノ變生セシモノナルベシ。

丙、岩骨ノ骨瘍及骨疽

破壞性骨病ハ、多クハ體質虛弱ニシテ、腺病質、結核質ナル人ニ發ス、或ハ既ニ內臟ニ病アルヲ見ルコト少カラズ。中耳ノ急性及慢性炎ニ於テモ、岩骨ノ骨瘍及骨疽ヲ發スダトヘバ粘膜破壞シテ、骨質現ハレ、是ガ爲ニ、破壞性ノ骨炎、卽チ表在ノ骨瘍ヲ生ズルガ如シ。骨瘍ノ發生ヲ促スハ、分解ニ傾キタル分泌物ノ溜レルモノナリ。脈衝ノ爲ニ、骨ノ一部ノ其亨クベキ血流ヲ奪ハレタル

時ハ骨疽ヲ生ズ。然ルトキハ岩骨ノ大ナル部分、分解シテ脱出スルコトアリ。破壞性骨病ハ、鼓室ノ壁及殊ニ乳嘴突起ニ起ル。乳嘴突起ハ、竇ノ性質及位置、分泌物ヲ沈著スルニ適スルヲ以テ、侵サレ易シ。最多キハ、化膿漸ク外ニ進ミ來リ、遂ニ骨瘍性ノ瘻管ヲ乳嘴突起ノ外面ニ生ズルモノニシテ、最危險ナルハ、化膿ノ頭裡ニ進行スルモノナリ。後者ニアリテハ、鼓室及乳嘴竇蓋分解セラレテ、顱底中窩ヲ破開シ、或ハ顱底後窩ニ向ヒテ、骨瘍性ノ瘻管ヲ作ル。稀ニハ鼓室ノ下壁或ハ前壁ヲ破壞シテ、頸靜脈、內頸動脈ヲ侵スコトアリ。此二血管ノ外、靜脈竇、中硬腦膜動脈、錐顆乳嘴動脈ヨリ出血スルコトアリ。靜脈ノ出血ハ、暗赤色ニシテ緩急ナク流出スルモ、頸動脈ノ出血ハ、勢强ク外聽道ヨリ太キ線ヲナシテ飛ビ出デ、數分時間ニテ死ニ至ラシム。顔面神經管破壞セラルレバ、顔面神經麻痹ス。迷路ハ固キ骨殼ニテ包マルルガ故ニ、膜樣迷路ノ窓分解セラレ、膿ノ之ヨリ內方ニ進ミ、內聽道孔ヲ通ジテ、顱底後窩ヲ侵スコトナクバ、破壞性病ニ抗スベシ。之ニ反シテ屢迷路骨殼ノ周圍ニ、骨瘍性ノ管ヲ作リテ、後下方ノ顱底中窩ニ向ヒ、或ハ迷路ノ上壁ト顱底中窩トノ間ニ至ルコトアリ。斯ノ如クニ、迷路ノ各側ニ、骨瘍性破壞ヲ生ジテ、迷路ノ全部又ハ一部分ノ、他ノ岩骨部ヨリ脱離スルコトアリ。

迷路ノ全ク脱出スルコトハ甚ダ稀ニシテ、蝸牛殼ノ脱出スルコトハ稍稀ナリ。バルトマンハ嘗テ一病者ニ就テ死骨ヲ取出シシニ、凡テノ半規管、窓ヲ具ヘタル前庭、蝸牛殼ノ一部及內聽道孔ヲ備ヘ、而シテ此病者ニハ、嘗テ他人ノ觀察セシコトアリト云フ徵ヲ備ヘタリ。卽チ病癒エタル後ニ、種々ノ整調又ヲ頭ノ正中ニ立テ試ミシニ、迷路ヲ耗ヘル方ニモ聞エタリ。但後ニ至リテ此病者ハ蝸牛殼及迷路ノ骨疽ヲ生ジテ遂ニ聾ニ陷リタリト云フ。迷路ノ骨疽ニハ常ニ顔面神經ノ麻痹ヲ併發ス。

稀ニハ骨瘍ノ侵蝕ノ、下穹窿破裂 Hiatus subarcuatus ヲ通ジテ、上半規管ニ達スルコトアリ。下穹窿破裂ハ幼時ノ下穹窿窩(血管ノ之ヨリ中耳ニ走レル)ノ痕跡ト看做スベキモノナリ。

膿ノ乳嘴突起ノ外面ニ破開シタルトキハ、耳翼ノ後ニ、甚シキ腫脹ト赤色トヲ生ジ、翼ノ外前方ニ壓セラレタルヲ見ル。往々軟部ノ滲潤甚シクシテ、膿瘍ヲ截ルニ、深サ二仙迷以上ニ及ビテ、始メテ、骨ニ達スルコトアリ。斯ル膿瘍ノ發生ハ、殊ニ小兒時ニ於テ注意スベシ。ソハ之ヲ生ズルハ、外聽道ニ流レ出ヅ

ベカリシ膿ノ、破孔ノ小サキ爲ニ妨ゲラレ、又ハ「ポリュウペン」濃キ分泌物、死骨片ニ妨ゲラレ、止ムコトヲ得ズシテ、乳嘴突起ヲ經テ、外ニ漏レ出デントスルニアレバナリ。療法トシテハ唯乳嘴突起ノ膿瘍ヲ截リ開クノミニテハ、充分ナラズ。鑿ニテ此部ノ骨ヲ穿チ、又分泌物ノ鼓室ヨリ外聽道ニ流レ出ヅベキ途ヲモ開クベシ。

中耳ノ急性又ハ慢性膿炎ニ於テ、往々竇ト相通ゼザル膿腫ヲ、乳嘴突起ノ表面ニ生ズルコト尠カラズ。

小兒期ニ於テハ、往々乳嘴突起部ノ骨疽ヲ起スモノニシテ、其骨疽ハ常ニ竇ト外聽道トノ間ニ現ル。

小兒ノ顳顬骨ニハ、岩竇ト名ヅケラレタル大ナル洞アリ(第六十一圖及第六十二圖三歳ノ兒ノ顳顬骨ヲ矢狀斷セルモノA、Aヲ見ヨ)其壁ハ顳顬骨ノ鱗部ニ屬スル聽道ノ後壁、乳嘴突起ノ外面、横竇ノ壁及岩骨ノ迷

第六十一圖

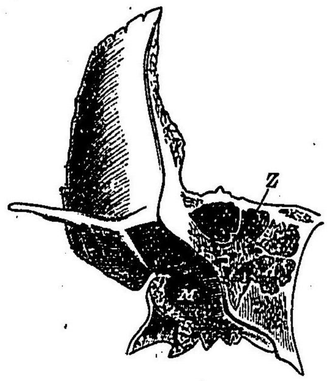

路ヲ擁シタル部ヨリ成ル。此洞ハ漸次其壁、殊ニ鱗部ヨリ發生シタル骨架ノ爲ニ狹メラレテ、遂ニハ唯比較的ニ小サキ乳嘴竇ヲ餘スノミ、蜂窠(Z Z)ハ最モ屢死骨トナリテ脱出ス。

脱出シタル死骨ハ、往々一乃至一・五仙迷ノ直徑アルモノアリ。成書ニハルヲ記セリ。ハルトマンハ、一病者ノ兩耳ニ就テ、大ナル死骨ヲ除キ得タルコトアリ。此死骨ハ、鼓室及乳嘴突起ノ蓋ニシテ、表面ニ岩鱗溝ノ現ハレタルモノナリキト云フ。

甚ダ大ナル死骨ノ脱出セシコトアルヲ記セリ。ハルトマンハ、一病者ノ兩耳死骨片アルコトノ確ナル診斷ハ、探子ヲ用ヒテ、骨膜ヨリ剝ガレタル骨片ノ動クヲ感ジ得ルニアリ。其他診斷ノ助トナスベキ徵多シ。ソヲ列擧スレバ、次ノ如シ。

(一)久シク惡臭アル膿性ノ耳漏持續シテ、通常ノ方法ニテハ除カレザルモノ。

第六十二圖

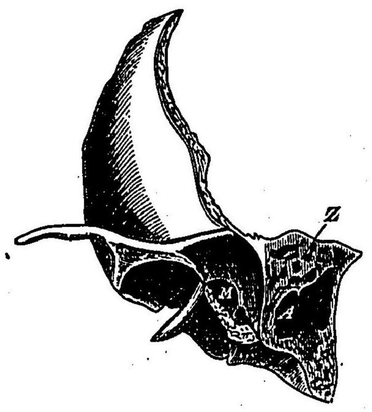

(二)鼓室ヨリ肉芽蕪生シ、ソヲ除クモ忽チ再生シテ、治シ難キモノ。

(三)骨外聽道内半ノ、其後壁ノ隆起シタル爲ニ狹メラレタルモノ。

(四)既ニ小サキ死骨ヲ外聽道ヨリ出シタル後、尙分泌物ノ減ゼザルモノ。

(五)外耳ノ後ニ、漏管ノ存セザルモノ、又ハ嘗テ存ゼシコトアルモノニテ、多量ノ惡臭アル分泌物ヲ漏スモノ。

(六)斯ノ如キ狀態ニテ、外耳ノ周圍腫脹シ、汎性滲潤、膿瘍及淋巴腺ノ腫脹アルモノ。

此數種ノ症狀存スレバ、死骨片存セリト推知スベシ、タトヒ探子ニテ死骨ニ觸レ得ザルモ、一ヨリ四迄ノ症狀アレバ、往々死骨アリト診斷スルニ足ルベシ。

豫後ハ破壞性骨病ニアリテハ疑ハシ、是常ニ相隣レル器ヲ侵ス恐アルガ故ナリ。外方ニ破壞スルモノハ、豫後良シ。是破孔ヨリ分泌物充分ニ流レ去ルコトヲ得レバナリ。小ナル死骨ハ、自ラ外聽道ヨリ脫出スルコトアリ。小兒ニ於テハ殊ニ然リトス。ザレド又死骨ノ數月乃至數年間留マルコトアリテ、惡臭アル多量ノ分泌物ヲ漏スノミナラズ、淋巴腺腫脹シ、外耳ノ周圍ニ膿腫ヲ起

シ、膿漏久シキニ渉リ、之ガ爲ニ全身ノ衰弱ヲ起スコトアリ、屢實驗スルハ、聽骨骨瘍ノ爲ニ化膿ノ去ラザルコトナリ。鼓膜破孔ノ部位ニヨリテ、骨瘍ニ罹レル部位ヲ定メ得ルコトアリ。卽チ短突起ノ後方ニ破孔アラバ、砧骨骨瘍トシ、スラブネル膜ニ破孔アラバ槌骨頭ノ骨瘍トスベキガ如シ、サレドヤンセン、クレッツマンノ聽骨抽出ニ際スル實驗及ギオルケノ死體ニ就テノ研究ハ、鼓膜破孔ヲ伴ハザル骨瘍アルコトヲ證明セリ。ギオルケハ、砧骨ハ槌骨ヨリ多ク骨瘍ニ罹リ、槌骨頭ハ其把柄ヨリモ屢骨瘍ニ罹ルト云ヘリ。頭裡ノ骨ニ骨瘍性又ハ死骨性ノ分解ヲ起ストキハ、骨ト硬腦膜トノ間ニ膿溜リテ、硬腦膜ニ肉芽組織ヲ生ジ、以テ病ノ頭裡ニ侵入スルヲ防グ。死骨自ラ脫出シ、或ハ取除カレタル時ハ、硬腦膜露出ス。若シS字狀窩破ルレバ、橫竇現ハルベシ。硬腦膜及竇壁破壞スレバ死ス。往々潴膿ノ硬腦膜ノ下ニ廣ガリテ、腦神經幹ヲ包圍スレドモ、神經作用ハ少シモ傷ハレザルコトアリ。

耳病性腦疾患　Die otitischen Hirnkrankheiten.

千八百九十年乃至千九百年ノ十年間ニ於テ、耳病性腦疾患ノ研究ハ著ク進

歩シタリ。其以前ハ頭蓋腔ノ手術ハ非常ニ危險ナルモノトシテ恐レラレタレドモ、今日ニ於テハ經驗アル耳科醫ノ、外科醫ニ頼ラズシテ、中耳膿炎ニシテ腦疾患ヲ合併セル者ノ頭蓋ヲ開キテ、其所覩ヲ報ジタル者少カラズ獨逸國ニ於テ、今日ノ如キ進歩ヲナサシメタルハ、諸種ノ材料ヲ蒐集シテ、腦、腦膜、腦血管ノ耳性疾患ヲ明ニシタルキョルネルノ功ナリトス。茲ニ氏ノ説ヲ擧グベシ。

キョルネルノ統計ニヨレバ、百五十八回ノ剖見中、膿性耳炎ノ爲ニ死シタルハ唯一例ノミニシテ、其全數ノ三分ノ一ハ、耳病ニ續發シタル腦膿腫、三分ノ二ハ耳及顳顬骨病ノ爲ニ竇靜脈炎ヲ起シテ死シタル者ナリキ。耳病性腦膜炎ハ、他種ノ腦膜炎ニ比スレバ稀ナリ。

膿炎ノ腦ニ波及スルハ、多クハ骨ノ硬腦膜ト共ニ病メル者ナリ。鼓室ノ範圍ニ於テハ、鼓室頂ハ薄キガ故ニ破潰シ易ク、乳嘴竇又ハ乳嘴突起ト雖、其後壁破潰シテ、S字窩及小腦表面ニ膿炎ヲ起ス。硬腦膜侵サレザルトキハ、硬腦膜下膿腫ヲ生ジ、若シ侵サレタルトキハ腦膜炎、腦膿腫、若クハ竇トロンボォゼヲ起スベシ。

迷路ノ膿炎ノ、內聽道口及導水管ニヨリテ、後頭蓋底窩ニ波及シ得ルコトハ、既ニ述ベタリ。骨病ニヨリテ、膿炎ノ直接ニ頭裡ニ波及スル外ニ、又間接ニ淋巴管ニ沿ヒテ、硬腦膜ヨリ顳顬骨ニ、渉レル結締組織ヲ透シテ進ミ、或ハ骨內ヨリ出デテ頭裡ニ入レル靜脈ノ侵サルルニヨリテ、之ヲ傳フルコトアリ。其他頸動脈管ヲ傳ヒテ、竇洞靜脈炎並ニ腦膜炎ヲ起シタル例アリ。又鼓室ノ下壁ヨリ頸靜脈球ニ波及スルコトアリ。

中耳膿炎ハ、危險ナル合併症ヲ起スモノニシテ、殊ニ鼓膜ノ破孔小ナルカ、ポリィプヲ發生シタルカ、乾酪樣ノ濃厚ナル分泌物ノ滯積スルカ、臍脂瘤ノ存スル爲ニ分泌物ノ排泄絶止、若クハ困難トナリタルカノトキハ、合併症ヲ起スコト多シ。

殊ニ重症ニシテ、頑固ナルハ、迷路ヲ侵シタル膿炎ナリ。迷路ノ急性膿炎ハ猛紅熱、實扶垤里ニヨリテ起リタル急性中耳炎ノ波及ノ爲ナルコト最多ク、結核性中耳炎及臍脂瘤之ニ次グ。健全ナル迷路ノ侵サレタルトキハ、劇烈ナル眩暈ヲ發シ、嘔吐ヲ伴ヒ、且屢眼球震盪症ヲ來タス。若シ病機半規管ニ限局セザルトキハ全ク豐ス。之ニ根治手術ヲ施ストキニ、半規管殊ニ地平半規管ヲ

傷クルコト多シ、稀ニハ鼓室ノ搔把術ヲ行フ時、卵圓窓ヨリ鐙骨ヲ除去シ、此所ヨリ膿毒ヲ傳フルコトアリ。迷路ヨリ膿炎ノ頭裡ニ波及スルハ內聽道或ハ導水管ニヨルヒンスベルグノ統計ニヨレバ、迷路膿炎百九十八中九十二ハ治癒シ、死者ノ中六十ハ腦膜炎、六ハ腦膜炎兼腦膿腫、十三ハ小腦膿腫、二十五ハ他ノ疾患ニシテ、二ハ轉歸不明ナリキト云フ。

(四)腦膿腫 Hirnabscess.

統計ニヨレバ、頑齲葉膿腫ハ小腦ノ膿腫ヨリモ、二倍多シト云フ。大人ハ小兒ヨリモ、小腦膿腫ヲ起スコト比較的多キモノニシテ、其膿腫ノ左側ニ多キハ、諸家ノ等シク認ムルトコロナリ。大腦膿腫ハ雞卵大ニ達スルモ、小腦膿腫ハ凡テ小ナリ。

膿腫久シク存スレバ、其周圍硬化シテ囊ヲ作ル。サレド尙持續シテ增大スレバ、遂ニハ腦室ニ破レ出デ、或ハ腦膜膿炎ヲ起シテ死ス。

膿腫ノ破壞ト共ニ、急ニ外聽道ヨリ多量ノ膿ヲ排出スルコトアルハ、屢報告セラルルトコロニシテ、ハルトマンハ斯ノ如キ症ノ排膿後輕快シテ遂ニ全

癒セシヲ實驗シキ。

腦膿腫ノ診定ハ、頗難シ。是合併症ナキ耳病ニテモ、殊ニ小兒ニ於テハ、往々重キ腦症、タトヘバ高熱、眩暈、知覺鈍麻、搐搦、瞳孔散大等ヲ起スコトアレバナリ。但此時ニハ、膿ノ排泄ヲ良クスレバ、是等ノ症ハ除カルベシ。

腦膿腫ニ於テ現ハルル症ヲ、ベルグマンニ從ヒテ、次ノ如クニ類別ス。

(一)膿ニ關シタル症　熱ハ夕ニハ概ネ低シ。數日ニテ消エ、後ニ至リテ亦起ルコトアリ。幽鬱倦惰ノ症ヲ起シ、且胃ヲ損ス。朝ハ快シ。但斯ル症ハ、鼓室及乳嘴竇ノ膿炎ニモ起ルガ故ニ、特徵トハ認メ難シ。

(二)顱內ノ增壓及變位　頭痛ハ主症ニシテ、熱倏起スルトキハ烈シ。其他「アルコホル」ヲ用ヒ、頭ヲ垂ルルナド、凡テ充血スベキコトハ痛ヲ起シ、或ハ增ス。痛ハ多クハ膿腫アル部ニ於テス。膿腫アル部ヲ叩ケバ、痛加ハルコトアリ。危險ナルハ、夕ニ熱增シテ頭痛起ルニ係ラズ、脈ハ頻ナラズシテ遲ク、嗜眠ニ陷ルモノナリ。乳頭ノ鬱血ハ缺クルコトアリ。

(三)膿腫ノ部位ニ適ヒタル局部症狀　後頭葉及頑顱葉ノ膿腫ノ、尙白質ヲ侵サザル間ハ、タトヒ大腦ノ半球侵サルルニ至ルトモ、局部ノ腦症ヲ起スコト

ナシ。膿腫ノ前頭回轉ノ後部ニ近ヅクニ從ヒテ、斜視、錯語、顔面神經ノ刺戟及麻痹等一時ニ竝ビ起ル。

左顳顬葉中ノ意識性言語中樞若クハ言語中樞ト他ノ皮質トノ連結スル通路ニ、膿腫ヲ發生シタルトキハ、意識性失語、語聾ヲ發ス。而シテ多クハ發聲變常、健忘性失語症ヲ來タス。

腦膿腫ノ初期ハ、症狀著カラズ。又甚ダ廣ク侵サレタル膿腫ニテモ、腦ノ機能ニ妨ナキコトアリ。嘗テ一職工ノ死體ヲ剖觀セシニ、顳顬葉部ニ甚ダ大ナル膿腫アルヲ見キ。此者ハ死前一週間迄業ヲ執ルコトヲ得タルモノニシテ、腦膿腫ノ徵トスベキハ、土曜日ニ多量ノ强キ酒ヲ飲ミタル後、二日間最モ劇シキ頭痛ヲ發セシノミナリキト云フ。

腦膿瘍ノ症狀ハ絶エズ同一ノ步調ヲ以テ進ミ行クモ、腦膿腫ニ於テハ然ラズシテ、其症狀ニ非常ニ進退アリ。故ニ膿腫ハ一時危險ノ症狀アルモ、次テ永キ潛伏期アリト云フコトヲ得ベシ。

腦膿腫ノ別類ト看做スベキハ、硬腦膜ト顱殼內面トノ間ニ、膿ノ溜レルモノナリ。此症ハ或ハ硬腦膜ノ外面ニ唯膿被ヲ作リ、或ハ稍大ナル蓄膿ヲ生ズ。而シテ之ニ中耳ノ諸腔ト交通セザルモノト、骨質ノ缺損ニヨリテ、交通スルモノトアリ。硬腦膜膿腫ハ、中耳ノ慢性炎ヨリモ急性炎ニ於テ見ルコト屢ナリ。

急性中耳炎ノ爲ニ起リタル本症十二例中、手術時ニ中耳ニ膿ヲ見シ者三例、手術ノ數日前迄膿アリシ者六例、膿ナクシテ輕キ加答兒アルモノ二例ナリキ。ツァウファルハ斯ノ如キ例ヨリ、肺炎重複菌ノ純粹培養ヲ得タリ。硬腦膜外膿腫ノ慢性中耳膿炎ニ併發スルハ、膽脂瘤ヲ生ジタルトキニ多シ。本症ノ唯膿被ヲ作レルモノハ、症狀ヲ缺クモ、既ニ膿腫ヲ形成スレハ、危險ノ症狀ヲ誘起ス。卽チ膿腫ノ顳顬櫛ノ上部ナルトキハ痛ヲ生ジ、其痛ハ壓ニヨリテ增ス。而シテ乳嘴竇ノ鑿開後モ頭痛、熱、壓痛、嘗騰去ラズ、稀ニハ却テ腦壓迫症狀ヲ發スルコトアリ。硬腦膜ト骨トノ間ノ膿腫形成ハ、偶マ乳嘴突起鑿開ニヨリテ知ラレ、或ハ探子使用後又ハ繃帶交換時ニ多量ノ膿ヲ漏ラスニヨリテ知ラルルコト多シ。

出血性腦炎ハ、腦膿腫ト類似シタル症狀ヲ發ス。其他ハルトマンノ報告シタル如ク、「ヒステリィ」ノ爲ニ、腦膿腫ニ類似シタル症狀ヲ發シ、診斷ヲ誤ラシムルコトアリ。氏ノ報告シタル「ヒステリィ」ニ因スルモノハ、頭腔內ニ劇痛ヲ發シ、步

行不能トナリシカド、電氣療法ニヨリテ消散シキト云フ。

(五)腦膜膿炎 Meningitis purulenta.

腦膜膿炎

中耳炎ニ併發スル腦膜膿炎ハ、概ネ腦底ニ來リ、腦頂ニ來ルハ稀ナリ、只腦膜炎ノミヲ發スルコトアリ、又ハ腦膿腫及竇ノ病ヲ兼ヌルコトアリ。腦膜膿炎ハ頭痛、不安、五官過敏ノ如キ輕キ症狀ヲ以テ起リ、漸次、嗜眠、恍惚、惡心、嘔吐、歩行蹣跚、膀胱直腸障碍、腹部ノ硬攣ヲ發ス。症狀ノ緩徐ナルモノト、初メヨリ劇頭痛、譫語、昏睡、人事不省、痙攣、顏面及軀幹筋ノ搐搦、頸剛、一側或ハ兩側ノ麻痺等ヲ急劇ニ發スルモノトアリ。

病機ノ所在ニ從ヒテ、其現ハルル症狀モ亦區々一定セズ。若シ大腦頂ニ發炎スルトキハ、早期ニ瞥騰ト交叉セル麻痺トヲ起ス。彼ノ頸剛、歩行蹣跚、脊柱痛ハ小腦ノ病ノ脊髓ニ及ビタルトキニ伴フ症ナリ。脈ハ頻數トナリ、呼吸時々斷絶ス。熱型ハ不定ニシテ、初期ニハ高熱ヲ發セザルヲ常トス。而シテ多クハ弛張ス。

診斷

クインケノ行ヒタル如ク、腰椎穿刺術ヲ行ヒ、脊髓液ヲ得テ、其中ヨリ結核菌ヲ發見セシコトアリ。「ストレプトコッケン」、「フレンケル」肺炎菌モ亦斯ノ如クシテ發見スルコトヲ得ベシ。結核性腦膜炎ノ、殊ニ小兒ノ耳結核ヨリ起レルモノハ、膿性腦膜炎ノ如クニ經過シ、多クハ高キ稽留熱ヲ伴フベシ。

剖見ニ際シテ、軟腦膜殊ニ其血管ニ沿ヒテ滲潤ヲ見ル。此滲潤ハ屢脊髓管內ニ波及ス。且常ニ輕微ナレドモ、病腦膜ニ一致シタル腦皮質ニモ滲潤ヲ見ルコトアリ。

腦膜膿炎ハ、通常特別ナル原因、外傷、感冒、腦充血ヲ起スベキ所業、酒類ノ過用、過勞等ニヨリテ發ス。殊ニ其發生ヲ促スハ、漏出ヲ妨ケラレタル鼓室ノ膿ナリ。二病者ノ如キハ、耳漏ヲ止メントシテ、圍メタル紙栓ヲ耳內深ク詰メ込ミタル爲ニ、腦膜炎ヲ起シテ死シタリ。

經過

經過ハ或ハ甚ダ速ニシテ數日、尙劇シキハ數時間ニシテ死ス。卽チ速ニ劇シキ腦症ヲ起シ、嗜眠狀トナリ、往々搐搦ヲ發シテ死ス。或ハ腦症甚シカラズ、知覺久シク常ノ如ク存シテ數週ヲ經ルコトアリ。

急性漿液性腦膜炎

(六) 急性漿液性腦膜炎 Meningitis serosa acuta.

腦膜膿炎ニ次デ、耳炎ニ合併シテ現ハルル急性漿液性腦膜炎、即チ急性腦水腫ヲ說カザルベカラズ。本症ハ滲出物ヲ生ジテ腦腔腦室ヲ壓迫擴張セシメ、延イテ腦質ヲ壓迫ス。此種ノ腦膜炎ハ結核性ノ者ニ多キモ、時トシテハ純粹ノ特發ニシテ、能ク治癒シ得ル者アリ。其症狀ハ腦膜膿炎、結核性腦膜炎、腦膿腫、腦腫瘍ニ酷似シ、唯其治癒セル時又ハ剖見ニヨリテ之ヲ確診シ得ベキノミ。故ニ此種ノ疾患ノ疑アル症ニハ、本症ヲモ數フル事ヲ忘ルベカラズ。ポェンニングハウスノ說ニヨレバ、諸種ノ治療ヲ試ミテ無效ニ終ル時ハ、手術ヲ行フベシ。殊ニ腦膿腫ノ診斷ノ下ニ穿顱術ヲ行ヒ、膿腫ヲ發見セザルトキハ、腦室穿刺ヲ行フベシ。之ニヨリテ腦水腫ヲ發見スル事アルベシト云ヘリ。

耳病性膿毒症、竇靜脈炎、竇トロンボォゼ

(七) 耳病性膿毒症、竇靜脈炎、竇「トロンボォゼ」 Die otitische Pyämie, Sinusphlebitis, sinusthrombose.

急性及慢性中耳炎ハ膿毒性全身傳染病ヲ伴フコトアリ。之ヲ起スニハ化膿

生產物タル膿毒ノ血管ニ入ルヲ要ス。即チ或ハ細菌及毒素 Toxine ノ血管ニ入ルカ、或ハ分裂シタル「トロンボォゼ」ノ小片ノ他部ニ達シテ、茲ニ新シク轉移竈ヲ生ズルニヨリテ起ル。破格的ニ、殊ニ哺乳兒及小兒ニ於テハ、鼓室又ハ乳嘴突起ヨリ直接ニ起病原ノ靜脈竇ニ轉移シテ之ヲ起スコトアリ。膿炎ノ竇壁迄波及シ、膿ノ之ヲ圍繞スルトキハ、內壁ヲ化膿セシメテ、膿毒性熱及轉移竈ヲ生ジ、一部或ハ閉塞性「トロンボォゼ」ヲ起シ得ベシ。閉塞性「トロンボォゼ」ヲ發スレバ、病機ハ最早進行セズ、一段落ヲ告グ。此時若シ病源ヲ除クコトヲ得レバ、治癒スルコトアリ。「トロンボォゼ」ハ膿ノ蓄積甚シキ爲ニ、器械的ニ竇ヲ壓迫スルコト甚シク、血液ノ凝固ヲ起スコトアリ。此結果モ亦前ニ同ジ。

ヤンセンガ手術セシ六十三例中、唯三乃至四例ハ、竇ニモ、頸靜脈ニモ、「トロンボォゼ」ヲ見ザリシモ、竇ニハ多少重キ靜脈周圍炎アリキト云フ。

解剖的關係ハ、急性中耳炎ヨリシテ、頸靜脈球ノ急性傳染ヲ起シ得ベキコトヲ示ス。其例ハ、彼ノ急性「インフルエンザ」性中耳炎ニ繼發セル重症敗血症ニ於テ、發熱後第七日ニシテ、既ニ頸靜脈ノ上部ノ軟化セルモノアルコトナリ。

(ヤンセン)

膿毒性傳染病ノ主要ナル症狀ハ、惡寒戰慄ヲ以テ始マリ、體溫急ニ暴騰シ、又直ニ下降スル固有ノ熱型ニシテ、脈ハ甚ダ速ニシテ小サク、殆ド絲狀トナリ、劇痛ヲ發シ、炎ノ竇側ニ局スル時ハ、痛ハ壓ニヨリテ增加ス。此期ニ於テ手術セザルトキハ、愈不穩トナリ、後ニハ譫語、痙攣、甚シキ衰弱ヲ來タス。此諸症一進一退シ、遂ニ虛脫症ニ陷リ、昏睡シテ死ス。其他腦膜炎、腦膿腫、竇出血、迷走神經麻痺ノ爲ニ死スル者アリ。

「トロンボォゼ」ハ、ソヲ起セル靜脈ノ異ナルニ從ヒテ、症狀區々ナリ。故ニ其症狀ニヨリテ、「トロンボォゼ」ノ位置ヲ診定シ得ベシ。竇「トロンボォゼ」ノ診斷ニ必要ナルハ、ゲルハルトニヨレバ、左右外頸靜脈ノ充實セルコト不同ナルニアリ。是患側靜脈ハ內容ヲ受クルコト、健側ヨリモ少ナキニヨル。脈衝性「トロンボォゼ」、橫竇ヨリ內頸靜脈ニ進メバ、頸部ニ於テ內頸靜脈ニ添ヒタル浮腫ヲ起スニヨリテ知ラル。或ハ指頭ニテ按ズレバ、固キスヂニ觸レ、ソヲ壓セバ非常ニ痛ムモノナリ。頸靜脈周圍ノ炎性浮腫、殊ニ頸靜脈球部ノ浮腫セルトキハ、之ニ隣レル神經幹、十對神經、舌咽頭神經、キリジィノ副行神經モ亦病ミテ、刺戟症又ハ麻痺症ヲ起ス。橫竇ニ開口セル乳嘴靜脈ニ「トロンボォゼ」ヲ生ズレバ、乳嘴突起部ニ限ラレタル浮腫ヲ起ス。此事ニ就テハ、グリィジンゲル始テ注意シ、モォス死體ニ就テ之ヲ確メタリ。顏面靜脈侵サルレバ、頰、瞼ハ、丹毒樣ニ浮腫シ、水疱ヲ生ズ。「トロンボォゼ」海綿樣竇ヲ侵ストキハ、一側又ハ兩側ノ眼窩浮腫シ、眼球突出シテ失明シ、其周圍腫起ス。視神經ノ外、此部ヲ經過スル外旋神經、動眼神經、滑車神經、三叉神經等モ亦侵サル。

「トロンボォゼ」縱竇ニ進ムトキハ、大腦ノ皮質ニ血液鬱滯シテ、人事不省、搐搦、癲癇樣ノ發作ヲ起ス。時トシテハ盲孔ヲ經テ篩骨蜂窠ト鼻粘膜トニ亙レル靜脈ニ鬱血シテ、衄血スルコトアリ。內後頭櫛ニテ、兩側ノ橫竇ノ相遇フ所ニ於テ、「トロンボォゼ」一側ヨリ他側ニ移レバ、更ニ其側ニ於テ、前ノ側ニ發シタルガ如キ症ヲ起ス。

竇ノ久シク膿ニテ圍繞セラレタルトキハ、竇壁ニ骨疽性分解ヲ起シ、其內容化膿シ、竇中ニ膽脂瘤ヲ發ス。嘗テコッセルハ傳染病院ニ於テ、橫竇ニ結核菌ヲ有スル膽脂瘤ヲ發生シタル者ノ、間モナク粟粒結核ノ爲ニ死シタルヲ實驗シキト云フ。

時トシテハ頸靜脈ニ沿ヒテ膿腫ヲ伴フ靜脈炎ヲ起シ、又此所ヨリ汎發性蜂

窩織炎ヲ起スコトアリ。

轉移症ハ多クハ肺ニ限局スルモノナレドモ、時トシテハ、關節、粘液嚢、筋肉等ニモ起ルコトアリ。單純ナル肺ノ轉移性、楔狀出血ハ、輕キ疼痛ト咳嗽トヲ發ス。若シ化膿スレバ、肺炎ノ症狀ヲ發シ、強キ分泌アリ、且容易ニ化膿性肋膜炎及肋膜肺炎ヲ起ス。

竇靜脈炎及「トロンボォゼ」ハ、其傳染性物質ノ小片ヲ肺ニ送リテ轉移ヲ起サシムルモ、純粹ナル膿毒症ハ關節及筋肉ヲ犯ス。耳性膿毒症ニアリテハ、血液中ニ連鎖狀菌 streptokokken ヲ發見スルコト多ク、葡萄狀菌 staphylokokken 及肺炎菌ヲ發見スルコト稀ナリ。コッセルハ、中耳炎ヨリ來ル歸死性全身傳染病ハ「バチルルス・ピオチアネウス」ニヨリテ起ルト云ヘリ。此傳染原ニシテ去ランカ、病ハ癒ユルコトヲ得ベシ。

中耳膿性炎ヨリ起ル純粹ノ敗血症ハ、非常ニ稀ナレドモ、若シ之ヲ起セバ、高度ノ稽留熱ヲ發シ、惡寒戰慄ナクシテ、中樞症狀、即チ昏睡、意識障碍、譫語、瘧搦ヲ起シテ死ス。剖見ニヨリテ、一ノ化膿竈ヲモ見ルコトナシ。其死ハ產褥熱ノ如ク、毒素ノ中毒ニ因スルモノナリ。

中耳膿炎ノ療法

第八章　中耳膿炎ノ療法

以上說キ來リシガ如ク、中耳膿炎ニハ種々ノ合併症ヲ起シテ、是ガ爲ニ死スルコトアリ。故ニ醫士ハ病者ニ耳漏ノ危險ナルコトヲ說キテ、ソヲ忽ニセザラシメ、ナルベク早ク療シテ之ヲ除クコトヲ務ムベシ。

中耳膿炎ヲ療スル第一ノ要訣ハ、注意シテ分泌物ヲ除クニアリ。分泌物悉ク除カレザレバ、藥物ハ直ニ病所ニ觸ルルコト難シ。之ニハ一%ノ食鹽水ヲ注ギ、或ハ消毒液、タヘトバ〇.五乃至一%石炭酸水、〇.五乃至一%楊皮酸水、二乃四%ノ硼酸水ヲ用フ。用法ハ耳洗滌法ノ章下ニ於テ說キシガ如シ。鼓膜ノ破孔小キ等ニテ、液ノ鼓室ノ分泌物ニ達シ難キトキハ、先ヅポリッチェルノ通氣法ヲ行ヒテ、分泌物ヲ外聽道ニ排出シタル後ニ除ク。或ハ外聽道ヨリ除キ得ルダケノ分泌物ヲ去リタル後、ルセェノ聽道通氣法ヲ行フ。其法ハポリッチェル法ニ用フルガ如キ護謨球ヲ外聽道口ニアテ、ソヲ壓シテ分泌物ヲ歐氏管ヨリ鼻咽頭腔ニ排出セシムルナリ。此法ハ殊ニ小兒ニ用フルニ便ナレドモ、時トシテハ眩暈ヲ起スコトアリ。

其他乾清法ヲ用フ。コハ消毒綿ヲ「ピンセット」又ハ綿頭杖ノサキニツケテ、分泌物ヲ拭フニアリ。此法ハ殊ニ過酸化水素ニ浸シタル綿ヲ用フレバ妙ナリ。早クハエルスレイニ用ヒラレ、近クハベッケルニ稱用セラレタリ。但鼓室ノ深部ニ溜レル稠厚ナル分泌物ハ、之ニテ除カレザルガ故ニ、其用所狹シ。

膿漏ノ持續スルハ、鼓室ニ分泌物ノ停滯スルニ原ヅクコトアリ。故ニ洗滌法又ハ乾清法ニ兼ネテ、通氣法ヲ行フノミニテ癒ユルコトアリ。

外科ニ於テ消毒的ノ療法行ハレテヨリ此カタ、耳ノ療法ニモソヲ應用シタリ。分泌物ヲ釀シ、又ハ脈衝ノ持續スルハ、其主ナル原因何レモ細菌ノ發生ニ依ルト認メ、從前用ヒ來レル過滿俺酸加里ノ外ニ、石炭酸、楊皮酸、昇汞、「チモォル」、「ヨォドホルム」等ノ消毒藥ヲ用フルニ至レリ。殊ニ偉效アルハ、硼酸ニシテ、ソヲ耳ノ治療ニ用ヒシハ、ベッォルドナリ。硼酸ノ他ノ消毒藥ニ勝レルハ、用法簡ニ、刺戟少ク、作用確ナルニアリ。

硼酸ヲ耳ニ用フルニハ、先ヅ其分泌物ヲ去リテ耳內ヲ清メ乾カシタル後、撒布器等ニテ其粉末ヲ吹キ込ミ、外聽道ノ內三分ノ一ヲ充タシ、消毒綿ニテ聽道口ヲ塞グベシ。分泌液ノ綿球ヲ濕ス間ハ、此法ヲ反覆スベシ。ベッォルドニヨレバ、膿ノ止ムマデノ日數ハ、平均十九日ナリト云フ。鼓膜ノ孔餘リニ小サクシテ、硼酸ノ效充分ナラザルトキハ、鼓膜刀ニテ孔ヲ廣ムベシ。

腐敗性分泌物ハ、初回ニ吹キ込ミタル硼酸ニヨリテ、腐敗ノ性質ヲ失フ。往々之ニテ分泌物全ク止ムコトアリ。

ベッォルドハ、肺結核病者ノ、結核ノ疑アル耳病ニハ、硼酸ノ效ナキヲ唱ヘシカド、斯ル病者ニ用ヒテ膿ヲ止メ得タルコトアリ。但スラブネル膜破レテ、「ポリュウペン」ノ存ゼルモノニハ效ナシ。粘膜ニ顆粒狀ノ腫脹アルモノハ、腐蝕シテソヲ除キ、分泌物ノ停滯「ポリュウペン」、破壞性骨病等ノ合併症アラバ、先ヅ除キテ後、此法ヲ行フベシ。

稀ニハ硼酸ヲ吹キコミタル後ニ、漿性ノ分泌物ヲ生ジ、耐ヘ難キ痛ヲ起スコトアリ。或ハ外聽道ノ上皮炎ヲ起シテ、他ノ療法ヲ要スルニ至ルコトアリ。

ベッォルドノ硼酸療法汎ク世ニ用ヒラルルニ從ヒテ、其效驗モ亦汎ク認メラルルニ至レリ。シュワルツェハ、此療法ヲバ、破孔ノ鼓膜ノ上部ニ在リテ小サキモノ及中耳急性膿炎ニ施ストキハ、乳嘴突起ノ脈衝スルコトアリトノ注意ヲ與ヘ、ベッォルドハ、之ニ對シテ、己ガ調査シタル統計ニ原ヅキ、タトヒ破孔ハ

上方スラプネル膜部ニアルモ、中耳急性膿炎ナルモ、硼酸療法ノ爲ニ、悪シキ結果ヲ生ゼシコトナシト答ヘ、相尋テ起ル事ノ因果ヲナス如クニ判斷スルノ妄ナルヲ辨ジキ。サレド此療法ニ就テハ、注意ヲ要スルコトナキニアラズ。若シ分泌物ヲ去ラズシテ、其上ニ硼酸ヲ撒布スルコトアランニハ、爲ニ不良ノ成績ヲ見ルベシ。

硼酸ノ效速カナリシ著キ一例ヲ擧ゲンニ、十五歳ナル小兒ノ、猩紅熱ヲ病ミテ後九年間、左耳ノ耳漏ヲ患フルモノアリキ。一耳科醫ハ、ソヲ診シテ後チ三箇月間洗滌法、注藥、電氣燒灼等ヲ施シシカド、分泌物益加ハリシガバ、醫士ハ腐骨アリト診定シテ、ソヲ除カントセシモ、病者肯ゼザリキ。ハルトマンハ之ニ硼酸療法ヲ二回施シシニ、分泌物頓ニ止ミ、六箇月ノ後チ再診セシトキモ、耳ハ清潔ニシテ少シモ滲出物ナカリキト云フ。

硼酸療法ハ、鼓室ニ沈著シタル分泌物ヲ洗ヒ去リ、肉芽ヲ腐蝕シタル後ニ行ヘバ、最モ效アルモノニシテ、聽骨ヲ除キ又ハ乳嘴突起ヲ穿ツコトヲ要セズシテ、概ネ癒ヤスコトヲ得ベシ。

スラプネル膜ニ破孔アルモノハ、其部ニ存ゼル「ポリュウペン」及槌骨頸ニ依レル洞中ニ沈著セル分泌物ヲ、次ノ如クシテ除ケバ、多クハ速ヒ癒ユ。即チ「ケッセル、シュワルツェ」ノ法ニ倣ヒテ、槌骨柄及ビ軸靭帶ノ兩側ニ添ヒテ、鼓膜ヲ截リ、鉗子ヲ以テ槌骨柄ノ上部ヲ挾ミテ引拔クナリ。術後聽覺ヲ恢復スルコト稀ナラズ。若シ「カリエス」アリテ、癒エ難キトキハ、砧骨ヲモ共ニ取除クベキコトアリ。

シュワルツェハ、硼酸療法ニテ目的ヲ達シ難キモノニ、濃厚ナル硝酸銀水(五%乃至一〇%)ヲ用ヒ、ウェベルリィル及リォエンベルグハ無水酒精ヲ用ヒキ。硝酸銀水ヲ用フルニハ、日々或ハ隔日ニ、其十滴乃至二十滴ヲ耳ニ滴入シ、凡一二分時間ノ後チ洗ヒ去ルベシ。シュワルツェハ、ソヲ中和スル爲ニ、食鹽水ヲ稱用セリ。精製酒精ハ日ニ二三回用フ。酒精ヲ注ギテ劇痛ヲ起スモノニハ、同量ノ水ヲ加フ。此二法中何レカヲ撰ビテ反覆使用スレバ、病速ニ癒ユレドモ、往々治療數週間ニ亙ルコトアリ。此二法ノ硼酸療法ニ劣リタルハ、多少劇シキ痛ヲ起スト、往々鼓室ニ反應性炎ヲ起シ、或ハ外聽道炎ヲ起ストニアリ。

ハァゲンハ石炭酸ヲ「グリセリン」ニ和シテ用ヒシコトアリシガ、近クハメニィルソヲ稱用セリ。其量ハ石炭酸一・〇乃至一〇・〇ヲ「グリセリン」一〇・〇

ニ和シテ用フルナリ。エェニッケハ「ナトリウム、テトラボリクム」Natriumtetraboricum ノ濃液ヲ用ヒシモ、硼酸ニ優ルトコロナシ。「ヨオドホルム」ヲ粉ノママニテ吹キ入ルルハヨロシカラズ。近來ワァゲンホイゼルハ、〇・〇一%ノ昇汞水ヲ用ヒゴットスタインハ、甘汞ヲ撒劑トシテ用ヒキ。新藥「アイロォル」Airol 及「ノゾフェン」Nosophen モ亦效アリ。

粘膜甚シク腫脹シ、殊ニ顆粒狀ノ性質ヲ帶ビタルモノニハ、硝酸銀或ハ「クロォム」酸ヲ其ママ探子ノサキニ熔シツケナ用フ。尙目的ヲ達セザルトキハ、電氣燒灼法モ亦用ヒラルレドモ、注意セザレバ、過チテ粘膜下ノ骨又ハ、迷路ヲ傷フコトアルベシ。

尙一ノ用フベキ法アリ。殊ニ鼓膜ノ甚シク破レタルモノニ效アリ。ソハ明礬ヲ撒劑トシテ吹キ入ルルコトナリ。此法ハエルハルドノ始メテ用ヒシモノニテ、ボリッチェルハ單ニ之ノミヲ用ヒ、又ハ硝酸銀療法ニ交ヘ用ヒタリ。但此療法ノ缺點ハ、往々明礬ト分泌物ト固結シテ、塊ヲ作リ、探子ニテ鬆起シ、數度洗ハザレバ、除キ得ラレザルニアリ。

明礬ノ效ハ、硼酸ニ讓ラズ。故ニ此ニテ目的ヲ達シ得ザルドキハ、彼ヲ用ヒテ良結果ヲ得ルコトアリ。

中耳膿炎ニ併發スル症ノ療法

分泌物ノ沈著及膽脂瘤ノ發生ニ於ケル療法

慢衝癒エタル後、鼓膜ニ物質缺損アリテ、重聽去ラザルモノニハ、人工鼓膜ヲ用ヒテ聽力ノ恢復ヲ圖ルベシ。

第九章　中耳膿炎ニ併發スル症ノ療法

Behandlung der eiterigen Mittelohrentzundung sich anschliesenden Konplikationen.

(一)分泌物ノ沈著及膽脂瘤ノ發生ニ於ケル療法

Ablagerung von Sekretionsproducten und der Cholesteatombildung.

マヅ分泌物ノ流レ出ヅル道ニ横ハレル障碍ヲ取除クベシ。「ポリュウペン」アラバ除キ、破孔小ナルハ廣メ、外聽道ノ狹窄シタルハ、性質ニ應ジテ治療ス。鼓室ノ後上部ナル堵頂間及乳嘴竇ニアル分泌物及膽脂瘤ハ、既ニ述ベタル如ク外聽道ヨリ洗ヒ、又ハ「カテェテル」ヲ用ヒテ歐氏管ヨリ水流ヲ輸ルモ、茲ニ達セザルガ故ニ、特ニ作リタル曲管ヲ用ヒテ、水流ヲ直ニ病所ニ導クベシ。

ハルトマンノ用ヒタル鼓室管ト名ヅケタル器ハ、第六十三圖ニ示ス如ク、新

第六十三圖

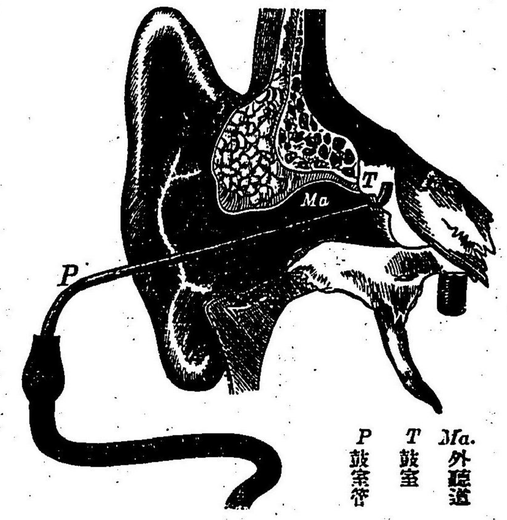

Ma. 外聽道
T 鼓室
P 鼓室管

銀又ハ硬護謨ヨリ成リタル口徑凡二乃至二.五密迷長サ七仙迷ノ管ナリ。其形ハ中部ハ眞直ニシテ鼓室ニ挿入スベキサキハ直角ニ曲リ嘴ノ長サ一密迷アリ。他ノ一端ハ嘴ト反對ノムキニ曲リテ鈍角ヲナシ、其末端壺樣ニ膨レ、之ニ護謨管ヲツケテ「スプリッチェ」ニ連ヌ。之ニ最モ適スルハ英國製「スプリッチェ」ナリ。

第六十四圖

ハルトマンガ鼓室管ノ有效ヲ唱ヘテヨリ後チ、シュワルツェモ亦同ジ目的ニテ、一ノ器ヲ作リタリ。其小形ナルハ、第六十四圖ノ如シ。但此器ハ形大ナルガ上ニ、其サマ惡クシテ用ヒ苦シキヤウニ見ユ。

鼓室管ヲ耳ニ輸ルニハ、必ズ耳漏斗ヲ挿入シ、額鏡ニテ照シナガラ行フヲ要ス。卽チ左手ニテ耳翼ト耳漏斗トヲ固定シ、右手ニテ鼓室管ヲ輸ルベシ。管ヲ持テル手ハ、病者ノ頭ヲ據リ處トナシ、病者若シ頭ヲ動カセバ、手之ニ從ヒテ動キ、管ヲシテ其位置ヲ失ハザラシム。而シテ介者ヲシテ「スプリッチェ」ヲ壓サシメテ、管ヲ廻セバ、水流ハソレニツレテ、鼓室ノ諸方ニ到ルベシ。流レ出ヅル液ハ、病者ノ耳ノ下ニ保テル膿盤ニ受ク。斯クシテ流レ出ル水ニ、少シモ分泌物ヲ雜ヘザル迄洗フベシ。

鼓膜ノ殘片及鼓室壁ノ感覺ハ一樣ナラズ、或ハ全ク麻痹シタルコトアリ、或ハ輕ク觸ルルモ痛ムコトアリ。後ノ如キ症又ハ傳音機存シテ破孔小サキモノハ、注意シテ鼓室管ヲ輸リ、靜ニ洗フベシ。引搔キ、引破ルヤウノコトアルベカラズ。洗ヒ終レバ、入レタルトキト同ジヤウニナシテ取出スベシ。

鼓膜殘片及鼓室壁ノ知覺ハ種々ニシテ、時トシテハ鈍麻シ、時トシテハ僅ニ觸レタルノミニテモ、不快ノ感及疼痛ヲ覺ユ。注意シテ鼓室管ヲ送入シテ洗

滌スレバ、確ニ其位置ヲ固定スルコトヲ得テ、斯ノ如キ際ニモ導音器ノ完全ナル時ニモ、破孔ノ小ナルトキニモ、疼痛及損傷ヲ避クルコトヲ得ベシ。既ニ洗滌ヲ終レバ、送入シタル時ト同一ノ方向ニ拔キ去ルベシ。

神經質ノ病者ハ、管ヲ入レテ洗滌スルニ耐ヘザル者アリ。之ニハ「コカイン」ヲ注入シ、又ハ「クロロホルム」ノ麻醉ヲ施スコトアリ。バルトマンハ嘗テ一年間モ洗滌ヲ行ヒテ效ナカリシモノニ、「クロロホルム」麻醉ヲ施シテ洗滌シタルニ、一回ニシテ能ク治癒シ、爾後數年間些ノ障碍ヲモ起サザリキト云フ。

此法ヲ行フニハ、種々ノ注意ト熟練トヲ要スルコト、他ノ手技ニ於ケル如シ。之ヲ行フ前ニハ、探子ヲ用ヒテ、局部ノ知覺等ヲ確メ置クベシ。

洗フ爲ニ用フル水壓ハ整フベシ。始メニハ低キ壓ヲ用ヒ、之ニ堪ヘテ眩暈、嘗騰、頭痛等起ラズバ、注意シテ漸ク壓ヲ增ス。斯ノ如クスレバ、頗ル强キ壓ヲ用フルモ害ナクシテ、鼓室及之ニ連レル洞ノ分泌物ヲ充分ニ除キ得ヘシ。

經驗ニヨレバ、此洗滌法ニヨリテ除カルル膿ハ甚ダ多量ナリ。往々一タビ洗ヒタルノミニテ、耳漏ノ癒ユルコトアレド、暫クニシテ、更ニ生ジタル分泌物ヲ除クヲ要スルコトアリ。鼓室洗滌ニ際シテ酪樣ノ分泌物ノミナラズ、鼓室

ノ上部ニアリシ小サキ「ポリュウペン」ノ離脫シテ混ズルヲ見ルコトアリ。鼓室ノ清洗セラルルヤ、其分泌物ノ減退スルノミナラズ、久シキ間、惱ミタリシ眩暈、嘗騰、頭痛ナドモ皆去ルモノトス。

膽脂瘤固結スレバ、唯洗フノミニテハ除カレ難シ。先ヅ柔ゲテ鬆疎ナラシメタル後ニ洗フベシ。時トシテハ之ガ爲ニ反應性炎衝ヲ起シ、其脫出ヲ促スコトアレドモ、亦危險ナル症狀ヲ起シテ、死ニ致ラシムルコトアリ。膽脂瘤若シ鼓室ヨリ除キ難クシテ、乳嘴竇ニ在リト診定シタルトキハ、根治手術ヲ行フベシ。乳嘴竇ニ溜リタル膽脂瘤ノ、外聽道後壁ヲ破リテ漏レ出デントシ、其部隆起シタルトキハ、截リテ充分ニ口ヲ開キ、通常ノ「スプリッチェ」探子、又ハ鼓室管ヲ用ヒテ除クベシ。

鼓室ノ聽道ヨリシテ診察及治療ヲナシ得ラルル部分ハ、比較的ニ好キ模樣ナルニ拘ラズ、鼓室管ニテ洗フモ、膿漏持續シテ癒エ難キハ、鼓室ノ上部ナル塔頂間又ハ乳嘴突起ヨリ出ヅルモノト判シテ可ナリ。

膿ノ持續スルハ、塔頂間ニ肉芽ヲ生ジ、或ハ槌骨、砧骨等ニ骨瘍ヲ生ジタルニヨリ、又ハ鼓室管ヲ用フルモ洗ヒ難キ塔頂間及乳嘴部ニ分泌物ノ沈著シタ

ルニヨル、之ニ水流ヲ達セシメントスルニハ、前ニ述ベタル如ク、槌骨、砧骨ヲ併セ除キテ、塔頂間ヲ露出スベシ。

塔頂間健全ナルカ、或ハ發生シタル肉芽ヲ除キ、若クハ罹病聽骨ヲ除キタルニ拘ラズ、尚化膿ノ持續スルモノハ、根治手術ヲ指示スルモノナリ。

中耳露出、根治手術

中耳露出、根治手術

Die Radicaloperation zur Freilegung der Mittelohrräume.

本手術ノ祖トモ稱スベキハ、キュステルニシテ、其說ニヨレバ、從前行ハレタル乳嘴突起鑿開術ハ、外科學ヨリ論ズレバ化膿竈ヲ露出スルコト不十分ナリ、宜シク聽道後壁ニ沿ヒテ開クベク、若シ鼓膜及聽骨ノ一部存在シタルトキハ、出來得ルダケ鼓膜ニ接シテ開クベシト云ヘリ。

バルトマンハ千八百八十九年、ハイデルベルヒ市ニテ開キタル萬有學會ニ於テ、多數ノ標本ヲ示シ、聽道ノ後壁ヲ鼓室迄鑿ツト云フコトハ、鼓膜溝ノ後緣ヨリ僅ニ二乃至三密迷ヲ距テテ、顏面神經管ノ存スルヲ以テ、柯則トナシ難キヲ說キタリ、其關係ハ第六十五圖ニ示セルガ如シ、此圖ハ聽道ノ最內端

第六十五圖

ヲ其軸ニ鉛直ニ鋸ヲ置キテ斷チタルモノナリ、故ニハルトマンハ解剖及病理ノ關係ヨリシテ、搭頂間及乳嘴竇ヲ露出スルニハ、塔頂間ノ外壁ト聽道ノ後上壁トヲ鑿開スベキコトヲ唱ヘタリ、同年ベルグマンモ亦聽道後上壁ノ鑿開ニヨリテ、鼓室ヲ露出シ得ベキコトヲ記述シタリ。

ハルトマンハ千八百九十年オステルンノ第二回北獨逸耳科醫會ニ於テ、上ニ記シタル自己ノ所見ニ基キテ、手術シタル一例ヲ供覽シタリ、之ト同時ニツァウファルハピングストンノ南獨逸耳科學會ニ於テ、聽道後壁ヲ廣ク鑿開スル根治手術ヲ說キタリ。

スタッケハ、千八百九十年ノ秋、伯林ニ於ケル國際醫學會ニ於テ、塔頂間及竇ノ特種ノ手術ヲ說キタリ、其手術ハ耳翼ヲ剝離シテ膜樣聽道ヲ擡起シタル後、聽道上壁ノ內端ヲ鑿開シテ、塔頂間ノ外壁ヲ開キ、次デ此所ヨリ竇ノ前下壁ヲ開キ、然ル後初メテ乳嘴突起ノ外面ト聽道後壁トニ及ブ、蓋シ氏ハ外方ヨ

第六十六圖

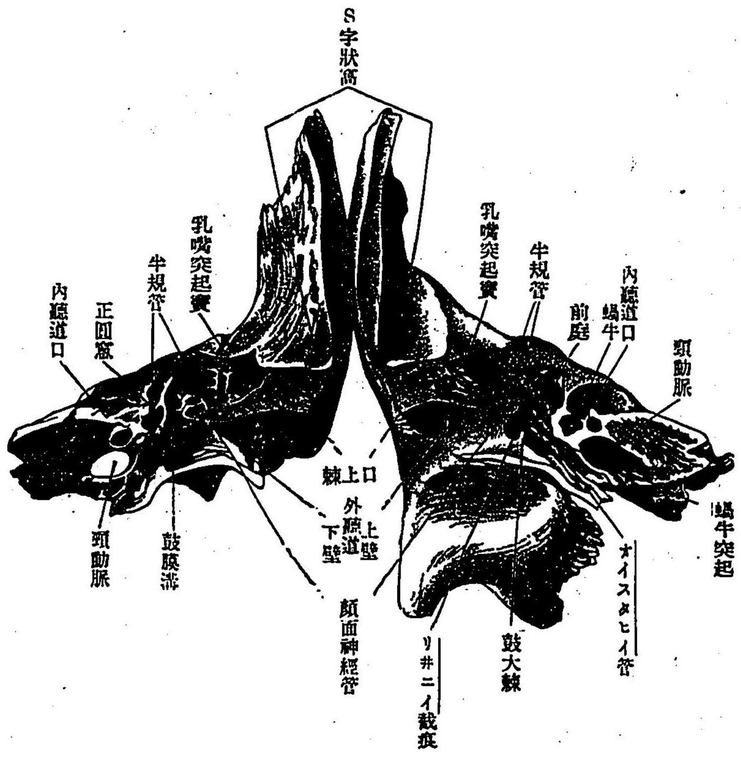

リスル換リニ、內方ヨリ外方ニ手術シタルナリ。

キョルネルハ近年一段進歩シタル手術式ヲ唱ヘタリ。其術式ハ聽道後壁及耳殼ヨリシテ、方形瓣ヲ作ルニアリテ、之ニヨリテ、骨質缺損ノ一部ヲ被ヒ、聽道ノ擴張ヲ持續セシムルコトヲ得ベシ。

手術ニ就テ注目スベキ解剖的關係ハ、頑顆骨ヲ水平ニ鋸斷シタル第六十六圖、第六十七圖ニヨリテ

第六十七圖

右ノ頑顆骨ヲ水平ニ截リタル上半、下半、S字狀溝淺シ
F　顏面神經管
H　半規管

明カニスルコトヲ得ベキモ、尚第四十八圖乃至第五十一圖ニ就テ、S字狀窩ノ種々ノ穹窿ヲ參照スレバ、愈明白トナルベシ。第六十六圖ヲ見レバ、口上棘ノ後方一仙迷ノ部ノ殆ド耳翼ノ附著點ト一致シタル所ハ、橫竇ト接觸セルコトヲ認メ得ベシ。此圖ハ乳嘴竇通路ノ稍下方ニ於テ鋸斷シタルモノナレドモ、第六十七圖ハ、其中央部ヲ鋸斷シタルモノナリ。故ニ後者ニ於テハ、竇ヨリ外前方ニ當レル中央ノ部分ヲ刪除セザルベカラズ。而シテ第六十七圖ニヨリテ、顏面神經管及迷路ハ竇ト接近スルヲ以テ、深ク穿テバ兩者ヲ損傷スルコトヲ知ルニ足ルベシ。

根治手術トハ、次ノ四樣ノ所置ヲ云フ。

(弐一)耳翼及聽道ノ剝離　耳翼ノ前緣ノ高サニ於テ、顴骨弓根ノ上ニ刀ヲ下シ、耳翼附著線ニ密接シ、後方ニ沿ヒ、半球形ヲ畫キテ乳嘴突起ノ尖端ニ至ル迄、皮膚切開ヲ行フ。其切創ノ深サハ前方ニ於テハ顳顬筋膜ニ達シ、(但此筋膜ヲ損傷セサルヤウ注意スベシ)後方乳嘴突起ニ於テハ、骨ニ及ブ。皮膚ノ切開ヲ終レバ、出血ヲ止メタル後、顳顬筋ノ領域ニ於テハ、皮膚及耳翼ヲ筋膜ヨリ剝離シ、乳嘴突起ノ領域ニ於テハ、强キ骨膜剝篦 Raspatorium ヲ以テ、骨膜ヲ軟部ト共ニ、聽骨後壁ノ全ク露出スル迄擦起ス。尚骨膜ハ皮膚ト共ニ後方ニ押シヤル。而シテ膜聽道(軟骨聽道ノ一部)ノ後上壁ハ、成ルベク深キ所ニ於テ骨部聽道ヨリ剝離ス。膜聽道ノ深部ハ、其膜薄クシテ、剝離ノ際裂ケ易キヲ以テ、

第六十八圖



短キ重複鉤(第六十八圖)ニテ引掛ケテ保護スベシ。茲ニ至リテ、細キ「ガァゼ」ヲ聽道ニ通ジテ後方ニ送リ、之ヲ以テ前方ニ牽引スレバ、外聽道ハ外耳ト共ニ前方ニ追ヒ退ケラル。斯クスレバ、一見外聽道ヨリシテ鼓膜若クハ其殘片、並ニ鼓室ヲ窺フコトヲ得ル利アリ。

(弐二)骨手術　茲ニ於テ鑿及鑿ヲ用ヒテ、マヅ乳嘴突起ノ外表面ノ骨殼ヲ、層々ニ削リ採リ、更ニ聽道後壁ヲモ削リ去リ、而シテ顳顬櫛ヨリ聽道下壁ノ下部ニ至ル稍廣キ漏斗狀鑿開ヲ行ヒテ、乳嘴竇ニ達ス。此鑿開成リテ、竇ノ前下壁ノ聽道後上壁ヲ距ルコト二乃至四密迷ニ至ラバ、細キ鉤狀消息子ヲ竇ヨリ鼓室ニ送リテ、之ヲ檢スルコトヲ得ベシ。然ル後狹キ刀又ハ第六十九圖ノ如キ骨鉗子ヲ以テ竇ト聽道トノ間壁ヲ全ク除キ、且塔頂間ノ露出ス

ル迄聽道上壁ノ內端ヲ穿ツ。

第六十九圖

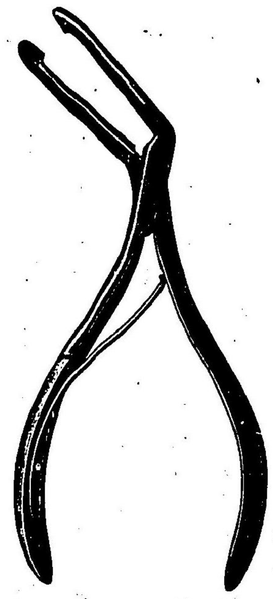

貯溜セル膿及膽脂瘤ハ、鉗子ヲ用ヒテ除キ、出來得ベクバ、洗滌シテ除クベシ。鼓膜殘片及聽骨ハ、鼓膜穿孔用ノ鎌狀刀又ハ小刀ヲ以テ切除ス。茲ニ於テ聽道後壁ノ下部ノ、鼓室ト密接スル部分ノ、恰モ棘狀ヲナシテ新作骨腔ニ殘存スルヲ見ルベシ。次デ注意シテ全腔ヲ清ムベク、之ニハ三布仙過酸化水素液ヲ用フルヲ可トス。

(貳三)キョルネル氏瓣ノ作成　キョルネル氏瓣ノ目的ハ、外聽道ノ持續的擴張ヲ行フニアリ。之ヲ作ルニハ外聽道口ノ後上緣ノ後ニ於テ、緣ニ接シテ、前方ヨリ後方ニ向ヒテ、尖銳刀ヲ以テ耳翼ヲ貫キ、其刺創口ニ剪刀ノ一枝ヲ送リテ、膜聽道ノ後上部ヲ其內端迄切リ開キ、次ニ第一ノ刺創ニ對シテ、後下方ニ第

第七十圖

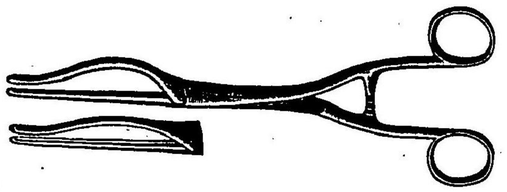

二ノ刺創ヲ作リ、而シテ前ノ如クシテ、茲ヨリ後下方ノ內端迄ヲ開ク。尙必要アラバ刀或ハ剪刀ヲ以テ、外方耳翼ニ向ヒテ瓣ヲ延長スベシ。此瓣ヲ造ルニ、簡單ニシテ確實ナルハ、ハルトマンノ聽道壓抵鉗子(第七十圖)ヲ使用スルニアリ。此鉗子ハ其直枝ヲ聽道內ニ、曲枝ヲ膜聽道ノ後壁ニ送リテ鎖合シ、而シテ其開キタル創口ニ刀若クハ鋏ヲ送リテ聽道後壁ヲ、マヅ其上部ニ於テ、次ニ下部ニ於テ切離シ、且更ニ外方耳介ニ向ヒテ、刀ヲ以テ創緣ヲ延長ス。若シ膽脂瘤ノ坐腔大ナルトキハ、ジィベンマンニ從ヒテ、單ニ膜聽道ヲ切リ割リ、而シテ外方耳介ニ於テ角狀創ヲ造リ、併セテ軟骨ノ一部ヲ截除スベシ。然ルトキハ其腔ニ向ヒテノ自由ナル通路ヲ永遠ニ設ケ得ラルベシ。

(貳四)創ノ閉鎖。　キョルネル氏瓣ヲ後方ノ骨壁ニ確實ニ癒著セシメン爲ニ、瓣ノ上下緣ハ、其外角ニ施シタル縫合ニヨリテ、外面ノ後創緣ニ固定ス。瓣ノ小ナルトキ、又ハ骨質缺損ノ稍大ナルトキハ、外創ノ癒著後「タムポン」ヲ要スル

コトアリ。創ハ縫合ニヨリテ全ク閉鎖セラレ、第一期癒合ヲ營ムヲ常トス。創緣癒合後ハ尙殘存セル血液ノ凝塊ヲ去リ、全創腔ハ沃度「ホルム」「ガァゼ」又ハ消毒「ガァゼ」ヲ塡塞ス。手術ハ凡テ外科的原則ニ從フベキコト勿論ナリ。

瓣ノ形成ニヨリテ擴張シタル聽道ノ縮小セントスルヲ防グニハ、ノルテニウスニ倣ヒテ、太キ護謨管ヲ挿入シ置クヲ可トス。

斯ノ如クニ手術スレバ、大ナル利益アリ。卽チ一、大創腔ニアリテモ、大膽脂瘤ニアリテモ、耳後ニ永ク不具ノ觀ヲナス孔ヲ存置スベキ要ナク、二、外創ハ直ニ癒エ、內創ノ覆皮ハ瓣ニヨリテ速ニ形成スルヲ以テ、治癒期大ニ短縮セラルベシ。

耳科醫中ニハ、往々此手術ニヨリテ、膽脂瘤腔ノ被膜ヲ除キ、其再發ヲ防ギ得ベキコトヲ唱フル者アリ。サレドタトヒソヲ除キタレバトテ、創ノ癒ユルニ從ヒテ、其表面ハ外皮ヲ以テ覆ハレ、之ヨリ更ニ膽脂瘤ヲ新生シ得ベキヲ以テ、再發ヲ防ギ得ベシト斷定スルコトヲ得ズ。又之ヲ實驗ニ徵スルニ、根治療法ヲダニ行ハバ、タトヒ膽脂瘤被膜ヲ存スルモ、再發スルコトナシ。ハルトマンモ亦斯ノ如キ實例ヲ數年間經驗シキト云フ。

「ポリュウペン」ノ療法

殊ニ必要ナルハ後療法ニシテ、若シ其注意ヲ缺クトキハ良キ治癒ヲ得ルコト能ハザルベシ。故ニ根治手術ヲ行ハントスルモノハ、必ズ凡テノ耳科的技術ニ熟練セザルベカラズ。手術後約八日ニシテ、既ニ創腔、創緣及骨ニ肉芽ヲ生ジ、其發育甚ダ速ニシテ、著ク創腔ヲ挾ムルモノナルヲ以テ、「クロォム」酸ニテ腐蝕シ、其發育ヲ防止セザルベカラズ。「クロォム」酸ハ銀消息子ヲ熱シテ其端ニ熔著セシメ、局所ヲ照ラシツツ一々之ヲ肉芽ニ達セシムベシ。其腐蝕後ハ洗滌シ、或ハ拭ヒテ乾カスベシ。肉芽存スレバ、創部ノ覆皮ヲ妨ゲ、創腔內ニ癒著ヲ來ス。ハルトマンハ第一繃帶ハ手術後三日以上放置セズ。第三日ニハ外部ノ繃帶ヲ交換シ、縫合絲ヲ拔キ去レリ。若シ創腔內ノ「ガァゼ」ノ分泌物ニテ濕ヘルトキハ、之ヲモ交換ス。創腔ヲ淸ムルニハ、過酸化水素ヲ用ヒ、或ハ創腔ヲ乾燥セシメタル後ニ、硼酸又ハ其他ノ消毒藥ヲ吹入ス。創緣第一期癒合ヲ以テ治スレバ、卷軸繃帶ニ換フルニ、耳三角巾ヲ以テスベシ。ザスレバ患者爽快ヲ覺ユベシ。治癒ハ創ノ大小ニヨリテ四乃至十週間ヲ要ス。

(二)「ポリュウペン」ノ療法

「ポリュウペン」ヲ療スルニハ、先ヅ其莖アリヤ否ヤヲ確ムベシ。之ヲ知ルニハ、探子ニテ「ポリュウペン」ヲ周リテ、奥ノ方迄探ルベシト「ポリッチェル」ハ云ヒシカド、通常之ヲ判別スルコト頗ル難シ。

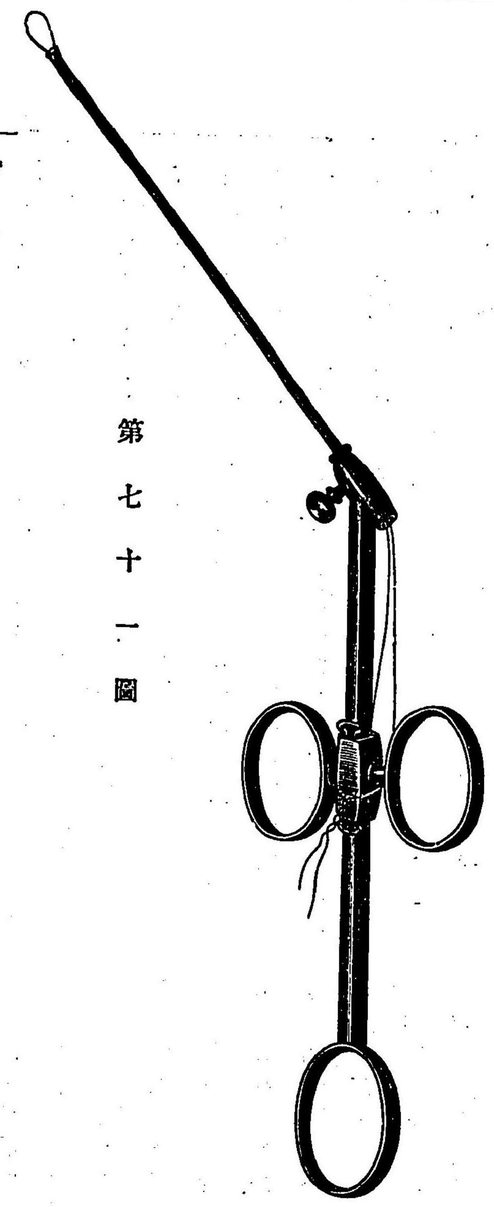

第七十一圖

「ポリュウペン」ヲ除クニハ、括線ヲ用フ。往時ハ「キルデ」ノ器ヲ用ヒシカド、今ハ單簡ナル「ブラック」ノ器ヲ用フ。此器ハ第七十一圖ニ示ス如ク、線ヲ曲ゲテ其兩端ヲ管ニ挿入シ、管端ニ輪ヲ餘ス。管ハ鈍角ニ方形ノ桿ニ螺定セラル。桿ニハ移動スベキ二ツノ環アリテ、線ノ兩端ヲ之ニ繫グ。桿端ニハ一ツノ環ヲ具ヘ、用ニ當リテ之ニ拇指ヲ入レ、前ノ二ツノ環ニ示指ト中指トヲ入レテ器ヲ保持シ、線ノ輪ヲ「ポリュウペン」ニ嵌メタル後、二ツノ環ニ挿シタル指ヲ、拇指ノ方ヘ引ケバ、「ポリュウペン」ハ斷チ切ラルベシ。

線ニハ蠶駝師ノ花束ヲ造ルニ用フル程ノ細ク柔カナル鐵ヲ用フ。線ノ輪ハ、「ポリュウペン」ノ大サニ從ヒテ形ヲ作ル。線ハ耳漏斗ニヨリテ圓ク曲クルヲ便トス。ソヲ「ポリュウペン」ノ上ヨリ嵌メ、成ルベク根ノ處ニ輪リテ括メ切ル。一回ニテハ全ク取除クコト難キガ故ニ、數度繰返スヲ常トス。出血ハ綿球ニテ拭フベシ。外聽道ノ廣キ者又ハ其入口ニアル「ポリュウペン」ハ除キ易ク、深所又ハ鼓室ニアルモノハ難ケレドモ、能ク額鏡ニテ照シナガラ行ヘバ、概ネ除キ得ベシ。若シ數タビ試ミテ除キ得ザルトキハ、腐蝕ス。栓子ヲ要スル程ノ出血ハ極メテ稀ナリ。

小ニシテ軟カナル「ポリュウペン」竝ニ蹄係ヲ以テ手術シタル殘片ヲ去ルニハ、消息子ノ尖端ニ、「クロォム」酸ヲ熔カシツケテ腐蝕ス。腐蝕後ハ拭キ清メ、或ハ

洗滌セザルベカラズ。「クロォム」酸ヲ用フルニ當リテハ、隣接ノ健全部ニ藥ヲ觸レシメヌヤウニ注意ズベシ。然ラザレバ容易ニ炎症ヲ起ス。故ニ熟練者ニアラザレバ、使用シ難シ。

其他第五十五圖ニ示シタル如キ種々ノ形ヲ有スル小キ「キュレッテ」ヲ用フルコトアリ、

腐蝕劑ニハ、一半「クロォル」鐵液、硝酸銀及「クロォム」酸ヲ用フ。始メノ二ツハ效弱シ。軟キ「ポリュウペン」及肉芽ニ用フベシ。硬キ「ポリュウペン」及遺片ニハ、探子ノサキニ「クロム」酸ヲ熔シツケテ腐蝕スルヲ確實ナリトス。之ヲ用フルニハ、近接部ニ觸レザル樣注意スベシ。觸ルレバ燒衝スル恐アルベシ。

ポリプチェルハ「ポリュウペン」ヲ除クニ便宜ナル方法ヲ設ケタリ。ソハ一日三度宛精製酒精一茶匙バカリヲ耳ニ入レテ、十分乃至十五分間留メ置ク法ナリ。此法ヲ持續スレバ、硬キ纖維樣ノ「ポリュウペン」ヲモ除キ得ラルベシ。又「ポリュウペン」ノ發生部ニ器械ヲ達スルコト難キトキ、又ハ手術ヲ厭ヘル病者、小兒等ニハ適當ナル法ナリ。

ハルトマンハ四十人ニ就キテ、數週間「アルコホル」療法ヲ用ヒ試ミシニ、膿漏著ク減ジテ「ポリュウペン」ノ縮小セシモノ多ク、中二人ニ於テハ全ク萎縮シタリ。サレド又中ニハ少シモ效ナカリシモノアリキト云フ。

骨ヲ侵セル症ノ療法

(三)骨ヲ侵セル症ノ療法

(甲)硬化

中耳慢性膿炎ニ於テ生ズル乳嘴突起ノ硬化ハ、往々烈シク痛ムコトアリ。此痛ハ乳嘴突起ヲ穿テバ、タトヒ乳嘴竇迄及バストモ、全ク治ス。醫テ中耳炎ノ爲ニ、乳嘴突起ノ痛烈シカリシモノアリ、其一部分ヲ穿チ除キタルニ、痛ハ全ク消エ、創ハ第一癒合ヲナシタリ。

沃度丁幾又ハ種々ノ軟膏ハ、概ネ效ナシ。麻醉劑、特ニ抱水「クロラァル」ハ暫ク痛ヲ減ズルコトアリ。

(乙)骨瘍及骨疽

骨瘍アルコトヲ診定シタルトキハ、マツ其部ノ清潔ト消毒トニ注意セザルベカラズ。同時ニ患者ノ榮養障碍ヲ醫スル爲ニ、肝油、鐵劑、鹽浴等ヲ試ミテ、著キ效驗アルコトアリ。刺戟藥及腐蝕藥ハ嚴禁ス。ソハ之ニヨリテ意外ノ急性

炎ヲ起シ、病ヲ蔓延セシムルコトアレバナリ。骨瘍ノ乳嘴突起ノ外部ニ廣ガルトキハ、皮膚ニ瘻管ヲ作リ、或ハ其部、蓄膿ノ爲ニ腫起ス。後ノ如キ時ニハ、先ヅ皮膚ヲ切開シ、病メル骨ヲ露ハシテ洗滌ス。瘻管若シ乳嘴竇及鼓室ニ連絡セルトキハ、洗ヒタル水、鼓室ニ達シ、外聽道ニ流レ出ヅ。怠ラズ洗滌シ、同時ニ身ノ通態ヲ善クスレバ癒ユ。小兒ハ殊ニ癒エ易シ。臭氣甚ダシキ分泌物アルハ、乳嘴竇ニ膿ノ溜レルカ又ハ肉芽或ハ骨瘍、骨疽ノ存スル徵ナリ。宜シク鋭匙又ハ鑿ニテ瘻管ヲ擴ゲテ、除キ去ルベシ。其破壞ノ甚シキモノハ、根治手術ヲ行フ。之ヲ施スニ當リテハ、解剖ノ關係ニ注意シテ、充分ニ皮膚ヲ切開シ、小鉤ヲ用ヒテ、創緣ヲ開咯スベシ。

ベッォルドノ記シタル、乳嘴突起ノ內面ニ膿ノ廣リタルモノハ、外聽道ノ高サニ於テ穿タズ、突起ノ下部ニ於テ全層ヲ穿ツベシ。然ラザレバ、裏側ニ溜レル膿部ニ達スルコト難シ。バルトマンノ治療シタルハ、概ネ唯瘻管ヲ擴ゲテ、膿ヲ漏シタルノミニテ癒エタリ。唯一回ノミ乳嘴突起ノ後部ヲ廣ク切リ開キテ、顳顬骨ノ後部ノ骨瘍ヲ、鋭匙ニテ除クコトヲ要シタリト云フ。

死骨ノ小片ハ、前ニ說ケル如ク、往々自然ニ外聽道ヨリ脫出ス。然ラザルハ、恰モ他ノ異物ヲ除クト同ジサマニ、「スプリッチェ」ニテ洗ヒ、又ハ鉤、探子、鋭鉤ヲ用ヒテ除ク。ソヲ行フニハ、深ク注意ヲ要ス。確ニ之ヲ爲シ遂ゲントスルニハ、「クロロホルム」麻醉ヲ施ス。大ナル死骨ハ、除クニ充分ナル場所ヲ得ンガ爲ニ、外聽道ノ後壁ヲ剝ガスコトアリ。乳嘴突起ニアル死骨ハ、表在ノモノハ、其部ノ皮膚ヲ切開スルノミニテ除キ得レドモ、深在ノモノハ、鋭匙又ハ鑿ニテ殼層ヲ穿ツコトヲ要ス。孔ハ充分ニ死骨ヲ除キ得ル爲ニ、成ルベク口ヲ大キクスベシ。死骨ヲ除キタル後ハ、孔ニハ太キ排膿管ヲ挿シ、廣ク其口ヲ開キテ、洞ノ中ノ充分見ラルル樣ニナシ、且ハ後ニ脫出スル死骨ヲ取リ出シ易カラシム。骨瘍ニ偶發スル大血管ノ出血ヲ遏ムルニハ、第一ニ外聽道ニ栓子ヲ挿ス。之ニ格魯兒鐵液ヲ含マシムルコトアリ。頸動脈ノ强キ出血ニハ、栓子ハ壓シ流サルルガ故ニ、壓定スルコトヲ要ス。サレド出血ハ尙道ヲ歐氏管ニ取リテ、口ト鼻トヨリ流レ出ヅベシ。頸動脈ヲ壓スレバ、出血ハ一時遏マレドモ、放テバ又出ヅ。如何ニ處置スルモ遏マザルトキハ、豫後不良ノ懸念アルニ拘ハラズ、總頸動脈ヲ結紮スルヨリ外ニ手段ナシ。

耳性腦疾患

(四)耳性腦疾患 Behandlung der otitischen Hirnkrankheiten.

頭裡ノ合併症、タトヘバ腦膿腫ヲ生ジタル疑アルモノハ、勞働、其他凡テ腦充血ヲ起スベキコトヲ避クベシ。脈衝性ノ刺戟症起ラバ、冰嚢ヲ用ヒ、或ハ頑顱部、乳嘴突起部ニ於テ瀉血シ、下劑ヲ用ヒテ便通ヲ良クスベシ。斯ル療法ハ腦膜炎ニモ行フ。腦膿腫ト診定シタルトキハ、切開術ヲ要ス。

腦膿瘍ノ所置

腦膿瘍ノ所置 Behandlung des Hirnabscesses.

耳性腦膿腫ハ、常ニ化膿原竈ニ最モ近キ部ニ發スルモノナルガ故ニ、手術ハ毎常其化膿原竈部ヨリ行ハザルベカラズト云フコトハ、キョルネルガ剖見ニヨリテ得タル實驗ノ賜ナリ。頑顱葉ノ膿腫ハ殆ド常ニ其居ヲ占メタル鼓室ト乳嘴突起腔トノ骨頂ノ疾患ニ伴フヲ以テ、適切ナル場合ニハ、膿腫ノ切開ハ病骨ノ除却ト共ニ行フベシ。卽チ聽道上壁ヲ鼓室迄鑿開シ、鼓室頂、其他ノ罹病骨ヲ削リ去リ、然ル後ニ、膿腫ヲ鼓室若クハ聽道ヨリ切開シテ、膿排泄ノ道ヲ開クナリ。

小腦ノ膿腫ハ、乳嘴突起中ノ膿原ノ、後方ノ骨片ヲ除去シ、靜脈竇ノ水平部ノ下方ニ於テ竇ヲ露出シ、其後方ニ於テ、膿腫ヲ切開スルニ足ルベキ大サノ頭骨ヲ除去ス。

耳性腦膿腫ノ手術ヲ行フニハ、既ニ根治手術ニ於テ述ベタル如ク、中耳ノ諸腔ヲ露出シ、而シテ頭蓋ニ於テ、骨瘍變化又ハ瘻管ヲ發見シタルトキハ、之ニ從ヒテ、顱底中窩又ハ後窩ノ硬腦膜迄術ヲ進ムベシ。若シ又骨瘍變化若クハ瘻管ヲ發見セズ、且膿腫ノ診斷不確實ナルトキハ、一マヅ根治手術ヲ中止シテ、之ニテ中樞症狀ノ去ルヤ否ヤヲ窺フベシ。之ニ反シテ診斷確實ニシテ、腦膜ノ罹病ヲ知リ得タルトキ、又ハ期待スルモ腦症狀ノ去ラザルトキハ、膿腫切開ニ進ムベシ。

手術式　皮膚ハ、耳翼上附著切線ヲ、後上方ト前方トニ切延バシ、全軟部ヲ顱櫛ヨリ上方ヘカケテ、鱗狀部表面ヨリ外聽道ヲ超ユル迄剝離開哆ス。小腦膿腫ニ於テハ、乳嘴突起ノ中央ヨリ、更ニ後下方ニ切リ下グベシ。軟部ノ切開ヲ終レバ、鑿及骨鉗子ヲ以テ、聽道ノ上部ニ五十錢乃至一圓銀貨大ノ孔ヲ穿チ、腦膜ヲ一・五乃至二仙迷ダケ切開ス。此手術ニ際シテ注意スベキハ、頭骨ノ

穿孔ノ小ニ過ギザルニアリ。既ニ骨ニ孔ヲ穿テバ、管針ヲ諸方面ニ刺シテ、膿ノ所在ヲ探ルベシ。其針ノ細小ニ過グルモノハ、粘稠ナル膿ヲ吸引シ得ザルヲ以テ、用ヒ難シ。ベルグマンハ管針ニ換ヘテ細刀ヲ用ヒ、膿腫ヲ發見スル迄諸方向ニ刺入シタリ。此法ハ確實ナリ。其何レノ法ニ據ルヲ問ハズ、刺入ノ深サハ二・五仙迷ヲ超ユベカラズ。是ハンスベルグノ、聽道ヲ超ユルコト二・五乃至三仙迷ニシテ、側室ノ後角ニ達セシメタル實例アルト、小腦ノ深キ刺入ヲ要セザルトニヨル。既成ノ切開口ヲ擴ムルニハ、開キタル麥粒鉗子ノ助ヲ借ルヲ可トス。膿腫開カルレバ、其內容ハ强ク迸出スベシ。膿腫腔ニハ、太キ護謨管又ハ沃度「フォルム」「ガァゼ」又ハ消毒「ガァゼ」ヲ挿入シ置クベシ。ハルトマンノ手術セシ一例ノ如キハ、膿腫腔ノ壓力强クシテ、切開スルヤ否ヤ、膿ハ遠ク飛ビテ、手術臺ヲ超エテ、前方ニ迄達シキト云フ。膿腫內容中ノ傳染原ニ對シテ、他ノ創面ヲ保護スル爲ニハ、昇汞液中ニ浸シタル「ガァゼ」ニテ創面ヲ保護スルヲ良策トス。

膿腫ハ鼓室頂ヨリ發生スルコト多キヲ以テ、膿腫ト鼓室トノ間ノ骨ヲ除去シ、之ト鼓室トノ連絡ヲ圖ル爲ニ、排膿管ヲ此所ヨリ彼所ニ導クベキ場合多シ。

腦膜炎ノ所置

腦膜炎ノ所置 Die Behandlung der Meningitis.

腦膜ノ廣ク侵サレタルモノハ、手術ヲ行フモ、治癒ノ望ナキヲ以テ、冰囊ヲ頭部ニ貼シ、麻醉藥ヲ投ズベシ。殊ニ刺戟症狀アルモノ及高度ノ疼痛アルモノハ、此藥品ヲ缺クベカラズ。

急性腦水腫ノ治療ノ爲、將タ診斷ノ爲ニ、クインケハ麻醉藥ヲ用ヒズシテ、側臥ノ位置ヲ取ラセ、脚ヲ屈セシメテ、腰椎穿刺 Lumbalpunction ヲ行ヒタリ。小兒ニハ〇・六乃至一・二密迷ノ管針ヲ、第二、第三、或ハ第三、第四腰椎棘狀突起間ニ、大人ニハ下三分ノ一ノ棘狀突起ノ部ニ於テ、正中線ヨリ側方五乃至十密迷偏シタル部ニ刺入ス。深サハ二乃至七仙迷ニシテ、下蜘蛛膜囊ニ達ス。茲ニ達シタリト云フコトハ、最早抵抗ヲ覺エズシテ、腦脊髓液ノ流出スルニヨリテ、知ルコトヲ得ベシ。技術中ハ吸引スベカラズ、而シテ液ノ全ク盡キザル前ニ針ヲ拔去スベシ。若シ第三、第四室閉鎖セザルトキハ、腰椎穿刺ノ效驗現ハルベシ。

室穿刺 Ventrihelpunction ハ、幼兒ニ於テハ小或ハ大顱門ノ側角ヨリス。稍成長セル小兒及大人ニ於テハ、側室ニ達セシムル爲ニ、マヅ穿顱術ヲ行ヒ、然ル後ニ穿刺ス。ハンスベルグニヨレバ、側室下角ハ、聽道ノ上部、二乃至四仙迷ノ所ヲ刺セバ、二・五乃至三仙迷ニテ茲ニ達シ得ベシト云フ。此技術ニ於テモ、管針ノ吸引ヲ營ムコトヲ避ケ、徐々ニ液ヲ流出セシムベシ。管針太キニ過ギタルトキハ、其內空ヲ塞グベシ。

腦膜炎、漿性ナルトキハ、穿刺後、其中樞症狀消散スベシ。

穿顱術ニ腦膜切開ヲ兼ネタルノミニテ、豫定ノ腦膿腫ヲ發見セザル時ニ於テモ、重症中樞症狀ノ消失スルハ、屢實驗スルトコロナリ。

耳性膿毒症、竇靜脈炎、竇「トロムボオゼ」ノ所置

Behandlung der otitischen Pyaemie, Sinusphlebitis und Sinusthrombose.

耳性膿毒症、竇靜脈炎、竇「トロムボオゼ」ノ所置

竇「トロムボオゼ」ナキ單純全身傳染病ハ、非常ニ稀ニシテ、唯乳嘴突起ニ病竈ナクシテ起ルトキニノミ、其存在ヲ許ス。單純全身傳染病ニハ、グレデノ推奬シタル全身傳染病、殊ニ連鎖狀菌及葡萄狀菌ニ對スル可溶性銀ノ使用法ヲ應用ス。卽チクレデ軟膏(銀膠 Arg. Colloidale (十五布仙ヲ含ム)ヲ二乃至三「グラム」宛一日二回身體ノ諸部ニ塗擦ス。其使用前ニハ、石鹼及刷毛ヲ以テ塗擦部ヲ清洗シ、「エェテル」ヲ以テ清潔トナスベシ。更ニ有效ナルハ、二百倍ノ銀膠液約二十「グラム」ヲ靜脈內ニ注入スル法ナリ。

既ニ靜脈竇ヲ病メルモノハ、手術ニ據ル他ニ、方策ナシ。

千八百八十年ツァウファルノ竇「トロムボオゼ」ヲ切開シ、竇ヲ露出シテ內頸靜脈ヲ結紮シタル以來、此手術ハ一般ニ行ハルルニ至リ、以前ハ死ヲ免レザリシ重症患者ノ生命ヲ救ヒ得タルコト少ラズ。嘗テキョルネルハ文獻ニ徵シテ、手術ヲ行ヒシ竇病ノ七十九例ヲ集メタルニ、其中治癒者四十一人ヲ見キ。現今ハ尙多數ノ治癒者ヲ見ルニ至レリ。頸靜脈ヲ結紮セザル者三十八例中、十六例ハ治癒シ、竇ヲ露出セザル前ニ結紮シタル者二十八例中、十八例ハ治癒シ、露出セル後結紮シタル者十例中、六例ハ治癒シキト云フ。

靜脈竇ノ罹病ノ疑アルトキハ、マヅ膿竈ヲ去リテ以上ノ傳染ヲ防止セザルベカラズ。此爲ニハ乳嘴竇及鼓室ヲ露出シテ、病メル部分ヲ去ルベシ。骨ヲ除キテ顱底後窩ニ至レバ、多クハ竇ノ膿ヲ以テ覆ハレタルヲ見ル。而シテ竇ノ

穿刺ニヨリテ、內容ノ液性血液ナルカ、將タ膿ナルカヲ知リ得ベシ。其內容膿ナラバ、竇ヲ切リ開キ、其外壁ヲ下方ニ化膿セル部迄切リ廣ゲ、尙必要アラバ、頸靜脈球ノ彎曲部マデ達セシムベシ。硬固ナル「トロムボォゼ」ハ治癒ニ用アルヲ以テ、在ルモ除去スルニ及バズ。竇ヲ開クニ當リテ、出血スレバ、ホウインチングニ從ヒテ、腦膜ト頭骨トノ間ニ栓塞法ヲ施シ、或ハ局部ニ之ヲ施シテ止血スベシ。

靜脈竇ヨリ靜脈球ニ移リ行ク部又ハ靜脈球ニ「トロムボォゼ」ヲ生ジ、シカモ堅固ニ栓塞セラレテ、惡寒戰慄ヲ發セズ、鬱血症狀强キモノハ、頸靜脈ヲ結紮スルニ及バズ、之ニ反シテ惡寒戰慄存シ、轉移症狀アリテ、血管ニ傳染病素ノ入リシヲ證明スルニ足ルモノハ、必ズ頸靜脈ヲ結紮スベシ。頸靜脈炎ノ存スルコト確ナルモノモ亦結紮スベシ。(ヤシセン)

ツァウファルハ乳嘴突起手術ニ伴フ震動ハ、能ク病毒ヲ含メル小部分ヲ遊離セシメテ轉移ヲ起シ得ベシト云ヒ、敗血性「トロムボォゼ」ト診定シタルモノハ、竇ノ切開前ニ頸靜脈結紮ヲ行ヒタリ。手術時ニ敗血性竇「トロムボォゼ」ニ遭遇シタルトキハ、直ニ頸靜脈ヲ結紮シ、然ル後ニ始テ竇ノ切開ヲ行フベシ。頸靜脈ノ結紮ハ、甲狀軟骨ノ高サニ於テ行フベキモノトス。

靜脈炎及「トロムボォゼ」ノ頸靜脈ニ蔓延シタルモノハ、其病域ヲ切開シ、膿及凝血ヲ去ルベシ。オイレンスタインハ頸靜脈ノ全切除ヲ行ヒテ、治癒セシメタルコト一回アリキト云フ。

中耳慢性乾炎鼓室硬化

第十章　中耳慢性乾炎鼓室硬化　Sklerose der Trommelhoehle

此症ハ聽器ノ振動スベキ部分ヲ掩ヘル粘膜ニ、稠變及硬化ヲ生ジ、聽骨ト鼓室壁トノ間ニ、膜樣索ノ發生ト癒著トヲ致スモノナリ。ポリッチェルハ之ヲ加答兒性癒著症ト云ヒ、トロルツハ之ヲ乾性中耳炎ト稱ス。斯ノ如キ病變ハ、既往ニ於ケル加答兒及炎症ノ反復スルニヨリテ起ルモノトス。

概ネ病前又ハ病初ニ、鼻加答兒アリ、鼻加答兒ト共ニ生ジダル歐氏管ノ腫脹ハ、鼻加答兒ノ癒ユルト共ニ去リ、或ハ稽留スルコトアリ。嫌衝性ノ腫脹ハ、始ニハ廣ク鼻、咽頭、歐氏管及鼓室ノ粘膜ヲ侵セドモ、後ニハ唯鼓室粘膜ニノミ留マルコトアリ。病初ニハ鼓室ニ分泌物ヲ生ズルコトアリ。分泌物ハ後チ吸收セラルルモ、粘膜ノ變化ハ殘留シテ、其充血性腫脹ハ、結締織肥厚ヲ起シ、遂

ニ聽骨ト鼓室トノ癒著ヲ起スベキ索狀ニ變ズ。剖觀ノ際往々槌骨及砧骨ノ、鼓室上部ニ於テ、結締織索ノ爲ニ兩側ニ固定セラレ、或ハ一側ニノミ索ヲ生ジテ、槌骨又ハ砧骨ヲ固定スルヲ見ルコトアリ。屢又正圓窓及卵圓窓其他聽骨及鼓膜ノ粘膜ノ肥厚スルコトアリ。凡テ是等ノ變化ノ爲ニ、傳音部ノ振動セラルベキ機能ハ多少傷ハル。殊ニ卵圓窓中ニ於ケル鐙骨半板部ノ强直及壁間ニ於ケル鐙骨脚ノ强直ニ於テ甚シ。

此症ハ慢性加答兒ニ罹リ易キ性質及腺病質ノ人ニ多シ。マタ多血質ノ人ニ見ルコト稀ナラズ。業務ノ爲ニ屢寒溫竝ニ氣候ノ變化ニ遇フモノモ、亦此症ニ罹リ易ク、兩耳ヲ侵サルルコト多ケレドモ、稀ニハ偏耳ヲ侵サルルコトアリ。

他ノ一ハ固有ノ硬化症ニシテ、ジィベ、マンハ、之ヲ聽骨關節ノ疾病ニアラズシテ、一種ノ骨病ノ後遺症ト看做スベキ鐙骨前庭關節ノ强直ナリト云ヒ、之ヲ進行性海綿樣變質ト名ヅケタリ。每常卵圓窓ノ前部及迷路ノ諸部竝ニ蝸牛窩、半規管モ亦共ニ侵サルルモノニシテ、髓腔ノ變化ヲ伴フハウエルス管ノ擴張ノ傍ラニ、新骨發生ス。其病變ハ卵圓窓ニ發シテ、鐙骨板ノ强直ヲ起スモノト、迷路ニ生ズルモノトアリ。而シテ其孰レノ勝リタルカハ、聽覺試驗ニヨリテ知ラル。卽チ或ハ音ノ下界上移シ、氣導ニ於テ低調音ノ聽收惡シク、音ノ骨導ノ延長スルコトアリ。或ハ骨導ノ減却(神經性重聽)スルコトアリ。鼓膜ハ其常位ヲ占メテ變化セズ、鼓室粘膜ハ多クハ肥厚シ、血液ニ富ムヲ以テ、檢査ニ際シテ、健全ナル鼓膜ヲ透シテ、迷路壁ノ赤色ニホノ見ユルコトアリ。

此症ハ體質薄弱ナル者、神經質竝ニ僂麻質斯、痛風ノ素因アル者、遺傳アル者等ニ發ス。此症ノ殆ド三分ノ一ハ、其血屬中ニ同症ニ罹レル者アルヲ見出シ得可シ。

兩耳共ニ病ムコト通例ナリ。病ノ度ハ、兩側同樣ナルコトアリ、輕重不同ナルコトアリ。

經過ハ區々ニシテ一定セズ。甚ダ徐々ニ進ミテ、何時頃ヨリ惡シクナリシカヲ知ラザルモノアリ。數年ヲ經テ高度ノ重聽トナリ、或ハ短キ間ニ急進ス。重聽ハ一定度迄進ミテ過マルコトアレドモ、往々急性ノ症ヲ倏起シテ、更ニ甚シキ重聽ニ陷ルコトアリ。

中耳乾炎ノ二症ノ主徵ハ、重聽ト能感性耳鳴トナリ。後ノ徵ハ、重聽ノ起ル前

ニ發シ、又ハ後ニ發ス、或ハ全ク缺クルコトアリ。此二徴ハ、強弱區々ニシテ、常ニ正比例ヲナスモノニ非ズ。重聽ノ輕重ハ、傳音器ノ病メル部分ノ異ナルニ從ヒテ差アリ。重聽ノ早ク加ハル者ハ豫後惡ク、遲キ者ハ病ノ進ミモ遲キモノニシテ、或ハ重聽ノ一定度ニ過マルベキ望アリ。鼓室粘膜ノ硬化症ニアリテハ、往々他ニ雜音アル處ニ於テ、却テ聽覺ノ加ハルコトアリ。(キルリジィノ錯聽。)

久シク存セル硬化炎ニハ、屢迷路ヲモ合セ病メル症候ヲ現ハス。殊ニ眞性硬化ニシテ、前庭窓ノ共ニ侵サレタル者ニ於テ然リ、往々病初ヨリ中耳ト迷路トノ症ヲ具ヘタル者アリ。ゾハポリッチェルノ云ヒシ如ク、兩部ニ於テ榮養神經ノ傷ハレタル者ト看做スベキナリ。迷路ノ共ニ侵サレタル度ハ、整調又ノ試驗ニテ知ラルベシ。

硬化炎及鐙骨關節强直ニ於ケル重聽ノ特質トスベキハ、低調ノ音ニテ加ハリ、高調ノ音ニテ減ズルコトナリ。其狀ハ茲ニ示セル驗聽表(第七十二圖)ニテ知ルベシ。比較的ニ骨導ノ良キハ、(驗聽表ノ下半ニ示セル如ク)病ノ神經部ヲ侵スコト僅ナルカ、又ハ少シモ侵サザル徴ナリ。

第七十二圖



ベキ程ノ差ナシ。往々同時ニ種々ノ音ヲ交ヘ感ジテ、何レヲモ明カニ聞キ分ケラルルコトアリ。時トシテハ、其一ハ療シテ除カレ、一ハ除カレズ、雜音ハ絶エズ同樣ニ存シ、或ハ時々變リ、又ハ時々絶エ間アルコトアリ。前ノモノハ豫後惡ク、後ノ二ツハ良シ。

診斷及豫後ニ必要ナルハ、診察法ノ爲ニ、重聽ト能感性耳鳴トノ影響セラルル事アリヤ否ヤト云フ事ナリ。卽チ外聽道ニ加壓法又ハ減壓法ヲ行ヒ、或ハ中耳ニ通氣法ヲ行ヒテ、重聽、耳鳴ノ減ゼラルルカ、減ゼラレザルカヲ確ムル事ナリ。是ニテ徴ノ減ゼラルル症ハ癒ユベキ望アル者ト斷ズルコトヲ得ベ

能感性雜音ノ性質ハ、蜂鳴、松濤、謠フ聲、笛聲、鐘聲等區々ナリ。雜音ハ、頭裡、耳內又ハ外ノ方ニテ起ルガ如ク聞ユ。音ノ種類ニテ、病ヲ別ツ

シ。病者ハ、腰背騰頭及耳ノ壓重、充塞ヲ感ズ。時トシテハ眩暈アリ。往々鈍キ刺痛ヲ覺ユルコトアリ。多少感冒シタル後ニ起ルヲ常トス。又外聽道ニ乾燥、緊張、搔痒ノ感ヲ生ジテ、病者ハ搔カザレバ堪ヘ得ヌコトアリ。

局處ノ觀ハ、第一症ニアリテノミ、多少症ヲ知ルノ助ヲナス。鼓膜甚シク充血シテ、血管放線狀ニ現レ、特ニ槌骨短突起ト柄トニ充血シタル血管ヲ見ル。鼓膜ニ特發ノ病アラザルトキハ、以テ鼓室粘膜ニ甚シキ充血アルヲ推測スルコトヲ得ベシ。鼓膜濁リテ白色ヲ現シ、厚クナリタル樣ニ見ユルモノニハ、鼓室粘膜ニモ慢性炎ノ滲潤アルベク、歐氏管ノ腫脹セルトキノ如ク、鼓膜ノ內陷セルハ、以前斯ル病アリシカ、今モ尙病メルカノ徵ナリ。通氣後又ハ外聽道ニ減壓法ヲ行ヒタル後モ、尙鼓膜ノ、槌骨ト共ニ異常ノ位置ヲ占ムルハ、癒著アリテ、鼓膜ト聽骨トヲ變位ニ固定スルモノト知ルベシ。

第二症ハ鼓膜ノ狀態尋常ナリ。往々蒼白色ニシテ、槌骨ノ周圍ノ明ニ見ユルコトアリ。位置モ通常變化ナシ。

通氣法ニテ發スル音ハ、歐氏管ノ性質ヲ定ムルニ足ル。卽チ增息症ニ於テハ、同時ニ管モ亦腫脹セルガ故ニ、聽診音ハ概ネ甚ダ細クシテ弱ク、時々間歇スレドモ、硬化ノ症ニ於テハ、太ク强キ氣流ノ、銳ク鼓膜ニアタルヲ聞ク。

豫後

二症共ニ多クハ不良ナリ。中ニハ病初ヨリ早ク治療スルモ、尙病ノ進行ヲ遏メ得ザルコトアリ。ザレド又治療シテ暫ク症ヲ引留メ得ルコトナキニアラズ。比較的ニ豫後良キハ、通氣法ニテ症ノ減ゼラルルモノト、鼻咽頭腔ノ病ノ影響セル症ニシテ、其病ノ療シ得ベキモノトナリ。

療法

兩症共ニ行フベキ緊要ノ療法ハ、通氣法ナリ。卽チ是ニヨリテ腫脹及充血ヲ減ジ、傳音部ノ異常ノ位置ヲ正シ、新生物ノ癒著セルヲ引伸バシ、又ハ剝ス。此器械的ノ療法ニ兼テ、藥ヲ中耳ニ注入ス。第一症ニハ脈衝ヲ退ケン爲ニ、收斂劑(硫酸亞鉛〇.五乃至一%)ヲ用ヒ、兩症共ニ炎症產物ノ吸收ヲ促ス爲ニ、沃度加里ノ水溶液(二乃至五%)ヲ用フ。純粹ノ乾性炎ニ對シテ、ポリッチェルハ重炭酸曹達(一乃至二%)ヲ最モ良效アリト云ヒキ。ソハ之ニヨリテ、硬化シタル部ヲ濕シ、鬆緩シテ、振動シ易カラシムル目的ナレドモ、實ハ其主ナル效ハ藥ニアラズシテ、注藥ノ際ニ起ル氣壓作用ナリ。近年ハルトマンハ耳鳴ヲ去ラシム

ル爲ニ「アドレナリン」ヲ使用シタリ。元來本品ハ粘膜ノ貧血ヲ促スモノナレバ、鼻ノ無血療法ニ使用セラレテ有名ナルモノニシテ、充血ニ由來スル耳鳴ニ應用シ得ベシ。氏ハ之ニヨリテ種々ノ療法ノ無效ナリシ耳鳴ヲ治シタリト云フ。茲ニ使用スルハ、五千倍「アドレナリン」ニ三布仙ノ割合ニテ硼酸ヲ混ジタルモノニシテ、之ヲ毎日或ハ隔日ニ一二滴宛「カテテル」ニヨリテ中耳ニ送致ス。(茲ニ用フル「アドレナリン」ハ Kaiser-Friedilch Apotheke Berlin Karl-strasse 20. a. ニ於テ求ムルヲ可トス。他ノモノハ甚シク刺戟スルヲ以テ、中耳炎ヲ起スコトナキニアラズ。バルトマン)ウレデンハ、一乃至二%ノ含水「クロラール」液ヲ注入シ、スタインハ、近來「レゾルチン」及「コカイン」ノ各一%溶液ヲ注入セシカド、液强キニ過ギテ、中毒症ヲ起スコトアリ。其他五%ノ「メントォル」油ヲ卓效アリト云フ者アリ。往時用ヒラレタル醋酸腐蝕加里及其他刺戟藥ノ注入ハ一時之ガ爲ニ症ヲ輕クスレドモ、後ニ至リテ速ニ重聽ヲ加フ。

鼻咽頭腔又ハ歐氏管粘膜ニ加答兒アラバ、適當ノ治療ヲ施スベシ。往々耳ノ局處療法ニテ少シモ效ナキ者ノ、兩處ノ加答兒ヲ治シタル爲ニ、快癒スルコトアリ。殊ニ鼻下甲介部ノ增息ハ、充血ヲ起サシムルコト多キモノナリ。

時トシテハ、水蒸氣ヲ中耳ニ導キテ、良效アルコトアリ。用ヒタル當時ニハ、諸症却テ惡クナレドモ、後ニ至リテ其效現ハル。往時ヨリ用ヒ來レル礦砂精ノ蒸氣ハ、今ハ稀ニ用ヒラルルノミ。之ニ反シテ「クロロホルム」、「メントォル」及ビブルクハルドメリヤンノ沃度「エチィル」蒸氣ハ、耳鳴ニ效アリトシテ稱用セラル。通氣法ハ日毎ニ行ヒ、之ニ兼テ隔日ニ藥ヲ注グ。三四週間行ヘバ、暫ク中止シ、更ニ又反覆シテ行フ。聽覺、耳鳴共ニ、此法ニテ效驗ナキ者ニハ、持續シテ行フベカラズ。然ラザレバ却テ症ヲ增スコトアリ。之ヲ施シタル爲ニ、聽覺ノ減ズル者ニハ行フベカラザルコト云フヲ待タズ。

肥滿セルモノニハ、「カルルス」泉等ヲ用ヒ、兼テ攝生ニ注意セシム。心臟瓣膜病ニハ、エルテルノ療法ヲ行フ。腺病質ニハ、鹽泉浴效アリ。眞性硬化ニテ特ニ耳鳴甚シキモノハ、居ヲ高燥ノ地ニ移サシム。

肺結核ニ於ケル治療ハ、其效驗甚ダオボツカナキニ拘ラズ、醫ハ尙之ヲ打棄テ置キ難キガ如ク、タトヒ重聽ヲ回復スル目的定カナラヌモノニモ、尙多少之ヲ救フベキ療法ヲ試ムルハ、醫タル者ノ務ナリ。治療ハ重聽ヲ癒サズトモ、通常病者ハ之ガ爲ニ、一時能感性耳鳴及其他苦惱ノ多少輕快シタランガ如

ク覺ユルモノナリ。

既ニ古クヨリ耳科醫ノ用ヒタル外聽道ノ減壓法ハ、往々耳鳴ニ好影響ヲ及ボシ、稀ニハ重聽ニモ效アルコトアリ。減壓法ニハ、强キ護謨球ヲ用ヒ又ハ特別ノ器ヲ用フ。近來デルスタンヘノ作リタル器ハ、甚シク減壓スルコトヲ得ベシ。サレド其效ハ唯一時ノミニ止マル。內服ニハ臭素加里二・〇乃至四・〇、「アトロピン」〇・〇〇二乃至〇・〇〇三、「ホォレル」水二乃至十滴、「キニィネ」〇・一乃至一・〇、「サリチィル」酸一・〇乃至二・〇ヲ用ヒテ耳鳴ニ效アルコトアリ。平流電氣モ亦用ヒ試ムベシ。

重聽ヲ合併スル粘液水腫ニ、甲狀腺療法ノ有效ナリシヨリ、「フルビウス」ハ之ヲ種々ノ癒著性中耳炎ニ應用シテ、屢效ヲ收メ得タリ。サレド既ニ鐙骨ノ固定セラレタル古キ硬化症ニハ無效ナリキ。氏ハ增息性中耳變成症ニシテ、其特徵タル鼓膜ノ混濁、肥厚、及硬直若クハ胼胝樣ノ變化ヲ發シ、聽骨關節ノ運動ノ減却セルモノニハ、甲狀腺療法ハ卓效アリト云ヘリ。此療法ヲ行ヒテ、四乃至六日ヲ出デザルニ、既ニ著ク聽力ヲ恢復スル者アリ。之ヲ與フルニハメルク或ハライヒテンスタルンニ從ヒ、一日甲狀腺〇・三ヲ一乃至二回使用シ、

時々休ミツツ四五週間持重ス。

ジィベマンハ、管骨ニ於テ、燐ノ、海綿質形成ヲ妨害シ、且緻密質形成ヲ助長スルコトアルヲ見テ、之ヲ應用スルヿヲ考ヘ、其油液又ハカンウキツ氏乳劑 Kassowitz'sche Emulsion (〇・〇一ニ對シ、一〇〇ノ割合、卽チ一萬倍)ヲ一日二回一食匙宛內服セシメタリ。本劑ハ一年以上持重セシムルヲ要ス。凡テ藥店ニ販賣スル燐油ハ、燐ノ發散シ易キ爲ニ、燐量ノ一定セザル疑アルト、永ク持重スルモノハ、屢新製セザルベカラザルトニヨリテ、ハルトマンハ信用スベキ藥店ニ命ジテ、燐膠囊ヲ造ラシメタリ。其膠囊一個中ニハ〇・〇〇〇五ノ燐ヲ含ムモノニシテ、每日二回、食後ニ一個宛用ヒシム。

ジィベマンノ說ニヨレバ、燐ハ屢病症ノ進ムヲ止メ、重聽ト耳鳴トヲ輕減スト云フ。

硬結セル鼓膜及聽骨ヲ可動ナラシメン爲ニ、種々ノ器械的作用ヲ試ミタル人アリ。其最モ簡單ナルハ、ホムメルノ耳珠指壓法 Hommelsche Traguspresse ナリ。其法ハ指頭ヲ以テ、頻數ニ耳珠ヲ聽道口ニ壓シ、之ニヨリテ聽道ノ氣壓ヲ加フルニアリ。此法ハ每日一二度三十乃至五十回反覆スルヿハ、其創意ノ彈

力性消息子ヲ以テ、直接ニ骨ニ輕壓ヲ加ヘタリ。其消息子ハ末端ニ小枕子ヲ裝シタル鋼鐵子ヲ、把柄ヲ有スル彈線ニ安ジタルモノナリ。用法ハ消息子ノ末端ヲ、槌骨短突起上ニ抵テテ、恰モ捺印スル如キ運動ヲナスニアリ。サレド此法ハ往々ニ疼痛强クシテ堪ヘ難キコトアルノミナラズ、反ツテ聽力ヲ害スルコトアリ。故ニ寧ロ耳珠壓抵法ニ類似シタル空氣按摩法ヲ用フルヲ可トス。其法ハ小ニシテ速ニ運動スル空氣喞筒ヲ、密ニ聽道ニアテ、之ニヨリテ其氣壓ヲ速ニ變換スルニアリ。空氣喞筒ヲ運動セシムルニ、簡單ナル裝置ノモノト、一小驗力器ヲ用フルモノトノ別アリ。

器械的及藥物的療法ノ他、種々ノ手術ヲ奬ムル人多キモ、本症ニ對スル手術ハ不確實ニシテ、疑ハシキモノ多ク、多數ノ耳科醫ハ之ヲ顧ルヿナシ。稀ニハ手術ニ依テ、聽力及耳鳴ノ一時良キヿアレドモ、創ノ治スルト共ニ舊態ニ復シ、或ハ却テ病勢增進ス。卽チ炎症症狀ヲ起スベキ手術ハ、硬化組織ヲ緩疎ナラシムルヲ以テ一時恢復スルヿヲ得レドモ、其炎症去レバ再ビ故態ニ復ス。』

鼓膜ノ緊張强キカ、或ハ肥厚アルトキハ、之ヲ切開シ、或ハ電氣燒灼ニヨリテ大ナル孔ヲ穿ツ。緊張甚ダ强キトキハ、槌骨短突起ヨリ起レル鼓膜皺襞ヲ切リ開クベシ(ポリッチェル、ルセェ)鼓膜張筋ノ短縮シタル結果、鼓膜ノ牽縮セルモノニ、エェベルリイルハ截腱術ヲ行ヒタリ。此法ハ殊ニ外聽道ノ空氣ヲ稀薄ナラシメタルトキ耳鳴ノ減退スル症ニ行フ。

ミオトハ鐙骨搖動法ヲ行ヒタリ。卽チ鼓膜ノ後部ニ孔ヲ作リ、之ヨリ鈍鉤ヲ送リテ鐙骨ヲ搖動スルナリ。ゲッセルハ骨導ノ存スルモノニハ、聽力ヲ恢復セン爲、又死ヲ希フホド烈シキ能感性耳鳴ヲ發スルモノニハ、ソヲ減ズル爲ニ、硬化セル骨ヲ鼓膜ト共ニ截除スベシト云ヘリ。鐙骨ノ抽出ハ、米國耳科醫ニヨリテ行ハル。ブラクハ鐙骨手術二十二例中、唯一回ノミ聽力恢復シ、其餘ハ却テ增進シ、或ハ依然タリキト云ヘリ。

第十一章　神經性耳痛　Otalgia nervosa.

知ラルベキホドノ脈衝ナクシテ起ル耳痛ヲ、神經性耳痛ト名ヅク。此痛ノ三叉神經枝ニ起ルカ、舌咽頭枝ニ起ルカハ、未ダ明カナラズ。痛ハ持續シ、或ハ間歇ス。間歇スルモノハ、日暮又ハ夜ニ入リテ起ル。神經性耳痛ハ、反導性ニ生ズルモノ最モ多シ。臼齒(殊ニ下顎)ノ骨瘍、喉頭及咽頭ノ潰瘍、竝ニ兩處ニ於ケル

手術ノ反導ニヨリテ起ル。タトヘバ、扁桃腺切除及類腺様腫ノ抽出後數時間、耳痛ヲ覺ユルガ如シ。又會厭軟骨ノ潰瘍ノ爲ニ起ルハ屢見ル處ナリ。「マラリア」病ノ爲ニ發スルモノアリ。又原因不明ノモノアリ。

療法

「カリエス」性齒病ノ爲ニ起リタル神經痛ハ、ソヲ拔ケバ治ス。他症ニアリテハ「アンチピリン」一〇ヲ頓服スレバ、良效アリ。「キニィネ」ハ其症ノ「マラリア」ナルコト明ナラザルモノニモ、鎭痛ノ效アリ。楊皮酸ノ效アリシコト兩三回アリキ。三時間毎ニ「ザロォル」ヲ用ヒテ痛ノ去リシコトアリ。其他沃度加里「クロロホルム」「テレペンチン」油「アミィルニトリット」モ亦用ヒラル。脈衝ノ症狀ナキ劇シキ耳痛ニ、數回「カテェテル」法ヲ行ヒテ、除キ得タルコトアリ。單ニ通氣法ヲ行フヨリモ、是ニ兼テ「コカイン」ヲ注ガバ、效著カルベク、其他加溫(油ニ浸シタル綿ヲ溫メテ耳ニ挿入ス)ニヨリテ治スルコトアリ。

第十二章　鼓室ニ於ケル出血　Hämorrhagien in der Trommelhoehle.

鼓室ニ於ケル出血

鼓室ノ出血ハ「ポリュウペン」又ハ外傷ノ爲ノミナラズ、劇シキ嘔吐、百日咳等ノ爲ニ、靜脈ノ甚シク鬱血シタルトキニモ起ル。鼓膜ニ破孔ナキトキニ出血スレバ、突然甚シキ重聽ヲ來シ、痛ト壓感、鐘鳴トヲ覺ユ。鼓膜ノ破レタルモノニチモ、外方ニ漏レ出ヅル血ハ、概ネ少量ナリ。

一婦人ノ中耳膿炎ニ罹リテ、スラブネル膜ノ破レタル者ノ、舟ニ醉フ毎ニ、耳ニ出血スルモノアリキ。又月經ノ際ニ、突然烈シキ耳痛ヲ起シテ、健康ナル雙耳ヨリ多量ニ出血セシ者アリ。之ヲ驗シタルニ、鼓膜ニ孔アリキト云フ。

療法

ポリッチェル法ニヨリテ、血ヲ除ク。鼓膜ニ孔ナキモノハ、殊更ニ作ルベシ。脈衝性ノ症狀起ラバ、冷罨法ヲ行ヒ、又ハ冰嚢ヲ用フベシ。パルトマンハ一婦人ノ車ヨリ落チ、他ニ損傷ナキニ、鼓室ニ出血シタル者ノ、治療ヲ加ヘズシテ、自然ニ吸收セラレタルヲ見キト云フ。

第九編　神經器諸病 Erkrankungen des nervösen Apparates.

解剖要領

骨迷路 das knöcherne Labyrinth. 骨迷路ハ甚ダ堅キ象牙樣ノ固骨ヨリ成リ、鬆疎ナル岩骨ニテ圍マル。骨迷路ニハ、前庭 Vorhof 蝸牛 Schnecke 及半規管 Halbzirkelkanäle ト名ヅクル腔アリ。膜迷路 das haeutige Labyrinth ヲ藏ス。膜迷路ノ內外ニハ、迷路漿(內淋巴) Endolymphe 外淋巴 Perilymphe)アリ。

前庭ハ、卵圓洞ヨリ成リ、內壁ニ前庭櫛 Crista vestibuli ト名ツクル鉛直ノ隆線アリテ、二ツニ別ル。其前ナルヲ、圓窩 Recessus sphaericus ト云ヒ、後ナルヲ橢圓窩 Recessus ellipticus ト云フ。外壁ハ鼓室ト相界シ、此所ニ卵圓窓アリ。鐙骨板ハ輪狀膜ニヨリテ之ニ固定セラル。內壁ニハ細孔ノ斑 Maculae アリ。前庭神經ノ分枝之ヨリ入ル。後部ニハ五個ノ口アリテ、三個ノ半規管ニ接續ス。半規管ハ互ニ直角ニ立テリ。卽チ弓道ノ水平 horizontal ナルモノ一、鉛直ナルモノ二ナリ、鉛直ナルモノハ、額方 frontal 及矢方 sagittal ニ立テリ。半規管ノ發端ハ、何レモ壺形 Ampullen ニ廣ガレドモ、末端ノ廣サハ管ト同ジ、二

第七十三圖

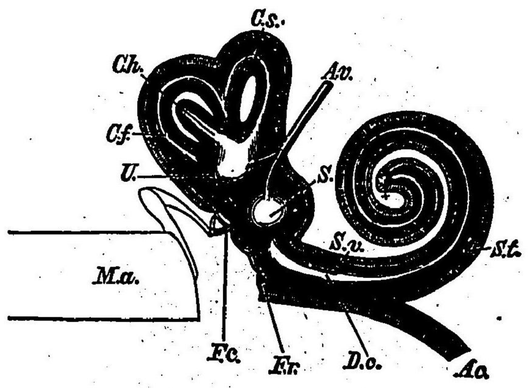

C.s.	外聽道	A.c.	水平半規管
A.v.	卵圓窓	S.t.	額方半規管
U.	正窓膜	S.v.	蝸牛道
S.	圓窓	D.c.	前庭道
F.r.	橢圓窓	Cf	鼓道
F.c.	前庭導水管	Ch.	蝸牛導水管
M.a.	矢方半規管		

ノ鉛直管ノ末端ハ、合シテ一ツトナル。前庭ハ前ノカタ蝸牛ニ連ル。蝸牛ハ水平ノ紡錘 Modiolus ヲ二メグリ半回轉ス。紡錘ヨリハ螺旋板 Crista spiralis 出デ蝸牛腔ニ入込メリ。(第七十三圖ヲ見ヨ)此板ハ基膜 Membrana basilaris ニヨリテ、蝸牛ノ對壁ニ連ル。之ガ爲ニ、蝸牛ノ回轉ハ分レテ二ツノ併行シタル管トナル。其中、上ナルハ前庭ヨリ出デテ、前庭道 Scala vestibuli ト名ヅケラレ、下ナルハ鼓室ノ正圓窓ニ終リテ、鼓道 Scala tympani ト名ヅケラル。二管ハ蝸

第七十四圖

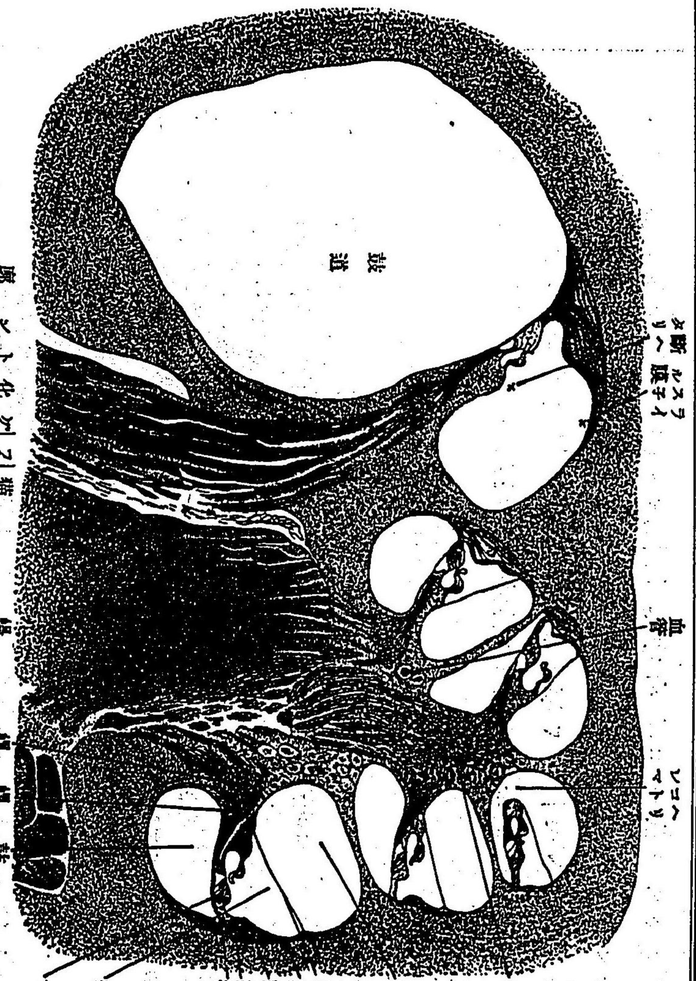

第七十五圖

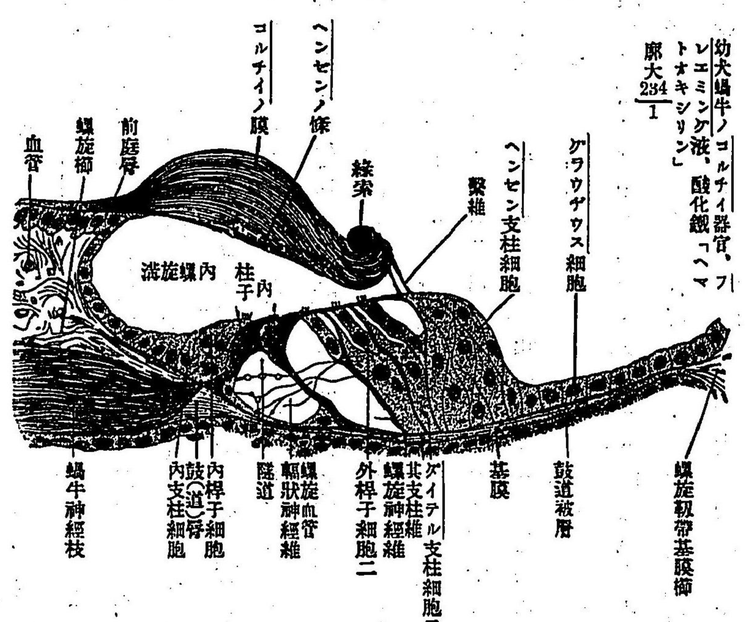

牛ノ尖端ニテ「ヘリコトレマ」Helicotrema ト名ヅクル小孔ニヨリテ、互ニ相通ズ(第七十四圖)膜部モ亦骨前庭ニテ同ジク二ニ分ル。其前ナルヲ圓囊、後ナルヲ橢圓囊ト云フ。此二囊ハ前庭導水管 Aquaeductus vestibuli ニ通ズル小サキ管ニヨリテ相連ル。囊ノ薄壁ニハ、神經末稍分布ス。内側ニハ耳石 Otholithen ト名ヅケラレタル結晶附著セリ。後ロノ方膜半規管ニ連