









Col 6-1/2

Verp. an d. ...  
de ...

Plak 279 038

308

↓

311

308

↓

326

340

Plak 202 030

nie p. d. ...

Plak 324 032

nie p. d. ...

038

032

030



# MYOLOGIE DE L'ÉLÉPHANT

(ELEPHAS AFRICANUS, Cuv., *Bég. an.*, t. I, p. 231).

## SQUELETTE DE L'ÉLÉPHANT.

(Pl. 270 — 271.)

### Os de la tête.

D. — Défense.	} Face.	Fo. — Os Frontal.	} Crâne.
In. — Os Inter-maxillaire.		Pe. — Pariétal.	
La. — Os Lacrymal.		Te. — Temporal.	
Ju. — Os Jugal.		Sp. — Sphénoïde.	
Mai. — Maxillaire inférieur.		Oc, Oc', Oc''. — Occipital.	
Mas. — Maxillaire supérieur.			
Na. — Os Nasal.			

### Os du tronc.

St. — Sternum.	Vel. — Vertèbres lombaires.
Co. — Côtes.	Sa. — Sacrum.
Vec. — Vertèbres cervicales.	Vec. — Vertèbres caudales
Ved. — Vertèbres dorsales.	

### Os du membre antérieur.

Om. — Omoplate.	Ca'. — Carpe. Deuxième rangée : 4° l'os Unciforme, 5° le Grand os.
Hu. — Humérus.	Méc. — Métacarpe.
Ra. — Radius.	Ph. — Phalanges.
Cu. — Cubitus.	
Ca. — Carpe. Première rangée : 1° le Pisiforme, 2° le Cunéiforme, 3° le Semi-lunaire.	

### Os du membre postérieur.

Il. — Iléon.	Ta. — Tarse. 1° le Calcaneum, 2° l'Astragale, 3° le Scaphoïde, 4° le Cuboïde, 5° le 3° Cunéiforme, 6° le 2° Cunéiforme.
Is. — Ischion.	Met. — Métatarse.
Fe. — Fémur.	Ph. — Phalanges.
Ro. — Rotule.	
Ti. — Tibia.	
Pe. — Péroné.	

## INDICATION DES MUSCLES.

### 1° Muscles peauciers.

(Pl. 272 — 273 — 274 — 275 — 285 — 286.)

1°. — Surciliers ( <i>Fronto-surciliens</i> ).	5°. — Portion latérale.
2. — Facien.	5 <sup>d</sup> . — ventrale.
4. — Thoraco-facien.	5+. —
5. — Dermo-humérien.	+5°. —
5°. — Portion scapulaire.	

### 2° Muscles de la face et de l'os hyoïde.

(Pl. 274 — 275 — 276 — 277 — 281, fig. 1 et 2; — 287 — 288.)

b. — Temporal ou Crotaphyte.	p. — Ptérygoïdien externe.
d. — Orbiculaire des paupières.	p'. — interne.
i. — Grand zygomatique.	q. — Digastrique.
j. — Masseter.	r. — Mylo-hyoïdien.
j'. — Seconde portion du Masseter.	s. — Stylo-hyoïdien.
n. — Carré du menton ou Abaisseur de la lèvre infér.	s'. — Constricteur du pharynx.

## MYOLOGIE DE L'ÉLÉPHANT.

- |  |   |
|--|---|
| <p>s<sup>2</sup>. — Stylo-glosse.<br/> t. — Génio-glosse.<br/> t'. — Génio-hyoïdien.<br/> v. — Hyo-glosse.<br/> v'. — Hyo-pharyngien.<br/> v<sup>2</sup>. — Cérato-glosse.<br/> x. — Pl. 274-275. Sterno-maxillaire « terminé à la mâchoire inférieure. » (Note de G. Cuvier.)</p> | <p>x<sup>2</sup>. — Pl. 276-277. <i>Idem</i>.<br/> x<sup>1</sup>. — Sterno-thyroïdien.<br/> x<sup>2</sup>. — Sterno-maxillaire. (G. Cuvier.)<br/> y. — Thyro-hyoïdien.<br/> z<sup>1</sup>. — Crico-thyroïdien.<br/> z<sup>2</sup>. — Crico-pharyngien.<br/> +++. — Pl. 281, fig. 1. « Voile du Palais coupé par le milieu. » (G. Cuvier.)</p> |
|--|---|

### 3° Muscles de l'épine.

(Pl. 274 — 275 — 282, fig. 1 et 2; — 290 — 291 — 293.)

- |   |  |
|---|--|
| <p>A. — Épineux du dos ou Tendino-épineux.<br/> B. — Long dorsal.<br/> C. — Sacro-lombaire.<br/> D. — Grand transversaire.<br/> D'. — Transversaire grêle ou Cervical descendant.<br/> H. — Épineux transversaire ou <i>Multifidus spinae</i>.<br/> I. — Splénus de la tête (<i>Cervico-mastoïdien</i>).<br/> P. — Splénus du cou (<i>Dorso-trachélien</i>).<br/> K. — Digastrique du cou (<i>Dorso-occipitien</i>).<br/> L. — Grand complexus (<i>Trachélo-occipitien</i>).<br/> L'. — Petit complexus (<i>Trachélo-mastoïdien</i>).</p> | <p>M. — Grand droit antérieur (<i>Trachélo-sous-occipitien</i>).<br/> M<sup>2</sup>. — Grand droit postérieur (<i>Axoïdo-occipitien</i>).<br/> N. — Petit oblique ou Oblique supérieur (<i>Atloïdo-post-mastoïdien</i>).<br/> N'. — Grand oblique ou Oblique inférieur (<i>Axoïdo-atloïdien</i>).<br/> O. — Long antérieur du cou (<i>Prédorso-atloïdien</i>).<br/> Q. — Ischio-caudien (<i>Ischio-coccygien externe</i>).<br/> R. — Sacro-coccygien supérieur (<i>Lombo-sus-caudien</i>).<br/> R'. — Sacro-coccygien inférieur (<i>Lombo-sous-caudien</i>).</p> |
|---|--|

### 4° Muscles du tronc et des côtes.

(Pl. 274 — 275 — 276 — 277 — 282 — 287 — 288 — 290 — 291.)

- |  |  |
|--|--|
| <p>6. — Scalène, portion extér. ou infér. } (<i>Trachélo-cos-</i><br/> 6<sup>a</sup>. — portion moyenne } <i>tien</i>).<br/> 6<sup>b</sup>. — portion intér. ou supér. }<br/> +6. — Portion accessoire du Scalène. (G. Cuvier.)<br/> 10. — Petit dentelé supérieur ou antérieur (<i>Dorso-cos-</i><br/> <i>tien</i>).<br/> 11. — <i>Idem</i> inférieur ou postérieur (<i>Lombo-costien</i>).<br/> 13. — Grand oblique (<i>Costo-abdominien</i>).</p> | <p>13+. — Aponévrose du Grand oblique. (G. Cuvier.)<br/> 14. — Petit oblique ou Oblique interne (<i>Iléo-abdomi-</i><br/> <i>nien</i>).<br/> 15. — Droits du bas-ventre (<i>Sterno-pubiens</i>).<br/> 17. — Transverse du bas-ventre (<i>Lombo-abdominien</i>).<br/> « Son aponévrose est doublée d'une aponévrose jaune<br/> qui va jusqu'au Diaphragme. » (Note de G. Cuvier.)</p> |
|--|--|

### 5° Muscles du membre antérieur.

(Pl. 274 — 275 — 276 — 277 — 282, fig. 1; — 283, fig. 1 et 2; — 284, fig. 1, 2, 3 et 4; — 285 — 286 — 287 — 288 — 292 — 293.)

- |  |   |
|--|---|
| <p>a. — Trapèze ou Cucullaire, portion oc-<br/> cipitale } (<i>Dorso-sus-</i><br/> a<sup>1</sup>. — <i>Idem</i>, portion cervicale } <i>acromien</i>).<br/> a<sup>2</sup>. — <i>Idem</i>, portion dorsale }<br/> b. — Sterno-mastoïdien ou trachélien.<br/> b<sup>1</sup>. — Cléïdo-mastoïdien ou trachélien.<br/> +b<sup>1</sup>. — Sterno-maxillaire.<br/> c<sup>2</sup>. — Rhomboïde du dos (portion du <i>Dorso-traché-</i><br/> <i>lien</i>).<br/> d. — Omo- ou Acromio-trachélien.<br/> d<sup>1</sup>. — Releveur ou Angulaire de l'omoplate (<i>Trachélo-</i><br/> <i>scapulien</i>).<br/> g. — Grand dentelé (<i>Scapulo-costien</i>).<br/> i. — Grand dorsal.<br/> j. — Grand pectoral, portion sternale (<i>Sterno-humé-</i><br/> <i>rien</i>).<br/> j<sup>1</sup>. — <i>Idem</i>, portion costale et même ventrale.<br/> j<sup>2</sup>. — <i>Idem</i>, portion profonde dite Moyen ou Petit<br/> pectoral.<br/> k. — Deltoïde (<i>Sous-acromio-humérien</i>).<br/> k<sup>1</sup>. — <i>Idem</i>, portion scapulaire.<br/> +k. — « Scapulo-cléïdien. » (G. Cuvier.)<br/> l. — Sur-épineux (<i>Sus-scapulo-trochitérien</i>).</p> | <p>m. — Sous-épineux (<i>Sous-scapulo-trochitérien</i>).<br/> n. — Sous-scapulaire (<i>Scapulo-trochinien</i>).<br/> o. — Grand rond (<i>Scapulo-humérien</i>).<br/> q. — Coraco-brachial (<i>Coraco-humérien</i>).<br/> r. — Biceps ou Long fléchisseur de l'avant-bras (<i>Scapulo-</i><br/> <i>radien</i>), portion coracoïdienne.<br/> r<sup>1</sup>. — <i>Idem</i>, portion bicipitale.<br/> s. — Brachial interne ou antérieur, ou Court fléchis-<br/> seur (<i>Huméro-cubitien</i>). « Le Biceps et le Brachial<br/> antérieur s'insèrent au Cubitus. » (G. Cuvier.)<br/> t. — Triceps (<i>Scapulo-olécranien</i>), portion scapu-<br/> laire.<br/> t<sup>1</sup>. — <i>Idem</i>, portion humérale externe.<br/> t<sup>2</sup>. — <i>Idem</i>, portion humérale interne.<br/> t<sup>3</sup>. — <i>Idem</i>, portion allant au tendon du Grand dorsal,<br/> dite 4° Extenseur.<br/> t+. — Portion externe du Triceps.<br/> u. — Anconé (<i>Épicondylo-cubitien</i>).<br/> x. — Rond pronateur (<i>Épitrochlo-radial</i>). « Ce muscle<br/> n'a de fibres charnues qu'à sa partie radiale interne. »<br/> (Note de G. Cuvier.)<br/> z. — Palmaire grêle (<i>Épitrochlo-palmaire</i>).<br/> ε. — Cubital interne (<i>Épitrochlo-carpien</i>).</p> |
|--|---|



MYOLOGIE DE L'ÉLÉPHANT.

- |   |  |                                    |
|---|--|------------------------------------|
| 6 <sup>1</sup> . — Cubital externe ( <i>Cubito-sus-métacarpien</i> ).                         | μ. — Fléchisseur profond, portion radiale  | } ( <i>Cubito-sous-on-guien</i> ). |
| 7. — Radial interne ( <i>Épitrochlo-métacarpien</i> ).  | μ <sup>1</sup> . — <i>Idem</i> , portion humérale                                    |                                    |
| δ. — 1 <sup>er</sup> Radial externe ( <i>Huméro-sus-métacarpien</i> ).                        | μ <sup>2</sup> . — <i>Idem</i> , portion cubitale                                    |                                    |
| δ <sup>1</sup> . — 2 <sup>e</sup> Radial externe ( <i>Épicondylo-sus-métacarpien</i> ).       | ε. — Court adducteur du pouce ( <i>Carpo-sus-phalangien</i> ).                       |                                    |
| ε. — Extenseur commun ( <i>Épicondylo-sus-phalangien</i> ).                                   | σ. — Court fléchisseur du petit doigt ( <i>Carpo-métacarpien</i> ).                  |                                    |
| ε <sup>1</sup> . — <i>Idem</i> propre du petit doigt ( <i>Id. du petit doigt</i> ).           | τ. — Abducteur du petit doigt.   |                                    |
| ε <sup>2</sup> . — <i>Idem</i> propre de l'index ( <i>Cubito-sus-phalangien de l'index</i> ). | υ. — Abducteur du petit doigt ( <i>Carpo-phalangien</i> ).                           |                                    |
| ι. — Long abducteur du pouce ( <i>Cubito-sus-métacarpien</i> ).                               | ζ. — Inter-osseux supérieurs ou externes ( <i>Métacarpus-phalangiens externes</i> ). |                                    |
| κ. — Fléchisseur sublime ( <i>Épitrochlo-phalangien</i> ).                                    |  |                                    |

6<sup>o</sup> Muscles du membre postérieur.

(Pl. 274 — 275 — 276 — 277 — 285 — 286 — 287 — 288 — 289, fig. 1, 2, 3 et 4; — 290 — 291 — 292 — 293 — 294.)

- |  |  |
|--|--|
| a. — Grand fessier ( <i>Sacro-fémorien</i> ).  | v. — Poplité ( <i>Poplito-tibien</i> ).  |
| a <sup>1</sup> . — Moyen fessier ( <i>Ilio-trochantérien</i> ).                      | x. — Fascia lata ( <i>Iléo-fascien</i> ).  |
| a <sup>2</sup> . — Petit fessier ( <i>Ilii-trochantérien</i> ).                      | x, a, q. — Fascia lata, Grand fessier et Biceps réunis. (Voyez pl. 274-275.)   |
| f. — Pyramidal ( <i>Sacro-trochantérien</i> ).                                       | x <sup>1</sup> . — (Voyez pl. 287-288.) 2 <sup>e</sup> portion du Fascia lata; elle est recouverte par la 1 <sup>re</sup> portion x. Au bas on voit une aponévrose commune qui couvre la cuisse. |
| g. — Petit psoas ( <i>Prélombo-pubien</i> ).   | α. — Gastrocnémien externe } ( <i>Bi-fémoro-calcanien</i> ).   |
| h. — Grand psoas ( <i>Prélombo-trochantinien</i> ).                                  | α <sup>1</sup> . — — interne }   |
| i. — Iliaque ( <i>Ilio-trochantinien</i> ).  | ε. — Soléaire ( <i>Tibio-calcanien</i> ).  |
| k. — 1 <sup>er</sup> Pectiné } (portion des <i>Pubo-fémoriens</i> ).                 | γ. — Plantaire grêle ( <i>Fémoro-calcanien</i> ).  |
| k <sup>1</sup> . — 2 <sup>e</sup> Pectiné }  | δ. — Tibial ou Jambier antérieur ( <i>Tibio-sus-tarsien</i> ).   |
| l. — 1 <sup>er</sup> ou Court adducteur ( <i>Sous-pubo-fémorien</i> ).               | δ <sup>1</sup> . — — postérieur ( <i>Tibio-sous-tarsien</i> ).   |
| l <sup>1</sup> . — 2 <sup>e</sup> ou Moyen adducteur ( <i>Sous-pubi-fémorien</i> ).  | ε. — Long péronier ( <i>Péronéo-sus-tarsien</i> ).   |
| l <sup>2</sup> . — 3 <sup>e</sup> ou Long adducteur ( <i>Ischii-fémorien</i> ).      | ε <sup>1</sup> . — Moyen péronier ( <i>Péronéo-sus-métatarsien</i> ).  |
| m. — Vaste externe } ( <i>Tri-fémoro-rotulien</i> ).                                 | +ε <sup>1</sup> et +ε. — Accessoir du Moyen péronier.  |
| n. — Vaste interne }   | ε <sup>2</sup> . — Court péronier ( <i>Péronéo-sus-métatarsien</i> ).  |
| o. — Crural }  | ζ. — Long extenseur commun ( <i>Péronéo-sus-onguien</i> ).   |
| m+o. — Vaste interne et Crural. (Voy. pl. 294, fig. 1.)                              | +ζ. — Extenseur du métacarpe.  |
| p. — Grêle ou Droit antérieur, ou 4 <sup>e</sup> Extenseur ( <i>Iléo-rotulien</i> ). | ξ. — Court extenseur commun ou Pédieux ( <i>Calcanéo-sus-onguien</i> ).  |
| q. — Biceps ( <i>Ischio-péronien</i> ).  | ι. — Long fléchisseur commun ( <i>Tibio-sous-onguien</i> ).  |
| q+ et +q. — Accessoir du Biceps.   | ι <sup>1</sup> . — — du pouce ( <i>Tarso-phalangien</i> ).   |
| q <sup>1</sup> . — Portion fémorale du Biceps.                                       | κ. — Court fléchisseur commun ( <i>Calcanéo-sus-onguien</i> ).   |
| q+. — (Pl. 276-277.) « Tendon du Biceps qui devient externe. » (Note de G. Cuvier.)  | λ. — <i>Idem</i> du pouce ( <i>Tarso-phalangien du pouce</i> ).  |
| r. — Demi-nerveux ou tendineux ( <i>Ischio-pré tibien</i> ).                         |  |
| s. — Demi-membraneux ( <i>Ischio-sous-tibien</i> ).                                  |  |
| u. — Grêle ou Droit interne ( <i>Pubio-pré tibien</i> ).                             |  |

7<sup>o</sup> Muscles de l'oreille.

(Pl. 272 — 273 — 274 — 275 — 276 — 277.)

Les muscles de l'oreille ont été figurés dans les dessins originaux sans aucune indication de nomenclature; il est donc fort difficile, sans avoir consulté la nature, d'en donner une détermination incontestable. Celle qui est indiquée ici est un essai dont l'auteur de l'index est seul responsable.

- |   |   |
|---|---|
| I. — Muscle complexe qui paraît représenter les muscles <i>Cervico-scutien</i> , <i>Jugo-scutien</i> et <i>Vertico-scutien</i> de G. Cuvier. (Anat. comp., 2 <sup>e</sup> édit., t. III, p. 555.) | VII. — Muscle qui semble être l' <i>occipiti-aurien</i> de G. Cuvier.                       |
| II. — Portion <i>Cervico-scutienne</i> du muscle précédent.   | VIII. — Muscle qui paraît être le <i>Vertici-aurien</i> de G. Cuvier.                       |
| III. — Muscle qui dépend du <i>Cervico-scutien</i> de G. Cuvier.  | IX. — Peut-être le <i>Surcili-aurien</i> de G. Cuvier.                                      |
| IV, V et VI. — Muscles qui paraissent pouvoir représenter le <i>Cervico-tibien profond</i> (G. Cuvier), mais décomposé en trois faisceaux distincts.  | X. — Peut-être le <i>Cervico-aurien</i> (G. Cuvier).  |
|   | XI. — Sans doute le <i>Vertici-aurien</i> (G. Cuvier), déjà indiqué au n <sup>o</sup> VIII. |
|   | XII. — <i>Parotido-aurien</i> de G. Cuvier.   |
|   | + + +. — Cartilages de l'oreille.   |

MYOLOGIE DE L'ÉLÉPHANT.

8° Diverses autres parties.

(Pl. 274 — 275 — 281, fig. 1 et 2; — 282, fig. 1 et 2; — 285 — 286 — 287 — 288 — 292 — 293.)

℔. — Glande Parotide.	℥. — Muscle ischio-caverneux.
ℭ. — Glande Thyroïde.	℔. — Sphincter de l'anus.
ℰ. — Œsophage.	G, S. — Glande Salivaire.
ℱ. — Trachée-artère.	+ . — Glande Parotide
℧. — Ligament cervical.	±. — Glande Thyroïde

(Planche 292-293).

*Trompe.*

(Pl. 278 — 279.)

1. — Coupe des muscles Transverses.	4. — Muscle Longitudinal postérieur.
2. — Muscles Rayonnés.	5. — Muscle Latéral.
3. — Muscle Longitudinal supérieur.	

(Pl. 280.)

a, a, a, a. — Muscle Longitudinal antérieur.	e, e, e, e. — Muscles Transverses. (Voir pl. 279, 1.)
b, b, b, b. — Muscle Latéral dirigé de haut en bas et de dedans en dehors. (Voir Pl. 279, 5.)	L'intervalle compris entre les muscles Rayonnés et les Transverses est un tissu fibro-graisseux dans lequel s'implantent les tendons de ces deux ordres de muscles.
c, c, c, c. — Muscle postérieur dirigé de haut en bas et de dehors en dedans.	
d, d, d, d. — Muscles rayonnés qui insèrent leurs faisceaux entre ceux du muscle Longitudinal antérieur et ceux du muscle postérieur. (Voir pl. 279, 2.)	1, 1, 1, 1. — Nerfs.
	2, 2, 2, 2. — Veines.
	3, 3, 3, 3. — Artères.

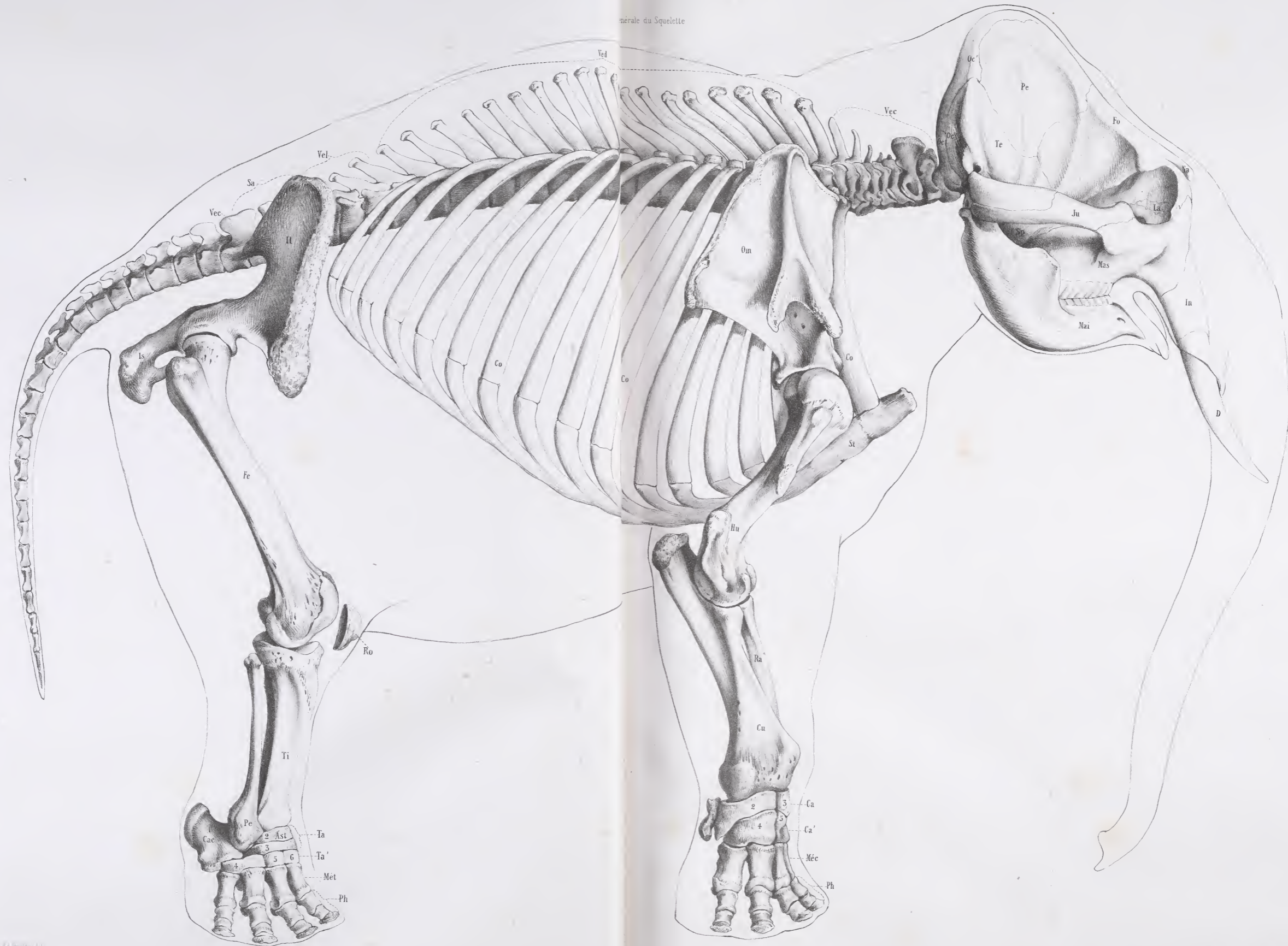
Cette description de la trompe est copiée textuellement sur les dessins de G. Cuvier.

AD. FOCILLON.





générale du Squelette

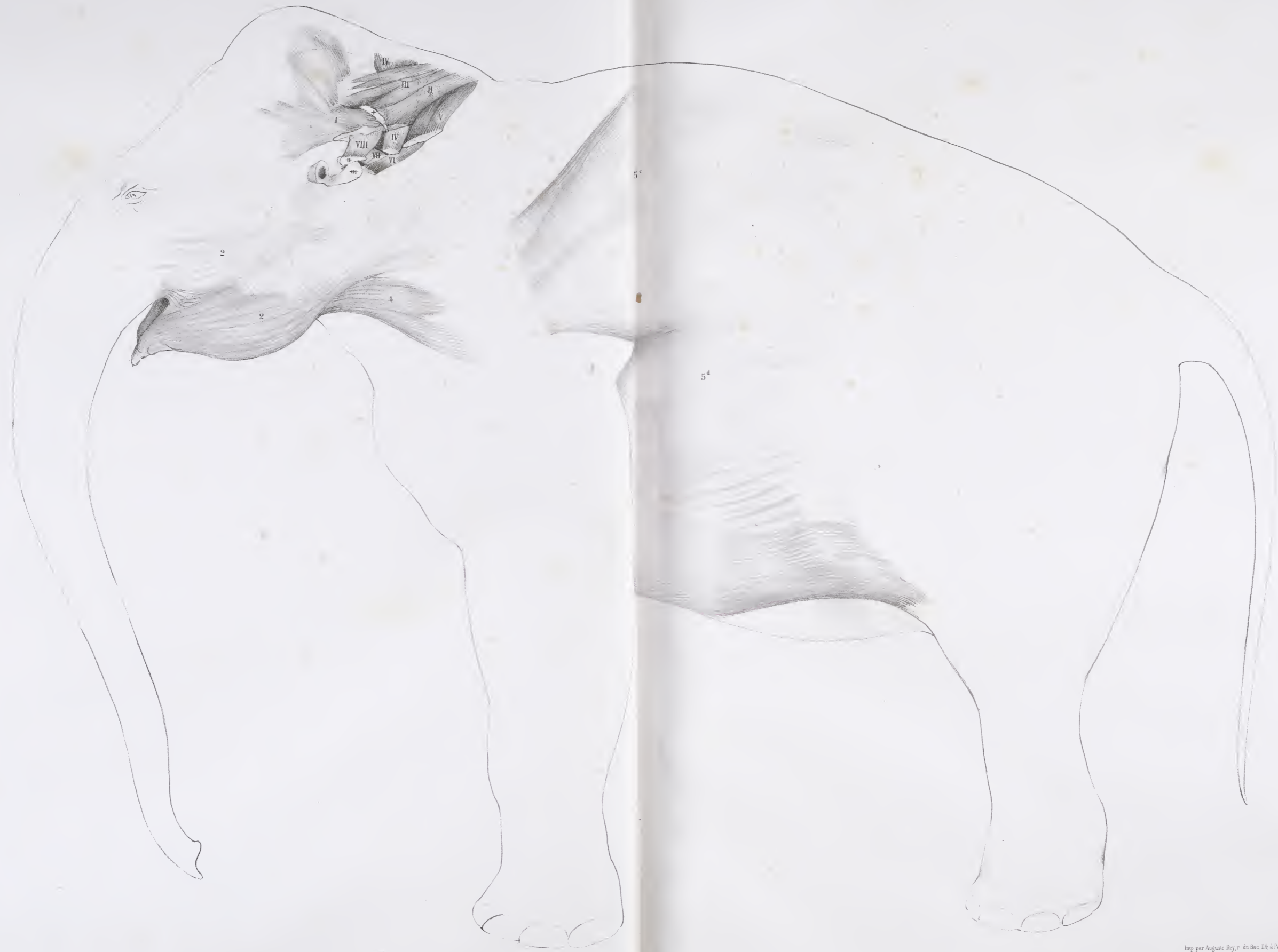








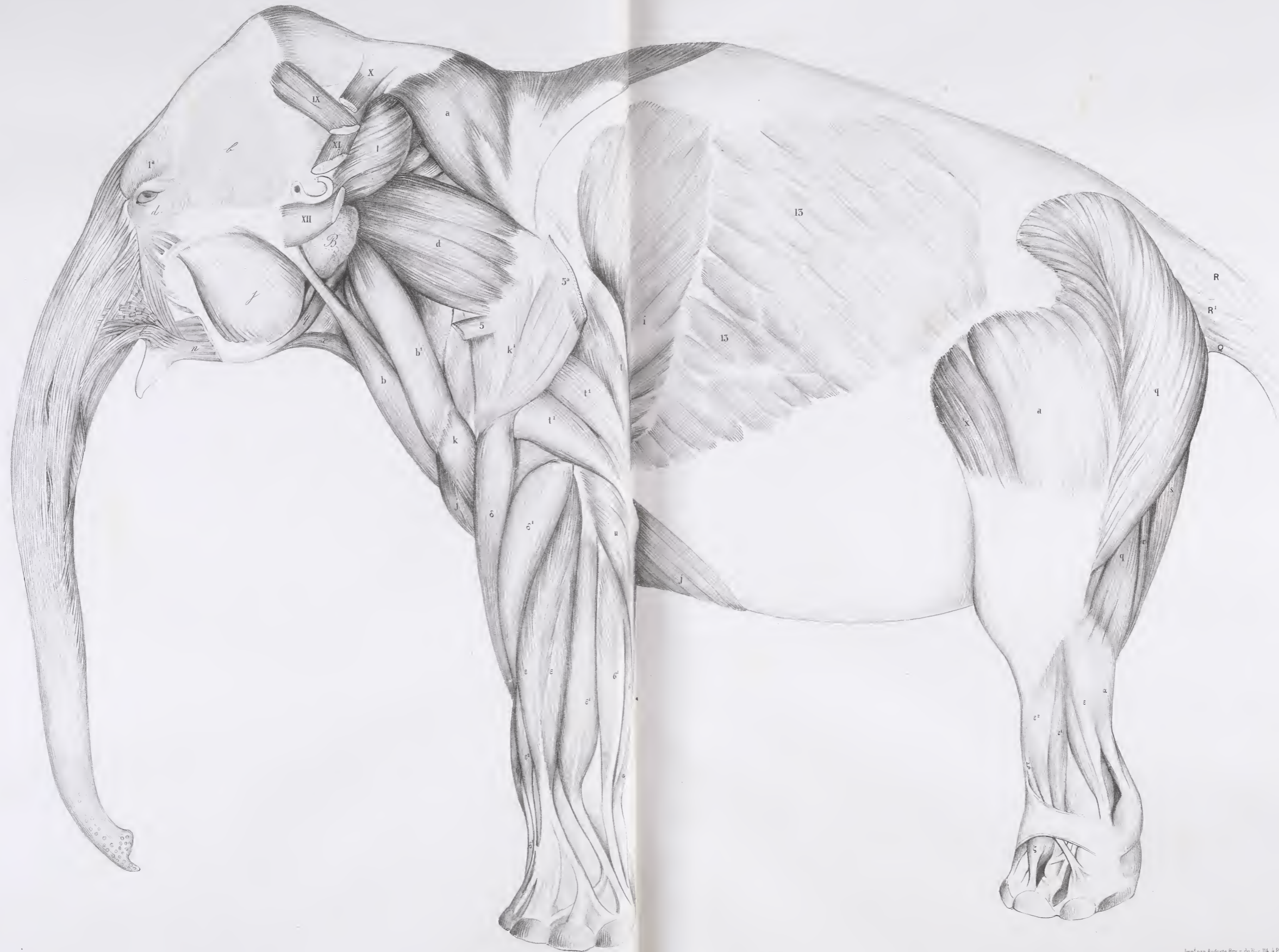








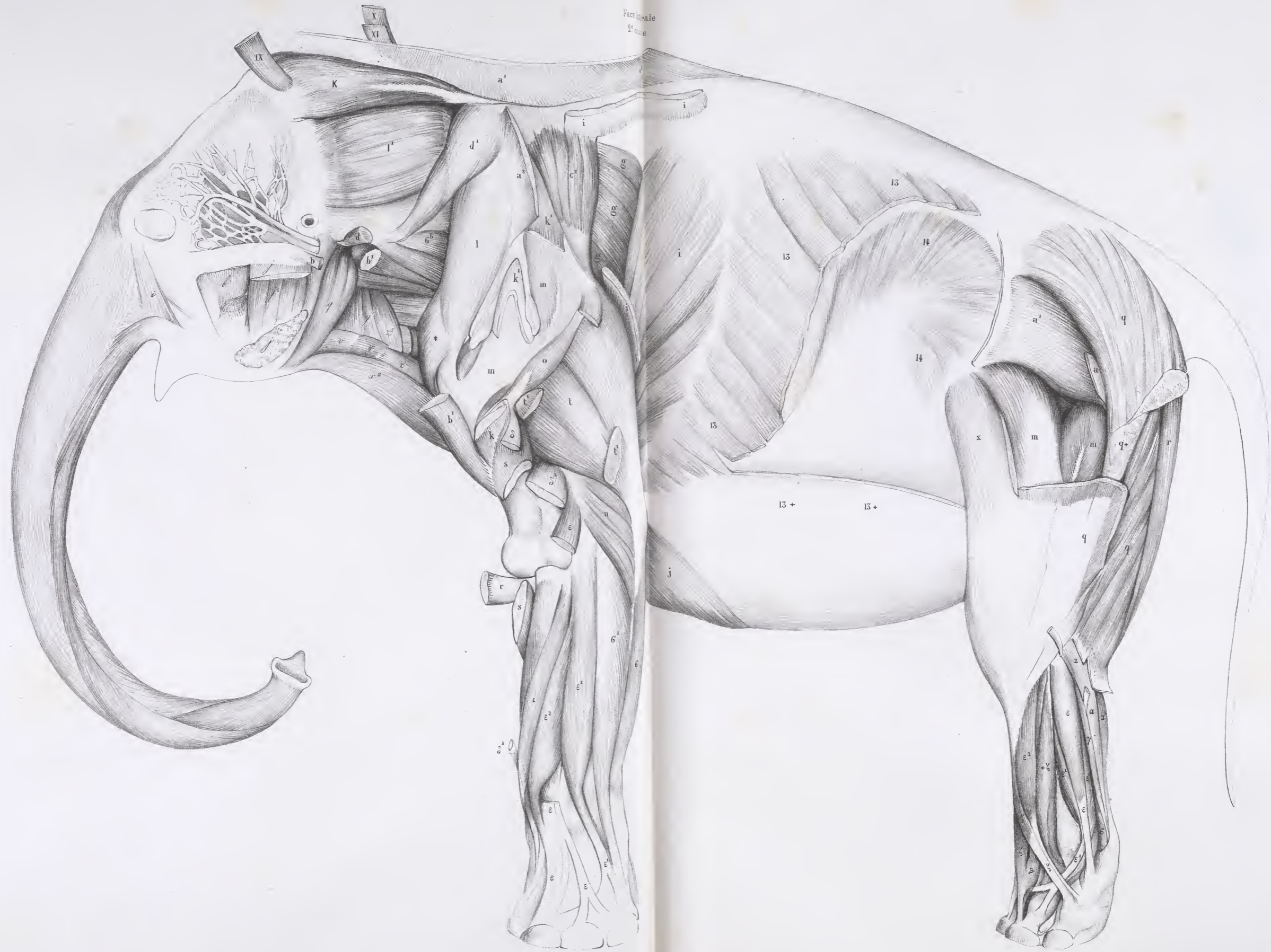












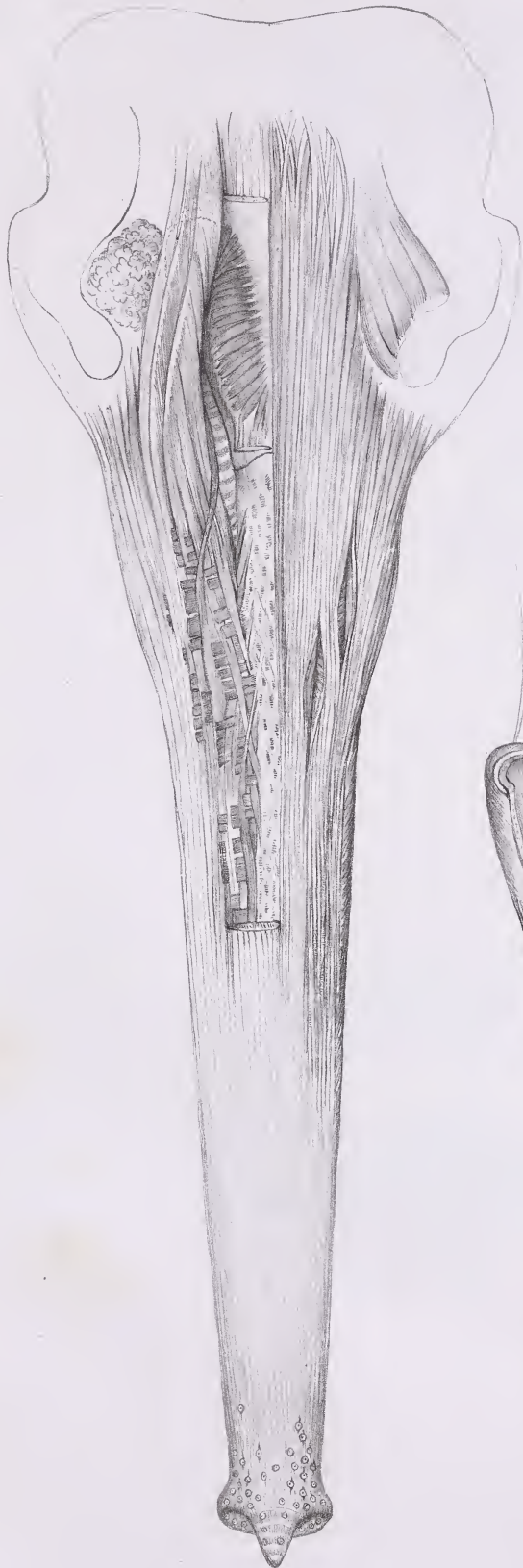Face caudale  
2. use.



Fig. 1.

Trompe, face antérieure



Cuvier del.

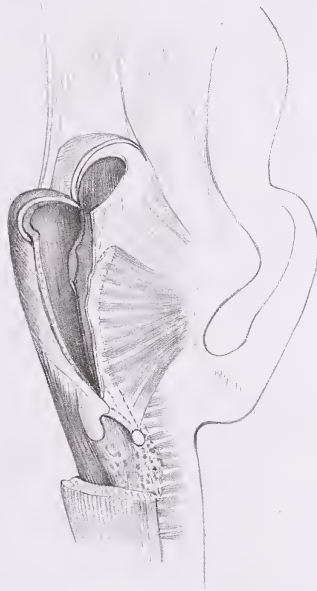
Fig. 2.

Trompe, face postérieure

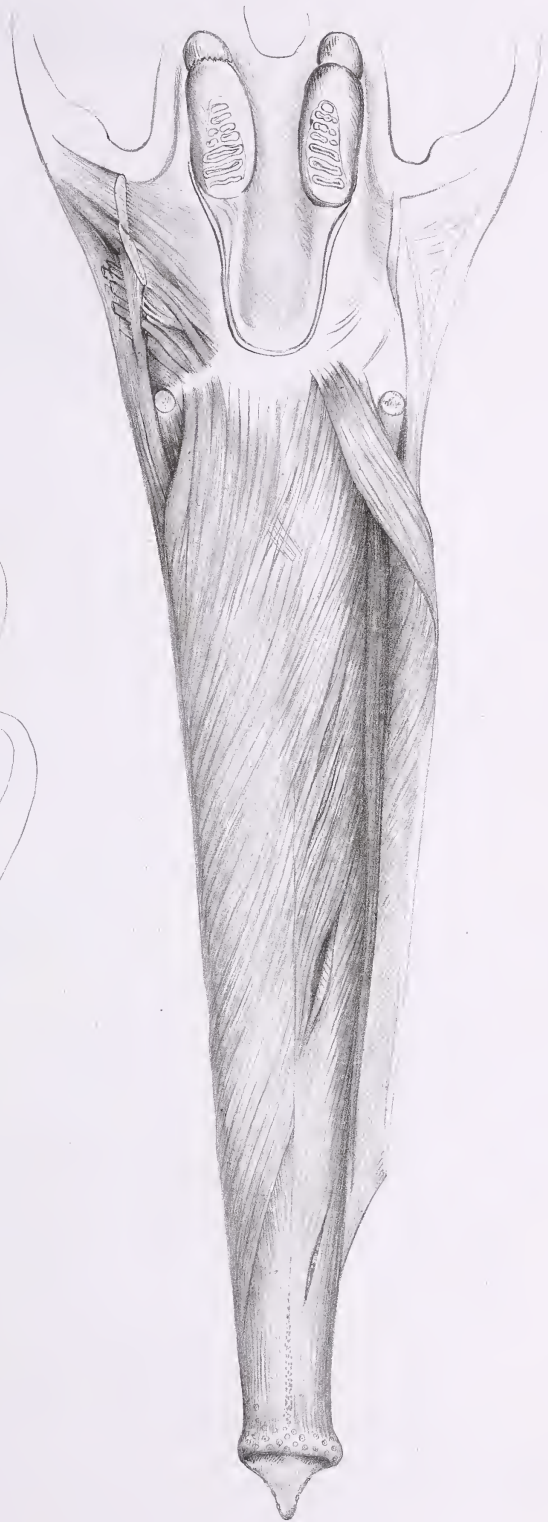

Fig. 3

Orifice des fosses  
nasales osseuses, origine  
du canal de la trompe



Paris Imp par Auguste Bey, 114, r. du Bas



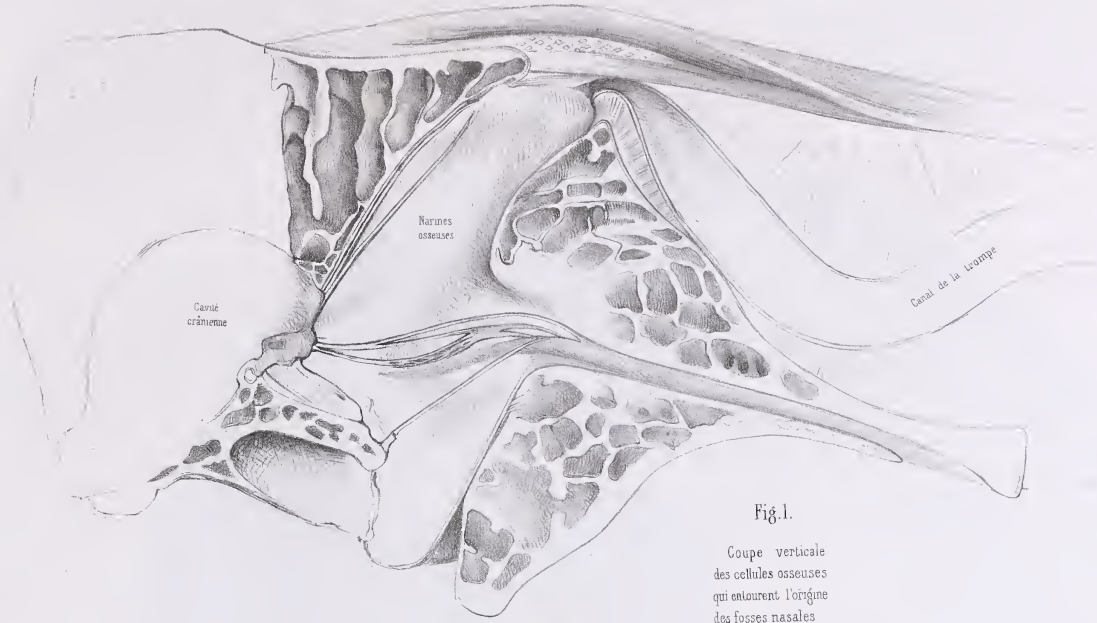


Fig. 1.

Coupe verticale  
des cellules osseuses  
qui entourent l'origine  
des fosses nasales

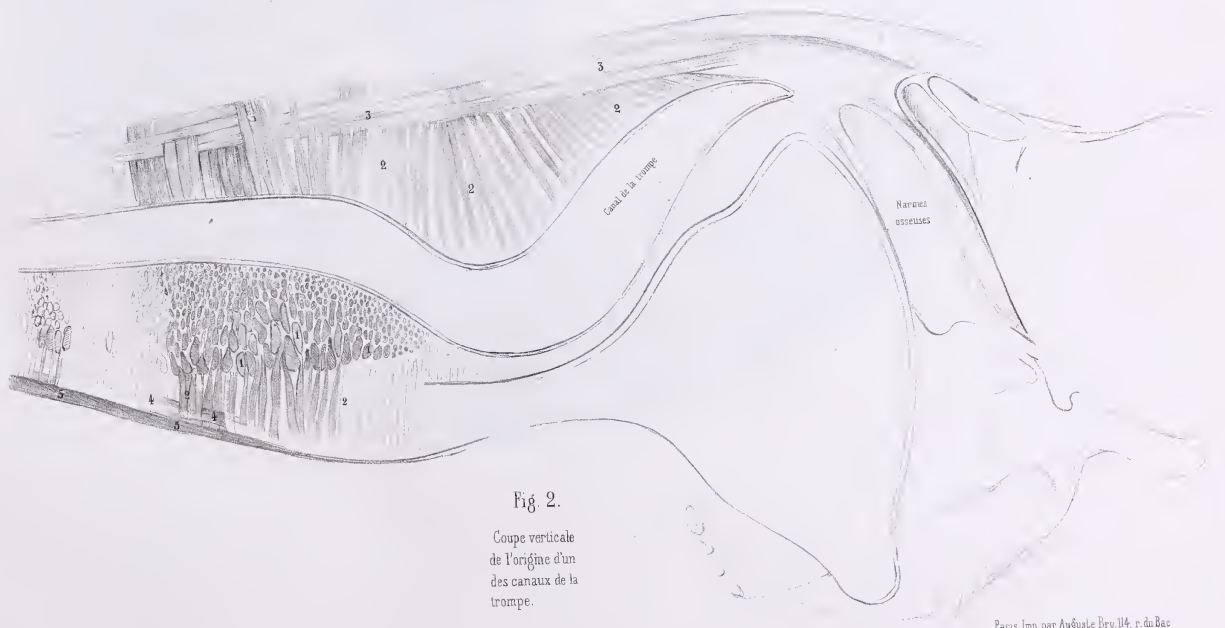


Fig 2.

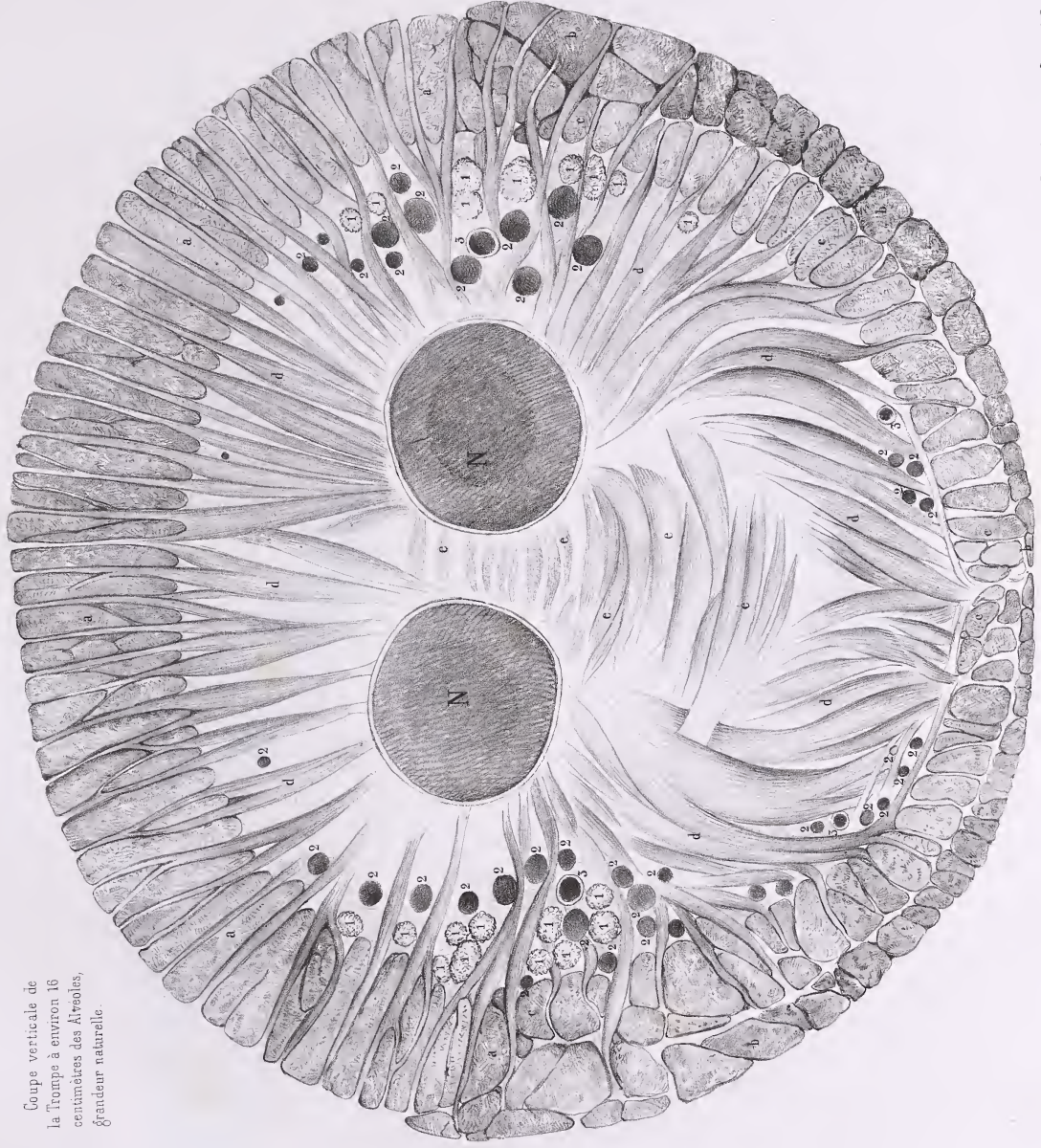
Coupe verticale  
de l'origine d'un  
des canaux de la  
trompe.



# ÉLÉPHANT

Pl. 280.

Coupe verticale de  
la trompe à environ 16  
centimètres des Alvéoles,  
grandeur naturelle.



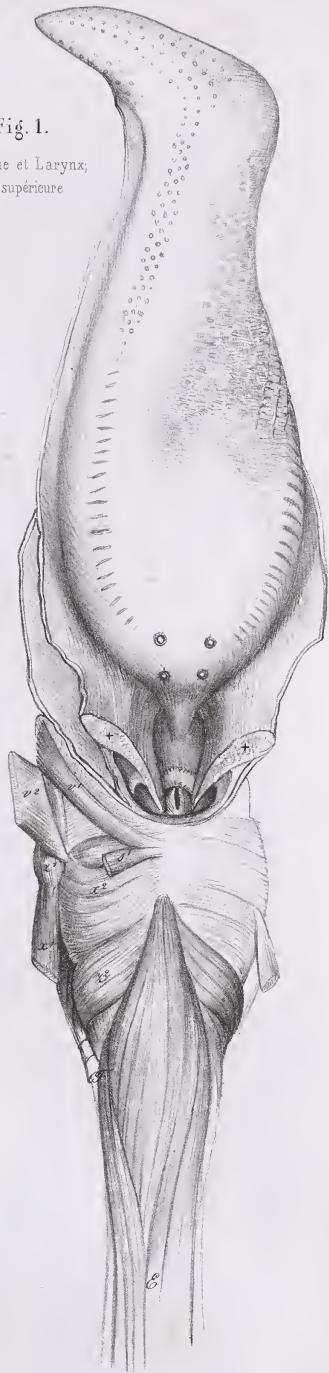
Genet del

Paris, imp par Auguste Rey, 114, rue du Bac



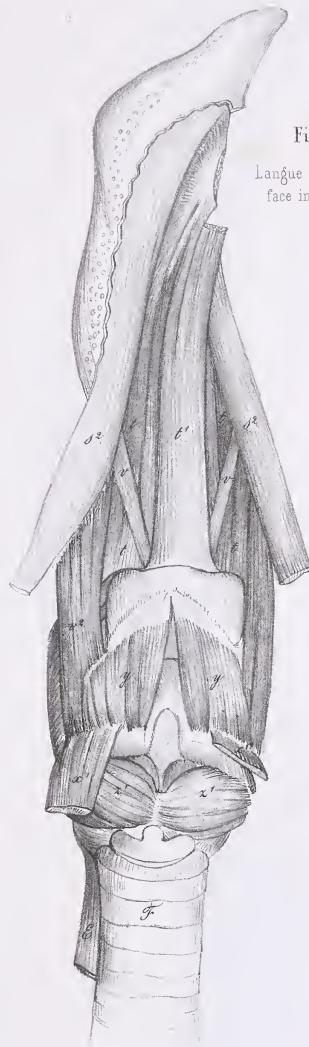


Fig. 1.  
Langue et Larynx,  
face supérieure



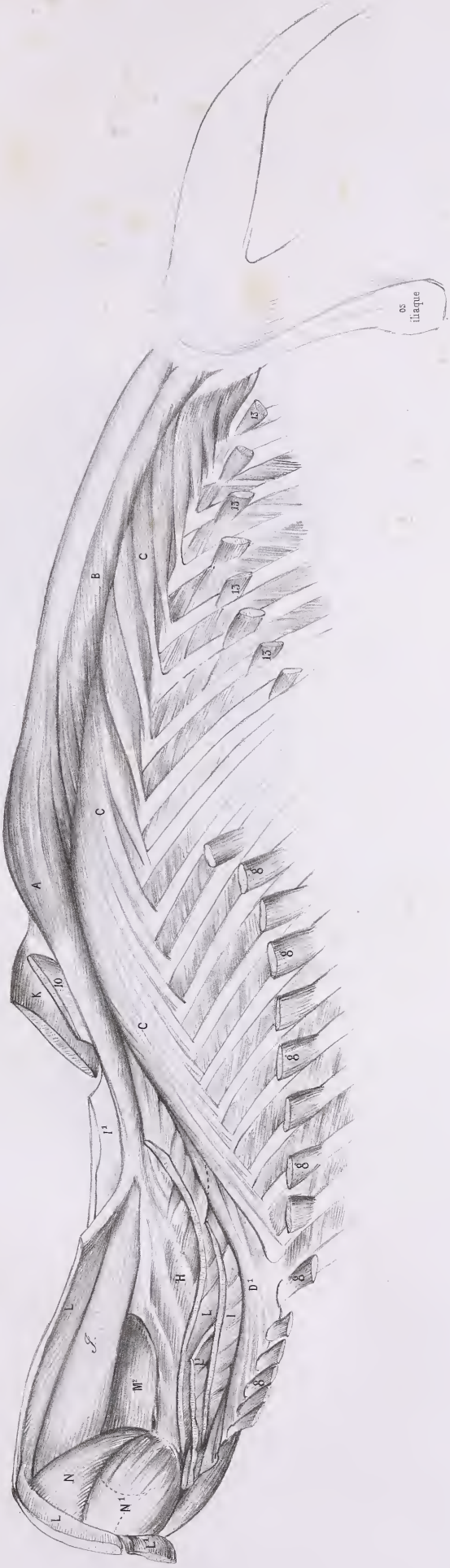Cuvier del.

Fig. 2.  
Langue et Larynx,  
face inférieure

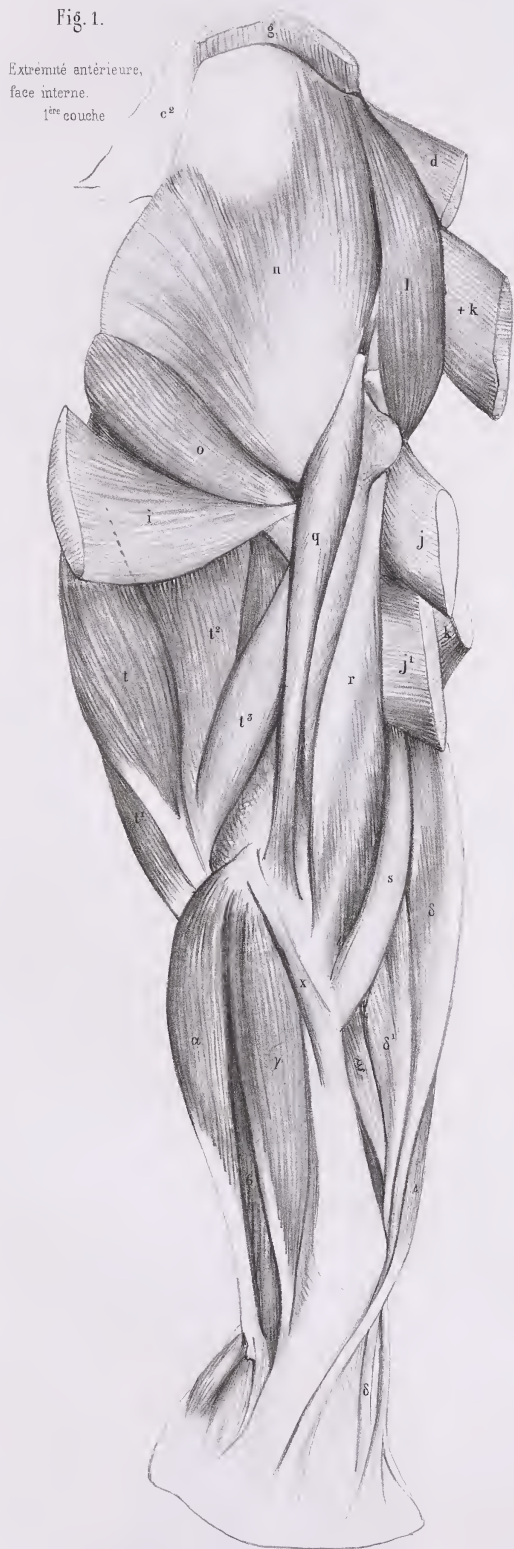


Paris Imp. par Auguste Bry, lit. r. du Bac

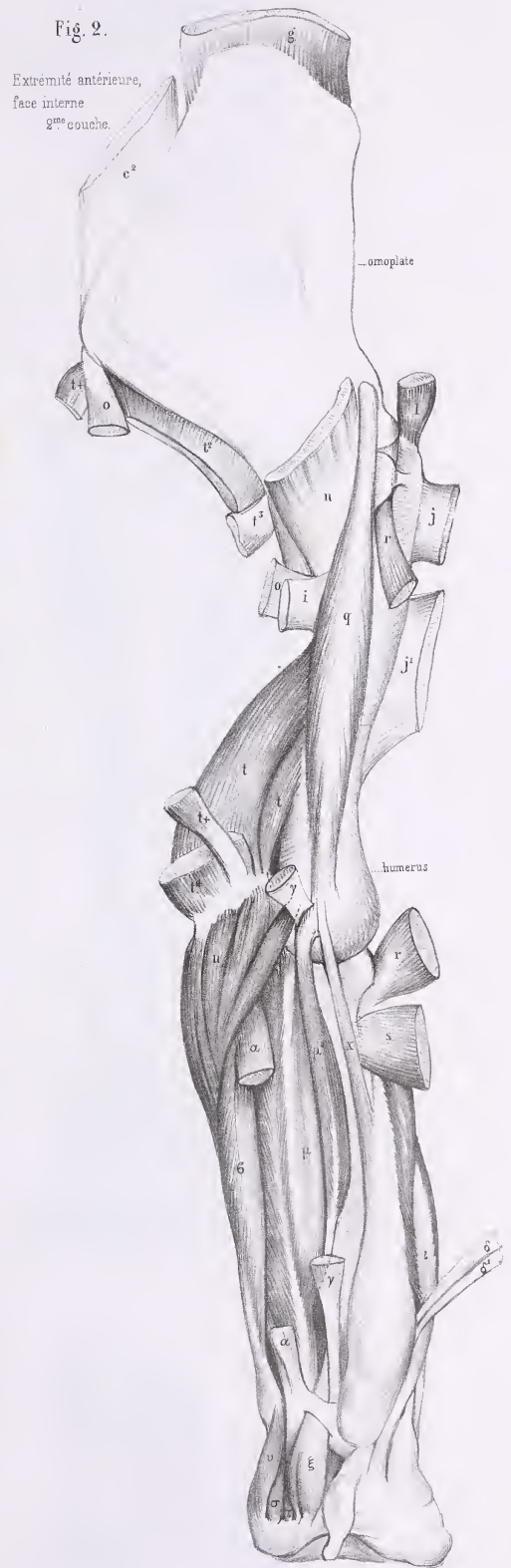








Launhard del



Paris Imp. par Auguste Bry, lit. r. du Bac



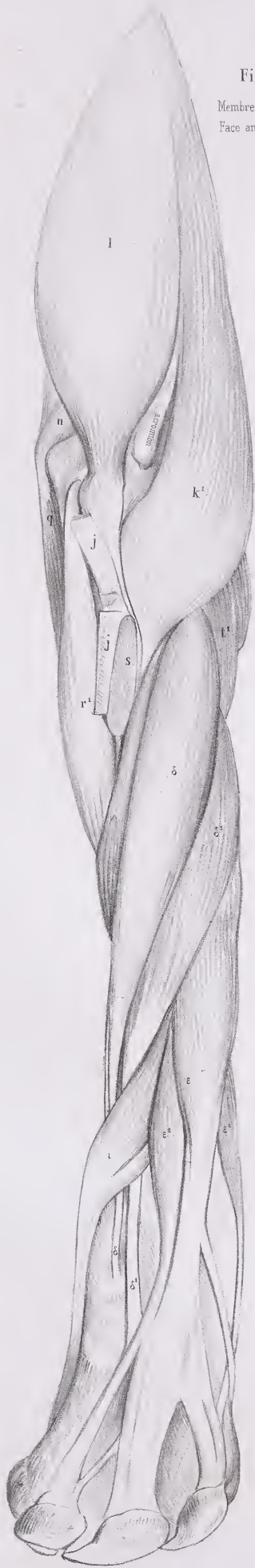


Fig. 1.

Membre antérieur,  
Face antérieure.

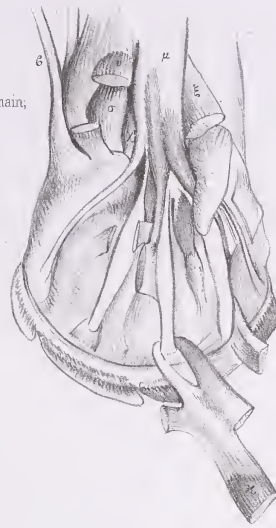


Fig. 4.

Paume de la main,  
2<sup>e</sup> couche

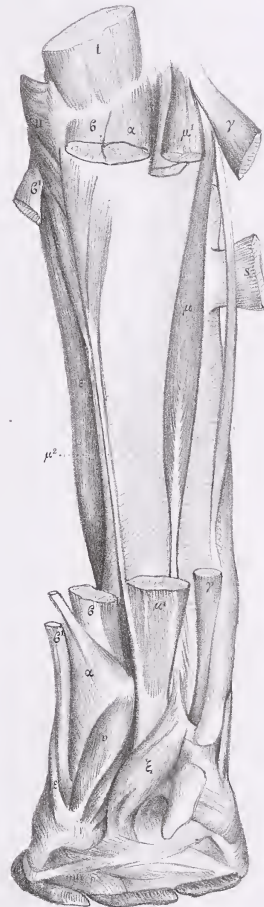


Fig. 2.

Membre antérieur  
face postérieure de  
l'avant bras,  
3<sup>e</sup> couche.

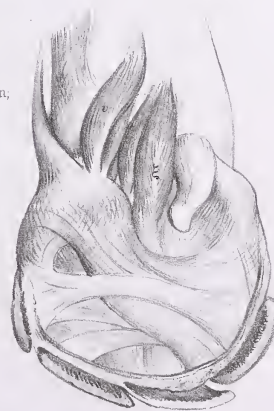


Fig. 3.

Paume de la main,  
1<sup>e</sup> couche.

















Face latérale du corps,  
Muscles de la couche profonde



Donné par Auguste Beyer du Parc, 1840 à Paris.





Fig. 1.

Jambe postérieure,  
Face antérieure

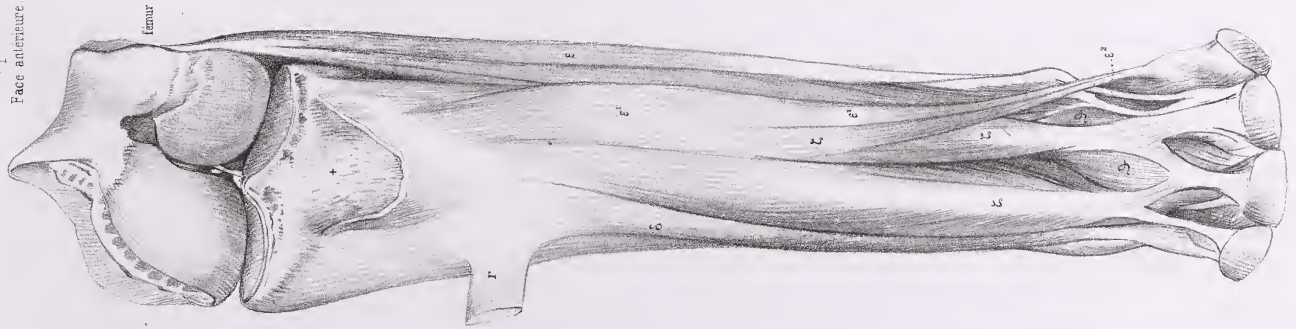


Fig. 2.

Jambe postérieure,  
Face antérieure et externe,  
1<sup>re</sup> couche.




Fig. 3.

Jambe postérieure,  
Face postérieure,  
1<sup>re</sup> couche.

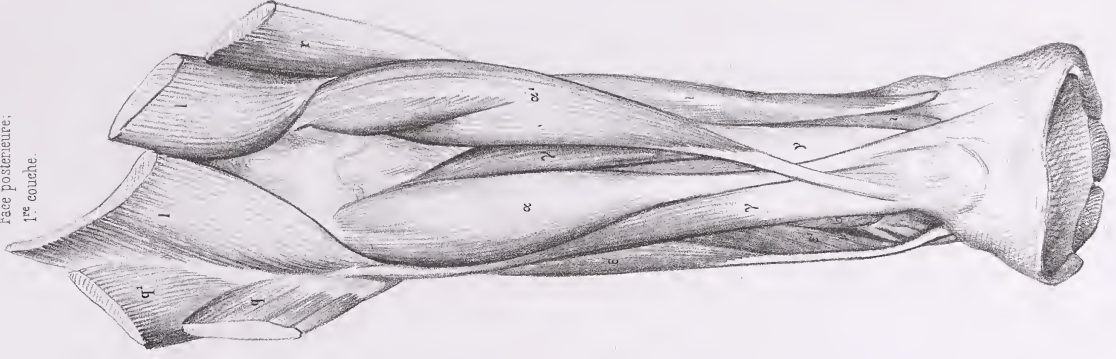


Fig. 4.

Jambe postérieure,  
Face postérieure,  
2<sup>e</sup> couche.

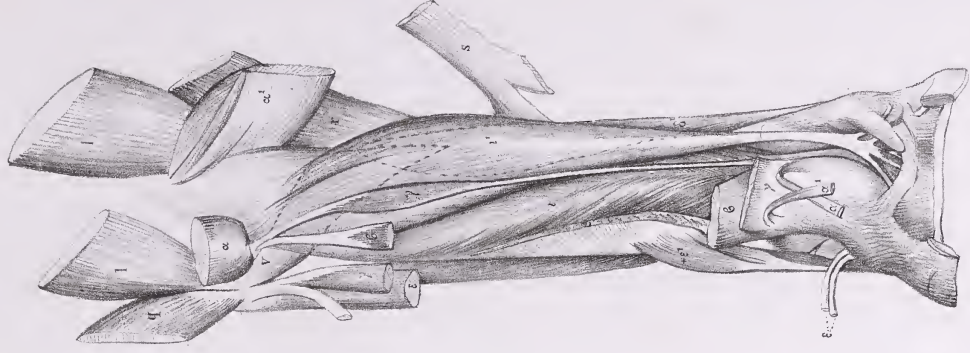
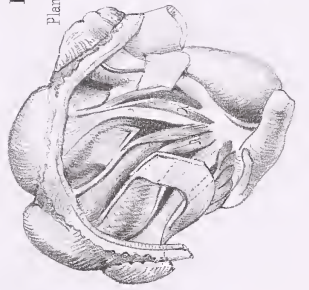


Fig. 5.

Plante du pied









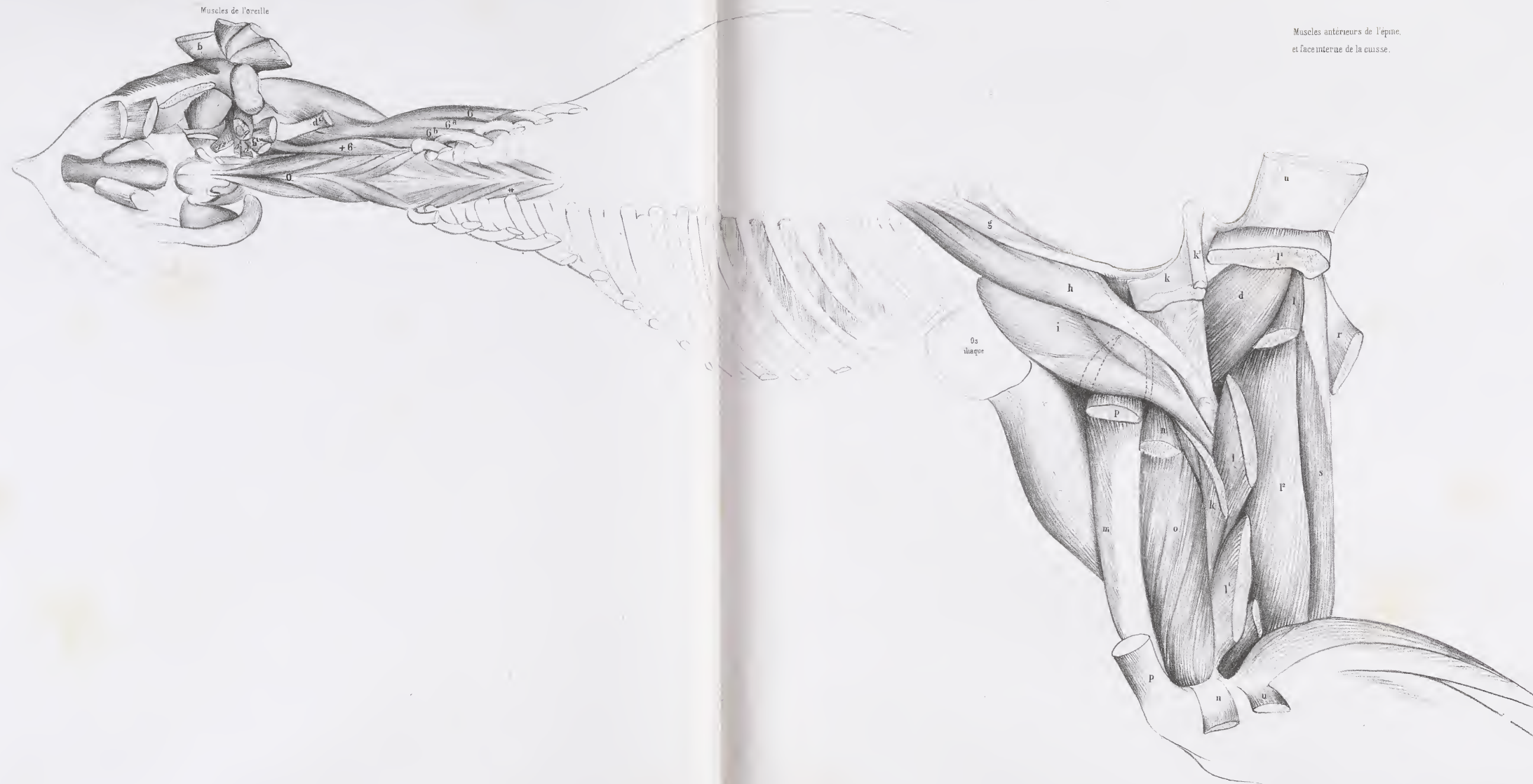










Fig 2.  
Cuisse  
face postérieure  
1<sup>re</sup> couche.

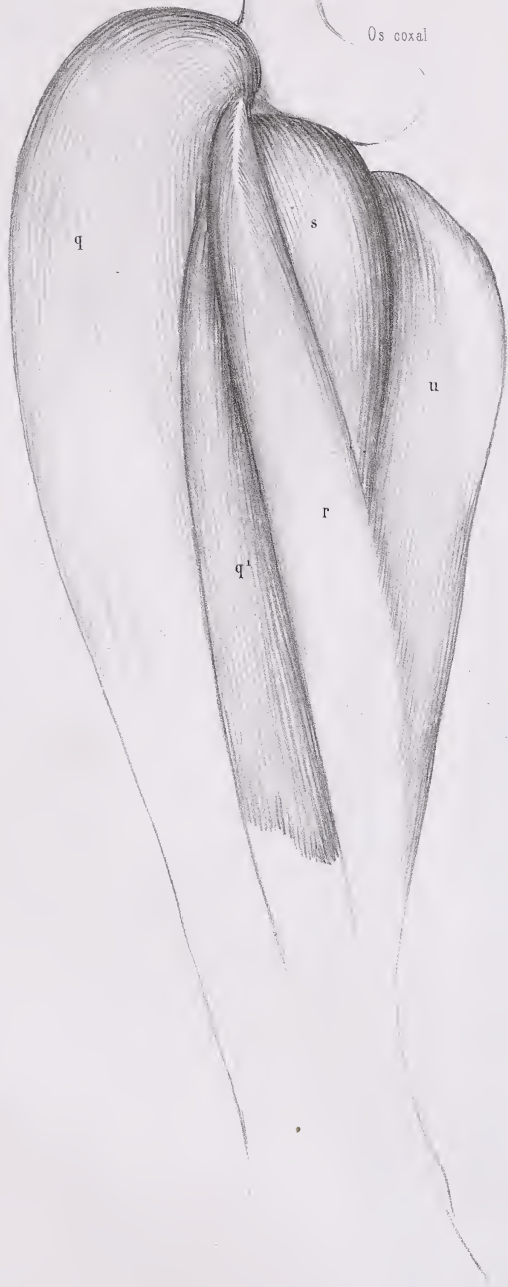
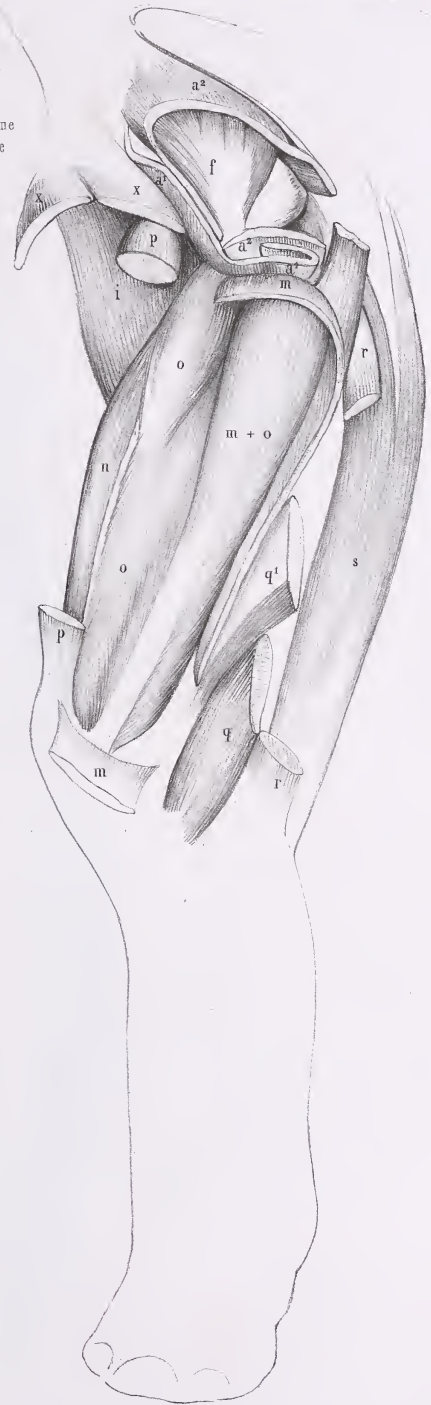
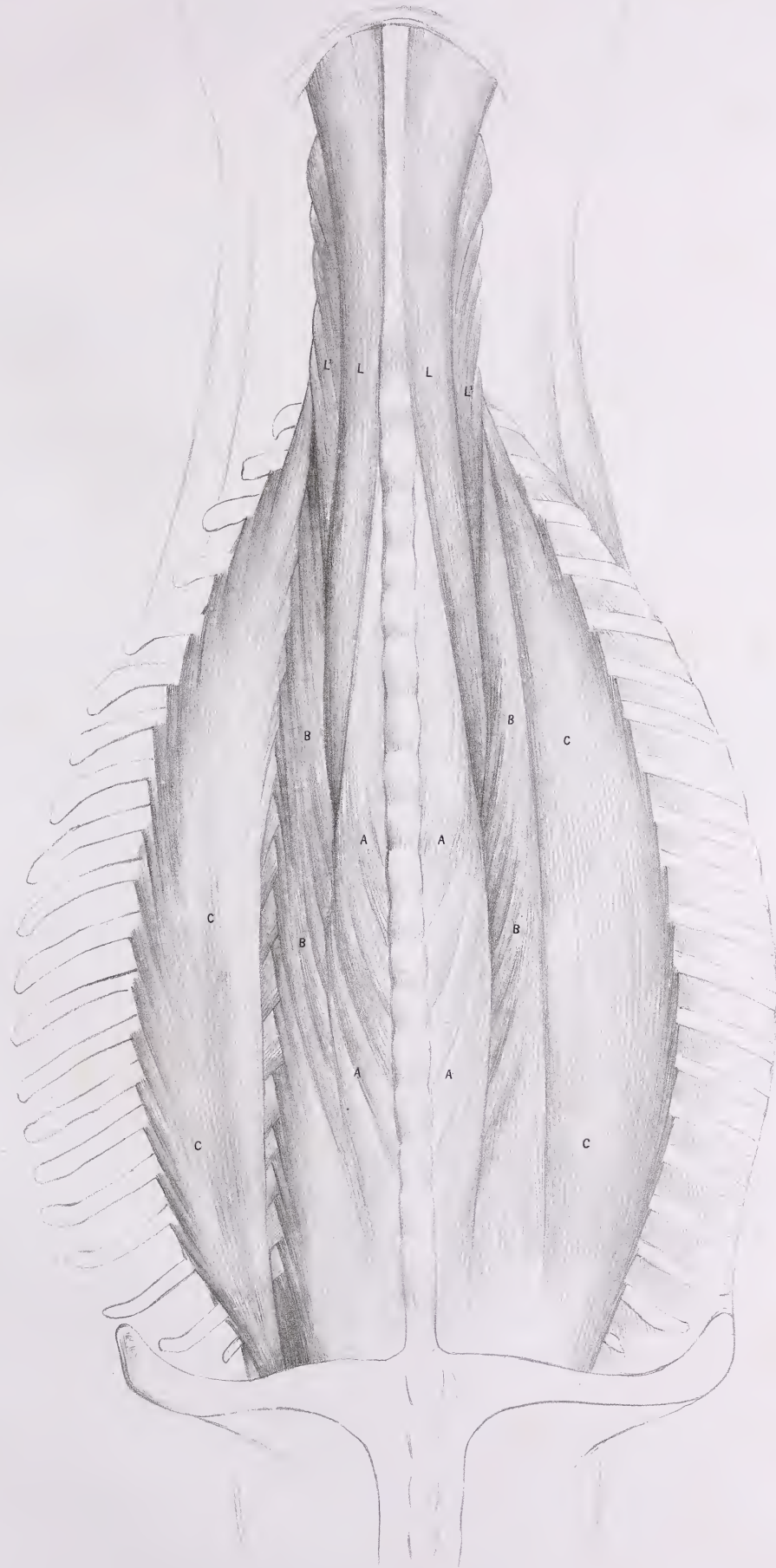


Fig 1.  
Cuisse  
face externe  
3<sup>me</sup> couche





Muscles de l'Épine.  
face dorsale.





# MYOLOGIE DE L'HIPPOPOTAME

(HIPPOPOTAMUS, Lin., Cuv., *Rég. an.*, t. I, p. 234.)

## INDICATION DES MUSCLES.

### 1° Muscles peauciers.

(Pl. 296 — 297.)

- 4<sup>a</sup>. — Surciliers (*Fronto-surciliens*).  
5<sup>a</sup>. — Peaucier, portion scapulaire.

- 5<sup>c</sup>. — Peaucier, portion latérale.

### 2° Muscles de la face et de l'os hyoïde.

(Pl. 296 — 297 — 298 — 299 — 301.)

- b. — Temporal ou Crotaphyte.  
h. — Petit }  
i. — Grand } zgomatique.  
j. — Masseter.  
l. — Orbiculaire des lèvres.  
n. — Carré du menton ou Abaisseur de la lèvre inférieure.  
p. — Ptérygoïdien externe.  
p<sup>1</sup>. — Ptérygoïdien interne.

- q. — Digastrique.  
s. — Stylo-hyoïdien.  
x. — Sterno-hyoïdien. « Le Sterno-hyoïdien est une division du Deltoïdo-trapèze; après s'être unis intimement, ils forment une masse épaisse, qui se fixe par ses fibres supérieures à l'os hyoïde, et dont les inférieures se continuent jusqu'à la mâchoire inférieure et s'unissent même au Digastrique. » (Note de G. Cuvier.)

### 3° Muscles de l'épine.

(Pl. 298 — 299 — 300.)

- A. — Épineux du dos ou Tendino-épineux.  
D. — Grand transversaire.  
F. — Inter-transversaires.  
I<sup>1</sup>. — Splénus du cou (*Dorso-trachélien*).  
K. — Digastrique du cou (*Dorso-occipitien*).  
L. — Grand complexe (*Trachélo-occipitien*).

- L<sup>1</sup>. — Petit complexe (*Trachélo-mastoidien*).  
M<sup>2</sup>. — Grand droit postérieur (*Axoïdo-occipitien*).  
M<sup>3</sup>. — Petit droit postérieur (*Atloïdo-occipitien*).  
M<sup>4</sup>. — Petit droit latéral (*Atloïdo-mastoidien*).  
N<sup>1</sup>. — Grand oblique ou Oblique inférieur (*Axoïdo-atloïdien*).

### 4° Muscles du tronc et des côtes.

(Pl. 298 — 299.)

10. — Petit dentelé supérieur et antérieur (*Dorso-costien*).

11. — *Idem* inférieur ou postérieur (*Lombo-costien*).  
17. — Transverse du bas-ventre (*Lombo-abdominien*).

### 5° Muscles du membre antérieur.

(Pl. 296 — 297 — 298 — 299 — 301 — 302.)

- a. — Trapèze ou Cucullaire, portion occipitale }  
a<sup>1</sup>. — *Idem*, portion cervicale } (*Dorso-sus-acromien*).  
a<sup>2</sup>. — *Idem*, portion dorsale }  
a+k. — Deltoïdo-trapèze. (Voir, plus haut, la note annexée à la lettre x.)  
b. — Sterno-mastoidien ou trachélien.  
b<sup>1</sup>. — Cléido-mastoidien ou trachélien.  
c. — Rhomboïde de la tête }  
c<sup>1</sup>. — du cou } (*Dorso-trachélien*).  
c<sup>2</sup>. — du dos }  
d. — Omo- ou Acromio-trachélien.  
f. — Dentelé antérieur ou Petit pectoral (*Costo-coracoïdien*).  
g. — Grand dentelé (*Scapulo-costien*).  
i. — Grand dorsal.  
j. — Grand pectoral, portion sternale (*Sterno-humérien*).

- j<sup>1</sup>. — *Idem*, portion costale ou même ventrale.  
k<sup>1</sup>. — Deltoïde (*Sous-acromio-humérien*), portion scapulaire.  
l. — Sur-épineux (*Sus-scapulo-trochitérien*).  
m. — Sous-épineux (*Sous-scapulo-trochitérien*).  
n. — Sous-scapulaire (*Scapulo-trochinien*).  
o. — Grand rond (*Scapulo-humérien*).  
r. — Biceps ou Long fléchisseur de l'avant-bras (*Scapulo-radialien*), portion coracoïdienne.  
s. — Brachial interne ou Court fléchisseur (*Huméro-cubitien*).  
t. — Triceps (*Scapulo-olécranien*), portion scapulaire.  
t<sup>1</sup>. — *Idem*, portion humérale externe.  
t<sup>2</sup>. — *Idem*, portion humérale interne.  
ε. — Cubital interne (*Épitrochlo-carpien*).  
ε<sup>1</sup>. — externe (*Cubito-sus-métacarpieu*).  
ε+. — « Très-grande portion du Cubital interne qui va

MYOLOGIE DE L'HIPPOTAME.

- confondre son attache au condyle de l'humérus avec celle du Fléchisseur sublime. » (Note de G. Cuvier.)
- γ. — Radial interne (*Épitrochlo-métacarpien*).
- δ. — 1<sup>er</sup> Radial externe (*Huméro-sus-métacarpien*).
- δ<sup>1</sup>. — 2<sup>e</sup> Radial externe (*Épicondylo-sus-métacarpien*).
- ε. — Extenseur commun (*Épicondylo-sus-phalangien*).
- ε<sup>1</sup>. — propre du petit doigt (*Id. du petit doigt*).
- ι. — Long abducteur du pouce (*Cubito-sus-métacarpien*).
- κ. — Fléchisseur sublime (*Épitrochlo-phalangien*).
- κ+. — Pl. 302, fig. 1. « Division du Fléchisseur sublime qui vient se fixer, comme le Cubital interne, à l'extrémité du Pisiforme. » (Note de G. Cuvier.)
- κ+. — Pl. 301. (Voir, plus haut, la note annexée à la lettre α.)

- κ+. — Pl. 302, fig. 1. « Aponévrose qui se fixe par un tendon au condyle interne de l'Humérus et qui donne attache à une division μ du Fléchisseur profond. Cette aponévrose s'étend sur toute la partie interne du bras et se termine en κ+ par de véritables fibres musculaires. » (Note de G. Cuvier.)
- μ. — Pl. 302, fig. 3. Fléchisseur profond (*Cubito-sus-onguien*). « Le Fléchisseur profond se compose de quatre portions bien distinctes : la portion antérieure μ, la portion moyenne +μ<sup>1</sup> qui se fixe à l'os au-dessous du Fléchisseur sublime, et la portion μ<sup>1</sup> qui est la plus grosse des quatre. La portion μ<sup>2</sup> à long tendon est cubitale. » (Note de G. Cuvier.)

6<sup>o</sup> Muscles du membre postérieur.

(Pl. 296 — 297 — 298 — 299 — 302.)

- α. — Grand fessier (*Sacro-fémorien*).
- β. — Biceps (*Ischio-péronien*).
- β<sup>1</sup>. — Sa portion fémorale.
- β+β<sup>1</sup>. — Prolongement pré tibial du Biceps.
- γ. — Demi-nerveux ou tendineux (*Ischio-pré tibien*).
- δ. — Demi-membraneux (*Ischio-sous-tibien*).
- ε. — Gastrocnémien externe (portion du *Bi-fémoro-calcanien*).
- ε. — Soléaire (*Tibio-calcanien*).
- ζ. — 1<sup>er</sup> Tibial ou Jambier antérieur interne (*Tibio-sus-tarsien*).
- ζ<sup>1</sup>. — 2<sup>e</sup> Tibial ou Jambier antérieur externe. Pl. 302, fig. 5. (Note de G. Cuvier.) « Le 2<sup>e</sup> Tibial antérieur (si ce n'est pas une division de l'Extenseur) présente une disposition singulière : arrivé à la hauteur du cou-de-pied, il se partage de manière à fournir, outre son tendon ordinaire ζ<sup>1</sup>, deux autres tendons +ζ et +ζ qui vont se fixer aux Métatarsiens externes et internes ;

- il fournit en outre une languette au ligament » à son bord supérieur. (Voyez Anat. comparée; 2<sup>e</sup> édition, t. 1, p. 540.)
- ε. — Long péronier (*Péronéo-sus-tarsien*).
- ε<sup>1</sup>. — Moyen péronier (*Péronéo-sus-métatarsien*).
- ε<sup>2</sup>. — Court péronier (*Péronéo-sus-métatarsien*).
- ζ. — Long extenseur commun (*Péronéo-sus-onguien*).
- ζ<sup>1</sup>. — du pouce (*Péronéo-sus-onguien*).
- ζ<sup>2</sup>. — du premier doigt ou de l'index.
- ζ. — Court extenseur commun ou Pédieux (*Calcanéo-sus-onguien*).
- η. — Long fléchisseur commun (*Tibio-sus-onguien*).
- η. — Court fléchisseur du pouce (*Tarso-phalangien du pouce*).
- η<sup>2</sup>. — *Idem* du petit doigt (*Tarso-phalangien du petit orteil*).
- θ. — Abducteur du petit doigt (*Calcanéo-sus-phalangien du petit orteil*).

7<sup>o</sup> Diverses autres parties.

(Pl. 300 — 301.)

ϕ. — Trachée artère.

ϕ. — Ligament cervical.

AD. FOILLON.



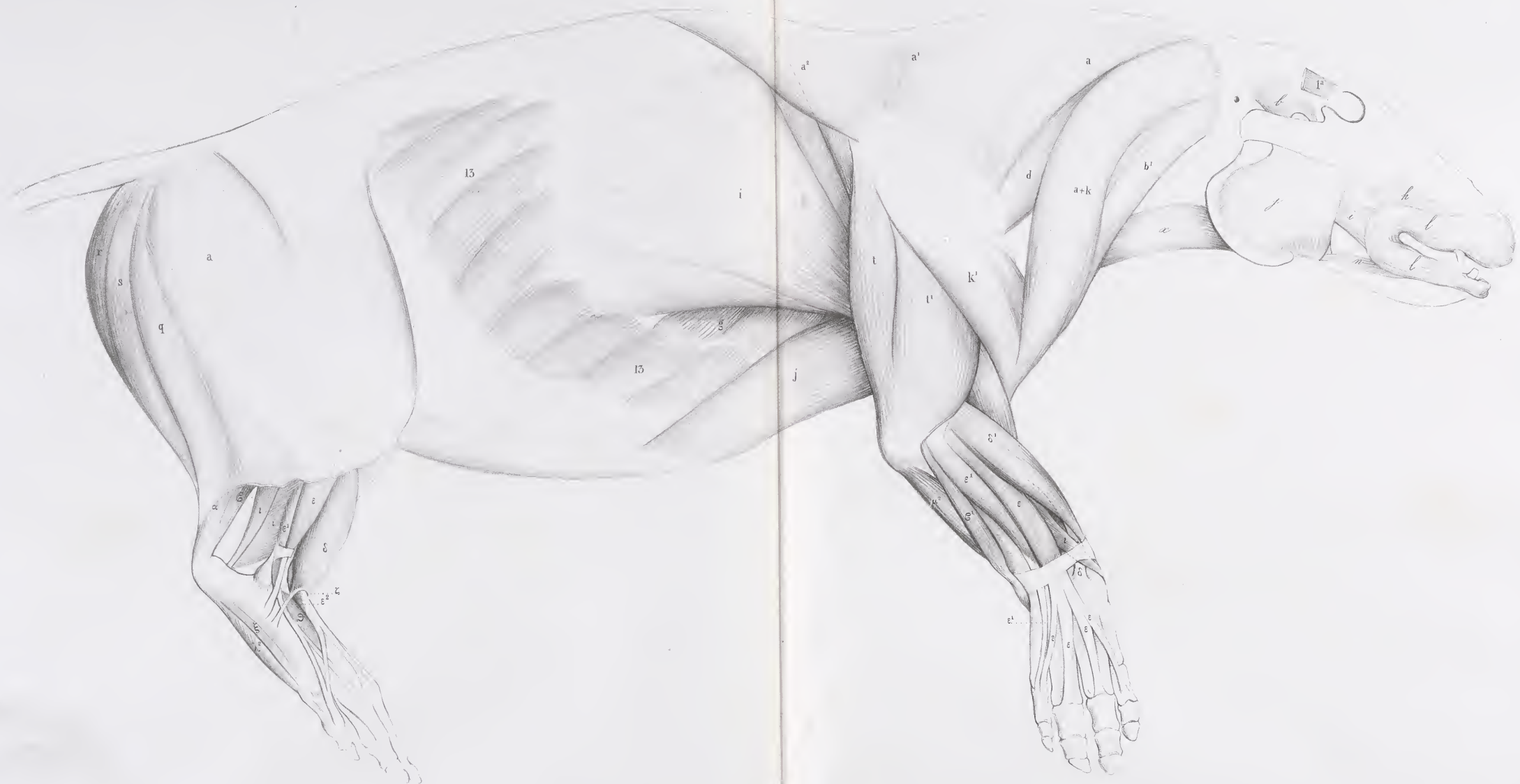



HIPPOPOTAME

Pl. 296 et 297.

Face latérale du corps en couche



Cuvier del.

Imp. Auguste Brey, r. du Bac, 114 Paris.







Part. latérale du corps, 3<sup>e</sup> couche

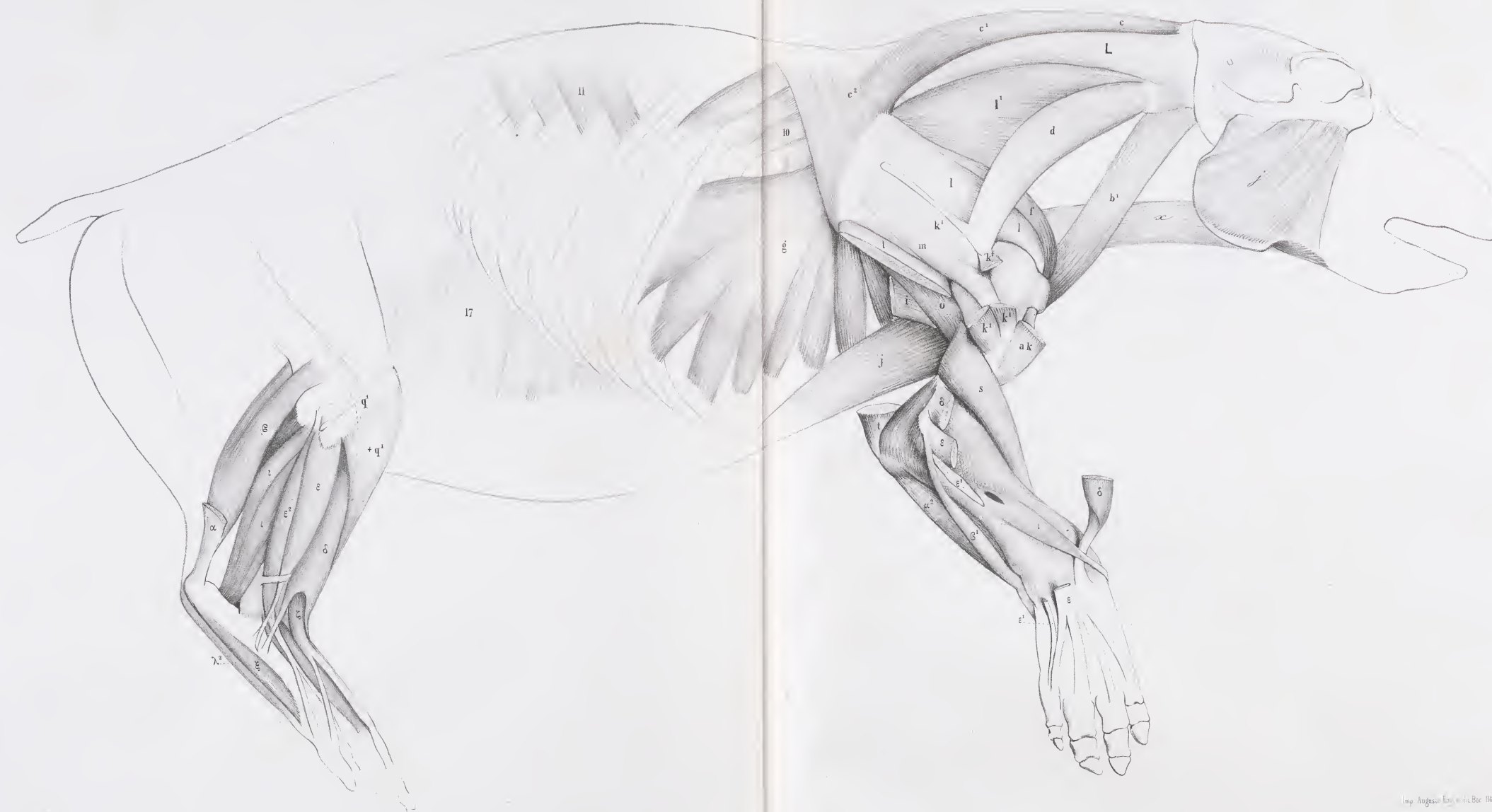



Fig. 1.  
Région cervicale, 1<sup>re</sup> couche

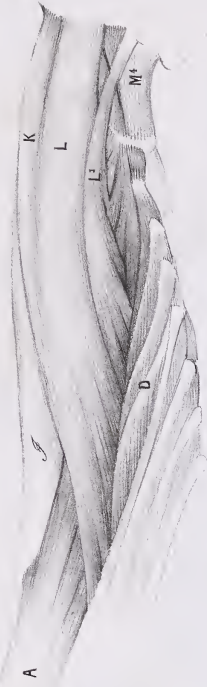
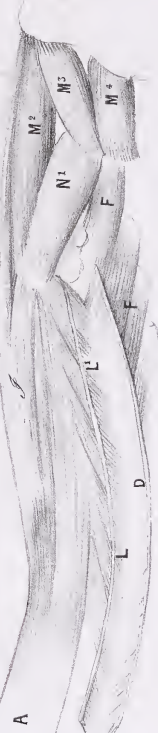

Fig. 2.  
Région cervicale, 2<sup>e</sup> couche



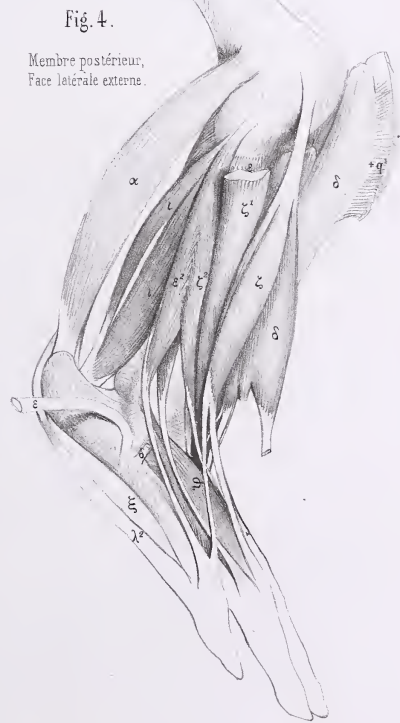
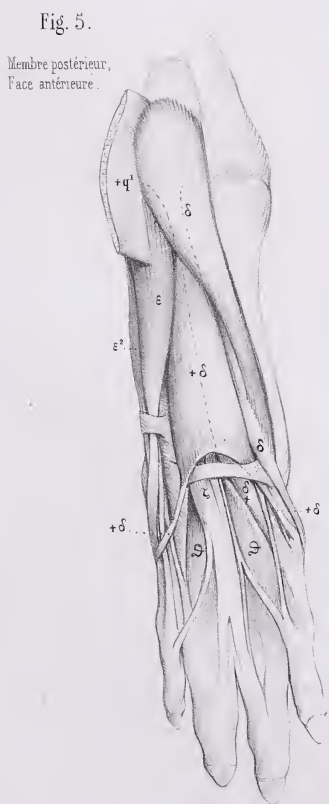
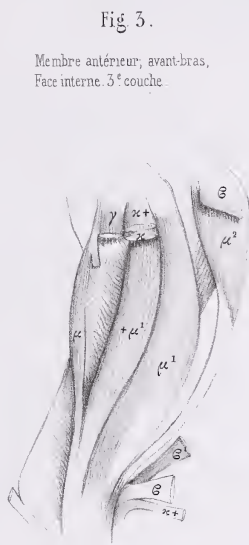
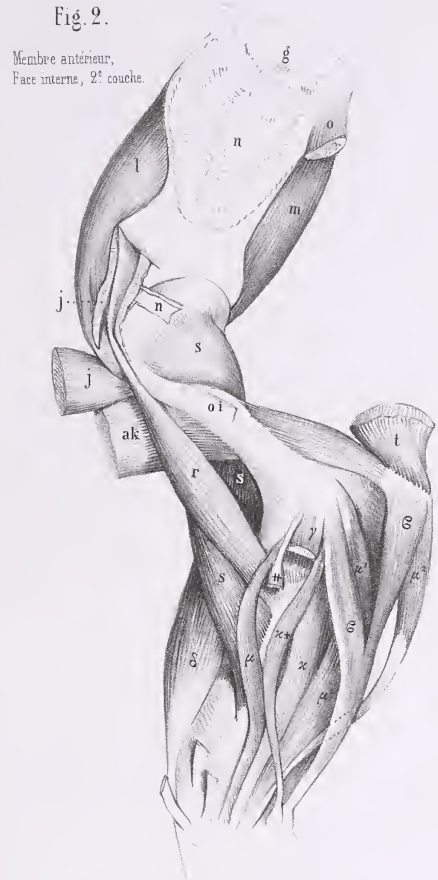
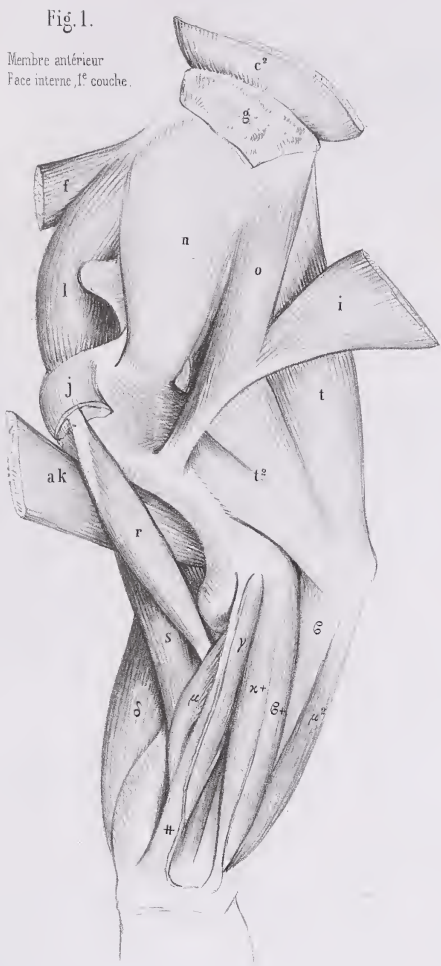




Face ventrale du corps









# MYOLOGIE DU PÉCARI

(DICOYLES TORQUATUS, Cuv., Règ an., t. I, p. 237).

## INDICATION DES MUSCLES.

### 1<sup>o</sup> Muscles peauciers.

(Pl. 303 — 304.)

4. — Thoraco-facien.

| 5. — Dermo-humérien.

### 2<sup>o</sup> Muscles de la face et de l'os hyoïde.

(Pl. 303 — 304 — 305 — 306 — 307 — 308.)

b. — Temporal ou Crotaphyte.

e. — Releveur de l'aile du nez et de la lèvre supérieure.

g. — Élévateur propre de la lèvre supérieure.

j. — Masseter.

m. — Triangulaire ou Abaisseur de l'angle de la lèvre, ou Canin.

q. — Digastrique.

r. — Mylo-hyoïdien.

s. — Stylo-hyoïdien.

v. — Hyo-glosse.

x. — Sterno-hyoïdien.

x'. — Sterno-thyroïdien.

y. — Thyro-hyoïdien.

y'. — Thyro-pharyngien.

z'. — Crico-thyroïdien.

### 3<sup>o</sup> Muscles de l'épine.

(Pl. 303 — 304 — 305 — 306 — 307 — 308.)

I. — Splénus de la tête (*Cervico-mastoïdien*).

| I'. — Splénus du cou (*Dorso-trachélien*).

### 4<sup>o</sup> Muscles du tronc et des côtes.

(Pl. 303 — 304 — 305 — 306 — 307 — 308.)

6. — Scalène, portion extérieure ou inférieure

6<sup>1</sup>. — *Idem*, portion moyenne

6<sup>2</sup>. — *Idem*, portion intér. ou supér.

10. — Petit dentelé supérieur ou antérieur (*Dorso-costien*).

} (*Trachélo-*  
*costien*).

11. — *Idem*, inférieur ou postérieur (*Lombo-costien*).

13. — Grand oblique (*Costo-abdominien*).

14. — Petit oblique ou Oblique interne (*Iléo-abdominien*).

15. — Droits du bas-ventre (*Sterno-pubiens*).

17. — Transverse du bas-ventre (*Lombo-abdominien*).

18. — Sterno-costal.

### 5<sup>o</sup> Muscles du membre antérieur.

(Pl. 303 — 304 — 305 — 306 — 307 — 308.)

a. — Trapèze ou Cucullaire, portion occipitale

a<sup>1</sup>. — *Idem*, portion cervicale

a<sup>2</sup>. — *Idem*, portion dorsale

a+k. — Deltoïdo-trapèze.

b. — Sterno-mastoïdien ou trachélien.

b<sup>1</sup>. — Cléido-mastoïdien ou trachélien.

c. — Rhomboïde de la tête

c<sup>1</sup>. — du cou

c<sup>2</sup>. — du dos

d. — Omo- ou Acromio-trachélien.

d<sup>1</sup>. — Releveur ou Angulaire de l'omoplate (*Trachélo-scapulien*).

e. — Omo-hyoïdien.

g. — Grand dentelé (*Scapulo-costien*).

h. — Sous-clavier (*Costo-clavien*).

i. — Grand dorsal.

j. — Grand pectoral, portion sternale (*Sterno-humérien*).

j<sup>2</sup>. — *Idem*, portion profonde, dite Moyen ou Petit pectoral.

k. — Deltoïde (*Sous-acromio-humérien*), portion claviculaire.

k<sup>1</sup>. — *Idem*, portion scapulaire.

l. — Sur-épineux (*Sus-scapulo-trochitérien*).

m. — Sous-épineux (*Sous-scapulo-trochitérien*).

o. — Grand rond (*Scapulo-humérien*).

p. — Petit rond.

s. — Brachial interne ou Court fléchisseur (*Huméro-cubitien*).

t. — Triceps (*Scapulo-olécranien*), portion scapulaire.

t<sup>1</sup>. — *Idem*, portion humérale externe.

t<sup>2</sup>. — *Idem*, portion humérale interne.

t<sup>3</sup>. — *Idem*, portion allant au tendon du Grand dorsal, dite 4<sup>e</sup> Extenseur.

ε. — Cubital interne (*Épitrochlo-carpien*).

ε<sup>1</sup>. — externe (*Cubito-sus-métacarpien*).

δ. — 1<sup>er</sup> Radial externe (*Huméro-sus-métacarpien*).

## MYOLOGIE DU PÉCARI.

- |  |  |
|--|--|
| <p>ε. — Extenseur commun (<i>Épicoudylo-sus-phalangien</i>).</p> <p>ε<sup>1</sup>. — propre du petit doigt (<i>Id. du petit doigt</i>).</p> <p>ε<sup>2</sup>. — propre de l'index (<i>Cubito-sus-phalangien de l'index</i>).</p> | <p>ι. — Long abducteur du pouce (<i>Cubito-sus-métacarpien</i>).</p> <p>μ. — Fléchisseur profond, portion radiale (portion du <i>Cubito-sous-onguien</i>).</p> |
|--|--|

### 6° Muscles du membre postérieur.

(Pl. 303 — 304 — 305 — 306 — 307 — 308.)

- |  |  |
|--|--|
| <p>a. — Grand fessier (<i>Sacro-fémorien</i>).</p> <p>a<sup>1</sup>. — Moyen fessier (<i>Ilio-trochantérien</i>).</p> <p>a<sup>2</sup>. — Petit fessier (<i>Ilii-trochantérien</i>).</p> <p>b. — Carré de la cuisse (<i>Ischio-trochantérien</i>).</p> <p>d. — Obturateur externe (<i>Sous-pubio-trochantérien externe</i>).</p> <p>e<sup>1</sup>. — Jumeau inférieur (portion des <i>Ischii-trochantériens</i>).</p> <p>f. — Pyramidal (<i>Sacro-trochantérien</i>).</p> <p>i. — Iliaque (<i>Ilio-trochantinien</i>).</p> <p>l. — 1<sup>er</sup> ou Court adducteur (<i>Sous-pubo-fémorien</i>).</p> <p>l<sup>2</sup>. — 3<sup>e</sup> ou Long adducteur (<i>Ischii-fémorien</i>).</p> <p>m. — Vaste externe } (portion du <i>Tri-fémoro-rotulien</i>).</p> <p>o. — Crural }</p> <p>p. — Grêle ou Droit antérieur, ou 4<sup>e</sup> Extenseur (<i>Ileo-rotulien</i>).</p> <p>q. — Biceps (<i>Ischio-péronien</i>)</p> <p>q<sup>1</sup>. — Sa portion fémorale.</p> <p>r. — Demi-nerveux ou tendineux (<i>Ischio-prétibien</i>).</p> | <p>s. — Demi-membraneux (<i>Ischio-sous-tibien</i>).</p> <p>v. — Poplité (<i>Poplito-tibien</i>).</p> <p>x. — Fascia lata (<i>Ileo-fascien</i>).</p> <p>x<sup>1</sup>. — Aponévrose du muscle Fascia lata.</p> <p>z. — Gastrocnémien externe } (<i>Bi-fémoro-calcanien</i>).</p> <p>z<sup>1</sup>. — interne }</p> <p>+z. — « Languette du Gastrocnémien externe qui s'unit au Biceps. » (Note de G. Cuvier.)</p> <p>ε. — Soléaire (<i>Tibio-calcanien</i>).</p> <p>γ. — Plantaire grêle (<i>Fémoro-calcanien</i>).</p> <p>δ. — Tibial ou Jambier antérieur (<i>Tibio-sus-tarsien</i>).</p> <p>ε. — Long péronier (<i>Péronéo-sous-tarsien</i>).</p> <p>ε<sup>2</sup>. — Court péronier (<i>Péronéo-sus-métatarsien</i>).</p> <p>z. — Long extenseur commun (<i>Péronéo-sus-onguien</i>).</p> <p>ι<sup>1</sup>. — Long fléchisseur du pouce (<i>Tarso-phalangien</i>).</p> <p>z. — Court fléchisseur commun (<i>Calcanéo-sous-onguien</i>).</p> <p>λ. — <i>Idem</i> du pouce (<i>Tarso-phalangien du pouce</i>).</p> |
|--|--|

### 7° Muscles de l'oreille.

(Pl. 303 — 304.)

- a. — Vertico-scutien.

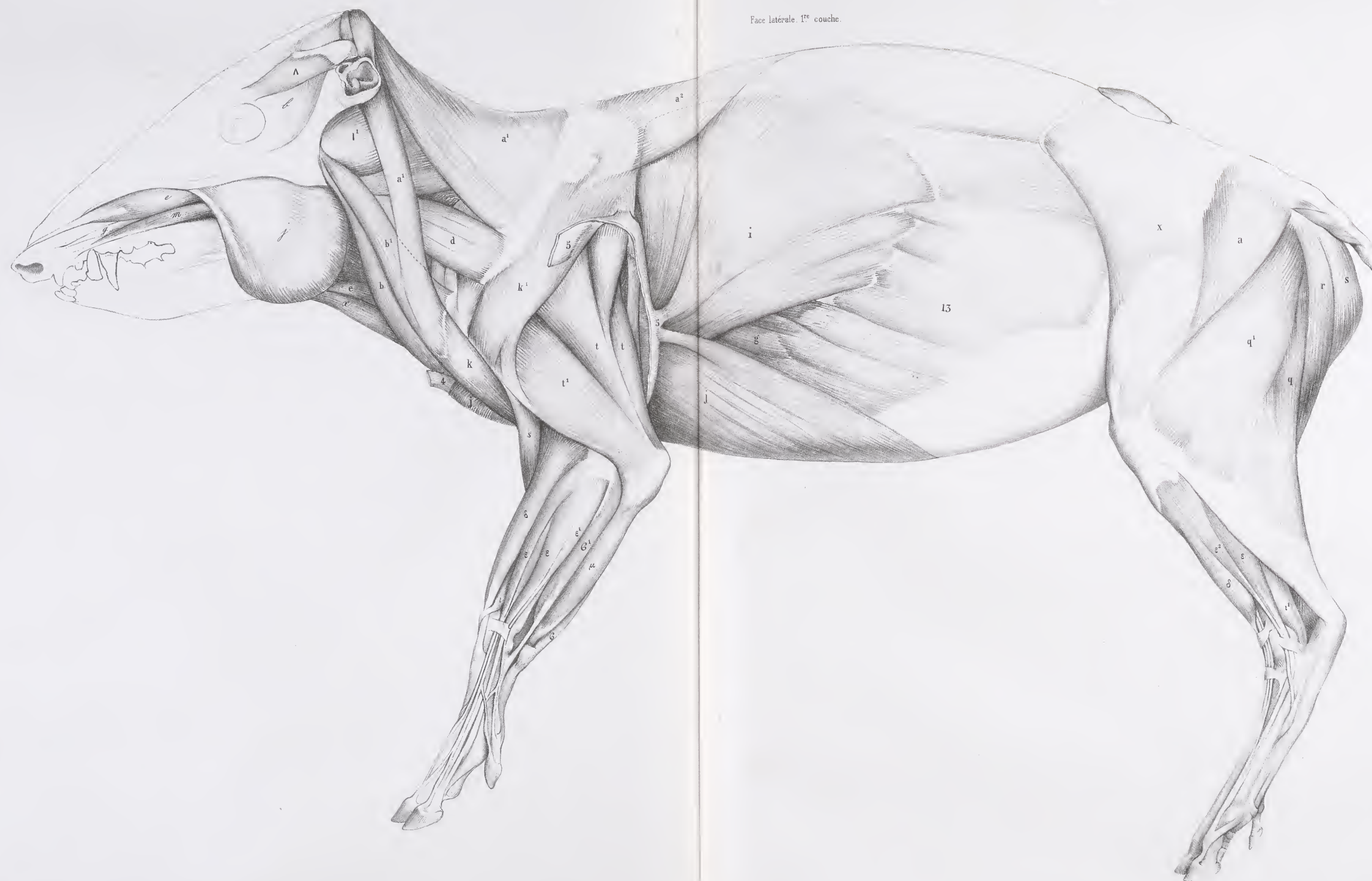AD. FOUILLOX.







Face latérale 1<sup>re</sup> couche.

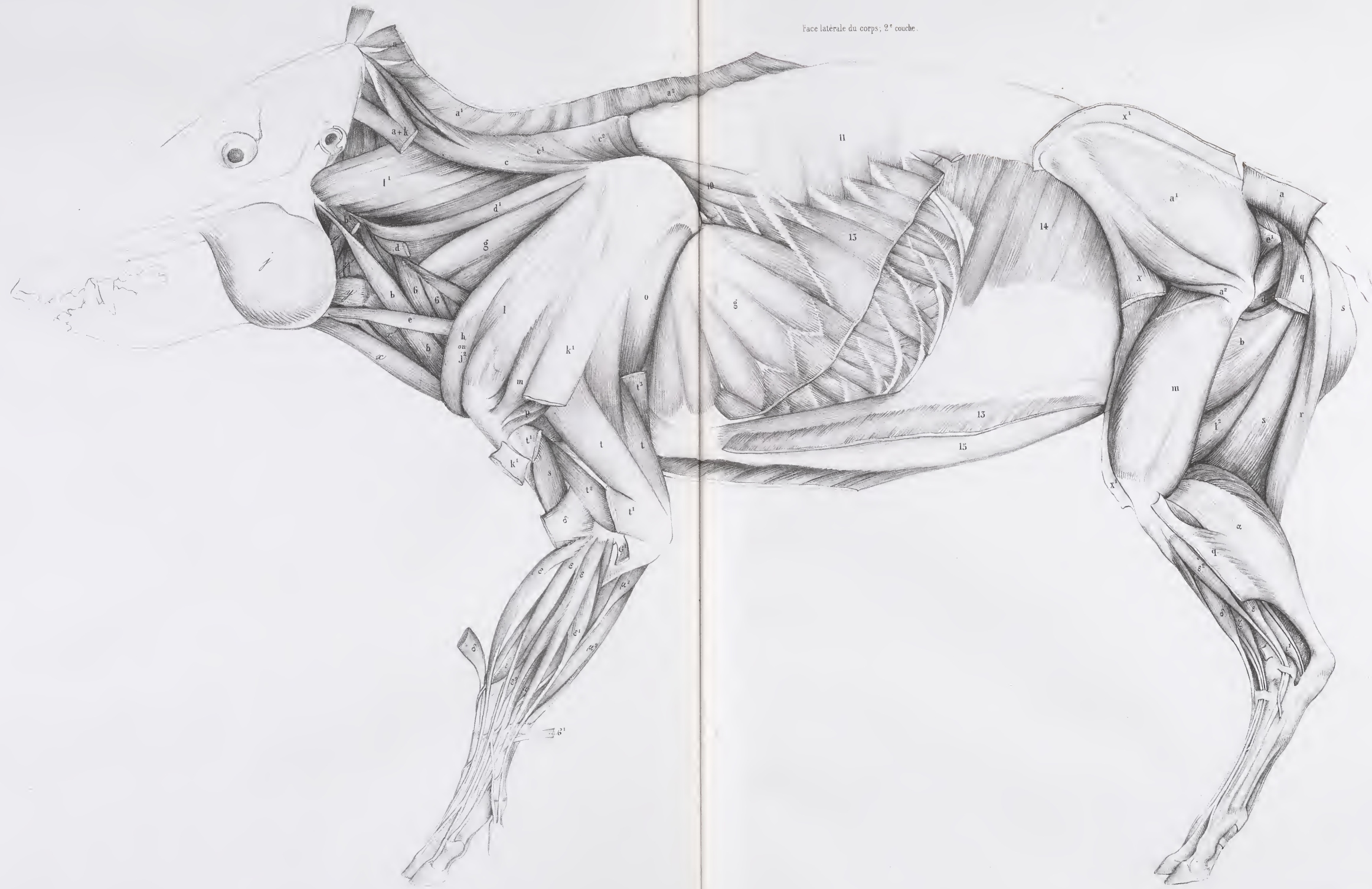







Face latérale du corps, 2<sup>e</sup> couche.



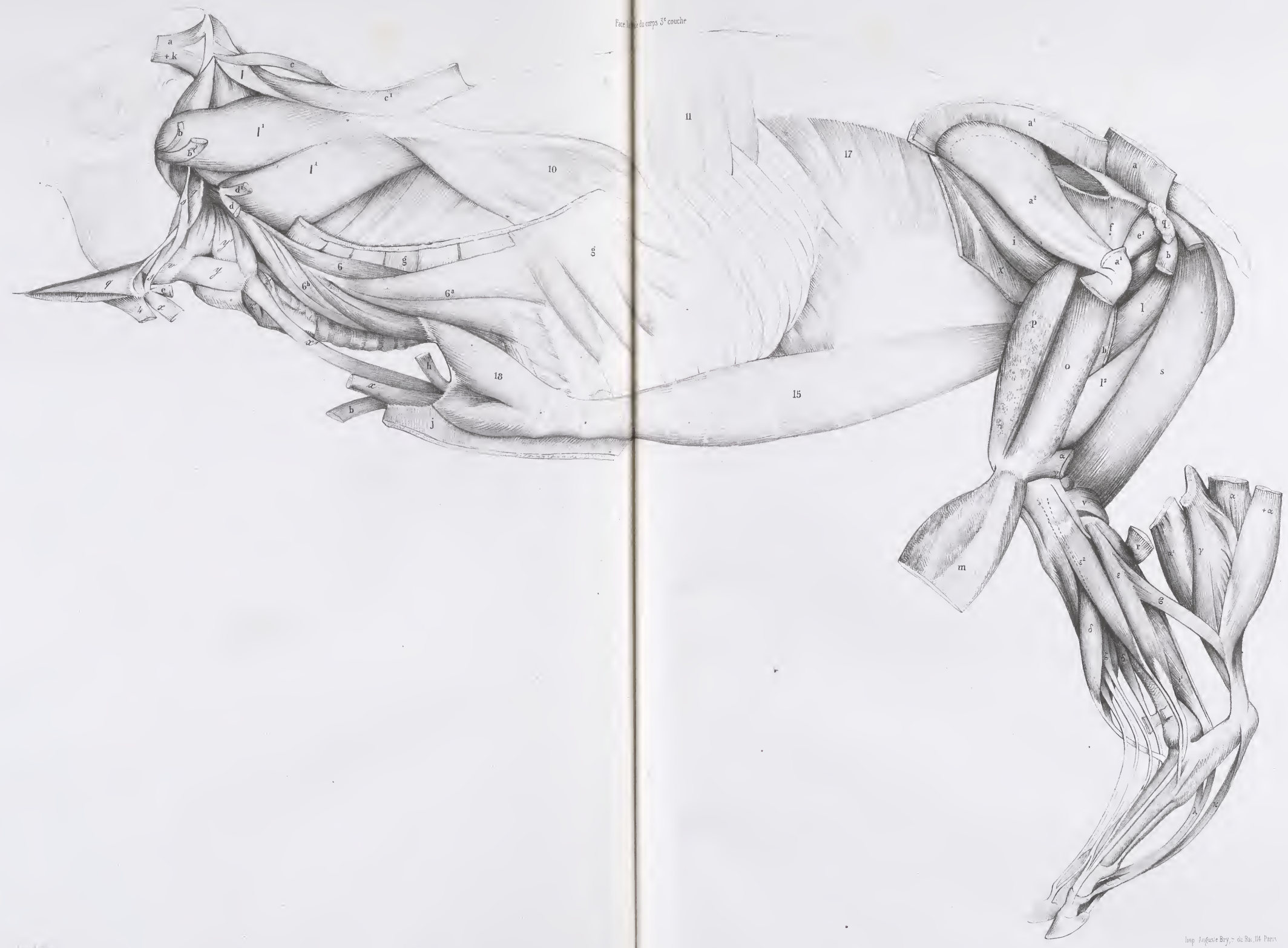







Face latérale du corps, 3<sup>e</sup> couche





# MYOLOGIE DU COCHON DOMESTIQUE

(SUS SCROPIA, Cuv., Règ. an., t. 1, p. 235.)

## INDICATION DES MUSCLES.

### 1<sup>o</sup> Muscles peauciers.

(Pl. 311 — 312 — 318.)

- |   |                                      |
|---|--------------------------------------|
| 1 <sup>a</sup> . — Surciliers ( <i>Fronto-surciliens</i> ). | 5 <sup>o</sup> . — Portion latérale. |
| 2. — Facien.  | 5 <sup>d</sup> . — ventrale.         |
| 4. — Thoraco-facien.  |                                      |

### 2<sup>o</sup> Muscles de la face et de l'os hyoïde.

(Pl. 311 — 312 — 313 — 314 — 317 — 318.)

- |  |  |
|--|--|
| b. — Temporal ou Crotaphyte. (Voir pl. 311-312, tête du Sanglier.) | l. — Orbiculaire des lèvres.                                     |
| d. — Orbiculaire des paupières.                                    | m. — Triangulaire ou Abaisseur de l'angle de la lèvre, ou Canin. |
| e. — Releveur de l'aile du nez et de la lèvre supérieure.          | p <sup>1</sup> . — Ptérygoïdien interne.                         |
| f. — Triangulaire ou Transverse du nez.                            | q. — Digastrique.  |
| g. — Élévateur propre de la lèvre supérieure.                      | r. — Mylo-hyoïdien.  |
| h. — Petit zygomatique. (Voir pl. 311-312, la tête du Sanglier.)   | s <sup>2</sup> . — Stylo-glosse.                                 |
| i. — Grand zygomatique.  | x. — Sterno-hyoïdien.  |
| j. — Masseter.   | x <sup>1</sup> . — Sterno-thyroïdien.                            |
|  | y. — Thyro-hyoïdien.   |

### 3<sup>o</sup> Muscles de l'épine.

(Pl. 311 — 312 — 313 — 314 — 317 — 318 — 319.)

- |  |  |
|--|--|
| A. — Épineux du dos ou Tendino-épineux.                            | M. — Grand droit antérieur ( <i>Trachélo-sous-occipitien</i> ).                    |
| B. — Long dorsal.  | M <sup>1</sup> . — Petit droit antérieur ( <i>Trachéli-sous-occipitien</i> ).      |
| C. — Sacro-lombaire.   | M <sup>2</sup> . — Grand droit postérieur ( <i>Axoïdo-occipitien</i> ).            |
| D <sup>1</sup> . — Transversaire grêle ou Cervical descendant.     | N. — Petit Oblique ou Oblique supérieur ( <i>Atloïdo-post-mastoïdien</i> ).        |
| E. — Demi-épineux du cou.  | N <sup>1</sup> . — Grand oblique ou Oblique inférieur ( <i>Axoïdo-atloïdien</i> ). |
| I. — Splénus de la tête ( <i>Cervico-mastoïdien</i> ).             | O. — Long antérieur du cou ( <i>Prédorso-atloïdien</i> ).                          |
| I <sup>1</sup> . — Splénus du cou ( <i>Dorso-trachélien</i> ).     | Y. — Ischio-caudien ( <i>Ischio-coccygien externe</i> ).                           |
| K. — Digastrique du cou ( <i>Dorso-occipitien</i> ).               |  |
| L. — Grand complexus ( <i>Trachélo-occipitien</i> ).               |  |
| L <sup>1</sup> . — Petit complexus ( <i>Trachélo-mastoïdien</i> ). |  |

### 4<sup>o</sup> Muscles du tronc et des côtes.

(Pl. 311 — 312 — 313 — 314 — 317 — 318 — 319.)

- |  |  |   |
|--|--|---|
| 6. — Scalène, portion extérieure ou inférieure                       | } (portion du <i>Trachélo-costien</i> ). | 11. — <i>Idem</i> inférieur ou postérieur ( <i>Lombo-costien</i> ). |
| 6 <sup>a</sup> . — <i>Idem</i> , portion moyenne                     |  | 13. — Grand oblique ( <i>Costo-abdominien</i> ).                    |
| 7. — Inter-costaux externes ( <i>Inter-costiens externes</i> ).      |  | 14. — Petit oblique ou Oblique interne ( <i>Iléo-abdominien</i> ).  |
| 10. — Petit dentelé supérieur ou antérieur ( <i>Dorso-costien</i> ). |  | 15. — Droits du bas-ventre ( <i>Sterno-pubiens</i> ).               |
|  |  | 17. — Transverse du bas-ventre ( <i>Lombo-abdominien</i> ).         |

### 5<sup>o</sup> Muscles du membre antérieur.

(Pl. 311 — 312 — 313 — 314 — 315 — 316 — 317 — 318 — 319.)

- |  |  |   |
|--|--|---|
| a. — Trapèze ou Cucullaire, portion occipitale     | } (portion du <i>Dorso-sus-acromien</i> ). | d. — Omo- ou Acromio-trachélien.  |
| a <sup>1</sup> . — <i>Idem</i> , portion cervicale |  | d <sup>1</sup> . — Releveur ou Angulaire de l'Omoplate ( <i>Trachélo-scapulien</i> ). |
| a+k. — Deltoïdo-trapèze.                           |  | e. — Omo-hyoïdien.  |
| +. — Muscle qui va à l'Omoplate.                   | } Tête du sanglier, pl. 311, 312.          | f. — Dentelé antér. ou Petit pectoral ( <i>Costo-coracoïdien</i> ).                   |
| ++. — — au Sternum.                                |  | g. — Grand dentelé ( <i>Scapulo-costien</i> ).  |
| b. — Sterno-mastoïdien ou trachélien.              |  | h. — Sous-clavier ( <i>Costo-clavien</i> ).   |

MYOLOGIE DU COCHON DOMESTIQUE.

- |   |   |
|---|---|
| i. — Grand dorsal.  | t <sup>2</sup> . — <i>Idem</i> , portion humérale interne.  |
| j. — Grand pectoral, portion sternale ( <i>Sterno-humérien</i> ).                                 | t <sup>3</sup> . — <i>Idem</i> , portion allant au tendon du Grand dorsal, dite 4 <sup>e</sup> Extenseur. |
| j <sup>1</sup> . — <i>Idem</i> , portion costale et même ventrale.                                | x. — Rond pronateur ( <i>Épitrochlo-radien</i> ).   |
| k. — Deltoïde ( <i>Sous-acromio-humérien</i> ), portion claviculaire.                             | ε. — Cubital interne ( <i>Épitrochlo-carpien</i> ).   |
| l. — Sur-épineux ( <i>Sus-scapulo-trochitérien</i> ).   | ε <sup>1</sup> . — — externe ( <i>Cubito-sus-métacarpien</i> ).   |
| m. — Sous-épineux ( <i>Sous-scapulo-trochitérien</i> ).   | γ. — Radial interne ( <i>Épitrochlo-métacarpien</i> ).  |
| n. — Sous-scapulaire ( <i>Scapulo-trochinien</i> ).   | δ. — 1 <sup>er</sup> Radial externe ( <i>Huméro-sus-métacarpien</i> ).                                    |
| o. — Grand rond ( <i>Scapulo-humérien</i> ).  | ε. — Extenseur commun ( <i>Épicondylo-sus-phalangien</i> ).   |
| q. — Coraco-brachial ( <i>Coraco-humérien</i> ).  | ε <sup>1</sup> . — — propre du petit doigt ( <i>Id. du petit doigt</i> ).                                 |
| r. — Biceps ou Long fléchisseur de l'avant-bras ( <i>Scapulo-radien</i> ), portion coracoïdienne. | ι. — Long abducteur du pouce ( <i>Cubito-sus-métacarpien</i> ).   |
| r <sup>1</sup> . — <i>Idem</i> , portion bicapitale.  | ζ. — Fléchisseur sublime ( <i>Épitrochlo-phalangien</i> ).  |
| s. — Brachial interne ou Court fléchisseur ( <i>Huméro-cubitien</i> ).                            | μ. — Fléchisseur profond, portion radiale   |
| t. — Triceps ( <i>Scapulo-olécranien</i> ), portion scapulaire.                                   | μ <sup>1</sup> . — <i>Idem</i> , portion humérale   |
| t <sup>1</sup> . — <i>Idem</i> , portion humérale externe.  | μ <sup>2</sup> . — <i>Idem</i> , portion cubitale   |
|   | ξ. — Court abducteur du pouce ( <i>Carpo-sus-phalangien</i> ).  |
|   | υ. — Abducteur du petit doigt ( <i>Carpo-phalangien</i> ).  |

6<sup>e</sup> Muscles du membre postérieur.

(Pl. 311 — 312 — 313 — 314 — 315 — 316.)

- |  |   |
|--|---|
| a. — Grand fessier ( <i>Sacro-fémorien</i> ).  | r. — Demi-nerveux ou tendineux ( <i>Ischio-prétibien</i> ).                                     |
| a <sup>1</sup> . — Moyen fessier ( <i>Ilio-trochantérien</i> ).                      | s. — Demi-membraneux ( <i>Ischio-sous-tibien</i> ).   |
| a <sup>2</sup> . — Petit fessier ( <i>Ilii-trochantérien</i> ).                      | t. — Couturier ( <i>Ileo-prétibien</i> ).   |
| b. — Carré de la cuisse ( <i>Ischio-trochantérien</i> ).                             | u. — Grêle ou Droit interne ( <i>Pubio-prétibien</i> ).   |
| c. — Obturateur interne ( <i>Sous-pubio-trochantérien interne</i> ).                 | x. — Fascia lata ( <i>Ileo-fascien</i> ).   |
| d. — <i>Idem</i> externe ( <i>Sous-pubio-trochantérien externe</i> ).                | z. — Gastrocnémien externe  |
| e <sup>1</sup> . — Jumeau inférieur (portion des <i>Ischii-trochantériens</i> ).     | z <sup>1</sup> . — — interne  |
| f. — Pyramidal ( <i>Sacro-trochantérien</i> ).                                       | γ. — Plantaire grêle ( <i>Fémoro-calcaneien</i> ).  |
| g. — Petit psoas ( <i>Prélombo-pubien</i> ).   | δ. — Tibial ou Jambier antérieur ( <i>Tibio-sus-tarsien</i> ).                                  |
| h. — Grand psoas ( <i>Prélombo-trochantérien</i> ).                                  | δ <sup>1</sup> . — — postérieur ( <i>Tibio-sous-tarsien</i> ).                                  |
| i. — Iliaque ( <i>Ilio-trochantérien</i> ).  | ε. — Long péronier ( <i>Péronéo-sous-tarsien</i> ).   |
| k. — 1 <sup>er</sup> Pectiné (portion des <i>Pubo-fémoriens</i> ).                   | ε <sup>2</sup> . — Court péronier ( <i>Péronéi-sus-métatarsien</i> ).                           |
| l. — 1 <sup>er</sup> ou Court adducteur ( <i>Sous-pubo-fémorien</i> ).               | ζ. — Long extenseur commun ( <i>Péronéo-sus-onguien</i> ).                                      |
| l <sup>1</sup> . — 2 <sup>e</sup> ou Moyen adducteur ( <i>Sous-pubi-fémorien</i> ).  | z. — Court extenseur commun ou Pédieux ( <i>Calcaneo-sus-onguien</i> ).                         |
| m. — Vaste externe   | ι. — Long fléchisseur commun ( <i>Tibio-sus-onguien</i> ).                                      |
| n. — Vaste interne   | ι <sup>1</sup> . — — du pouce ( <i>Tarso-phalangien</i> ).                                      |
| p. — Grêle ou Droit antérieur, ou 4 <sup>e</sup> Extenseur ( <i>Ileo-rotulien</i> ). | λ <sup>2</sup> . — Court fléchisseur du petit doigt ( <i>Tarso-phalangien du petit doigt</i> ). |
| q. — Biceps ( <i>Ischio-péronien</i> ).  | +.  |

7<sup>e</sup> Muscles de l'oreille.

(Pl. 311 — 312.)

- |                                     |                                    |
|-------------------------------------|------------------------------------|
| Λ <sup>2</sup> . — Cervico-scutien. | Π <sup>1</sup> . — Cervici-aurien. |
| Ξ. — Vertici-aurien.                | Υ. — Parotido-aurien.              |

8<sup>e</sup> Diverses autres parties.

- |                       |                           |
|-----------------------|---------------------------|
| Φ. — Glande parotide. | Φ. — Trachée artère.      |
| Ε. — Œsophage.        | Ω. — Sphincter de l'anus. |

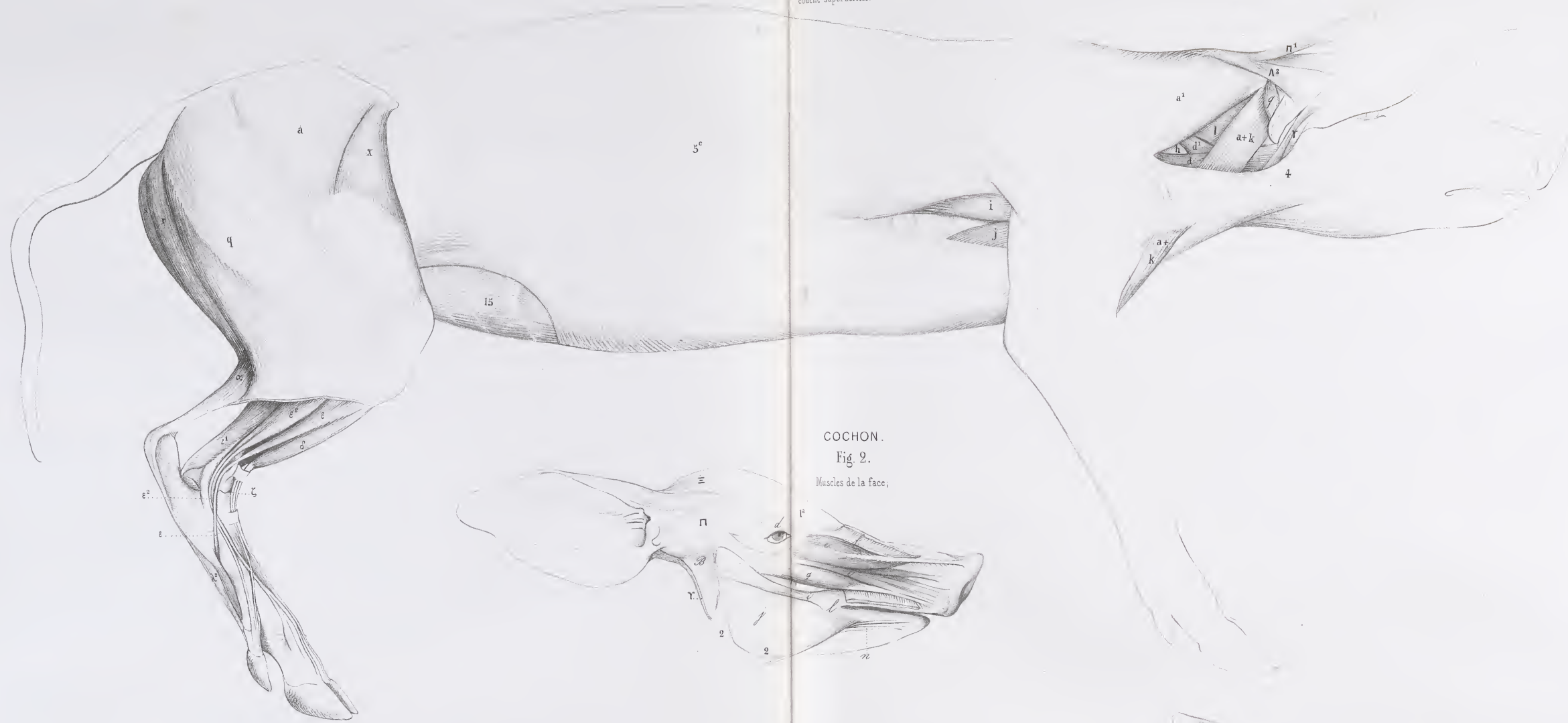
AD. FOCILLON.





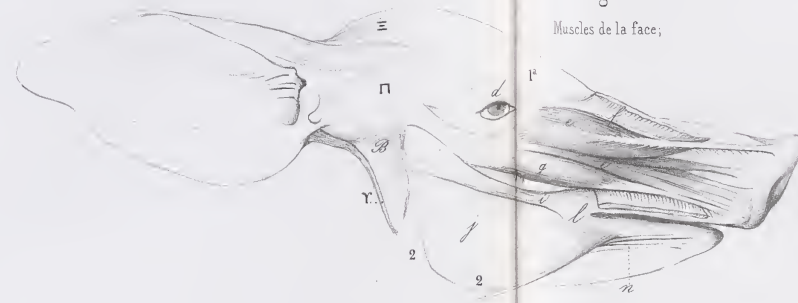
COCHON  
Fig. 1.

Faciétérale du corps;  
couche superficielle.

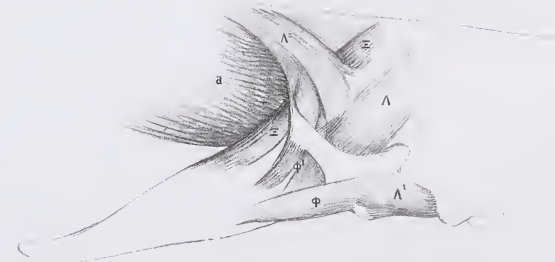


COCHON.  
Fig. 2.

Muscles de la face.

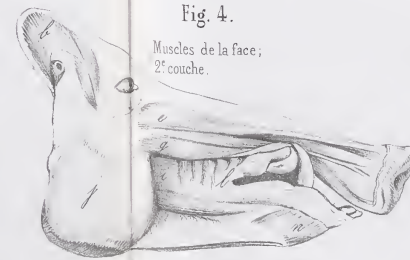


SANGLIER.  
Fig. 5.  
Muscles de l'oreille.



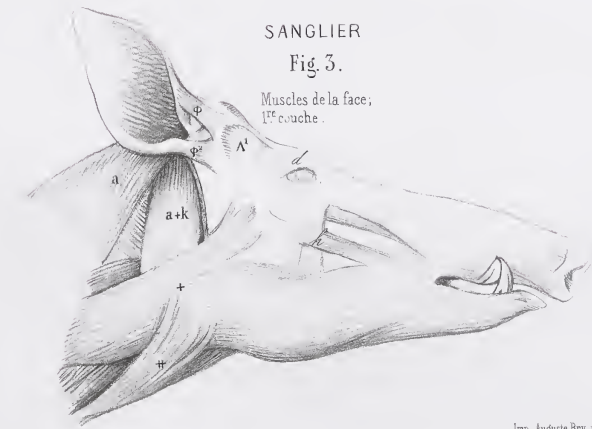
SANGLIER.  
Fig. 4.

Muscles de la face;  
2<sup>e</sup> couche.



SANGLIER.  
Fig. 3.

Muscles de la face;  
1<sup>re</sup> couche.







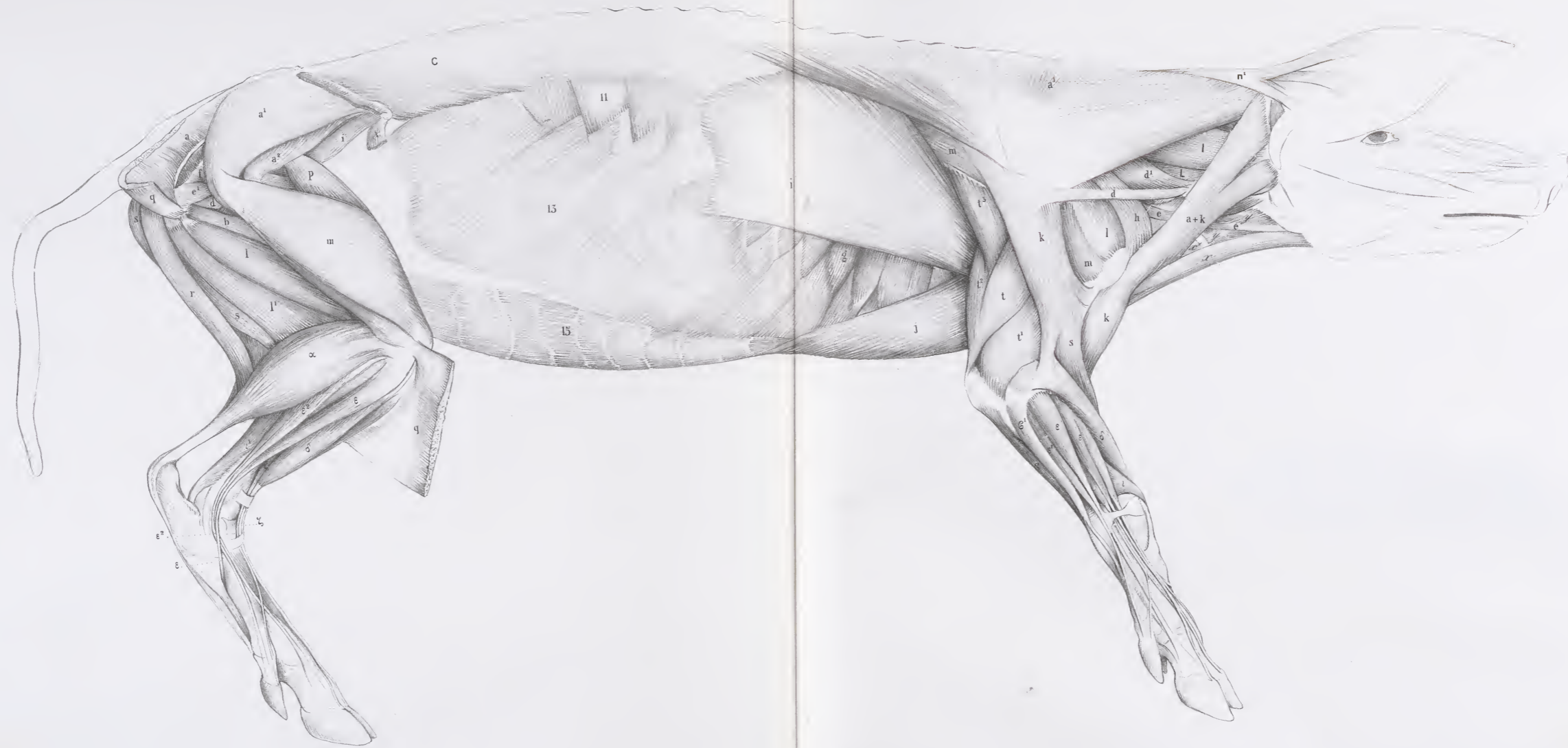



COCHON DOMESTIQUE

Pl. 313 et 314.

Face latérale du corps, 2<sup>e</sup> couche



Lancaster del

Imp. Auguste Bry, r. du Parc, 116. Paris



Fig. 1.  
Membre antérieur,  
face antérieure.




Fig. 2.  
Membre antérieur,  
face postérieure.

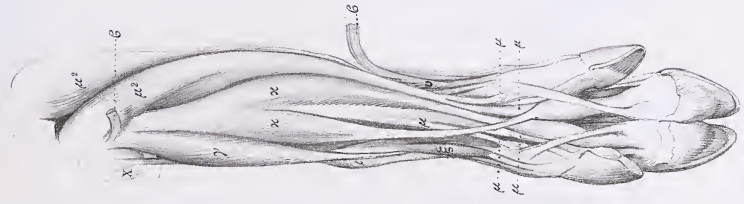


Fig. 3.  
Membre postérieur,  
face antérieure.

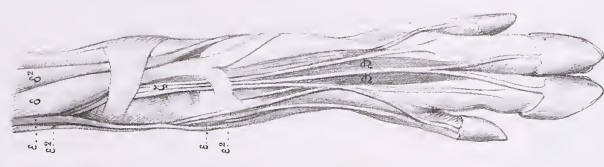


Fig. 4.  
Membre postérieur,  
face postérieure.

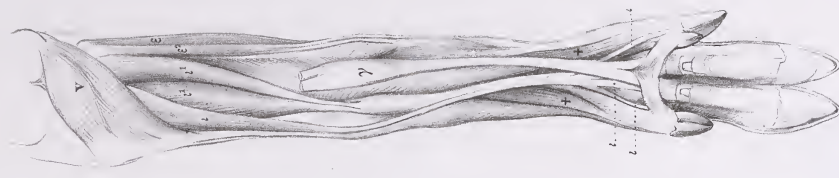




Fig. 1.

Membre antérieur, face interne.

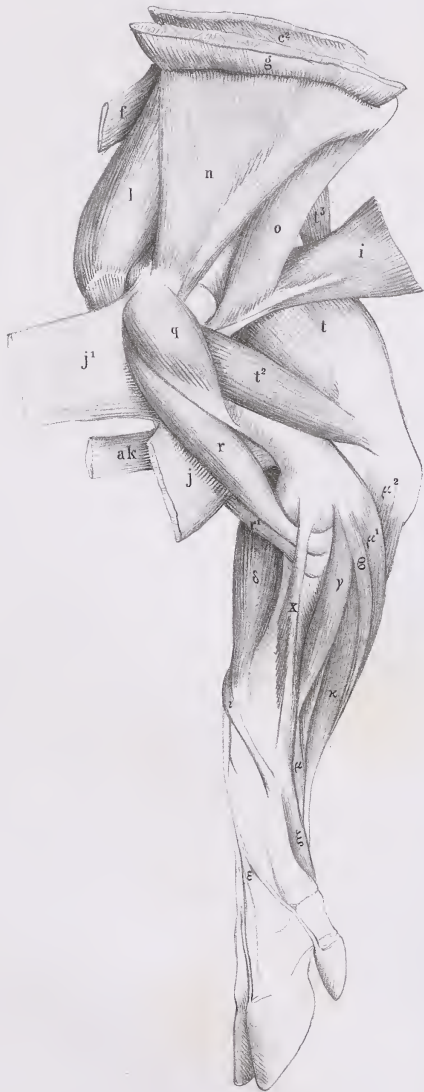
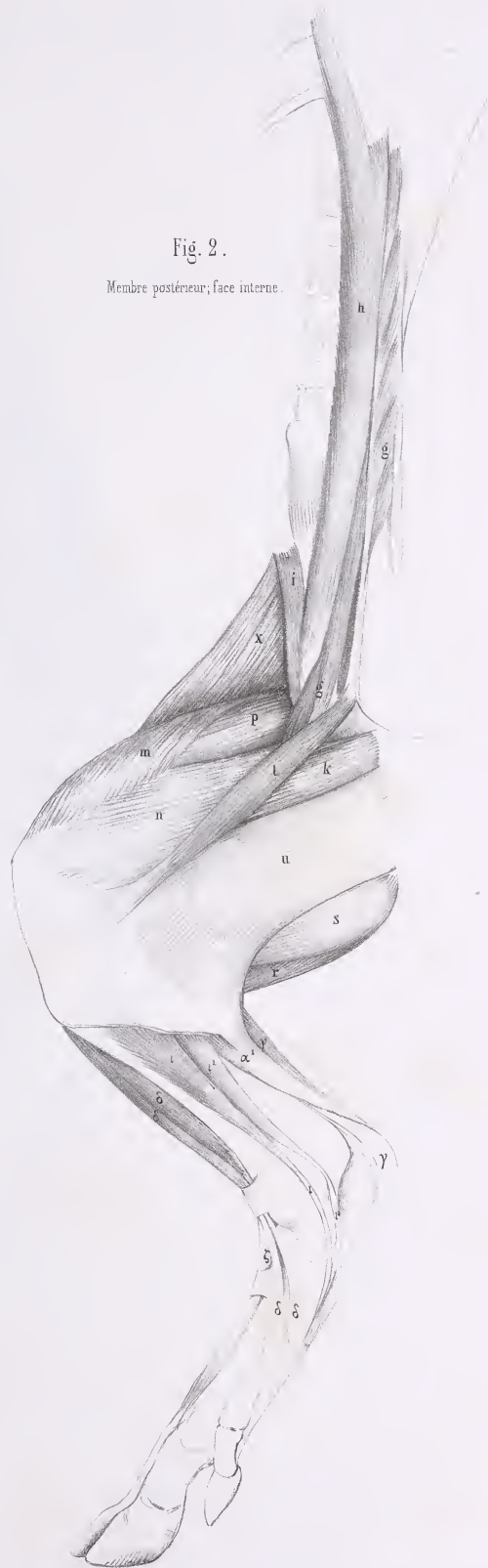


Fig. 2.

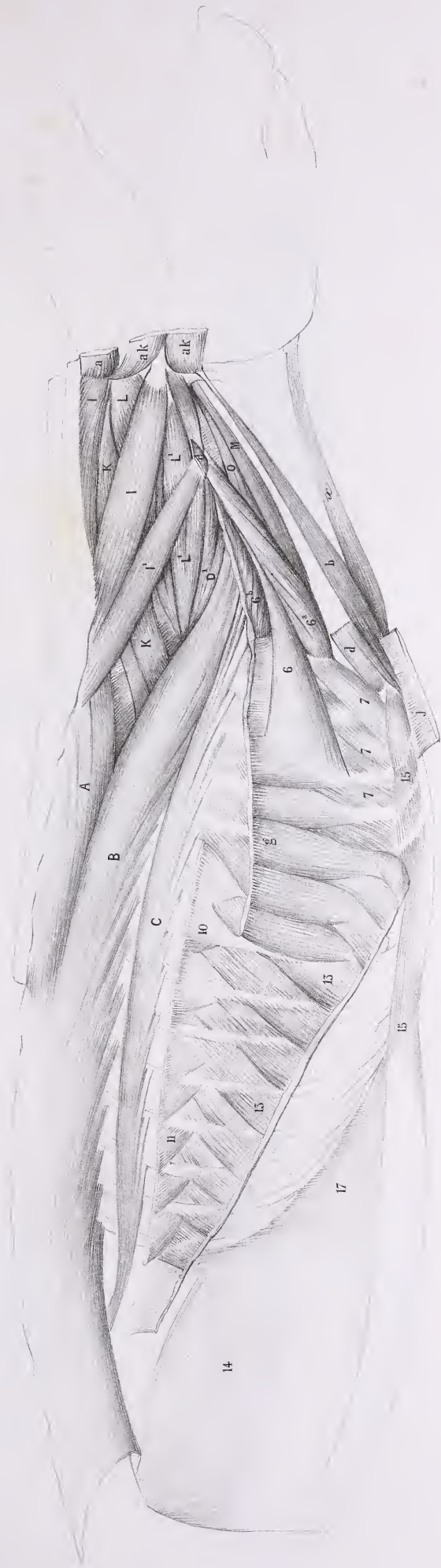
Membre postérieur, face interne.







Muscles de l'épave, couche superficielle.





Face ventrale du corps.





Fig. 1.

Muscles de l'épine conchie profonde.

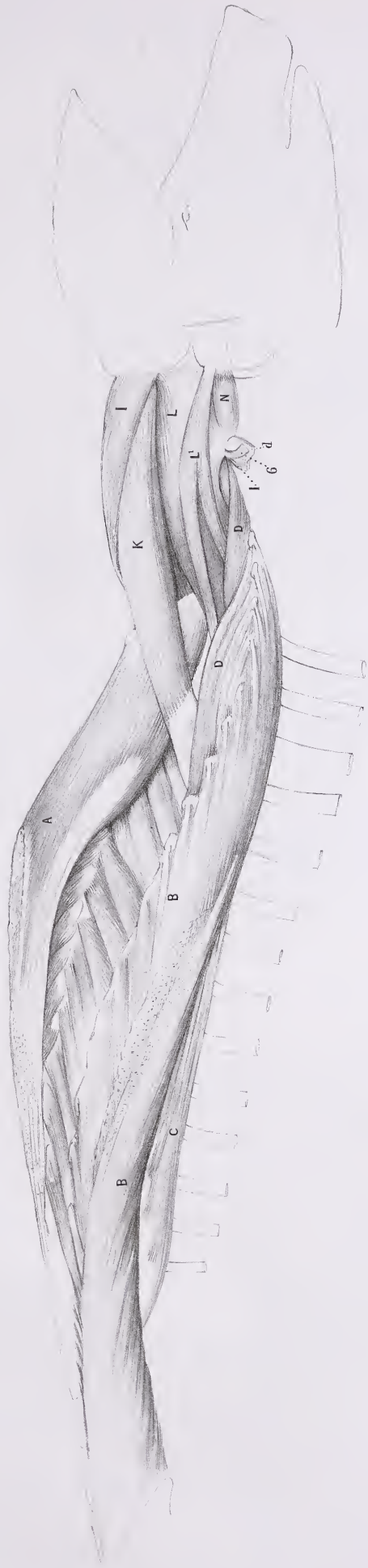


Fig. 3.

Muscles de l'anus.

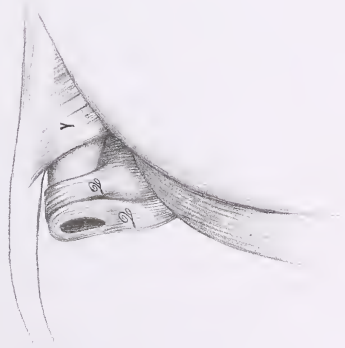



Fig. 2.

Muscles profonds de la région cervicale postérieure.





# MYOLOGIE DU TAPIR

(TAPIR AMERICANUS, Lin., Cuv., *Règ. an.*, t. I, p. 242).

## INDICATION DES MUSCLES.

### 1° Muscles peuciers.

(Pl. 320 — 321 — 322, fig. 1; — 323, fig. 1.)

4. — Thoraéo-facien.  
5<sup>a</sup>. — Portion scapulaire.

5<sup>c</sup>. — Portion latérale.

### 2° Muscles de la face et de l'os hyoïde.

(Pl. 320 — 321 — 322, fig. 1; — 323, fig. 1.)

q. — Digastrique.  
r. — Mylo-hyoïdien.  
p. — Sterno-hyoïdien.

x<sup>1</sup>. — Sterno-thyroïdien.

y. — Thyro-hyoïdien.

### 3° Muscles de l'épine.

(Pl. 320 — 321 — 322, fig. 2 et 3.)

A. — Épineux du dos ou Tendino-épineux.  
A<sup>1</sup>. — « Spino-ligamenteux. » (G. Cuvier.)  
B. — Long dorsal.  
C. — Sacro-lombaire.  
D<sup>1</sup>. — Transversaire grêle ou Cervical descendant.  
F. — Inter-transversaires.  
H. — Épineux transversaires ou *Multifidus spinae*.  
I. — Splénus de la tête (*Cervico-mastoïdien*).  
I<sup>1</sup>. — Splénus du cou (*Dorso-trachélien*).

L. — Grand complexus (*Trachélo-occipitien*).

L<sup>1</sup>. — Petit complexus (*Trachélo-mastoïdien*).

M<sup>2</sup>. — Grand droit postérieur (*Axoïdo-occipitien*).

N. — Petit oblique ou Oblique supérieur (*Atloïdo-post-mastoïdien*).

N<sup>1</sup>. — Grand oblique ou Oblique inférieur (*Axoïdo-atloïdien*).

Q. — Ischio-caudien (*Ischio-coccygien externe*).

### 4° Muscles du tronc et des côtes.

(Pl. 320 — 321 — 322, fig. 2; — 323, fig. 1.)

6. — Scalène, portion extérieure ou inférieure  
6<sup>a</sup>. — *Idem*, portion moyenne  
6<sup>b</sup>. — *Idem*, portion intérieure ou supér.  
10. — Petit dentelé supérieur ou antérieur (*Dorso-costien*).

11. — *Idem* inférieur ou postérieur (*Lombo-costien*).

13. — Grand oblique (*Costo-abdominien*).

14. — Petit oblique ou Oblique interne (*Iléo-abdominien*).

15. — Droits du bas-ventre (*Sterno-pubiens*).

### 5° Muscles du membre antérieur.

(Pl. 320 — 321 — 322, fig. 1 et 2; — 323, fig. 1 et 2.)

a. — Trapèze ou Cucullaire, portion occipitale  
a<sup>1</sup>. — *Idem*, portion cervicale  
a<sup>2</sup>. — *Idem*, portion dorsale  
a+k. — Deltoïdo-trapèze.  
b. — Sterno-mastoïdien ou trachélien.  
b<sup>1</sup>. — Cléido-mastoïdien ou trachélien.  
c<sup>1</sup>. — Rhomboïde du cou  
c<sup>2</sup>. — — du dos } (portion du *Dorso-trachélien*).  
d. — « Trachélo-brachial. » (G. Cuvier.)  
+d. — Acromio-basilaire. (Voir *Anat. comp.*, 2<sup>e</sup> édit., t. I, p. 371 et 372.)  
f. — Dentelé antérieur ou Petit pectoral (*Costo-coracoïdien*).  
g. — Grand dentelé (*Scapulo-costien*).  
i. — Grand dorsal.

j. — Grand pectoral, portion sternale (*Sterno-humérien*).

j<sup>1</sup>. — *Idem*, portion costale et même ventrale.

k. — Deltoïde (*Sous-acromio-humérien*).

l. — Sur-épineux (*Sus-scapulo-trochitérien*).

m. — Sous-épineux (*Sous-scapulo-trochitérien*).

n. — Sous-scapulaire (*Scapulo-trochimien*).

o. — Grand rond (*Scapulo-humérien*).

p. — Petit rond.

q. — Coraco-brachial (*Coraco-humérien*).

r. — Biceps ou Long fléchisseur de l'avant-bras (*Scapulo-radial*), portion coracoïdienne.

s. — Brachial interne ou Court fléchisseur (*Huméro-cubitien*).

t. — Triceps (*Scapulo-olécranien*), portion scapulaire.

t<sup>1</sup>. — *Idem*, portion humérale externe.

MYOLOGIE DU TAPIR.

- |   |   |
|---|---|
| t <sup>2</sup> . — <i>Idem</i> , portion humérale interne.  | δ. — 1 <sup>er</sup> Radial externe ( <i>Huméro-sus-métacarpien</i> ).    |
| t <sup>3</sup> . — <i>Idem</i> , portion allant au tendon du Grand dorsal, dite 4 <sup>e</sup> Extenseur. | ε. — Extenseur commun ( <i>Épicondylo-sus-phalangettien</i> ).            |
| u. — Anconé ( <i>Épicondylo-cubitien</i> ) externe.   | ε <sup>1</sup> . — — propre du petit doigt ( <i>Id. du petit doigt</i> ). |
| v. — Long supinateur ( <i>Huméro-sus-radien</i> ).  | ι. — Long abducteur du pouce ( <i>Cubito-sus-métacarpien</i> ).           |
| ε. — Cubital interne ( <i>Épitrochlo-carpien</i> ).   | ζ. — Fléchisseur sublime ( <i>Épitrochlo-phalanginien</i> ).              |
| ε <sup>1</sup> . — — externe ( <i>Cubito-sus-métacarpien</i> ).   | μ. — — profond, portion radiale (portion du <i>Cubito-sous-onguien</i> ). |
| γ. — Radial interne ( <i>Épitrochlo-métacarpien</i> ).  |   |

6° *Muscles du membre postérieur.*

(Pl. 320 — 321 — 322, fig. 1 et 2; — 323, fig. 1 et 3.)

- |  |  |
|--|--|
| a. — Grand fessier ( <i>Sacro-fémorien</i> ).  | r. — Demi-nerveux ou tendineux ( <i>Ischio-prétibien</i> ).                        |
| a <sup>1</sup> . — Moyen fessier ( <i>Ilio-trochantérien</i> ).                      | +r. — Accessoir du Demi-nerveux.   |
| b. — Carré de la cuisse ( <i>Ischio-trochantérien</i> ).                             | s. — Demi-membraneux ( <i>Ischio-sous-tibien</i> ).                                |
| d. — Obturateur externe ( <i>Sous-pubio-trochantérien externe</i> ).                 | +s. — Accessoir du Demi-membraneux.  |
| e. — Jumeau supérieur (portion des <i>Ischii-trochantériens</i> ).                   | t. — Couturier ( <i>Ileo-prétibien</i> ).  |
| h+i. — Psoas et Iliaque réunis.  | u. — Grêle ou Droit interne ( <i>Pubio-prétibien</i> ).                            |
| i. — Iliaque ( <i>Ilio-trochantinien</i> ).  | x. — Fascia lata ( <i>Ileo-fascien</i> ).  |
| k. — 1 <sup>er</sup> Pectiné (portion des <i>Pubo-fémoriens</i> ).                   | α <sup>1</sup> . — Gastrocnémien interne (portion du <i>Bi-fémoro-calcanien</i> ). |
| l. — 1 <sup>er</sup> ou Court adducteur ( <i>Sous-pubo-fémorien</i> ).               | γ. — Plantaire grêle ( <i>Fémori-calcanien</i> ).                                  |
| l <sup>1</sup> . — 2 <sup>e</sup> ou Moyen adducteur ( <i>Sous-pubi-fémorien</i> ).  | δ. — Tibial ou Jambier antérieur ( <i>Tibio-sus-tarsien</i> ).                     |
| m. — Vaste externe } (portion du <i>Tri-fémoro-rotulien</i> ).                       | ε. — Long péronier ( <i>Péronéo-sous-tarsien</i> ).                                |
| n. — Vaste interne }   | ε <sup>2</sup> . — Court péronier ( <i>Péronéi-sus-métatarsien</i> ).              |
| p. — Grêle ou Droit antérieur, ou 4 <sup>e</sup> Extenseur ( <i>Ileo-rotulien</i> ). | ζ. — Long extenseur commun ( <i>Péronéo-sus-onguien</i> ).                         |
| q. — Biceps ( <i>Ischio-péronien</i> ).  | ζ <sup>1</sup> . — — du pouce ( <i>Péronéi-sus-onguien</i> ).                      |
| q <sup>1</sup> . — Sa portion fémorale.  | ς. — Court extenseur commun ou Pédieux ( <i>Calcanéo-sus-onguien</i> ).            |
| +q. — Accessoir coccygien du Biceps.   | ι. — Long fléchisseur commun ( <i>Tibio-sous-onguien</i> ).                        |
|  | ι <sup>1</sup> . — — du pouce ( <i>Tarso-phalangien</i> ).                         |

7° *Diverses autres parties.*

(Pl. 322, fig. 3.)

- ξ. — Ligament cervical.

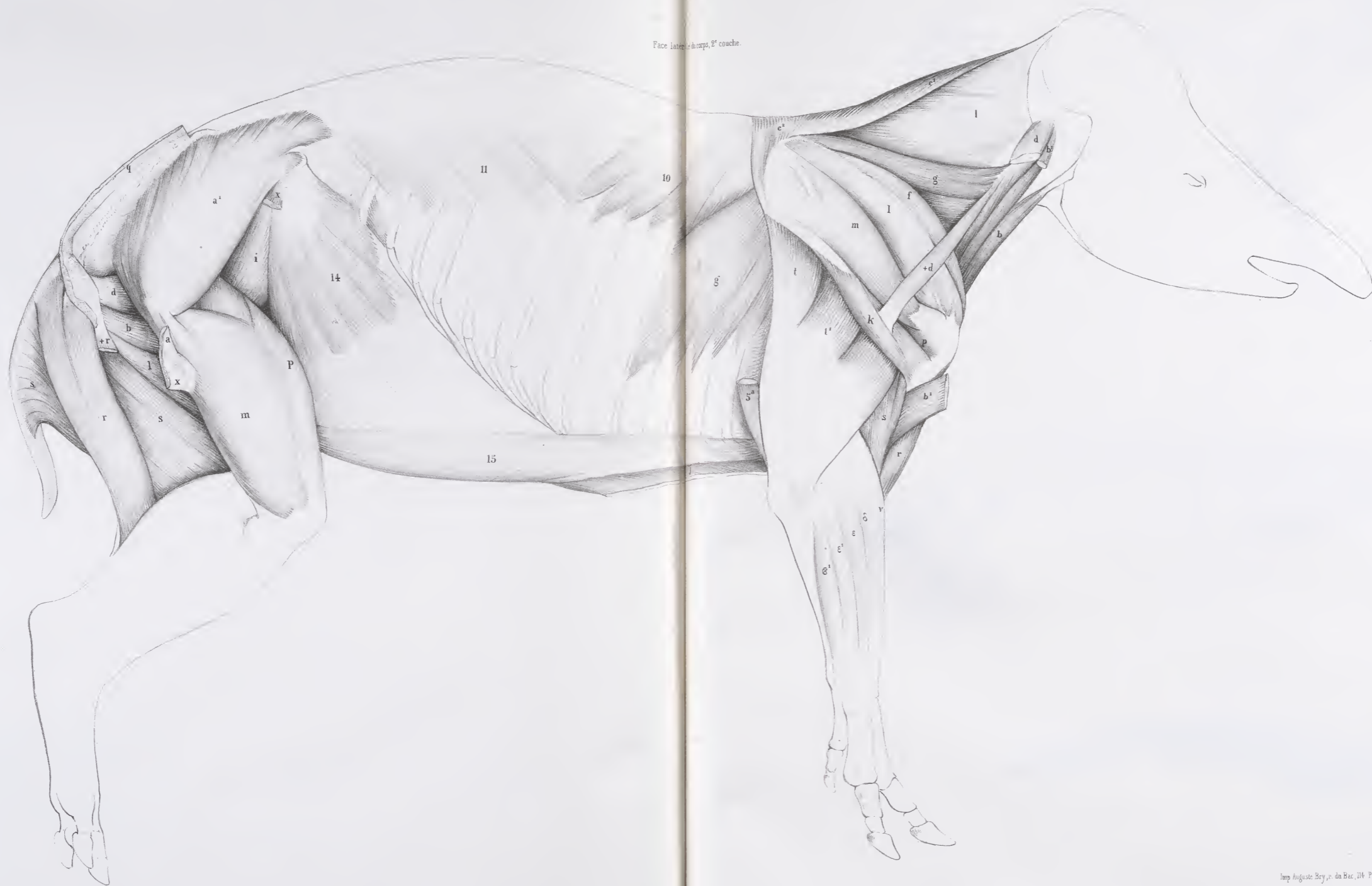
AD. FOUILLOX.







Face latérale du corps, 2<sup>e</sup> couche.



Laucallard del.

Imp. Auguste Breyer, de Bae, 114. Paris.



Fig. 1.

Face latérale du corps;  
1<sup>re</sup> couche

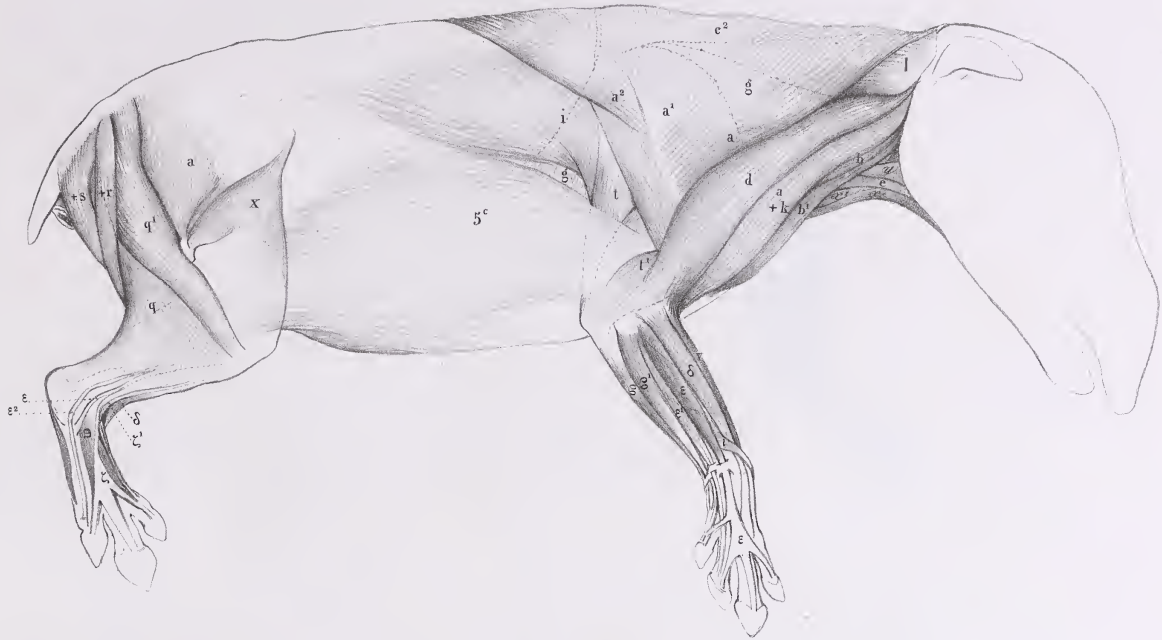


Fig. 2.

Muscles de l'Épine;  
1<sup>re</sup> couche

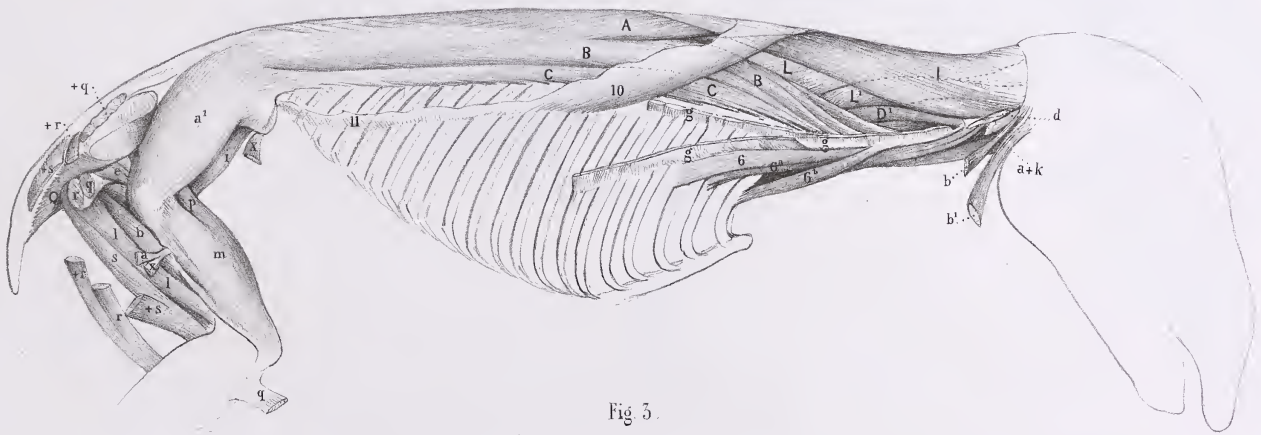


Fig. 3.

Muscles de l'Épine;  
1<sup>re</sup> couche.

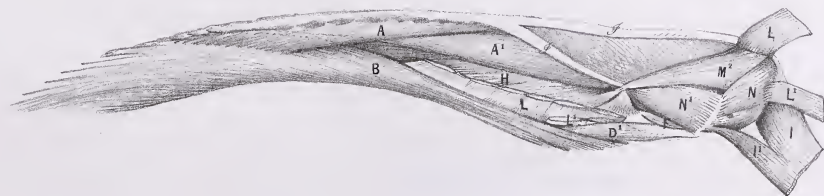




Fig. 1.

Face ventrale du corps.

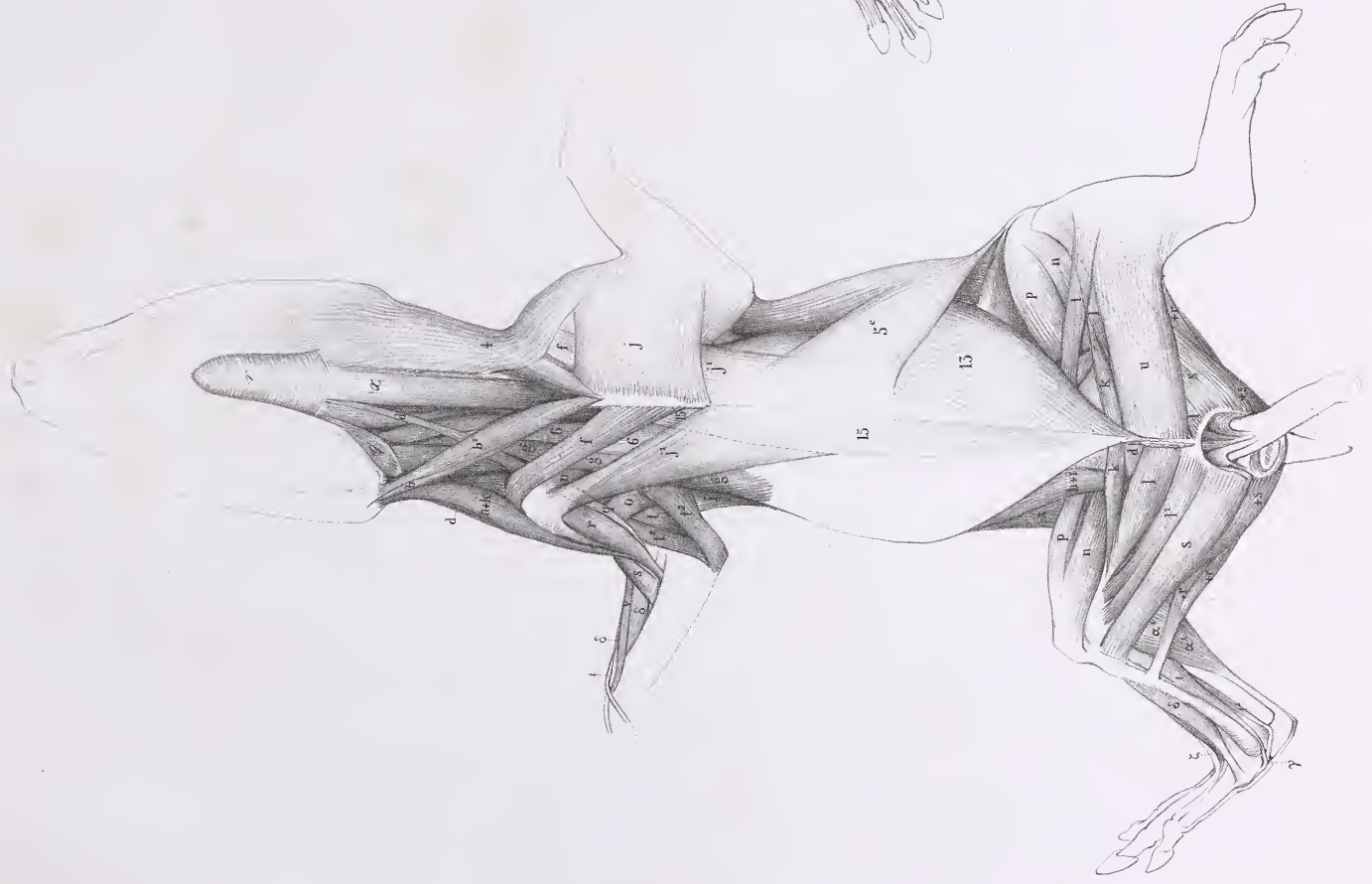

Fig. 3.

Face plantaire de l'extrémité postérieure.

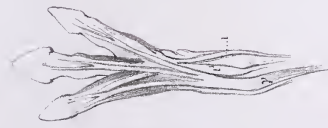
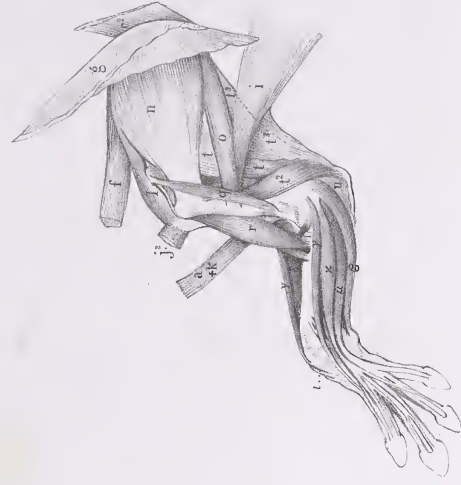
Fig. 2.

Face interne du membre antérieur.







# MYOLOGIE DE L'ÂNE

(EQUUS ASINUS, Lin., Cuv., *Rég. an.*, t. I, p. 245).

## INDICATION DES MUSCLES.

### 1<sup>o</sup> Muscles peauciers.

(Pl. 331 — 333 — 335.)

2. — Facien.

4<sup>1</sup> et 4<sup>2</sup>. — Thoraco-facien. « Portion du Peaucier qui se perd sur le Grand pectoral, et s'insère à la pointe du Sternum. » (Note de G. Cuvier.)

5<sup>1</sup>. — Portion dorsale.

5<sup>2</sup>. — latérale.

5<sup>3</sup>. — ventrale.

« Une aponévrose enveloppe tout le corps. » (G. Cuvier.)

### 2<sup>o</sup> Muscles de la face et de l'os hyoïde.

(Pl. 331 — 332, fig. 2; — 333.)

e. — Pyramidal ou Fronto-nasal.

i. — Grand zygomatique.

j. — Masseter.

l. — Orbiculaire des lèvres.

m. — Triangulaire ou Abaisseur de l'angle de la lèvre, ou Canin.

n. — Carré du menton ou Abaisseur de la lèvre inférieure.

q. — Digastrique.

r. — Mylo-hyoïdien.

s. — Stylo-hyoïdien.

x. — Sterno-hyoïdien.

x<sup>1</sup>. — Sterno-thyroïdien.

### 3<sup>o</sup> Muscles de l'épine.

(Pl. 329 — 331 — 332, fig. 1 et 2.)

A. — Épineux du dos ou Tendino-épineux.

B. — Long dorsal.

C. — Sacro-lombaire.

D. — Grand transversaire.

E. — Demi-épineux du cou.

I. — Splénus de la tête (*Cervico-mastoïdien*).

I<sup>1</sup>. — Splénus du cou (*Dorso-trachélien*).

L. — Grand complexe (*Trachélo-occipitien*).

L<sup>1</sup>. — Petit complexe (*Trachélo-mastoïdien*).

M. — Grand droit antérieur (*Trachélo-sous-occipitien*).

M<sup>2</sup>. — Grand droit postérieur (*Axoïdo-occipitien*).

M<sup>3</sup>. — Petit droit latéral (*Atloïdo-mastoïdien*).

N. — Petit oblique ou Oblique supérieur (*Atloïdo-post-mastoïdien*).

N<sup>1</sup>. — Grand oblique ou Oblique inférieur (*Axoïdo-atloïdien*).

O. — Long antérieur du cou (*Prédorso-atloïdien*).

### 4<sup>o</sup> Muscles du tronc et des côtes.

(Pl. 331 — 332, fig. 1 et 2; — 333 — 334.)

6. — Scalène, portion extérieure ou inférieure (portion du *Trachélo-costien*).

10. — Petit dentelé supérieur ou antérieur (*Dorso-costien*).

11. — *Idem* inférieur ou postérieur (*Lombo-costien*).

12. — Triangulaire du sternum (*Sterno-costien*).

13. — Grand oblique (*Costo-abdominien*).

14. — Petit oblique ou Oblique interne (*Iléo-abdominien*).

15. — Droits du bas-ventre (*Sterno-pubiens*).

17. — Transverse du bas-ventre (*Lombo-abdominien*).

### 5<sup>o</sup> Muscles du membre antérieur.

(Pl. 326, fig. 1 et 2; — 330, fig. 2; — 331 — 332, fig. 1; — 333 — 335.)

a. — Trapèze ou Cucullaire, portion occipitale

a<sup>2</sup>. — *Idem*, portion dorsale

a+k. — Deltoïdo-trapèze ou muscle Commun à l'encolure et au bras des hippotomistes. « Le muscle Commun, intimement uni au Trapèze, se compose du Cléido-mastoïdien et de l'Omo-trachélien; celui-ci vient de plusieurs vertèbres. Une partie des fibres de l'Omo-trachélien, et toutes celles du Cléido-mastoïdien, se continuent jusqu'à l'aponévrose de l'avant-

bras. » (Note de G. Cuvier. Voyez Anat. comp., 2<sup>e</sup> édit., t. I, p. 372.)

b<sup>1</sup>. — Cléido-mastoïdien ou trachélien.

c<sup>1</sup>. — Rhomboïde du cou

c<sup>2</sup>. — — du dos

d. — Omo- ou Acromio-trachélien.

e. — Omo-hyoïdien.

f. — Dentelé antérieur ou Petit pectoral (*Costo-cora-coïdien*).

g. — Grand dentelé (*Scapulo-costien*).

MYOLOGIE DE L'ANE.

- i. — Grand dorsal.
- j. — Grand pectoral, portion sternale (*Sterno-humérien*).
- j<sup>1</sup>. — *Idem*, portion costale et même ventrale.
- j<sup>2</sup>. — *Idem*, portion profonde, dite Moyen ou Petit pectoral. « Cette 2<sup>e</sup> portion est le muscle Commun aux deux bras des hippotomistes. » (G. Cuvier.)
- k. — Deltoïde (*Sous-acromio-humérien*), portion claviculaire.
- l. — Sur-épineux (*Sus-seapulo-trochitérien*).
- m. — Sous-épineux (*Sous-seapulo-trochitérien*).
- n. — Sous-scapulaire (*Scapulo-trochinien*).
- o. — Grand rond (*Scapulo-humérien*).
- r. — Biceps ou Long fléchisseur de l'avant-bras (*Seapulo-radialien*), portion coracoïdienne.
- s. — Brachial interne ou Court fléchisseur (*Huméro-cubitien*).
- t. — Triceps (*Seapulo-olécranien*), portion scapulaire.
- t<sup>1</sup>. — *Idem*, portion humérale externe.
- t<sup>2</sup>. — *Idem*, portion humérale interne.
- t<sup>3</sup>. — *Idem*, portion allant au tendon du Grand dorsal,

- dite 4<sup>e</sup> Extenseur; « il vient en entier de l'omoplate. » (G. Cuvier.)
- ε. — Cubital interne (*Épitrochlo-carprien*).
- ε<sup>1</sup>. — — externe (*Cubito-sus-métacarprien*).
- γ. — Radial interne (*Épitrochlo-métacarprien*).
- δ. — 1<sup>er</sup> Radial externe (*Huméro-sus-métacarprien*).
- ε. — Extenseur commun (*Épicondylo-sus-phalangien*).
- ε<sup>1</sup>. — *Idem* propre du petit doigt (*Id. du petit doigt*).
- ι. — Long abducteur du pouce (*Cubito-sus-métacarprien*).
- κ. — Fléchisseur sublime (*Épitrochlo-phalangien*)?
- +κ. — Palmaire.
- λ. — Long fléchisseur du pouce (*Radio-sous-onguien*).
- μ. — Fléchisseur profond (*Cubito-sous-onguien*), portion radiale.
- μ<sup>1</sup>. — Portion humérale, « ventre condylien du Fléchisseur profond. » (G. Cuvier.)
- μ<sup>2</sup>. — Portion cubitale, « ventre olécranien du Fléchisseur profond. » (G. Cuvier.)

6<sup>e</sup> Muscles du membre postérieur.

(Pl. 327 — 328 — 330, fig. 1; — 332, fig. 1.)

- a. — Grand fessier (*Saero-fémorien*).
- a<sup>1</sup>. — Moyen fessier (*Ilio-trochantérien*).
- a<sup>2</sup>. — Petit fessier (*Ilii-trochantérien*).
- b. — Carré de la cuisse (*Ischio-trochantérien*).
- c. — Obturateur interne (*Sous-pubio-trochantérien interne*).
- d. — *Idem* externe (*Sous-pubio-trochantérien externe*).
- g. — Petit psoas (*Prélombo-pubien*).
- h. — Grand psoas (*Prélombo-trochantinien*).
- i. — Iliaque (*Ilio-trochantinien*).
- k. — 1<sup>er</sup> Pectiné (portion des *Pubo-fémoriens*).
- l. — 1<sup>er</sup> ou Court adducteur (*Sous-pubo-fémorien*).
- l<sup>1</sup>. — 2<sup>e</sup> ou Moyen adducteur (*Sous-pubi-fémorien*).
- l<sup>2</sup>. — 3<sup>e</sup> ou Long adducteur (*Ischi-fémorien*).
- l<sup>2</sup>+s. — « Long adducteur et Demi-membraneux réunis. » (G. Cuvier.)
- m. — Vaste externe } (portion du *Tri-fémoro-rotulien*).
- n. — Vaste interne }
- p. — Grêle ou Droit antérieur, ou 4<sup>e</sup> Extenseur (*Ileo-rotulien*).
- q. — Biceps (*Ischio-péronien*).
- r. — Demi-nerveux ou tendineux (*Ischio-prétibien*).

- r<sup>1</sup>. — « Insertion ischiatique du Demi-nerveux. » (G. Cuvier.) Dans la planche 327, fig. 2, entre les deux portions du Biceps, on voit « l'insertion sacrée du même muscle. » (G. Cuvier.)
- s. — Demi-membraneux (*Ischio-sous-tibien*).
- +s. — (Voir plus haut l<sup>2</sup>+s.)
- t. — Couturier (*Ileo-prétibien*).
- u. — Grêle ou Droit interne (*Pubio-prétibien*).
- v. — Poplité (*Poplito-tibien*).
- x. — Fascia lata (*Ileo-fascien*).
- α. — Gastrocnémien externe } (*Bi-fémoro-calcanien*).
- α<sup>1</sup>. — — interne }
- ε. — Soléaire (*Tibio-calcanien*).
- γ. — Plantaire grêle (*Fémori-calcanien*).
- δ. — Tibial ou Jambier antérieur (*Tibio-sus-tarsien*).
- δ+γ. — Tibial antérieur et Abducteur du pouce réunis.
- ε<sup>2</sup>. — Court péronier (*Péronéi-sus-métatarsien*).
- ζ. — Long extenseur commun (*Péronéo-sus-onguien*).
- ι. — Long fléchisseur commun (*Tibio-sous-onguien*).
- ι<sup>1</sup>. — — du pouce (*Tarso-phalangien*).
- +ι<sup>1</sup> et ι<sup>2</sup>. — Accessoir du fléchisseur du pouce.

7<sup>e</sup> Muscles de l'oreille.

(Pl. 335.)

- λ<sup>2</sup>. — Cervico-scutien.
- π<sup>1</sup>. — Cervico-aurien.

- ν. — Parotido-aurien.

8<sup>e</sup> Autres parties.

(Pl. 329.)

- ϕ. — Ligament cervical.

AD. FOCILLON.

Fig. 1.

Membre antérieur, face externe.

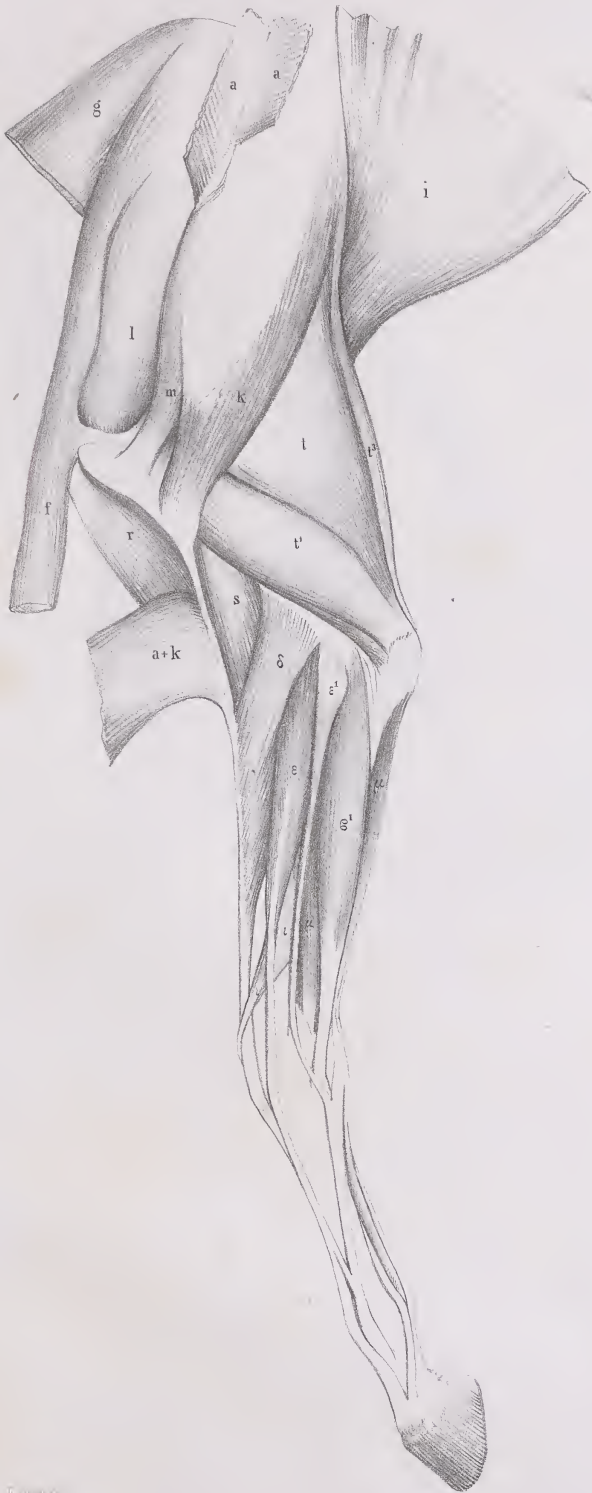


Fig. 2.

Membre antérieur, face interne.

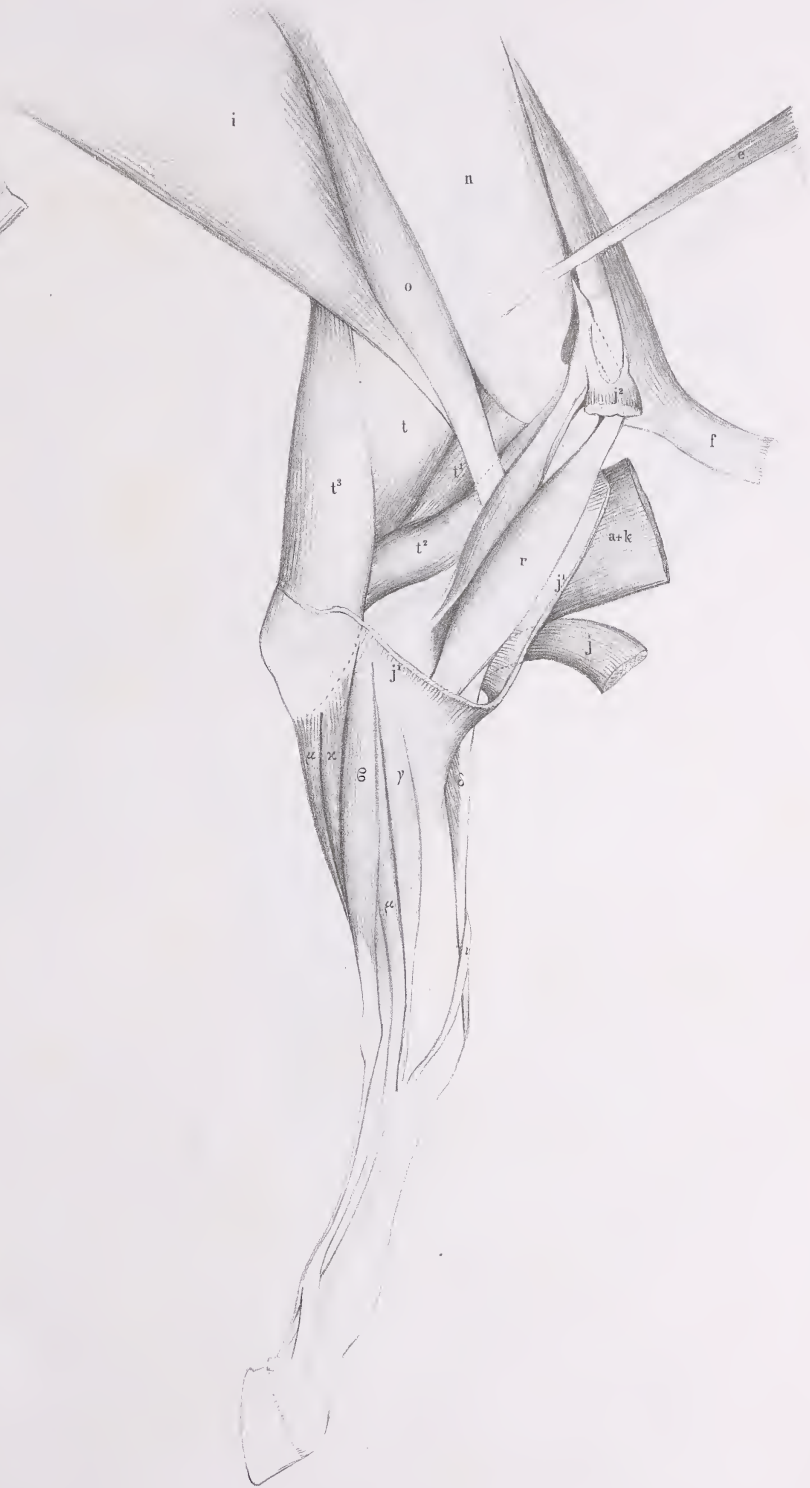



Fig. 1

Membre postérieur, face externe, 2<sup>e</sup> couche

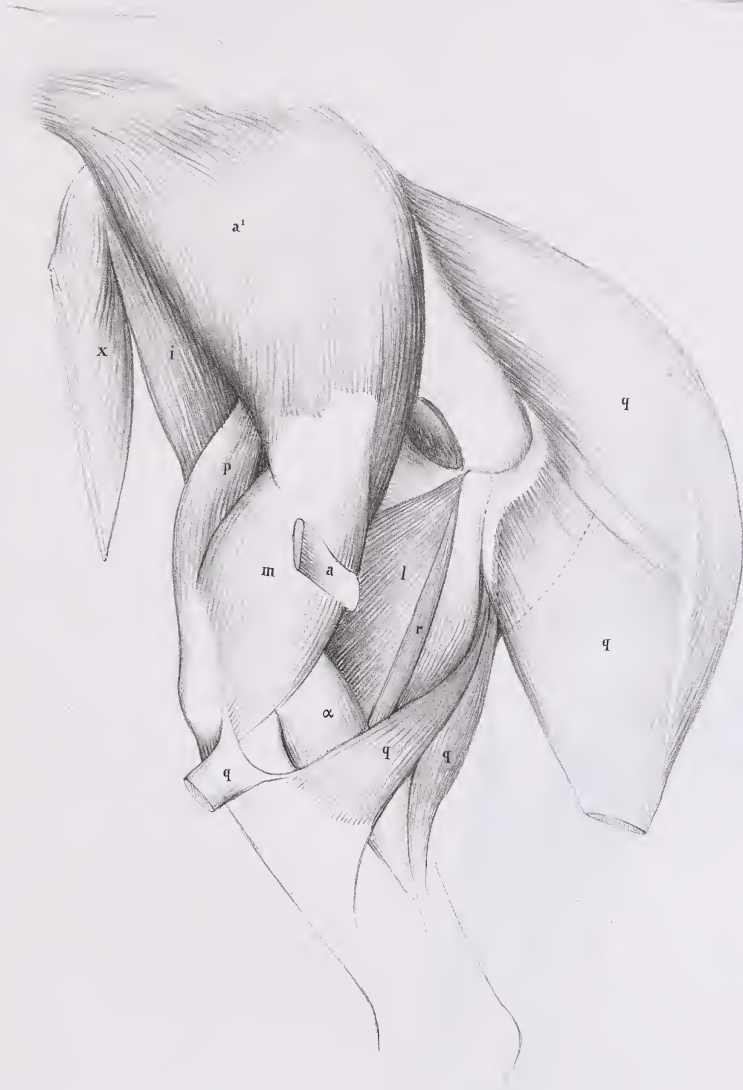
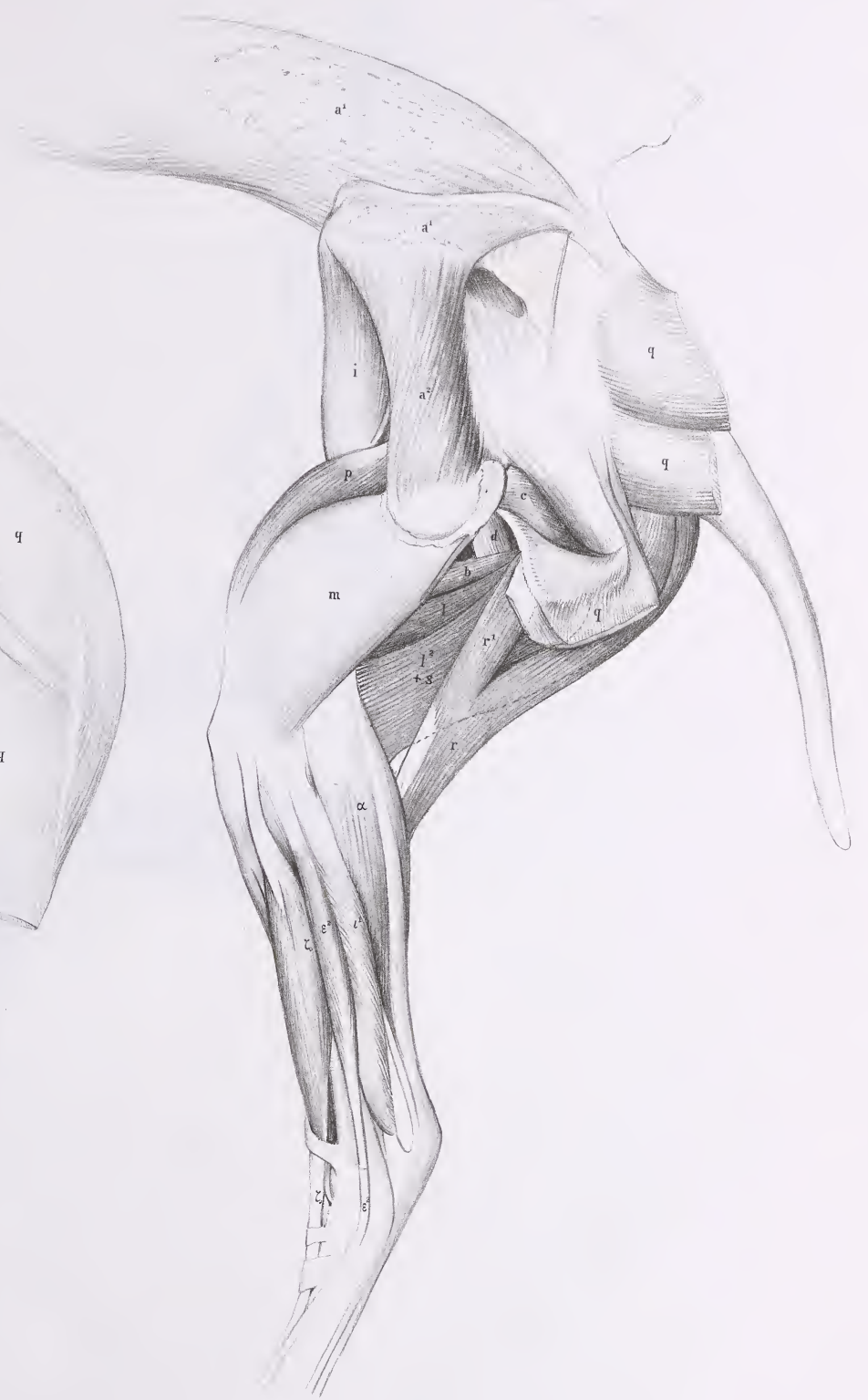


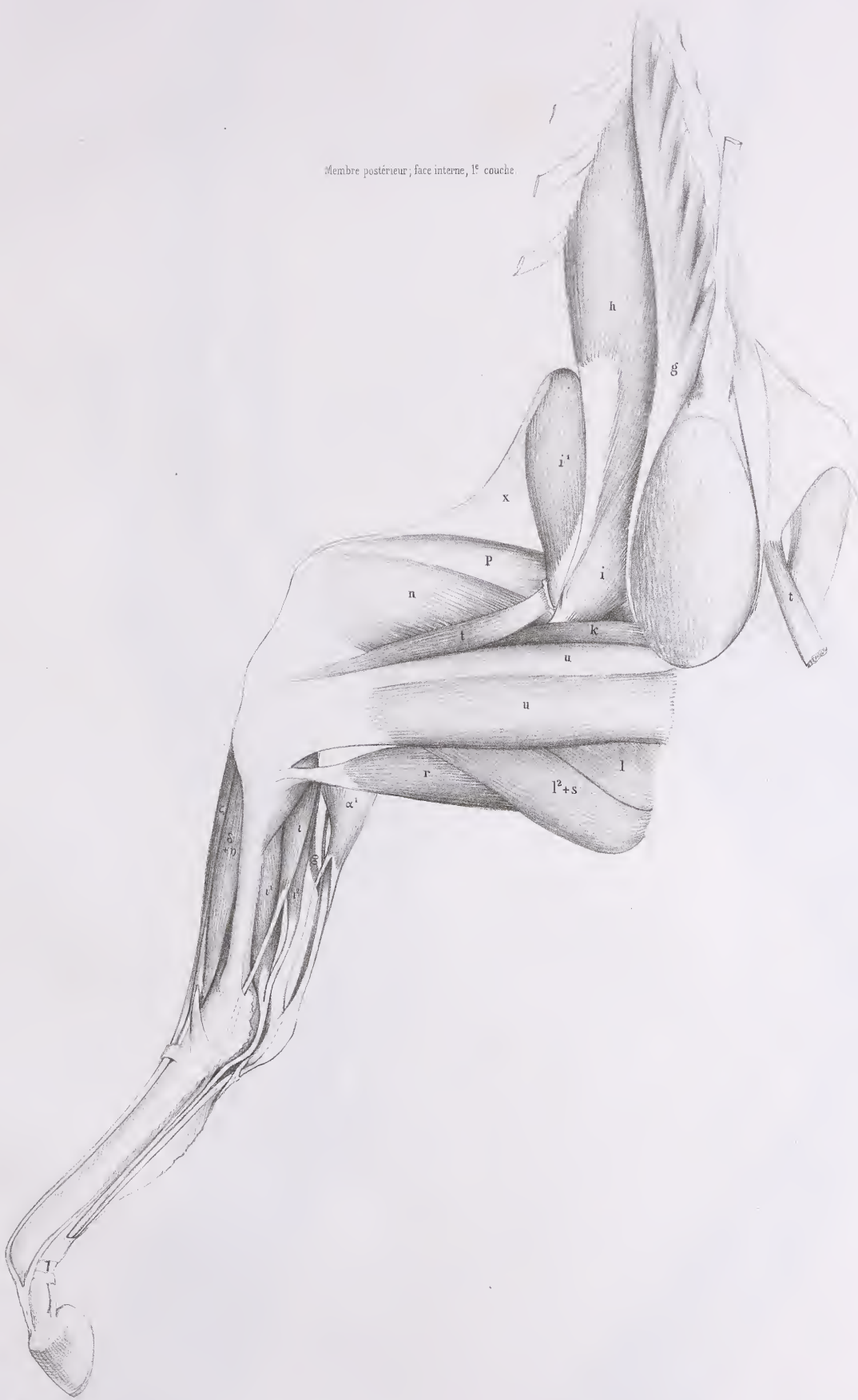Fig. 2

Membre postérieur, face externe, 3<sup>e</sup> couche





Membre postérieur, face interne, 1<sup>e</sup> couche.







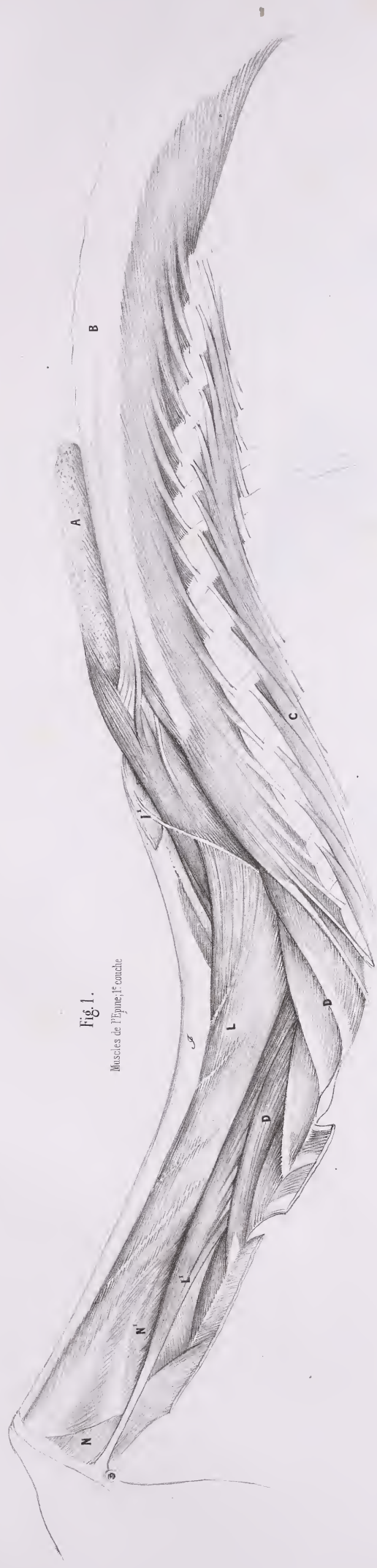

Fig. 1.  
Muscles de l'Épine, 1<sup>re</sup> couche

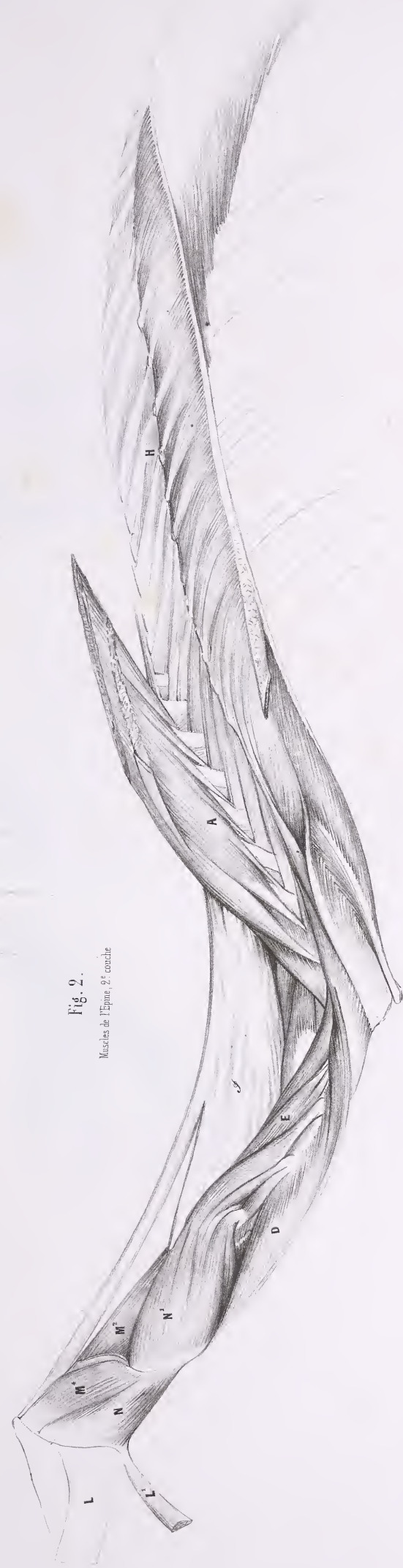

Fig. 2.  
Muscles de l'Épine, 2<sup>e</sup> couche



Fig. 1.

Membre postérieur, face interne, 2<sup>e</sup> couche

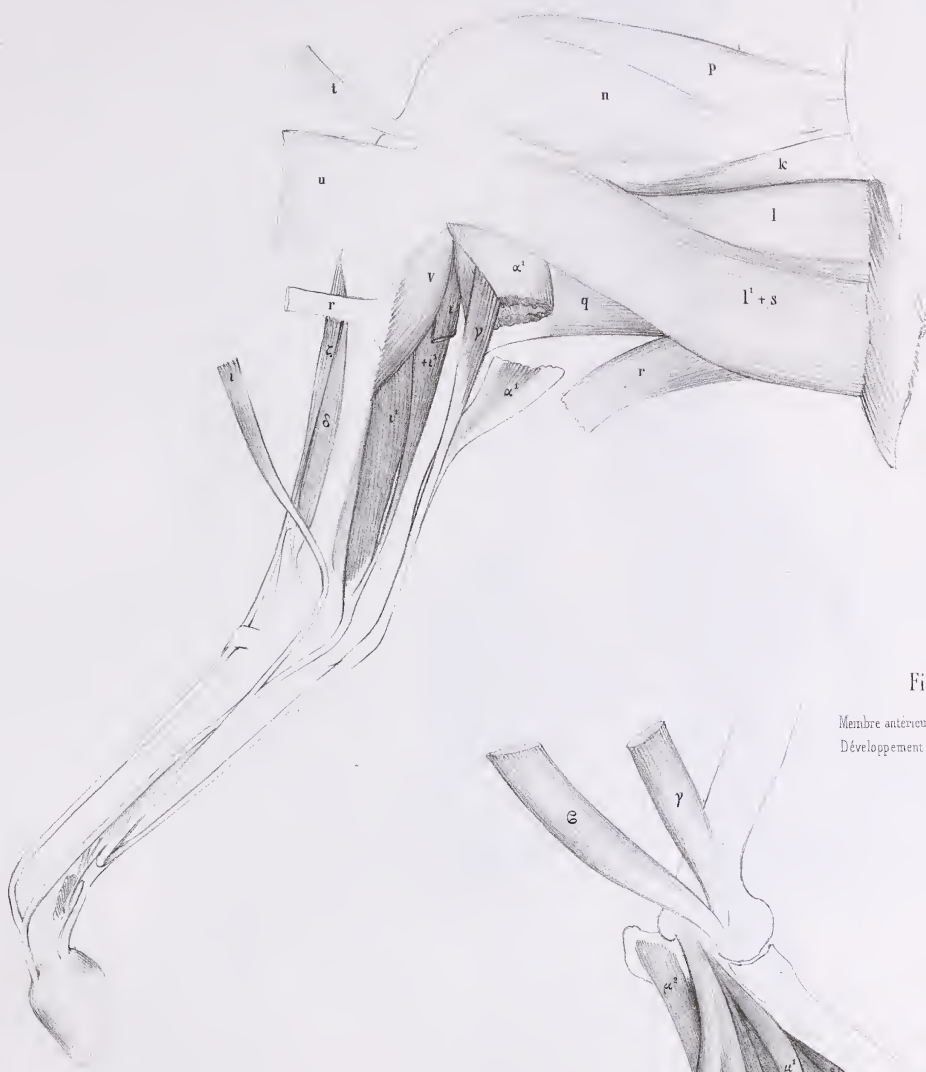
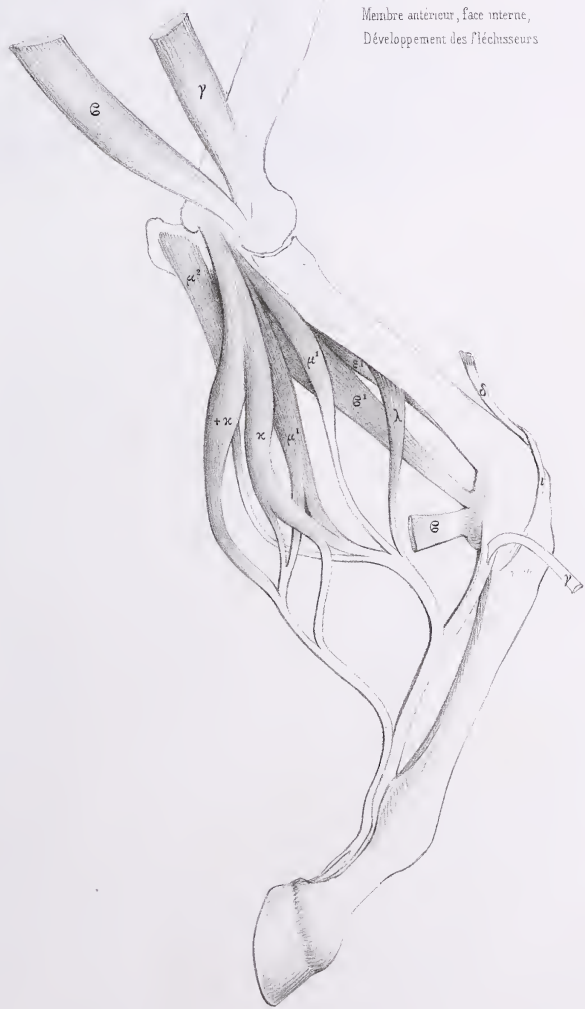


Fig. 2.

Membre antérieur, face interne,  
Développement des fléchisseurs





Face abdominale du corps

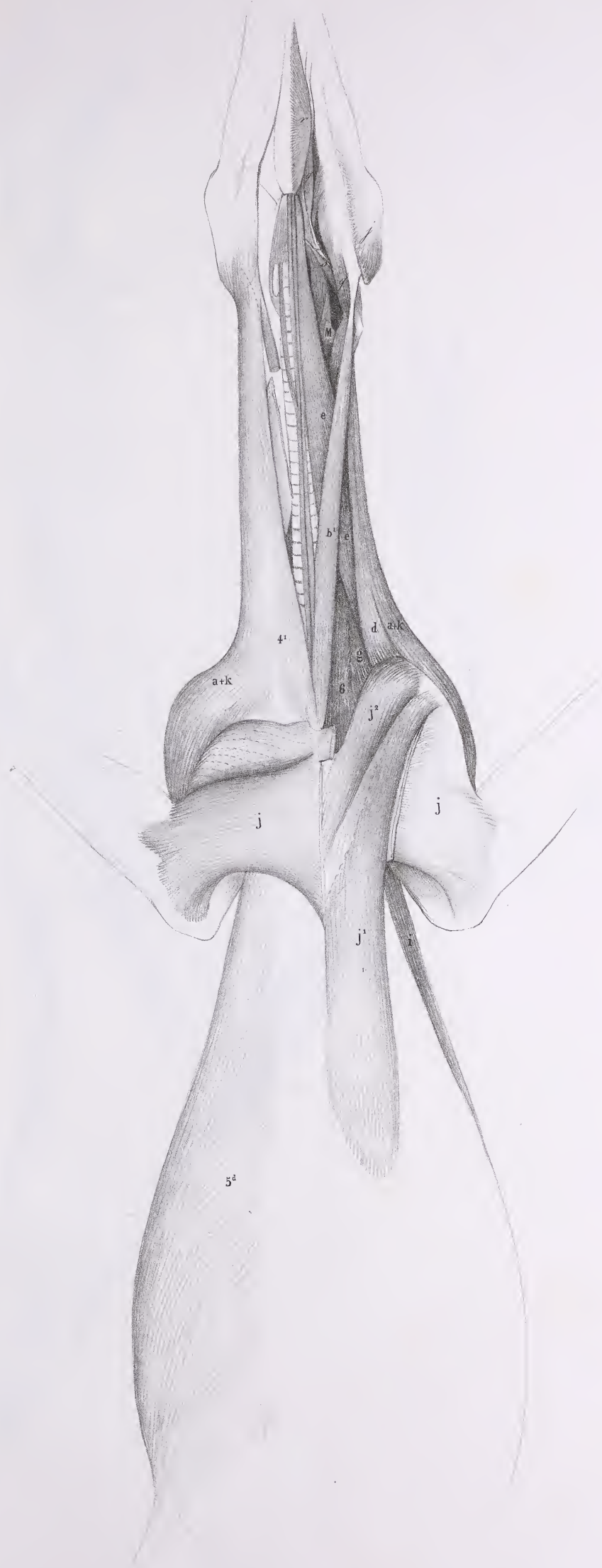




Fig. 1.

Muscles de l'Épine, Face latérale.

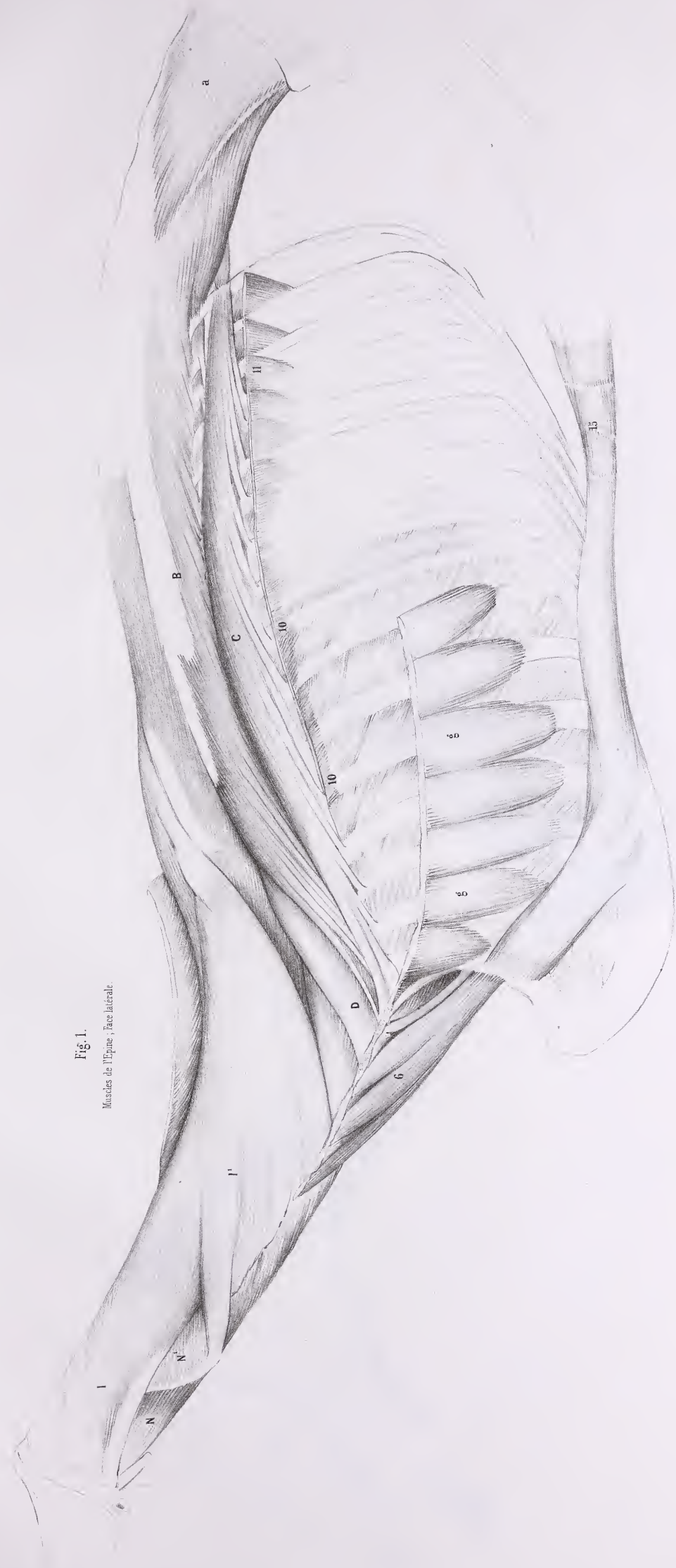
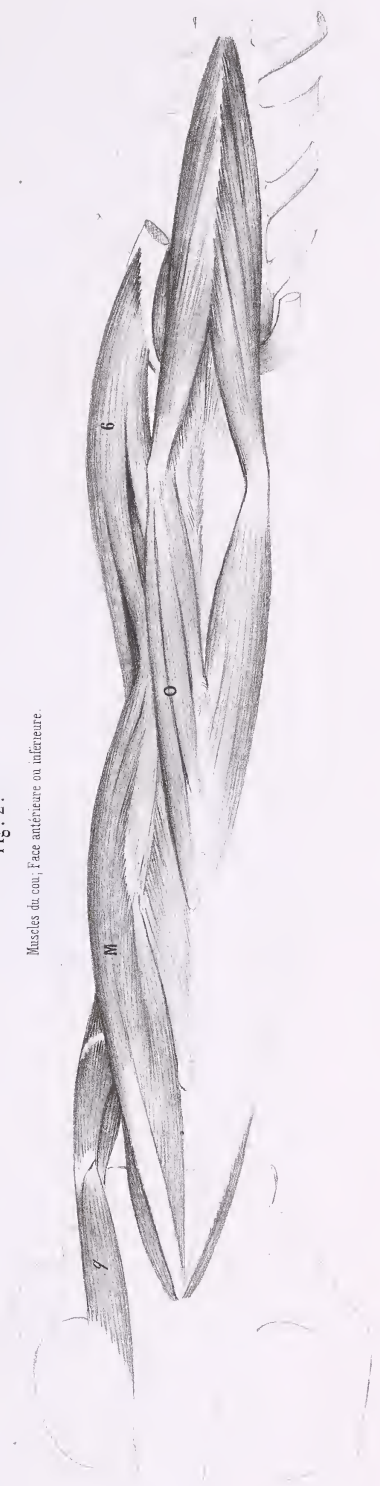


Fig. 2.

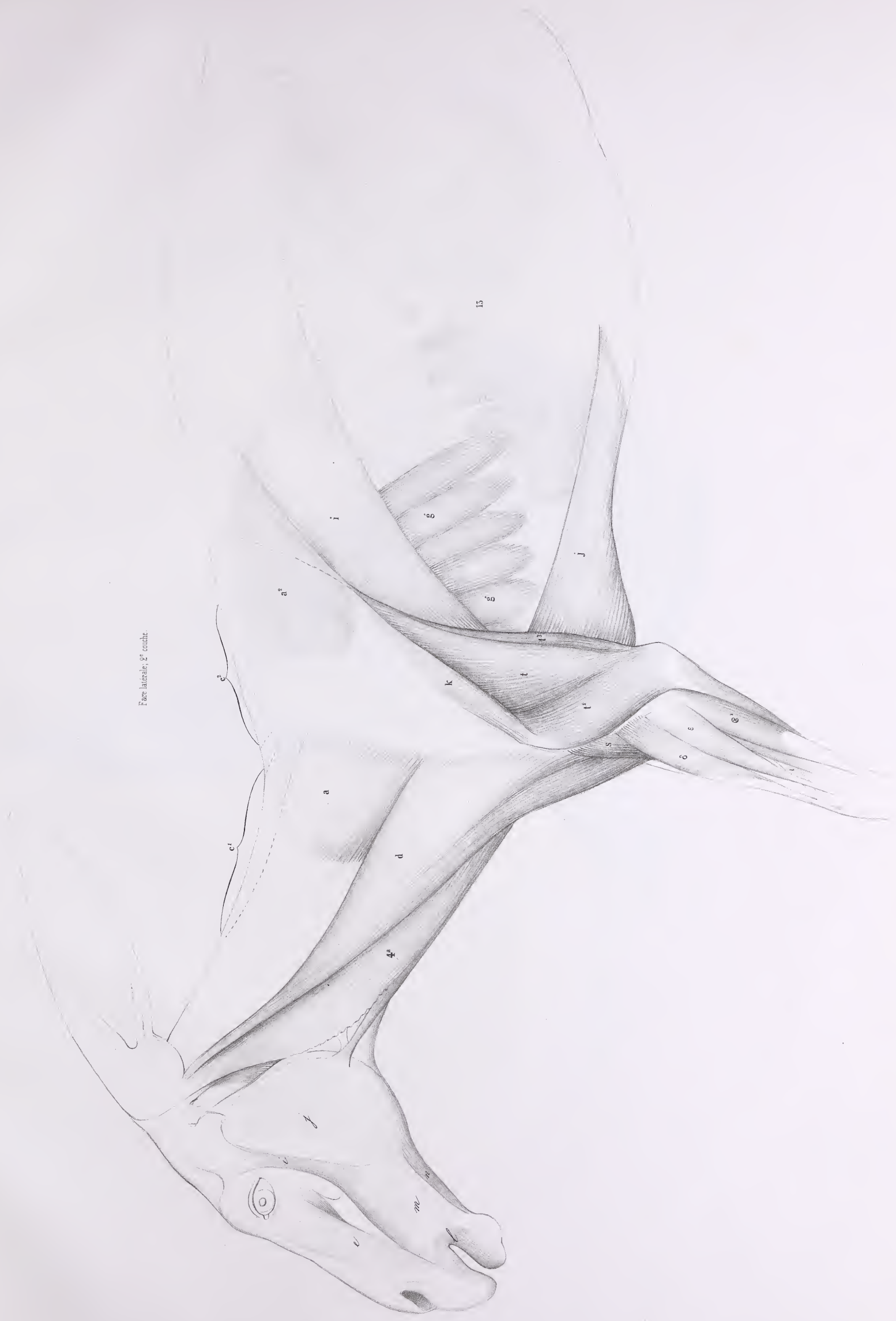Muscles du cou, Face antérieure ou inférieure.








Face latérale, 2<sup>e</sup> couché.

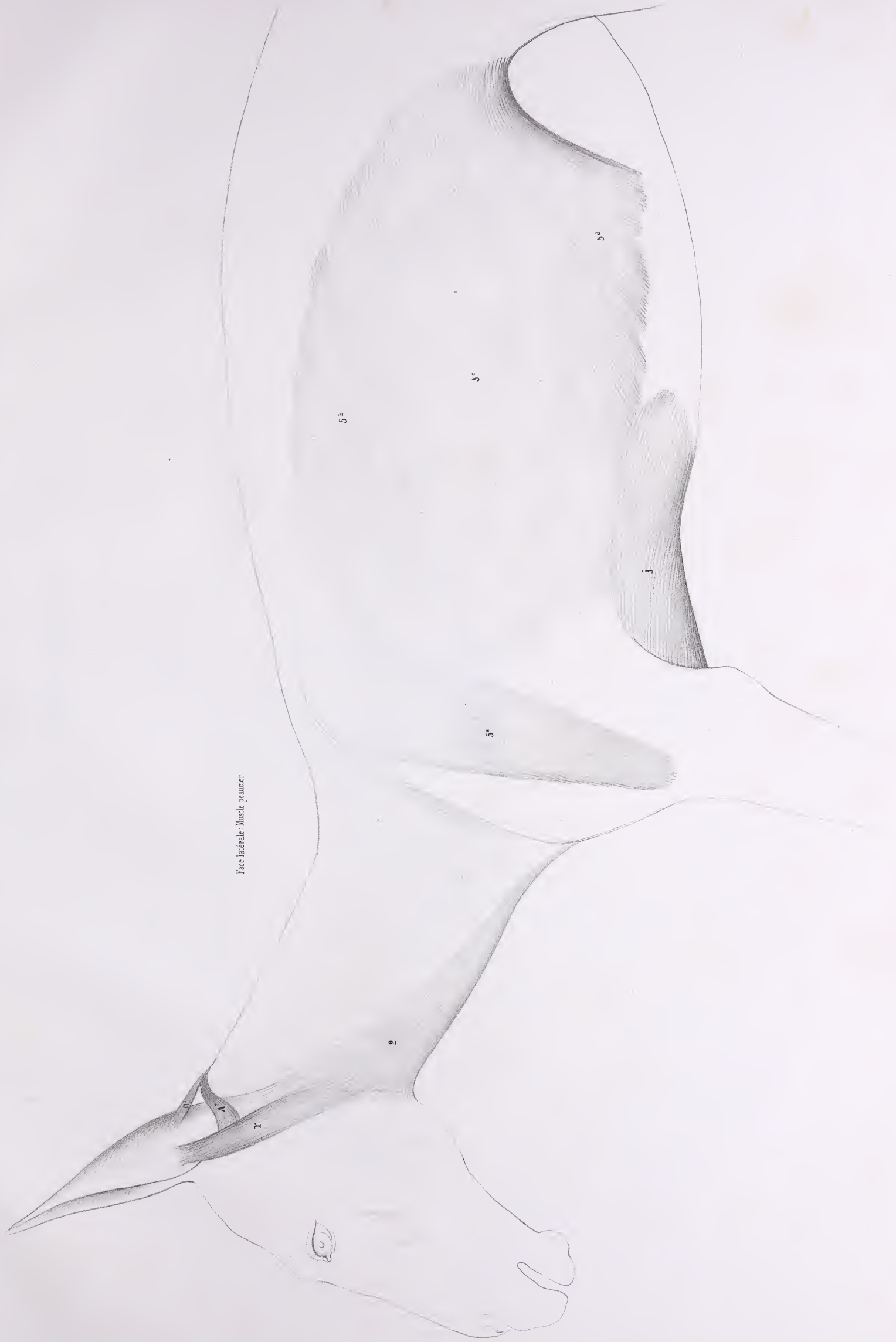



Face externe de la cuisse, 1<sup>re</sup> couche.





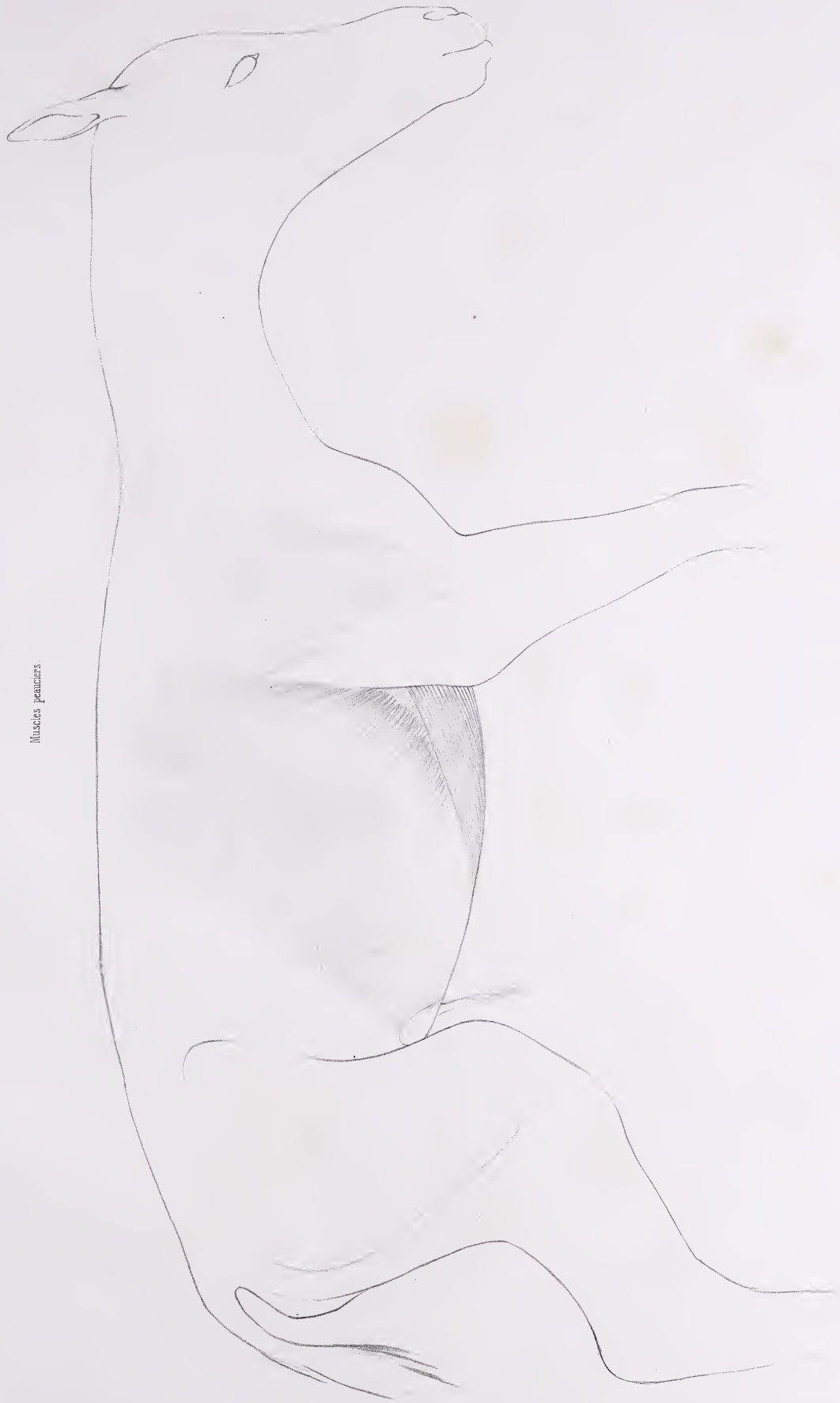




CHEVAL (NOUVEAU - NÉ).

Pl. 336.

Muscles pectoraux.



Lambert del.

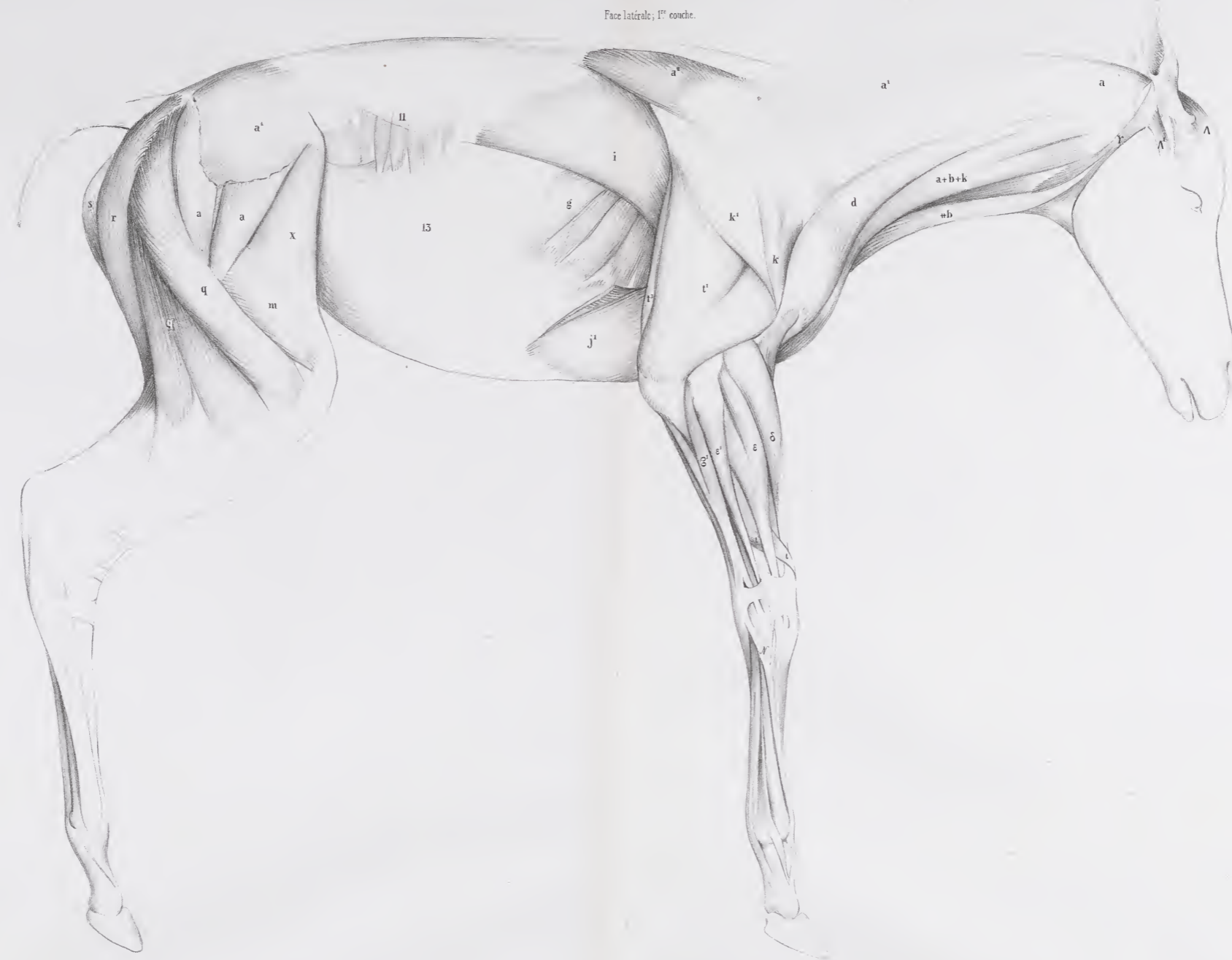
Imp. Auguste Bray, 11, rue de Valenciennes.











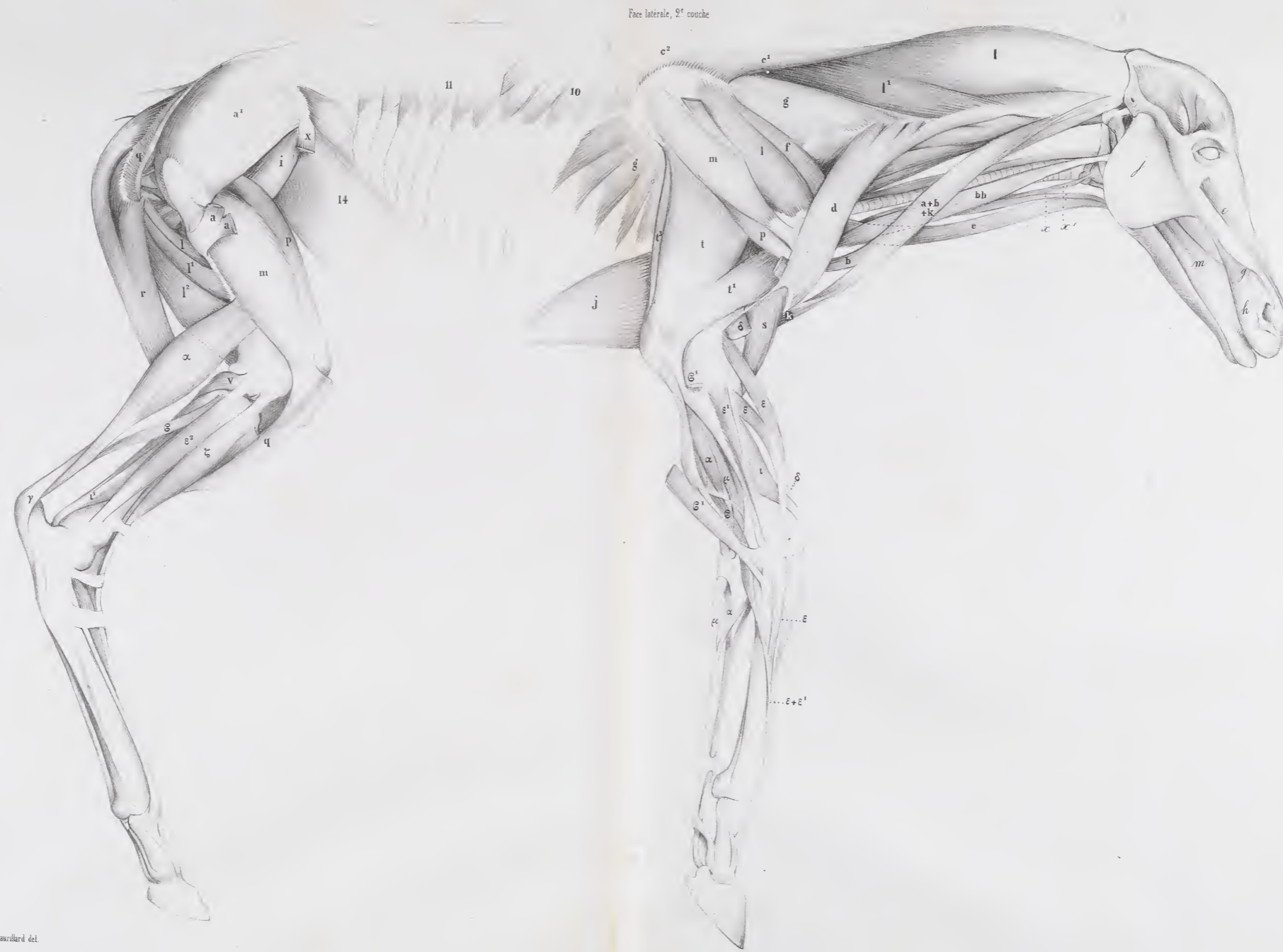






CHEVAL (NOUVEAU-NÉ)

Pl. 339 et 340.



Lacaze de Mille

Imp. Angoume Bty, r. du Bac, 114. Paris















SMITHSONIAN INSTITUTION LIBRARIES



3 9088 00446302 0

class Q1.831.C99 1850

v. 4 Anatomie comparée.