第五十五圖

(獨逸外科書ニ據ル)

(*Rothmund* ノ木製圓柱)

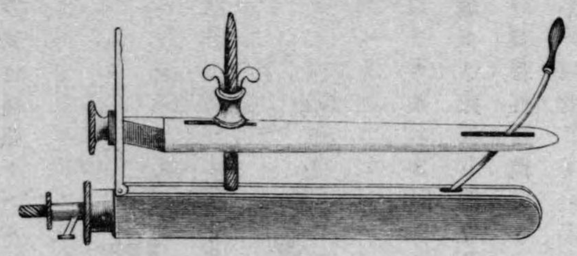

第五十六圖

(獨逸外科書ニ據ル)

(*Rothmund* ノ法)

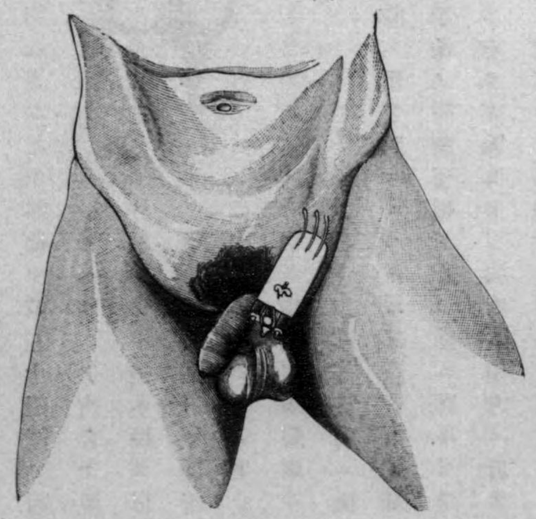

固定セシムルタメ Rothmund ハ第五十五圖ノ如キ木製圓柱ヲ代用セリ此圓柱ヲ以テ陰嚢皮膚圓錐ヲ鼠蹊管内ニ插入シ、皮膚上ヨリハ之ニ該當スル一扁平板ヲ置キ、兩者ハ**ヘルニア**門直上ノ皮膚ヲ穿通スル二乃至三本ノ針ヲ

以テ固定シ、同時ニ皮膚圓錐ヲ**ヘルニア**門ニ密著セシメタリ(第五十六圖參照)。

此 Gerdy ノ方法ハ一八三五年頃ヨリ殆ド五十年間、種々ナル方法ニ考按改良セラレ防腐的**ヘルニア**根治手術ノ勃興セシ近世ニ至ル迄、**ヘルニア**根治手術ノ唯一ナル方法トシテ信ゼラレタリ。

上述ノ如ク所謂『**ヘルニア**切リ』旅行者ニヨル手術、其他藥劑注射等ニ甘ンジタル鼠蹊**ヘルニア**療法ハ第十九世紀中葉ニ於ケル解剖學ノ發達ト共ニ一新紀元ヲ劃シ茲ニ初メテ觀血的根治手術ノ發現ヲ來シヌ。

觀血的根治手術トハ**ヘルニア**門ヲ眼前ニ現ハシ、之ヲ閉鎖シテ内容臓器ノ脱出ヲ防止スルニアリ。

John Wood ハ既ニ一八五八年此目的ニ副ヘル術式ヲ試ミタリ。氏ハ外鼠蹊輪ノ部ニ短カキ斜切開ヲ加ヘ、**ヘルニア**門ヲ現ハシ、内容ヲ還納セシメ、**ヘルニア**門ノ裂隙ハ絹絲縫合ニヨリ閉鎖セリ。然シテ此方法ヲ二〇〇例ノ**ヘルニア**ニ試ミ、内十三例ハ腹膜炎ヲ起シタルモ、試術數ノ七十%ハ全治シタルヲ見タリ。

Steele ハ一八七四年ヘルニア門ニ於テ新創面ヲ作リ、之ヲ腸線ニテ縫著シタリ。

Dowell ハ當時切開ヲ嫌ヒ、外鼠蹊輪裂隙ヲ皮下ニ於テ銀線縫合ヲ行ヒ、鼠蹊管ハ皮膚上ニ置ケル「コルク」片ノ廻リニ縫ヒ絞メタリ、氏ハ此方法ニテ之ヲ九十六人ノヘルニア患者ニ試ミ、一人ノ死亡者ヲ見ズ、然カモ八十人ハ全治シタリト報ゼリ。

是等ノ諸法ハ其根治ノ目的ニ於テ多少適合セル結果ヲ齎ラセシト雖モ、其術式ノ粗略ナリシガタメ、精系ヲ同時ニ縫縛セシコト尠ナカラザルノミナラズ、其應用ノ範域ハ只僅ニ還納性ヘルニアニ限定サレタリ。

Nussbaum ハヘルニア嚢頸ヲ出來得ル限リ其外上方ニ於テ腸線ヲ以テ結紮シ、ヘルニア嚢體ハ之ヲ切除セリ。

Risel ハ同一方法ニ由ルカ、或ハ鼠蹊管ニヘルニア嚢ヲ重疊セシムル樣ニ插入シ、腸線ニヨリ縫合固定シ、或ハ鼠蹊管ヲ切開シヘルニア嚢頸ヲ內鼠蹊輪ノ高サニ於テ結紮シ、外斜腹筋筋膜ハ結節縫合セリ。

是等ノ躍進的根治手術ノ研究及進歩ノ曉ニ於テ、一八七七年 Czerny ハヘルニア嚢ヲ出來得ル限リ高位ニ於テ結紮シ、且ヘルニア門ヲ可成的狹小ナラシムル二樣ノ目的ヲ以テ、後章記スルガ如キ一新法ヲ發表シ、茲ニ根治手術ノ前途ニ一曙光ヲ認ムルニ至レリ。

Barton Banks Stockes 等ハ Czerny ノ方法ニ於ケル腸線ノ代用トシテ銀線ヲ賞用セリ。

Reverdin ハ鼠蹊管ノ經過ニ於テ外斜腹筋腱膜ニ減張切開ヲ施シタル後之ヲ縫合シ、密著セシムルコトヲ賞用セリ。

Helferich ハ恥骨上枝ヨリ有莖骨膜瓣ヲ鑿除シ、之ヲ反轉シテ、其基底ヲ外鼠蹊輪兩脚間ニ、其尖端ヲヘルニア門ニ縫著セシムルコトヲ創意シタリ。

Landerer ハ整形的ヘルニア手術ヲ行ヒ、外斜腹筋腱膜ノ下脚ノ腸恥隆起ニ抵止スル部ヲ鑿除シ、之ヨリ外鼠蹊輪ヲナス纖維ノ方向、卽チ鼠蹊靭帶ニ平行シ、該靭帶ヨリ二·五仙迷內方ニ去リタル部分ニ斜切開ヲ加ヘ、以テ先キニ鑿除シタル部分ヲ內方ニ轉移シ、之ヲ上脚ノ附著部ニ縫著セシム。之ニヨリ外鼠蹊輪ハ完ク閉鎖セラレ、外鼠蹊輪ノ外方ニ新タニ一ッノ裂隙ヲ生ズ。此裂隙ノ上部ヲ精系ノ通路タラシメ、下部ハ縫合ニヨリ之ヲ狹小ナラシム。

是等Czernyノ模擬法續出スル中ニ於テ、一八八六年Macewen一八八八年Bassini一八九二年Kocher等ノ方法ハ實ニ千古不磨ノ業績トシテ發表セラレ、其ニ理論ニ於テハ根治手術ノ目的ニ適應スル良法ナレドモ、當時消毒法未ダ進歩セズ。腹膜炎ニヨル死亡率ト、再發ノ比較的多キトニヨリ、根治療法ノ成績兎角良好ナラズ、一八八九年Königハ是等ノ術式モ再發及手術ノ危險アルヲ以テ**ヘルニア**帶ヲ以テ防止スル能ハザル**ヘルニア**ニノミ試ムベキ方法ナリト嘆ジ、一八九〇年Heidenthalerハ Billrothノ臨牀ニ於ケル實驗ニ基キ、**ヘルニア**根治手術ノ危險ハ、之ニ偶發スル嵌頓症ノ危險ヨリ更ニ大ナリト極言スルニ至レリ。

然レドモ一八九〇年代ニ及ビ、完全ナル消毒法ノ發達ト共ニ、一般創傷療法ノ偉大ナル進歩ヲ認メ、本手術モ殆ド危險ナキノミナラズ、既ニ理論ニ於テ完全ナリトセシ、是等ノ術式ハ更ニ改良セラレ、一八八〇年代ニ於テ見シ二〇乃至五〇%ノ再發ハ、一八九〇年ニ於テハ、實ニ次表ノ如キ成績ヲ示シ何レノ術式ニ由ルモ、僅ニ二乃至五%ノ再發ヲ見ルニ過ギザルニ至リ、一八九五年佛醫ブローカハ十五歳以下ノモノ四百五十人ニ根治手術ヲ施シ、僅ニ一人ノ死亡者ヲ出スニ止マリシ良績ヲ收メタリ。現今ニ於テハ再發ノ%甚ダ少ナク、死亡率ニ至テハ皆無トモ云フベキ發達ヲ遂ゲ、**ヘルニア**療法トシテハ唯一ノ根治手術アルノミナリト絶叫セシムルニ到レリ。

	患者數	死亡數
Rotter	250	1
Bassini	251	1
Albert	400	2
Schuten	235	2
Colcy	360	1
Kocher	197	0

	手術數	再發數	百分率
Bassini	251	7	2.8%
Kocher	111	4	3.6%

以下現時行ハルル根治手術ニ就テ記サン。

根治手術ノ一般

根治手術ノ一般

第一　根治手術ノ準備 Vorbereitung

根治手術ノ準備

鼠蹊**ヘルニア**ノ根治手術ヲ行フベキ患者ノ手術準備ハ、一般開腹術ヲ行フ患者ニ於ケルト同一ナルベシ。卽チ手術前日入浴セシメ、鼠蹊部及陰部ノ剃毛ヲナシ、食事モ亦其前日ヨリ絶食セシメ、下劑ノ服用及灌腸ニヨリ腸內容ヲ空虛ナラシムベシ。尿道狹窄アルモノハ少ナクトモ手術一週日前「ブジー」

插入擴張法ヲ行ヒ、放尿障碍ヲ去ルヲ要ス。否ラザレバ術後ニ屢〻實驗スル尿閉ニ際シ、導尿困難ヲ感ズルコトアリ。

手術野トシテ鼠蹊三角ハ勿論、陰囊陰阜・大腿内面ニ亙リ、廣ク沃度丁幾及酒精消毒ヲ行フベシ。

余ハ鼠蹊ヘルニア患者根治手術準備トシテ、手術ノ前日鼠蹊部及陰部ヲ剃毛シ、入浴ヲ命ジ、浴後酒精ヲ以テ手術野ヲ清拭シ、廣ク殺菌綿紗ヲ覆ヒ麥穗帶ヲ施ス、手術準備内服藥トシテハ前日ノ午前中サントニーヲ〇・一ノ頓服ヲ命ジ。午後蓖麻子油二〇瓦ヲ服用セシメ、藥用石鹼末灌腸三回乃至五回ヲ行フ、食事ハ手術前日ノ朝食ヲ以テ停メ、晝食ニ少量ノ流動食ヲ與フルノミ以後ハ全ク絶食セシム。術後著用スベキ衣服トシテ患者ヨリ單衣一枚ヲ徵シ、之ヲ乾燥殺菌ス、婦人患者ニアリテハ更ニ腰卷一枚ノ乾燥殺菌ヲ要ス。

第二　麻醉

十五歳以上ノ患者、殊ニ全身麻醉禁忌ノモノニ於テハ局所麻醉ニテ十分ナリトス。小兒ハ全身麻醉ニヨルノ外ナシ。

局所麻醉ハ Braun ニ據レバ次ギノ如シ。

先ヅ外鼠蹊輪ノ高サニ於テヘルニア囊ノ兩側ニ表在性膨疹ヲ作リ、次デ外鼠蹊輪ヨリ出ヅル精系及ヘルニア囊ノ有スル結締織纖維束ヲ左示指拇指間ニ押ヘ、前ニ作リシ膨疹點ヨリ〇・五%ノノボカイン、ズブラレニン溶液五乃至一〇立方仙迷ヲ外鼠蹊輪ノ周圍ニ注射シ、尙ヘルニア腫瘍ヲ取リ卷ク組織ノ頸部及ヘルニア囊及精系ニ注射スベシ。然ル後切開セントスル長サノ皮膚ヲ順次表在性膨疹ヲ形成シツツ〇・二五%ノノボカイン、ズブラレニン溶液ヲ注射ス。斯クシテ一旦皮膚切開ヲ施シ、外鼠蹊輪ヲ現ハシ、次デブールバルト靭帶ノ恥骨ニ附著スル部分ハ、外斜腹筋腱膜ヲ通ジ、且其靭帶ノ中央迄一%ノ同液約四立方仙迷ヲ注射ス。然ル後内鼠蹊輪ノ外方及上方ノ邊ニ注射シ、再ビ一%ノ同液四立方仙迷ヲヘルニア内方ニ於テ一ッハ深ク筋肉ニ他ハ外斜腹筋腱膜下ニ注射ス。此點ヨリ更ニ一%ノ同液四立方仙迷ヲ最初ノ注射ノ終リノ點ニ向テブールバルト靭帶ニ沿フテ注射ス。或ハヘルニア囊頸ヲ剝離スル時、内鼠蹊輪ニ向ッテ〇・二五%ノ同液ヲ注射ス。

余ハ從來鼠蹊ヘルニア患者ノ手術ニ於テ、常ニ一%ノノボカイン食鹽水溶

液ニヨル局所麻醉ヲ以テ、全ク無痛ニ手術シ居レリ。而シテ其注射法ハ主トシテ Braun 氏法ニ依ルモ、精系及ヘルニア嚢周圍ニ於ケル注射ハ、其注射液ノタメ鬆疎結締織ノ浮腫狀ヲナシ、手術ニ際シ剝離ニ困難ナルコト多キヲ以テ、外鼠蹊輪ニ於ケル注射ヲ主トシ、之ニヨリ內·外精系神經·腸骨下腹神經腸骨鼠蹊神經ノ麻痹ヲ起サシメ、尙時ニ腸骨前上棘下ニ於テブーバルト靭帶ノ內方二指橫徑位ノ點ニ於テ、皮下及內·外斜腹筋間ニ深ク注射シ、腸骨鼠蹊神經及腸骨下腹神經ノ傳達麻醉ヲ行フコトアリ(鼠蹊部神經參照)皮膚ハ其切開線ニ一致スル浸潤麻醉ヲ行フベシ。然シテ麻醉液ノ總量ハ三〇乃至五〇立方仙迷ニテ足レリ。之ニヨリ殆ド常ニ無痛ニ手術シ得可シ。時トシテヘルニア嚢ヲ內鼠蹊輪ニ於テ剝離スル際、腹腔內ニ牽引セラルルガ如キ疼痛ヲ訴フルコトアルモ、深ク顧慮スルニ足ラズ。

根治手術ノ要點

第三　根治手術ノ要點

根治手術ノ要點ハ之ヲ次ノ三段ニ分ツコトヲ得。

第一段　皮膚切開ニ次デヘルニア嚢ヲ現ハシ、之ヲ周圍組織ヨリ剝離スルコト。Der Hautschnitt und die Freilegung und Isolierung des Bruchsacks

第二段　ヘルニア內容ヲ還納シヘルニア嚢ヲ處置スルコト。Die Zurückbringung des Bruchinhaltes und die Versorgung des Bruchsacks

第三段　ヘルニア門ヲ閉鎖スルコト。Der Verschluss der Bruchpforte.

第一段タル皮膚切開方向及ヘルニア嚢ヲ現ハスコトハ、鼠蹊ヘルニアノ種類ニヨリ異ナレドモ、第二段ニ於ケルヘルニア內容ノ還納ハ大體ニ於テ相一致ス。然レドモヘルニア嚢ノ處置及第三段ノヘルニア門ノ閉鎖ニ關シテハ、其單純ナルモノト、複雜ナルトノ間ニ大ナル差異アルノミナラズ、此二點ハ各根治手術式ニ於テ相違スル所ナリ。是レ此二者ハ實ニ本手術ノ主眼ナレバナリ。

皮膚切開

(イ)皮膚切開　皮膚切開ハブーバルト靭帶ノ中央ト同一ノ高サニ於テ、之ト二指橫徑ヲ隔ツル部ニ刀刃ヲ下シ、該靭帶ニ平行スル斜切開ヲ加ヘ、外鼠蹊輪ヲ超エテ精系ニ沿ヒ、精系ノ下方ニ屈曲セントスル部ニ至リ、是レニ從ヒ少シク下方ニ切開創ヲ彎曲延長ス、此際陰莖根部ニ進ムベカラズ、又其切開創ヲ下方ニ彎曲セザルヲ贊スル人アリ。

皮膚切開ニ次デ皮下脂肪組織及淺在筋膜ヲ剪刀ニテ切開シ、其緣ヲ血管鉗子ニテ固定シ、切開創ヲ哆開セシム。此際四列若クハ二列鈍鉤ヲ以テ哆開セシムルモ可ナリ。此際切開創ノ上部及下部ニ於テ二個ノ動脈及之ニ隨伴スル靜脈切離ノタメ出血ス。創ノ上方ヨリスルモノハ淺在上腹動脈 A. epigastrica superficialis ニシテ、其下方ヨリスルモノハ外陰部動脈 Aa. pudendae externae ナリトス。若シ外鼠蹊輪ノ部ニ於テ、既ニ外陰部動脈分枝シ居ル時ハ、三本ノ動脈ヲ切離スベシ。是等ノ血管ハ總テ結紮スベキハ勿論ナリ。斯クシテ切開創ヲ十分哆開スレバ、外斜腹筋腱膜及外鼠蹊輪ハ手術野ニ現ハレ來ル。

ヘルニア囊ノ探索及其剝離

(ロ)**ヘルニア囊ノ探索及其剝離**　斯クシテ切開創底ニ灰白色腱樣光澤アル外斜腹筋腱膜ヲ現ハスニ至レバ、淺在筋膜及鬆疎結締織ヲ外斜腹筋腱膜ヨリ剝離シ、內方ハ直腹筋外緣迄、下外方ハプーパルト韌帶迄十分ニ現ハスベシ。之ニヨリ外斜腹筋腱膜プーパルト韌帶外鼠蹊輪及之ヨリ出ヅル索條(精系及**ヘルニア**囊)ヲ明瞭ニ目睹スルコトヲ得、依テ此索條ヲ捕ヘ、擧睾筋(人ニヨリ非常ニ發達シ**ヘルニア**囊ヲ被フコトアリ)ヲ外方ニ排開シ、鬆疎結締織及睾丸總莢膜ヲ剪開スレバ、灰白色ヲナセル**ヘルニア**囊ノ精系ノ外側ニ橫

ハルヲ見ルベシ。**ヘルニア**囊ハ其肥厚及菲薄ノ程度ニヨリ色澤ヲ異ニス既ニ**ヘルニア**囊ヲ見出シタル上ハ、之ヲ精系周圍ヨリ剝離スベシ。此際示指頭ニ綿紗ヲ卷キ、或ハコッヘルノ消息子又ハ閉合セル剪刀尖ヲ以テ、極メテ徐々ニ之ヲ上方內鼠蹊輪、下方**ヘルニア**囊迄周圍ヨリ剝離スベシ。但シ暴力ヲ加フル時ハ、容易ニ精系ニ裂創ヲ生ジ出血スルコトアリ。

第五十七圖
(エスマルヒ)

先天性鼠蹊**ヘルニア**ニ於テハ、**ヘルニア**囊ハ睾丸固有莢膜ニ移行シ、卽チ**ヘルニア**囊底ノ一部、睾丸白膜ニ癒著シ居ルヲ以テ、**ヘルニア**囊ヲ其囊底ニ至ルマデ完全ニ剝離スルコト能ハズ。但シ此際强テ**ヘルニア**囊底迄剝離スルヲ要セズ。唯第五十七圖ノ如ク外鼠蹊輪ノ部ニ於テ精系ヨリ輪狀ニ剝離シ、陰囊內ニ留マル**ヘルニア**囊ハ之ヲ放置スルモ差支ナシ。時ニ之ニヨリ陰囊水腫ノ發生ヲ恐レ、同時ニ陰囊水腫根治手術ヲ行フ人アリ。又精系ノ**ヘルニア**囊壁中ニ介在スルモノアリ。殊ニ小兒ニアリテハ精系ハ束索ヲ成サズ、扇狀ニ放散シテ**ヘルニア**囊壁ニ分布スルコトアリ。斯ルモノニ於テモ前同樣**ヘルニア**囊ノ精系ト剝離容易ナル部分ヲ選ビ、墜道狀ニ剝

離結紮ス。此際時ニ外斜腹筋腱膜ヲ切開シ、鼠蹊管内ニ於テ此剝離ヲ行ハザルベカラザルコトアリ。其何レタルヲ問ハズ、**ヘルニア**嚢ノ上方ハ内鼠蹊輪ニ至ルマデ剝離シ、嚢ノ結紮ニ際シ、腹膜漏斗ヲ遺殘セザル樣注意スベシ。

ヘルニア嚢剝離中誤テ其一部ヲ損傷シ、**ヘルニア**嚢内腔卽チ腹腔ニ達スル小創ヲ生ズルコトアリ。此際血管鉗子或ハ腹膜鉗子ヲ其緣ニ掛ケ、標示絲ヲ附著セル**ガーゼ**ヲ「タンポン」スルカ、或ハ少シク**ヘルニア**嚢ヲ捻轉シテ、手術進行中ニ於ケル**ヘルニア**内容臓器ノ脱出ヲ防グベシ。

ヘルニア嚢剝離ハ一般ニ容易ニシテ、上記ノ如キ困難ニ遭遇スルハ甚ダ稀ナリトス。然レドモ**ヘルニア**帶ヲ著用シテ**ヘルニア**嚢ニ刺戟性炎症ヲ起サシメタルモノ、或ハ屢〻嵌頓發作アリテ炎症ヲ起シタルモノニ於テハ、**ヘルニア**嚢肥厚スルノミナラズ、周圍トノ癒著甚ダシキコト尠ナカラズ。

ヘルニア嚢ノ探索　**ヘルニア**嚢ヲ見出スコトハ、本手術遂行中ニ於テ最モ必要ナルコトニシテ、**ヘルニア**嚢ヲ見出スヲ得バ、他ハ極メテ短分時間ニ手術ヲ了スルヲ得可シ。然シテ**ヘルニア**嚢ハ通常容易ニ見出スコトヲ得ルモ擧睾筋ノ發育著明ナルモノ、皮下組織ノ剝離完カラズ、外斜腹筋及外鼠蹊輪

ノ十分手術野ニ現ハレ居ラザル時ハ、之ヲ見出スニ少ナカラザル困難ヲ來スコトアリ。是**ヘルニア**内容ノ還納シテ**ヘルニア**嚢ハ收縮シ、精系ニ屬スル一皺襞ノ如キ觀ヲ呈スレバナリ。

ヘルニア嚢ヲ見出スニハ外鼠蹊輪及精系ニヨリ之ヲ定ムルヲ通規トス。

(a) 外鼠蹊輪ニ於テ精系ヲ捕ヘ、睾丸總莢膜(横腹筋膜ノ一系ナル)ヲ剪開スレバ、直ニ見出スコトヲ得。

(b) 精系ノ外側ニアルヲ以テ精系ヨリ探ルベシ。

(c) 或ハ助手ヲシテ示指尖ヲ陰嚢ヨリ**ヘルニア**門内ニ插入セシムル時ハ其位置明瞭トナル。

(d) 局所麻醉ニ於テハ患者ニ努責セシメ**ヘルニア**内容ヲ脱出セシムル時ハ最モ明瞭ナリトス。

(e) 余ノ方法　余ハ**ヘルニア**嚢ヲ見出ス際、左ノ方法ニ從フ。卽チ外鼠蹊輪ヲ現ハシタル際、其附近ニ於テ有鉤「ピンセット」ヲ以テ、鬆疎結締織ト共ニ精系及睾丸總莢膜ヲ把持シ、之ヲ第五十八圖ノ如ク少シク擧上シ、側方ヨリ透見ス。此際**ヘルニア**嚢ハ内容還納シ、相對應スル嚢壁合著シ、比較的厚キ灰白色ノ

第五十八圖

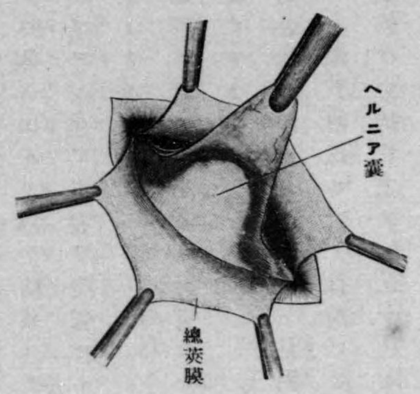

膜トシテ、擧上セラレタル睾丸總莢膜及鬆疎結締織中ニ、劃然タル輪廓ヲ呈シテ透見スルコトヲ得。此方法ハ余ガ幾多ノヘルニア患者ノ根治手術中、偶然發見シタル一法ニシテ、余ハヘルニア嚢ヲ見出スコト困難ナル場合ニ遭遇スル毎ニ、此方法ヲ試ミ、而カモ毎常此所謂透見法ニ由テ成功シ居レリ。

ヘルニア內容ノ還納

(ハ)ヘルニア內容ノ還納(ヘルニア嚢切開) 鼠蹊ヘルニア根治手術ニ於テ、其內容還納ニ際シ、不還納性ヘルニアハ勿論還納性ヘルニアニシテ、既ニ內容ノ確カニ還納シ居ルモノト雖モ、ヘルニア嚢ヲ切開シ、腹腔ニ對スル所見ヲ確カムルコトハ、ヘルニア根治手術ニ於ケル一大要義ニシテ、今日一般規則トシテ定メラレタル要項トス。

根治手術ニ際シ其內容ヲ還納セシムル爲メニ、斯クヘルニア嚢ノ切開ヲ敢テセシハチェルニーノ功績ナリトス。從前ハ嵌頓ヘルニアニ於テノミヘルニア嚢切開ヲ餘儀ナクセラレシモ、根治手術ニ際シテハ此切開ニヨリテ、腹腔ノ開放セラルルヲ憂ヒ、決シテ之ヲ切開セザリキ。從テ根治手術ノ適用モ還納性ヘルニアニノミ限ラレタリ。今ヤ此ヘルニア嚢切開ノ易々トシテ行ハレ、不還納性ヘルニアモ本手術ノ恩惠ニ浴スルニ至レリ。斯クヘルニア嚢ノ切開ハ、啻ニ不還納性ヘルニアヲ手術シ得ルニ至リシノミナラズ、之ニヨリテヘルニア嚢內面ノ病的變化ノ有無、ヘルニア內容ノ如何、殊ニ外見上不明ナルヘルニア門附近ニ於ケルヘルニア嚢或ハヘルニア內容ノ癒著狹窄其他ノ變化ヲ明瞭ニ目擊スルコトヲ得ルニ至レリ

ヘルニア嚢ヲ切開スルニハ、先キニ周圍組織ヨリ剝離セラレタルヘルニア嚢ノ中央ニ於テ、二個ノ有鉤「ピンセット」ヲ以テ該ヘルニア嚢ヲ把持シ、橫走スル皺襞ヲ作ルベシ。此皺襞ニ直交スル樣、刀刃或ハ剪刀ヲ擬シ、以テ小孔ヲ穿チ次デ此小孔ヨリ有溝消息子コッヘルノ消息子、或ハクーパーノ反剪刀ノ偏頭ヲ入レテ、癒著セル內容ヲ毀損スルコトナク、外鼠蹊輪ノ近ク迄擴大シ、其

創緣ハ血管鉗子或ハ腹膜鉗子ヲ以テ之ヲ固定ス。此切開口ハヘルニア内容ノ癒著ナキ時ハ小ニシテ足レリ、然レドモ癒著ノ存スル時ハ、此切開創ニ於テ癒著ヲ剝離セザルベカラザルヲ以テ之ヲ擴大スベシ。此際下方ニ擴大シ上方ハ外鼠蹊輪内ニ進ムベカラズ。若シ外鼠蹊輪内迄ヘルニア嚢ヲ擴大スル時ハ、嚢ノ結紮ニ際シ困難ヲ感ズレバナリ。

通常ヘルニア嚢ト癒著スルハ大網膜ナリトス。大網膜ハ小部分ニ結紮切除シ還納セシム。此際大網膜尖端ノヘルニア嚢内ニ存在スルヤ否ヲ檢シ、若シ癒著部ヨリ、尖端ノ腹腔内ニ戻リ居ル時ハ、此結紮ニヨリ腹腔内ニテ壞死ニ陷ルベシ。

腸管ノヘルニア嚢ニ癒著シ居ル時、若シ輕ク剝離シ得ザル時ハ、ヘルニア嚢ノ癒著部ヲ剪除シ、腸管ニ附著シタル儘之ヲ還納セシム。强テ剝離シ腸管漿液膜ヲ毀損シタル時ハ「タバコスボイテルナート」或ハランバー氏縫合ヲ施スベシ。

既ニヘルニア嚢ヲ還納スルヤ、其ヘルニア嚢切開創緣ヲ固定セル血管鉗子ヲ引キ上ゲテ、ヘルニア嚢ヲ漏斗狀トナシ、其内腔ヲ精檢シタル後、示指ヲ插

入シテヘルニア門附近ニ於ケル異常ノ有無ヲ檢スベシ。若シ此際内容脱出シテヘルニア嚢ノ處置困難ナル時ハ、ヘルニア嚢ヲ二三回廻轉スルカ、或ハ骨盤高位タラシムベシ。

ヘルニア嚢ノ處置

(ニ)ヘルニア嚢ノ處置　内容ヲ還納シタルヘルニア嚢ハ第五十九圖ノ如ク

第五十九圖

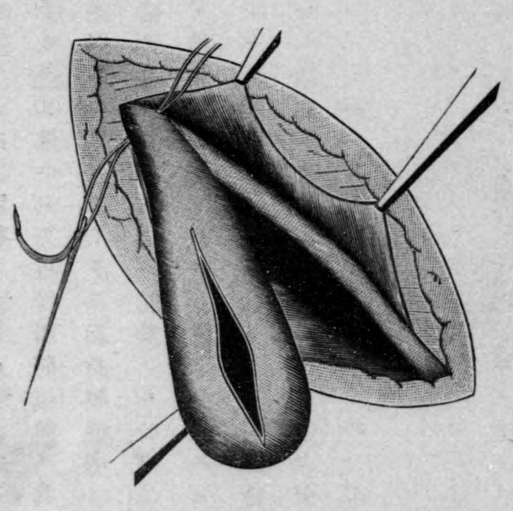

第六十圖

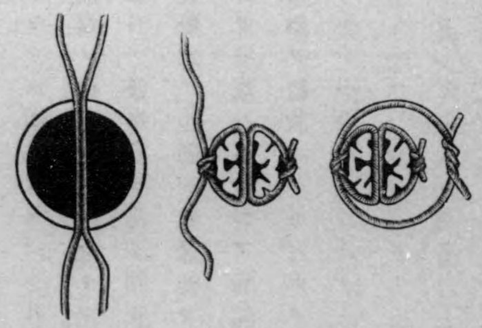

出來得ル丈、上方內鼠蹊輪ノ近部ニ於テ、其基底ニ針ヲ通シ、之ヲ第六十圖ノ如ク結紮シテ切離ス。其際近傍脂肪組織ヲ共ニ結紮セザル樣注意スベシ。殊ニ內鼠蹊**ヘルニア**ニアリテハ脂肪組織中ニ膀胱尖端ノ介在シ居ルコトアリ。若シ之ヲ知ラズシテ共ニ結紮スル時ハ、二乃至三日ノ後壞疽ニ陷リ、膀胱瘻ヲ生ズ。結紮後一端ヲ長クシ、之ヲ以テ**ヘルニア**囊斷端ヲ振動シ、其緊縛セラレタルヤ否ヲ檢シ、十分結紮セラレ居ル時ハ、此絲ヲ剪斷シ**ヘルニア**囊結紮切除セル斷端ヲ腹腔ニ還納スベシ。第六十一圖ノ如ク結紮スルモ可ナリ

第六十一圖

(Lejars)

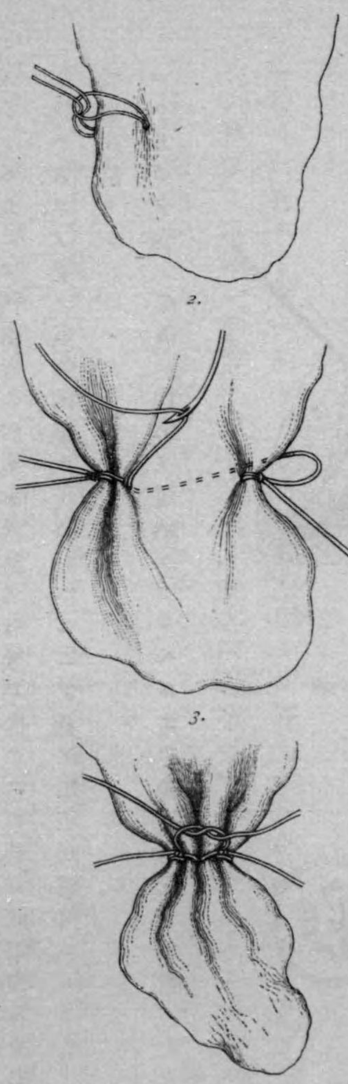

ヘルニア囊菲薄ニシテ、之ヲ上記ノ如ク結紮スルコト不安心ナルカ、或ハ小兒ノ**ヘルニア**ニ於テ**ヘルニア**囊ヲ精系ヨリ剝離スルコト困難ナル時ハ、內鼠蹊輪ニテ**ヘルニア**囊頸ノ內面ニ於テ第六十二圖ノ如ク煙草袋狀縫合ヲナシ**ヘルニア**囊ノ閉鎖ト共ニ**ヘルニア**門ヲ縫閉ス。

第六十二圖

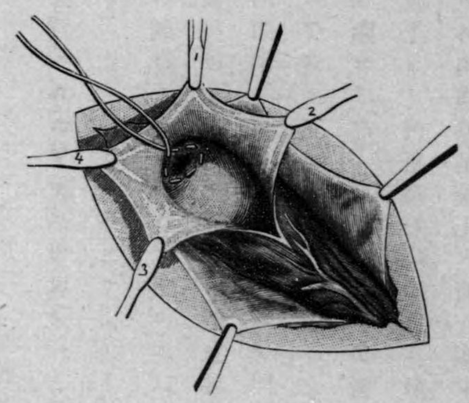

此**ヘルニア**囊結紮及處置ハKönigニヨル一般**ヘルニア**囊處置ナレドモ、後章記載スル諸家ノ**ヘルニア**根治手術式ニ於テハ多樣ノ處置ヲナス。

ヘルニア門ノ閉鎖

(ホ)**ヘルニア門ノ閉鎖**　ハ實ニ本法ノ主眼ニシテ、諸家ノ術式ノ由テ來ル所ナルヲ以テ、後章改メテ記載スベシ。

皮膚縫合

(ヘ)皮膚縫合　**ヘルニア**門ノ閉鎖成ルヤ十分ニ止血シタル後皮膚ヲ縫合ス

ベシ。止血不十分ナル時ハ陰嚢内ニ凝血充滿シ、若シ先キニ曠置セラレタル陰嚢内ヘルニア嚢内ニ瀦溜スル時ハ、久シク吸收セラレズ、陰嚢硬固ニシテ患者ヲシテ不安ナラシムルノミナラズ、止血不十分ナルガタメ治癒轉歸ヲ遲延セシムルニ至ル。

各種ヘルニア根治手術

第四　各種鼠蹊ヘルニア根治手術

外鼠蹊ヘルニア根治手術

外鼠蹊ヘルニア根治手術式

ツエルニー氏箭狀縫合

(A) Pfeilernaht nach Czerny (1877) ツエルニー氏箭狀縫合鼠蹊ヘルニアノ根治手術ヲ正式ニ創意セシハ Czerny ナリトス。氏ハ初メ本法ヲ嵌頓鼠蹊ヘルニアニ應用シ、最後根治手術トシテ一般鼠蹊ヘルニアニ應用シタルナリ。此法ハヘルニア門閉鎖ニ當リ、所謂ヘルニア門ニ Pfeilernaht ヲ施シタルモノニシテ、先ヅヘルニア嚢ヲ可成上部迄剝離シ、之ヲ牽引シテ其上部ニ於テヘルニア嚢ヲ結紮切斷セリ。之ニヨリヘルニア嚢ノ斷端ハ腹腔内ニ落チ込ム。次ニ外斜腹筋腱膜上ヨリ内斜腹筋横腹筋ニ針ヲ通シ、腹膜外ヲ經テブーバルト靭帶ヲ通過シ、外斜腹筋腱膜上ニ衝キ出シ之ヲ結紮ス。斯カル腸線縫合四乃至五條ヲ以テヘルニア門ヲ閉鎖シ、此上ハ第六十三圖ノ如クシック氏ノ筋膜縫合ヲ以テ之ヲ被ヘリ。此際左示指頭ヲヘルニア門内ニ插入シ、針尖ハ常ニ此插入シタル指腹ヲ誘導トシ、精系及腹膜ヲ損傷セザル樣注意シ、且ツ縫合ハ創緣ノ上角ヨリ漸次箭狀ニ結紮セリ。此際鼠蹊輪緣ハ之ヲ新鮮創面トナセリ。然レドモ此部分ハ假令ヒ腱狀ヲナスモ、血管ニ富饒ナル鬆疎結締織ヲ以テ被ハレ、直接ニ縫合スルモ良好ナル縫著ヲ營ムヲ實驗シタリ。故ニ外鼠蹊輪緣ハ新鮮創面トスルヲ要セズ。

第六十三圖

(合縫膜筋氏 *Sick*)

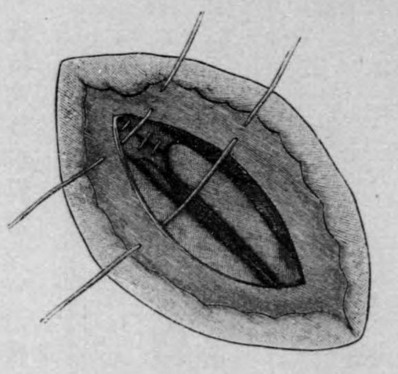

當時切開セルヘルニア嚢ハ之ヲカルボール水ニテ洗淨シ或ハ排膿管ヲ置キタリト云フ。

此簡單ナル方法ニ依レバ、當時六六%ノ死亡率ト二七・八%ノ再發ヲ示シ、ヘルニア嚢頸ノ結紮ノ際、往々同時ニ精系ヲ損傷シ、爲メニ睾丸萎縮等ヲ起シ

タルコトアリト報ゼリ。

(B) Macewen ノ法 (1886) 本法ハヘルニア嚢結紮ニ於テ特色ヲ有スルモノニシテ、之ヲ七段ニ分ツ。

マツヒヴヒン氏法

第一段 鼠蹊管ノ全長ニ一致スル皮膚切開ヲナス。

第二段 ヘルニア嚢ヲ剝離シ、内容ヲ還納セシム。

第三段 第六十四圖ノ如ク外鼠蹊輪ヨリ左示指ヲ深ク鼠蹊管内ニ插入シヘルニア嚢ヲ内鼠蹊輪ニ於テ體壁腹膜水平ニ移行スル高サ迄剝離ス。是レヘルニア嚢結紮後腹膜漏斗ノ遺殘ヲ防グタメナリ。此際必要ニ應ジ外斜腹筋腱膜ヲ少シク切離スルコトアルモ、内鼠蹊輪ニ一致スル高サ迄切開スベカラズ。

第四段 次ギニ内鼠蹊輪内迄十分剝離シタルヘルニア嚢ハ長キ腸線ヲ以テ第六十六圖ノ如ク纏絡縫合ヲナシ

第六十四圖

A

第六十五圖 (Macewen ノ法) (Esmarch)

b

第六十六圖 (Macewen ノ法) (Esmarch)

a

第六十七圖 (Macewen ノ法)

B

之ヲ第六十五圖ノ如ク引キ絞メ、以テヘルニア嚢ヲ一ッノ團塊トス。

第五段 斯ク絞メ縦リタル長キ腸線ノ終端ハ之ヲ Deschamp ノ針ニ似タル Macewen 氏ノ針ニ通シ、第六十七圖ノ如ク針頭ヲ内鼠蹊輪内ヨリ切開創ノ上角ニ於テ、外斜腹筋腱膜上ニ刺出シ、此腸線ヲ強ク牽引スルナリ。此際團塊狀ヘルニア嚢ヲ、鼠蹊管内ニ押シ込ミ、第六十八圖ノ如ク枕子狀ヲナシテ内鼠蹊輪ヲ閉鎖スル樣ニナスベシ。而シテ外斜腹筋腱膜上ニ刺出シタル腸線ハ、該腱膜ニ二三回刺入シ、之ヲ固定スルカ、或ハ次ニ行フ鼠蹊

第六十八圖

Macewen ノ法

(Esmarch)

d

輪縫合ノ腸線端ニ結ビ付クベシ。

第六段。　第六段ニ於テハ、內鼠蹊輪及鼠蹊管ノ閉鎖ヲ行フ。內鼠蹊輪閉鎖ハ鼠蹊管內ニ插入セル左示指ニテ精系ヲ內鼠蹊輪上角ニ保護シツツ第六十九圖ノ如ク臥牀縫合ニヨリ之ヲ行ヘリ。

第七段。　此上ニ外斜腹筋腱膜ヲ二三結節縫合ニヨリ縫著セシメ、皮膚ハ絹絲ニヨリ縫合ス。

氏ハ其後種々ナル經驗ノ結果、**ヘルニア**根治治癒ハ**ヘルニア**囊結紮後ノ腹膜漏斗ノ除去、內鼠蹊輪及鼠蹊管ノ可及的閉鎖ニ因スルコト大ナルヲ知リ次ノ如ク改良セリ。卽チ第五段ニ於テ外斜腹筋腱膜下ニ插入セシ團塊狀**ヘルニア**囊ハ、尙之ヲ內鼠蹊輪ヲ通ジテ一層深ク後方腹內ニ押シ込ミ、恰モ有機性「タンポン」ノ如ク之ヲ內鼠蹊輪ニ作用セシメ。鼠蹊管ハ內鼠蹊輪ト同樣更ニ第七十圖ノ如ク臥牀縫合ニヨリ內斜腹筋ヲ**プーパルト**靭帶及外斜腹筋腱膜反轉部ニ縫著セリ。

先天性鼠蹊**ヘルニア**ニ於テハ**ヘルニア**囊ハ之ヲ途中ニテ輪狀ニ剝離切除

第六十九圖

(Macewen ノ法)

(Esmarch)

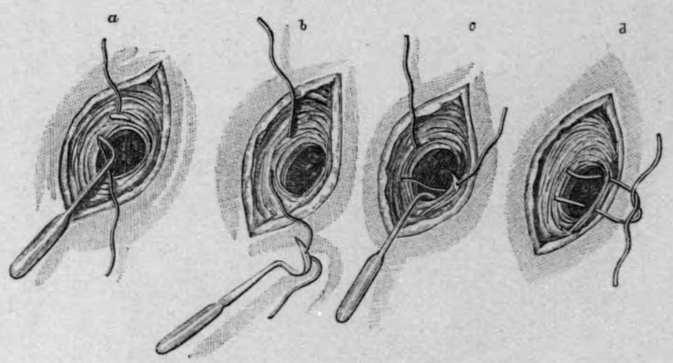

第七十圖

(Macewen)

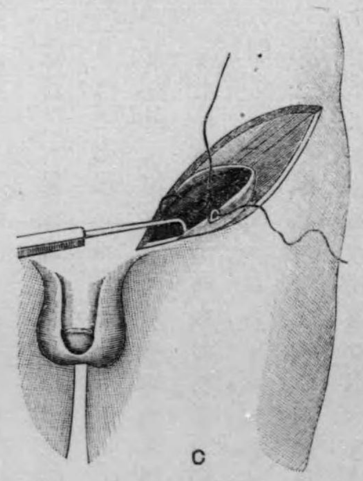

シ、更ニ團塊狀纏絡ヲ行フベシ。

本法ハ當時多數ノ外科醫ニヨリテ賞揚セラレ、バッシニー法發見以前ニハ最モ理想的ノ根治手術トセラレタリ。

當時 Lauenstein ハ此法ニヨリテ、一一二名ノ患者ヲ手術シ、其多數ハ**ヘル**

ニア帶ヲ著用スルコトナクシテ、尚八年間再發ナカリシコトヲ報ゼリ。然レドモ此團塊狀ニ處置シタルヘルニア嚢ハ、血行障碍ノタメニ壞死ニ陷リシ危險ナル報告ヲ見シコトアリ。本法ハ比較的單純ニシテ良法ナレドモ、先天性小兒ヘルニアノ如キ精系トヘルニア嚢トノ剝離困難ナルモノニ向テハ、不適當ナルコト少ナカズ。

バッシニー法

(C) Bassini ノ法 (1888) Bassini 根治手術法ハ強靭ナル鼠蹊管ノ新設ニヨリテ、ヘルニア門及鼠蹊管ヲ閉鎖スルニアリ。之ヲ次ノ七段ニ區別ス。

第一段　第七十一圖ノ如ク鼠蹊管上ニ其全長及同方向ニ皮膚切開ヲナス。

第二段　外鼠蹊輪ヨリ有溝消息子ヲ鼠蹊管內ニ插入シ、之ニヨリテ鼠蹊管ノ前壁、卽チ外斜腹筋腱膜ヲ切開ス。此際後チノ縫合ニ便ナルガタメブーバルト靭帶ニ附著スル部分ヲ十分ナラシムル目的ヲ以テ、其切開ハ稍〻內鼠蹊輪側、卽チ鼠蹊管ノ內側ニ偏セシムベシ。

第三段　外斜腹筋腱膜ノ兩切開緣ヲ、下層組織ヨリ鈍性ニ剝離ス。此際外下方ハブーバルト靭帶迄、內上方ハ內斜腹筋ノ十分現ハルル迄瓣狀ニ剝離シ之ヲ第七十二圖ノ如ク血管鉗子ニテ固定ス。

第四段　ヘルニア嚢ハ之ヲ精系ヨリ十分剝離シ、單純ニ二重結紮シ腹內ニ收ムベシ。

第五段　第五段ハ本法ノ主眼トスル所ニ

第七十一圖

(Bassini ノ法)

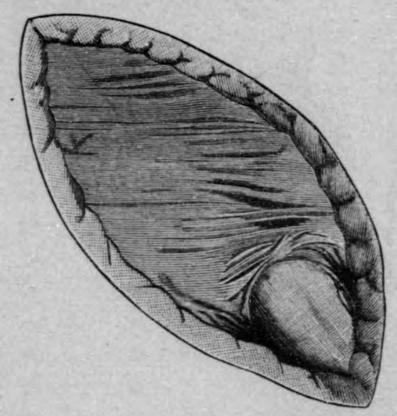

第七十二圖

(Bassini ノ法)

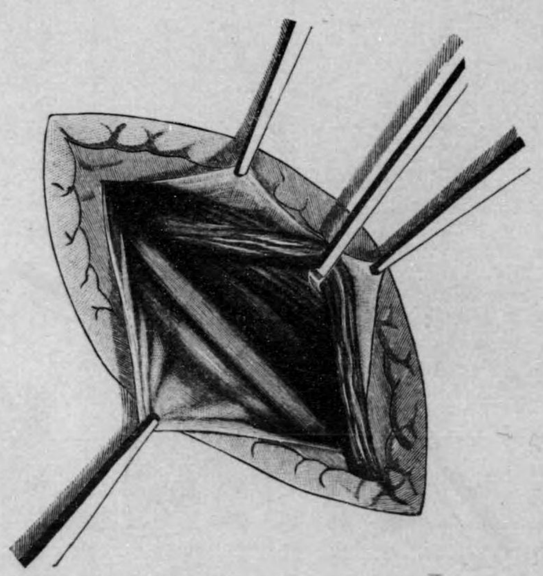

第七十三圖

(Bassiniノ法)

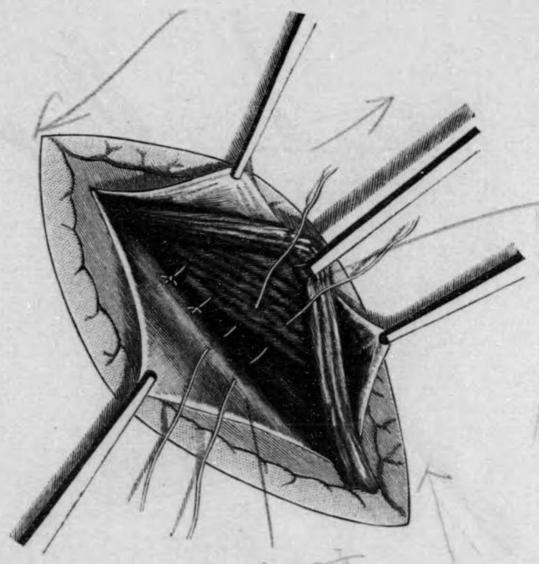

シテ、卽チ內鼠蹊輪ノ閉鎖及新鼠蹊管ノ作成ヲナスニ在リ。

先ヅ第七十三圖ノ如ク、鈍鉤或ハ綿紗ヲ以テ精系ヲ上內方ニ牽引シ、內鼠蹊輪ニ於テ其內上角ニ位置スル樣ニナスベシ。次デ剪刀或ハ鑷子ヲ以テ鼠蹊管內ノ脂肪及結締織ヲ總テ除去ス。之ニヨリ內斜腹筋、ブーバルト韌帶等ハ明瞭ニ手術野ニ現ハレ來ル。依テ第七十三圖ノ如ク、絹絲結節縫合ニヨリ、內鼠蹊輪上角ニ於テ精系ノ直下ヨリ縫合ヲ初ム。

第七十四圖

(Bassiniノ法)

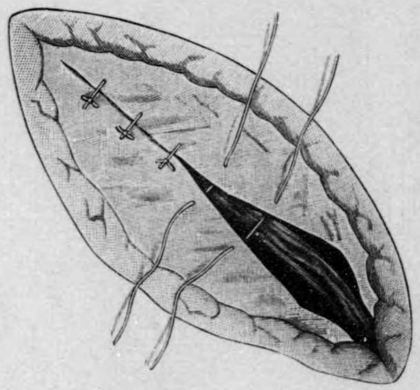

先ヅ精系ヲ十分內上方ニ牽引シ、內鼠蹊輪上角ニ密著セシメ、其直下ニ於テ內斜腹筋ニ針ヲ刺入シ、橫腹筋膜ヲ通ジ、體壁腹膜前ニ於テ內鼠蹊輪ノ內部ヲ經、外方ブーバルト韌帶ヲ衝キ、外斜腹筋腱膜ノ裏面ヲ衝キ出ス。斯クシテ漸次鼠蹊管ニ下ルヤ、之ニヨリ內斜腹筋ヲ腱狀光澤ヲ呈スルブーバルト韌帶ニ縫著スベシ。之ニヨリ作ラレタル新鼠蹊管後壁ハ卽チ內斜腹筋橫腹筋下緣、ブーバルト韌帶及外斜腹筋腱膜ノ該韌帶附著部ヨリ成リ、精系ハ其上部ニ於テ狹縮セラレタル小孔ニ變位ス。

斯クシテ後壁縫合成ルヤ、睾丸ヲ牽引シテ、此縫合線上ニ精系ヲ位置セシム。

第六段　次デ先キニ血管鉗子ニテ固定セル外斜腹筋ヲ中央ニ引キ寄セ、第七十四圖ノ如ク結節縫合ヲナシ、其內下角ニ於テ精系ニ對シ、新外鼠蹊輪ニ

第七十五圖

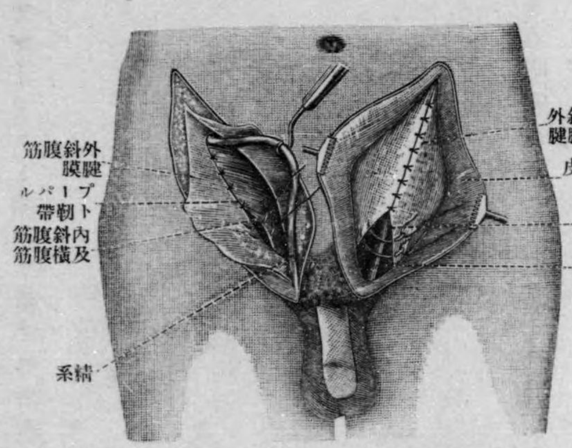

相當スル狹キ外斜腹筋腱膜破裂ヲ殘スベシ。此外斜腹筋腱膜縫合ハ卽チ新鼠蹊管ノ前壁ニシテ精系ヲ被覆ス。

第七段　十分止血結紮シタル後皮膚ノ結節縫合ヲ施スベシ。

Bassini ノ法ハ(イ)鼠蹊管ノ新設及方向變換(ロ)精系通過孔ノ狹小及變位ヲ主眼トナスコト上記ノ如シ。之ニヨリ互ニ接近シ遂ニ一ッノ腹輪孔トナリ、且ッ眞直位ヲ取リシ內外鼠蹊輪ハ、新タニ健康體ノ如ク互ニ遠ク離隔セラレ、且ッ生理的狀態ニ近ク斜位ヲ占ムルニ至ル。爲メニ前腹壁ハ强固トナリ、鼠蹊管ニ對スル腹壓ノ作用點ヲ變ジ、同時ニ內鼠蹊輪ノ狹小ハ、其內臟脫出ノ可能的機轉

ヲ防止シ得テ餘アリ。

要スルニ Bassini ノ法ハ現今一般ニ用ヒラルル法ニシテ、當時ニ於テスラ Bassini ハ二百十六人中一ッノ死亡者及再發者ヲ見ザリキ。其後二百五十一人ノ患者ニ於テ僅ニ七人ノ再發ヲ見シノミナリト云ヘリ。

一般ニ後章再發ノ條下ニ記載スル如ク、本法ハ再發率少ナク、精系及ヘルニア囊癒著スルモ、手術式ニ妨ゲナシ、然レドモ手術時間ハ他法ニ比シ比較的長ク、且ッ組織ヲ挫滅スル恐アリ。

Ludwig, Stinson ハ Bassini ノ法ニヨリ術後睾丸萎縮ヲ起セシコトヲ報ズ。是レ鼠蹊管新設ニ際シ、內斜腹筋ヲブールバルト靭帶ニ縫著スルガタメ大ナル緊張ヲ要シ、爲メニ內斜腹筋ヲ挫滅スルノミナラズ、精系ヲ甚ダシク壓迫スルコトアレバナリ。

(D) DLucas-Championniere (1892) 氏ハヘルニア囊剝離結紮ヲ最上部ニ於テ行ヒ、腹膜漏斗ノ形成ヲ除去センタメ、鼠蹊管ノ全長ニ亙リテ外斜腹筋腱膜ヲ切開シ、內鼠蹊輪ニ於ケルヘルニア囊ノ狀態ヲ能ク目擊シツツ、ヘルニア囊ヲ結紮切除シヘルニア門閉鎖ハ Czerny 氏法ノ如ク Pfeilernaht ニ據レリ。卽チ

Czerny 氏法ノ改良タルニ過ギズ。而シテ其法ノ簡單ナルト、精系ヲ生理的位置ニ置クコト等ヨリ、Czerny 氏法ト共ニ現今モ尚小兒ヘルニアニ應用ス。

コッヘル法

(E) Kocher ノ法コッヘルノ法ハ主トシテヘルニア囊ノ處置ニヨリ、同時ニヘルニア門ヲ閉鎖スルニアリ。而シテ氏ノ法ニ二種アリ、ヘルニア囊ノ側方轉位法及重疊轉位法是ナリ。

ヘルニア囊側方轉位法

一ヘルニア囊側方轉位法(1892) Die laterale Verlagerung des Bruchsackes

ヘルニア囊側方轉位法ハヘルニア囊結紮ニ化膿シ易キ絹絲ヲ用ヒズ、且ツ鼠蹊部ノ抵抗力ニ一大勢力ヲ有スル外斜腹筋腱膜ヲ切開セザルヲ特徴トス。

本法ハ次ノ七段ニ分ツ。

第一段　ブーバルト韌帶ニ平行シ、其外三分ノ一ニ至ル迄鼠蹊管上ニ斜切開ヲ施ス。

第二段　外斜腹筋腱膜ハ外上方ニ至ルマデ十分之ヲ露出セシムベシ。(第七十六圖)

第三段　ヘルニア囊ノ剝離內容還納ハ他氏ノ法ニ同ジ。

第四段　ブーバルト韌帶ノ中央ヨリ稍〻外方、且ツ內鼠蹊輪ノ少シク外上方ニ於テ外斜腹筋腱膜上ニ其纖維ノ方向ニ直交、或ハ平行スル一小切開ヲナスコト第七十六圖ノ如シ。

第五段　此小切開口ヨリ麥粒鉗子ヲ插入シ、外鼠蹊輪ニ出シヘルニア囊底ヲ攫ンデ之ヲ後退セシメ、ヘルニア囊ヲ小切開創ヨリ外方ニ引キ出スコト第七十七圖ノ如シ。或ハ七十八圖ノ如ク麥粒鉗子ニテヘルニア囊底ヲ攫ミ之ヲ外鼠蹊輪ヨリ鼠蹊管內ニ插入シ、先キニ切開セシ小切開孔ニ衝キ出ス

第七十六圖

(Kocher ノ法)

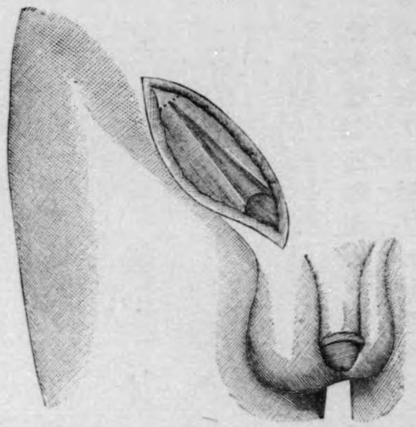

第七十七圖

(Kocher ノ法)

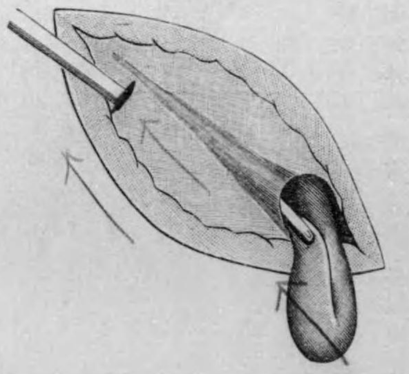

ベシ。

第六段　斯クシテ小切開口ヨリ引キ出シタルヘルニア嚢ハ小切開孔ヲ通ズル部ニ於テ、七十九圖ノ如ク一乃至二條ノ絹絲ニヨリ切開孔ニ縫著固定シタル後、ヘルニア嚢體ヲ外鼠蹊輪ニ向テ屈セシメ、外斜腹筋腱膜上(鼠蹊管

第七十八圖

(Kocherノ法)

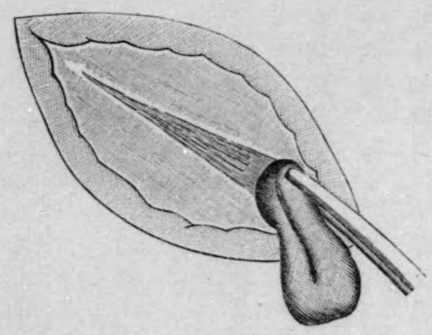

第七十九圖

(Kocherノ法)

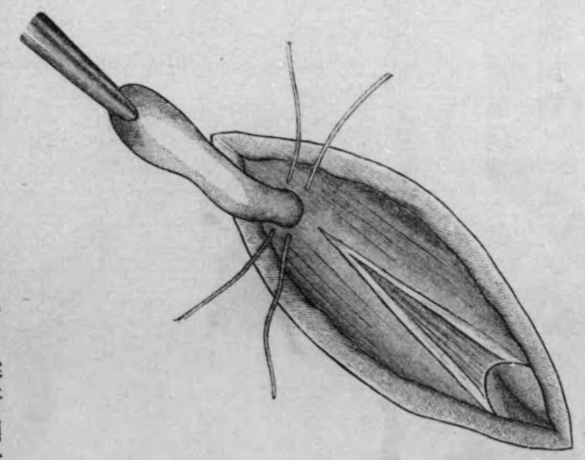

前壁上)ニ横ヘ、第八十圖ノ如ク二乃至三條ノ絹絲ニヨリ固定ス。

第七段　次ニ鼠蹊管前壁タル外斜腹筋腱膜上ニ於テ、第八十一圖ノ如ク四乃至五條ノ絹絲ヲ以テ箭狀縫合ヲ行フ。而シテ此縫合ハ一方必ズブーバルト靭帶ニ絲ヲ掛クベシ。又外鼠蹊輪ハ精系ヲ通ズルニ適當ナル空隙ヲ存シ他ハ脚間縫合ニヨリ縫閉スベシ。之ニヨリ鼠蹊管前壁ハ著シク短縮緊張シ且ッ鼠蹊管ハ狹隘トナル。

第八十圖

(Kocherノ法)

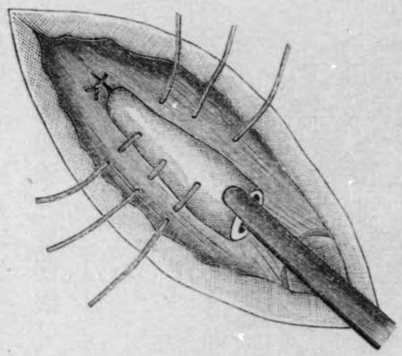

第八十一圖

(Kocherノ法)

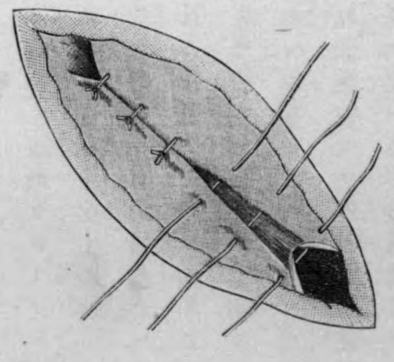

ヘルニア囊重疊症

二ヘルニア囊重疊法(1895) Die Invaginationsverlagerung des Bruchsackes

本法ハ舊法卽チ側方轉位法發表後 Kocher 氏ガ種々改良シタル後、新法トシテ發表シタルモノナリ。

第一段乃至第三段ハ舊法ニ同ジ。

第四段　十分周圍組織ヨリ剝離シ、內容ヲ完全ニ腹腔ニ還納セシメタル**ヘルニア**囊ハ Kocher 氏動脈鉗子ニ似タル有鉤屈曲セル細長キ鉗子ヲ以テ、**ヘルニア**囊底ヲ把持シ、第八十二圖ノ如ク**ヘルニア**囊ノ重疊スル樣外鼠蹊輪ヨリ外斜腹筋腱膜下ニ押シ込ミ、內鼠蹊輪ノ外上方トモ覺ボシキ部分ニ於テ、外斜腹筋腱膜ヲ押シ上グ。

第五段　內方ヨリ押シ上グ

第八十二圖

Kocher ノ法

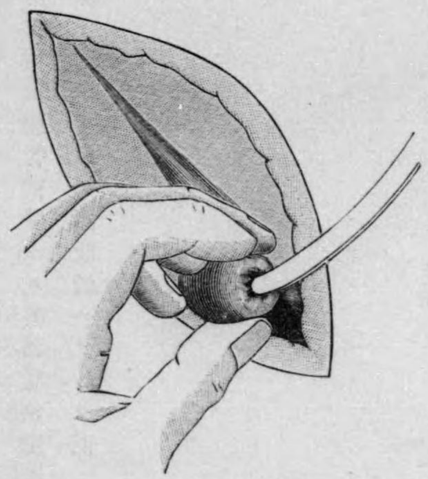

ラレタル部分ニ、外方ヨリ切開ヲ加ヘ、其切開創緣ハ血管鉗子ニテ固定シ、此切開口ヨリ鉗子ニテ把持セル**ヘルニア**囊尖端ヲ衝キ出シ、新タニ他ノ鉗子ニテ其尖端ヲ捕ヘ之ヲ切開口ヨリ引キ出シ、先キニ**ヘルニア**囊ヲ把持シテ鼠蹊管ニ插入セシ鉗子ハ**ヘルニア**囊ヲ見捨テ、外鼠蹊輪外ニ後退セシム(第八十三圖)。

第六段　引キ出シタル**ヘルニア**囊ハ、第八十四圖ノ如ク其切開口ニ於テ、一乃至二絲ニヨリ固定シ、更ニ之ヲ外斜腹筋腱膜上ニ換ヘ縫著セシム。

第七段　前法第七段ト同樣、外斜腹筋腱膜ノ箭狀縫合ヲナス(第八十一圖參照)。

第八十三圖

Kocher ノ法

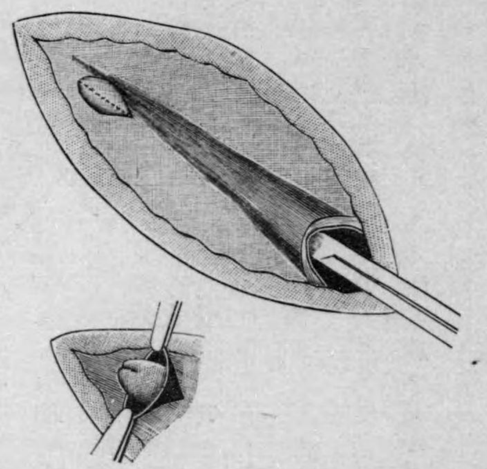

第八十四圖

Kocher ノ法

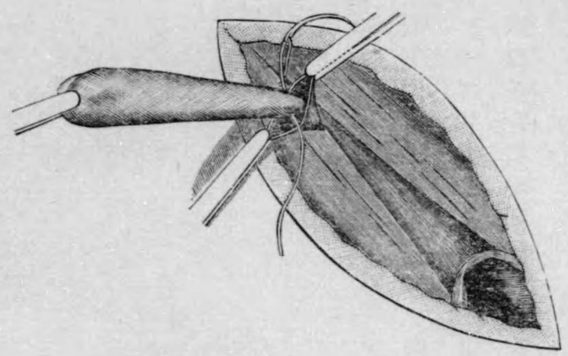

コッヘル氏新、舊二法ハ Bassini 氏法ニ比シ、手術時間短カク且ツ組織ヲ挫滅スルコト少ナキモ、內鼠蹊輪ニ對スル處置ヲ缺クヲ以テ、腹膜漏斗ヲ還殘シ易ク又轉位重疊セルヘルニア囊頸ノ弛緩ノタメ其再發率稍〻多シ。時ニ轉位屈曲部ニ於テヘルニア囊ノ壞死シタル例ヲ報ゼシ人アリ。一般ニヘルニア囊剝離困難ナルモノ及ビ巨大ナルヘルニアニハ應用シ難シ。

爾他ノ手術式

Czerny ノ法 Macewen ノ法 Kocher ノ法

Bassini ノ法ニ次デ其模擬法尠ナカラズ。

フェスレルノ法

(F) フェスレルノ法。Kocher ノ法ニ加フルニ、直腹筋膜ヲブーバルト韌帶ニ縫著スルコトヲ必要ナリトセリ。

ヨン子スコ等ノ法

(G) ヨン子スコ・スチンソン・レエー・ウイラール等ノ法。是等ノ法ハバッシニーノ法ヲ改良シ、精系ヲシテ腹膜ト横腹筋膜間ヲ通ジテ、直腹筋外緣ニ至ラシメ初メテ腹壁筋外ニ出セリ。

子ラトンノ法

(H) 子ラトンノ法。氏ハ恥骨縫際部ニ一時的小溝ヲ穿チテ精系ヲ通ゼシメ次デ整形的骨瓣ヲ整復シテ、此小溝ヲ孔ト變ゼントスル法ヲ試ミタリ。

ベルンハルトノ法

(I) ベルンハルトノ法。氏ハヘルニア囊ニ一小孔ヲ穿チテ、睾丸精系ヲ腹腔內ニ收メ、ヘルニア門ハ全然之ヲ閉鎖スルコトヲ賞揚シタリ。

ブレン子ルノ法

(J) ブレン子ルノ法。氏ハバッシニー法ノ新鼠蹊管後壁ハ內斜腹筋ヲブーバルト韌帶ニ縫著セシムル際、大ナル緊張ノタメ組織ヲ軟弱ナラシムル恐アルヲ以テ、此際ブーバルト韌帶ノ代リニ擧睾筋ヲ應用シ、內斜腹筋ト共ニ新鼠蹊管後壁トナセリ。氏ハ此方法ニヨリ二百五十一人ニ施術シ、再發ニ就テ明瞭ナルモノ百六十九人ノ內、五・九%ノ再發率ヲ算セリト云フ。

ドレスマンノ法

(K) ドレスマン Dresmann ノ法 (medizinische Klinik No. 50. 1912.) 氏ハバッシニーノ法ニ類スル一法ヲ公ニセリ。

即チバッシニー氏法ハ鼠蹊管ノ新設ニヨリテ、鼠蹊部筋層ハ强韌トナレドモ

精系ハ内鼠蹊輪ノ上角ニ轉位セラレタルノミナルヲ以テ、腹壓ノ内鼠蹊輪ニ作用スル關係ハ毫モ從前ト異ナラズ、從テ此腹壓ノ作用異ナル精系ノ通路ハ、假令ヒ狹小セラレシト雖モ、尚再發ニ向ツテ全然基礎ヲ除去セシト云フ能ハズ。仍テ氏ハ第八十六圖ノ如ク外斜腹筋腱膜切開ヲ鼠蹊管ト平行セズ、其上端ハ内鼠蹊輪ノ遙カニ内方ニ位スル樣ニシ、バッシニー氏法ニヨリ内鼠蹊輪上角ヨリ出デ來ル精系ヲ、尚一層上方ニ向ハシメ、然ル後初メテ鼠蹊管ニ下降スル樣ニナセリ。之ニヨリ腹壓ノ作用ス

第八十五圖

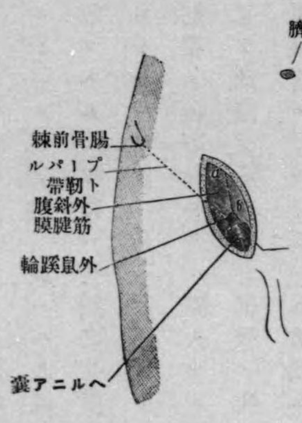

第八十六圖

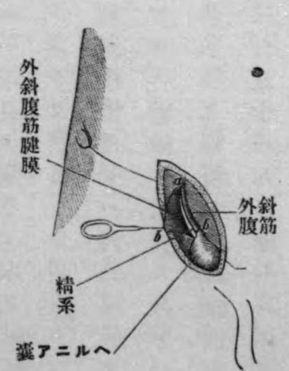

第八十七圖

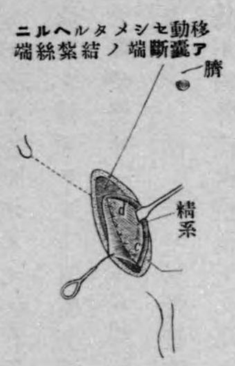

ル方向ハ鼠蹊管ト一致セズ、精系ハ内鼠蹊輪ヲ出デ、一度ビ上方ニ屈シ、然ル後鼠蹊管ニ出デ來ルナリ。

本邦ニ於テモ幾多ノ改良法及新考案ヲ凝セシモノ尠ナカラズ。

本田忠夫氏ノ法

(L) 本多忠夫氏ノ法（明治三十七年）　氏ハバッシニーノ法ニ小修正ヲ加ヘタリ。卽チヘルニア囊ヲ輕ク捻轉シ、之ヲ二分シテ結紮切除シ、其斷端ヲ左指ニテ固定シ、左手ニテ其周圍腹膜ヲ横腹筋膜ヨリ剝離シ、先キニ結紮セル二條ノ同長ノ絹絲ハ之ヲ内鼠蹊輪内ニ於テ腹壁内面ヨリ外斜腹筋腱膜上ニ衝キ通シ、茲ニテ結紮ヲ施シ、以下バッシニーノ法ニヨリ鼠蹊管ヲ閉シタリ。

余ノ法

(M) 余ノ法　余ハ本多氏ト同一法ヲ Macewen ノ法ニ加味セリ。卽チ團塊狀ニ縮小セルヘルニア囊ヲ更ニ長キ絹絲ニテ結紮シ、其絹絲ノ兩端ヲ同長ナラシメ、内鼠蹊輪ニ於ケル體壁腹膜ヲ十分剝離シ絹絲ノ兩端ヲ内鼠蹊輪外上方ニ於テ、腹内ヨリ外斜腹筋腱膜上ニ衝キ出シ、團塊狀ニナシタルヘルニア囊ヲ内鼠蹊輪内ニ插入シツツ、此二本ノ絹絲ヲ該腱膜上ニ緊縛固定シ、鼠蹊管及ヘルニア門ハ Macewen ノ法ニヨリ、之ヲ閉鎖ス。ヘルニア囊剝離困難ナル時ハ、ヘルニア囊ヲ斯ク團塊狀ニ纏絡セズ、單純ニ結紮切除シ、其斷端ハ更

ニ之ニ埋沒縫合ヲ施シ、腹膜漏斗ノ遺殘ヲ豫防セリ。

山下隆氏ノ法

(N) 山下隆氏ノ法(第二回日本外科學會雜誌原著ノ儘轉載ス)

大體ニ於テ Bassini ノ法ニ似タレドモ、之ヨリ一層簡單ナルモノトス。卽チ其法小兒又ハ大人ニテモ、ヘルニア門ノ小ナルモノニシテ、未ダ嵌頓ナキモノニ於テハ、先ヅ指頭ヲ以テ其門口ヲ探リ、其中心ニ添テプーパルト韌帶及精系ノ方向ニ從テ、斜ニ上下ニ切開スルコト約四仙迷(小兒)乃至七仙迷(大人)筋膜ヲモ切開シテ止血ノ後、鉤ヲ以テ兩方ニ排開シ、精系ヲ損セザル樣、順次ニ深部ニ切開ヲ進ムルトキハ、外鼠蹊輪ヨリ出ル腹膜鞘狀突起、卽チヘルニア囊頸ハ一種ノ純白色ヲ呈シ、容易ニ之ヲ認メ得ベシ。是ニ於テ此囊壁ヲ有鈎ピンセット」ヲ以テ、兩方ニ高擧セシメ、之ヲ縱徑ニ切開スルコト一乃至二仙迷、次デ左示指頭ヲ之ニ插入シテ囊ノ大小及門ノ廣狹ヲ觸知シ、次ニ此囊內ニ指ヲ插入シタル儘指ノ透見ヲ目的トシテ囊壁ノ周圍組織ヲ、先ヅ精系ヲ伴ハザル一側ヨリ鈍性ニ剝離スルコト囊底ニ向ツテ二乃至三仙迷、而シテ囊壁ヲ橫徑ニ切斷シ、其中心端ヲ「ピンセット」或ハ鉗子ヲ以テ提起シ、精系トノ密著面ヲ上方ニ向ツテ剝離スレバ、鼠蹊管ヨリ內鼠蹊輪及尙深部迄、指頭ヲ以テ稍容易ニ剝離スルコトヲ得ベシ。於是小ナルモノハ其莢狀突起ヲ內鼠蹊輪ヨリ十分外方ニ牽引シ、尙周圍ノ組織ヲ十分均等ニ剝離シ、而シテ細絹絲ヲ以テ其根部ヲ一個ノ中心ヲ貫通シタル纏絡結紮ヲ施シ、其直前ニ於テ剝離シタル囊頸ヲ切除スレバ、直ニ此結紮部

ハ腹內ニ陷入ス、而シテ陰囊內ニアルヘルニア囊ハ剝離セズシテ曠置スルナリ。若シヘルニア門廣濶ナルカ、或ハ嵌頓シタルモノニアリテハ、鼠蹊管ニ沿フテ腹筋ノ全層ヲ外上方ニ向ツテ尙多ク切開シ、腹膜ノ切開ヲモ擴大シ、前述ノ纏絡結紮ニ加フルニ纏絡縫合ヲ以テ腹膜ヲ閉鎖ス。但シ此結紮又ハ縫合ノ際、剝離シタルヘルニア囊頸ヲ前方(仰臥位置ナレバ上方ト云フベシ)ニ十分牽引シツツ施スコトヲ忘ルベカラズ。是レ余ガ式ト他式ト異ナル特色ナリトス。然ラザルトキハ、後日此部弛緩シ、又凹陷ヲ生ズルノ恐アリ。若シ又然ラズシテ縫合針ヲ深ク刺入スル時ハ、內臟ト共ニ縫著スルノ恐アリ。現ニ今回某氏ノ回答ニモ Kocher ノ式ヲ施シテ此誤リヲ生ジ、腸管ヲ共ニ縫著シテ死ニ至ラシメシコトヲ剖見ニヨリテ知リタリト云フ。是レ某氏ニ向ツテ其非ヲ飾ラズ、後者ヲ戒メラルルヲ多謝スル所ナリ、而シテ此際腹膜ヲ筋層ニ縫著スルモノアレドモ、是レ實際有害無用ノコトト思考ス。如何トナレバ、此莢狀突起部ノ腹膜ハ、他ノ部分ヨリハ比較的强韌ナレバ、單ニ腹膜ノミ結紮或ハ縫合ヲナスモ、能ク完全ニ癒著シ、外面ハ直チニ筋層ト癒著シテ、後チ强壁ヲ作ルニ十分ナルベケレバナリ。

嵌頓シタルモノノ皮膚切開ニハ、其門ノ中心ト思フ所ヲ觸診シテ推知シ、其中央ニ於テ上下ニ切開スルコト前述ノ如シ。ヘルニア囊ヲ切開シテ滲出液ヲ洩シ、其內容ヲ檢シ、後門ヲ上外方ニ切開シテ還納ヲ圖ルベシ。此際腸管ノ鬱血變色スルモ、還納スレバ日ヲ經テ同生スルモノナリ。余ハ未ダ一回モ切除ノ必要ニ遭遇セシコトナシ。若シ大網膜ニシテ變色甚

ダシキ時ハ、余ハ毎常之ヲ切除セリ。是レ却ツテ安全ナルガ如シ。斯クノ如ク還納セシメテ後門ヲ閉鎖スルハ前述ノ如ク嚢ノ一部ヲ剝離切斷シテ經絡縫合ヲ以テスベシ。

皮膚縫合ハ小兒又ハ小ナル**ヘルニア**ニアリテハ、余ハ筋層ヲ縫合セズ、唯其組織ヲ可成的收合セシメ、直ニ外皮ヲ縫合シ、全ク之ヲ閉鎖シ、縫合絲上ニハ**ヨードフォルム**、**コロヂウム**ヲ塗布シテ殺菌材料ヲ以テ繃帶ヲ施スナリ。**コロヂウム**ヲ塗布スルコトハ頗ル有效ニシテ、此部ノ繃帶ハ僅微ナル身體動搖ニモ轉移シ易キモノナレバ、殊ニ小兒ノ如キハ尿ノ滲潤ヲ防ギ、之ニヨリ必ズ第一期癒合ヲ助ケシムルモノナリ。

普通**ヘルニア**ニハ大ナルモノニ於テモ、又前陳ノ如ク單ニ縫合シテ皮創ヲ完ク閉鎖シ、筋層ノ縫合卽チ深縫合ヲ行ハズ、予嘗テ Bassini 式ニ由ツテ手術セシ患者、發炎セシヲ以テ皮縫ヲ解キテ檢セシニ、鼠蹊管ノ前壁ヲ縫合シタル括約强キタメ、靭帶纖維ノ一部壞死ニ陷リタルヲ實驗セリ。思フニ此部ノ組織細靭ニシテ、血管ニ乏シキヲ以テ、容易ニ壞死ニ陷ルノ傾キアルモノナルベシ。

他ノ式ト予ノ式トノ優劣比較

一、Bassini 氏ハ陰囊マデ延長セル**ヘルニア**囊ヲ全部剝離スルモノナレバ時間ヲ要スルコト多シ。予ノ式ハ其半分乃至三分ノ二ヲ以テ足ル。

二、Bassini 及 Kocher 式ハ精系血管ヲ損スルコト多ク、從テ術後陰囊鬱血腫脹等ヲ來スコトアリ。予ノ式ハ此患ナシ。

三、Kocher 氏ハ新舊共ニ複雜ナレバ、從テ尙一層時間ヲ要シ、且不熟ナル時ハ內臟ヲ共ニ縫著スルノ危險アリ。予ノ式ハ簡單ニシテ此患ナク又習熟シ易シ。

四、Bassini 及 Kocher 式ハ**ヘルニア**門ニ於テ囊頸ヲ捻轉式ハ轉移スルモノナルガ故ニ、後來弛緩或ハ皺襞ヲ生ズル恐アリ。予ノ式ハ腹膜ヲ十分牽引緊張シテ結紮或ハ縫合スルモノナレバ此疑ナシ。

五、木村博士ノ式ハ小**ヘルニア**ニハ適スレドモ、嵌頓シタルモノニハ不適ナルベシ。且上下ニ走ル血管ヲ切斷スルコト多シ。予ノ式ハ小大別ナク嵌頓シタルモノニモ皆同一ニ施シ得ベシ、從テ熟達シ易ク、血管ヲ切斷スルコトモ少ナシ。

六、木村博士ノ式ハ小**ヘルニア**ニモ對孔ヲ設ケラルルニヨリ、治癒ノ經過永シ。予ノ式ハ經過短カク、小ナルモノハ一週ニシテ治ス。

木村孝藏氏ノ法

(O) 木村孝藏氏ノ法

第八回日本外科學會雜誌原著ノ儘轉載ス

茲ニ述ベントスルモノハ、予ガ明治三十七年考案シテ實施セル手術ナリ。從來ノ手術ハ**ヘルニア**ヲ外方ヨリ閉塞ス。余ハ之ヲ內方ヨリ閉ヅルヲ適當トシ、其主意ニ基テ企テタルモノナリ。

術式　プーパルト氏靭帶ノ上方一・五乃至二指橫徑ニ於テ靭帶ニ併行シ、內端ハ直腹筋ニ及ブ迄切開シ、腹膜下脂肪組織ニ達シテ止血ヲナス。下腹動脈ハ之ヲ內方又ハ外方ニ出シテ其損傷ヲ避ケ、然ル後皮下ヨリ**ヘルニア**囊ノ周圍ヲ指ニテ一周スレバ精系ニ觸ル。此際ヘ

ルニアヲ還納セザル方手術ニ容易ナリトス。精系ヲ觸レナバ、之ヲ指端ニテ囊ヨリ剝離シ、囊頸ヲ把持シテ牽引スレバ全ク精系ヲ剝離スルヲ得可シ。之ハ時トシテ稍〻困難ナルコトアリ然ル時ハ、腹腔ニ穴ヲ作リテ指ヲ插入シ、之ヲ案内トシテ剝離ス。斯クシテヘルニア囊ハ拔去スルコトヲ得。ヘルニア頸ヲ剝離スル事困難ナル時ハ、能フ限リ頸部ヲ取リ去リテ餘ハ放置ス。何トナレバ頸部ヲ殘シ置クヨリモ、精系ヲ損傷スルノ危險大ナル事ヲ恐ルルヲ以テナリ。

次ニ囊頸ヲ半バ切リ鉗子ヲ以テ囊底ヲ把ミ之ヲ引キテ翻轉セシメ、之ニ「タンポン」ヲ入レ囊ノ大部分ヲ截除シ、囊頸ヲ縫合スルニ先ダチ、腹膜ニ小切開ヲ加フルカ、或ハ囊頸ノ切開口ヲ擴張シテ腹腔ヲ檢ス。此際案外ノ所見アル事屢〻ニシテ大網ノ骨盤ニ癒著セルモノ、又大網ノヘルニア囊ニ癒著セルモノ等ヲ見タリ。從來ノ手術ニテハヘルニア門ヨリ指ヲ送リ、觸知スルニ過ギザリシガ、余ノ術式ニテハ之ヲ視察シ得ル利益アリ。玆ニ於テ腹膜ヲ縫合シ筋層ヲ鼠蹊靭帶ニ縫合ス。之ニ依リ腹壁ヲ厚クシ、內鼠蹊ヘルニアヲ豫防シ得。余ハ此手術ニヨリ未ダ一回モ下腹動脈ヲ損傷セル事ナシ、斯クテヘルニア門ヲ內方ヨリ閉塞シ、腹壁ハ二列次縫合ヲ以テ閉ヂ。二週間ノ安靜ヲ保タシメ、三週間ニ及ンデ退院ヲ許ス。

此術式ノ利益トスル點ヲ述ブレバ(一)鼠蹊ヘルニアハ特別ノ場合ノ外、直接生命ノ危險ヲ來スモノニアラズ。故ニ之ニ關スル手術ハ亦タ生命ニ危險ヲ來ス患アル可カラズ。然ルニ腹腔ヲ開クハ今日ニ於テハ毫モ恐ル可キナシ。加之、內部ヲ熟視シテ、癒著其他一切ノ變狀ヲ檢シ、危險ヲ豫メ防ギ得ルノ利益アリ。(二)再發ハ筋膜ガ漏斗狀陷凹ヲ殘ス者ニ多ク、コッヘル氏バッシニー氏法ニテモ漏斗狀陷沒ヲ免ルル能ハズ。然ルニ余ノ術式ニ因レバ內方ヨリ閉ヂルガ故ニ此恐ナク。且ツ薄キ腹壁ハ隨意ニ筋肉ヲ以テ厚クシ內鼠蹊ヘルニアノ豫防トナル。(三)ヘルニア根治手術ノ行ハレシ以來、膀胱、直腸等ノ外傷著シク增加セルハ、之ヲ暗裏ニ手術ヲ行フガ爲ナリ。然ルニ余ガ手術ハ視ツツ之ヲ行フガ故ニ、偶然ノ外傷ヲ避ケ尙癒著アル場合ニ因テ起ル內嵌頓ヲ豫防シ得ルノ利益アリ。(四)簡單ナル點ニ於テハバッシニー氏法ニ及バザルヤノ感アレドモ、熟練スレバ目的ヲ遂グル事容易ナリ。

適應症一二歲ノ小兒ヲ除ク外、何レノヘルニアニモ行フヲ得。是レヘルニアガ全ク無害ノモノニ非ラザルヲ以テナリ。老人ニテ生殖器萎縮セルモノノ外、精系ヲ傷クレバ續發的障碍アルモ、予ノ術式ニ從ヘバ全然此憂ナシ。尙ホ予ハ之ヲ股ヘルニアニ適用シテ好果ヲ得タリ。

波多腰正雄氏ノ法

(P) 波多正腰雄氏ノ法

第十三回日本外科學會雜誌原著ノ儘轉載

余等ハ嵌頓シ居ラザル外鼠蹊ヘルニアノ手術的療法トシテ次ノ如キ方法ヲ試ミ、能ク根治ノ目的ヲ遂シ、且ツ何等ノ障碍ヲモ伴ハザルコトヲ確メタリ。卽チ

(第一節)コッヘル氏手術ノ場合ノ如ク、皮膚ヲ切開シ外斜腹筋筋膜ヲ露出シ、上方ハ後鼠蹊輪(A. inguinalis subcutaneus)ノアルベキ部、下方ハ明白ニ前鼠蹊輪(A. inguinalis abdominalis)ノ上下ノ脚(Crus inferius et. Superius)及ビクーパー氏筋膜(Fascia externa Cooperi)ヲ目擊シ得ル如ク、手術野

ヲ展開ス。故ニ此段ハ全然コッヘル氏手術ノ場合ト同様ナリ。

(第二節)後鼠蹊輪ノアルベキ部ニ於テ外斜腹筋筋膜ヲ其主ナル纖維ノ方向ト一致シ、約三乃至四仙迷ヲ切開シ、此切開口ヨリ内外斜腹筋ノ纖維ヲ鈍性ニ擴開シ、深部ニ於テ後鼠蹊輪ニ到達シ、此部ヲ手術野中ニ露出ス。而シテ此後鼠蹊輪ノアル可キ部ハ、大凡觸診上抵抗ノ相違ニヨリテ判定スルコトヲ得レドモ、其然ラザル場合ニ於テモ、亦左右ノ腸骨前上棘結合線ヨリ二乃至三指横徑下方ニ於テ、之レト平行スル線ガプーパルト氏靭帶中央部ノ上方ニテ、鼠蹊管ノ方向線ト交叉スル部位ニ於テ行ヘバ、多クハ誤リナク其目的ヲ達スルコトヲ得ベシ。即チ筋層ヲ分チテ後鼠蹊輪ヲ露出シ、ヘルニア嚢ヲ直接ニ其頸部ニ於テ捕フルモノニシテ、此段ハ木村博士ノ術式ト同様ナリ。

(第三節)ヘルニア嚢頸ノミヲ精系ヨリ遊離セシメテ横ニ離斷シ、其腹腔端ハ結紮ニヨリテ閉鎖シ、且ツ此際十分上方迄附近ノ腹膜ヲ可動性トナス。之ニ反シヘルニア嚢ノ切斷端ハ全然開放性ニ放置シ、決シテ此中ヘ鉗子乃至ガーゼヲ插入スルコトナク、又斷端ヲ結紮セズ、全然手ヲ觸ルルコトナシ。

(第四節)雙方ニ擴開シタル腹壁ノ筋層全部ヲ、鈍鉤ヲ以テ兩方ニ擧上スル時ハ、内外斜腹筋及横腹筋ハ外方ニ於テハプーパルト氏靭帶ニ附著シ、内上方ニ於テハヘッセルバッア氏靭帶(Lig interfoveolare Hesselbachii)ノ内方ニシテ、下腹壁動脈同靜脈(A. u. V. epigastrica inferior)ノ外方ニ於テスピーゲル氏線(Linea Spigeri)ニ沿ヒ附著シ、靭帶ニ移行シ居ルガ故ニ、何レモ筋層ヲ擧上シツツ内面ヨリプーパルト氏靭帶ノ部分及スピーゲル氏線部ノ靭帶ニ縫合絲ヲ通ジ、精系ノ前方ニ於テ唯一ツノ結紮縫合ニヨリ雙方ヲ密著セシム。之ニヨリテ余等ハヘルニア嚢ヲ切斷シタル部位、即チ後鼠蹊輪ノ異常ニ擴大セラレタル部分ヲ狹小ナラシメ以テ生理的狀態ニ持チ來スナリ。

(第五節)擴開シタル筋層ヲ以前ノ如ク整頓シ、鼠蹊管ノ外壁ニ沿フテコッヘル氏手術ノ場合ノ如ク所謂管縫合(Canalnaht)ヲ行ヒ、同時ニ筋膜ノ切開口ヲ閉鎖ス。然シテ此縫合ハ下方ニ及ブ程有效ニシテ、特ニ其最後ノモノハ、内下方ニ於テ前鼠蹊輪ヲ形成スル上下ノ脚ノ間隔ヲ狹小ナラシムルモノニシテ、余等ハ通常恥骨結節(Tuberculum pubicum)ヨリ約一乃至二仙迷外方ニ於テプーパルト氏靭帶ニ絲ヲ通ジ、一方ハ恥骨縫際ノ上方、同ジク二乃至三仙迷ノ部ニ於テ直腹筋鞘(Rectuscheide)ノ外緣ニ絲ヲ通シテ縫合ヲ確實ニシ、前鼠蹊輪ヲ精系ノ前方ニ於テ狹小ナラシム。

(第六節)皮膚ヲ縫合ス。然レドモ排液法(Drainage)ハ通常用フルコトナシ。

惟テ、一般外科的手術ハ能ク根治ノ目的ヲ達シ、且ツ再發ナカラシムルハ勿論ナレドモ、猶理想トシテ、又原則トシテ、次ノ如キ諸點ヲ顧慮セザルベカラズ。即チ

(一)暗所ニ於ケル手術ヲ避クベキ事。

(二)生理的狀態ヲ破ラザル樣注意スル事。

(三)新創面ニ化膿ノ危險ヲ與ヘザル事。

(四)副傷害(Nebenverletzung)ヲ與ヘザル事。

等是ナリ。今コッヘル氏ノ Invaginations methode ヲ見ルニ、暗所ニ於テ操作スルノ嫌ナキニ非ズ卽チヘルニア鉗子ヲ深ク腹腔中ニ插入シ、以テ腹壁ノ一部ヲ後方ヨリ前方ニ向ッテ衝キ上グルコトハ、誠ニ不安心ナル操作ト思考セザルヲ得ズ。且ツヘルニア囊翻轉ノ必要上、强テ囊ヲ精系ヨリ剝離シ、又强テ頸部ヲ牽出シ、緊張シツツ剝離スルガ故ニ、精系ニ副傷害ヲ與ヘタル場合少ナカラズ。卽チ是等ノ諸點ニ於テ、コッヘル氏手術式ハ外科的手術ノ理想及原則ニ副ハザルノミナラズ、尙此術式ニ於テハ直接ニ後鼠蹊輪ヲ處置スベキ手段ニ於テ不備ナリ。

パッシニー氏手術ニ於テモ、亦ヘルニア囊ヲ精系ヨリ剝離シ、之ヲ切除スルモノナレバ、精系ニ副傷害ヲ與フルコト勿論ニシテ、余等ハ或ル場合ニヘルニア囊ノ下部ニ精系ガ扇子ノ骨ノ如ク擴ガリテ附著シ、之ヲ剝離シタル後、遂ニ睾丸ヲ抽出スルノ必要ニ迫ラレタルヲ經驗セリ。加之、パッシニー氏法ニ在テハ、精系ハ外斜腹筋筋膜ノ直下ニ其位置ヲ變更セラレ本來ノ鼠蹊管ハ全然閉鎖セラレ、生理的狀態ヲ破壞スルモノナリ。是等ノ點ニ於テパッシニー氏術式モ亦外科手術ノ原則ニ副ハルモノト稱スルヲ得ズ、先年發表セラレタル木村博士ノ術式ハ、ヘルニア囊頸部ニ於テ直接之ヲ露出シ處置スルノ點ニ於テハ、甚ダ推賞スベキ方法ナリ。然レドモ囊ノ一部ヲ切除シ、殘部ノ囊內ニ麥粒鉗子ヲ插入シ、陰囊ニ小對孔ヲ造リテ「タンポン」ヲ插入スルノ一段ハ、之ニヨリテ强テヘルニア囊內ニ炎症ヲ起サシメ、且細菌ノ傳染ニ好機ヲ與フルモノニシテ、無菌的處置ニ於テ缺クル所ヲ生ズルモノトセザルヲ得ズ。何ントナレバ、陰囊ノ如キハ決シテ絕對的無菌トナシ得ザルノミナラズ、一方ヘルニア囊ノ如キ漿液膜ハ、甚ダ良好ナル培養基ナルガ故ニ、自然化膿ノ危險ニ曝露サレ易キヲ以テナリ。尙木村氏法ニ於テハ精系ハ新タニ縫合ニヨリテ形成セラレタル腹筋ノ管中ニ包埋セラレ、從テ其生理的位置ヲ轉ズルモノナリ。卽チパッシニー氏法ニ在リテハ精系ハ外斜腹筋々膜ト外斜腹筋纖維トノ間ヘ轉位シ、木村氏法ニ於テハ、主トシテ精系ハ內斜腹筋ノ二重ニナレルモノノ中ヘ埋沒スルモノニシテ、何レモ生理的狀態ヨリ離ルルモノナリ。

抑モ鼠蹊管ハ外方ヨリ內方ニ向ッテ斜ニ下降シ居ルノミナラズ、又腹壁ヲ後方ヨリ前方ニ向ッテ斜メニ貫通シ居ルモノナレバ、前鼠蹊輪ヲ適當ニ狹小ナラシメンガタメニハ、之ヲ前方卽チ皮下ニ於テ、外斜腹筋膜ノ側ヨリ行フヲ以テ確實且ツ容易ナリトス。之レ恰モ後鼠蹊輪ヲ所置スルト同一轍ナリ。然ルニ木村氏法ニ於ケル皮膚切開ニヨルトキハ、前鼠蹊輪ハ手術野中ニ露出セラレズ、是等ノ理由ニヨリ鼠蹊管ノ下半部、特ニ必要ナル前鼠蹊輪ノ適當ナル所置ハ此術式ニ於テハ完全ニ施行シ難キモノナリ。是等ノ點ニ於テ此術式モ亦外科手術ノ原則ニ一致セザル所アルノミナラズ、其 Radicalität ニ於テ技術實行上ノ不便ト困難トガ伴フモノト考ヘラル。後鼠蹊輪ハ腹腔ニ近ク。其前壁ハ數層ノ筋肉及筋膜ヲ以テ被覆セラルレドモ、前鼠蹊輪ハ皮下ニ近ク、直チニ前方ヨリ之ヲ見ルコトヲ得、從テ此

兩鼠蹊輪ヲ所置スルニ際シテハ、各々其趣ヲ異ニシ、一ハ後方ヨリ、一ハ前方ヨリスルヲ以テ、合理的ニシテコッヘル氏法ノ如ク之ヲ前方ノミヨリ所置シ、木村氏法ノ如ク之ヲ後方ヨリノミ處置セント試ミルハ、何レモ不備ノ點アルモノトセザルヲ得ズ。由リテ余等ノ前記各手術中ノ最モ優秀ナル諸點ヲ採用シ、且ツ之レニ後鼠蹊輪ヲ生理的狀態ニ於テ適當ニ狹小ナラシムルノ一項ヲ加味シ、手術ノ原則ニ向テ合理的ナル此術式ヲ試ミタリ。且ツ此手術ニ於テ余等ハ原則トシテ**ヘルニア**囊ヲ切除シ、或ハ剝離シ、若シクハ之レニ**タンポン**ヲ插入スル等一切ノ手段ヲ行フコトナク、唯ダ單ニ其頸部ニ於テ切斷スルノミニシテ、其他ハ全然 Noli me tangere ニテ放置スルナリ。余等ハ今尙ホ四五例ノ患者ニ此術式ヲ應用シタルノミナレドモ、其一例ノ如キハ術後殆ンド一年ヲ經タル今日何等ノ障碍ヲモ來サザルナリ。

尙氏ハ第十四回日本外科學會ニ於テ、昨年來多數ノ患者ニ此法ヲ試ミ何等障碍ナキノミナラズ、其法ノ益、外科手術トシテ合理的ナルコトヲ述ベ。桑原下學氏ハ本法ハ小兒**ヘルニア**ニ適シ大人**ヘルニア**ニシテ**ヘルニア**帶久用者ニハ不適當ナリトセリ。尙ブーバルト靭帶トスピーゲル線トノ縫著ハ一絲ニ止メズ、尙數針ニヨリ縫合スルヲ良トセリ。

巨大ナル外鼠蹊ヘルニアノ根治手術式

巨大ナル外鼠蹊ヘルニアノ根治手術式

老人ニ於テ屢〻實驗スル巨大ナル外鼠蹊ヘルニアハ根治手術ノ適應症ナラズ。然レドモ斯カルモノニ於テ、勞働、歩行等ノ障碍ヲ訴フル時、又ハ偶發症ノ頻發スル場合ニ於テハ、之ヲ根治手術適應症トナシ手術ヲ要スルコト論ヲ俟タズ。

手術ノ準備　手術數日前ヨリ患者ヲ骨盤高位ニ臥牀セシメ、毎日灌腸ヲ命ジ手ヲ以テ出來得ル丈内容ノ還納ヲ圖ルベシ。

老人ハ尿道狹窄症、攝護腺肥大症ヲ患フモノ多キヲ以テ、豫メ排尿障碍ノ有無ヲ精檢シ置クヲ要ス。

麻醉　麻醉ハ局所麻醉ヲ以テ足レリトス。此際 Braun 氏法ニ加フルニ、會陰部及大腿内面ヨリ陰囊皮膚ニ吻合スル神經枝ノ麻痹ヲ圖ルガタメ、此處ニ二三ノ浸潤麻醉ヲ行フベシ。

手術式　(一)切開ハ其大サニ從ヒ之ヲ定ムベキモ、巨大ナルモノニ於テハ嵌頓**ヘルニア**ノ切開ト同ジク、**ヘルニア**腫瘍上ニ亙ル切開ヲ行フベシ。

(二)ヘルニア嚢ハ通常肥厚シ、癒著著シク、從テ剝離困難ナルヲ常トス。斯カル際強テ剝離スル時ハ、後出血ノ爲メ血腫ヲ生ジ、治癒期ヲ妨グル恐アリ。故ニヘルニア嚢ハ強テ其全部ニ亙リテ行ハズ、唯ヘルニア門ノ周圍ニ於テスル輪狀剝離ヲ以テ足レリトス。故ニ皮膚切開ハ不還納性ノモノニ於テノミヘルニア腫瘍ノ全長ニ施シ、還納性ノモノニアリテハ、普通根治手術ノ如ク、單ニ外斜腹筋腱膜及外鼠蹊輪ヲ現ハスニ足ル切開ヲ以テ十分ナリトス。

(三)ヘルニア門ノ閉鎖ハ一般ニ困難ナリトス。卽チ老人性ヘルニアニ於テハ、鼠蹊部筋層萎縮消耗シ、上述ノ各根治手術式ニ於ケルヘルニア門閉鎖法ヲ應用スルコト能ハザレバナリ。

(イ)直腹筋ノ外側ヲ剝離シ、之ヲ反轉シテ、ブーバルト靭帶ニ縫著セシムル法アリ。然レドモ此際直腹筋ハ其中央ト異ナリ、筋層極メテ菲薄ニシテ且此部分ニテハ直腹筋鞘ノ後葉缺除シ居ルヲ以テ、直腹筋鞘ヲ剝離スルヤ、之ニ由リ腹壁ハ唯直腹筋鞘ノ前壁ト、横腹筋膜及皮膚ノミトナリ、鼠蹊管ハ堅固トナルモ、下腹部ハ却テ甚ダ薄弱ナルモノトナル。

(ロ)他ノ法ハ直腹筋ヲ前頭位ニ切リ離シ、其前半葉ヲ外方ニ反轉シテ、ブーバルト靭帶ニ縫著ス。此方法モ其弊害前者ニ同ジ。

(ハ)ウェルフレル Wölfler ノ法ハ、直腹筋ノ前後ヲ其直腹筋鞘ヨリ剝離シ、之ヲ強ク下方ニ牽引シ、此筋ヲ內斜腹筋及横腹筋ト共ニ、ブーバルト靭帶ニ縫著スル法ニシテ、巨大外鼠蹊ヘルニアニ於テ最モ多ク適用セラル。

凡ソ鼠蹊ヘルニア根治手術ニ於テ、最モ煩雜ナルハ精系ノ處置ナリトス。巨大ナル老人ノ外鼠蹊ヘルニアニ於テ其障碍殊ニ著シ。

König ハ六十歳以上ノ患者ニテハ、其根治手術ニ於テ除睾術ノ併用ヲ斷行シヘルニア門ヲ完全ニ縫閉スベシト云ヘリ。

Bernhart ハ精系ヲ內鼠蹊輪迄ヘルニア嚢ヨリ剝離シ、ヘルニア嚢頸ニ於テ之ニ小切開孔ヲ作リ、此切開孔ヨリ精系睾丸ヲ腹腔內ニ沈降セシメ、鼠蹊輪ヲ完全ニ閉鎖スルコトヲ賞揚セリ。

其何レタルヲ問ハズ、ヘルニア嚢ハ之ヲ結紮切除スルカ、或ハ第六十二圖ノ如ク內面ニ煙草袋狀縫合ヲ施シ、內鼠蹊輪及鼠蹊管、斜腹筋横腹筋直腹筋鞘ニ數回縫合絲ヲ掛ケ、以テ是等ヲブーバルト靭帶ニ縫著セシムベシ。縫合絲ヲ絞ムル時ハ、筋層ハ鉗子ニテブーバルト靭帶ニ接著スル樣ニナスベシ。然

ラザレバ緊張甚ダシキヲ以テ、往々筋膜或ハ結紮絲ノ斷裂スルコトアリ。

小兒外鼠蹊ヘルニア根治手術式

小兒外鼠蹊ヘルニアノ根治手術式

小兒外鼠蹊ヘルニアノ根治手術ハ、患兒ノ軟部組織軟弱ナルノミナラズ、其ヘルニア囊剝離及鼠蹊管閉鎖等ノタメ精系ヲ毀損或ハ壓迫シ、他日睾丸萎縮ヲ來ス恐ナキニアラズ。故ニ其術式モ複雜ナル Bassini 法ヲ避ケ寧ロ Czerny Macewen 等ノ如キ單ニヘルニア囊ノ結紮、外斜筋腱膜ノ縫合ヲ施スニ止メ、可成的組織ヲ挫滅セザルヲ良トス。Karewski ハ幼兒ヘルニア根治手術ニ於テハ複雜ナル Bassini 法ヲ避ケ單純ニ囊結紮、門閉鎖ヲ行フベキコトヲ極言セリ。

後療法トシテハ創面ノ尿屎ニ汚染セラレザル樣注意スベシ。卽チ鼠蹊部麥穗帶ト共ニ、小兒下半身ニ固定繃帶ヲ施シ、尿屎排出口附近ノ繃帶ハ特ニ水分ヲ吸收セザル物質ヲ選ブベシ。又創面ニハ特種藥劑ヲ塗擦シ、尿屎ノ直接ニ接觸スルヲ豫防スベシ。卽チヨードフォルム、コロヂウム、亞鉛華パスタ等ヲ塗布スベシ。又マグラッシー氏パスタヲ用ユル人アリ。

内鼠蹊ヘルニア根治手術式

マクラッシー氏パスタ處方

グラチン	八五分
六%グリセリン	二〇分
酸化亞鉛	一〇分
ザロール	八分
淨水	六〇分

使用時少シク溫メテ流動性トナシ貼用ス

グローズマンハ一種ノ尿採取器ヲ用ヒタリ。

内鼠蹊ヘルニア根治手術式

内鼠蹊ヘルニアニ於テハヘルニア門ハ内鼠蹊輪ノ内方ニ存スルヲ以テ精系ト隔離シテ存在セリ。從テ其ヘルニア門ヲ閉鎖スルニ當リ、毫モ精系ヲ顧慮スル必要ナシ。然レドモ、此部ニ於テハ膀胱ト下上腹動靜脈トヲ注意スベシ。卽チ膀胱ハ門ノ内側ニ、血管ハ其外側ニアリ。皮膚切開ハ外鼠蹊ヘルニアニ於ケルト同ジ、或ハ少シク直立位トナスモ可ナリ。

ヘルニア囊ハ外鼠蹊ヘルニアノ如クヘルニア囊頸ヲナサズ、廣キ基底ヲ有

スルヲ常トス。ヘルニア嚢剝離ニ際シ、其内側ハ脂肪組織ニ富饒スルヲ見ル此脂肪組織内ニ膀胱ノ尖端潛入シ居ルコトアルヲ以テ注意スベシ。精系ハヘルニア嚢ノ外下方ニアリテヘルニア嚢ヨリ被ハル。然レドモ鼠蹊管内ニ入レバ直チニ兩者相分離ス。ヘルニア門ハ内斜腹筋及横腹筋ノ遊離緣、直腹筋緣、プーパルト韌帶ヨリ成ルヲ以テ、ヘルニア嚢ヲ十分結紮切除シタル後ハ、是等諸筋トプーパルト韌帶トヲ堅ク縫著スベシ。外斜腹筋ハ此部ニ於テハ菲薄ナルヲ以テ之ヲプーパルト韌帶ニ縫著スルモ效ナシ。ヘルニア門閉鎖ニ際シテハ、其外側ニアル下上腹動脈ニ注意スベシ。若シヘルニア嚢剝離困難ナル時ハ、外鼠蹊輪内ニテ精系ト分離スル部分ニ於テ剝離スベシ。

婦人鼠蹊ヘルニア根治手術式

婦人鼠蹊ヘルニア根治手術式

婦人鼠蹊ヘルニア根治手術ハ男子ニ於ケルト同樣ニ手術スベシ。卽チ子宮圓韌帶ニ附著スルヘルニア嚢ヲ剝離結紮シ、之ヲ切除シタル後、ヘルニア門ヲ閉鎖ス。然レドモ婦人外鼠蹊ヘルニアニ於テハ精系ニ比スベキ子宮圓韌帶ノ處置ヲ要ス。然シテ此處置ハ Alexander-Adam 氏ノ手術ト同樣ナルベシ。此手術ハ移動性後屈子宮ニ用ヒラルル Kocher ノ手術式ノ極メテ單純ナルヲ以テ通常同氏ノ方法ヲ應用ス。

コッヘル氏手術式

コッヘル氏手術式

鼠蹊部ニ於テプーパルト韌帶ニ平行シ、五乃至六仙迷ノ斜切開ヲ行フコト第八十八圖ノ如クシ、淺在筋膜ヲ剪開シ、外斜腹筋腱膜ニ達ス。

第八十八圖

(Kocher ノ法)

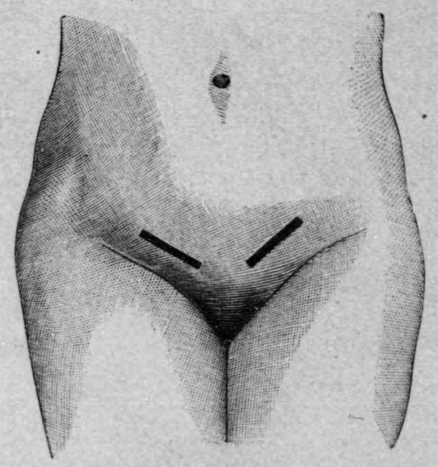

次デ外斜腹筋腱膜ヲ内鼠蹊輪ノ近クニ至ルマデ切開シ、之ニ由リテ鼠蹊管前壁ヲ切開ス。此際内鼠蹊輪ヲ切開スベカラズ。内鼠蹊輪ハ婦人ニ於テハ甚ダ狹小ナルヲ以テ、之ヲ見出スコト困難ナルコトアリ。從ツテ此部ヨリ神經ト共ニ出デ來ル子宮圓韌帶ノ檢出モ容易ナラザルコトアリ。

次デコッヘルノ消息子ヲ第八十九圖右側ノ如ク插入シ、内斜腹筋及横腹筋ノ

第八十九圖

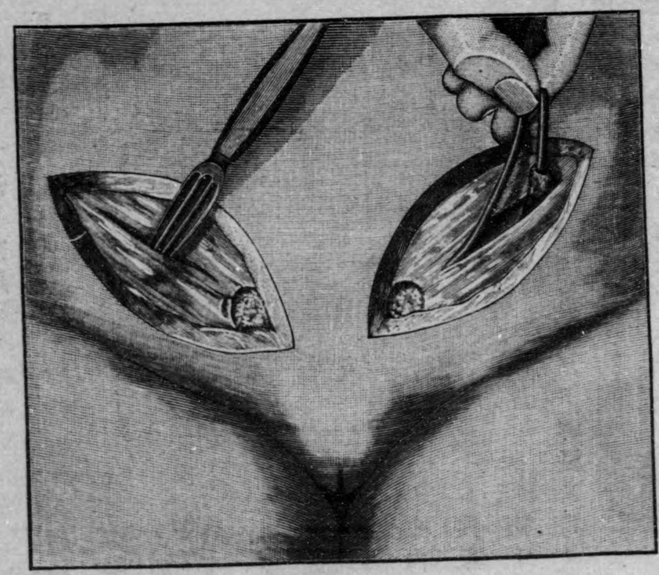

筋纖維ヲ引キ上グル時ハ子宮圓靭帶ハ此内ニ介在スルヲ以テ、消息子ノ尖端ニ之ヲ受ケ、第八十九圖左側ノ如ク指ニテ中心端ヲ把持シ之ヲ引キ上グルニアリ、此際末梢端ヲ強ク擧上スベカラズ。然ラザレバ往々子宮圓靭帶附著部ノ斷裂スルコトアリ。次デ周圍軟部組織ハコッヘルノ消息子ヲ以テ側方ニ剝離轉位セシメ、内鼠蹊輪迄剝離シ腹膜圓錐ノ此靭帶ニ附著シテ見ユル處マデ靭帶ヲ擧上シッツ剝

第九十圖

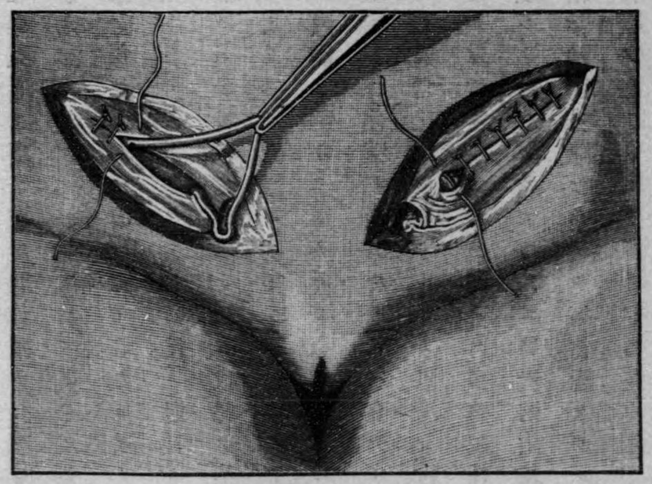

離スベシ。斯カル操作ヲ兩側ニ於テ施シ、腟ヨリ插入セシ指頭ニテ子宮ヲ正常位ニ持チ來シタル後、第九十圖ノ如ク、絹絲ヲ以テ子宮圓靭帶ト外斜腹筋腱膜緣トヲ結節縫合ニヨリテ固定シ、斯クシテ外斜腹筋腱膜ヲ全ク縫合スベシ。

若シ外鼠蹊ヘルニアニ於テ後屈子宮ヲ合併スル時ハ此手術ヲ同時ニ行フヲ良トス

後療法 Die Nachbehandlung

手術後ハ絶對的安靜ヲ命ジ、清涼劑ヲ投ズ。腸蠕動運動抑止ノ目的ニ阿片劑ヲ處方スルハ無意味ナリトス。

咳嗽嘔吐等腹壓ヲ要スル疾病ニ罹リタル時ハ、急遽其處置ヲ施スベシ。是レ腹壓ハ手術部ニ大ナル影響ヲ呈スレバナリ。

食餌ハ流動食ヲ與ヘ、熱發其他異常ナキ限リ術後四乃至五日ニシテ、第一回繃帶交換ト共ニ普通食ヲ與フ。術後一週日ニシテ第二回繃帶交換ヲ行ヒ、第一回灌腸ヲ施行シ。術後十日ニ至リ拔絲ス。然レドモ起立・徐行等ハ術後三週日ノ後ニ於テスベシ。余ハ術後一ケ月ニシテ初メテ退院ヲ命ジ、尙二乃至三ケ月間ハ激働ヲ愼ムベキヲ訓ユ。

若シ不幸ニシテ化膿ノ徵アルモノハ、直チニ一部分ノ拔絲ヲ決行シ、排膿法ヲ試ムベシ。通常化膿ハ皮下ニノミ限局シ、腹膜炎等ヲ起スコトナシ。化膿竈ノ深部ナルト皮下ナルトヲ問ハズ、多クノ埋沒縫合絲ノ除去セラルル迄ハ瘻孔ヲ殘シテ治セズ。殊ニ**ヘルニア**囊結紮絲ニ化膿性機轉ノ及ボス時ハ、彼ノ長キ結紮絲ノ排除セラルル迄治癒セザルノミナラズ、斯ノ如キモノニ在リテハ再發ノ恐アリ。

根治手術後**ヘルニア**帶ヲ著用スベキヤ否ノ問題ニ對シテハ、手術中或理由ノ下ニ**ヘルニア**囊頸ヲ少ナクトモ體壁腹膜ヲ水平面迄剝離シ得ザリシ時ハ、術後**ヘルニア**帶ノ一時的應用ヲ可ナリトス。是レ此際體壁腹膜ノ**ヘルニア**門ニ於テ、依然トシテ漏斗狀ヲナシ、再發ニ向ツテ大ナル意義ヲ貽スモノナレバナリ。

其他術後期日以前ニ退院セザルベカラザル場合ニ於テハ、不慮ノ腹壓亢進ノ結果、結紮絲ノ滑脫・縫合絲ノ斷裂等ナキニアラズ。故ニ斯カル際ニ於テモ一時的**ヘルニア**帶應用ヲ可トス。然シテ是等ノ際用ユル**ヘルニア**帶ハ撥條ノ弱キモノヲ選ブ可シ。

Anderegg ノ實驗ニ據レバ、彈撥强ク穹窿度强キ壓枕ハ、瘢痕ノ壓迫萎縮及之ニヨリ再發ニ對スル抵抗薄弱ナル部分ヲ生ジ得ルモノナリト云フ。

近時**ヘルニア**療法トシテ**ヘルニア**帶ノ價値ヲ絶對ニ否認スルモノハ、根治手術後ノ**ヘルニア**帶著用モ亦絶對的無意味ニシテ、之ニヨリ遺殘セラレタル腹膜漏斗ニ作用シ得ザルノミナラズ、手術ノ治癒及腹壁抵抗力ニ對シテ却ツテ有害ナリトナセリ。根治手術後ニ於ケル**ヘルニア**帶著用ノ有害無用

ナル論ヲ俟タズ。唯或特種ノ場合ニ際シテ一時的ニ使用スルコトアルノミ。

根治手術ノ適應症

根治手術ノ適應症

「如何ナル種類ノ鼠蹊ヘルニアニ向ツテ手術スベキヤ」ナル問題ニ對シテハ消毒法ノ完備シ、手術式ノ完成セル今日ニ於テハ、總テノ種類ヲ通ジテ手術ヲ施シテ可ナリト答フルコトヲ得可シ。

嵌頓セルモノ及ビ不還納性ノモノニ在リテハ勿論假令還納性ノモノト雖モ、強テ其不愉快ニシテ煩雜ナルヘルニア帶ヲ著用シ、之ニヨリ長年月ノ後初メテ效ヲ收メンヨリハ、寧ロ手術ニヨリ之ヲ永久ニ根治シ、速ニ健康體ニ復スルニ若カズ。殊ニ本症ノ裏面ニハ偶發症特ニ生命上ニ至大ナル關係ヲ有スル嵌頓症ノ潛伏スルヲヤ。西諺ニ曰ク。ヘルニア患者ハ屍衣ヲ纏フテ逍遙スルガ如シト宜ナル哉。

小兒鼠蹊ヘルニアハ、手術ノ危險ナルト、尿屎ニヨリ術後繃帶ノ汚染セラレ且安靜ヲ保ツコト不可能ナル等ノ理由ノ下ニ、其手術ノ延期ヲ唱フル者アレドモ、是レ畢竟杞憂ニ過ギズシテ、小兒ニ於ケル根治手術ハ、比較的容易ナルノミナラズ、良好ノ成績ヲ收ムルコト難カラズ、殊ニ小兒ヘルニアニ於テ嵌頓發作ノ頻回ナルモノハ、手術ニヨリ其危險界ヨリ之ヲ豫防スルノ他施スベキ術ナシ。老人ノ鼠蹊ヘルニアモ亦根治手術ニ向テノ適應症ナリトス。然レドモ老人ニ於ケル先天性鼠蹊ヘルニアハ其甚ダ大ナルニ拘ラズ、幾十年ノ久シキ患者ハ之ニ馴レ、吾人ガ想像スルガ如キ苦痛障碍ヲ訴フルコトナク、又斯カルヘルニアニ在リテハ、其ヘルニア門大ナルヲ以テ嵌頓ヲ起ス恐比較的少ナシ。

最モ巨大ナル陰囊ヘルニアニシテ、殊ニ內臟脫出ノ如キ狀態ヲ呈スルモノハ、手術スルモ其內容臟器ヲ全部腹腔ニ復歸セシムルコト能ハザルモノナリ。又假令ヒ是等ノ症ニ根治手術ヲ適用スルモ、再發ヲ防止シ得ル丈ケ腹壁ヲ强靭ナラシムルコト甚ダ困難ナリトス。故ニ斯ノ如キモノハ根治手術ノ適應症トナスベカラズ。

根治手術ノ時期

根治手術ノ時期

後天性鼠蹊ヘルニアハ其發病ノ當時ニ於テ之ヲ手術シ、嵌頓鼠蹊ヘルニア

ニ在リテハ、其手術時間ニ就テ一刻モ猶豫スベカラザルコト論ヲ俟タズ。

茲ニ根治手術ノ時期トハ先天性鼠蹊**ヘルニア**ニ關スル問題ニシテ、先天性鼠蹊**ヘルニア**ハ何時之ニ根治手術ヲ施スベキモノナル哉ナル問題ナリトス。本問題ニ就テハ、幼時ハ**ヘルニア**帶療法ヲ以テ滿足シ、少年期ニ於テ手術スベシト說ク者ト、幼時ニ於テ直チニ根治手術ヲ施スベキヲ主張スル者トノ二說アリ。

(甲)前者ハ次ギノ論據ノ上ニ立チテ**ヘルニア**帶療法ヲ主張ス。

(イ)初生兒及幼時ニ於ケル麻醉ノ危險。

(ロ)尿屎ノタメ手術領域ノ汚染セラレ易ク、從ツテ手術ノ結果如何ヲ豫期シ能ハザルコト。

(ハ)手術後ノ安靜ヲ保ツ能ハズ、從ツテ創口治癒ヲ妨グルコト多キコト。

(ニ)手術野ノ狹隘及組織ノ軟弱ナルコト。

(ホ)**ヘルニア**囊剝離困難ニシテ、血管・輸精管等ヲ損傷シ、睾丸ノ萎縮或ハ壞死ヲ來スコトアリ。

(ヘ)注意深キ附添者ノ監視ノ下ニ於テ、適合セル**ヘルニア**帶ノ著用ニヨリ

根治シ得ルコト。

以上ノ理由ニ基キ、危險症ヲ發セザル限リ、根治手術ハ十歲以後乃至壯年期ニ於テ行フベシト云フ。

Gurnert(1902)ハ一年以下ノ幼兒十三人ニ根治手術ヲ施シ、三人ノ死亡者ヲ出セリ。第一ハ麻醉中(**エーテル**、**クロロホルム**、**アルコホール**八〇・〇ヲ使用ス)斃レ、第二者ハ術後三十時間虛脫ニ陷リテ、第三者ハ化膿ノ爲メニ死セリ。爾來氏ハ嬰兒ノ**ヘルニア**ニ觀血的根治手術ヲ避ケタリ。

Cally(1903)ハ六歲ノ小兒ニ於テ術後**エーテル**性肺炎ヲ續發セシメタルヲ報ジ、幼兒ニ對スル該手術ヲ不可ナリトセリ。

Trunk(1899)ハ幼兒嵌頓**ヘルニア**ニ施術シ、後睾丸萎縮ヲ來セシ例ヲ報ゼリ。

レー、デンツ、リバイラ、エブシロン、サンス、ルカス等ハシヤンピオンニーエルト共ニ、第二回萬國外科學會ニ於テ、第一歲前ノ**ヘルニア**ハ自然治癒ヲ營ム傾向アルヲ以テ、一般ニ七歲前ニ在リテハ、**ヘルニア**根治手術ヲ行ハザルヲ可トスト主張セリ。

(乙)早期手術論者ハ次ギノ論據ヲ得テ、幼時ニ於テ之ニ根治手術ヲ施スベキ

コトヲ主唱ス。

(イ)麻醉ハ絶對的ニ危險ナシト云フヲ得ザルモ、注意ヲ怠ラザレバ甚ダシク恐ルルニ足ラズ。

(ロ)術後ノ尿屎ニヨル汚染ハ、看護者ノ些少ノ注意及創面ニ特種藥劑(亞鉛華、**バスタ**、**ヨードフォルム**、**コロヂウム**其他小兒**ヘルニア**療法章下參照)ノ塗擦ニヨリ、之ヲ除キ得ルコト容易ナリ。

(ハ)小兒ニシテ消化不良、胃腸障碍等アルモノハ、之ニヨリテ能ク治スルコトヲ得。

(ニ)囊ノ剝離困難ナルモノハ、强テ剝離セズ、**ヘルニア**門ノ所ニテ輪狀ニ剝離スベシ。

(ホ)小兒ニ適當スル根治手術式ノ適用ニヨリ、決シテ後日睾丸等ニ障碍ヲ貽スコトナシ。

(ヘ)**ヘルニア**帶ヲ著用シ、常ニ之ヲ監視スルコトハ容易ナラズ。且之ニ由ル治癒ハ外見上ノ治癒ニシテ、決シテ腹膜鞘狀突起ノ完全癒著ナラザルノミナラズ、曾テ**ヘルニア**帶ヲ使用セシ患者ノ手術ハ**ヘルニア**囊ノ剝離困難及內容ノ癒著等アリテ手術遂行上豫期セザル障碍ヲ見出スコトアリ

(ト)術後ノ安靜ハ兩脚ノ固定繃帶ニヨリ保タル。

(チ)學園ニ於テ**ヘルニア**患兒ハ、他兒ト嬉遊スルコト能ハズ、修學上惡影響アリ。

(リ)幼兒**ヘルニア**ハ嵌頓ヲ起シ易シ。

是等ノ論據ヲ以テ、少ナクトモ合併症(他ノ重症疾患)ナキ幼兒鼠蹊**ヘルニア**ニ、根治手術ヲ施スノ絶對的必須事ナルコトヲ主張ス。

Stielle (1901) ハ先天性鼠蹊**ヘルニア**早期手術說左袒者ニシテ、氏ハ**ヘルニア**帶ノ無益ナルヲ說キ、危險症ヲ待タズシテ、之ニ施術スベキヲ主唱セリ。

Kremm, Anschütz (1902) 等ハ先天性鼠蹊**ヘルニア**ニアリテハ、精系ハ索狀ヲナサズ、扇狀ニ分離シテ**ヘルニア**囊壁ニ介在スルガ故ニ、剝離困難ナル場合ハ唯**ヘルニア**門ニ於テノミ剝離結紮切斷シ、**ヘルニア**囊體及底ハ之ヲ曠置スルカ、或ハ陰囊水腫手術ヲ併用スベシ。斯クスル時ハ精系ノ損傷ヲ避ケ得ベシト說ケリ。

ロルチオールハ第二回萬國外科學會ニ於テ小兒**ヘルニア**ハ其年齡、性等ヲ

顧慮スルノ必要ナク、直チニ手術スベシト述ベタリ。

又兎唇ト同樣可成早期手術ヲ賞揚スルモノ多ク、生後三ヶ月乃至八ヶ月以內ニ手術セヨト主張スルモノアリ。殊ニルンドシニーチェ等ハ乳兒ニ嵌頓症ヲ發スルコト多キ點ヨリ、早期根治手術ヲ稱用ス。

順天堂醫院八代學士ノ報告ニ據レバ、四十二人ノ嵌頓中一歲以下ノモノ十五人ナリシト云フ。

余ガ近時手術セシ鼠蹊ヘルニア嵌頓患者四十六人ニ於テ一歲以下ノモノハ十一人ナリキ。

要之、小兒鼠蹊ヘルニア手術時期トシテ、一般ニ早期說最モ行ハレ、其年齡ヲ顧ミザレドモ、概シテ五六歲ノ學齡前ヲ可トス。此年齡ニ於テハ、既ニ吾人ノ敎ヘヲ多少領解シ、尿屎ニ對スル術後顧慮モ之ヲ要セズ、且手術野モ可ナリ廣クシテ、他ニ何等障碍ヲ認ムルコトナシ。

既ニ學齡ニ達シテ手術時期ヲ逸スレバ、學園ニ於ケル修學上ノ支障ヲ覺エ壯年期ニ於テハ往々神經衰弱症ノ因ヲナシ、壯丁ニ達シテハ徵集上ニ大ナル關係ヲ及ボス。余モ亦早期手術說ニ左袒スルモノナリ。然リト雖モ、患者ノ

手術ヲ快諾スル場合ハ、然カク容易ナルモノニアラズ。殊ニ小兒保護者ノ手術ヲ恐ルルハ、吾人ノ意表外ニ出ズルモノ多ク、且臨牀上余ノ診察セシ小兒ヘルニアハ其過半數ハ先キニ統計ニ於テ表示セシ如ク、一乃至二歲以下ノモノニシテ、所謂手術ニ適當ナル五六歲ノモノハ却ツテ少ナシ。故ニ幼兒ニシテ手術ヲ恐レ、或ハ之ヲ忌避スルモノニアリテハ、兎モ角一時ヘルニア帶ヲ使用セシム可シ。故ニ余ハヘルニア帶療法ハヘルニア帶ハ效果ヲ過信スルニアラズシテ、寧ロ之ニヨル待期的療法ナリトス。

嵌頓發作ノ頻回ナルモノ、或ハ本症ノタメニ健康ニ支障ヲ來スモノ、曾テヘルニア帶ヲ使用セシモ、其無效ナリシヲ告グルモノ、或ハ比較的大ナル先天性陰囊ヘルニア等ニ於テハ、其年齡ニ關セズ直チニ手術ス可シ。

再發

根治手術ニ於ケル再發ハ、一八八〇年代ニ於テハ二〇乃至二五%ナリキ。然ルニ一八九〇年代ニ入リテ、防腐消毒法ノ發達、術式ノ改良ト共ニ其%ヲ減ジ、現今ハ何レノ術式ヲ選ブモ二乃至五%ニ過ギズ。

今各術式ニヨル再發率ヲ記サンニ次ノ如シ。

術式及報告者	術者	總手術患者數	再發患者數	再發百分率
Bassini	Bassini	251	7	2.8%
Bassini	Schnitzler (Albert, Klinik ヨリ)	77		2.6%
Bassini	Coley	360 (14歳以下)		1. %
Bassini	Corazza			6.7%
Kocher	Kocher	111	4	3.6%
Wölfler	E. Slajmer	150		9.2%
Bassini	Sinon (Czerny' Klinik ヨリ)	10		0. %
Brenner	Brenner	169.		5.9%

其他リンク Link ハ三十八ノ手術患者ニ於テ〇%ヲ報ジ、デガルモハ二百五十人ニ就テ三・六%ヲメルリンハ二十四例ニ就テ〇%ヲ報ゼリ。

斯ク再發ニ關スル%ハ當時ニ於テスラ Basini 及 Kocher 式ハ殆ド三%ニ近ク、他ノ術式ト雖モ之ニ近キ成績ヲ擧ゲ得タリ。

再發ハ男女ニ就テ云ヘバ男子ニ多ク、大兒ハ小兒ヨリ再發シ易シ、其他手術中ニ遭遇スル癒著及化膿等ニ關スルコト大ナリ、又術者ノ技術ノ關係スルヤ論ナシ、一八九〇年代ニ於テバッシニー氏ハ二・八%ノ再發成績ヲ收メタレドモ、當時バッシニー氏法ヲ行ヒタル如何ナル術者モ、斯カル良成績ヲ得ル能ハザリキ。

手術部ノ化膿ニ至リテハ再發ニ大ナル關係ヲ有ス。然レドモ、此際化膿ハ針管孔化膿或ハ皮下化膿ニ留マリ、深部筋膜ニ達スルコト比較的少ナキヲ幸トス。手術部ノ化膿ハ多ク手術野ノ消毒困難、埋沒縫合絲及ヘルニア囊剝離困難等ノ三因ヲ主トス。

田中苗太郎氏ハ第一回日本外科學會ニ於テヘルニア根治手術ノ將來改良スベキ要點ハ埋沒縫合ナリト云ヘリ。埋沒縫合絲ニ其主因ヲ歸セシムル人ハ、之ニ種々ノ考按ヲ施シテ埋沒縫合ヲ除カントセリ。

Duplay M. Cazin ハ絹絲結紮縫合ヲ避ケ、出血ハ捻轉止血シ、ヘルニア囊ヲ割キテ相互ニ結紮シ、創緣ハ銀線縫合ヲ行ヒ後日之ヲ拔去セリ。

Jonnesco ハ一週日ノ後拔去スルU字狀銀線縫合ヲ賞揚セリ。

ブイエーハ直腹筋腱ノ一片ヲ割キテ縫合絲ニ代ヘタリ、Gigle G. Baroni ハ拔

去シ得ベキ8字狀縫合ヲナセリ。

然レドモ器械繃帶材料ノ絕對的完全消毒ヲ遂行シ得ル今日ニ於テハ、其化膿ハ之ヲ比較的ナル鼠蹊部皮膚消毒、或ハ手術中ニ起リ來ル偶然ノ出來事及不注意的缺點ニ因セシメズンバアラズ。

根治手術ノ再發ニ對シ、其防遏要約トシテ擧グベキモノハ、次ギノ如シ。

一、**ヘルニア**囊ノ高位結紮ヲ尙ビ、腹膜漏斗ノ遺殘セザルニ努ムベシ。

二、**ヘルニア**囊頸腹膜ト**ヘルニア**門周圍組織トヲ密著セシムベシ。

三、內鼠蹊輪ハ唯精系ヲ通ジ得レバ足ル程度ニ閉鎖スベシ。

三、鼠蹊管壁ハ手術ニヨリ堅固トスベシ。

五、絕對的ノ制腐的操作ヲ要ス。

Dr. Eugen Polya (Archiv für klinische Chirurgie Bd. 99 1912) ハ再發患者二十五例ニ於テ、其再手術ニ際シテ成シタル詳細ナル檢索ニ基キ、再發ニ就キテ次ノ如キ說ヲナセリ。

(一) 從來精系ノ貫通部位ハ、諸大家殊ニ Bloodgood ヨリ再發ノ好部位トメ觀察セラレシニ係ラズ、氏ノ例ニ於テハ斜**ヘルニア**ヲ手術セシモノニ、直**ヘルニア**ヲ發シタルモノアリキ。是等ノ事ヨリ鼠蹊管閉鎖ノ缺損、若クハ不全、或ハ**ヘルニア**手術ニ於ケル腹壁缺損ノ狀態存在ハ再發ノ主要原因ナリトセリ。

(二) 之ニヨリ再發ノ部屬ヲ次ギノ三種ニ區別セリ。

(イ) 鼠蹊管ノ不全閉鎖ニ因スルモノ。

(ロ) ブーバルト靭帶ヲ强ク上方ニ牽引シ、縫合シタルニ因スルモノ。

(ハ) 化膿ニヨリ生ジタル鼠蹊管ノ筋層及腱膜間ノ大ナル離開乃至敗壞ニ因スルモノ。

(三) 其他種々ナル研究ノ結果次ギノ如ク約言セリ。

(イ) **ヘルニア**患者ノ鼠蹊隙形成ニ直腹筋ノ參與スルコト大ナルヲ見テ、鼠蹊隙ノ精密ナル閉鎖ハ、多數ノ場合ニ於テハ、直腹筋ヲ鼠蹊靭帶ニ接著セシムルヲ要ス。而シテ此接著ハ直腹筋鞘ヲ十分ニ裂開スルコトニヨリ、緊張ナキ樣ニシテ達スルコトヲ得、此精密ナル閉鎖ハ外斜腹筋腱膜ノ重及精系ノ側方轉移竝ビニ屈曲ニヨリ尙一層强固ナラシメ得ベシト云フ。

(ロ) 閉鎖ノ持續性ハ防腐的ノ經過及非吸收性縫合絲ノ使用ニヨリテノミ確實ニ保タレ得可シ。

第十三章　病理的變化及偶發症 Pathologische Veränderungen und Zufälle

ヘルニアノ病理的變化及ビ偶發症ハ、大別シテ不還納性ヘルニア及ヘルニア嵌頓トス。然レドモ茲ニハ其一般ニ就テ述ベントス。

第一、ヘルニア及ヘルニア門ノ周圍ニ於ケル疾病 Krankheiten in den Umgebungen von Brüchen und Bruchpforten.

ヘルニア門及ビヘルニア周圍ニ於ケル疾病ガ、不還納性ニ向ツテ原因ヲナスヤ論ナシ。

(一)表皮剝脫 Excoriation der Haut　小兒ニ於テ強キ脫腸帶ノ彈條ニヨリ、又巨大ナルヘルニアノ衣服ニヨリ、表皮剝脫ヲ起シ、濕疹狀或ハ潰瘍狀ヲナシ、深部ヘルニア囊ニ影響ヲ及ボスコトアリ。

(二)瘢痕 Narbe der Bruchbedeckungen　曾テ存セシ膿瘍或ハ外傷、其他再發ヘルニアニ於テハ手術ニ由ル瘢痕ヲ留ム。是等ノ際、曾テ存セシ炎症ノタメニヘルニア囊ニ病的變化ヲ起シ得ルノミナラズ、時ニ根治手術ニ際シ皮膚切開

スルヤ、皮下結締織ノ界ナク直チニヘルニア囊內ニ切リ込ムコトアリ。

(三)氣腫 Hautemphysem in einer Bruchgegend　通常腸管穿孔ニヨリ起ルモ、亦腐敗性膿瘍ニ由テ來ル。

(四)皮膚及皮下結締織ノ血腫 Blutergusse in Haut-und Unterhautzellgewebe　ヘルニアノ腫瘍ハ外傷ニ遭遇シ易キタメ、之ニ出血ヲ見ルコトアリ、是等外傷ノ他暴力整復術ニヨリ起ル、或ハ團塊還納後ニ大ナル血腫ヲ見ルコトアリ。

(五)靜脈瘤樣靜脈怒張 Varicöse Venen　本症ハ鼠蹊ヘルニアノ外、主トシテ股輪ニ於テ見ル、之ニヨリヘルニア帶著用不能ナルノミナラズ、手術ニ際シ危險多シ。

(六)炎症性淋巴腺 Entzündete Lymphdrüsen　ヘルニア腫瘍ノ皮下ニ炎症性淋巴腺ヲ見ルコトアリ。本症ハ鼠蹊ヘルニア、股ヘルニア、ニ於テ多ク之ヲ見ルモ。時ニ鑑別困難ナルコトアリ、殊ニ嵌頓症ニ於テ然リ。

(七)急性精系炎 Acute Spermatitis　本症ハ鼠蹊部皮膚ノ發赤、有痛性腫脹、虛脫性顏貌、風氣缺如、嘔吐等鼠蹊ヘルニアノ嵌頓ニ類スルコトアリ。

第二、ヘルニア囊ノ畸形及疾病 Anomalien und Krankheiten des Bruchsackes.

(一)**ヘルニア嚢ノ缺除** Fehlen des Bruchsaches

a 腹膜外臓器 Extraperitoneale Eingeweide　盲腸膀胱等ノ如キ一部腹膜外ニアル臓器ノ鼠蹊**ヘルニア**内容トナルヤ、**ヘルニア**嚢ヲ缺如ス。但シ此際ト雖モ其後ニ**ヘルニア**嚢トシテ腹膜ヲ從フ。

b **ヘルニア**嚢ノ裂創 Einriss im Bruchsacke　裂創ヲ通ジテ脱出セル臓器ハ、**ヘルニア**嚢ニテ被包セラレズ、然レドモ其一部ハ尚**ヘルニア**嚢内ニアリ。

c **ヘルニア**嚢ノ化膿及脱疽 Eiterung und Brand des Bruchsackes　之ニヨリ**ヘルニア**嚢消失ス。

d 再發**ヘルニア**ハ先キノ手術ニ於テ**ヘルニア**嚢ヲ結紮切除セラレ、其部ノ裂創ヨリ再發シタル際**ヘルニア**嚢ヲ缺ク。

(二)**ヘルニア**嚢ノ重複 Doppelter oder mehrfacher Bruchsack

a 腹膜鞘狀突起ノ癒著不全、或ハ一部分狹窄アリテ**ヘルニア**嚢上下ノ二個トナレル際、下方嚢ニ向ッテ上方嚢陰入シ、重複**ヘルニア**嚢ヲ作ルコト既記ノ如シ。

b 腹膜鞘狀突起發育異常アリテ、憩室ヲ側方ニ出セシモノ閉鎖セザル時。

(三)**ヘルニア嚢ノ炎症** Die Entzündung des Bruchsackes

ヘルニア腫瘍ハ外傷ニ觸レ易ク、且ツ血行緩徐ナルヲ以テ、鋭敏ナル**ヘルニア**嚢ハ容易ニ之ニ反應シテ發炎ス。之ヲ分テ漿液性・化膿性・結核性トナス。

(イ)漿液性炎症　外傷其他近隣臓器ノ炎症ノ影響ニヨリ起ル。例之バ盲腸炎蟲樣突起炎・腸「チブス」・産褥熱・**ヘルニア**内容ノ疾病等是ナリ。此際漿液纖維素性滲出液ヲ生ジ、該液ハ多ク**ヘルニア**門ヲ通ジテ腹腔ニ入ル。恰モ交通性陰嚢水腫ノ如シ。通常纖維素析出ノタメ内容臓器ト癒著ス。此漿液性炎症ハ吾人ガ常ニ見ル所ニシテ、不還納性**ヘルニア**ノ原因ハ殆ド之ニ因ス。

(ロ)化膿性炎症　内容腸管ノ破裂・**ヘルニア**内容タル蟲樣突起炎、其他周圍組織ノ膿瘍ノ**ヘルニア**嚢内自潰・外皮ニ通ズル**ヘルニア**嚢ノ刺創・切創・挫創等ノ結果**ヘルニア**嚢ニ化膿性炎症ヲ起ス。此際化膿性滲出液ヲ生ジ、臓器ト**ヘルニア**嚢ト癒著シ、同時ニ**ヘルニア**門ニ於テハ通常大網膜ノ應援的防禦成リ、腹腔ト全ク遮斷セラル。此際**ヘルニア**腫瘍上ノ皮膚ハ發赤腫脹シ、有痛性ニシテ遂ニ膿瘍ヲ形成シテ外皮ニ自潰シ、時ニ全腹膜炎ヲ起ス。

(ハ)結核性炎症　一八四五年 Pitha ハ**ヘルニア**嚢結核ノ一例ニ就キ、之ヲ報告

セシモ、其ヘルニア囊ニ結核結節ノ存セシヤ否不明ナリトス。

ヘルニア囊結核ニ就キ詳細ナル報告ヲナシ、總括シテ一定ノ見解ヲ下シタルハ、一八八九年佛人 Lejars ヲ以テ嚆矢トス。當時氏ハヘルニア囊結核ヲ以テ局所的疾病トナシタリ。其後一八九一年 Jounesco ハ其四例ヲ報告シ、之ヲ局所的疾患トナシ、Lejars ノ說ニ贊シ腹膜結核ハ之ヨリ傳播セシモノトナシ結核ノヘルニアヲ侵シ易キ原因ヲ左ノ諸點トセリ。

一、ヘルニアノ生力ニ影響ヲ及ボスモノ

(a) ヘルニア囊ハ腹腔最下部ニアリテ、恰モ囊狀ヲナスガ故ニ、腹腔內ニ來ル細菌ハ此處ニ落チ來リ、潛伏發育シ、次デ他ノ腹膜ヲ侵スニ至ル。

(b) 機能減退シ血液循環緩慢ナル臟器ハ、細菌發育ニ對シテ抵抗ノ減弱スルハ是レ自然ノ勢ニシテ、其大ニシテ然カモ屢〻還納スル能ハザルヘルニアニアリテハ、血液循環遲徐トナリ、囊頸囊底ハ殊ニ其影響ヲ蒙ルコト甚シク、從ツテ侵襲ヲ受ケ易シ。腸管ヘルニアニテ腸ニ結核ヲ見ザルハ、結核菌ノ腸壁ヲ通過シテ之ヲ害スルコトナキニ由ルナリ

二、炎症ノ爲メ大ニ結核ノ傳播ヲ幇助ス。

三、外傷(磨擦、ヘルニア帶ノ壓迫、還納術等)

一八九一年 Phocas ハ其十二例ヲ報告セリ。

一八九二年獨逸國ニテハ V. Bruns Tuberculosis herniosa ナル題下ニ於テ、自家經驗ノ十三例ニ就キ、精細ナル研索ヲ遂ゲ、左ノ疑問ヲ解釋シテ曰ク。

(一) ヘルニアニ於ケル何レノ部分ヲ結核ノ占居地ト見做スベキヤ、抑モヘルニア囊カ將タ內容ナルカ、自己ノ十三例ヨリヘルニア囊ハ最モ多ク結核ニ侵サルルモノノ如シ。

(二) 囊若クハ內容ノ結核ハ、限局セル一ノ局所的結核ナルカ、將タ全腹膜結核ノ一分症ナルカ、自己ノ經驗ニヨリ

ヘルニア囊ト全腹膜結核アリシモノ　三例

根治手術ニ際シヘルニア囊ト共ニ全腹膜結核ヲ認メシモノ　四回

囊切開ト共ニ腹腔ヨリ多量ノ漿液ヲ出セシモノ　二回

ヘルニア門ヨリ引キ出シタル網膜ニ結核アリシモノ　二回

之ニヨリヘルニア囊結核ハ、全腹膜結核ノ一分症トシテ來ルヲ例トス。若シ

Lejars, Jonnesco 等ノ如クンバ、極メテ多數ノ原發ヘルニア囊結核アルベキ筈ナリト云ヒ、佛人派ヲ反駁セリ。

一八九五年 Tenderich ハ Bruns ノ說ニ贊シ、其十五例ヲ公ニセリ、

一八九六年 Schmidt ハ其著獨逸外科ニ於テヘルニア囊結核ノ殆ド總テハ、疑モナク全腹膜結核ノ一分症ナリト云ヘリ。

一八九六年 Roth ハ文獻中ヨリヘルニア囊結核二十二例ヲ蒐集シ、其病理的變化原因等ニ就テ詳細ナル研索ノ結果 Jonnesco ノ說ヲ駁シテ曰ク Jonnesco ハヘルニア囊結核ハ內容タル腸管ヨリ來ルト云フモ、內容ナキ空虛ナルヘルニア結核アルハ如何、又 Roth ノ實驗セシ例ニ在テハ、全腹膜結核アリシモノノミニテ、唯一例ノミ全腹膜結核ナカリシモ、尙肺結核ヲ有シタリシト云フ。

一九〇三年 Lewisohn ハ自己ノ四例ト共ニ、文獻中ヨリ六十二例ヲ蒐集スルコトヲ得。此內五十四回ハヘルニア結核ノ一側ニアルモノニシテ、內八回ハ兩側ナリキ。又四十六回ハ鼠蹊ヘルニア、內八回ハ股ヘルニア、一回ハ臍ヘルニア他ハ場所ノ記載ナシ。

一九〇七年 Diekmann ノ蒐集セル六十三例ノヘルニア結核ニ於テハ、大網膜九回、腸管十一回、其他ハ三十回ヘルニア囊結核ナリシト云フ。

Broca ハ小兒ヘルニア一〇〇〇回ノ手術ニ於テ、十五回ノヘルニア囊結核ヲ見、內十三例ハ男子ナリシト云フ。

本邦ニ於テハ明治三十六年池田廉一郎氏其一例ヲ外科學會ニ報告セラレシヲ嚆矢トス。其際鹽田・北川兩氏ノ實驗談アリ。同年五月田中博士ノ一例、明治四十一年鈴木氏ノ一例報告セラル、大正二年日崎重治氏ノ一例、明治四十四年三輪美之輔氏ノ二例、岩崎衞二氏ノ一例、其他大森、澤、下平諸氏ノ報告アリ。

本症ハ佛人派(Lejars, Jonnesco)ニヨリテ其局所的原發結核ナリト唱ヘラレ、獨逸人派(Bruns, Roth, Tenderich.)ニヨリテ全腹膜結核或ハ他結核ノ一分症ニシテ續發症ナリト主張セラレタリシモ、現今後說ノ正當ナルヲ一般ニ信ゼラルル處ニシテ、本邦ニ於ケル十例ニ於テモ澤氏ノ例ヲ除ケバ、他ノ九例ハ皆他ノ部位、例之バ腹膜、肋膜、肺、股關節等ニ結核症アリシコトヲ記載セラル、是レ其續發性一部分症タルコト疑ナシ。

本症ハ Bruns ノ例ノ如ク囊頸囊底ニ結節ヲ有スルコト多ク、其結節ノ大サ粟粒大・豌豆大・榛實大或ハ夫以上ニシテ、其病型ハ腹水性 Astische Form 結節性 Knotige Form 乾性癒著性 Trockene adhaesive Form ノ二型ヲ呈スルヲ普通トス。

本症ノ診斷ニ際シテハ、他部結核竄ノ有無ニ注意スベシ。**ヘルニア**腫瘍ニ於テハ指壓ニヨリ腹腔ニ交通自由ナル腹水・**ヘルニア**囊壁ニ硬結物ノ觸知・精系ニ沿フテ鼠蹊輪ニ向フ結節ノ觸知等ヲ以テ必要ナル診斷點トス。

アベル氏ハ比較的急速ニ、或ハ徐々ニ來リシ不還納性**ヘルニア**及證明スベキ原因ナクシテ來ル**ヘルニア**囊ノ鈍痛ヲ注意スベシト云ヘリ。原發竄及**ヘルニア**囊結核診斷正確ナルモノニ對シテハ手術ハ無益ナリトス。

ヘルニア囊ニ於ケル囊腫

ヘルニア結核トシテハ**ヘルニア**囊ノ罹患スルコト最モ多ク、腸管大網膜之ニ亞グ、年齡ハ二十年以下ノモノニ多ク、男女性ハ鼠蹊**ヘルニア**ノ男性ニ多キト同樣男子ニ多キモノノ如シ。

(四)**ヘルニア囊ニ於ケル囊腫** Cysten des Bruchsackes

(イ)鼠蹊部ニ於テ鼠蹊淋巴腺ト共ニ來ル所ノ Cystengeschwulst ヲ見ル。Richter ハ淋巴腺周圍ニ Tellegrini ハ肥大セル腺內ニ、多少薄キ壁ヲ有シ黃色漿液ヲ

有スル空隙ヲ見タリ。Duplay ハ四十九歲ノ婦人ニ於テ、兩側鼠蹊部ニ腺樣腫瘍ヲ見、之ヨリ膿性液ヲ洩シタルニ、其液ハ單純ナル漿液ヲ蓄積セリ。是等ノ Cystengeschwulst od. Drüsengeschwulst ハ單獨ニ來リ、**ヘルニア**ト誤マルコトアリ此モノハ恐ラク Rosen-Müller 氏腺ノ變化シタルモノナラント云フ。

(ロ) Echinococcuscysten ハ Monro, Dupuytren Carrey 氏等ニ據レバ股部陰囊等ニ「エヒノコックス」性囊腫ノ來ルト云フ。

(ハ)**ヘルニア**被膜間囊腫　**ヘルニア**ハ被膜間ノ炎症性變化ニヨリ起ル。例之バ外傷・壓迫・撞突等ノ如シ。其內容ハ漿液性・血性・漿液膿性ナリ。又暴力的整復術ニヨリ來ルコトアリ。

(ニ)癒著性囊腫　腹膜鞘狀突起ノ一部、全然閉鎖セラレタルモノニシテ、既ニ**ヘルニア**囊章下ニ記載セリ。

(ホ)**ヘルニア**內容性囊腫　**ヘルニア**內容タル卵巢・大網膜・蟲樣突起等ノ囊腫變性スルコトアリ。Englisch ハ一八七一年卵巢鼠蹊**ヘルニア**ノ三十八例ニ於テ其囊腫變性セル五例ヲ實驗シタルハ、**ヘルニア**內容トシテノ大網膜モ亦漿液性腔胴ヲ有スル囊腫形成ヲナスコトアリ。

蟲樣突起ノ腹腔內ニ於テ既ニ閉鎖セラレテ囊腫トナルハ既知ノ事實ナリトス。Wölfler ハ Billroth ノ「クリニック」ヨリ鷄卵大ノ囊腫ヲ形成セル蟲樣突起ノ**ヘルニア**內容タリシ一例ヲ報ゼリ。該患者ハ四年前下腹部ヲ損傷シ、二年以來右鼠蹊不還納性**ヘルニア**ヲ患ヒ、二日以來嵌頓症狀ヲ呈セシモノニシテ、手術ニヨリ筋肉ヲ有スル厚壁ノ囊腫ニシテ、腺組織ヲ有セザル粘膜ヨリ被ハレ居タリ。是レ外傷ニヨリ限局性腹膜炎ヲ起シ、其癒著ノタメ蟲樣突起內腔閉塞セラレテ囊腫トナリ、二年後ニ至リ或動機ニテ右鼠蹊**ヘルニア**ニ內容トナリ、囊腫內ノ內容增量ノ結果嵌頓シタルモノナリ。

一八七六年 Bennet ハ之ト同樣ナル一例ヲ報ゼリ。患者ハ中年ノ婦人ニシテ股輪**ヘルニア**嵌頓ニテ入院シ、手術ノ際**ヘルニア**囊內ハ囊腫ナリキ。解屍ニヨリ其囊腫ハ腸管ト交通セザレドモ、廻腸ニ關係ヲ有スルモノナルコト明ナルヲ以テ Bennet ハ腸管壁絞扼セラレ後日囊腫性變性セルモノナラント推測セリ。

ヘルニア囊內異物

(五)**ヘルニア囊內異物** Fremdkörpern in Bruchsäcken　**ヘルニア囊內異物**トシテ最モ多キハ腸管穿孔ニ由來セシモノトス。他ハ炎症性或ハ退行變性ニ因セシモノノミ。腸管穿孔ニ由來スルモノハ糞便及蛔蟲ナリトス。Conton (in the Lancet 1850) ハ老人ノ右陰囊**ヘルニア**ニ於テ、解屍ノ際壓平セラレタル卵巢形ノ小體ヲ檢出シ、其核ハ脂肪ヨリ成リ結締織性被覆ヲ有セリト報ズ。Shaw (1855) ハ六十二歲ノ右陰囊**ヘルニア**患者ニ於テ**ヘルニア**囊內ニ同樣小體ヲ發見シ、其「カプセル」ハ軟骨樣ナリシト云ヘリ。Mürchison (1864) ハ六十八歲ノ右陰囊**ヘルニア**患者ノ解屍ノ際、**ヘルニア**囊底ニ同樣ナル小體ヲ發見シ、恐ラク大網膜片ノ絞扼捻轉セルモノナラント云ヘリ。Hagedorn ハ鼠蹊大網膜**ヘルニア**ニ於テ蠶豆大ノ遊體ヲ見タリト報ズ。Benno Schmidt ハ卵巢皮樣囊腫患者ノ解屍ニ際シ、腹腔ヨリ硝子樣體ヲ見、之ヲ皮樣囊腫破裂ニ由來セシモノトセリ。又氏ハ老人股**ヘルニア**ニ於テ、右樣硬度ノ小遊體ヲ實驗シ、膀胱憩室結石ナラント云ヘリ。

ヘルニア囊ノ創傷

(六)**ヘルニア囊ノ創傷** Verwundung des Brucksackes　**ヘルニア**囊ノ切創、刺創ハ比較的稀ナルモ、鈍性外傷ニ因スル**ヘルニア**囊ノ創傷卽チ**ヘルニア**囊裂創ハ比較的多シ。殊ニ暴力的還納法ニヨル裂傷ヲ最モ多シトス。此裂傷ノ結果囊內或ハ被層間出血ヲ起シ、**ヘルニア**囊內血腫ノ爲メ嵌頓症狀ヲ起スコト

アリ。裂創ノヘルニア囊頸ニ於テ起ル時ハ所謂假還納トナル。

肺蛭卵性結節

(七)肺蛭卵性結節　ヘルニア囊ニ肺蛭卵性結節ヲ見ルコトアリ。コハ本邦及支那附近ニ多シ。松井猶一氏ハ一支那人ノ一嵌頓鼠蹊ヘルニア患者ノ解屍ニ於テヘルニア囊ニ此結節ヲ見。溝口喜六氏ハ左鼠蹊ヘルニア嵌頓ニ於テ大網膜ニ此結節ヲ見タリ、是等ハ素ヨリ續發性ノモノナルベシ。

ヘルニア內容トシテ腸管病的變化

ヘルニア內容トシテノ腸管ノ病的變化 Pathologische Veränderungen am Darme

一腸管トヘルニア囊及ビ他ノ臟器トノ癒著 Verwachsungen des Darmes mit dem Bruchsacke oder andern Bruchingeweide

此關係ニ就テハ既ニヘルニア囊・ヘルニア內容章下ニ略述セルモ、腸管ハ能クヘルニア囊及混合ヘルニアニ於ケル他ノ臟器ト癒著スルモノナリ。此癒著ニ先天性及後天性ノ別アリ。先天性癒著トハ腹膜鞘狀突起發生ノ時既ニ腸管ノ之ニ癒著シテ下行シタルモノニシテ、後天性癒著トハヘルニアニ起リシ炎症ノ結果ニ因セシモノナリ。癒著ノ部位ハ種々ニシテ、或ハ囊頸ニ於テシ、或ハ囊體・囊底ニ於テシ、腸蹄係ノ之ニ應ズル面モ亦一定セズ。癒著ノ狀態モ種々ニシテ、堅ク密著スルアリ容易ニ剝離シ得ル程度ノモノアリ時ニ索狀癒著ヲナスアリ。癒著ニ因スル腸管機能上ノ變化ハ、癒著性牽引屈曲ニシテ、之ニ由リ腸管蠕動運動障碍ヲ起シ、時ニ蓄便性腸管閉塞症ヲ起スコトアリ。癒著ノ部位ニヨリテ還納ノ程度ヲ異ニス。囊頸・囊體ニ於ケル癒著ハ、還納殆ド不能ナルモ、囊底癒著ハ囊底ト共ニ殆ド還納スルヲ得。此陰囊皮膚ノ一部ハ勿論、之ニ追蹤シテ鼠蹊輪ニ向フ先天性鼠蹊ヘルニアニ於テハ、睾丸ハ鼠蹊管ニ竄入スベシ。然レドモ此還納ハ所謂還納ニアラズ、ヘルニア囊ト共ニ、腸管ノ一時的變位スルノ

第九十一圖

腸管トヘルニア囊トノ癒著

(*Nach Scarpa*)

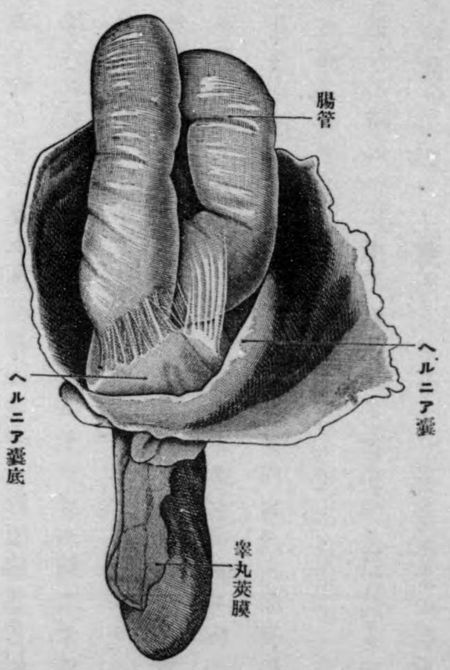

ミ。大網膜ハ好ンデヘルニア嚢ニ癒著スルノミナラズ、屢〻腸管ニ癒著ス。大網膜腸管ヘルニアニ於テハ大網膜片ハ多クヘルニア嚢ニ癒著ス。

瓦斯蓄積

二 瓦斯蓄積 Gasanhäufungen

不還納性ヘルニア殊ニ巨大陰嚢ヘルニアニ於テハ、其不還納性ナルガタメニ、往々消化障碍ヲ起シ易キコト前記ノ如シ。斯ク消化不良ノ結果、瓦斯醗酵ヲ起シ、茲ニ生ゼシ瓦斯ハ巨大ナルヘルニアニ於テハ、腸管ノ迂曲セルガタメ瓦斯ノ驅逐十分ナラズ、遂ニ瓦斯蓄積ヲ來シ、嵌頓症狀ヲ起スコトアリ。此際藥劑的療法ハ效ナク、唯根治手術的療法アルノミ。然レドモ時ニ陰嚢提擧及按摩ニヨリ奏效スルコトアリ。

異物ニ因スル腸管ノ炎症

三 異物ニ因スル腸管ノ炎症 Entzündung des Darmes durch Fremdkörper

消化管ニ來ル異物ハ、其外部ヨリ經口的ニ來リシモノト、內部消化管或ハ消化腺ニ於テ生ゼシモノトヲ問ハズ、ヘルニア內容タル腸管內ニ來ルヤ、之ニ不測ノ障碍ヲ起スコトアリ。是等異物トシテ Petit, Wingler, Gailer, Gaillard., Morgan Schroeck, Winslow ノ諸氏ハ骨片ヲ Morgan Whitehead ハ魚骨ヲ A. Cooper ハ刺針ヲ Günther ハ縫針ヲ Volpi ハ蟹足ヲ Hubbauer, Diffenbach ハ膽石ヲ Petri ハ腸石ヲ實驗セリ。是等ノ異物ハ小腸或ハ盲腸或ハ蟲樣突起ニ於テ來リ、腸管內ニ於テハ時ニ之ヲ穿孔シ、或ハ之ヲ閉塞シテ、蓄便性炎症或ハ嵌頓症狀ヲ起シ、手術ノ際以上ノ異物ヲ發見スルコトアリ。

蛔蟲

四 蛔蟲 Spulwürmer

蛔蟲ガヘルニア內容タル腸管內ニ於テ、其少數ナル場合ハ特別ノ症狀ヲ呈セザルモ、所謂蛔蟲塊ヲナス時ハ消化障碍ノミナラズ、腸閉塞症ヲ起スコトアリ。然レドモ吾人ガヘルニアニ於テ蛔蟲ヲ奇異ニ感ズルハ、其嵌頓症ニ於テ腸管ヲ穿孔シテ遊出スルコトナリトス。片桐元氏ハ第十四回日本外科學會ニ於テ左側盲腸鼠蹊ヘルニア嵌頓症患者ノ未ダ鬱血狀態ノ下ニアリシ腸管ヲ穿孔シ、ヘルニア嚢內ニ生存セシ蛔蟲ヲ實驗セリ。

糞便蓄積

五 糞便蓄積 Kothstauung, Koprostase

腸管ヘルニア殊ニ不還納性ヘルニアニ於テハ、時ニ腸內容ノ通過漸次緩慢トナリ、腸管ハ膨滿シテ蠕動運動減弱トナリ、遂ニ糞便通過全然停止シ、所謂麻痹性腸管閉塞症トナル。之レハ液狀便ヲナス小腸上部ノ內容タル時ニアラズシテ多少有形便ヲナス小腸下端殊ニ大腸ノヘルニア內容タル時ニ於

テス。斯カル蓄便ノ結果、其刺戟ニヨリ腸管ハ加答兒ヲ起シ、腸管壁ト糞便トノ間ニ液狀分泌ヲ起シ、蓄便ヲ多少融解シ、冰山ノ如ク滑動スルコトアリ。時ニ蓄便ノタメ腸管過度ニ擴張セラレ、筋層軟弱トナリ、腸管周圍トヘルニア門及ヘルニア被層トノ間ノ關係ヲ失シ、遂ニ腸管血行障碍ヲ起シ、腸管穿孔腹膜炎等ヲ發ス。是レ糞便停滯性嵌頓ヲ起シタルナリ。又時ニヘルニア內容腸管蓄便ノタメ、上方腸管ニ蓄便及瓦斯膨滿ヲ來タシ、腸炎・腹膜炎及吸收毒素ニヨル自家中毒ニヨリ死ヲ致ス。此蓄便ハ腸管蠕動機ノ衰弱及停止ノタメニ來ル。卽チ大腸或ハ下方廻腸ノ長キ部分ノ長年月ノ間ヘルニア內容タル結果、腸管ハ浮腫狀トナリ、筋層ノ麻痹ヲ來シ、或ハ腸管トヘルニア囊間ノ癒著ノタメ、蠕動機ノ抑制ヲ來スナリ。從ツテ一般ニ巨大ナル老人性ヘルニアニ於テ來ルモノナレドモ、時ニ小兒ニ來ルコトアリ。Goyrand ハ六箇月ノ小兒ニ於テ既ニ八日以來便通缺如セルモノヲ手術セシニ、蓄便セルS字狀部ノヘルニア內容タルヲ見タリト云フ。

特異症狀

特異症狀　本症ノ特異症狀ハヘルニア腫瘍ノ徐々ナル增大・其腫瘍ノ揑粉ノ如キ性質・指壓ニヨリ隨意ニ變形シ得ルコト、其他炎症々狀ナクシテ來ル還納性ノ減退或ハ全然缺如スル等ニシテ、時々上圍スルモ滿足スベキ排便ナキハ注意スベキコトトス。病勢進行スルヤ食慾缺如・舌苔・微熱ヲ發シ、患者自ラヘルニア腫瘍ヲ按ジ、腹部ヲ揉ムニ至ル。次デ噯氣・嘔吐遂ニ吐糞症ヲ起ス。嘔吐ハ特ニ比較的長キ間歇ヲ以テ來襲シ、腹部膨滿・鼓腸ヲ起シ、心臟ノ侵サルルヤ、比較的長キ虛脫ノ後死ヲ致ス。

療法　本症ノ療法ハ糞塊ノ運動ヲ催起スルヲ以テ目的トス。卽チ腹部按摩糞塊壓縮・ヘルニア內容タル腸管內糞塊ヲ驅除シ、腸管ニ還納セシム。此際輸出脚・輸入脚ヲ云々スル必要ナク、唯糞塊ヲ腸管ヨリ腹腔ニ驅除スルヲ目的トス。之ニヨリ不還納性トナリシモノヲ還納性ニ轉ゼシメ、停滯セル腹部腸管內容ノ流通ヲ見、初ヨリ不還納性ナリシモノモ、其腸管內蓄便ヲ排除シ得テ糞塊性「イレウス」ヲ除去シ、新ニ便通徑路ヲ見出シタルヲ以テ、假令腸管ハ不還納ナルモ、腹腔腸管便通機轉ヲ恢復シ得ルニ至ル。腹腔腸管ヲ充滿スル糞便排除ハ、腹部按摩ノ外、藥用石鹼末・微溫湯・或ハ冷水等ニヨル高位灌腸ヲ行フベシ。高位灌腸ハ頗ル有效ニシテ必須ノ療法トナス。此際直腸內ニ示指ヲ送入シ、他手々掌ヲ腸骨窩ニ置キ、內外相呼應シテ直腸下部ハ勿論下行結

腸·S字狀結腸內ノ糞塊採掘ニ努ムベシ。下劑ハ禁忌タルベシ。以上ノ處置ニヨリ排便ノ目的ヲ達シ、腹部緊張消退シタル後ニ於テ、初メテ緩下劑ヲ應用スルニ大ニ奏效スルコトアリ。冷水注入及下腹部或ハ**ヘルニア**腫瘍ニ感傳電氣ヲ應用スルハ Ziemssen ノ賞用スル所ナリ。

糞便蓄積症變ジテ糞塊性嵌頓 Kotheinklemmung ニ移行シタル時ハ、**ヘルニア**切開術ニヨリ之ヲ救フノ外ナシ。若シ患者ノ一般狀態佳良ナレバ、腸蹄係ヲ少シク牽引シテ之ヲ按摩シ、還納シタル後前記ノ按摩及灌腸ヲ續行ス。然レドモ此手術ハ單ニ嵌頓ヲ解除シタルニ過ギズシテ、之ニヨリ每常便通ヲ得ルニアラズ。故ニ蓄便長キニ亙リ吸收毒素ノ爲メ一般狀態不良ナル患者ニ於テハ、嵌頓**ヘルニア**腫瘍ニ於テ切リ離シ、不自然肛門トナシ、直ニ創口ヨリ蓄便ヲ排除シタル後、生理的食鹽水約五〇〇·〇ヲ注入スベシ。

生理的食鹽水約五〇〇·〇ヲ注入スベシ。

假性蓄便又ハ假性嵌頓 Pseudokothstauung od. Pseudoeinklemmung 茲ニ尙注意スベキハ蓄便ノ原因**ヘルニア**ニアラズシテ他ノ原因ニヨリ間接ニ**ヘルニア**內腸管ニ蓄便シ來リ、遂ニ嵌頓スルニ至ルモノアリ。之ヲ稱シテ假性蓄便又

第九十二圖　假性嵌頓

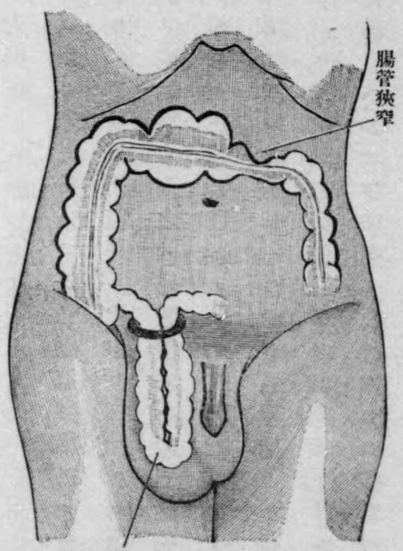

ハ假性嵌頓ト云フ。例之バ第九十二圖ノ如ク廻腸下部ノ腸管**ヘルニア**ヲ有スル患者若シ大腸ニ腸管狹窄症ヲ有スル時ハ、此狹窄ニ因スル蓄便延テ**ヘルニア**內容タル腸管內ニ波及シ、茲ニ續發性蓄便ヲ來シ不還納性トナリテ遂ニ嵌頓ス。一九〇九年クレールモン Clairmont 氏ハアイゼルスベルヒノ「クリニック」ヨリ此假性嵌頓ニ就テ詳細ニ報告セリ。

診斷　假性嵌頓及蓄便ノ診斷ハ、比較的困難ナレドモ、次ノ諸點ニ注意スル時ハ診斷ヲ下スコトヲ得。卽チ前者ノ如ク蓄便ヲ起スベキニアラザル**ヘルニア**、換言スレバ比較的小ニシテ還納性ナルニ不拘、蓄便ヲ起シタルモノ、又蓄便ヲ以テ膨大セル大腸ヲ觸知スルコト等是ナリ。

療法　假性ヘルニア蓄便ノ療法ハ剖腹術ニ由ルノミ。狹窄ヨリ上部ノ大腸卽チ膨大セル大腸ニ於テ糞瘻或ハ不自然肛門ヲ作リ、盛ニ排便ヲ企圖スベシ。然レドモ斯ク蓄便性腸管ニ切除術ヲ應用スルハ、其不能ナルノミナラズ稱用ス可キモノニアラズ。

ヘルニア嵌頓

六ヘルニア嵌頓 Brucheinklemmung, Incarceration

ヘルニア嵌頓ノ一般

ヘルニアニ於ケル後天性腸管狹窄及閉塞ヲ起ス原因ハ種々アルモ之ヲ次ノ三種ニ大別ス。

一、腸管ノ脫出ニ際シ外方ヨリノ壓迫ニ因スルモノ、卽チ**ヘルニア**門・**ヘルニア**被膜・**ヘルニア**囊・大網膜等ニ壓迫セラルル場合ノ如シ。

二、腸管壁ノ病的狹窄例之バ癌腫性或ハ瘢痕性狹窄ノ如シ。

三、腸管ノ轉軸及屈曲ニ因スルモノ。

臨牀上**ヘルニア**ノ偶發症トシテ、日常遭遇スル腸管閉塞症ハ、實ニ第一種ニ屬スルモノニシテ、第二種・第三種ノ其原因トナルハ比較的稀ナリトス。

嵌頓ノ定義

嵌頓ノ定義　**ヘルニア**嵌頓トハ脫出セシ臟器ガ其周圍ト、通過セシ孔隙トノ間ニ於ケル不當ナル關係ノタメ、固定セラレ不還納トナリ、其全部或ハ一部分絞扼セラレ、腸管內容ノ通過及輸入・輸出血管ノ障碍サレシ狀態ヲ云フ。

嵌頓ノ種類

此狀態ニ原發性ト續發性トヲ區別ス。

一、臟器脫出ノ瞬間ニ於テ脫出セル臟器ノ不還納性トナルコト、臟器ノ內容及血行ノ循環障碍ヲ來スマデ絞扼ノ成立スルモノニシテ、卽チ**ヘルニア**內容臟器ハ狹隘ナル鼠蹊輪ヲ壓開シテ外方ニ脫出シ、後チ鼠蹊輪ハ其彈力性ニヨリ縮小シ、臟器ハ最早還納シ能ハザルノミナラズ、血行及臟器內容ノ循行ヲ妨グ。之ヲ稱シテ彈力性嵌頓 Elastische Einklemmung ト云フ。

彈力性嵌頓

二、第二者ハ**ヘルニア**門ト脫出臟器トノ關係不等ナル脫出、臟器ノ增量ニ因スルモノニシテ、例之靜脈性充血或ハ浮腫性腫脹或ハ脫出腸蹄係ノ膨滿ニ因ル。之ヲ前者ニ對シ糞便性嵌頓 Kotheinklemmung ト云フ。後者ハ前者ニ比シ比較的徐々ニ來ル。然レドモ此二者ハ臨牀上多ク同時ニ來リ、之ヲ全然區別スルコト難シ。而シテ糞便性嵌頓ト糞便蓄積トハ、其原因ヲ異ニスレドモ、其經過中ニ於テ、兩者相一致スル狀態ヲ呈スルナリ。卽チ糞便蓄積症ハ之ヲ放置スルヤ、急性ニ來リシ糞便性嵌頓ト同一狀態ニ至ル。

糞便性嵌頓

嵌頓ヲ起シタル**ヘルニア**ハ、既ニ從前還納性**ヘルニア**ヲ有シタルモノニ多シ。然レドモ曾テ**ヘルニア**ヲ患ヒザルモノノ、或ル動機ニ於テ突然**ヘルニア**ノ發現ト共ニ、直ニ之ガ嵌頓ヲ起スコトアリ。此後者ニ屬スルモノニ三種アリ。卽チ第一種ハ患者ノ本病ニ罹患シ居ルヲ知ラズ、其嵌頓シタル際初メテ本病ヲ覺知スルモノアリ。殊ニ肥滿セル婦人ノ股**ヘルニア**ニ於テ誤リ易シト云フ。斯ノ如キモノハ元ヨリ本病ノ危險ナルヲ知ラズ、從テ日常生活上、毫モ激働ヲ辭セザルヲ以テ、好ンデ嵌頓ヲ起ス。第二種ハ全然**ヘルニア**ヲ患ヒザルモ、先天性素因タル腹膜鞘狀突起開放ノ殘存スルアリテ或ル動機ノ爲メニ空虛ナリシ腹膜鞘狀突起內ニ臟器ノ脫出ヲ來シ、**ヘルニア**ヲ形成スルト同時ニ、嵌頓スルモノアリ。是ハ Unfallbruch ノ章下ニ詳述セシ所ナリ。第三種トシテ先天性素因ナク、其他全然**ヘルニア**ヲ患ヒザリシモノノ、或動機ノ下ニ本病ヲ起シ、直チニ嵌頓ヲ起スコトアリ。

Kingdom ニ據レバ、百例ノ嵌頓中ニ於テ、四例ハ初メテ**ヘルニア**ヲ起シ、直ニ嵌頓シタルモノナリシト云フ。

Thoma, Bryant (1861) ハ鼠蹊**ヘルニア**ニ於テノミ、其五七%ハ初メテ脫出シ、嵌

頓シタルモノナリシト報ゼリ。

同氏ハ尙股ヘルニアニ於テ四四%ヲ擧ゲタリ。

Hutchinson Jackson (1861) ハ嵌頓**ヘルニア**ノ二五%ハ嵌頓前本病ヲ注意セザリシト云ヘリ。

男女性

男女性ニ於ケル**ヘルニア**嵌頓數ハ殆ド同一ニシテ、Frickhöff ハ一千九十九人中男子五百三十七、女子五百六十二人ナリシト云フ。然レドモ鼠蹊**ヘルニア**嵌頓ニ於テハ男子ニ非常ニ多ク、股**ヘルニア**嵌頓ハ女子ニ於テ其大部分ヲ占ム。

年齡

余ノ實驗セル鼠蹊**ヘルニア**嵌頓ニ於ケル男女性ノ比ハ、男九十一%ニ對シ女子九%ヲ示セリ。

年齡 Trickhöffer ニヨレバ嵌頓ノ五分ノ一ハ五〇乃至六〇歲ニシテ、三分ノ二ハ三〇乃至七〇歲ナリト云フ。

余ガ手術セシ鼠蹊**ヘルニア**嵌頓症ニ於ケル統計ニ據レバ、

十歲以下	十七人
十一歲以上二十歲迄	三人

手術患者四十六人 二十一歲以上三十九歲迄 八人
四十歲以上 十八人

ウォンメルノ算スル所ニ據レバ、大人嵌頓症六十二ニ就キ小兒ノ同症ハ僅ニ一人ナリト云フ。

高齢者ニ嵌頓症ヲ見ルコトノ比較的多數ナルハ、一般諸家ノ一致スル所ニシテ、是レ其嵌頓ヲ起シ易キ動機ニ接スルコト多ケレバナリ。

之ニ反シヘルニアヲ患フルコト最モ多キ小兒ニ其數ノ少ナキハ、一見理解ニ苦シム所ナレドモ、實際ハ然ラズシテ、小兒ノ嵌頓ハ極メテ屢〻發シ易キモ觀血的手術ヲ行ハズシテ自然ニ還納スルモノ、或ハ僅ニ整復術ヲ以テ還納スルモノ多キヲ以テ、吾人ニ來テ觀血的手術ヲ乞フモノ比較的稀ナリ。從テ其嵌頓ノ實數ニ至テハ過半數ヲ占ムルヤ疑ナシ。

內容

內容ハ主トシテ腸管ニシテ、腸管大網膜ノ共ニ嵌頓スルモノ、大網膜ノミ嵌頓スルモノ之ニ亞グ。

Trickhöfferニ據レバ、三百五十二回ノ嵌頓中二百五十八回ハ腸管ニシテ、八十一回ハ腸管大網膜ト共存シタリト云フ。

誘因

然シテ還納性ノモノニ嵌頓スルコト多ク、不還納性ノモノニ比較的少ナシ。

嵌頓ノ誘因トシテハ重物ノ提擧、咳嗽、噴嚏、上圍努責、嘔吐、放尿困難、墜落、吹奏等、急劇ニ來ル腹壓ノ亢進ニヨリ、臟器ノ脫出スル者ニ多シ。

嵌頓ノ場所

嵌頓ノ場所ハ通常ヘルニア門ニ於テスレドモ、時ニヘルニア囊內索條物、潛睾、ヘルニア囊內狹窄輪、憩室等ニ於テスルコトアリ。或ハ大網膜蟲樣突起ニ纏絡セラレテ起ルコトアリ。

嵌頓ノ器械的作用

嵌頓ノ器械的作用 Mechanismus der Einklemmung 嵌頓ヘルニア殊ニ糞便性嵌頓ヲ發生スル器械的作用ニ關シテハ、一八五六年ローゼル氏ニヨリ研究セラレシ以來、諸說紛々未ダ歸著スル所ヲ知ラズ、今左ニ其主要ナルモノヲ述ベン。

ローゼル氏瓣膜說

(一)ローゼル氏瓣膜說 (Die Klappentheorie von Roser 1856)

ローゼル氏ノ試驗ニ據レバ、人或ハ動物(豚)ノ腸管一片ヲ取リ、之ヲ反折シテ弦狀トナシヘルニア門ニ擬セル環ニ通シ、一端ヨリ水ヲ注入シ傍ラ指頭ヲ以テ腸蹄係ヲ模試シ、水ヲ上方ニ逆行セシメントスルモ、腸蹄係中ノ水ヲシテ一滴タリトモ上方ニ轉移セシムルコトヲ得ズ。是ニ於テ腸蹄係ノ下部ヲ截破シ、水ヲ洩ラシ

テ內部ヲ窺フニ腸蹄係ノ兩脚ハヘルニア輪ノ處ニ於テ各側ノ粘膜皺襞ヲナシ互ニ湊合シテ恰モ瓣狀トナリ、水ノ逆流ヲ妨グルヲ見ル。而シテRidderハ此ローゼル氏瓣膜說ニ贊成シ、更ニ縱行ノ皺襞モ亦瓣狀作用ヲ營ムモノタルヲ主張セリ。

コッヘル氏延長說

(二)コッヘル氏延長說(Die Dehnungstheorie von Kocher)

是レローゼル氏說ト稍〻異ナリ、コルトウェフ氏ノ更ニ確定スル所ナリ。此說ニ從ヘバ腸管ハ液體ヲ以テ非常ニ充滿スル時ハ、其壁延長シ粘膜皺襞ハ牽引セラレテヘルニア門ヲ閉塞シ、腸管中ノ通路ヲ斷ツ者ナリト云ヘリ。

シャッセーナック氏屈折說

(三)シャッセーナック氏屈折說 Die Abknickungstheorie von Chassaignac

此說ハ既ニスカルバ Scarpa 氏ノ唱ヘシ所ニシテ、抑モヘルニア門、周緣平等ナル輪ヲナスニアラズシテ、其下邊ハ薄クシテ刃鋭ナルガ故ニ、柔軟ナル腸管ハ此部ニ於テ屈折セラレ、腸蹄係中ニ在ル液體ハ此稜角ヲ超ヘテ上部ニ移ルコト能ハザルナリト云フ。

ウエ・ブッシュ氏ノ重學的說

(四)ウェ・ブッシュ氏ノ重學的說(Dynamische Theorie von W. Busch 1863)

今第九十三圖(A)ニ示スガ如ク筒中ニ一桿(イ)アリテ其兩端ニハ大小二個ノ圓板(ロ)(ハ)アリ、其面積(ロ)ハ(ハ)ノ四倍トス。今一定ノ力(K)ヲ上方筒ヨリ鉛直ニ作用セシムルニ、其二個ノ圓板上ニ作用スル力度ハ、大板ハ小板ニ四倍シ(イ)桿條ハ(ロ)ノ方

第九十三圖

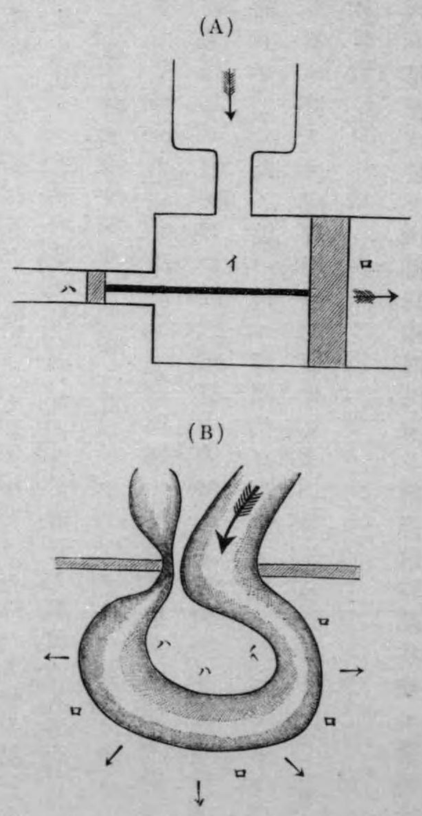

ニ於テ矢ノ方向ニ移動ス。之ヲ(B)圖ニ應用スルニ、腸蹄係ノ凸側ハ大板ニ、凹側ハ小板ニ比スベク、從テ之ニ加ハリ來ル力ハ凸側ニ作用シ、輸出脚ハ遂ニ屈曲シ、輸入脚ハヘルニア門上ノ壓ガ門直下ノ壓ヨリ大ナル間ハ開口スルモ、之ニ反シ腸內ノ壓强大トナルトキハ、輸入脚モヘルニア門ニ於テ屈曲セラルト云フ。

ロッセン氏稱水學的壓迫說

(五)ロッセン氏稱水學的壓迫說(Hydrostatische Druck theorie von Lossen 1874)

此說ノ原理ヲ說明スル所ノ試驗法ハ、第九十四圖ニ示ス如ク、腸管ヲ弧狀ニ反折

第九十四圖

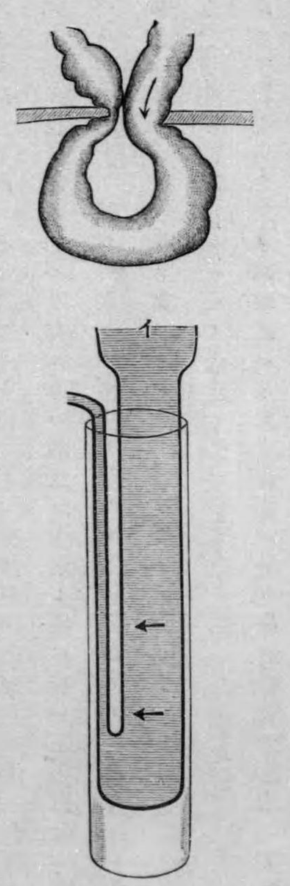

シテ試驗管中ニ入レ、其右側ノ一端(イ)ヨリ水ヲ注入スル時ハ、其輪入脚ハ水ノ入ルニ從ヒ漸ク膨大シ、其水ハ圖中矢ノ方向ヲ以テ腸壁ヲ壓迫スルガ故ニ、試驗管內ノ左方ノ腸管、卽チ輪出脚ハ殆ド完ク壓平セラレ、之ヨリ一滴ヲモ洩スヿナシ。

是等諸說中ローゼル・ロッセン及ウェ・ブッシュ氏等ノ學說ヲ以テ緊要ト做スベシ而シテ此諸說ハ互ニ相扶ケテ以テ、嵌頓ノ機轉ヲ說明スルコトヲ得ルナリ然レドモ就中ブッシュ氏ノ說ハ最モ理學的ノ原則ニ適スルモノト云フベシ。

腸管嵌頓ニ於ケル病理解剖的變化

腸管嵌頓ニ於ケル病理解剖的變化 Pathologisch-anatomische Veränderung bei Darmeinklemmung.

嵌頓ヲ起スヤ腸管ニ於ケル血行障碍ヲ來シ、腸管內腔及其壁ニ漿液性漿液血性ノ滲出液ヲ有スル受働的多血ノ狀態ヲ呈シ、此增量ハ益々絞扼ト脫出臟器トノ間ニ成セシ不當ノ關係ヲ高メシムルニ至リ、遂ニ此部ニ於ケル境界線ヲ形成シ、壞死及穿孔ヲ來スニ至ル。此變化ハ Borggreve ニヨリテ實驗セラレタリ。

氏ハ大ナル哺乳動物ノ空虛ナル小腸ヲ絞扼輪ト假想セル毛髮針ノ屈曲面ニ持チ來シ、之ヲ嵌頓ノ狀態ニ一致セシメシニ、其腸管ノ靜脈性多血及浮腫性腫脹、炎症性及滲透性ヘルニア水ノ增多ヲ見タリ。

Hessel ハ小口ヲ有スル硝子罎中ニ羊ノ小腸ヲ入レ、之ヲ嵌頓セシメタルニ時々刻々增加スル靜脈性多血、腸管壁ノ浮腫及硝子罎中ニ漸次充滿シ來ルヘルニア水ヲ見タリ。

斯カル嵌頓ニ際シテ起ル腸管ノ病的變化ハ、動物試驗ノ外手術及解屍ノ際ニモ見ルコトヲ得。而シテ此變化ハ嵌頓ノ强弱、卽チ靜脈ノミノ絞扼セラレタル場合ト、動脈モ亦全然絞扼斷絕セラレタル場合トニヨリ差アリ。

一動脈モ亦絞扼斷絕セラレタル時(Absolute Strangulation「Cooper」)卽チ絕對的嵌頓ニ際シテハ、動脈ト共ニ靜脈モ亦斷絕セラルルヲ以テ、腸管ノ血量ハ普通

時ノ如キカ、或ハ却テ僅ニ貧血シ居レリ。然レドモ、動脈ノ絶對的嵌頓ハ靜脈ノ絞扼ニ後ルルヲ以テ、此際多クハ多少ノ靜脈性多血、卽チ鬱血狀態ヲ呈シ居ルヲ常トス。

腸管ハ腫大セズシテ、一般ニ弛緩シ、比較的迅速ニ絞扼溝ニ於テ分界線形成ヲナス。然レドモ完全ナル壞死ヲナス前ニ、既ニ**ショック**ノタメニ死スルヲ常トス。

斯ク腸管ハ貧血狀態ヲ呈スルヲ以テ、**ヘルニア**水少ナク、且腸管膜モ平滑ニシテ稍〻蒼白ヲ呈ス。

斯カル場合ニ於テ、迅速ニ絞扼ヲ解除スルモ、腸管ノ生命ヲ確實ニスルコト能ハズ。絞扼除去ニヨリ却テ多量ノ血液來襲沈滯シ濕性壞疽ニ陷ル。

二主トシテ靜脈ハ絞扼セラレタル場合　是レ嵌頓ニ於テ最モ屢〻起ルモノニシテ、動脈モ亦多少絞扼セラルルコト論ヲ俟タズ、此際靜脈血行障碍ノ結果トシテ、種々ノ病的變化ヲ來ス。然シテ之ヲ三時期ニ區別ス。

第一時期　靜脈性多血狀態(鬱血) Venöse Stauung

動脈ニ格別ノ障碍ナキニ拘ラズ、靜脈ハ絞扼輪ニ於テ斷絶セラルルヲ以テ

腸管ニ來ル第一ノ變化ハ鬱血ナリトス。此際腸管ハ毛細靜脈鬱血シ、血性浸潤ヲ受ケ浮腫狀腫脹ヲナシ青赤色ヲ呈ス。腸管表面ニハ所々出血及溢血斑ヲ見ル。腸管粘膜面ニ於テモ同樣ノ變化ヲ呈シ、腸管ハ血性粘液性內容、或ハ凝血ヲ以テ充滿セラルルニ至ル。

腸管表面ニ於ケル滲出液ハ、漸次增加シテ血液ト混ジ、爲メニ血性漿液性ノ液ハ**ヘルニア**囊內ヲ滿シ、**ヘルニア**被膜ヲ緊張セシムルノミナラズ、腸管ヲ壓迫シ益〻血行障碍ヲ來タス。此液ヲ**ヘルニア**水 Bruchwasser ト云フ。

ヘルニア水ハ殆ド總テノ嵌頓**ヘルニア**ニ見ル所ナルモ、股**ヘルニア**ハ鼠蹊**ヘルニア**ニ比シテ少ナシ。

ヘルニア水ノ量ハ嵌頓ノ種々ナル場合ニヨリ多少アレドモ、一般ニ嵌頓輪狹ク鬱血狀態ノ程度强キ嵌頓ニ於テ多量ナルヲ常トス。之ニ反シ此際**ヘルニア**囊ハ極度ニ緊張セラレ、從テ腸管ノ癒著少ナシ。

循環障碍僅微ニシテ副枝血行ノ成立スルモノニ於テハ、**ヘルニア**水少ナク從テ癒著モ多シ。

尙是等腸管ノ腫脹**ヘルニア**水ノ增加ハ、淋巴管道ノ障碍ニ大ナル關係ヲ有ス。

ヘルニア水ハ尚鬱血ニヨル單純ナル滲透ノ外、嵌頓ニ際シテ發スル炎症ノ結果トシテ來ルコトヲ忘ルベカラズ。陳舊性嵌頓ニ於テハ、病的腸管ヲ穿通遊走セル微生體ヲヘルニア水中ニ檢出スルコト屢、是アリ。此場合假令ヒ整復術ニ成功スルモ、腹膜炎ニ向テハ甚ダ危險ナリトス。加之、ヘルニア切開術ニ於テヘルニア水ノ性質ニ注意セザレバ、同ジク腹膜炎ノ危險ヲ免カルルコト能ハズ。

ヘルニア水ニ於ケル系統的細菌檢査ハ、初メ Nepveu ニヨリ施サレタリ。爾來 Bönnecken, Garré, Rovsing, Ziegler, Waterhause 等ノ臨牀的及動物實驗ノ結果ヘルニア水中ニハ種々ノ球菌、桿菌ヲ見、球菌屬トシテハ連鎖狀球菌、葡萄狀球菌、其他「サルチーナ」等ヲ見、桿菌トシテハ大腸菌、枯草菌屬ヲ檢出シ得タルコトヲ報ズ。此際桿菌ハ球菌ニ先ジテヘルニア水中ニ現ハレ來ルト云フ。然レドモ是等ノ細菌ハ動脈血行ニ由來セシモノト主張セシモノアリキ。然レドモ是等ノ細菌ハ嵌頓ニヨリ抵抗減ジタル腸管壁ヲ通ジテ、腸管內容中ヨリヘルニア水中ニ遊走シ來リタルモノナリ。斯カル腸壁切片ニ於テハ種々ノ細菌ヲ檢出スルコトヲ得。

	嵌頓數	細菌檢出例
Garré	8	1
Bonnecken	8	8
Ziegler	5	0
Tavel u. Lanz	17	2
Tietze	9	4
Schloffer	12	2
總計	65	17

後ノ時間ニハ關セザルガ如ク、細菌遊出ノ主ナル原因ハ元ヨリ腸管ニ於ケル病的變化ト平行スルモノノ如シ。

是等細菌ノヘルニア水中ニ來ル時間的關係ニ就テハ Schloffer ハ嵌頓初期(第五日目マデ)ニ於テハヘルニア水ハ無菌ナリト云ヒ Nepveu, Bönnecken ハ腸管變化ナキニ拘ラズ、既ニヘルニア水中ニ細菌ヲ見ルコトアリト云フ。余ガ最近手術セシ鼠蹊ヘルニアニ於テ其ヘルニア水ノ細菌檢査ヲナシタル次ノ六例ニ見ルモ、嵌頓

患者	年齢	種類	ヘルニア水量及性質	手術方法	手術迄ノ時間	細菌ノ有無
長谷部某男	七二	右巨大鼠蹊ヘルニア嵌頓兼陰囊水腫	少量血性無臭	切開還納	三〇	ナシ
柴田某男	三	右盲腸蟲樣垂廻腸嵌頓ヘルニア	多量血性惡臭	切開還納	五五	ナシ
長谷川某男	七二	右鼠蹊ヘルニア嵌頓	少量血性	切開還納	三〇	ナシ
山口某男	一	右鼠蹊ヘルニア嵌頓	少量血性	切開還納	五〇	大腸菌

山口某男	一	左鼠蹊ヘルニア嵌頓	少量血性	切開還納	二〇
鈴木某男	二五	右鼠蹊ヘルニア嵌頓	少量血性腸管壞疽惡臭アリ	腸管切除	二八

ナシ　大腸菌　醱膿球菌

腸管鬱血ト共ニ腸間膜ノ鬱血モ亦甚ダシク、腸間膜靜脈ハ極度ニ怒張シ、其腸間膜附著部ニ於テ腸管ニ平行スル靜脈ニ於テハ、溢血斑其他血栓形成ヲ見ル。卽チ一般ニ暗色ヲ帶ビ來リ光澤ヲ失フ、其絞扼輪ニ於テ腸管ノ後方ニ位シ、著シク牽引セラレ或ハ屈曲ス、腸管膜ノ斯カル狀態ハヘルニア水ニ向テ大ナル關係ヲ有スルヤ論ナシ。

斯カル狀態ノ下ニ腸管內容ノ腐敗分解セル結果、腸管ハ益〻擴張シ、所謂コッヘル氏ノ擴張性潰瘍 Dehnungsgeschwüre ヲ形成シ、穿孔ノ第一步ニ入ル。此擴張性潰瘍ハ絞扼輪上部、卽チ腹腔ニアル腸管ニ於テモ亦同樣原因ノ下ニ生ズルモノナリ。

絞扼輪ニ於ケル所見ハ、是等ノ鬱血狀態ニ拘ラズ、一般ニ貧血蒼白色ヲ呈シ溝狀ヲナス。

第二時期　化膿性皮下蜂窠織炎 Eitrige Phlegmone

上記ノ微生體遊出ノ結果ヘルニア水ノ溷濁腐敗ヲ來シ、此病的變化ハ一方腸管表面ニ作用シ、腸管ノ壞死機轉ヲ早メ、他方ヘルニア被膜ニ感染シ、其周圍ニ波及シテ皮膚上ニ炎症狀ヲ呈スルニ至ル。此化膿性病變ハ腸管壞死狀態ノ進步ト共ニ、壞疽性腐敗性蜂窠織炎トナリ來ル。

第三時期　壞疽 Brand

化膿性機轉ハ腸管及ヘルニア周圍組織ノ壞疽ヲ速カラシム。卽チ腸粘膜ハ雪ニ其絞扼輪ニ於テノミナラズ、到ル處ニ汚穢灰白色、溷濁セル斑點ヲ生ジ漿液膜ハ一般ニ光澤ヲ失ヒ、殊ニ溢血部ハ壞疽ニ陷リ脆弱トナリ好ンデ穿孔ス。腸管內容ノ腐敗及ヘルニア水ノ腐敗化膿ニ伴ヒ、腸管ハ迅速ニ壞疽ニ陷リ、溷濁惡臭ヲ發スルヘルニア水ハ更ニ壞疽片及腸內容ヲ以テ充滿セラレ、炎症周圍ニ及ンデ糞便蜂窠織炎 Kothpplegmone 糞便膿瘍 Kothabscess トナリ、遂ニ外皮ニ自潰シテ糞瘻或ハ僞肛門トナル。是等ノ病變ハ腹腔腹膜ノ炎症性癒著、嵌頓輪ニ於ケル腸管、ヘルニア囊トノ癒著等ノ防禦ニヨリ、通常腹腔ト遮斷セラルルモ、時ニ腹腔ニ侵入シテ腹膜炎ヲ起スコト稀ナラズ。又此病變ハ通常患者ニ於テ實驗スルコト稀ニシテ、既ニ患者ハ鬱血期ニ於テ腸管閉塞症ニ因スル吸收自家中毒ノタメニ死亡スルモノ多シ。

壞疽ノ發起スル時間ハ其嵌頓ノ狀態、殊ニ動脈血行ノ障碍如何ニ關スルコト大ナルヲ以テ、之ヲ時間的正確ニ表示スルコトヲ得ズ

第九十五圖

(*Lejars*)

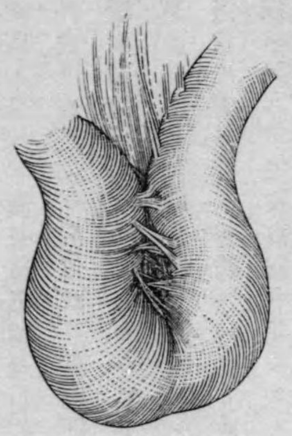

Richter ハ嵌頓後八時間ニシテ既ニ發現スルト云ヒ、Lawrence ハ十二時間 Pott. Stromeyer 等ハ平均二十四時間後ニ壞疽ノ發現ヲ見ルト稱ス。

又嵌頓ニ際シ起ル所ノ病變ハ絞扼輪及腸蹄係ノ尖端ニ於テ最モ甚ダシク腸蹄係對向面ハ嵌頓後間モナク纖維性癒著ヲ呈シ來ル(第九十五圖第百圖參照)。

右嵌頓鼠蹊ヘルニアニ於テ切除術ヲ施シタル腸管ノ顯微鏡的變化(余ノ一實驗例)

病歷　千葉縣千葉郡更科村鈴○久○農二十五歲

生來著患ナシ幼時ヨリ右側鼠蹊ヘルニアヲ患フルモ容易ニ自ラ還納シ甚ダシキ障碍ヲ來サザリシヲ以テ放置ス、然ルニ大正三年六月十七日午後四時ニ至リ何等認ム可キ原因ナクシテ突然脫出シ、遂ニ還納セズトテ同日午後十一時頃多少苦悶ノ顏貌ヲ呈シ跛行シテ來院ス。

現症　體格榮養共ニ中等ニシテ脈搏ハ七十二至ヲ算シ、體溫三十七度五分ヲ示ス、胸廓ニ異狀ヲ認メズ、心窩部ニ疼痛ヲ訴フ、惡心嘔吐ナシ、腹部ハ多少膨滿シテ雷鳴アリ、右股關節ハ輕度ニ屈曲ス、患部ヲ診スルニ右側鼠蹊部ヨリ右側陰囊ニ至ル大人手掌大ノ長圓形ノ腫瘍アリテ陰囊トノ境界不明、皮膚ハ稍〻發赤ス、打診スルニ濁音ヲ帶ベル鼓音アリ、觸診スルニ內ニ索狀物アルモノノ如シ、還納ヲ試ムルモ寸毫ノ效ナシ、依ツテ更ニ入浴ヲ命ジ十五分時ノ後再還納術ヲ施スモ却ツテ苦痛ヲ增スノミニシテ不成功ニ終ル、茲ニ於テ安靜臥牀ニ就カシム翌十八日朝再三還納ヲ試ミシモ失敗ニ歸ス、故ニ根治手術ニ一決ス實ニ嵌頓後二十時間ナリ、全身痲醉ノ下ニ手術ス、內容ハ小腸及ビ網膜ニシテヘルニア水ハ微ニ赤色溷濁ヲ呈シ多量ナラズ、網膜ハヘルニア囊內ニ於テ腸蹄係ヲ包被シ、ヘルニア門ニ癒著セルヲ以テ鈍性ニ剝離シ、之ヲ結紮切除シ、然ル後ヘニルア門ヲ擴大シ腸蹄係ヲ牽引シ、其長サ約二十五仙迷ヲ切除シ、斷端ヲ縫合シテ還納ス。

切除セル腸管ハ固有ノ光澤ヲ存シタルモ、全體褐赤色ニシテ所々ニ溢血セルヲ認ム、網膜ニモ溢血ヲ存セリ。

左ニ之ガ病理組織ノ顯微鏡的檢査ノ大略ヲ記サン。

嵌頓部腸管ノ輪部底部竝ニ該部腸間膜ヨリ各其ノ一部分ヲ切除シ「アルコール」ニテ固定硬化ヲ行ヒ「ツエロイジン」ノ包埋法ニヨリテ切片トナシ「ヘマトキシリン、エオジン」ノ複染

色ヲ施シ、之ガ鏡檢ヲナスニ、輪部ニ於テハ粘膜粘膜下組織及ビ筋層漿液膜ノ各層ニ甚ダシキ出血竈ノ存在ヲ見ル、就中粘膜ニ於テ顯著ナリ、底部ニ於テハ輪部ニ比シ比較的出血竈僅少ナルモ、之レ亦全層ヲ通ジテ認メラル、輪部及ビ底部ニ於テ其ノ粘膜下組織ニハ高度ノ漏出液アリ、又粘膜表面ニハ粘膜上皮細胞ノ剝離セルモノ竝ニ漏出セル血球、腸管內容物ノ附著セルヲ見ル、該兩部ニ於ケル血管ハ鬱血ヲ呈シ血栓形成アリ、腸管各層ニ於テ細胞核ハ完全ニ保存セラレ壞疽組織ヲ見ズ、腸間膜ニ於ケル血管ハ悉ク高度ニ鬱血セルヲ認ム。

大網膜嵌頓ニ於ケル病理的變化

大網膜嵌頓ニ於ケル病理的變化 Pathologische Veränderung bei Netzeinklemmung

大網膜嵌頓ニ於ケル病理的變化ハ、腸管嵌頓ト大差ナキモ腸管ト異ナリ、腸管閉塞ノ如キコトナク、且細菌的病變少ナキヲ以テ、一般ニ其病變ヤ腸管嵌頓ニ比シ輕シト云フベシ。然レドモ通常大網膜ノミ嵌頓スルハ少ナク、多クハ腸管ト共ニ混合ヘルニア嵌頓ヲ起スヲ以テ、其病變モ腸管嵌頓ノ餘勢ヲ受ケ同樣壞疽ニ陷ルコト多シ。

大網膜ヘルニア嵌頓ニ於テモ、其病的變化トシテ第一ニ來ルモノハ靜脈性多血狀態、卽チ鬱血狀態ナリトス。此際網狀ヲナス大網膜靜脈網ハ、著シク怒

W字狀ヘルニア又逆行ヘルニア

張シ、蚯蚓ノ匍匐蛇行スルガ如シ。從テヘルニア水比較的多ク、大網膜ハ光澤ヲ失ヒテ暗黃色ヲ呈シ、互ニ相癒著シ團塊狀ヲナシ、絞扼輪ニ於テハ蒼白色ヲ呈ス。其質一般ニ脆弱トナリ、之ヲ牽引スルヤ容易ニ斷裂ス。斯ク大網膜相互ニ癒著スルノミナラズ、絞扼輪附近ニ於テ殊ニ其腹腔ニ向フ部分ニテ腹膜ト癒著シ、又ヘルニア囊底或ハ體ト癒著スルコトアリ。

大網膜嵌頓ニ於ケル化膿性機轉ハ、比較的稀ナリトス。是レ腸管ノ如ク其腐敗セル腸管內容ニ比スベキモノナケレバナリ。故ニ大網膜嵌頓ニ起ル所ノ化膿性炎症ハ、之ヲ血行ニヨル細菌ニ歸セザルベカラズ。斯ク化膿性炎症ヲ起スコト少ナキヲ以テ、其ヘルニア水モ漿液血性ニシテ、細菌ヲ檢出スルコトモ殆ド稀ナリトス。

大網膜嵌頓ニ來ル壞疽ハ、腸管嵌頓ノ如ク腐敗性ナラザルコト多シ。卽チ大網膜ハ黑色ニ變ジ、浸軟狀態ニ陷ルナリ。然レドモ血行ニ因スル細菌ノ感染ヲ得バ、忽チ腐敗性化膿性壞疽ニ陷ルヤ論ナシ。

W字狀ヘルニア Hernie en W 逆行性嵌頓 Retrograde Incarceration

通常ノ嵌頓ヘルニアハヘルニア內例之、小腸ノヘルニア門ニ於テ嵌頓シテ

壞疽ニ陷ルモノナルモ、茲ニ一種奇異ナル嵌頓ヘルニアアリ。卽チヘルニア囊內ニ二個ノ腸蹄係ヲ存シ、其中間腸蹄係ハ腹腔ニアリテ嵌頓ス。

斯カル狀態ニ於ケル嵌頓ハ一八八〇年ライプチッヒ外科醫 Benno Schmidt ニヨリ初メテ記載セラレタリ。氏ハ臍ヘルニア嵌頓ニ於テ死セシ一婦人ノ解屍ニ當リ、二個ノ健康ナル腸管蹄係ノヘルニア囊內ニ存スルニ拘ラズ、其中間蹄係ハ腹腔ニアリテ却テ壞疽ニ陷リ居タリ。次デ一八八七年 Hans Lorenz ハ同樣ノ例ヲ實驗シタリ。當時 Hochenegg ハ是レ整復術ニヨリテヘルニア囊內ニアリシ腸蹄係ノ一部分ガ、腹腔ニ還納シ他ノ部ハヘルニア囊內ニ留マルニヨリ成立セシ形態ナラントセリ。

一八九四年 Lauenstein ハ獨逸外

第九十六圖

W字狀ヘルニア嵌頓

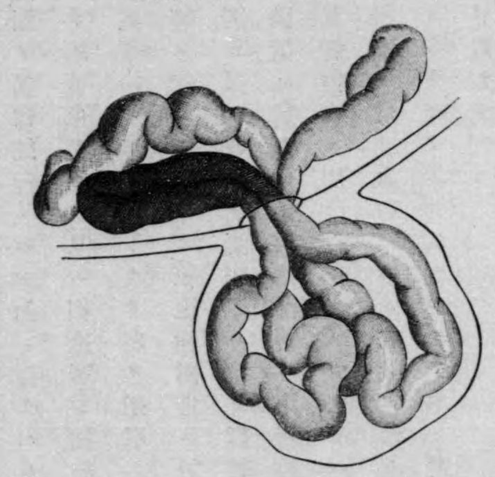

科學會ニ於テ『稀有ナルヘルニア』ト題シ長サ一迷突ヲ有スル三個ノ腸蹄係ノ嵌頓セルヲ報ジタレドモ、討論ヲ喚起セズシテ止ミヌ。此例ハ鼠蹊ヘルニア囊內ニアル、二個ノ腸蹄係ハ小腸ニシテ、他ノ一蹄係ハ中間蹄係トナリテ腹腔ニ存シ、其腸間膜ハ絞扼セラレザルニ拘ラズ、著シク嵌頓狀態ヲ呈シタルモノナリキ。

一八九五年 Maydl ハ盲腸廻腸蟲樣突起ヘルニア嵌頓ニ於テ、腹腔ニアル蟲樣突起尖端ノ壞死ニ陷レルモノ及喇叭管ノ腹腔ニ殘留セル末端ノ同樣壞疽狀態ニ陷レルモノヲ稱シテ逆行性嵌頓 Retrograde Inkarzeration トシテ論ズルニ及ビ、漸ク世ノ注意ヲ呼ブニ至リ、爾來議論紛々今日ニ至ルマデ尙一定セズ。

當時 Maydl ハ逆行性嵌頓トハ臟器ノ壞疽ニ陷レル部ハヘルニア門ヨリ腹腔ノ方向ニ位シ、ヘルニア囊內ニアル部分ハ比較的

第九十七圖

W字狀ヘルニア嵌頓

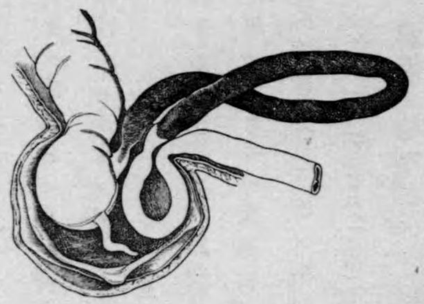

健康ナルモノヲ云フトナセリ。卽チ末端ニ終ル腹內臟器ノ嵌頓ニ際シ、其腹腔ニ殘留セル末端部ノ血行障碍ニ因スルモノトナセリ。

一八九五年 O. Kukula ハ小腸側壁ニ生ゼシ、有莖筋腫ノ逆行性嵌頓ニ就テ報告シ。

一八九六年 Schnitzler ハ大網膜ノ逆行性嵌頓ヲ報ジ。

一九〇〇年 v. Baracz ハ大網膜ノ逆行性嵌頓ニ就テ其一例ヲ報ジ、同年 Pupovac, Moucht, Sultan (1901) 等ノ同樣實驗アリ。

Carl Bayer(1898) O. Kukula (1895) Kopfstein (1898) Zahradnicky (1898) 等ノ報告ハ末端遊離スル臟器ノ嵌頓例ニシテ、其血管之ニ併行シテ走ルヲ以テ說明モ容易ナリキ。

一九〇六年 Eugen A. Pólya ハ莖捻轉後大網膜癒著ニヨリ榮養ヲ受ケツツアリシ卵巢囊腫ガ、其大切ナル大網膜ノ臍**ヘルニア**嵌頓ヲ起シタルタメ、茲ニ逆行性嵌頓トナリ、卵巢囊腫ハ壞死ニ陷リタル珍例ヲ報告セリ。

一九〇七年 Carl Lauenstein ハ „Zwei Darmschlingen in eingeklemmten Bruch" ト命名シタリ。

本症原因ニ就テノ諸家ノ說

一九〇八年 Fritz de Beule ハ其形狀W字狀ヲナスヲ以テ之レニ „Hernie en W" ナル名稱ヲ下セリ。

近年之ニ關スル病理及實驗例ノ報告增加シ、今ヤ八十例ヲ超ヘントス。

一九一三年 Wendel ノ調査ニ據レバ、本症ノ發スルハ鼠蹊**ヘルニア**ニシテ、臍**ヘルニア**、股**ヘルニア**ハ共ニ七回ナリシト云フ。又右側ニ發スルコト左側ニ比シテ多シ。

男女ハ關係ハ男子ニ多ク、男五十六(七十二%)ニ對シ、女二十二ナリ。

年齡ハ關係ハ二十歲以下二人、四十歲以上七十七.五%、五十歲以上六十二.七%ナリ。

ヘルニア囊內容ノ腸管ナル場合ニ於テ、二個ノ蹄係ナリシコト六十七例單一ナリシコト五例、三個ノ蹄係ナリシコト四例ナリ。又其大多數ハ小腸ニシテ大腸ナリシコト十七回ナリ。

本邦ニ於ケル文獻ハ高安(道成)博士ノ二例、鳥潟博士ノ一例、都合三例ノ報告アルノミ。

本症ノ原因ニ就テハ諸家各々其說ヲ異ニス。

(一)マイドル、クラウベル、ハイム等ハ中間腸蹄係ノ壞疽ハ其腸間膜ノ二回**ヘルニア**門ヲ通過スルニ因ストナセリ。

(二)ラウエンスタイン、スルタン等ハ中間蹄係ノ腸間膜ハ**ヘルニア**門ヲ二回通過セズ、他ノ原因例之、牽引壓迫等ニヨリ起ルモノトナセリ。

(三)ノイマンハ中間腸間膜ノ後方牽引說 Retiacion ヲ主唱ス。

(四)ランゲルハ血管分布狀態特異ナルニヨリ、其壓迫ニヨリ中間蹄係ノミ壞疽ニ陷ルト云フ。

(五)イ・エンケルハ通常嵌頓**ヘルニア**ノ整復術ニヨリ腹腔ニ還納セラレ、他ノ腸蹄係ノ代ツテ脫出スルニ因ストナセリ。

(六)マンニンゲルハ中間腸蹄係ノ腸間膜ノ「ヂステンジョン」ニ因スルトナセリ。

(七)高安道成博士ハ Deutsche Zeitschr. f. Chir. 1908, Bd. 96. S. 504 及ビ日本外科學會席上ニ於テ Über die sogenannte „retrograde Inkarzeration des Darmes ナル題目ノ下ニ動物實驗及自己ノ經驗例ニ基キ、本症ノ成立的原因ニツキテ左ノ結論ヲ發表セリ。

第一、Maydl, Klauber 等ノ逆行性腸嵌頓ノ原因トシテ、中間腸蹄係ノ腸間膜ノ**ヘルニア**門ヲ二回通過スルコトヲ擧ゲタレドモ、是レ必要缺クベカラザル條件ニアラズ、換言スレバ、腸間膜ハ**ヘルニア**門ヲ一度モ、通過セザルニ中間蹄係ハ同一現象ヲ呈ス。

第二、腸間膜血管ノ栓塞ヲ起シ Infarct ヲ現ハスハ、逆行性嵌頓ノ多數ノモノニ見ル處ナリ。又其變化ヲ起シ壞疽ニ陷ルコト迅速ニシテ、腸管ノミノ壓迫ヲ以テ說明スルコト難シ。

第三、中間腸管蹄係ノ腸間膜ノ明カニ**ヘルニア**門ニ於テ嵌頓セザル場合ニ於テモ、異常ノ牽引・屈折・捻轉等ニヨリ、主要血管ノ壓迫ヲ蒙ムレバ栓塞ヲ起シ腸管ハ壞疽ニ陷ルベシ。

第四、所謂逆行性腸嵌頓ハ一ノ大ナル腸管蹄係ノ**ヘルニア**囊內ニ入リ、其中央部再ビ門ヲ通過シテ腹腔內ニ還納シテ起ル場合ヨリモ、寧ロ初メヨリ二個ノ腸管蹄係同時ニ、或ハ時ヲ異ニシテ**ヘルニア**囊內ニ脫出シ、中間腸管蹄係ハ腹腔ニ殘留セル場合多シ、故ニ所謂 Zwei Schlingen in einem Bruch ト云フノ適當ナルヲ覺ユ。

第五、此種ノ嵌頓ハ右側ニ多ク、然カモ小腸下端或ハ盲腸部ニ近キ處ナリ。此部ノ血管分布ノ狀態ハ他部ニ比シ此現象ヲ起シ易キモノト考ヘ得ベシ。左側ニシテ小腸中部ニ起リタル例アルモ極メテ稀ナリ。

第六、二個ノ腸管蹄係ノ**ヘルニア**囊內ニ脫出スルモ、常ニ必ズ中間腸管蹄係ノミ壞疽ニ陷ルニ非ズ、囊內ノ腸管ノミ壞疽トナルコトアリ、或ハ雙方トモ壞疽トナ

ルコトアリ、是レ中間腸管蹄係ノ腸間膜ノ**ヘルニア**門ヲ二回通過スルコトノ必要ナラザル一證ニシテ、單ニ主要血管ノ壓迫セラレタル部分ノ壞疽ニ陷ルモノナルベシ。

尙氏ハ大正三年第十五回日本外科學會ニ於テ更ニ第二例ヲ報告シ、本症ノ原因トシテ先キニ一九〇八年報告セシ所說ノ正確ナルヲ述べ、本症ノ名稱ヲ Fritz de Beule ノ命名セシ如クW字狀**ヘルニア**トナスノ適當ナルコトヲ附加セリ。

本症ハ**ヘルニア**ノ稀有ナル異例ナレドモ、**ヘルニア**整復術 (Taxis) ニ向テハ重大ナル意義ヲ有スルモノナリ。是等ノ病的異常ハ**ヘルニア**嵌頓ニ際シ、之ヲ診斷スルコト容易ナラズ。從テ斯カルモノニ於テハ、假令ヒ整復術ニ成效スルモ、中間腸蹄係ノ病變ノ程度ニヨリテハ、腹膜炎ヲ發スルコト疑ナシト云フベシ。

腸壁ヘルニア

腸壁ヘルニア嵌頓 Einklemmung der Darmwandbrüche

本症ハ腸壁ノ一部、主トシテ腸管遊離面ノ**ヘルニア**門ニ於テ絞扼セラレ、腸間膜ハ**ヘルニア**內容トナラザルモノナリ、彼ノリットル氏ノ憩室ハ好ンデ此

第九十八圖

腸壁ヘルニア嵌頓



種ノ嵌頓ヲ起スモノナリ。本症ニアリテハ第九十八圖ノ如ク、腸壁一部ノ嵌頓ナルヲ以テ、其腸間膜附著部ニ於ケル部分卽チ**ヘルニア**絞扼輪外ノ部分ハ健康ニシテ、內容流通スルヲ以テ、腸間閉塞症狀輕シ、之ニ反シ病的變化ハ迅速ニ壞疽ニ陷ル機轉ヲ有ス。是レ榮養血管全然絞扼セラレ、普通嵌頓ノ如ク不完全ナガラモ、血流ヲ支給スベキ腸間膜ヲ隨伴セザルヲ以テナリ。

故ニ本症ニ於テハ壞疽ノ進行迅速ナルヲ以テ、腸穿孔ヲ起シ易ク、從テ糞便性蜂窠織炎ヲ發シ、遂ニ糞便性膿瘍トナリ、外皮ニ自潰シテ糞瘻トナル。若シ**ヘルニア**門ニ於テ、腹腔ニ對スル防禦的癒著ノ完成セラルルニ於テハ、腹膜炎ヲ起スコトナク、糞瘻ヲ殘シテ治スルコトアリ。

症候

症候 Symptome der Brucheinklemmung

ヘニルア患者ノ嵌頓症ヲ誘起スルハ、通常外傷、劇働其他急劇ナル體位ノ變

換及腹壓ノ急劇亢進ノ際ニ於テス。然レドモ亦僅微ノ動機ニ由リ嵌頓スルコトアリ。

是等ノ動機ト共ニ鼠蹊部ニ於テ劇痛ヲ訴ヘ、其疼痛ハ放散性ニシテ、下腹部ニ亙リ名狀スベカラザル疝痛樣疼痛ヲ覺エ、之ニヨリ一時人事不省ニ陷ルコトアリ、然レドモ亦時ニ極メテ輕微ナルコトアリ。

此疼痛ト共ニ**ヘルニア**腫瘍ハ著シク膨大且緊張シ、前方ニ向テ少シク突出シ、過敏性ニシテ壓痛甚ダシク、平時ノ數倍ニ及ブコトアリ。還納性ナリシモノハ完ク不還納性トナリ、陰囊皮膚緊張シ外鼠蹊輪ニ於テ明瞭ナル絞扼狀態ヲ呈ス。

通常嵌頓ト共ニ便意ヲ催スモ、排便ナク風氣缺如ス。初期ニ於テハ患者輕度ノ腦貧血狀態ヲ呈シ、冷汗ヲ流シ、顏貌蒼白、呼吸淺表、脈搏細小、頻數ナリ。體溫ハ一時下降スルモ、須臾ニシテ上昇シ、化膿性及壞疽機轉ノ發現ト共ニ、劇シキ上昇ヲ示ス。

時期進行スルヤ、患者苦惱甚ダシク顏貌憔悴、口腔乾燥、舌苔ヲ帶ビ、頻リニ渴ヲ訴ヘ、食思缺乏ス、幼兒ニ在リテハ極メテ不安狀態ヲ呈シ却テ叫泣セズシ

第九十九圖

嵌頓鼠蹊ヘルニア（余ノ實驗）

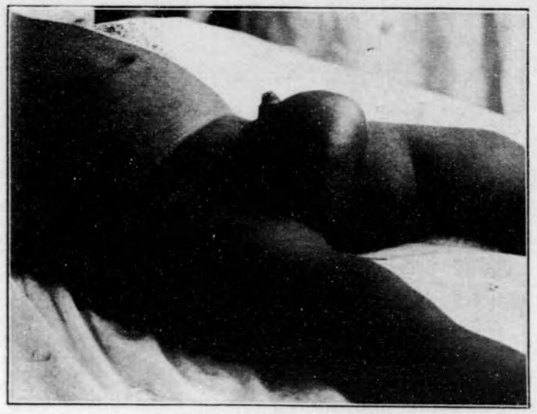

第百圖

腸管蹄係間ノ纖維性癒著

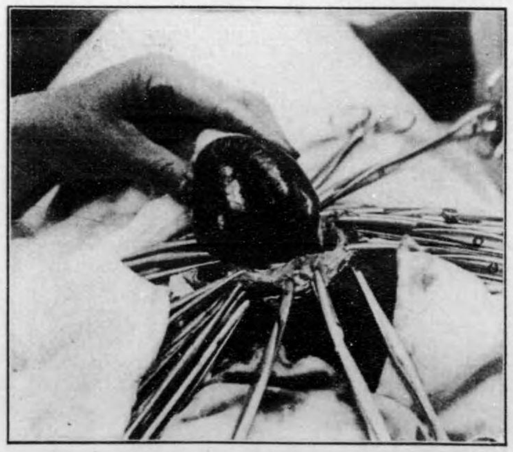

第百一圖

嵌頓鼠蹊ヘルニア（余ノ實驗）

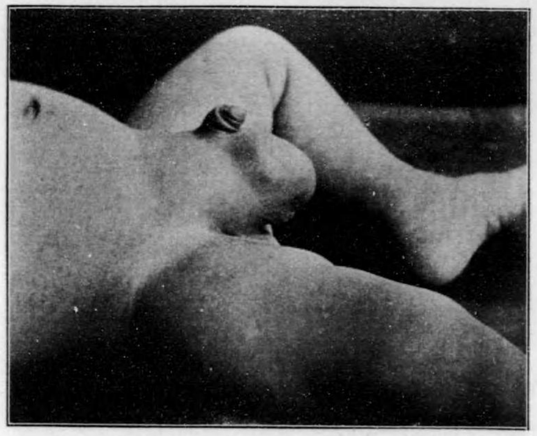

第百二圖

嵌頓鼠蹊ヘルニア（余ノ實驗）

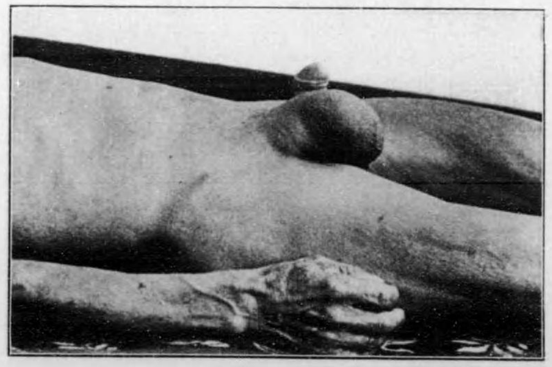

テ遂ニ無慾狀態ニ陷ル。(九十九圖百二圖參照)

惡心・嘔吐ハ比較的初期ニ來リ、通常一時中止シ、次デ再ビ嘔吐ヲ來スヤ、膽汁及粘液ヲ吐シ、遂ニ吐糞症ヲ起ス。

腹部ハ一般ニ多少膨滿シ、鼓腸症ヲ呈シ、患側下腹部ハ疝痛發作時ニ於テ、緊張硬固ニシテ間歇時弛緩ス、上體ハ少シク患側ニ屈シ、下肢ハ股關節ニテ屈曲外轉ス。

腸壁ヘルニア嵌頓ニ於テハ、吐糞症來ルモ尙亦便通ヲ見ル、然レドモヘルニア腫瘍ノ炎症症狀ハ普通嵌頓ヘルニアヨリ强シ。

大網膜嵌頓ヘルニアニ於テハ、疼痛劇甚ニシテ、局處症狀ニ比シ一般ニ全身症狀輕易ナリトス。

除外例トシテ嵌頓ヘルニアニ於テ劇ゲシキ嘔吐ニ兼テ下痢症ヲ伴フコトアリ。Malgaigne ハ斯カルモノニヘルニアコレラ Cholera herniaire ナル名稱ヲ與ヘタリ。

本症ハ小腸上部ノ嵌頓ニ於テ見ル所ニシテ、Hankgecst ハ家兎ノ小腸上部閉塞ニ於テ、患部以下ニ活潑ナル蠕動運動起リ、劇シキ下痢ノ起ルヲ實驗シ

タリト云フ。

大腸部ノ嵌頓及小腸下部ノ嵌頓ニ於テハ、嘔吐ノ來ルコト遲シ、又朝起空腹時ニ起リシ嵌頓ニ於テモ、嘔吐ノ發現スルコト遲シト云フ。

要之嵌頓ヘルニアニ於ケル諸症候群ハ、左ノ數項ニ分類スルコトヲ得。

(一)ヘルニア腫瘍ノ變化(硬固・不還納・過敏等)

(二)腸管閉塞症狀(嘔吐・便祕・風氣缺如・自家中毒等)

(三)神經症狀(疼痛・「ショック」・昏睡等)

(四)合併症ニ因スル症狀(肺炎・腹膜炎等)

嵌頓ヘルニア患者ノ診察

嵌頓ヘルニア患者ノ診察 Die Untersuchung eines an Einklemmungserscheinungen Leidenden.

(一)患者及醫師ノ位置　患者ヲ診察臺上ニ仰臥セシメ患部ヲ現ハシ、醫師ハ患者ニ對面シツツ其患側ニ位置ヲ占ム。

(二)問診　以前ヨリヘルニアヲ患ヒ居リシヤ否、ヘルニア帶著用ノ有無、嘗テ嵌頓セシコトアリヤ否、若シ嵌頓セシコトアラバ其時ニ於テ施シタル處置及整復ノ難易、現在嵌頓症ノ發病時日・嵌頓ノ動機・嵌頓後施シタル處置・整復術ヲ試ミシヤ否、其整復術ノ狀態卽チ長時間ヲ要シタルヤ、或ハ粗暴ナルコトナカリシヤ否、嵌頓後ニ於ケル便通及風氣ノ關係・嵌頓後嘔吐セシヤ否、嘔吐ノ回數及吐物ノ性狀、嘔吐ヲ起スニ至リシ迄ノ時間等ヲ問診スベシ。

(三)視診　ヘルニア腫瘍ノ大サ・形狀・鼠蹊部トノ解剖的關係・皮膚ノ狀態・顏貌及腹部ノ狀態等ヲ視診ス。

(四)觸診　患側ト同側ノ手ヲ以テ輕クヘルニア腫瘍ヲ攫ミ、其硬サ・緊張度及之ヲ底部ヨリ提擧シテ腹腔トノ關係ヲ檢ス。硬サ比較的軟クシテ緊張度强キモノハ、ヘルニア水ノ多量ナルヲ意味ス。ヘルニア水少ナキ時ハ、嵌頓セル內容ノ形狀ヲ觸知シ得ベシ。

他發性疼痛ハ嵌頓初期ノモノ、卽チ壓迫症狀及單純性炎症症狀强キモノニ比較的過敏ニシテ、病變進行セシモノハ比較的輕度ナリトス。

(五)打診　ヘルニア腫瘍ノ瓦斯ヲ有スルヤ否ヲ檢ス。

嵌頓腸管ヘルニアニ於テヘルニア水ナキモノハ、多ク空虛音ヲ聽ク、此音ハ腸瓦斯ニ因スルコト多キモ、時ニ壞疽性腐敗性瓦斯ニ由ルコトアリ、後者ノ場合ニハ皮下ニ氣腫ヲ觸知ス。

是等ノ檢査ハ輕妙ニ行ヒ、且短時間ニ於テスベシ。暴力的整復術ノ忌ムベキコトヲ知ルモ、之ヲ診スルニ當リ、此注意ヲ缺キ、且長時間ニ亙リ無意味ニヘルニア腫瘍ヲ弄スルモノ多シ。

通常ヘルニア嵌頓患者ノ診察ハ、其果シテヘルニア嵌頓ナルヤ否ヲ定ムルモノニシテ、手術スベキヤ整復術ヲ試ムベキヤノ適應症ヲ定ムルモノニアラザルヲ以テ、問診及視診ニテ十分ナリ。

診斷

診斷 Die Diagnose der Brucheinklemmung

鼠蹊ヘルニア嵌頓ハ他部ヘルニア嵌頓ニ比シテ、其診斷甚ダ容易ナリトス。

卽チ或動機ノ下ニ脫出セシヘルニア腫瘍ノ硬固緊張及不還納性トナリシコト、其增大、ヘルニア腫瘍ノ過敏性疼痛、ヘルニア門部ヨリ下腹部ニ亙ル疝痛樣疼痛、便通、風氣ノ缺如等ニヨリ容易ニ診斷スルコトヲ得。然レドモ小兒殊ニ乳兒ニ於ケルヘルニア嵌頓ハ、患者ノ自覺症不明ナルヲ以テ、往々醫ノ之ヲ見出スコトナクシテ、大切ナル時日ヲ看過スルコトアリ。乳兒ノ診察ニ際シテ裸體トナスノ必要茲ニアリト云フベシ。然レドモ多クハ家人ニヨリテ見出サルルヲ常トス。

要スルニヘルニア嵌頓ノ診斷ハ、其嵌頓ノ如何ニアラズシテ、其脫出セシ硬固ナル腫瘍ノ果シテヘルニアナルヤ否ニアルヲ以テ、一般ヘルニア診斷法ヲ應用スベシ。

本症ハ嘔吐、下腹部ノ疼痛等ヨリ「コレラ」、盲腸炎、腸重疊症、腹膜炎、其他胃痙攣、膽石疝痛、腎石疝痛等ト誤診セラルルコトアリ。腹內疼痛强激ニシテ鼠蹊部疼痛ノ之ガ爲メニ覆ハルル時ハ、往々斯カル誤診ヲ招クト云フ。故ニ腹痛ハ常ニ腸管流通ノ如何、卽チ「イレウス」ノ有無ヲ檢シ、腸管閉塞ニ於テハ、常ニヘルニア嵌頓症ノ有無ニ注意スベシ。

豫後

豫後 Ausgänge und Prognose der Brucheinklemung

腸管嵌頓ヘルニアヲ自然ノ成行ニ放置スル時ハ、其九五%ハ死ノ不幸ナル運命ニ歸スト云フ。自然的還納或ハ糞瘻(腸壁ヘルニアニ於テ)其他僞肛門等稀有ナル經過ヲ僥倖シ得ルモノハ、僅カニ其五%ヲ占ムルニ過ギズ。死因トシテハ「ショック」、肺炎、肺梗塞、腹膜炎、敗血症、膿毒症、吸收自家中毒等ナリトス。

手術ニヨル豫後ハ一般ニ良好ナリトス。是レ素ヨリ時間ノ問題ナリト雖モ現今ノ如キ醫學ノ發達セル時代ニアリテハ、ヘルニア嵌頓患者ハ比較的早

ク外科醫ノ下ニ馳セ、或ハ醫ニヨリテ外科醫ニ送ラルルヲ以テ、一般症狀ノ比較的佳良ナル時期ニ於テ、至大ナル仁術ヲ施スコトヲ得。**ヘルニア**嵌頓患者ノ手術時ニ於ケル豫後ハ、實ニ全身症狀ノ如何ニ關スルヤ甚大ナリトス。腸切除術ヲ要セザルガ如キ病變、卽チ絞扼輪解除ノミニヨリ、或ハ二三漿液膜縫合等ニヨリ腹腔ニ還納シ得ル如キ症ニ於ケル手術ノ豫後ハ、殆ド總テ良好ナリトス。

腸管切除術ヲ要スルガ如キモノニ於テハ、其豫後懸念スベキモノ多シ。是レ病變ノ斯ク進行セル患者ハ、全身症狀モ亦不良ナルノミナラズ、既ニ細菌ニ感染セシヤ否不明ナル**ヘルニア**水ノ氾濫ニヨリ、腹膜炎ヲ發起スル憂ナシトセザレバナリ。

腸管ヘルニア嵌頓ノ療法

腸管ヘルニア嵌頓ノ療法 Die Behandlung der Darmbrucheinklemmung

嵌頓セル腸管ノ壞疽ニ陷ラザル以前ニ於ケル療法トシテハ、腸管ノ絞扼ヲ解除スルニアリ。而シテ此絞扼ヲ解除スルハ、**ヘルニア**內容ノ減少、或ハ絞扼輪ノ擴大ニアリ。此目的ヲ達スルタメニハ種々ナル方法アルモ、之ヲ大別シテ、嵌頓**ヘルニア**整腹術及**ヘルニア**切開術ノ二トス、

整復術

(甲)整復術 Taxis

適應症及禁忌症 Indication und Contraindication

嵌頓**ヘルニア**ニ非觀血的手術法卽チ整復術ヲ試ムルハ、現今外科學ノ趨勢上不合理ナリトス。何ントナレバ嵌頓セル內容臟器ニ於テ、進行シツツアル病的變化ハ、之ヲ**ヘルニア**腫瘍上ヨリ到底正確ニ診斷スル能ハズ。嵌頓**ヘルニア**內容臟器ニ於ケル病的變化ハ、嵌頓後ニ於ケル時間的關係及患者ノ一般狀態、並ニ患部ノ狀況ト每常一致セザレバナリ。又嵌頓**ヘルニア**ハ每常單純ナル形態ヲ具フルモノニアラズ。上述ノ如キW字狀**ヘルニア**嵌頓アリ、腸壁**ヘルニア**嵌頓アリ、是等ノ種類ニ於テハ、假令ヒ整復術ニ成功スルモ、醫ハ其天職ヲ完フセシモノト云フ可カラズ、寧ロ患者ヲ死ニ導キタルニ同ジ。何ントナレバ內容臟器ノ病變及形態如何ヲ究メズシテ、敢テ整復術ヲ施シタルモノナレバナリ。卽チW字狀**ヘルニア**嵌頓ニ於テハ、其**ヘルニア**囊內腸管ノ健康ナルニ拘ラズ、腹腔內ニアル中間腸蹄係ハ壞疽ニ陷ルモノナリ。又**ヘルニア**囊內ニアル盲腸ノ健康ナルニ拘ラズ、腹腔ニ殘留セル蟲樣突起尖端ノ壞疽ニ陷ルコトアリ。腸壁**ヘルニア**ニ於テハ、壞疽狀態ノ進行迅速ナルヲ

以テ、假令ヒ整復術ニ成功スルモ、二三日ノ後腸管穿孔ヲ起シ、腹膜炎ヲ起スコト尠ナカラズ。

嵌頓ヘルニアニ際シテハ、其ヘルニア嚢内竝ニ腹腔内ニ於ケル病的進行ノ如何及異常形態等ハ全ク不明ニシテ、何人ト雖モ之ヲ正確ニ窺知スルコト能ハズ。今此症ニ向テ整復術ヲ試ムル之ヲシモ暴ト云ハズシテ何トカ稱セン、加之、整復術其者ガ既ニ危險ナルコト多シ。例之、之ニヨリ病的狀態ヲ增惡セシメ、腹腔ニ於ケル防禦裝置ヲ破壞シ、時ニ誤テ團塊還納等ヲ起スコトアリ。

ヘルニアハ到底根治手術ヲ施サザル可ラザルモノニシテ、嵌頓ハ之ニ向テ絕好ノ機會ヲ與フルモノトス。斯ク述ベ來レバ嵌頓ヘルニアニ於ケル整復術ノ適應症ハ、之ヲ見出スコト能ハズ。實ニ整復術ハ嚴正ノ意味ニ於テ嵌頓ヘルニア療法ニ於ケル禁忌症ナリトス。然レドモ山間僻地ニ於テハ、患者ヲ適當ナル外科醫ノ許ニ托スルニ多クノ時間ヲ要シ、又事情ニヨリ之ヲ遠ク外科醫ニ送ル能ハザル場合アリ。斯カル除外例ニ於テハ、患家ノ懇請ヲ容レテ、整復術ヲ試ミザル可カラザルコトアリ。又嵌頓後短時間ヲ經過シタルニ過ギザルモノニ於テハ、整復術ニヨリ還納シ得ルコトアリ。殊ニ小兒鼠蹊ヘルニア嵌頓ハ整復術ニヨリ克ク還納スルモノナリ。故ニ上述ノ如キ事情ノ存在スル場合ニ於テハ、一定ノ要約及條件ノ下ニ整復法ヲ試ムルモ、絕對的不可ナルニハアラズ、其一定ノ要約及條件トハ何ゾヤ。

(一)嵌頓後長時間ヲ經過セザルモノ　嵌頓後ニ於ケル病的變化ノ進行ハ、嵌頓輪ト嵌頓臟器トノ關係ニ因スルモノニシテ、之ヲ時間的ニ定ムル能ハザルコト既述ノ如シ。然レドモ、壞疽機轉ノ發現ハ嵌頓後二十四時間ヲ以テ其界トナスヲ普通トス。卽チ二十四時間後ニ於テハ、既ニ壞疽ノ初期ニ入ルモノナリ。故ニ嵌頓後二十四時間ヲ經過セシモノハ、整復術ヲ試ムルニハ既ニ適當ナラズ。Stromyer 氏五十年ノ昔ニ於テ揚言セシ如ク Wene ihr am Tage zu einem eingeklemmten Bruche gerufen werden, so lasst die Sonne nicht untergehen, und wenn ihr in der Nacht gerufen werdet, so lasst die Sonne nicht ausgehen, ehe ihr denselben befreit habt. (醫師ガ嵌頓ヘルニア患者ニ治ヲ需メラレシ時、若シ晝間ナラバ日沒前ニ又夜間ナラバ日出前ニ其嵌頓ヲ解除スベシ)ノ語、實ニ至言ト云フ可シ、而シテ吾人ハ少ナクモ二十四時間前ノモノヲ、强テ新鮮ナルモノトナシ、此所謂新鮮ナルモノニハ止ムナキ場合ニノミ整復術ヲ試ムルコトヲ得ルトナセリ。

(二)幼年者ノヘルニア嵌頓　上述ノ如ク、幼年者ノ嵌頓ハ、整復術ニヨリ成功スル

コトアリ。來院ノ途中自然ニ還納シ、嵌頓ノ除去セシモノアルハ、往々吾人ノ耳ニスル所ナリ。

(三)一般ニ症狀ノ輕微ナルモノ　局部ノ疼痛ナク、緊張强カラズ、且患者ノ全身症狀輕微ナルカ、或ハ全ク之ヲ缺クモノニ於テハ、整復術ヲ試ムルコトアリ。

(四)暴力ヲ用ユベカラズ　前項止ムヲ得ザル場合ニ於テ試ムル整復術ハ、決シテ暴力ヲ用ユベカラズ。暴力的整復法ニヨリテ來ル惡現象トシテハ、腸管漿液膜ノ損傷、腸管ノ破裂或ハ後述ノ假性還納團塊還納等ヲ起ス。腸管漿液膜ノ損傷ニ由ル出血ハ、整復術ヲ試ミラレタル**ヘルニア**嵌頓患者ニ於テ其手術時ニ屢〻目擊スル所ナリ。

予ハ嘗テ次ノ如キ實驗例ニ遭遇シタリ。卽チ一兵士行軍中突然鼠蹊**ヘルニア**嵌頓ヲ起シタリ。看護長之ニ整復術ヲ試ムルコト長時間ニ及ブモ還納セズ。嵌頓後五時間ニシテ來院乞治、仍テ**ヘルニア**切開術ヲ施シタルニ、**ヘルニア**水ハ殆ド純血性ニシテ且多量ナリ。而シテ腸管漿液膜ハ所々ニ裂創及小出血ヲ呈セリ。嵌頓後ノ經過比較的短時間ナルニ拘ラズ、其病的變狀著シキヲ以テ、之ヲ他ノ兵士ニ詰リシニ、看護長ノ外二三兵卒ノ交互ニ暴力的整復術ヲ試ミタルヲ告白セリ。

(五)長時間ニ亙リ整復術ヲ試ム可カラズ　通常整復術試用ノ持續的時間ハ五乃至十分トス。而シテ其回數ハ一二回ニ止ムルヲ良トス。假令暴力ヲ用ヒザルモ、長時間ニ亙ル整復術ハ禁忌トス。

整復補助法 Untersützungsmittel der Taxis

整復術ヲ試ムルニ當リ、一定ノ補助法ヲ要ス。

(イ)膀胱內容ノ除去　患者ニ放尿セシムルカ、或ハ「カテーテル」ニヨリ導尿スベシ。

(ロ)直腸內容ノ除去　患者ニ上圍ヲ命ジ、腹壓ヲ高メシムルコトヲ禁忌トス可キヲ以テ灌腸ヲ施スベシ。

(ハ)胃內容ノ除去　胃洗滌ヲ行ヒ、吐劑ヲ用ユベカラズ。是胃洗滌ハ吐糞症ニ對スル療法ニアラズシテ、豫メ全身痲醉ノ應用ヲ必要トスル際ニ備フルタメナリ。又此法ニヨリ幾分カ腹腔面積ニ關係シ、腹壓ヲ減少スルノ效アリ。

(ニ)溫浴　入浴ニヨリ、嵌頓輪ニ作用セル腹筋ヲ弛緩セシメ、整復術ヲ容易ナラシムルガタメナリ。但シ小兒ニ在テハ、浴槽內ニ於テ號泣シ却テ腹壓ヲ亢メ、整復術ヲ應用シ得ザルコトアリ。故ニ入浴ハ大人ニ適スルガ如シ。入浴ニヨリ容易ニ整復シ得タル報告少カラズ。

(ホ)冷罨法　此法ヨリ**ヘルニア**腫瘍ヲ縮小セシメ、又ハ**ヘルニア**嵌頓輪ヲ寒冷痲醉セシメントスルニ外ナラズ。此際**エーテル**撒霧或ハ冰罨法等ヲ施ス。**エーテル**

撒霧ハ Finkelstein ノ行ヒタル方法ナリトス。

(ヘ)骨盤高位　之ニ由リ下腹部臓器ハ上腹部ニ向テ移動シ、嵌頓腸管ヲ腹内ニ牽引スルノミナラズ、内鼠蹊輪ニ近キ腹腔空虚トナリ腹壓ヲ減ズ。

(ト)患者ノ體位　股關節ニテ少シク外轉シ、且少シク屈曲スベシ。之ニヨリ外鼠蹊輪ノミナラズ、嵌頓輪少シク廣濶トナルト云フ。

(チ)**ヘルニア**水排除　ラボート氏ハ套管針ヲ以テ**ヘルニア**水ヲ排除シ、内容ヲ減ゼシメタル後整復術ヲ試ミタリ。

(リ)局所的瀉血　水蛭其他瀉血器ニヨリ**ヘルニア**腫瘍ヲ瀉血スル法アルモ、現今ハ全然用ヒラレズ。

(ヌ)全身麻醉　全身麻醉ハ整復術補助法中、最モ必要ナルモノニシテ、又最モ有效ナリトス。小兒ハ整復術ニ際シ疼痛ノタメ號泣シ、益〻嵌頓狀態ヲ增惡スルヲ以テ整復困難ナルヲ常トス。然ルニ之ニ全身麻醉ヲ應用スルヤ、腹壓ヲ輕減スルノミナラズ、嵌頓輪ヲ弛緩セシメ整復容易ナリ。時ニ之ニ由リ自然ニ還納シ得ルコトアリ予ハ一小女ノ鼠蹊**ヘルニア**嵌頓手術ニ際シ、全身麻醉ヲ應用シ愈〻手術ニ取掛ラントセシニ、緊張膨隆セル**ヘルニア**腫瘍ノ既ニ消失シ去リ、呆然自失スルヲ禁ジ得ザリシコトアリキ。

全身麻醉ニ乘ジテ整復術ヲ試ミ、還納シ得ザル時ハ、直チニ**ヘルニア**切開術ニ移行スベシ。

整復術ノ施行

整復術ノ施行 Die Ausführung der Taxis

上述ノ整復補助法ノ下ニ、愈〻整復術ヲ行フニ當リ、術者ハ患者ニ對向シテ其患側ニ坐ヲ占メ、患者ハ仰臥位ニ於テ、股膝兩關節ヲ僅カニ屈シ、且股關節ニ於テ大腿ヲ少シク外轉スベシ。

今右鼠蹊**ヘルニア**嵌頓ニ就テ、其整復方法ヲ記サンニ。此際術者ハ右手ヲ以テ**ヘルニア**腫瘍ヲ可成深ク把握シ、拇指ハ其外側ニ、他ノ四指ハ其内側ニアラシメ、特ニ示指ハ**ヘルニア**門ニ達セシムルヲ要ス。此際右手ノ縱軸ハ**ヘルニア**腫瘍ノ縱軸ト一致スベシ。次ニ左手ノ拇指及示指ヲ以テ右手ニ對向スル樣、**ヘルニア**門卽チ嵌頓輪ニ置キ、拇指ヲ其外側ニ、示指ヲ其内側ニアラシム可シ。於是**ヘルニア**腫瘍ヲ握レル右手ヲ少シク牽引シ、次デ輕ク壓ヲ**ヘルニア**腫瘍上ニ及ボス。此際**ヘルニア**門ニ於テ側方ニ滑脫セントスル**ヘルニア**腫瘍ハ、門ニ擬シタル左手ノ拇指ト示指ヲ以テ之ヲ禦ギ、同時ニ右手ノ示指頭ヲ以テ**ヘルニア**門ノ附近ニ介在スル内容臓器ヲ漸次壓入スベシ。腸管

ニアリテハ其一部分幸ニ還納シ來ルヤ、爾餘ノ部分ハ特ニ壓ヲ加ヘザルモ容易ニ還納シ得可キモ、大網膜ハ其還納ニ際シ、最後ノ一片ニ至ル迄押入セザルベカラズ。且腸管ノ一部還納シ初ムルヤ、他ハ「ぐる」音ヲ發シテ容易ニ還納シ得ルモノトス。

往時ハ嵌頓ヘルニア整復法トシテヘルニア腫瘍ニ彈力帶ヲ用ヒシモノアリ。又鼠蹊部ニ於テヘルニア腫瘍ノ上方ヲ手掌ニテ壓スルカ、或ハ重錘ヲ置キテ嵌頓セルヘルニア內容ヲ後方ニ牽引セントセリ。(ラン子ロンギュー)是レChassaignac氏ガ嵌頓ヘルニア患者死亡後、腹腔ヨリ腸管ヲ引キタルニ、外部ヨリ押壓シテ還納セザリシモノ容易ニ還納シタルノ理ニ基ク、此理ニヨリジモンハ多量ノ微溫湯ヲ直腸ヨリ輸ルカ、或ハ全手ヲ直腸ヨリ送入シテ嵌頓部腸管ヲ後方ニ牽引セントセリ。

其他プライス氏ハ患者ヲ車上ニ於テ膝肘位ニ置キ、凹凸不平ナル道路ヲ運搬シ以テ還納セシメントセリ。

ウヰルリ氏ハ整復ヲ試ミル際患者ニ咳嗽セシメ、此衝突的腹壓變化ニヨリ還納スト報ゼリ。

整復術後療法

又ベラドンナ・アトロピン・煙草煎汁ノ內服、或ハ電氣ヲ通ジテ腸蠕動機ヲ亢進セシメ、還納セシメントセリ。是等ハ整復術トシテハ、全然價値ナキモノトス。

整復術後療法 Nachbehandlung der Taxis 還納成ルヤ右手示指ヲ嵌頓輪內ニ插入シ、完全ニ整復セシヤ否ヲ檢シ、又ヘルニア門部ノ破壞セラレザリシヤ否ヲ檢スベシ。通常嵌頓輪ハ平滑ナル銳緣ナルヲ以テ、若シ此際ヘルニア門破壞セラレ、平滑ナラザル時ハ、後述ノ假還納ニハアラザルカヲ注意スベシ。

何等ノ故障ナク整復シ得タル時ハ、綿枕ヲヘルニア門部ニ當テ、麥穗帶ヲ以テ之ヲ固定スベシ。

患者ニハ安靜就褥ヲ命ジ、直チニ灌腸スベシ。若シ整復術成功スルモ、嵌頓症狀消褪セズ、却テ增惡シ、翌日ニ至ルモ尙排便ナキ時ハ、假還納ニハアラザルカヲ思考シ、直ニ開腹術ヲ施行スベシ。

整復術ノ危險

患者ノ就褥ハ少ナクトモ三四日ヲ出ヅベカラズ。整復術後下劑ヲ應用スル必要ナシ、輕キ腹部ノ按摩ハ却テ排便ニ效アリ。

整復術ノ危險 Die Gefahren der Taxis 整復術ヲ行フニ際シテハ、

長時ノ整復術施行及暴力的施行ヲ戒シムルコト既記ノ如シ。此要約ヲ顧慮セザル整復術ニ於テハ、往々次ノ如キ危險症ヲ釀スコトアリ。

假性還納・團塊還納

(イ)假性還納 Scheinreduction 團塊還納 Massenreduction (Reduction en masse, Reduction en bloc)

第百三圖

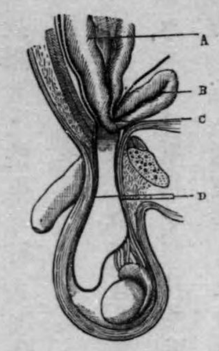

A 嵌頓セル腸蹄係ノ輸入脚
B ヘルニア囊ノ裂隙ヨリ固有腹膜蜂窠織内ニ入レル腸蹄係
C ヘルニア囊ノ蹄係
D 空虛ナル腸

第百四圖

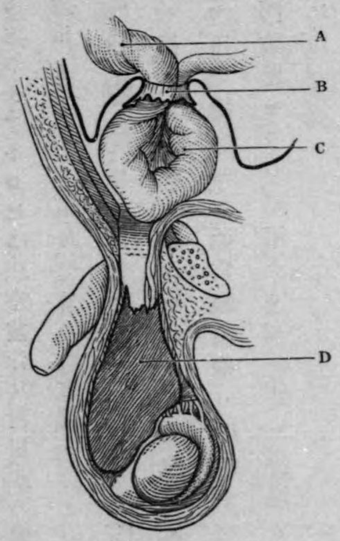

A 輸入脚
B 嵌頓輪
C 嵌頓腸管
D 遺殘セラレシヘルニア囊

本症ハ暴力的整復ニヨリ起ルモノニシテ、外見上ヘルニア腫瘍ハ、ヘルニア門ヲ超ヘテ腹腔ニ還納シタル如キ狀態ヲナスモ、絞扼輪ノ解除セラレザルガタメ、嵌頓ハ依然トシテ存在シ、イレウス症狀漸々增惡ス。此假性還納ニ三種ヲ區別ス。

一 嵌頓腸管ハ嵌頓輪ニ於テ絞扼セラレタル儘、腸管ハ横腹筋ト體壁腹膜間ニ竄入スルモノナリ(第百三圖)。

二 整復ノ際暴力ヲ用ヒタルタメ、嵌頓輪ハ周圍組織ヨリ斷裂シ、腸管ヲ絞扼シタル儘腹腔ニ還納ス(第百四圖)。

第百五圖

假性還納

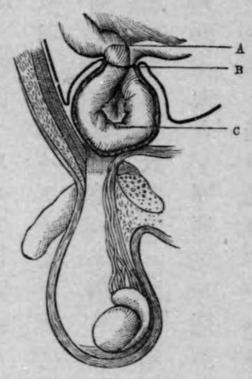

A 腸管
B 嵌頓輪
C 嵌頓腸管

三 ヘルニア囊ハ嵌頓輪ト共ニ周圍組織ヨリ剝離シ腸管ヲ絞扼シタル儘腹腔ニ還納ス(第百五圖參照)

ヘルニア切開術

(乙)ヘルニア切開術 Bruchschnitt

由來外科的手術ハ患部ヲ目前ニ持チ來スヲ尙ビ、之ヲ暗々裏ニ於テ行フヲ忌ム。實ニヤ往時嵌頓ヘルニアノ唯一療法トシテ賞用セラレタル整復術ハ今ヤ殆ド其跡ヲ絕チ、本症ノ療法トシ云ヘバ、直ニ制腐的處置ノ下ニ立ツ觀血的手術卽チヘルニア切開術ヲ想フニ至レリ。

ヘルニア切開術ハ氣管切開術・膀胱穿刺術等ト共ニ、實ニ起死回生ノ神術ニ

シテ、ヘルニア囊ヲ切開シテ、病變ヲ起シツツアルヘルニア內容ヲ精査シ、適當ノ處置ヲ施シ、之ヲ腹腔ニ還納シ、以テ患部竝ニ全身症狀ノ恢復ヲ企圖スルニアリ。

麻醉

麻醉

此手術ヲ行フニ當リ麻醉ハ小兒ヲ除ク外、局所麻醉ヲ以テ足レリトス。殊ニ其全身症狀險惡ニ瀕セシモノニ於テハ、局所麻醉ニ由ルヲ良トス。腸管切除ヲ要スルモノニ於テハ、更ニ全身麻醉ニ移行スベシ。

局所麻醉

局所麻醉　嵌頓ヘルニア切開術ハ局所麻醉ノ應用ニ好適スル手術ナリトス。其理ハ之ヲ明カニスル能ハズト雖モ、說ヲナスモノアリ、曰ク、嵌頓ヘルニアハ劇痛ヲ伴ヒ、其劇痛ハ手術ニヨリテ除去セラルルモノナリトノ希望ノ爲メニ然ルナリト。此說直ニ以テ信憑スルニ足ラズ、何ントナレバ嵌頓ヘルニアヨリ更ニ大ナル疼痛アル疾病ノ手術ト雖モ、嵌頓ヘルニアノ如ク行フ能ハザレバナリ。是レ恐ラクハヘルニア囊ニ存スル神經ノヘルニア門部ニ於テ壓迫セラレ、爲メニ榮養障碍ヲ蒙リ、又神經幹ハ直接壓迫セラレ、加之、壓迫ニ因スル鬱血等ノ結果、局所麻醉ニ適スル因ヲナスナランカ。之ヲ事實ニ徵スルニ、高齡者ニシテ永時嵌頓セシモノニアリテハ、單ニ皮膚ニ於ケル浸潤麻醉ノミヲ以テ、爾他組織ハ全ク無痛ノ下ニ手術スルヲ得。猶嵌頓ノ時間短キ時ハ從テ其麻醉モ亦不確實ナルヲ常トス。

又嵌頓セシヘルニア門ノ周圍ハ知覺減退スルヲ以テ、根治手術時ニアリテハ困難ヲ感ズルモ、嵌頓時ニアリテハ少量ノ注射ニヨリ能ク手術スルヲ得ベシ。嵌頓ヘルニア內容ハ直接之ヲ麻醉セシムルコト能ハザレドモ、ヘルニア囊ヲ麻醉セシムレバ、囊ト內容ノ癒著ハ之ヲ無痛ニ剝離スルコトヲ得ベシ。然レドモ囊內臟器ヲ牽引スル時ハ疼痛ヲ免レズ。

嵌頓鼠蹊ヘルニアノ麻醉法ハ極メテ容易ナリ。卽チ先ヅヘルニア囊頸部ニ向テ輪狀ニ可成深ク〇·五乃至一%ノボカイン溶液ヲ注射シ、次デ切開部ノ皮下組織ヲ浸潤セシム。若シ腹壁菲薄ナル患者ニアリテハ、皮膚浸潤麻醉ヲ應用ス。是ニ於テ初メテ切開ヲ行フベシ。卽チ外斜腹筋ノ腱膜ニ至ルマデ切開シ、外鼠蹊輪ヲ露出セシメ、嵌頓輪ノ直上部ニ於テ腱膜ヲ穿チテ刺針シ、プーバルト靭帶ニ平行シテ注射シ、然ル後上方ニテ內斜腹筋ト橫腹筋トニ向ヒ注入スル時ハ、ヘルニア囊ハ無痛ニ切開スルコトヲ得。

斯ク注射ト手術ヲ交互ニ行フハ、手術ノ進捗ニ大ナル影響アルノミナラズ

細菌感染ノ機會ヲ與フルコト多キヲ以テ、現今ハ此方法ヲ應用セズ。即チ第百六圖ノ如ク注射スベシ。

第百六圖

嵌頓ヘルニア局所痲醉法

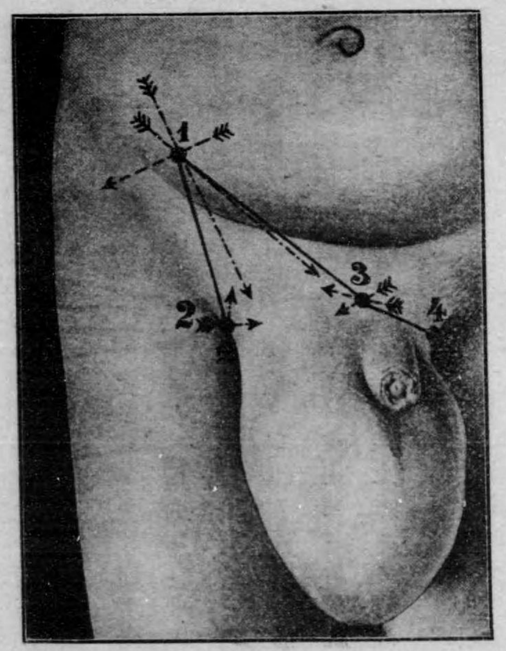

ハ皮下注射
ハ筋膜下注射

即チ1點ヨリ腸骨ニ向テ注射シ之ニヨリ腸骨鼠蹊神經腸骨下腹神經ヲ痲醉セシム。次デ腱膜下注射ヲ2點及ビ3點ニテ行ヒ、次デ嵌頓セルヘルニア腫瘍ヲ左手ヲ以テ內方又ハ場合ニヨリテハ外方ニ壓排シツツ、2及ビ3點ヨリ深部注射ヲ行フ。而シテ此二點ヨリ針尖ガ嵌頓ヘルニア腫瘍ノ下ニ於テ腸骨ニ達スルヲ要ス。尙進ンデ2及ビ3點ヨリ鼠蹊管ニ於テ腱膜下ニ向ヒ、ヘルニア囊頸ニ沿フテ注射スベシ。最後ニ於テ

1、2、3、點間ニ皮下注射ヲ行ヒ。又全陰囊及陰莖ノ皮下注射ヲ其根部ニ於テ輪狀ニ施スベシ。大ナルヘルニアニテハ〇・五%ノボカイン、ズブラレニン液一五〇瓦ヲ要ス。

嵌頓鼠蹊ヘルニア切開式

嵌頓鼠蹊ヘルニア切開術式ハ、之ヲ次ギノ九段ニ分ツ。

一 皮膚切開
二 ヘルニア囊ヲ現ハスコト
三 ヘルニア囊切開
四 內容臟器ノ精査
五 內容臟器ノ還納
六 還納臟器ノ腹內ニ於ケル狀態及腹內一般狀態檢査
七 ヘルニア門閉鎖
八 皮膚縫合
九 壞疽ニ陷リシ臟器ノ處置

第一段 皮膚切開 Hautschnitt

嵌頓鼠蹊ヘルニアニ於ケル皮膚切開ハ、緊張膨隆セルヘルニア腫瘍ノ上部ニ於テ、其全長ニ亙リテ之ヲ行フコト、第百七圖ノ如シ。然レドモ通常陰囊尖端マデ切開スルヲ要セズシテ、陰囊根部ハ僅カニ二乃至三仙迷、或ハ陰囊ノ半バニ達スルヲ以テ足レリトス。是レ嵌頓臟器ノ陰囊內ニ橫ハル部分ハ、假

第百七圖

(*Esmarch*)

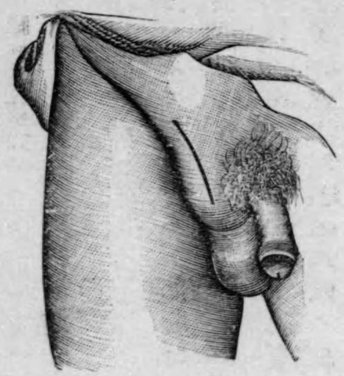

ルヘルニア囊ノ淺在筋膜及睾丸總莢膜ノ薄層ヲ被リテ著シク緊張シ、暗青赤色ヲ呈シテ透見スルヲ得仍テ有鉤鑷子ヲ以テ此薄層ヲ攫ミ上ゲ、剪刀ヲ以テ是等筋膜ニ小孔ヲ穿チ、之トヘルニア囊トノ間ニ有溝消息子ヲ入レテ剪開シ、剪刀頭ニテヘルニア囊ヨリ之ヲ兩側方基底迄剝離ス。余ハ此際有溝消息子ヲ用ヒズ、殆ド常ニクーバー氏反剪刀ノ偏頭ヲ此小孔ニ入レ之ヲ前進セシメツツ筋層ヲ剪開スルニ、之ニヨリ未ダ曾テ一回ダモヘルニア囊ヲ傷ケタルコトナシ。此剝離ハ後チヘルニア囊ヲ結紮スル際ニ行ヒ、此際ヘルニア囊ヨリ強テ剝離スルヲ要セズ、斯クシテ筋膜ヲ剪開スルヤ、之ヲ鉗子ニ合ヒヘルニア囊底ニ於テ臓器ノ癒著スルアルモ、之ヲ容易ニ切開創口ニ引キ出スコトヲ得レバナリ。

第二段ヘルニア囊ヲ現ハスコト

Freilegung des Bruchsackes

皮膚切開創緣ニ鉤ヲ掛ケ、之ヲ側方ニ展開スルヤ、ヘルニア内容ヲ有ス

テ固定ス。

第三段ヘルニア囊切開 Eröffnung des Bruchsackes

筋膜剪開ヨリ眼前ニ現ハレタルヘルニア囊ハ、之ヲ二個ノ有鉤鑷子ヲ以テ横徑ニ攫ミ上ゲ、少シク振動シテ内容トヘルニア囊間ニ空隙ヲ作ル様ニシ剪刀尖或ハ刀尖ニテ之ニ小孔ヲ穿チ、剪刀尖ヲ入レ之ヲ上下ニ(斜)擴大シ、邊緣ヲ腹膜鉗子ニテ固定ス。此際ヘルニア水多量ナル時ハ、内容臓器ヲ損傷スル恐ナキモ、少量ナル時ハ、往々之ヲ損傷スルコトアリ。

ヘルニア囊ト嵌頓内容トノ癒著スル時モ、亦之ヲ損傷スル恐アルヲ以テ、ヘルニア囊ヲ切開スル場所ハ癒著ナキ他ノ部分ヲ選ムベシ。

昔時ヘルニア切開術ニ於テハ、ヘルニア囊、卽チ腹膜ヲ開放スルノ危險ヲ唱ヘ、之ヲ切開セズシテ内容ヲヘルニア囊ノ上ヨリ還納スルニ努メタリ。

第四段内容臓器ノ檢査 Besichtigung der eingeklemmten Eingeweide

ヘルニア囊切開ニ次デ迸出スルヘルニア水及嵌頓セル内容臓器ヲ檢スベシ。

ヘルニア水ニ就テハ、其色・溷濁ノ度・惡臭ノ有無ヲ檢ス。是等ハ殆ド常ニ嵌頓

セル臓器ノ病的變化ト相一致スルモノトス。ヘルニア水ハ通常血性ヲ帶ビ稀薄赤色ヲ呈スルモ、陳舊嵌頓ニ於テハ汚穢暗赤色ヲ呈シ、且凝血及析出セル纖維素等ニヨリ溷濁ス。又腸管ヨリ遊走セル諸種細菌ノ感染ニヨリ、瓦斯ヲ發生シ惡臭ヲ放ツ。其他壞疽性腸片、或ハ甚ダシキハ嵌頓腸管穿孔ニヨリ糞汁ヲ認ムルニ至ル。

既ニ細菌的感染ヲ受ケシヤ否ハ一見不明ナルヲ以テ、惡臭ヲ發スル如キモノハ、壞疽腸管ト同樣ニ處置シ、臭氣ナク血性ヲ帶ブル新鮮ヘルニア水ニ於テハ、十分之ヲ清拭スルカ、或ハ二%硼酸水或ハ殺菌食鹽水ヲ以テ之ヲ洗淨ス。余ハ此際殺菌生理的食鹽水ヲ以テ之ヲ洗ヒ、特ニヘルニア門及內容下面ノ洗淨ニ注意セリ。

內容臓器ハ之ヲ絞扼輪迄精檢スルハ勿論、尙絞扼輪ヲ解除シテ其上部ヲモ檢スベシ。此際鬱血狀態ノ如何、腸管ノ損傷、漿液膜上ノ沈著物、溢血等ヲ精査スベシ。此檢査ハ蹄係ノ底部及絞扼溝ニ於テ緊要ナリトス。

內容臓器ハヘルニア水ノ排除ニヨル內壓減退ノ結果、頓ニ血液循環ヲ恢復シ、暗赤色ハ漸次生色ヲ呈シ來ル、此際色彩ノ恢復ナキモノニ於テハ、ヘルニ

第百八圖

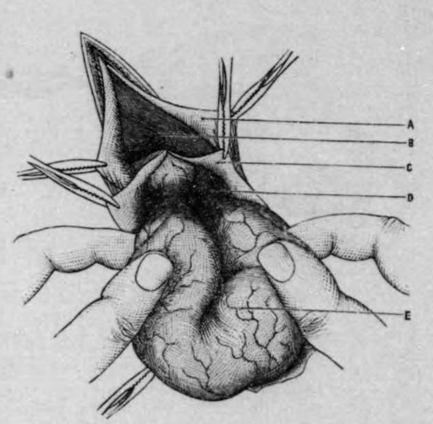

A 外斜腹筋腱膜
B 內斜腹筋
C ヘルニア囊
D 絞約輪
E 腸管

ア門ニ於テ絞扼セラルル部分ヲ少シク引出スベシ。

卽チ絞扼ヲ他ニ移スニアリ。其法第百八圖ノ如ク兩蹄係ヲ兩手指ニテ輕ク把持シ、徐々ニ牽引スベシ。此際決シテ暴力ヲ用ユベカラズ。引出シ難キトキハ嵌頓輪ヲ少シク切開スベシ。

斯クシテ生理的食鹽水ノ溫罨法ヲ試ムルコト暫時ニシテ、暗赤色ヲ呈スル腸管ハ其色彩ヲ常態ニ恢復スベシ。然レドモ此嵌頓輪ヲ解除スルハ無菌的ナルヤ否不明ナルヘルニア囊ト腹腔トノ交通ヲ成立セシムルモノナルヲ以テ若シヘルニア水中ニ細菌ノ潛在スル時ハ、爲メニ腹膜炎ヲ起スコトアリ。故ニ嵌頓輪ノ解除ハ神聖ナル考慮ヲ要スルモノニシテ、腸管ハ鬱血狀態ヲ呈スルノミ、他ニ著シキ病的變化ナク、且ヘルニア水モ唯血性ヲ帶ブルノ

ミニシテ、其新鮮ナルコト明カナル場合ニ於テモ、尙上述ノ殺菌生理的食鹽水ヲ以テヘルニア水ヲ十分洗淨排除シタル後、嵌頓輪ノ解除ヲ試ムベシ。既ニヘルニア水ノ溷濁或ハ更ニ惡臭ヲ發スルガ如キモノニアリテハ、輕々シク嵌頓輪解除ヲ施スベカラズ。若シ嵌頓臟器檢査ニ於テ暴力的整復術ニヨル裂創アル時ハ、單純ニランバー氏縫合ニヨルカ、或ハ煙草袋狀縫合ヲ行ヒタル上、ランバー氏縫合ヲ掛クベシ。腸管漿液膜上ノ沈著物ハ、生理的食鹽水ニヨリ清拭スベシ。

第百九圖

ランバー氏縫合

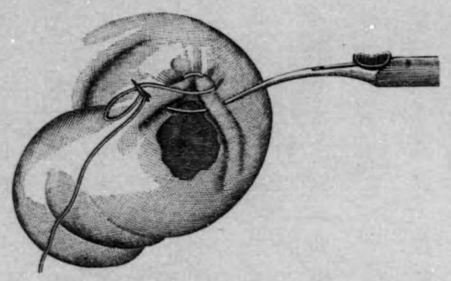

引キ出シタル腸管ハ特ニ絞扼溝ニ於テ其病的變化ヲ精査シ、且其上部迄病的變化ノ有無ヲ追究スベシ。內容臟器ノヘルニア囊ト癒著セシモノハ、之ヲ鈍性ニ剝離シ、或ハヘルニア囊ノ一部ヲ內容臟器ニ附著セシメテ切除スベシ。若シ剝離ニ際シ腸管漿液膜損傷セラレタルトキハ、第百九圖ノ如ク二三ノランバー氏縫合ヲ掛クベシ。要スルニ嵌頓臟器ハ其質脆弱ナルヲ以テ、强テ暴力的剝離ヲ行フベカラズ。

大網膜ハ其變化ナキ時ハ其儘還納シ、若シ變化著シキカ、或ハヘルニア囊ト癒著スル時ハ、デシャンプノ針ヲ以テ小部分的ニ結紮切除スベシ。大網膜ヲ一度ニ結紮スル時ハ(Massenligatur)其斷端膨大シ還納ニ際シ障碍ヲ起スノミナラズ、他日縫合絲ノ滑脫ニヨリ大出血ヲ起スコトアリ。

大網膜ヲ結紮スルニ當リ、第二ノ注意トシテハ、其尖端ヲ追究スルニアリ。然ラザレバ若シ逆行性嵌頓ナル時ハ、此結紮ニヨリ腹腔ニアリシ大網膜尖端ハ壞死ニ陷リ腹膜炎ヲ起スコトアリ。

嵌頓臟器殊ニ腸管恢復ノ見込ノ有無、卽チ壞死スルヤ否ヲ決定スルハ、本手術ニ於ケル至難事ニシテ、而モ最モ重要ナルコトニ屬ス。是レ之ニ續行スル手術式ヲ決定スル上ニ關係スルコト重大ナレバナリ。元ヨリ腸管ニ起リツツアル病的變化ハ、之ヲ詳知スルコト困難ナレドモ、亦ヘルニア水ノ狀態、腸管ノ色彩、光澤、抵抗力及血行狀態其他腸間膜ニ於ケル血行狀態等ヲ以テ之ヲ推知スルニ難カラズ。卽チ惡臭溷濁セルヘルニア水ハ、腸管病的變化ノ進

行ノ著シキヲ表示スルヲ常トス。腸間膜ノ狀態モ亦腸管ノ壞死如何ヲ定ムル上ニ於テ有力ナリトス。單ニ此腸間膜變化ノミヲ以テ腸管ノ狀態ヲ定ムルモノアリ。腸間膜血管ノ蚯蚓狀ニ怒張シ、殊ニ腸管附著部ニ於テ駢列スル血栓、其他一般ニ暗紫赤色ヲ呈スル腸間膜ニ於テハ、其腸管ノ病的變化著シク進行シ、絞扼輪解除ニヨルモ、最早血行恢復困難ナルコト多シ。既ニ壞死ニ陷レル腸管ハ、一般ニ暗紫赤色ヲ呈シ、所々ニ汚穢ナル點狀、豌豆大或ハ夫以上ノ壞死部ヲ現ハシ、絞扼部ハ甚シク陷凹シ時ニ索狀ヲ呈ス。斯ノ如キモノハ到底恢復ノ見込ナキモノトス。特ニ壞疽ノ如何ヲ定ムルニ重要ナルハ腸管ノ光澤ナリ。卽チ壞疽部ハ光澤ヲ失ヒ、假令ヒ暗赤色ヲ呈スル腸管モ、其全般ニ亙リ光澤著明ナルモノニ於テハ、絞扼輪ノ解除、生理的食鹽水ノ溫罨法等ニヨリ忽チ血行ヲ恢復シ來ル。故ニ一般ニ腸管光澤ノ存在シ、唯所々ニ裂創及小壞疽點ヲ示スモノハ、其部分ノミヲ處置スベシ。又腸管壁中ニ注射針ヲ刺シ、持續性出血ノ有無ヲ檢シ、以テ壞疽ノ狀態ヲ窺フコトアリ。或ハ之ヲ指ニテ摘ミ上ゲタル後、之ヲ舊ニ復スルニ當リ尙皺襞ヲ殘スモノヲ以テ壞疽ノ發現セル證トナスモノアリ。

要スルニ、壞疽ノ如何ヲ定ムルハ、腸管光澤ノ如何ヲ主トシ、光澤曖昧ナルモノニ於テハ、上述ノヘルニア水腸間膜血管ノ狀態ヲ參酌スベシ。

第五段內容臟器ノ還納 Reposition des Bruchinhaltes

腸管ノ處置完成スルヤ、之ヲ腹腔ニ還納セザルベカラズ。此際嵌頓輪ニ近ク位スル腸蹄係ノ一脚ヲ示指中指母指間ニ把持シ、腸管內容ヲ腹腔內ニ驅逐スル樣ニ壓スベシ。之ニヨリ腸內容ハ「ぐる音」ヲ發シテ腹腔內腸管ニ向テ排除セラル之ニヨリテ嵌頓腸管ハ漸次容易ニ還納スベシ。嵌頓輪狹隘ノタメ還納困難ナル時或ハ壓スレバ腸管ヲ損フ恐アル時ハ、ヘルニア門ヲ切開擴大スルカ、或ハ腸管穿刺ニヨリ瓦斯ヲ排除スベシ。腸穿刺

第百十圖

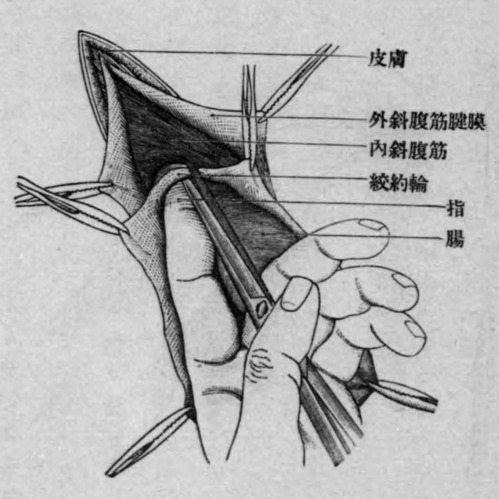

第百十一圖

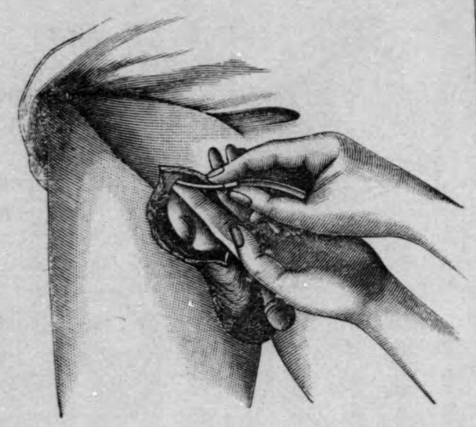

第百十二圖

ヘルニア刀
(Esmarch)

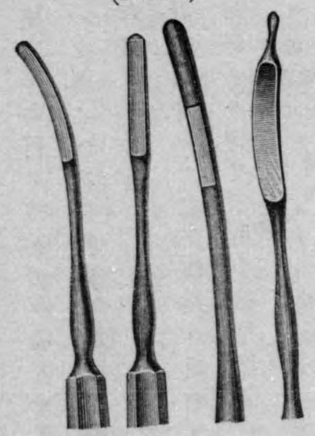

ハプラワッツ注射針ヲ斜メニ腸壁ニ刺入スベシ。

嵌頓輪ヲ擴大スルニハ第百十一圖ノ如ク、左手ノ示指、或ハ示指中指ヲ嵌頓輪ニ擬シ、腸管ヲ下方ニ保護シツツ、二指間ニ於テ切開擴大スルカ、或ハ篦子ヲ以テ腸管ヲ保護シタル上、剪刀或ハ刀刃ニテ注意シツツ、小部分宛緊張セル嵌頓輪ノ鋭緣ヲ切開スベシ。此際ヘルニア門ノ內側ニ刀刃ヲ向ハシムベカラズ。是レ下上腹動脈ヲ避クルガタメニシテ、通常少シク外上方ニ向ハシムベシ。全然外方或ハ

下方ニ向ハシムル時ハ外腸骨動脈ヲ害フ恐アリ。彼ノヘルニア刀(第百十一圖參照)ヲ以テ嵌頓輪內ヨリ外方ニ向テ切開スルハ、昔時專ラ行ハレタル方法ニシテ極メテ危險ナリ。

第六段嵌頓臟器ノ腹內ニ於ケル狀態及ビ腹內一般狀態ノ檢査 Untersuchung des Bauchhöhle durch Einführung des Fingers

還納成ルヤ示指尖ヲ腹腔內ニ插入シ、還納セル臟器ノ腹腔內ニ正シク占居スルヤ否、其他臟器トノ關係、ヘルニア門附近內面ニ於ケル異常ノ有無等ヲ精査スベシ。

第七段ヘルニア門閉鎖 Verschluss von Bruchpforte

ヘルニア門及鼠蹊管閉鎖ハ、合併症ナキモノニ在リテハ、之ニ根治手術ト同一式ニ處置シテ可ナリ。

合併症ノ存在、或ハ其疑アル時ハ、單ニ二三針ノ縫合絲ニヨリテ開大セル門ヲ閉鎖シ、鼠蹊管ハ筋膜ヲ鬆疎ニ縫合スルノミニ止ムベシ。

第八段皮膚縫合 Hautnaht

合併症ナキモノニ於テハ全部閉鎖シ、ヘルニア水其他ニ多少疑アル時ハ、極

メテ粗疎ニ縫合スルカ、或ハ一部分開放シ以テ排液法ヲ講ズベシ。余ハ此際皮膚創緣ノ一絲ヲ全ク結紮セズ、其内ニ綿紗「タンポン」ヲ施シ、二日目繃帶交換ニ際シテ「タンポン」ヲ除去シ、化膿機轉ナキヲ認ムル時ハ、既ニ創緣ニ刺通シ置キタル縫合絲ヲ全ク結紮ス。

第九段　壞疽ニ陷リシ臟器ノ處置　Verfahren bei brandigem Darm

壞疽ノ疑アル場合　嵌頓セル腸管ノ病變進行ノ程度不明ニシテ、前述ノ如キ諸種ノ方法ニヨルモ、全ク壞疽ニ陷リシヤ否疑ハシキ場合ニ於テハ、嵌頓ヲ解除シ、引キ出シタル腸管ニ**ヨードフォルムガーゼ**ヲ卷キ付ケ、又ハ引キ出シタル儘繃帶ヲ施シ置キ、翌日ヲ待チテ再ビ之ヲ檢シ、腸管ニ變化ナキ時ハ整復シ、**ヘルニア**門ハ之ヲ閉鎖セズシテ**ガーゼタンポン**ヲ施シ、鼠蹊管及皮膚創面ハ共ニ開放ノ儘トス。此法ハ從來用ヒラレタルモノナルモ、嵌頓セル腸管ノ血行狀態ヲ恢復センガタメ、嵌頓輪ヲ擴大シテ斯カル處置ヲ施ス時ハ腹腔ハ外表ニ交通シ、從テ細菌傳染ノ乘ズベキ機會多ク、腸管還納後腹膜炎ヲ發起スルコトナキヲ保セズ。又假令ヒ之ニヨリテ嵌頓解除セラルルモ**ヘルニア**門外ニ放置セラレタル腸蹄係ハ、其屈曲ノタメ、腹腔内整復時ノ如ク其内容ヲ驅逐スル能ハズ、**イレウス**症狀ハ依然トシテ存シ、全身症狀ハ緩解ス、故ニ斯カル處置ニ貴重ナル時間ヲ空費スルハ、策ノ得タルモノト云フベカラズ。

斯ノ如キ壞疽ノ疑アル腸管ニシテ、食鹽水溫罨法及嵌頓解除等ノ後、血行恢復セザルモノニ在リテハ、直ニ壞疽ニ陷リタル腸管ト同一處置ヲ斷行スルヲ至當ナリトス。

既ニ壞疽ニ陷リシ場合　大網膜ノ壞疽ニ陷リタルモノハ、之ヲ小部分的ニ結紮切除シテ還納スベシ。腐敗性機轉ノ進行著シキモノニ在リテハ、之ヲ開放ノ儘トシ、脫落後更ニ**ヘルニア**門閉鎖術ヲ行フベシ。

嵌頓腸管ノ壞疽ニ陷リシ場合ニ取ルベキ處置ハ、次ノ二トナス。

(イ)人工肛門或ハ糞瘻造設術　壞疽著シク**ヘルニア**水腐敗甚ダシキ時ハ、嵌頓輪解除ニヨリ腹腔ヘノ傳染危險ナルヲ以テ、**ヘルニア**囊切開後壞疽ニ陷リシ腸管ノ一部分ヲ切除シ、嵌頓輪ニ手ヲ觸レズ、太キ護謨管ヲ腸管内ヨリ腹腔腸管内ニ插入シテ排便ヲ圖ルベシ。此際輸入腸管輸出腸管ノ區別不明ナルヲ以テ、兩方ノ腸管ニ護謨管ヲ插入シ置クベシ、斯クシテ排便ノ目的十

分ニ行ハレ、一般症狀良好トナルヤ、此部ハ所謂不自然肛門トナル。

又腸壁嵌頓**ヘルニア**ニ於テハ、斯カル處置ノ下ニ後日糞瘻トナルヲ以テ、兩者ハ他日之ガ閉鎖術ヲ行ヒ、同時ニ**ヘルニア**門ヲ閉鎖スベシ。

是等ノ場合ニ於テハ、患者ノ容態不良ノ際ナルヲ以テ、手術ハ可成的迅速ニ行ヒ、麻醉ハ局所麻醉ヲ以テ足レリトス。

(ロ)腸管切除術　本手術ハ嵌頓輪外ニ於テ壞疽ニ陷レル腸管ヲ切除シ、健康ナル部分ニ於テ腸管吻合術ヲ施シ、腹腔ニ還納セシムル手術ナリトス。

麻醉ハ全身麻醉ヲ應用スベシ。局所麻醉ニヨリ開始セラレタル**ヘルニア**切開術中、其必要ニ應ジテ全身麻醉ニ移行スルコトアリ。

先ヅ壞疽ニ陷レル腸管及**ヘルニア**嚢ヲ微溫生理的食鹽水ヲ以テ十分清淨ナラシメタル後、嵌頓輪ヲ切開擴大シ、深キ注意ノ下ニ兩蹄係ヲ徐々ニ手術野ニ引キ出シ、腸管及腸間膜ノ健康ナル部分ニ於テ腸切除ヲ行ヒ之ヲ縫合ス。此際腸吻合術ハ或ハ端々吻合術或ハ側壁吻合術ヲ行フモ、時間ノ上ニ於テハ端々吻合術ヲ良トス。術後ノ穿孔ハ側壁吻合術ニ比シ端々吻合術ニ多シト云フ。是レ端々吻合術ニ於テハ、十分健康ナラザル部分ニ之ヲ行フヲ以テナリ。還納ニ於ケル便利ハ兩者大差ナキモ、時ニ端々吻合術ノ優ル事アリ。

端々吻合術中 Murpy 氏鈕ニヨリ之ヲ接著セシムルコトアリ。本法ハ僅少ナル時間ニ於テ吻合術ヲ了スルヲ得ルヲ以テ、重症患者ニ於テハ極メテ適當トスルモ、小腸**ヘルニア**ニ於テノミ應用シ得ベク、且此吻合術後、還納ニ際シ嵌頓輪ヲ切開擴大スルニアラザレバ、狹小ナル嵌頓輪ヲ通過セザルコトアリ。余ハ屢〻之ヲ重症**ヘルニア**嵌頓患者ト腸切除術ニ應用シテ偉效ヲ收メ得タリ。然レドモ余ノ實驗ニ於テハ其肛門ヨリ排除セラルルハ術後四乃至十日ニシテ、其間少ナカラザル不安ヲ感ズルノミナラズ、殆ド毎常其腹腔還納ニ際シ此吻合部ノ膨大ノタメ嵌頓輪ノ切開擴大ヲ必要トセリ。

何レノ吻合術ニ依ルモ、還納ニ先チ指ヲ以テ輸入脚ニ於ケル蓄便ヲ其上方ニ存スルモノニ至ルマデ、吻合部ヲ超ヘテ凡テ輸出脚中ニ送ルベシ。然ラザレバ術後腸內容ノ吻合部ヲ通過スルニ當リ、疝痛ヲ訴フルコトアリ。（輸入脚ハ輸出脚ニ比シ嵌頓內腹腔ニ於テ蓄便ノタメ膨大ス）斯クシテ腸管ヲ處置シタル時ハ之ヲ還納シ、疑ハシキモノニ於テハ**ガーゼタンポン**ヲ施シ、**ヘルニア**門ヲ閉鎖スルコトナク一二日ノ經過ヲ視察スベシ。

本手術ヲ施シタル患者ノ解屍ニ於テ見出ス腹膜炎ハ、主トシテ**ヘルニア**門附近ニ存スルヲ以テ、此**ガーゼタンポン**ハ之ヲ豫防スル上ニ於テモ甚ダ有效ナリトス。

腸切除術ト人工肛門及ビ瘻造設術トノ優劣竝ニ其適應症

嵌頓ヘルニアニ於テ既ニ腸管ノ壞疽ニ陷リシ際、上記二療法中其何レヲ選ブ可キヤニ就テハ諸説ヲ存シ、或ハ腸管切除術ヲ賞揚スルモノ、或ハ人工肛門造設ノ可ナルヲ主張スルモノアリ、然レドモ其選擇ハ素ヨリ患者ノ狀態壞疽ノ程度、或ハ該手術ニ對スル設備ノ如何等ニ準據セザルベカラズ。

嵌頓性腸閉塞症ニ因スル吸收自家中毒**ショック**等ノ爲メ心臟衰弱及虛脱ニ陷リシモノニ在リテハ、手術時間ヲ節約スル上ニ於テ、人工肛門造設術ヲ適當ナリトス。加之、斯カル場合ニ於テハ、一般ニ嵌頓セル腸管ノ病的變化著シク、**ヘルニア**水ハ既ニ腸管ヨリ遊出スル細菌ニヨリ、著シク感染セラレ居ルヲ以テ、是等ニ向テ**ヘルニア**門ヲ擴大シテ、腸管ヲ引キ出シ、切除術ヲ施スハ强テ腹膜炎ヲ喚起セシムル嫌ナキ能ハズ。

腸管蹄係全部壞疽ニ陷リ、或ハ一部分壞疽性穿孔ニヨリ**ヘルニア**水全ク腐敗溷濁シ、膿性浸潤皮下蜂窠織ニ波及シ、所謂 Kothphlegmone, Kothabscess ヲ形成シタルモノニ於テハ、單純ニ之ヲ切開シ排便ヲ圖ル外ナシ。又往診先キ或ハ設備ナキ僻地ニ在リテ、嵌頓後多クノ時日ヲ經過シ、之ヲ外科醫ニ送ルコト能ハザルモノニ於テハ、一時人工肛門ヲ造設シ、他日其閉鎖手術ヲ行フベシ。

然レドモ嵌頓**ヘルニア**ニ於テ來ル壞疽ハ、必ズシモ嵌頓輪外ニ於テ來ルニアラズ。腸間膜ノ關係上嵌頓輪內ノ腸管ニモ來ルヲ以テ、之ヲ以テ決シテ滿足スベキニハアラズ。又之ヨリ排便ノ目的ヲ達スルコト能ハザルコトアリ。

腸管既ニ生活機能ヲ失ヒ壞死ニ陷ルモ、其病變輕度ニシテ**ヘルニア**水ニ臭氣ナク、比較的患者ノ容體佳良ナルモノニ在リテハ、腸切除術ヲ敢行シテ可ナリ。此際假令**ヘルニア**水惡臭ナキモ、其細菌的傳染ノ有無ハ素ヨリ不明ナルヲ以テ、愈腸切除術ヲ行フニ當リ、嵌頓輪ヲ擴大シ、健康腸管ヲ手術野中ニ引キ出スニ際シテハ、十分ニ注意シテ殺菌生理的食鹽水或ハ防腐液ヲ以テ腸及**ヘルニア**水ヲ清淨スベシ。

余ハ五年前嵌頓患者ニ往診ノ依賴ヲ受ケ、手術設備不完全ナル地方醫院ニ於テ之ヲ手術セシニ、腸管既ニ壞疽ニ陷リ、且腸壁**ヘルニア**ナリシヲ以テ、一

時糞瘻ヲ形成シテ排便ヲ圖リシニ、當時虚脱ニ陷レル患者ハ、漸次恢復ニ赴キ、糞瘻モ數十日ノ後全然閉鎖シ、自然治癒ヲ營メリ。其後同醫院ヨリ再ビ他ノヘルニア嵌頓患者ノ手術ヲ依頼セラレタレバ、手術器械、繃帶材料等ヲ準備シ、且助手ヲ隨ヘ行キテ手術セシニ、腸管ノ壞疽狀態、患者ノ一般狀態等前者ニ類セシモ、準備完全ナリシヲ以テ腸切除術ヲ斷行セシニ、術後三十六時間ニシテ死亡セリ。前者ハ女子、後者ハ男子ニシテ、腸管ノ壞疽狀態、年齡、榮養狀態等能ク類似セシ患者ナリキ。

手術成績比較

手術成績比較　壞疽ニ陷リシ嵌頓ヘルニアニ於ケル手術ノ成績ハ、次表ニ示ス如ク、第一期腸切除術ヲ以テ他ニ優レリトス。又現時ノ通規トシテ既ニ壞疽ニ陷リシ嵌頓ヘルニアノ療法ハ、第一期腸切除術ヲ行フヲ以テ原則トス。然レドモ、上述ノ如ク人工肛門造設術ハ一般狀態不良ナル患者ニ施スヲ以テ、其手術成績腸切除術ニ比シ遙ニ不良ナルベキハ論ヲ俟タズ。斯ノ如キモノニ於テハ、單ニ手術其者ニ關セズ、嵌頓輪ノ上部ニ來ルコッヘル氏ノ擴張性潰瘍ノ穿孔、或ハ既ニ汎發性腹膜炎ノ發起及自家中毒ニ因スル心臟衰弱死等ヲ加算セザルベカラズ。

	Anus praeternaturalis 不自然肛門	Davon gestorben 夫レニヨル死	Primäre Darmresection 第一期腸切除	Davon gestorben 夫レニヨル死
Mayd	12	5	9	2
Krönlein	15	13	12	8
Braun	7	6	8	3
Körte	23	16	3	1
Helferich	8	7	12	6
Hahn	—	—	18	5
v. Bergmann	66	30	2	1
Czerny	11	8	5	3
Meleschko	13	8	1	0
v. Eiselsberg	1	1	8	5
Wilms	3	2	6	2
Obalinski	—	—	74	41
Socin	3	1	20	12
Springorum	—	—	19	6
Hofmeister (Bruns)	5	4	17	4
Petersen (Czerny)	5	5	12	1
Summa	172	106	226	100
		61.6%		44.2%

Matina ハ Grazer ノクリニックヨリ、三二六例ノ腸切除ヨリ一九%ノ死亡率ヲ擧ゲ。又 E. Grasser ハ十九例(鼠蹊ヘルニア七股ヘルニア十二)ノ壞疽腸管切除例ニ於テ十一ノ死亡者ヲ

出セリ、其内八例ハ既ニ全腹膜炎ヲ發病シタルモノナリキ。

ヘルニア切開術ノ後療法

ヘルニア切開術ノ後療法 Nachbehandlung der Herniotomie

ヘルニア切開術ヲ受ケタル患者ハ、術後直チニ心神ノ爽快ヲ覺エ、腹部雷鳴ト共ニ頻リニ腸瓦斯ヲ排泄シ、數日來ノ勞苦ヲ忘レテ安眠ヲ貪ル。往時術後ノ腸管ヲ安靜ナラシムルタメ、又ハ發起セントスル腹膜炎ヲ癒著ニヨリ限局セシメンガタメ、腸蠕動機ヲ制止スベク、盛ンニ阿片劑ヲ處方シタリ。然レドモ現時ノ**ヘルニア**切開術ハ、嵌頓セル腸管ハ術後ニ於テ既ニ健康腸管ニ復歸シタル意味ヲ有スルヲ以テ、決シテ斯カル憂慮ニ向テ阿片劑ヲ處方スルノ要ナク、殊ニ**ヘルニア**嵌頓ニ際シ直チニ發起スル不良ナル全身症狀ノ原因タル吸收毒素ノ排泄ヲ圖ルニ努ムベク、却テ灌腸或ハ緩下劑ヲ處方スルヲ良トス。通常强心劑ヲ投與シ、術後一五乃至二〇時間ヲ經過シテ排便ナキ時ハ、**グリセリン**或ハ藥用石鹼末ノ灌腸、又ハ食鹽水ノ注腸ヲ行フベシ。鼓腸症去ラザル時ハ、肛門ヨリ護謨管ヲ插入シテ、排氣ヲ企圖スベシ。是等ノ方法ニ依ルモ、患者ノ全身症狀恢復セズ、便通・風氣ナク、腹部膨滿減退セザル時ハ、寧ロ腸屈曲・腹膜炎ノ發起等ヲ考慮シ、直チニ開腹術ヲ行ヒ、其原

ヘルニア切開術ノ後貽症

因ノ有無ヲ檢シ、適當ニ處置スベシ。時ニ腸麻痹ヲ起スコトアリ、斯カル際ハ腹部按摩・電氣療法ヲ應用スベシ。

麻痹性腸閉塞・腹膜炎等ハ、**ヘルニア**切開手術後、其治癒經過中ニ於テ、屢〻遭遇スル合併症ナルコトヲ記憶セザル可カラズ。

ヘルニア切開術ノ後貽症

ヘルニア切開術後、絞扼輪ノ瘢痕性狹窄其他屈曲・癒著等ノ爲メ、**イレウス**症狀ヲ發スルコトアリ。是等ハ開腹術ニヨリテ救フノ外ナシ。

股ヘルニア根治手術

股ヘルニア根治手術 Radicaloperation des Schenkelbruches

股**ヘルニア**ハ鼠蹊**ヘルニア**ニ亞デ屢〻實驗スルモノナリ。本症ハ婦人ニ多ク且好ンデ嵌頓ス。而シテ嵌頓ヲ起スヤ、其三分ノ一ハ死亡スト云フ。從テ本症ニ於ケル根治療法ハ必要ナルモノナリ

皮膚切開ノ方向ハ種々アレドモ、通常ブーバルト靭帶下ニ於テ之ニ平行スル斜切開及股輪ヲ通ズル縱切開ノ二法トス。

ヘルニア嚢ハ其外側ニ股靜脈アリ、嚢ヲ圍繞シテ閉鎖動脈內上腹動脈等ノ輪狀ヲナスコトアリ。往時是等ヲ手術野ニ現サズ、球刀・球剪刀ヲ以テ切開セシ爲メ、著シキ出血ヲ起シ死亡シタル例少ナカラズ。從テ之ニ"Totenkranz"ナル名稱ヲ與ヘラレタリ。

本症ノ根治療法モ亦ヘルニア門閉鎖法ヲ主トスルヲ以テ、諸家ノ術式モ此點ニ於テ各特色ヲ現ハセリ。

第百十三圖

Salzer ノ法

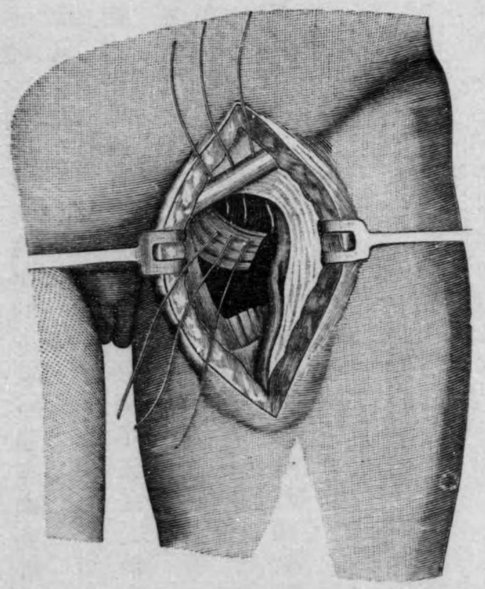

(一) Salzer ノ法　此法ハ第百十三圖ノ如ク恥骨筋膜ヨリ內側ニ莖ヲ有スル筋膜瓣ヲ切リ取リ、之ヲ股輪ニ持チ來シ、ブーバルト靭帶ノ內三分ノ一ニ縫著スルニ依リテ、其門ヲ閉鎖セリ。此法ハ專ラ廣濶ナルヘルニア門ヲ有スル股ヘルニアニ推奬セラル。

(二) Kocher ノ側方轉位法 (1892)　本法ハ鼠蹊ヘルニアニ於ケル同氏ノ法ト一致ス。卽チ第百十四圖ノ如クヘルニア嚢ヲ周圍ヨリ剝離シ、內容ヲ還納シタル後、ブーバルト靭帶上ニ於テ、外鼠蹊輪外部ノ强靭ナル組織ニ小孔ヲ穿チ彎曲セル鉗子ヲ小孔ヲ通ジテ、ブーバルト靭帶下ヲ經テ股輪ニ出シ、ヘルニア嚢尖端ヲ攫ミ、小孔外ニ後退セシメ、其小孔ニテヘルニア嚢ヲ縫合固定シ、下方ニ屈折シテ股輪上ニ置キ、之ヲ恥骨筋々膜ト共ニ深ク穿

第百十四圖

Kocher ノ法

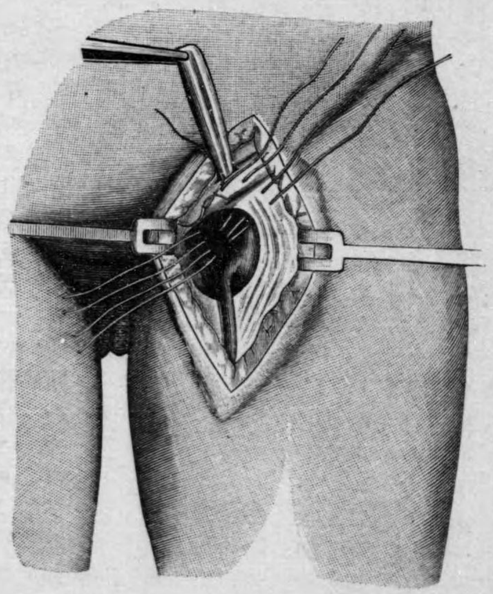

刺シテ固定ス。而シテ二乃至三個ノ縫合ニヨリ、股靜脈ニ至ルマデ股輪ヲ閉鎖ス。此法ハヘルニア門廣クシテ、所謂ヘルニア囊頸ヲナサザルモノニハ、ヘルニア囊ヲ其最上部ニ於テ結紮スルヲ可トス。

(111) Bassini ノ法(1893)　氏モ亦ヘルニア門以下ノ閉鎖ヲ重要視セリ。而シテ股輪・大腿輪ノ解剖的・病理的研究ニヨリ、ヘルニア門ヲ圍繞スル所ノ弛緩セル靭帶及筋膜ニ縫合術ヲ施シテ、正規ノ緊張力ヲ得セシメンコトヲ企テタリ。『プーパルト靭帶ニ平行スル切開ヲ該靭帶下ニ加ヘ、ヘルニア囊頸ヲ恥骨地平枝ニ至ルマデ剝離シ、內容ヲ整復シヘルニア囊頸ヲ牽引シタル後、二三回轉捩シ、其最高部ニ於テ二重ノ結紮ヲ行ヒ之ヲ切斷シ、其斷端ヲ腹腔ニ押シ込ミ、股輪ニ六乃至七條ノ絹絲縫合ヲ施セリ。第一縫合ハ恥骨結節ニ接シ、プーパルト靭帶ヲ貫キ恥骨櫛ニ密接シ、恥骨筋膜ヲ穿通スル絲ニヨリ結紮ス第二・第三縫合ハ順次之ニ從ヒ其外側ニ施シ、他ハ鎌狀皺襞及恥骨筋膜ヲ穿通シ、殊ニ最後ノ縫合ハ大「サフェーナ」靜脈ノ穿入部ニ接スベシ。

(四)丁抹外科醫ノ法　本法ハ創意者不明ナルモ門閉鎖法殆ド完全ト云フベシ(第百十五百十六圖參照)

第百十五圖

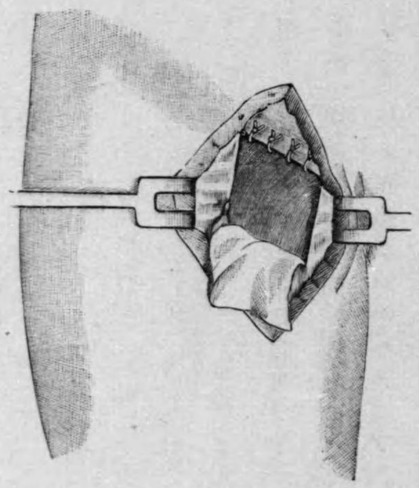

ヘルニア囊ヲ處置シタル後、恥骨筋膜ヨリ該筋膜ガ鼠蹊靭帶ノ內三分ノ一ニ至ル間ニ於テ下方ニ基底ヲ有スル四角瓣ヲ切リ取ルベシ。然シテ筋膜ハ之ヲ下方ニ反轉シ、三乃至四條ノ縫合絲ニヨリテ、恥骨筋ヲプーパルト靭帶ニ縫著スベシ(第百十五圖參照)然ル後下方ニ反轉セル筋膜ヲ上方ニ持チ來シ、前縫合ヲ被覆シツツ之ヲプーパルト靭帶ノ上方、外斜腹筋腱膜ニ縫著スルコト第百十六圖ノ如シ。

(五) Trendelenburg ノ法　巨大ナル股ヘルニアニ於テ應用シタル法ニシテ、恥骨縫際ヨリ約二仙迷ノ廣サト、數密迷ノ厚サヲ有スル軟骨片ヲ取リ、之ヲ股輪ニ縫著セシムル法ニシテ此軟骨片ハ骨膜ヲ以テ骨盤ニ連絡ス。卽チ骨膜性有莖軟骨片ヲ應用シタル

第百十六圖

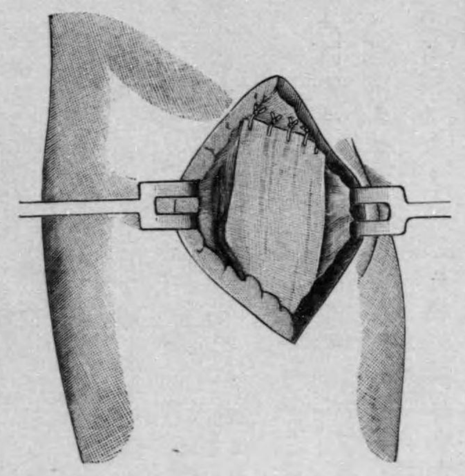

ナリ。

(六) Lotheissen ノ法(1898) 此法ハブーバルト靭帶ノ直上ニ皮膚切開ヲ施シ、該靭帶上一乃至二密迷ノ部位ニ於テ、外斜腹筋腱膜ヲ切開シ深部ニ進ミ、股ヘルニア嚢頸ニ達シヘルニア嚢ヲ結紮切除シ、バシニーノ法ノ如クシテヘルニア門ヲ閉ヂタリ。然レドモ、此切開創ヨリスル恥骨筋及恥骨地平枝骨膜等ノ縫合ハ、深部ニアルヲ以テ頗ル困難ナリトス。

(七) Goebel ノ法 氏ハ銀線ヲ以テヘルニア門ヲ閉鎖セリ。

(八) 本多忠夫氏ノ法 氏ハ鼠蹊ヘルニア根治手術ニ於ケルト、同様ノ方法ヲ股ヘルニアニ應用セリ。

ブーバルト靭帶ノ内三分ノ一上部ニ於テ、之ニ竝行スル皮膚切開ヲ加ヘ、ヘルニア嚢ヲ鈍ク剝離シ、ギンベルナット靭帶及外鼠蹊輪外脚ヲ恥骨ヨリ剝離シ、股輪ヲ擴開シテ嚢頸上部ニ至ルマデ剝離シ、嚢ヲ切開シテ内容ヲ整復シ、嚢頸ヲ牽引シテ輕ク轉捩ヲ加ヘ、絹絲ヲ通ジタル針ニテ穿通結紮ヲ施シ長キ絲ニテ結紮セルモノノ外ヲ切除シ、尙示指ヲ嚢頸周圍ノ腹膜外ニ送入シ、徐々ニ漿液膜下組織ヲ剝離シ、有柄針ニ嚢頸結紮絲ノ一端ヲ通シ、斷端ヲ上内方ニ向テ押沒セシメ、指腹ヲ以テ之ヲ固定シ、針ヲ指背ニ沿フテ送リ、ブーバルト靭帶ニ殆ド鉛直ノ方向、且鼠蹊管直上部ニ於テ針尖ヲ内方ヨリ外方ニ貫キ、絲ヲ外斜腹筋腱膜上ニ拔キ出シ、結紮絲ノ他端モ同法ニヨリ第一絲穿通部ノ稍〻上部ニ穿出シ、丙絲端ヲ腱膜上ニテ牽引結紮ノ後短切シ、ヘルニア門ヲ閉鎖スルニハ、先ヅ剝離セルギンベルナット靭帶及外斜腹筋腱膜ノ外脚ヲ舊ニ復シ、强ク彎曲セル小針ニテ二三縫合ニヨリ、之ヲ恥骨骨膜ニ附著セシメ、次ニブーバルト靭帶ヲ恥骨筋膜ニ縫接ス。

鼠蹊獸爾尼亞 終

鼠蹊ヘルニア索引

い(ゐ)ノ部

陰狐癤 二、八
陰癤 二
陰頼 七
陰嚢水腫 七、一〇四、一二六、一四二
陰股神經 三五
陰嚢ヘルニア 六九、一〇八
陰脣ヘルニア 八、一〇八
胃ヘルニア 五四、六八
胃 六八
胃内容ノ除去 三〇九
移動盲腸 六三
異物ニ因スル腸管ノ炎症 二六四
壞疽性腐敗性蜂窠織炎 二八五
壞疽 二八五
壞疽ニ陷リシ臟器ノ處置 三三〇

ろノ部

ローゼル氏瓣膜説 二七五
ロッセン氏稱水學的壓迫説 二七七

Lotheissen ノ法 三四四

はノ部

ハルレリ氏ノ結腸靭帶 六七
ハンター氏導帶 三九
パラフキン注射 一七〇
半月狀線 一五
反轉靭帶 一八
白線 四四
白線ヘルニア 七六
撥條橋 一五八
Bassini ノ法 二〇〇、三四二
波多腰正雄氏ノ法 二三一
八字狀縫合 二四八
瘢痕 二八〇
肺蛭卵性結節 二六二
汎發性腹膜炎 三三六

にノ部

二室性腹内陰嚢水腫 一〇四、一四七
二房性ヘルニア 二三一

ほノ部

膀胱 七
膀胱ヘルニア 二七、七〇、一二〇、一三三、一四〇
膀胱鼠蹊ヘルニア 七〇
膀胱上窩ヘルニア 七二、一一九
膀胱上窩 二七
膀胱内容ノ除去 三〇九
包壓トヘルニア 一〇三
Pointe de hernie 一〇七
保護帶 一五六、一五八
飽和食鹽水注射 一六八
本多忠夫氏ノ法 二二五、三四四

へノ部

ヘルニア 一、六二
ヘルニアノ名義 一
ヘルニア發達史要 二
ヘルニアノ被膜 四〇
ヘルニア門 四一、四三
ヘルニア固有筋膜 四一

ヘルニア管 四三
ヘルニア嵌頓 五、六、四、一七〇
ヘルニア囊素因 八九
ヘルニア囊基礎 八九
ヘルニア囊 一、四、一、四六、八九
ヘルニア特有ノ症狀 二六
ヘルニア腫瘍 二六
ヘルニア囊頸 四七
ヘルニア底 四七、三三〇
ヘルニア囊體 四七
ヘルニア囊ノ形狀 四七
ヘルニア囊ノ性質 四七
ヘルニアノ自然治癒 四八
ヘルニアノ內容 五三
ヘルニアノ腫瘍ノ容積變化 二九
ヘルニア內容ニヨル各種員蹊ヘルニアノ診斷 二九
ヘルニアノ一般狀態ニ及ボス影響 一五五
ヘルニア帶 一五六、二七、二四〇
ヘルニア帶撥條 一五六、一五七
ヘルニア帶著用ノ注意 一六四
ヘルニア切リ 一七一、一七五
ヘルニア囊結紮 一七一
ヘルニア囊重疊法 一七二、二一〇
ヘルニア囊ノ探索及剝離 一八四
ヘルニア囊透見法 一八六
ヘルニア內容ノ還納 一八六
ヘルニア囊ノ處置 一九二
ヘルニア門ノ閉鎖 一九二、二四〇
ヘルニア囊側方轉位法 二〇六
ヘルニア及ヘルニア門ノ周圍ニ於ケル疾病 二五〇
ヘルニア囊及畸形及疾病 二五一
ヘルニア囊ノ缺除 二五二
ヘルニア囊ノ裂創 二五二
ヘルニア囊化膿及脫疽 二五二
ヘルニア囊重複 二五三
ヘルニア囊ノ炎症 二五三
ヘルニア囊結核 二五四
ヘルニア囊ニ於ケル囊腫 二五六
ヘルニア被膜間囊腫 二五九
ヘルニア內容性囊腫 二五九
ヘルニア囊內異物 二六〇
ヘルニア囊ノ創傷 二六一
ヘルニア內容トシテノ腸管ノ病的變化 二六二
ヘルニア水 二六一、二二一
ヘルニア整復術 二九六
ヘルニアコンプラ 二九九
ヘルニア水排除 三一〇
ヘルニア切開術 三一五
ヘルニア囊チ現ハスコト 三二〇
ヘルニア囊切開 三二一
ヘルニア刀 三二九
ヘルニア門閉鎖 三二九
ヘルニア切開術ノ後療法 三二八
ヘルニア切開術ノ後貽症 三二九
ベチット氏三角 三四、四四
ベツモルバッハ氏間帶 三三
ベルンハルドノ法 三三三
閉鎖孔動脈 三三
閉鎖孔部 四四
閉鎖孔ヘルニア 七、一三八
Hernia encystica 四八

ミノ部

疼痛 一三六、一三八
透過性 一三〇
透過試驗 一三〇
獨透式ヘルニア帶 一五七
ドンスマンノ法 三一三
Totenkranz 三四〇
Trendelenburg 三四三

わノ部

腸癌 二、七、八
腸骨下腹神經 三三
腸骨鼠蹊神經 三四
腸ヘルニア 八、五四、七五、二三四
腸大網膜ヘルニア 五四、一〇三
腸管 五五
腸旋轉 五六
腸間膜 五六
腸癆係ヘルニア 五五
腸壁ヘルニア 五七、五九、三五
腸管トヘルニア囊及ビ他ノ臟器トノ癒著 二六二
腸管閉塞症 二七〇
腸管嵌頓ニ於ケル病理解剖的變化 二七八
腸管嵌頓 二八八
腸壁ヘルニア嵌頓 二八、二九、三〇五、三三二
腸管ヘルニア嵌頓ノ療法 三〇四
腸管閉鎖術 三三二
腸吻合術 三三二
腸切除術 三三四
直腹筋 三
直腸筋筋外纖 四四
直腸內容ノ除去 三〇九
直腸 六六
直ヘルニア 九、二七
桂間纖維 二七
中膊嚢襞 二五
中鼠蹊窩 二七
中鼠蹊ヘルニア 二八
恥骨枝 三三
陳舊ヘルニア 四四
陳舊不還納性ヘルニア 二二
陳舊性嵌頓 二八、三三
蟲樣突起 六三
Cystengeschwulst. 二六

りノ部

稜形筋 一四
リットル氏ヘルニア 五七、五八
リットル氏ノ憩室 二六

ぬノ部

ヌック氏憩室 二四、三九、九三、一一六

るノ部

Ruptur 二
流注膿瘍 一四九

を(お)ノ部

橫腹筋 一五
橫行結腸 六五
橫隔膜ヘルニア 六八、七二
濕浴 三〇九

わノ部

W字狀ヘルニア 五六、六八、二九
W字狀ヘルニア嵌頓 三〇五

かノ部

加多布久利病 六
茄病 九
鶏片 一一
下脚(下柱) 一七
下上腹動脈襞襞 二六
下上腹動脈 三一
下行結腸 六五
可動性ヘルニア 五五
假性憩室 五七
假性還納 二六、三一四

假性蓄便又ハ假性嵌頓
肝、腎、脾、膵、輸尿管
間質性ヘルニア
Camper 氏ヘルニア帶
解剖的幾何注射
各種鼠蹊ヘルニア根治手術
嵌頓鼠蹊ヘルニア
嵌頓ノ定義
嵌頓ノ種類
嵌頓ノ誘因
嵌頓ノ場所
嵌頓ノ器械的作用
嵌頓ヘルニア患者ノ診察
嵌頓鼠蹊ヘルニアノ癒解法
嵌頓鼠蹊ヘルニア切開術式
嵌頓臓器ノ腹内ニ於ケル狀態及腹内一般狀態ノ檢査
瓦斯蓄積
ガーヒメンギン

よ ノ部

腰三角
腰ヘルニア
腰鼠蹊神經

沃度丁幾注射
ヨンチスコ、スチンソン、レエー
ウイラール等ノ法
ヨードフォルムガーゼ
幼年者ノヘルニア嵌頓

た ノ部

脫出
脫腸帶
脫腸切リ
脫腸輪
糖類
糖尿
彈撥性脫腸帶
彈力性嵌頓
單純性ヘルニア
單純性大網膜ヘルニア
單純子宮ヘルニア
大腸
大網膜
大網膜ヘルニア
大腸ヘルニア
大網膜嵌頓ニ於ケル病理的變化

大網膜ヘルニア嵌頓
大腿輪
團塊狀大網膜
團塊狀遺納
膽嚢間鼠蹊ヘルニア

れ ノ部

連續腸閉塞
冷電法

そ ノ部

鼠蹊ヘルニア
鼠蹊部ノ解剖
鼠蹊部
鼠蹊三角
鼠蹊管
鼠蹊嚢
鼠蹊部腹壁面
鼠蹊部血管
鼠蹊枝
鼠蹊部ノ神經
鼠蹊ヘルニアノ病理解剖
鼠蹊陰囊ヘルニア
鼠蹊帶

鼠蹊卵巢ヘルニア
鼠蹊ヘルニアノ原因
鼠蹊部ノ構造
鼠蹊輪
鼠蹊睾丸
鼠蹊ヘルニアノ種類
鼠蹊管內ヘルニア
鼠蹊ヘルニア
鼠蹊鞘狀突起ヘルニア
鼠蹊精系ヘルニア
鼠蹊ヘルニアノ稀有ナル種類
鼠蹊ヘルニアノ症狀
鼠蹊部腹壁ノ膨隆
鼠蹊ヘルニア患者ノ診察
鼠蹊部淋巴腺
鼠蹊ヘルニア嵌頓患者
側臍嚢腫
側腹壁ヘルニア
陰ノ側ヒ積
繞蕎膜
繞蕎性ヘルニア
臓器脫出

つ ノ部

ツエルニー氏術狀縫合鼠蹊ヘルニアノ根治手術

ね ノ部

念珠狀ヘルニア
ネラトン法

な ノ部

內斜腹筋
內鼠蹊窩
內精系動脈
內精系神經
內鼠蹊ヘルニア
內鼠蹊輪
內臓脫出
內斜ヘルニア
內鼠蹊ヘルニア根治手術式
內容臓器ノ檢査
內容臓器ノ還納
軟性ヘルニア帶
軟性非彈撥性帶
軟性彈力性帶
軟性非彈力性帶

ら ノ部

卵殼
卵巢
卵圓孔ヘルニア
卵巢鼠蹊ヘルニア
卵巢輸卵管ヘルニア
卵巢ヘルニア

う ノ部

ウエルフレルノ法
ウエ、アッシュ氏ノ重學的說
U字狀縫線縫合

ゐ(ゑ) ノ部

枝
S字狀結腸
會陰ヘルニア
Edel 連鎖帶
Echinococcuscysten
英國式ヘルニア帶
炎症性淋巴腺

く ノ部

外斜腹筋　一四
外斜腹筋腱膜　一七
外鼠蹊窩　一七
外陰部動脈　一九
外陰部靜脈　二〇
外精系動脈　二二
外精系神經　二六
外鼠蹊陰囊ヘルニア　四三
外傷ヘルニア　九
外鼠蹊ヘルニア　一五、二二、二六、一〇、一一〇、一五二
外絡ヘルニア　一〇六
外鼠蹊輪　二七、一〇六
外鼠蹊ヘルニア根治手術式　一九四
窩間靭帶　二二
窩間筋　二二
クーパー氏筋膜　四一
グルー香　六〇、一三〇、二一二、二三七
クロール亞鉛注射　一七〇
空腸腸　一九、二九
擴張說　一〇四
完全鼠蹊ヘルニア　一〇八
完成鼠蹊ヘルニアノ診斷　一二八
完成期症狀　一二九、一二八
還納性ヘルニア　五二、一二五
還納性大網膜ヘルニア　一二五
嵌頓ヘルニア帶　一二五
灌漑機纖維　一四七
觀血的根治手術　一七五
化膿性炎症　二二五
化膿性皮下蜂窠織炎　二六四
蛔蟲　二六五

や ノ 部

藥劑的療法　一六七
躍進的根治手術　一七六
山下隆氏ノ法　二二六

ま ノ 部

麻醉　一八〇、二二六
麻痺性腸管閉塞症　二六七、二二九
Macewen ノ法　一九六
マッラッシー氏バスタ　二二〇
埋沒縫合　二四七

け ノ 部

結腸　二四
結核性炎症　二二五
憩室　四九
Gärtner ヘルニア帶　一六一
Goebel ノ法　二四四
綱線結紮縫合　二四七

ふ ノ 部

Bruch　二
Bruchsackcyste　四八
Bruchsacklosenbruch.　五〇
ブルック　二
ブレサク　八二
フェスレルノ法　二二二
ブレンチルノ法　二二二
腹腰稍狀突起　二二
腹腔鼠蹊輪　四五
腹壁ヘルニア　六六、七七
腹腰內膀胱ヘルニア　七一
腹腰外膀胱ヘルニア　七一
腹腰周圍膀胱ヘルニア　七一
腹腰前脂肪腫　二五、七七、一〇二
腹腰稍狀突起ノ開放　八六、一一一
腹腰稍狀突起閉鎖不完全　四六、九〇
腹壓　九六
腹鼠蹊輪　二二、一〇六
腹腰前鼠蹊ヘルニア　一一二、一二七
外科醫ノ法　二四二

腹腰外靡器　二五二
腹腰炎　二五九
不還納性ヘルニア　五二、六四、一二六、二六四
不還ヘルニア　九七
不完全鼠蹊ヘルニア　一〇八
不明ノ消化障碍　二二七
不動性ヘルニア　五二
婦人外鼠蹊ヘルニア　一一六
婦人鼠蹊管　二四
婦人鼠蹊ヘルニア根治手術式　二二二
副睾丸囊　二七
複雜性ヘルニア　五四
佛蘭西式ヘルニア帶　一五七
佛蘭西式硬性彈撥性ヘルニア帶　一六二
糞便蓄積　二六五
糞便停滯性嵌頓　二六六
糞塊性嵌頓　二六八
糞便性嵌頓　二七一
糞便膿窩纖炎　二八、二九、二五
糞便膿瘍　二八、二九、二五
糞瘻　二九、二六
糞瘻造設術　二二、二四

こ ノ 部

鋼炎　二
コルレス氏靭帶　一八
コッヘル氏手術式　二二
コッヘル氏延長說　二六
コッヘル氏ノ擴張性潰瘍　二八四
コッヘル氏擴張性潰瘍ノ穿孔　二二六
コッヘル氏法　二〇八
コッヘルノ側方轉位法　二二一
睾丸下降　二六
睾丸固有莢膜　二八
睾丸白膜　二八
睾丸固有莢膜水腫　二四二
股部　四四
股ヘルニア　二、六、七、一五、二四一
股輪　九、二四〇、二四二
股帶　一六、一五八
股ヘルニア根治手術　二二九
骨盤底　四四
骨盤帶　一六、一五八
骨盤高位　二一〇
骨膜性有莖軟骨片　二二二
絞扼ノ成立　四九
絞扼輪　五〇
混合ヘルニア　五四、六〇、六二、六六
混合ヘルニア嵌頓　二六八
後天性睾ヘルニア　七二
後天性卵巢ヘルニア　七四
後天性鼠蹊ヘルニア　九、一〇六、一一一、二九
後天性外鼠蹊ヘルニア　一一二
後天性腸憩室　五七
後療法　二二五
後天性癒著　二六二
故鄉權利　五四
交通性陰囊水腫　一四六
姑息的療法　一五五
硬性ヘルニア帶　一六一
硬性彈撥性帶　一六一
護謨製ヘルニア帶　一六二
根治手術ノ一般　一七九
根治手術ノ準備　一七九
根治手術ノ要點　一八二
根治手術ノ適應症　二二六
根治手術ノ時期　二二九

て ノ 部

蹠延說　二
丁抹外科醫ノ法　二二二

あノ部

アルニア　九、一三
アルコール注射　一六八
壓定繃帶　一五六
壓枕　一五六、一五七

さノ部

臍部　四四
臍腸管　五七
臍ヘルニア　六六、六九、七三、一〇二、一二九
坐骨孔ヘルニア　七三、一三八
災難ヘルニア　九七
雜書　一二六、一三〇
索引說　一〇三
Salmon 氏ヘルニア帶　一六二
Salzer ノ法　三四〇
再發　二四五
再發ヘルニア　二五三
殺菌生理的食鹽水　三二三

きノ部

氣癤　二
氣腫　二五一

脚間纖維　一七
胸腹靜脈　二九
睾睾筋　三九
睾睾筋膜　三九
逆行性嵌頓　一四九
莢膜外血腫　一五五
器械的療法　一八一、三一六、三三三
局所麻醉　三一〇
局所的瀉血　三一九
木村幸藏氏ノ法　一三〇、一三九、三三三
巨大ナル外鼠蹊ヘルニアノ根治手術式　二四四
巨大陰囊水腫　三〇六
銀線縫合　一七
急性精系炎　六四
球刀　五五、六九
球剪刀　三三
　　三八

ゆノ部

輸尿管　七八
輸卵管　二五三
癒著性囊腫　三八

めノ部

迷蒙水　四一
メッケル氏憩室　五七

みノ部

三輪ノ法　二一五

しノ部

小腸痛　二
小腸　五九
小腸ヘルニア　一三〇、一三九、三三三
小兒鼠蹊ヘルニア　二四四
小兒鼠蹊ヘルニア嵌頓　三〇六
上脚（上柱）　一七
上行結腸　六四
上腹ヘルニア　五五、六九
深在腸骨反廻動脈　三三
漿液囊　三八
漿液膜下脂肪腫　七八
漿液性炎症　二五三
綿狀靭帶　三八
眞性憩室（メッケル氏憩室先天性腸憩室）　五七
十二指腸　五九
腎　七二

子宮　七六
子宮ヘルニア　五四、一二四、一三四、一四〇
脂肪ヘルニア　七七、七八
初期ヘルニア　一〇七
初期症狀　一二五
初期鼠蹊ヘルニアノ診斷　一二八
斜腹筋間鼠蹊ヘルニア　一二一
腫瘍　一五一
手術的療法　一七〇
手術成績比較　三三六
シヤッセーナック氏屈折說　二七六
人工肛門　三三一、三三四、三三六
自家中毒　三三六

ひノ部

脾　七二
病的關係　九六
病理的變化及偶發症　二五〇
皮下鼠蹊輪　一七、一八、四五、一〇六
皮下鼠蹊ヘルニア　一二三
皮膚切開　一八三、三一九、三三九
皮膚縫合　一九三、三二九
皮膚及皮下結締織ノ血腫　二五一
非彈撥性ヘルニア帶　一六一

表皮剝脫　二五〇

もノ部

木癮　二
盲腸　六〇
盲腸ト腹膜トノ關係　一二五
盲腸廻腸蟲樣突起ヘルニア嵌頓　六二、一三一
盲腸ヘルニア　二九一

せノ部

淺在上腹動脈　二九
淺在腸骨反廻動脈　二九
淺在上腹靜脈　二九
淺在性鼠蹊ヘルニア　一二三
精系　一二三
精系水腫　三九
精系靜脈瘤　一二四、一四四
先天性睾ヘルニア　一五一
先天性卵巢ヘルニア　七二
先天性鼠蹊ヘルニア　七六、一三四
先天性鼠蹊陰囊ヘルニア　八九、二三九、二四三
先天性外鼠蹊ヘルニア　九九
先天性腹膜ノ憩室　一一〇、二四〇
先天性腸憩室　五二
先天性陰囊ヘルニア　五七
先天性癒著　二四五
前置ヘルニア囊　二六二
前腹部ノ解剖　一一七
痼氣　一三
整形的ヘルニア手術　一五三
整復術　一七七
整復補助法　三〇五
整復術施行　三〇九
整復術後療法　三一一
整復術ノ危險症　三一三
靜脈瘤樣靜脈怒張　二五一
潛睾　二九
絕對的嵌頓　一二二
纖維性癒著　二九九
全身麻醉　二八六
　　三一〇、三三二

すノ部

水腫　七
スピーゲル氏線　一五
砂時計狀ヘルニア囊　四九
膵　七二

索引　終

正誤表

頁	行	誤	正
五	一五	Macewen。	Macewen,
一七	七	äusserer	äusserer
二二	三	Talx	Falx
二八	二	Hesselbach	Hesselbach
三二	七	子宮內靭帶	子宮圓靭帶
四〇	二	管)。	管
四七	四	cylinderförmeg	cylinderförmig,
五一	一五	メッキ氏	メック氏
五六	七	Abführender	Abführender
五七	六	Darmdivertikel	Darmdivertikel
五七	一二	erworbene Darmdivertikel,	(erworbene Darmdivertikel)。
五九	一	Darmwandbruck	Darmwandbruch
五九	二	腸管膜	腸間膜
二八〇	六	同	同
二八四	六	同	同
五九	五	眞正。	眞性。

頁	行	誤	正
六七	五	脂肪。樣	脂肪腫。樣
九八	九	宮田哲。	宮田哲雄。
一〇一	四及七	腹壁。	腹壓。
一四〇	一三	雙方。診	雙合。診
一四七	一	膨脹。	膨張。
一四八	四	同	同
一四八	一〇	表記セシニ	表記センニ
一四九	三	膨脹。	膨張
一五二	五及六	同	同
二一九	三	捻轉式。	捻轉或。
二二一	一六	ingninabis	ingninalis
二二二	一六	eprgastrica	epigastrica
二四二	五	亞鉛華、パスタ、ヨードフォルム、コロヂウム	亞鉛華。パスタ、ヨードフォルム。コロヂウム
二四四	一一	領解。	了解。
二五二	一	Bruchsaches。	Bruchsacke。

大正四年二月[illegible]三日印刷
大正四年二月[illegible]六日發行

定價金壹圓九拾錢

著者 三輪德三郎

發行兼印刷者 東京市本郷區龍岡町三十四番地 田中增藏

印刷所 東京市本郷區駒込林町百七十二番地 杏林舍 (電話下谷二七四五番)

發行所 東京市本郷區龍岡町三十四番地 (振替貯金口座東京四一八番) 吐鳳堂書店 〔電話下谷一六七二番 四〇七九番〕

不許複製

三輪外科叢書十四篇

弘通書林

關西大賣捌所 大阪市南區心齋橋筋一丁目 松村九兵衛
大阪市東區心齋橋筋博勞町 丸善株式會社支社

東京市本郷區切通坂町 南江堂書店
同 同區春木町二丁目 中田屋書店
同 同區切通坂町 金原商店
同 神田區通新石町 朝香屋書店
同 本郷區春木町三丁目 南江堂支店
同 同區本富士町 克誠堂書店
同 同區龍岡町 朝陽堂書店
同 同區本富士町 明文館書店
同 同 文光堂書店
同 同 豐文堂書店
同 同區龍岡町 南山堂書店
同 同區龍岡町 根津書店
同 同區切通坂町 宮澤書店
名古屋市中區榮町 丸善書店
京都市寺町通二條下ル 若林茂一郎
京都市上京區寺町通御池南 南江堂支店
京都市三條通麩屋町 丸善株式會社支社
京都市河原町 大黑屋書舗
大阪市中ノ島玉江町 角屋書店
岡山市內山下 渡邊泰山舍
熊本市新二丁目 長崎次郎
熊本市洗馬町 芹川廣喜
長崎市引地町 安中集榮堂
金澤市片町 宇都宮書店
仙臺市新傳馬町 金英堂書店
新潟市古町 萬松堂支店

三輪外科叢書既刊書目

第一篇 淋巴腺結核 附錄 淋巴管結核 第三版 正價金九拾錢 郵稅金八錢

第二篇 痔篇 附錄 肛門及直腸脫 第三版 正價金壹圓 郵稅金八錢

第三篇 癌療法篇 正價金壹圓貳拾五錢 郵稅金八錢

臨時第一篇 創傷療法 第二版 正價金壹圓五拾錢 郵稅金拾貳錢

第四篇 火傷及凍傷 附錄 日射病 正價金壹圓拾錢 郵稅金六錢

第五篇 結核性脊椎炎 正價金壹圓 郵稅金六錢

第六篇 肛圍炎及痔瘻 附錄 肛門裂創 正價金壹圓 郵稅金六錢

臨時第二篇 局所麻醉 第二版 正價金壹圓八拾錢 郵稅金拾貳錢

第七篇 丹毒篇 正價金壹圓 郵稅金六錢

第八篇 腹膜炎 正價金壹圓貳拾錢 郵稅金八錢

第九篇 乳癌及乳房炎 正價金壹圓拾錢 郵稅金八錢

第十篇 睾丸及副睾丸炎 正價金壹圓 郵稅金六錢

第十一篇 疽 正價金九拾錢 郵稅金六錢

第十二篇 腸管閉鎖症 正價金壹圓貳拾五錢 郵稅金八錢

臨時第三篇 外科手術學 正價金五拾錢 郵稅金六錢

第十三篇 甲狀腺腫 附錄 バセドー氏病 正價金壹圓參拾五錢 郵稅金八錢

第十四篇 鼠蹊歇爾尼亞 正價金壹圓九拾錢 郵稅金拾錢

第十五篇 外科的疾患ノ日光療法

大正四年五月出版

九九
九九

終