


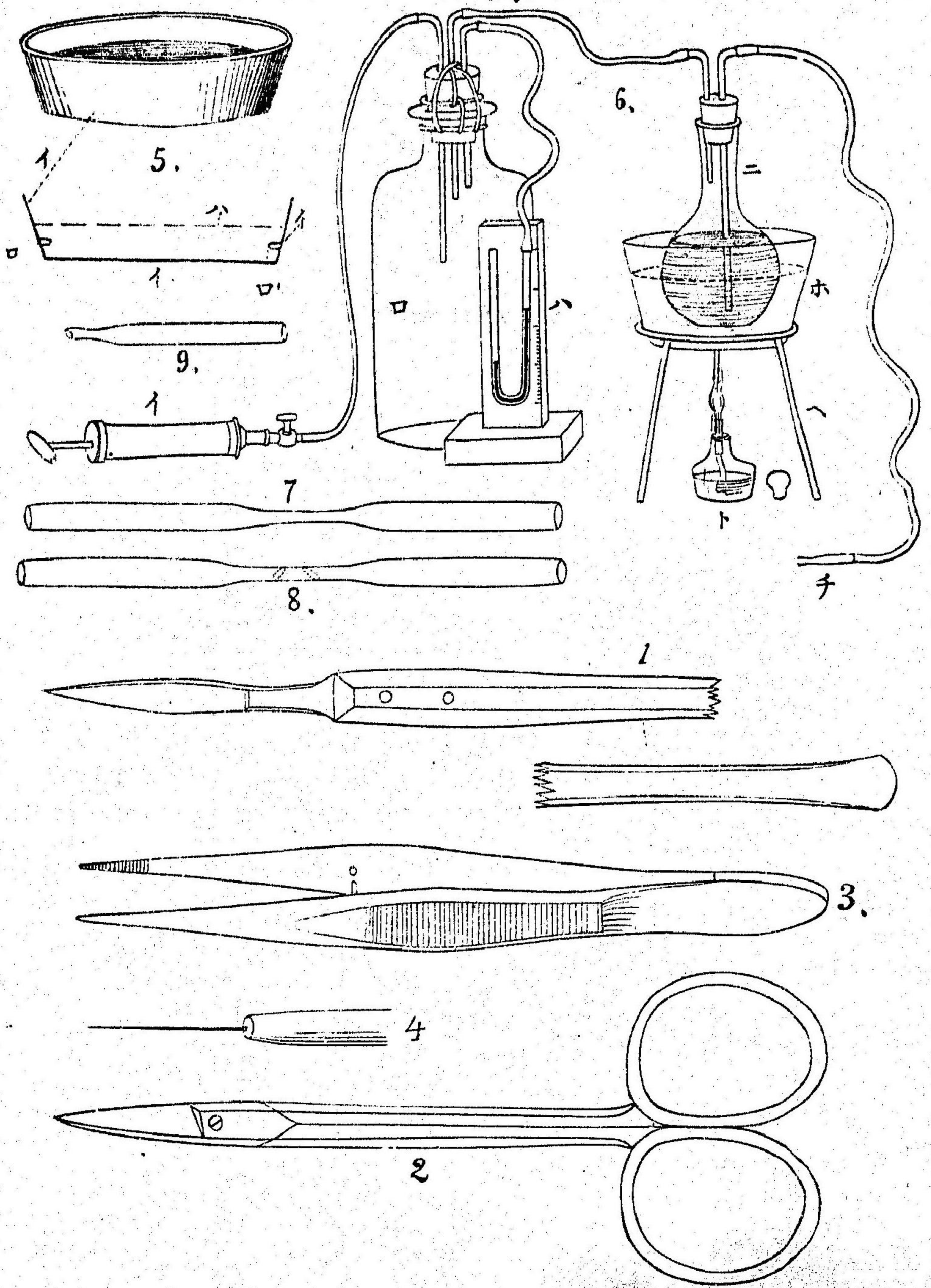
29
48

動物通解



蛙之部

版一第



第一版圖解

第一圖 解剖小刀

第二圖 剪刀

第三圖 鉗子

第四圖 柄付針

第五圖 解剖皿



第六圖 動物ノ血管ニ液汁ヲ注射スル器械

形ノ玻璃管ニシテ大瓶中ノ空氣ノ壓力ヲ示ス器ナリ

未液ヲ含有スル瓶

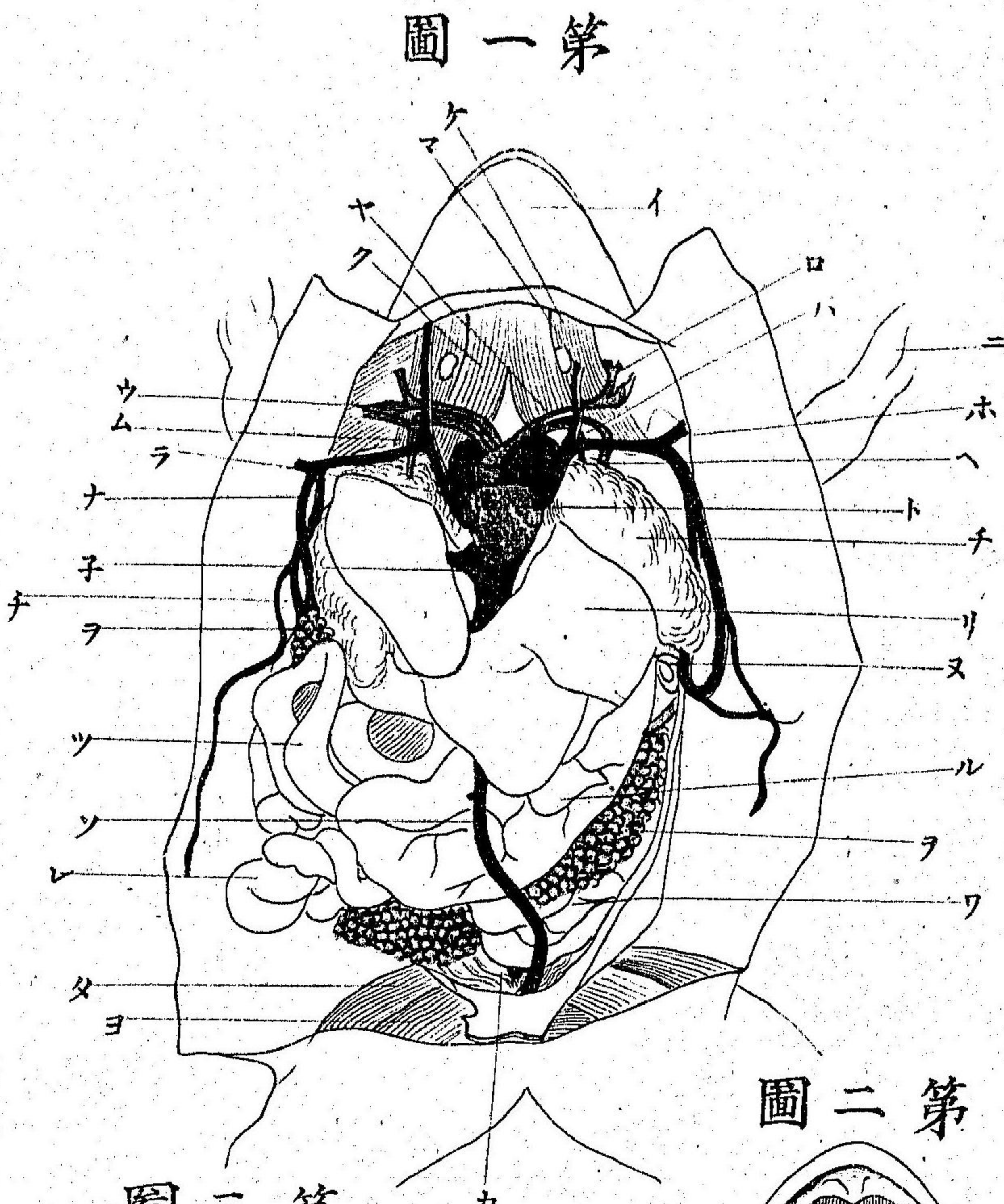
未液ヲ溶解スル器

五徳

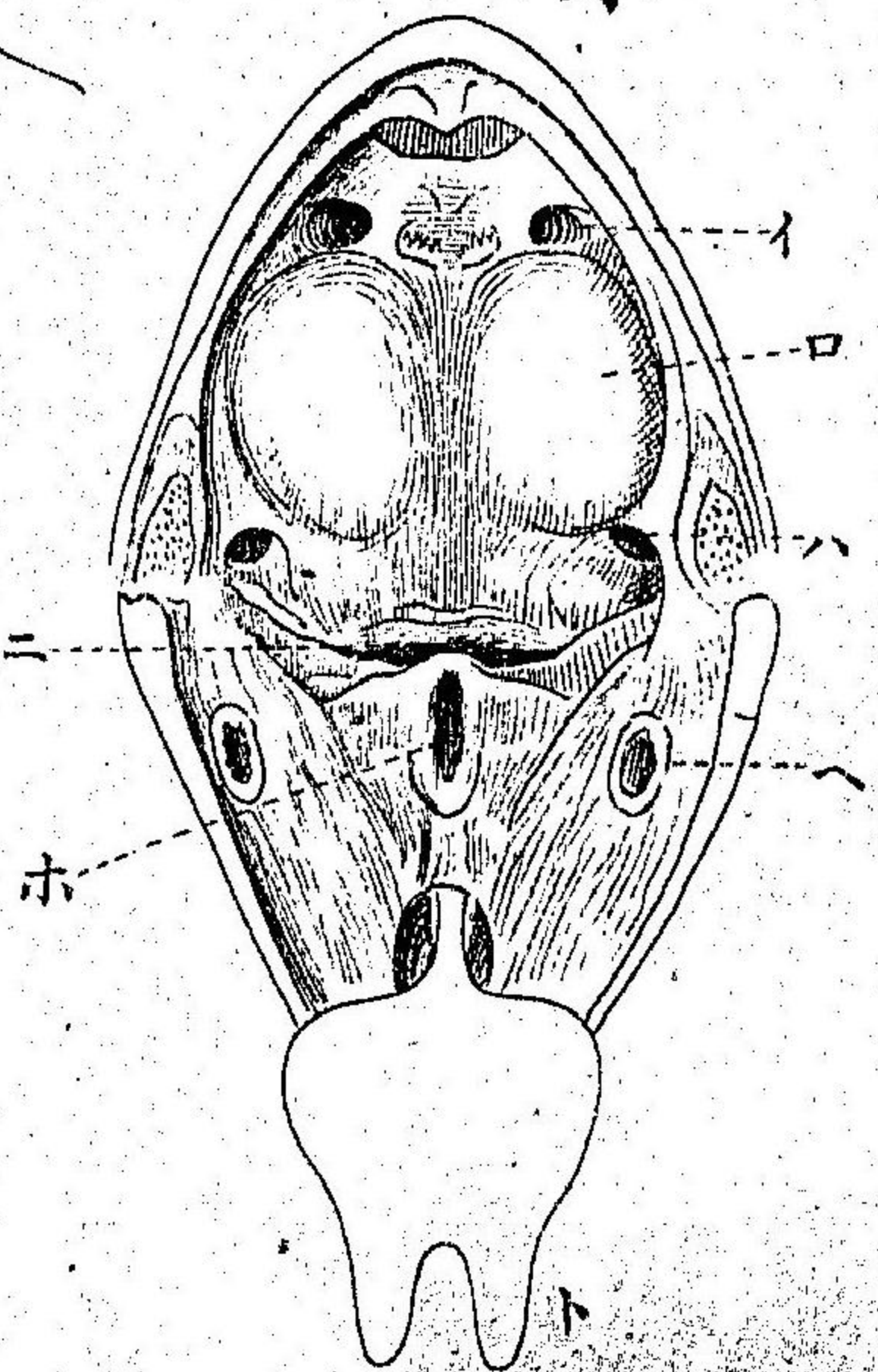
(ト) ハアルコールランプ

第七圖第八及ヒ第九圖ハ套管 Canula ト稱シ「ガラス製ノ細管ナリ

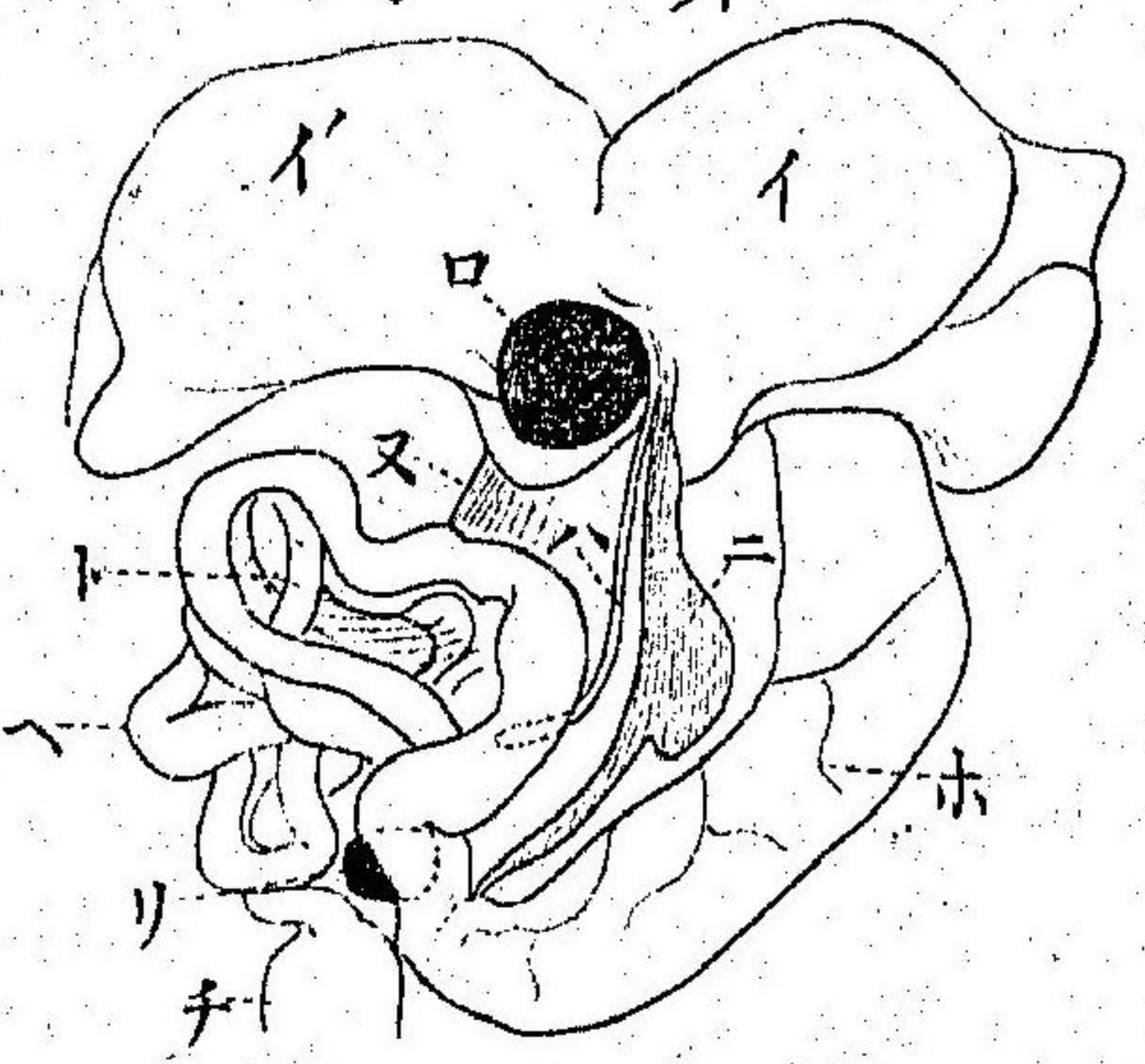
第二版



第二圖



第三圖



第二版圖解

第一圖 「トノサマガヘル」ノ内臓諸管ノ略圖

- | | | |
|-----------|--------------|--------------------------|
| (イ) 下顎ノ腹面 | (ロ) 舌動脈 | Lingual artery. |
| (ハ) 肺皮動脈 | (ニ) 四指ヲ具ル手ナリ | |
| (ホ) 左側ノ心耳 | (ヘ) 大動脈球 | Truncus arteriosus. |
| (ト) 心室 | (チ) 肺 | Lung. |
| (リ) 肝 | (ヌ) 脂肪体 | Fatty body. |
| (ル) 胃 | (ヲ) 卵巢 | Ovary. |
| (ワ) 輸卵管 | (カ) 膀胱 | Urinary bladder. |
| (ヨ) 縫匠筋 | (タ) 内大筋 | Vastus internus. |
| (ヱ) 輸卵管 | (ソ) 腹前靜脈 | Anterior abdominal vein. |
| (ツ) 腸 | (子) 下大靜脈 | Inferior vena cava. |
| (ナ) 筋皮靜脈 | (ラ) 上大靜脈 | Superior vena cava. |
| (ム) 下行大動脈 | (ウ) 頸動脈腺 | Carotid gland. |
| (ク) 下顎ノ腹面 | (ヤ) 頸動脈 | Carotid artery. |
| | | Hyoglossi muscle. |

○(ア) 頸靜脈

Jugular vein.

(ケ)

Geniohyoid muscle.

第二圖 蛙口ノ兩側ヲ切り口腔ヲ充分ニ開キ舌ヲ前方ニ翻廻シタル圖

(イ) 後鼻孔

Posterior nares.

(ロ) 眼球ニ因テ生スル所ノ凸

(ハ) 歐斯答氏ノ竇 Eustachian recess.

(ニ) 咽頭ノ入口

(ホ) 喉口

Glottis.

(ハ) 雄蛙ノ發聲囊ノ孔口

(ト) 舌

Tongue.

第三圖 腸ヲ上ニ揚ケテ膽臍等ヲ示スモノ

(イ) 肝

Liver.

(ロ) 膽

Gall bladder.

(ハ) 肝管

Bile duct.

(ニ) 臍

Pancreas.

(ホ) 胃

Stomach.

(ハ) 腸

Intestine.

(ト) 腸間膜

Mesentery.

(チ) 直腸

Rectum.

(リ) 脾

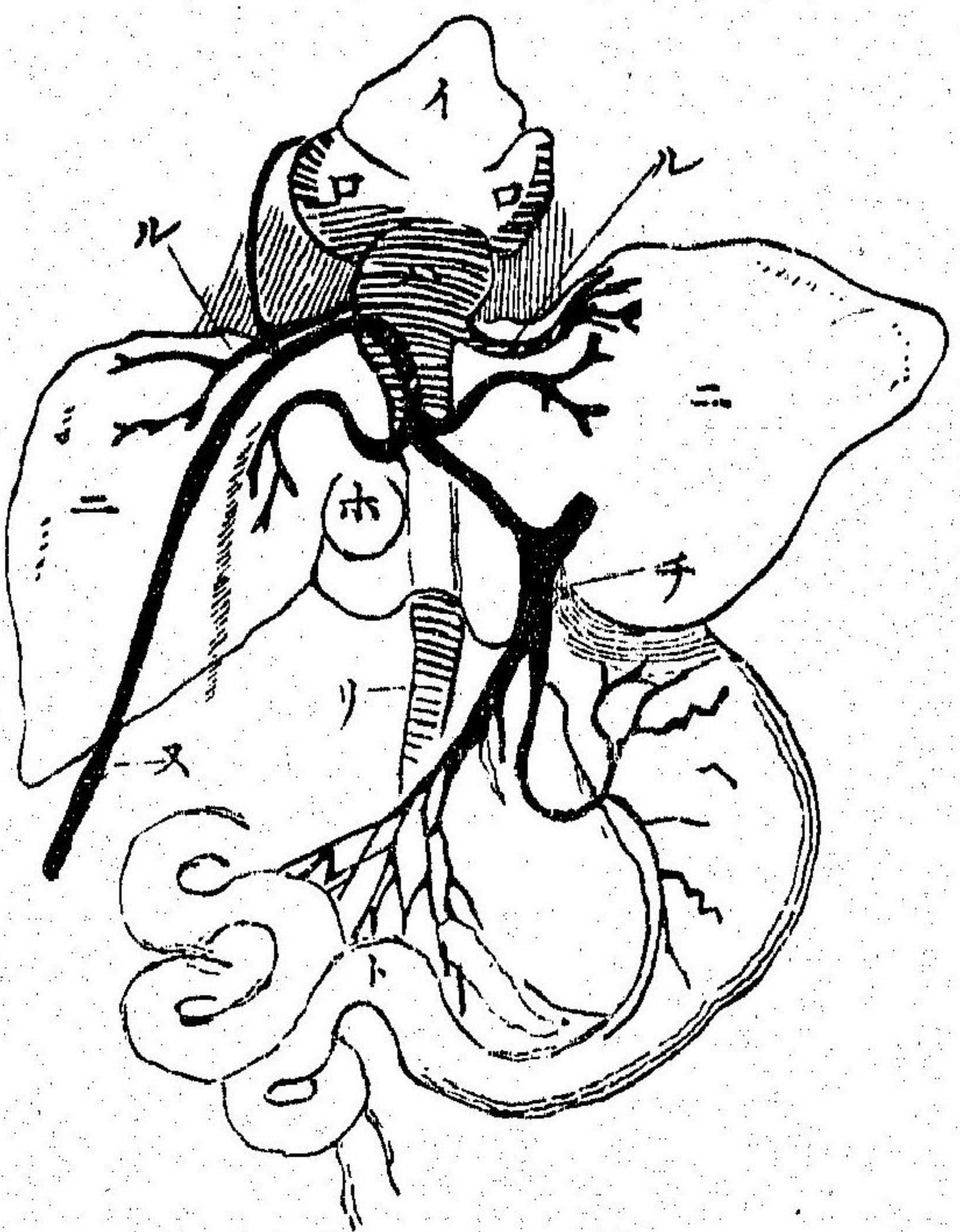
Spleen.

(ヌ) 肝腸靱帶

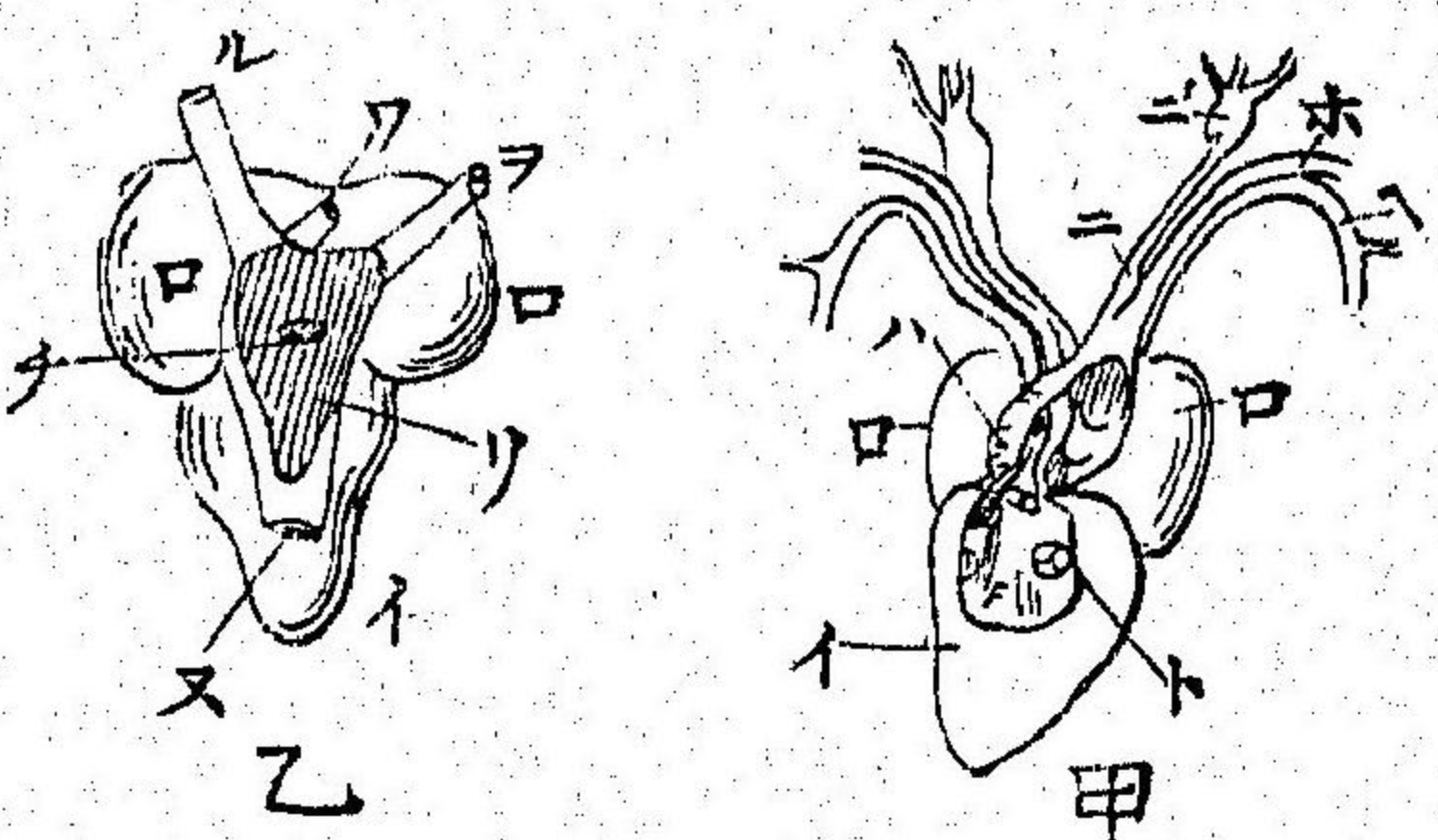
Hepato-gastric ligament.

第三版

第一圖



第二圖



第三版圖解(第一圖ハEcker氏ノAnatomie des Frosches ヨリ寫ス)

第一圖 心臟及ヒ肝ヲ上ニ反シタル圖

- | | | | |
|----------|---------------------|----------|--------------------------|
| (イ) 心室 | Ventricle. | (ロ) 心耳 | Auricle. |
| (ハ) 靜脈竇 | Sinus venosus. | (ニ) 肝 | Liver. |
| (ホ) 膽 | Gall bladder. | (ハ) 胃 | Stomach. |
| (ト) 腸 | Intestine. | (チ) 門脈 | Portal vein. |
| (リ) 下大靜脈 | Inferior vena cava. | (又) 腹前靜脈 | Anterior abdominal vein. |
| (ル) 肝靜脈 | Hepatic vein. | | |

第二圖 (甲)ハ心室及ヒ動脈總幹ノ腹壁ヲ切り取りタル圖(乙)ハ靜脈竇ノ背面

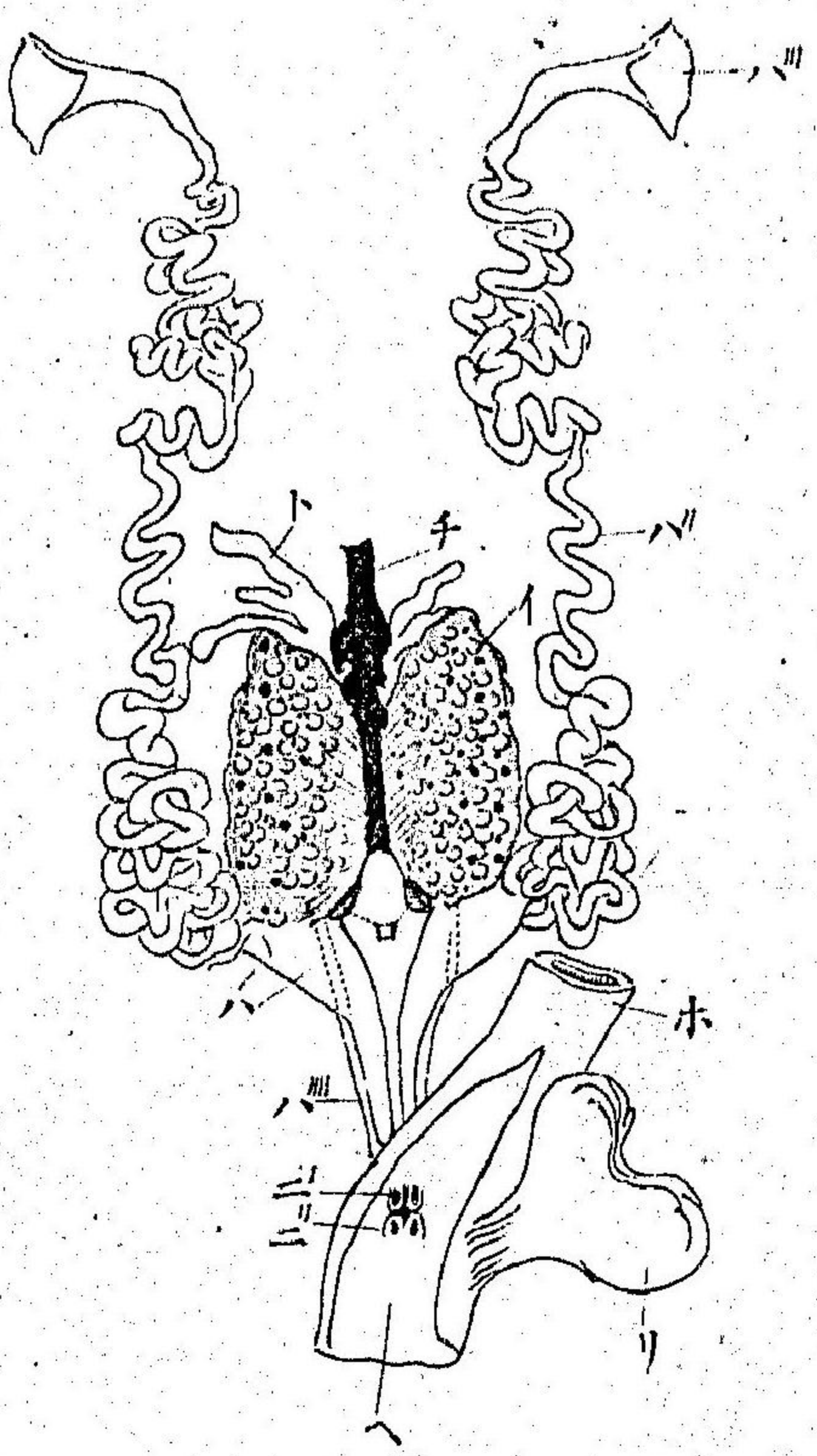
ヲ切り取りタル圖

- | | | | |
|--------------------|-------------------------|------------|-----------------------------|
| (イ) 心室 | Ventricle. | (ロ) 心耳 | Auricle. |
| (ハ) 動脈總幹 | Truncus arteriosus. | (ニ) 頸動脈幹 | Carotid trunk. |
| (ニ) 頸動脈腺 | Carotid gland. | (ホ) 下行大動脈幹 | Aorta descendens. |
| (ハ) 肺皮動脈 | Pulmo-cutaneous artery. | (ト) 心耳心室瓣 | Auriculo-ventricular valve. |
| (チ) 右心耳ト靜脈竇トノ間ニアル孔 | | (リ) 靜脈竇 | Sinus venosus. |

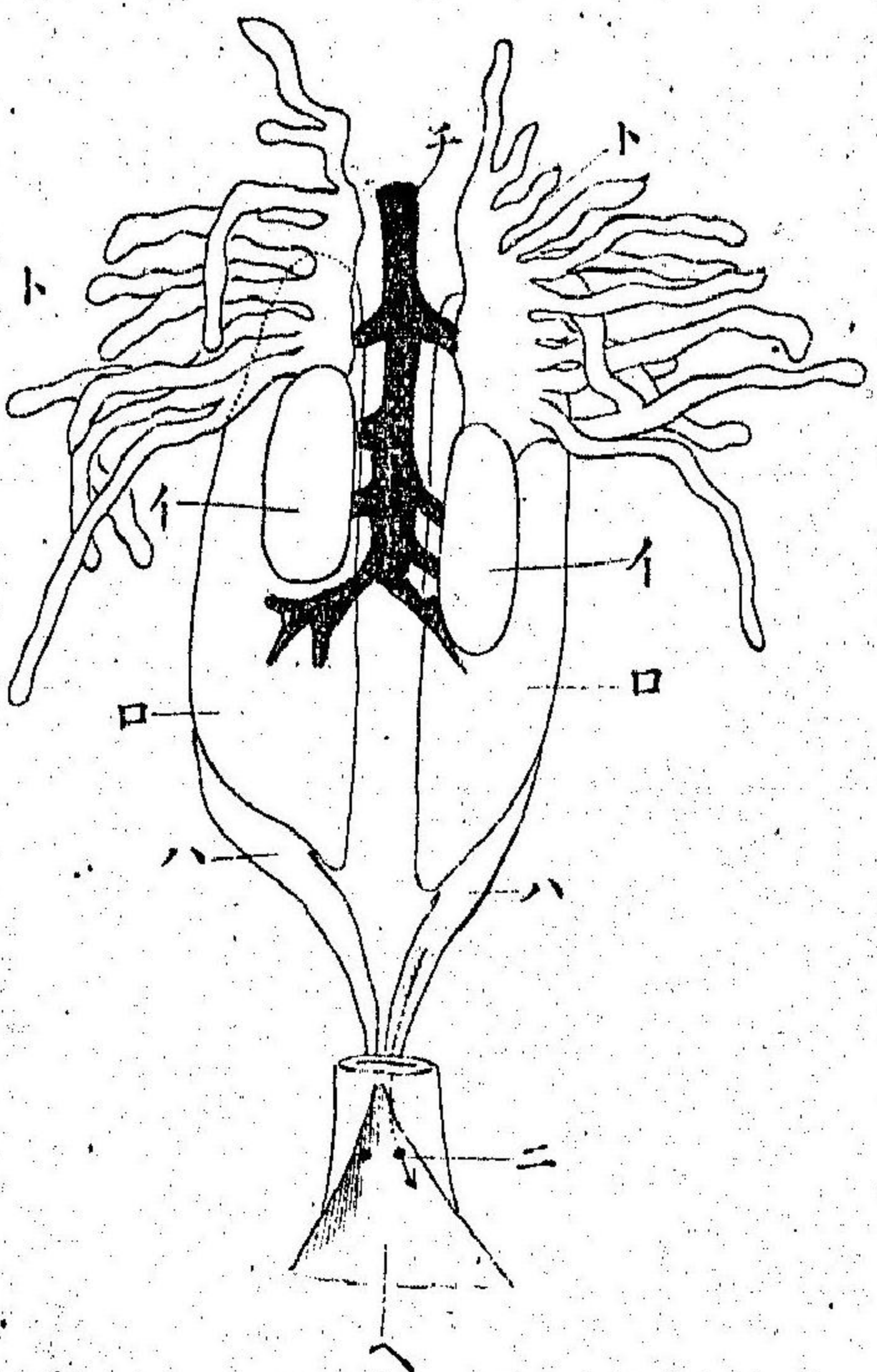
- (ヌ) 下大静脈 Inferior vena cava.
- (ル) 左側ノ上大静脈 Vena cava superior sinistra.
- (ヲ) 右側ノ上大静脈 Vena cava superior dextra.
- (ワ) 肺静脈 Pulmonary vein.

版四第

圖二第



圖一第



第四版圖解

第一圖 雄蛙ノ生殖器 Male generative organ.

- (イ) 陰囊 Testes.
- (ロ) 腎 Kidney.
- (ハ) 輸尿管 Genito-urinary canal.
- (ニ) 輸尿管カ「クロアカ」ニ開ク口
- (ヘ)「クロアカ」 Cloaca.
- (ト) 脂肪体 Fatty body.
- (チ) 下大静脈 Vena cava inferior.

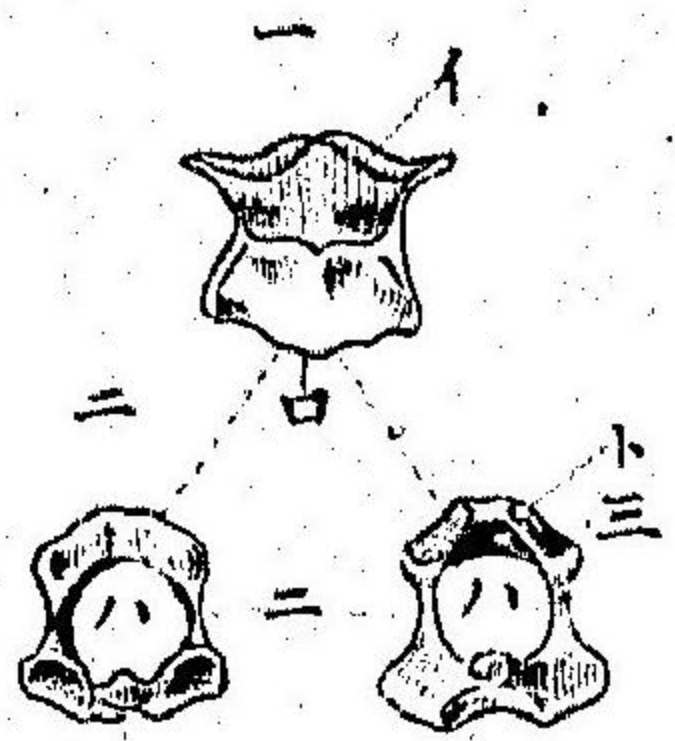
第二圖 雌蛙ノ生殖器 Female generative organ.

- (イ) 卵巢 Ovary.
- (ロ) 腎 Kidney.
- (ハ) 輸尿管 Oviduct.
- (ニ) 輸尿管カ「クロアカ」ニ開ク口
- (ホ) 直腸ノ下部 Lower part of Rectum.
- (ト) 脂肪体 Fatty body.
- (リ) 膀胱 Urinary Bladder.
- (チ) 下大静脈 Inferior vena cava.

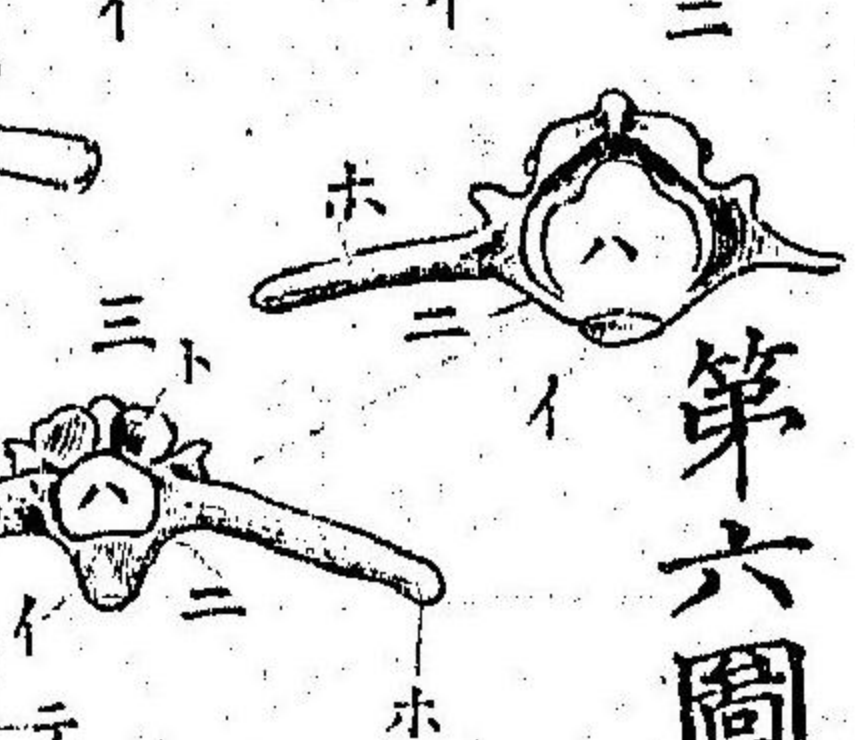


第五版

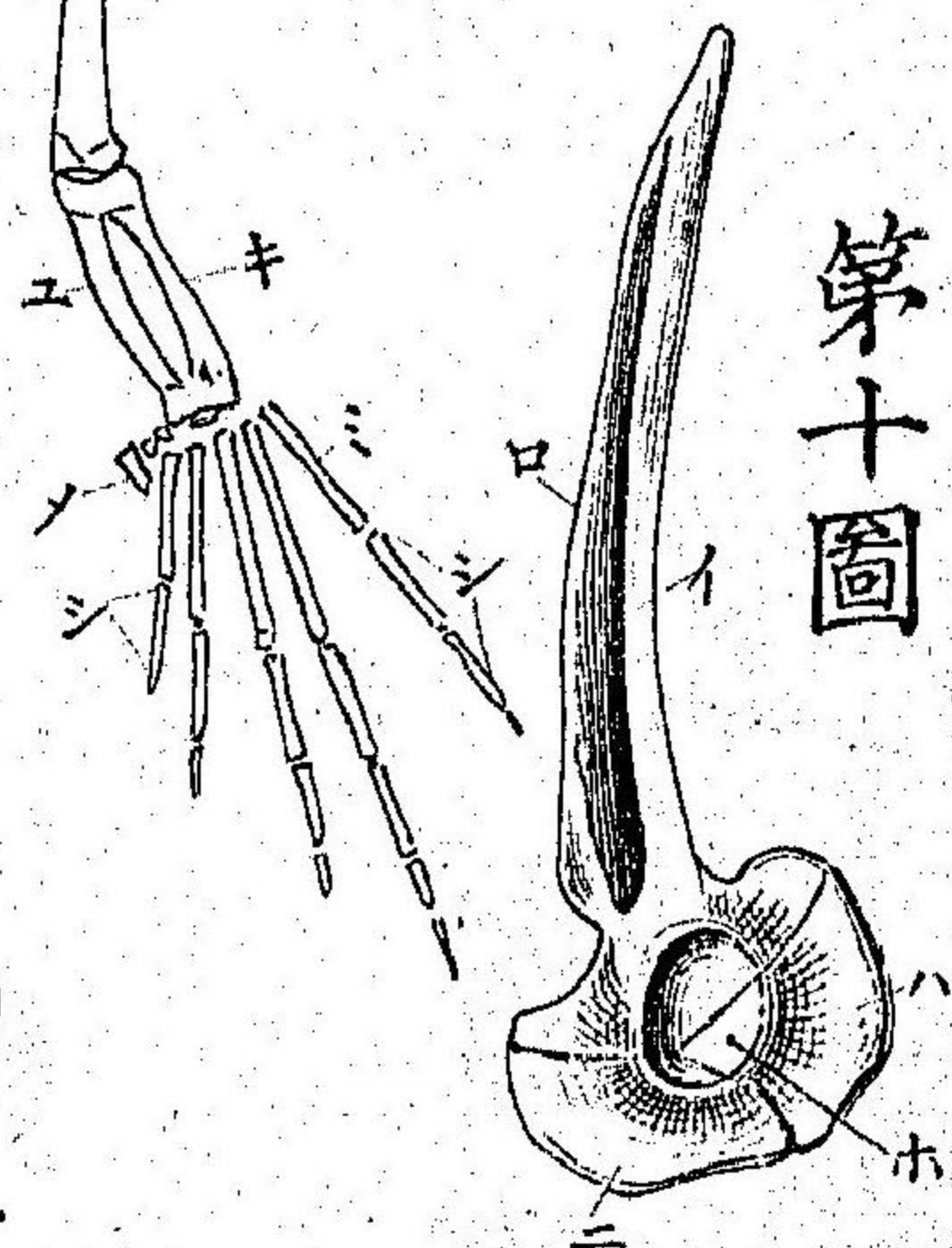
第五圖



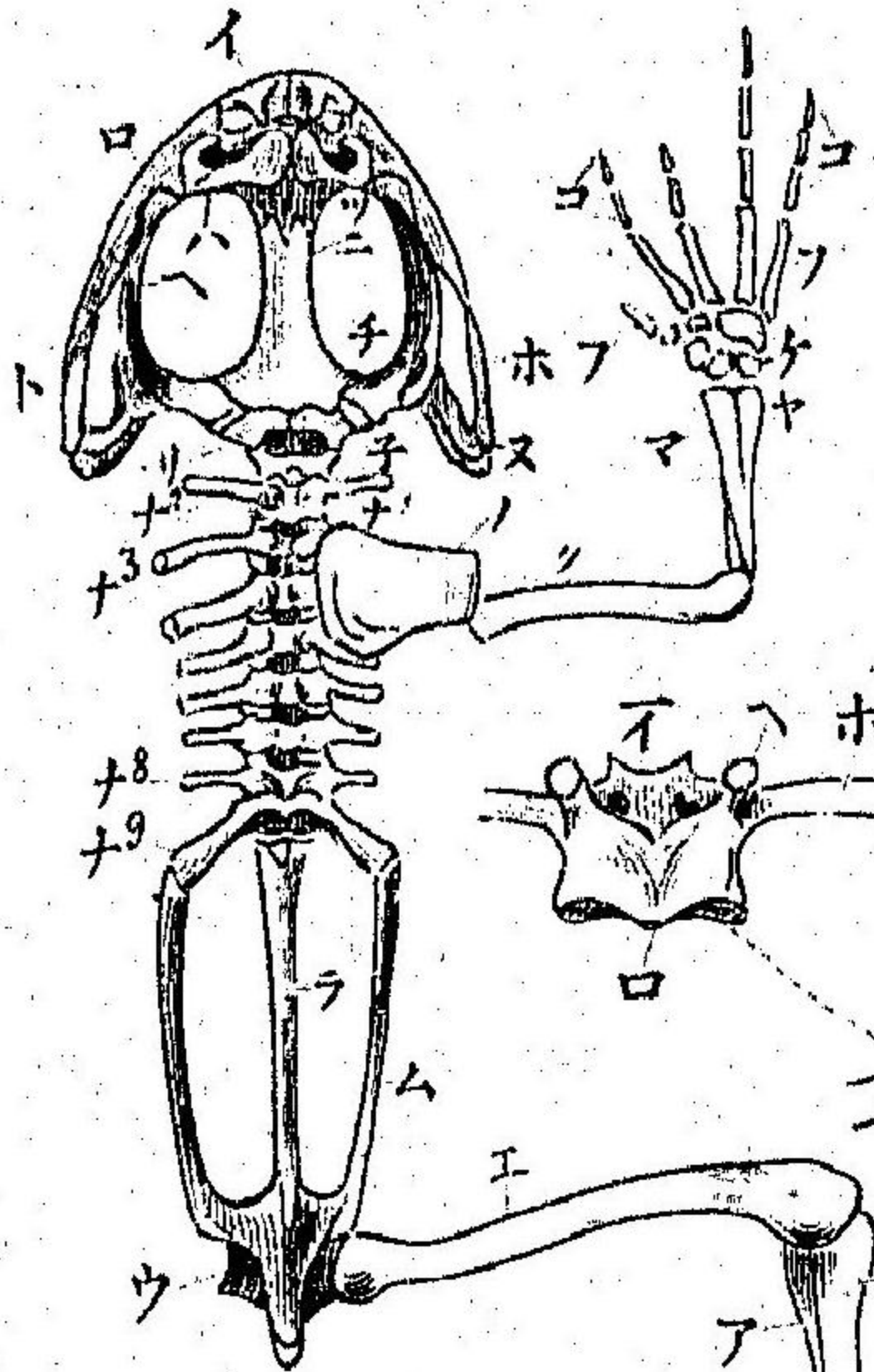
第六圖



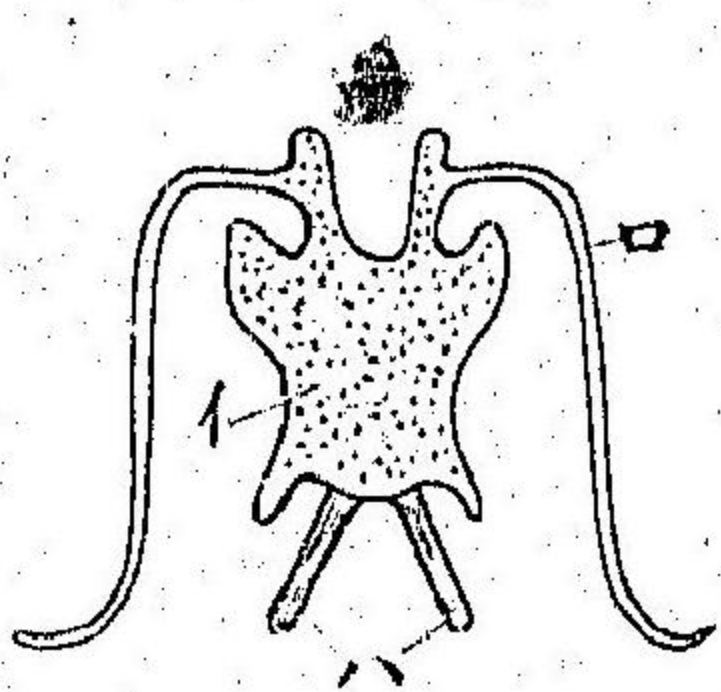
第十圖



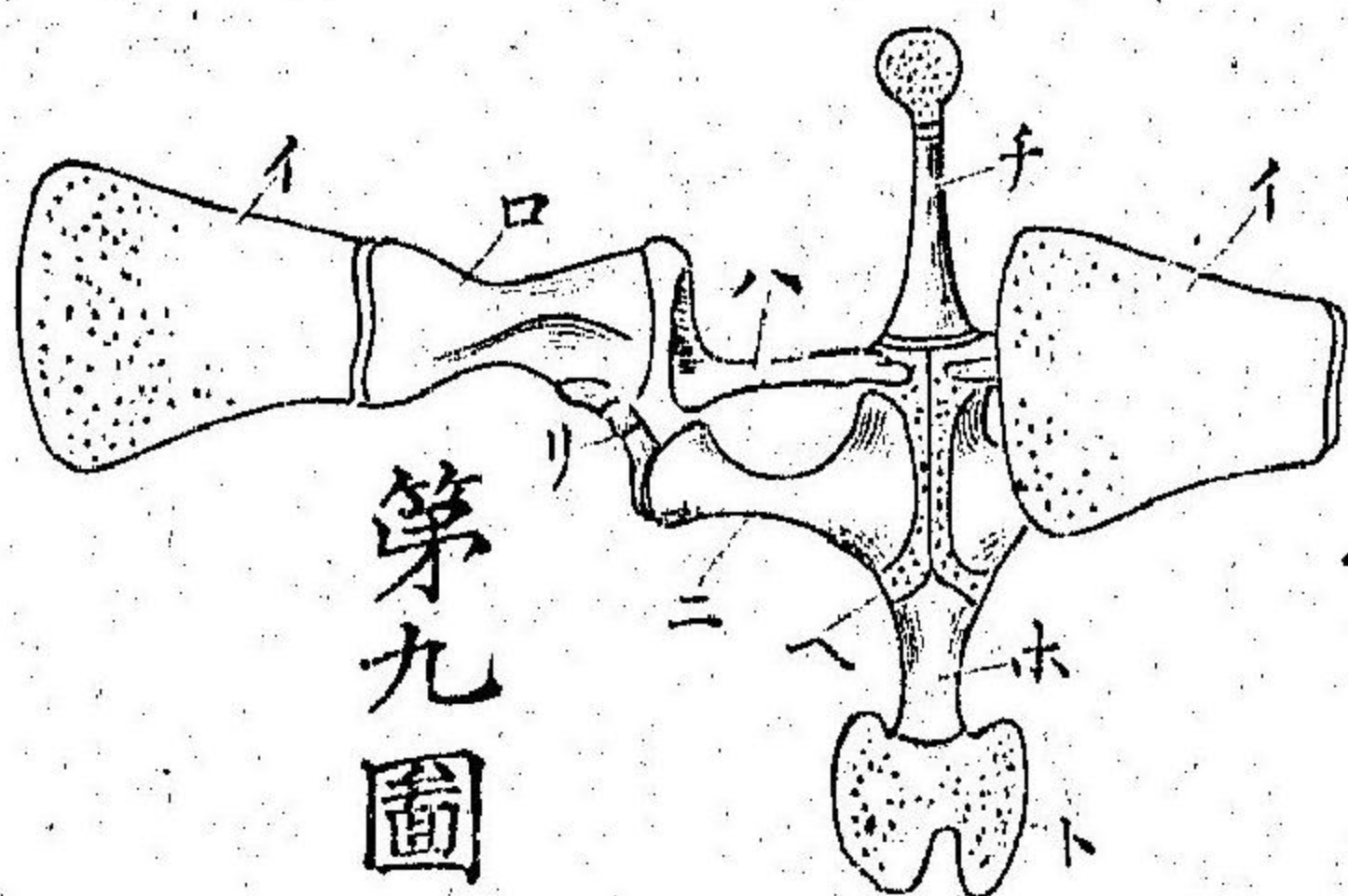
第一圖



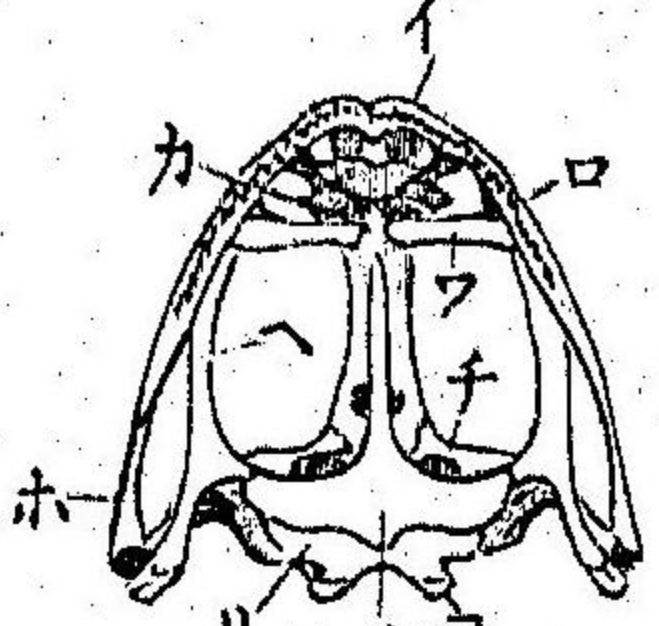
第八圖



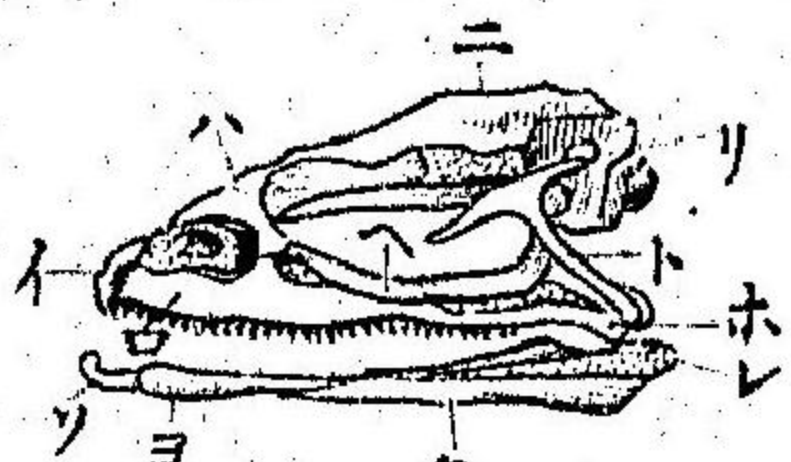
第九圖



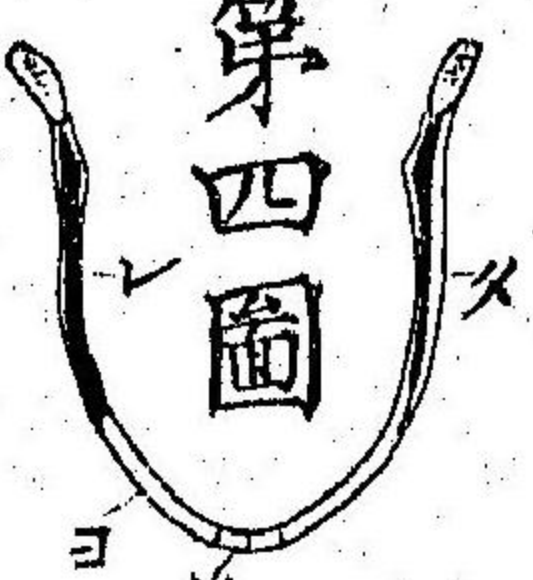
第二圖



第三圖



第四圖



第七圖



第五版圖解 骨体

第一圖 蛙ノ骨格全体ヲ背面ヨリ畫キタル圖

第二圖 頭骨ヲ下面ヨリ畫キタル圖

第三圖 頭骨ヲ左側面ヨリ畫キタル圖

第四圖 下顎骨ヲ背面ヨリ畫キタル圖

(イ) 前上顎骨 Premaxillary.

(ハ) 鼻骨 Nasal.

(ホ) 方形衡骨 Quadrato-jugal.

(ト) 鱗狀骨 Squamosal.

(リ) 後頭外骨 Exoccipital bone.

(ル) 劍狀骨 Parasphenoid.

(ワ) 口蓋骨 Palatine.

(ヨ) 齒骨 Dentale.

(タ) ヲパクローマンクレーン骨 Operculo-angular.

(レ) メッケル氏ノ軟骨 Meckel's cartilage.

(ロ) 上顎骨 Maxillary.

(ニ) 顛頂前頭骨 Parieto-frontal.

(ハ) 翼狀骨 Pterygoid.

(チ) 耳前骨 Pro-otic bone.

(ヌ) 懸掛軟骨 Suspensorial cartilage.

(ヲ) 後頭裸 Occipital condyle.

(カ) 錘骨 Vomer.

- (ツ) メンター、メンケリアン骨 Mento-Meckelian bone.
- (ッ) 蝴蝶篩骨 Spheno-ethmoid.
- (ヰ) 後頭大圓孔 Foramen magnum.
- (ヱ) 第一ヨリ第九ニ至ル脊椎骨 1st.-9th. vertebrae.
- (ヲ) 尾髄骨 Urostyle.
- (ム) 尻骨盤 Pelvic girdle.
- (ウ) 髀臼 Acetabulum.
- (ノ) 肩胛上骨 Supra-scapula.
- (ク) 上膊骨 Humerus.
- (ヤ) 尺骨 Ulna.
- (マ) 橈骨 Radius.
- (ケ) 腕骨 Carpus.
- (フ) 腕前骨 Meta-carpus.
- (コ) 指節骨 Phalanges.
- (エ) 大腿骨 Femur.
- (テ) 脛骨 Tibia.
- (ア) 腓骨 Fibula.
- (サ) 下腿骨 Os cruris.
- (キ) 跟骨 Calcaneum.
- (ニ) 距骨 Astragalus.
- (メ) 跟 Calcari.
- (ミ) 跗前骨 Metatarsal bones.
- (シ) 趾骨 Phalangeal bones.

第五圖 一ハ載域ヲ背面ヨリ畫キタル圖
二ハ載域ヲ後面ヨリ畫キタル圖

- 三ハ載域ヲ前面ヨリ畫キタル圖
- (イ) 骨體或ハ椎體 Centrum.
- (ロ) 棘狀突起 Spinous processes.
- (ハ) 脊椎孔 Neural canal.
- (ニ) 弧形部 Neural arches.
- (ト) 關節突起 Articular processes.

第六圖 一ハ第三ノ椎骨ヲ背面ヨリ畫キタル圖
二ハ第三ノ椎骨ヲ前面ヨリ畫キタル圖
三ハ第三ノ椎骨ヲ後面ヨリ畫キタル圖

- (イ) 骨體或ハ椎體 Centrum.
- (ロ) 棘狀突起 Spinous process.
- (ハ) 脊椎孔 Neural canal.
- (ニ) 弧形部 Neural arch.
- (ホ) 横突起 Transverse processes.
- (ヘト) 關節突起 Articular processes.

第七圖 左圖ハ尾髄骨ヲ側面ヨリ畫キタル圖
右圖ハ尾髄骨ヲ前面ヨリ畫キタル圖

- (イ) 骨體或ハ椎體 Centrum.
- (ロ) 棘狀突起 Spinous process.
- (ハ) 脊椎孔 Neural canal.

第八圖 舌骨或ハ舌軟骨ヲ背面ヨリ畫キタル圖

- (イ) 體 Body.
- (ハ) 後角 Posterior cornua.
- (ロ) 前角 Anterior cornua.

第九圖 胸骨及ヒ肩胛骨ヲ背面ヨリ畫キタル圖

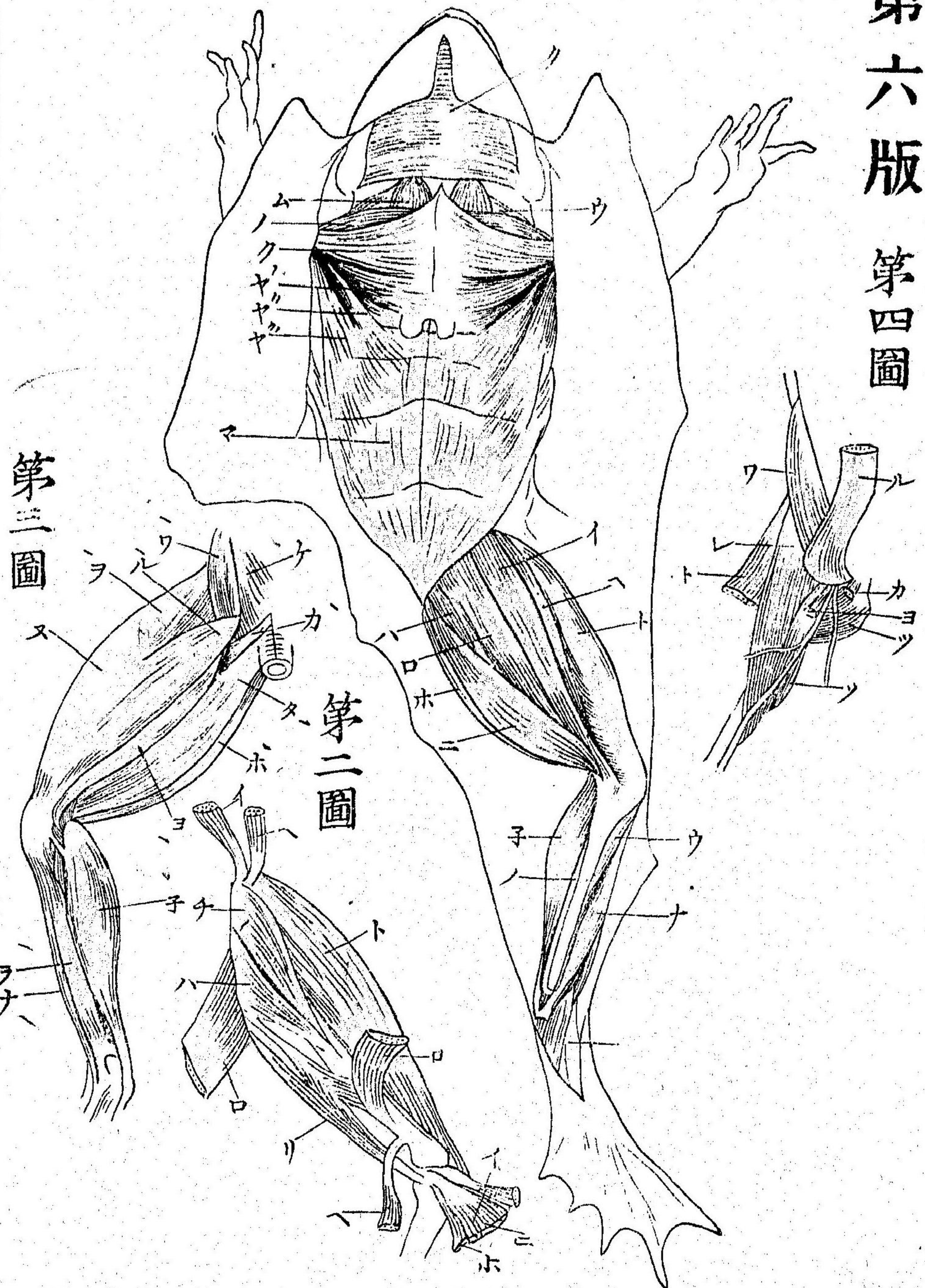
- (イ) 上肩胛骨 Supra scapula.
- (ハ) 鎖骨 Clavicle.
- (ホ) 體部 Sternum proper.
- (ト) 劍狀軟骨 Xiphisternum.
- (リ) 關節窩 Glenoid fossa.
- (ロ) 肩胛骨 Scapula.
- (ニ) 鳥嘴軟骨 Coracoid.
- (ハ) 上鳥嘴軟骨 Episternum.
- (チ) Omosternum.

第十圖 尻骨盤ヲ右側ヨリ畫キタル圖

- (イ) 腸骨 Ilium.
- (ハ) 耻骨 Os pubis.
- (ホ) 髌骨 Acetabulum.
- (ロ) 腸骨縁 Crista ili.
- (ニ) 坐骨 Ischium.

第六版 第四圖

第一圖



第六版圖解 筋肉


第一圖ハ蛙ノ腹皮ヲ縦ニ切り之ヲ左右ニ翻廻シ皮下蜂巢織ヲ取除キ下顎ノ腹面胸部腹部并ヒ上肢ノ腹面ニ位スル上層ノ筋肉ヲ畫キタルモノナリ
 第二圖ハ股前部(即チ腹部)ノ上層諸筋ヲ切斷反廻シテ内層諸筋ヲ示シタルモノ

第三圖ハ下肢ノ背部ニ於ケル上層諸筋

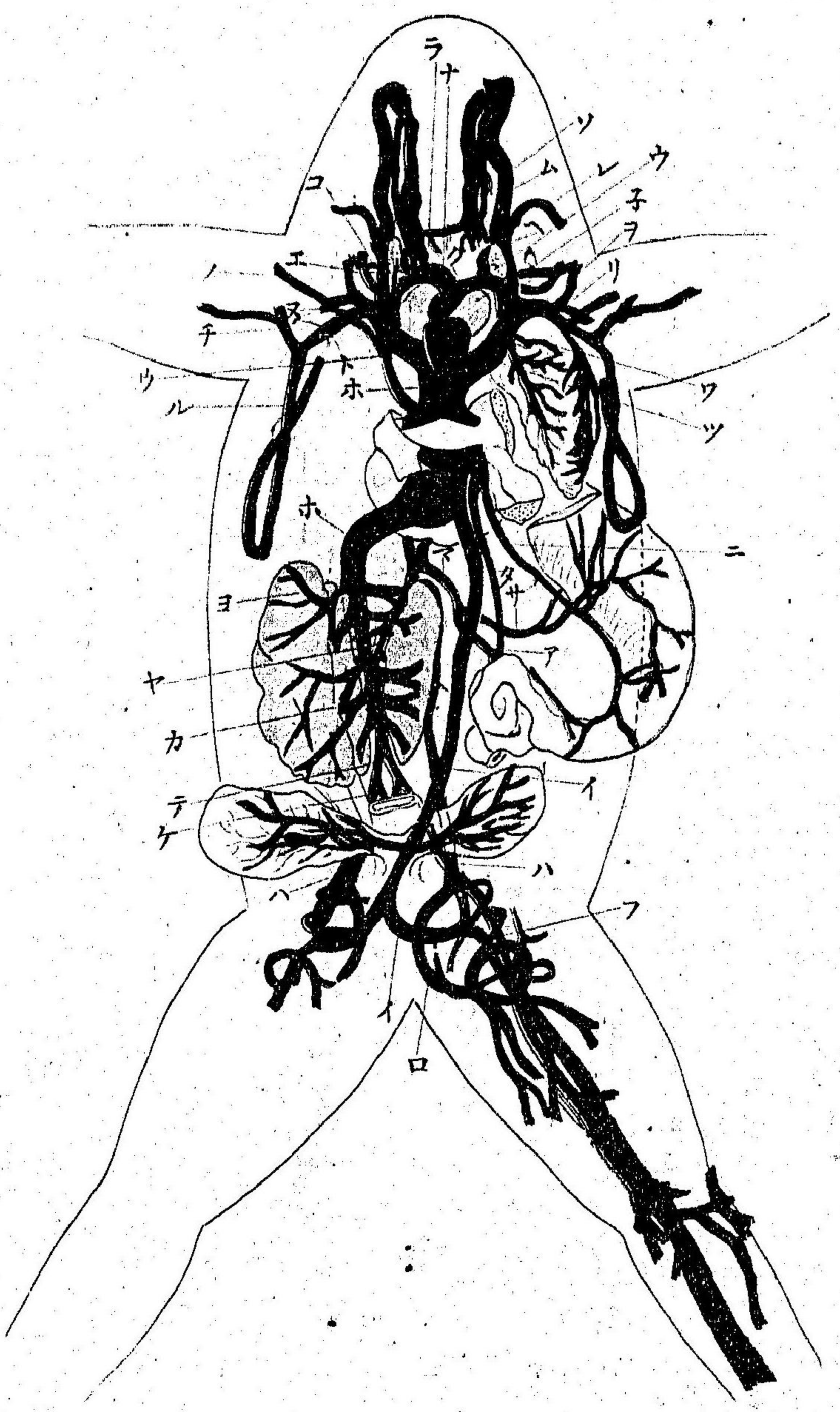
第四圖ハ股後背部ノ内層諸筋

- | | | | |
|----------|------------------------|----------|-------------------------|
| (イ) 縫匠筋 | Sartorius. | (ロ) 大收筋 | Adductor magnus. |
| (ハ) 短收筋 | Adductor brevis. | (ニ) 大内直筋 | Rectus internus major. |
| (ホ) 小内直筋 | Rectus internus minor. | (ヘ) 長收筋 | Adductor longus. |
| (ト) 内大筋 | Vastus internus. | (チ) 櫛筋 | Pectineus. |
| (リ) 半腱筋 | Semitendinosus. | (ヌ) 三頭股筋 | Triceps femoris. |
| (ル) 外大筋 | Vastus externus. | (ヲ) 前直股筋 | Rectus femoris anticus. |
| (ワ) 臀筋 | Gluteus. | (カ) 梨子筋 | Pyriformis. |
| (ヨ) 二頭股筋 | Biceps femoris. | (タ) 半膜筋 | Seminembranosus. |

- (レ) 膈腰筋 Ilio-pectus.
- (ツ) 鎖筋 Obturatoris.
- (ナ) 脛前筋 Tibialis anticus.
- (ウ) 短伸脚筋 Extensor cruris brevis.
- (ク) 顎下筋 Submaxillaris.
- (ウ) 肩胛舌骨筋 Omohyoideus.
- (ク) フモハイライド筋 Sternohyoideus.
- (ク) ステルノラジアル筋 Sternoradialis.
- (★) 全上後部 Posterior Pectoralis.
- (マ) 腹直筋 Rectus abdominalis.
- (ツ) 方股筋 Quadratus femoris.
- (子) 腓腸筋 Gastrocnemius.
- (ヲ) 腓筋 Peroneus.
- (ノ) 脛後筋 Tibialis posticus.
- (ム) 胸骨舌骨筋 Sternohyoideus.
- (ノ) 三角筋 Deltoides.
- (★) 胸筋前部 Anterior Pectoralis.
- (★) 全上腹部 Abdominal Pectoralis.
- (ケ) 尾骶膈骨筋 Coccygeo-iliacus.



第七版



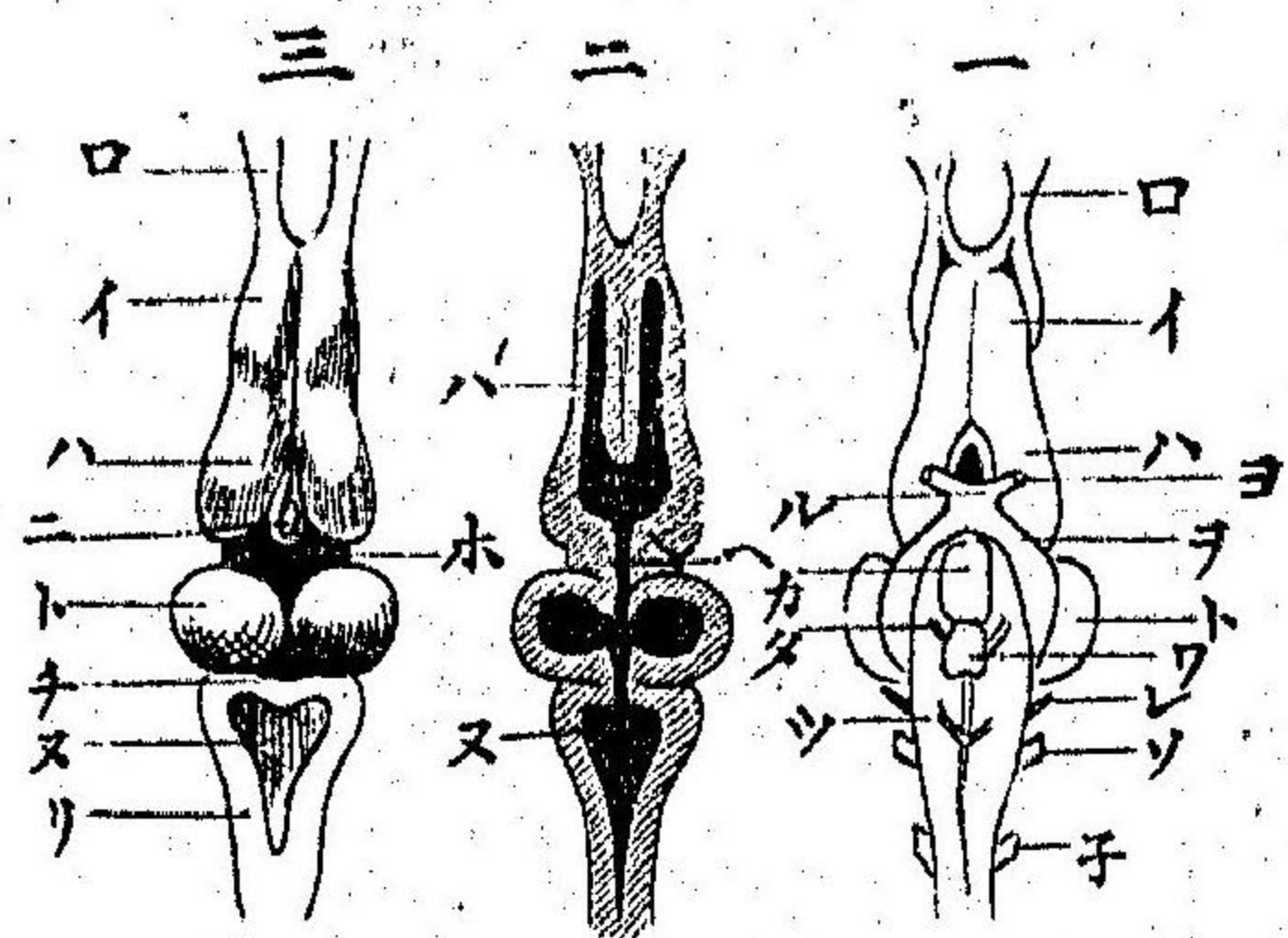
第七版圖解 血脈管ニ朱液ヲ注入シ筋肉其他ノ諸器管ヲ取り去リ
 テ血脈管ノ全部ヲ示シタルモノ圖中紅色ニ染メタルモノハ動脈ニ
 シテ青色ハ靜脈ナリ

- | | | | |
|-----------|--------------------------|-----------|----------------------------|
| (イ) 腹前靜脈 | Anterior abdominal vein. | (ロ) 坐骨靜脈 | Sciatic vein. |
| (ハ) 腎門靜脈 | Renal portal vein. | (ニ) 胃靜脈 | Gastric vein. |
| (ホ) 下大靜脈 | Inferior vena cava. | (ヘ) 外頸靜脈 | External jugular vein. |
| (ト) 鎖骨下靜脈 | Subclavian vein. | (チ) 腋窩靜脈 | Axillary or brachial vein. |
| (リ) 無名靜脈 | Innominate vein. | (ヌ) 肩胛下靜脈 | Subscapular vein. |
| (ル) 筋皮靜脈 | Musculo-cutaneous vein. | (ヲ) 内頸靜脈 | Internal jugular vein. |
| (ワ) 上大靜脈 | Superior vena cava. | (カ) 腎靜脈 | Renal vein. |
| (ヨ) 卵巢靜脈 | Genital vein. | (タ) 腸靜脈 | Intestinal vein. |
| (ヅ) 顎骨靜脈 | Maxillary vein. | (ツ) 舌靜脈 | Lingual vein. |
| (ヅ) 心室 | Ventricle. | (子) 心耳 | Auricle. |
| (ナ) 動脈球 | Truncus arteriosus. | (ヲ) 頸動脈 | Carotid artery. |
| (ム) 舌動脈 | Lingual artery. | (ウ) 下行大動脈 | Descending aorta. |

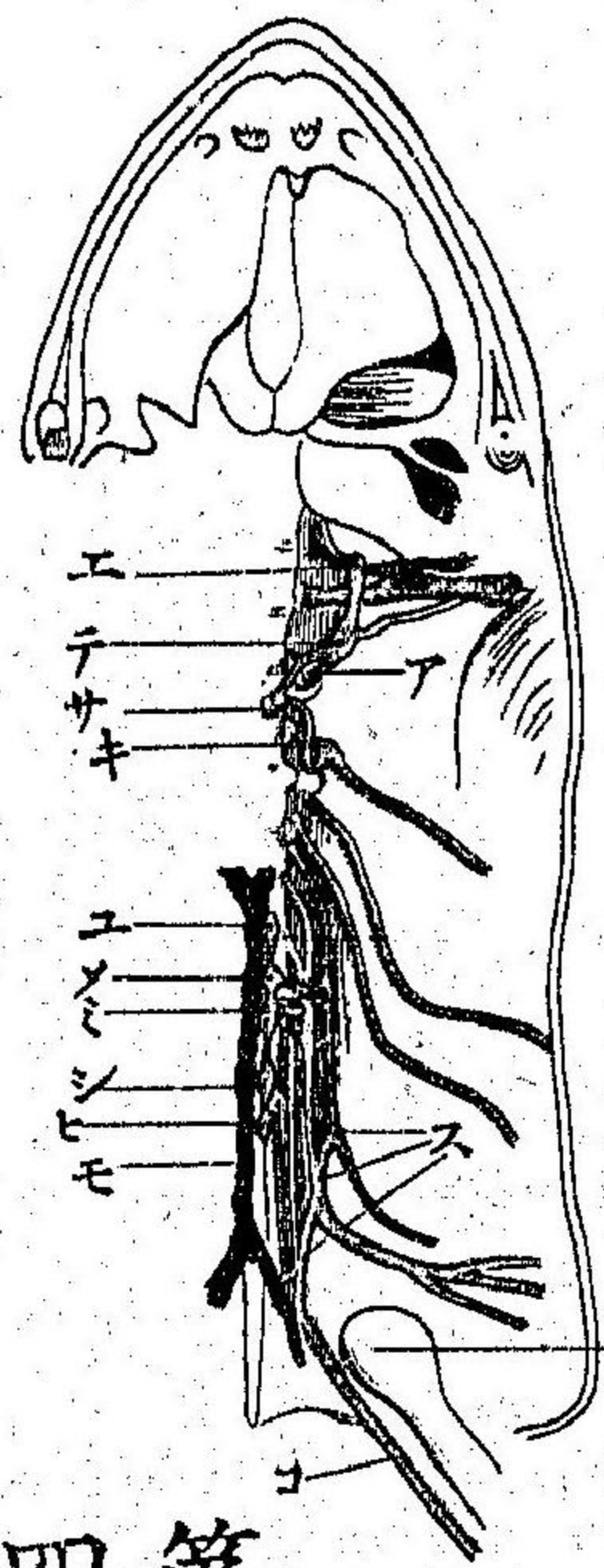
- | | | | |
|-------------|-----------------------------|----------|-------------------------|
| (ノ) 鎖骨下動脈 | Subclavian artery. | (ク) 肺皮動脈 | Pulmo-cutaneous artery. |
| (ヤ) 普通大動脈 | Common aorta. | | |
| (マ) 内臓腸間膜動脈 | Coeliaco-mesenteric artery. | | |
| (ケ) 下腹動脈 | Hypogastric artery. | (フ) 股動脈 | Femoral artery. |
| (コ) 普通頸動脈 | Common carotid artery. | (エ) 皮膚動脈 | Cutaneous artery. |
| (テ) 腸骨動脈 | Iliac artery. | (ア) 腸間動脈 | Mesenteric artery. |
| (サ) 内臓動脈 | Coeliac artery. | | |

版八第

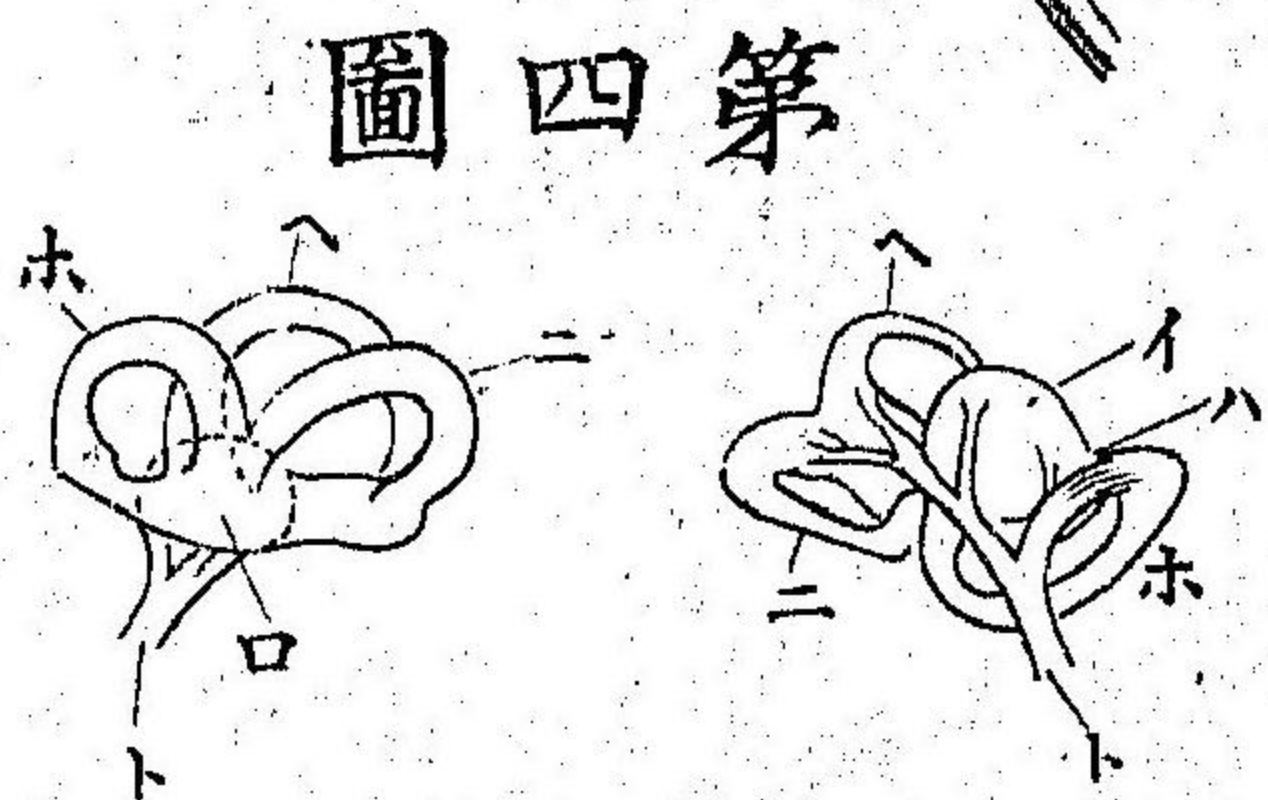
圖一第



第三圖

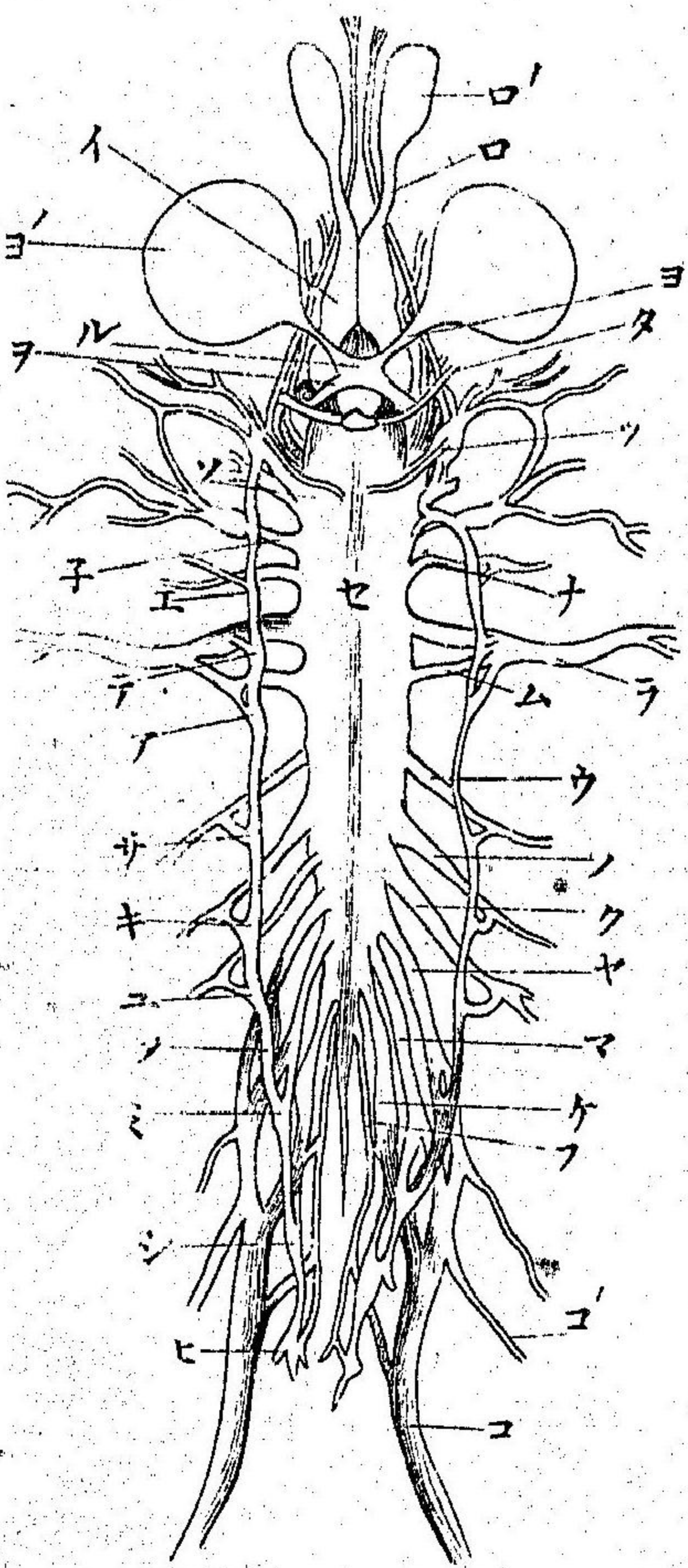


大腸骨頭



第四圖

第二圖



第八版圖解

マルモノ

神経系及ヒ内耳(内耳ハ「ヒキカヘル」ヨリ解剖シテ書キ

第一圖 腦(一)ハ腦ノ腹面(二)ハ腦ヲ地平面ニ切斷シテ其三室ヲ示シタルモノ

(三)ハ腦ノ背面

第二圖 全神経系ヲ腹面ヨリ書キタル圖(「ハックスレー」氏ノ有脊動物解剖書

ヨリ寫ス)

第三圖 腹面ヲ總テ取り去リテ交感神経節ヲ示シタルモノ

- (イ) 嗅神経葉 Olfactory lobe.
- (ハ) 大脳半球 Cerebral hemisphere.
- (ニ) 松子腺 Pineal gland.
- (ハ) 第三室 Third ventricle.
- (チ) 小脳 Cerebellum.
- (ヌ) 第四室 Fourth ventricle.
- (ヲ) 視神経道 Optic tract.
- (カ) 灰白結節 Tubercinerium.
- (ロ) 嗅神経 Olfactory nerve.
- (ハ) 側室 Lateral Ventricle.
- (ホ) 視神経床 Thalami optici.
- (ト) 視神経葉 Optic lobe.
- (リ) 延髄 Medulla oblongata.
- (ル) 視神経ノ結合 Optic commissure.
- (ワ) 粘液体 Pituitary body.
- (ヨ) 視神経 Optic nerve.

- (メ) 動眼神經 Oculomotoris.
- (ヰ) 三叉神經 Trigeminal.
- (キ) 舌咽神經 Glossopharyngeal. 迷走神經 Vagus.
- (ナ) (ラ) (ム) (ウ) (ノ) (ク) (ヤ) (マ) (ケ) (フ) 第一ヨリ第十ニ至ル脊椎神經 First to Tenth Spinal nerves.
- (コ) 坐骨神經 Sciatic nerve.
- (エ) (テ) (ア) (サ) (キ) (ユ) (メ) (ミ) (シ) (ロ) 第一ヨリ第十ニ至ル交感神經節 First to Tenth sympathetic ganglia.

(セ) 前罅裂 Anterior fissure.

(モ) 普通大動脈 Common aorta.

(ニ) 通囊 Utriculus.

(ス) 坐骨神經叢 Sciatic plexus.

第四圖 「ロキカハル」ノ内耳

(イ) 膜囊 Sacculus.

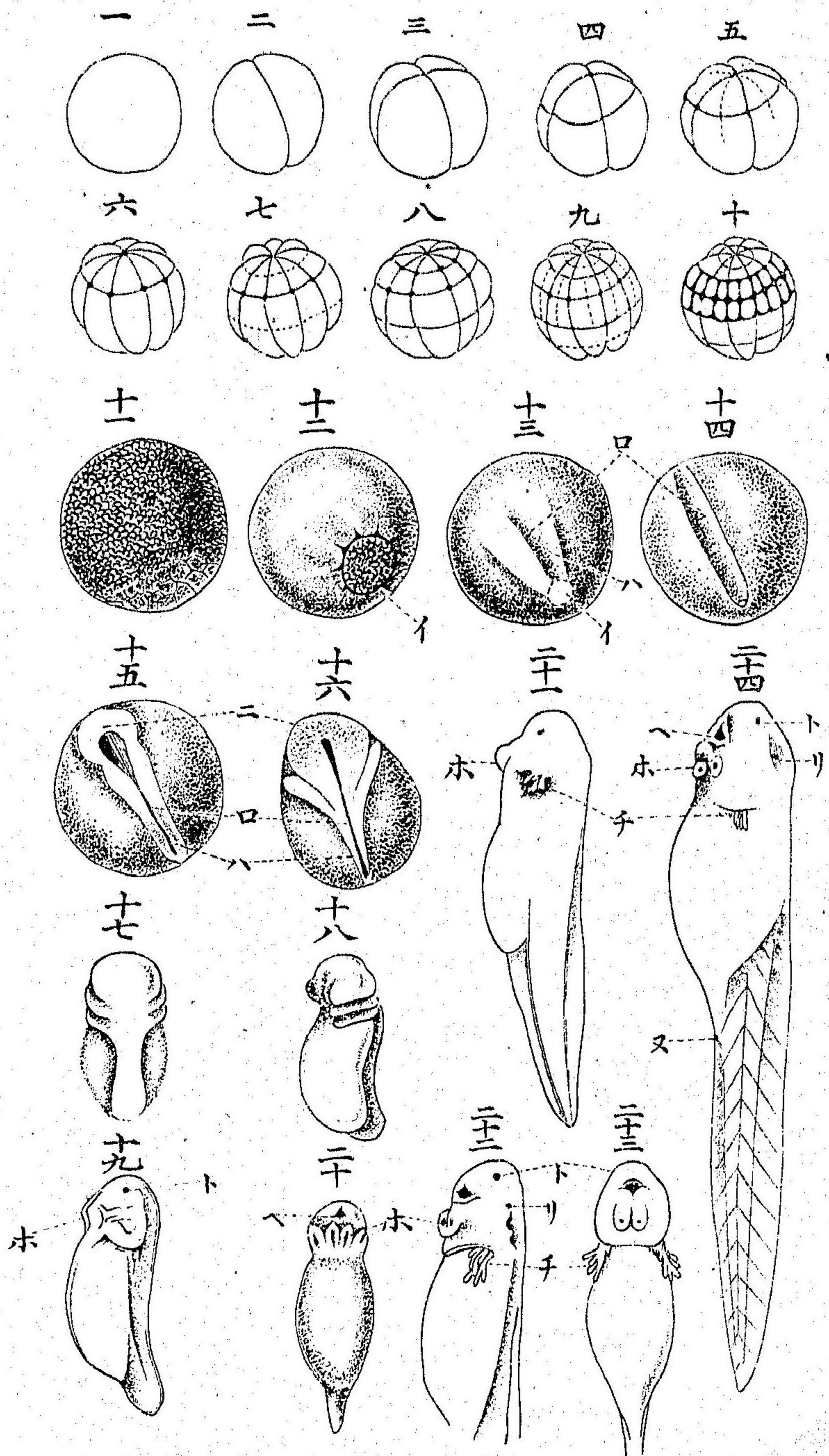
(ロ) 通囊 Utriculus.

(ハ) 蝸牛殼 Cochlea.

(ニ) (ホ) (ハ) 二半規管 Semicircular canal.

(ト) 聽神經 Auditory nerve.

第九版



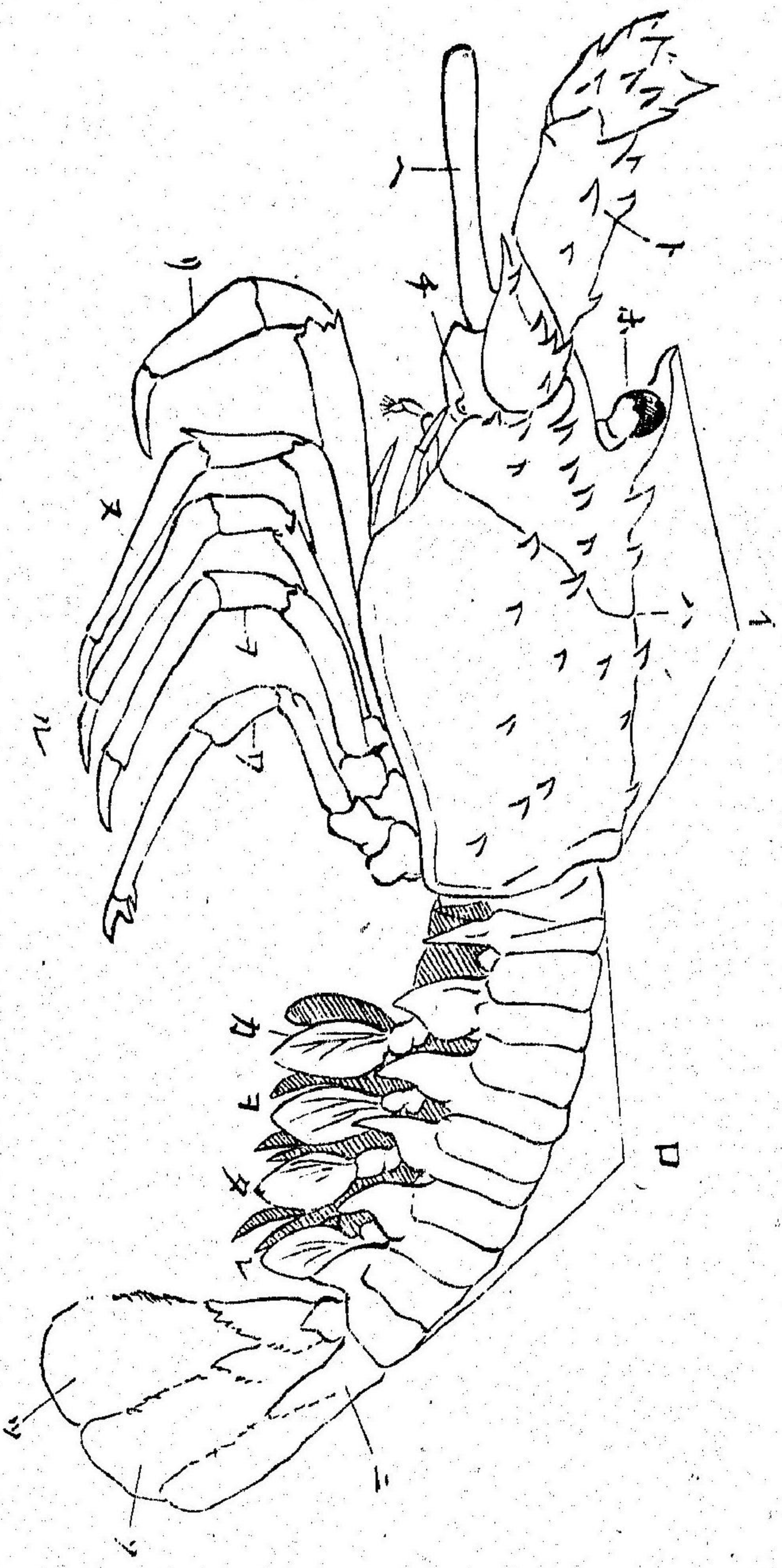
第九版圖解 發育

- (一)ヨリ(十)卵ノ分裂ヲ示ス
- (十二)分裂ノ終リ
- (十五)(十六)頭禱起ノ始メ
- (イ)蛋枳
- (ハ)髓縁
- (ホ)吸盤
- (ト)前鼻孔
- (リ)眼
- Yolk-plug.
- Medullary fold.
- Sucker.
- Anterior nare.
- Eye.

- (十一)桑實期
- (十三)(十四)髓溝并ニ髓縁ノ始メ
- (十七)ヨリ(廿)四蝌斗ノ發育
- (ロ)髓溝
- (ニ)頭禱起
- (ハ)口
- (チ)外鰓
- (ヌ)肛門
- Medullary groove.
- Head fold.
- Mouth.
- External gill.
- Anus.


イセエビノ部

版一第



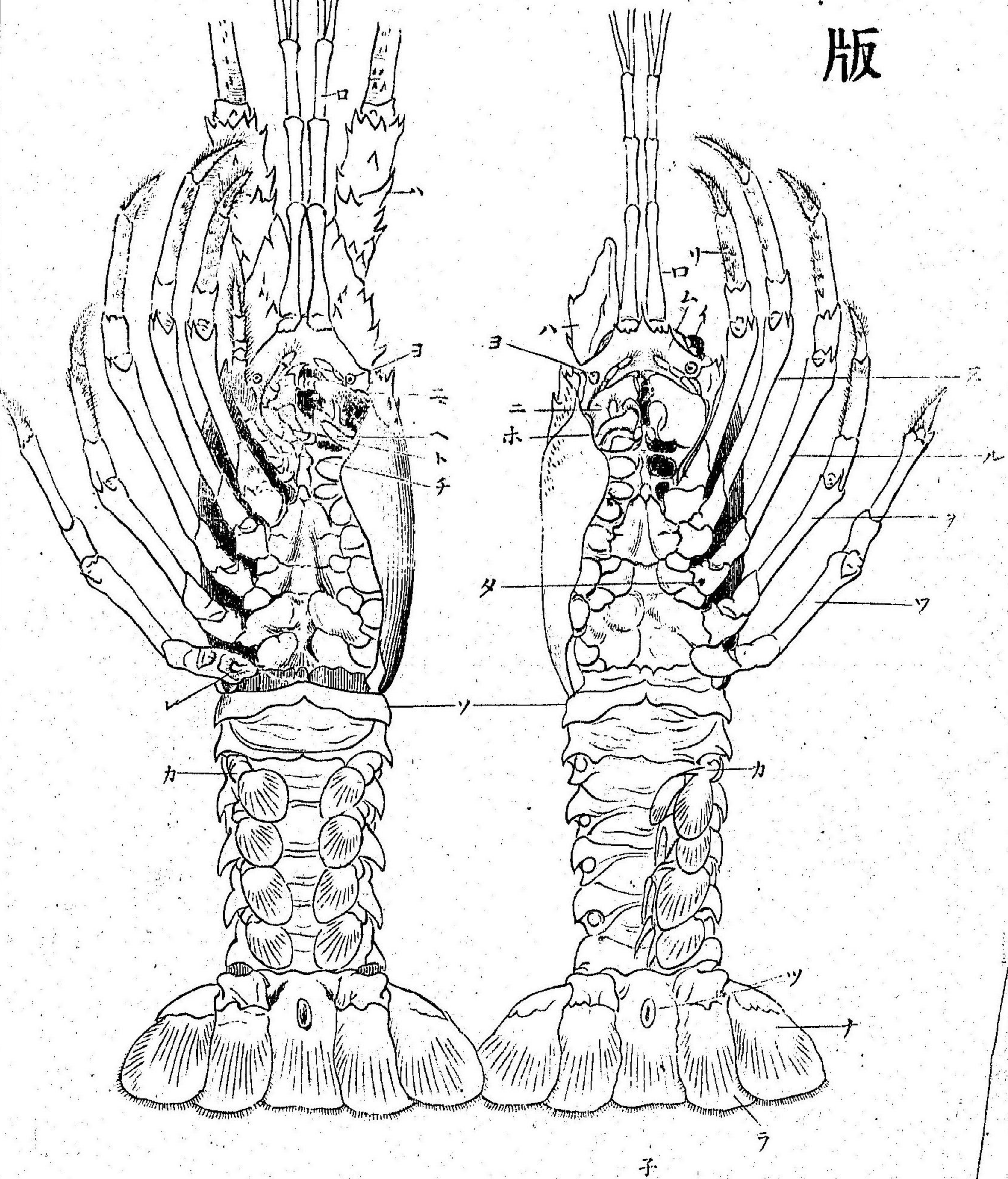
第一版 「イセエビ」の側面ヨリ見たル圖

- | | | | |
|------------------------|--|-----------|-------------------------|
| (イ) 頭胸部 | Cephalothorax. | (ロ) 腹部 | Abdomen. |
| (ハ) 頸縫合 | Cervical Suture. | (ニ) 尾節 | Telson. |
| (ホ) 眼肢 | Ophthalmite. | (ハ) 第一感觸肢 | First Pair of Antennae. |
| (ト) 第二感觸肢 | Second Pair of Antennae. | (チ) 緑腺ノ孔 | Opening of Green Gland. |
| (リ) 第一 | 1st. | (カ) 游泳肢 | Swimmerets. |
| (ヌ) 第二 | 2nd. | (ヨ) 全上 | Do. |
| (ル) 第三 | 3rd. | (ヌ) 全上 | Do. |
| (ヲ) 第四 | 4th. | (ヅ) 全上 | Do. |
| (ワ) 第五 | 5th. | | |
| Ambulatory Appendages. | | | |
| (ソ) 第六腹節肢内葉 | Endopodite of Sixth Abdominal Segment. | | |
| (ツ) 第六腹節肢外葉 | Exopodite of Sixth Abdominal Segment. | | |



第二版

第一圖



第二圖

第二版

第一圖 「イセエビ」ノ雌 Panulirus (female).

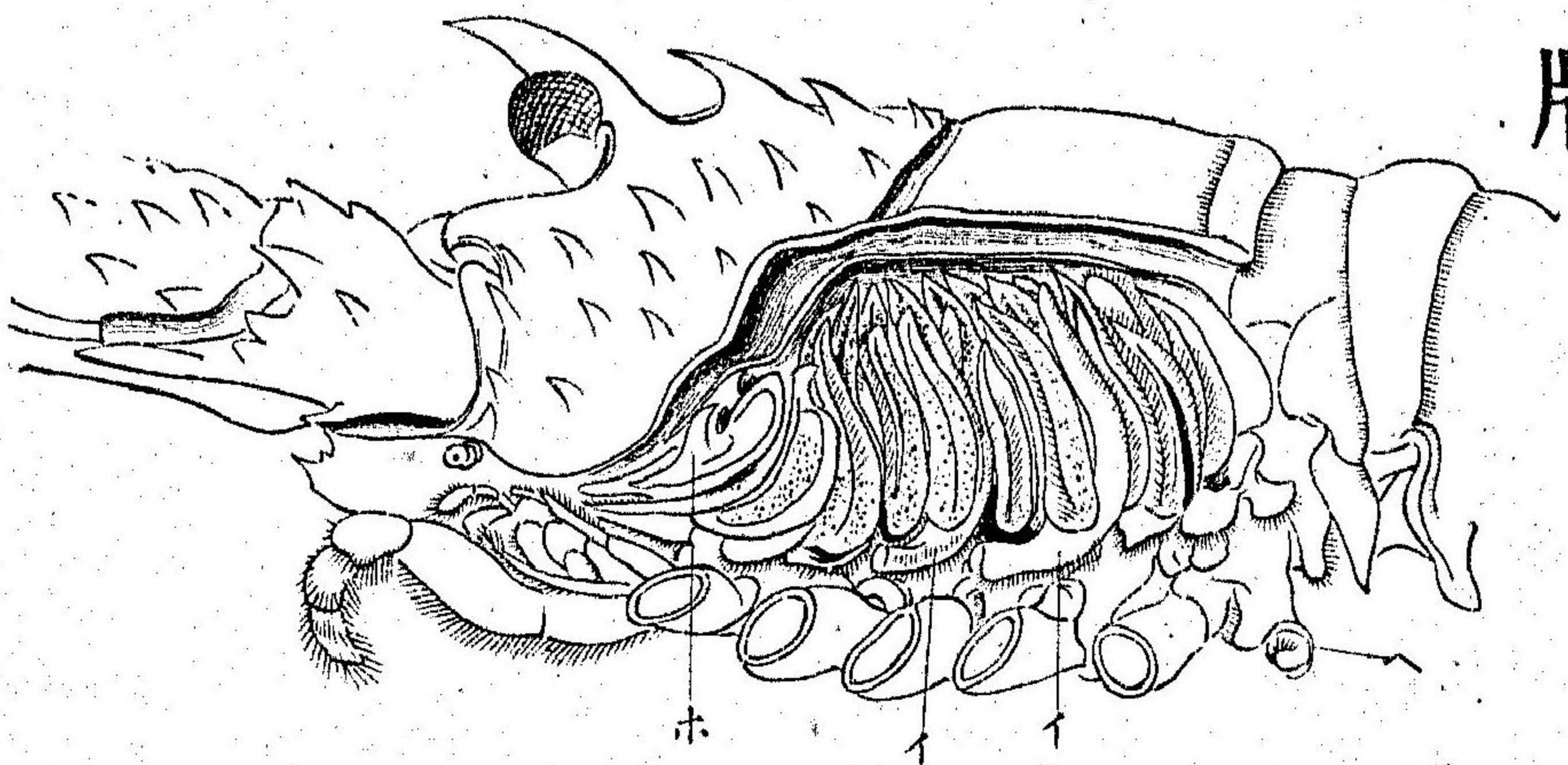
第二圖 「イセエビ」ノ雄 Panulirus (male).

- (イ) 眼肢 Ophthalmite.
- (ロ) 第一感觸肢 First Pair of Antennae.
- (ハ) 第二感觸肢 Second Pair of Antennae.
- (ホ) 第一小顎肢 First Pair of Maxillae.
- (ヘ) 第二小顎肢 Second Pair of Maxillae.
- (ト) 第一顎脚肢 First Pair of Ambulatory Appendages.
- (リ) 第二顎脚肢 Second Pair of Ambulatory Appendages.
- (ヌ) 第三顎脚肢 Third Pair of Ambulatory Appendages.
- (ル) 第四顎脚肢 Fourth Pair of Ambulatory Appendages.
- (ヲ) 第五顎脚肢 Fifth Pair of Ambulatory Appendages.
- (カ) 游泳肢 Swimmerets.
- (マ) 雌生殖器ノ孔 Opening of Female Generative Organ.
- (レ) 雄生殖器ノ孔 Opening of Male Generative Organ.
- (ク) 第一感觸肢 First Pair of Antennae.
- (ニ) 大顎肢 Mandible.
- (ノ) 第一顎脚肢 First Pair of Maxillipedes.
- (ハ) 第二顎脚肢 Third Pair of Maxillipedes.
- (カ) 縁腺ノ孔 Opening of Green Gland.

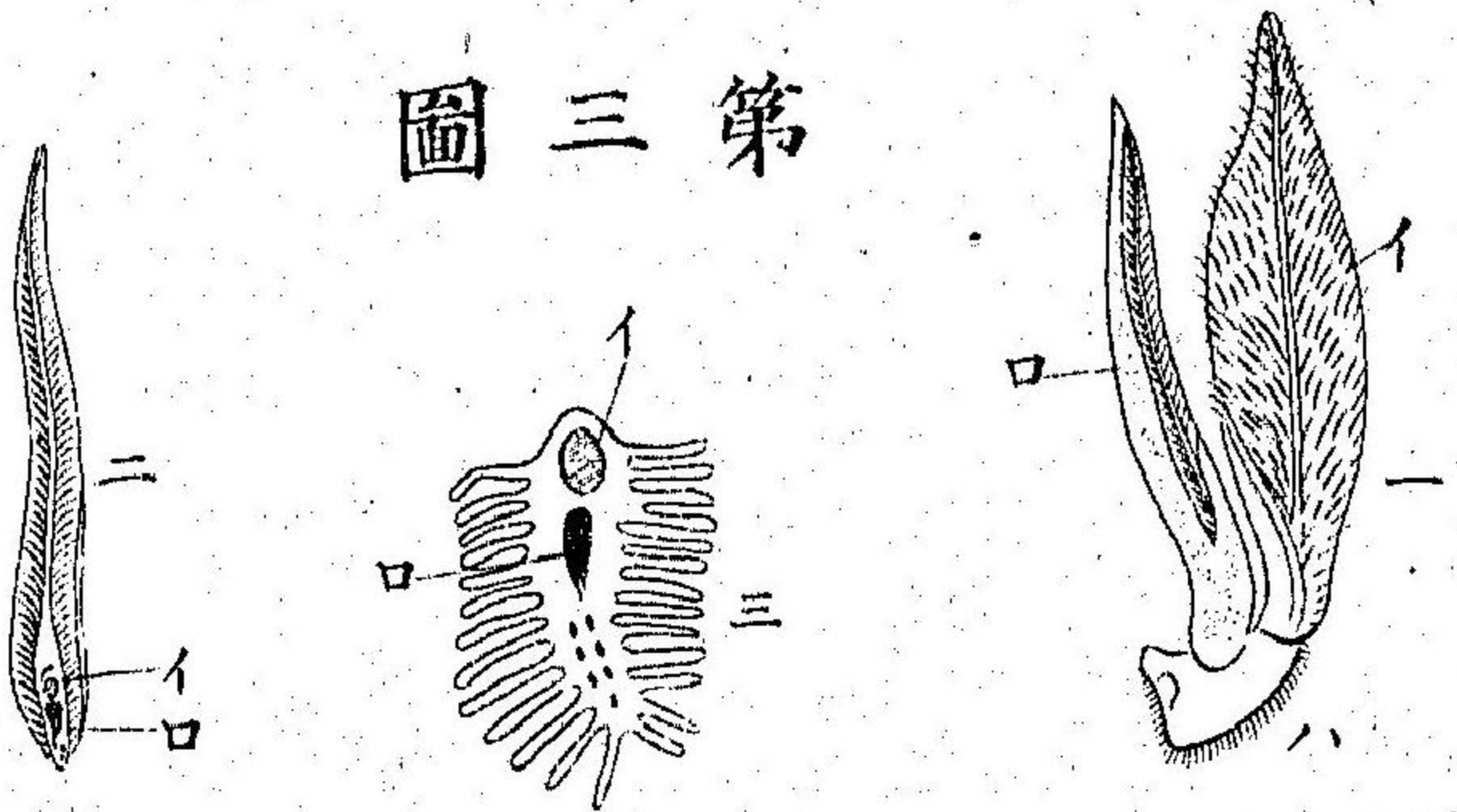
- (ソ) 第一腹節 First Abdominal Segment. (ツ) 肛門 Anus.
- (チ) 尾節 Telson.
- (ナ) 第六腹節肢外葉 Exopodite of Sixth Abdominal Segment.
- (ラ) 第六腹節肢内葉 Endopodite do.

第三版

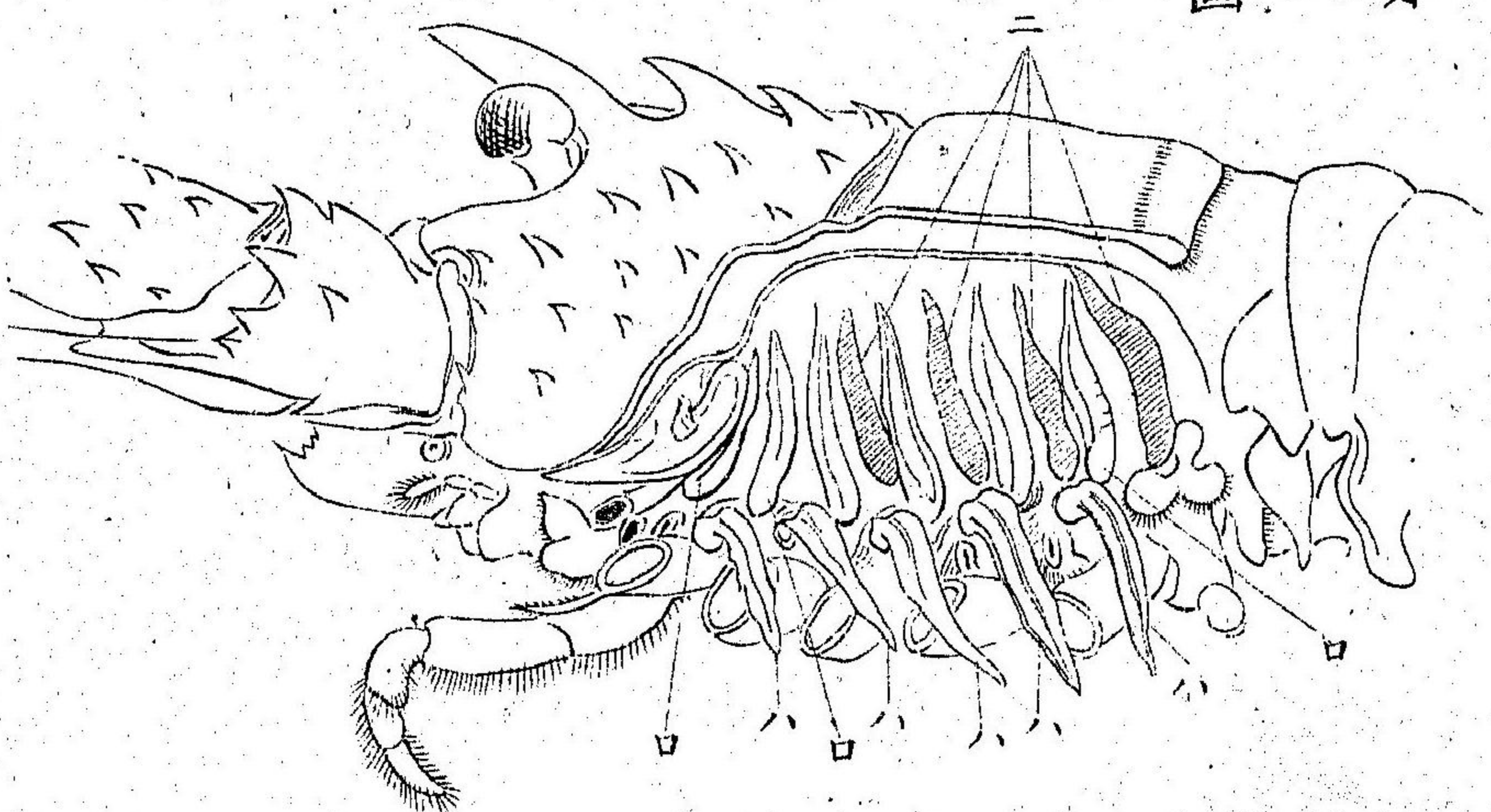
第一圖



第三圖



第二圖



第三版

第一圖 「イセエビ」ノ頭胸部ヨリ腮套甲片(Branchiostegite)ヲ切り去リタル圖

(イ) 第二、第三顎肢及ヒ第一、第二、第三、第四歩肢ニ附着セル腮 Podobranchiae.

(ホ) 第二小顎肢ノ顎舟 Scaphognathite.

(ヘ) 雄生殖器ノ孔 Opening of Male Generative Organ.

第二圖 第一圖ニ示シタル諸肢ニ附着セル腮ヲ切り去リ他種ノ腮ヲ現ハシ

タル圖

(ロ) 諸肢ノ胸壁ニ關節スル點ヨリ起ル腮(後關節腮) Posterior Arthrobranchiae.

(ハ) 全上前關節腮 Anterior Arthrobranchiae. (ニ) 胸壁ニ附着セル腮 Pleurobranchiae.

第三圖

一、肢腮(Podobranchiae)第三版第一圖及ヒ之ヲ蓋フ膜葉(副節)

(イ) 膜葉

(ハ) 腮ノ底節

二腮

(イ) 血液ノ流通スル管(此管ヲ通りテ清淨ナル血液腮ヨル去ル)

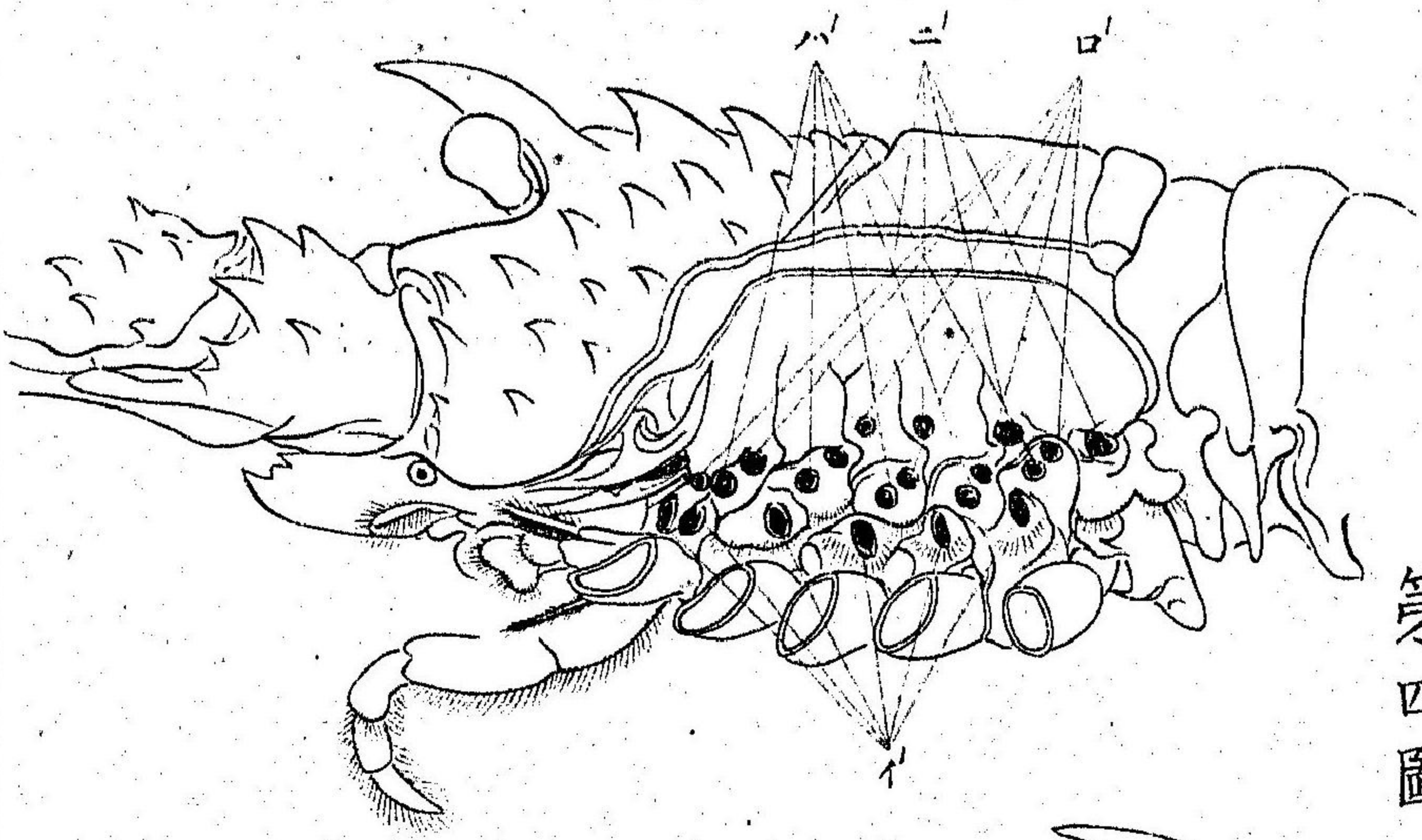
(ロ) 全上此管ヲ通リテ不淨ナル血液腮ノ尖ニ至ル

三、腮ヲ横ニ切斷シタルモノ

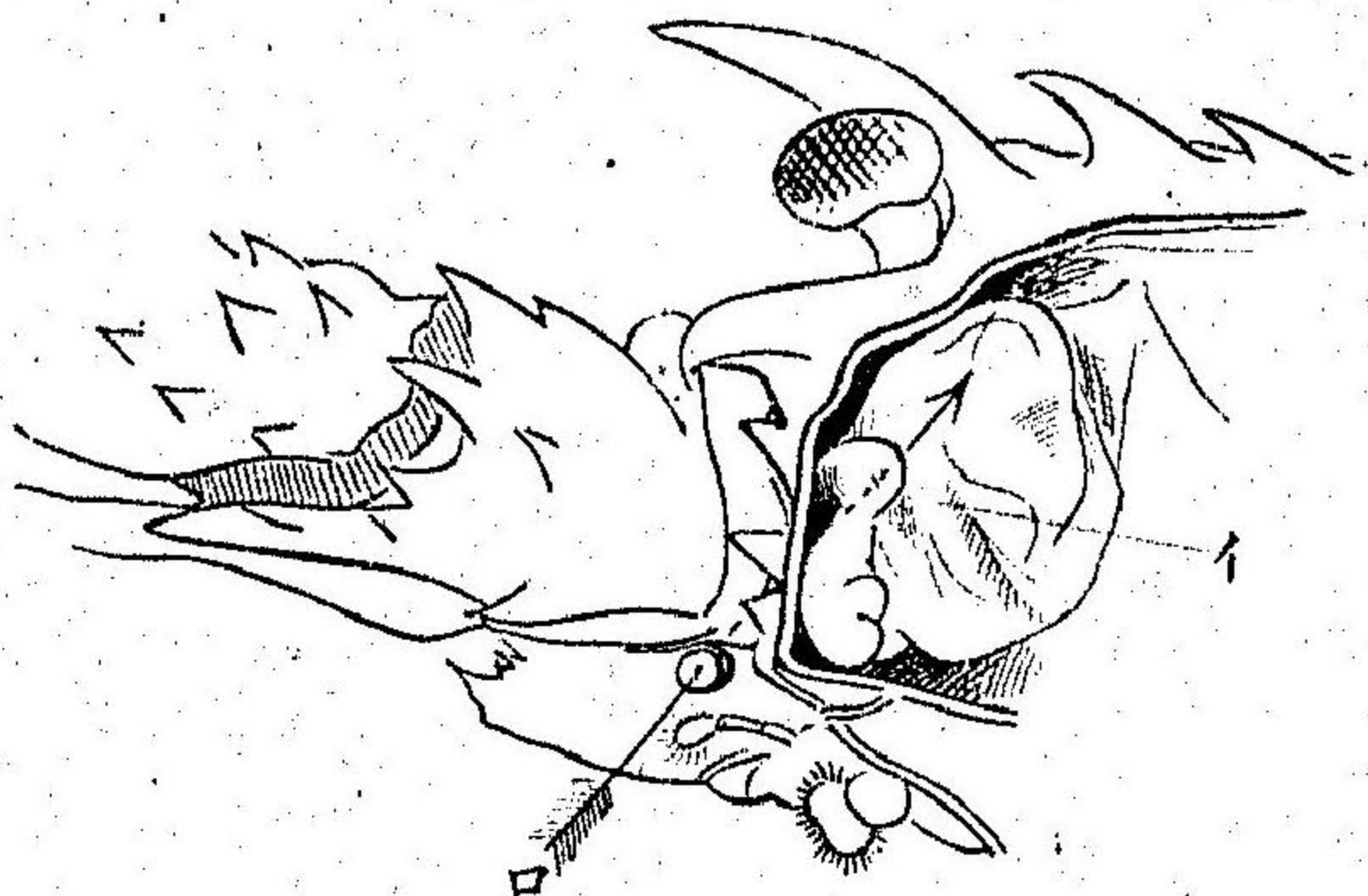
(イ) (ロ)
上ニ同シ

第四版

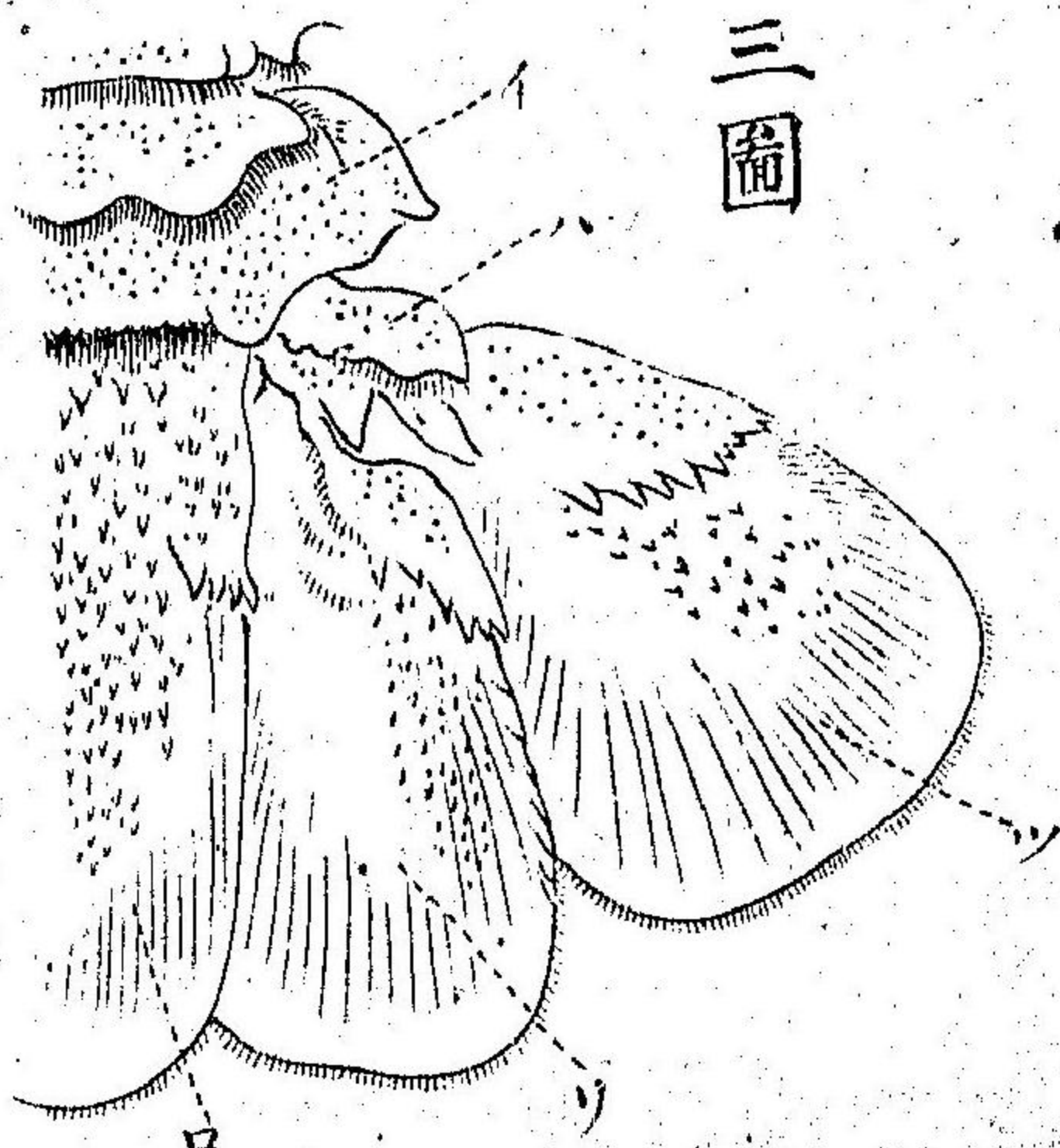
第一圖



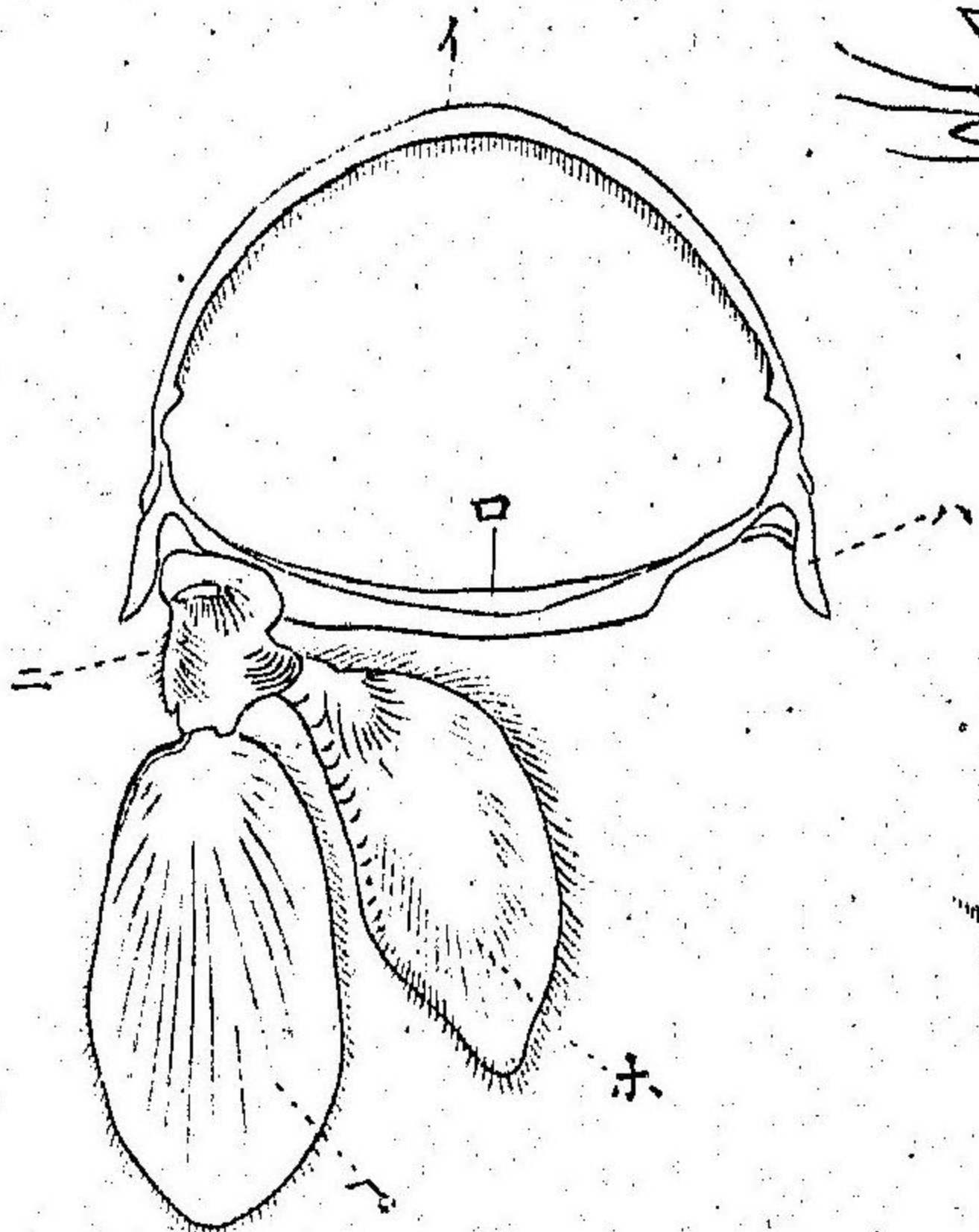
第四圖



第三圖



第二圖



第四版

第一圖「イセエビ」ノ腮套甲片及ヒ腮ヲ取り去リタルモノ(第三版ト比較スベシ)

- (イ) 肢腮 (Podobranchiae) ノ附着セシ所
- (ロ) 後關節腮 (Posterior Arthrobranchiae) ノ附着セシ所
- (ハ) 前關節腮 (Anterior Arthrobranchiae) ノ附着セシ所
- (ニ) 胸壁腮 (Pleurobranchiae) ノ附着セシ所

第二圖 腹部ノ第二關節

- (イ) 背弓 Tergum.
 - (ロ) 腹骨 Sternum.
 - (ハ) 側突起 Pleuron.
 - (ニ) 底節 Protopodite
 - (ホ) 内葉内節 Endopodite
 - (ヘ) 外葉外節 Exopodite
- 共ニ游泳肢 (Swimmerets) ヲ成立ス

第三圖 第六腹節及ヒ尾節

- (イ) 第六腹節 Sixth Abdominal Segment.
- (ロ) 尾節 Telson.

(ハ) 第六腹節肢ノ底節 Protopodite of Sixth Abd. Segment.

(ノ) 第六腹節肢ノ内葉 Endopodite do. (ツ) 第六腹節肢ノ外葉 Exopodite do.

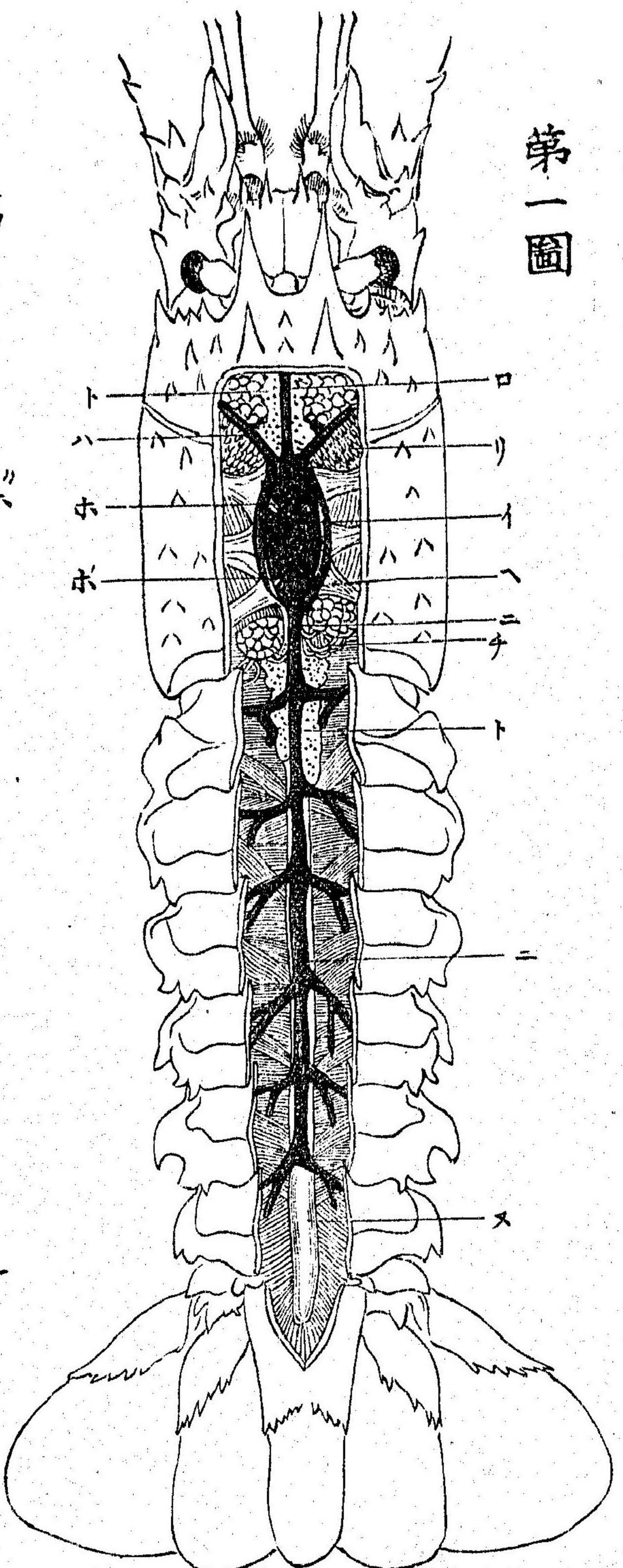
第四圖 頭胸部ノ前部側壁ヲ取り去リ緑腺ヲ現ハシタルモノ

(イ) 緑腺


(ロ) 緑腺ノ孔

第五版

第一圖



第二圖



第五版

第一圖 心臟及ヒ腹上動脈ヲ示ス

第二圖 心臟ヲ下面ヨリ見タル圖

(イ) 心臟 Heart.

(ロ) 眼肢ニ達スル動脈 Ophthalmic Artery.

(ハ) 大小感觸器ニ達スル動脈 Antennary Artery.

(ニ) 動脈管(腹上動脈) Superior Abdominal Artery.

(ホ) 圍心竇ヨリ心臟ニ入ル孔(背面ノ雙)

(※) 全上(側面ノ雙) (※) 全上(腹面ノ雙)

(ハ) 心臟ヲ圍心竇ノ壁ニ附着スル纖維 Fibrous bands connecting the heart with the walls of the pericardium.

(ト) 雄生殖器 Male Generative Organ.

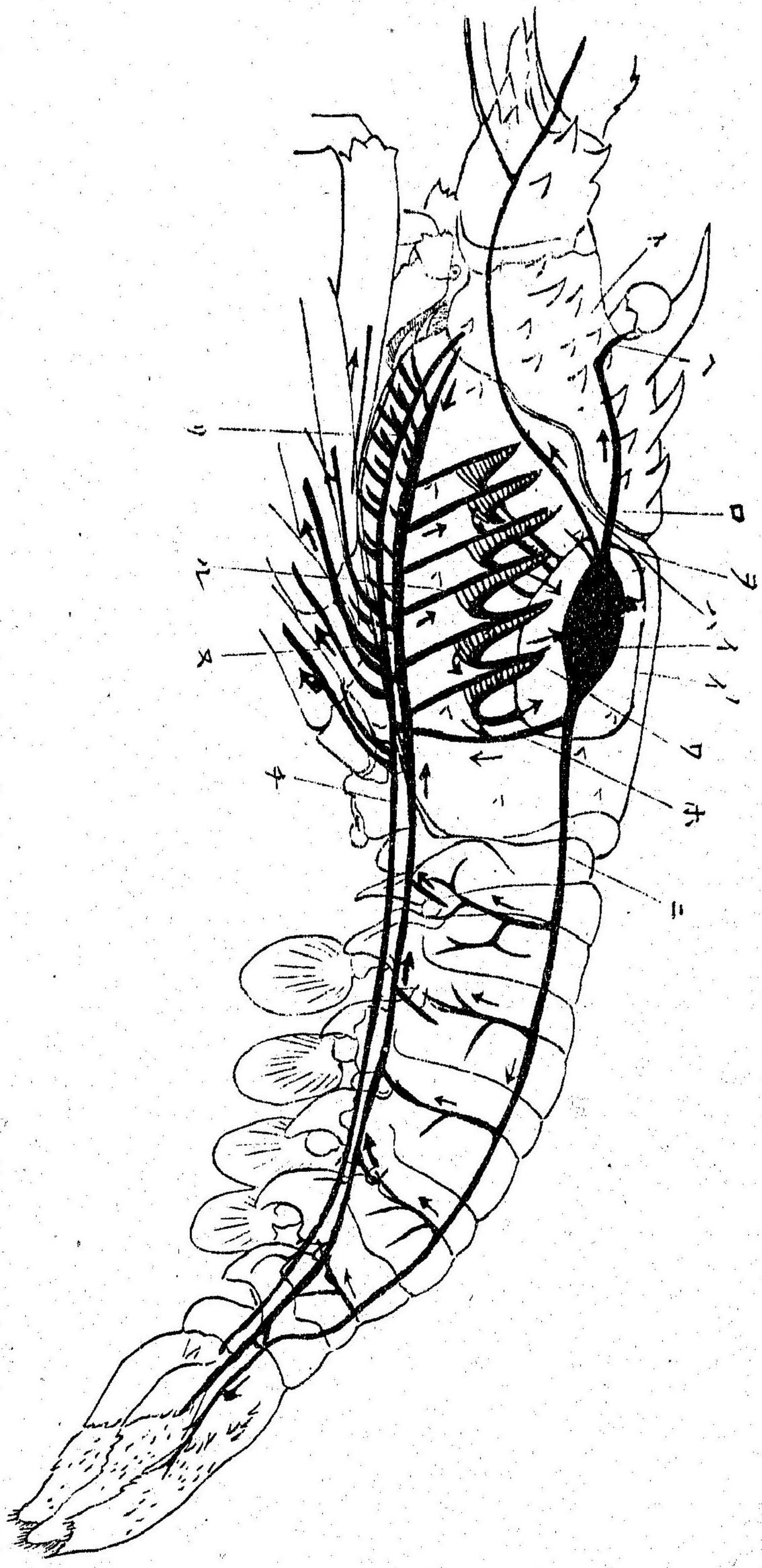
(リ) 肝臟 Liver.

(ル) 肝動脈 Hepatic Artery.

(チ) 輸精管 Vas deferens.

(ア) 腸 Intestine.

第六版



第六版 「イセエビ」ノ循環系ヲ示シタル圖式 (Diagram.)

(イ) 心臟

Heart.

(イ) 圍心竇

Pericardial Sinus.

(ロ) 眼肢ニ達スル動脈 Ophthalmic Artery.

(ハ) 大小感觸器ニ達スル動脈 Antennary Artery.

(ニ) 動脈管腹上動脈 Superior Abdominal Artery.

(ホ) 胸動脈 Sternal Artery.

(ハ) (ロ)ノ眼肢ニ達スル枝

(チ) 胸動脈ノ後行枝腹下動脈 Inferior Abdominal Artery.

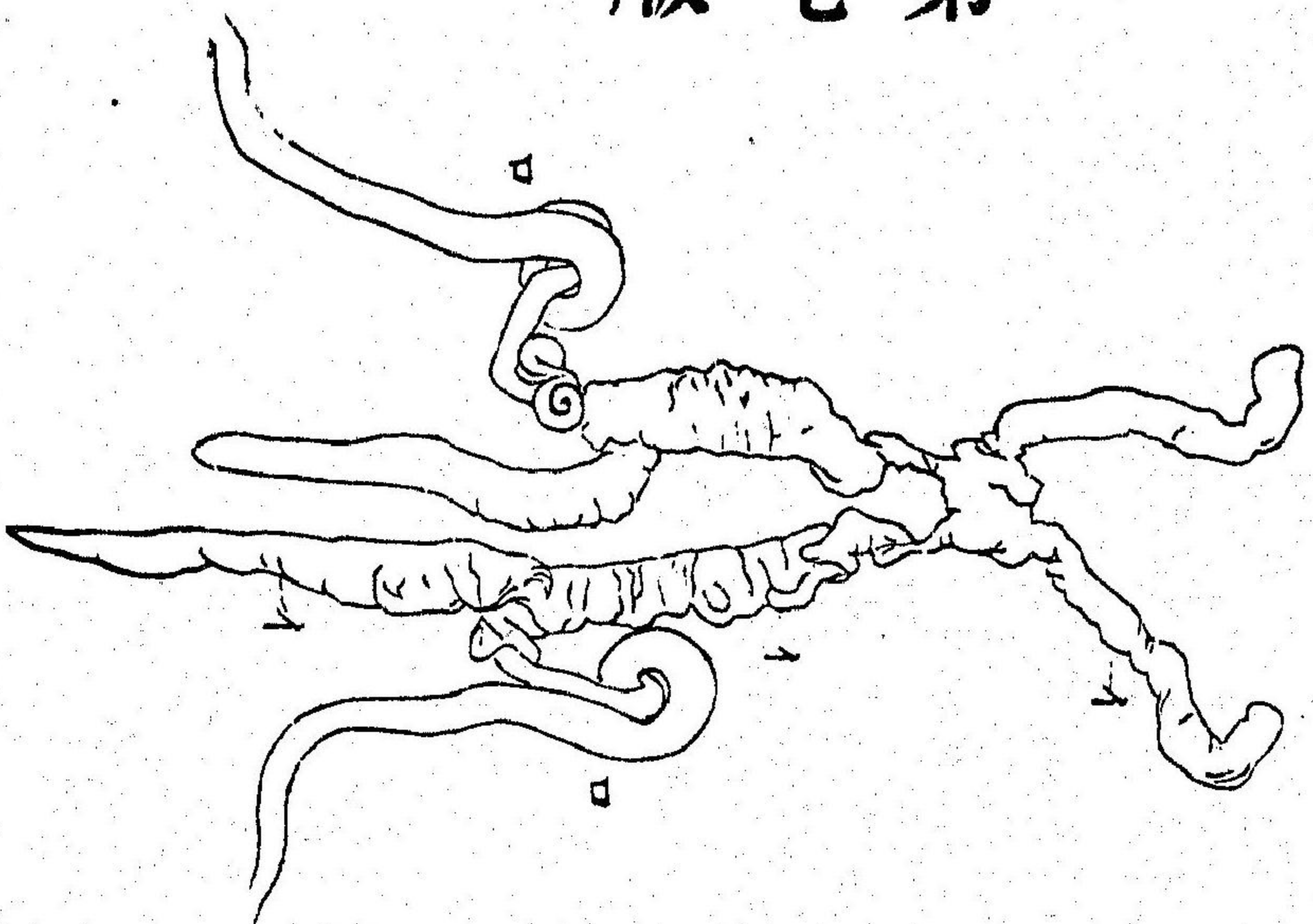
(リ) 全上ノ前行枝

(ヌ) 重ナル靜脈腔

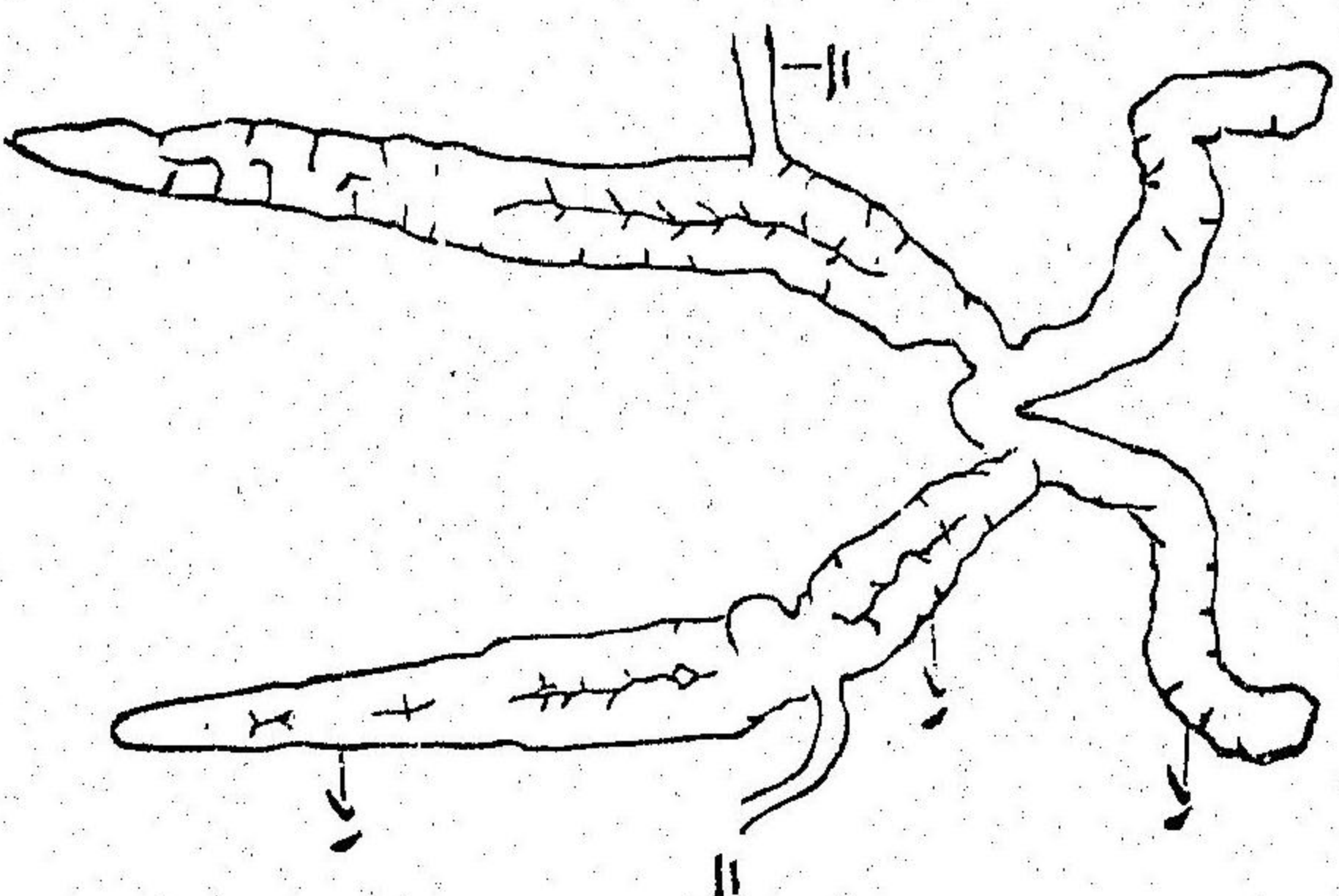
(ル) 腮中ノ靜脈管

(ワ) 腮中ノ動脈管

圖二第



圖一第



版七第

第七版

第一圖 雌生殖器 Female Generative Organ.


(ハ) 卵巢 Ovary.

(ニ) 輸卵管 Oviduct.

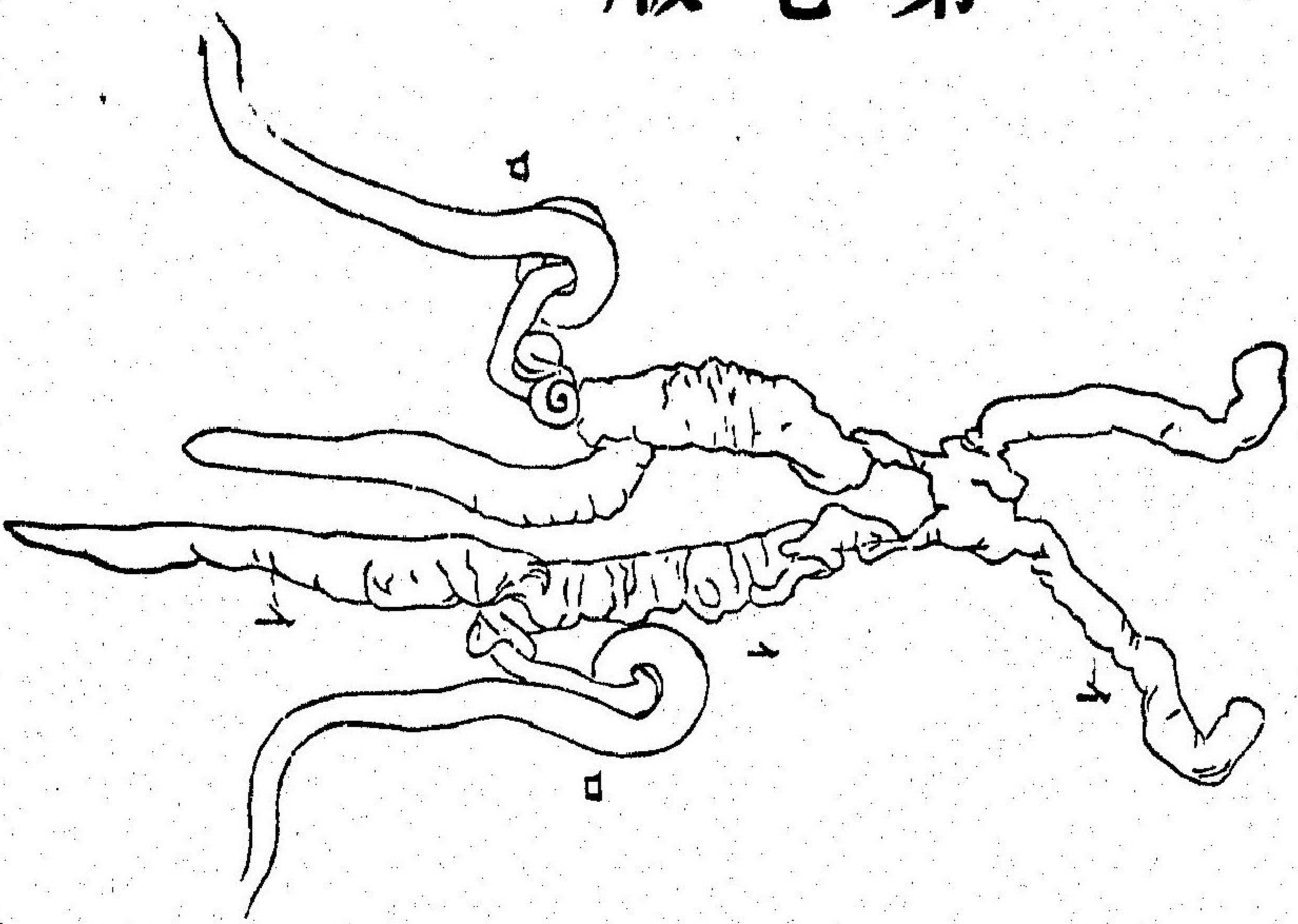
第二圖 雄生殖器 Male Generative Organ.

(一) 陰囊 睪丸 Testes.

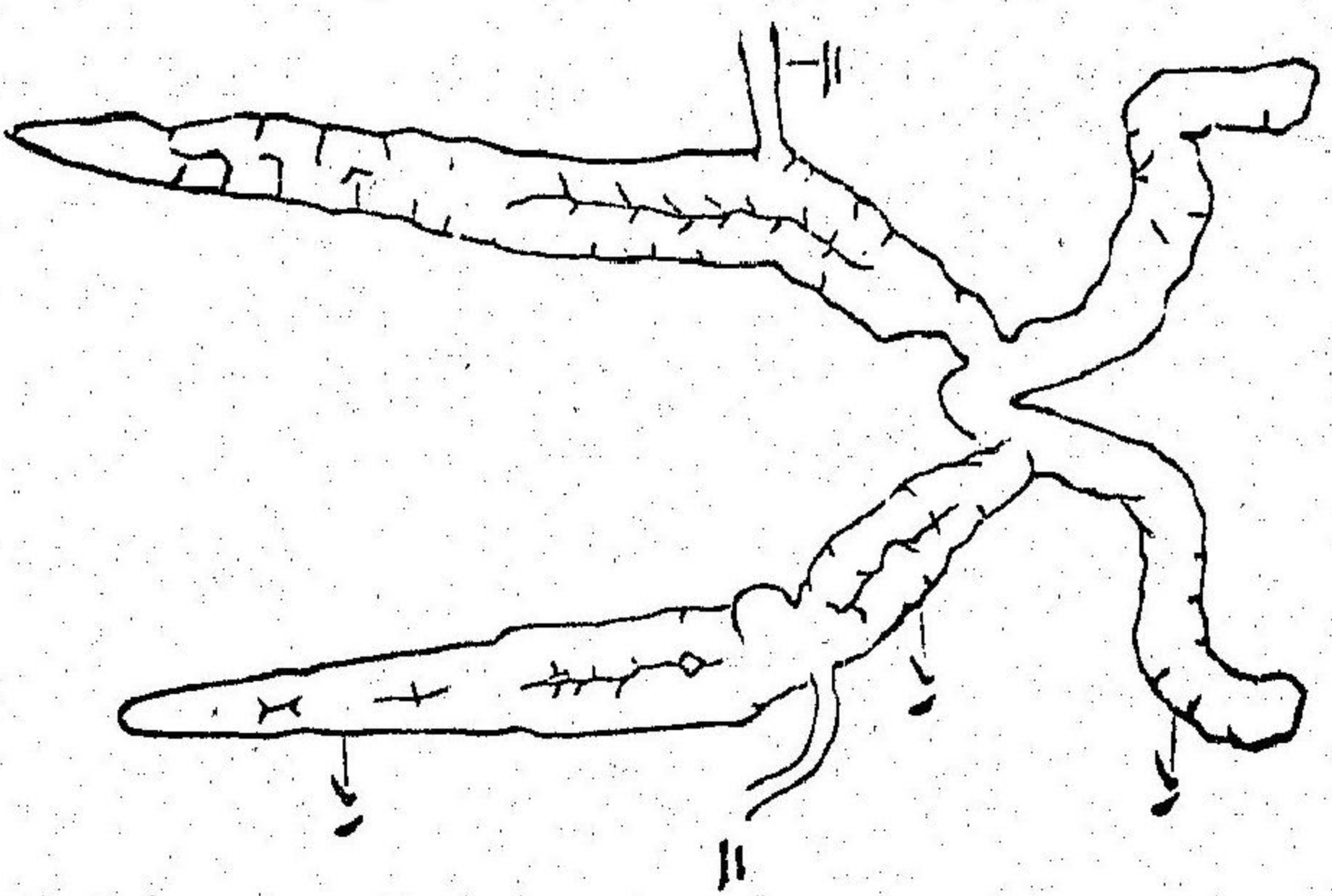
(ロ) 輸精管 Vas deferens.



圖二第



圖一第



版七第

第七版

第一圖 雌生殖器 Female Generative Organ.

(ハ) 卵巢 Ovary.

第二圖 雄生殖器 Male Generative Organ.


(イ) 陰囊睪丸 Testes.

(ニ) 輸卵管 Oviduct.

(ロ) 輸精管 Vas deferens.




第八版



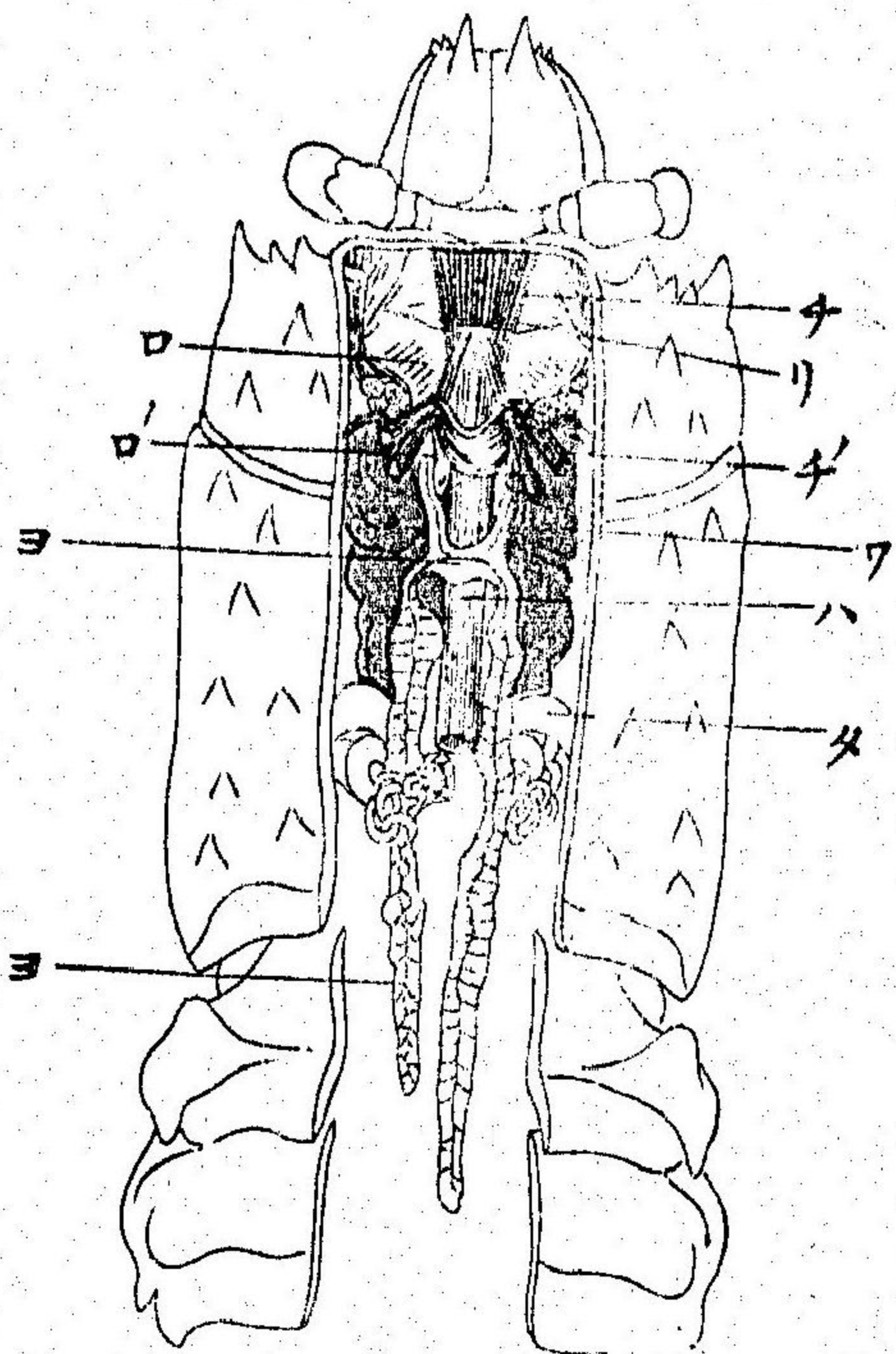
第八版 消化器及ヒ筋肉系

- | | |
|---|---|
| (イ) 食道
Oesophagus. | (ロ) 胃贛門ニ近キ部
(Cardiac Portion.) |
| (ニ) 胃中ノ側齒
Lateral Tooth. | (ハ) 腸
Intestine. |
| (ヘ) 肝管
Hepatic Duet. | (ホ) 胃中ノ中齒
Median Tooth. |
| (チ) 胃ノ背面ニアル筋肉 | (ト) 肛門
Anus. |
| (リ) 心臓
Heart. | (ヌ) 膈心竇
Pericardial Sinus. |
| (ル) 胸動脈
Sternal Artery. | (ヲ) 腹上動脈
Superior Abdominal Artery. |
| (ワ) 肝臓
Liver. | (カ) 腹部ノ屈筋
Flexor Muscles of Abdomen. |
| (ヨ) 腹部ノ伸筋
External Muscles of Abdomen. | |
| (タ) 生殖器
Generative Organ. | |
| (レ) 食道上神経節
Supra-oesophageal Ganglion. | |
| (ソ) 胸部ノ大神経節 | (ツ) 大感觸器ニ達スル神經 |
| (子) 小感觸器ニ達スル神經 | (ラ) 腹部ノ舉筋
Levator Abdominis Muscle. |

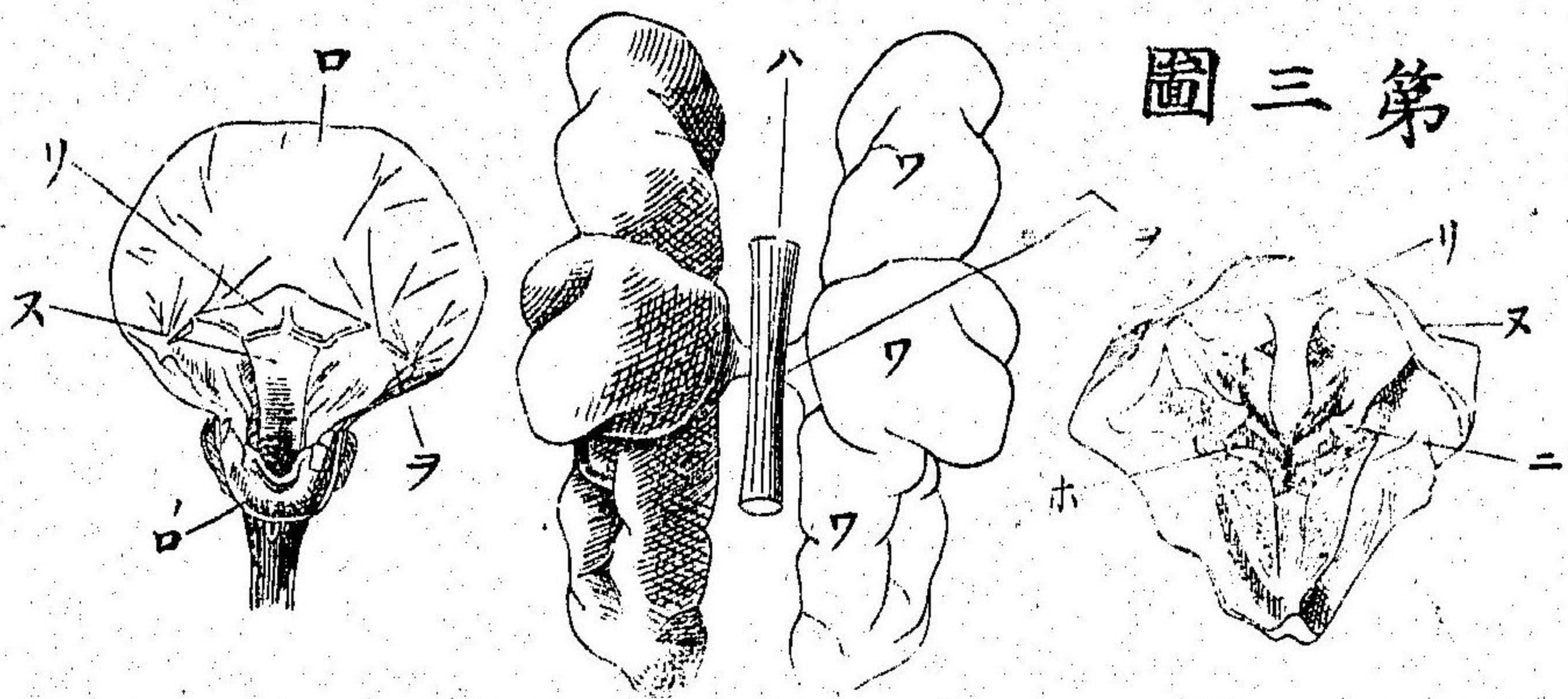


第九版

第一圖



第二圖 第四圖



第九版


第一圖 「イセエビ」ノ前部ヨリ頭胸部ノ甲壳及ビ腹關節背弓ノ中央ヲ切り去
リ胃及ビ其他ノ内臓ヲ現ハシタルモノ

第二圖 胃ヲ背面ヨリ見タル圖

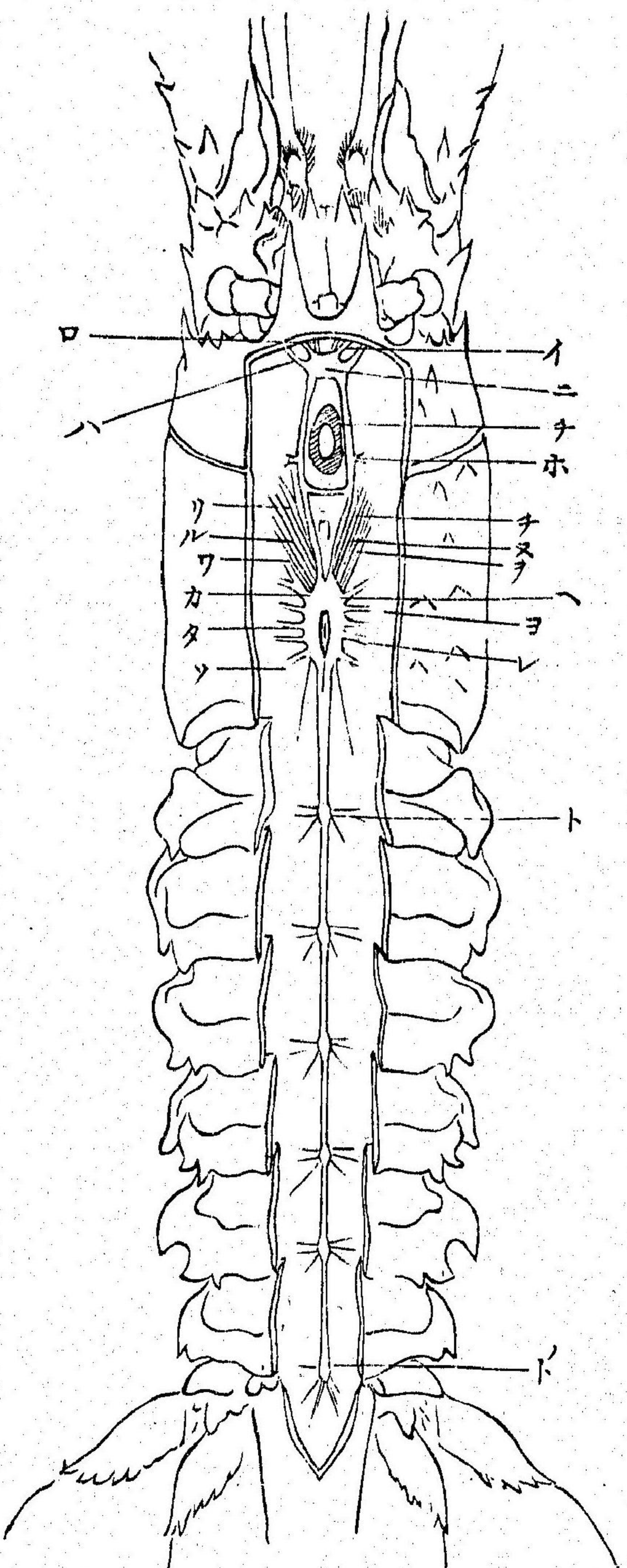
第三圖 胃ノ前壁ヲ切り其内部ヲ前ヨリ見タル圖

第四圖 肝臓

- (ロ) 胃(贛門ニ近キ部) Cardiac Portion of Stomach.
- (ロ) 胃(幽門ニ近キ部) Pyloric Portion of Stomach.
- (ハ) 腸 Intestine.
- (ホ) 胃中ノ中齒 Median Tooth.
- (チ) 胃ノ背面ニ位スル筋肉
- (ク) テロカルデアマシ骨片 Pterocardiac Ossicle.
- (ワ) 肝臓 Liver.
- (タ) 輸精管 Vas Deferens.
- (ニ) 胃中ノ側齒 Lateral Tooth.
- (ヘ) 肝管 Hepatic Duct.
- (リ) カルデアマシ骨片 Cardiac Ossicle.
- (ヌ) ウロカルデアマシ骨片 Urocardiac Ossicle.
- (ヨ) 陰囊 Testis.




第十版

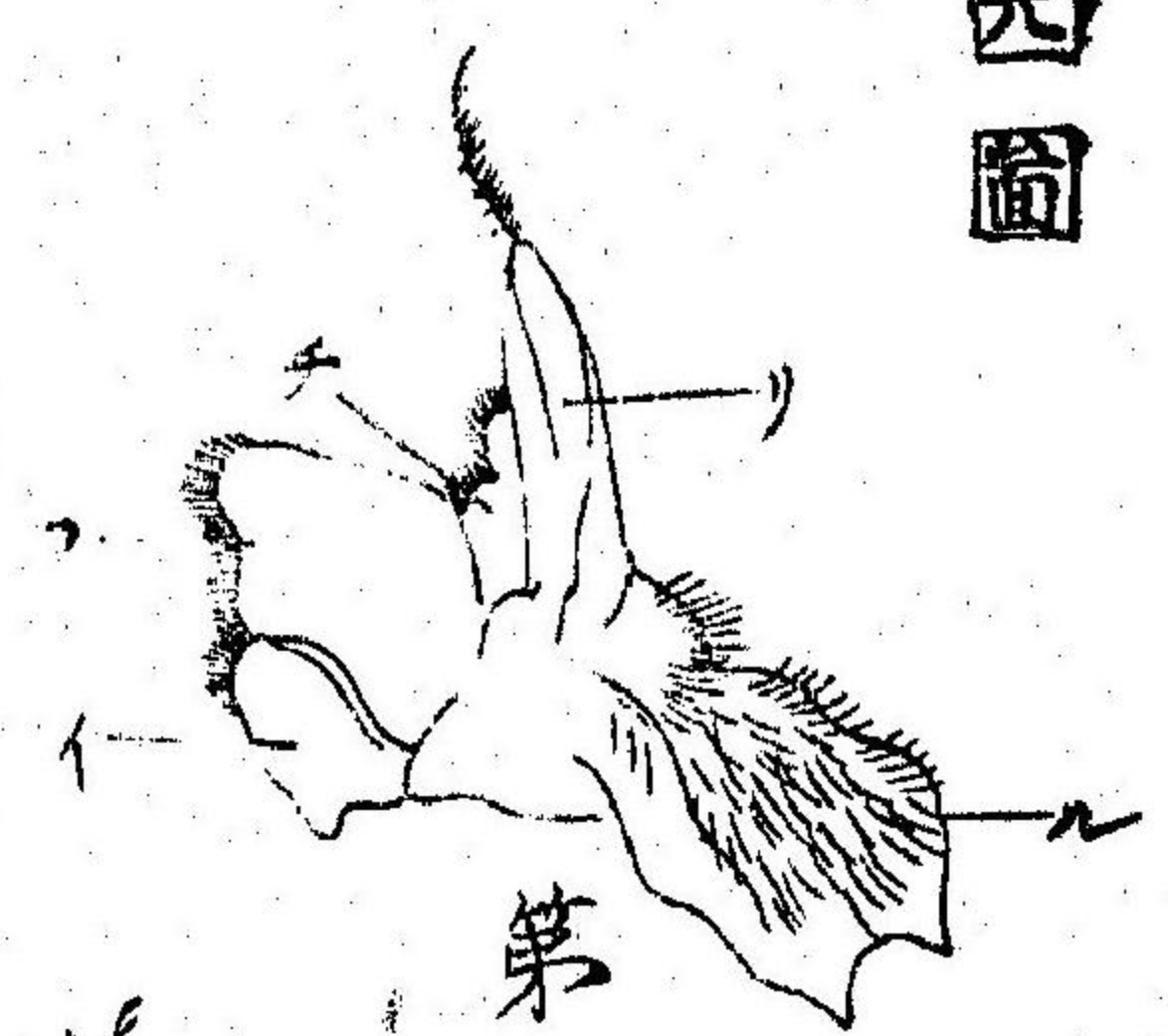

第十版 「イセエロ」の神経系

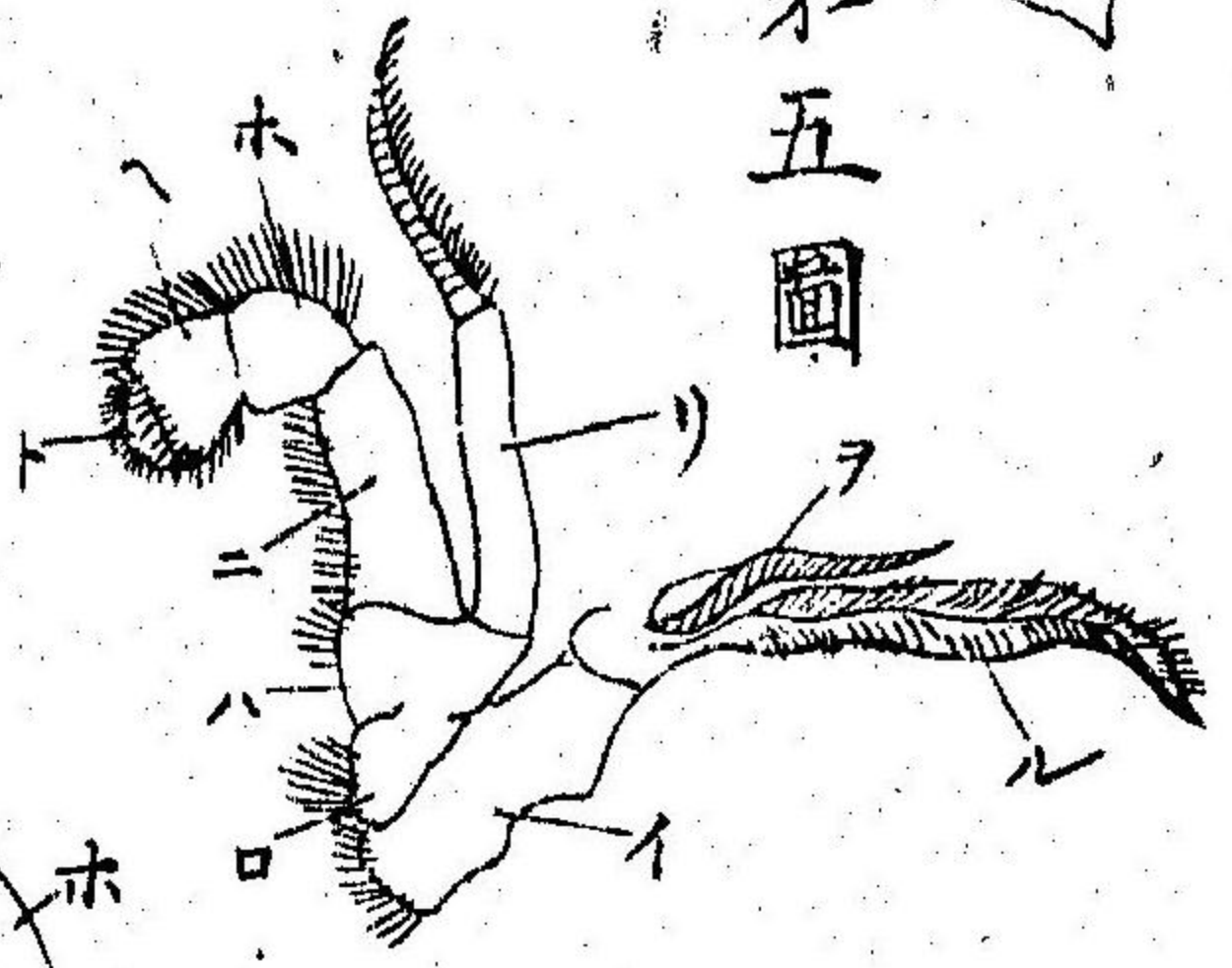
- | | | | |
|------------------|---------------------------------------|--------------|-----------------------------|
| (イ) 眼神経 | Optic Nerve. | (ロ) 第一(小)感觸器 | Antennulary Nerve. |
| (ハ) 第二(大)感觸器 | Antennary Nerve. | (ニ) 食道上神経節 | Supra-oesophageal Ganglion. |
| (ホ) 胃神経 | Gastric Nerve. | | |
| (ヘ) 胸腔ニアル橢圓形ノ神経節 | Conalesced Ganglionic Mass of Thorax. | | |
| (ト) 腹節ノ神経節 | Ganglia in Abdominal Segments. | | |
| (ク) 第六腹節神経關節 | Sixth Abdominal Ganglion. | | |
| (チ) 大顎肢神経 | Mandibular Nerve. | (ル) 第一 | First Maxillipedal Nerve |
| (リ) 第一 | First Maxillary Nerve. | (ヲ) 第二 | Second |
| (ヌ) 第二 | Second | (フ) 第三 | Third |
| (カ) 第一 | First Ambulatory Nerve. | | |
| (ヨ) 第二 | Second | | |
| (タ) 第三 | Third | | |
| (レ) 第四 | Fourth | | |
| (フ) 第五 | Fifth | | |



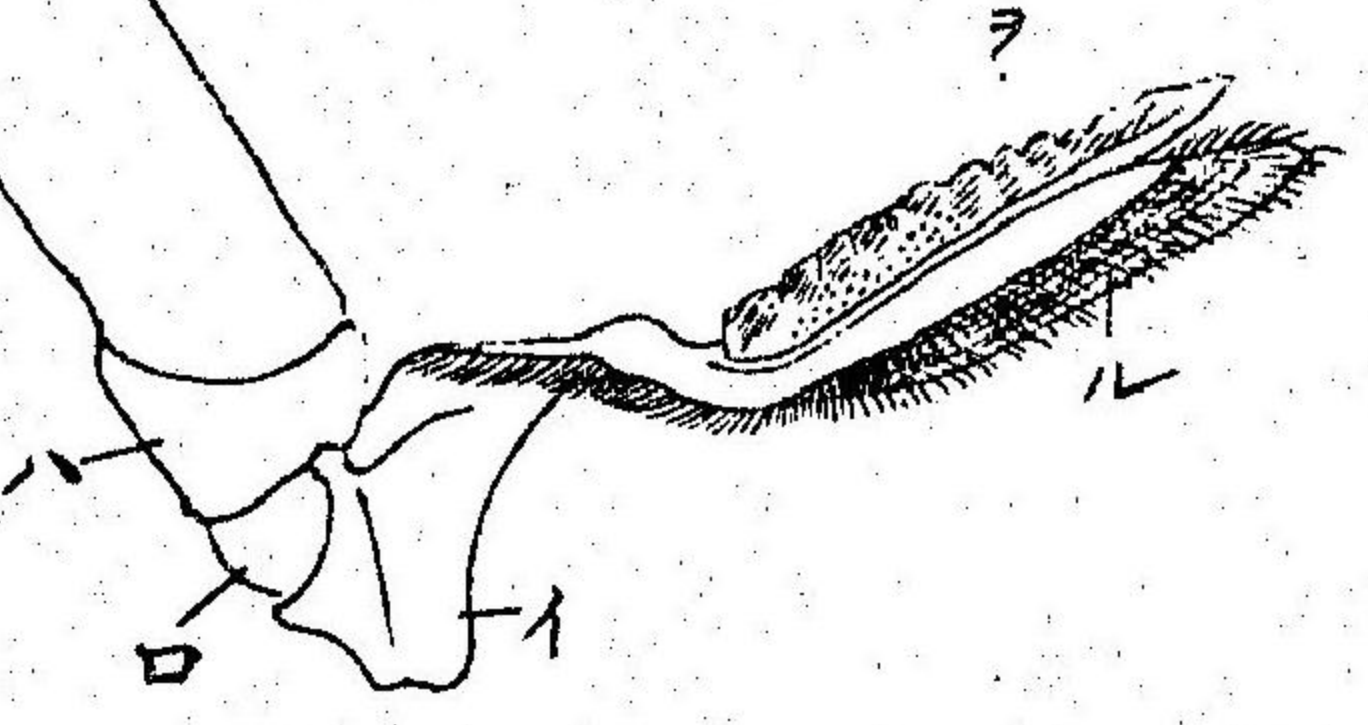
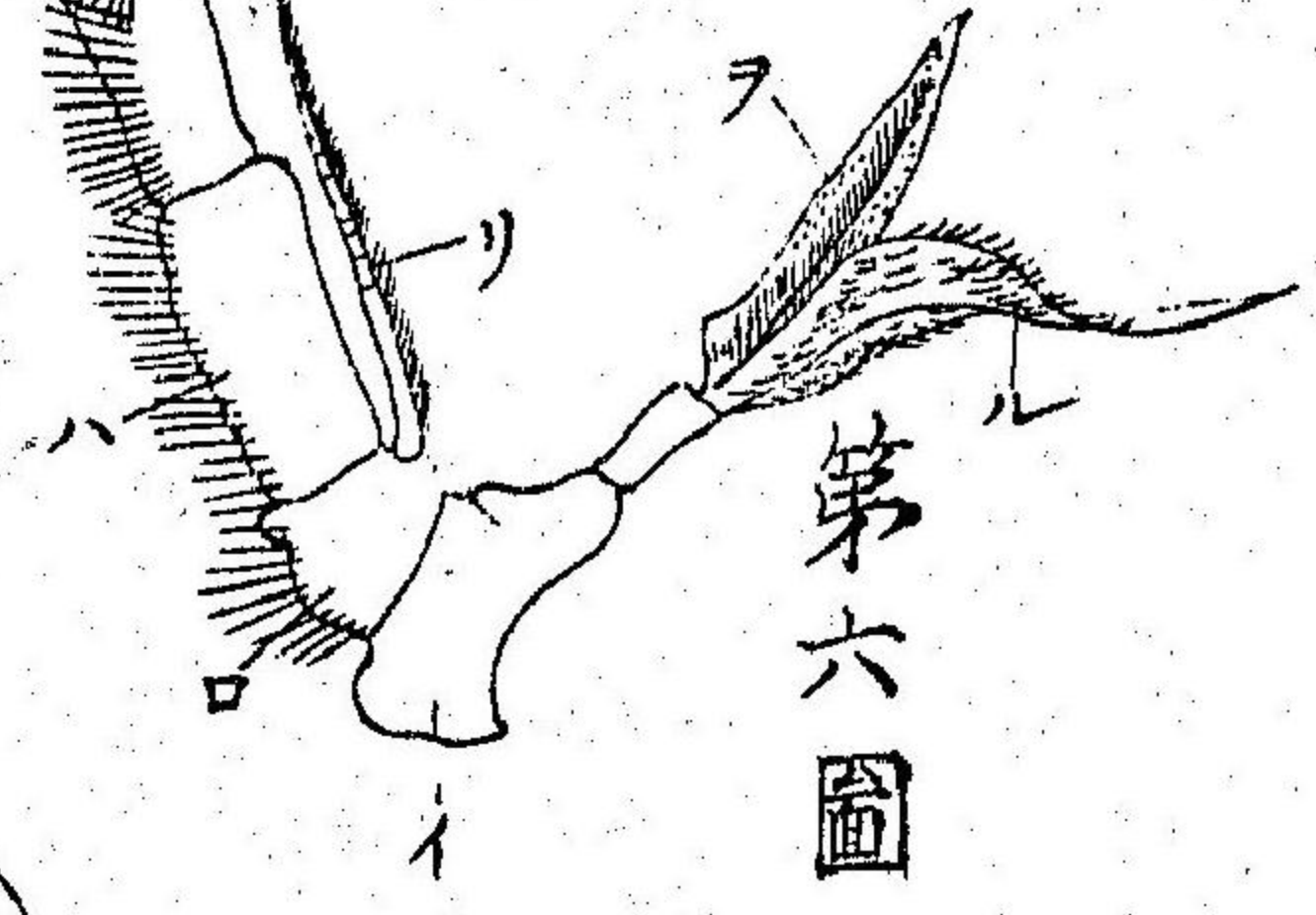
第四圖



第五圖

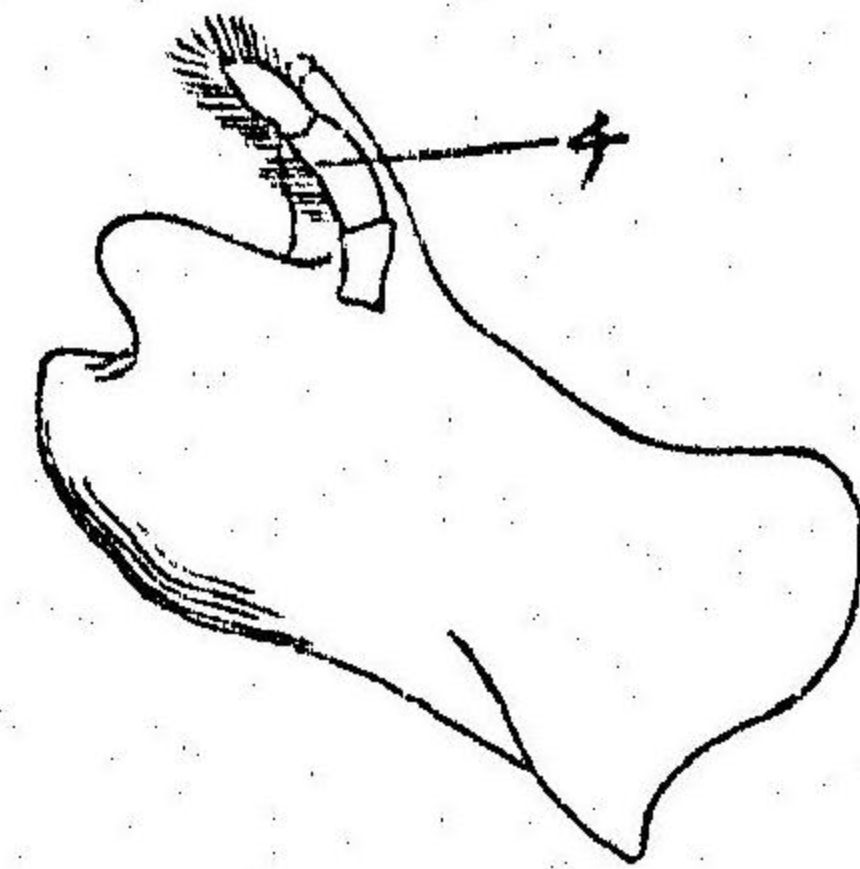


第六圖




第十版

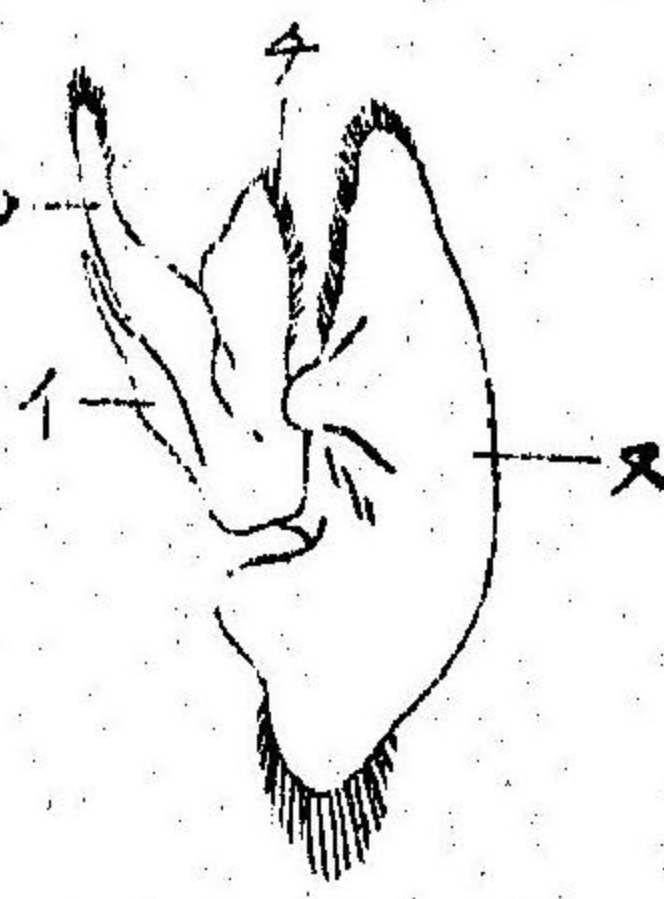
第一圖



第二圖



第三圖



第七圖

第十一版

第一圖 大顎肢 Mandible.

第二圖 第一 小顎肢 First Maxilla.

第三圖 第二 do.

第四圖 第一 First Maxillipede.

第五圖 第二 顎脚肢 Second do.

第六圖 第三 Third do.

第七圖 歩肢 Ambulatory Appendage.

(イ) コクソポダイト } 底節 Coxopodite
 (ロ) パシポダイト } Basipodite
 (ハ) イスキオポダイト } Protopodite


(ホ) カルポポダイト Carpopodite. (ニ) メロポダイト Meropodite.

(ト) ダクチロポダイト Dactylopodite. (ヘ) プロポダイト Propodite.

(リ) 外節(外葉) Exopodite. (チ) 内節(内葉) Endopodite.

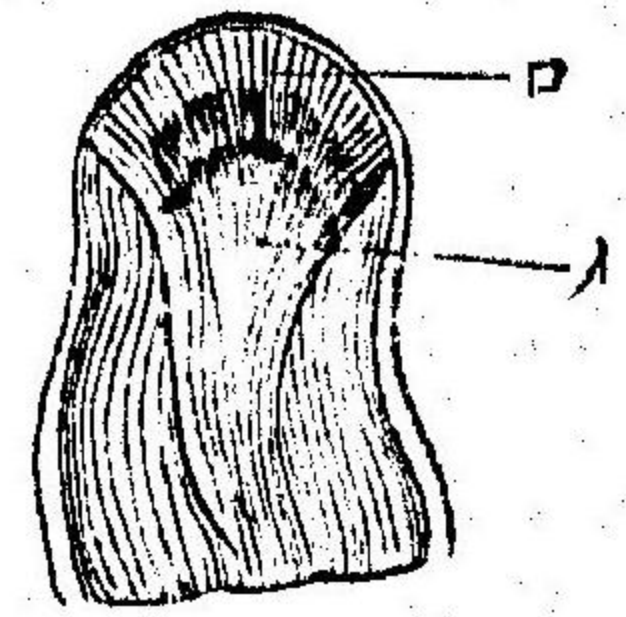
(ル) 副節 Epi-podite. (ヌ) 鰓舟 Scaphognathite.

(ヲ) 鰓 Branchia.



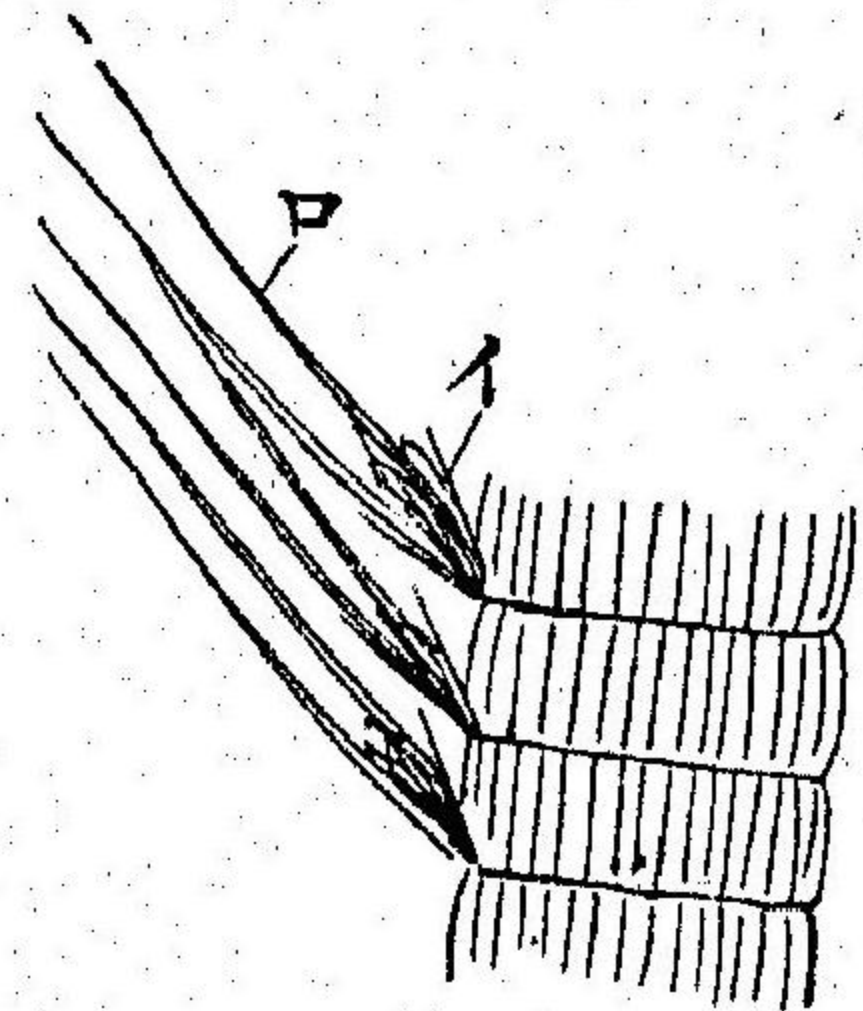
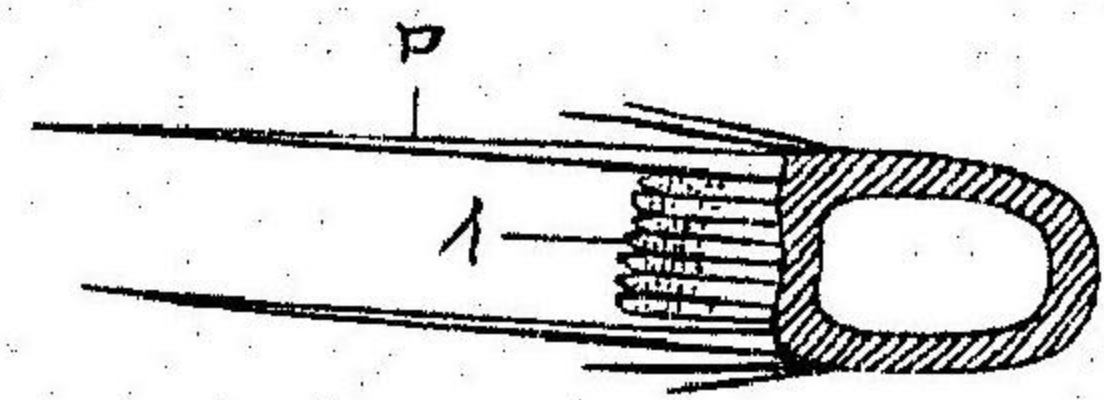
版二十第

圖二第



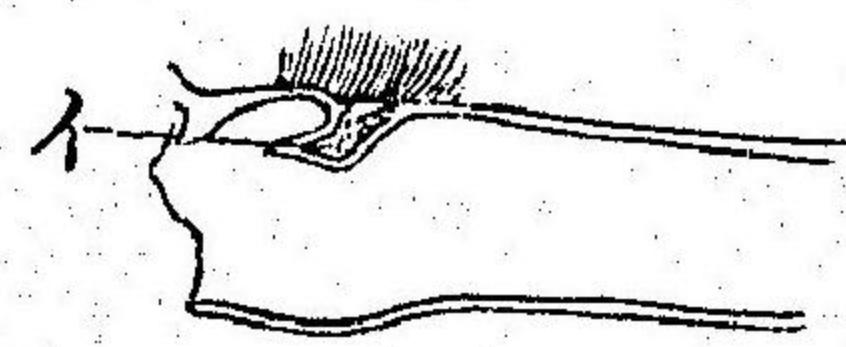
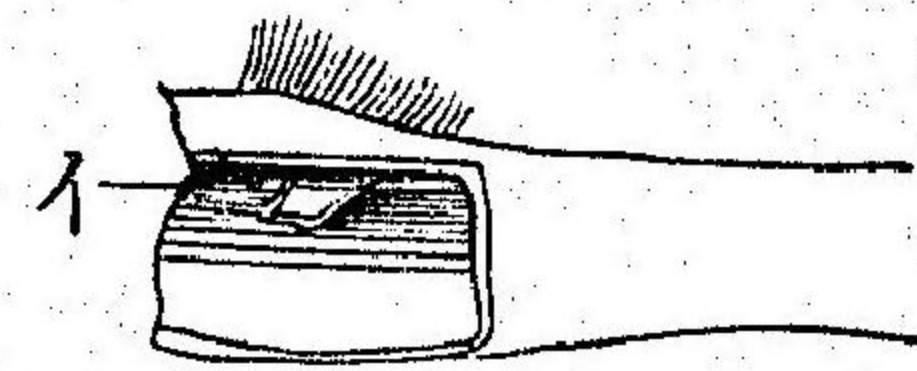
第九圖

圖一第

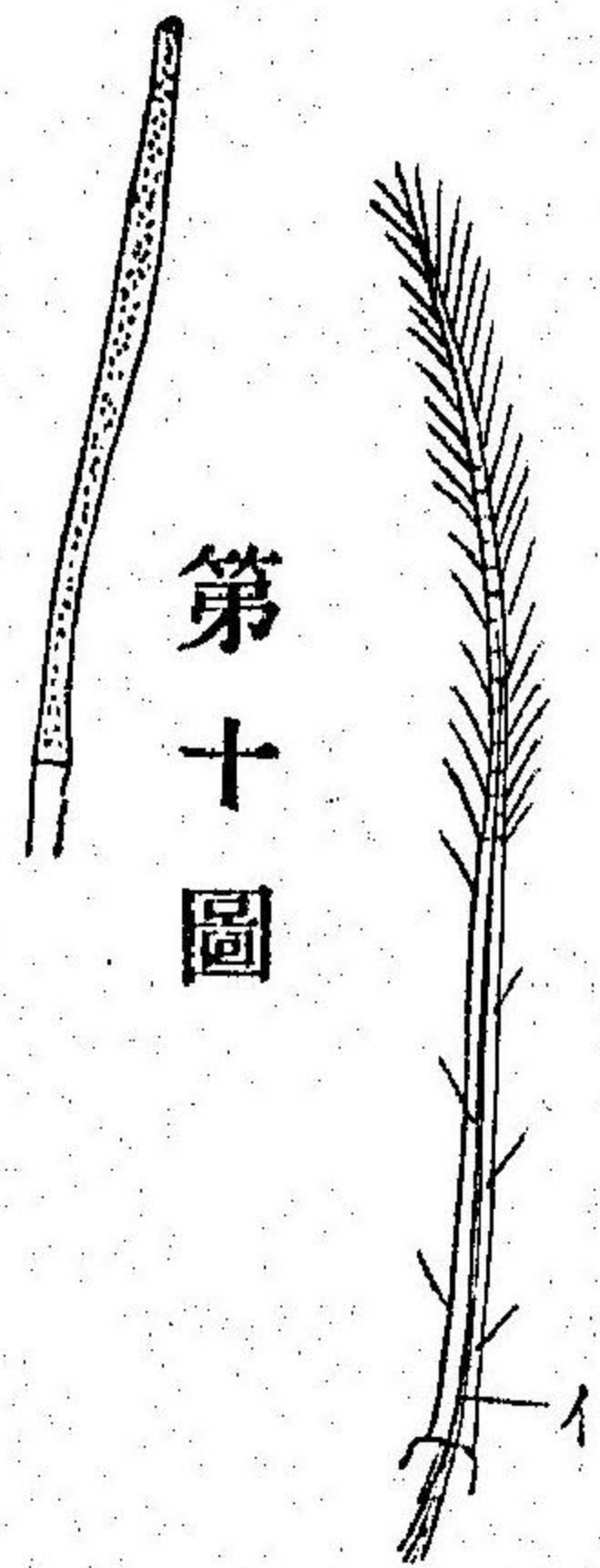


第八圖

圖四第



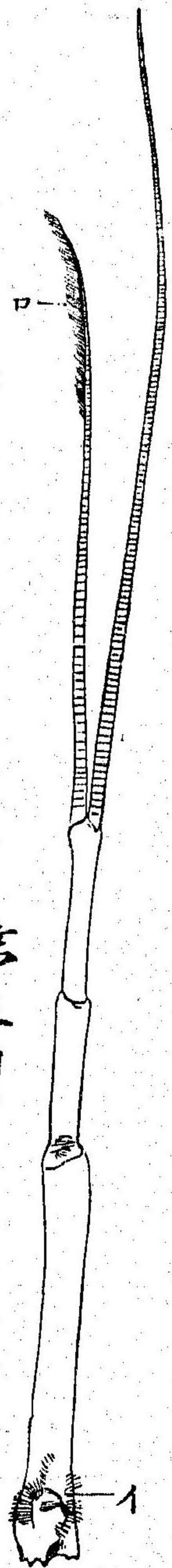
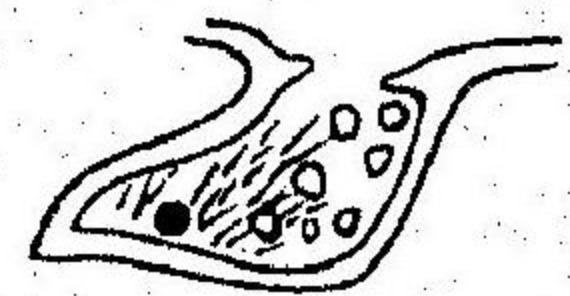
圖五第



第十圖

第七圖

第六圖



第三圖

第十二版

第一圖 眼肢 Ophthalmite.

第二圖 眼肢ヲ縦ニ切斷シタルモノノ Longitudinal Section of Ophthalmite.

(イ) 眼神神経 Optic Ganglion. (ロ) 眼室

第三圖 第一感觸器 Antennae.

(イ) 聽管ノ孔 (ロ) 嗅官ヲ保護スル粗毛

第四圖 第一感觸器底節ノ側面ヲ除キ去リ耳囊ヲ現ハシタルモノ

(イ) 耳囊

第五圖 第一感觸器ヲ縦ニ切斷シ耳囊及ビ其孔ヲ現ハシタルモノ

(イ) 耳囊

第六圖 耳囊ヲ縦ニ切斷シタルモノ

第七圖 聽毛

(イ) 神經

第八圖 第一感觸器ノ外節ノ一部嗅管ヲ有スル部ヲ現ハス

(イ) 嗅毛

(ロ) 之ヲ保護スル粗毛

第九圖 第一感觸器ノ外節ヲ橫斷シ粗毛及ビ嗅毛ノ關係ヲ示ス

(イ) 嗅毛

(ロ) 粗毛

第十圖 嗅毛

明治二十年三月十九日出版々權所有屆


文部省編輯局藏版

(定價金貳拾九錢)

動物通解	全二册	定價金壹圓拾三錢
植物通解	全壹册	同 金六拾五錢
植物生育論	全壹册	同 金壹圓三拾七錢
農理學初步	全壹册	同 金三拾錢
農用家畜論	全壹册	同 金五拾六錢

東京 日本橋區通三丁目	丸善商社書店
同 本町三丁目	金港堂
同 京橋區竹川町	共益商社書店
同 神田區猿樂町三丁目	中央堂
大坂 東區北久太郎町四丁目	柳原喜兵衛
同 備後町四丁目	梅原龜七
同 北久寶町四丁目	原亮策

賣 捌 書 林



29
40

