

始



50
320口

上村行彰先生校閱
山本新梧編著
日本鍼灸教學科書
中

增訂第三版

60-320

日成灸學教科書

大阪府技師正六位勲五等 上村行彰先生校閱
認可關西鍼灸學院之長 山本新梧編著

增訂第三版

解剖學下編
生理學下編
鍼灸學下編

關西鍼灸學院出版部

中 正 編
7.6.10
內交

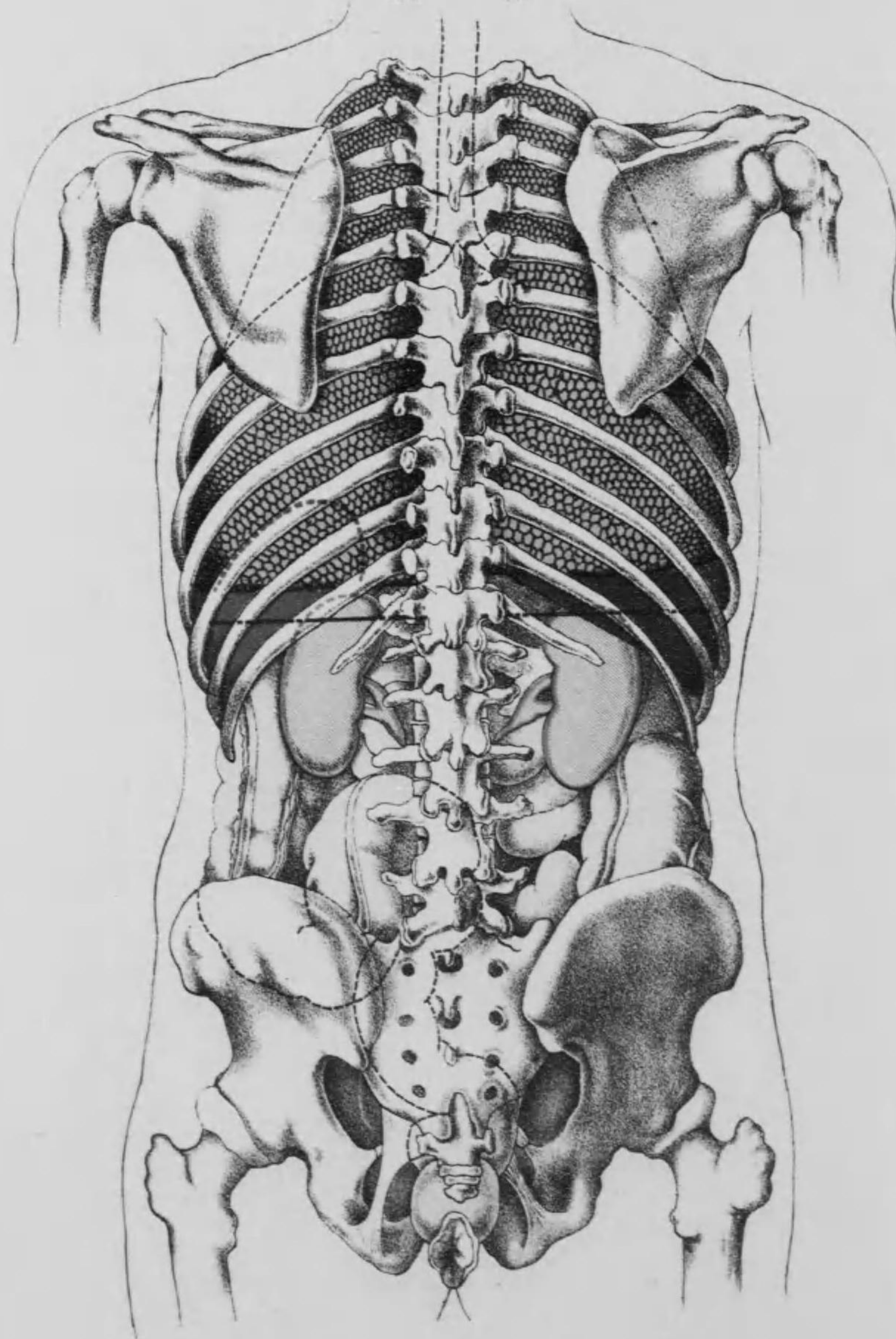
第三版自序

本書ノ世ニ出テヨリ僅カニ三星霜餘ニシテ早クモ第二版ハ讀者諸氏ノ歡迎シ盡ス所トナリ、今ヤ第三版ヲ發行スルニ至リタルハ著者ノ大ニ光榮トシ、且ツ欣喜ニ堪ヘザル所ナリ。茲ニ於テカ、著者ハ前版ノ猶ホ足ラザル所ヲ補ヒ、字句ノ妥當ナラザルモノハ之ヲ訂シ、更ニ精圖ヲ加ヘ、或ハ不鮮明ナルモノハ之ヲ取更ヘ、以テ斯學進步ノ趨勢ニ件フト同時ニ讀者諸氏ノ厚庇ニ酬ユル所アラントヲ期セリ。幸ヒニ愛讀ヲ給ヘ。

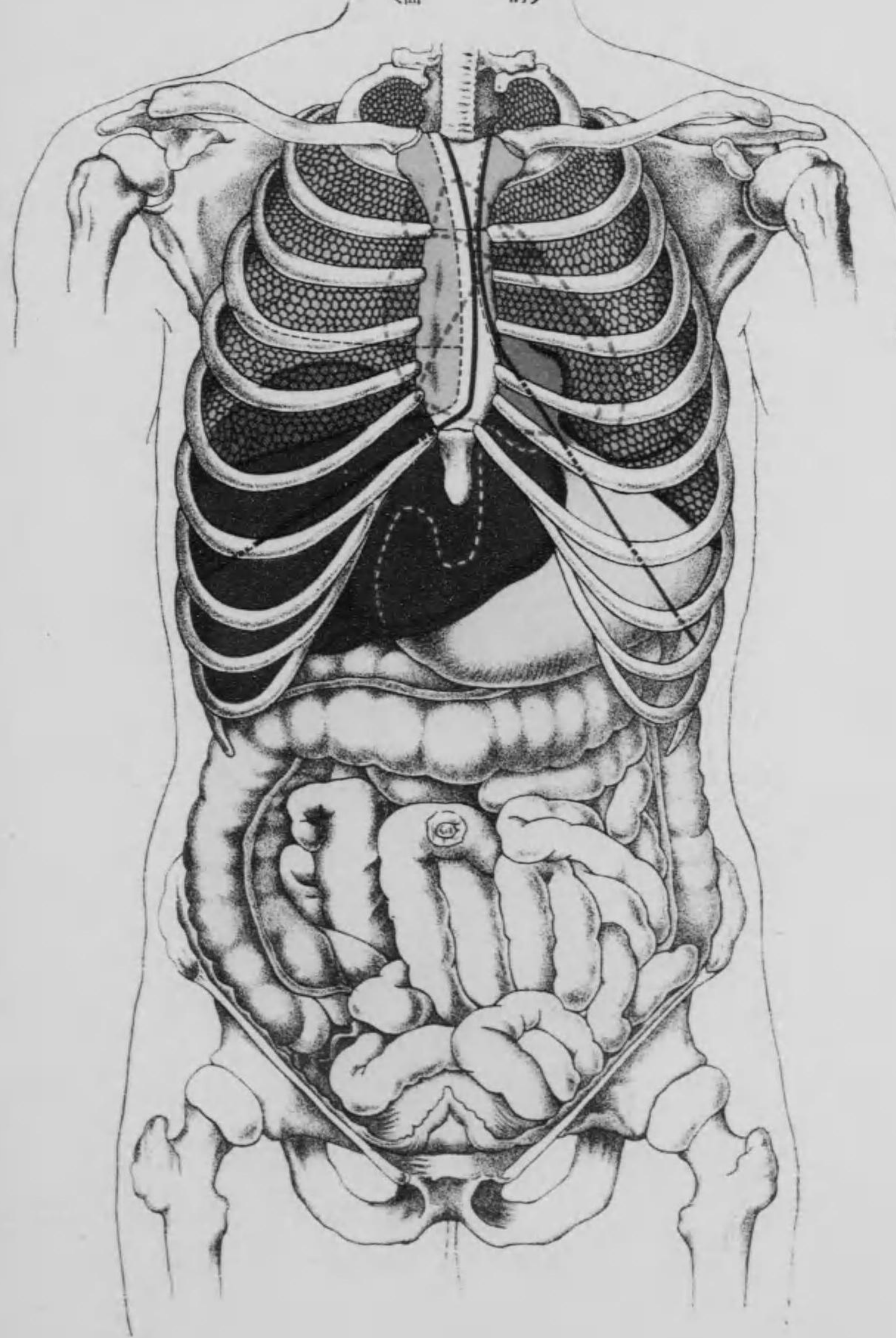
大正七年初夏

著者再識

圖剖解處局器臟腔腹
(面 背)



圖剖解處局器臟腔腹
(面 前)



日本鍼灸學教科書
中編
目次

解剖學目次

第一編 解剖學(前編の續き).....二五

第四 内臓學.....二五

第一章 内臓學總論.....二五

第二章 内臓學各論.....二九

第一節 消化器.....二九

第一 口腔.....二九

(一) 口腔前庭.....二九

○ 齒牙.....二九

(二) 固有口腔.....二九

○ 舌.....二九

(三) 口腔の粘液膜及び唾液腺.....二七

第二 咽頭.....二〇

第三 食管.....二二

第四 胃.....二二

第五 腸管.....二四

甲 小腸.....二五

乙 大腸.....二六

第六 肝臟.....二九

○ 膽囊.....二九

第七 脾臟.....二九

附 脾臟.....二九

第二節 呼吸器.....二六

第一 鼻腔.....二六

第二 喉頭.....二六

第三 氣管.....二〇

第四 肺臟.....二二

○ 胸膜.....二五

○ 胸腺.....二六

○ 甲狀腺.....二八

第三節 泌尿器.....二九

第一 腎臟.....二九

第二 輸尿管.....二九

第三 膀胱.....二四

第四 尿道.....二五

附 副腎.....二六

第四節 生殖器.....二七

目次

甲 男子生殖器

第一 睪丸……………二四七
 第二 副睪丸……………二四八
 第三 輸精管……………二五〇
 第四 精囊……………二五〇
 第五 攝護腺……………二五一
 第六 コーベル氏腺……………二五二
 第七 陰莖……………二五二
 第八 尿道……………二五四
 乙 女子生殖器……………二五四
 第一 卵巢……………二五五
 第二 輸卵管……………二五六
 第三 子宮……………二五七
 第四 陰道……………二五九
 第五 大陰唇……………二六〇
 第六 小陰唇……………二六一
 第七 陰核……………二六一
 第八 バルトリン氏腺……………二六二
 ○ 乳房……………二六三
 ○ 會陰……………二六五

第五 感覺器學

○ 腹腔……………二六六
 ○ 腹膜……………二六七
 ○ 觸器……………二七〇
 第一 觸器……………二七〇
 (一) 表皮……………二七一
 (二) 真皮……………二七一
 (三) 皮下結締組織……………二七二
 ○ 皮膚の觸覺裝置及び附屬器……………二七二
 第二 視器……………二七五
 (一) 外層……………二七六
 (二) 中層……………二七七
 (三) 內層……………二七八
 (四) 硝子體……………二七九
 (五) 水晶體……………二七九
 (六) 水晶体……………二七九
 ○ 眼の附屬器……………二八〇
 第三 聽器……………二八一
 (一) 外耳……………二八一
 (二) 中耳……………二八三
 (三) 內耳……………二八四
 ○ 聽器の聽覺裝置……………二八五
 第四 味器……………二八七

第六 脈管學

第五 嗅器……………二八八
 第一章 脈管學總論……………二九〇
 第二章 血管系統……………二九〇
 ○ 動脈及び靜脈……………二九二
 第一節 心臟……………二九四
 第二節 動脈……………二九六
 甲 肺動脈……………二九八
 乙 大動脈……………二九八
 第一 上行大動脈幹……………三〇〇
 第二 大動脈弓……………三〇〇
 1 總頸動脈……………三〇一
 (一) 外頸動脈……………三〇一
 (二) 上甲狀腺動脈……………三〇三
 (三) 舌動脈……………三〇三
 (四) 外頸動脈……………三〇三
 (五) 胸鎖乳嚢筋動脈……………三〇五
 (六) 後頭動脈……………三〇五
 (七) 耳後動脈……………三〇五
 (八) 上行咽頭動脈……………三〇五

第三 下行大動脈幹

(八) 淺頸動脈……………三〇六
 (九) 內頸動脈……………三〇六
 (一〇) 內頸動脈……………三〇九
 眼動脈……………三〇九
 前大腦動脈……………三一
 中大腦動脈……………三一
 鎖骨下動脈……………三一
 (一) 椎骨動脈……………三一
 (二) 甲狀腺動脈……………三一
 (三) 橫頸動脈……………三一
 (四) 內乳動脈……………三一
 (五) 上肋間動脈……………三一
 (一) 腋窩動脈……………三一
 (二) 上臂動脈……………三一
 (三) 橈骨動脈……………三一
 (四) 尺骨動脈……………三一
 1 下行大動脈幹……………三一
 胸部大動脈幹……………三一
 腹部大動脈幹……………三一
 體壁枝……………三一
 內臟枝……………三一
 (一) 腎動脈……………三一

目次

(一) 副腎動脈……………三四

(二) 内結系動脈……………三五

(三) 内臟動脈軸……………三五

(四) 上腸間膜動脈……………三七

(五) 下腸間膜動脈……………三八

(六) 總腸骨動脈……………三九

八 内腸骨動脈……………三九

(一) 外腸骨動脈……………三九

(二) 股動脈……………四〇

(三) 膝關動脈……………四〇

(四) 前脛骨動脈……………四一

(五) 後脛骨動脈……………四一

(六) 肘關節及び膝關節動脈網……………四一

第三節 靜脈……………四一

甲 肺靜脈……………四二

乙 身體循環靜脈……………四二

第一 冠狀靜脈竇……………四三

第二 上大靜脈……………四四

イ 無名靜脈……………四四

ロ 内頸靜脈……………四五

○ 頭蓋腔内に於ける靜脈……………四六

ハ 外頸靜脈……………四五

ニ 鎖骨下靜脈……………五〇

目次

(一) 頭靜脈……………三五

(二) 貴要靜脈……………三五

(三) 中靜脈……………三五

ホ 奇靜脈及び半奇靜脈……………三五

○ 脊柱に於ける靜脈……………三五

第三 下大靜脈……………三五

イ 門靜脈……………三五

ロ 總腸骨靜脈……………三五

(一) 内腸骨靜脈……………三五

(二) 外腸骨靜脈……………三五

1 大蓋微靜脈……………三五

2 小蓋微靜脈……………三五

第三章 淋巴管系統……………三六

(一) 淋巴管の分佈狀態……………三六

(二) 淋巴腺……………三六

第七章 神經學……………三六

第一章 神經學總論……………三六

第二章 神經學各論……………三六

第一節 動物性神經系統……………三六

第一 中樞部……………三六

甲 腦髓……………三六

目次

(一) 大腦……………三六

(二) 前腦……………三六

(三) 中腦……………三七

(四) 後腦……………三七

乙 脊髓……………三七

丙 腦・脊髓の被膜……………三五

第二 末梢部……………三七

甲 腦神經……………三七

第一對 嗅神經……………三七

第二對 視神經……………三七

第三對 動眼神經……………三八

第四對 滑車神經……………三八

第五對 三叉神經……………三八

(一) 第一枝即ち眼神經……………三八

(二) 第二枝即ち上頸神經……………三八

(三) 第三枝即ち下頸神經……………三八

第六對 外旋神經……………三八

第七對 顏面神經……………三八

第八對 聽神經……………三九

第九對 舌咽神經……………三九

第十對 迷走神經……………三九

目次

(一) 肺臟叢……………三九

(二) 食管叢……………三九

(三) 胃叢……………三九

第十一對 副神經……………三九

第十二對 舌下神經……………三九

乙 脊髓神經……………三九

第一 頸椎神經……………三九

イ 上頸叢……………三九

(一) 小後頭神經……………三九

(二) 大耳神經……………三九

(三) 下頭皮下神經……………三九

(四) 鎖骨上神經……………三九

(五) 下行項神經……………三九

(六) 橫膈膜神經……………三九

ロ 下頸叢……………三九

胸神經……………三九

(一) 前胸神經……………三九

(二) 後胸神經……………三九

(三) 長胸神經……………三九

肩胛神經……………三九

(一) 肩胛上神經……………三九

(二) 肩胛下神經……………三九

(三) 腋窩神經……………三九

(四) 鎖骨下神經……………三九

三神經幹の枝別

- (一) 内膊皮下神経.....四〇六
- (二) 中膊皮下神経.....四〇六
- (三) 筋皮神経.....四〇七

上肢神経の主幹

- (一) 正中神経.....四〇八
- (二) 尺骨神経.....四〇九
- (三) 橈骨神経.....四一〇

第二 背椎神経.....四一一

第三 腰椎神経.....四一三

腰神経叢

- (一) 腸骨下腹神経.....四一三
- (二) 腸骨鼠蹊神経.....四一四
- (三) 陰部股神経.....四一四
- (四) 外股皮下神経.....四一五
- (五) 股神経.....四一五
- (六) 閉鎖神経.....四一七

第四 薦骨神経.....四一七

薦骨神経叢

- (一) 上臀神経.....四一八
- (二) 下臀神経.....四一八
- (三) 總陰部神経.....四一八
- (四) 後股皮下神経.....四一九

(五) 坐骨神経.....四一九

- 1 脛骨神経.....四二〇
- 2 腓骨神経.....四二一

第五 尾閥骨神経.....四二二

第二節 交感神経系統

第一 中樞部.....四二三

- (一) 上頸神経節.....四四四
- (二) 中頸神経節.....四四四
- (三) 下頸神経節.....四四四

第二 末梢部.....四四四

- (一) 頭部.....四四五
- (二) 頸部.....四四六
- (三) 胸部.....四四六
- (四) 腹部.....四四七
- (五) 骨盤部.....四四七

解剖學下編目次(終)

生理學目次

第二編 生理學(前編の續き).....一三五

第八章 動物温生理.....一三五

第一 温源.....一三五

第二 局處の温度.....一三六

- (一) 皮膚及び體腔の温度.....一三六
- (二) 血液の温度.....一三九
- (三) 組織の温度.....一三九

第三 中等體温の變動.....一四〇

- (一) 晝夜の變動.....一四〇
- (二) 新陳代謝に關する體温の變動.....一四〇
- (三) 年齢に關する體温の變動.....一四一

第四 體温の調節.....一四二

- (一) 温發生を主宰する調節機能.....一四二
- (二) 温放散を主宰する調節機能.....一四三

第五 身體中温の鬱積.....一四四

第六 皮膚の外被たる効用.....一四五

第七 皮膚の分泌機能.....一四六

第九章 運動生理.....一四七

甲 運動生理總論.....一四七

乙 運動生理各論

第一 「プロトプラズマ」運動及び氈毛運動.....一四九

第二 筋の構造概論.....一四九

第三 筋の化學的成分.....一五〇

第四 筋中の物質交換.....一五一

第五 筋肉死後の變化.....一五一

第六 筋の興奮性及び興奮并に刺戟.....一五二

第七 働作時に於ける筋の現象.....一五四

第一 骨及び關節の器械的運動.....一五九

第二 筋の槓杆作用.....一五九

第三 身體の複雜的位置.....一六〇

- (一) 堅立.....一六一
- (二) 安坐.....一六一
- (三) 歩行.....一六二
- (四) 奔走.....一六三
- (五) 跳躍.....一六三

第四 聲音.....一六四

- (一) 聲音の高低に關する諸般の状態.....一六四
- (二) 頭聲及び胸聲の區別.....一六六

第五 言語.....一六七

第十章 神經生理

甲 神經生理總論

- (一) 母音……………一七〇
- (二) 子音……………一六八
- 第一 神經原質……………一七〇
- 第二 神經の新陳代謝……………一七二
- 第三 神經の興奮性及び刺激……………一七三
- (一) 器械的刺激……………一七三
- (二) 化學的刺激……………一七四
- (三) 溫熱的刺激……………一七四
- (四) 電氣的刺激……………一七五
- (五) 生理的刺激……………一七五
- 第四 神經興奮の傳搬……………一七六
- 第五 神經興奮の傳搬速度……………一七七
- 第六 神經興奮性の衰弱及び神經死……………一七八
- 乙 神經生理各論……………一八〇
- 第一 神經纖維の傳導方向……………一八〇
- (一) 遠心性神經……………一八〇
- (二) 求心性神經……………一八〇
- (三) 中樞間神經……………一八一

丙 神經中樞生理

イ 脊髓生理

- 第一 脊髓の反射機……………一八二
- (一) 單一即ち局部反射運動……………一八二
- (二) 蔓延性不齊反射運動即ち反射振盪……………一八三
- (三) 蔓延性整齊反射運動……………一八三
- 第二 脊髓に於ける中樞……………一八六
- (一) 瞳孔散大中樞……………一八六
- (二) 腹糞中樞……………一八七
- (三) 利尿中樞……………一八七
- (四) 勃壯中樞……………一八七
- (五) 射精中樞……………一八八
- (六) 分娩中樞……………一八八
- 第三 脊髓の傳搬導……………一八八
- (一) 知覺徑路……………一八九
- (二) 運動徑路……………一九〇
- (三) 反射徑路……………一九一
- 第一 延髓……………一九二
- (一) 眼瞼閉鎖中樞……………一九三
- (二) 嘔吐中樞……………一九三
- (三) 咳嗽中樞……………一九四
- (四) 吸痰及び阻礙運動の中樞……………一九四

ロ 腦生理

- (五) 涙液分泌中樞……………一九四
- (六) 唾液分泌中樞……………一九五
- (七) 嚥下中樞……………一九五
- (八) 嘔吐中樞……………一九五
- 延髓に於ける自働的中樞……………一九六
- (一) 呼吸中樞……………一九六
- (二) 血行器中樞……………一九六
- (三) 發汗中樞……………一九六
- (四) 糖尿中樞……………一九七
- (五) 痙攣中樞……………一九七
- 第二 大腦……………一九八
- (一) 運動中樞……………一九九
- (二) 知覺中樞……………一九九
- 第三 小腦……………二〇〇
- 睡眠附夢……………二〇一
- 丁 末梢神經生理……………二〇三
- イ 腦神經……………二〇三
- 第一對 嗅神經……………二〇四
- 第二對 視神經……………二〇四
- 第三對 動眼神經……………二〇五
- 第四對 滑車神經……………二〇六
- 第五對 三叉神經……………二〇六
- (一) 運動神經纖維……………二〇七
- (二) 知覺神經纖維……………二〇七
- (三) 味覺神經纖維……………二〇七
- (四) 分泌神經纖維……………二〇七
- (五) 血管運動神經纖維……………二〇八
- 第六對 外旋神經……………二〇八
- 第七對 顏面神經……………二〇九
- 第八對 聽神經……………二〇九
- 第九對 舌咽神經……………二一〇
- (一) 知覺神經纖維……………二一〇
- (二) 運動神經纖維……………二一〇
- (三) 味覺神經纖維……………二一一
- (四) 分泌神經纖維……………二一一
- 第十對 迷走神經……………二一一
- (一) 運動神經纖維……………二一二
- (二) 知覺神經纖維……………二一二
- (三) 心臟制止神經纖維……………二一二
- (四) 分泌神經纖維……………二一二
- (五) 血管運動神經纖維……………二一二
- 第十一對 副神經……………二一三
- 第十二對 舌下神經……………二一四
- ロ 脊髄神經……………二一五
- (一) 運動纖維の分佈區域……………二一五

八 知覺纖維の分佈區域……………二二六

八 交感神經……………二二七

第十一章 感覺器生理……………二二〇

概論……………二二〇

甲 視神……………二二二

(一) 虹彩……………二二三

(二) 倒像せる物體を直視する理由……………二三四

(三) 眼の調節機能……………二三五

(四) 網膜興奮の保續……………二三六

(五) 眼球の保護器及び運動……………二三七

(六) 両眼視……………二三八

(七) 大小及び遠近の判定……………二三九

乙 聽神……………二四〇

(一) 耳翼及び外聽道……………二四〇

(二) 鼓膜の官能及び聽骨……………二四二

(三) ヨウスタク氏管……………二四三

(四) 内耳の音響傳導……………二四三

(五) 音響の高底及び距離……………二四四

(六) 三半規管の機能……………二四六

丙 嗅神……………二四六

丁 味神……………二四八

戊 知覺神……………二四〇

(一) 觸神……………二四〇

(二) 臟器知覺……………二四三

第十二章 生殖及び發育生理……………二四二

(一) 卵細胞及び月經……………二四六

(二) 精液及び精蟲……………二四六

(三) 射精及び陰莖勃起……………二四八

(四) 受精作用……………二四九

(五) 胚葉の發育狀態……………二五一

(六) 胎兒の血行……………二五二

生理學下編目次(終)

鍼灸學目次

第三編 鍼灸學(前編の續き)……………五三

第十四 鍼治の作用……………五三

健體作用……………五五

(一) 知覺神經枝……………五五

(二) 運動神經枝……………五七

(三) 交感神經枝……………五七

病體作用……………五七

第十五 鍼術の禁忌症及び禁忌點……………六〇

(一) 禁忌症……………六〇

(二) 禁忌點……………六〇

第十六 鍼術の適應症及び不適應症……………六三

(一) 適應症……………六三

(二) 不適應症……………六三

第十七 體中折鍼に就て……………六三

(一) 著者自體内折鍼例……………六五

(二) 大久保氏の動物試驗例……………六五

(三) 三浦博士の動物試驗例……………六九

第十八 刺鍼點……………七〇

○ 經絡俞穴に就て……………七〇

(一) 頸部の刺點……………七六

(二) 腰部の刺點……………七六

(三) 上肢の刺點……………七九

(四) 下肢の刺點……………八〇

第十九 鍼術業務上の注意事項……………八二

第一章 灸治……………八五

第一 灸の種類及び方法……………八五

第二 艾葉……………八九

第三 灸の大小及び壯數……………九〇

第四 灸治の作用……………九二

(一) 誘導法……………九二

(二) 直接刺戟……………九三

(三) 反射作用……………九四

樫田・原田兩醫學士の試驗成績……………九五

(一) 灸の發する溫度……………九五

(二) 熱の及ぼす深さ……………九六

(三) 點火と白血球の増加……………九六

(四) 血管に及ぼす作用……………九七

(五) 點灸と血壓……………九七

(六) 點灸と呼吸……………九七

(七) 灸點と腸の蠕動……………九七

第五 施灸部の組織的變化……………九六

第六 灸治の効用……………九九

第七 灸點の取穴法……………一〇〇

第八 灸治の禁忌症及び禁忌點……………一〇一

 (一) 禁忌症……………一〇二

 (二) 禁忌點……………一〇三

第九 灸治の適應症及び不適應症……………一〇四

 (一) 適應症……………一〇四

 (二) 不適應症……………一〇五

附 録

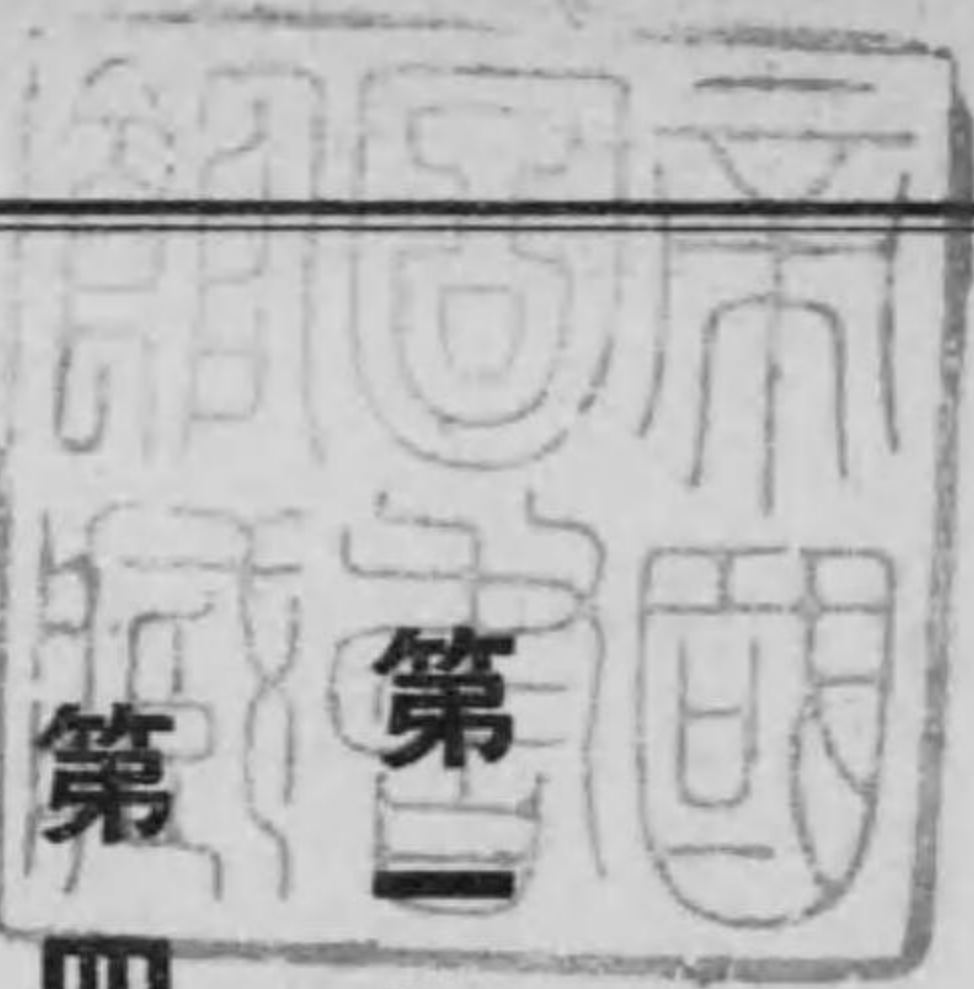
鍼灸術の免疫學的效果……………一〇五

鍼灸學下編目次(終)

本日 鍼灸學教科書 中編

(增訂第三版)

大阪府技師防疫官衛生課長 上村行彰先生校閱
 大阪府鍼灸術試驗委員 正六位勳五等
 大阪府奈良縣和歌山縣各鍼灸術試驗委員
 日本鍼灸會々々長關西鍼灸學院々々長 山本新梧編著



第一編 解剖學 (前編の續き)

第四 內臟學

第一章 內臟學總論

內臟學とは數多の所謂內臟に就て一々論究するものにして、之を
 各器固有の機能に由り消化器呼吸器泌尿器及び生殖器の四系統

に區別す。而して之等の内臓は一部は充實し、一部は内腔を有す。就中内腔を有するもの、多くは四層の壁より成る。

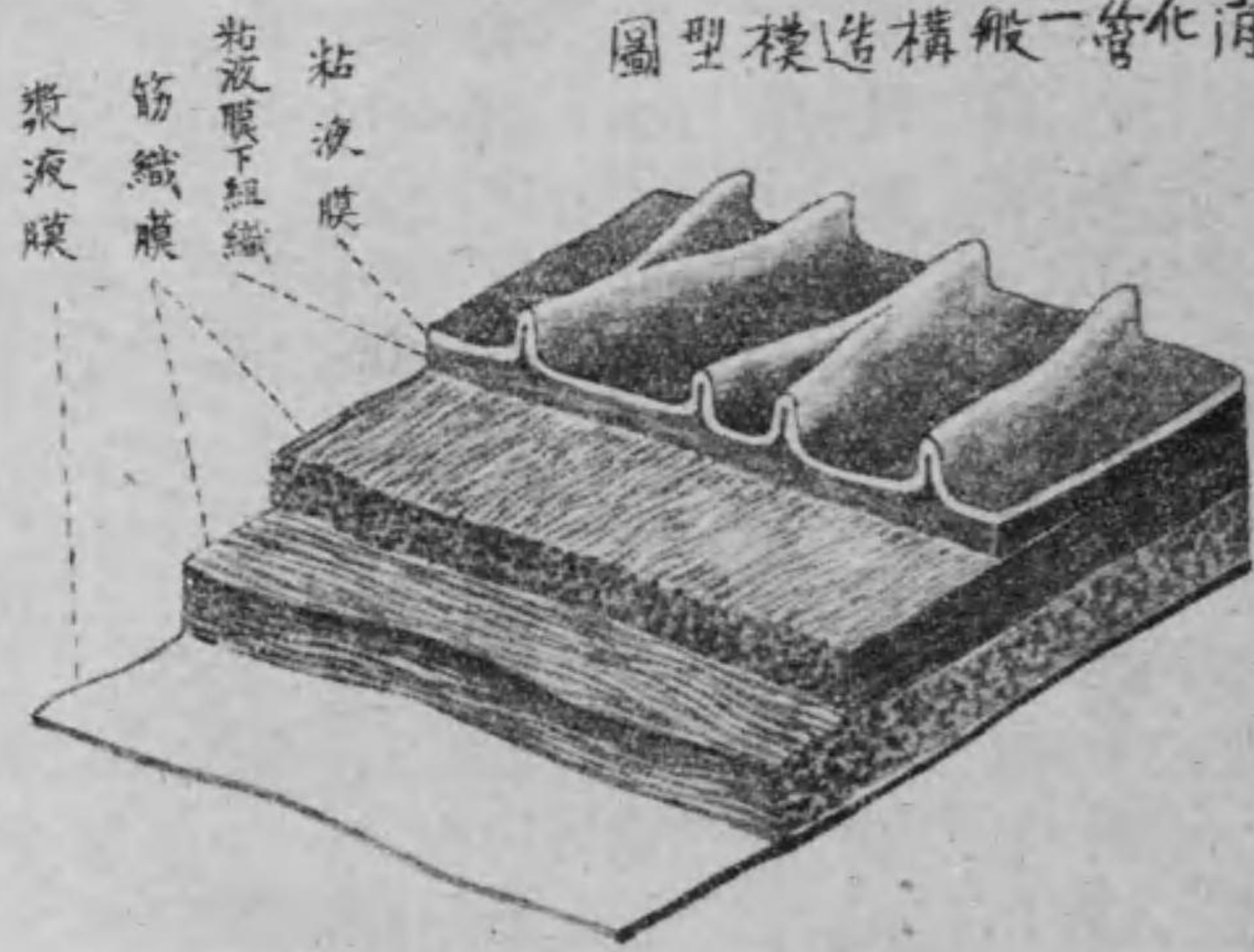
(一) 第一層即ち粘液膜は最も内部に位して内腔に向へる面を被ひ、更に左の二層に區別せらる。

(一) 粘液膜固有板は結締組織より成り其内腔に向へる面は上皮に由て被はる。此上皮は粘液膜を造る各層中最も重要な部分にして器官の種類に従ひ其細胞の形状及び配列を變化し、以て各處の粘液膜に特有の性質を與ふ。又此上皮は處々に陥凹を呈して腺を造る。是れ各部の粘液膜が大小種々の腺を具有する所以なり。而して上皮の表面は一般に上皮細胞及び粘液腺より分泌せらるゝ粘液に依りて常に濕潤すべし。

(二) 粘液膜筋板は滑平筋より成り粘液膜固有板と粘液膜下組

圖八十七第

消化管一般構造模型圖



織との中間に位す。

(三) 第二層即ち粘液膜下組織は結締組織より成り、粘液膜の外層に位し、其質鬆粗なるを以

て粘液膜をして容易に滑動せしめ、且つ表面に皺襞即ち粘液膜皺襞を造る。

(四) 第三層即ち筋織膜は通常滑平筋より成れども稀には横紋筋より成り、一層乃至三層を有すべし。

(五) 第四層は鬆粗なる結締組

織より成り遊離して胸腔内又は腹腔内に露出する者は漿液膜に由て被包せらる而して此漿液膜は胸膜又は腹膜の連續にして其内面は結締組織より成る處の漿液膜下組織の媒介に由りて筋織膜を結合し外面は遊離して單層の扁平上皮を附し常に漿液に因りて濕潤す但し隣接の臓器に附着する子宮と膀胱或は子宮と直腸若しくは膀胱と直腸又は腎臓の後面の如く他臓器と接着する時は之を外膜と云ふ。

亦た充實せる臓器は實質性器官及び腺體の二種に區別す。實質性器官は實質又は髓質即ち實質の細胞より成る部分と支質又は皮質即ち結締組織の細胞より成れる部分との二部より構成せられ一般に實質は支質よりも重要な部分なり。腺體には排泄管を有するものご有せざるものごの二種ありて、

前者を又其形狀に依り胞狀腺及び管狀腺の二とし後者を脈管腺(又は血管腺)とす而して之等の腺體は結締組織膜に依りて被包せらる之を纖維膜と稱し又場處に依りては白膜とも稱す例へば脾臟・睪丸等の如し。

第二章 內臟學各論

第一節 消化器

消化器とは、人身の生命保續上缺くべからざる榮養物質を攝取して之を體內に供給し、且つ排泄せしむる所謂新陳代謝を司ぐる處のものにして、即ち口腔より咽頭・食管・胃及び腸に至る長き膜管と唾液腺・膵臓・肝臓・脾臓等の腺體を云ふ。但し脾臓は一の脈管腺にして敢て消化器に屬するものに非ざれども便宜上爰に述ぶるものなり。

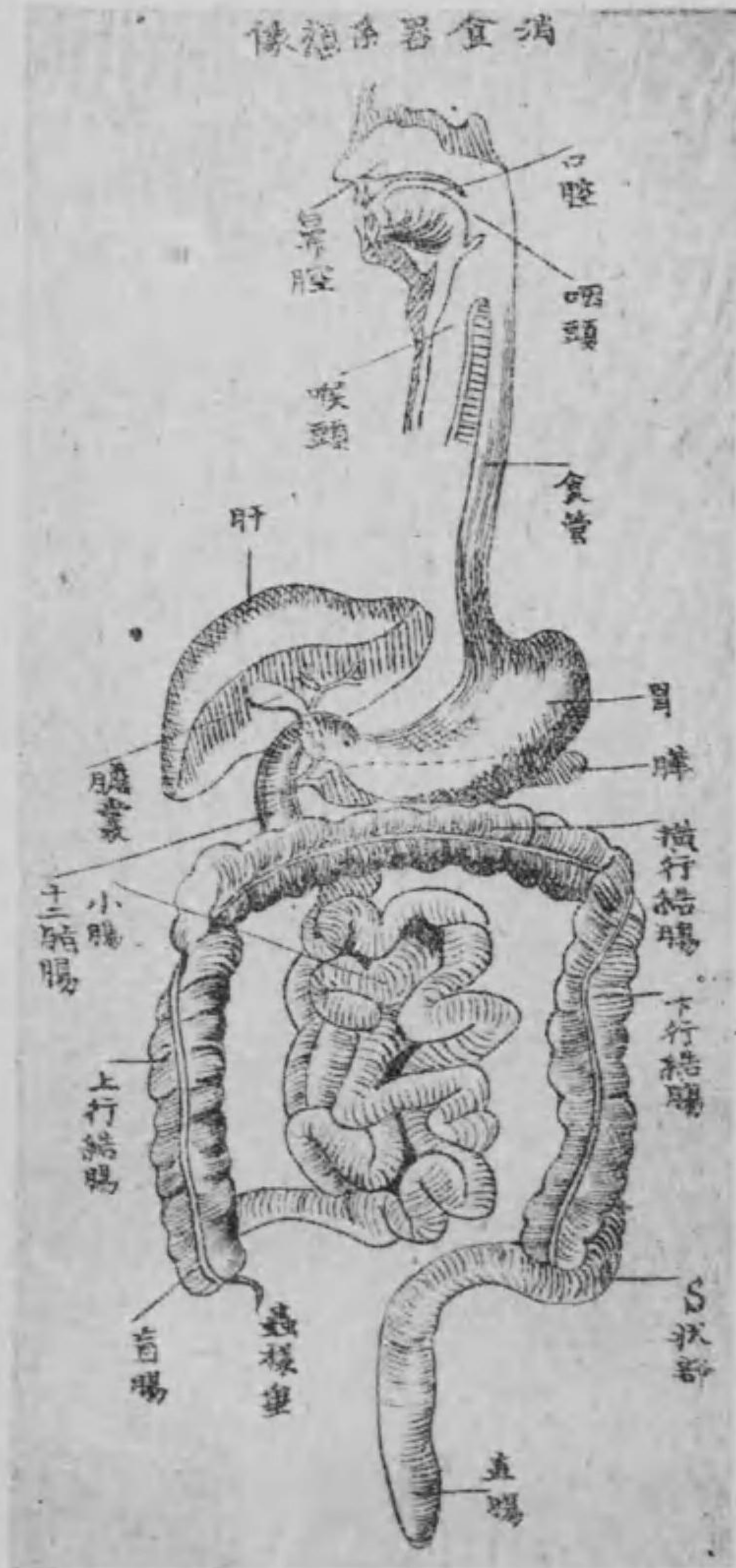
第一 口腔

口腔は前は口裂に由て體外に開き、後は咽頭に通ぜる不齊の腔洞

にして顔面の下部に在り。齒弓に由りて前後の二部に分れ、其前部を口腔前庭と云ひ、後部を固有口腔と云ふ。

(一) 口腔前庭

第九十七圖
消化器系統像

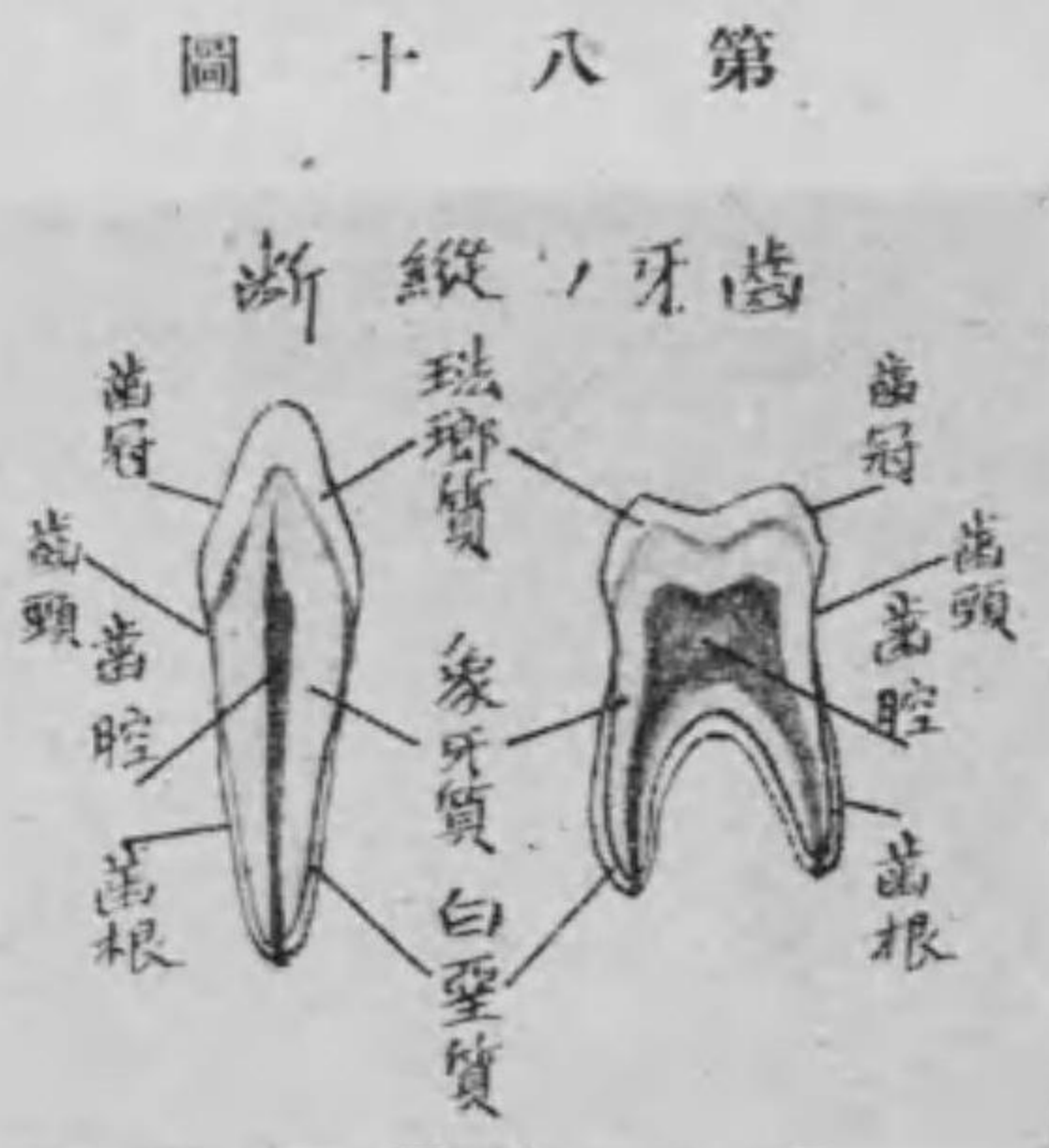

口腔前庭は馬蹄鐵形を呈し其前壁は上下の兩唇及び頰部にして後壁は齒牙及び齒槽突起なり而して上下兩唇の間を口裂と稱し其兩端の相會する處を口角又は唇交連と云ひ上唇には中央に縱溝あり之を人中と名け其兩側にして鼻翼の外側より口角に至る溝を鼻唇溝と名く又下唇にも淺くして頤部と境界する横溝あり之を頤唇溝と稱す。

口唇及び頰部の構造は皮膚粘液膜及び筋織膜の三層より成り外皮は直ちに粘液膜に移行し紅色を呈す之を唇紅と稱し血管及び神經に富む故に感覺鋭敏なり又其筋織膜は口輪匠筋より成る其他頰部には耳下腺の排泄管存在し粘液膜に開口す。

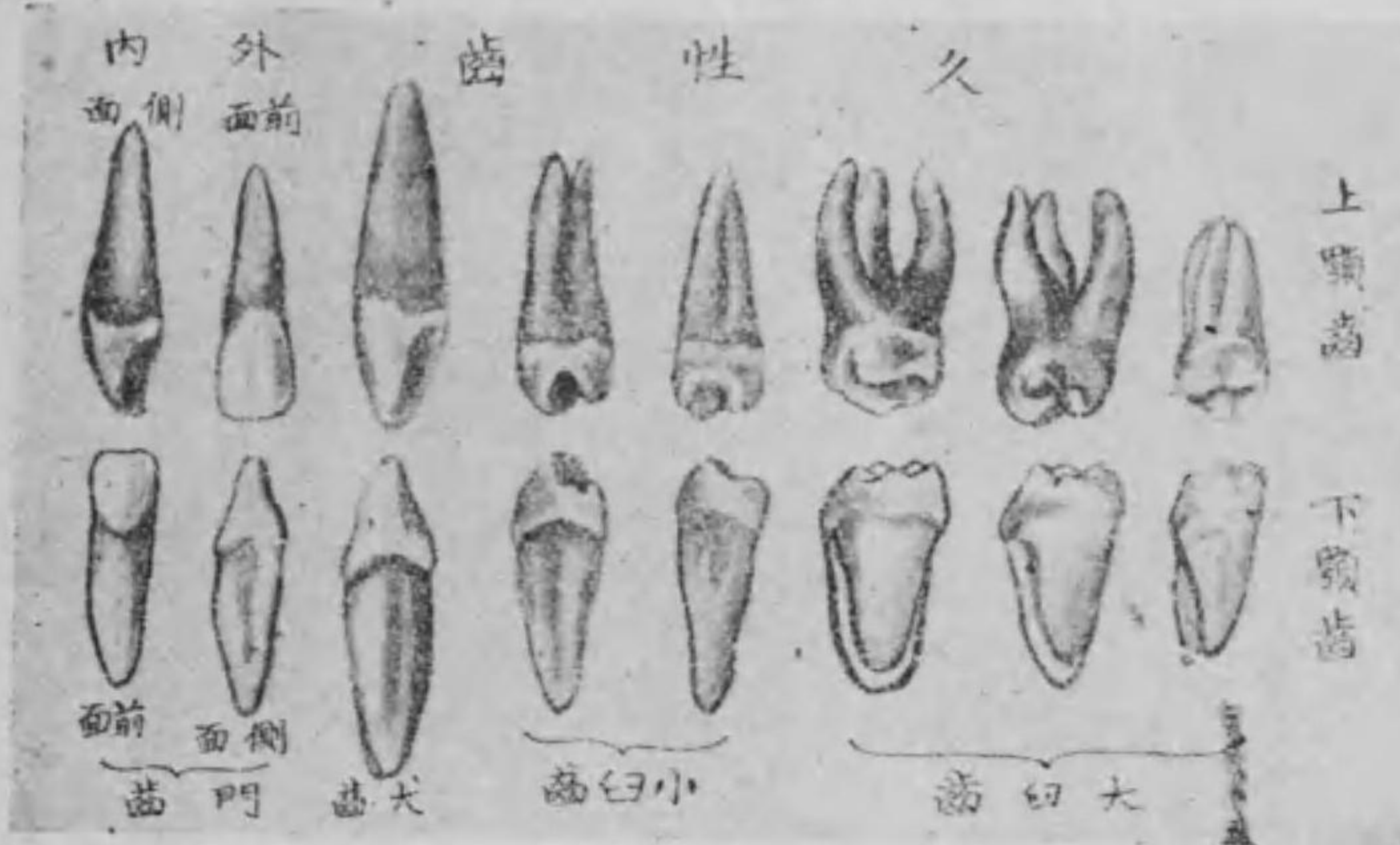○ 齒 牙

齒牙は其質堅硬にして一部は顎骨の齒槽内に潜入し一部は口腔に顯はれ其齒列は弓狀をなす之を上齒弓及び下齒弓と稱し食物を咀嚼し或は發音の作用を補佐するの要具にして三部より形成せらる即ち口腔中に現はるゝ部を齒冠と稱し齒齦より圍まるゝ狭さ部を齒頸と名け其齒槽内に深く潛入したる部を齒根と云ふ。



而して齒牙には乳齒及び久性齒の別あり即ち乳齒は上下各十枚より成り門齒上下各四枚犬齒上下各二枚小白齒上下各四枚にして生後七箇月乃至二十四箇月の後完成し六歳より十四歳の間に於て自然に脱落し第二の新齒を發生す之を久性齒又は永久齒と名け上下各十六

圖一十八第



枚を有す。

門齒(又切齒) 上下各四枚

犬齒(又角齒) 上下各二枚

小白齒(又頰齒) 上下各四枚

大白齒 上下各六枚

但し臼齒は大小ともに前方より順次第一第二等と稱し又右の内第三大白齒は發生甚だ遅く十八乃至三十歳の間に於て發するを以て智齒又は遲齒の名あり。

齒牙の構造 は象牙質・白堊質及び珐瑯質の三部より成る。

(一)象牙質 は齒牙の大部分を構成せ

るものにして齒冠の部に於ては珐瑯質に由りて被はる、齒根の部に於ては白堊質に由りて被はる。而して此象牙質は一種の骨の變形物にして白色不透明を呈し其質骨よりも堅く内に齒腔と名くる腔ありて其形狀は畧ぼ齒牙の形に類似し、齒根に向つて管を成す之を齒根管と稱し、末端は小孔となり開口して齒髓を收容す。而して此齒髓は甚だ血管・神經に富む。

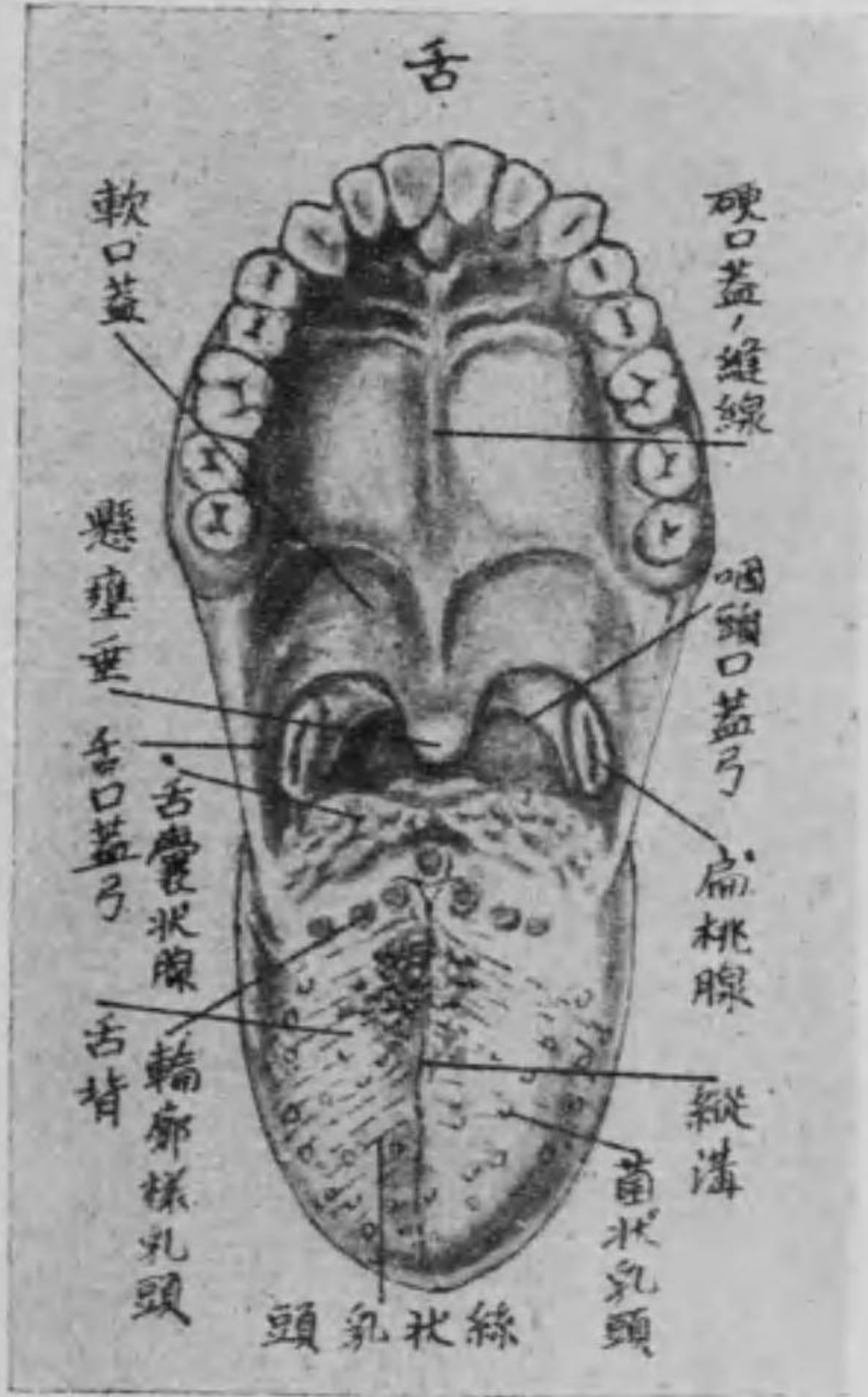(二)白堊質 は化骨したる結締組織にして僅かに齒根を被ふ處の薄き部分なり。而して其表面は神經に富繞せる結締組織膜に由りて被包せらる之を齒根膜又は齒槽骨膜と稱す。

(三)珐瑯質 は化石性の上皮より成り、身體中最も強固なるものにして齒冠を覆ひ、帶青白色の光澤を發す。

(二) 固有口腔

固有口腔の側壁は齒齦を有する齒槽突起及び上下の齒弓より成り、上壁は口腔の天盖にして口蓋を以て覆ひ、下壁は舌并に顎舌骨筋及び頤舌骨筋より成り、後壁は一大口を有し咽頭に通ず。而して

圖二十八第



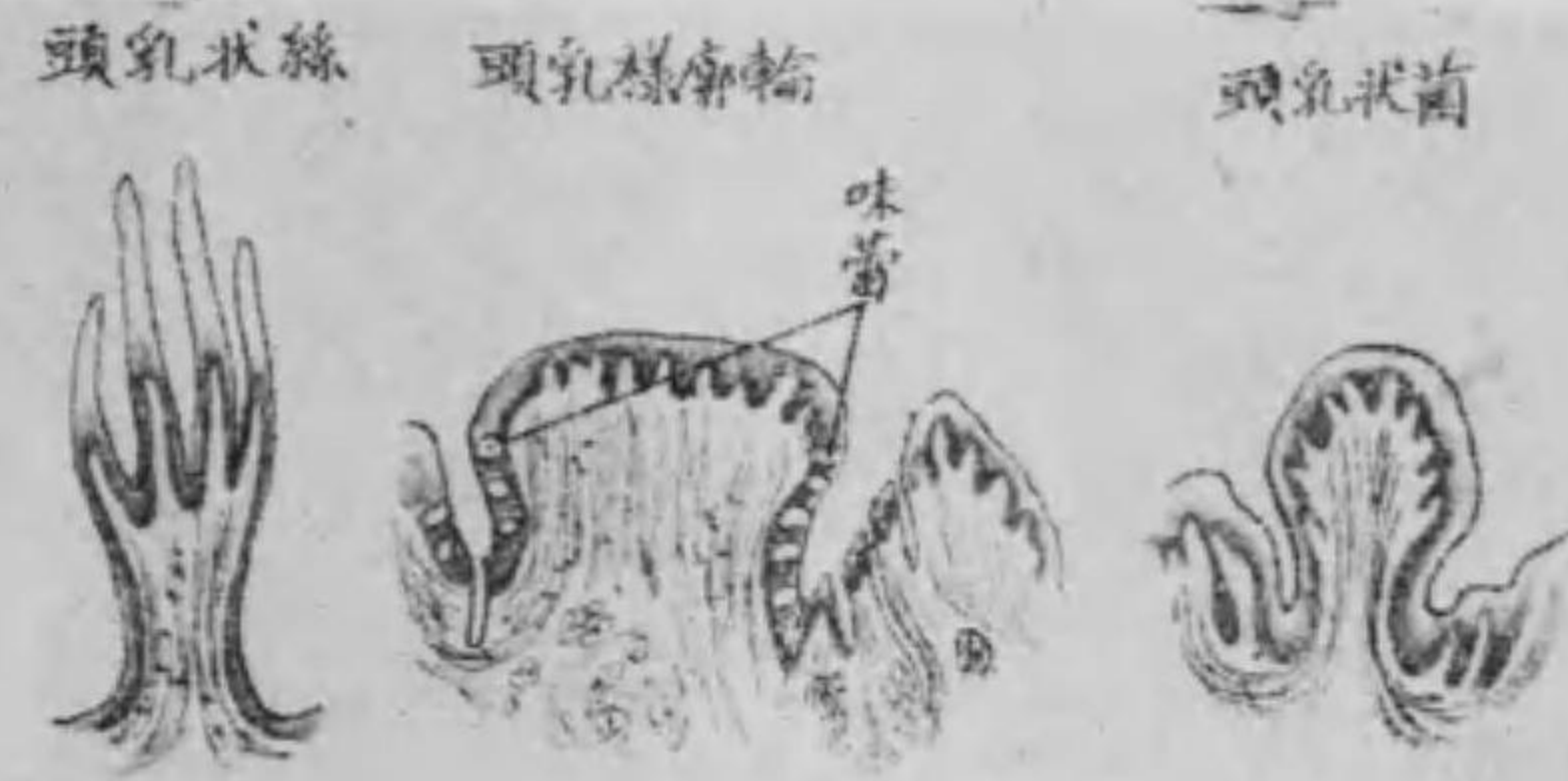口蓋は硬口蓋及び軟口蓋の二部より成り、甲は骨質にして粘液膜を被り、乙は硬口蓋の後部にありて遊離せり、即ち此粘液膜の終端延長したるものにして、其遊離縁を口蓋帆と云ひ、

嚥下の際は舉りて後鼻腔を閉鎖するの用を爲し、其中央は圓形の突起となりて後下方に向ふ之を懸壺垂と云ふ。又口蓋帆の兩側は前後二個の皺襞となり、一は舌根の外側に、一は咽頭に至る。前者を舌口蓋弓、後者を咽頭口蓋弓と稱し、此弓間には左右各一個の半球形の軟肉あり、之を扁桃腺と云ふ。

○ 舌

舌は固有口腔の下底に位する楕圓形の肉質にして、舌諸筋(即ち上及び下縦舌筋、横舌筋、鉛直舌筋、莖狀舌筋、舌骨舌筋、頤舌筋)に由りて自由に運動し、言語及び咀嚼の働きを調ふるの用をなす。其後部の厚き處を舌根と稱し、多くの舌囊狀腺及び粘液腺を具へ、前端は知覺鋭敏にして、舌尖と名け、下面は中央に粘液膜の縦皺襞を顯はす。

第三十八圖



間に在りて殊に舌尖に多し而して其遊離端の扁平なるものを特に「レンス」状乳頭と云ふ。

之を舌繫帶と云ひ其兩側の小隆起を舌阜と名け爰に顎下腺及び舌下腺の排泄管開口す。而して舌の上面は舌背と稱へ數多の乳頭を顯はす此乳頭を分ちて四種とす。

(一) 絲狀乳頭 は白色にして糸状を呈し其數最も多く舌背一般に存在し其遊離端は五乃至二十枝に分裂して所謂第二乳頭を爲し舌をして天鵞絨狀の外觀を呈せしむ。

(二) 菌狀乳頭又は蕈狀乳頭 は蕈状を呈し内部の血管を透徹して赤色を帯び絲狀乳頭の

(三) 輪廓様乳頭又は有濠乳頭 は七個乃至十四個にしてV字形に排列し舌根に在り其形は一見菌狀乳頭に類似して其周圍に溝を繞らし溝中更に味蕾と名くる味覺器官を藏す。

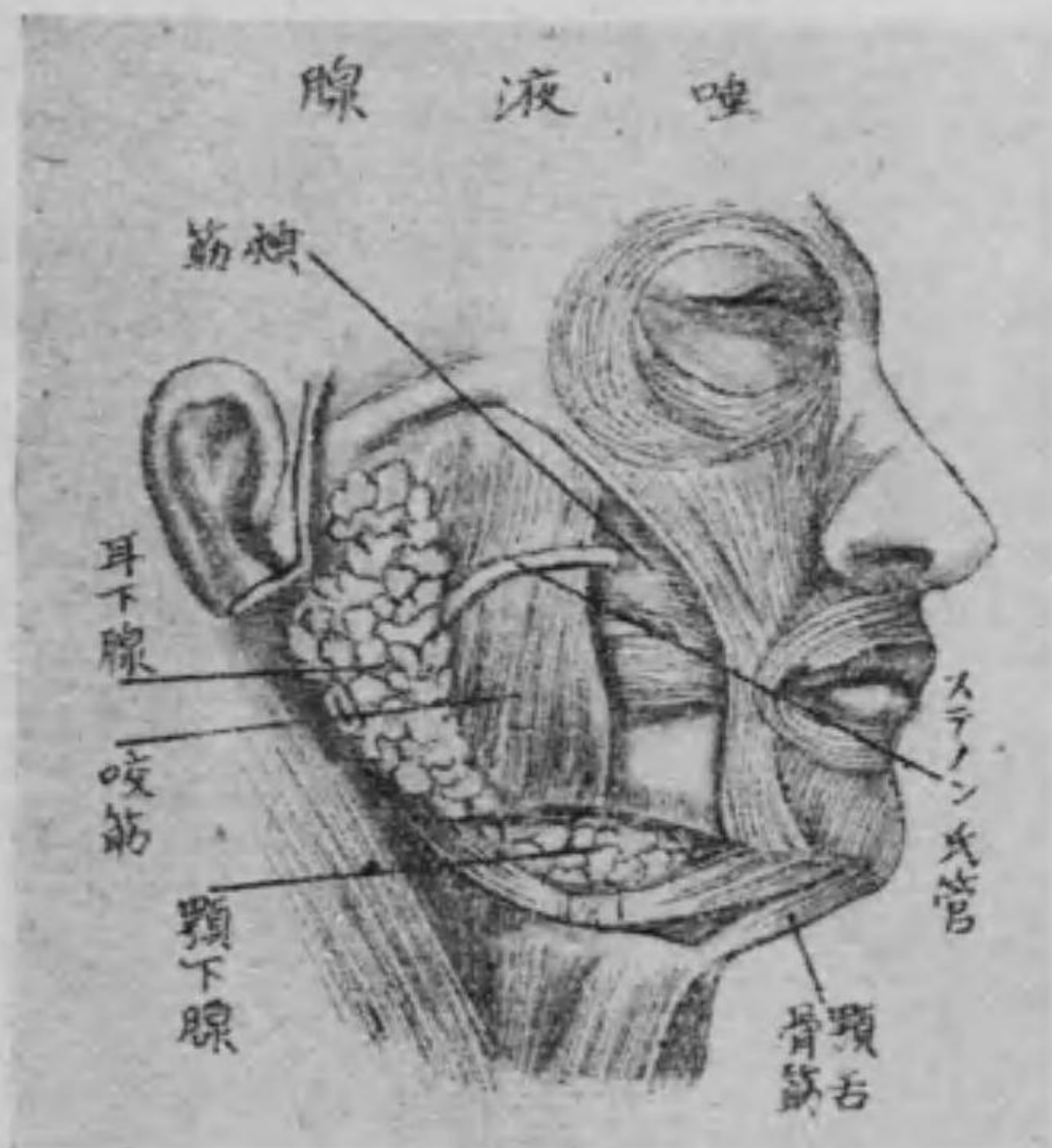(四) 葉狀乳頭 は舌縁の後部に並列せる扁平の粘液膜皺襞にして其中にも少數の味蕾を有せり。

○ 口腔の粘液膜及び唾液腺

口腔の粘液膜は赤色濕潤の膜にして上皮層及び粘液膜下組織より成り殊に血管に富む此粘液膜は口唇より始まり咽頭口蓋弓の部分より咽頭粘液膜に移行す又齒槽突起に於ては所謂齒齦を形成し其齒齦の粘液膜は甚だ厚くして固き粘液膜下組織に由り骨質に連續して移動せず且つ舌背に於ても粘液膜は固く舌質に附

着せり。而して粘液膜内には液體即ち粘液を分泌する處の許多の粘液腺存在し、常に其分泌物に由て粘液膜面を濕潤ならしむ。而して之等の粘液腺を唾液腺又は口腔腺と稱して、大小の二種に分ち大腺には其數左右各三個あり、即ち耳下腺、顎下腺及び舌下腺是れなり。

圖四十八第



(一) 耳下腺 は三角形にして耳下腺咬筋膜に覆はれ、耳翼の下際、乳嘴突起と下顎枝との間にあり、排泄管即ち耳下腺管又はステノン氏管は、顴骨弓の下部に於て咬筋の外側を地平に前方へ走り、頰筋を穿通して上顎の第二小白齒に

對する頰粘液膜に開口せり。

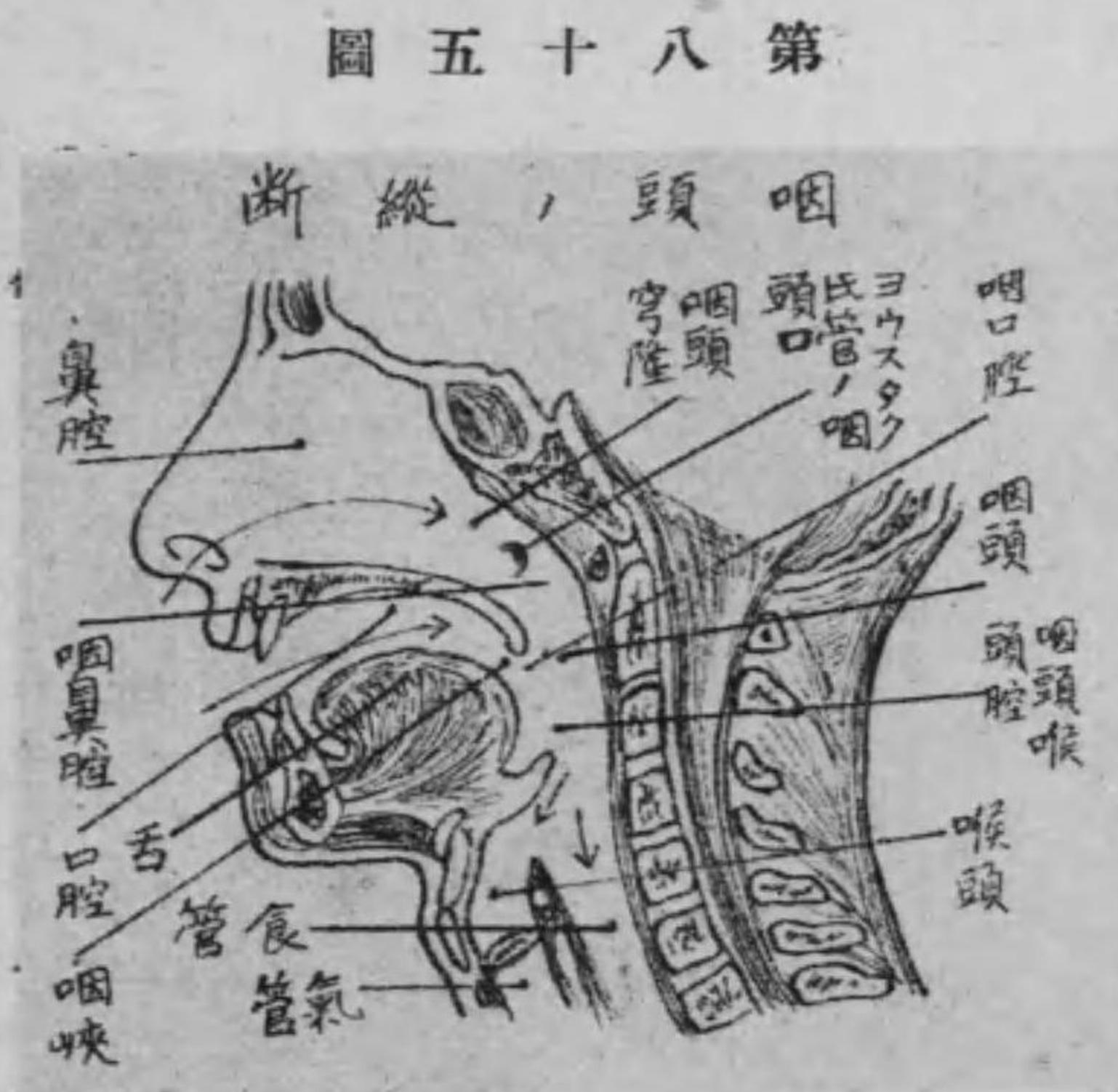(二) 顎下腺 は帶圓形にして顎舌骨筋の後縁即ち顎下三角部にあり、其排泄管即ち顎下腺管又はワルトン氏管は、顎舌骨筋の上部を前走して舌阜に開口す。

(三) 舌下腺 は細長の腺にして舌の下面にありて、粘液膜を以て被はる。其排泄管は大及び小舌下腺管の二種に分れ、數條ありて末端は口腔に開口するあり、或は小管合して更に顎下腺の排泄管に合するものあり。

唾液腺の構造は何れも複胞狀腺に屬し、粘液を分泌し、又は蛋白質を含む漿液を分泌するものあり、或は此兩種の混合液を分泌するものあり。故に亦唾液腺を其分泌物の性状に依り分ちて、唾液腺、蛋白質又は漿液、唾腺及び混合性唾腺の三種とす。

第二 咽頭

咽頭は扁平漏斗状にして粘液膜を以て被はれ、後壁は頸椎及び椎前筋、長頸筋、前大及び前小直頭筋、上壁は頭蓋底にして後頭骨體及び蝴蝶骨體の下面に相當し、後壁に移行する處穹隆を爲す之を咽頭穹隆と云ふ。而して下部の前方は喉頭と境し、後方は第六頸椎の高さに於て食管に連り、口腔、鼻腔、食管及び喉頭に通ず。之を分ちて咽鼻腔、咽口腔及び咽頭喉頭腔とす。



第五十八圖

(一) 咽鼻腔 は後鼻孔に對する處即ち咽頭穹隆と相對し、其側方にヨウスタク氏管の開口を見る、之をヨウスタク氏管咽頭口と云ひ、中耳の鼓室に交通すべし。

(二) 咽口腔 は咽頭の前上部にして口腔と相通ず。

(三) 咽頭喉頭腔 は咽頭の前下部にして喉頭口を以て喉頭に通ず。咽頭の構造 咽頭には咽頭壁を形成せる數種の筋膜ありて四層をなす。即ち粘液膜、粘液膜下組織、横紋筋及び頰咽頭筋、膜是れなり。

第三 食管

食管は一に食道と稱へ扁平なる膜管にして脊椎の前側に於て大凡第五乃至第六頸椎より第十一胸椎に至る。其上端は咽頭の下端に連接して、氣管の後側を下行し、胸部に至りて下行大動脈幹の

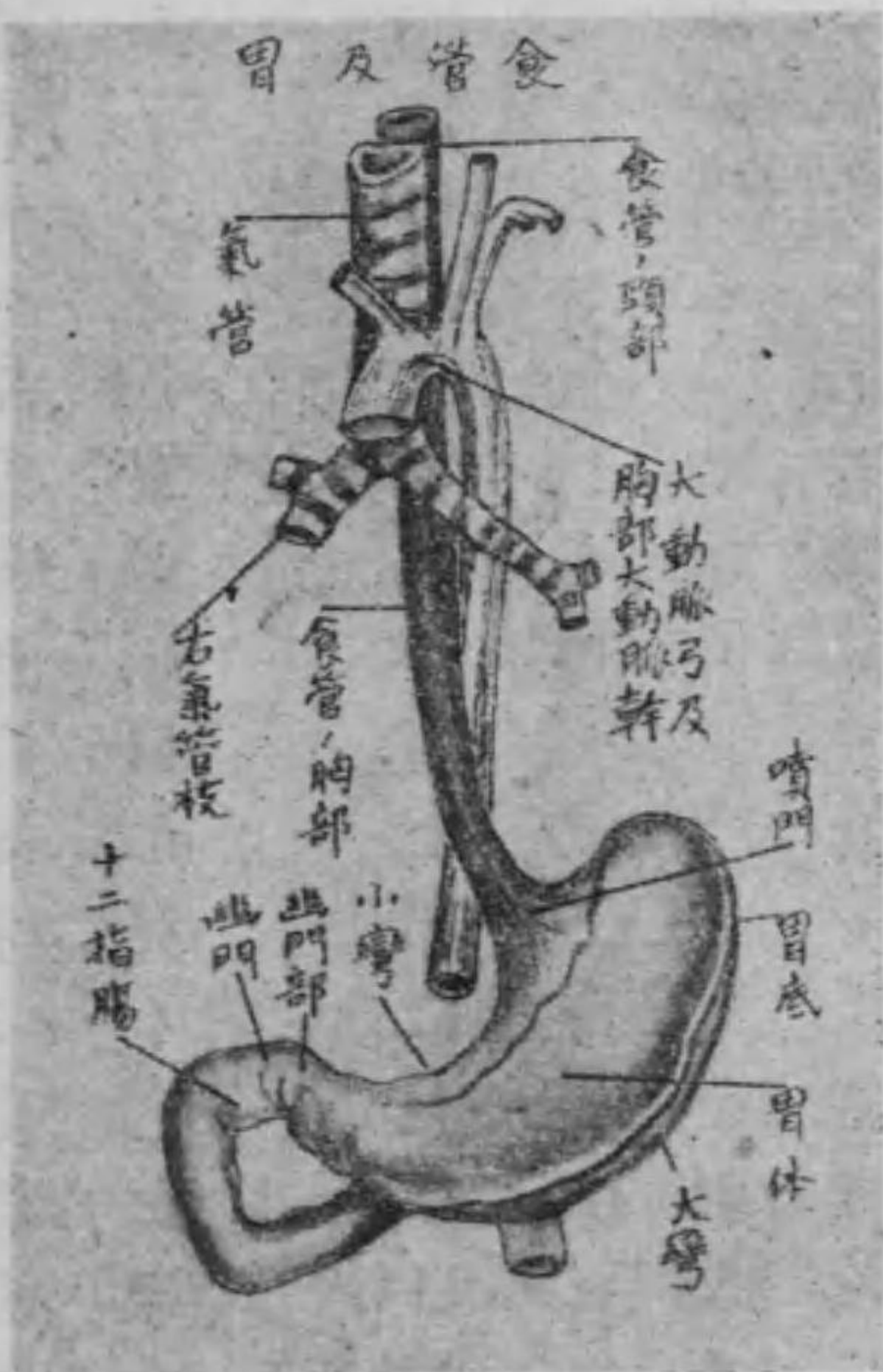右側に沿ふて心臓の後を下り、下部に於て胸部大動脈幹の前側に轉じて左方に移り、横隔膜の食管裂孔を通過して腹腔に入り、胃の上口即ち噴門に連る。

食管の構造 食管は粘液膜、筋織膜及び纖維膜より成るものにして、通常の状態に於ては筋織膜の收縮に由りて閉鎖し、食物の食管

に入るや初めて搾るが如き状態を以て食塊を下方に輸送するものなり。

第四 胃

胃は元來腸管の一部擴張したるものにして、其形は

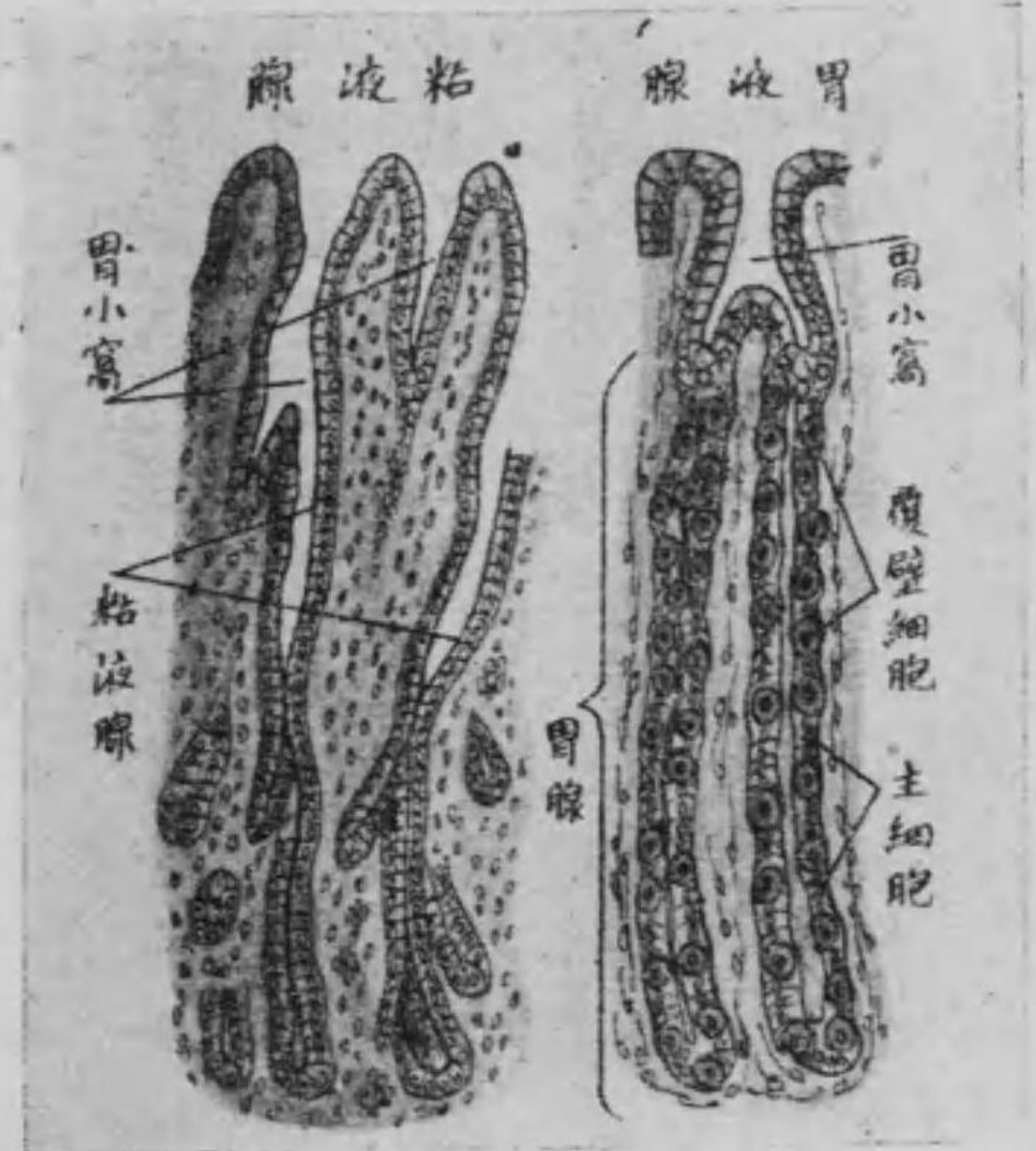

第六十八圖

内容物の盈虚に依りて同じからず、雖も大體に於て梨子状の膜囊を成し、横隔膜の下際にして左季肋部に位し、右季肋部に延長して腹膜を以て被はる。之を分ちて前面、後面、大彎、小彎、右端、左端及び噴門、幽門とす。

前面及び後面は滑澤にして平時は稍や平坦となる。下縁は大なる凸縁を成し、弓形を呈す。之を大彎と稱へ、横行結腸と境す。上縁は小なる凹縁を以て弓形をなす。之を小彎と名け、肝臓左葉の下面に被はる。其左方の上口を噴門と云ひ、食管の下端と連接すべし。左端の膨大せる部は胃底にして脾臓に向ひ、右端は胃の下口即ち幽門にして、爰に幽門瓣を具へ、十二指腸に連なる。而して噴門と幽門との間を胃體と稱す。故に胃は斜位を取り、左上部より右下方に向ふものなり。

第七十八圖



面に存在せる無数の小陥凹部即ち胃小窩に開口す。

第五 腸

管 (第七十九圖を参照すべし)

腸は迂曲廻轉し以て腹腔内を滿せる形ち長圓筒狀の膜管にして

胃の構造 胃壁は粘液膜・粘液膜下組織・筋織膜及び漿液膜より成り粘液膜には二種の腺を有す即ち胃液腺(又は胃底腺及び粘液腺)又は幽門腺にして前者は胃底及び胃體に存在して胃液を分泌し、後者は幽門部に在りて粘液を分泌す。其排泄管は共に粘液膜の表面

其長さは大約身長に六倍す之を分ちて大腸及び小腸とす。

甲 小 腸

小腸は細くして長く殆んど全長の五分の四を占め胃の幽門に初まり右腸骨窩に至りて終る。今之を分ちて十二指腸・空腸及び廻腸の三部とす。

(一) 十二指腸 は小腸の上部にして胃の幽門部に初まり之より右後方に走りて第十二胸椎體の前側に達する迄を上横行部と稱し、同椎の右側を下行して第三腰椎に至るを下行部と云ひ更に左方に走りて空腸に移る迄を下横行部と名け恰かも馬蹄鐵の形に彎曲せり而して十二指腸中注意すべきは下行部の後壁に於ける輸膽管の開口部にして其部は隆起を呈す之を十二指腸乳頭と云ふ。

(二)空腸 は上端十二指腸の下横行部より始まり迂曲廻轉して割然たる境界なくして廻腸に移行す。此部は死體解剖の際常に空虚なるを以て空腸と名けられたるものなり。

(三)廻腸 は空腸の下部にして同じく迂曲廻轉して末端は右腸骨窩内に於て大腸の始部即ち盲腸に開口す。爰に大腸内容物の逆流を防ぐべき粘液膜皺襞あり之をバウヒン氏瓣(又は廻盲瓣)と名く。

乙 大腸

大腸は小腸よりも短大にして全腸の五分の一を占め、右腸骨窩内に初まり腹腔内を一周して肛門に終る。其外形は特異にして多数の膨隆を生ず。而して之を分ちて盲腸結腸及び直腸の三部とす。

(一)盲腸 は右腸骨窩内に位し、周囲は腹膜に被はれ下部より小な

る突起を出す。之を蟲様突起と云ふ。而して上界は直ちに上行結腸に連なり、左側に廻腸の開口部を存す。

(二)結腸 は大腸の大部分を占め、後腹壁の周囲を馬蹄鐵狀に廻旋せるものにして之を上行横行及び下行結腸に分つ。

上行結腸は右腸骨窩即ち盲腸の上より右腎の前を内上方に昇り、肝臓の下面に達し左方に彎曲して横行結腸となる。

横行結腸は肝臓及び胃の下際を経て左季肋部に至り、脾臓の下端を下方に彎曲して下行結腸となる。

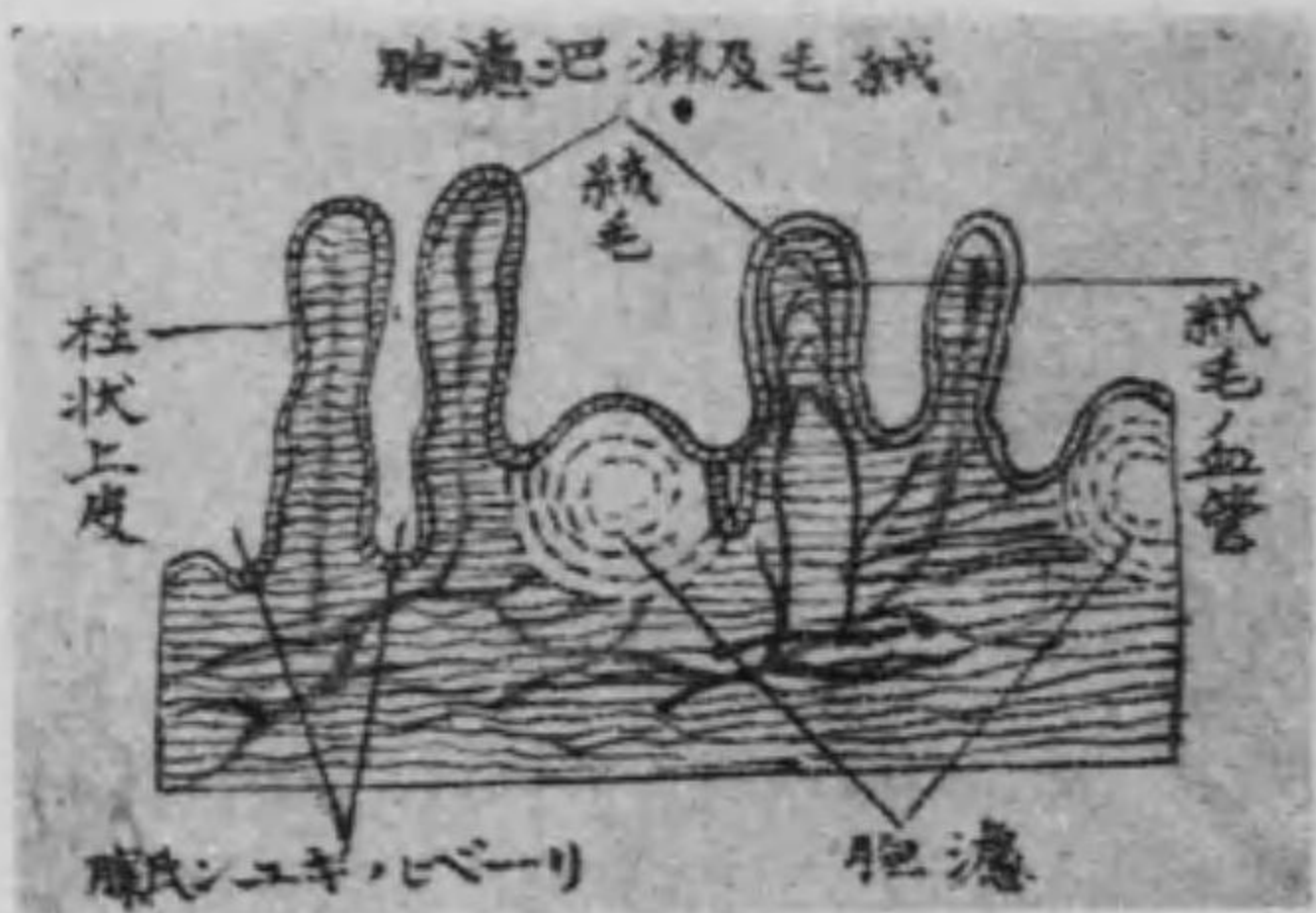
下行結腸は左季肋部の彎曲部より左腎の外側に沿ひ其前面を下行して左腸骨窩に至りS字狀に彎曲す。之をS狀彎曲と名け、小骨盤内に至りて直腸に移行す。

(三)直腸 は結腸の連續にしてS狀彎曲の下部をなし、小骨盤内に

位し薦骨の前面に沿ふて下降し遂に肛門に終る。又肛門には内外二層の肛門括約筋を有す。

腸管の構造 大小腸ともに粘液膜、粘液膜下組織、筋織膜及び漿液膜より成るものにして其粘液膜は小腸の部分に於ては輪狀の皺襞をなす之を輪狀皺襞と云ひ大腸の部分に於ては半月狀の皺襞をなして之に由り腸内面の面積を大ならしむ而して粘液膜には二種の分泌腺を存在す其十二指腸に在るをブルネル氏腺又は十二指腸腺と云ひ全腸管に散布するをリーベルキユーン氏腺又は腸腺と稱し腸絨毛の間に開口して何れも腸液を分泌す其他粘液膜下組織には淋巴濾胞を有す此濾胞は一個存在するもの即ち孤腺と多數に集合して存在するもの即ち集腺とに分れ後者は唯だ廻腸にのみ存在して共に粘液膜の表面に突隆し濾胞の在る處

第八十八圖



は絨毛なく集腺のある處は輪狀皺襞をも缺く而して小腸粘液膜の表面には糸狀又は葉狀を爲せる小突起あり之を絨毛と名け空腸に於て最も多く且つ大にして廻腸の下部に至りては消失す又絨毛中には血管及び淋巴管の一系たる乳糜管ありて腸中の養分を吸收するものとす。

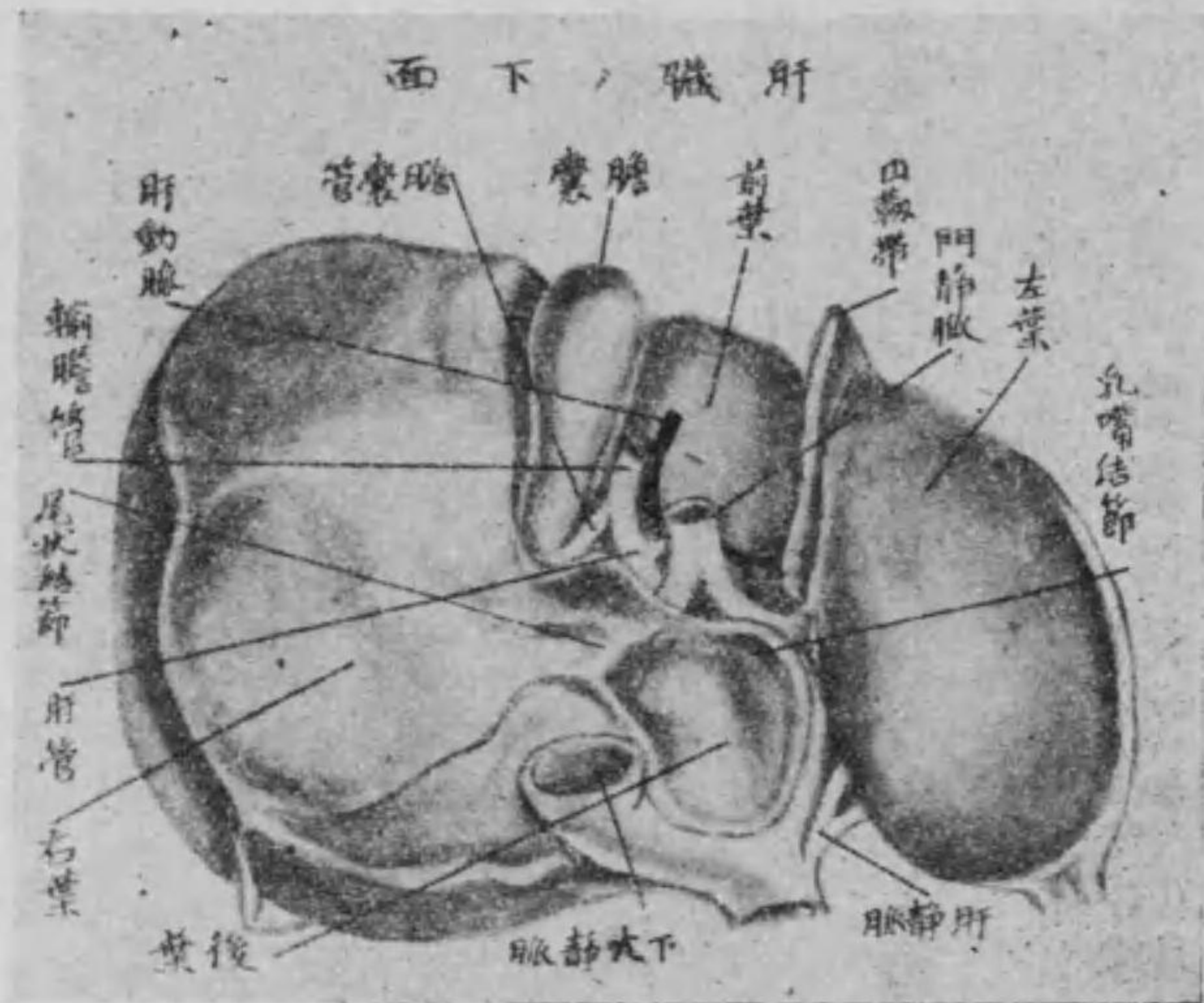
但し大腸には絨毛を有せざるものとす。

第六 肝臟

肝臟は身體中最も大なる腺體にして楕圓形を呈し右季肋部より上腹部及び左季肋部に延長し胃の幽門部及び十二指腸を被ふ之

を分ちて上下の二面及び前後の二縁とす。
 上面は凸滑にして横隔膜の陷凹部に接す。爰に腹膜の皺襞ありて
 横隔膜に連接す。之を提肝靱帯又は肝臟鎌狀靱帯と云ふ。下面は凹
 陥して胃の幽門部及び十二指腸に對向し、上面に比すれば甚だ複
 雜にしてH字狀と想像すべき溝に由りて四葉即ち右葉左葉前葉
 (又は方形葉及び後葉)又は尾狀葉に分たる。其左右の縦溝(即ち左縦
 溝及び右縦溝)を連鎖せる横溝部を肝門と稱し、樞要なる三大管を
 通ず、即ち肝動脈、門靜脈及び肝管是れなり。而して之等は肝門に於
 て各二枝に分れ、右葉左葉より肝實質に入り、漸次細小に分岐す。
 前縁は二個の截痕あり、一は膽嚢を、一は膽管を、一は膽管を、一は膽管を、
 ひ、一は臍靜脈の痕跡にして其前端は臍に連れる肝圓靱帯の過ぐ
 る處にして臍靜脈截痕と名く。後縁は又大なる截痕を有す、之を椎

第八十九圖



管と云ひ、肝實質中にて分泌せられたる膽汁を膽嚢に輸送する管
 なり、血管は即ち門靜脈(門脈)肝動脈にして殊に門靜脈は胃腸脾臟

骨截痕と云ふ。
 肝臟の構造 肝臟は固有膜血
 管、肝細胞及び排泄管より成り、
 其表面は固有膜の結締組織及
 び彈力組織より被はれ、肝實質
 中には一二の核を有する多く
 の肝細胞ありて其細胞間より
 細小管を生じ、遂に小管多く集
 合して大なる排泄管となり、左
 右合して肝門より出づ、之を肝

及び脾臟等より歸流する靜脈の集合したるものにして胃腸より新榮養物を吸收含有して肝門より肝實質中に入り葉間靜脈となり肝毛細管を経て遂に肝靜脈となる可きものなり。但し肝動脈に就ては脈管學を參照すべし。

○ 膽 囊

膽囊は長梨子狀を呈し肝臟の下面右縱溝の前部に位す。上面は結締組織に由りて肝臟に附着し、下面は腹膜にて被はれ、前端は肝臟の前縁に突出し、尖端は漸々狹少となりて一條の排泄管となる之を膽囊管と名け、肝管と合して輸膽管となり、膽汁を十二指腸に輸送する道となる。

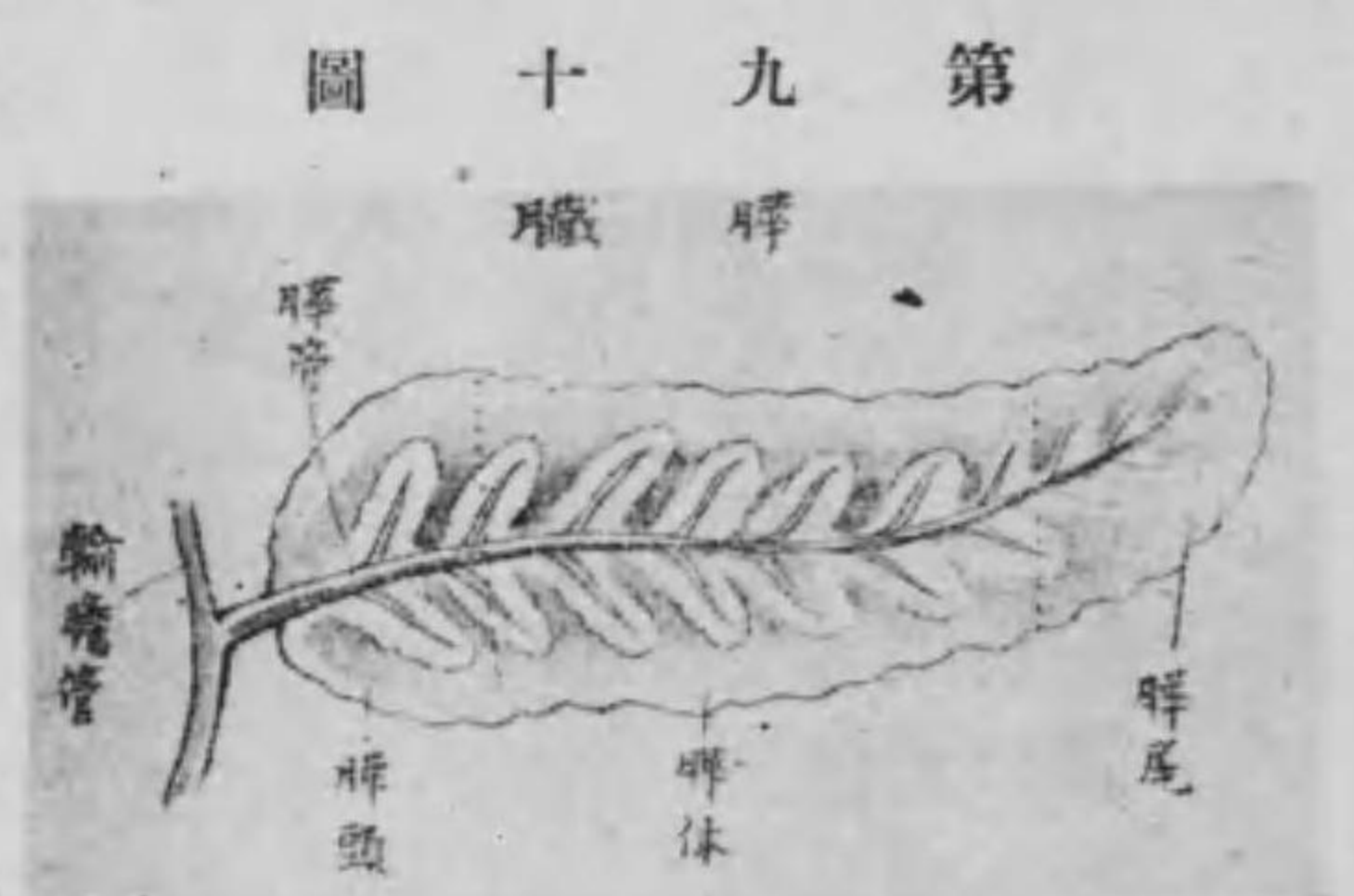膽囊の構造 膽囊は粘液膜筋織膜及び漿液膜より成り、粘液膜は

縱横に皺襞を生じて格子狀を呈すれども尖端に至るに従ひ横形を爲す。又膽囊粘液腺を有し粘液を分泌す。

第七 脾 臟

脾臟は長扁平形の腺體にして横徑を以て脊柱及び腹部大動脈幹の前側に於て第一腰椎の高さに位し、前面は胃に由りて被はる之を分ちて頭體・尾とす。

頭は右端の大なる部にして十二指腸の彎曲中に入り、尾は左方にして漸々狹小し、尖端は脾臟に向ふ而して體は即ち中部にして腹膜に覆はれ、第一・第二腰椎の前側と對向す。



第九十圖 脾臟

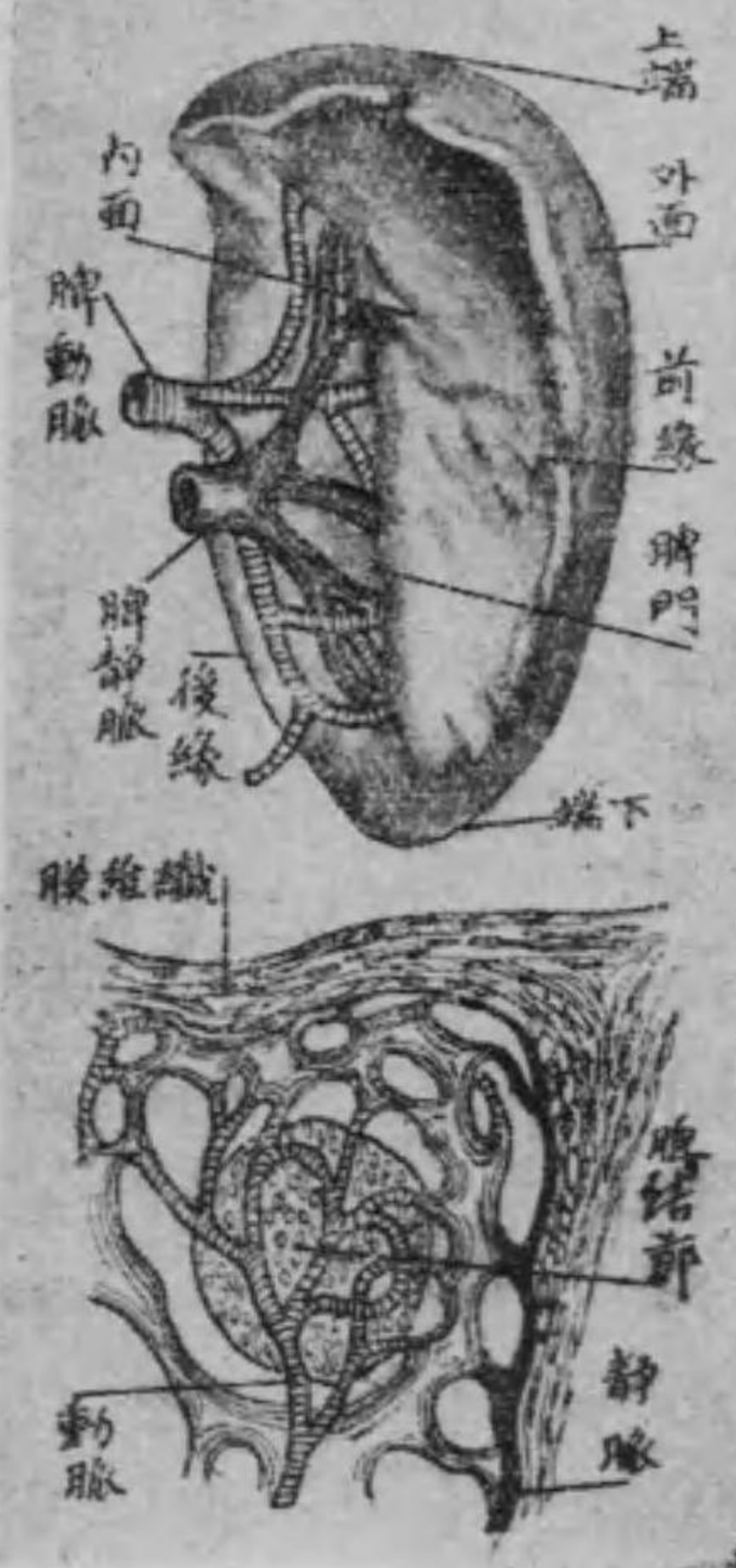脾臓の構造 脾臓は口腔の唾液腺と同じく複胞状態にして尾端より頭端に向つて實質の中央を走れる一管に腺葉より生ぜる小排泄管合して一條の脾管となり脾頭を出で、輸膽管と會合して十二指腸の下行部に開口す。

附脾 臓

脾臓は他の腺質と稍や同じきも排泄管を有せざる處の所謂脈管

圖一十九第

造構其及臓脾



腺にして胃底の外側横隔膜の直下に接し、帶藍赤褐色を帯び、咖啡豆状を呈す。恰かも卵を縦に割りたるが如きを云ふ。

而して外面は左方に向ひ凸隆にして横隔膜に接し、内面は凹陷して中央に縦溝あり之を脾門と稱し血管神經の出入部なり。脾臓の構造 脾臓は纖維膜及び脾髓より成る。即ち纖維膜は脾の表面を被へるものにして結締組織及び弾力纖維より成るものなり、之を脾白膜と稱し此膜は脾實質中に入り更に細小枝を生じて互に結合し以て網眼を形成す、之を脾材と云ふ。又微細なる網様結締組織及び數多の細胞より成り赤色を呈せるは脾髓にして脾材の網眼を充填するものなり。尚ほ又脾實質中に於ける血管壁には血管鞘より出來たる多くの膜囊ありて中に繞多の淋巴細胞を含む有す、之をマルピギー氏小體又は脾結節と名け、淋巴細胞の重要な製造場の用を爲すものなり。

第二節 呼吸器

呼吸器は瓦斯交換を營む處の主要なる器官にして即ち鼻腔・喉頭・氣管及び肺臓の四部を云ふ。尚ほ胸腺・甲狀腺は所謂脈管腺に屬するものなるも位置の關係上本條下に之を併論すべし。

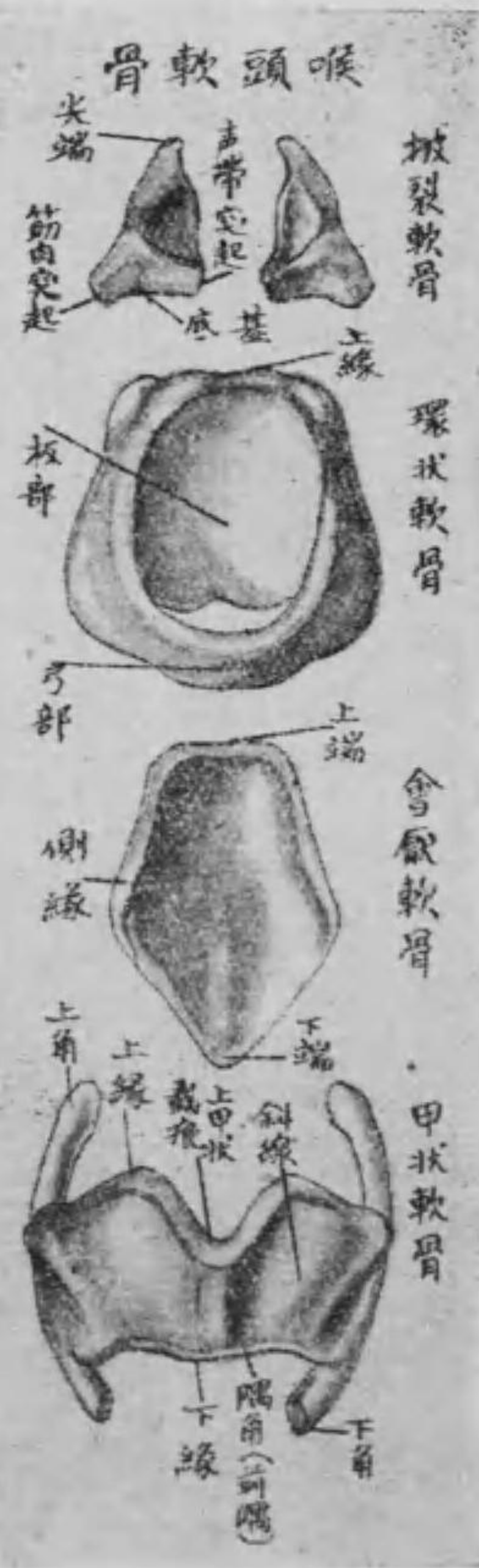第一 鼻 腔

鼻腔は肺臓中に空氣を導くものなれども又嗅器を其中に藏するを以て便宜上感覺器學中に詳説したれば就て見らるべし。

第二 喉 頭

喉頭は短管にして前頸部の中央舌骨の下部、咽頭下部の前側に位

圖二十九第



し形狀は漏斗狀をなして内面は粘液膜を以て被はる。而して上口は咽頭に接し、下口は氣管に連り、第四乃至第六頸椎の高さに位す。喉頭の構造、喉頭は軟骨・靱帶・筋肉及び粘液膜より成る。軟骨は九個を有し之を有對及び無對に區別す。環狀軟骨(無對)は形ち指環の如く、前部は狭く後部は板狀を成して廣し、其上縁に於ては披裂軟骨と關節し、外側に於ては甲狀軟骨と關節す。下は氣管軟骨に聯なる。

甲狀軟骨無對は環狀軟骨の上部喉頭の前側部にして左

右兩板より成りて方形を爲し兩板の正中線に於て會合し突出せる隅角をなす、結喉又は喉頭結節と稱するもの即ち是れなり。男子に於ては殊に著明なり。而して其上縁は截痕を呈す、上甲狀截痕と名く。又後縁は上下に向つて突出す、上を上角、下を下角と云ふ。

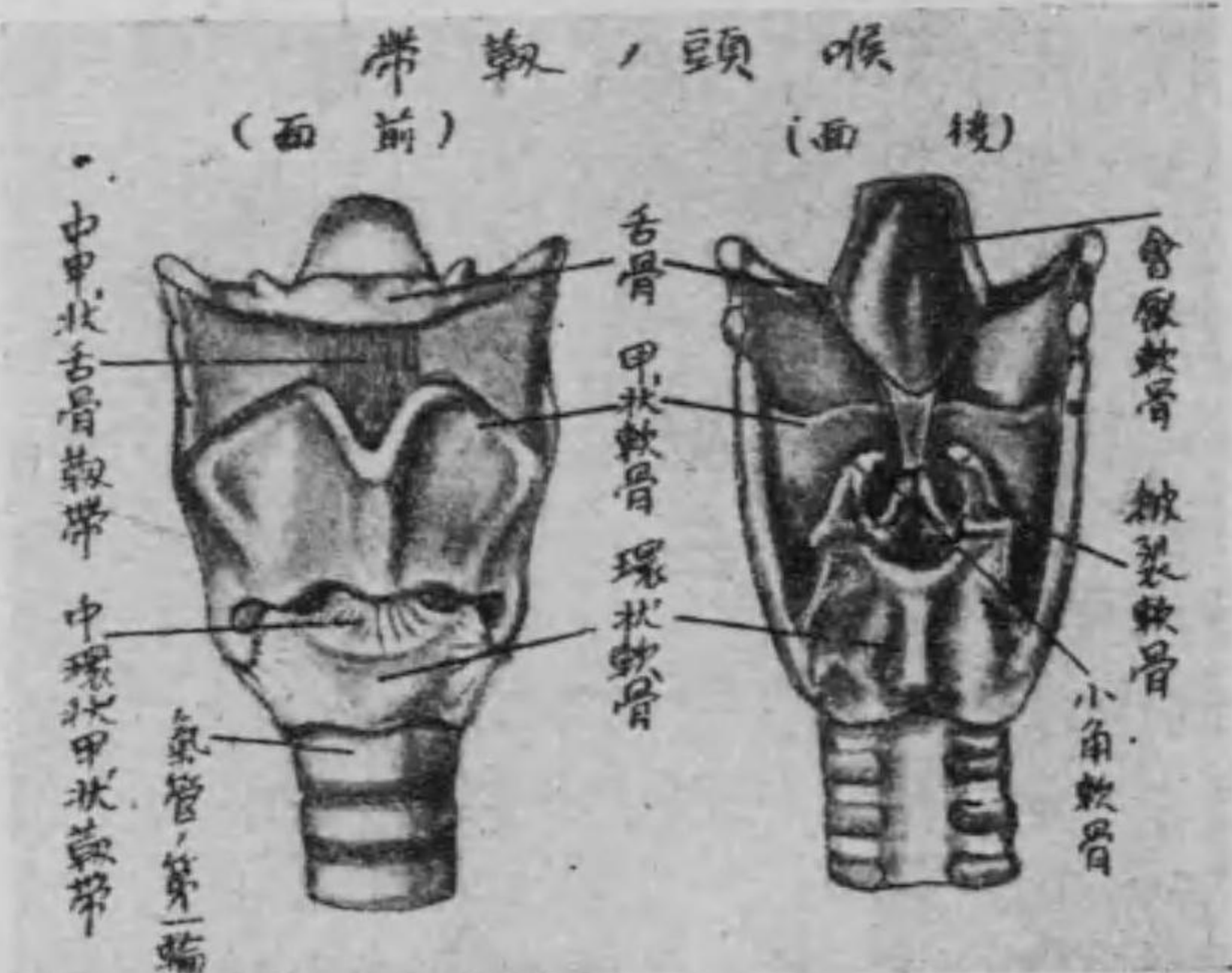
會厭軟骨(無對)は匙狀を呈して甲狀軟骨の内面に附着し可動性のものなるが故に嚥下の際には屈折して喉頭の上口を閉鎖する作用を有し、通常の場合には舌根の後方に於て上方に向へり。

披裂軟骨(有對)は環狀軟骨板の上縁にある形ち三角錐體の小軟骨にして、尖端は小角軟骨と連接す。

小角軟骨(有對)は披裂軟骨の尖端にある小骨片なり。

楔狀軟骨(有對)は同じく一小軟骨にして所在一定せず、或は小角軟骨の尖端、或は披裂會厭皺襞中にあり。

第三十九圖



置を變化せしむる等は即ち此筋の作用に依るものなり。

喉頭腔及び粘液膜 喉頭の内腔を喉頭腔と稱し、其内面は粘液膜を以て被はれ、其中部の兩側には上下二個の皺襞あり、上を假聲帶

但し披裂會厭皺襞とは會厭軟骨の兩側より披裂軟骨に張れる粘液膜の皺襞を云ふものにして、此間に喉頭の上口即ち喉門を存せり。

喉頭の靱帶は數種あり、雖も要は軟骨互の連接を保持し、或は喉頭をして舌骨及び氣管に連續せしむるものなり。

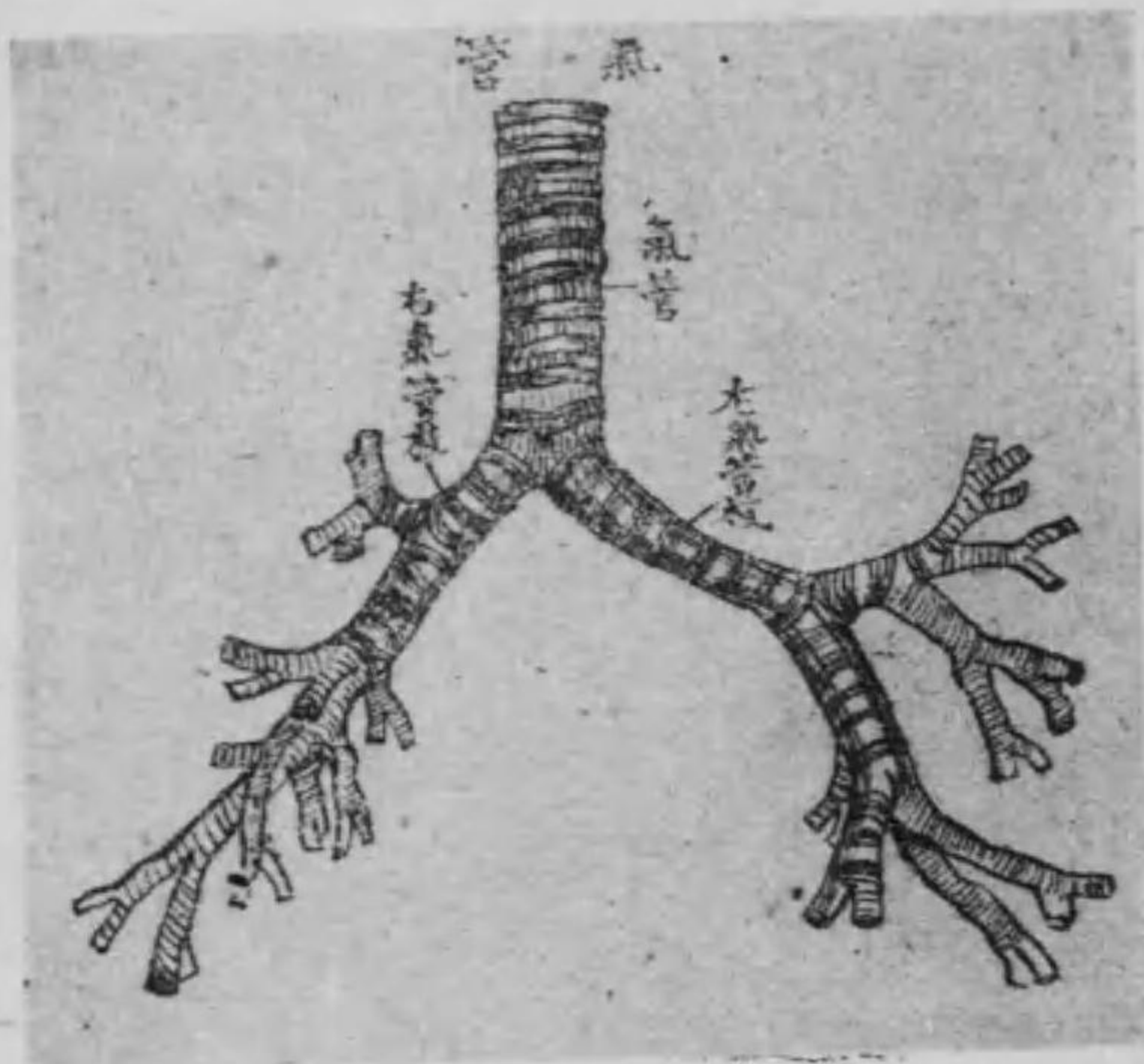
喉頭の筋は前側、後側及び兩側部に數種ありて喉頭を弛張し、或は喉頭の位置を變化せしむる等は即ち此筋の作用に依るものなり。

(又は室皺襞)と云ひ下を眞聲帶(又は聲帶皺襞)と云ふ。此兩假聲帶の間隙を假聲門裂と名け、兩眞聲帶の間隙を聲門裂と名く。是れ即ち氣道にして、假聲帶及び眞聲帶の間は外方に向つて陷凹せる腔窩を爲す。之を喉頭室(又はモルガニイ氏竇)と云ひ之等を總稱して聲門と云ふ。而して空氣一定の速度を以て此聲門を通過する時は眞聲帶は振動して音を發し、此際喉頭室は空氣を振動して發音の反響器となるものなり。尙ほ粘液膜は氈毛上皮を附す。

第三 氣管

氣管は喉頭の下際に接續せる長管にして長さ九乃至十五センチメートルを有し、上は大凡第六乃至第七頸椎間の部位より食管の前側に沿ふて胸腔内に下行し、後縦隔洞内に入りて第五胸椎の前

第九十四圖



部に至り分れて左右の二枝即ち左氣管枝及び右氣管枝となる。右氣管枝は大にして短かく右肺の葉數に従ひて更に上中下の三枝に分れ、亦左氣管枝は小にして長く是れ又左肺の葉數に従ひて

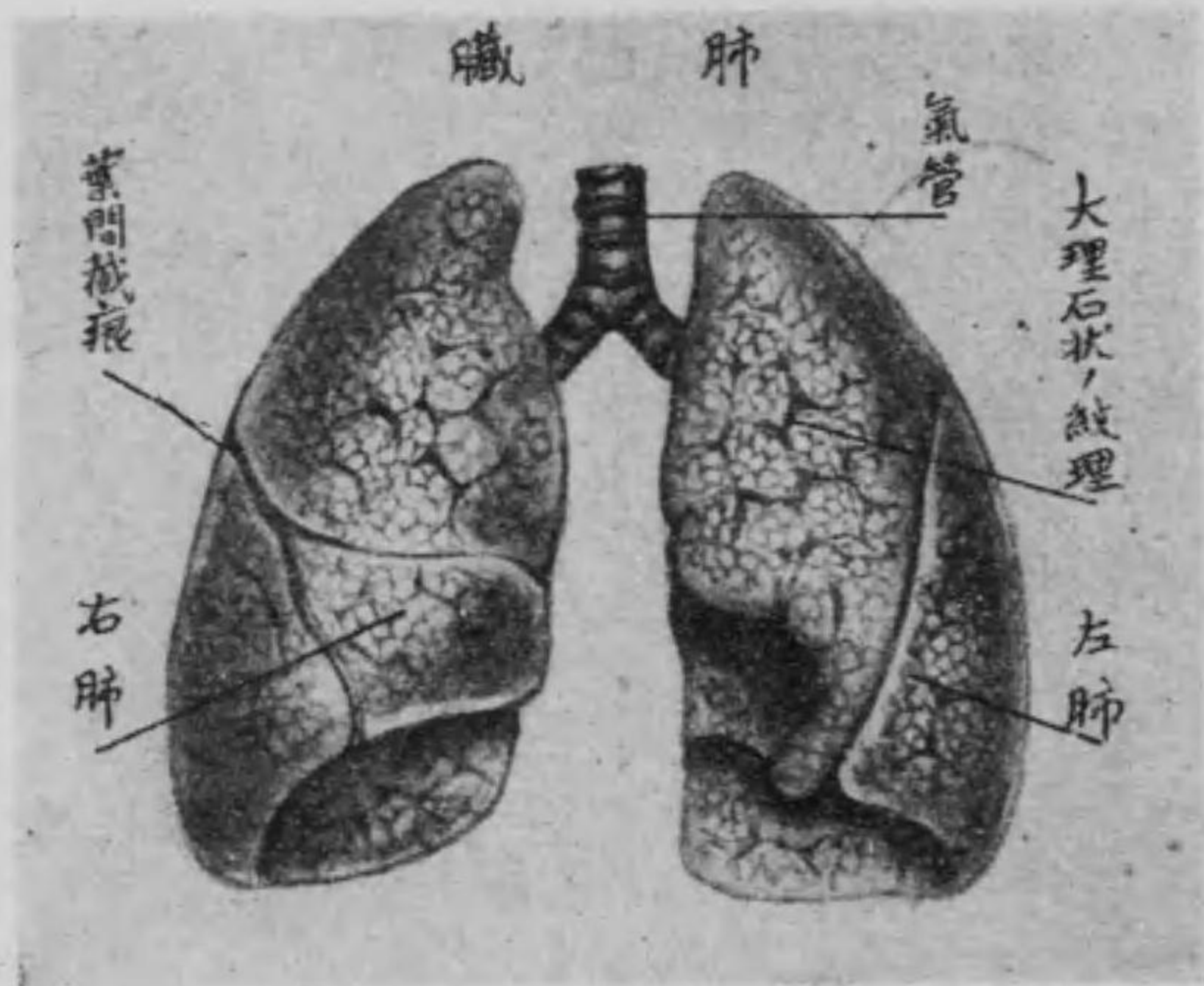
上下の二枝に分れ共に外下方に走りて右氣管枝は上大靜脈の後側を通り、左氣管枝は下行大動脈幹の前側を過ぎて肺門より肺の各葉に入り小(又は細)氣管枝となるべし。
氣管及び氣管枝の構造 氣管は粘液膜筋層纖維膜及び軟骨より成り而して氣管の軟骨はG字形

を呈し、後側に於て約三分の一許り缺如す、之を軟骨輪と云ひ、其缺如せる部分は横走せる滑平筋纖維を以て被はる、之を膜様壁と云ふ。而して軟骨輪の数は十六乃至二十個あり、且つ右氣管枝には六乃至八個の軟骨輪を有し、左氣管枝には九乃至十二個の軟骨輪を有す。又粘液膜は氈毛上皮より成る。

第四 肺 臟

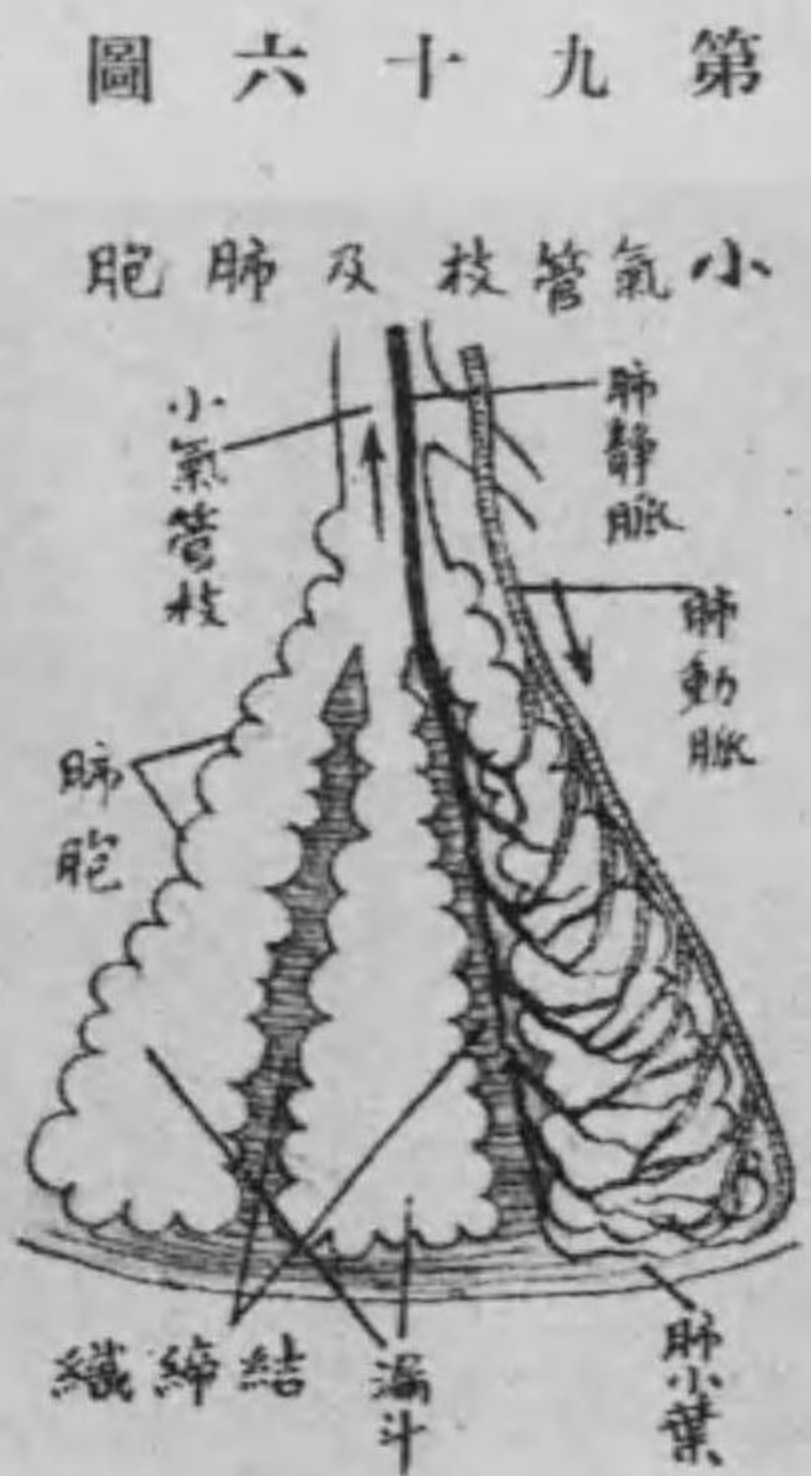
肺臟は胸腔を充せる大なる弾力性器官にして、左右二個あり。心臟の兩側に位し、右肺は左肺よりも比較的大にして、其表面は漿液膜（例之ば龍頭を除きたる鐘を）即ち胸膜にて被はれ、其形は稍や圓錐に類似す（縦に割りたるか如きを云ふ）之を區別して、基底、尖端、三面、三縁とす。基底は下方に向ひ、横隔膜に接せる廣き部にして、之を肺底と名け、

第九十五圖



あり、之を葉間截痕と云ひ、肺臟は之に由て右は三葉、左は二葉に分たる。又内面即ち縦隔面は縦隔洞に向へる面にして、中央に縦形の破裂あり、之を肺門と名け、小氣管枝、血管、淋巴管及び神經の入る處

又尖端は上方に向へる細き部に、肺尖と名く、第一肋骨を越へて、鎖骨の上部に達すべし、而して下面即ち横隔面は横隔膜に接觸せる面にして、横隔膜の隆起に一致して、陥凹し、外面即ち肋骨面は肋骨に接觸するの面にして、胸腔の内面に一致して、凸隆し、其面甚だ滑澤にして、爰に後上方より前下方に走れる深截痕



第九十六圖

淋巴管・神經及び之等を連絡せる結締組織より成り其表面には無數に多角形の紋理を顯はす是れ肺の内部に於ける肺小葉と一致するものなり。

小氣管枝は氣管枝の一系にして管狀を成し漸々樹枝の如く分岐して遂に小囊に終る之を漏斗と稱し漏斗の集合したるものを肺

なり。而して之等の肺中に入るべきものは肺門に於て胸膜に纏絡せられて所謂肺根を造る。又肺の前縁は鋭利にして殊に左肺は基底に近く一截痕を呈す之を心臟截痕と云ふ。後縁は鈍圓にして下縁は鋭利なり。

肺臓の構造 肺臓は小氣管枝・血管・

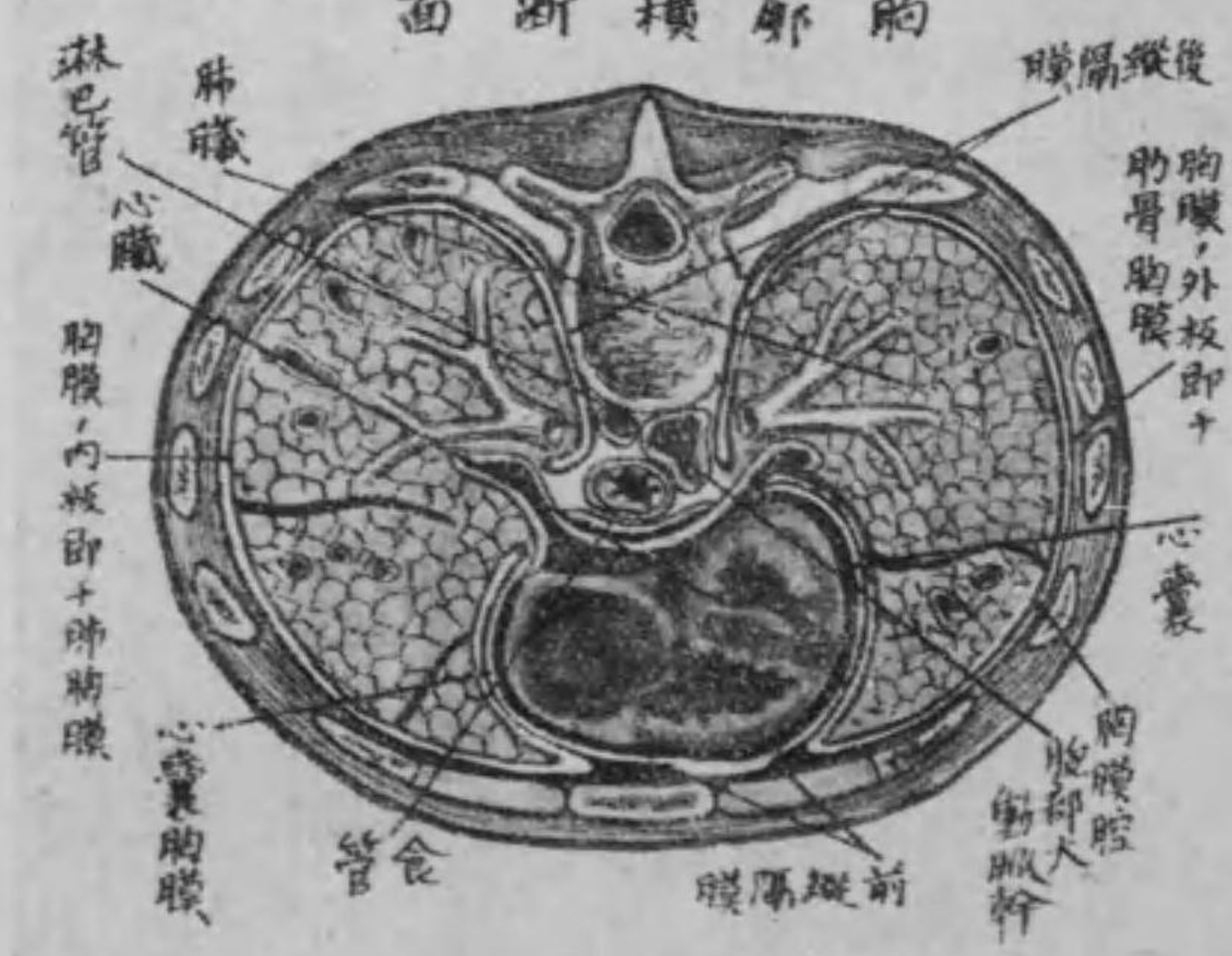小葉と稱す。而して漏斗の表面には無數の小胞あり之を肺胞と名け其壁甚だ薄く内面は氈毛上皮に被はれて大氣に充ち外面は肺毛細管の血液に接し爰に於て瓦斯交換を営むものなり。

○ 胸 膜

胸膜(又は肋膜)は胸壁の内面及び肺の表面に密着せる内外二枚の漿液膜囊にして内板即ち肺胸膜は肺門を除きて肺臓の表面に密着し葉間截痕の部分にては深く其中に進入す。又肺門に於ては外方に翻轉して外板に移行す。外板即ち體壁胸膜は

第九十七圖

胸廓横断面



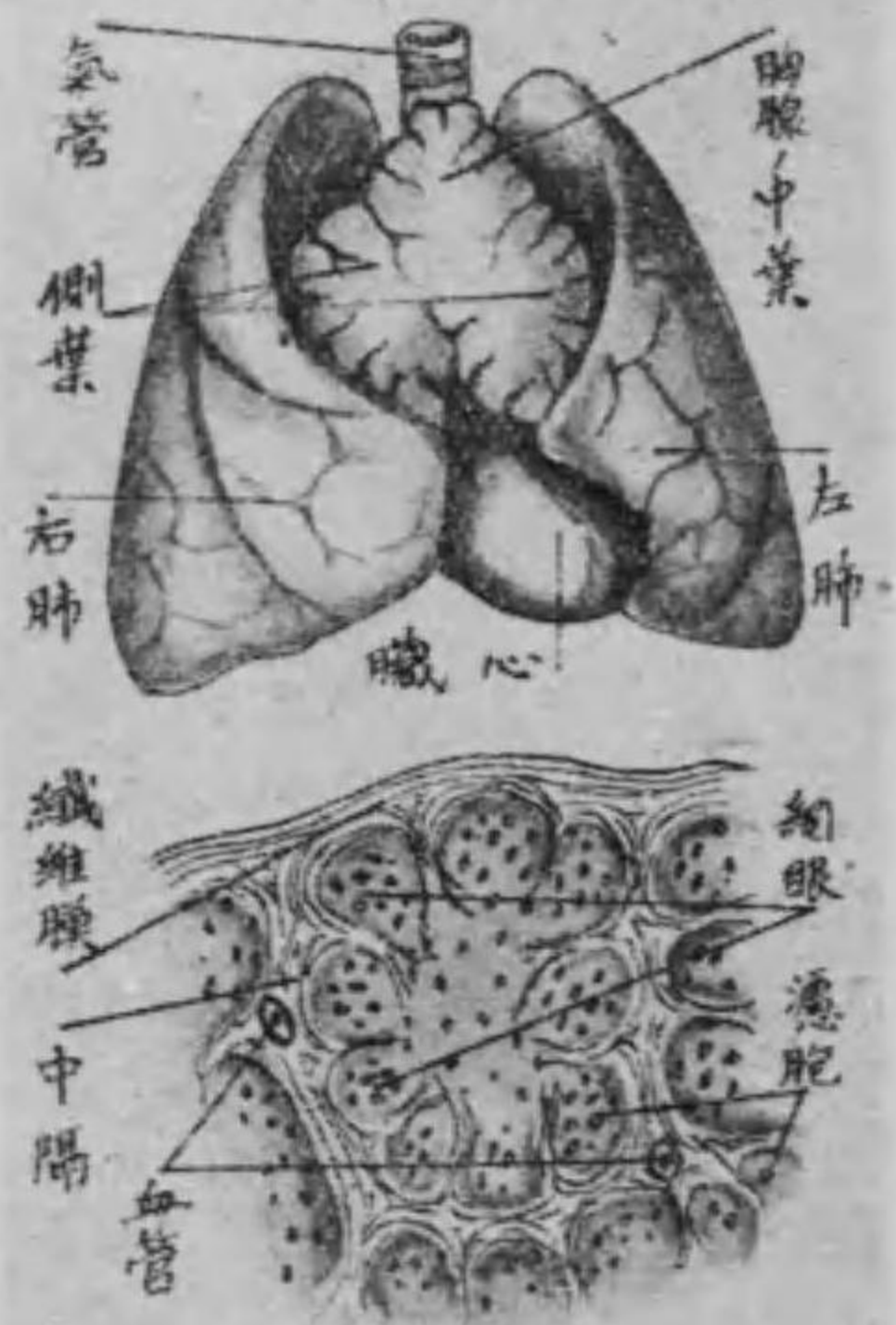
胸腔の内面を被ふものにして、其肋骨及び肋間筋を被へる部を肋骨胸膜と云ひ、横隔膜の上面を被へる部を横隔膜と名け、肺門に於ける内板の移行部より胸骨又は脊柱に向へる部を縦隔胸膜と稱し、此左右縦隔胸膜の間には心臓介在し自ら其前後に腔洞を生ず、之を前及び後縦隔洞と稱す。而して其心臓を包める心嚢と密着せる部を心嚢胸膜と名く。又胸膜の内外面間には腔隙あり、之を胸膜腔と云ひ、僅かに漿液を藏し、之に由りて胸膜は常に濕潤し、肺臓の擴張に際し容易に滑動す。

○ 胸腺

胸腺は脈管腺の一にして、胸骨上部の後側に於て、氣管の前側に位置し、甲狀腺の下部にあり、其形扁平にして三葉状をなせる、兩側葉よ

第九十八圖

胸腺及其構造



を取り、第三年より漸次退化して遂に第十二年に至りては大部分を消滅し、僅かに其痕跡たる脂肪塊を残すに過ぎざるに至る。胸腺の構造 胸腺は結締組織及び濾胞より成り、其表面は結締組織膜を以て被ひ、且つ實質内に入り、結締組織は相連結して中隔を造る、之を小葉と云ひ、中隔は更に小葉内に於て網眼を形成し、多くの淋巴球を含有すべし。

り成り、結締組織に由り互に連結せらる。元來此腺は小兒期の器官にして、胎生約第三箇月より發生し、諸器官と共に生後一箇年間は發育す、雖も第二年に於て發育止まりて靜止の態

○ 甲状腺

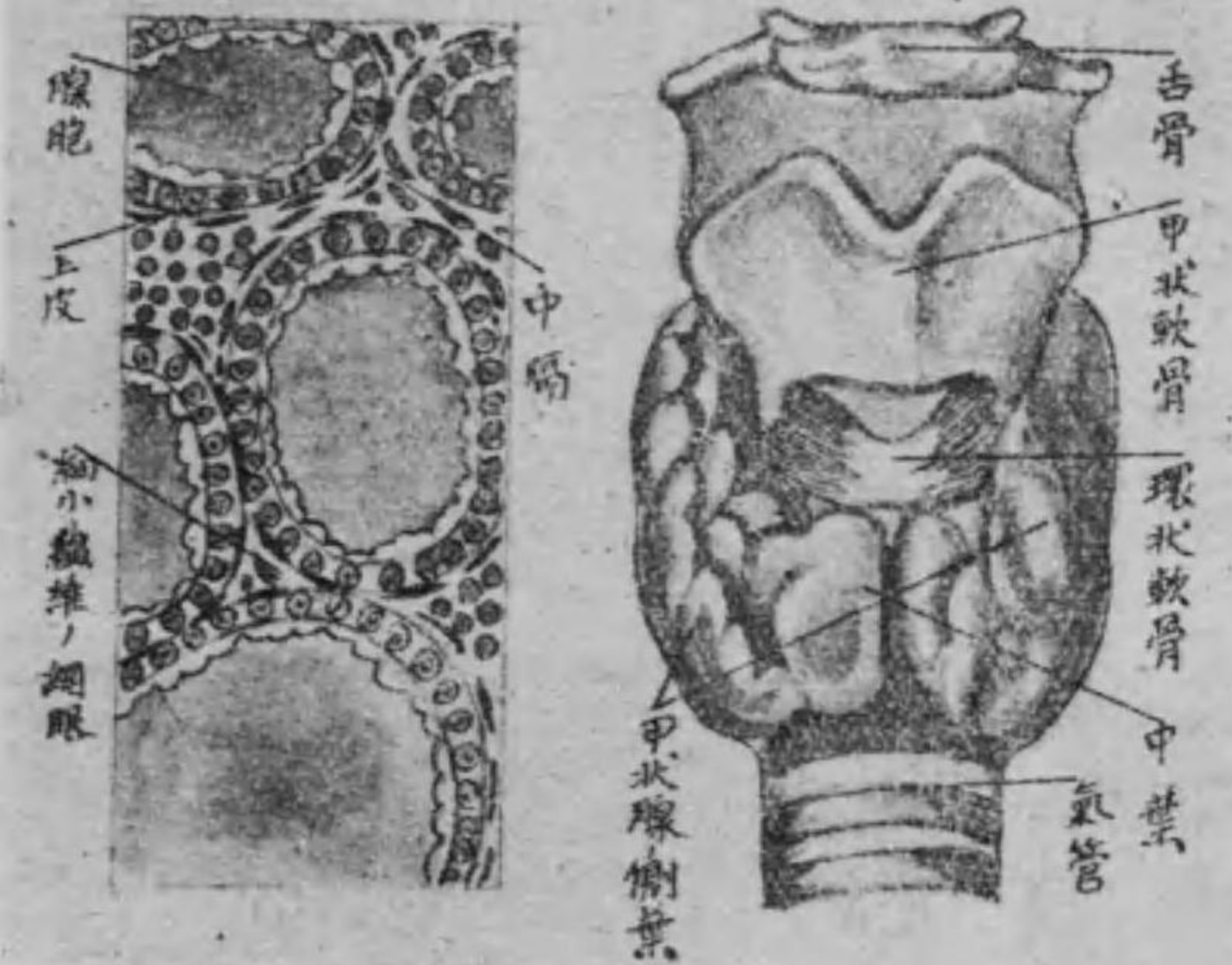
甲状腺は脾臓と同じく排泄管を有せざる所謂脈管腺にして氣管

の前上部に在り其形は馬蹄鐵狀にして長圓狀の兩側葉及び狭き中葉より成る而して中葉は兩端に於て側葉と連結す。

甲状腺の構造 此腺は纖維膜及び腺胞より成り纖維膜は其表面を被ひ且つ腺質内に入り其中隔を造りて大小の數葉を形成し更に進んで網狀を爲して網眼を造り其中に種

第九十九圖

甲状腺及其構造



種の大さを有する腺胞を有す。

第三節 泌尿器

泌尿器は血液より尿を濾出し且つ之を體外に排出するの器にして腎臓・輸尿管・膀胱及び尿道の四部より成り便宜上副腎を之に

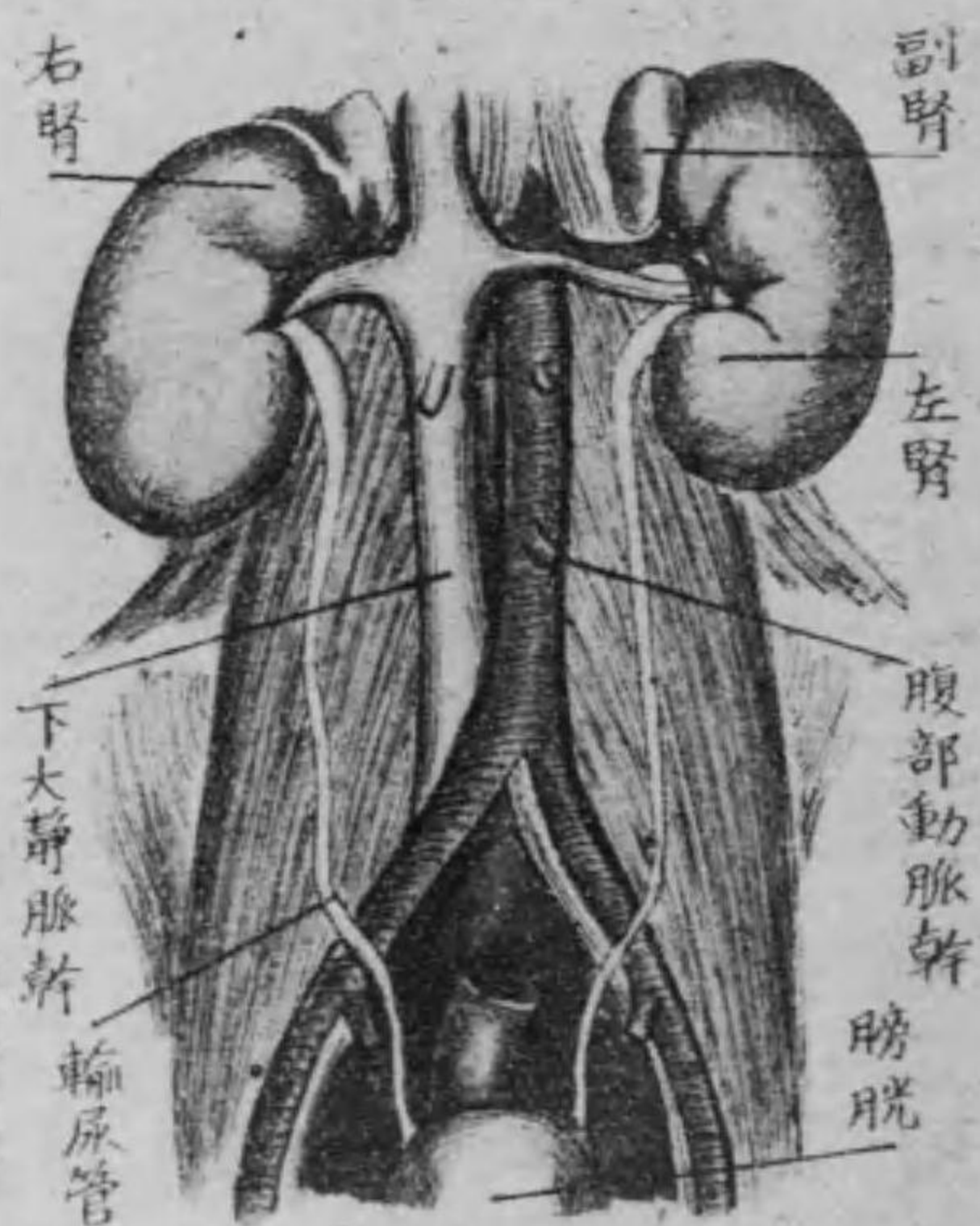
附屬せしむ。

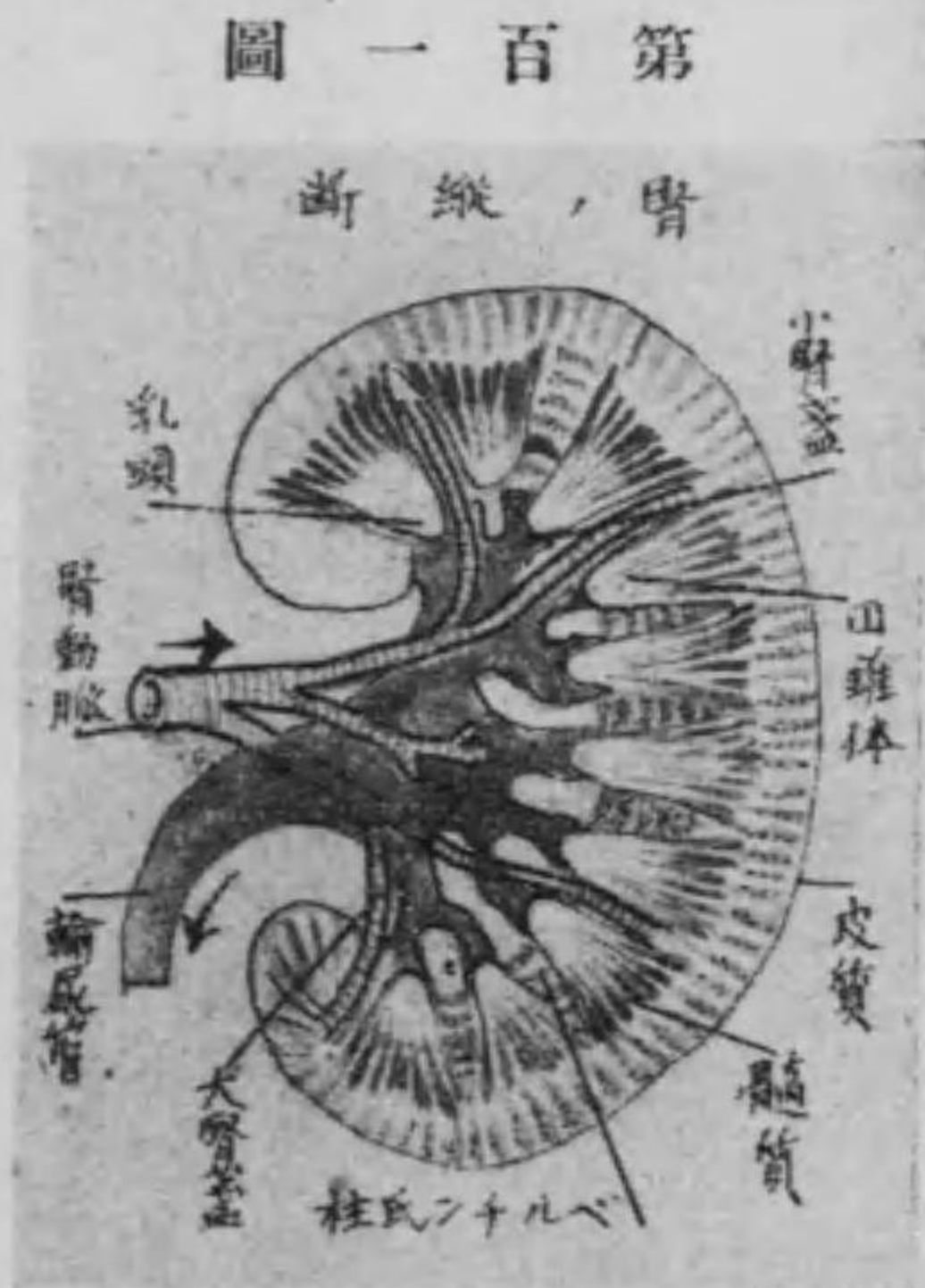
第一腎臟

腎臟は尿を分泌する二個の複管狀腺にして脊柱の兩側に於て後腹壁の上部に位し上は第十二胸椎の

第一百圖

泌尿器系統

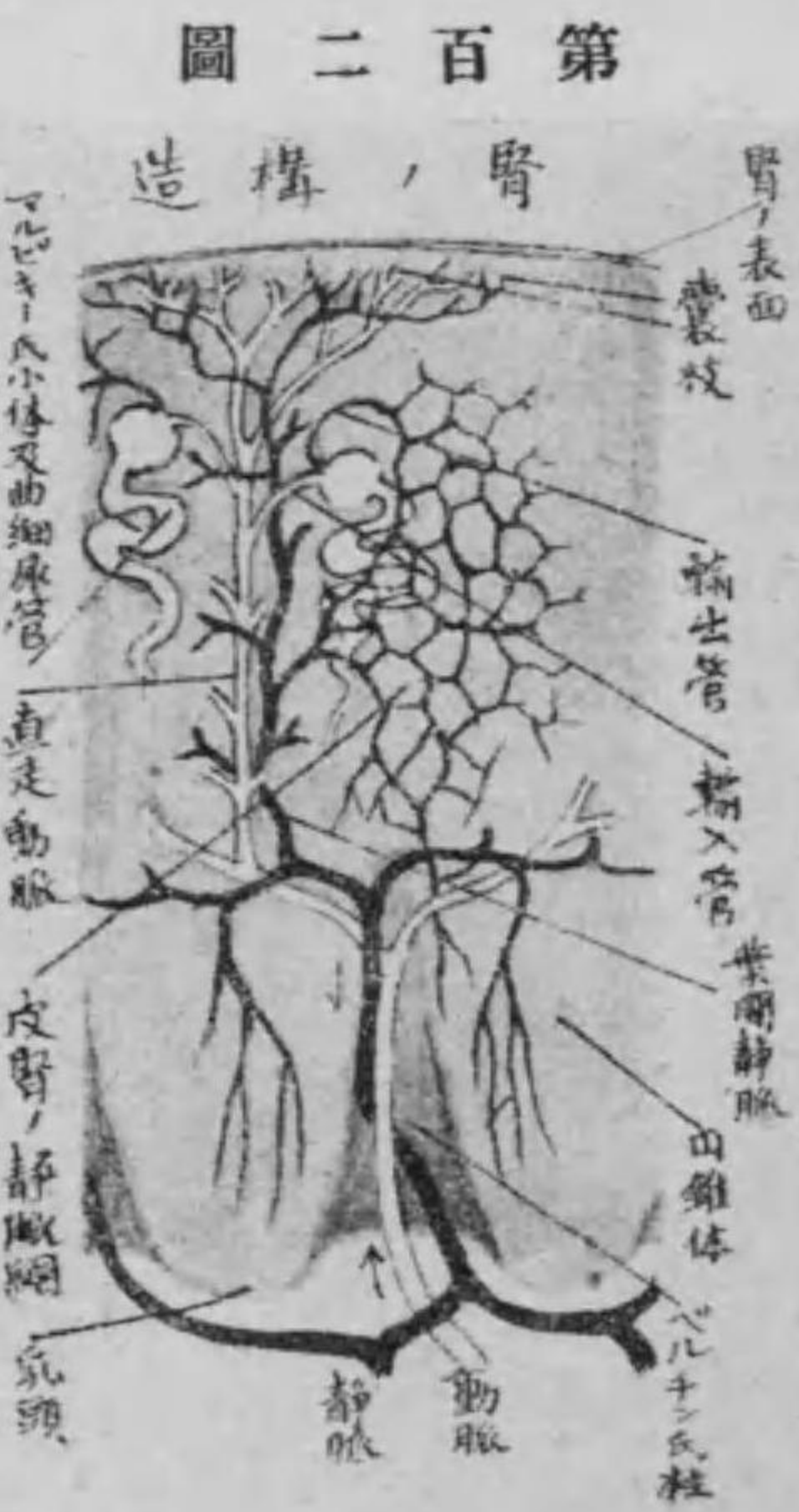



高さより第三腰椎の上縁に達し、其形ち蠶豆状にして、帶褐赤色を呈す、之を區別して前後の二面、内外の二縁及び上下の兩端とす。

前面は外方に稍や穹隆し、後面は平坦にして、横隔膜の後部及び方形腰筋に接し、外縁は穹隆にして、横腹筋に境し、内縁は陥没して、深き裂溝あり、之を腎門と云ふ。而して其陥没せる深部を腎竇と云ふ。又上端は鈍縁にして、右腎は稍や低く、肝臓下面の右葉に接し、左腎は脾臓及び膵臓に接す。下端は鈍にして、遊離せり。

腎臓の構造 腎臓は皮質及び髓質より成り、纖維膜にて被はれ、且つ脂肪組織に由りて其位置を固定せらる。而して皮質は表部にあり



りて髓質中に進入し、腎錐體を分隔す、之をベルチン氏柱(又は腎柱)と云ふ。髓質は深部にありて、多數の細尿管より成り、其細尿管は集合して、數個の錐狀體をなす、之をマルピギー氏圓錐體(又は腎錐體)と云ひ、其尖端は腎竇中に突出す、之を乳頭と云ひ、多數の小孔を有す、之を篩面と云ふ。

又皮質中には多くの膜囊あり、之をボーマン氏囊(又は血管毬)と稱し、内部に糸毬狀を爲せる血管を包む、是れベルチン氏柱を通過して來れる腎動脈の終末にして、血管毬と名け、ボーマン氏囊及び血管毬を總稱してマルピギー氏小體(又は腎小體)と

云ふ。而して細尿管はボーマン氏囊の連續にして、皮質中に迂曲してマルピギー氏圓錐體中へ眞直に下行し、彎曲して又上行し、再び皮質中に屈曲したる後、又下行して乳頭の部分に來れば二三相合して其尖端即ち篩面に開口す。

尙ほ腎臓に循れる血管は腹部大動脈幹より分れたる腎動脈にして、初め腎竇中に来るや數枝に分れてヘルチン氏柱を上行し、眞直に腎の表面に達すべし。葉間動脈其經過中に周圍より多くの小枝を出す、之を輸入管と稱し、ボーマン氏囊中に入りて血管毬を造り、輸出管に移す。輸出管は腎表面の毛細管を集めてヘルチン氏柱を下行し、葉間靜脈腎竇に至れば多くの葉間靜脈集合して下大靜脈に開口するものなり。

但し血管に就ては尙ほ脈管學を参照すべし。

第二 輸尿管

輸尿管は尿を腎臓より膀胱に送る處の管にして、始め腎竇の内より起り、乳頭と一致する處の數を有する小囊を以て、各々乳頭を被ふ之を小腎蓋と名く。此小腎蓋合して二三の大腎蓋となり、更に大腎蓋結合して廣き部分に移る、之を腎盂と云ふ。之より固有なる輸尿管となり、腹膜の後方に於て大腰筋の前側を斜めに下内方に走り、膀胱底の兩側へ斜めに開口す。其部を輸尿管口と云ふ。

輸尿管の構造 輸尿管は粘液膜、筋織膜及び纖維膜より成る。

第三 膀胱

膀胱は骨盤内に於て腹膜に被はれ、其大きさは尿の盈虚により差あ

り而して全く空虚なる時は小骨盤内に位するも尿を以て充盈せらるゝ時は其上部骨盤を出で腹腔に達すべし。然れども大約男子は直腸と耻骨軟骨接合との間、女子は子宮と耻骨軟骨接合との間に位し、形状は稍や卵圓形を成す處の一膜囊なり。而して上部の狭小なる部を尖頂と名け、此部より臍に延長するものを中膀胱靱帯と稱し、胎兒尿管の痕跡なり。又其中部は體と名け、兩側より同じく臍に延長せるものは側膀胱靱帯にして胎兒臍動脈の痕跡なり。其最下部を底と稱し、底の前下部の狭き處を頸と稱す。之より直ちに尿道となり、遂に内尿道口に開口す。此部の内面に環狀の隆起あり、尿道輪と名け、膀胱括約筋に由りて出來たるものなり。

膀胱の構造 膀胱は粘液膜、筋織膜及び漿液膜の三層より成り、外層は漿液膜にて後面の上部及び尖頂を被ひ、中層は筋織膜にして

縱横斜に錯綜連結し、内層は即ち粘液膜にして中層に連接す。

第四 尿道

尿道は男子に於ては泌尿道と生殖道を兼ねるを以て泌尿生殖道とも稱し、初め膀胱頸より起り、尿道海綿體より龜頭の前端まで縦貫するS字狀の長き膜管にして、女子に在りては膀胱底より耻骨軟骨接合の下際を経て前庭の間にあり、稍や弓形を帶ぶ。男子は其起根部の膨大せる部を攝護腺部と名け、攝護腺の前部を穿通す。爰に小隆起あり、精阜と云ひ、其尖端に小陷部あり、攝護腺竇と名け、其部に小孔あり、射精管孔と稱す。是れ精囊の開口部にして、精阜の周圍には又攝護腺の排泄管を有す。而して尿の陰莖内を通過する部分には海綿體部と名け、其始部にはコーベル氏腺の排泄管を有し、尖

端に近づけば稍や膨大して遂に龜頭に開口す之を外尿道口と云ひ其膨大部を舟状窩と云ふ。

尿道の構造 尿道は粘液膜粘液膜下組織及び筋組織より成る。

附副腎

副腎は腎臓の上端に位せる扁平三角形の帶黃褐色を呈せる脈管腺なり。上端は薄くして上方に向ひ下端即ち基底は稍や厚く下面は陥凹して腎の上端に接し恰かも帽子の如く腎臓の上部を被へり。又前面には副腎靜脈の出づる溝あり之を副腎門と云ふ。

副腎の構造 副腎は纖維膜皮質及び髓質より成り表面は纖維膜より被はれ尙ほ進んで纖維膜は皮質中に穿入して數條となり更に細小枝を發生して互に吻合し網眼を形成す。又皮質を成す處の

細胞は三層を成し、上層は圓形塊を爲し、中層は索状を爲す、之に反し下層の細胞は相結合して網状を爲す。故に皮質を糸毬帶束狀帶及び網狀帶に分つ而して髓質の細胞は紡錘形にして網眼中を充填す。

第四節 生殖器

生殖器とは種屬蕃殖の器にして之を男女兩生殖器に區別す。

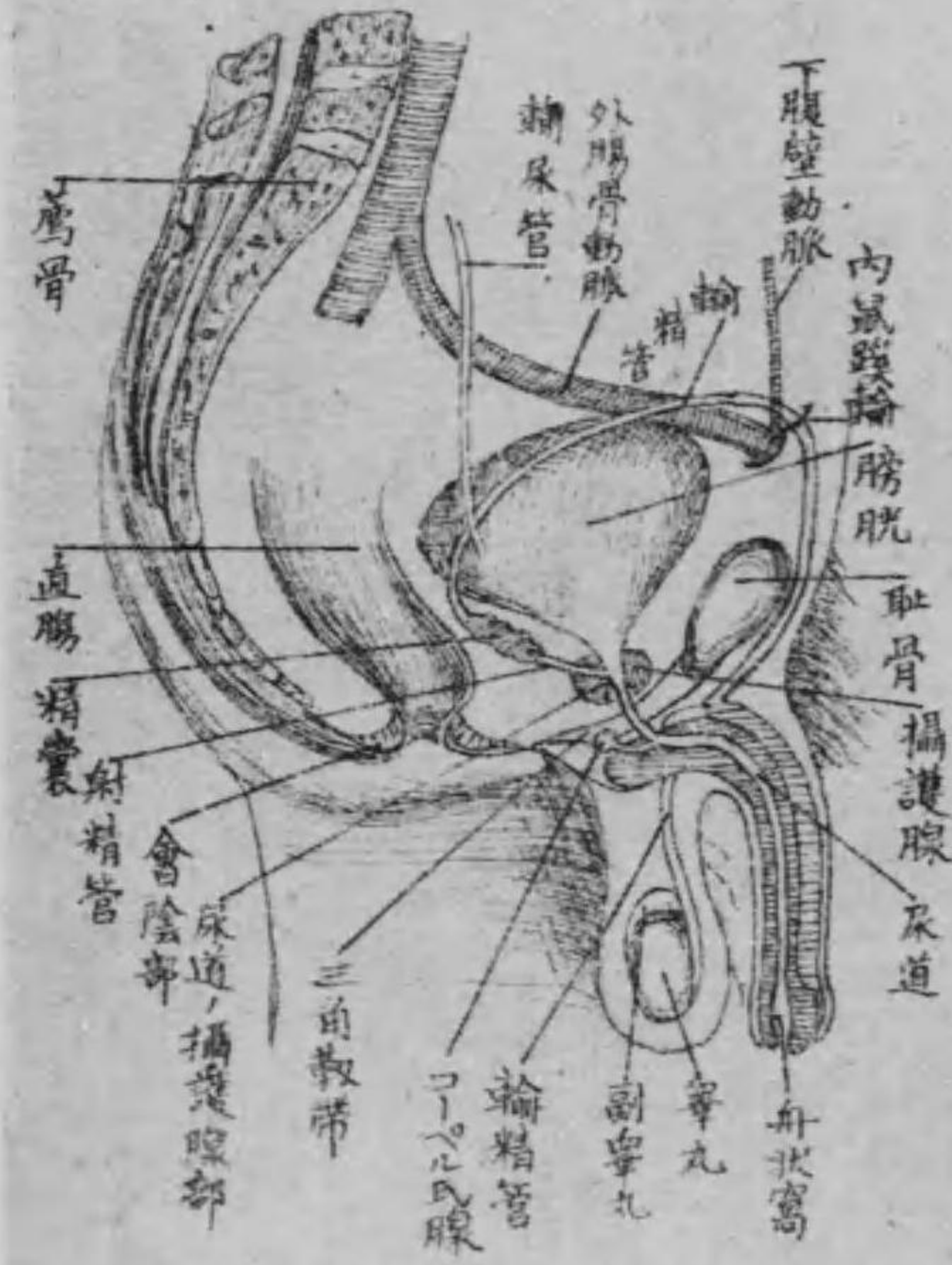
甲 男子生殖器

男子生殖器は之を内及び外生殖器に分つ、即ち内生殖器は睪丸・副睪丸・輸精管・精囊・攝護腺・射精管及びコーペル氏腺にして、外生殖器は陰莖及び尿道なり。

第一 睪丸

睪丸は陰囊中に占在し、扁平卵圓形を呈せる左右二個の腺體にして、精液を成生し、副睪丸より輸精管を経て排泄せしむるものなり。

第三百三圖 男子生殖器



睪丸の構造は睪丸白膜、小葉及び細精管より成る。睪丸白膜は白質の纖維膜にして、睪丸の表面を被ひ、尙ほ進んで後縁より實質中に入りて多數の縱隔を造り所謂小葉を形成す。其中隔の集合せる處を睪丸

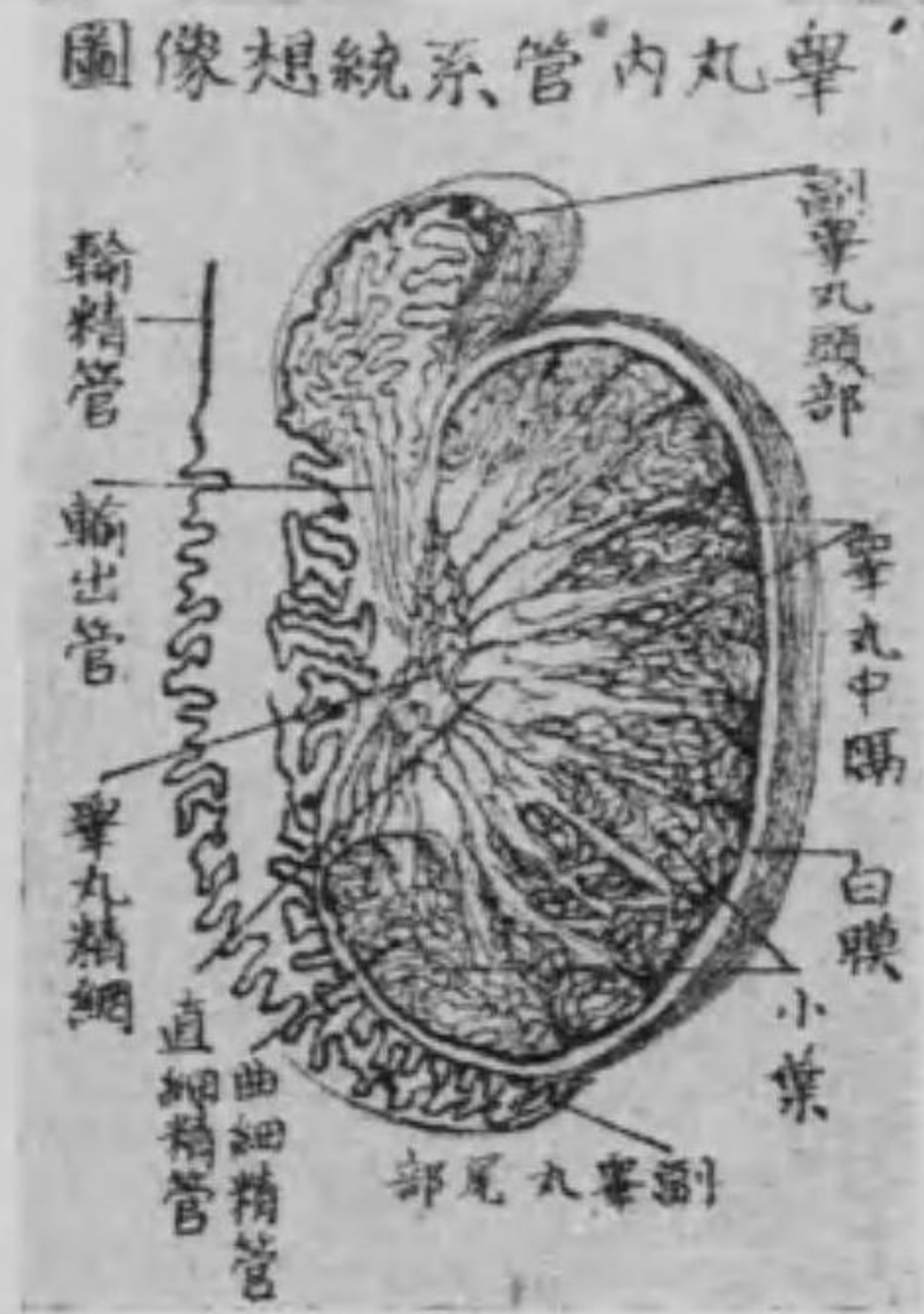
縱隔又はハイモル氏體と云ふ。又小葉内には迂曲せる管系統を有す、是れ即ち細精管にして、一端は直細精管と名け、睪丸縱隔に來り互に吻合して、睪丸精網を形成し、更に十乃至二十條の小管と成り、副睪丸に連なる之を輸出管と云ふ。

但し陰囊とは陰莖下に下垂し、皮膚及び淺筋膜の二層より成りて、睪丸副睪丸及び輸精管の一部を被包せるものにして、要するに外皮の延暢物なり。

第二 副睪丸

副睪丸は睪丸の後上部に位せる稍や扁圓形のものにして、長く頭體・尾の三部より成り、内部に管系統を有す。上端即ち頭は數多の小葉に分れ、一端は輸出管に連なり、漸次下方に廻轉し、集合して體を爲し、末端即ち尾は輸精管に連結す。

第四百四圖



副睪丸の構造 副睪丸は纖維膜と無組織の固有膜とより成り、氈毛上皮を附す。

第三 輸精管

輸精管は副睪丸より精液を精囊に送る處の細き膜管にして、陰囊及び小骨盤内に位し、始め副睪丸の後方より上行し、鼠蹊管を通じて前腹壁の後面に達し、彎曲して小骨盤内へ下り、膀胱底の精囊に連なる。

第四 精囊

輸精管の構造 輸精管は粘液膜、筋織膜及び纖維膜より成る。精囊は精液を貯藏せる二個の膜囊にして、膀胱底の兩側に位し、扁平長橢圓形を成し、其面出沒不等なり。前端は狹小して、射精管となり、攝護腺を穿通して尿道の射精管孔に開口す。精囊の構造 精囊は前者と同じく粘液膜、筋織膜及び纖維膜より成る。

第五 攝護腺

攝護腺は栗子状を呈せる一個の腺にして、膀胱の尿道に移る部に在りて、尿道の始部を圍み、基底は上方に、尖端は前方に向ひ、前面即ち耻骨面は骨盤筋膜に由りて、耻骨軟骨接合に連なり、後面即ち直腸面は結締組織に由り直腸に連結せるものにして、一種の粘稠液を分泌し、精液に混じて尿道に排泄す。

攝護腺の構造 攝護腺は纖維膜筋組織及び腺質より成り、多數の排泄管を以て尿道の始部に開口す。

第六 コーペル氏腺 (又は尿道球腺)

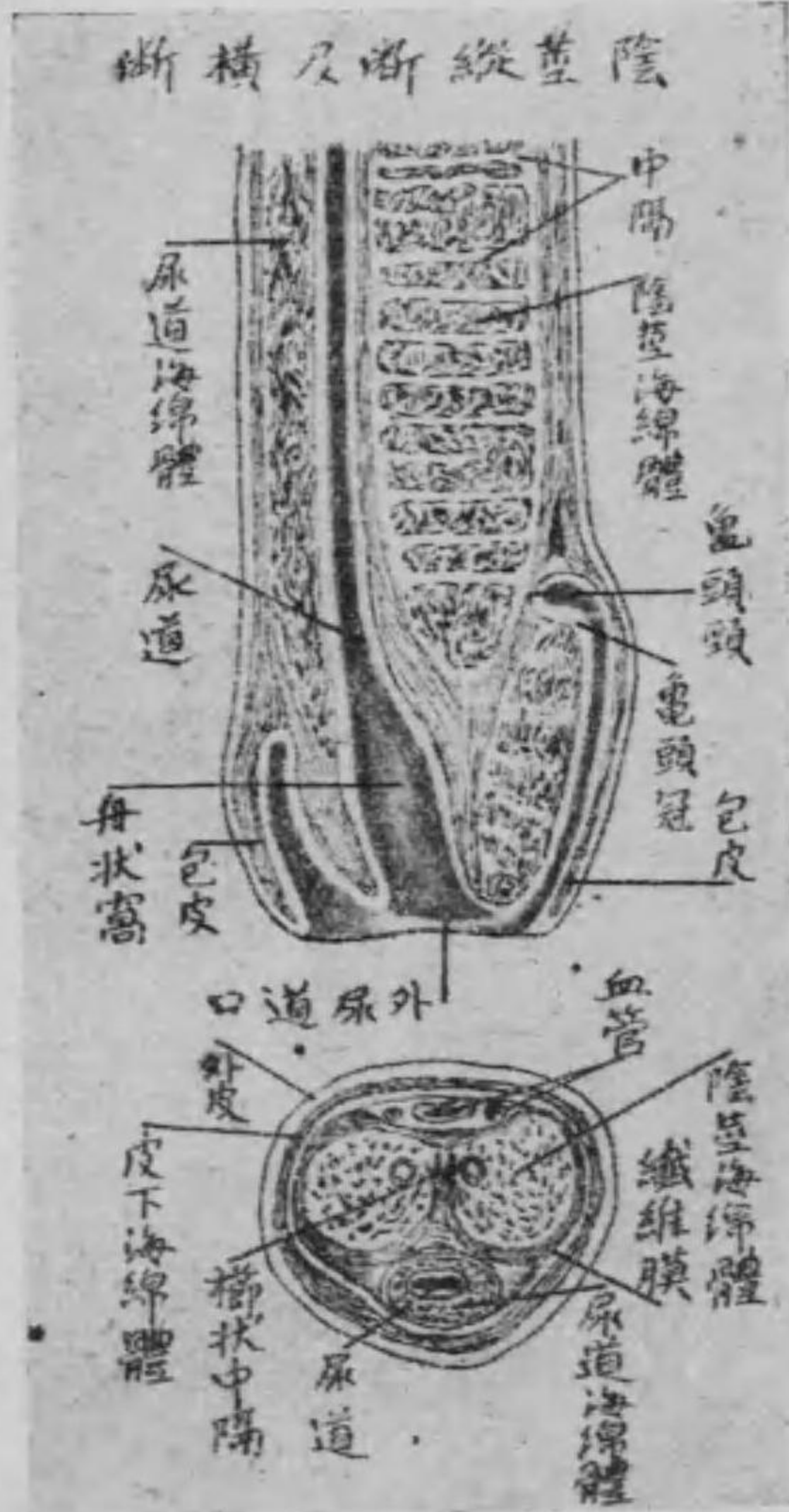コーペル氏腺は豌豆大の二個の小腺にして、攝護腺の前部に於て尿道の兩側に位し、短管を以て尿道に開口し、一種の液を分泌し、精液に混じて尿道に排泄す。

コーペル氏腺の構造 コーペル氏腺は管狀及び胞狀の混合腺にして、腺細胞を有し、結締組織及び平滑筋纖維を以て纏絡す。

第七 陰莖

陰莖は交接の要具にして、耻骨の前下部に固着し、常時は前側に下

第五百五圖



垂す。之を區別して根體龜頭の三部とす。其固着せる陰阜の部を根と名け、中央の遊離せる部を體と云ひ、圓柱形をなし、末端の膨大せる部を龜頭と稱へ、其上縁の隆起せる部を龜頭冠、又其上にして狭小せる部を龜頭頸と云ふ。而して龜頭前端の裂口を外尿道口と名く。

陰莖の構造 陰莖は陰莖海綿體、尿道海綿體及び白膜より成り、皮膚を以て被はる。而して此外皮は龜頭に於ては皺襞狀を爲す之を包皮と云ふ。又尿道海綿體は尿道を圍繞せる部にして、其上端

即ち根部は球状をなす之を尿道球と云ふ。又尿道海綿體の上部に並列して一對の圓柱形をなせるは即ち陰莖海綿體にして前者と共に白膜即ち纖維膜を以て被はる。

第八 尿道

尿道は精液を排泄する任務を有するものなるも、既述の如く尿道を兼ねるを以て泌尿器の條下に之を説述せり。就て見らるべし。

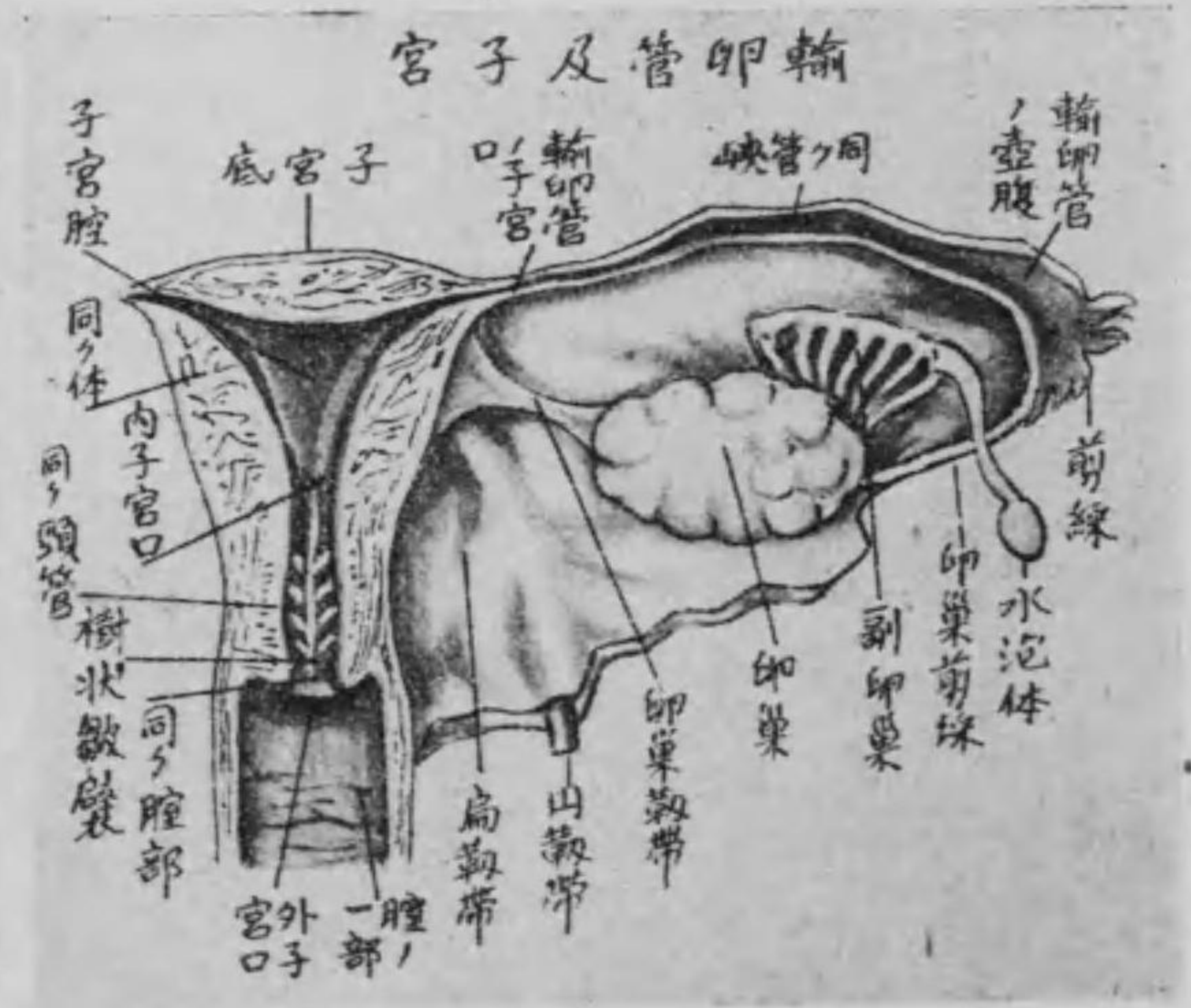
乙 女子生殖器

女子生殖器も亦男子生殖器の如く内及び外生殖器に分つ。内生殖器に屬するは卵巣輸卵管子宮にして、外生殖器に屬するは陰及び外陰部なり。而して外陰部は更に大陰唇小陰唇陰核及びバルトリ

ン氏腺に分つ。

第一 卵巣

第百六圖



卵巣は卵子生成の器にして小骨盤内に於いて子宮體の兩側子宮扁靱帶の後側に位し、其後部は腹膜を以て被はる之を卵巣囊と云ふ。形狀は扁平圓形を呈す。之内の二端上下の兩縁及び前後の二面に區別す。即ち内端は固有卵巣靱帯に由つて子宮に連結し、外端は卵巣剪彩に連り、上縁は遊

離し、下縁は子宮扁韌帶と連結せり。而して此部に血管・神経の出入部あり、故に之を卵巢門と名く。又前面は骨盤腔に、後面は骨盤壁に向へり。

卵巢の構造 卵巢は纖維膜・固有の髓質及び皮質より成る。即ち表面は纖維膜を以て被はる、之を卵巢白膜と云ひ、卵巢門より髓質中に進入す。髓質は結締組織及び滑平筋纖維より成り、血管に富む。又皮質は髓質の外部を成せるものにして、纖維様結締組織より成り、爰に大小無数の卵胞あり、其大なるものをグラーフ氏卵胞、又は胞狀卵胞と稱し、發育進むに従ひ球狀を呈して、卵巢の表面に突出し、皆な各一個の卵細胞を含有するものなり。

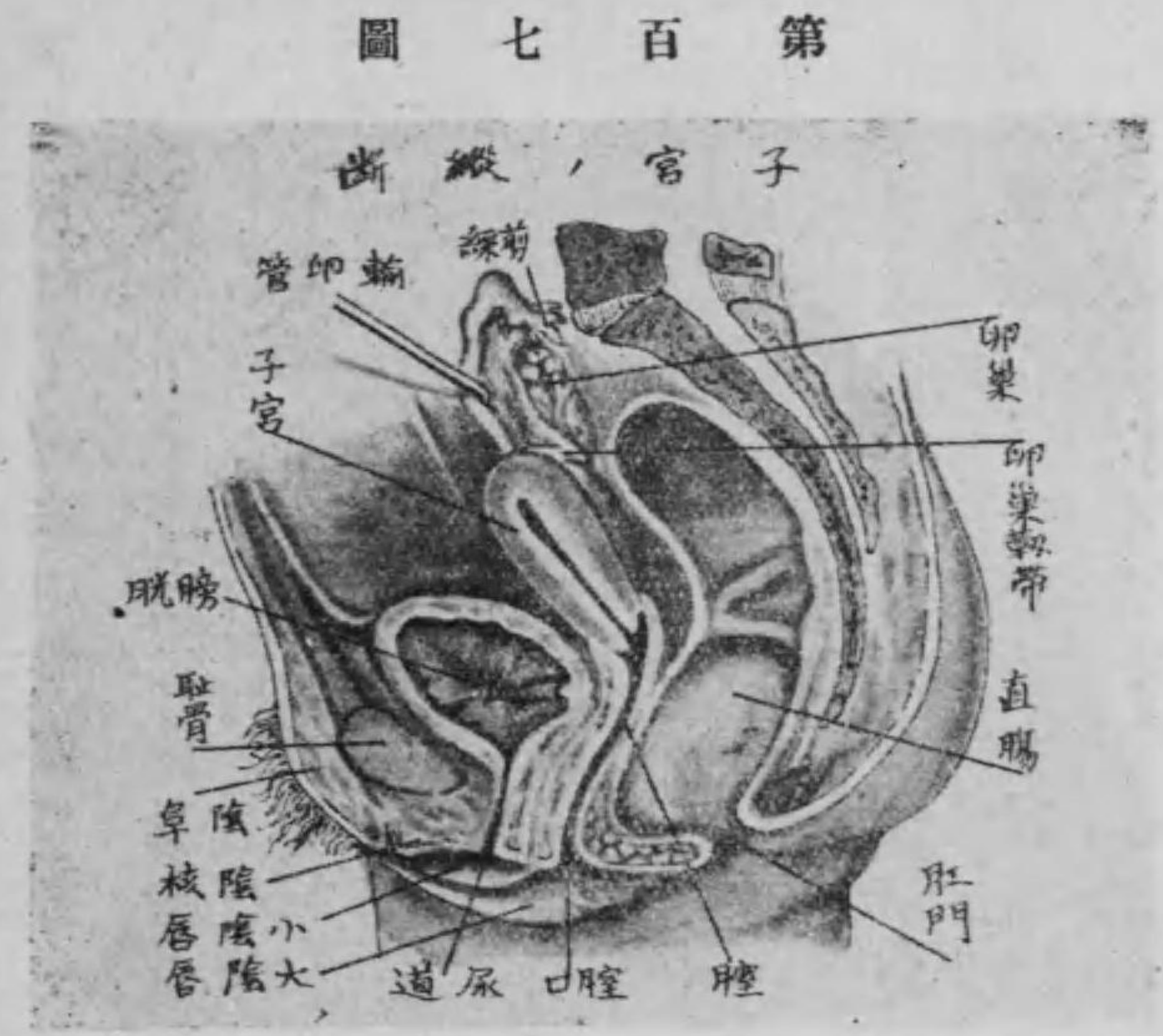
第二 輸卵管 (又は子宮喇叭管)

輸卵管は子宮底の兩側に於て子宮扁韌帶の上縁に位し、卵巢より出づる卵子を子宮に送る處の管にして、其形ちは喇叭狀を呈す。是れ子宮喇叭管の名ある所以にして、内方は細く小管に由りて子宮に開口す、之を子宮口と稱し、外方は膨大す、之を壺腹、又は漏斗と名け、其端腹腔に開口す、之を腹口と名く。此周圍は數多の薄片に分裂す、之を剪彩と云ふ。且つ剪彩の一部強く發育し、卵巢に連なるものを特に卵巢剪彩と名く。

輸卵管の構造 輸卵管は粘液膜・筋織膜及び漿液膜より成り、其外層は漿液膜にて被ひ、中層は縱横の筋織膜を以てし、内層は粘液膜にして、氈毛上皮を附し、此運動に由り卵子を子宮に送るものこす。

第三 子宮

子宮は形ち扁平梨子状にして小骨盤内に位し、膀胱の後直腸の前に在り。兩側の子宮扁靱帶及び子宮圓靱帶に依りて其位置を固定



せらる。而して其上方の遊離せる廣き部を子宮底と云ひ、兩側は輸卵管及び固有卵巣靱帶を附し、下部の扁平なる處を子宮體と名け一腔を存す、是れ即ち子宮腔なり。其下部には狭き部あり、之を子宮狹部と云ひ、子宮腔にも狭き處を生ぜり、之を内子宮口と云ふ。又子宮狹部の下は即ち子宮頸にして下端は腔中に突入す、之を子宮腔

部と云ひ、其末端の一裂口を外子宮口と云ふ。子宮の構造、子宮は輸卵管と同じく粘液膜筋織膜及び漿液膜より形成せらる。

第四 腔

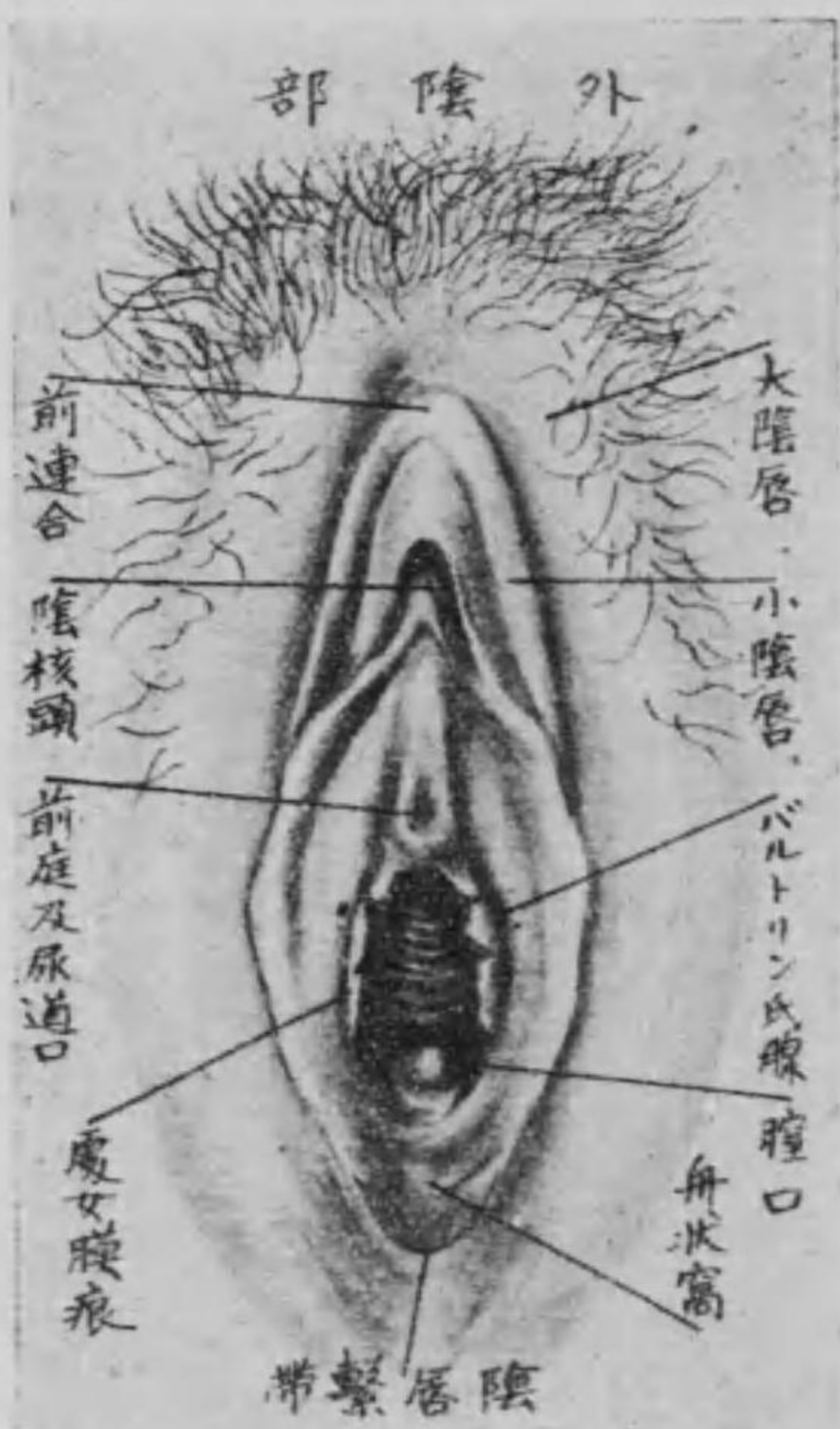腔は子宮の下部に在る強き擴張性の膜管にして、常時は其前壁及び後壁は互に接觸し、前面は膀胱及び尿道に、後面は直腸に接觸し、上端は子宮頸の下部を圍み、下端は小陰唇の間に開口す、之を腔口(又は陰門)と云ふ。處女に在りては後側より半月形を爲せる瓣状の膜を以て閉鎖せらる、之を處女膜と云ひ、春機發動期に至れば自ら破壊して其口縁に痕跡を残存す、之を處女膜痕と云ふ。腔の構造、腔は粘液膜及び筋織膜より成り、粘液膜は重層扁平上

皮を被むり、無數の横皺を現はす。之を前及び後隆柱と名く。又筋織膜は滑平筋及び横紋筋より成るものなり。

第五 大陰唇

大陰唇は陰門の周圍に在る左右二條の皮膚の皺にして前上方に於いて、左右互に相結合せる部を前連合と云ひ、陰阜に連なり、陰毛を叢生す。下後方も又左右互に連なる之を後連合と云ふ。此部に於いて横皺を成せるを陰唇繫帶と名け、其内側之に沿ふ處の小凹窩を舟状窩と名く。其外面は多數の皮脂腺を具ふる處の脂肪組織より成り、内面は腔中に入り、粘液膜状の外観を呈し、多量に脂肪を備へて常に濕潤すべし。

第百八圖



第六 小陰唇

小陰唇は同じく左右二條の皮膚の皺にして、大陰唇の内側、腔口の兩側に在り。常に濕潤し、且つ靜脈叢を爲し、一は上際に於いて互に連合し、陰核包皮を爲す。而して下端は大陰唇の内側に消失す。又兩陰唇の間を腔前庭と稱し、中部に尿道口、下部に腔口を現はす。

第七 陰核

陰核は大陰唇前連合の下部に於いて小陰唇の二脚に被はるゝ處の勃起性を有する小器にして、陰莖と全く同質なり。唯だ其形狀を異にせるに過ぎず。

第八 バルトリン氏腺 (又は大前庭腺)

バルトリン氏腺は小なる一對の腺にして、膣の兩壁に位し、排泄管を以て膣の内面に開口し、一種の液を出すものにして、男子のコーペル氏腺に一致するものなり。

		男女生殖器比較表 (今田氏に従ふ)	
一	睪丸	男子之部	女子之部
二	輸精管	丸	卵
		輸卵管	卵管

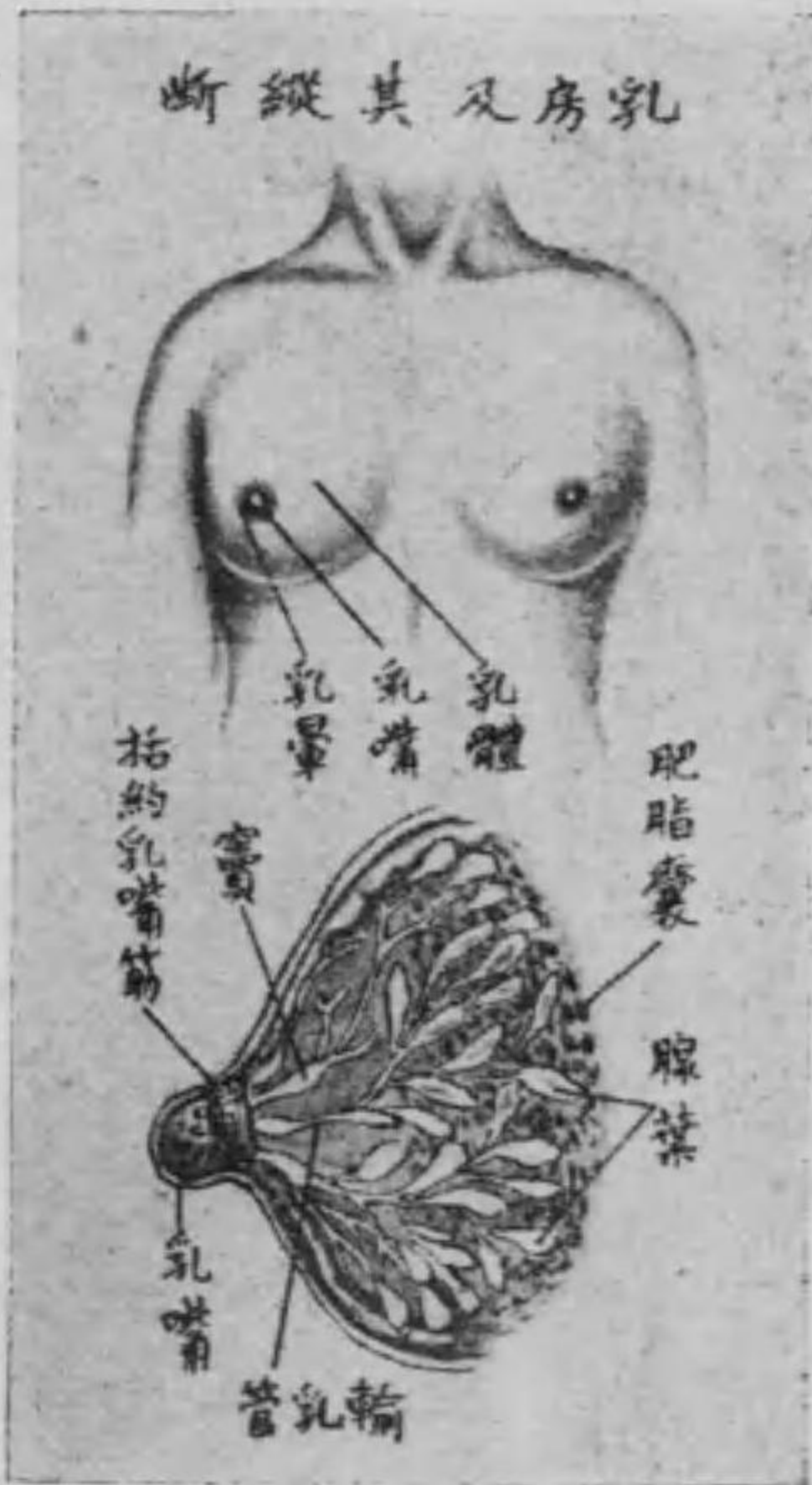
三	攝護腺	子宮
四	陰莖	陰核
五	陰囊	陰唇

○ 乳房

乳房は前胸壁の第三乃至第六肋骨の間に亘り、其形狀大小は男女年齢又は授乳時に於いて異にす。即ち女子に在りては乳汁を分泌するの器にして、生殖器と大なる關係を有するが故に、春機發動期に至らば急に發育膨大して半球形を呈し、所謂乳房を形成す。雖も一度授乳したる者に在りては、稍や下垂す。而して其中央の圓形頭を成せるを乳嘴と名け、末端に約十四五の輸乳管口ありて、乳汁

第百九圖

乳房及其縱斷



ては生殖器との關係なく唯だ哺乳動物の徴候を表はすのみにして乳汁を分泌する事なし。

乳房の構造 乳房は十五個乃至二十個の腺體即ち乳腺より成るものにして複胞狀腺に屬し脂肪組織に由りて互ひに相結合せられ各一條の排泄管を有す是れ即ち輸乳管にして乳管に開口するものなれども開口に先ち紡錘狀の膨大を呈す之を輸乳管竇と云

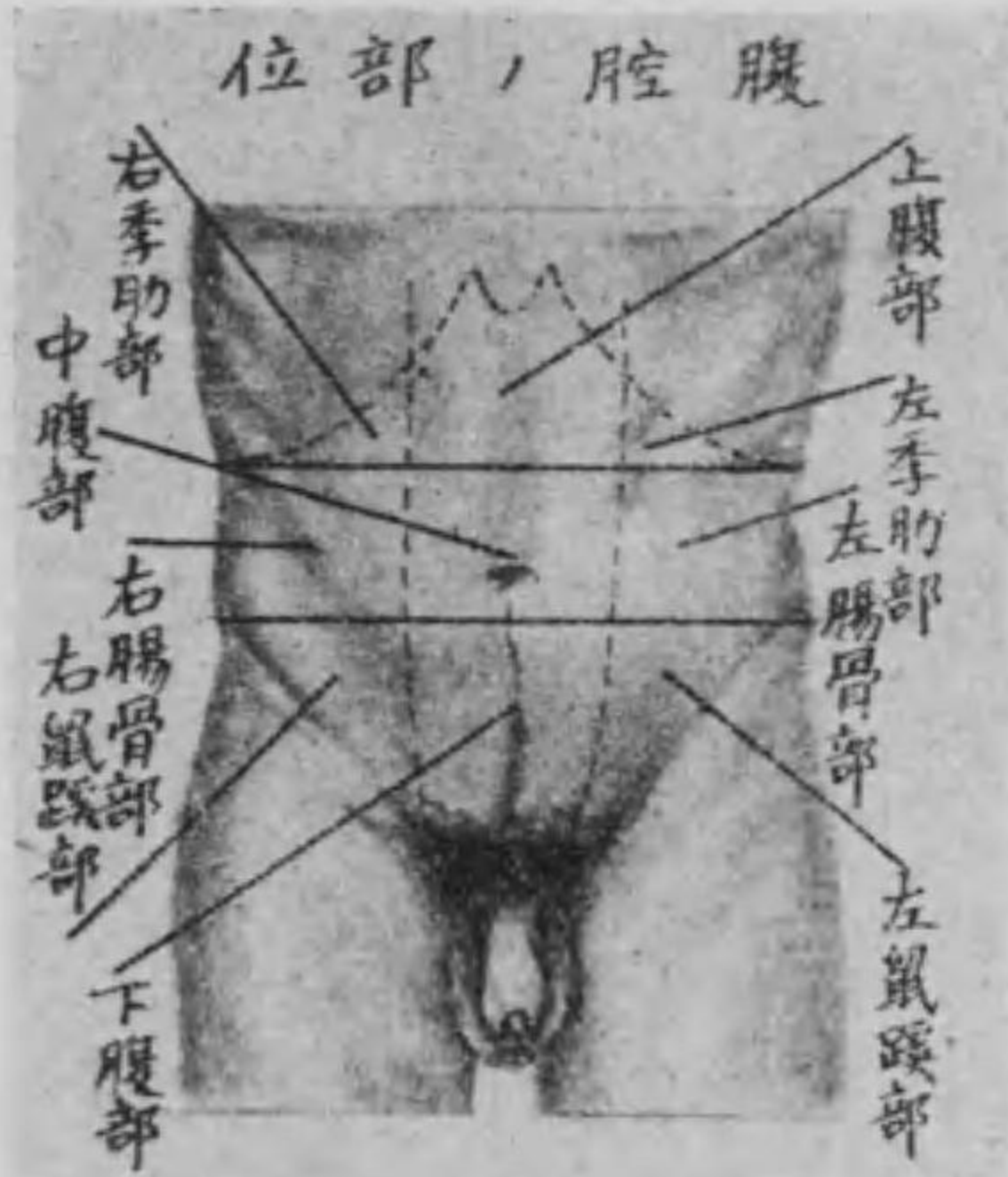
の出づる處となる。又乳房より乳管に移る處には褐色の輪狀部あり之を乳輪(又は乳暈)と稱し受胎の際より漸々暗黒色となり再び素の状態となる事なし。又男子に在り

ひ乳汁の瀦溜部なり。

○ 會 陰

會陰は泌尿生殖器と肛門との間に於て小骨盤の下口に當り筋及び筋膜に由りて閉鎖せられ菱形を爲す今之を左右の坐骨結節に引ける横線により前後の二部に分隔する時は其前部の前隅は耻骨軟骨接合にして前側部は耻骨下枝及び坐骨下枝より成り男子に於いては尿道女子に於いては膣及び尿道口を圍繞す故に之を尿生殖横隔と云ふ而して後部の後隅は尾閶骨に向ひ後側部は薦骨の前面より坐骨結節に緊張する處の薦坐結節靱帶及び大臀筋の下縁より成り男女共に肛門を圍繞す之を骨盤横隔と云ふ而して會陰には六筋を有す即ち肛門舉筋外肛門括約筋坐骨海綿體筋

圖 十 百 第
位 部 / 腔 腹



淺及び深會陰橫筋・球海綿體筋是れなり。

○ 腹 腔

腹腔は上壁横隔膜に依りて胸腔と境し、前及び側壁は筋肉及び筋膜を以てし、後壁は脊柱にして消化器・泌尿器及

び生殖器を藏せる長卵形の大腔なり。今前腹壁の表面に於いて左右終末肋骨の間及び左右腸骨前上棘の間に設けたる二線に由りて腹腔の部位を左の如く區別す。是れ刺鍼・點灸の部位を指示する上に於いて甚だ理解し易すければなり(尙ほ第百十圖を参照すべし)

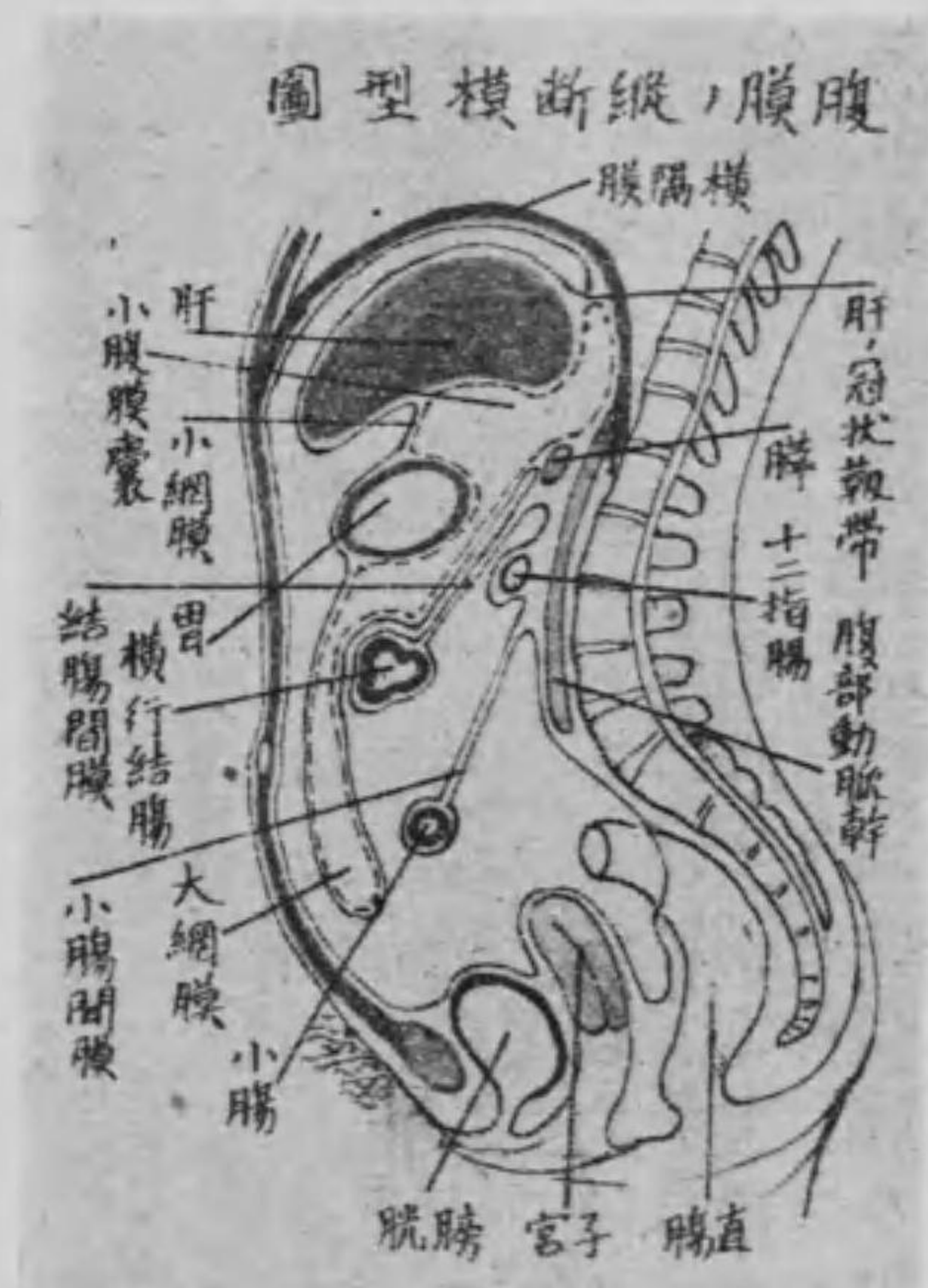側右	部中	側左	
右季肋部	上腹部	左季肋部	上腹部
右腸骨部	臍部	左腸骨部	中腹部
右鼠蹊部	耻部	左鼠蹊部	下腹部

(ふ従に氏田今)

○ 腹 膜

腹膜は内外二板より成る漿液膜囊にして、全く閉鎖せる囊を爲し甚だ複雑なり。而して其腹壁の内面を被へるものを體壁腹膜と云ひ、内臓の表面を包めるものを内臓腹膜と名け、此二板間には裂溝状の腔あり、之を腹膜腔と稱し、其中に極少量の帶黄色を呈せる漿液を蓄ふ、之を腹膜液と云ひ、腹膜を濕潤せしむるものなり。

圖一十百第



間膜、小腸に附着せる部を小腸間膜、結腸に附着せる部を結腸間膜、蟲様突起に附着せる部を蟲様突起間膜、直腸の上部に附着せる部を直腸間膜と稱し、之等の諸部は種々の臓器に緊張して著明なる皺襞を現はす、之を靱帯と名け、夫々名稱を附し、其數亦た尠からず。又腹膜囊の上部は胃に依りて、前後の二部に區別せらる。其前部を

又腹膜の内外二板は腸間膜に依りて互に結合す。腸間膜は腸間に緊張して結締組織より成れる固有腸間膜板、其表面を被包せる腹膜より成るものにして、場處に依り胃の下縁に附着せる部を胃

大腹膜囊と云ひ、後部を小腹膜囊、又は網膜囊と云ふ。而して前後腹膜囊の中間に在りて肝門より胃の上縁に跨るものを小網膜と名け、又後腹膜囊の下部にして胃の下縁より下腹部に延長し、再び上行して横行結腸に連るものを大網膜と名く。

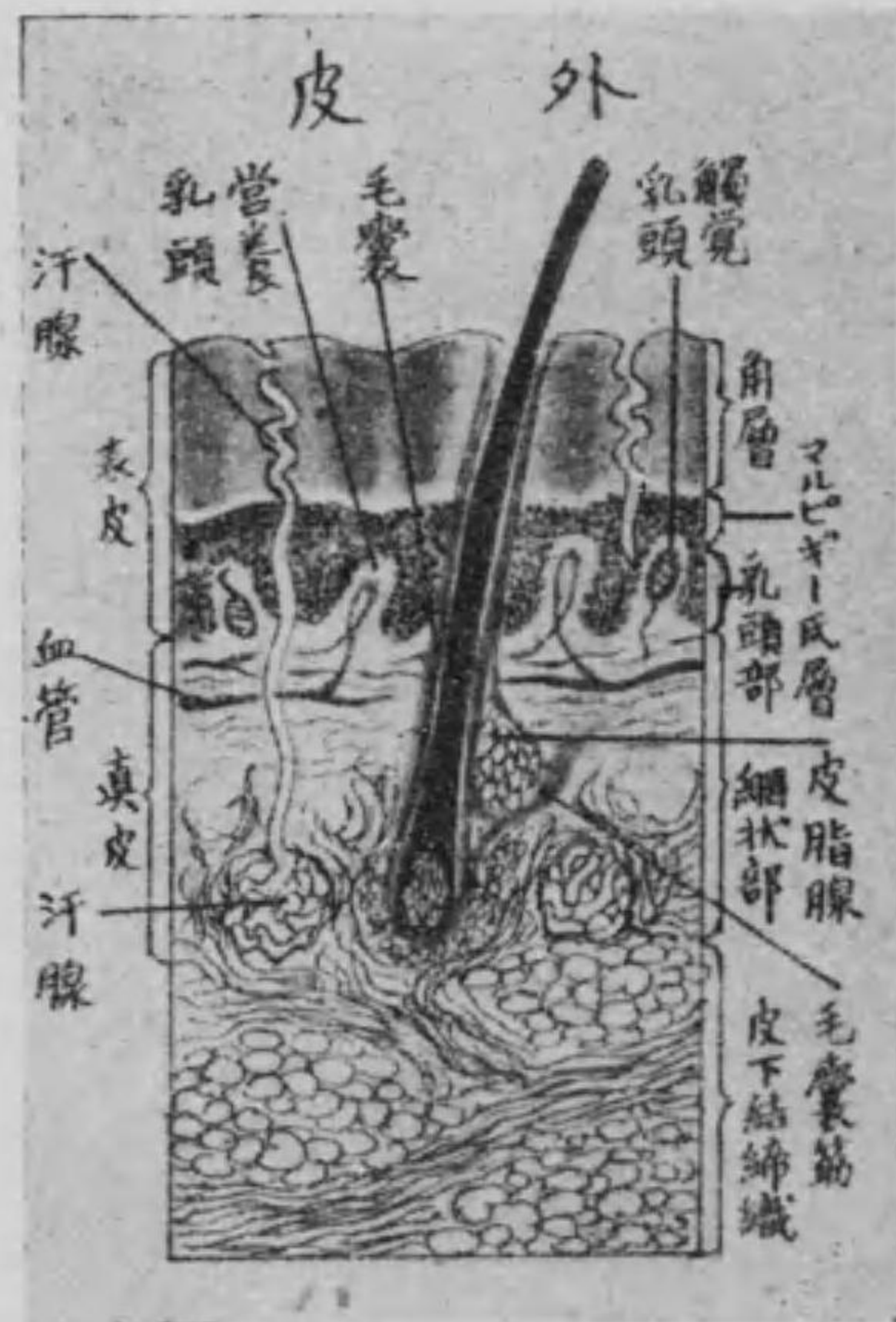第五 感覺器學

感覺器又は五官器とは外界の刺激を受けて各自固有の特異感覺を發起し以て中樞に傳達すべき器官にして之に觸器・視器・聽器・味器及び嗅器の五官あり。

第一 觸器 (皮膚又は外皮)

皮膚は表皮・真皮及び皮下結締組織の三層より成り、其中に觸覺裝置を有す。是れ皮膚が感覺器の一に算入せらるゝ所以にして甚だ弾力に富み、之に依りて全身を被覆し、裂孔即ち口裂・鼻孔・肛門及び腔口等の部位に於ては直ちに粘液膜に繼續す。

圖二十百第



(一) 表皮は角層及び粘液層又はマルピギー氏層より成り、角層は最も表面に在りて細胞は透明扁平なり。粘液層は次層にして真皮乳頭の上を覆ひ且つ乳頭間を充填し細胞は圓柱形にして楕圓核を有す。而して兩層は共に薄く血管・神経を具有せず。

(二) 真皮は弾力纖維及び滑平筋纖維を混じたる二層の結締組織より成り、上層を乳頭層、下層を網狀層と名け、其下層に皮下結締組織を有す。而して乳頭層には無數の乳頭を有し血管或は神経の末端各乳頭中に入る。其血管の入れざるを榮養乳頭と云ひ、神経の入れ


るを觸覺乳頭云ふ。又網狀層は其下層にして汗腺・皮脂腺並に其排泄管口及び毛根を舍す。

(三)皮下結締組織は結締組織纖維及び彈力纖維より成り、外皮の最も深層に在りて眞皮と密着し、筋膜又は骨膜とは緩く連結す。質中大に脂肪を含有するを以て又脂肪組織とも稱す。

○皮膚の觸覺装置及び附屬器

皮膚の神經は有髓神經より成るものにして、其初め外皮に來るや纖維束をなして皮下結締組織中を通過し、次で眞皮中に入り、數多の枝に分岐して神經叢を造り、此神經叢は更に多くの分枝を發生し、其一部は遊離して眞皮及び皮下結締組織中の組織間に終止し、一部は細胞中に入りて一の觸覺装置を形成す。即ち此觸覺装置は

第百三十三圖 觸覺管裝置



觸覺を司るのみならず、又溫覺及び痛覺をも掌ごるものにして、神經纖維の細胞中に入るに際し、其神經髓を失ひシユワン氏鞘をして其入るべき細胞の被膜に移行せしめ、軸索自己は裸體となりて細胞中に終る之を觸覺装置と稱し、其形狀に従ひ之を四種に區別す。即ち觸細胞觸小體(又はマイスネル氏小體)板狀小體(又はフリーター・パチニ氏小體)及び陰部神經小體是れなり。而して之等の小體は眞皮の乳頭中に存在せり。但し陰部神經小體のみは外陰部殊に陰莖の龜頭及び陰核の眞皮に位せり。又皮膚の附屬器は毛髮・汗腺・皮脂腺及び爪の四とす。

(一)毛髮 は口唇の唇紅部、手の掌面、足の蹠面、乳嘴、陰核、龜頭及び包皮の内面等を除く他、皮膚の表面に發生せるものにして、之を毛幹及び毛根の二部とす。即ち毛幹は皮膚の表面に露出せる部にして、毛根は皮膚中に入る部なり。而して毛根は表皮及び真皮の陷没に由りて出來たる囊に由りて被包せらる。之を毛囊と云ひ、其上部には三四の皮脂腺の開口せるを見る。又其開口部の下には真皮の表面より來れる滑平筋纖維附着して常に皮脂の分泌を催進し、兼ねて毛髮を直立するの作用を爲す。故に之を立毛筋と名けらる。

(二)汗腺 は汗を分泌する處の長き管狀の腺にして、其腺は真皮の下部、或は皮下結締組織に存在して糸毬狀に回轉し、排泄管は之より上行して眞直に皮膚を貫き、其表面に開口す。之を汗腺孔と云ふ。

(三)皮脂腺 は又毛囊腺と云ひ、單胞狀腺に屬し、其腺體は二三の小囊より成り、内部は細胞を充填して内腔を有せず。又排泄管は前述の如く毛囊に開口すれども、口唇、龜頭、小陰唇等の毛の無き部分は直ちに皮膚に開口す。

(四)爪 は指趾末節の背面に在りて指趾の尖端を保護するものなり。而して其爪に被はるゝ部分を爪床と名け、其後部を爪母と名く。爪母は爪を新生する部分なり。又爪は爪根及び爪體の二部に分ち、爪根とは爪の皮膚中に穿入せる部分にして、其他を爪體と云ひ、爪體は更に四縁に區別す。即ち爪體と爪根の間を潛入縁、前方の遊離端を遊離縁と云ふ。又爪體の兩側は兩側縁にして、爪體の後方には半月形の白色部あり、之を爪半月と名く。

第二 視 器 (眼)

視器とは眼球の謂にして眼窩内に在り。内外中の三層と三透明體より成り、脂肪組織を以て外圍を被ひ、且つ脂肪組織は眼窩内に於ける眼球、神経、血管、筋肉等の間隙を充填す。

(一)外層は纖維膜にして鞏膜及び角膜の二部より成り、外界に露出する部分は鞏膜及び角膜共に眼瞼の内面より延長して血管に富繞せる薄膜に由りて被はる、之を眼球結膜と云ふ。

鞏膜又は白膜は白色の纖維膜にして外層の後大部を成す。其前方は角膜に移り、此部には外側に輪狀の淺溝を現はす、之を鞏膜溝と云ふ。又鞏膜の後方は中央に視神経孔あり、是れ視神経の穿入部なり。

角膜は透明にして眼球の最も前にあり、即ち外層の前小部を爲せるものにして中央少しく薄く、後方は鞏膜に移行す。

(二)中層は脈絡膜、毛様體及び虹彩の三部に分つ。

脈絡膜は後方の中央に於いて視神経に穿通せられ、周圍は鞏膜の内側にあり、數種の膜に分れ、色素細胞を有し、甚だ血管に富む。

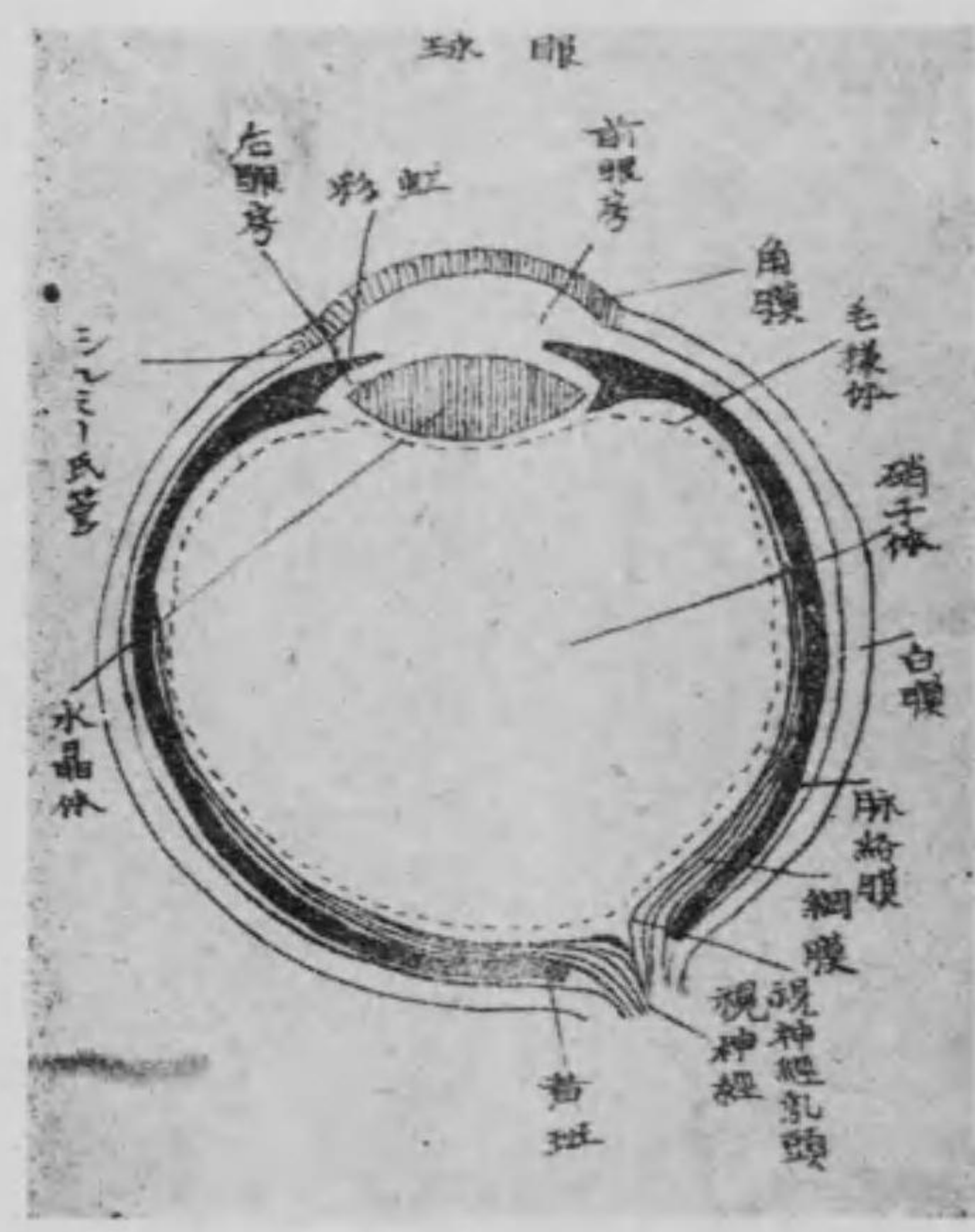毛様體は前方は虹彩の周縁に、後方は脈絡膜に連なり、其内面には放線狀に許多の隆起を現はす、之を毛様突起と云ふ。

虹彩は毛様體の前方に附着し、角膜と水晶體との間に在り、前面は遊離し、角膜との間

には前眼房を爲し、水晶體との間には後眼房を爲す。其中

央に瞳孔と稱する一孔あり、

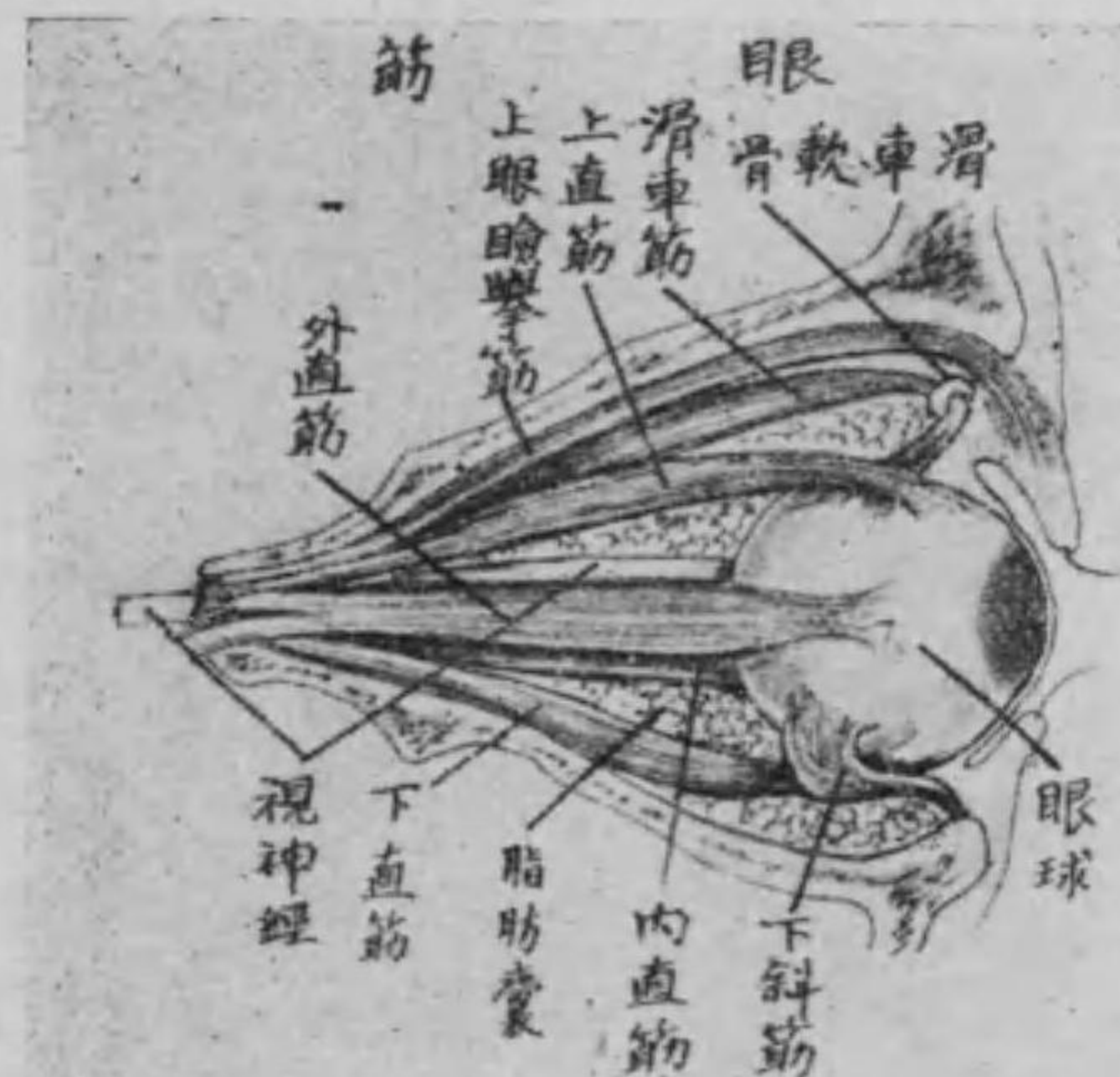
第百四十四圖



光を入るゝ所にして筋の作用により或は大となり、或は小となり以て光線の射入を調節す。又人に依りて虹彩の色を異にするは色素の多寡に關するものなり。

(三)内層 即ち網膜は視神經纖維より成り透明にして薄く脈絡膜の内側にして後方の中央に視神經の穿入部ありて稍や豊隆す之を視神經乳頭と云ふ。其前方の小窩は網膜中最も薄き部分にして且つ最も明視し得る所なり之を中心窩と云ひ前周圍は黄色を呈す之を黃斑と名く而して網膜の前部は毛様體に連なり固有の神經部を失ふ。

第百五十圖



(四)硝子體 は網膜の内腔を充實する透明なる粘液狀物質にして稍や球狀を呈し硝子膜を以て包まれ前部は水晶體後面の凸隆部に適應せる窩を爲す之を硝子體窩と云ふ。

(五)水晶體 は弾力性ある前後兩面ともに凸レンズ形の物質にして、チン氏帶と稱する透明なる物質に依りて毛様體に連繫せられ前面は虹彩に向ひ後面は硝子體前側の凹陷部に坐し透明なる水晶體を以て包まる之に由りて凸面の度を變じ光線を屈曲して遠近の物體をして網膜に映寫せしむるものなり。

(六)水様液 は又眼房水とも稱し角膜と虹彩との間即ち前眼房及び虹彩と水晶體との間即ち後眼房とに在る水の如き流動物にして、瞳孔に依り互に交通す。眼球は以上の如く構成せられ眼窠内に於ける上直筋下直筋内直

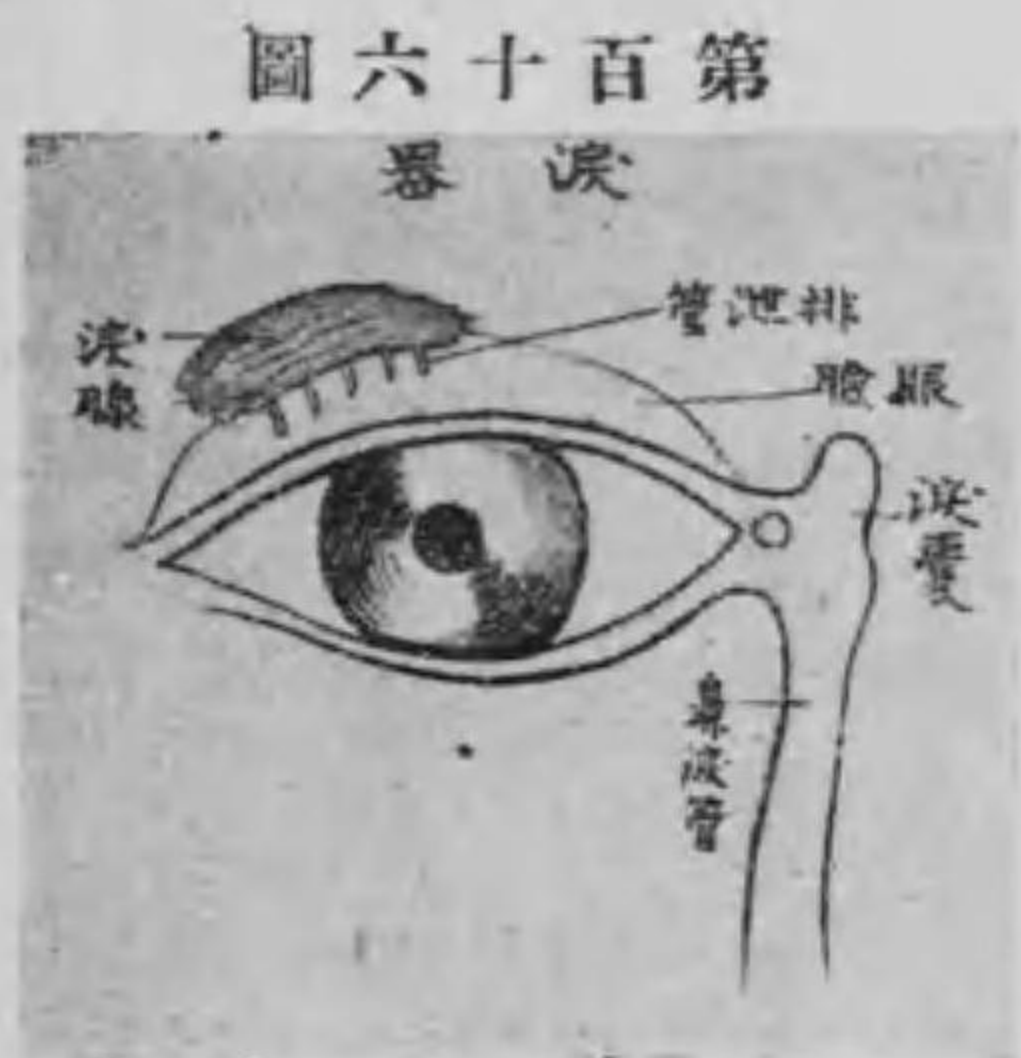筋外直筋上斜筋又滑車筋下斜筋及び上眼瞼舉筋の作用に依りて諸種の方向に廻轉す。

○ 眼の附屬器

眼の附屬器は涙器及び眼瞼とす。

(一) 涙器 是は涙腺及び排泄管即ち涙管にして涙腺は前頭骨眼眶部の外上側の所謂涙腺窩に在り。涙液を分泌し小排泄管より出て角膜と眼瞼との間を流れ内眥を経て涙嚢に貯留し、後ち鼻腔内に排泄す。

(二) 眼瞼 は眼球の表面を被ふ處の上下二個の皮膚の皺襞にして、之を前後の二面に區別



第百六十圖 涙器

し前後二面の境界部即ち眼瞼縁は粗毛を發生す之を睫毛と名く。而して眼瞼縁の兩端は即ち内眥及び外眥にして、又眼瞼の前面は普通の皮膚を具ふれども後面は粘液膜狀の外観を呈せり之を眼瞼結膜と云ふ。

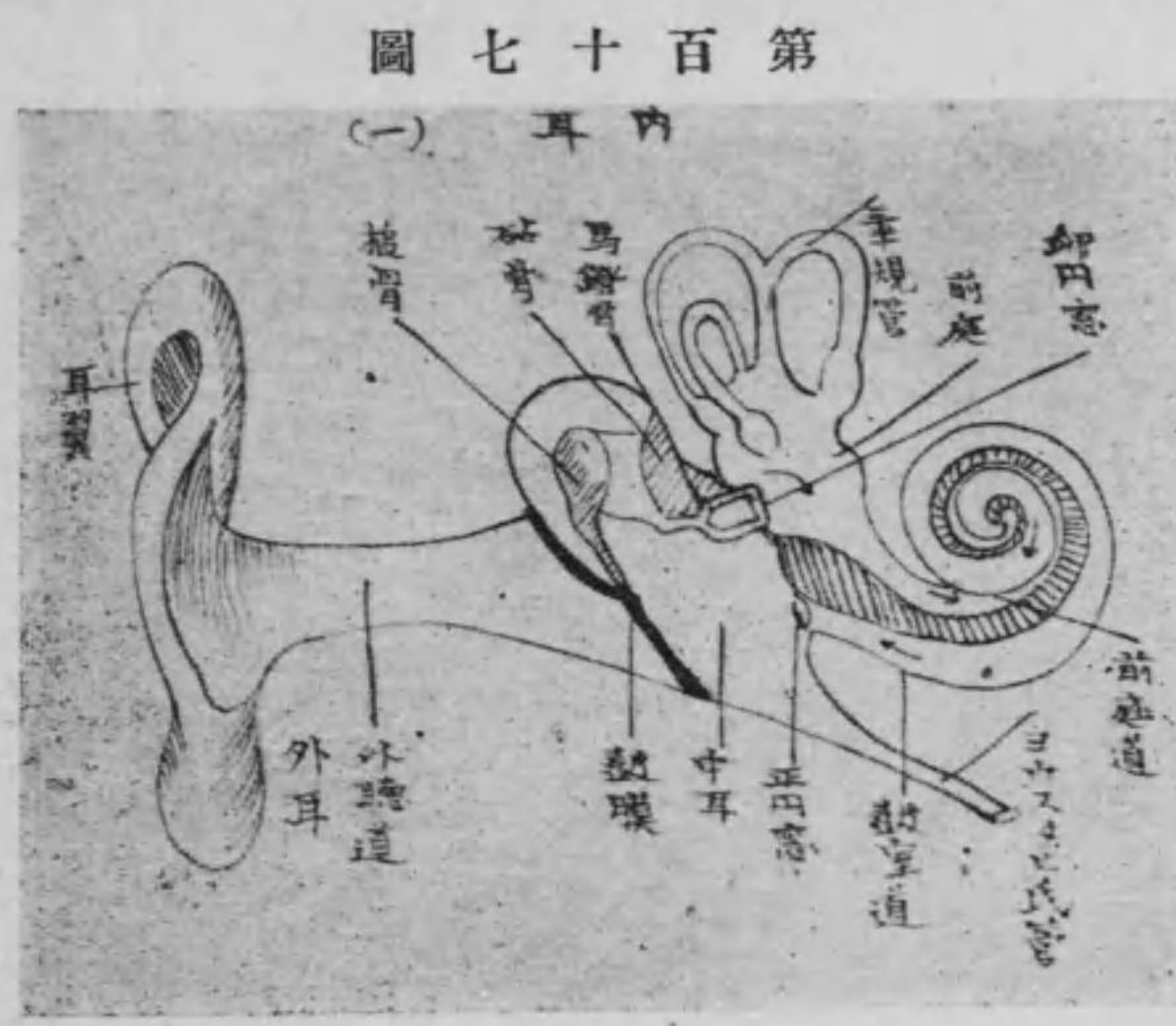眼瞼縁には又モル氏腺及びマイボーム氏腺の二腺あり前者は汗腺の一種にして後者は皮脂腺に屬し眼脂を分泌して涙液の漏出を豫防するものなり。

第三 聽器 (耳)

聽器は之を大別して外耳中耳及び内耳の三とす。

(一) 外耳 は耳翼及び外聽道の二部より成り、内端即ち中耳との境界に鼓膜を具ふ。

耳翼又は耳殼は軟骨筋及び皮膚より成るものにして漏斗状を爲し、表面は種々の凹凸を呈し、内外ともに皮膚を以て被はれ、周縁は



輪狀に彎曲す之を耳輪(或は耳廓)と云ふ。又其下端の軟弱にして軟骨を失ひ下に垂るゝ處を耳垂(或は耳朶)と云ふ。外聽道は深さ一寸ばかりの管にして耳翼より深く顛顚骨の岩様部に進入し、内端鼓膜に至る間を云ふ。而して外聽道の外方三分の一は軟骨より形成せらるれども軟骨性外聽道内方は骨に由りて構成せらる

第百七十圖

(一) 耳内

(骨性外聽道)又外聽道の皮膚には耳毛を生じ、許多の耳聾腺を有して耳聾を分泌す。

鼓膜は圓形の薄き強靱なる膜にして外聽道の底部に於て鼓室の外壁にある處の鼓膜溝に緊張し、音響を受けて之を内耳に傳ふる作用を爲すものなり。

(二)中耳 は内耳と外耳との間に在りて鼓室・ヨウスダク氏管及び乳嘴蜂窠の三部より成る。

鼓室は鼓膜の内部にして顛顚骨の岩様部と鱗様部との間に在り。内外上下及び前後の六壁を有し、就中後壁は開放して乳嘴蜂窠に交通し、内壁には卵圓窓・正圓窓と稱する二個の小孔ありて内耳に通ず。又鼓室内には槌骨・砧骨・馬鐙骨の三小聽骨あり、互に連鎖して槌骨は鼓膜に、馬鐙骨は卵圓窓に附着し以て鼓膜に受けたる音波

を内耳に傳ふ。
 ヨウスタク氏管は又耳喇叭管と名け、鼓室の前壁より咽頭の上側壁に交通せる圓錐形管にして、麤毛上皮を具へ中耳の空氣を交換するの用を爲す。

第百八十八圖



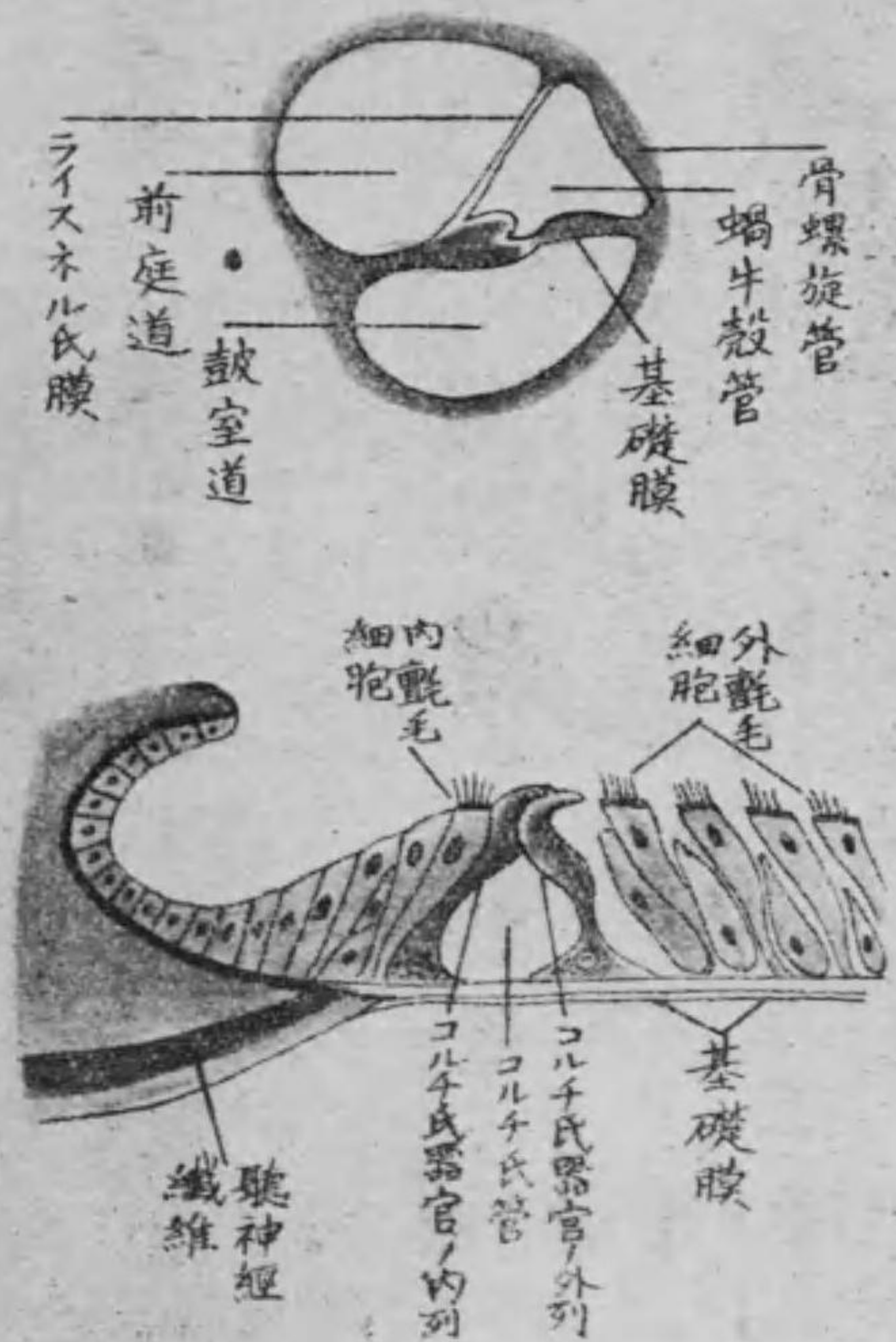乳嘴蜂窠は乳嘴突起の實質にして一見海綿狀を呈し、其大小及び形狀は人に依りて多少異なるなり。
 三内耳は音響の感受装置を藏せる部にして、顛顚骨岩様部の實質内に在りて甚だ複雑なる形狀を呈す、故に之を迷路と

稱へ蝸牛殼前庭及び三半規管の三部に分つ。
 蝸牛殼は蝸牛狀を帶び、鼓室及び前庭に通ずる螺旋狀に廻轉したる圓錐形の盲管を云ひ、主に聽神經に分佈す。
 前庭は蝸牛殼と三半規管との中央にして正圓窩と橢圓窩に分れ、鼓室、蝸牛殼及び三半規管に交通す。
 三半規管即ち上下外半規管は三個の半環狀管にして前後の兩端は共に前庭に連なる。

○聽器の聽覺裝置

聽覺は多く蝸牛殼管内に於いて司ざるものにして、其聽覺裝置をコルチ氏器官と云ふ。今之を畧述せんに、蝸牛殼の内部は其内壁より外壁に緊張せる上下の二膜に由りて三腔に區別せらる。其上腔

第一百九十九圖
聽覺裝置



を前庭道下腔を鼓室道と稱し、中腔は即ち蝸牛殼管にして内淋巴液を充す。又上下の二膜は上をライスネル氏膜(又は前庭膜)と云ひ、下を基礎膜(又は膜性螺旋板)と名け、コ

ルチ氏器官は此上に乗れり。而してコルチ氏器官は中央部及び兩側部の二部に區別す。中央部は内外二列の支柱細胞より成る、故に之を内柱及び外柱と名け、此兩柱は共に鉤狀に彎曲して其上端互に結合し、基礎膜この

間に三角形の腔隙を造る、之をコルチ氏隧道(又はコルチ氏管)と云ひ、之を造る兩柱を總稱してコルチ氏弓(又は螺旋弓)と云ふ。又兩側部は聽細胞(又は内及び外毛細胞)及び支柱細胞より成り、同じく内側及び外側に分れ、内側のものは唯だ一列を爲せども、外側のものは三乃至四列を爲して並列し、聽細胞の間に介在する支柱細胞に依りて支へらる。而して爰に分佈する神経は聽神経の枝別なる蝸牛殼神経にして、初め内聽道内より蝸牛殼内に來りて基礎膜を穿通するや、神経纖維はシユワン氏鞘及び神経髓を失ひて軸索は裸體となり、三四の枝に分る、其分れたる各枝は更に數多の細小枝を發生し、聽細胞を纏絡して終止し、以て聽覺を司るものなり。

第四 味器 (舌)

味器とは味覺器官たる舌の表面殊に輪廓様乳頭・葉狀乳頭及び菌狀乳頭に存在せる所謂味蕾を指すものにして球形又は橢圓形を呈し上端は表面に開き下端は粘液膜固有板に達し上端には小さな陥凹部あり之を味孔と名く又味蕾は被覆細胞・味細胞及び基底細胞の三種より成り被覆細胞は主として表面に存在し基底細胞は其底部に位す而して味細胞は又小葉細胞と名け味蕾の中部にありて其上端は味孔に突出し舌咽神經の末端來りて神經叢を造り以て味覺を司るものなり(尙ほ舌の條下を参照すべし)

第五 嗅器 (鼻)

嗅器とは呼吸器の始端たる鼻部を云ふ。
鼻部は顔面の中央に在り鼻骨及び上顎骨の二個顔面骨と軟骨・粘

液膜及び皮膚より成る處の腔洞にして正中の鼻中隔に依りて左右に分れ前後に開口す其前口は左右の外鼻口と名け内面は粘液膜を以て軟骨を被ひ前端は皮膚に移行す而して外面の尖端を鼻尖と云ひ兩側を鼻翼と名け左右兩眼の間を鼻根と稱へ鼻根と鼻尖の間を鼻背と云ひ共に鼻軟骨及び鼻筋を有し皮膚を以て被はる又後口を後鼻口と名け咽頭及び喉頭に通ず。
鼻腔内面の上部は頗る狭小す之を嗅部と名け粘液膜は柱狀上皮より成り其部に嗅神經の末端分佈して嗅覺を司り其下部は呼吸部と名け後鼻口に通じ呼吸に際して空氣の通路たり。

第六 脈管學

第一章 脈管學總論

吾人人類に於ては人體の各部及び之を構成する諸組織は絶へず新陳代謝を營むものなるが故に常に榮養物質を給與するの傍ら代謝産物たる老廢物質を吸取して之を外界に排泄するの目的を以て全身には大小種々の管系統を有す之を脈管系統と名け其間を流通する物質の性状に由り之を分ちて血管系統及び淋巴管系統の二とす。

第二章 血管系統

血管系統は血液循環即ち血行の道路を云ふものにして心臟動脈及び靜脈の三大部より成り其中樞を心臟と名け毛細管を以て管系統たる動脈及び靜脈は相互に交通す。

血液は流動液にして新鮮なる榮養物質を身體諸組織に給與し亦細胞より老廢物質を受くるが故に心臟の縮張作用に由り二重の循環を以て絶へず全身を循環す即ち先づ心臟より輸出せらるゝや動脈を経て諸器官に至り毛細管を通じて靜脈より再び心臟に輸入す其狀恰かも唧筒装置の如く一方は驅逐して他方は之を收容す之を血液循環と名く。

血液循環を分ちて身體循環及び肺循環の二種とす。

其初め心臟の左室より出で身體毛細管を経て心臟の右房に還流する通路を身體循環又は大循環と名け其心臟の右室より出で肺

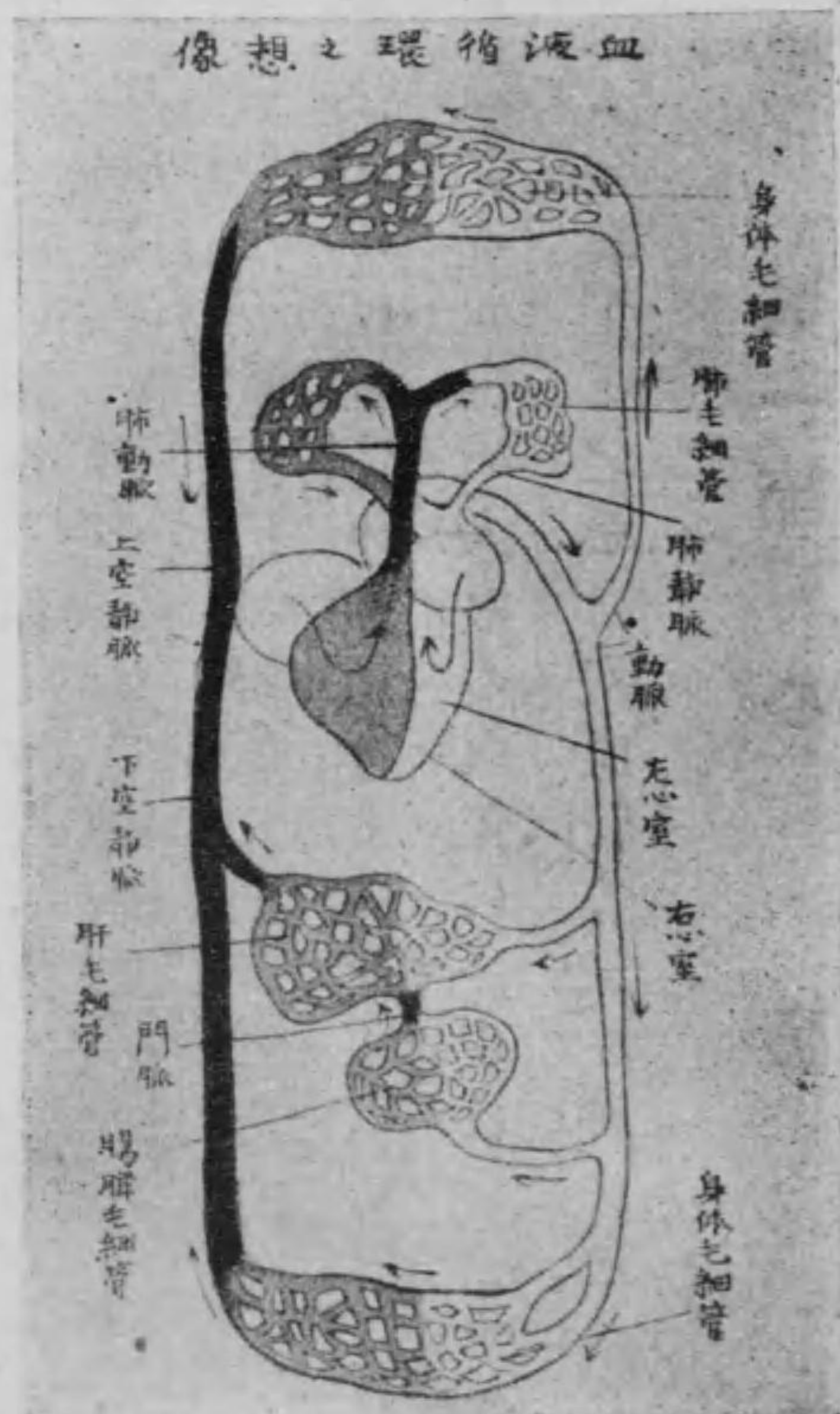
毛細管を通過し心臓の左房に還流する通路を肺循環又は小循環と名く。

○動脈及び静脈

血管は弾力性の膜管にして内膜中膜外膜の三層より成り動脈静脈ともに結締組織より成る處の膜を以て被はる之を血管鞘と云ふ。動脈は鮮紅色の血液即ち動脈血を含み身體の諸組織に輸出せしむるものにして其經過に従ひ樹枝状に分岐す之を枝別と稱し其端互に連なる處之を吻合と云ふ所謂副循環を爲すものなり。然れども稀には獨立して他血管と吻合せざるものあり是れ脾臓腎臓等に見る處にして終端動脈と名く而して動脈は其壁厚く弾力に富むが故に死體に於ては常に空虚なり。

第二百十二圖

血液循環之理想像



に於ても血液を含有す而して之を分ちて二とす。其動脈に關係なく皮下結締組織に沿ひて走るものを淺静脈又は皮下静脈と云ひ、深部に在りて常に動脈に一致して走るものを深静脈又は副行静脈と名け多くは二條を有す又静脈は諸處に許多の吻合を成し且

静脈は暗赤色に老廢せる血液即ち静脈血を毛細管より心臓に還流せしむるものにして動脈に比し其壁薄く且つ收縮性弱く死體

つ瓣を有す。此靜脈瓣に由りて管腔を閉鎖し、以て血液の逆流を防止するものなり。

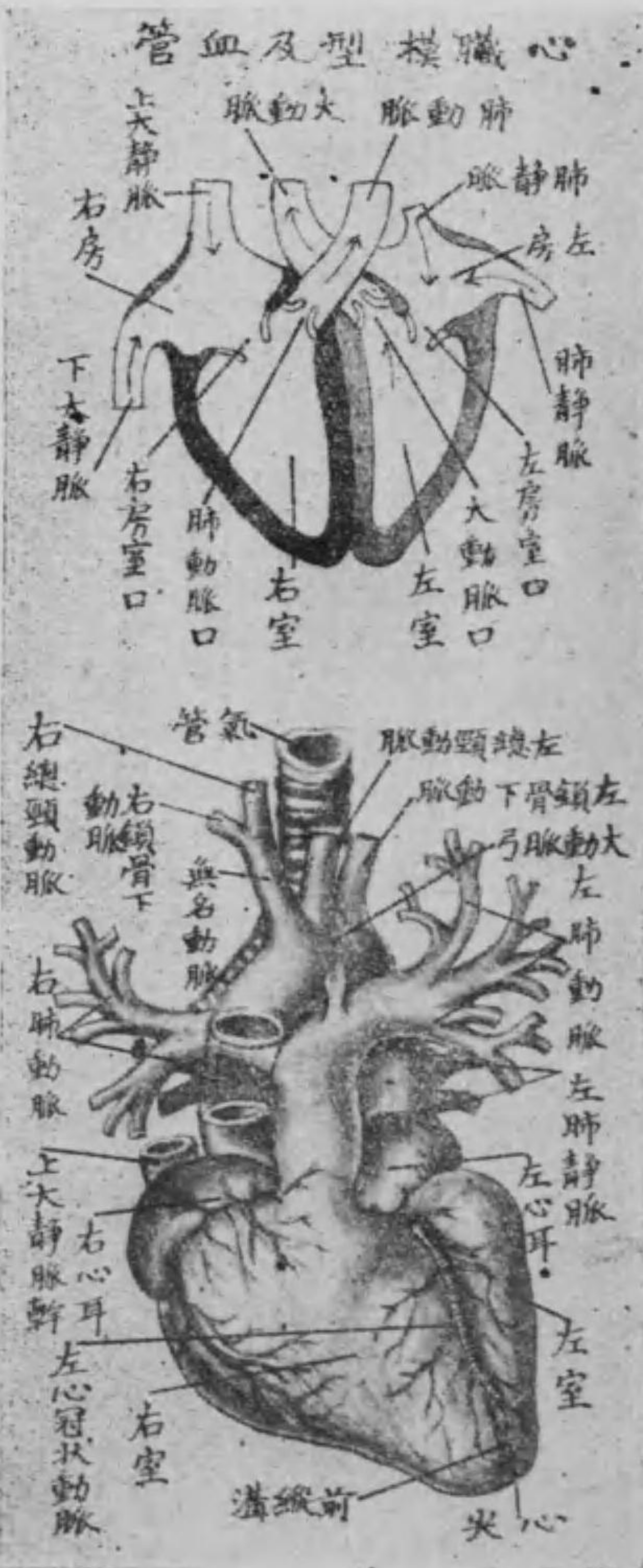毛細血管は透明なる小膜及び細胞より成る處の細小軟弱なる毛の如き細管にして、動脈の末梢部と靜脈の起始部との交錯吻合して成れる網狀部なり。而して全身到る處の組織中に存在し、動脈より來る血中の榮養分をして其管壁を瀘過せしめて細胞に附與し、其老廢物を受けて直に靜脈に歸流せしむるものなり。

又血管壁には血管の作用を支配する處の神經纖維を有するところは勿論なるが、殊に大なる血管に於ては自己を榮養する血管を有するものにして、之を自養血管と云ひ、神經と共に外膜中に存在す。

第一節 心臟

心臟は胸腔内に於て心嚢漿液膜を被り、左右兩肺の間に在り、上は左右第三肋軟骨の間より、下は左の第五第六肋軟骨の間に斜めに位し、三分の二は正中線の左側に偏す。形は圓錐形、蓮花の蕾に似たりにして、後面は平坦となりて、横隔膜の中部に接し、前上面は膨隆にして、胸骨及び肋軟骨に向ふ。而して其太き處は心房にして

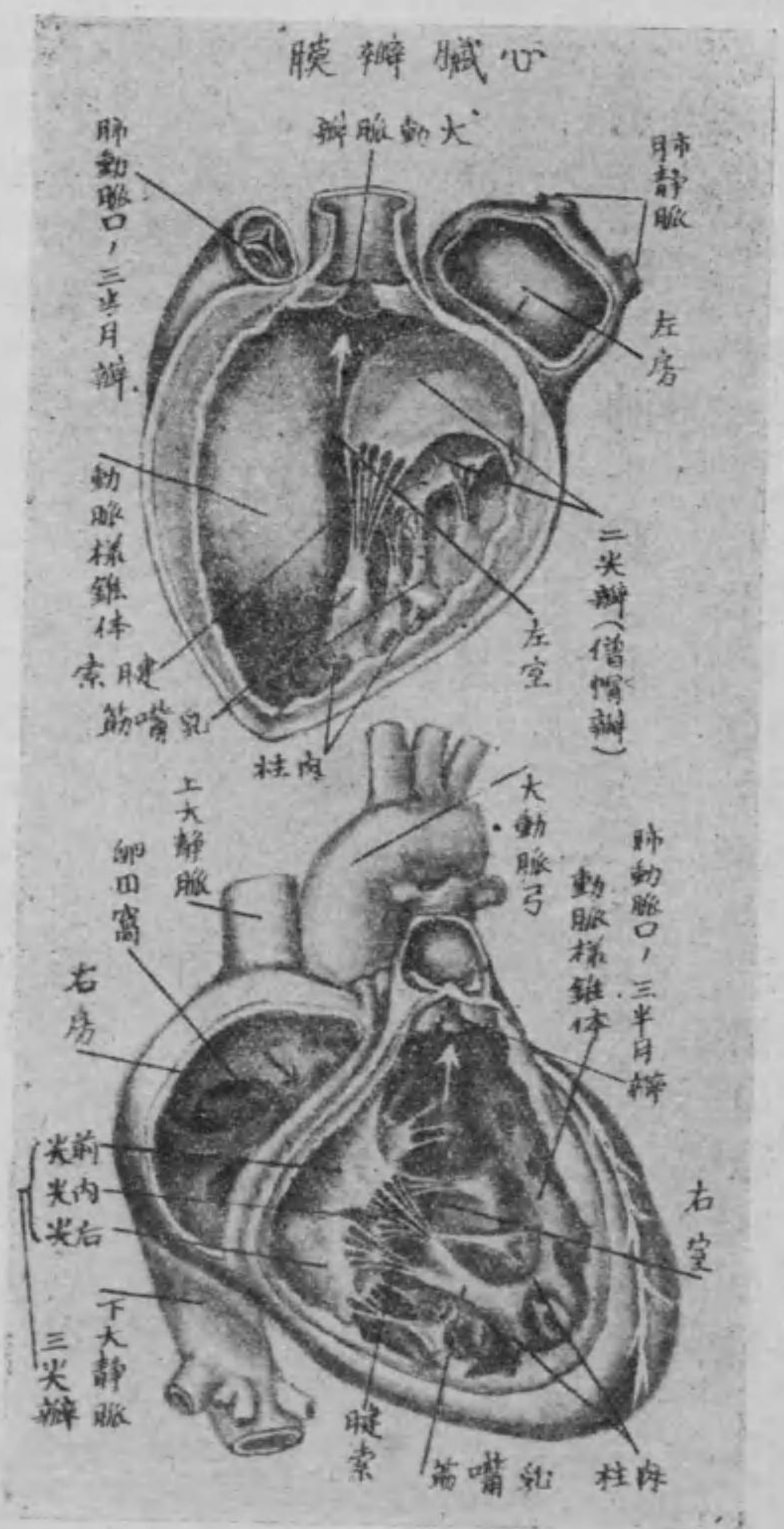
圖一百二十一



基底と名けて上に向ひ細き處は心室なり。心室の尖端を心尖と名けて下に向ひ、第五肋間に於て乳線の内側に在り而して心臓の大きさは概して各人の手拳大とす。

心臓の内部は自ら四腔に分る。即ち心臓縦隔に由りて全然左心及び右心に分れ、左右各心は更に横隔即ち房室瓣に由り上下に分れ、爰に左右の心房及び左右の心室の四腔を構成し、房室互に交通す。又心臓の表面は前後に於て其心中隔に一致したる斜溝あり、之を前及び後縦隔溝と云ふ。同じく心房と心室との間の横隔に一致したる横溝あり、之を前及び後冠狀溝と名く。而して右房には上下の二大静脈、左房には四個の肺静脈開口し、右室よりは肺動脈を、左室よりは大動脈を發生し、右房室の間には三尖瓣、同左房室の間には二尖瓣(又は僧帽瓣)を具へ、肺動脈口には肺動脈瓣、大動脈口には大

圖 二 十 二 百 第



動脈瓣を有す。而して前記の三尖瓣及び二尖瓣の尖端は共に腱索に連繫す。此腱索は房室瓣の數に一致して心室の内面に生ぜる乳筋尖端の腱様となれるものにして、房室瓣の閉鎖を制限するも

のなり。
 心臓の構造 心臓は肉質の腔器にして一種の筋肉即ち横紋を有する不隨意筋を基質として成り更に内外二枚の膜を有す。即ち内面は薄き心内膜にて被はれ外面は心嚢に由りて包まる。此心嚢は胸膜の如く内外二枚即ち内臓板及び體壁板に分れ其間に腔を存す。之を心嚢腔と名け僅かに心嚢液を含有す。

第二節 動脈

心臓よりは肺動脈及び大動脈の二條起る。

甲 肺動脈 (又は肺循環動脈)

肺動脈は心臓の右室より起り起始部は三個の球状を爲す之を肺

動脈球と云ひ心臓の前を後左方へ昇り忽ち左右へ分岐して左肺動脈及び右肺動脈となり各肺門に至り更に二三條に分れて氣管枝の前側より肺實質中に入り小氣管枝に沿ひて肺胞の周圍に至り肺毛細管網を形成す而して左肺動脈は短く右肺動脈は長し。

乙 大動脈 (又は身體循環動脈)

大動脈は心臓左室の大動脈口より起り少しく右上方に昇りて右の約第二肋軟骨の後に至り後左側に彎曲して所謂大動脈弓を成し第二胸椎部より下行大動脈幹となり胸椎體の左側に沿ひ下行して横隔膜の大動脈裂孔を経て腰椎の前面を下り第四腰椎に至り一對の大枝即ち左右の總腸骨動脈と成る而して此一條の大動脈を上行大動脈幹大動脈弓及び下行大動脈幹の三部に分ち更に

下行大動脈幹を胸部大動脈幹及び腹部大動脈幹の二部に分つ。

第一 上行大動脈幹

上行大動脈幹は心嚢内に位し、左室より起る。其起根部に三個の膨隆を爲す。是れ即ち大動脈球にして、之れより右上方に昇りて直ちに大動脈弓に移行し、枝別左の二條を有す。

一は左心冠狀動脈にして一は右心冠狀動脈なり。共に左右の大動脈球より起り、甲は直ちに二枝に分れ、一枝は前縱溝を下りて心尖に達し、一枝は冠狀溝の左半に循る。又乙は冠狀溝に沿ひて後側に至り、後縱溝を下りて同じく心尖に循る。

第二 大動脈弓 (第三百三十一圖參照)

大動脈弓は胸骨劍柄の後側に斜めに位し、右前方より左後方に彎曲して第三或は第四胸椎體の左側に亘り、左の枝別を有す。

大動脈弓の凹側より上氣管枝動脈起り、左右の氣管枝に沿ふて肺の實質に循る。

大動脈弓の凸側の右部より無名動脈、同左部より左總頸動脈及び左鎖骨下動脈の三大枝起る。中にも無名動脈は胸骨劍柄の後側に位し、氣管の前側を斜に右上方に昇り、胸骨と鎖骨の接合部即ち胸鎖關節の後側に於て右總頸動脈及び右鎖骨下動脈の二管に分る。

イ 總頸動脈

總頸動脈は右は無名動脈より分れ、左は大動脈弓の凸側部より起り、共に氣管及び食管の兩側に沿ふて上行し、甲狀軟骨の上縁に對

して外及び内頸動脈の二大枝に分岐す。右は無名動脈より來るを以て左總頸動脈よりも短く、且つ淺く位せり。

但し内外頸動脈の分岐部には、其内側に於て頸動脈腺と名くる脈管腺に屬すべき小麥粒狀の腺を附着すべし。

(一) 外頸動脈

外頸動脈は總頸動脈より分れ、外後方へ斜めに走りて二腹頸筋後腹并に莖狀舌骨筋の後側を上り、耳下腺内を経て下顎骨髁狀突起の直下部即ち下顎頸の部に於て二終

圖三十二百第



枝に分る。其經過中に於て左の九枝を分岐し、顔面・頭蓋及び頸部に分佈す。

- 前上甲狀腺動脈 (前上甲狀腺動脈)
- 舌動脈 (舌動脈)
- 外頸動脈 (外頸動脈)
- 後頭動脈 (後頭動脈)
- 耳後動脈 (耳後動脈)
- 胸鎖乳嘴筋動脈 (胸鎖乳嘴筋動脈)
- 内枝上行咽頭動脈 (内枝上行咽頭動脈)
- 終淺顳動脈 (終淺顳動脈)
- 内頸動脈 (内頸動脈)

(一) 上甲狀腺動脈 は外頸動脈の始部より起り、弓形に彎曲して更に三枝に分れ、甲狀腺・喉頭及び其部の頸筋に循る。

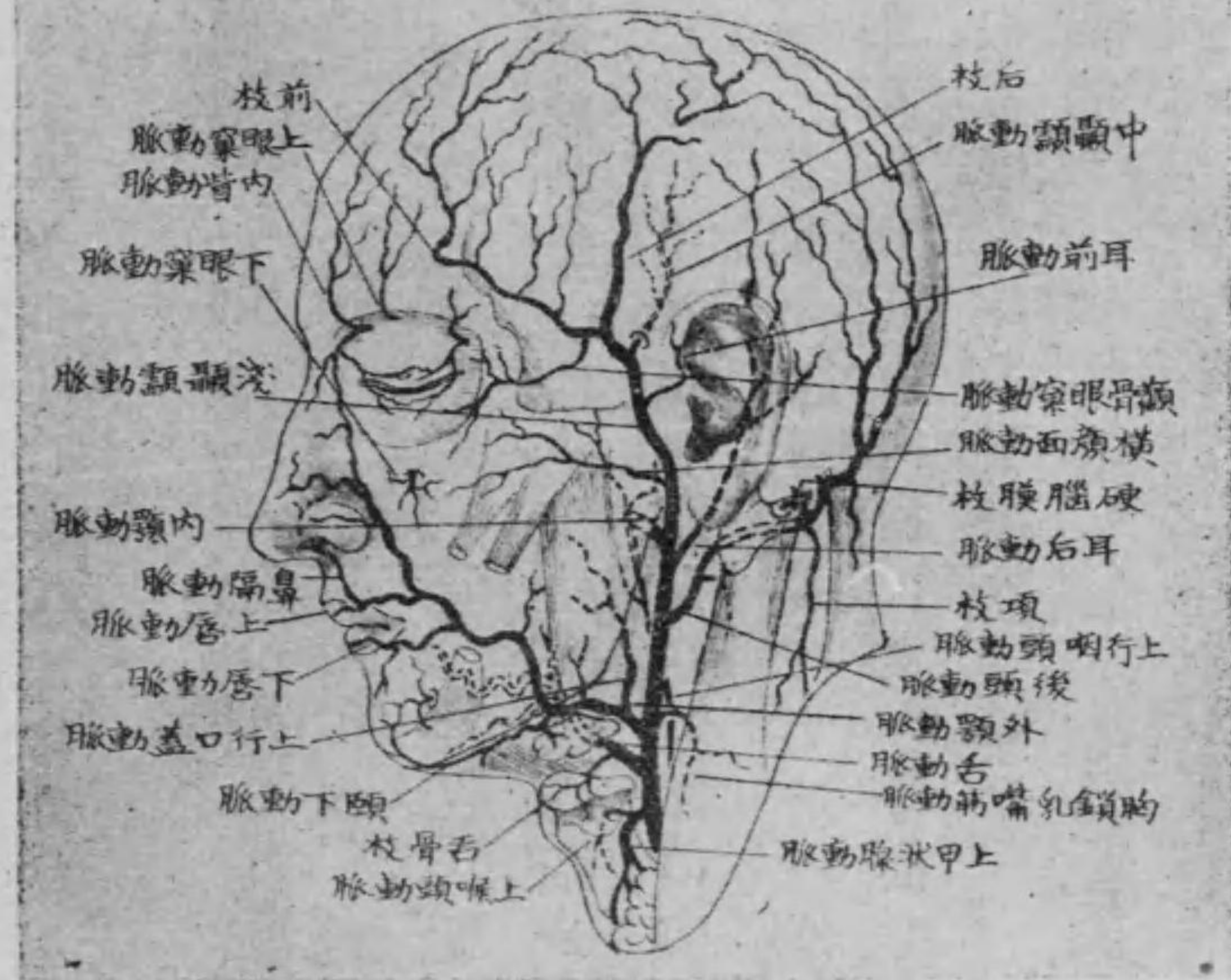
(二) 舌動脈 は前者の上方より起りて前方に走り、舌骨大角の上部を越へて舌骨舌筋の内側に至り、彎曲して數枝に分れ、舌骨・舌諸筋・舌背・舌尖・舌根及び舌下腺等に循る。

但し舌骨舌筋は舌骨より起りて舌の實質に終るものなり。

(三) 外頸動脈 は大枝にして舌動脈の上部より起り、顎下腺の上内

第 二 百 二 十 四 圖

外 頸 動 脈 之 枝 別



側を経て咬筋前縁の部に於て下顎骨の基底を廻りて顔面に出て蛇行して上下口唇及び鼻背に循り夫より斜めに上昇して内眥に至り内眥動脈と吻合す其重なる枝別は左の如し。

(一) 頤下動脈は頤下に沿ふて顎舌骨筋の下面に前走し此部の筋及び顎下腺に小枝を分ち頤

部の皮膚に分佈す(2)上行口蓋動脈は咽頭の側壁を穿通して軟口蓋及び扁桃腺に分佈す(3)上及び下唇動脈は口唇粘液膜の下層に沿ひて循り對側のものと吻合す。

(四) 胸鎖乳嘴筋動脈は小枝にして直ちに胸鎖乳嘴筋に分佈す。

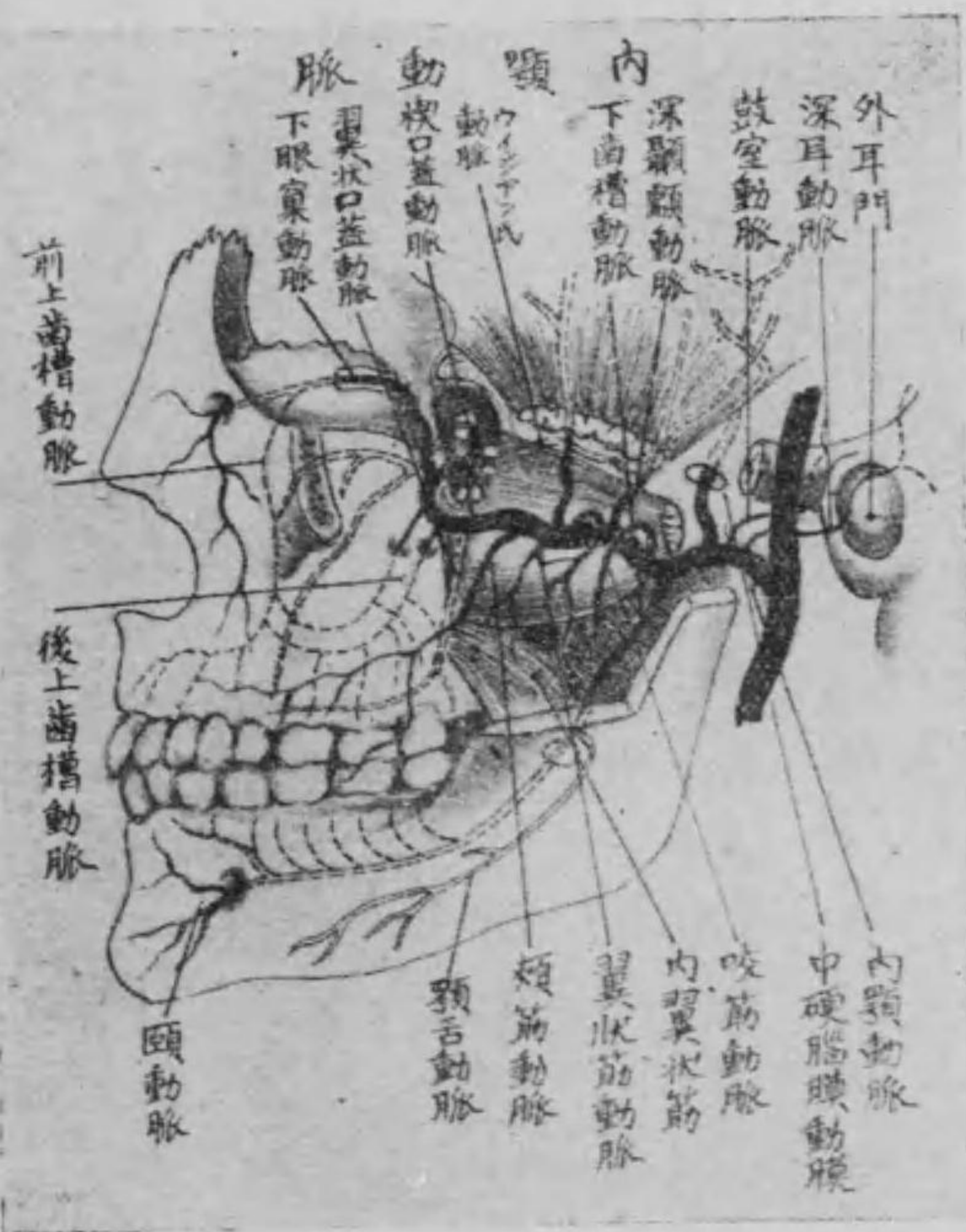
(五) 後頭動脈は二腹顎筋後腹の内側に沿ふて後方に走り顱顱骨乳嘴突起内側の後頭動脈溝を通過し之より夾板筋と僧帽筋との間を貫きて數枝となり後頭并に顱頂の皮膚に分佈す。

(六) 耳後動脈は外耳の後側と乳嘴突起との間を昇り耳後の皮膚及び耳翼に循り其一枝は莖乳孔に入り顔面神経と共に鼓室に達す之を莖乳動脈と云ふ。

(七) 上行咽頭動脈は外頸動脈の始部より起り咽頭の側方を昇りて頭蓋底に至り其經過中咽頭に枝別を分ち終枝は細小枝となり

頸靜脈孔、舌下神經管等を経て頭蓋内に入り硬脳膜に分佈す。
 (八) 淺顳動脈 は内顎動脈と共に外顎動脈の終枝にして耳下腺を貫き顴骨弓を越へて顳顬部の皮下を昇り前後の二枝となりて

第百二十五圖



其經過中に耳前動脈、横顔面動脈、中顳動脈及び顴骨眼窠動脈に分れ、顳顬、前頭、耳前後、頭顱頂等の皮膚及び其部の筋に分佈す。
 (九) 内顎動脈 は下顎骨頸の内側を通過し、内外翼狀筋の間を前方に蛇

行して終に翼狀口蓋窩に達し、其經過間に於て左の枝別を出す。

(一) 深耳動脈及び(二) 鼓室動脈 は一は外聽道の軟骨部を経て外聽道及び鼓膜に、二はグラツセル氏破裂を経て鼓室の粘液膜に分佈す。

(三) 中硬脳膜動脈 は棘起孔を通過して頭蓋に入り、主として硬脳膜に分佈す。

(四) 下齒槽動脈 は下顎骨の後顎骨孔に入り、齒槽管内を通過して各齒根に小枝を分ち、終枝は遂に前顎骨孔を出づ、之を頤動脈と名け、頤部に分佈す。

(五) 筋枝 には深顳動脈、咬筋動脈、翼狀筋動脈及び頰筋動脈ありて、各同名筋に分佈す。

(六) 後上齒槽動脈 は小枝にして後上齒槽管に入り、上顎の白齒

に分佈す。

(7) 下眼窠動脈 は下眼窠破裂を通過して眼窠に入り下眼窠溝并に下眼窠管を通じて下眼窠孔を出て數枝となり顔面の諸筋に分佈す。其經過中下眼窠管内に於て前上齒槽動脈を出し犬齒及び門齒に分佈す。

(8) 下行口蓋動脈(又は翼狀口蓋動脈) は翼狀口蓋管を下りて硬口蓋に分佈し、尙ほ軟口蓋及び扁桃腺に分佈す。

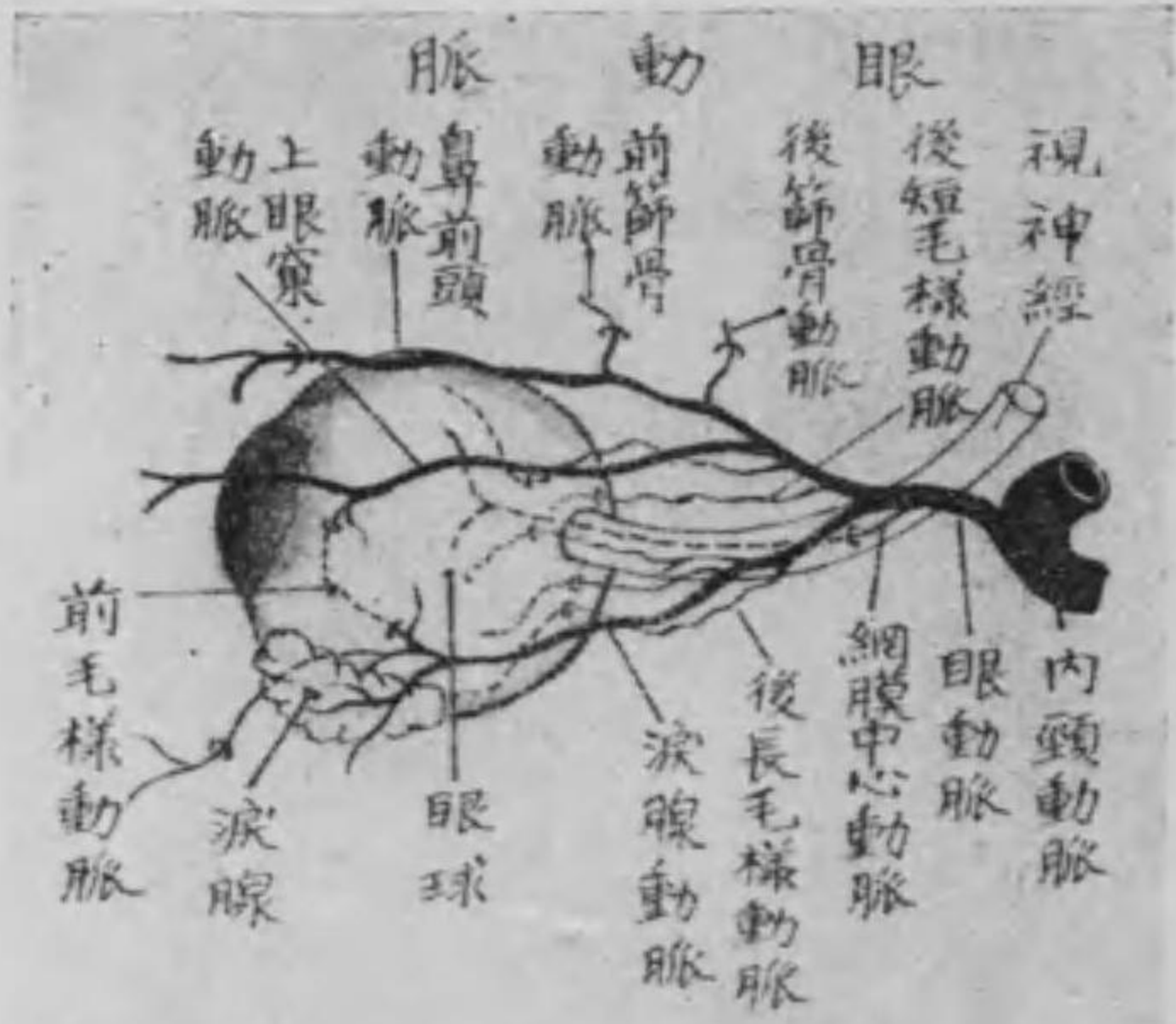
(9) 楔口蓋動脈 は楔口蓋孔より鼻腔に入り咽頭の上、鼻中隔及び鼻の側壁に分佈す。

但し楔口蓋孔は翼狀口蓋窩中の上部に在り。

(10) ウイジアン氏動脈(又は翼狀管動脈) はウイジアン氏管を貫ぬける一小枝にして咽頭及びヨウスタク氏管の上部に分佈す。

(二) 内頸動脈

内頸動脈は總頸動脈の分れにして莖狀舌骨筋及び莖狀咽頭筋を以て外頸動脈と隔てられ咽頭の側壁に沿ふて上行し顚顚骨の内



第百二十六圖

頸動脈管を通過して頭蓋に入り硬腦膜を穿通して腦底に達し、蝴蝶骨體の側方を進みて視神經孔の後方に至れば分岐して眼窠には眼動脈、腦底には前大脳動脈及び中大脳動脈の三大枝を分佈す。

眼動脈は頭蓋腔内に於て内頸動脈より分れ、視神經孔を経て眼窠に入り

左の三大枝を分佈す。

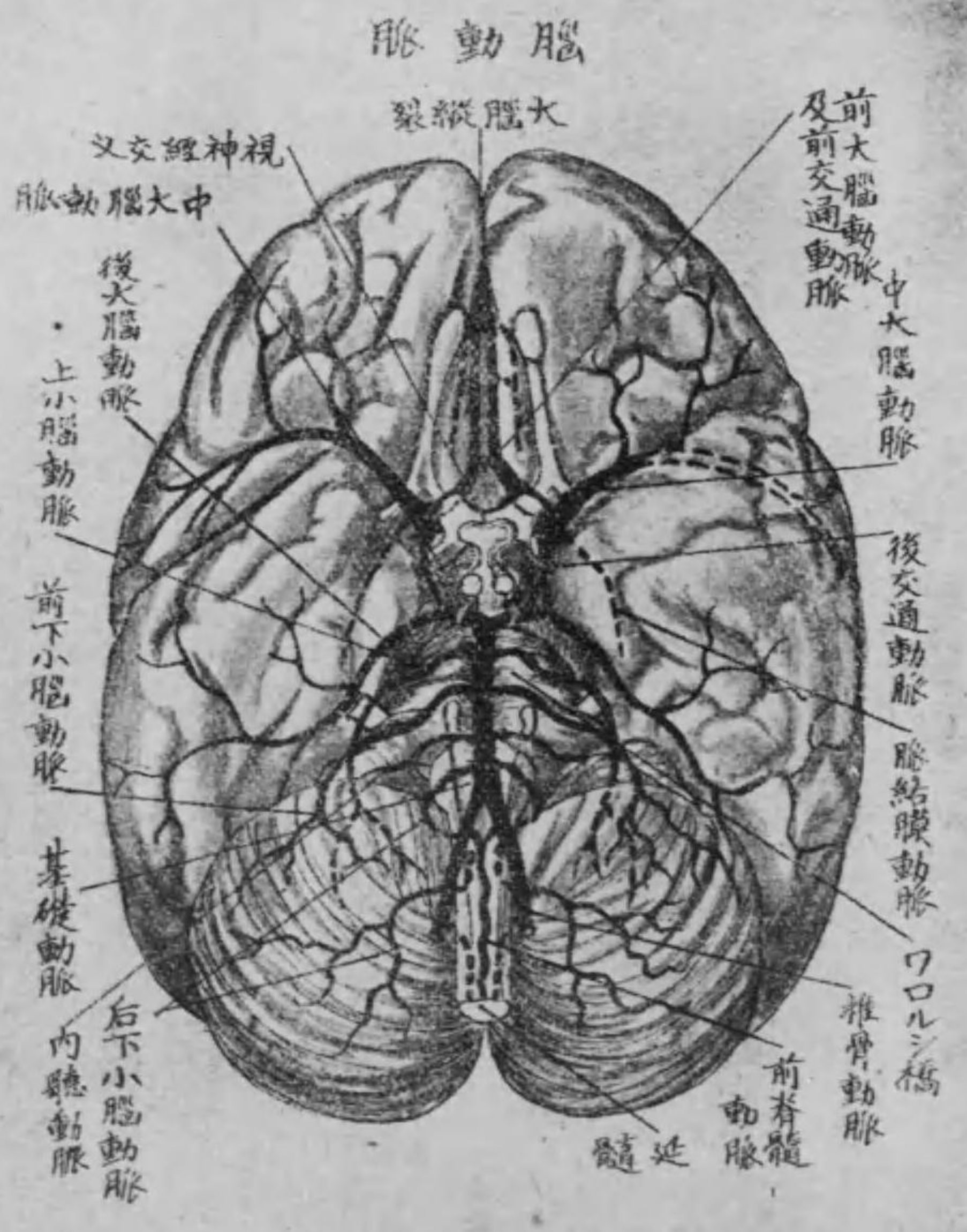
(1) 上眼窠動脈 は眼窠の天盖に沿ふて前進し、上眼窠孔或は截痕を出て前頭に分佈す。

(2) 涙腺動脈 は眼窠の外壁に沿ふて前進し、涙腺に分佈し、經過中に於て眼瞼に分佈する處の上及び下外側眼瞼動脈を發生す。

(3) 鼻前頭動脈 は眼窠の内部より前走し、前頭截痕を越へて前頭に廻り前頭及び鼻背に分佈し、其經過間に於て篩骨蜂窠及び鼻腔に分佈する處の前及び後篩骨動脈并に眼瞼に分佈する處の上及び下内側眼瞼動脈を發生す。

其他眼動脈より分れたる小枝の網膜中心動脈は視神經の中心を穿ちて網膜に二條の後長及び後短毛様動脈は共に鞏膜を貫ぬき脈絡膜を通過して毛様體及び虹彩に、前毛様動脈は同じく

圖七十二百第



鞏膜を貫ぬきて虹彩に各々分佈す。

前大脳動脈 は視神經孔の後側より前内方に向つて走り、大脳縦

裂の前下端より縦裂中に入り更に後方へ彎曲して大脳半球の内面に分佈し、其縦裂に入るに先ちて一枝を生じ、左右互に交通す之を前交通動脈と云ふ。

中大腦動脈は最も大にして同じく視神経孔の後側より、大脳の前頭葉と顳葉との間を昇り、大脳の外面に分佈す。其經過中に於て一枝を生ず、之を後交通動脈と云ひ、土耳其鞍の側方を後走して、後大脳動脈に交通す。

鎖骨下動脈

鎖骨下動脈は右は無名動脈より、左は大動脈弓より起り、外方へ彎曲して前及び中斜角筋の間を通過し、第一肋骨に沿ふて腋窩に達し、夫より腋窩動脈となる。其經過間に於て左の枝別を出す。

(一) 椎骨動脈は鎖骨下動脈の上側より起り、第六頸椎の横突起孔より各横突起孔を経て第一頸椎の横突起孔に上行し、其横突起孔より後側に沿ふて上り、後閉鎖膜を貫きて大後頭孔より頭蓋腔に

入り、左右吻合して一條の基礎動脈となり、ワロル氏橋と斜臺との間を前進してワロル氏橋の前端に至れば、其前端二終枝となる、之を後大脳動脈と稱し、大脳の後下方に分佈す。

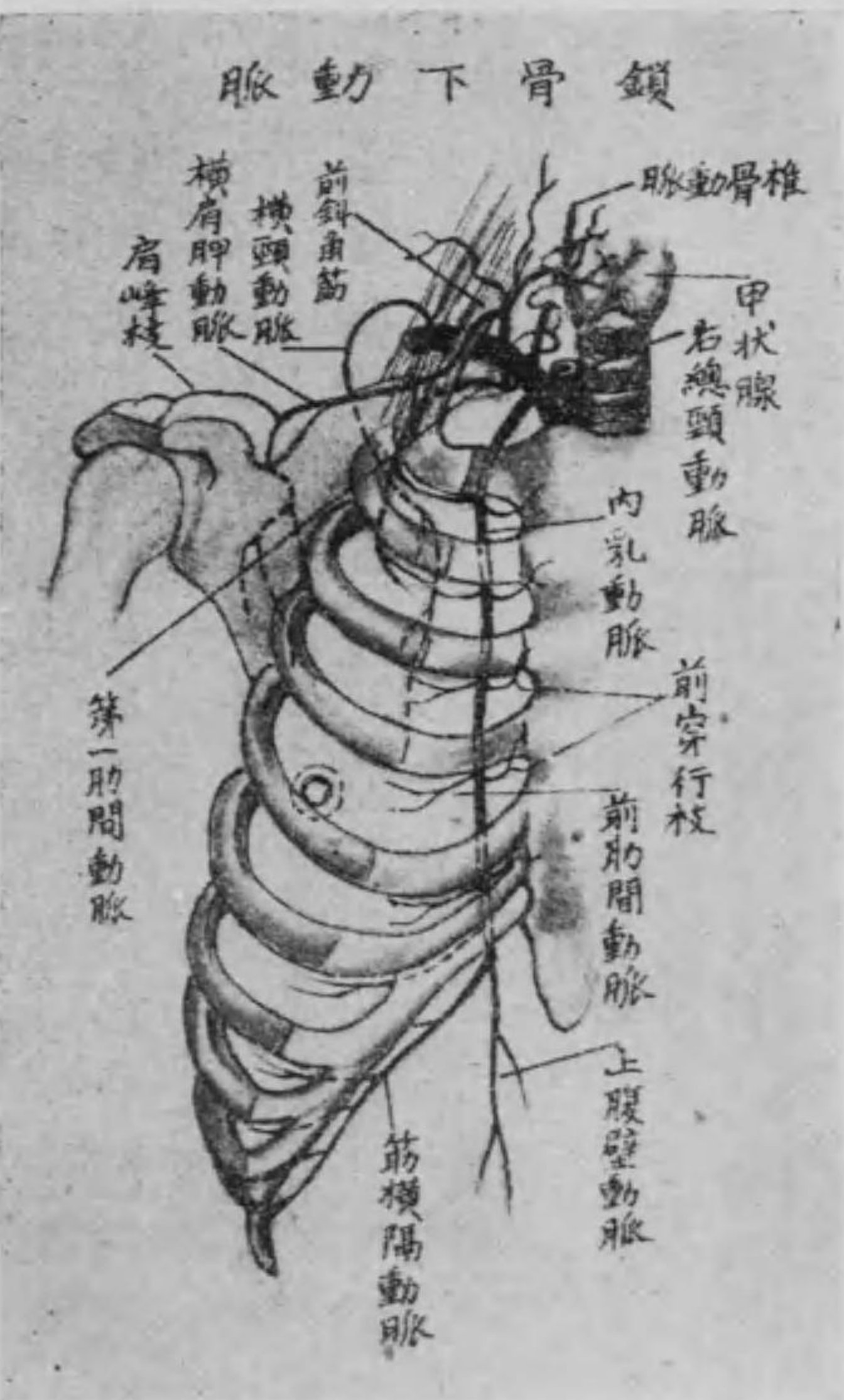
但し閉鎖膜は載域の前後両弓より大後頭孔の周縁に緊張せるものにして、前ものを前閉鎖膜、後のものを後閉鎖膜と云ふ。

其他椎骨動脈の枝別なる前及び後脊髄動脈は脊髄の全長に亘りて分佈し、又基礎動脈よりは四條の小枝を發生す、即ち内聽動脈は内耳に、上小脳動脈前下小脳動脈後下小脳動脈は小脳に各分佈す。

○ 井リス氏動脈環 後大脳動脈は後交通動脈と交通し、腦髓の下面土耳其鞍

の周圍に於て前中後の三大脳動脈及び前後の交通動脈に依りて成る處の一の動脈輪を形成し、頭蓋内に於ける血液の循環を平等ならしむ、之を井リス氏動脈環と云ふ(第百二十七圖を参照すべし)

圖八十二百第



項動脈にして頸筋に三は淺在項動脈にして僧帽筋の下層に、四は横肩胛動脈にして一枝を肩峰に與へ、肩胛截痕を経て肩胛骨の背面に至り、棘上筋及び棘下筋に各分佈す。

三 横頸動脈 は鎖骨下動脈の外端より分れ、肩胛骨の上内隅に至りて上下の二枝に分岐し、上行枝は夾板筋及び肩胛舉筋に、下行枝は菱形筋及び後上鋸筋に分佈す。

四 内乳動脈 は鎖骨下動脈の下側より起り、肋軟骨の内面に沿ふて胸骨の側縁を下り、第六乃至第七肋軟骨の高さに至りて二終枝となる。即ち一枝は上腹壁動脈にして直腹筋の後面を下行して臍部に至り、一枝は筋横隔動脈にして外方に走り、横隔膜に分佈す。其經過間に於て、胸骨後面には胸骨枝、肋骨の上下縁には前肋間動脈、縦隔胸膜には前縦隔枝、前胸壁の皮膚には前穿行枝の四枝を生ず。

五 上肋間動脈又は第一肋間動脈 は第一肋骨頸の前側を下り、第一第二肋間に分佈し、又項部の深層筋に循り、深在項動脈を發生す。

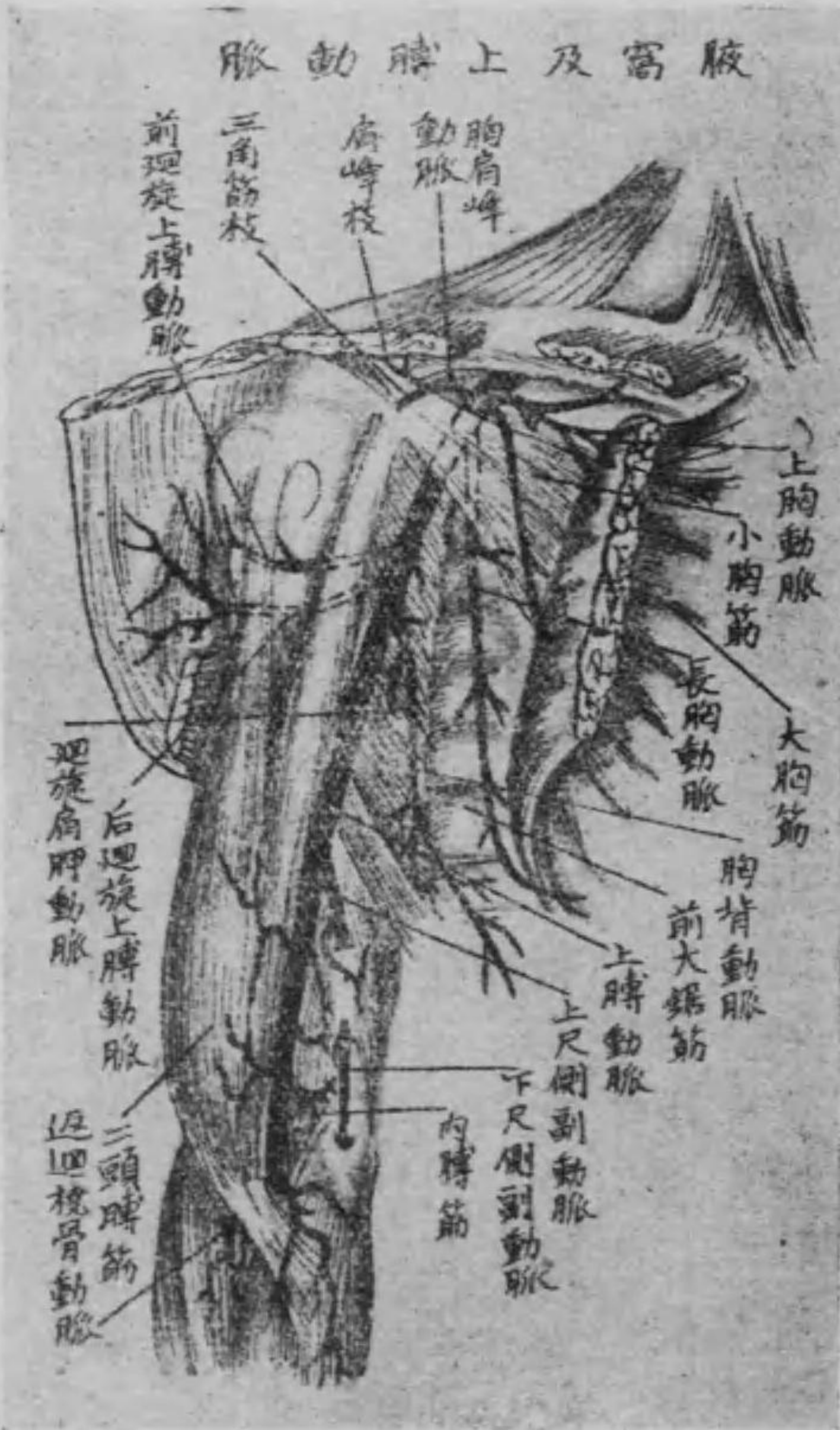(一) 腋窩動脈

腋窩動脈は鎖骨下動脈の連續にして、胸壁に接して第一肋骨の外縁より大・小胸筋の後側部を通じて腋窩の下境に亘り下るに從ひ、膊神經叢に圍繞せられ遂に上膊動脈となり、經過中に於て枝別數條を發生す。

其枝別の胸肩峰動脈は大及び小胸筋に上胸動脈及び長胸動脈は前大鋸筋に各分佈し、肩胛下動脈は直ちに肩胛下筋に分佈し更に上下の二枝を發生す。其下枝は前大鋸筋の一部及び濶背筋に上枝は後方に廻り棘下窩に循る。又前廻旋上膊動脈は上膊前側の上部に後廻旋上膊動脈は上膊後側に至り三頭膊筋の長頭及び三角筋に各分佈すべし。

但し長胸動脈よりは一枝を發生し皮膚に至りて乳腺に分佈す、之を外乳動脈と云ひ、女子に在りては頗る大なり。

第百二十九圖



(三) 上膊動脈

上膊動脈は腋窩動脈の續きにして、大胸筋の下縁より二頭膊筋の内縁に沿ふて上膊の内側を下り、二頭膊筋腱膜の下を通つて肘關節の前側に至り、橈骨及び尺骨動脈の二枝に分岐す。其經過中に於ける枝別は上膊後側の上部に深在膊動脈

尺骨側に上尺側副動脈及び下尺側副動脈ありて其部の諸筋に分
佈し又深在膊動脈の一枝は上膊骨の榮養動脈となる。

(三) 橈骨動脈

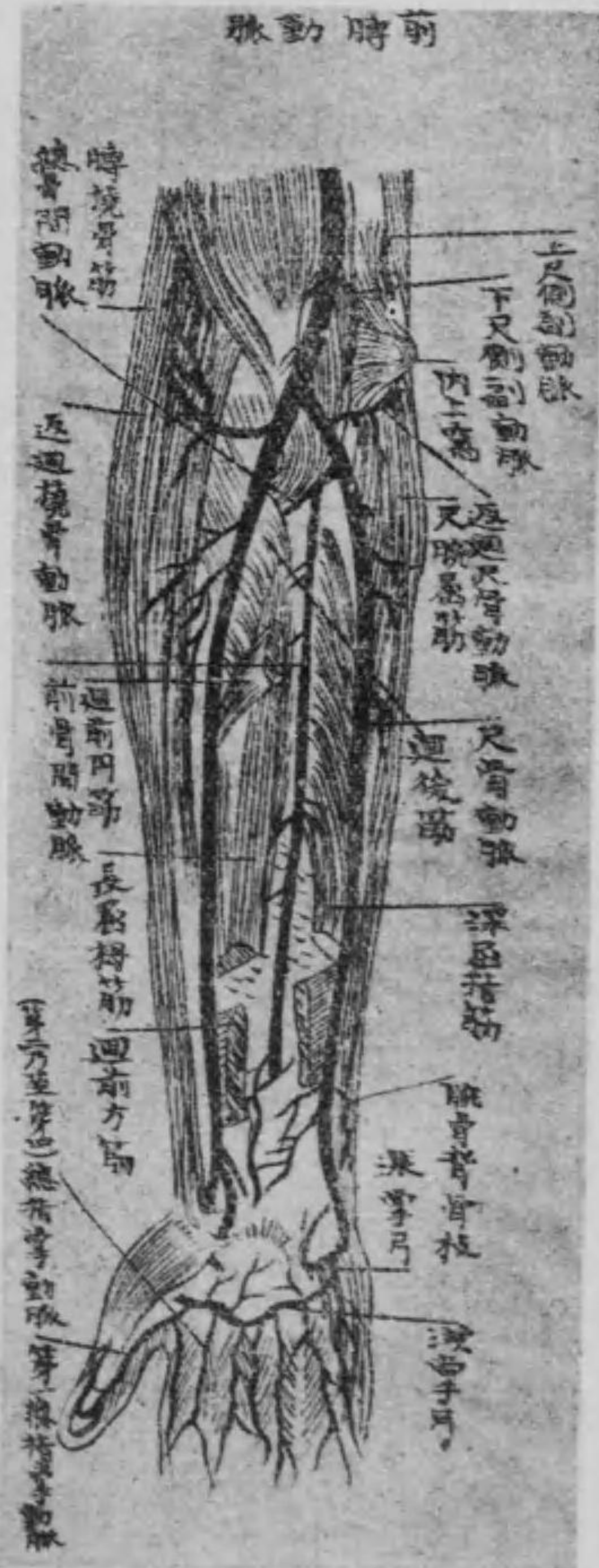橈骨動脈は肘窩の分岐部即ち膊橈骨筋并に廻前圓筋の間より起
り、膊橈骨筋の尺骨側に沿ふて下行し腕關節の近くに至れば内橈
骨筋と膊橈骨筋との腱間に於て單に皮膚に依りて被はる。是れ常
に脈搏の觸るゝ處にして廻前方筋の上層に在り。次で莖狀突起の
下側に至れば背側に廻轉して更に第一背側骨間筋の二頭間を貫
き手掌に出で第一總指掌動脈及び深掌側動脈の二終枝となる。
其經過間に於ける枝別中返廻橈骨動脈は前膊橈骨側の諸筋に分
佈し、腕骨掌側動脈及び腕骨背側動脈は共に腕骨動脈網に移行し

淺掌側動脈は手掌に至りて拇指側の筋に分佈し、其末端は尺骨動
脈の同名枝と合して淺掌動脈弓を形成す。又指背動脈は三條とな
り、拇指背面の兩側及び示指背面の外側に分佈す。
而して終枝なる第一總指掌動脈は拇指球の部位に於て三條とな
り、拇指掌面の兩側及び示指掌面の外側に分佈し、深掌側動脈は腕
骨の前を内走して尺骨動脈の同名枝と合し、深掌動脈弓を構成す。

(四) 尺骨動脈

尺骨動脈は同じく肘窩より分岐して弓形に走り、淺及び深屈指筋
の間を下りて下部に至り、筋腱の内側を経て豆骨の外側を下り、手
掌に出で彎曲して淺及び深掌側動脈の二終枝となり、橈骨動脈の
同名枝と結合して前述の淺及び深掌動脈弓を形成す。

第三百十三圖



其經過間に於ける枝別中返廻尺骨動脈は始端より起り

上方に返廻して二枝となり上下の尺側副動脈に結合し同下部に於て總骨間動脈を起す之は直ちに前後の二枝となり下りて骨間前後の諸筋に循る而して同じく尺骨動脈の枝なる腕骨背側及び腕骨掌側動脈は共に腕骨動脈網に移行して橈骨動脈の同名枝と共に動脈網を造るに與かる。又終枝に由りて構成せる淺及び深掌動脈弓の前者よりは第二乃

至第四總指掌動脈を發生して第二乃至第五指の掌面に分佈し後者よりは掌骨間動脈及び後穿行枝を發生して骨間筋及び第二乃至第五指の背面に分佈す。

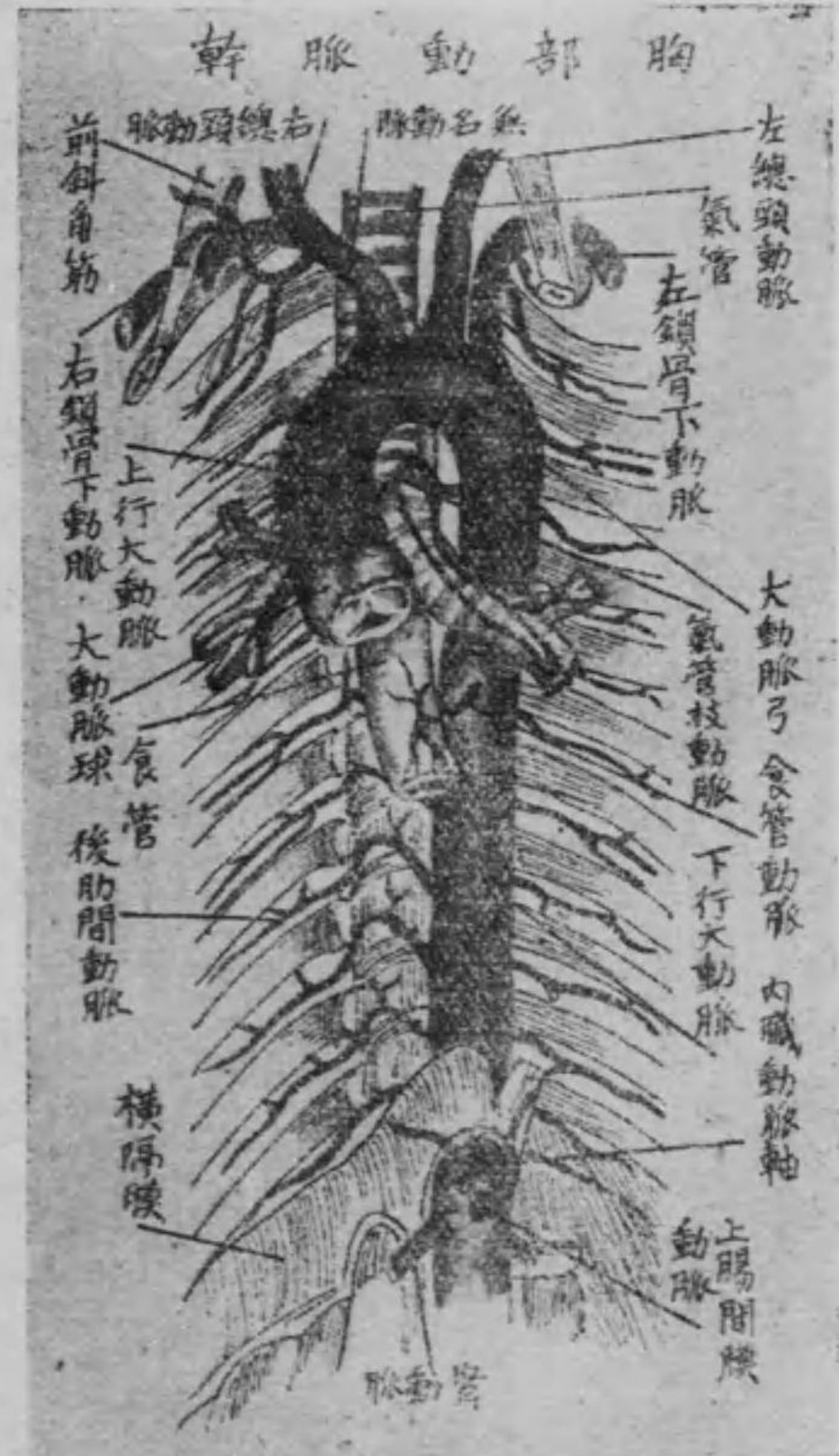第三 下行大動脈幹

イ 胸部大動脈幹

胸部大動脈幹は第三或は第四胸椎體の左側より横隔膜の大動脈裂孔に至るの間にして即ち後縱隔洞中に在り其枝別の後肋間動脈は本幹の後側より起れる九對の小動脈にして第三乃至第十一肋間に於て内外肋間筋の間を走りて二枝となり何れも前肋間動脈と吻合す其他五六枝の食管動脈二三枝の上横隔膜動脈同下氣管枝動脈同後縱隔動脈等ありて各同名部分に分佈す。

但し後肋間動脈は其經過間に於て背筋及び脊髄に分佈する處の背枝及び脊髄枝を發生す。

(口) 腹部大動脈幹



腹部大動脈幹は胸部大動脈幹の連續にして横隔膜の大動脈裂孔より脊椎の前側に沿ふて第四腰椎に至る間に

圖一十三百第

して爰に於て分れて左右の總腸骨動脈となり且つ此分岐部より薦骨の前面を下行して尾閥骨腺に分佈する處の中薦骨動脈を出し其他枝別數條を發生せり之を體壁枝及び内臓枝に分類す。但し尾閥骨腺とは脈管腺に屬する小麥粒狀の腺にして尾閥骨の尖端に在り。

○ 體壁枝

(一) 下横隔膜動脈は横隔膜大動脈裂孔の直下に於て左右より起り横隔膜下面に分佈し副腎に一枝を與ふ之を上副腎動脈と云ふ。(二) 腰動脈は本幹の後側より起り四對を有し大腰筋の後側より方形腰筋の前側を走りて腹筋に分佈す。

但し腰動脈は其經過間に於て背筋及び脊髄に分佈する處の背枝及び脊髄枝を發生すべし。

○ 内臓枝 (之を有對枝及び無對枝に分つ)

(一)腎動脈 は本幹より分れ地平に外走し、腎門に於て數枝となり

腎門より腎實質

に入り、一枝を副

腎に與ふ之を下

副腎動脈云ふ。

(二)副腎動脈又は

中副腎動脈は

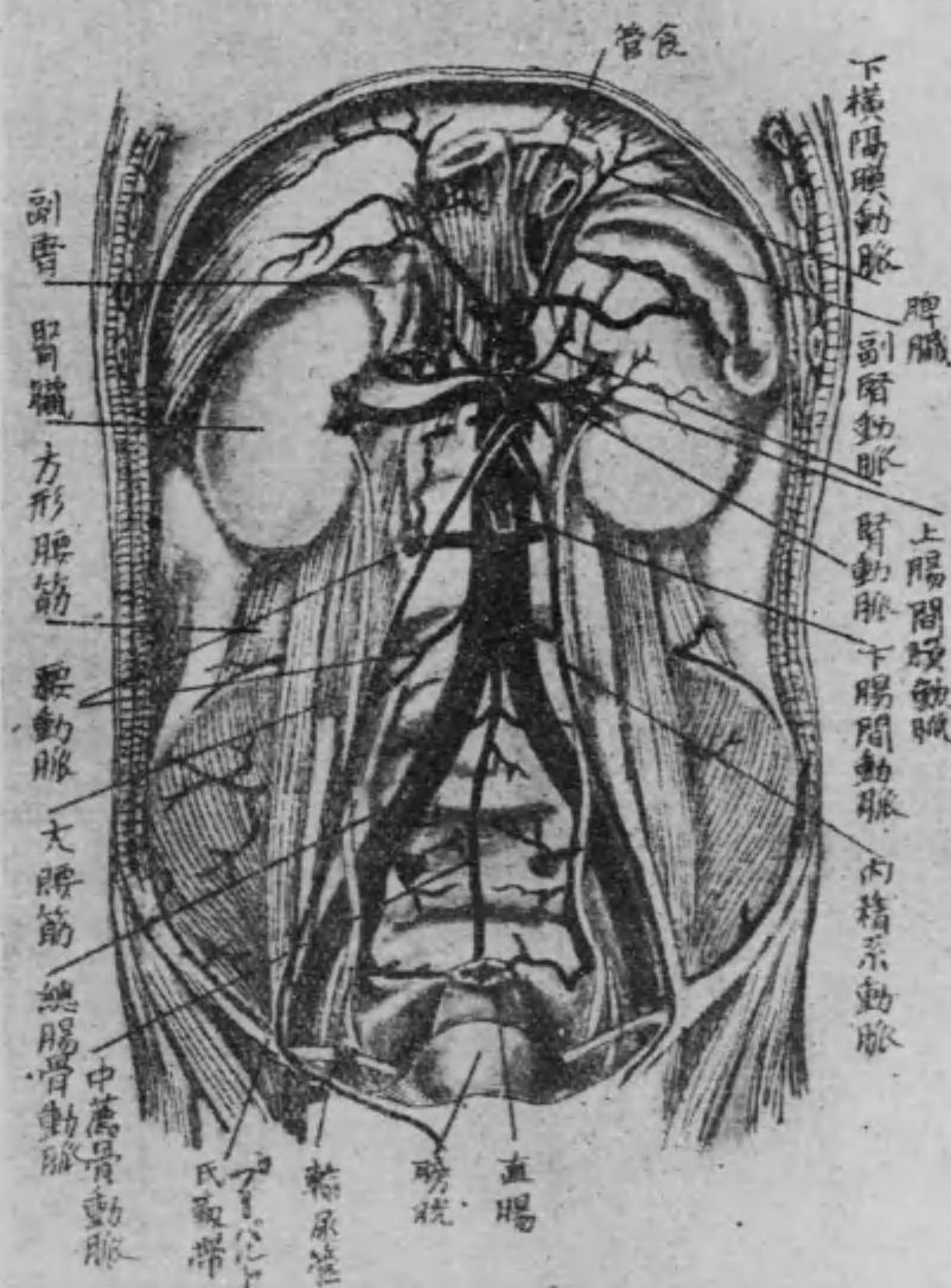
小枝にして腎動

脈の上部に於て

本幹より分れ直

第三百二十三圖

腹背部動脈幹



ちに副腎に分佈す。

(三)内精系動脈は腎動脈の下部に於て同じく本幹の前面より起

れる細長の動脈にして大腰筋の前を下方に走り、男子に於ては鼠

蹊管を経て睪丸に分佈し、女子に於ては卵巢より輸卵管に分佈す。

(以上有對)

(四)内臓動脈軸又は腹腔動脈は短大にして腹部大動脈幹の上端

より起り、直ちに左胃冠動脈、脾動脈及び肝動脈の三枝に分岐す。

(一)左胃冠動脈は初め左方へ走り、噴門より更に右方に走りて

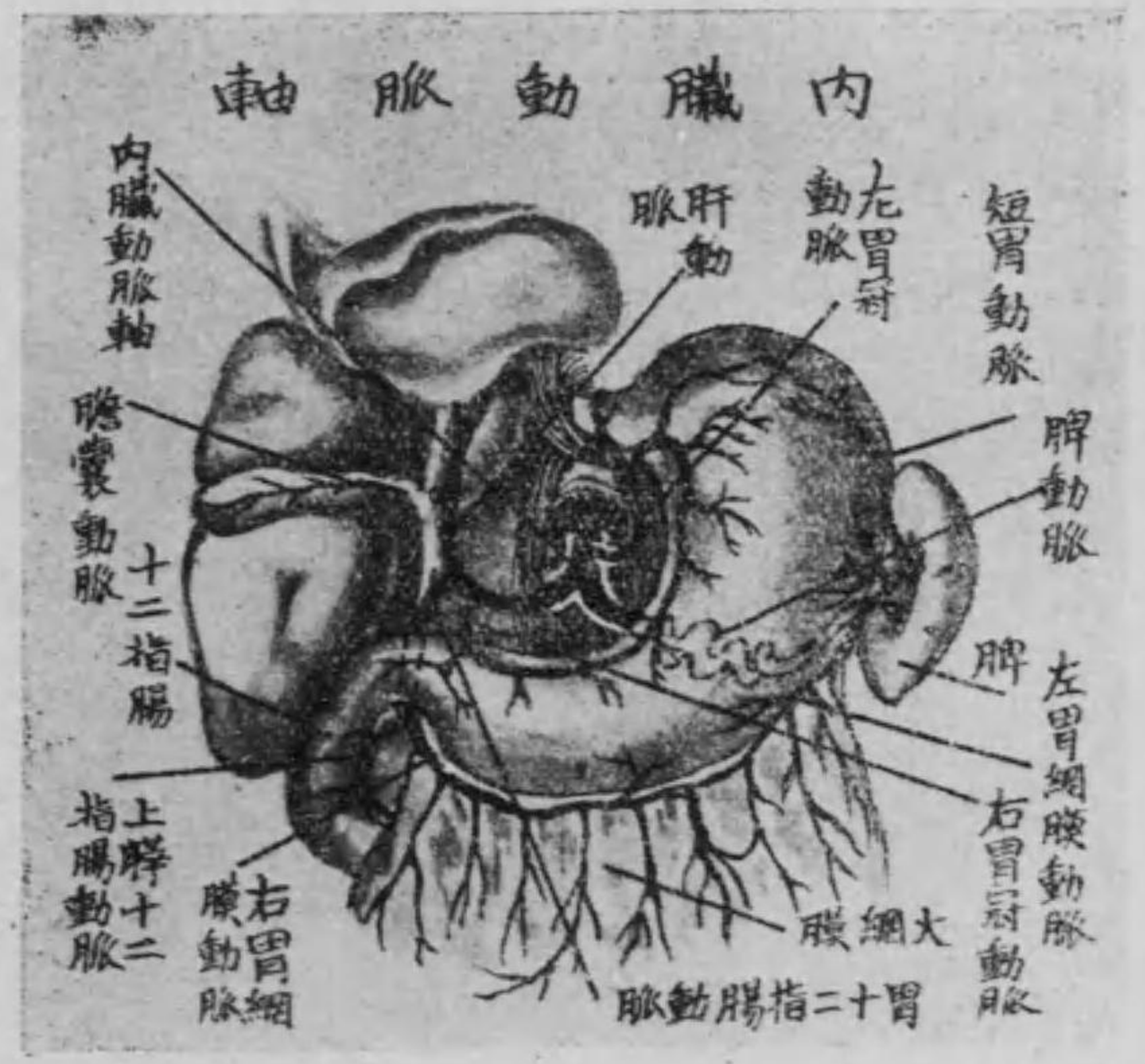胃の小彎に沿ひ前後の面に數枝を分ち、幽門に至りて右胃冠動

脈と吻合す。

(二)肝動脈は右方に走り、肝門に至りて左右の二枝となり、膽嚢

に小枝(膽嚢動脈)を與へ、右葉及び左葉の實質に入る。其經過中胃

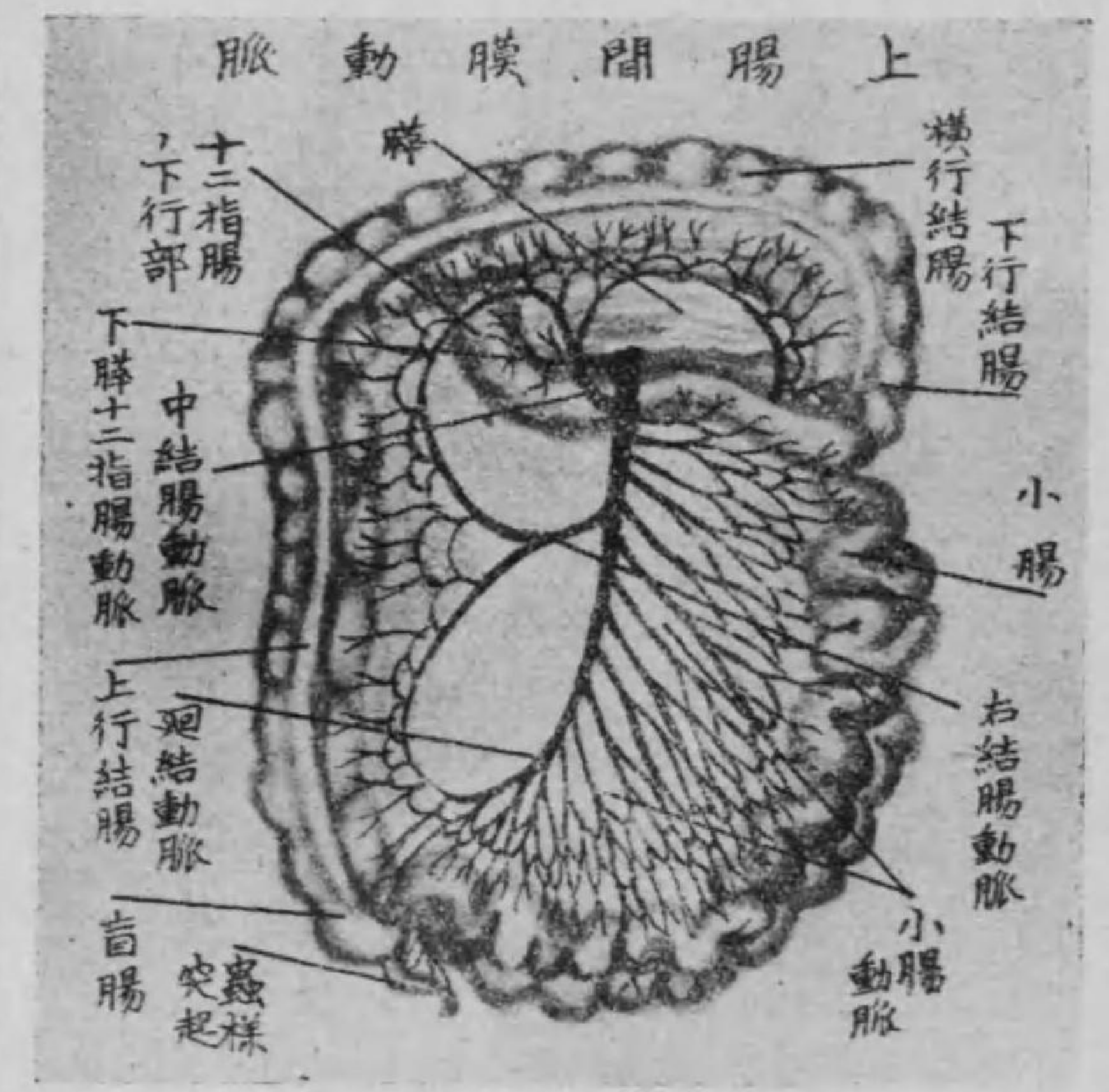
圖三十三百第



の幽門より上縁に循り左胃冠動脈より上縁に循り左胃冠動脈と吻合せる右胃冠動脈を出し、又此部より起れる胃十二指腸動脈は二枝に分る。其の一は臍頭より十二指腸の彎曲部に循れる上臍十二指腸動脈にして、他の一は胃の幽門の下縁より左走して大彎及び大網膜に循れる右胃網膜動脈なり。

(3) 脾動脈 は三枝中最も大にして臍臓の上縁に沿ふて左走し、脾門に至りて數枝に分れ脾臓の實質中に入る。其經過中に於て胃底に循れる數枝の短胃動脈及び胃の大彎より右走して右胃

圖四十三百第



網膜動脈と吻合せる左胃網膜動脈を分佈す。
(五) 上腸間膜動脈 は内臓動脈軸の直下より起り、臍臓の後方より十二指腸下部の前を越へて右下方に走り、右腸骨窩に至りて廻腸の終部、盲腸及び蟲様突起に循る處の終枝となる。之を廻結動脈と云ふ。其經過間に於て左の數枝を發生す。

(1) 下臍十二指腸動脈 は上部より起り、十二指腸及び臍臓に分佈す。
(2) 中結腸動脈 は前動脈の下部より起り、弓形を爲して上行

し左右の二枝となる。左枝は左結腸動脈と吻合し、右枝は右結腸動脈と吻合して横行結腸及び上行結腸の上部に分佈す。

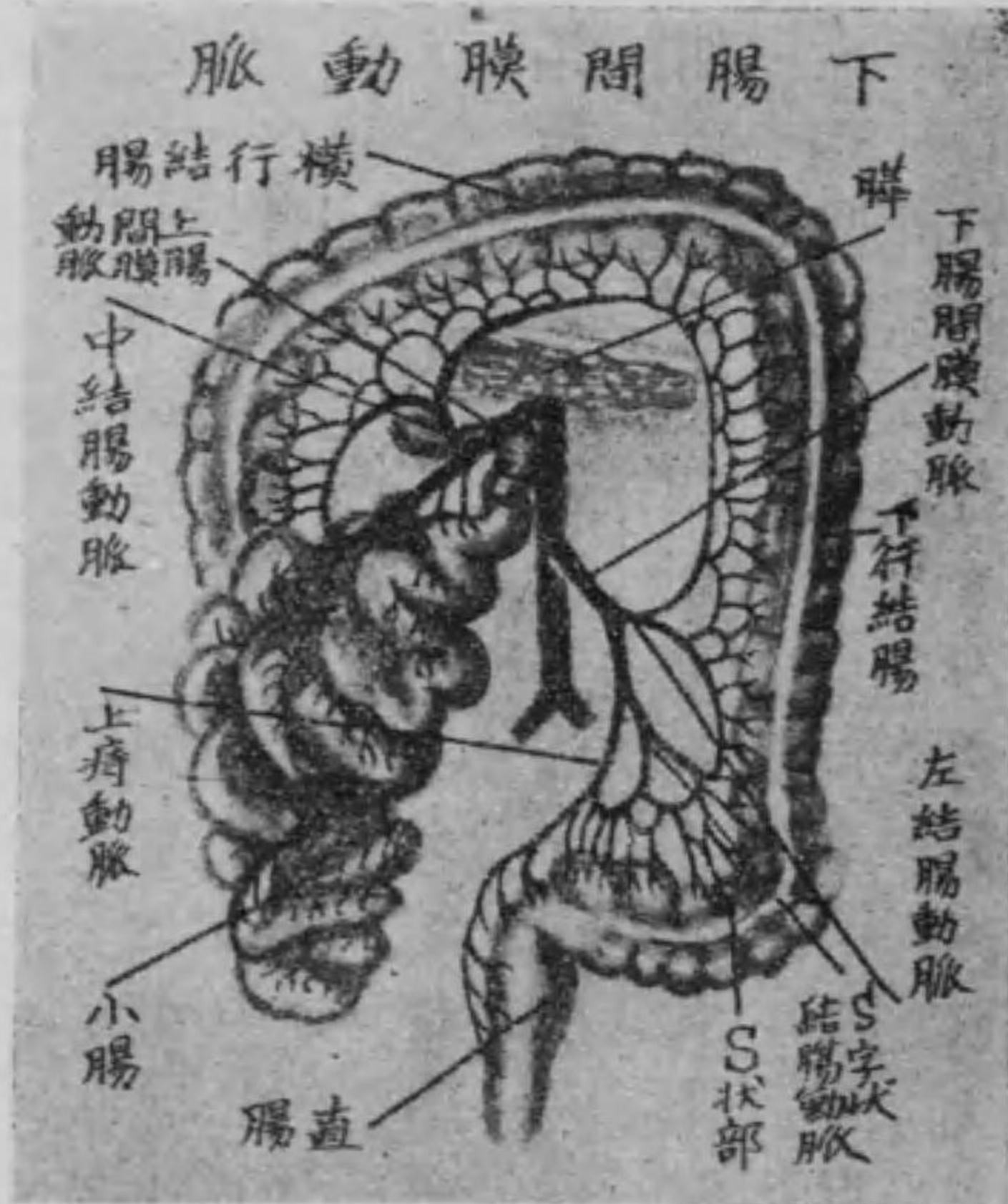
(3) 右結腸動脈は同じく前動脈の下方より起り、右走して上下の二枝となる。上枝は中結腸動脈と吻合し、下枝は廻結動脈に吻合して共に上行結腸に分佈す。

(4) 小腸動脈は左側より十五乃至二十條を以て起り、小腸間膜の葉間に於て網状吻合を爲し、遂に空腸、空腸動脈及び廻腸、廻腸動脈に分佈す。

(六) 下腸間膜動脈は腹部大動脈幹の下部より起り、左下方に走り、直ちに左の三枝に分岐す。

(1) 左結腸動脈は少しく左走して上下の二枝となり、上枝は中結腸動脈と結合し、下枝はS字状結腸動脈と吻合し、共に下行結腸に分佈す。

第三百五十五圖



ハ 總腸骨動脈

總腸骨動脈は腹部大動脈幹の左右に分岐したるものにして、第四腰椎體の下縁より斜めに外下方に走り、薦腸關節の前に於て更に

腸に分佈す。

(2) S字状結腸動脈は一乃至二條を以てS字状結腸に分佈し、左結腸動脈及び上痔動脈に吻合す。

(3) 上痔動脈は直腸の上部に分佈し、中痔動脈と吻合す。
(以上無對)

内及び外腸骨動脈に分岐す。

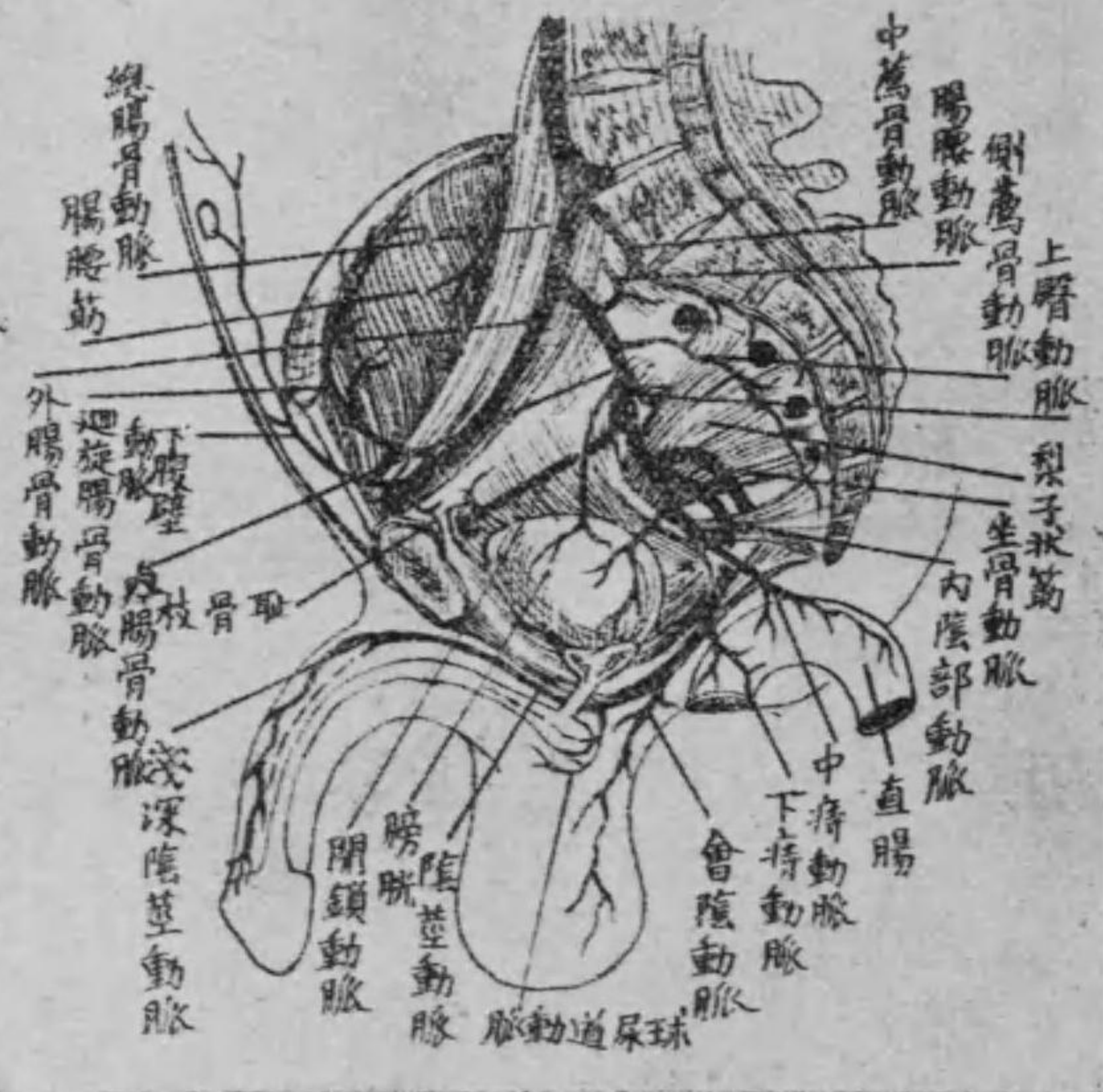
(一) 内腸骨動脈 (又下腹動脈)

内腸骨動脈は薦腸關節の前より小骨盤内の側壁を下り、梨子状筋の前に於て通常前後の二枝に分れ、前枝の末端は内陰部動脈と爲り、後枝の末端は坐骨動脈と爲る。其経過間に於て左の枝別を出す。

(1) 坐骨動脈 又は 下臀動脈 は坐骨神経と共に梨子状筋の下縁より大坐骨孔中を通じて骨盤外に出て、大臀筋及び坐骨結節に起始する諸筋に分佈す。尚ほ一枝を生じて坐骨神経及び大腿内側の深層筋に分佈す。之を坐骨神経隨行動脈と云ふ。

(2) 内陰部動脈 は同じく梨子状筋の下縁より大坐骨孔を出て、再び小坐骨孔より骨盤内に入り、耻骨軟骨接合の下を経て遂に

第三百三十六圖 腸骨動脈



陰莖男子) 或は陰核(女子)の背側に至り、經過中に數枝を發生す。即ち下痔動脈は直腸の下端に循り、會陰動脈は肛門の皮膚に小枝を與へ、末端は男子に於ては陰囊の後側に(後陰囊動脈) 女子に於ては大・小陰唇及び前庭に(後陰唇動脈) 分佈す。又同じく内陰部動脈の枝なる陰莖動脈(或は陰核動脈)は淺深の二枝となり、陰莖或は陰核の皮膚及び實質に循る。

(3) 腸腰動脈 は大腰筋の下際より腸骨櫛に沿ふて腸骨前土棘に來り、腸骨筋に枝別

を與ふ。

(4) 側薦骨動脈 は前薦骨孔の内側を下りて中薦骨動脈と吻合し、小枝は前薦骨孔より脊髓に分佈す。

(5) 上臀動脈 は梨子状筋の上縁より大坐骨孔を出て直ちに三枝となり大、中及び小臀筋に分佈す。

(6) 閉鎖動脈 は骨盤の側壁を前走して閉鎖孔を出て其部の諸筋に循り、一枝を髌臼關節に與ふ之を髌臼動脈と云ふ。

(7) 臍動脈 は胎兒に於ては膀胱の側壁に沿ひて上昇し臍を経て胎盤に血液を導くものなるも、生後に於ては漸次萎縮して側膀胱靱帯となり其初部のみ小血管として遺れるものなり。爰より一枝を膀胱の上部に與ふ之を上膀胱動脈と云ふ。

(8) 下膀胱動脈 は内前方に走りて膀胱底及び男子に於ては精

囊并に攝護腺女子に於ては腔に分佈し、一枝を輸精管男子或は子宮(女子)に與ふ之を輸精管動脈或は子宮動脈と云ふ。
(9) 中痔動脈 は内下方に走り直腸及び肛門舉筋に分佈し、上下の痔動脈と結合す。

(二) 外腸骨動脈

外腸骨動脈は下肢動脈の總幹にして薦腸關節の前を大腰筋の下縁に沿ひて外下方に下り、内股輪に入りて股動脈となり經過中に於て枝別二條を出す。

(1) 下腹壁動脈 は内股輪の上部より前腹壁の後面を内上方に走り直腹筋の側方に沿ふて臍上部に至り上腹壁動脈と吻合して二小枝を發生す。一を耻骨枝と云ひ耻骨に循りて對側のもの

結合し他の一を外精系動脈と云ひ鼠蹊管を経て精系の被膜に分佈す。

但し外精系動脈は女子に在りては子宮圓靱帶動脈と名け子宮圓靱帶に伴ひて走り大陰唇に分佈すべし。

(2) 廻旋腸骨動脈 はプーパルト氏靱帶の後面に沿ふて外方に走り腸骨櫛に至り腸腰動脈と吻合して動脈弓を造り其周囲の筋に分佈す。

(三) 股動脈 (又大腿動脈)

股動脈は外腸骨動脈の連続にしてプーパルト氏靱帶下より大腿の前内側に於て腸趾窩の淺層を下行し漸次下るに従ひ深部即ち後側に轉じ大内轉筋の裂孔に入りて膝關節動脈となり經過中に於

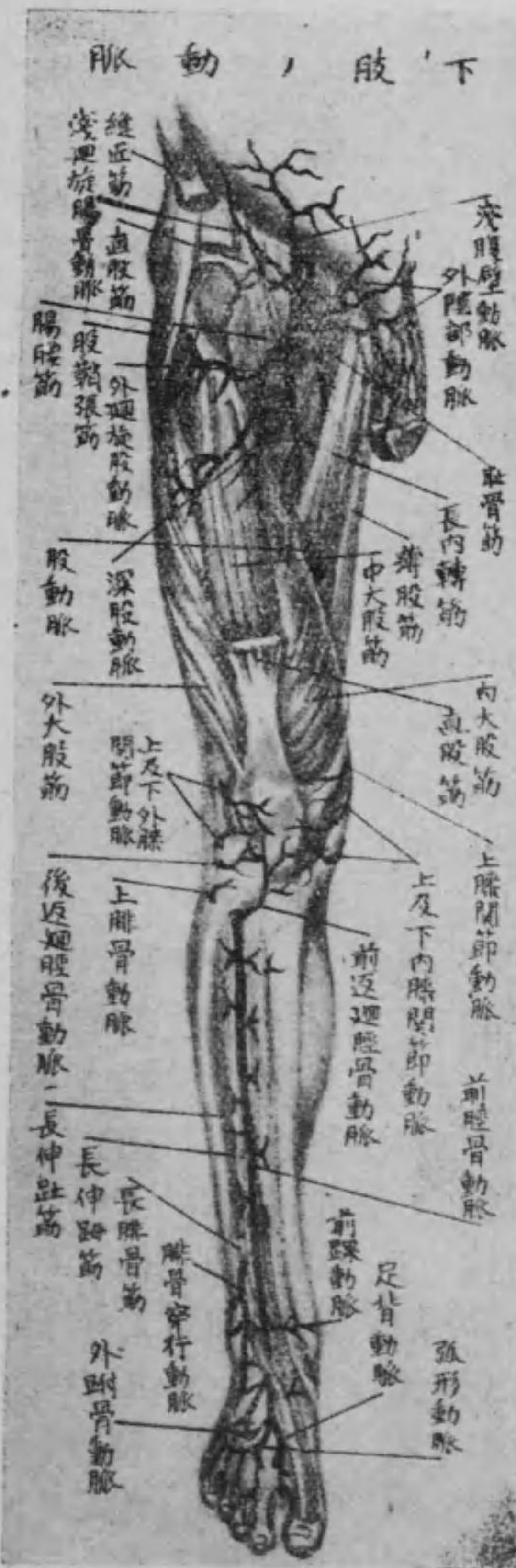て枝別數條を發生す。

其枝別たる淺腹壁動脈はプーパルト氏靱帶の直下に於て股輪を出で上行して前腹壁の皮下に淺廻旋腸骨動脈は腸骨前上棘に向つて外走し同じく其部の皮下に各分佈し又外陰部動脈は二條を以て起り内走して外陰部に循り一枝は男子に於ては陰囊の前側に(前陰囊動脈)女子に於ては大小陰唇の前部に(前陰唇動脈)分佈す。其他深在股動脈は本幹上部の後側より起り内轉筋に沿ふて下り大腿後側の諸筋に循り更に内走せる内廻旋股動脈外走せる外廻旋股動脈を分岐して大腿の内側及び外側の諸筋に分佈し且つ三條の穿行枝を出し内一條よりは大腿骨榮養動脈を發生す又上膝關節動脈は本幹の下部即ち大内轉筋裂孔の上部より起り大内轉筋の前側を下りて膝關節動脈網に終る。

(四) 膝 膕 動 脈

膝膕動脈は股動脈の續きにして大内轉筋裂孔より膝膕窩を鉛直に下り、膝膕筋下縁に至りて前及び後脛骨動脈に分岐す。其枝別たる筋枝は上下の二枝に分る。甲を上筋枝と云ひ、二頭股筋半膜及び半腱様筋に分佈し、乙を内及び外腓腸動脈と云ひ、腓腸筋

圖七十三百第



の内外兩頭に分佈す。又關節枝には上内膝關節動脈、上外膝關節動脈、下内膝關節動脈、下外膝關節動脈の上下各一對あり、何れも膝關節の上下を前方へ廻り、膝關節動脈網を構成す。而して同じく關節枝の一なる中膝關節動脈は囊狀靭帯の後側を貫きて關節内に分佈す。

(五) 前脛骨動脈

前脛骨動脈は脛骨上端の後側即ち膝膕筋の下縁に於て膝膕動脈より分れ、直ちに脛骨と腓骨との骨間靭帯の上部を貫ぬきて下腿の前側に於て、同靭帯の前面に沿ふて前脛骨筋及び長總趾伸筋の間を降り、續ひて前脛骨筋及び長伸趾筋の間を過ぎ、足跗の十字靭帯の下を通じて足背に現はれ、足背動脈となり、前進して第一乃至

第二蹠骨の間を貫ぬき深足蹠動脈となり足蹠に出て外足蹠動脈と吻合す。其經過間に於ける枝別中後返廻脛骨動脈は後側より生じ下腿の前側に返廻して上脛腓關節に至り上腓骨動脈は腓骨小頭を返廻して長腓骨筋及び膝關節動脈網に循り前返廻脛骨動脈は前側より生じ上方に返廻して前脛骨筋及び長總趾伸筋の上部に分佈し以上三枝は何れも膝關節動脈網に終る。又前内及び前外踝動脈は下腿の下端に生じ直ちに内外踝動脈網に移行す。其他本幹より下腿前側の諸筋を養ふ數條の筋枝を發生すべし。亦た足背動脈の部よりは三枝を發生し末端は深足蹠動脈となり外足蹠動脈と吻合し足蹠動脈弓を造る。三枝中内及び外跗骨動脈は各二條にして甲は足の内縁に循り乙は足背に於て動脈弓を

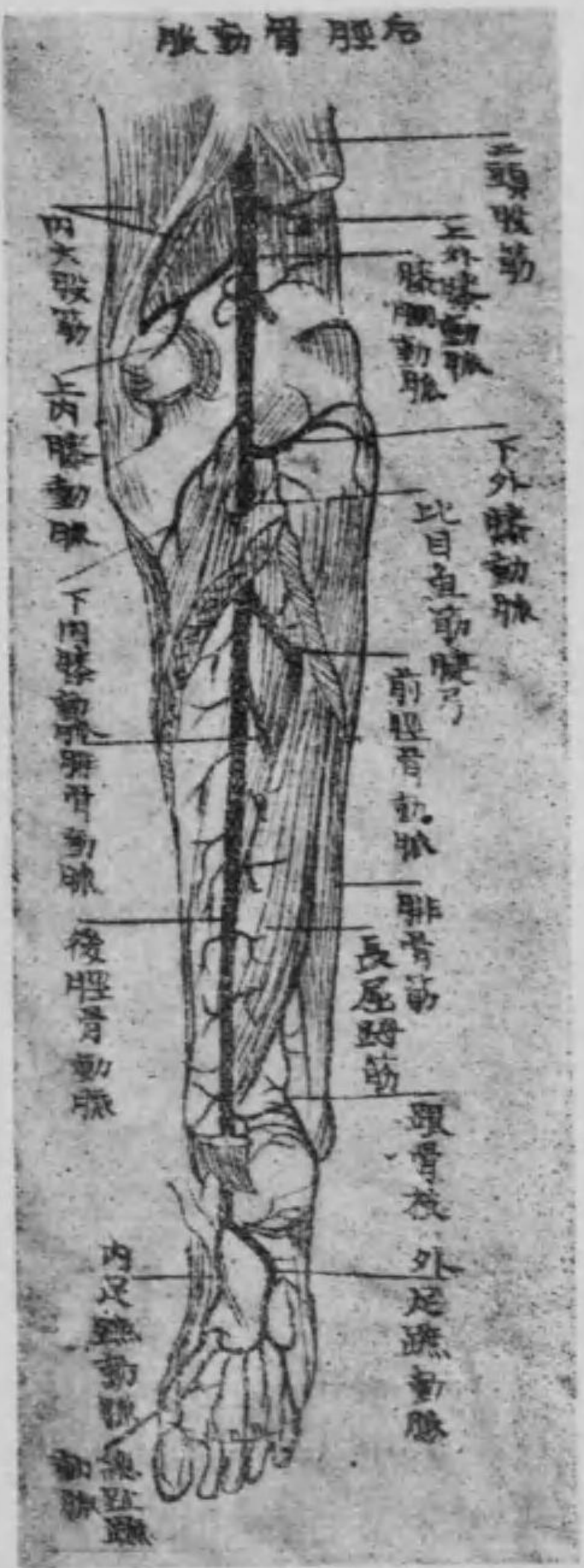造りて小枝を發生し足背動脈網を構成する傍ら第二乃至第五背骨間動脈を生じ末端は第二趾背面の外側及び第三乃至第五趾背面の兩側に分佈す。又第一背骨間動脈は跖趾背面の兩側及び第二趾背面の内側に分佈すべし。

(六) 後脛骨動脈

後脛骨動脈は脛骨上部の後側に於て膝關節動脈が前脛骨動脈に分れたるものにして下腿後側の淺深二層の筋間を通じ下るに従ひ漸次内方に偏して遂にアキリス腱の内踝との間を経て足蹠に至り外足蹠動脈を爲し深足蹠動脈と吻合して足蹠動脈弓を造り且つ動脈弓よりは總趾蹠動脈及び後穿行枝を發生す。就中總趾蹠動脈は四條ありて其末端は二枝に分岐して各趾蹠面の兩側に循

第三百八十八圖

右胫骨動脈



り、又後穿行枝は足背動脈に吻合す。

但し第一總趾動脈は三枝に分

岐して躡趾蹠面の兩側及び第二趾蹠面の内側に循り第五趾蹠面の外側には更に動脈弓より一の趾蹠動脈を發生す。

其經過間に於ける枝別中、腓骨動脈は本幹の上部より分れ、腓骨に沿ふて下り外踝の後側に終りて數條の筋枝を出し、脛骨榮養動脈は直ちに脛骨の骨質に循り、内踝骨枝は跟骨の内側に循り、後内踝動脈は内踝を経て内踝動脈網に移行し、内足蹠動脈は足の内縁に前走して其部に分佈し、一枝は第一總趾蹠動脈に吻合す。

○ 肘關節及び膝關節動脈網

(一) 肘關節動脈網 は深在膊動脈より分れたる中副動脈及び橈側副動脈、本幹よりの分枝なる上及び下尺側副動脈及び返廻橈骨動脈、返廻尺骨動脈并に總骨間動脈の枝別たる返廻骨間動脈等より成り、肘關節の後面に於て所謂動脈網を形成せるものなり。

(二) 膝關節動脈網 は膝關節を包める動脈網にして、股動脈の枝なる上膝關節動脈、膝關節動脈の枝なる上内及び上外膝關節動脈、并に下内及び下外膝關節動脈、前脛骨動脈の枝なる前及び後返廻脛骨動脈、上腓骨動脈等より構成せられたるものなり。

第三節 靜脈

靜脈は身體末梢部より小管の漸次集合して大管を造り、心臟に向つて靜脈血を環流する脈管にして皮下を走る淺靜脈と動脈に隨行して走る深靜脈との二あるは既述の如し。之を肺循環及び身體循環の二種に區別す。

甲 肺靜脈 (又肺循環靜脈)

肺靜脈は兩肺の毛細管網より起り、漸次集合して遂に左右各二條の肺靜脈となり、肺動脈の前より肺門を出で、心臟左房の後上壁に開口す。

乙 身體循環靜脈 (又全身循環靜脈)

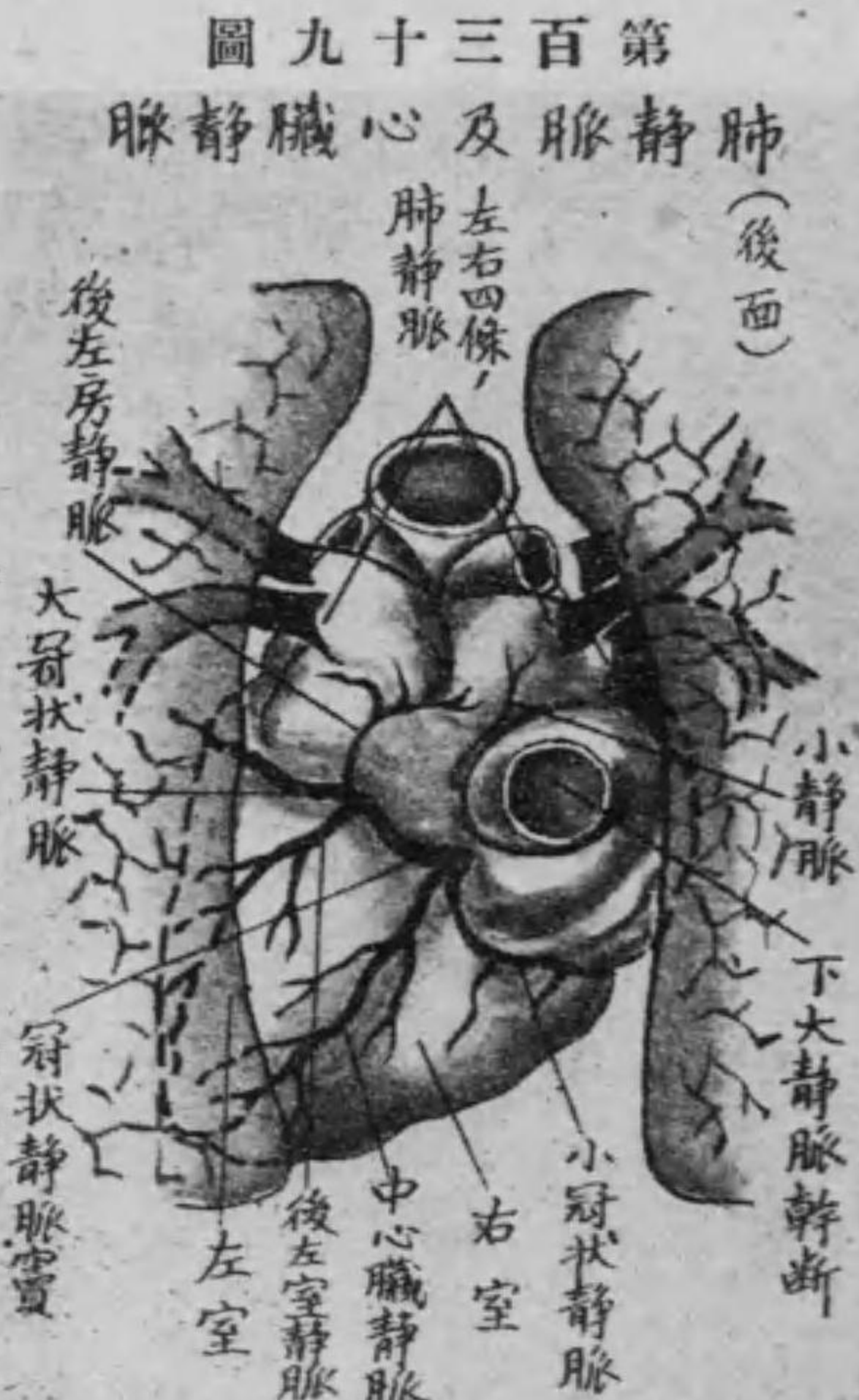
身體循環靜脈は三幹即ち冠狀靜脈竇、上大靜脈及び下大靜脈を以

て心臟右房に環流するものなり。

第一 冠狀靜脈竇 (又心臟靜脈)

冠狀靜脈竇は心臟の左側に於て後冠狀溝中に位し、心房の筋に由て被はれ、恰かも心臟内に在るが如き外觀を呈し、其末端は下大靜

脈の直下に於て右房の後下壁に開口す。而して之に入る靜脈の主なるもの左の如し。
(一) 大冠狀靜脈 は冠狀靜脈竇の續きにして心尖より初まり、前縱隔溝を昇りて冠狀溝に至れば、心臟の左側を廻



りて冠狀靜脈竇に移行す。

(二)中心臟靜脈は同じく心尖より初まり、後縱隔溝を上昇して直ちに冠狀靜脈竇に開口す。

(三)小冠狀靜脈は前冠狀溝に起り、心臓の右側を廻りて同じく冠狀靜脈竇に終る。

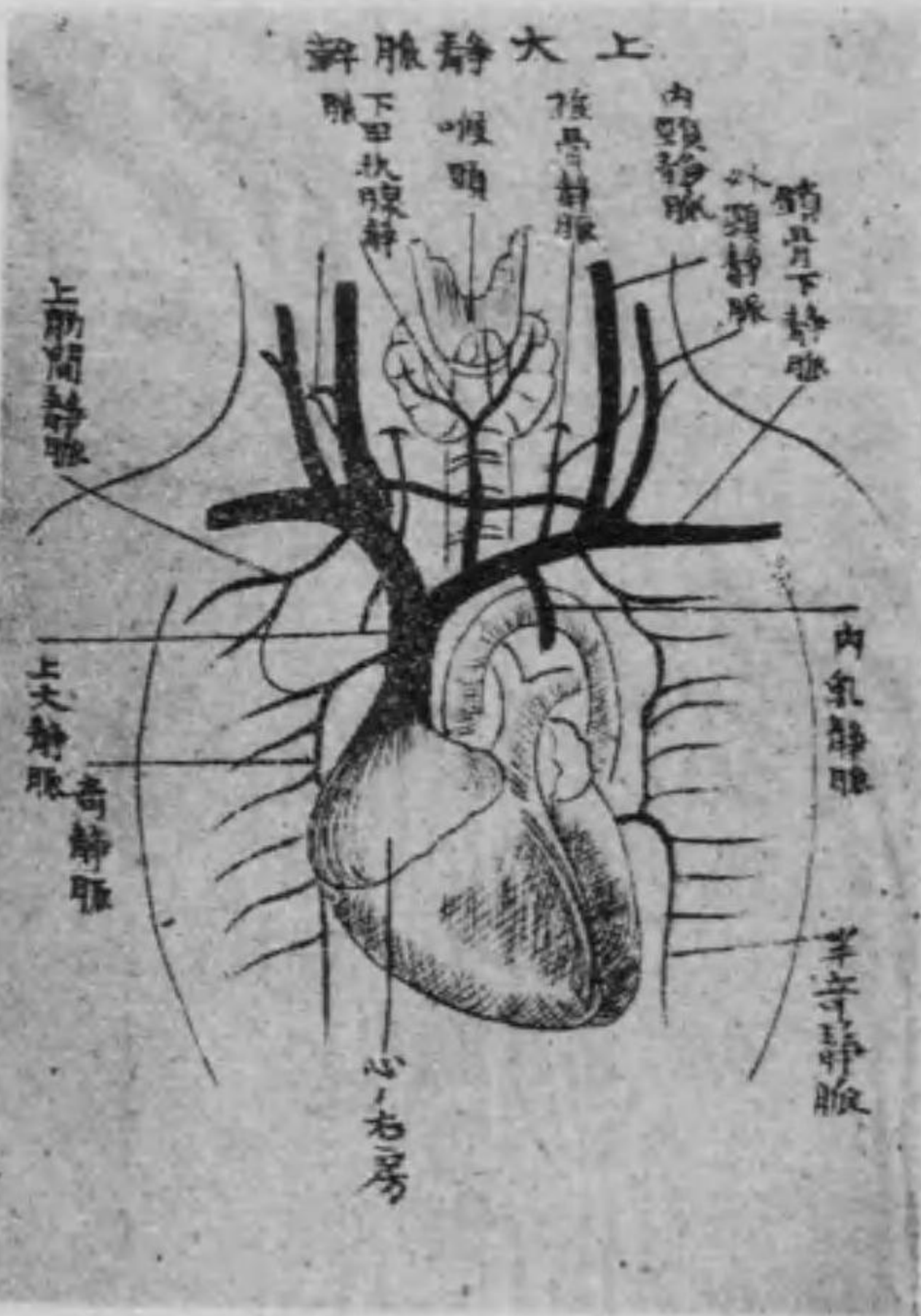
第二 上大靜脈 (又上空靜脈)

上大靜脈は左右の無名靜脈の會合を以て始まり、奇靜脈も又之に開口し、上行大動脈幹の右側を下行して心臓右房の上壁に開口す。

イ 無名靜脈

無名靜脈は内頸靜脈、外頸靜脈及び鎖骨下靜脈の三靜脈の會合を

第四百四十四圖



第二肋間より來れる上肋間靜脈及び上腹壁より來り心囊靜脈前縱隔靜脈、胸腺靜脈、横隔膜靜脈をも集注したる内乳靜脈を受容す。

ロ 内頸靜脈

内頸靜脈は頭蓋腔内の硬腦膜靜脈竇に連なり、遂に頸靜脈孔を經

て下行し、頸部に於て外頸動脈と一致して來れる前顔面靜脈と淺顚動脈に一致して來れる後顔面靜脈とが合したる總顔面靜脈、咽頭より來れる咽頭靜脈、甲状腺より來れる上甲状腺靜脈及び舌實質より來れる舌靜脈を集注し、下つて鎖骨下靜脈と連合して無名靜脈に合す。

○ 頭蓋腔内に於ける靜脈

(一) 硬腦膜靜脈竇 は硬腦膜の二葉間に介在せるものにして多くは頭蓋の内面に接して位し、頭蓋腔内に於ける靜脈血を集注し之を内頸靜脈に注ぐものなり。之に屬するもの左の九竇あり。

(1) 横竇 は内後頭結節に初まり、横溝を前外方に走りてS字狀竇となり、遂に頸靜脈孔に至りて内頸靜脈に移行す。

(2) 後頭竇 は横竇より内後頭櫛を下行して大後頭孔を経て脊柱靜脈叢に入る。

(3) 上矢狀竇 は盲孔より矢狀溝に沿ひて内後頭結節に至り、横竇に入る。

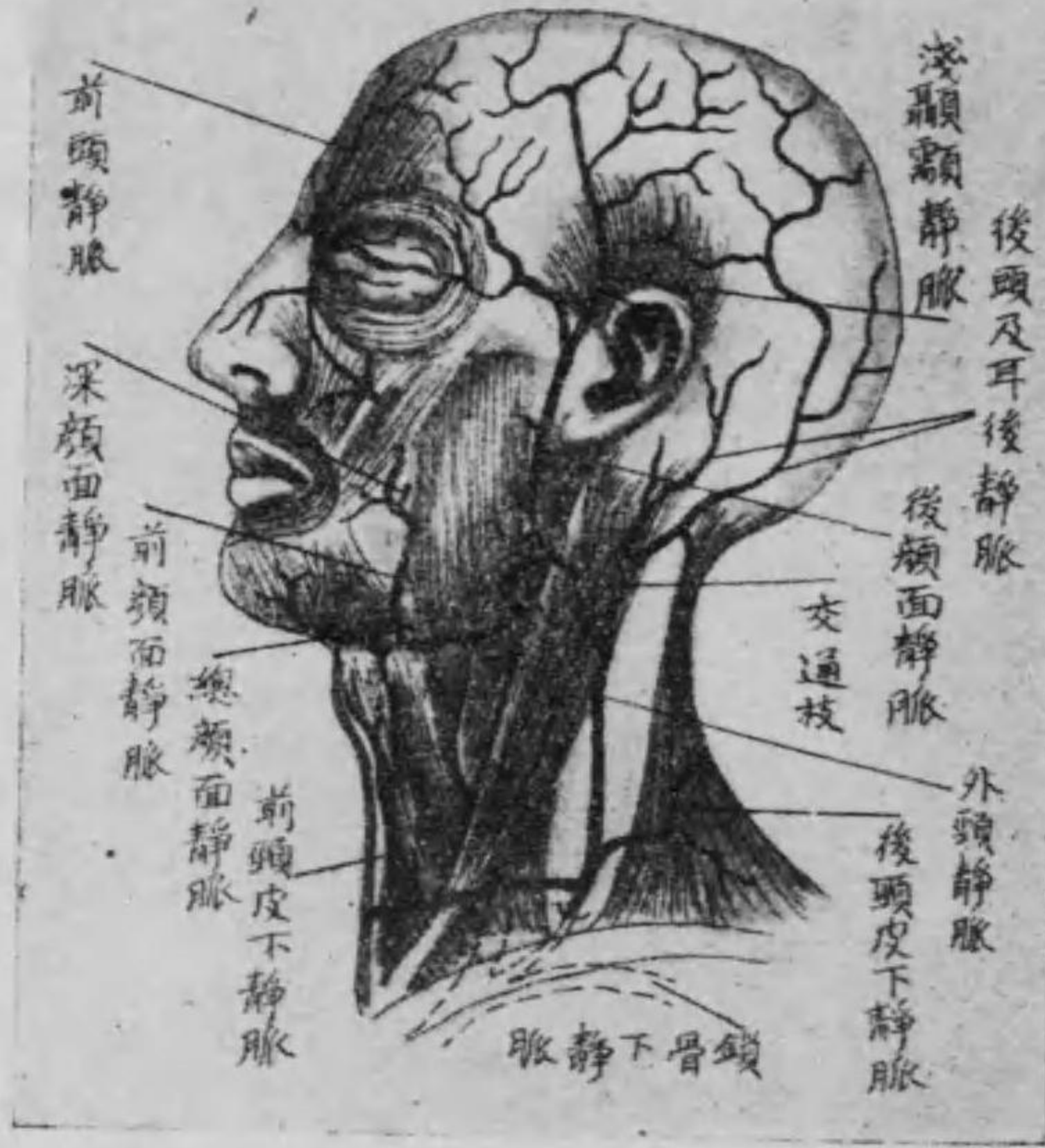(4) 下矢狀竇 は大鎌狀膜の遊離端にありて、前方より後方に走り直竇に入る。

(5) 直竇 は大鎌狀膜の小脳天幕に癒合する部にありて、後方に走り内後頭結節に至りて横竇に入る。

(6) 上岩様竇 は顚顚骨岩

圖一十四百第

顔面及頭部の諸靜脈



様部の上縁にありて海綿竇とS字状竇とを連結す。
 (7) 下岩様竇 は同じく前者の内方にありて海綿竇とS字状竇とを結合す。

(8) 海綿竇 は蝴蝶骨體の兩側に位し上眼静脈を受容す。

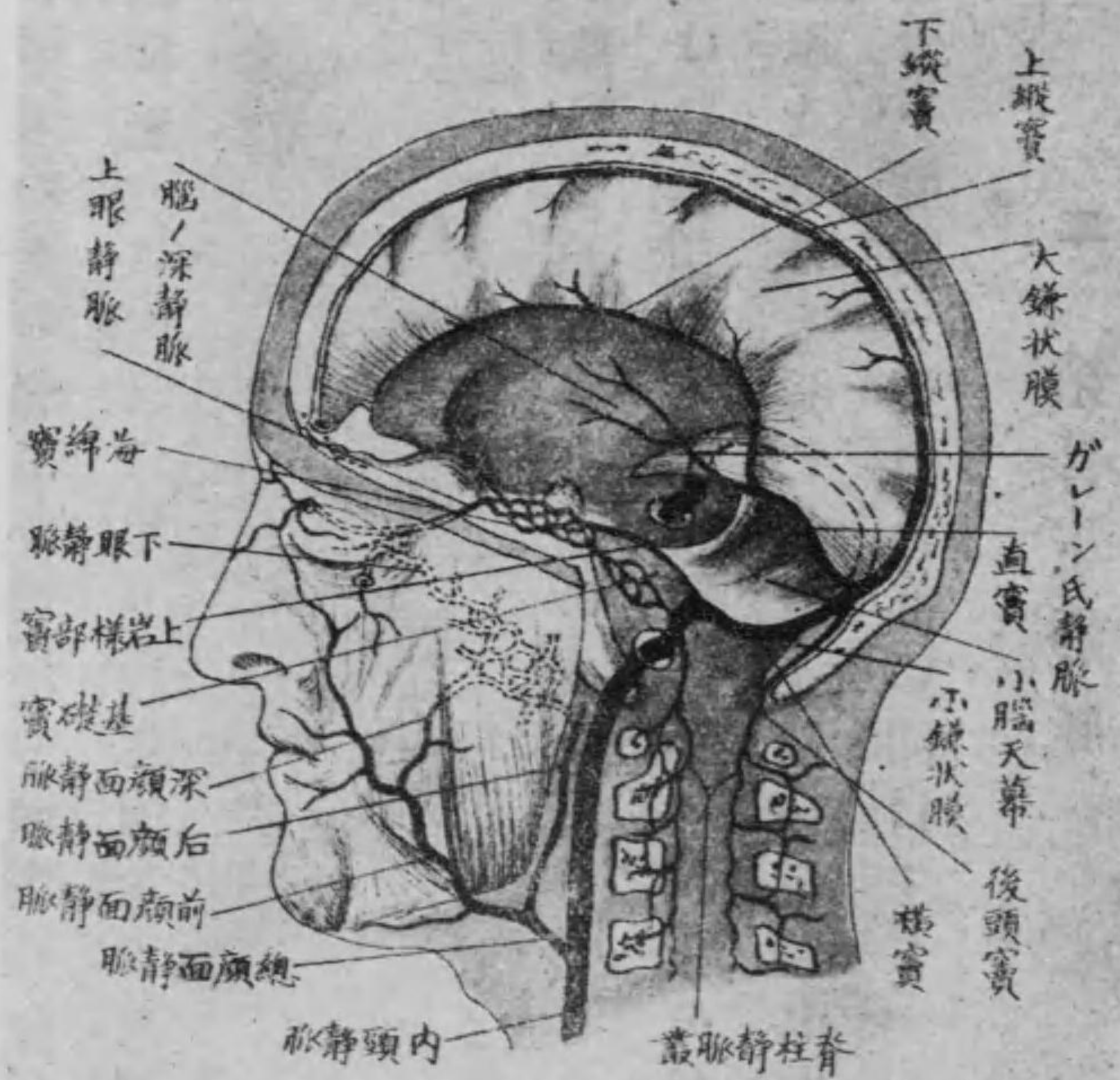
(9) 基礎竇 は斜臺及び大後頭孔の周縁に位し海綿竇及び下岩様竇に交通す。

但し大鎌状膜及び小脳天幕に就ては神經學中「腦脊髄の被膜」を参照すべし。

(二) 大脳静脈 は淺深の二ありて淺大脳静脈は大脳の表面より起りて直ちに上矢状竇海綿竇基礎竇等に開口し深大脳静脈は側脳室に初まり、モンロー氏孔を通じて第三脳室に出で左右互に結合して所謂ガレーン氏静脈を造り、大脳と小脳の間より直竇に入る。
 (三) 中硬脳膜静脈 は硬脳膜より起り、棘起孔を経て後顔面静脈に入る。

第百四十二圖

頭蓋腔内静脈



蓋骨の海綿様質中より起り、硬脳膜静脈竇中に入る。

(四) 眼静脈 は上下の二枝ありて上眼静脈は眼窠内に初まり、上眼窠破裂より海綿竇に入り、下眼静脈は涙腺、眼筋等より起り、下眼窠破裂を経て後顔面静脈に注ぐ。
 (五) 板障静脈 は頭

(六) 導血管 は頭蓋腔内外の血液を互に交通せしむるものにして
 顱頂・髁狀・後頭等の別あり、何れも同名孔を通過す。
 (七) 内聽動脈 は内耳に起り内聽道及び前庭導水管を経てS字狀
 竇に入る。

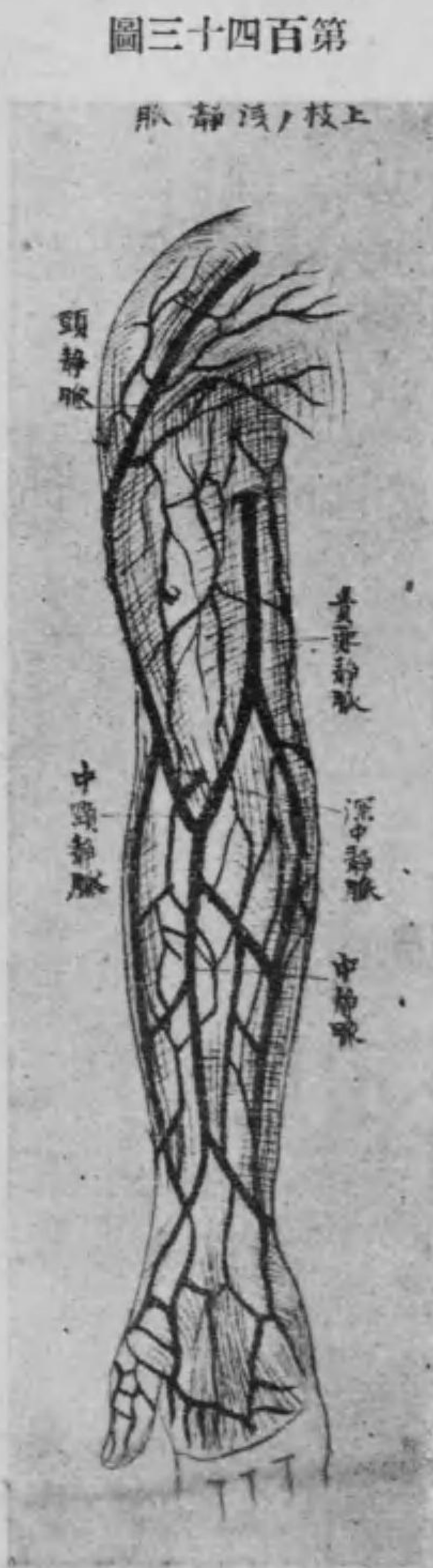ハ 外頸靜脈

外頸靜脈は後頭及び耳後の皮下より初まり頸部の皮膚及び頸筋
 より覆はれ胸鎖乳嘴筋後縁に沿ふて下り後頸皮下靜脈及び前頸
 皮下靜脈を集注し、遂に鎖骨上窩の前部に於て筋膜を穿ち内頸靜
 脈と鎖骨下靜脈との會合部に開口す。

二 鎖骨下靜脈

鎖骨下靜脈は上肢靜脈の總幹にして前斜角筋を以て鎖骨下動脈
 と隔たり、内端は無名靜脈に會合す。外端は腋窩に於て上肢の靜脈
 たる淺深二種の靜脈と會合して腋窩靜脈となる。深靜脈は上肢動
 脈に一致して二條を有し、淺靜脈の重なるものには頭靜脈・貴要靜
 脈及び中靜脈の三條あり。

(一) 頭靜脈 は手背靜脈網の拇指側より起り、前膊前側の橈骨側に
 沿ふて上膊に至り、二頭膊筋の外縁を上行して遂に大胸三角筋窩



に達し、其部の筋膜を穿ちて腋窩靜脈に結合す。

第百四十三圖
 上肢静脈

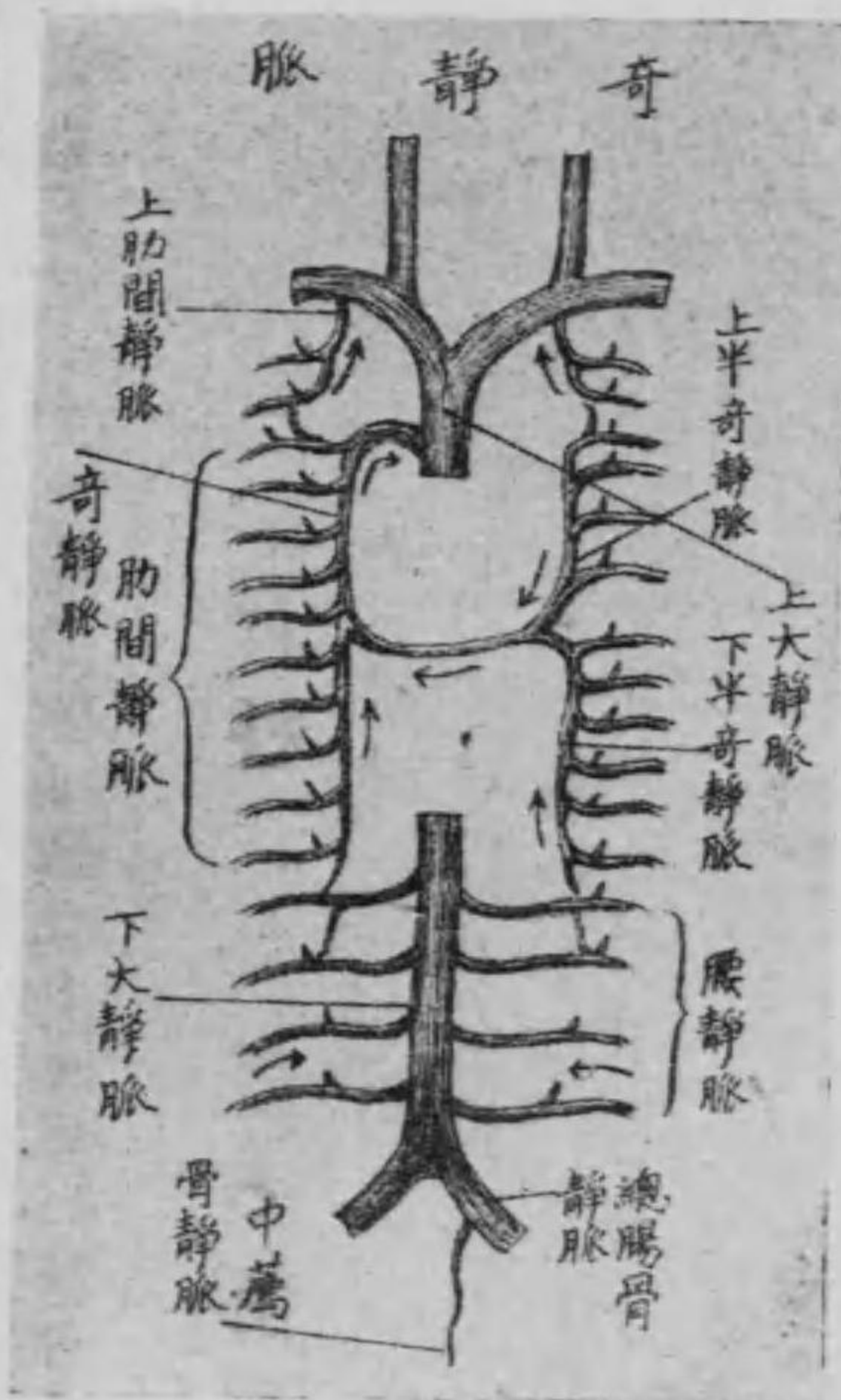
(二) 貴要靜脈 は同じく手背靜脈網の小指側より起り、尺骨側に沿ふて上膊に上り、二頭膊筋内縁の中部に至りて筋膜を穿ち深部にある處の上膊靜脈に合す。

(三) 中靜脈 は大小不定にして手掌の皮下より起り、前膊の中央を上行し肘窩に至りて二條に分岐し、一は頭靜脈に連なる之を中頭靜脈と云ひ、他は貴要靜脈に連る之を中貴要靜脈と云ふ。又分岐部より一枝の穿行枝は深部に入りて上膊靜脈に連なる之を深中靜脈と名く。

ホ 奇靜脈 及び 半奇靜脈

奇靜脈は脊柱の前側に位せる一對の縱幹にして、其右側のものを奇靜脈左側のものを半奇靜脈と云ふ。

第四百四十四圖



(一) 奇靜脈 は右側肋間靜脈後縱隔靜脈・氣管枝靜脈及び食管靜脈を集合し第三胸椎部に至りて前方に彎曲し、右氣管枝を越へて上大靜脈に連なる。

(二) 半奇靜脈 は左側肋間靜脈後縱隔靜脈・氣管枝靜脈及び食管靜脈の相會合せるものにして、第九胸椎體の高さに於て脊柱と食管及び胸部大動脈幹との間を横切れる一の横枝に由りて奇靜脈に

連合せるも、屢々上下の二部に分れて奇靜脈に連合するところあり。然るときは之を上及び下半奇靜脈と云ふ。

但し奇靜脈及び半奇靜脈は何

れも其上端は上肋間靜脈と結合し、下端は腰靜脈に結合す。

○ 脊柱に於ける靜脈

脊柱に於ける靜脈は脊柱の全長に亘りて其外面及び脊髓管の内面に緻密なる靜脈叢即ち脊椎靜脈叢を造るものにして之を内外の二に分つ。

(一) 内脊椎靜脈叢は脊椎管内に在りて脊髓の實質より初まり其周圍に於て叢を爲し、椎間孔を出づる一枝に由りて、外脊椎靜脈叢に結合す。

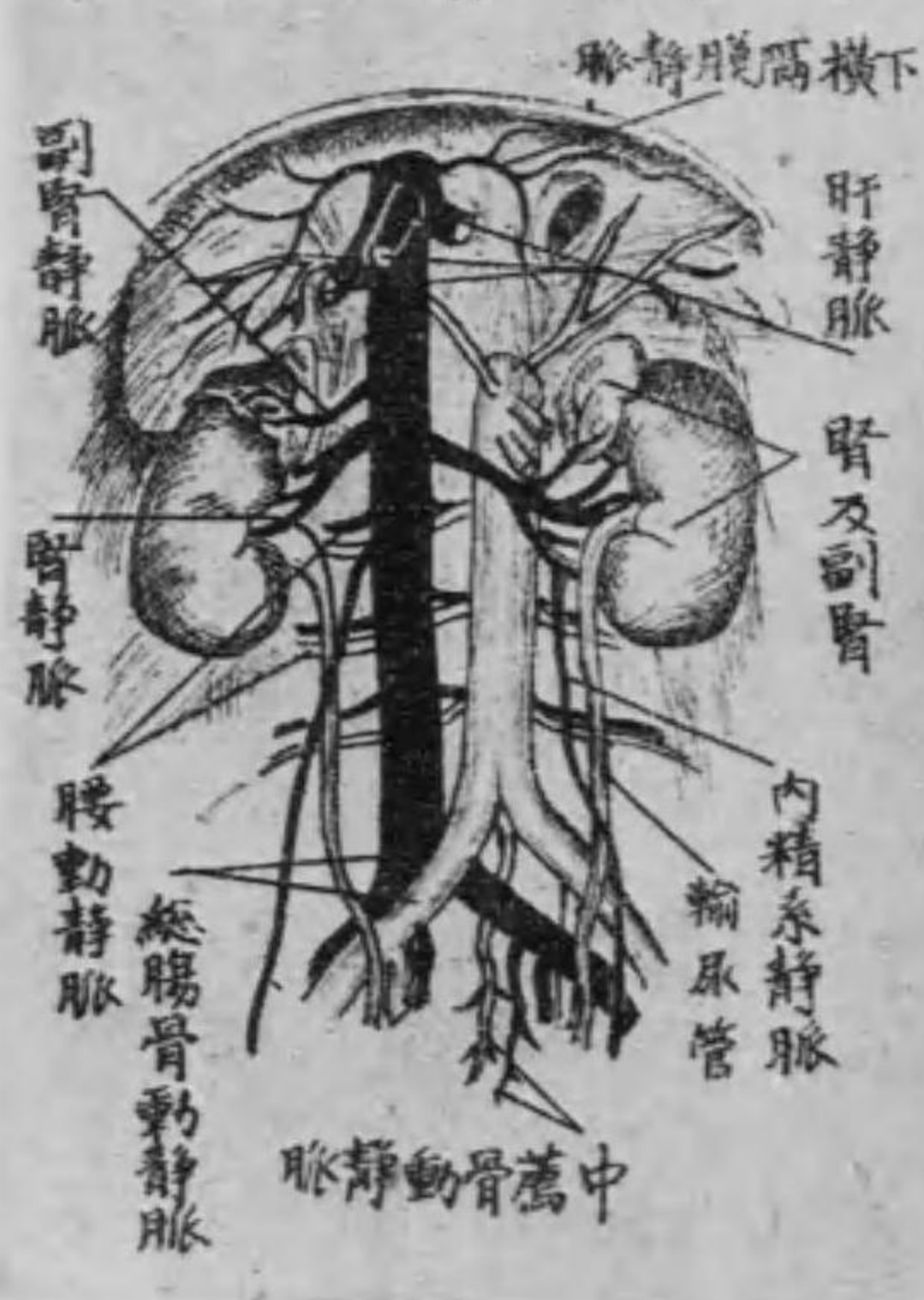
(二) 外脊椎靜脈叢は椎骨の周圍殊に弓部に在りて叢を爲し、深層諸筋より來れる小靜脈を受容して遂に奇靜脈及び半奇靜脈に入る所の肋間靜脈に注ぐ。

第三 下大靜脈 (又下空靜脈)

下大靜脈は左右の總腸骨靜脈の連合より成るものにして、腹部大動脈幹の右側を昇り、横隔膜の下大靜脈孔を経て胸腔に入り、心臓の右房に開口す。

而して之に開口せる靜脈枝は、腰動脈は腰部より來れる

第四百四十五圖 下大靜脈幹

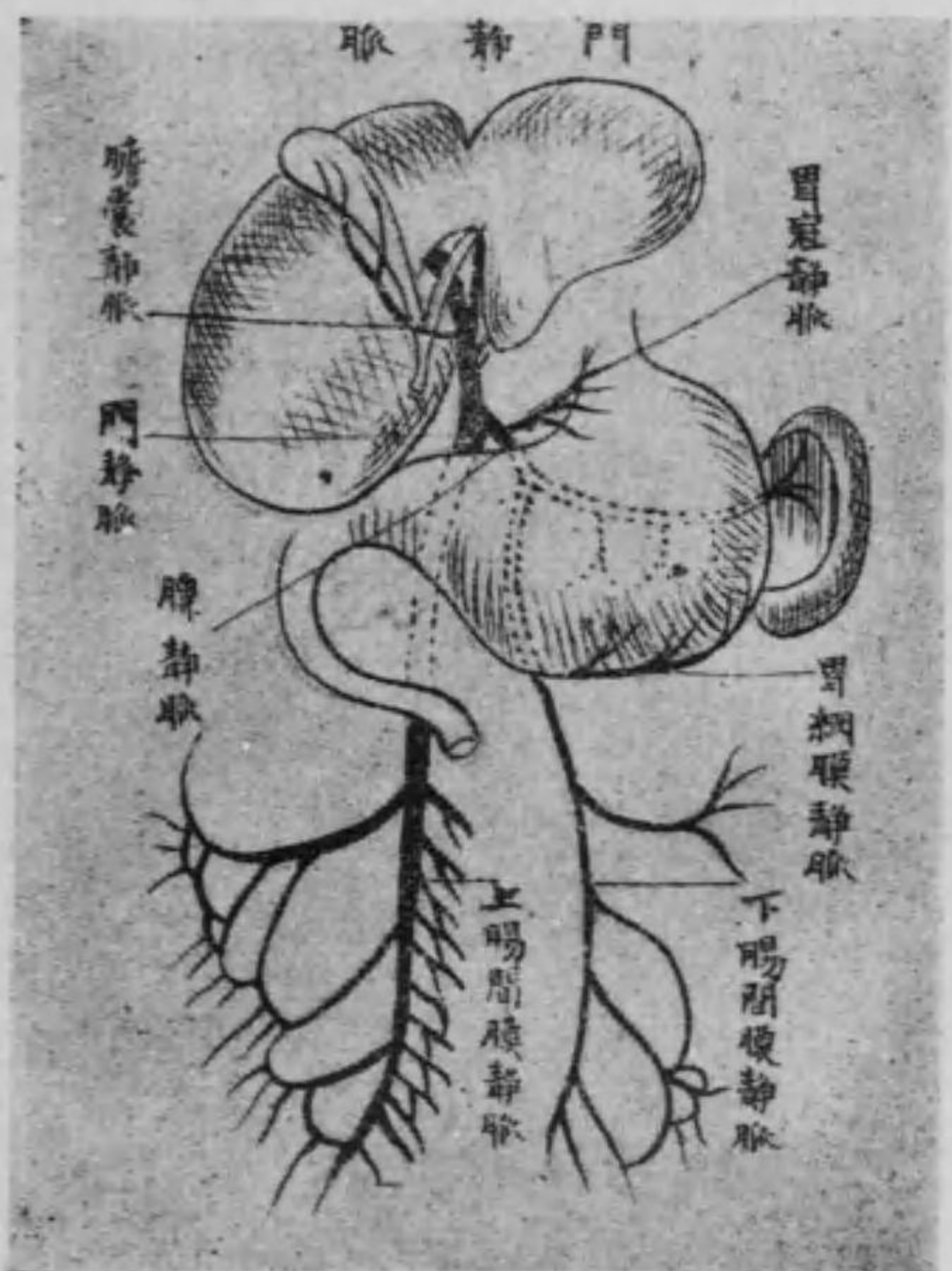


腰靜脈、横隔膜の下面より來れる下横隔膜靜脈、副腎より來れる副腎靜脈、腎實質より集合して腎門を出で、腎動脈の前を通過して來れる腎靜脈及び男子に在りては、睪丸、女子に在りて

は卵巢より來れる内精系靜脈肝實質より起り肝動脈を集めたるのみならず門靜脈をも集合したる肝靜脈等なり。
 但し右の中内精系靜脈の左側のみは左腎靜脈に開口す。

イ 門 靜 脈

圖六十四百第



門靜脈は甚だ太く普通の靜脈と異なり無瓣にして十二指腸上部の後側に於て脾臟より歸れる脾靜脈十二指腸空腸廻腸結腸及び胃脾等より集合せる上及び下腸間膜靜脈の三大幹の會合したる

總幹にして其他胃の上下縁より來れる胃冠靜脈及び胃網膜靜脈並に膽囊より來れる膽囊靜脈を合して肝門に至りて左右二條に分れ肝臟の實質に入り葉間靜脈となりて小枝に數回分岐し遂に肝毛細管を経て肝靜脈となる而して多くは同名動脈の位置及び枝に一致せるものなり。

□ 總腸骨靜脈

總腸骨靜脈は同名動脈に一致し薦腸關節の前に於て内腸骨靜脈及び外腸骨靜脈の連合を以て成るものにして右側は右總腸骨動脈の後側に左側は左總腸骨動脈の下側に在りて尾閥骨腺より來れる中薦骨靜脈を受容す。

(一)内腸骨靜脈又は下腹靜脈は直腸を圍擁せる痔靜脈叢膀胱の

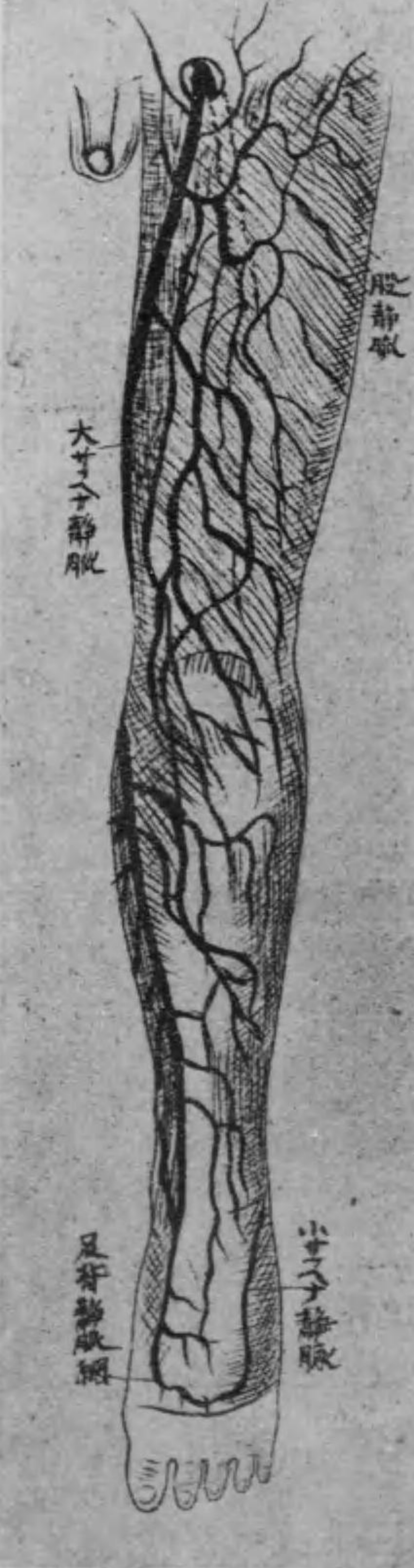
兩側に於ける膀胱靜脈叢子宮の周圍に於ける子宮靜脈叢腔の附近に於ける腔靜脈叢及び耻骨軟骨接合の部位にある耻骨靜脈叢等より起れる中痔靜脈・膀胱靜脈・内陰部靜脈及び閉鎖靜脈等の集合したるものにして、其枝別は同名動脈に一致すべし。

(二)外腸骨靜脈は下肢靜脈の總幹にして淺深二種あり。深靜脈は膝關靜脈及び股靜脈にして同名動脈に沿ふて上行す。又淺靜脈即ち皮下靜脈は足背の靜脈網より起り、二條の靜脈に集合す之を大薔薇靜脈及び小薔薇靜脈と云ふ。

(一)大薔薇靜脈又は大サフエナ靜脈は足背及び足蹠靜脈網の内側より起り、内踝の前側を通りて其周圍より小靜脈を受けつゝ下腿の内側を經過し、大腿の内側に至れば縫匠筋に伴ひて上行し、外股輪に近づけば外陰部靜脈・淺腹壁靜脈及び淺廻旋腸

第四百七十四圖

下肢靜脈



骨靜脈を集注して遂に外股輪に入り、股靜脈に連なる。

(2)小薔薇靜脈又は小サフエナ靜脈は足背及び足蹠靜脈網の外側より起り、外踝の後側を通りて周圍より來たる小靜脈を受けつゝ下腿の後側に沿ふて上り、腓腸筋の二頭間に至れば下腿筋膜を貫きて膝關靜脈に開口す。

但し大腿の内側にある靜脈叢よりは別に一幹を生じ、種々の高さに於て大薔薇靜脈に合することあり、之を副サフエナ靜脈と云ふ。

第三章 淋巴管系統

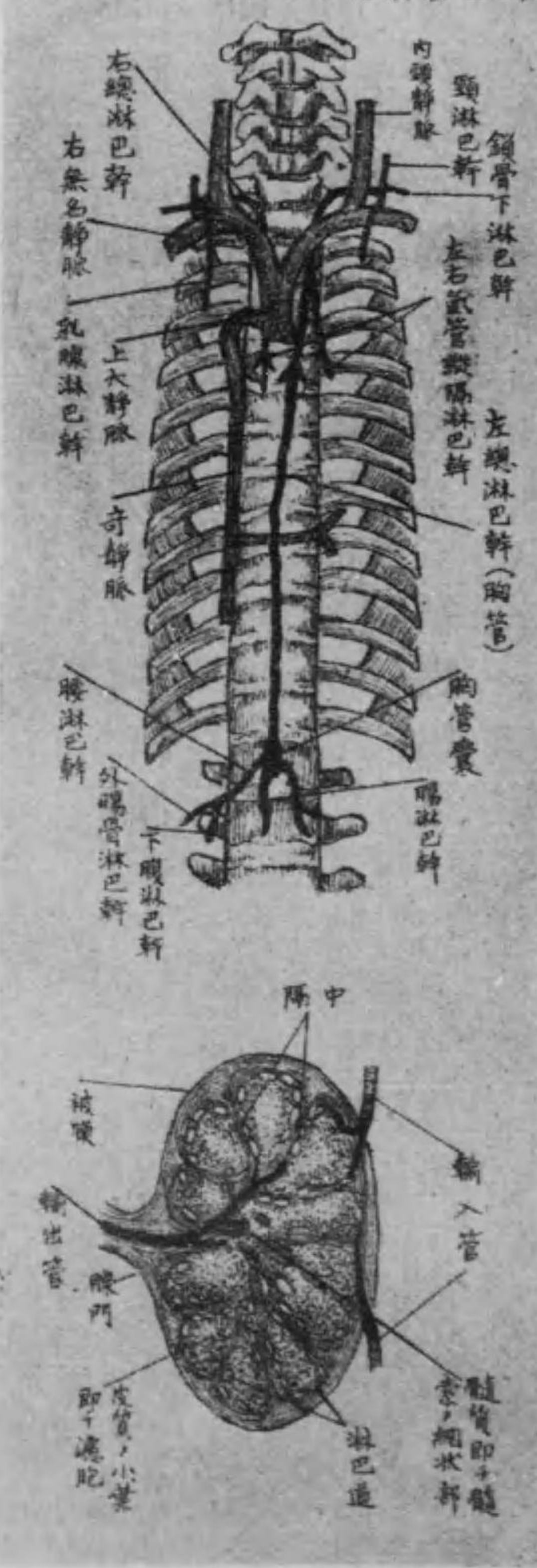
淋巴管は靜脈に類似して無數の瓣を有し、淺深二種あり。多くは靜脈に伴ひ、組織間隙に滲潤せる淋巴液と稱する無色の透明液及び消化管より吸収したる白色乳状の液を筋肉及び諸器官の壓に依りて靜脈内に輸送せしむるの管にして、今其分佈状態の大畧を述べれば左の如し。

(一) 淋巴管の分佈状態 淋巴管は微細の小枝を以て組織の間隙より發生し、數回相吻合して叢を爲し、漸次集合して左右の二大幹となる。

(1) 左總淋巴幹(又は胸管) は身體上半の左側及び下半身より淋巴液を集むるものにして、第一、第二腰椎の部位に於て、下肢骨盤

第四百四十八圖

淋巴管系統及淋巴腺、構造



腹壁及び腹部内臓より來れる腰淋巴幹と腸脾臟、脾臟、肝臟等より集まれる腸淋巴幹との會合より初まり、其部は特に囊状を爲して膨大す之を乳糜囊(又は胸管囊)と稱し、夫より大動脈幹と共に横隔膜の大動脈裂孔を経て胸腔に入り、第三胸椎體の部位に至り、左方に彎曲して胸壁の左半、左肺、心臟及び肝臟より集れる左氣管縱隔淋巴幹、左上肢より來れる左鎖骨下淋巴幹及び頭并

に頸の左半より集れる左頸淋巴幹を集合し終に左鎖骨下靜脈
と左内頸靜脈との會合部に開口す。

(2) 右總淋巴幹は短幹にして何れも前者の反對側より來れる
右頸淋巴幹右鎖骨下淋巴幹及び右氣管縱隔淋巴幹を集合して、
右内頸靜脈と右鎖骨下靜脈との會合部に開口す。

而して淋巴管の胃及び腸壁に在りて榮養物質即ち乳糜を攝取
するものを特に乳糜管と云ふ。

(三) 淋巴腺は蠶豆大に過ぎざる楕圓或は圓形の塊にして、一定の
部位即ち頭頸部のものは乳嘴突起の上部舌骨大角の上部下顎底
の内側上肢のものは腋窩肘窩の深部下肢のものは膝窩鼠蹊部
等、其他身體各部の粗鬆なる結締組織中に多く群集す而して淋巴
管の來りて之に連なるものを輸入管と云ひ腺より出づるものを

輸出管と云ふ。概して前者は細くして多く後者は太くして少し又
腺の髓質は網狀にして淋巴球を造り淋巴液を濾過して有害物質
を排泄するの用を爲すものなり。

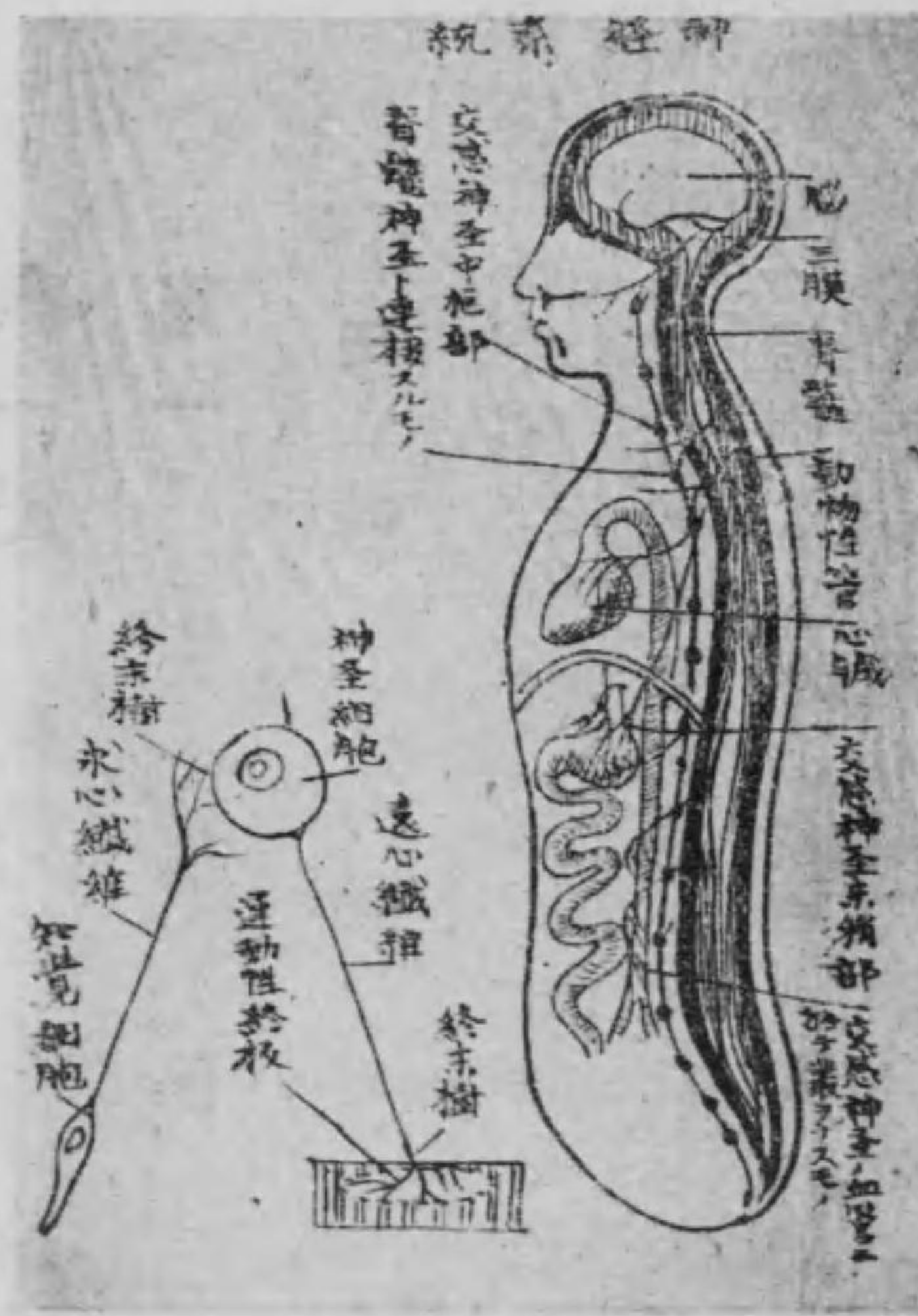第七 神經學

第一章 神經學總論

神經系統は體內に分布せる無數の小枝にして中樞部の神經細胞に連接し之に依り運動及び知覺感覺器もを司る處の器官にして之を大別して動物性神經と交感神經の二系統に分ち又動物性神經系統を中樞部及び末梢部に區別す。

動物性神經系統の中樞部は頭蓋腔内にある稍や球狀の腦髓并に脊髓管内に存在せる圓柱狀の脊髓にして其末梢部は絲狀の神經纖維を以て渾身に分布し殊に筋肉感覺器及び腺等の連合を保つ。此神經纖維の媒介に由り中樞部の作用を末梢部に傳達するを遠

第四百九十四圖



ち中樞部は交感神經節にして脊椎體の兩側を縦徑に走り、二十、乃至二十四個の節を有し捻珠狀の索を爲す之を節狀索と稱す末梢部は其數多の神經節と連續せる神經纖維にして分布部は主として内臓及び血管等の植物性管に限らるゝを以て又植物性神

心性傳導云ひ之を司る神經を運動神經と云ふ又末梢部より中樞部に傳達するを求心性傳導と云ひ之を司る神經を知覺神經と云ふ。交感神經系統も同じく中樞部及び末梢部に分

經系統と云ふ。而して此神經纖維は各處に於て叢を爲す。之を交感神經叢と云ふ。

第二章 神經學各論

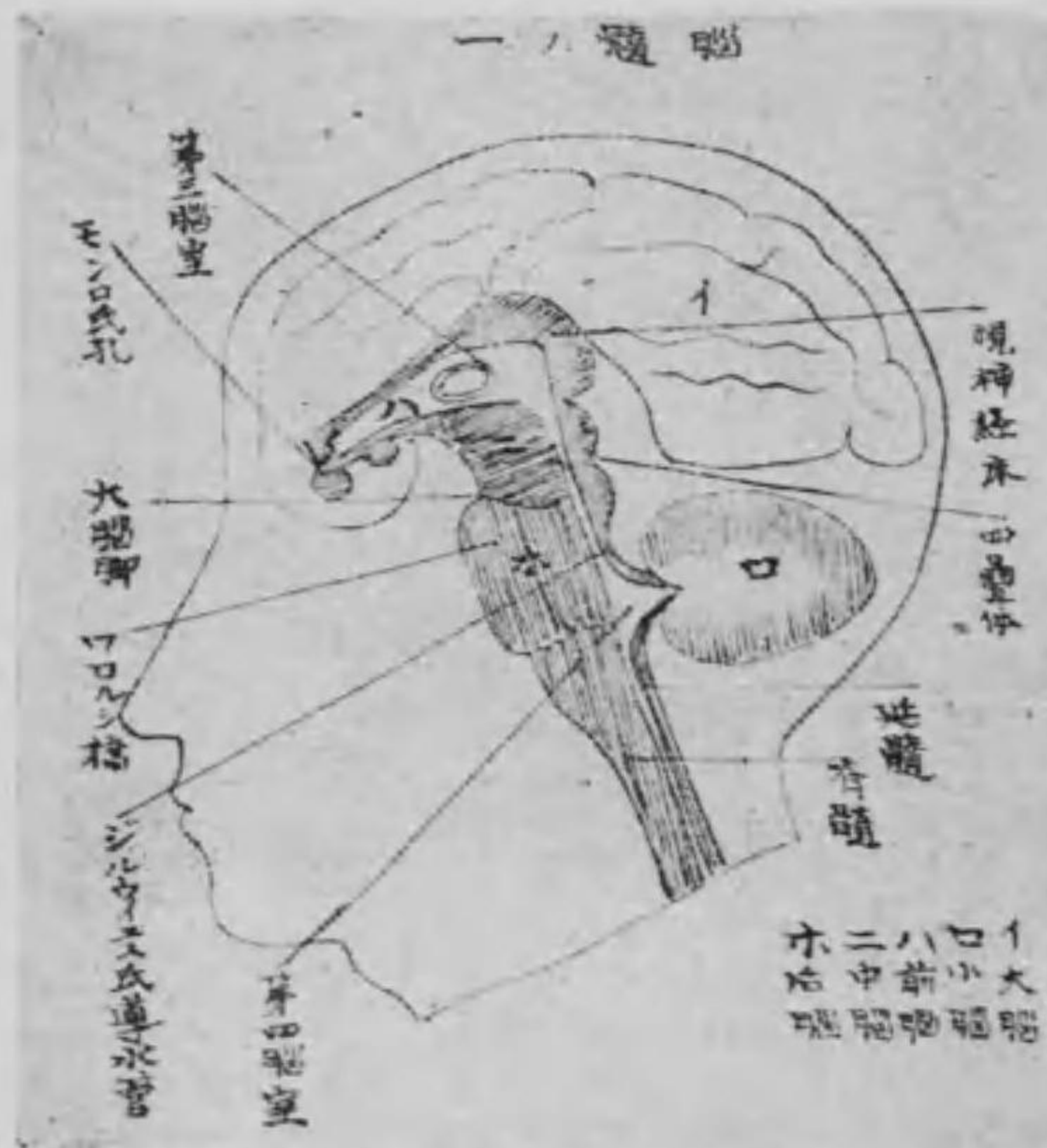第一節 動物性神經系統

第一 中樞部

甲 腦 髓

腦髓は頭蓋腔内に存在し、形は球状を呈し、其下端は脊髓の上端と連接す。蓋し胎生の初期にありては、腦及び脊髓は共に同一の管にして、兩者の區別なく、漸次發育するに従ひ、管の上端膨大し、同時に種々なる彎曲を呈して、遂に脊髓に比し著しく複雑なる構造を有す。

第五百十五圖



する腦髓に進化したるものなり。斯くの如く腦髓は一の管系統より發育したるものなるを以て、其内部には腔洞を有し、脊髓内の腔洞即ち正中管と交通す。腦髓を各部位に由り大別して、大脳、前脳、中脳、後脳とし、之に従つて

内部に於ける腔洞も又數種に區別す。

(一) 大 腦

大脳は卵圓形を呈し、甚だ大にして、殆んど腦髓を前上部より覆ひ、其表面には特異なる多くの淺溝及び彎曲したる廻轉を