

一之書全科各學醫用實新

學 剖 解

編 師 醫 熙 崇 張

書 學 醫 亞 東

序言

泰西醫學輸入吾國已數十年於茲。論病有真理。治療有實效。故能深得社會信仰。比歲以還。國內有志研究斯學者紛起。或入醫校肄業。或赴醫院實習。更有好學人士。羈於職務。限於時間。購售坊本。以期自修成功者。又不知凡幾。但醫學淵深。浩如烟海。初學跋涉其藩。往往茫然無所適從。編者在二十年前求學時代。亦深引爲苦。嘗憶業師德國醫學博士 Dr. Ranke 氏有言。『欲求醫術之進步。宜多閱實用參考書。』又日本醫學博士頓宮寬氏有言。『中國醫學譯本太少。初學難免困難。』嗚乎。吾國現代醫學幼稚。衛生學識未能普及。推厥緣由。實缺乏實用醫書有以致之也。

二十年春。編者掌教海上中國醫學院。惠生女醫校。兼任醫會醫報主編。多數學子。紛紛以有否簡明實用醫本。託爲介紹。同時海內人士。又多以醫學疑難問題函詢。編者深感切合。

實用之醫書。確有出版之必要。普遍灌輸新醫知識。實刻不待緩。爰毅然偷閒捉筆。編輯各科醫學書籍。費兩載許之精力。始克勉成全部。二十三年夏出版。謬蒙 讀者稱許。未及一載。銷售殆盡。現值再版。更將內容充分增修。舉凡醫學各科實用知識。一切診療經驗臨床技術。無不詳細記載。搜羅靡遺。務使讀者在極短時間。達到澈底明瞭爲目的。惟本書倉卒付梓。難免挂一漏萬。尙乞 社會明達。醫學方家。不吝珠玉。加以教正是幸。

本書排印時。蒙陳公益宋文華趙志超三君襄助校對。特此誌謝。

中華民國二十四年十月張崇熙醫師識於上海東亞醫學編輯所。

凡例

一 本書全部內容。共分二十四種。各科齊備。包羅萬有。曰解剖學，生理學，細菌學，病理學，診斷學，藥物學，傳染病學，內科學，外科學，皮膚病學，花柳病學，婦科學，產科學，小兒科學，眼科學，耳鼻喉喉齒科學，調劑學，急救學，衛生學，看護學，各種注射療法，顯微鏡用法及檢查細菌法，臨床經驗處方，診療實用指南。均以淺顯文字。敘述明晰。務使學者容易研討。切合實用。

一 研究新醫學問。須先明瞭程序。閱讀醫藥名詞。又宜熟識西文。編者爲切實便利初學計。特憑經驗心得。另著「研究醫學指導一書」，以及「外國文醫學名詞拚讀法」。隨書附贈。學者得此。不難澈底了解。獲得正軌。

一 書中所列病名，藥名。均中西文對照。附載各種圖解，重要表格，以及醫院藥室中常用


之印刷品式樣多種。讀者一覽瞭然。可免思索難解之苦。

一 年來醫學進步。一日千里。本書中所述各種療法。除記載相沿應用之舊方外。凡新藥新方確有實效者。靡不搜羅列入。以求完善。

一 診療上各科技術頗多。記憶難免困難。編者因特擇要彙編於後。定名為診療實用指南。以便學者隨時可以檢閱。

一 本書所用衡量度。概從萬國權度通制。即法國米突制。計算重量。以格蘭姆（或稱瓦克，公分）為單位。計算容量（液體），以西西（或稱立方糲，公撮）為單位。計算長度。以生的密達（或稱仙迷。糲）為單位。除載有詳細表外。復列英美重量液量制。我國舊制量比較表。以供學者參照。

一 本書切實記載各科實用學識。凡屬高玄理論。概從簡略。取材廣博。編制新穎。不但為有志醫學者之良好讀本。亦足備實地醫家臨床參考之用。



解剖學目錄

總論

..... 一

第一章

細胞

..... 二

第二章

組織

..... 七

第三章

人體構造之大意

..... 九

第一編 骨學

..... 一二

第一章

頭骨

..... 一六

第一節

顱骨(頭蓋骨)

..... 一六

第二節

顏面骨

..... 一九

第三節

附屬骨

..... 二一

(附) 顱門及窠陷

..... 二二

第二章

軀幹骨

..... 二三

第一節

椎骨(脊柱)

..... 二三

第二節

胸骨

..... 二七

第三節

肋骨

..... 二七

第三章

四肢骨

..... 二九

第一節

上肢骨

..... 二九

第二節

下肢骨

..... 三一

第二編 肌肉學

..... 三四

第一章

頭肌

..... 三八

第一節

顱頂肌

..... 三八

第二節	面肌	三九
第二章	軀幹肌	四一
第一節	頸肌	四二
第二節	胸肌	四四
(附)	橫隔膜	四六
第三節	腹肌	四六
第四節	背肌	四八
第三章	上肢肌	五一
第一節	膊肌(肩胛肌)	五二
第二節	肱肌	五三
第三節	前臂肌	五四
第四節	手肌	五八
第四章	下肢肌	六〇

第一節	膈肌	六〇
第二節	股肌(大腿肌)	六二
第三節	下腿肌	六六
第四節	足肌	六八
第三編	內臟學	七一
第一章	消化系	七一
第一節	消化管	七一
第二節	消化腺	七八
(附)	腹膜腸間膜及大網膜	八〇
第二章	呼吸系	八一
第一節	鼻腔	八一
第二節	喉頭	八一
第三節	氣管及氣管枝	八一

第四節	肺臟	八三
(附)	甲狀腺·上皮小體及 胸腺	八四
第三章	循環系	八四
第一節	血管系	八六
(附)	血液	九四
(附)	血液循環(血行)	九五
第二節	淋巴系	九六
(附)	淋巴液(組織液)	九八
第四章	泌尿系	九八
第一節	腎臟	九八
(附)	副腎(腎上腺)	九九
第二節	輸尿管	九九

第三節	膀胱	一〇〇
第四節	尿道	一〇〇
第五章	生殖系	一〇〇
第一節	男性生殖器	一〇一
第二節	女性生殖器	一〇三
(附)	精液及卵子	一〇六
第四編	神經學	一〇六
第一章	中樞神經系	一〇七
第一節	腦(腦髓)	一〇七
第二節	脊髓	一〇九
第三節	交感神經節	一一〇
第二章	末梢神經系	一一〇

第一節	腦神經	一一〇
第二節	脊髓神經	一一二
第三節	交感神經	一一三
第五編 感覺學		
第一章	視官	一一五
第一節	眼球	一一五
第二節	眼之保護裝置	一一七
第三節	眼之運動裝置	一一九
第二章	聽官	一二〇
第一節	外耳	一二〇

第二節	中耳	一二一
第三節	內耳	一二二
第三章 嗅官		
第一節	外鼻	一二三
第二節	內鼻	一二四
第四章 味官		
第五章 觸官		
第一節	皮膚	一二六
第二節	觸覺器	一二六

解剖學

緒論

中國醫學院教授
惠生女醫學校教授

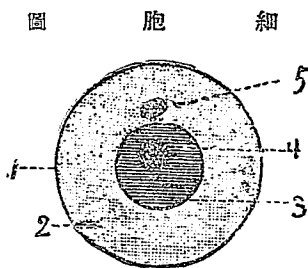
張崇熙醫師編



解剖學者 (Anatomie)。乃專究人體各部器官形狀構造之學科也。人體大別爲軟硬兩部。各營其固有之官能。總稱曰器官。是等器官。由種種材料構成。名曰組織。組織更由微細之個體集成。名曰細胞。故細胞可認爲人體之起始點。亦可稱爲生活元。

下等動物。係單細胞體。高等動物。乃複細胞體。生物進化之程度愈高。則細胞之結合狀態亦愈複雜。

吾人試取沿池中之藻類。置於高倍顯微鏡下窺之。則見有不規則而常變形之小動物。是即由一個細胞而成之阿米巴 (根足蟲) (Amoeba)。其體爲濃液狀之原形質。內藏球形或橢圓形之核。更精密視之。核以外之部分。不絕流動體內。且自其體射出突起。以變其形。此即所謂偽足。賴此偽足。原形質得收縮前進而起運動。阿米巴運動之際。如遇食物。則出其偽足包圍之。取入體內消化之。以增加其



(1) 細胞膜 (2) 原形質 (3) 核
(4) 核小體 (5) 中心小體

發生時期中。因作用分担之不同。高等動物生活機能複雜之關係。各部細胞成爲分集的現象。略生變化。於是細胞之種類繁多矣。例如腺細胞主宰分泌，肌細胞主宰運動，神經細胞主宰知覺反射等。同類細胞。羣集類聚。遂成組織而器官。以營特別機能。維持生活作用。

體質。殘餘之部分。則排出於體外。倘遇器械的及化學的刺戟。則亦能生感應。對於溫度。影響尤著。在攝氏二〇度爲最適宜。溫度愈高。運動愈烈。達冷熱之極。則不移動。

複細胞動物發生之初。亦不過由一受精之卵細胞。此卵細胞與阿米巴有同樣之構造。分裂增殖。其數頓增。新生細胞。不相分離。集爲一塊。漸次變爲一定動物體。故複細胞動物體。一如多數阿米巴之相集。無論體之何部。皆有同樣之細胞而成。但在

第一章 細胞 Zelle

細胞極爲微小。非藉顯微鏡之力。不易窺見。茲述其概要如次。

(一)細胞之構造 由下列種種物質構成。

(1)細胞膜 *Zellmembran* 爲被覆細胞表面之薄膜。

(2)原形質 *Protoplasma* 爲無色粘稠膏樣之液體。充實於細胞膜內。含有微細顆粒與細絲。

(3)核 *Kern* 在細胞體之中央。或稍偏於一側。能移動。有光澤。包含核小體。宛如鷄卵之有卵黃然。此核與原形質。關係至密。原形質無核。不能生活。核無原形質。亦不能自存。

(4)核小體 *Kernkörperchen* 在核之內部。一個至數個不等。中含染色質。

(5)中心小體 *Centrioplasma* 在接近核或稍偏核之處。此小體與核對於細胞分裂。極有關係。

(二)細胞之形狀 各種細胞自卵細胞繁殖後。因構成組織之不同。漸漸改變其原形。列舉如下。

(1)胎生時細胞 呈球形。

(2)卵子以及靜止時之白血球 亦呈球形。

(3) 赤血球 呈扁圓板形(有如緡錢)。

(4) 肝細胞 呈多角形。

(5) 小腸細胞 呈圓柱形。

(6) 眼球水晶體細胞 呈骰子形。

(7) 血管壁之細胞 呈扁平形。

(8) 平滑肌纖維及神經纖維 呈延長形。

(9) 神經細胞 呈星芒形。

(三) 細胞之生活現象 有運動，增殖，發育三種機能。

(1) 運動機能 起自原形質。約可別爲三種。

(a) 阿米巴狀運動 因細胞之運動。酷似阿米巴故名。其運動方法。先自原形質。放出突起。此突起曰僞足。以此固定於其下着之處。然後細胞全部漸向僞足方面移動。待其移動完畢。僞足即消失。細胞仍復原形。僞足不僅能變換細胞之位置。且能攝取食物。即僞足觸着微細外物之時。立即攝入體內消化。而作細胞之營養料。不能消化者。依舊排出體外。例如白血球之運動是也。

(b) 氈毛運動及鞭毛運動 氈毛係密生于細胞表面之微毛。鞭毛乃生於細胞表面之單一長毛。前者例如氣管枝，子宮，輸卵管，副鼻腔等之上皮細胞。後者例如精子之類。

(c) 收縮運動 乃長形細胞受外物之刺戟時。即變其形狀。而成短且粗者之運動。如肌纖維之收縮是也。

(2) 增殖機能 細胞均從細胞產生。即新細胞乃由舊細胞增殖而來。先由一個細胞。分裂為二個。再由二個分裂為四。四而八。八而十六。順次加倍。直分至無量數之細胞。其分裂方法。先由核及中心小體發生變化。分裂為二個。於是原形質亦隨之而分裂。其每一次之分裂所需時間。由動物之種類而不一。人類大概約三十分鐘。核分裂占四分之三。原形質分裂占四分之一。(3) 發育機能 新生之細胞。行同化作用。攝取食物。消化變為體質。逐漸發育增大。其增大之方法不一。或隨原形質而增大。例如常為球形之卵細胞是。或向一定方向而增大。例如改變原來形狀而呈星芒形之神經細胞，紡錘形之肌細胞，多角形之上皮細胞等皆是。

(四) 細胞之壽命 長短靡定。最長者為骨細胞。蓋因骨細胞不能新陳代謝。故與

人壽相終。此外之細胞。其衰弱死滅頗速。老細胞死去。即有新細胞起而代之。例如吾人日常剝落之表皮。均屬已死之老細胞。一方即有新生之細胞以補充。

(五) 生成細胞之物質 卽水，蛋白質，脂肪，含水炭素，礦物質等。人體大半是水。故細胞無水。立卽死滅。蛋白質由各種細胞構成之本源。脂肪乃在各細胞互相接合之間隙中。用以保護細胞。並保持細胞之熱度。含水炭素爲發生溫熱之要質。礦物質卽鹽類及鐵，鈣，磷，鈉，鉀等。爲準備構成血液，骨，腦，及各組織之重要成分。

(六) 細胞之種類 人體細胞。大別爲下列十一種。

- (1) 赤血球 *Erythrocyten*, *Rote Blutkörperchen* 卽構成血液之重要物質。
- (2) 白血球 *Leukozyten*, *Weiße Blutkörperchen* 亦爲構成血液中之重要成分
- (3) 上皮細胞 *Epithelzellen* 卽構成上皮組織之細胞。
- (4) 腺細胞 *Drüsenzelle* 卽構成腺組織之細胞。
- (5) 結締組織細胞 *Bindegewebe* 卽構成結締組織之細胞。
- (6) 脂肪細胞 *Fettzelle* 卽構成脂肪組織之細胞。
- (7) 軟骨細胞 *Knorpelzelle* 卽構成軟骨組織之細胞。

- (8) 骨細胞 Knochenzelle 即構成骨組織之細胞。
- (9) 肌細胞 Muskelzelle 即構成肌組織之細胞。
- (10) 神經細胞 Nervenzelle 即構成神經組織之細胞。
- (11) 生殖細胞 Genitalzelle 即男性之精蟲及女性之卵子

第二章 組織 Gewebe

組織由細胞集成。已如上述。亦可別爲下列多種。

(一) 上皮組織 (Epithelgewebe) 乃被覆身體內外兩面組織。如皮膚之外層，及口鼻之粘膜皆是。

上皮組織之原素。即上皮細胞質多柔軟。遇外界之壓力。時變其形。因之上皮隨其形狀之變遷。而分爲扁平上皮及圓柱上皮。更有因其層次之多寡。而有單層複層之別。再上皮生有顫毛者。特稱曰顫毛上皮。

(二) 肌組織 (Muskelgewebe) 乃形成體內各種臟器及四肢骨節諸肌之組織。由平滑肌纖維及橫紋肌纖維兩種構成。此纖維係細胞之延長物。有伸縮能力。前者兩端尖銳如梭。原形質中有長橢圓形或桿狀核一個。後者被有薄膜。膜內含有肌絲

。於顯微鏡下視之。得見暗黑之橫紋。

(一) 結締組織 (Bindegewebe) 充填於體內各部之間隙。又爲脈管交通之徑路。且有使各種組織互相結締之功用。由結締組織細胞及細胞間質(即細胞分泌物)構成。細胞呈纖維狀。或排列如束。或縱橫交叉。

(四) 腺組織 (Drüsenorgane) 構成身體內有分泌作用之各種腺體。例如唾腺，腸腺，汗腺，皮脂腺，以及肝，脾，胰等。細胞多圓柱形。

(五) 軟骨組織 (Knorpelgewebe) 鞏固而有彈性。身體上肋軟骨，鼻軟骨，會厭軟骨，關節軟骨等。均由此構成。細胞類圓形。有細胞間質互相締結。細分之有三種。即網狀軟骨，纖維軟骨，透明軟骨(玻璃樣軟骨)。

(六) 骨組織 (Knochengewebe) 有特殊之硬度。堅牢而有彈力。構成全身骨骼。此組織由骨細胞，含有石灰鹽之細胞間質，及極微細之骨小管哈弗氏管 (Canaliculi Haversiani) 形成。

(七) 脂肪組織 (Fettgewebe) 充填身體上崎嶇不平之處。使成豐滿形體。且能保衛體溫。細胞大都呈圓球形。

(八) 神經組織 (Nervengewebe) 構成腦髓及神經系統他部之物質。此組織成自星

芒形之神經細胞，及細長形之神經纖維（亦係細胞之變形物）。

第三章 人體構造之大意 *Bau des Menschen*

人體解剖。細分縷析。複雜繁多。一時殊難明瞭。茲先述其大意如下。

(一) 由人體基本單位許多之細胞。合成組織。由一種或數種之組織。合成器官。營其一定之機能。例如胃司消化。曰消化器官。肺司呼吸。曰呼吸器官。再由各器官中之機能相同者。合成系統。例如口腔，咽，舌，齒，食管，胃，腸，肝，脾，胰等。均有消化機能。即合成爲消化系統。

人體系統。約可分爲九種。

- (1) 骨骼系統 *Skelett-System*
- (2) 肌肉系統 *Muskul. System*
- (3) 消化系統 *Verdauung-System*
- (4) 循環系統 *Kreislauf-System*
- (5) 呼吸系統 *Respirations-System*
- (6) 排泄系統 *Exkretor. ische-System*

(7) 神經系統 Nerven-System

(8) 生殖系統 Genital-System

(9) 內分泌系統 Endokrine-System

(1) 與(2) 爲掌運動機能之系統

(3) (4) (5) (6) 爲掌營養機能之系統

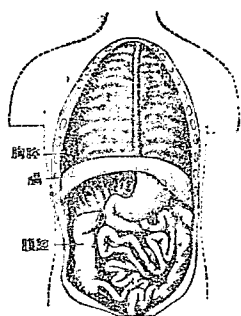
(7) 爲掌調和統一之系統

(8) 爲掌生殖機能之系統

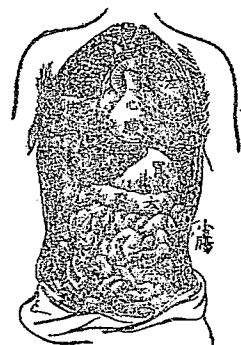
(9) 爲輔助神經系，參與代謝，生長，發育等機能之系統

(二) 人體自外表分判。可大別爲頭部，軀幹，及四肢三大部。其體格之中軸爲脊柱。直立於背部中央。內有細長之腔管。名曰脊管。管內包藏脊髓。故此部又名髓腔。

脊柱上部與頭相接。上半部之兩側與肋骨相連。下接骨盆。故脊柱自成一種彎曲骨形成顱腔。包藏腦髓。下接軀幹之部分曰頸。頸內有喉，氣管及食管之一部分。



圖腔腹及腔胸



圖臟內要主之內腔腹胸

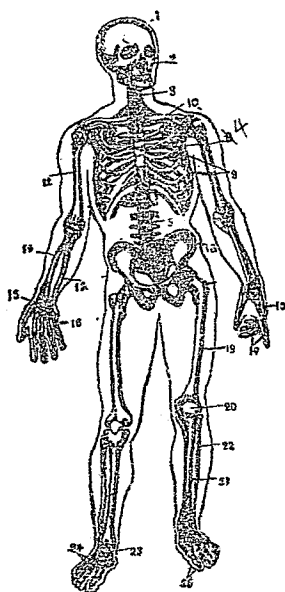
(2) 軀幹 (Rumpf) 軀幹分爲上下二部。上半部曰胸。下半部曰腹。內部爲一大體腔。其中有肌曰橫隔膜。將體腔橫分爲胸腔與腹腔二部。胸腔內藏左右二肺。在二肺間稍偏左方。有一心臟。氣管在胸腔內。分成二枝。通入左右肺臟。食管直貫胸腔而下達腹腔。胸部外面前方左右二處。各有一高突之乳房。腹腔內藏胃，腸，肝，脾，胰，腎，膀胱，輸尿管以及生殖器。腹部外面中央有臍。臍之下即兩側之大腿窩處。曰鼠蹊部。其下方有腰部，髋部及軀幹外面之上部。左右各有扁圓之突隆。即肩胛部。

腎部。
(3) 四肢 Glied
musculi 爲左右
上下四肢之總稱
。上肢分爲肱，
前臂及手三部分
。肩與肱之連接

部曰肩胛關節。肱與前臂之連接部曰肘關節。前臂與手之連接部曰腕關節。下肢可分為股，下腿，及足三部分。股與骨盆之連接部曰股關節。股與下腿之連接部曰膝關節。下腿與足之連接部曰跗關節。

第一編 骨學 *Osteologia, Knochenlehre*

骨質堅固。用以支柱位置。保護身體。並營被動的運動。約計二百十餘枚。互相聯絡。成爲骨骼。



全身骨骼圖

- (1) 顱骨 (2) 面骨 (3) 頸椎 (4) 胸椎
- (5) 腰椎 (6) 薦椎 (7) 尾椎 (8) 胸骨
- (9) 肋骨 (10) 鎖骨 (11) 膊骨 (12) 肱骨
- (13) 尺骨 (14) 橈骨 (15) 腕骨 (16) 掌骨
- (17) 指骨 (18) 髓骨 (19) 股骨 (20) 脛骨
- (21) 脛骨 (22) 腓骨 (23) 跗骨 (24) 趾骨
- (25) 趾骨

分長骨，扁骨，短骨等數種。

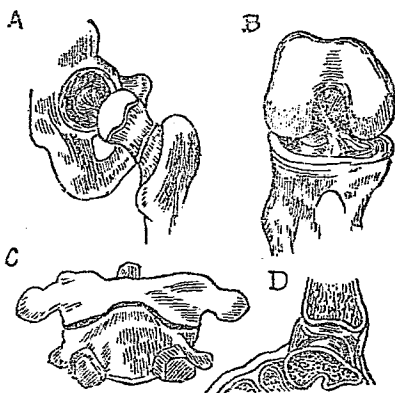
骨	頭骨	顱骨	額骨	頂骨	枕骨	聽骨	
		面骨	鼻骨	淚骨	額骨	上頷骨	
		附屬骨	下頷骨	聽骨	鼻甲骨	鋤骨	
	軀幹骨	椎骨	舌骨	聽骨	(槌骨)	砒骨	鍍骨
			真椎骨	頸椎	胸椎	腰椎	
			假椎骨	薦椎	尾椎		
	四肢骨	肋骨	真肋	假肋	浮肋		
		胸骨					
	骨	上肢骨	上肢帶骨	膊骨	鎖骨		
			前臂骨	橈骨	尺骨		
手骨			腕骨	掌骨	(指骨)	指骨	
下肢骨		下肢帶骨			(髌骨)	坐骨	恥骨
		股骨					
		下腿骨	脛骨	腓骨			
	足骨	跗骨	跖骨			趾骨	

(一)長骨 (Lange Knochen) 又名管狀骨。中空。形呈圓柱。多在運動巨大之部位。例如上肢及下肢之骨。

(二)扁骨 (Flache Knochen) 又名板狀骨。形狀擴展如板。有內外兩面。例如頭蓋之骨。

(三)短骨 (Kurze Knochen) 形狀短小。在運動細小之部位。例如手腕，足跗等處之骨。

多數之骨。由骨膜及骨質而成。骨膜包被骨之表面。色白堅韌。中含血管與神經。骨質有緻密質(或簡稱密質)及鬆質(海綿質)兩種。前者質甚緻密。構成骨之中堅及外表。中有大小種種血管通路。後者質頗鬆疎。有無數



A. 球窩關節
 B. 鞍狀關節
 C. 軸關節
 D. 橈腕關節

凸者曰關節頭。關節面之陷凹者曰關節窩。兩者適合聯接。外包膜狀強固之韌帶。形成囊狀曰關節囊。囊之內面有滑澤之膜曰滑液膜。膜內分泌粘稠性之液曰滑液。關節之形狀頗多。重要者如下。

(1) 球窩關節 (Articulatio Spheroides, Kugelgelenk) 又名杵臼關節。一關節

之細孔。狀如海綿。長骨之內部。特具有中空長形之管腔曰髓腔。髓腔及鬆質內。均含有富於脂肪之骨髓。以資骨之營養。

骨與骨相聯接。分關節，縫，軟骨接合三種。

(1) 關節 (Articulatio, Gelenk) 即可

動聯接。兩骨以其凸凹兩關節面相接。而有韌帶附於其周圍。通常關節骨端。有玻璃樣軟骨(透明軟骨)曰關節軟骨。骨端之面曰關節面。關節面隆

面呈球形。他關節面呈凹窩。嵌入而成之關節。其運動範圍最廣。例如肩關節，股關節屬之。

(2) 屈戌關節 (Ginglymus, Scharniergelenk) 又名蝶鉸關節。其聯接如有門之鉸鏈。僅能向前後一方運動。例如肘，膝，指等關節屬之。

(3) 車軸關節 (Articulatio Trochoidea, Rollgelenk) 又名迴轉關節。一骨之突起呈車軸狀。嵌入於他骨中而成。能營迴轉運動。例如第一頸椎與第二頸椎之關節屬之。

(4) 少動關節 (Amphiarthrosis, Straffes Gelenk) 又名摩動關節。兩骨之關節面幾至坦平。稍有凹凸。周圍之韌帶且短。僅能平行於其關節面而略移動。例如腕骨及跗骨之關節屬之。

(1) 縫 (Suturæ, Nähte) 爲不動關節之一種。多見於扁平之聯接。各骨片以鋸齒狀或鱗狀之邊緣。交錯嵌合。例如頭骨縫等是。

(二) 軟骨接合 (Synchysis, Fuge) 亦爲不動關節之一。由軟骨組織而聯接。例如各椎骨及肋骨與胸骨之接合等是。

軟骨 (Cartilago, Knorpel)

軟骨由軟骨組織形成。或附於骨端。或夾於骨間。爲骨聯接之媒介物。但亦有單獨構成器官之部。例如鼻，耳，眼瞼等是。

韌帶 (Ligamenta. Bänder)

韌帶由纖維狀結締組織而成。形如索狀或膜狀。應用甚廣。或爲兩骨聯接之媒介。或緊張於兩骨間。

第一章 頭骨 *Ossa Capitis, Kopfknöchen*

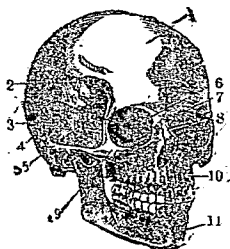
頭骨爲顱骨及面骨兩部所合成。顱骨有八。卽額骨一，頂骨二，顳骨二，枕骨一，蝶骨一，篩骨一。面骨有十四。卽上頷骨二，顳骨二，鼻骨二，淚骨二，鋤骨一，下頷骨一，顎骨二，鼻甲骨二。此外如舌骨及中耳內之聽骨。則爲附屬骨。

第一節 顱骨 (卽頭蓋骨) *Ossa Cranii, Schädelknöchen*

(一) 額骨 (卽前頭骨) (*Ossa Frontale, Stirnbein*) 狀如貝殼。計一塊。構成頭顱前壁及眼窩之上壁。其前面左右兩側之中央。各有圓形之著明隆起。曰額隆起。其下有弓狀隆起。曰眉弓。眉弓之下方。曰上眼窩緣。爲構成眼窩之上緣。

額骨之下面。爲眼窩部。有左右之別。成眼窩之上壁。其間壁有大截痕。曰篩骨

頭骨圖



截痕。額骨之內部空虛。曰額竇。
額骨之後緣接頂骨。下緣接蝶骨。下方接鼻骨。外下方接顴骨。眼窩部之後緣接蝶骨，篩骨，淚骨。

(一)頂骨(顱頂骨)(Ossa Parietale, Scheitelbein) 位於頭蓋之中央。左右各一塊。構成頭蓋及其側壁。呈四角形。內面陷凹不平。有輕度之腦隆起及指狀壓痕。其他見樹枝狀溝。是即動脈溝。外方平滑。中央部著明豐隆。曰頂結節。頂骨前接額骨。下接蝶骨，顴骨。後接枕骨。內方在正中線。接於他側之同名骨。

- | | | | |
|------|-----|---|---|
| (1) | 額骨 | (二)顴骨(即顴顴骨)(Ossa Temporale, Schläfenbein) | 構成顱底及其側壁之部。計二塊。左右各一。形狀扁平不齊。分爲三部。一即岩狀部。爲三角錐體而藏聽器。位於顴骨之內側。其側面之稍近中央處。有一大孔。曰內聽道孔。孔延入骨中。成內聽道。自此通內耳。前下面最小。蓋以鼓室板。共成鼓室。二即乳狀部。稍呈圓錐形。在鱗樣部之後 |
| (2) | 頂骨 | | |
| (3) | 枕骨 | | |
| (4) | 顴骨 | | |
| (5) | 篩骨 | | |
| (6) | 蝶骨 | | |
| (7) | 淚骨 | | |
| (8) | 鼻骨 | | |
| (9) | 顴骨 | | |
| (10) | 上頷骨 | | |
| (11) | 下頷骨 | | |

下部。外面穹窿不平。下方有大突起。曰乳嘴突。乳狀部之內部。呈蜂巢樣腔洞。曰乳頭竇。與鼓室相通。三即鱗狀部。在顛骨之上方。構成頭顱側壁之一部。外面豐隆滑澤。下部有一著明之弓狀突起。曰顛骨突起。向前方與顛骨接合。形成顛骨弓。顛骨突起之根部。分前後二脚。其間有橢圓狀之關節窩。曰下領窩。與下領骨接合。形成下領關節。

顛骨岩狀部與枕骨及蝶骨連接。後方乳狀部。接於枕骨及頂骨。鱗狀部接於頂骨及蝶骨。又以顛骨突起。連於顛骨。

(四)枕骨(即後頭骨)(*Ossa Occipitale, Hinterhauptbein*) 呈貝壳狀。計一塊。內面陷凹。外方隆凸。在底部有一大孔。曰枕骨大孔。此孔之兩側有橢圓形之結節。曰枕骨髁。其表面隆凸。且滑澤。與第一頸椎關節窩相接。

枕骨大孔之後外方。曰枕骨鱗。呈不正三角形。分內外兩面及側緣。內面中央有枕骨內結節之隆起。外面中央亦有突起。曰枕骨外結節。側緣呈鋸齒狀。

枕骨在頭顱之後下部。一部形成顛底。一部爲顛之後壁。前方接蝶骨。側方接顛骨。後上方嵌入左右頂骨之中間。下方以後頭髁與第一頸椎之關節窩連接。而枕骨大孔。則與脊柱管相交通。

(五) 蝶骨(即名楔狀骨)(*Ossa Sphenoidale, Keilbein*) 亦爲構成頭蓋底之一部分。計一塊。形如蝴蝶故名。構造極複雜。上面略呈鞍狀。曰蝶鞍。中央之窪陷部分。曰鞍凹。鞍之前側有橫溝。曰視神經溝。溝之兩端。各有一孔。曰視神經孔。爲視神經之通路。側面有縱走之淺溝。曰內頸動脈溝。蝶骨之後方接枕骨，顳骨。前方接篩骨，脞骨，額骨，額骨。外方接顳骨，頂骨，額骨。下方接鋤骨，脞骨及上頷骨。

(六) 篩骨(*Ossa ethmoidale, Siebbein*) 略成骰子形。計一塊。位於蝶骨之前上部。嵌入額骨之篩骨截痕中。上面扁平。呈長方形。曰篩板。爲篩骨之上壁。且爲鼻腔之上壁。其上面有多數之小孔。嗅神經纖維通過於此。自篩板下面。垂直下降。略呈四角形。曰垂直板。參與鼻中隔之構成。後方接蝶骨。前下方接鋤骨。前方接額骨及鼻骨。又與鼻中隔軟骨相接。垂直板之兩側。有多數不正之空洞。此空洞。曰篩骨蜂窠。爲鼻腔之側壁。其內面有二個貝殼狀之薄板。曰上甲介及中甲介。

第二節 顏面骨 *Ossa faciei, Gesichtsknochen*

(一) 上頷骨(*Ossa maxillare, Oberkieferbein*) 構成眼窩之底面。左右各一塊。圍擁

鼻腔。且爲口腔之天蓋。其基底向鼻腔。尖端向顴骨。中有空洞。上面平滑。作眼窩之底面。卽眼窩面。前面卽顏面。爲此兩境界之銳緣。曰眶下緣。其內緣向鼻腔彎入。作鼻切迹。內面卽鼻面。爲構成鼻腔之側壁。此處有大孔。曰上頷裂孔。爲上頷竇之開口部。上頷竇在上頷骨體內。其形略與體形一致。自體之前下方向上方出一突起。曰額突。體之下部亦有突起。曰齒槽突。下緣略如弓狀。造成容納齒根之小腔。卽齒槽是也。

上頷骨在中正線處。與他側之同名骨聯接。且與鋤骨，鼻中隔軟骨相接。以額突接於鼻骨，額骨，淚骨。其體之內面。接於淚骨，篩骨，腭骨及下甲介骨。

(一) 腭骨(卽口蓋骨) (*Ossa Palatinum, Gaumenbein*) 位于上頷骨之後方。亦卽鼻腔之後側壁。扁平呈L字形。左右各有一塊。

係不正之小板狀骨。與上頷骨，篩骨，蝶骨，下甲介骨及鋤骨連接。

(二) 顴骨 (*Ossa zygomaticum, Jochbein*) 在上頷骨之上外側。爲形成頰部之骨。可觸視之。左右各有一塊。呈不正四角形。前面隆突滑澤。外後面稍陷凹。上面對眼窩。顴骨之後外方。有一突起。曰顴突。與顴骨之顴骨突起相連接。形成顴骨弓。

顛骨接上頷骨。額骨，蝶骨及顛骨。

(四)下頷骨(Mandibula, Unterkieferbein) 位於顏面之下部。計一塊。呈馬蹄鐵狀。與顛骨連接成可動關節。分體及枝兩部。體之上緣與上頷骨齒槽突相對。造成齒槽。與上頷骨相同。其外面中央有隆起。曰頸結節。左右兩側枝之上端。有前後二個突起。前者曰喙狀突。後者曰髁狀突。與顛骨相接。構成下頷關節。

(五)下甲介骨(即鼻甲骨)(Concha inferior, Unteres Nasenschelbein) 位於鼻腔之外壁。呈貝壳形。左右各一。質頗鬆粗。與上頷骨，顎骨，篩骨及淚骨相接。

(六)淚骨(Ossa lacrimale Thränenbein) 位於眼窩內壁之前部。左右各有一塊。為不正長方形。外面有一深溝曰淚溝。與額骨，篩骨，上頷骨及下甲介骨相接。

(七)鼻骨(Ossa nasi, Nasenbein) 位於鼻腔之上壁。左右各一塊。構成鼻背。呈不正長方形。上接額骨。外接上頷骨。內接篩骨及他側同名骨。

(八)鋤骨(Vomer, Pfingscharbein) 位於鼻腔之正中線。而構成鼻中隔之一部。計一塊。呈菱形。上接蝶骨。下接上頷骨及顎骨。前接篩骨垂直板。下接鼻中隔軟骨。後方游離。以分隔左右後鼻孔。

第三節 附屬骨

(一)舌骨(Ossa hyoideum, Zungenbein) 位於喉頭之上部，即舌根。計一塊。形似U字。別爲一體二角。體在中央。呈扁正方形。左右各出大小兩突起。曰大角及小角。由韌帶連繫於喉頭以及顳骨。

(二)聽骨(Ossicula Auritus, Gehörknöchelchen) 位於中耳內。共有三小塊。即錘骨，砧骨，鐙骨。互以關節面而相聯。詳見聽覺器章中。

(附) 顳門及窠陷

(一)頭骨在小兒時期。因化骨尙未充分。往往於頂骨之四隅。留大間隙。以結締織閉鎖之。是即顳門。亦有沿用舊名而稱曰百會。可別爲四種。

(1)額顳門(即大顳門)(Fonticulus frontalis) 在左右兩頂骨之前上隅與額骨之間。閉合較他顳門爲遲。約須經過一年。

(2)枕顳門(即小顳門)(Fonticulus occipitalis) 在左右兩頂骨之後上隅與枕骨之間。約生後三月閉合。

(3)蝶顳門(Fonticulus sphenoidalis) 在頂骨之前下隅與蝶骨大翼之間。閉合較速。大抵分娩後即消失。

(4)乳樣顳門(顳後顳)(Fonticulus mastoideus) 在頂骨之後下隅與顳骨乳狀

部之間。閉合亦速。

(二)面骨上顯明窠陷。有下列三種。

(1) 眼窩 (*Cavum Orbitae*) 在顏面之上部。鼻根之兩側。由額骨，上頷骨，額骨，腭骨，蝶骨，篩骨等構成。

(2) 鼻腔 (*Cavum Nasi*) 在顏面之中央。口腔之上方。由鼻骨，上頷骨，腭骨，鋤骨，蝶骨，篩骨，淚骨，下甲介骨等構成。

(3) 口腔 (*Cavum Oris*) 在鼻腔之下部。由上頷骨，腭骨，下頷骨等構成。

第二章 軀幹骨 *Ossa trunci, Rumpknochen*

軀幹骨爲椎骨，胸骨，及肋骨三部。此三部組合成一大腔洞。謂之胸廓。內容心肺等重要臟器。

第一節 椎骨(即脊柱) *Columna Vertebralis, Wirbelsäure*

椎骨爲構成吾人背脊之骨。乃由二十三塊疊接而成。位於背部之中央。呈S字狀。上接枕骨。下連髌骨。左右兩邊各與肋骨相聯。椎骨形狀扁圓。大致相同。約可分爲椎體，椎弓，棘狀突起，橫突起四部。

(一) 椎體 (Corpus) 即弓之前大部。上下兩面扁平。皆由椎間軟骨以與各椎骨相連接。

(二) 椎弓 (Arcus) 左右各以一根。起自體之後面兩側。如弓形延轉於後方。接近於正中線。遂互相癒合成一大孔。名曰椎孔。又弓之起始部與體之間。其上下各

有一截痕。謂之上及下椎截痕

(A) 平面 鄰接兩椎間截痕。亦合為一

(B) 側面 面。曰椎間孔 (即椎間腔)。

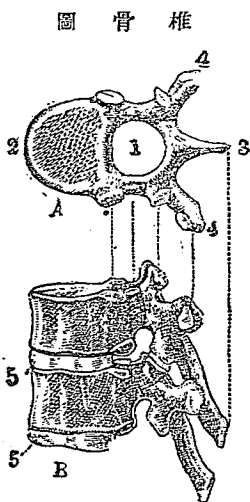
(1) 椎孔 多數椎骨重疊而成脊柱時。則

(2) 椎體 椎孔連成一管。直貫全脊柱。

(3) 棘狀突起 是曰脊管。中藏脊髓。

(4) 橫突起

(5) 椎間軟骨



椎骨圖

(三) 棘狀突起 (Processus Spinosus) 起自左右弓之癒着部。向後方延長。

(四) 橫突起 (Processus Transversus) 起自體之側面後部。橫向左右後下方。

椎骨可分為頸椎，胸椎，腰椎，薦椎及尾椎五部。

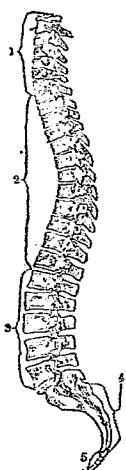
(一) 頸椎 (Vertebrae Cervicales, Halswirbel) 頸椎計七塊。椎體小而低。椎弓發育

不强。棘狀突起短小。惟第七棘狀突起最長。在皮膚上。能觸知之。橫突起短。中挾一孔。曰橫突孔。椎孔大。爲鈍圓三角形。

第一頸椎。特名載域 (Axis)。僅由前後弓所合成。而無椎體。前弓之後面有平滑之關節面。曰齒窩。又前後二弓連接之部肥大。其上下面各有關節面。上關節面狀似耳殼。與枕骨之枕髁爲關節。下關節面圓形。與第二頸椎之上關節面連接。第二頸椎。特名樞軸 (Epistropheus)。其椎弓強大。椎體之上面有齒狀突起。嵌入載域之齒窩中。故載域得沿之而左右迴轉。

(一) 胸椎 (Vertebrae Thoracales, Brustwirbel) 計十二塊。椎體大。椎弓比頸椎強。

圖面側柱脊



(1) 頸椎 又椎體之側面。有一小窩。曰

(2) 胸椎 肋骨窩。乃爲肋骨小頭之連合

(3) 腰椎 處。椎孔稍狹而圓。棘狀突起

(4) 薦椎 延長。其尖端下垂。重疊如屋

(5) 尾閭椎

五。又第一至第十胸椎之橫突起。其尖端肥厚。其前面有小窩。曰橫突起肋骨窩。爲肋骨結節之連接處。

(二) 腰椎 (Vertebrae Lumbales, Lendenwirbel) 計五塊。椎體呈橢圓形。椎弓強大

。椎孔小。略呈三角形。棘狀突起不若胸椎之下垂。關節突起之後方有純結節。曰乳頭突起。橫突起扁平而薄。

(四)薦椎 (Vertebrae Sacrales, Kreuzwirbel) 凡五塊。合成薦骨。略呈三角形。分基底，尖端，側緣，前面(即骨盆底)，及背面。基底向上方第五腰椎相連。基底之前面。突出於前方。曰薦骨岬。尖端向下方接於尾椎。前面平滑而陷凹。中央有四條橫線。乃薦椎體癒合之痕跡。橫線之外端終於孔。曰薦骨前孔。此孔通至背面。曰薦骨後孔。與薦骨管相通。側部之外緣上方肥厚。此處有對於腸骨之關節面。曰耳狀面。

(五)尾椎 (Vertebrae Coccygeae, Steißwirbel) 由二塊，四塊，或五塊不等椎骨合成。又名尾骶骨。發育不完全。僅具椎骨之形態。其地位與動物之尾巴相等。脊椎不與體之長軸並行。而多彎曲。即頸椎及腰椎彎曲於前。胸椎及薦骨彎曲於後。此等彎曲。大概徐緩。惟在腰椎與薦骨之境界。則屈折最強。

三十三塊椎骨中。可分為真椎與假椎兩部。

頸椎，胸椎，腰椎合計二十四塊。名曰真椎。薦椎，尾椎合計九塊。名曰假椎。又第一第二頸椎能旋轉自如。故亦曰迴旋椎。第三頸椎以下。便於伸屈。故又名

伸屈椎。

第二節 胸骨 (Sternum, Brustbein)

胸骨爲長方形扁平之骨。形如短劍。位於胸廓前面之正中線。分胸骨柄，胸骨體，劍突三部。在幼年時代。分離而爲三骨。年長後卽合爲一骨。

(一) 胸骨柄 (Manubrium, Handhabe) 爲胸骨之上部。其上緣有三截痕。在其中央者。曰頸截痕。在左右兩側者。曰鎖骨截痕。其在鎖骨截痕之下方者。曰第一肋骨截痕。

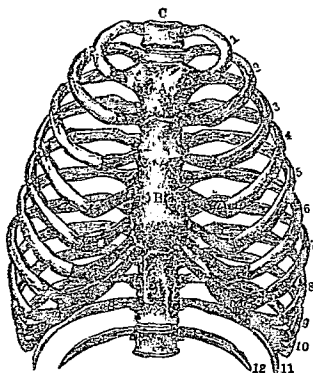
(二) 胸骨體 (Corpus, 卽中部 Mittelstück) 爲胸骨之中部。其側緣有六個肋骨截痕。(三) 劍突 (Processus Xiphoidens, Schwertfortsatz) 爲胸骨之最下部。其形細長而薄小。其兩側。僅有半截痕。接於第七肋軟骨之一部分。柄與體之接連部。自側面視之。作鈍角狀突出。曰胸骨角。

第三節 肋骨 (Costae, Rippen)

肋骨爲狹長而扁平之骨。其形如弓。位於軀幹之兩側。與胸椎及胸骨共構成胸廓。後端連於脊柱。前端接於肋軟骨。而間接連着於胸骨。左右各有十二。分爲眞肋，假肋及浮肋三部。

(一) 真肋 (Costae Verae, Wahre Rippen) 計七對。前端以肋軟骨各與胸骨相連。
 (二) 假肋 (Costae Spuriae, Falsche Rippen) 計三對。即第八，第九，第十肋骨，不直接於胸骨。附着於肋軟骨而間接繫於胸骨者。
 (三) 浮肋 (Costae Fluctantes, Bewegliche Rippen) 為最下之兩對。即第十一，第十二肋骨。前端遊離。不與胸骨連接。

胸廓圖



A 胸骨 C 脊柱

1—7 真肋 8—10 假肋 11—12 浮肋

由上述胸椎，胸骨，肋骨相合而成之胸廓。呈圓錐形。上方狹小。下方廣闊。內部曰胸腔。各肋骨間之間隙。曰肋間腔。

肋骨可分為三部。一即頭部(肋骨小頭)。稍膨大而以關節面與胸椎體側面之肋骨窩相接。二即頸部。為肋骨外側之狹小部。於其外後側。更有一小關節。曰肋骨關節。與胸椎之橫突起肋骨窩相接。三即體部。為肋骨之中央部。外面豐隆。內面陷凹。其下緣有一長溝。曰肋溝。為肋間神經血管之通路。

第三章 四肢骨 *Ossa extremitatum, Knochen der Extremitäten*

四肢骨。分爲上肢骨與下肢骨二部分。

第一節 上肢骨 *Ossa extremitatum superiorum, Knochen der oberen*

Extremität

上肢骨。合計有骨二十四塊。互相聯接。分爲上肢帶(鎖骨，膊骨)，肱骨，前臂骨(橈骨，尺骨)，手骨(腕骨，掌骨)及指骨。

(一)上肢帶(肩胛帶) (*Scapulergürtels*) 爲鎖骨與膊骨所合成。

(1) 鎖骨 (*Clavicula, Schlüsselbein*) 細長彎曲。左右各一。橫架於胸廓之上端。內端與胸骨柄之截痕相接。外端擴張呈扁板狀。與膊骨肩峯突起相接。

(2) 膊骨(即肩胛骨) (*Scapula, Schulterblatt*) 呈三角扁平板狀。位於胸廓之後上方。左右各一。長徑約巨於第二至第七肋骨。與鎖骨及肱骨連接。前面凹陷(向肋骨面)。曰膊骨窩。後面豐隆。於其上三分之一有橫隆起。曰膊棘。其外部扁平有向上方高聳。曰肩峯突起。與鎖骨外端相對。上緣薄小。外端有強厚突起。曰烏喙突。外緣肥厚有關節面。曰關節髁。與肱骨構成關節。

(二) 肱骨 (Humerus, Armbein) 此為上肢骨中最大最長之骨。左右成對。極為堅固。上端呈圓球狀。曰肱骨頭。與膊骨之關節窩相接合。下端橫徑擴張為兩突起。曰滑車及小頭。滑車在內側。對尺骨。小頭在外側。對橈骨。各成關節而聯絡。

(三) 前臂骨 (Unt. Armknochen)

(1) 尺骨 (Ulna, Ellenbogenbein) 位於前臂之內側。左右各一。即小指所在之一側。比橈骨稍長。上端強大。有半月截痕。與肱骨之滑車相對。又在頭之外側。有連於橈骨之關節面。下端成鈍圓小頭。外面平滑而作成輪狀關節面。與橈骨之下端形成關節。

(2) 橈骨 (Radius, Speiche) 橈骨在前臂之外側。左右各一。即拇指所在之一側。上端較小。有陷凹面。與肱骨之小頭相對。其周圍有平滑關節面。與尺骨連接。下端極肥大。末端有腕關節面。腕關節面之內緣。有小截痕。與尺骨連接。

(四) 手骨 (Manus, Handknochen)

(1) 腕骨 (Ossa Carpalia, Handwurzelknochen) 位於前臂骨與掌骨之中間。排成上下二列。以韌帶互相連接。成為吾入揉曲之手腕。上列四骨。曰舟狀骨

，月狀骨，三角骨，豌豆骨。下列四骨。曰大多稜骨，小多稜骨，頭狀骨，鈎狀骨。

(2) 掌骨 (*Ossa Metacarpalia, Mittelhandknochen*) 位於腕骨與指骨之間。有五塊。第一掌骨最短而闊。且甚堅強。第二掌骨最長。自第三至第五掌骨。則漸次短小。

(五) 指骨 (*Phalanges, Fingerknochen*) 位於掌骨之下方。共計十四節。構成吾人之五指。即拇指，示指，中指，環指，及小指。拇指僅有二節。其他均為三節。而以中指之一節為最長。

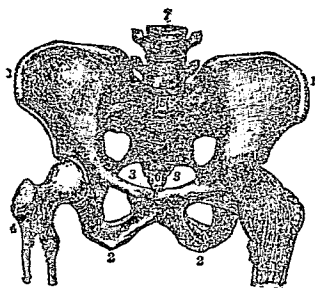
第二節 下肢骨 *Ossa extremitatum inferiorum*

下肢骨分為下肢帶(髖骨)，股骨，髌骨，下腿骨(脛骨，腓骨)，足骨(跗骨，蹠骨)，趾骨。

(一) 下肢帶(骨盆帶) (*Becken-gürtel*) 為左右成對之髖骨(亦曰無名骨)所構成。而髖骨又為髌骨，坐骨，及恥骨三者所合成。

(i) 髌骨(腸骨) (*Osse Ilium, Darmbein*) 位於髖骨之後上部。其形最大。扁平彎曲。其上緣曰髌嵴。嵴之前端。曰髌前上棘或髌棘。

圖 盆 骨



- | | | |
|----------|------|------|
| 1 髖骨 | 2 坐骨 | 3 恥骨 |
| 4 股骨之一部分 | | 5 薦椎 |
| 6 尾椎 | | 7 腰椎 |

(2) 坐骨 (Ossa Ischi, Sitzbein) 位於髖骨之下部。其下端粗糙之處。曰坐骨結節。即坐時與椅相接近之處。

(3) 恥骨 (Ossa Pubis, Schambein) 位於髖骨之前內部。在坐骨之前面。左右各一。兩骨之內端互相接合。曰恥骨聯合。

上列三骨。在幼年時代。有軟骨以界之。至成人則相合而為一。成為髖骨。左右兩髖骨與腰椎，薦椎，尾椎相合而成骨盆（即骨盤）。

髖骨之外面。有一大而且深之關節窩。曰髌臼。與股骨頭連接成杵曰關節。腸骨之後部肥厚。且凹凸不正。有耳壳狀之耳狀面。對薦骨之同名面。共構成薦腸關節。

男女骨盆形狀大小不一。女子因有胎產之關係。其骨盆恆較男子者為大。

(1) 股骨（即大腿骨）(Ossa femoris, Schenkelbein) 此為全身骨骼中最大而最長之骨。左

右成對。極爲堅固。其上端向前內方延長爲球狀。曰股骨頭。與髌白共成杵臼關節，股骨頭之外下方特細。曰股骨頸。頸之根部上下更有粗突。曰大轉子及小轉子。下端膨大。向下有兩突。曰外髌及內髌。與頸骨上端之關節面連接。又下端之前面中央有淺窩。曰髓面或膝蓋窩。

(二) 髓骨(膝蓋骨)(Patella, Kniekehle)

扁平而如栗形。左右各一。尖端向上方。嵌入股骨之髓面。下端之關節面。由髓骨韌帶而與脛骨連繫。

(四) 下脛骨(Unterschenkelknochen)

(一) 脛骨(Tibia, Schenkelbein) 位於下腿之內側。左右各一。卽跖趾所在之一側。上端廣突。分內外兩髌。具有淺凹與股骨下端相接。其外方有一圓形而扁平之關節面。與腓骨連接。下端稍小肥厚。與距骨(距骨之上列)相對。其外緣著明陷凹。成一截痕。與腓骨下端相接。

(二) 腓骨(Fibula, Wadenbein) 位於下腿之外側。左右各一。卽小趾所在之一側。比脛骨細。上端與脛骨連接。下端與脛骨相並而與距骨連接。

(五) 足骨(Knochen des Fusses)

(1) 跗骨 (*Ossa Tarsi, Fusswurzelknochen*) 位於下腿之前下部。形狀短小不齊。概呈骰子形。其數有七。構成足根。互相疊積。接脛骨者曰距骨。距骨下最大之骨曰跟骨。在距骨前者曰舟骨。餘自內側(拇趾側)順次數之。曰內楔骨，中楔骨，外楔骨，骰骨。

(2) 蹠骨 (*Ossa Metatarsi, Mittelfussknochen*) 位於跗骨與趾骨之間。計五塊。第一蹠骨最短而闊。第二蹠骨最長。第三，第四，第五蹠骨。順次短小。

(六) 趾骨 (*Phalanges digitorum Pedis, Zehenglieder*) 趾骨與指骨相同。亦有十四節。位於蹠骨之前方。其第一趾曰蹠趾。僅有二節。其他之第二，第三，第四，及第五趾。均為三節。

第二編 肌肉學 *Myologia, Muskellehre*

肌肉又名筋肉。附於骨骼。維持身體之外形。並構成臟器。富有水分。色紅而帶光澤。柔軟且有收縮性。全身肌肉為數極夥。約占身體重量之半。肌肉總別有二。即隨意肌及不隨意肌。

(一) 隨意肌 (橫紋肌) (*Willkürliche Muskeln, Quergestreifte Muskeln*) 為附着於骨骼

之肌肉。故又名骨骼肌。能隨吾人之意志而運動。此種肌肉。均歸腦脊髓神經所管轄。

隨意肌之形狀。計有三種。例如頭，胸，腹，背等處之肌。呈扁平形。四肢肌之肌纖維與肌之長軸平行。呈紡錘形。眼，口，肛門，尿道等處之肌。圍繞四周。呈輪狀形等。

隨意肌之兩端。有自成纖維樣白色強固結締織之索條。是曰腱。無伸縮性。且比肌狹小或扁薄。依其位置。分起始腱及抵止腱兩種。

肌之近於起始點之部。曰肌頭。近於抵止點之部。曰肌尾。在頭及尾兩部之間者。曰肌腹。當肌收縮時。其肌肉聚於肌腹。使肌腹變為較厚。

腱之廣者。曰腱膜。在肌之中央而分肌腹為二者。曰中間腱。又在一肌之經過中，有數個之腱，橫於肌腹間而分為數個之肌腹者。曰腱劃。

隨意肌之表面。被以透明薄膜。曰肌膜。包圍一羣之肌。以隔於他羣。其侵入肌之內部，復分為無數細束而包被之者。曰肉膜。與他種細胞之細胞膜相當。

隨意肌由長圓柱形之肌纖維（即肌細胞變形而延長）構成。具收縮性。鏡檢下得見有無數橫紋。

隨意肌中。均有運輸營養料之血管，排除廢物之淋巴管，以及管腔各肌肉之神經等。

(一)不隨意肌(平滑肌) (Unwillkürliche Muskeln, Glatte Muskeln) 為構成內臟各器官之肌肉。故又名內臟肌。不能隨吾人之意志而動作。由交感神經所管轄。

不隨意肌之形狀。亦有種種。例如心臟為螺旋狀肌，血管為輪狀肌，食管及輸尿管各有縱走肌及橫走肌，胃腸膀胱等均由縱走橫走以及斜走諸肌構成。

不隨意肌。成自紡錘狀或扁平之肌纖維。無肉膜。且無橫紋。大都互相平行。而成層狀。血管神經。亦分布於其中。

心臟構造特殊。位於平滑肌與橫紋肌之間。無肉膜。收縮不隨意。但又有橫紋。頗似隨意肌。

隨意肌之收縮極速。且其收縮之度。亦可隨意增減。不隨意肌之收縮。比較雖慢。但常營連續的動作。例如心之搏動，胃腸之蠕動等是。

肌肉之實質中。水占四分之三。其餘主要成分。為一種蛋白質。名曰肌肉素。此外尚有脂肪，含水炭素，無機鹽類等。

全身骨骼肌。主要者。列表如下。

主	頭	顛頂肌	額肌 枕肌 耳肌
	肌	面肌	眼輪匝肌 鼻肌 額肌 上唇方肌 笑肌 三角(頤)肌 頰肌 口輪匝肌 下唇方肌 犬齒肌 嚼肌 頤肌 翼外肌 翼內肌
	軀	頸肌	闊肌 胸鎖乳突肌 胸舌骨肌 肩胛舌骨肌 胸骨甲狀肌 甲狀舌骨肌 鎖舌骨肌 頤舌骨肌 斜角肌 肩胛舉肌 頸長肌 頤前直肌
	幹	胸肌	胸大肌 胸小肌 鎖骨下肌 前大鋸肌 肋間外肌 肋間內肌 胸橫肌
	肌	腹肌	腹直肌 腹外斜肌 三稜腹肌 腹內斜肌 腹橫肌 腰方肌
	上	背肌	斜方肌 背闊肌 大圓肌 菱形肌 上後鋸肌 下後鋸肌 頭夾肌 棘肌 棘肌 橫棘肌 橫突起間肌 棘間肌 後頭脊柱肌
	肢	膊肌	三角肌 棘上肌 棘下肌 小圓肌 膠骨下肌
	肌	肱肌	肱二頭肌 喙肱肌 肱內肌 肱三頭肌
	前	前臂肌	旋前圓肌 旋前內肌 掌長肌 尺骨內肌 屈指肌 長拇屈肌 對前方肌 肱桡肌 長外撓骨肌 短外撓骨肌 伸指總肌 尺伸腕肌 尺骨外肌 面有小指伸肌 小肘肌 迴後肌 長外轉拇肌 伸拇肌 固有示指伸肌
	手	手肌	拇指側(有四肌) 小指側(有四肌) 中央部(有二肌)
骨	下	膈肌	腎大肌 腎中肌 腎小肌 梨狀肌 閉內孔肌 方形膈肌 外閉孔肌
	肌	股肌	張股縮肌 縫匠肌 股直肌 股外側肌 股內側肌 股中間肌 恥骨肌 長內轉股肌 薄股肌 短內轉股肌 大內轉股肌 股二頭肌 半膜樣肌 半膜樣肌
	下	腿肌	脛骨前肌 長總趾伸肌 長伸踴肌 長腓骨肌 短腓骨肌 腓腸肌 比目魚肌 足總肌 膝圓肌 長總趾屈肌 後脛骨肌 長屈拇肌
	足	足肌	足背部(有二肌) 足蹠部(又分踴趾側,小趾側,中央三部共有十肌)

骨骼肌可分爲頭肌，軀幹肌，上肢肌及下肢肌四大部。

第一章 頭肌 *Musculi Capitis* Kopfmuskeln

頭肌可分爲顱頂肌，及面肌兩部。

第一節 顱頂肌 (*Musculi Epicranii*, Muskeln des Schädeldaches)

顱頂肌一名頭蓋肌更可分爲額肌，枕肌及耳肌三部。

(一)額肌(前頭肌) (*Musculi Frontalis*, Stirnmuskel) 位於額部皮下。呈扁平四角

形。起自鼻骨部及上眼窩之外皮。終止於帽狀腱膜。作用。上舉前額之外皮。並使皮膚起橫皺。

(二)枕肌(後頭肌) (*Musculi Occipitales*, Hinterhauptsmuskel) 位於枕骨部皮下。起自枕骨。終於帽狀腱膜。作用。牽引腱膜。

(三)耳肌 (*Musculi Auricularis*, Ohrmuskel 1) 有二。

(1)耳前肌 (*Musculi Auricularis anterior*) 位於耳壳前方。使耳軟骨前舉。

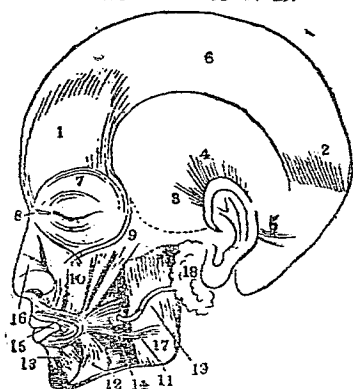
(2)耳上肌 (*Musculi Auricularis superior*) 位於耳壳上方。使耳軟骨上舉。

(3)耳後肌 (*Musculi Auricularis posterior*) 位於耳壳後方。使耳軟骨後舉。

上三肌發育不甚發達。故運動常屬幽微。
 帽狀腱膜 (Galea Aponeurotica, Kopfschwarte) 位於顛頂。扁平與外皮密接。稍與骨膜連接。前部為額肌之停止部。後部為枕肌之停止部。側部為耳前及耳上肌之起始部。

第二節 面肌 Musculi Faciei, Gesichtsmuskeln
 面肌可分下列多種。

圖肌而及肌頂顛



- (1) 額肌 (2) 枕肌
 - (3) 耳前肌 (4) 耳上肌
 - (5) 耳後肌 (6) 帽狀腱膜
 - (7) 眼輪匝肌 (8) 眼瞼鞏帶
 - (9) 額肌 (10) 上唇方肌
 - (11) 笑肌 (12) 三角頰肌
 - (13) 下唇方肌 (14) 頰肌
 - (15) 口輪匝肌 (16) 鼻肌
 - (17) 嚼肌 (18) 耳下腺
 - (19) 耳下腺排泄管
- (一) 眼輪匝肌 (Musculi Ocularis Oculi, Augenringmuskeln) 位於眼瞼及眼窩之周圍。呈扁平環狀。作用。為閉鎖眼瞼及牽引內眥。
- (二) 鼻肌 (Musculi Nasalis, Nasenmuskeln) 位於鼻部。呈扇狀。起自犬

齒之上部。終止於鼻背及鼻翼。作用。下掣鼻翼。狹窄鼻孔。

(三) 顴肌 (*Musculi Zygomaticus, Joehbeinmuskel*) 位於顴骨之下內方。起自顴骨前面。終止於口角。作用。能牽引口角於上後方。

(四) 上唇方肌 (*Musculi Quadratus Labii superioris, Viereckige Muskel der Oberlippe*) 位於鼻之外側。起自頷骨及顴骨。終止於鼻翼及上唇。作用。使鼻翼上唇向上方牽引。

(五) 笑肌 (*Musculi Risorius, Lachnmuskel*) 位於口角外側。起自腮腺咬肌膜。終止於口角。作用。牽引口角於外側。使該部皮膚生窪陷。

(六) 三角(頤)肌 (*Musculi Triangularis, Dreieckige Muskel*) 位於口角下方。起自下頷骨底。而終止於口角。作用。下掣口角。

(七) 頰肌 (*Musculi Buccinatorius, Backennuskel*) 位於口腔側壁。起自上下頷骨齒槽突起之後部。而終止於上下二唇。作用使頰部向齒槽壓迫或閉鎖口裂。

(八) 口輪匝肌 (*Musculi Orbicularis Oris, Mundringmuskel*) 位於口唇四周。成一肌輪。作用。閉口。

(九) 下唇方肌 (*Musculi Quadratus Labii inferioris, Viereckige Muskel der Unterlippe*)

位於口角下外方。半爲三角肌所蒙蔽。起自下頷骨底。終止於下唇。作用。使下唇向外方牽引。

(十)犬齒肌(提口角肌) (*Musculi Caninus, Beckzahnmuskel*) 位於上頷骨犬齒窩中。一部分爲上唇方肌蔽蓋。起於犬齒窩。終於口角。作用。上舉口角。

(十一)嚼肌(咬肌) (*Musculi Masseter, Kaumuskel*) 位於下頷骨部頷枝之外面。起自頷骨弓。終止於下頷枝之外面。作用。舉起下頷。

(十二)顳肌 (*Musculi Temporalis, Schläfenmuskel*) 位於顳骨窩。爲耳肌所蓋覆。起自顳骨。終止於下頷骨之喙狀突。作用。牽引下頷於後上方。

(十三)翼外肌 (*Musculi Pterygoideus externus, Aussere Flügelmuskel*) 位於顳肌及下頷枝之內側。起自蝶骨。終止於下頷骨之髁狀突。作用。使頷骨前進。

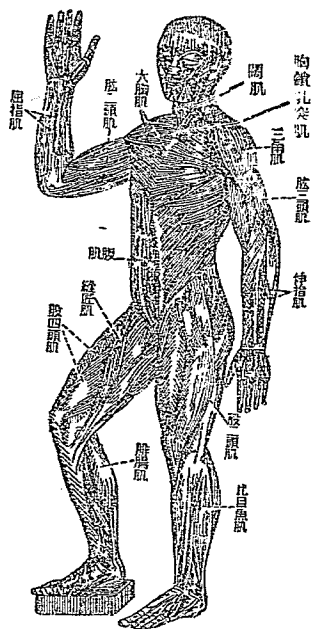
(十四)翼內肌 (*Musculi Pterygoideus internus, Innere Flügelmuskel*) 位於翼外肌之下。亦自蝶骨起。而終止於下頷枝之內面。作用。舉起下頷。

第二章 軀幹肌 *Musculi Trunci, Rumpfmuskeln*

軀幹肌分爲頸肌，胸肌，腹肌，及背肌四部述之。

第一節 頸肌 Musculi Colli, Halsmuskeln

全身骨骼肌圖



牽口角於下外方。

(二) 胸鎖乳突肌 (Musculi Sternocleidomastoideus, Brustschlüsselbeinwarzenfortsatzmuskel) 位於頸部前面及側面。起自胸骨柄及鎖骨內端。終止於顛骨及枕骨。作用。能使面部仰向。一側作用時。使頭部迴轉及傾斜。

(三) 胸舌骨肌 (Musculi Sternohyoideus, Brust- zu genbeinmuskel) 位於咽及氣管之前方。為前二肌蒙蔽。起自胸骨柄。終止於舌骨體。作用。牽引舌骨於下方。

頸肌在頸之前側。頭與胸廓間。區分如下。

(A) 淺層

(一) 闊肌(皮下頸肌) (Musculi Platysma, Hautmuskel der Hals) 位於頸部皮下。起自鎖骨部。終止於下領下緣。作用。緊張頸部外皮。且

(四) 肩胛舌骨肌 (Musculi Omohyoideus, Schalterzungenheimgemuskel) 位於頸及肩胛部。起自膊骨上緣。終止於舌骨體。作用。同上。

(五) 胸骨甲狀肌 (Musculi Sternohyreoideus, Brustbeinschildknorpelmuskel) 位於喉間及氣管之前方。大部為胸骨舌骨所掩蔽。起始與胸舌骨肌同。終止於甲狀軟骨 (甲狀軟骨在喉間，詳見下編內臟學中)。作用。牽引喉向下方。

(六) 甲狀舌骨肌 (Musculi Thyreoideus, Schildknorpelzungenbeimgemuskel) 位置同上。為前肌之續部。起自甲狀軟骨。終止於舌骨。作用。下擊舌骨。

(七) 頷舌骨肌 (Musculi Mylohyoideus, Kieferzungenbeimgemuskel) 位於下頷骨之內面與舌骨之間。起自下頷骨之內斜方。終止於舌骨。作用。上舉舌骨。

(八) 頤舌骨肌 (Musculi Geniohyoideus, Kinnzungenbeimgemuskel) 位於上肌同。起自下頷骨內面之近中央部。終止於舌骨。作用。向前牽引及舉起舌骨。

(B) 深層

(九) 斜角肌 (Musculi Scaleni, Lipperhalmemuskel) 位於頸部後外側。分前斜角肌，中斜角肌，後斜角肌三部。起自第二第四頸椎之橫突。終止於第一或第二肋骨。作用。上舉肋骨。

(十) 肩胛舉肌 (*Musculi Levator Scapulae, Schulterblatthebermuskel*) 被覆後斜角肌。起自上方三四頸椎之橫突。終止於肩胛內角。作用。上舉肩胛。

(十一) 頸長肌 (*Musculi Longus Colli, Lange Halsmuskel*) 位於頸椎之前面。分上斜，下斜，垂直三部。起自下方三個頸椎及上方三個胸椎之椎體前面。終止於第一頸椎前弓，及第三至第六頸椎之橫突。作用。傾斜頭部於前外側。

(十二) 頭前直肌 (*Musculi Rectus Capitis, Vordere gerade Kopfmuskel*) 位於第一頸椎與枕骨關節之前方。起自第一頸椎之外側部。終止於枕骨基礎部之下面。作用。使頭部前屈。

第二節 胸肌 *Musculi Pectoralis, Brustmuskeln*

胸肌別爲淺深兩層。

(A) 淺層

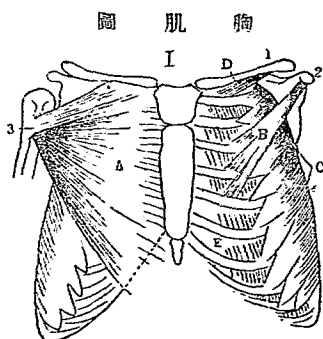
(一) 胸大肌 (*Musculi Pectoralis major, Grosse Brustmuskel*) 位於胸廓前面之皮下。起自鎖骨之內半部。終止於肱骨上端之外側。作用。牽引上臂於前方，且使內旋。

(二) 胸小肌 (*Musculi Pectoralis minor, kleine Brustmuskel*) 位於大胸肌下。蔽胸廓及腋窩之前面。起自第三至第五肋骨之前面。終止於肱骨之鳥喙突。作用。牽

引膊骨於前下方。

(三)鎖骨下肌 (*Musculi Subclavius, Unterschlüsselbeinmuskul*) 位於鎖骨及第一肋骨間。起自第一肋骨之上。終止於鎖骨之下面。作用。牽引鎖骨向前下方。

(四)前大鋸肌 (*Musculi Serratus anterior major, Vordere grosse Sägemuskul*) 位於胸廓之側面及後方。始自助骨。終止於膊骨之內緣。作用。牽引膊骨於前下方。



- (I) 前胸壁
A. 胸大肌
B. 胸小肌
C. 前大鋸肌
D. 鎖骨下肌
E. 外肋間肌
(1) 鎖骨
(2) 鳥喙突起
(3) 腋骨上端

(B) 深層

(一) 肋間外肌 (*Mm. Intercostales externi, Äusseren Zwischenrippenmuskeln*) 位於胸部各肋骨間。為扁平短肌。始自肋骨下緣。纖維向胸骨下降。終止於次列肋骨上緣。作用。提起肋骨。以助吸氣。

(二) 肋間內肌 (*Mm. Intercostales interni, Inneren Zwischenrippenmuskeln*) 亦位於

各肋骨間。在前肌內方。始自肋之下緣。纖維向脊柱進。終止於肋間內肌，始自肋溝之外方，肋間內肌，始自肋溝之內方。

止於下列肋骨之上緣。作用。下掣肋骨。以助呼氣。

(三)胸橫肌 (*Musculi Transversus Thoracis, Quere Brustmuskel*) 位於胸廓前壁之內面。居橫隔膜之直上。起自胸骨後面下部，及劍突之後面。纖維向外上方昇。終止於第三至第六肋骨之內面。作用。同上。

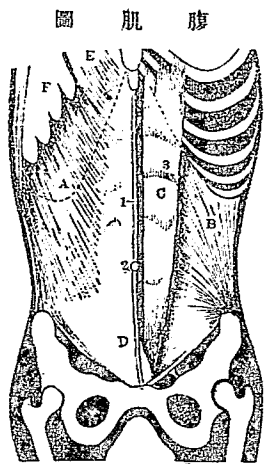
(附) 橫隔膜 (*Diaphragma, Zwerchfell*)

位於胸腔與腹腔間。乃板狀之肌。上面穹窿。下面陷凹。此隔膜共有三孔。於第一腰椎之前部。有大動脈裂孔。爲大動脈通過之處。其偏左方有食道裂孔。爲食管所通過。又其右方有下大靜脈裂孔。爲下大靜脈所通過。

第三節 腹肌 *Bauchmuskeln*

(一)腹直肌 (*Musculi rectus Abdominis, Gerade Bauchmuskeln*) 位於腹壁前面正中線之兩側。起自第五，第六，第七肋軟骨之前面及胸骨之劍突。纖維直向下降。終止於恥骨縫合之前面。作用。或下掣胸廓，前屈脊柱(骨盆固定時)或舉起骨盆(胸廓固定時)。

(二)腹外斜肌 (*Musculi Obliquus externus Abdominis, Äussere Schrägmuskel des Bauches*) 位於胸壁下部腹壁前面及側面。起自第五至第十二肋骨之外面。終於腹直肌，鼠



- (A) 外斜腹肌
- (B) 內斜腹肌
- (C) 直腹肌
- (D) 三稜腹肌
- (E) 大腰肌之一部
- (F) 前大鋸肌之一部
- (1) 白線
- (2) 臍

蹊鞞帶及腸骨外緣。作用。下掣胸廓。屈脊柱於前方。胸廓固定時。則舉起骨盆。

該肌沿腹直肌側緣而下。在白線與腸骨前上棘之間成廣闊疝膜。此疝膜下緣。自腸骨前上

棘跨恥骨結節。特稱曰鼠蹊鞞帶或 Pouparti 氏鞞帶。

- (二) 三稜腹肌(稜椎肌) (Musculi Pyramidalis Abdominis, Pyramidenmuskel des Bauches) 位於恥骨縫合之直上，正中線兩側。起自恥骨上緣。終止於左右腹直肌間之結締組織束（即腹壁正中所見之白線。此線上始於劍狀突起。下達恥骨縫合。無血管。呈白色故名。其中央約與第四腰椎相對處有孔曰臍輪）。作用。緊張白線。
- (四) 腹內斜肌 (Musculi Obliquus internus Abdominis, Innere Schrägmuskel des Bauches) 位於腹壁前面及側面。在腹外斜肌之下方。作用。與腹外斜肌同。
- (五) 腹橫肌 (Musculi Transversus Abdominis, Quermuskel des Bauches) 位於腹壁前面

及側面。爲兩斜肌及腹直肌所蔽。起自第六至第十二肋軟骨之內面，腰背肌膜之側緣。終止於腹內斜肌腱之後面及腹直肌之前面。作用。下掣肋骨。且狹窄腹腔。

(六)腰方肌 (*Musculi Quadratus Lumborum, Viereckige Lendemuskel*) 位於腰椎外側。成腹壁之後壁。其起點依纖維方向。得分前後二部。前部起自第二至第五腰椎之橫突。終止於第一腰椎橫突及第十二肋骨。後部起自腸骨內側及腸腰韌帶。終止於第一至第四腰椎橫突及第十二肋骨之下緣。作用。下掣肋骨，側屈脊柱。

在鼠蹊韌帶內端之下際與恥骨之間。曰股輪。在股輪之上內部。有腹外斜肌韌膜之裂孔呈鈍圓形。曰外鼠蹊輪。在股輪之上外側。有由橫腹肌肌膜構成之半月狀皺襞。通精系。曰內鼠蹊輪。又有所謂鼠蹊管者。在股輪之上部。以斜徑方向。穿通腹壁。

第四節 背肌 *Musculi Dorsi, Rückenmuskeln*

背肌別爲淺深二層。

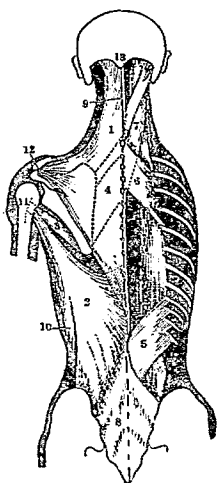
(A) 淺層 卽廣肌

(一) 斜方肌 (僧帽肌) (*Musculus Trapezius, Kappemuskel*) 位於項部及背部之皮膚下。起自枕骨結節。沿脊椎而達於第十二胸椎。終止於鎖骨之外端，膊骨之肩峯，

及棘。作用。後掣膊骨。使向脊柱接近。

(二)背闊肌 (Musculi Latissimus Dorsi, Breite Rückenmuskel) 位於腰部及胸廓之側面。起自第六胸椎以下之棘突。終止於肱骨後面之基部。作用。牽引肱骨於後方。且移動膊骨於內下方。

背 肌 圖



- (1) 斜方肌
- (2) 背闊肌
- (3) 大圓肌
- (4) 菱形肌
- (5) 下後鋸肌
- (6) 上後鋸肌
- (7) 頭夾肌
- (8) 腰背肌膜
- (9) 項韌帶
- (10) 背闊肌之肋骨起始部
- (11) 肱骨
- (12) 肩峰突起及鎖骨外端
- (13) 枕骨外結節

(二)大圓肌 (Musculi Teres major, Grosse runde Muskel) 位於肩胛後面。起自膊骨外緣之下部。終

止與作用。與闊背肌同。

(四)菱形肌 (Musculi Rhomboides, Rauteformmuskel) 位於背部上方。即斜方肌之前方。起自第一至第四胸椎之棘突。終止於膊骨之內緣。作用。舉起膊骨向內上方。

(五)上後鋸肌 (Musculi Serratus posterior superior, Obere hintere Sägenmuskel) 位於菱

形肌之前方。起自第一至第二胸椎之棘突。終止於第二至第五肋骨。作用。提起肋骨。以肋吸氣。

(六) 下後鋸肌 (*Musculi Serratus posticus inferior, Untere hintere Sägemuskel*) 位於背部下方。居背闊肌及斜方肌前。起自第十胸椎至第一腰椎。終止於第九至第十二肋骨。作用。下掣肋骨。以助呼氣。

(七) 頭夾肌 (*頭夾板肌*) (*Musculi Splenius Capitis, Bauschmuskel des Kopfes*) 爲上後鋸肌，菱形肌，胸鎖乳突肌及斜方肌所掩蔽。起自第三至第七頸椎，第一第二胸椎之棘突。終止於枕骨側部。作用。迴轉頭蓋。

(B) 深層 卽縱肌

(一) 薦棘肌 (*Musculi Sacrospinalis, Rückenstrecker*) 位於脊柱之側面。起自薦骨後面，腸骨嵴 (露嵴) 及腰椎棘狀突起。向上與脊柱並行。終止於全部肋骨隅 (卽肋骨後端屈折爲鈍骨之處)，胸頸椎全橫突及頭骨之後部。別爲內外兩部。在外側者曰腸肋肌。在內側者。曰背及項長肌。作用。伸展脊柱。

(二) 棘肌 (*Musculi Spinalis, Doranmuskel*) 位於前肌之內側。起自棘狀突起。終止於上方之棘狀突起。在頸椎部曰項棘肌。在胸椎部曰背棘肌。作用。外屈脊柱。

(二)橫棘肌(Musculi Transverso-spinalis, Quere Dornmuskel) 位於脊柱之側後方。起自椎骨之橫突起。向斜走。終止於上部棘狀突起。分淺深二層。淺層曰半棘肌。次層曰多裂肌。最深層曰旋背肌。作用。伸展或迴旋脊柱。

半棘肌之肌纖維方向頗長。超過四至六椎。多裂肌跨於二至三之椎骨。從薦骨部達於第二頸椎。旋背肌於胸部為顯著。從一個椎體橫突牽引達於次之棘突。在兩棘突間更有小肌夾着。曰棘間肌。

(四)橫突起間肌(Musculi Intertransversarii, Zwischengnerfortsatzmuskel) 位於各橫突起間之小肌。在頸部及腰部較著。在胸部則發育多不完全。作用。側屈脊柱。

(五)後頭脊柱肌(Musculi Occipite-vertebralis, Hinterhauptwirbelsäuremuskel) 位於枕骨及第一第二頸椎間之短肌。其數有五。作用。點頭或迴轉頭蓋。

該肌細別有後大直頭肌(從第二頸椎棘突走向枕骨部)，後小直頭肌(從第一頸椎後結節走向枕骨部)，下斜頭肌(從第二頸椎棘突牽引至第一頸椎之橫突)，上斜頭肌(從第一頸椎之橫突後部附着於枕骨部)，側直頭肌(從第一頸椎橫突之前部附着於枕骨部外側)。

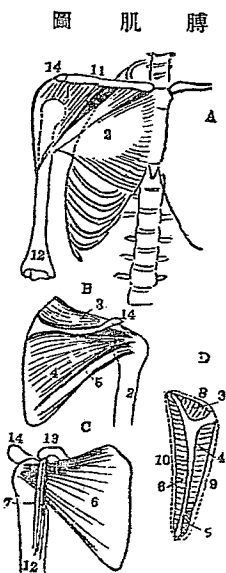
第二章 上肢肌

Musculi extremitatum inferiorum, Muskeln der oberen Extremität

上肢肌分膊肌，肱肌，前臂肌，手肌四項述之。

第一節 膊肌(肩胛肌) *Scapulermuskeln*

(一)三角肌(*Musculi Deltoides, Deltoideus*) 位於肩胛部皮下。起自鎖骨外部肩峯及膊棘處。終止於肱骨上端。作用。舉肱。



(1)三角肌 (2)胸大肌 (3)棘上肌

(4)棘下肌 (5)小圓肌 (6)膊骨下肌

(7)喙肱肌 (8)棘上肌膜 (9)棘下肌膜

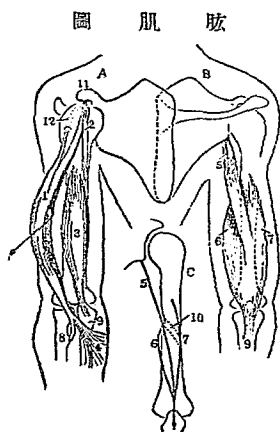
(10)肩胛下肌膜 (11)鎖骨 (12)肱骨

(13)烏喙突起 (14)肩峰突起

(A)胸廓前面 (B)膊骨後面 (C)膊骨前面 (D)膊棘部肌及肌膜

(二)棘上肌(*Musculi Supraspinatus, Obergrätenmuskeln*) 位於膊棘上之窩中。起於該處。終止於肱骨之上端。作用。助三角肌之動作。

(三)棘下肌(*Musculi Infraspinatus, Untergätenmuskeln*) 位於膊棘下之窩中。起於該處。終止亦於肱骨之上端。作用。使肱向外旋轉。



(四)小圓肌 (Musculi Teres minor, Kleine Rundmuskul) 位於棘棘之外下方。起自髀骨。終止於肱骨之後面。作用。同棘下肌。

(五)膊骨下肌 (Musculi Subscapularis, Unterschulterblattmuskul) 位於膊骨窩。起於該處。終止於肱骨之尖端。作用。使肱向外旋轉。

第二節 肱肌 Musculi Humerus, Muskeln des Oberarmes

(一)肱二頭肌 (Musculi Biceps Brachii, Zweiköpfige Armarmuskul) 位於肱前面。有長短二頭。起自髀骨。通過肘關節。終止於橈骨之尖端。作用。舉肱及屈折前臂。

- (A) 右肱前側 (B) 右肱後側
 (C) 以線之方向示三頭肌之起止
- (1) 肱二頭肌 (2) 喙肱肌
 (3) 肱內肌 (4) 二頭肌腱膜
 (5) 肱三頭肌長頭
 (6) 同內頭 (7) 同外頭
 (8) 橈骨 (9) 尺骨
 (10) 肱骨螺旋狀溝
 (11) 烏喙突起
 (12) 肱二頭肌之長頭在關節內者
- (一) 喙肱肌 (Musculi Coracobrachialis, Hakenarmmuskul) 位於肱前面。起自髀骨之烏喙突起。終止於肱骨中部之內側。作用。舉

肱。

(三) 肱內肌(肱前肌) (Musculi Brachialis internus, Innere Armmuskel) 亦位於肱前面。爲肱二頭肌所覆。起自肱骨。向下行越肘關節。終止於尺骨結節。作用。屈曲前臂。

(四) 肱三頭肌 (Musculi Triceps Brachii, Armstrecker) 位於肱後面。共有三頭。通過肘關節。終止於尺骨之上端。作用。與肱二頭肌相反。卽伸展前臂。

第三節 前臂肌 Musculn des Unterarmes

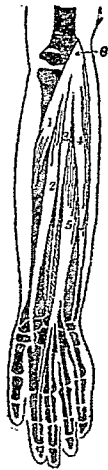
分前側，橈側(外側)，及後側三部。

(A) 前側部

(一) 旋前圓肌 (Musculi Pronator Teres, Runde Finwartsdreher)。位於前臂前面之上部。起自肱骨滑車內側及尺骨上端。終止於橈骨體之掌面及外面。作用。使前臂向前迴轉。

(二) 橈骨內肌(橈腕屈肌) (Musculi Radialis internus, Radiale Handbeugemuskel) 位於前肌之尺骨側。起始同上。終止於第二第三掌骨之基底。作用。屈手腕。並助迴轉運動。

前臂肌圖



- (1) 旋前圓肌
(2) 橈骨內肌
(3) 掌長肌
(4) 尺骨內肌
(5) 屈指肌
(6) 桡骨下端

(二) 掌長肌
(Musculi Palmaris longus,
Lange Hohlhand

muskel) 位於前肌之尺骨側。起始同上。終止移行於手掌面皮下之腱膜。作用。屈曲手腕。並緊張手掌腱膜。

(四) 尺骨內肌(尺屈腕肌)(Musculi Ulnaris internus, Innere Ellenmuskel) 位於尺骨之側。起自肱骨滑車內側及尺骨下端。終止於豌豆骨。作用。屈手腕並使內轉。

(五) 屈指肌(Musculi Flexor Digitorum, Fingerbeuger) 位於上述諸肌之下。有三頭。起自肱骨滑車內側及尺骨橈骨上端。下行分而為四肌腱。終止於指之第二乃至第五指之第二節。作用。屈曲各指。

(六) 長拇屈肌(Musculi Flexor Pollicis longus, Lange Daumenbeuger) 位於前臂橈骨前面之深部。起自肱骨下端及橈骨前面骨間膜。下行成細長腱。終止於拇指。作用。屈曲拇指。

(七) 迴前方肌(Musculi Pronator Quadratus, Viereckige Einwärtsdrehler) 位於前臂前面

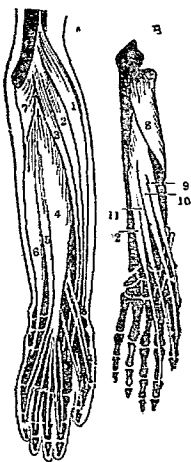
深部。爲上述諸肌所覆蔽。起自尺骨前面。橫行終止於橈骨前面。作用。使橈骨交叉於尺骨上。

(B) 撓側部

(一) 肱撓肌 (Musculi Brachioradialis, Oberarmspeichermuskel) 位於前臂橈骨側。起自肱骨外側緣之下部。向下行。終止於橈骨之下端。作用。屈前臂並助其迴轉。

(二) 長外撓骨肌 (撓側伸腕長肌) (Musculi Extensor Carpi Radialis longus, Lange Radiale Handstrecker) 位於肱撓肌與撓側伸腕短肌之間。起自肱骨外側緣。沿橈骨外側面下行。成長腱而終止於第二掌骨。作用。伸手腕且使外轉。

前臂及後側肌



(A) 撓側及後側淺層 (B) 後側深層

- (1) 肱撓肌
- (2) 長外撓骨肌
- (3) 短外撓骨肌
- (4) 伸指總肌
- (5) 固有小指伸肌
- (6) 尺骨外肌
- (7) 小肘肌
- (8) 迴後肌
- (9) 長外轉拇肌
- (10) 伸拇肌
- (11) 伸拇肌
- (12) 固有示指伸肌

(二) 短外撓骨肌 (撓側伸腕短肌) Musculi Extensor Carpi Radialis brevis, Kurze Radiale Handstrecker) 位於撓側伸腕長肌與伸指總肌之間。起自肱骨外側之下部。終止於

第三掌骨。作用同上。

(C) 後側部

(一) 伸指總肌 (*Musculi Extensor Digitorum communis, Gemeinschaftliche Fingerstrecker*) 位於尺伸腕肌與橈側伸腕短肌之間。起自肱骨下端之外側。經過背側腕韌帶。終止於第二乃至第五指骨。作用。伸展各指。

(二) 尺伸腕肌 (*Musculi Extensor Carpi Ulnaris, Ulnare Handstrecker*) 位於前臂骨背面。起自肱骨下端及尺骨上部之後面。終止於第五掌骨之基底。作用。伸展手腕。

(三) 尺骨外肌 (*Musculi Ulnaris externus, Äussere Ellenmuskulatur*) 位於固有小指伸肌之外側。起自肱骨下端之外側及尺骨。終止於第五掌骨之基底。作用。伸展手腕。

(四) 固有小指伸肌 (*Musculi Extensor Digiti Minimi Proprius, Kleinfingerstrecker*) 位於伸指總肌之尺骨側。彼此相連接。起自肱骨下端外側。下行成長腱。與伸指總肌一部相合。終止於小指骨。作用。伸展小指。

(五) 小肘肌 (*Musculi Anconeus, Knorrenmuskulatur*) 位於尺伸腕肌之尺骨側。一部與肱三頭肌相接。起自肱骨下端外側。終止於尺骨後面之上部。作用。伸展前臂。補助肱三頭肌動作。

(六)迴後肌 (Musculi Supinator, Auswärtsdrehen) 位於肘關節下方之深部。起於尺骨上端之外側。終止於橈骨之外面。作用。使前臂迴後。

(七)長外轉拇肌 (Musculi Abductor Pollicis longus, Lange Daumenbieher) 位於前臂後側及橈骨側。起自尺骨及橈骨後面。成長腱終止於拇指掌骨之基底。作用。外轉拇指。

(八)伸拇肌 (Musculi Extensor Pollicis, Daumenstrecker) 位於長外轉拇肌之下方及尺骨側。分長短二肌。起自尺骨後面。終止於拇指第一及第二節基底。作用。伸展拇指。

(九)固有示指伸肌 (Musculi Extensor Indicis Proprius, Zeigefingerstrecker) 位於前肌之尺骨側。起於尺骨後面。終止於示指第二節。作用。伸展示指。

第四節 手肌 Muskeln der Hand

手肌分拇指側，小指側，及中央三部。

(A) 拇指側 即拇指之側緣。呈球形。曰拇指球。共有四肌。

(一)短外轉拇肌 (Musculi Abductor Pollicis brevis, Kurze Daumenabzieher) 起自舟狀骨。終止於拇指第一節之外緣。作用。外展拇指。

(二)短屈指肌(*Mus. uli Flexor Pollicis brevis*, Kurze Daumenbeuger) 起自腕橫掌側韌帶及大多稜骨。分二頭與短外轉拇指肌及內轉拇指肌相接。終止於拇指指節之關節兩側。作用。屈曲拇指。

(三)對小指拇指肌(*Musculi Opponens Pollicis*, Daumengegensteller) 起始同上。終止於拇指掌骨之外側。作用。使拇指對向小指。

(四)內轉拇肌(*Musculi Abductor Pollicis*, Daumenanzieher) 起自第二掌骨前面，及頭狀骨。終止於拇指指節之關節內側。作用。內轉拇指。

(B)小指側 即在小指之側緣。亦呈球形。曰小指球。分爲四肌。

(一)短掌肌(*Musculi Palmaris brevis*, Kurze Hohlhandmuskul) 起自橫腕掌側韌帶及手掌腱膜。終止於小指側之皮下。作用。牽引手掌外皮。

(二)外轉小指肌(*Musculi Abductor Digiti minimi*, Kleinfingeranzieher) 起自豌豆骨。終止於小指第一節。作用。屈小指。

(三)小指屈肌(*Musculi Flexor Digiti minimi*, Kleinfingerbeuger) 起自鉤狀骨。終止於小指第一節基底之掌側。作用。屈小指。

(四)對拇小指肌(*Musculi Opponens Quinti*, Kleinfingergegenssteller) 起自鉤狀骨。終

止於小指第一節基底。作用。使小指對向拇指。

(C) 中央部 卽上列二球之陷凹處。有二肌。

(一) 虫樣肌 (*Musculi Lumbricales, Regenwurmmuskel*) 起自屈指肌之腱。終止於指背腱膜橈側。作用。屈曲第二乃至第五指第一節。

(二) 骨間肌 (*Musculi Interossei, Zwischenknochenmuskel*) 分背側掌側兩種。背側有四。呈羽狀。起自各掌骨間腔。終止於第二乃至第四指第一節側緣。掌側有三。一起於第二掌骨尺側。終止於第二指第一節。第二第三起自第四掌骨及第五掌骨之橈側。終止於第四指及第五指第一節橈側。作用。使手指開放或集合。

腕橫掌側韌帶爲腕骨下列，橫張於掌骨基底之韌帶。指背腱膜在各指第一節，附於總指伸肌腱而成扁平。

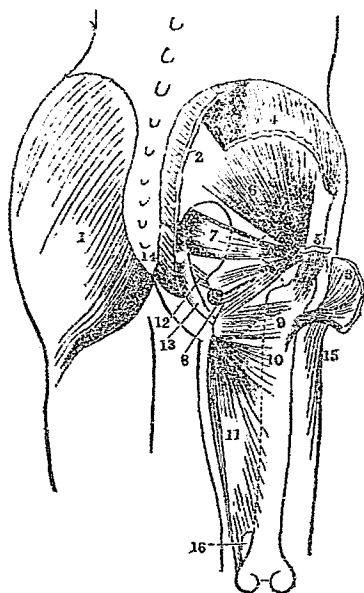
第四章 下肢肌 *Musculi extremitatum inferiorum, Muskeln der unteren*

Extremität

第一節 臑肌 *Hüftmuskeln*

(一) 臀大肌 (*Musculi Gluteus maximus, Grosse Gesäßmuskel*) 位於臀部皮下。起自腸骨嵴，薦骨，尾骶骨後面。終止於股骨體之後隅。作用。展股關節。

部 肌 髓



(一) 臀中肌 (Musculi Gluteus medius, Mittlere Gesässmuskel) 位於臀部外側。為臀大肌掩蔽。起自腸骨外面。終止於股骨大轉子之後面。作用。外轉大腿。

(二) 臀小肌 (Musculi Gluteus minimus, Kleine Gesässmuskel) 位於臀中肌之下。起自腸骨外面。終止於股骨大轉子之前面。作用。與臀中肌同。

(四) 梨狀肌 (Musculi Piriformis, Birnformige Muskel) 位於髀臼關節之後方。起自薦骨前面側部。終止於股骨大轉子之上端。作用。使大腿外旋，略向後外方牽引。

- | | |
|-------------|------------|
| (1) 臀大肌 | (2) 臀大肌起始部 |
| (3) 臀大肌停止部 | (4) 臀中肌起始部 |
| (5) 臀中肌停止部 | (6) 臀小肌 |
| (7) 梨狀肌 | (8) 閉內孔肌 |
| (9) 方形股肌 | (10) 小內轉股肌 |
| (11) 大內轉股肌 | (12) 薦坐棘韌帶 |
| (13) 薦骨結節韌帶 | (14) 尾骶骨 |
| (15) 股鞘 | (16) 裂孔 |

(五) 閉內孔肌(內鎖肌) (Musculi Obturator internus, Innere Hüftlochmuskeln) 位於髌白關節之後側。起自恥骨與坐骨間之三角形孔(即閉鎖孔)周圍。及閉鎖韌帶之內面。終止於股骨大轉子上端之前側面。作用。外轉大腿。

(六) 方形股肌 (Musculi Quadratus Femoris, Viereckige Schenkelmuskeln) 位於梨狀肌之下。起自坐骨結節。終止於大轉子後側之下部。作用。迴轉大腿於外方。

(七) 外閉孔肌(外鎖肌) (Musculi Obturator externus, Äussere Hüftlochmuskeln) 位於髌白關節之下方。起自閉鎖孔周圍及閉鎖韌帶內外方。沿股骨頸之後側。終止於大轉子內側。作用。同上。

第二節 股肌(大腿肌) Muskeln des Oberschenkels

分前側，後側，內側三部。

(A) 前側部

(一) 張股鞘肌 (Musculi Tensor Fasciae latae, Spanner der Oberschenkelhinde) 位於股之前外側。起自腸骨前上棘。終止於大腿肌膜外側之上半部。作用緊張肌膜(股鞘)。

(二) 縫匠肌 (Musculi Sartorius Schneidermuskeln) 位於股前面。起自腸骨前上棘。

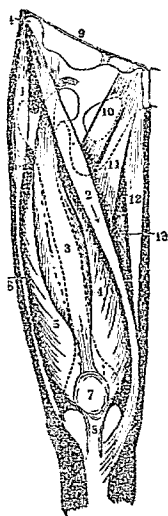
終止於脛骨上端。作用。屈上下兩腿。並使內旋。

(二) 股直肌 (Musculi Rectus Femoris, Ger de Schenkelmuskel) 位於股前面後下。起自腸骨前緣及髌臼上部。纖維向下方兩側放散。以總腱終止於髕骨上部。作用。屈股並伸下腿。

(四) 股外側肌 (Musculi Vastus lateralis, Laterale Schenkelmuskel) 位於股之前外側。起自股骨之頭部。終止及作用與上肌同。

(五) 股內側肌 (Musculi Vastus medialis, Mediale Schenkelmuskel) 位於股之前內側。起始，終止，作用。同股外側肌。

股肌圖(前內側)



- | | | |
|------------|------------|----------|
| (1) 張股鞘肌 | (2) 縫匠肌 | (3) 直股肌 |
| (4) 股內側肌 | (5) 股外側肌 | (6) 股鞘 |
| (7) 髕骨 | (8) 髕骨韌帶 | (9) 股部上端 |
| (10) 脛骨肌 | (11) 長內轉股肌 | (12) 薄股肌 |
| (13) 大內轉股肌 | (14) 前上棘 | |

(六) 股中間肌 (Musculi Vastus Intermedius, Mittlere Schenkelmuskel) 位於內外股側肌之間。為股直肌所覆。起自股骨之前面。終止及作用同上。

由股直肌，股內外側肌，股中間肌四頭相合而成總腱。故此四肌又稱四頭股肌。

(B) 內側部

(一) 恥骨肌 (Musculi Pectineus, Kaummuskel) 位於髌白關節之下前方。起自恥骨上部。終止於股骨體前面。作用。內轉大腿。並同時屈曲。

(二) 長內轉股肌 (Musculi Abductor longus, Lange Oberschenkelanzieher) 位於恥骨肌之內側。起於恥骨上部之前面。終止於股骨體。作用。內轉大腿。

(三) 薄股肌 (Musculi Gracilis, Schlanke Muskel) 位於大腿內側皮下。起自恥骨聯合處。下行以薄腱終止於脛骨上端。作用。同上。

(四) 短內轉股肌 (Musculi Abductor brevis, Kurze Oberschenkelanzieher) 位於恥骨肌及長內轉肌之後方。起自恥骨下枝之前面。終止於股骨體之後內側。作用。同上。

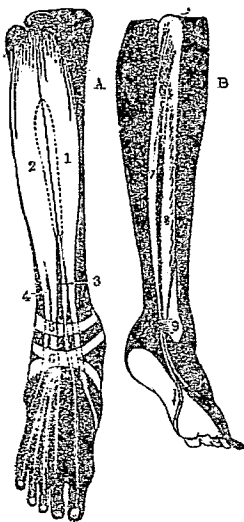
(五) 大內轉股肌 (Musculi Abductor magnus, Grosse Oberschenkelanzieher) 為長短內轉股肌及薄股肌所蔽。起自坐骨結節及坐骨下枝之前面。終止於股骨體之後內側。作用。同上。

(C) 後側部

(一) 股二頭肌 (Musculi Biceps femoris, Zweiköpfige Schenkelmuskel) 位於股骨後面皮

骨結節。終止於脛骨內踝之後側。作用。屈曲下腿。

部側骨腓及部側前肌腿下

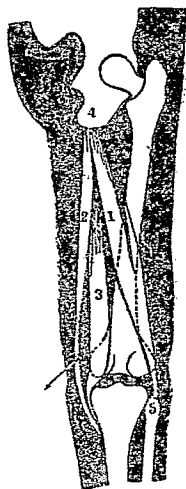


- (A) 前側部
- (B) 腓骨側部
- (1) 脛骨前肌
- (2) 長總趾伸肌
- (3) 長伸腓肌
- (4) 長伸腓肌
- (5) 橫韌帶
- (6) 十字韌帶
- (7) 長腓骨肌
- (8) 短腓骨肌
- (9) 上腓骨韌帶及外踝

(二) 半膜樣肌 (Musculi Semimembranosus, Halbschennemuskel) 位於前肌之內側。起自坐骨結節。向下行。終止於脛骨上端之內側。作用。使下腿屈曲及內旋。

(二) 半膜樣肌 (Musculi Semimembranosus, Platsehennemuskel) 位於二頭股肌與薄股肌之間。與前肌相接。起自坐

(部側後) 圖肌股



- (1) 股二頭肌
- (2) 半腱樣肌
- (3) 半膜樣肌
- (4) 坐骨結節

下。有長短二頭。長頭起自坐骨結節。短頭起於股骨體後面。二頭合成長腱。終止於腓骨上端。作用。使下腿屈曲及外旋。

第三節 下腿肌 *Muskeln des Unterschenkels*

分爲前側，腓骨側（外側）及後側，三部。

(A) 前側部

(一) 脛骨前肌 (*Musculi Tibialis anterior, Vordere Schienbeinmuskeln*) 位於下腿前面皮下。起於脛骨上端外面。以長腱下行。終止於第一楔骨及第一蹠骨之基底。作用。使足背屈於上方。

(二) 長總趾伸肌 (*Musculi Extensor digitorum communis longus, Lange gemeinschaftliche Zehenstrecker*) 位於脛骨前肌之外側。起自脛骨上端之外踝，腓骨及骨間膜。分成長腱。終止於第二乃至第五趾。作用。伸展各趾。

(三) 長伸踮肌 (*Musculi Extensor hallucis longus, Lange Grosszehnenstrecker*) 位於前二肌之間。上部爲所蔽覆。起自腓骨內面。終止於踮趾第二節。作用。伸展踮指。

(B) 腓骨側部

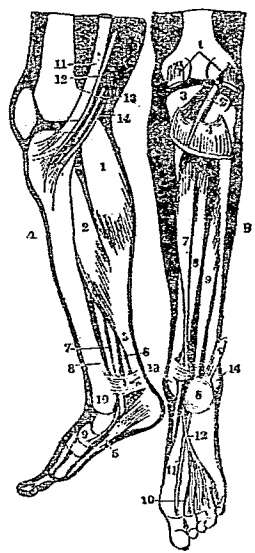
(一) 長腓骨肌 (*Musculi Peroneus longus, Lange Wadenbeinmuskeln*) 位於下腿外側皮下。起自腓骨上端，脛骨外髁。終止於第一楔骨及第一蹠骨之基底。作用。上舉足之外側緣。並使外轉。

(一) 短腓骨肌 (Musculi Peroneus brevis, Kurze Wadenbeinmuskul) 位於腓骨下半部。爲前肌所覆。起自腓骨外面。終止於第五跗骨。作用。同上。

(C) 後側部

(二) 腓腸肌 (Musculi Gastrocnemius, Zwillingenwadenmuskul) 位於下腿後側皮下。極強大。起於股骨之內外髁。以扁平腱下行。與比目魚肌相合。終止於跟骨總腱 (或名阿克列司氏 Achilles 腱)。作用。伸展足於後方。

下腿後側部



(A) 淺層

- (1) 腓腸肌
- (2) 比目魚肌
- (3) 跟骨總腱
- (4) 內輪狀韌帶
- (5) 外轉姆肌
- (6) 長屈姆肌
- (7) 後脛骨肌
- (8) 長總趾屈肌
- (9) 舟骨
- (10) 內髁
- (11) 縫匠肌
- (12) 薄股肌
- (13) 半膜樣肌
- (14) 半腱樣肌

(B) 深層

- (1) 腓腸肌斷
- (2) 長足趾肌斷
- (3) 膝膈肌
- (4) 比目魚肌斷
- (5) 跟骨總腱
- (6) 跟骨肌
- (7) 長總趾屈肌
- (8) 後脛骨肌
- (9) 長屈姆肌
- (10) 蟲樣趾屈肌
- (11) 長躡肌之腱
- (12) 長總趾屈肌之腱
- (13) 內髁
- (14) 外髁

(二) 比目魚肌 (Musculi Soleus, Schollenmuskul) 位於腓腸肌之前方。起自腓骨上部

及後面。終止及作用同上。

(三)足蹠肌 (*Musculi Plantaris, Sohlensparner*) 位於腓腸肌內面兩頭之間。起自股骨下端外髁。向內下方移行。終止及作用同上。

(四)膝膕肌 (*Musculi Popliteus, Kniekehlemmuskel*) 位於膝關節後面之深部。起自股骨之外髁。終止於脛骨體後面。作用。屈曲下腿。

(五)長總趾屈肌 (*Musculi Flexor digitorum communis longus, Lange gemeinschaftliche Zehenbeuger*) 位於脛骨後面。爲比目魚肌所覆。起自脛骨後面中部。下行分成四腱。終止於第二乃至第五趾。作用。屈曲四趾。

(六)後脛骨肌 (*Musculi Tibialis posterior, Hintere Schienbeinmuskel*) 位於長總趾屈肌與長屈躡肌之間。起自脛骨後面，及骨間韌帶。終止於舟狀骨及第一楔狀骨之蹠面。作用。伸足並使內轉。

(七)長屈躡肌 (*Musculi Flexor hallucis longus, Lange Grosszehenbeuger*) 接於腓骨與後脛骨肌。起自腓骨，骨間韌帶。以長腱終止於躡趾第二節。作用。屈折躡趾。
骨間韌帶。爲緊張於脛腓兩骨骨間峰之韌帶。

第四節 足肌 *Muskel des Fusses*

分足背，足蹠兩部。

(A) 足背部

(一) 短伸躡肌 (Musculi Extensor hallucis brevis, Kurze Grosszehenstrecker) 起自跟骨之上。終止於躡趾之腱膜。作用。輔助長伸躡肌。

(二) 短伸趾總肌 (Musculi Extensor digitorum communis brevis, Kurze gemeinschaftliche Zehenstrecker) 起自跟骨上面。終止於第二乃至第四趾之趾背腱膜。作用。補助長總趾伸肌。

(B) 足蹠部 分躡趾側、小趾側、及中央三部

(a) 躡趾側

(一) 外轉躡肌 (Musculi Abductor hallucis, Abzieher der grossen Zehe) 起自跟骨及舟狀骨之內側。終止於第一蹠骨之前端(趾骨關節處)。作用。外轉躡趾。

(二) 短屈躡肌 (Musculi Flex r hallucis brevis, Kurze Grosszehenbeuger) 起於跟骨，骹骨，足蹠韌帶。終止與外轉躡肌同。作用。屈曲躡趾。

(三) 內轉躡肌 (Musculi Abductor hallucis, Anzieher der grossen Zehe) 分有二頭。一起自第三乃至第五蹠骨趾骨關節之下面。一起於跟骨，骹骨，足蹠韌帶。終止同

上。作用。內轉跗趾。

(b) 小趾側

(一) 外轉小趾肌 (*Musculi Abductor digiti quinti, Kleinzehenzüher*) 起自跟骨之外側。終止於第五趾基底之外側。作用。外轉小趾。

(二) 短小趾屈肌 (*Musculi Flexor brevis digiti quinti, Kurze Kleinzehnenbeuger*) 起自跟骨，骹骨，足蹠韌帶。終止於第五趾基底之蹠面。作用。屈曲小趾。

(三) 對跗小趾肌 (*Musculi Opponeus digiti quinti, Kleinzehengegensteller*) 起點與前肌同。終止於第五蹠骨之外面。作用。使小趾對向跗趾。

(c) 中央部

(一) 短總趾屈肌 (*Musculi Flexor digitorum communis brevis, Kurze gemeinschaftliche Zehenbeuger*) 起自跟骨及足蹠韌膜。分成四腱。終止第二至第五趾之第二節。作用。屈曲四趾。

(二) 方形足蹠肌 (*Musculi Quadratus Plantaris, Viereckige Sohlenspanner*) 起自跟骨之蹠側。終止於長總趾屈肌腱之外側。作用。補助長總趾屈肌。

(三) 蟲樣肌 (*Musculi Lumbricales, Regenwurmmuskel*) 起自長總趾屈肌腱。終止於第

二至第五趾趾背腱膜趾指側。作用。屈各趾第一節。

(四)骨間肌(Musculi Interossei, Zwischenknochenmuskel) 有蹠側，背側兩種。宛如上肢手肌中之骨間肌。作用。使足趾向中趾集合或開放。

足蹠韌帶。爲縱橫於足蹠關節間之韌帶。十字韌帶。自內踝及舟骨兩部起緊張於跟骨外側而成蹠韌。足背肌膜薄弱。移於各趾趾背肌膜。足蹠韌膜強厚。自跟骨消失於各趾皮下。

第二編 內臟學 Splanchnologia, Eingeweidelehre

內臟學者。乃研究人體內臟腑器官之學也。由其機能之各異。分消化系，呼吸系，循環系，泌尿系，及生殖系五種。

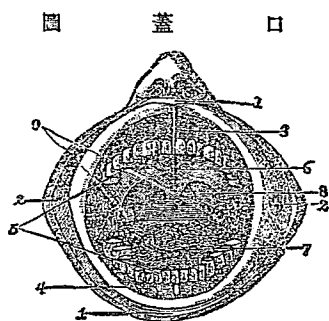
第一章 消化系 Verdaunungs-System

消化系爲營消化機能之各種器官所組成。專以營養身體。分爲消化管，消化腺兩部。

第一節 消化管 Canalis Digestivus, Verdaunungsrohre

消化管者。卽係起自口腔而達於肛門之長管。各部粗細不等。全長約三丈餘。等

於身長之五倍有幾。大部分均存留於腹腔內。消化管之各部組織構造。皆成自外，中，內三層。外層係漿膜。中層爲肌肉。內層爲粘膜。消化管由上而下。可分爲口腔，咽頭，食管，胃及腸五部。相連成迂曲之長管。爲食料經過之道路。



- (1) 口唇
- (2) 頰
- (3) 上頷
- (4) 下頷
- (5) 齒
- (6) 口蓋
- (7) 舌
- (8) 懸雍垂
- (9) 扁桃腺

(一) 口腔 (Cavum Oris, Mundhöhle) 口腔爲消化管最上部之腔洞。前方以上下兩唇爲門戶，左右以兩頰爲側壁。上下兩唇之左右側會合處。曰口角。唇及頰之內方，又有上下兩列之齒牙。附着於上下頷骨。

口腔之上方爲口蓋。口蓋前部堅硬，成自骨質。曰硬口蓋。後部柔軟，成自肌質。曰軟口蓋。在其後之兩側。各有一扁桃體 (即扁桃腺)。而其後端正中。有一下垂之突起。曰懸雍垂。後與咽喉相通。口腔被覆淡赤色粘膜。中有齒，舌，及唾腺。

(1) 齒 (Dentes, Zähne) 齒有門齒，犬齒，小白齒，大白齒之分。

(a) 門齒 (*Dentes Incisivi*, *Schneidezähne*) 上下各有四個。居頷骨齒之正中。邊緣銳利。專以咬斷食物。故又曰切齒。

(b) 犬齒 (角齒) (*Dentes Caninus*, *Eckzahn*) 上下各有二個。分列於門齒之左右。齒冠殊銳。以助門齒咬切食物。

(c) 小白齒 (前臼齒) (*Dentes Molares minores*, *Kleine Backzähne*) 上下各有四個。分列於犬齒之內側。齒冠大而低。齒根分岐。

(d) 大白齒 (後臼齒) (*Dentes Molares majores*, *Grosse Backzähne*) 上下兩列左右各有三個。共計十二個。居於小白齒之內側。齒冠呈骰子形。齒根分岐二或三腳。

通常小兒。生後六至八月始有齒。歷三歲。全數達二十個。名曰乳齒或暫齒。七八歲後。乳齒脫落。更生新齒。凡三十二個。是曰永久齒或恆齒。

永久齒發生之順序。大概自生後第七歲生第一大臼齒。第八歲生第一門齒。第九歲生第二門齒。第十歲生第一小白齒。第十一至十三歲生犬齒。自第十一至十五歲生第二小白齒。第十三歲至第十六歲生第二大臼齒。惟第三大白齒。須至第十八至三十歲中後始生。故又名智齒。

各齒可分爲數部。嵌入上下頷骨之齒槽者。曰齒根。齒根之尖端。曰根尖。露出於口腔內之部。曰齒冠。齒根與齒冠之交界，稍形窄細之處。曰齒頸。齒牙周圍包被粘膜。曰齒齦。

齒由下列三種物質構成。

(a) 象牙質 (Substantia Eburnea, Elfenbeinsubstanz) 此爲齒之主質。故又曰齒質。色白而不透明。

(b) 琺瑯質 (Substantia Adamantina, Schmelz) 此爲被覆齒冠表面之物質。堅而光亮。宛如瓷器表面之釉質。

(c) 白堊質 (Substantia Ossea, Zement) 此質被覆齒根。表面較象牙質稍鬆。其構造如骨質然。

齒之內部中空。曰齒腔。內藏齒髓。含有血管神經。司齒之榮養及知覺。

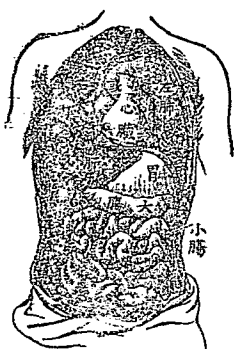
(2) 舌 (Lingua, Zunge) 在口腔中之底部。全體爲肌質所構成。呈扁平橢圓形。能自由運動。調節聲音與咀嚼。

舌之後部曰舌根。連於舌骨。前端尖小。曰舌尖。兩側鈍圓。曰舌緣。下有縱行之粘膜皺襞。曰舌繫帶。此帶下連齒齦中間。兩側有小隆起。曰舌阜。

爲領下腺舌下腺排泄管之開口處。上面粗糙。曰舌背。中央有縱溝。曰舌正中溝。舌背全體。有多數小隆起。曰乳頭。內含味覺器。詳見於感覺學中。

(二)咽頭(Pharynx, Schlundkopf) 咽頭爲舌後之空隙。上與鼻腔，口腔相通。下如漏斗狀。與食道及喉頭相通；爲消化器及呼吸器之交叉點。其於嚥物之際。則軟口蓋上舉。斷絕鼻腔之交通。以防食物之侵入鼻中。同時舌根亦壓下會厭軟骨。以閉塞喉頭。防制食物之侵入氣管。

(三)食管(Oesophagus, Speiseröhre) 食管爲一細長之管。上自咽頭，沿氣管之後面，經胸腔而貫穿橫隔膜之食管裂孔。稍向左方彎曲。而與胃之左上方相連續。故食管可分爲頸，胸，腹三部。全長約二十至三十纏(即 Cm.)。



腹腔內胃腸等器官

(四)胃(Ventriculus, Magen) 胃係肌質之囊。爲消化器中最大之部分。橫於橫膈膜之下面。分上下兩端。上端接於食管之部。曰賁門(即噴門)。下端呈輪狀之狹窄與十二指腸相連。曰幽門。上緣小而陷凹。曰小彎。下緣大而隆凸。曰大彎。左端膨如弓形。曰胃體。其內部有專司啓閉之輪狀

肌。曰幽門括約肌。

胃之內面粘膜。有無數陷凹。曰胃小窩。爲胃腺之開口部。

(五)腸(Intestinum, Darmkanal) 腸爲消化器中最長之部分。迂曲迴旋。充滿腹腔。藉腹膜以連於體壁。可分爲小腸與大腸二部。

(1)小腸(Intestinum Tenue, Dünndarm) 爲極長之管。占全腸五分之四。起自幽門。盤旋於腹腔內。於腹部之右下隅(右腸骨窩)而移行於大腸。管徑僅寸許。其內面有環狀皺襞。且有無數之突起。名曰絨毛。其狀如天鵝絨然。在絨毛內。有乳糜管及微血管等。其間更有無數之腸腺。

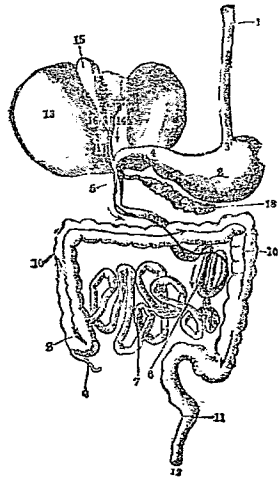
小腸分爲十二指腸，空腸，及迴腸三部

(a)十二指腸(Duodenum, Zwölffingerdarm) 十二指腸爲小腸之最上段。長約十二指徑。故有此名。全段彎曲如馬蹄狀。起於胃之幽門。上行未幾。屈曲而下行。再屈曲向左方橫行移於空腸。

(b)空腸(Intestinum Jejunum, Leerdarm) 此腸因人死後。該部多空虛故名。始於十二指腸下橫行部。迂曲下行而移於迴腸。其長約二握。

(c)迴腸(Intestinum Ileum, Krummdarm) 連續於空腸之下部。而終於盲

圖器化消



腸。此腸蜿蜒迂迴特甚。故有是名。長約三・五密達。

- | | | |
|----------|----------|---------------------------------------|
| (1) 食管 | (2) 胃 | (2) 大腸 (Intestinum Crassum, Dickdarm) |
| (3) 賁門 | (4) 幽門 | |
| (5) 十二指腸 | (6) 空腸 | |
| (7) 迴腸 | (8) 盲腸 | 起於右腸骨窩 |
| (9) 蟲樣突起 | (10) 結腸 | (腹部右下隅) |
| (11) 直腸 | (12) 肛門 | 連於迴腸。其 |
| (13) 肝臟 | (14) 肝管 | 口徑大於小腸 |
| (15) 膽囊 | (16) 膽囊管 | 。腸壁亦較厚 |
| (17) 輸膽管 | (18) 膀胱 | |

。長約一・五密達。亦可分為盲腸，結腸，及直腸三部。

(a) 盲腸 (Intestinum Caecum, Blinddarm) 盲腸為大腸上段。與迴腸下端相連續。其相接處有二個粘膜瓣。曰迴盲瓣。下部呈囊狀而閉塞。故有此名。其下端且有一細長之突起。曰虫樣突起(即蚓突)。

(b) 結腸 (Colon, Grimmdarm) 結腸在盲腸之次位。為大腸中最長之部分。彎曲成穹窿狀。環繞小腸之周圍。分上行，橫行，下行及S字狀結腸

四部。

始於盲腸，上行至肝下之部分。曰上行結腸（即昇結腸）。由上行結腸忽轉向左方，橫行於胃下之部分。曰橫行結腸（即橫結腸）。由橫行結腸又忽屈折向下方之部分。曰下行結腸（即降結腸）。下端彎曲呈S字狀。曰S字狀結腸。

(c)直腸(Intestinum Rectum, Mastdarm) 直腸爲大腸之最下部。即連於結腸者。始自薦骨岬之左側。通過骨盆腔而終於肛門。周圍有環狀肌肉。曰肛門括約肌。

第二節 消化腺 Verdaunungsdrüsen

消化腺乃分泌消化液。以助消化食物。分唾腺、胃腺、腸腺、肝臟、膽囊、脾臟等。

(一)唾腺(Glandulae Salivales, Speicheldrüsen) 爲分泌唾液之腺。有下列三種。

(1)耳下腺(腮腺)(Glandulae Prois, Ohrspeicheldrüse) 此腺最大。位於顏面之側部，耳之直前下方。其排泄管曰耳下腺管。貫穿頰肌而至口腔。開口於第二上大臼齒相對部之間。

(2) 頷下腺 (Glandulae Submaxillaris, Unterkieferspeicheldrüsen) 呈扁平圓形。在下頷骨之下部。其排泄管曰頷下腺管。開口於舌阜。

(3) 舌下腺 (Glandulae Sublingualis, Unterzungendrüsen) 呈細長形。在舌下之粘膜內。排泄管甚多。其中之一羣。開口於口腔。他一羣。則連於頷下腺管而開口於舌阜。

(1) 胃腺 (Glandulae Gastricae, Magendrüsen) 爲分泌胃液之腺。在胃之粘膜內。分二種。一曰固有胃腺。在胃壁中。其排泄管開口於胃小窩。一曰幽門腺。多在幽門之近旁。

(二) 腸腺 (Glandulae Intestinales, Darmdrüsen) 爲分泌腸液之腺。有二種。一曰十二指腸腺。在十二指腸之粘膜內。一曰小腸腺。分布於大小腸之粘膜內。惟直腸則無之。

(四) 肝臟及膽囊 (Hepar et. Vesica Fellea, Leber u. Gallenblase) 肝臟爲人體最大之腺。係扁平四角形。其四角鈍圓。全體呈赤褐色。位於橫隔膜之下面，腹部之右側。下面有三溝。二溝縱走。一溝橫走。恰如H字狀。橫溝曰肝門。肝管神經及血管出入于此。故肝分左右二葉。右葉較左葉爲大。

肝臟分泌一種消化液即膽汁。多量時滯於膽囊。此膽囊位於肝右葉下面。狀如梨子。呈綠色。其一端漸次縮小。而成膽囊管。與肝管相合而成輸膽總管。乃輸送膽汁於十二指腸中。其經過中更與胰管相合而開口於十二指腸。

(五) 胰臟(胰臟) (Pankreas, Bauchspeicheldrüse) 胰臟位於胃之後下部。呈細長形。狀如牛舌。上端爲十二指腸所圍擁。其排泄管曰胰管。自左向右行。與輸膽總管相合而開口於十二指腸。分泌一種消化液。曰胰液。

(六) 脾臟(Lien, Milz) 脾臟係扁平橢圓形。帶青紅色。質柔軟。位於腹腔之左側。外面隆凸。向橫隔膜及肋骨。內面有陷凹處。曰脾門。血管，淋巴管，神經等。皆由此出入。

脾臟是否確有消化作用。迄今尙未明瞭。惟歷來習慣多歸入於消化系統範圍。故亦附述於此。

(附) 腹膜，腸間膜及大網膜

(一) 腹膜(Peritoneum, Bauchfell) 爲被覆腹腔內面之漿液膜。

(二) 腸間膜(Mesenterium, Gekröse) 爲腹膜之一部分。摺轉包裹於內臟。使各器官保持一定之位置。

(二)大網膜(Omentum majus, Grosse Netz) 爲富於脂肪之網狀薄膜。掩覆腹腔內各臟器之前面。

第二章 呼吸系 Respirations-System, Atmungs-System

呼吸系乃交換氣體，藉以輔助血液循環之一種系統。可分爲鼻，喉頭，氣管，氣管枝及肺臟四部。此外如甲狀腺，上皮小體及胸腺等。亦附述於本章。

第一節 鼻腔 Cavum Nasi, Nasenhöhle

鼻腔位於口腔之上方。前端有左右二個外鼻孔。與外界相通。後端有左右兩個後鼻孔。與咽頭相通。其中央有鼻中隔軟骨。由是分隔鼻腔爲左右二個。

鼻腔下部。被覆赤色粘膜。有三叉神經分枝及多數之粘液腺。此部曰呼吸部。其上部粘膜呈黃色。有嗅神經密布。曰嗅部。詳見於下編感覺學中。

第二節 喉頭 Larynx, Kehlkopf

喉頭位於頸之前上部。上接舌骨。下連氣管。其前部中央有一隆起。曰喉頭隆起(卽喉突)。男子較女子爲著。

喉頭呈三角形漏斗狀。由下列各種軟骨所構成。外被喉頭小肌。

(一) 甲狀軟骨(即尖圓軟骨) (Cartilago thyreoides, Schildknorpel) 位於喉頭之前部。係扁平方形。向左右屈折。

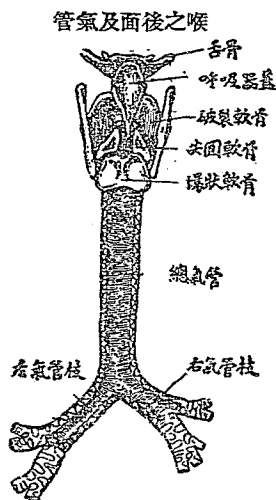
(二) 環狀軟骨 (Carilago Cricoides, Ringknorpel) 位於甲狀軟骨下。形如指環。

(三) 破裂軟骨(即披裂軟骨) (Cartilago Arytaenoides, Griesbeckenknorpel) 位於喉頭

之後上部。為三稜錐形。

(四) 會厭軟骨(即呼吸氣蓋) (Cartilago Epiglottica, Kehledeckelknorpel) 位於喉頭入口之前部。聳於舌根後方。形如樹葉。食物嚥下時。屈折而閉鎖喉頭。

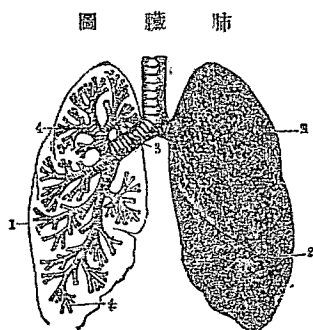
在喉頭之中央。有一對韌帶。曰聲帶。司發聲音。兩聲帶中央之裂隙。曰聲門。在



呼吸時則聲門寬大。發聲時則狹小。

第三節 氣管及氣管枝 Trachea et. Bronchus, Luftröhre u. Luftröhrenast

氣管為一圓柱形之管。係多數C字狀之軟骨環所構成。位於食管之前，喉頭之直下。下行於第四胸椎之前面。分為左右兩枝。即氣管枝(或稱氣管支)。



- (1) 肺之縱剖面
- (2) 肺葉之外面
- (3) 氣管枝
- (4) 毛細氣管枝

肺臟分左右兩葉。位於心臟之兩側。上部達胸廓上口。下部達橫隔膜上面。形如圓錐。占胸腔內之大部分。質似海綿。且富彈性。其底陷凹。曰肺底。尖端鈍圓。曰肺尖。肺之內面中央。有卵圓形之陷凹。曰肺門。氣管枝，淋巴管，血管，神經皆出入於此。各肺皆有深長之裂溝。曰葉間截痕。分左右肺為上下二葉。而右肺更有一副截痕。故右肺可分為三葉。肺臟由無數肺胞，及結締織，血管等

氣管枝有左右之別。左氣管枝長而細。至左肺門分二枝而入肺。右氣管枝短而粗。至右肺門分二枝而入肺。既入肺中之氣管枝。更反覆分為無數小氣管枝。全形如樹枝然。曰毛細氣管枝。毛細氣管枝之末端。終於有彈性之小囊狀體曰肺胞。喉頭及氣管內面之粘膜上。均密生顫毛。以防塵埃菌類等之侵入。

第四節 肺臟 Pulmones, Lungen

合組而成。表面被有肋膜(或名胸膜)二層。直接附着肺臟者。曰肺肋膜。附着胸壁者。曰胸肋膜。兩膜之間。曰肋膜腔或胸膜腔。內含漿液少許。以免胸肺呼吸時之摩擦。

(附) 甲狀腺·上皮小體·胸腺

(一) 甲狀腺(Glandulae Thyreoidea, Schilddrüse) 位於頸之前面，喉頭之前下部。帶黃赤色。形如蹄鉄。接於氣管及喉頭。

(二) 上皮小體(副甲狀腺)(Glandulae Parathyreoidea, Epithelkörperchen) 位於甲狀腺之後面。呈扁平卵圓形。大如小豆。色鮮紅。左右各有二個。

(三) 胸腺(Thymus) 位於胸骨後面與大血管心囊之間。上達甲狀腺之下緣。下達第四肋軟骨。胸腺之發育。與年齡有密切之關係。即胎生時特別肥大。二歲後漸次縮小。至十五至十六歲以後。陷於脂肪變性。幾完全消失。

第三章 循環系(血行系) Kreislaufsystem

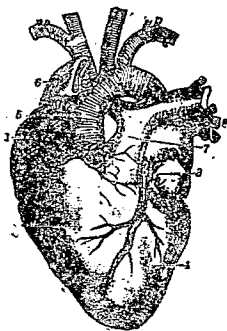
人體之全部。有種種粗細之管。互相連絡。以運行血液，淋巴液等。是即所謂循環系。依其流行其中液體之性質不同。區別為血管系及淋巴管系。

第一節 血管系 Blutgefäßsystem

血管系 又名循環器。分心臟，動脈，靜脈，毛細管四部。

(一)心臟 (Cor, Herz) 心臟形如圓錐。大似手拳。爲肌肉性中空器官。位於橫隔膜之上。偏於正中線之左側。即三分之二在左。三分之一在右。上達第三肋骨。下至胸骨劍突之根部。心尖在左第五肋間乳線之內方。但心之位置。因年齡，疾病，呼吸而稍有異。年幼者高一肋骨。年老者低一肋骨。呼吸時較高。吸氣時較低。又因種種疾病而轉移。

心臟及大血管



- (1) 右心房
- (2) 左心房
- (3) 左心室
- (4) 右心室
- (5) 大動脈
- (6) 大靜脈
- (7) 肺動脈
- (8) 肺靜脈

心臟之外面。有薄膜包被曰心囊。囊內有空隙。曰心囊腔。內含一種流動之液。曰心囊液。心臟之內腔。由橫隔分爲上下兩部。又由縱隔分爲左右兩部。故成爲四腔。上方之左右兩腔。曰左心房及右心房。下方之左右兩腔。曰左心室及右心室。此四腔之壁。心室比心房厚。

而左心室更厚。心房與心室之間。曰房室口。此處有活蓋。曰房室瓣(心扇)。爲防止血液逆流之裝置。左房室口。有二尖瓣(或僧帽瓣)。右房室口。有三尖瓣。大動脈起於左心室之前右隅。有圓形之大動脈口。此處亦有半月狀之瓣。曰大動脈瓣。肺動脈起於右心室。有圓形之肺動脈口。此處亦有半月狀之瓣。曰肺動脈瓣。

(11)動脈(Arteria, Arterie) 動脈乃自心臟導出血液開始之脈管也。或簡稱脈管。其管壁較厚。有彈性。有下列數種。

(1)肺動脈(Arteria Pulmonalis Lungenarterie) 起於右心室肺動脈口。向左上方。與上行大動脈幹交叉。至大動脈弓下。分爲左右兩枝。各向於左右肺中。

(2)大動脈(大動脈幹)(Aorta, Hauptschlagader) 大動脈起於左心室大動脈口。向前上右方上行。越左氣管枝。向後左方弓形彎曲(即大動脈弓)。沿胸椎之左方而下降。穿橫隔膜之大動脈裂孔。入腹腔。經腰椎前。至第四腰椎部。發出總腸骨動脈之兩大枝。自此以後。變成細管。分布於臍部，陰部，會陰部及下肢。總計大動脈可區別爲下列數種。

大動脈

(a) 上行大動脈(Aorta Ascendens, Aufsteigende Aorta) 自右心室至大動脈弓之一大分枝。即大動脈幹之始端。在心囊內。次向右前方上升。達右第二胸肋關節之高。

(b) 大動脈弓(Arcus Aortae, Aortenbogen) 接於上行大動脈。起於右第二胸肋關節之高。自前右方向後左方弓狀彎曲。架於氣管分枝部之上。再分成三枝。

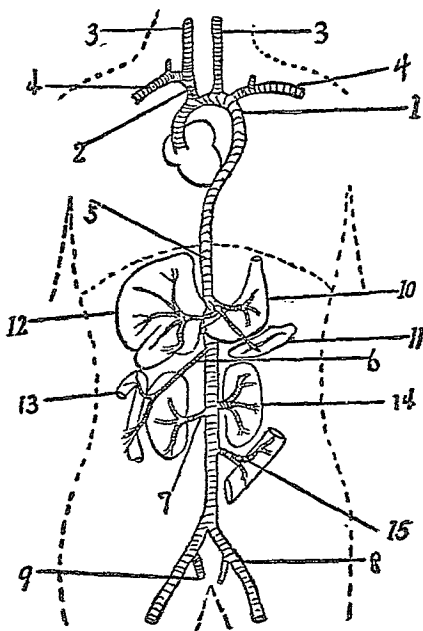
一。無名動脈(Arteria Anonyma) 起自大動脈突側之右上方。上行。在胸鎖關節之後側。分爲右總頸動脈及右鎖骨下動脈。

二。左總頸動脈(Arteria Carotis communis sinistra) 起自大動脈弓突側之中央。沿氣管左緣之前而上行至頸部。更分爲內頸動脈，外頸動脈。由無名動脈發出之右總頸動脈。在右側分枝同上。

三。左鎖骨下動脈(Arteria Subclavia sinistra) 起於大動脈弓之後左方。弓狀上昇。越第一肋骨之外緣。至肱部成腋窩動脈，肱動脈。下行肱之內側。至肘關節之部。更分爲橈骨動脈及尺骨動脈。由橈尺骨兩動脈一再分歧。成掌指諸動脈。由無名動脈發出之右鎖骨

動脈。在右側。分枝同上。

主 要 動 脈 圖



- (1) 大動脈
- (2) 無名動脈
- (3) 頸動脈
- (4) 鎖骨下動脈
- (5) 腹部大動脈
- (6) 上腸間膜動脈
- (7) 腎動脈
- (8) 外腸骨動脈
- (9) 內腸骨動脈
- (10) 胃
- (11) 脾
- (12) 肝
- (13) 腸
- (14) 腎
- (15) 下腸間膜動脈

(1) 外頸動脈 (Arteria Carotis externa) 自總頸動脈分出。與內頸動脈分離後。上行於下頷部。分成細小動脈枝。即頭部諸動脈。分布於頭部顏面。

(II) 內頸動脈 (*Arteria Carotis interna*) 自總頸動脈分出後。垂直上行。達於咽頭壁及深頸肌。分爲眼動脈，腦動脈。入頭蓋腔而分布於腦及眼部。

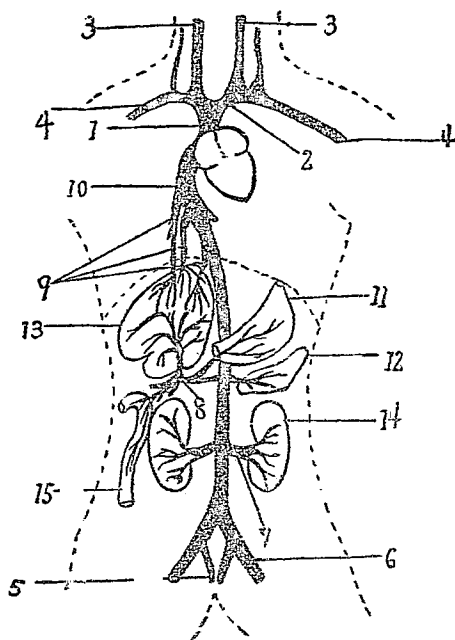
(c) 胸部大動脈 (*Aorta thoracalis, Brust aorta*) 始於第四胸椎之左側。下降至第十二胸椎。經橫隔膜大動脈裂孔。入腹腔。分布於心囊，氣管，食管，橫隔膜，胸背諸肌。

(d) 腹部大動脈 (*Aorta Abdominalis, Bauchaorta*) 一名腹腔動脈。起於十二胸椎之前方。沿腹部稍左方而下降。分出胃動脈，肝動脈，脾動脈，腎動脈，上腸間膜動脈，及下腸間膜動脈。至第四腰椎部。分出左右總腸骨動脈 (一名骼總動脈)。再由總腸骨動脈。分爲內腸骨動脈，外腸骨動脈兩大枝。

一。內腸骨動脈 (*Arteria Iliaca interna*) 一名腹下動脈。起於外腸骨動脈之分歧部。走入骨盆。分出臍動脈，陰部動脈，會陰動脈。

二。外腸骨動脈 (*Arteria Iliaca externa*) 起於薦腸關節部。與內腸骨動脈分離後。沿腰肌內側而下行。達鼠蹊部之下緣。分爲股動脈。

主 要 靜 脈 圖



- | | |
|-----------|-----------|
| (1) 上大靜脈 | (2) 無名靜脈 |
| (3) 頸靜脈 | (4) 鎖骨下靜脈 |
| (5) 內腸骨靜脈 | (6) 外腸骨靜脈 |
| (7) 腎靜脈 | (8) 門脈 |
| (9) 肝靜脈 | (10) 下大靜脈 |
| (11) 胃 | (12) 脾 |
| (13) 肝 | (14) 腎 |
| (15) 腸 | |

向股部分布。其外側於經過中。復發出小枝。即深腹壁動脈，外陰部動脈，股深動脈，淺腸骨迴旋動脈，最上膝關節動脈等。股動脈達膝蓋骨部（即臏骨部）。成膝骨動脈（一名膝膕動脈）。再由膝骨動脈分爲脛前動脈、脛後動脈。脛後動脈更分出腓骨動脈。並

與脛前動脈共同發出蹠趾諸動脈小枝。分布於足部。

(1) 靜脈(Venae, Venen) 靜脈乃輸送血液迴流於心臟之管。又名迴管。起自動脈末梢之微細血管。即所謂毛細血管。漸次集合而成靜脈及大靜脈。管壁較動脈薄。彈力亦弱。其方向常沿動脈走行。亦分肺靜脈及大靜脈兩系。

(一) 肺靜脈(Venae Pulmonale, Lungenvene) 起自兩肺之毛細血管。互相集合而成肺靜脈。入於左心房。

(2) 大靜脈(Venae Cava, Hohlvene) 分爲上大靜脈，下大靜脈，門脈三部。
(a) 上大靜脈(Venae Cava superior, Obere Hohlvene) 一名上腔靜脈。主爲還流頭，頸，胸及上肢血液之靜脈。由左右無名靜脈合成。始於胸骨之右緣。約第一肋軟骨之高。經大動脈之右側。下行而達右心房。
屬於上大靜脈之分支。主要有下列數種。

一。無名靜脈(Venae Anonyma) 由內頸靜脈及鎖骨下靜脈合成。起於胸鎖關節後面。達第一肋軟骨之部而移行於上大靜脈。

二。內頸靜脈(Venae Jugularis interna) 由分布於頭蓋腔內之腦靜脈、眼靜脈合成。下行於頸部外側。至胸鎖關節之後側。與鎖骨下靜

脈會合。而移行於無名靜脈。

三·外頸靜脈 (*Venae Jugulars externa*) 由頭部皮下諸靜脈合成。起自後頭耳後。下行至胸鎖乳嘴肌下端之後緣。達鎖骨上窩處。與鎖骨下靜脈相合。而移行於無名靜脈。

四·鎖骨下靜脈 (*Venae Subclavia*) 由腋窩靜脈，肱靜脈，掌指諸靜脈所成之橈骨靜脈與尺骨靜脈合成。起於第一肋骨之上緣。略呈弓狀彎曲而下行。達胸鎖關節之後側。與內頸靜脈相合而移行於無名靜脈。

在肱部及前臂部皮下淺層之內外側。更有二條靜脈。在橈側曰頭靜脈。在尺側曰貴重靜脈。由手背諸靜脈合成。上行與腋窩靜脈及肱靜脈相合。

(b) 下大靜脈 (*Venae Cava inferior, Untere Hohlvene*) 一名下腔靜脈。主為還流下肢，骨盆，腹部，內臟諸器官血液之靜脈。由左右總腸骨靜脈（一名髂總靜脈）合成。起始於第四至第五腰椎部前面右側。上行通橫隔膜之下大靜脈裂孔。而入於右心房。

屬於下大靜脈主要者。有下列數種。

- 一・總腸骨靜脈 (*Venae Iliaca communis*) 由內外腸骨靜脈合成。起於薦腸關節部。上行達第四腰椎前面之右側。而移行於下大靜脈。
- 二・內腸骨靜脈 (*Venae Iliaca interna*) 一名腹下靜脈。由骨盆內而來之臍靜脈，陰部靜脈，會陰靜脈合成。起於骨盆壁。上行至薦腸關節之前面。與外腸骨靜脈相合。而移行於總腸骨靜脈。
- 三・外腸骨靜脈 (*Venae Iliaca externa*) 由脛前及脛後靜脈與腓骨靜脈所成之膝骨靜脈，股靜脈，以及連於股靜脈外側之靜脈諸小枝合成。起自鼠蹊部下緣。向內上方行。達薦腸關節之前面。與內腸骨靜脈相合。而移行於總腸骨靜脈。

脛前及脛後靜脈，腓骨靜脈，均由蹠趾諸靜脈合成。

此外尚有屬於下大靜脈之一種。即所謂門脈。舉述如下。

門脈 (*Venae Portarum, Pfortader*) 主爲受容腹部內臟例如胃，腸，脾等之血液而入肝臟之靜脈。門脈由胃靜脈，脾靜脈，上腸間膜靜脈，下腸間膜靜脈合成。自肝門入肝臟之左右二葉。於其內細分而成毛細管網。更

由毛細管網集成肝靜脈。而移行於下大靜脈。

(二)毛細血管(毛細管) (*Vas Capillare, Kapillarfass*) 爲聯絡動脈末梢與靜脈起始部之微細血管。即動脈愈分愈細，分至末端之部而成。管壁非常菲薄。滿佈全身各部。密細而呈網狀。

毛細血管網。旋又漸集漸粗。形或靜脈之起端。故毛細血管。可視爲動靜脈之分界綫，亦即生理上新陳代謝之通路也。

(附) 血液 Blut

血液係週流於全身血管，營養各器官組織之液體。色紅而有腥臭。其成分有下列數種。

(一)赤血球(*Erythrocyten, Rote Blutkörperchen*) 一名紅血輪。爲扁圓板狀之細胞。內含基質(即原形質)及血色素。每一立方耗(*Cm*)之血球中。男子平均約有五百萬。女子約有四百五十萬。

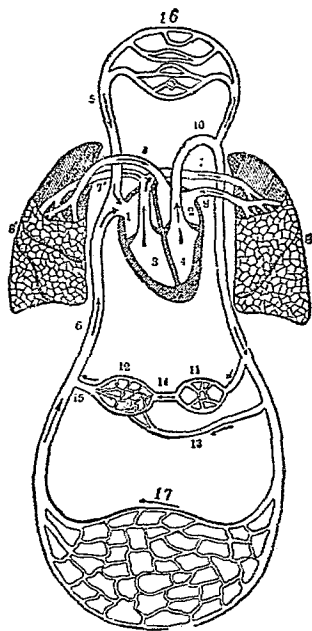
(二)白血球(*Leukocyten, Weisse Blutkörperchen*) 一名白血輪或無色血球。形態不一。其數較赤血球少。約對赤血球爲一與五百之比。

(三)血小板(*Thrombocyten, Blutplättchen*) 形狀大小亦不一。內含血栓活素。一立

方耗血液中之血小板含量頗多。約有二十萬至六十萬。
 (四)血漿(Blood plasma) 為血液中之液體成分。內含蛋白質，碳水化合物(含水炭素)，鹽類，水分等。

(附) 血液循環(血行) Kreislauf des Blutes

血液循環之徑路



- | | |
|-------------|-------------|
| (1) 右心房 | (2) 左心房 |
| (3) 右心室 | (4) 左心室 |
| (5) 上大靜脈 | (6) 下大靜脈 |
| (7,7) 左右肺動脈 | (8,8) 左右肺 |
| (9,9) 左右肺靜脈 | (10) 大靜脈 |
| (11) 消化管 | (12) 肝 |
| (13) 肝動脈 | (14) 門脈 |
| (15) 肝靜脈 | (16) 頭部毛細血管 |
| (17) 肢體毛細血管 | |

血液循環者。即血液在血管內運行之狀態也。可別為三種。
 (一)大循環(Grosser Kreislauf) 一名體循環(Körperkreislauf)。即血液出自左心室而

入大動脈。再分枝而達於全身各部毛細血管。漸集成靜脈及大靜脈。還流於右心房。

(二)小循環(Kleiner Kreislauf)一名肺循環(Lungenkreislauf)即血液出自右心室而至肺動脈。分枝達於肺部毛細血管。再集合而經肺靜脈。還流於左心房。

(三)門脈循環(Portaderkreislauf)即腹部內臟(腸,胃,脾等)靜脈之血液。輸入肝臟而分達肝毛細管。再集合而成肝靜脈。還流於下大靜脈。

第二節 淋巴系 Lymphgefäss-system

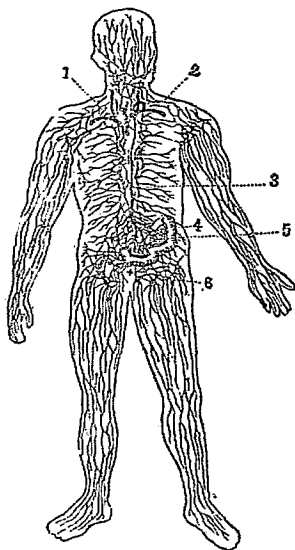
淋巴系分爲淋巴管及淋巴腺兩種。

(一)淋巴管(Vasa Lymphatica, Lymphgefäss) 細小之淋巴管。起於身體之各部組織間隙。吸收組織內之流動液(即組織液或名淋巴液)。而集合輸入大淋巴管。再至靜脈及心臟。其起自腸管之淋巴管。因專吸收類似乳樣之消化液。故特稱曰乳糜管。人身之淋巴管極多。亦如血管之分布。茲述其主要者如下。

(1)左淋巴管(左淋巴幹)(Ductus Lymphaticus sinister, Linke Lymphgang) 一名胸管。爲收集下肢內臟諸器官,腹壁,左側腹壁,左肺,心之左半部,頭頸之左半,及上肢之淋巴管之本幹。起自第二腰椎部。沿大動脈之右後側。經

橫隔膜大動脈裂孔。入胸腔而達胸椎之右側。至第三胸椎部轉向左曲。而開口於鎖骨下靜脈中。

全身淋巴系圖



(1) 右淋巴管

(2) 靜脈

(3) 左淋巴管

(4) 腸

(5) 乳糜管

(6) 淋巴腺

(2) 右淋巴管 (左淋巴管) (Ductus Lymphaticus dexter, Rechte Lymphgang) 較左淋巴管短小。收集右上肢

，頭，頸，胸壁，心，右肺，及肝表面一部之淋巴管。而通於

鎖骨下靜脈與內頸靜脈之會合處。

(二) 淋巴腺 (Glandulae Lymphatica, Lymphdrüsen) 一名淋巴節。由網狀組織構成之小體。呈橢圓形。

淋巴腺全身頗多。大都在身體屈曲處。最著者有頸部淋巴腺，腋窩部淋巴腺，鼠蹊部淋巴腺，肘部淋巴腺，腰部淋巴腺等。

(附) 淋巴液(組織液) Lymphfl. od. Gewebe flüssigkeit

淋巴腺存於身體各部組織間腔中。爲一種透明無色或淡黃色之液體。其成分與血漿類似。惟蛋白質含量。則較血漿爲少。

腸淋巴管(卽乳糜管)內吸入之淋巴液。平時亦透明與他處之淋巴液無異。惟在飲食消化後。因吸入脂肪。變爲乳白色。遂與他處之淋巴液狀態不同。

第四章 泌尿系 Harnsystem

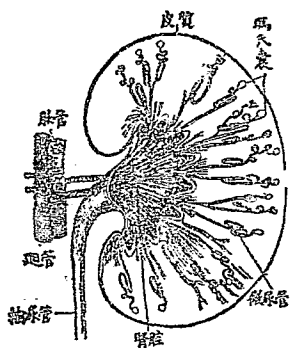
泌尿系分爲腎臟，輸尿管，膀胱及尿道四部。

第一節 腎臟 Nieren, Nieren

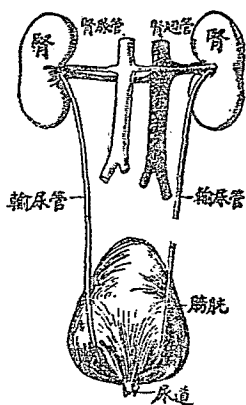
腎臟形如蠶豆。表面滑澤。呈暗褐赤色。左右共一對。位於脊柱之兩側，後腹壁之上部，第十一肋骨及腸骨之間。右腎之上有肝。故其位置。比左腎稍低。腎之外緣隆凸。內緣陷凹。中部尤甚。曰腎門。血管，神經，輸尿管皆出入於此。

縱斷腎臟研究其內容。見輸尿管開口於具有數多短突之腔。腔成漏斗狀。曰腎盂(或名腎腔)。其分枝。曰腎盞。

再腎之實質。可分內外二部。內部呈淡紫色曰髓質。由多數圓錐狀小體而成。此



腎之縱斷面



泌尿器

小體曰腎圓錐。通常爲十二。各圓錐體尖端向腎盂。上有數多細孔。即細尿管（微尿管）之開口處。腎實質之外部。即皮質。呈紅褐色。含有多數小球。曰腎球（即麥爾比鈞氏囊，或名瑪氏囊）細尿管即由此發端。有多數之毛細血管圍繞其中。

（附）副腎（腎上腺）Glandulae

Suprarenalis, Nebenniere

爲扁平鈍圓三角形之腺體。位於腎臟上端。左右各一。具有內分泌作用。

第二節 輸尿管 Ureter, Harnleiter

輸尿管係由腎臟輸送尿液至膀胱之管。左右各一。起始於腎盂。向內下方行。入骨盆腔內。斜穿膀胱壁而開口於其內。成狹小之裂孔。

第三節 膀胱 Vesica Urinaria, Harnblase

膀胱係囊狀器官。爲貯尿之部分。位於恥骨與直腸間（女子位於恥骨後方與子宮陰道間）。其膜壁富彈性。其形狀大小。因內容之虛實而有差異。在空虛時。僅爲一小隆起物。壁厚而帶三角形。充實時則壁薄而呈卵圓形。突出於恥骨縫合之上方。

膀胱共有三孔。恰如三角形之三點。兩側爲輸尿管之開口。前下方一孔。卽連絡尿道之孔。其與尿道相連之處。有環狀之括約肌。曰膀胱內括約肌。閉鎖時可防尿之外泄。

第四節 尿道 Urethra, Harnrohre

尿道爲連於膀胱前下部之短管。乃排尿之通路。男女稍有差異。男子始自膀胱內尿道口。終於陰莖之尖端。女子始於膀胱之內尿道口。終於陰道前庭之外尿道口。

第五章 生殖系 Genitalsystem, Geschlechts-system

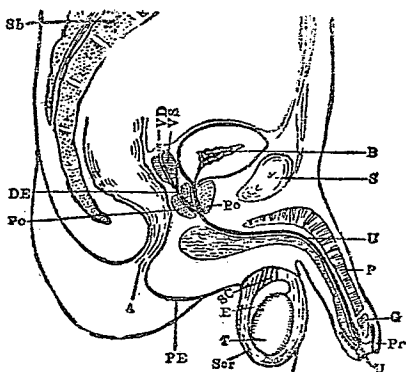
生殖系爲營生物蕃殖之臟器。成自內外生殖器兩部。內生殖器爲產出生物種子之

機關。外生殖器爲兩性交接及排出生殖產物之器官。

第一節 男性生殖器 Organa Genitalia virilia, Männliche Geschlechtsorgane

(一)內生殖器 (Innere Geschlechtsorgane) 爲睪丸，副睪丸，輸精管，精囊，攝護腺，及尿道球腺等。

圖器殖生性男



- | | | | | | |
|-------|--------|-------|--------|-------|--------|
| S 恥骨縫 | PE 會陰 | E 副睪丸 | T 睪丸 | G 龜頭 | U 尿道 |
| Sc 陰囊 | P 陰莖 | Pr 包皮 | Sh 薦骨 | vS 精囊 | DE 射精管 |
| | VD 輸精管 | B 膀胱 | Po 攝護腺 | A 肛門 | SC 精系 |

丸入實質中。形成睪丸中隔。中隔入於內部。更生無數之睪丸小中隔。分睪

(1) 睪丸 (Testis, Hoden) 係橢圓

形。大如鳩卵。爲製造精液之要具。位於陰囊中。表面被覆結締織形成之膜。曰白膜。次層爲鬆疎結締織。曰脈絡膜。白膜在睪

丸爲無數小葉。此小葉爲多數之微細之細精管構成。精蟲即由附着於細精管壁之原細胞變化而成。

(2) 副睪丸 (Epididymis, Nehenhoden) 位於睪丸之後上部。形扁圓而長。上端鈍圓。下端移小。呈尾狀而向上方彎曲。移行於輸精管。

與睪丸相連之血管，神經，輸精管等結合而成索狀。曰精系。此精系達外鼠蹊輪，經鼠蹊管，通過內鼠蹊輪。至前腹壁內面。忽向下方彎曲。入小骨盆中。下行至膀胱底與精囊連合

(3) 輸精管 (Ductus Deferens, Samenleiter) 爲睪丸產出精蟲之輸尿管。連續於副睪丸下端。與血管神經等共成精系。上升入骨盆中。再至膀胱底部。與精囊連合。

(4) 精囊 (Vesicula Seminalis, Samenblase) 位於膀胱底之兩側，攝護腺後。爲細長扁平形。前端細小而成射精管。開口於攝護腺之兩側。

(5) 攝護腺 (前列腺) (Prostata, Vorsteherdrüse) 位於膀胱之尖端。圍擁尿道之起始部。狀類似粟。內部爲海綿狀。乃由多數腺體集合而成。中央與輸精管通連。其開口處爲尿道之上端。

(6) 尿道球腺 (哥倍爾氏腺) (Glandulae Bulbourethrales, Cowpersche Drüsen) 左

右各一。形圓而硬。大如豌豆。呈暗黃色。開口於後尿道之粘膜。

(1) 外生殖器 (Äussere Geschlechtsorgane) 爲陰囊及陰莖兩種。

(1) 陰囊 (Scrotum, Hodensack) 位於陰莖下方。包裹睪丸。較他處皮膚薄。富有色素。呈暗黑色。中有皮脂腺及汗腺。收縮時。生多數皺襞。

(2) 陰莖 (Penis, Männliche Glied) 位於恥骨之前下部。陰囊之上方。係圓柱形。前端膨大。曰龜頭。龜頭之基底隆起處。曰龜頭冠。其尖端之縱裂孔。曰外尿道口。口之後方有縱皺襞。曰陰莖繫帶。陰莖之根部。曰陰阜。此處叢生多毛。曰陰毛。陰莖之皮膚。與腹部及陰囊之皮膚爲一系。至龜頭翻轉而成重層瓣。包被龜頭。曰包皮。

陰莖內部實質。成自海綿狀之肌。卽尿道海綿體及陰莖海綿體。前者在內圍擁尿道。後者在外由兩肌並列密接。均富有彈力性。外以結締織膜被覆。

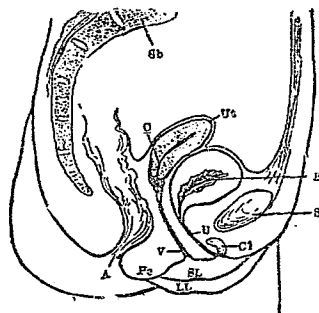
第二節 女性生殖器 Organa Genitalia muliebria, Weibliche Geschlechtsorgane

(1) 內生殖器 (Innere Geschlechtsorgane) 爲卵巢，輸卵管，子宮，及陰道四部。

(1) 卵巢 (Ovarium, Eierslock) 形扁平而橢圓。微帶紅色。位於子宮側部表面平滑。爲產生卵子之腺體。

(2) 輸卵管(子宮喇叭管) (Tuba Uterina, Eileiter) 爲連接於卵巢與子宮之管。位於子宮兩側。橫亘卵巢之外。形如喇叭。故又名喇叭管。內端開口於子宮。終端分爲無數突起。曰剪綵。而達卵巢。

女性生殖器官圖



- | | |
|--------|--------|
| S 恥骨縫 | Cl 陰核 |
| V 膀胱 | SL 小陰唇 |
| LL 大陰唇 | Pe 會陰 |
| A 肛門 | U 尿道 |
| B 膀胱 | C 子宮頸 |
| Ut 子宮 | Sb 薦骨 |

(3) 子宮 (Uterus, Gebärmutter)

位於膀胱與直腸之間。形似梨子。前後扁平。中央狹小。由狹小部而區分爲上下二部。上方曰子宮體。下方曰子宮頸。子宮體之最高部曰子宮底。子宮底之左右兩側。各有一條輸卵管附着。子宮體部雖扁平。而頸部則呈圓柱狀。下端如球截狀。而突出於陰道內。此部曰陰道部。子宮陰道部之尖端現有裂隙。曰外子宮口。其形在處女爲點狀之小橫裂。經產婦則哆開頗著。

子宮與直腸間之腔。有名爲 Douglas 氏腔(或稱窩亦可)。

(4) 陰道 (Vagina, Scheide) 爲連絡於子宮之擴張性膜管。壁頗厚。其上端擁圍子宮陰道部。呈穹窿狀。曰陰道穹窿。下端開口於外陰部。曰陰道口。陰道之後下方接直腸。前方接膀胱及尿道。

(1) 外生殖器 (Aussere Geschlechtsorgane) 卽外陰部。包括陰阜，大陰唇，小陰唇，陰核，及處女膜等。

(1) 陰阜 (Mons Pubis, Schamberg) 恥骨縫合之前方。高聳而膨隆。成自外皮。至春機發動期。叢生陰毛。

(2) 大陰唇 (Labia majora, Grosse Schamlippen) 係陰部最外之一層。爲左右兩個皮膚皺襞所成。其間有裂隙。爲外陰部之入口。曰陰門。上下連接處。曰前聯合，後聯合處。有菲薄皺襞。曰陰唇繫帶。

(3) 小陰唇 (Labia minora, Kleine Schamlippen) 位在大陰唇之內側。稍帶赤色。爲大陰唇所包被。上端由左右相合而成陰核包皮。以圍擁陰核。

(4) 陰核 (陰挺・陰蒂) (Clitoris, Kitzler) 形如乳頭。在小陰唇之上端。富於神經，血管。知覺銳敏。有勃起性。與男子之陰莖相似。

(5) 處女膜 (Valvula Vaginae, Hymen) 位於陰道口之內。處女時爲半月狀或輪

狀之薄膜。經過交媾後。往往破裂爲瓣狀。僅留殘痕。曰處女膜裂痕。

(附) 精液及卵子 Spermia, Ovum

(一) 精液 (Spermia, Samen) 爲男性之生殖產物。爲濃厚粘稠之白色液。有一種臭氣。其主要成分。除精蟲外。尙有生殖器中諸腺之分泌液混合而成。精液在顯微鏡下視之。得見固有之精蟲。長約 0.5 。分爲頭部，中間部，及尾部。頭部呈梨狀。中間部細長。尾部細長如絲。

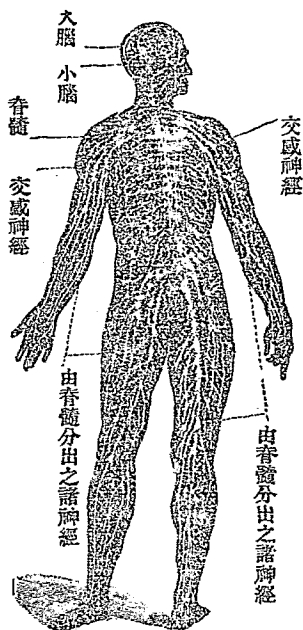
(二) 卵子(即卵細胞)(Ovum, Ei)爲女性之生殖產物。呈球形。大約 0.2 。由卵黃，胚胞，胚斑而成。包有透明薄膜。卵子在卵巢內順次成熟。約經二十八日。由卵胞破裂一次。即排出於卵巢之外面。由輸卵管之剪綵部而入管內。再輸入於子宮。此種現象。即稱爲排卵作用。

第四編 神經學 Neurologie, Nervenlehre

神經系統。乃人體最高等器官。有主宰全身各器官組織作用之機能。可分爲腦脊髓神經系及交感神經系二大部。前者即腦，脊髓及散布全身之神經。凡體中之隨意肌及感覺器。均受其管轄。後者即位於脊柱兩旁之交感神經。凡內臟各器官之

不隨意肌。均受其管轄。

神經系統由神經細胞及神經纖維連絡而成。神經細胞呈星芒形。有數個樹枝狀之突起。神經纖維即由神經細胞之突起，發出延長而成。



全身神經系統圖

神經系統中之中樞部。例如腦、脊髓，交感神經節。大多由神經細胞與神經纖維集成。分佈身體各部之末梢神經。主由神經纖維構成。

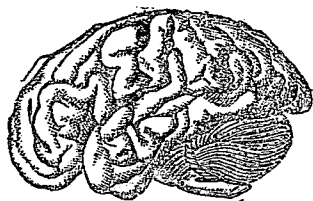
分腦髓，脊髓，交感神經節三種。

第一章 中樞神經系 Centrale Nervensystem

第一節 腦(腦髓) Cerebrum, Gehirn

腦藏於頭顱腔內。可別爲大腦，小腦，延髓三部。

(一) 大腦 (Cerebrum, Grosshirn) 爲腦髓之最大部分。表面穹窿呈卵圓形。表面多皺襞。曰回轉。中央有縱溝。曰縱裂。由是分腦爲左右兩部。曰大腦半球。兩半球並不離斷。在縱裂之底部。有弓狀神經質連合之。曰胼胝體。



腦髓圖

大腦又可分爲四部。最前部曰額葉。中部曰頂葉。最後部曰枕葉。側部曰顳葉。其內面成X字狀之腔洞。曰側室或腦室。大腦底部與小腦間(有稱中腦)之部分。其背面有兩對小節。曰四疊體。上方有似松菓之小體。曰松菓腺。前方有帶橢圓形之小體。曰下垂體。又底部有神經纖維束之交叉。曰視神經交叉。下垂體之後方。有左右成對之白色小結。曰乳頭體。乳頭體之左右。有白色圓柱狀束。曰大腦脚。大腦脚之後下方。有橫橢圓形之隆起。曰腦橋(華羅利氏橋)。左右兩側漸細。移接小腦。大腦外層呈灰白色。曰灰白質或皮質。

內層呈白色。曰白質或髓質。

(二) 小腦 (Cerebellum, Kleinhirn) 在延髓背面，大腦枕葉之下。形扁而近橢圓。有

數多平行細溝。曰小腦溝。各溝之間。曰小腦回轉。小腦中央陷凹。亦分左右兩部。曰小腦半球。其內部構造。與大腦類似。內層爲白質。外層爲灰白質。但白質部分。往往分歧成樹枝狀。深入於灰白質之內部。

(二)延髓 (Medulla Oblongata, Verlangertes Mark) 位於枕骨窩之底部。形如錐體。上端接於小腦。下端經枕骨大孔而與脊髓相連。延髓前後各有深裂。曰前裂及後裂。中央有管曰中心管。凡由大腦發出之各種神經纖維。經延髓部分。均左右交叉。然後通入脊髓。

第二節 脊髓 Medulla spinalis, Rückenmark

位於脊柱管中。呈細長圓柱形。上端始於第一頸椎部。下端終於第一至第二腰椎部。其上下各有一膨大。曰頸部膨大與腰部膨大。下端之尖端延長而有多數之細神經纖維。曰馬尾。脊髓之前後面正中線處。各有一縱溝。曰前裂及後裂。

脊髓之內部構造。內層爲灰白質。外層爲白質。橫截面視之。灰白質部分呈H字形。中有小孔。曰中心管。灰白質各側向前後突出。形成前角及後角。此前後角爲脊髓神經之發原處。故又曰前根及後根。

腦及脊髓之外面。均有二層之膜包被。最內層曰軟膜或脈絡膜。即直接包被腦或

脊髓者。由無數毛細血管組成。中層曰蛛蜘蛛膜。由柔軟之鬆疎結締織而成。最外層曰硬膜。由強固之結締織而成。又蛛蜘蛛膜與軟膜之間。充滿一種液體。曰腦脊髓液。

第三節 交感神經節 *Ganglion sympathicus, Sympathisches Ganglion*

位於脊柱之兩側。有二十四對。連續而成鏈狀。與腦神經及脊髓神經相連絡。交感神經節之在頸椎部者。曰頸神經節。在胸椎部者。曰胸神經節。在腰椎部者。曰腰神經節。在薦椎及尾椎部者。曰薦骨神經節。尾骨神經節及各神經節間均有縱走之纖維連合。曰交感神經幹或節狀索。

第二章 末梢神經系 *Peripherisches Nervensystem*

分腦神經，脊髓神經，及交感神經三種。

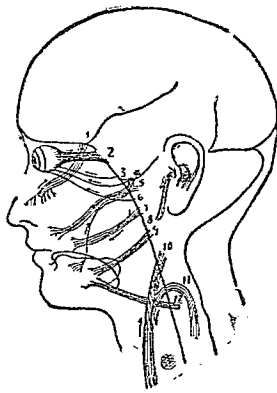
第一節 腦神經 *Nervus cerebrales, Hirnnerven*

出自腦之底面。分布感覺器或頭部之肌等。共有十二對。

(一)嗅神經 (*Nervus Olfactorius, Geruchsnerven*) 從大腦之半球分歧而出。分布於鼻之粘膜。

(一)視神經(Nervus Opticus, Sehnerven) 起於視神經交叉部。從前外方進入眼窩。分布於眼球之網膜。

(二)動眼神經(Nervus Oculomotorius, Augenmuskelnerven) 起於大腦腳之內側。通過硬膜。進入眼窩而分布於眼球之諸肌。



二十對腦神經之分布

(四)滑車神經(Nervus Trochlearis, Rollmuskelnerven) 起於四疊體後方。前走而入眼窩。分布於眼球之上斜肌。

(五)三叉神經(Nervus Trigeminius, Dreigeleithe Nerven) 此為腦神經中之最大者。起於腦橋兩側。由前後二根構成。更分為三枝。第一枝分布於眼球及鼻腔。第二枝分布於上頷及齒牙。第三枝分枝於下頷及口

舌。

(六)外旋神經(Nervus Abducens, Abziehenerven) 起於腦橋與延髓之間。向前上方進入眼窩。分布於眼球之外直肌。

(七) 顏面神經 (Nervus Facialis, Gesichtsnerven) 起於延髓之上外側。分布於顏面諸肌。

(八) 聽神經 (Nervus Acusticus, Hörnerven) 與顏面神經起點同。入內聽道。分布於三半規管及蝸牛殼。

(九) 舌咽神經 (Nervus Glossopharyngeus, Zungenschlundkopfrerven) 起於腦橋之下端，聽神經之下。自頭蓋發出。分爲二枝。分布於舌之乳頭及咽之粘膜。

(十) 迷走神經 (Nervus Vagus, Hermschweifende nerven) 以上腦神經均分布頭部。獨此對神經則起自延髓之上外側。沿頸動脈而下行。故有迷走神經之稱。分布於咽喉，氣管，食管，心，肺，胃，肝，脾，腸，腎等內臟。

(十一) 副神經 (Nervus Accessorius, Beigeordnete nerven) 起於延髓下部及脊髓上部。經枕骨大孔。分爲兩枝。一與迷走神經相合。一分布於胸鎖乳突肌及斜方肌。

(十二) 舌下神經 (Nervus Hypoglossus, Zungenfleischnerven) 起於延髓之後端。分布於舌骨下部之諸肌。

第二節 脊髓神經 Nervus spinales, Rückenmarksnerven

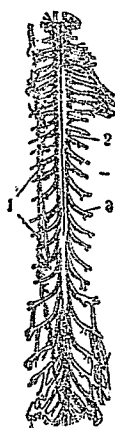
脊髓神經共三十一對。出自脊髓。分布於軀幹及四肢。

脊髓神經有前後兩根。前根自脊髓之前角發出。爲運動神經之起始部。後根自脊髓之後角發出。爲知覺神經之起始部。

脊髓神經。由分布部位之不同。可別爲五種。

(一) 頸神經 (Nervus Cervicales, Halsnerven) 有八對。在頸椎兩側。分布於頸項。胸

廓，上肢之肌肉。



(1) 交感神經節

(2) 脊髓

(3) 脊神經

(二) 胸神經 (Nervus Thoracales, Brustnerven) 有十二對。起於胸椎各側。分布於各肋間及胸腹部。

(三) 腰神經 (Nervus Lumbales, Lendennerven) 有五對。起於腰椎之兩側。分布於下腹部及大腿諸肌。

(四) 薦骨神經 (Nervus Sacrales, Kreuzbeinnerven) 有五對。起於骨盆內。互相連合成薦骨神經叢。分布於臀部及下腿諸肌。

(五) 尾骶骨神經 (Nervus Coccygeus, Steissbeinnerven) 有一對。在尾骶骨之兩側。極細小。分布於尾骶骨之尖端及外皮。

第三節 交感神經 Nervus sympathicus, Sympatische Nerven

自交感神經節發出纖維。構成多數交感神經叢。分布內臟各部。區別爲五部。

(一)頭部(Kopfheil) 起於上頸神經節。分岐連絡舌咽神經，迷走神經。又分布於內頸動脈及外頸動脈。

(二)頸部(Halsheil) 起於上中下之頸神經節。連絡迷走神經心臟枝。而入胸腔。其他分布於咽喉等。

(三)胸部(Brustheil) 起於胸神經節。分布於胸部之內臟及血管。

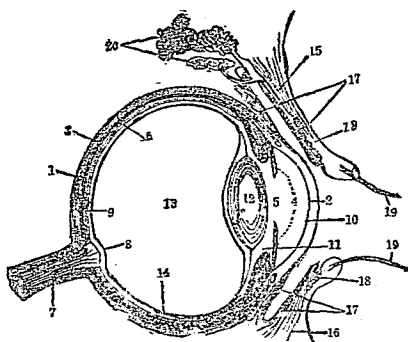
(四)腹部(Bauchheil) 起於腰神經節。入腹部。沿各臟之血管而分布。

(五)骨盤部(Beckenheil) 起於薦骨神經節及尾骨神經節。成下腹神經叢。入骨盤部。分布於陰部，肛門部。

第五編 感覺學 *Aesthesiologie, Sinnesorgane*

感覺者。即傳導外界刺激於神經中樞，而引起知覺之謂。司此感覺之器官。曰感覺器。人體感覺器。共有五種。即眼司視覺。曰視官。耳司聽覺。曰聽官。鼻司嗅覺。曰嗅官。舌司味覺。曰味官。皮膚司觸覺。曰觸官。茲分述如下。

眼球縱剖面及其附屬器官



- | | |
|----------|----------|
| (1) 鞏膜 | (2) 角膜 |
| (3) 脈絡膜 | (4) 虹彩 |
| (5) 瞳孔 | (6) 網膜 |
| (7) 視神經 | (8) 盲斑 |
| (9) 黃斑 | (10) 前房 |
| (11) 後房 | (12) 水晶體 |
| (13) 玻璃液 | (14) 玻璃體 |
| (15) 上眼瞼 | (16) 下眼瞼 |
| (17) 結膜 | (18) 眼瞼腺 |
| (19) 睫毛 | (20) 淚腺 |

眼司視覺。由眼球及其附屬之保護裝置及運動裝置合組而成。

第一章 視官 Organon Visus, Sehorgane

第一節 眼球 Bulbus Oculi, Augapfel

眼球又名眼珠。位於眼窩之內。左右各一。而以視神經以連於腦。外圍被有膜三層。即外膜，中膜，及內膜。內部有二種屈光體。即水晶體，及玻璃體。

(一) 眼外膜 (Äussere Augenhaut) 爲眼球最外層之被膜。分角膜及鞏膜二種。

(1) 角膜 (Cornea, Hornhaut) 位於眼球之前方中央

。無色透明而稍凸。周圍與鞏膜連接。

(2) 鞏膜(Sclera, Lederhaut) 爲角膜以外之大部分之膜。緻密強韌。色白而不透明。前方接角膜。後方有視神經貫入。其露出外面之部分。即俗稱眼白是也。

(1) 眼中膜(Mittlere Augenhaut) 位於眼外膜之內。由脈絡膜，毛樣體，及虹彩而成。

(1) 脈絡膜(Chorioidea, Aderhaut) 在鞏膜之下面。富於血管。並含有黑色素。能使眼球之內部黑暗。

(2) 毛狀體(毛樣體)(Corpus Ciliare, Cillierkörper) 位於脈絡膜前緣，近角膜之處。稍形肥厚。內接虹彩。又毛狀體發出細小肌纖維。曰毛狀肌。以與水晶體相連接。

(3) 虹彩(Iris, Regenbogenhaut) 位於毛狀體內側，水晶體前面，角膜之後方。呈環狀。其中央有一小孔。曰瞳孔。其分隔角膜與水晶體間之空隙。曰前房及後房。兩房各充以無色透明之水狀液。曰房水。

(二) 眼內膜(網膜)(Innere Augenhaut, Retina) 由視神經纖維之分枝錯綜而成。極

菲薄。位於脈絡脈之內面。有感光之神經細胞。其上有視神經乳頭及黃斑。

(1) 視神經乳頭(盲斑) (Papilla Nervi Optici, Sehnervenhügel)。此為視神經通入眼內之部分。無感光性。

(2) 黃斑 (Macula Lutea, Gelbe Fleck) 即在盲斑之下外側。約近眼底中心部之處。有圓形黃色之斑點。為感光性最強之部。

眼球之內容。尚有二種透明之屈光體。

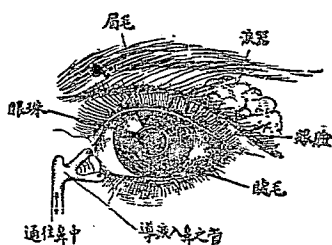
(1) 水晶體 (Lens Crystallina, Linse) 位於虹彩玻璃體之間。為無色兩凸之透明體。前面穹窿之度弱。與虹彩相接。後面穹窿之度較強。嵌合於玻璃體。外面包以薄膜。曰水晶體囊。周圍有小韌帶。以與毛狀體相接。

(2) 玻璃體(硝子體) (Corpus Vitreum, Glaskörper)。位於水晶體與毛狀體之後面。為網膜所包圍。略如球形。占眼球之大部分。內含流動物質。曰玻璃液。

第二節 眼之保護裝置 Schutzapparat des Auges

(1) 眼瞼 (Palpebra Angulifer) 眼瞼為皮膚皺襞。被於眼球之前面。司眼之開閉。以保護眼球。分上眼瞼及下眼瞼。上眼瞼之上方有眉。以與額為界。

上下眼瞼之遊離緣。曰眼瞼緣。眼瞼緣又分前後二緣。曰前及後眼瞼緣。後眼瞼



眼之附屬裝置

緣有一排整列之小孔。即 Meibom 氏腺開口處。前眼瞼緣有數列之短毛。曰睫毛。眼瞼閉鎖時。上下睫毛。互相交叉。上下眼瞼間之裂隙。曰眼瞼裂。裂之內端。曰內眦。外端曰外眦。內眦向鼻側彎曲。內容赤色小隆起。曰淚阜。上下眼瞼近內眦部有一小孔。曰淚點。即淚小管開口處。眼瞼中具有軟骨。曰眼瞼軟骨。(一)結膜(Conjunctiva, Bindehaut des Auges)結膜與眼瞼之外皮。互相連續。富於血管及神經。常分泌粘液。其被覆眼瞼內面之結膜。曰眼瞼結膜。翻轉至眼球而覆於前部者。曰眼球結膜。眼球結膜與眼瞼結膜相移行之部。曰結膜穹窿。全部結膜所成之粘膜囊。曰結膜囊。(二)淚器(Tränenapparat) 淚器由淚腺，淚管，及淚囊而成。

(1)淚腺(Glandulae Lacrimales, Tränenrüse)位於外眦上部，額骨眼眶面淚腺窩中。有數條排泄管。開口於眼瞼軟骨緣之近旁。分泌淚液。

(2)淚管(Lucus Lacrimalis, Tränenkanälchen)起於上下淚點。向內方至鼻側。上下淚管相合而成總管。

開口於淚囊。

(3) 淚囊 (Saccus Lacrimalis, Tränen sack) 位於眼窩內鼻根近旁。向下而移行於鼻淚管。下終於下鼻道。

第二節 眼之運動裝置 *Bewegungsapparat des Auges*

眼之運動裝置為眼球肌。其數有六。

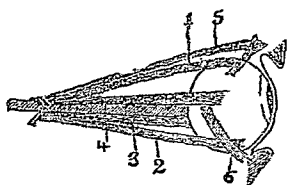
(一) 上直肌 (*M. Rectus Oculi superior, Obere gerade Augenmuskel*) 位於眼球之上方。形扁而平。為諸直肌中之最長者。動眼神經之上枝。分布於是。作用。轉眼球之前部上向。

(1) 上直肌
(2) 下直肌 (*M. Rectus Oculi inferior, Untere gerade Augenmuskel*) 位於眼球之下方。前方交叉下斜肌。

(3) 內直肌 為諸直肌中之最短者。動眼神經之下枝。分布於是。作用。轉眼球之前部向下。

(4) 外直肌
(5) 上斜肌
(6) 下斜肌
(二) 內直肌 (*M. Rectus Oculi internus, Innere gerade Augenmuskel*) 位於眼球之內側。為眼球肌中之最粗者。動眼神經之下枝。分布於是。作用。轉眼球

眼運動之肌肉



之前部向內。

(四)外直肌(M. Rectus Oculi externus, Äussere gerade Augenmuskel) 位於眼球之外側。外旋神經分布於是。作用。轉眼球之前部外向。

(五)上斜肌(M. Obliquus superior, Obere Schrägmuskel des Auges) 位是眼球之上外方。形細而長。滑車神經分布於是。作用。轉眼球斜向外方，並向下方。

(六)下斜肌(M. Obliquus inferior, Untere Schrägmuskel des Auges) 位於眼球下內方。甚短小。下面與下直肌交叉。作用。轉眼球斜向上方，並向外方。

第二章 聽官 Organon auditus, Gehörorgane

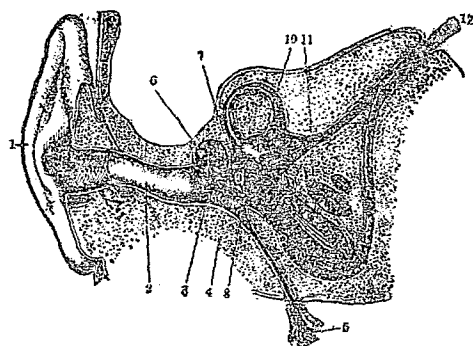
耳司聽覺。分外耳，中耳，內耳三部。前二者係司音之傳導。後者乃司音之感覺。

第一節 外耳 Auris externa, Äussere Ohr

外耳爲耳殼，外聽道，及鼓膜三部。

(一)耳殼(耳翼)(Auricula, Ohrmuschel) 在頭蓋骨與顏面之側方。形如貝壳。成自軟骨。強韌而有彈力。其下端有肥厚柔軟部。曰耳垂。

耳 之 構 造



- (1) 耳翼
- (2) 外聽道
- (3) 鼓膜
- (4) 鼓室
- (5) 歐氏管
- (6) 聽骨
- (7) 卵圓窗
- (8) 正圓窗
- (9) 前庭
- (10) 半規管
- (11) 蝸牛殼
- (12) 聽神經

(1) 外聽道 (Meatus Auditorius externus)

Aussere Gehörgang) 爲傳音入中耳之通路

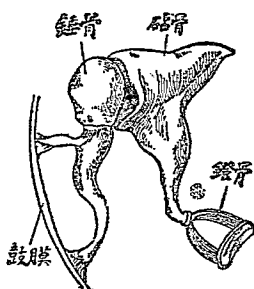
。係喇叭狀之彎曲管。外連耳殼。內達鼓膜。藏有多數之皮脂腺。分泌粘稠黃色液體。曰耳聾 (俗名耳垢)。又近外部之一端。密生耳毛。以防塵埃異物之侵入。

(2) 鼓膜 (Membrana Tympani, Trommelf-

II) 位於外聽道底。爲界外聽道與中耳之薄膜。自外上方向內下方傾斜。色灰白或赤白。形呈橢圓。中央有陷凹。曰鼓膜臍。

第二節 中耳 Auris media, Mittelere Ohr

中耳又名鼓室 (Trommelhöhle) 位於外耳與內耳之間。爲不正形之腔。外方有鼓膜與外聽道爲界。內壁有二孔。在上方者曰卵圓窗。在下方者曰正圓窗。俱通於內



中耳內之三聽骨

耳。

中耳內有三聽骨及耳喇叭管。

(一) 錘骨(鎚骨) (Malleus, Hammer) 爲聽骨中之最大者。柄部有短突起。附着於鼓膜。頭部與砧骨相接。

(二) 砧骨 (Incus, Anvros) 形似白齒。上端與錘骨相連。下端尖銳稍形彎曲。與鐙骨相接。

(三) 鐙骨 (Stapes, Steigbügel) 形似馬鐙。小端連於砧骨。大端呈橢圓形而固接於卵圓窗。

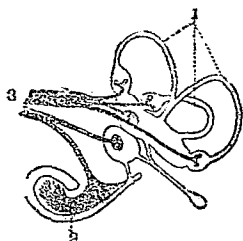
(四) 耳喇叭管(歐氏管) (Tuba Auditiva, Tuba Eustachii) 位於中耳之底部。向前下方。與咽腔相通。

第三節 內耳 *Auris interna, Innere Ohr*

內耳一名迷路 (Labyrinth)。分前庭，半規管及蝸牛殼三部。

(一) 前庭 (Vestibulum, Vornhof) 一名耳腔。呈卵圓形。後廣而前狹。外壁爲中耳之內壁。以卵圓窗而與鐙骨連着。後方有五小孔通於半規管。內壁爲內聽道之末端。前方有一大孔通於蝸牛殼。

內耳之想像



- (1) 半規管
- (2) 蝸牛殼
- (3) 聽神經

(一) 半規管 (Ductus Semicirculares, Bogengänge)

爲半環狀之管。有前後外三條。互成直角方向而聯絡。管腔互相溝通。且始終均於前庭。

(二) 蝸牛殼 (Cochlea, Schnecke) 在三半規管之下方。迴轉略成三回螺旋。狀與蝸牛之外殼相似。故名。中含聽神經之末梢神經細胞。

以上各管腔內外。均有透明淋巴液充盈。曰內

淋巴液及外淋巴液。

第三章 嗅官 Organon Olfactus, Geruchsorgane

鼻司嗅覺。在顏面中央。分外鼻及內鼻兩部。

第一節 外鼻 Nasus externus, Aeusere Nase

外鼻呈三角形隆起。其下端曰鼻尖。兩側曰鼻翼。向下方之左右兩孔。曰外鼻孔。左右兩眼之中間，低而且狹之部。曰鼻根。其下方之隆起。曰鼻背。鼻背之上半部。以鼻骨爲基礎。下半部及鼻翼。成自軟骨。中央有軟骨之中隔。外鼻孔因

之分爲左右兩個。

第二節 內鼻 Nasus internus, Innere Nase

內鼻即鼻腔 (Cavum Nasi)。由

鼻中隔分爲左右兩部。後端有

鼻後孔。與咽喉相通。前端即

外鼻孔。側壁被有粘膜。

鼻腔上部之粘膜。呈黃色。曰

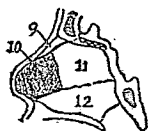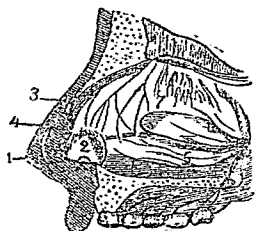
嗅部。嗅神經纖維即密布於其

間。下部之粘膜。呈赤色。曰

呼吸部。三叉神經分布於其間

。內含多數粘液腺。又鼻粘膜移於外鼻部。有毛叢生。曰鼻毛。

鼻之縱剖面

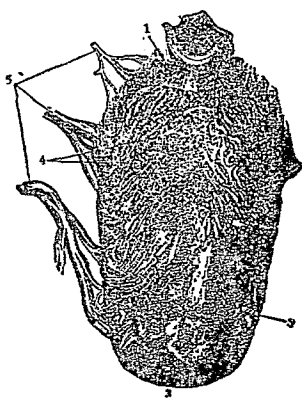


- | | | | | | | | | | | | |
|-----|-----|-----|-----|-----|-----|-----|-----|-----|------|------|------|
| (1) | (2) | (3) | (4) | (5) | (6) | (7) | (8) | (9) | (10) | (11) | (12) |
| 鼻 | 鼻 | 鼻 | 三 | 呼 | 嗅 | 嗅 | 鼻 | 鼻 | 鋤 | | |
| 尖 | 翼 | 根 | 叉 | 吸 | 神 | 神 | 部 | 骨 | 骨 | 骨 | 骨 |
| | | | 神 | 部 | 經 | 部 | | 中 | | | |
| | | | 經 | | | | | 隔 | | | |
| | | | | | | | | 軟 | | | |
| | | | | | | | | 骨 | | | |

第四章 味官 Organon Gustus, Geschmacksorgane

舌司味覺。位於口腔之底部。其後根彎下附於舌骨。全體爲肌肉所成。外面被以粘膜。粘膜之表面粗鬆。有多數之小隆起。曰乳頭。

舌之構造



- (1) 舌根
- (2) 絲狀乳頭
- (3) 蕈狀乳頭
- (4) 輪廓乳頭
- (5) 分布於舌之神經

乳頭依其形狀。可分三種如下。

(一) 絲狀乳頭 (Papillae Filiformes, Fadenförmigen Papillen) 爲細長尖銳之隆起。散布於舌之全體。其數頗多。

(二) 蕈狀乳頭 (菌狀乳頭) (Papillae Fungiformis, Pilzförmigen Papillen) 爲棍狀隆起。其數較少。但舌尖頗多。

(三) 輪廓狀乳頭 (Papillae Vallatae, Umwallten Papillen) 爲圓柱狀隆起。周圍有溝輪。大而顯明。在舌根部排列成V字形。其數有八九個乃至十五個。

各乳頭內含一種味細胞。曰味蕾。爲味覺之主要部分。分布於舌粘膜上之神經。爲舌神經，及三叉神經，舌咽頭神經。而味蕾中又爲舌咽頭神經之末梢細枝所密布。

第五章 觸官 Organon Tactus, Tastorgane

人體之各處。若以外物接觸之。則能知該物之冷熱及光滑與否。是蓋皮膚中有觸覺器存在故也。茲先將皮膚之構造述之。

第一節 皮膚 Cutis, Haut

皮膚被覆身體之表面。可分三層。即表皮，真皮，皮下結締織。其附屬器。則爲皮腺，毛髮，及爪甲等。

(一)表皮 (Epidermis, Oberhaut) 爲皮膚之最外層。無血管及神經。由扁平上皮細胞而成。復分爲角質層及種子層兩種。

(1)角質層 (Stratum Corneum, Hornschicht) 透明無色。由種子層細胞變化而成。大部分起角化而落屑。吾人沐浴擦落之薄皮。卽爲角質層老廢細胞之形成物。

(2)種子層 (生發層，麥爾比鈎氏層) (Stratum Germinativum, Keimschicht, Stratum Malpighii) 在角質層之下。與真皮相連接。不絕新生細胞。次第將他細胞推壓而上。以補角質層之落屑。

(一) 真皮 (*Cutis Vera, Lederhaut*) 在表皮之下。為皮膚之基礎。由結締組織及彈力纖維所成。血管神經分布極多。可分乳頭層，網狀層二種。

(1) 乳頭層 (*Stratum Papillare, Papillenschicht*) 其質緻密。表面有無數半透明之柔軟突起。突入於表皮層中。曰乳頭。內藏血管及知覺神經終末器 (即觸覺器)。乳頭散布於全身。知覺銳敏之部。尤多乳頭之存在。

(2) 網狀層 (*Stratum Reticulare, Netzschrift*) 真皮之深層。組織較鬆疎。纖維束交叉而成網狀。內含毛囊皮脂腺，汗腺等。

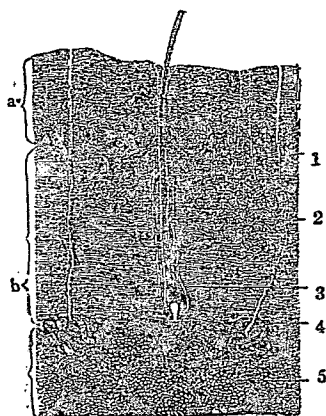
(二) 皮下結締組織 (*Tela Subcutanea, Unterhautbindegewebe*) 在真皮網狀層之下。與真皮界限不明。由結締組織及彈力纖維而成。以此固定於肌膜。內容多量脂肪組織。故此層又曰脂肪組織層。

(四) 皮腺 (*Glandulae Cutis, Hautdrüsen*) 有汗腺、皮脂腺二種。

(1) 汗腺 (*Glandulae Sudoriferae, Schweissdrüsen*) 為長而不分歧之管狀腺。迂曲迴轉成絲球狀。在真皮網狀層內。分泌汗液。其排泄管。曰汗管。開口於皮膚表面。曰汗孔。

(2) 皮脂腺 (*Glandulae Sebaceae, Talgdrüsen*) 在真皮網狀層中。腺管短小。多

皮膚之構造



- (a) 表皮
 (b) 真皮
 (1) 乳頭
 (2) 皮脂腺
 (3) 毛囊及毛根
 (4) 汗腺及汗管
 (5) 脂肪

發生變化。此腺即乳腺。分泌白色之汁即乳汁。含有無數脂肪小球。由乳管而輸入乳頭。

(五)毛髮 (Pili, Hare) 毛髮為表皮之變形物。斜生於皮膚表面之細孔。長短疎密。隨身體部位而異。區別為毛幹，毛根，毛囊三部。毛幹為露於皮膚表面之部分。毛根為植於皮膚中之部分。毛囊為毛根被周圍組織包擁而成囊狀之部分。毛囊底部有一乳頭。曰毛乳頭。富有血管及神經。為毛之生長點。毛髮大別有三種。

開口於毛囊。無毛管之部。則直接開口於表面。其分泌物。曰皮脂。皮脂分泌過多堆積於毛囊時。往往成為膩塊。即俗所謂粉刺。

又女子乳房。至懷春期漸形增大。至分娩後。能分泌乳汁。究其原因。亦因乳房中具有一種屬於皮脂腺之腺體

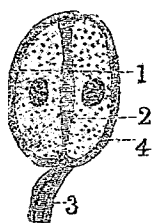
即長毛，短毛，及毳毛。第一種例如頭髮，鬚髯，腋毛，陰毛等屬之。第二種例如眉毛，睫毛，鼻毛，耳毛等屬之。第三種例如顏面，軀幹，四肢等所生之細毛屬之。

(六) 爪甲 (Ungues, Nail) 爪甲生於指趾末端之背側。亦為表皮之變形物。露於外面之部分。曰爪體。嵌入後深變中之半月形部。曰爪根。爪甲所載之處。曰爪牀。爪甲之尖端。曰爪尖。爪甲之外緣。曰爪緣。

第二節 觸覺器 Organon Tactus, Tastorgane

觸覺器在真皮乳頭中。為數極多。大別有三種。

滿鈎爾氏小體

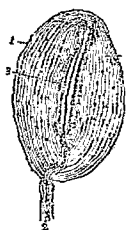

- (1) 觸覺扁板
- (2) 觸細胞
- (3) 知覺神經
- (4) 外膜

觸小體



巴氏小體



- (1) 結締組織
- (2) 觸覺神經
- (3) 軸索

(一) 觸細胞 (Tastzellen) 在表皮之深部及真皮之表層。為透明泡狀。形帶卵圓。中央有核。若兩個以上集合時。則曰滿鈎爾氏 (Merkel) 小體。有知覺神經纖維。通

入其內。

(二)觸小體 (Tastkörperchen) 在真皮之乳頭中。形呈橢圓。周圍包被結締組織膜。內有長核之扁平細胞。此觸小體滿布全身。感覺銳敏之處。例如手掌，足蹠，指頭等。含有更多。

(三)巴氏小體 (Pacinian'sche Körperchen) 亦為橢圓形。由數層微薄之結締組織所成。有知覺神經通入。此小體於手掌及足蹠之真皮內甚多。



(解剖學完)

中華民國二十三年七月出版
中華民國二十四年十二月再版

××××××××××××××××
× 必 翻 所 版 ×
× 究 印 有 權 ×
× × × × × × × × × × × ×
× × × × × × × × × × × ×

最新實用醫學各科全書之一
解剖學 (二册)

編輯者 張崇熙醫師

出版者 東亞醫學編輯所

上海板榔路金城里丁

印刷者 大方印

上海卡

分售處

發行所

上海

B 英租界

