始

臨牀醫學寫眞圖譜

第一輯 第一卷

緒言

優秀なる臨牀家として世に立たんには見聞の廣きを要す、平易にして興味を惹き臨牀上有益なる好侶伴は最近最も其必要に迫れり、此需要を充さんとして生れたるは實に本内科、小兒科圖譜なり。

本圖譜の編輯は本邦醫界に於ける最初の試みにして又最も困難なる事業なり、これによりて初めて臨牀醫家は多大の智識的向上を得るのみならず其見聞を廣くする事大なりと信ず。

本圖譜に納めし寫眞及標本は本協會多年の努力によりて得られたる所にして極めて臨牀上有益なる疾患を網羅せり、其印刷は精巧にして寫眞極めて鮮明なるが故に座ながらにして臨牀講義を聞くが如く眞に數年の經驗も猶一舉にして獲得し得べし、尙各圖毎に邦語及歐文を以て病名を附し同時に其部位及撮影の局所を明記し其説明には簡明なる既往史、現症、經過、療法等を併記せり。

「百聞は一見に如かず」の諺語は實に臨牀醫家に最も其然るを覺ゆ、敢へて勸む本書を座右に備へて研學の資に供せられ見聞を擴め弘く仁道に貢獻せられんことを

序

本圖譜は既に斯界に定評ある本協會發行の臨牀醫學寫眞圖譜の中より特に有益なる定型的疾患を撰び之を各科專門的に分類し等しく專門醫家多年の要求を滿し聊か斯界に貢献せんとする努力は遂に第一版を生み之を世に公になし得るに至れるは實に本協會の幸のみにあらざるべし

本圖譜發行に際し各地官、公、私立醫科大學、醫學專門學校同附屬病院並に各專門大家の珍藏せらるゝ資料を擧げて貸與せられ又撮影印刷を承認せられたる諸先生の御好意を感謝し併而圖譜編輯に際し多大の助言を辱ふせし伊東、石原、稻田、松尾、安藤、藤浪、笹川、北川、鹽田、茂木、關場、菅沼各醫學博士に滿腔の謝意を表す

大正十四年九月一日

東京醫學寫眞協會

編輯部

內科小兒科學寫眞圖譜　目次（第一輯）

內科小兒科

アグチノミコーゼ放線狀菌病　Aktinomykose

東京帝國大學醫學部鹽田外科教室所藏

（第一例）

患者　某　十一歳

現症歴　鹽田ノ實驗セル胸部放線狀菌病拾例中ノ一ニシテ入院前四ケ月左胸及肩ニ痛ヲ覺エ、醫師ノ診ヲ受ケテ同側肺上部前後共濁音アリト云ハレタリ、日哺張熱アリシガ盜汗咯痰等ナシ、間モナク同側鎖骨下窩ノ腫張ヲ來シ疼痛ノ爲上肢ノ舉上障碍セラル、腫脹ハ漸次胸骨把柄部ニ蔓延シ紫藍色ヲ呈シ自潰セリ、約二週日前左腋窩ニ腫脹ヲ生ジ次デ其頂點紫藍色ヲ呈ス。

現症　入院時貧血シテ熱アリ、少シク前屈シ同時ニ上胸部ニ右側スコリオーゼアリ、胸骨把柄部ニ二個ノ瘻孔アリ、邊緣々下ニ掘鑿シ、消息子ヲ挿入スルニ五糎ノ深サニ達スルコトヲ得、稀薄ナル漿液性膿汁中ニ固有ノ針尖大乃至罌粟實大黄綠色顆粒ノ多數ヲ認ム、左腋窩前ニハ半月狀紫藍色ヲ呈セル腫脹アリ、波動ヲ呈ス　左側胸部ハ一般ニ腫脹シ左胸上部ハ扁平ニシテ左胸部殊ニ心臟部ハ膨隆ス、左前胸部及後上部肩胛骨中央迄濁音アリ、左胸後下部ニハ笛聲及ラッセルヲ聽取ス、體溫三十七乃至三十八度五分、咳嗽咯痰ナシ。

經過　一見シテ確實ナル診斷ヲ付シ得タルモ、病竈廣キヲ以テ對症療法ヲ施セル間ニ、漸次心臟部側胸部肩胛骨下部ノ腫脹上諸所ニ紫藍色ヲ呈シ、鎖骨下窩ヨリ鎖骨上窩項部ニ及ビ、自潰シテ固有ノ顆粒ヲ有セル漿液性膿汁ヲ漏ラハ、瘻孔ニハ黄金色乃至淡赤色ノ肉芽ヲ見ルヲ得、邊緣ハ普通緣下ニ掘鑿スト雖モ或モノハ多少治癒ノ傾向ヲ示ス（第一例第一圖第六圖）入院後三ケ月ニシテ患者ハ左肩胛骨下脊柱間ニ劇痛ヲ訴ヘ、日夜呻吟シ安眠ヲ奪ハレ食欲減退甚シク衰弱ス、小許ノ咯痰ニ多少ノ血線ヲ混ズト雖モ顆粒ナシ、胸部ノ精細ナル檢査ハ重症ノ爲メ之ヲ行フヲ得ズ、病機ハ次第ニ右胸部ヲ犯シ不正ノ高熱持續シ入院後

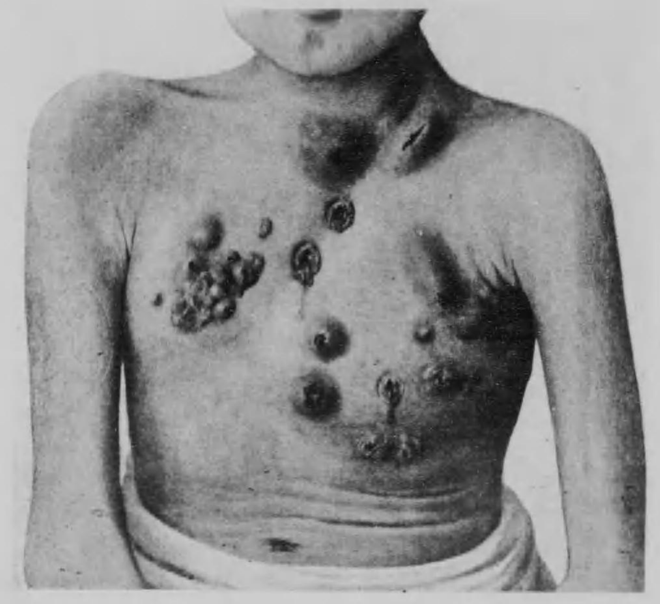

第一例　第一圖

第一例　第二圖

Aktinomykose

五ヶ月ニシテ困憊ノ極不歸ノ客トナル。

剖檢 左全胸壁殊ニ前面右乳線ニ至ル迄多數ノ潰瘍瘻孔瘢痕アリ、心囊ハ擴張シ約二〇〇、〇瓩ノ溷濁セル纖維素性液ヲ容ル、內面一般ニ纖維素ノ沈着アリ、左壁內面ニ豌豆大黃色ニ透見スル所ノ隆起アリテ特ニ穿破セントスルノ狀ヲ示ス、心臟外面モ亦纖維素ヲ以テ被ハル。

心臟ヲ取リ出スニ後縱隔膜竇ヨリ濃厚ナル膿汁可ナリ多量ニ漏出ス、右胸腔內ニモ亦約二〇〇、〇瓩ノ漿液纖維素性液ヲ容ル、右肺ハ心囊、脊柱、橫隔膜、壁胸、肋膜ト癒着シ之ガ剝離ヲ試ムルニ一部肺組織破壞シテ顆粒ヲ含ム處ノ膿汁ヲ漏ラス、左肺大部ハ胸壁ト硬ク癒着シ剝離スルヲ得ズ、左後下部ニ手掌大膿腔アリ、橫隔膜ヲ貫キテ肝臟外部ノ膿竇ニ通ズ。膿瘍壁ハ黃金色ヲ呈セル襤褸狀肉芽ヨリ成ル、左肺兩葉ハ互ニ癒着シ肋膜ハ肥厚ス、上葉ノ大部及下葉下部ハ或ハ軟化シテ黃綠色肉芽若クハ顆粒ヲ有スル膿汁ヲ容レ或ハ石板色ヲ帶ビテ硬ク浸潤ス、之等病竇ノ形狀一樣ナラズ、境界モ亦判明セズ(第一例第二圖)、胸廓ノ骨、骨膜モ亦諸所ニ犯ナルト雖モ病機ハ主トシテ肋間ヲ貫キテ前方ニ侵襲ス。

右肺ハ壓迫縮少サレ內側稍〻犯サル、下葉ハ變化ナシト雖モ上葉內側ハ脊柱ト癒着セル部ニ鷄卵大黃綠色海綿樣病竇アリ。兩側氣管支淋巴腺ハ大豆大ニ腫脹スト雖モ顯微鏡的檢査ニヨリテ放線狀菌病性病變ヲ認メズ、脊推前組織ハ或ハ肝臟樣ニ變ジ或ハ其內ニ黃金色肉芽若クハ膿瘍竇ノ散在セルヲ見ル。

脊髓硬膜ハ諸所ニ膿ヲ以テ被ハル殊ニ第七頸推及第四ヨリ第七頸推ニ相當セル部ニ著シ(第一例第三圖)、之等ノ部ニ於テ神經根ハ膿汁ヲ以テ圍繞セラル、軟膜ハ前面諸所ニ於テ輕度ニ纖維性肥厚ヲ呈ス、脊柱ノ漂白標本ニ就キテ或ハカリエス狀ニ侵蝕セラレ(第一例第四圖)或ハ骨ノ增殖肥厚ヲ示スヲ見、第六脊推體ハ甚シク前方壓迫セラレ著明ナル楔狀ヲ呈ス、本例ノ顆粒ヲ以テ菌ノ純培養ヲ得タリ。

第一例第五圖 膿瘍切解ニヨリテ排出セラレタル血液ヲ混ゼル膿汁中ニ多數ノ著明ナル顆粒ヲ見ル(實物大)。

第二例 第一圖

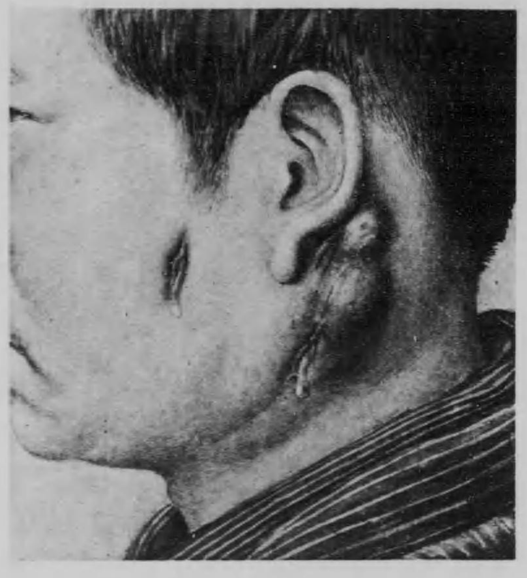

第一例 第四圖

第一例 第五圖

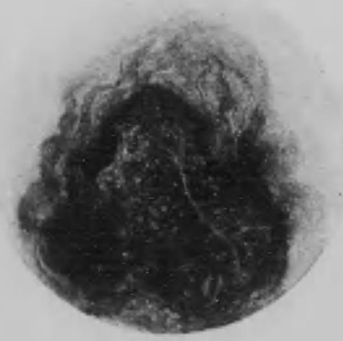

第一例 第三圖

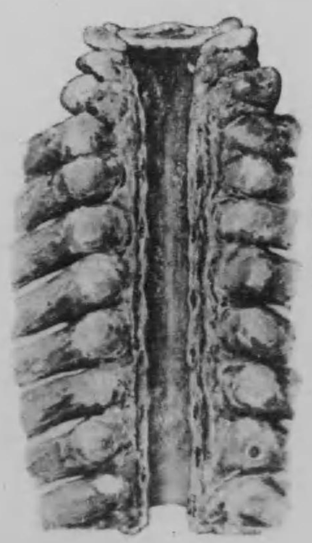

Aktinomykose

第一例第七圖　顆粒ノ一個ヲ採リ載物硝子上ニ置キ覆蓋硝子ヲ以テ覆ヒ輕ク壓シ弱擴大ニテ見タル像。

等一例第八圖　同上一層擴大セル像。

第一例第九圖　同上油浸裝置ニテ擴大シ美麗ナル棍棒狀體ヲ認ム（每常カヽル美麗ナル棍棒狀體ヲ見出スモノニアラズ）。

（第二例）

患者　某　二十九歲　農

病歷　初診ヨリ四ヶ月前ノ一日左耳後ニ大豆大ノ硬結ヲ發見セルモ何等自覺症ナキヲ以テ放置セシニ、漸次耳下腺部ノ腫脹ヲ來シ牙關緊急ヲ起シテ多少ノ發熱アリ、ヨリテ耳前ニ切開ヲ加ヘ血液ヲ漏ラセルニ、腫脹及牙關緊急共ニ去リシモ耳後再ビ腫脹發赤シ疼痛ヲ感ゼシヲ以テ、切開ヲ受ケ稍〻輕快セルモ又腫脹シ現今ノ狀ヲ呈ス。

現症　圖及寫眞ニ見ル如キ腫脹及手術創アリ、創內ヨリ固有ノ顆粒ヲ有セル膿ヲ漏ラシ耳前ノ瘻孔ヨリハ唾液ヲ排泄ス、牙關緊急アリテ齒列間ニハ僅ニ拇指ヲ通ズルコトヲ得、左下第一臼齒齲蝕セラレテ動搖ス、其頰面齒齦ニ瘻孔アリテ濃厚ナル膿ヲ排出スト雖モ內ニ顆粒ヲ認メズ。

診斷　固有ノ放線狀菌病ニシテ一見確診ヲ付シ得、發病當時ニアリテモ耳後ニ突然自覺症ナキ硬結ヲ生ゼル際ニハ、善性腫瘍（粉瘤等）ト誤マラレザルニハ非ザル可キモ、腫瘍トシテハ發育餘リニ早キニ失ス可ク又腫瘍ノ如ク限局性腫瘤ニハ非ラズ、淋巴腺腫脹若クハ放線狀菌病等ヲ考フ可シ、既ニ腫脹前方ニ擴ガリテ牙關緊急ヲ起スニ至リテハ放線狀菌ノ他疑フ可キモノナク、硬結中軟化部ヲ生ズレバ小切開ヲ加ヘ小許ノ膿汁中ニ顆粒ヲ發見シ確診ヲ下シ得ベシ、但シ顆粒僅少ナル際ハ頗ル注意シテ精檢セザレバ之ヲ看過スルコトアリ。

經過及療法　顆粒ヨリ放線狀菌ノ純粹培養ヲ得、切開創ヲ開大搔把シテ三週後ニ治癒シ數年後ノ今日至ルモ尙再發セズ（鹽田）。

第二例第二圖

第一例第六圖

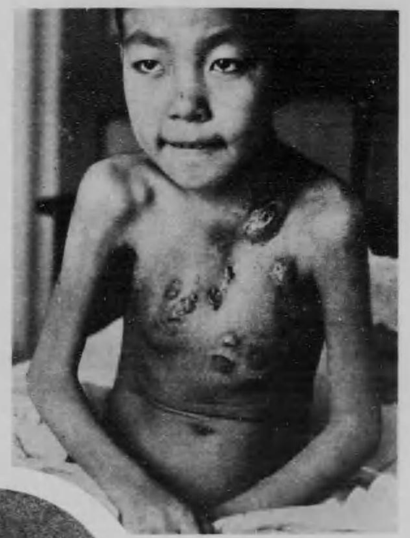

第一例第七圖



第一例第九圖

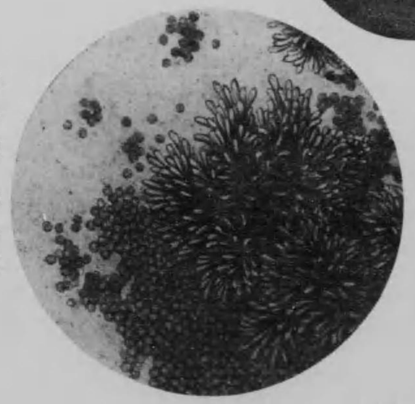

第一例第八圖

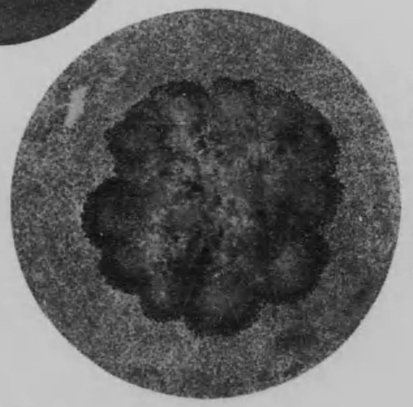

Aktinomykose

佝僂病 Rhachitis

東京帝國大學醫學部小兒科（栗山）教室所藏

（第一例）

患者 牧○サ○ 三年二ヶ月 女兒

家族歴 父母共ニ石川縣ノ人、七年前ニ東京ニ來リ本郷ニ住ム、家族的ニ未ダ嘗テ該病患者ハナシト、住居ハ高地ナレドモ水道守水池ニ近ク、平屋ニテ濕潤、射光通風甚ダ惡シク、加フルニ蛋、蚊多ク極メテ非衛生的ナリト云フ。

既往症 生來健全、今度ノ病氣ハ一昨年正月（患者一年六ヶ月）樣先ヨリ落ナテ以來ナリト云フ、當時何處ヲ打チシカ不分明ナレドモ、熱發シ又匍腹モ不可能トナレリ、ソノ後廿日ヲ經テ匍腹ハナシ得ルモ、坐スル時坐胡位ヲ採ルニ至レリ、尚其頃下肢ノ肥厚ト屈曲ハ家人ノ注意ヲ惹ケリ、昨年六月頃（患者二年三ヶ月）ヨリ立チ又歩行スルヲ得レドモ十一月頃ヨリ再ビ歩行不可能トナリ今日ニ至レリ。

現症 體格中等、榮養可、筋肉及皮下脂肪組織ハ中等度ニ發育シ、皮膚ハ稍〻蒼白、發疹水腫等ナシ、呼吸脉搏ニ異常ナク、大顱門、小顱門既ニ閉鎖、頭蓋癆、方形頭ナシ、齒列中、脱落セルモノ六、カリエス一、胸部上半部ハ細ク、ソノ側壁ハ凹狀ニ陷沒シ、下半部ハ擴大シ、ハリソン氏溝著ルシ、肋骨ノ輪廓ハ見エ、同時ニローゼンクランツヲ見且觸ル、コトヲ得、心臓ニ異常ナシ、肺臓左右前下方ニ僅少ノ小氣泡音ヲ聽ク、濁音ナシ、腹部稍〻膨大シ輕度ニ蛙腹ヲ呈ス、脾臓觸レズ、肝臓ハ一、五横指ニ觸ル、背部及脊柱ニ後屈及前屈ナシ、四肢ハ前膊骨及下腿骨ノ末端著シク肥厚シ、就中下腿ニアリテハ下部三分ノ一ノ部立ニ於テ内方ニ屈曲シ、尚膝部ニ於テO字脚ヲ、足關節ニ於テ内翻位ヲ呈ス、知識發達可、言語障碍ナシ、尿異常成分ナシ。

レントゲン像 四肢ニ於テ變化著ルシ、前膊ハ骨端部及ビ骨幹部ノ境界部ニ於テ著シク膨大シ、ソノ骨端ハ多少鋸齒狀ヲ呈シ骨ノ輪廓ハ極メテ不分明ニシテ石灰分欠乏ヲ示ス、掌骨末端モ同ジク肥大シ大鼓ノバチノ如ク、其輪廓ハ又著シク不分明ナリ、手根骨ハ三個ナリ、下腿ニテハ骨端部ト骨幹部トノ境界ニ於テ屈曲シ、下端ノ肥厚其他前膊ニ於ケルト殆ンド同ジ。

經過及療法 ビルケー氏反應、ワッセルマン氏反應共ニ陰性、體重九、七瓩、身長七三糎、カルシウム劑ト燐肝油ヲ與フ、約二ケ月半ノ後、體重一〇、三瓩、骨端肥厚尚著明、ローゼンクランツ縮少ス、歩行全ク自由、疾走スル事モ可能ナリト云フ。

（第二例）

患者 黒○フ○ 四年十一ヶ月 女兒

既往歴 父祖數代東京ノ近郊ニ在住シ、家族的ニ此小兒ト同樣ノ病氣發生セズト云フ。

乳兒期ノ榮養ハ母乳、離乳期遲レ滿二年頃ヨリ漸ク母乳ノ外ニ飯ヲ採ルヲ得タリ、昨年三月（患者四年一月）麻疹ニ罹リソノ後屢〻下痢ヲ催シ全身衰弱ス、同年七月（患者四年九ヶ月）ソノ下腿ノ屈曲ヲ認メラル、其頃ヨリ又起立殊ニ歩行拙劣トナリ歩行時ニ臀ヲフリ鴨歩ヲ呈スト云フ、レントゲン像ハ大凡第一例ト同シ。（田中）

Rhachitis

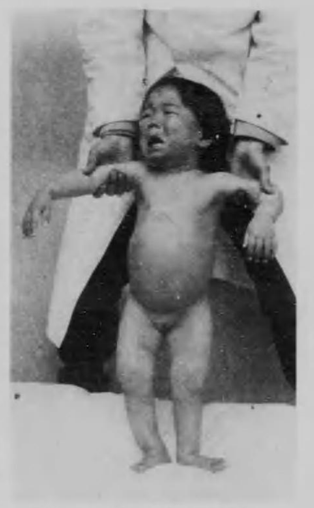

第一例 第一圖

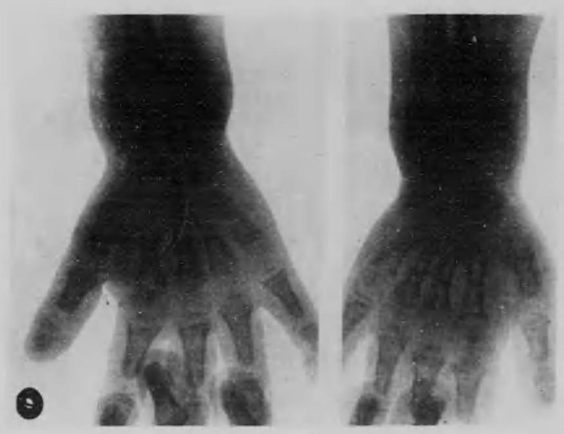

第一例 第二圖

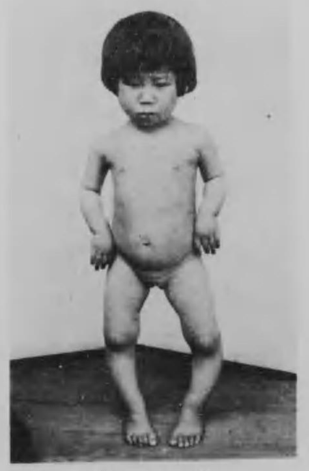

第二例

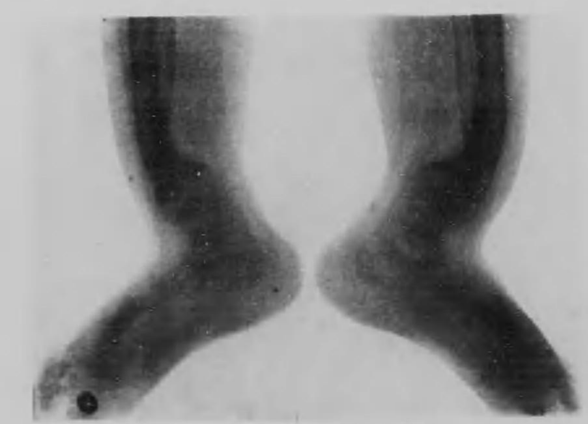

第一例 第三圖

嗜眠性腦炎ニ後發セシアテトーゼ様運動　Athetotische Bewegung nach Encephalitis lethargica

京都帝國大學醫學部松尾内科所藏

患者　木〇〇　廿五歳　男子　麵麭製造業

現症　患者ハ大正十年八月末ヨリ發熱シ九月一日ヨリ意識脱失嗜眠狀態ニ陷リ一週間後嗜眠ヨリ醒メタリ、然ルニ翌年四月一日ヨリ左拇指、次デ小指ニ强直ヲ生ジ一ヶ月間ニ他ノ三指モ强直ヲ起シ意志ノ力ヲ以テ伸展シ得ズ、即チ左上肢ハ肘及腕關節ニテ屈シ手指ヲ伸展セル位置ヲ取リアテトーゼ様運動ヲ營ミ腕及肘關節ノ抵抗强シ（松尾）。

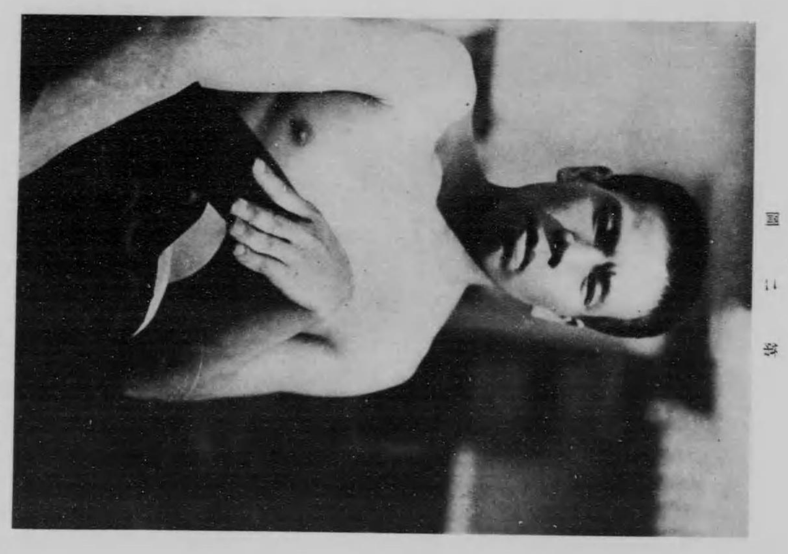

圖一　第

圖二　第

Athetotische Bewegung nach Encephalitis lethargica

早發性月經 Menstrat.o pr.coox

東北帝國大學醫學部產婦人科教室所藏

患者 某女 滿三年五ヶ月

遺傳的關係 父母共ニ健存、同胞五人、內一人ハ十一歲ニシテ腸加答兒ノ爲死亡、其他健在、遺傳的關係ノ徵ス可キモノナシ。

現在症 兒ハ大正八年四月脫腸ヲ患ヘ外科的手術ニヨリテ根治セリト云フ、其他ノ著患ヲ知ラズ、大正八年八月以降每月一、二日間特續スル定期性子宮出血ノ發現アルヲ以テ家人ニ伴ハレテ當婦人科ノ新來ヲ訪フ。

局所々見 處女膜ハ健全ナルモ菲薄ナラズ、腟ハ廣濶ニシテ容易ニ一指ヲ通ジ得、內診時疼痛ヲ訴ヘズ、子宮ハ前屈前傾、大サ約四糎ノ長徑ヲ有ス、外陰部ノ發育佳良ナルモ毛髮ノ發生ヲ認メズ、全身各部ノ發育又良好ニシテ年齡ニ相當セズ、今各部ノ測計ヲ表示スレバ左ノ如シ。

體重 六貫七百匁(二〇瓩)

身長	一〇四、〇糎	頭圍	五一、〇糎
胸圍	六〇、〇糎	腹圍	六二、〇糎
腰圍	五三、五糎	上肢ノ長サ	四一、〇糎
下肢ノ長サ	四七、〇糎		

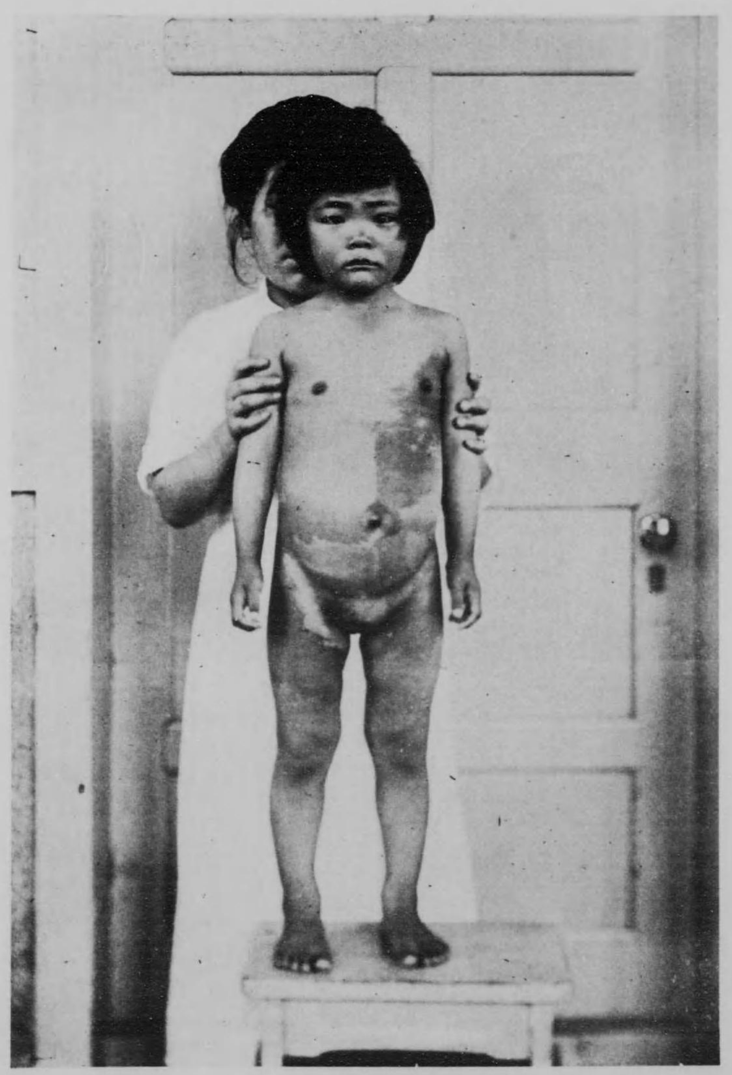

Menstratio praecox

肝臓癌 Leberkrebs (Carcinoma hepatis)

患者 某 九歲 男 大正十年十一月七日入院十二月三日死亡

遺傳的關係 父方ノ祖父及祖母共ニ健存、母方ノ祖母ハ健存スレドモ祖父ハ一小病ニテ死セリト云フ兩親健存、同胞三人何レモ建在。

既往歷 生來母乳ニテ哺育セラル、痲疹ヲ經過セズ、幼時ヨリ著患ニ罹リタル事ナシ、今ヨリ廿六日前右ノ上腹部ニ劇痛ヲ訴ヘ、父ガ腹部ヲ按壓セシニ、始メテ右側上腹部ノ膨隆ト腫瘤トニ氣付ケリト、其後腹部ハ次第ニ膨滿ヲ增シ、八日前ヨリハ便秘、下痢交々到リ五日前ヨリ嘔吐ト食後ノ劇痛トヲ訴フルニ至レリ、最初ヨリ熱發ナク又黃疸ナシト云フ。

現症 營養中等、貧血甚シカラズ、肺呼吸音一般ニ微弱、濁音、抵抗ナシ、腹部ハ一般ニ膨滿ス、按壓スルニ右上腹部ニ大人頭大ノ腫瘤ヲ觸ル、强靱ニシテ邊緣平滑、呼吸ニ伴フテ動キ腹壁靜脈ノ怒張ヲ認メズ、尿ハ透明ニシテ蛋白反應陽性、糖及膽色素反應ヲ認メズ。

ビルケー皮膚反應陰性。

解剖所見 肺ニ轉移ヲ有セル肝臓癌及右側腎炎

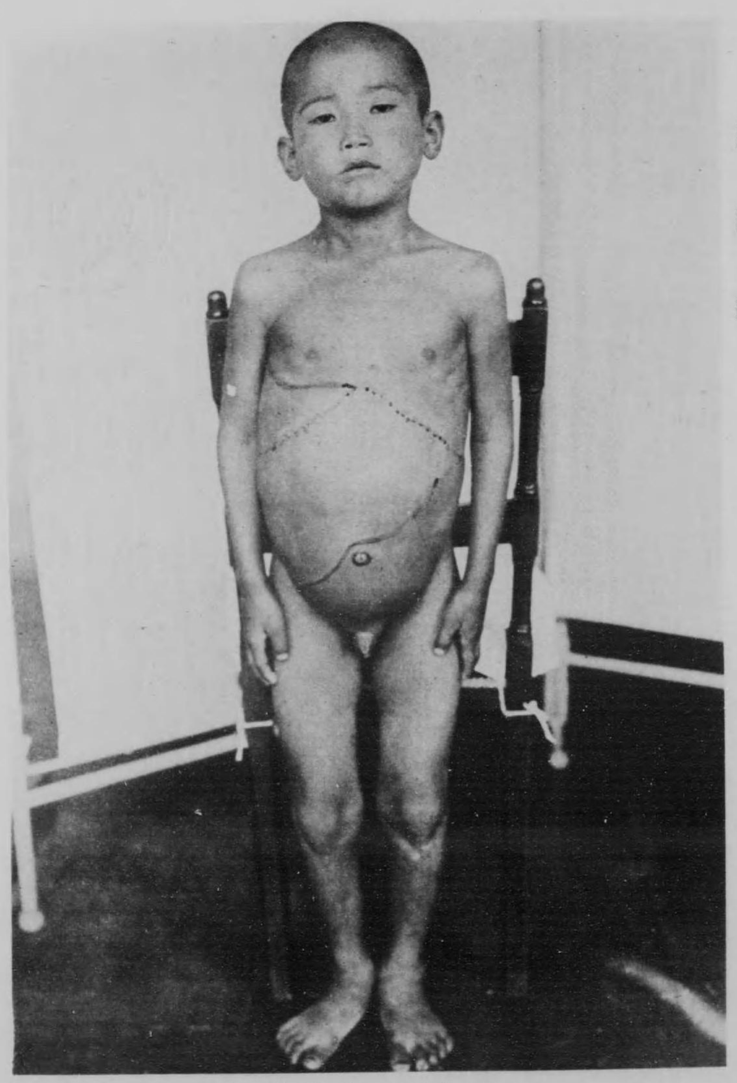

肝臟癌

Leberkreds, Carcnoma Lepatis

デストロフィア、アデポソゲニターリス

Distrophia adiposogenitalis

九州帝國大學醫學部第一內科（吳）教室所藏

患者 年○作○ 十九歳 男 竹細工業

主訴 胸、臀、股部ノ脂肪沈着及ビ視力障碍。

家族史及既往症 共ニ特筆スベキモノナシ。

現症 十歳頃ヨリ漸次ニ下腹部臀部ニ脂肪沈着セリ。

大正九年九月頃ヨリ左眼ノ視力減弱シ、更ニ右眼ニモ及ビ、現在左眼ハ視力ナシ、右眼ハ前方二乃至三尺ニ於テ人影ヲ辨ズルニ過ギズ、智力記憶力ニ變化ナシ、二三年前ヨリ時々眩暈ヲ訴フ、近頃稍〻疲勞シ易シ、氣質快活ナリ、食慾、睡眠普通ニシテ便通一日一行ナリ。

體格中等大ニシテ骨骼筋肉ノ發達普通ナリ。

皮膚ニ著變ナシ、胸部、下腹部、臀部、股部ニ脂肪沈着著シ、顏面稍〻蒼白ニシテ營養普通、其容貌婦人ニ類スル所アリ、脈搏一分間八十、整、小、緊張度普通、軟、最高血壓一〇〇、最低血壓四〇ヲ算ス、呼吸正常ナリ。

胸部及ビ腹部諸臟器ニ著變ナシ、膝蓋腱反射稍〻亢進セリ、陰莖睾丸ノ發達不完全ニシテ小兒期ノ狀ヲ呈ス、鬚髯、恥毛無シ、音聲高クシテ小兒又ハ婦人ノ如シ。

視力ハ左眼明暗ヲ辨セズ、右眼直前指動ヲ辨ズ。

右眼ノ視野ヲ檢スルニ顳顬側半盲症アリ、眼底ヲ檢スルニ兩視神經單性萎縮アリ。

頭蓋ヲX光線ニテ檢スルニ土耳古鞍甚ダ擴大シ腦下垂體ノ腫大ヲ思ハシム、其入口モ廣クシテ深サモ亦深シ。

尿ハ量稍〻多ク比重稍〻低シ、淡黃色透明ニシテ反應弱アルカリ性、糖及ビ蛋白ヲ認メズ、インヂカン反應弱陽性ナリ。

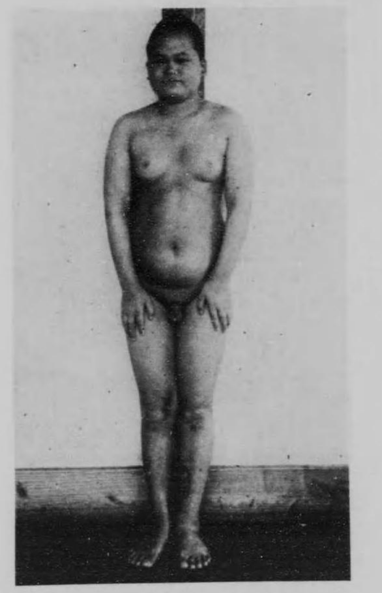

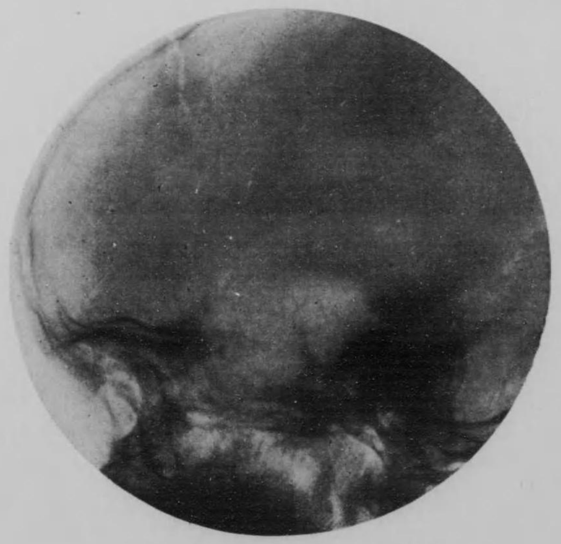

Distrophia adiposogenitalis

ホドキン氏病 Hodgkinsche Krankheit

東京慈恵會醫科大學病理學教室所藏

患者 高○泰○郎 三十六歳 鍛冶職

家族歴 兩系祖父母及父ハ既ニ死去、母健在、同胞四健、既往症ニ特記スベキモノナシ。

病歴 五月頃左下顎隅ニ豌豆大腫瘤ヲ生ジ、其後其周圍、右側頸部ニモ多數同大ノ腫瘤ヲ生ジテ次第ニ增大シ、六月頃ニハ右腋窩、肘部及鼠蹊部ニ及ビ、漸次增大癒合シテ今日ニ至レリ。

現症 體格大、營養中等、皮膚ハ貧血ヲ呈シテ彈力アリ、皮下脂肪及筋肉發育中等、多少呼吸困難ヲ訴ヘ、舌苔アリテ食慾不振、腹壁緊張シテ脾臓部ニ多少壓痛アリ、心悸亢進シ脈膊頻數ナリ、顏面ハ苦悶狀ヲ呈シ頭痛ヲ訴フ、弱度ノ聾アリ。

局所ヲ檢スル左右共ニ側頸部ヨリ顎下部ニ亘リテ豌豆大ヨリ鷄卵大ノ腫瘤ヲ觸レ、鎖骨上下窩、肘窩部ニモ同樣ノ硬結ヲ觸ル、硬度不定ニシテ壓痛アリ、皮膚ニ變化ナク多少移動性ナリ。

血液ヲ檢スルニ赤血球二六〇〇〇〇〇、白血珠九五〇〇。

九月廿三日入院、同年十月十日死亡。

病理解剖的所見 身長一六六糎、體重五二瓩、體格大、榮養中等ナル一男子、皮膚ハ蒼白ニシテ滑澤、頸部淋巴腺ハ著シク腫大シ下顎骨ヲ超ヘテ膨出ス、柔軟、皮膚ニ對シテ移動ス、各淋巴腺ハ腫大シ其各個ノ境ヲ明ニスルコトヲ得、左右ノ股腺共ニ著シク腫大シ、腋窩腺モ亦腫大シテ鷄卵大ニ達セルモノアリ、腹腔ニ於テハ皮下脂肪組織發育弱、筋肉發育中等、腹腔內面滑澤、腸管ハ瓦斯ヲ以テ著シク膨滿セラレ、漿液膜面滑澤、腸間膜淋巴腺ハ蠶豆大ヨリ鷄卵大ニ腫脹シ髓樣ニシテ硬度軟、頸部淋巴腺ハ甚ダ不同ニシテ左右相對性ニ胡桃大ヨリ鷄卵大ニ腫脹シ、多數相連ナリ表面ヨリ隆起スル腫脹ヲ形成ス、但各腺ハ個々ニ之ヲ分離スルコトヲ得、割面ハ髓樣淡紅、其他ノ部ノ淋巴腺所見モ略〻之ニ同ジ、之ヲ要スルニ病理解剖的診斷ハ

一、頸腺、縱隔竇淋巴腺、氣管枝淋巴腺、腸間膜及腹膜後部淋巴腺、股腺等ノ惡性淋巴腺腫。

二、兩肺肋膜ノ纖維性癒着。

三、兩肺鬱血。

四、脾臓ノ惡性淋巴腺腫性增生。

五、腸ノ惡性淋巴腺腫性潰瘍(淸水)。

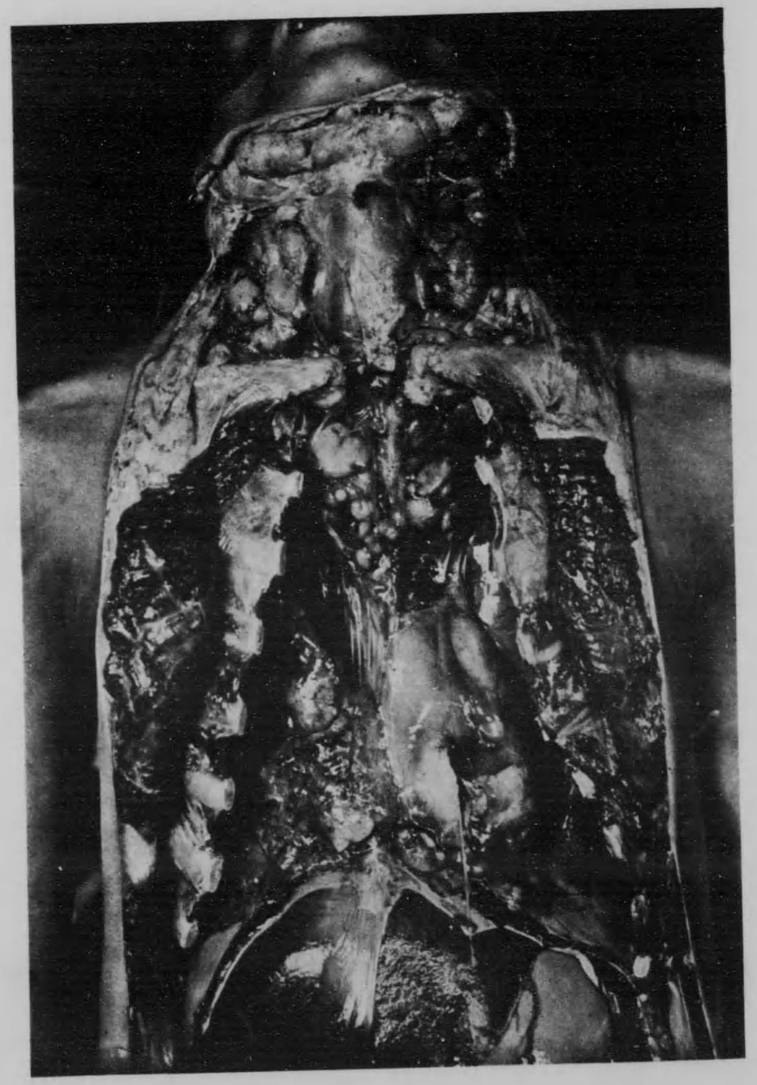

Hodgkinsrhe Kraukheit

ヒルシュシュプルング氏病

Hirschsprungsche Krankheit

東北帝國大學醫學部小兒科教室所藏

患者 某 一年八ヶ月

既往症 遺傳的關係ナシ、生後三日目ニ下腹部ニ膨滿ヲ來シ大便ハ秘結シテ十日乃至二十日位便通ナシ、次第ニ腹部ノ膨滿ヲ來シテ外來ヲ訪フ。

症現 甚シク羸瘦シテ顏貌ハ一見重症ナルヲ思ハシム、胸部ニ何等ノ所見ナク腹部ハ球狀ニ膨滿緊張ス、皮下靜脈ノ擴張及腸ノ蠕動ヲ認メ打診上到ル處ニ鼓音ヲ呈ス、周圍ハ臍ノ上方一糎ノ處ニ於テ六八糎、肝臟及脾臟ハ觸知セズ。

療法 持續的ニ肛門ニカテーテルヲ挿入ス、毎日一回乃至四回ノ粘液便ヲ排出ス、周圍ハ一時四八糎ニ減ゼシガ、再ビ膨滿シテ肺炎ヲ併發シ終ニ死亡セリ。

病理解剖所見 腸ハ非常ニ大キク上行結腸S字狀部ハ左ノ上ヨリ右ノ下方ニ斜ニ走リテ腹腔ノ全部ヲ占ム、S字狀結腸下部ハ急ニ收縮シテ直腸ニ移行シ、少シク彎曲アリ、橫行結腸ト下行結腸トノ移行部ハ少シク捻轉シテ曲リS字狀結腸ノ最大周徑ハ三四糎、下行結腸ハ二九糎、S字狀結腸間膜ハ延長シテ橫行結腸ハ膨滿ス、擴張ハ盲腸部及ビ盲腸ニ近ヅクニ從ヒテ膨滿ノ度ヲ減ズ、尙大腸ノ容量ハ三七九〇瓩ノ水ヲ容ル、擴張部全體ノ長サハ八四五糎、其內三九五糎ハS字狀部下行結腸ニシテ此膨隆部ニハ潰瘍ヲ見出サズ、空腸ニハ加答兒ト淺キ糜爛面アリ、直腸ニハ變化ナク顯微鏡檢査ニ異狀ナシ、一般ニ伸展サレテ薄シ、恐ラク先天性ノモノナラン（大正九年度小兒科雜誌第二百四十三號ヨリ抄錄）（關谷外吉）。

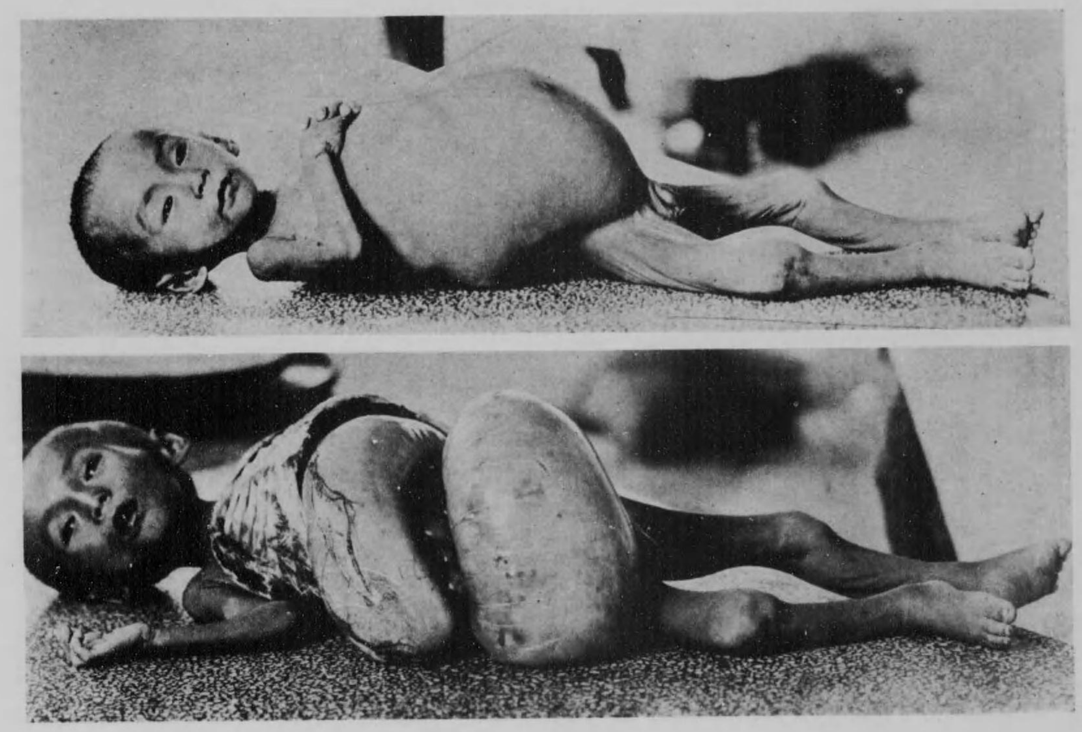

Hirschsprungsche Kraukheit

慢性腎臓炎　Nephritis chronica

東北帝國大學醫學部病理學教室所藏

本寫眞ハ全身到ル所强キ浮腫ヲ呈シ、一見腎臓疾患ナルヲ想ハシム可キ定型的外觀ヲ呈ス、顏面、軀幹、四肢等ノ浮腫ハ甚ダ高度ニシテ若シ之ヲ傷クル時ハ直チニ漿液ノ流出セン許ナリ、本屍ハ四十三歳ノ男子ニシテ當醫學部ノ外來ヲ訪レシモノナルモ、臨床上ノ記錄ヲ紛失セル爲メニ既往症、經過等全ク不明ナリ。

病理解剖所見　全身至ル所ニ浮腫著シク腹部ハ可ナリニ膨隆セリ、顏面ニ於テモ亦浮腫アリ、眼瞼ハ爲メニ强ク閉塞セラル、皮膚ヲ切リタル時多量ノ漿液流出セリ、腹腔內ニハ輕度ニ溷濁セル黃赤色ノ漿液三四〇〇瓩ヲ容ル、心囊ニハ一〇〇瓩、左胸膜腔ニハ一〇〇〇瓩、右胸膜腔ニハ一七〇〇瓩ノ黃色透明漿液ヲ容ル、其他諸組織並ニ諸臟器ハ概ネ高度ノ浮腫ヲ呈セリ、心臟ハ擴大性肥大ヲ示セル外著變ナシ、大動脈ハ中等度ノ硬化ヲ呈セリ。

腎臟ハ兩側共ニ腫脹シ表面平滑ニシテ灰色ヲ呈ス、割面ハ淡灰赤色ニシテ實質稍〻溷濁セリ。

要スルニ本屍ニ於テ見ル主要ナル所見ハ、腎炎ニ起因スル全身ノ高度ノ浮腫並ニ心臟ノ肥大ナリトス、腎疾患殊ニ炎症性疾患ニ於テ心臟ノ肥大ヲ來スハ周知ノ事實ニシテ今更述ブルノ要ナシ。

釋義　本例ニ見ルガ如キ高度ノ浮腫ハ腎炎ニ於テハ決シテ稀ナルモノニアラズ、主治醫ノ談ニヨレバ本例ハ生前食餌中ヨリ食鹽ヲ除去シ又ハ之ヲ加入スルコトニ依リテ殆ンド醫師ノ意ノ儘ニ此高度ノ浮腫ヲ消滅又ハ發現セシメ得タリト云フ、サレド本例ハ病理組織學上ニハ今日臨床家ノ所謂ネフローゼナルモノトハ然異ナレル繼發性慢性腎炎ヲ示シタルモノナリ。

腎疾患ト浮腫トハ兩者ヲ離シテ考フル能ハザル程相伴フモノナレドモ、決シテ總テノ腎疾患ニ一樣ニ來ルモノニアラザルコトハ何人モ知ル所ナリ、腎疾患殊ニ細尿管ノ變性ヲ呈セル場合卽所謂ネフローゼノ場合ニハ大多數ニ於テ浮腫ヲ伴フモノト思ハル、モ、時ニ明カニ細尿管ノ變性ヲ示シ乍ラ生前浮腫ヲ來サヾル場合アリ、例ヘバ昇汞腎ノ如シ、之ニ反シテ歐洲戰爭ニ於テ屢〻實見セラレタル戰陣腎臟炎ノ場合ニハ通常上皮ノ變化ハ比較的僅微ナルニ高度ノ浮腫ヲ伴フコトアリタリ。

以上ノ諸點ヨリ腎疾患ニ於ケル浮腫ハ、單ニ腎ヲ構成スル細胞ノ變化ニノミ歸ス可キモノニアラザルハ明カナリ。

診斷　腎疾患ノ塲合ト相似タル浮腫ヲ來スハ、循環器疾患、全身衰弱、脚氣其他甲狀腺疾患等ナレ共其等ノ塲合ノ浮腫トハ多ク容易ニ區別シ得可シ、腎疾患ノ塲合ニ於ケル腹部ノ膨脹ハ主トシテ腹腔內漿液瀦溜ニ因ルモノニシテ一部ハ該部皮膚ノ浮腫ニ因ス、腎疾患ノ場合ハ決シテ腹水ノミナルコトナク、必ズ皮膚ノ浮腫ヲ伴フコト並ニ特有ノ臨床的所見ヨリ診斷ハ容易ナリ。

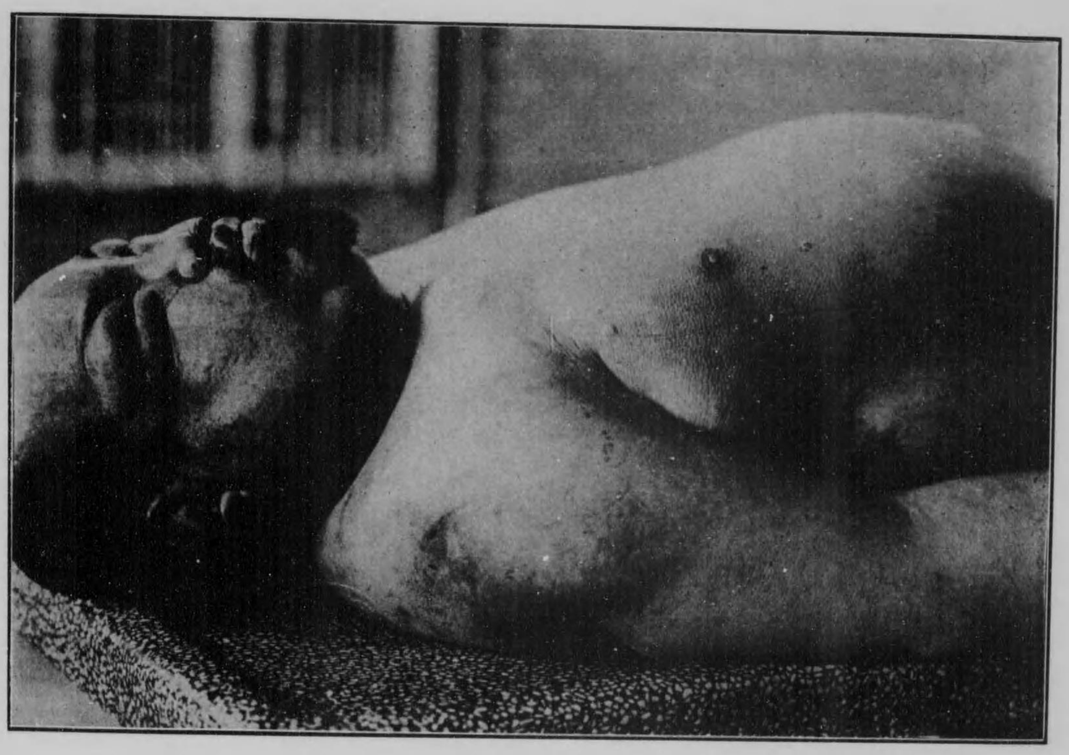

Nephritis chronica

慢性腸疊積症

Chronische Darminvagination

京都帝國大學醫學部　辻內科教室所藏

患者　某女　四十二歳　左官職ノ妻

主訴　腹部疼痛

遺傳的關係　結核及ビ癌ノ遺傳的關係ヲ認メズ。

既往症　生來健、嘗テ淋疾及ビ關節ロイマチスヲ患ヒ、產後脚氣及ビ腎炎ヲ病ム。

現症歷　約三年前ヨリ特ニ認ムベキ原因ナクシテ毎日午後四時前後、上腹部ニ鈍痛ヲ覺ユルヲ常トス、該疼痛ハ食物攝取ニ關係ナシ、胃部ノ膨滿感嘈囃等ハ未ダ之ヲ知ラズ、當時胃病ノ診斷ノ下ニ醫治ヲ受ケタレドモ疼痛去ラズ、漸次其ノ度ヲ增シ昨年（大正九年）四月頃ヨリハ殊ニ甚シ、疼痛時ニハ腹部膨滿緊張シ便通ナシ、屢〻嘔吐アリ吐物ハ攝取セル食物殘渣ニシテ未ダ嘗テ珈琲樣ノモノヲ吐出セル事ナシ、吐物時ニ黃味ヲ帶ビテ其味苦シ、又前日攝取セル食物ヲ吐出スルコトアリ、其際吐物ハ甚ダ多量ナリ。以上ノ如キ發作ハ約三間日持續シ、排便ト共ニ症狀輕快スルヲ常トセリ、本年（大正十年）一月頃ヨリ腹部ノ膨張ハ發作以外ノ時ニモ著明ニ現ハレ、疼痛モ亦漸次激シクナリ注射ニヨリテ僅カニ耐ヘ得ルニ過ギス、加フルニ腹鳴、腸蠕動著シク、食事ハ疼痛ヲ恐レテ常ノ如クナラス、發病以來羸瘦甚シ、便秘ニ傾キ、月經ハ順調ナリ。

現症　現症體格中等、羸瘦ス、皮膚蒼白ニシテ乾燥弛緩シ、可視粘膜稍〻貧血ス、脈搏少、緊張弱、稍〻速シ、顏貌無力狀眼及ビ口部ニ特記スベキ病變ナシ、淋巴腺ノ腫起セルモノヲ觸レズ、胸廓及ビ胸部臟器正常、呼吸ハ胸式ニシテ稍〻困難ナリ、肺肝境界不明、右肺前下部及ビ左肺後下部ハ鼓音ヲ呈シテ其下界ヲ定ムル事難シ、腹部一般ニ强ク膨隆シ、所々ニ著明ナル腸蠕動ヲ見ル、到ル所鼓音ヲ呈シ、何所ニモ抵抗及ビ腫瘍ヲ觸知セズ、又特ニ疼痛ヲ訴フル所ナシ、特ニ下腹部ニ振水音ヲ聽ク、波動ハ何所ニモ之ヲ證セズ、上肢下肢ニ異常ナシ、膝蓋腱反射ハ之ヲ欠グ。尿、インヂカン著明他ニ病的成分ヲ證セズ。

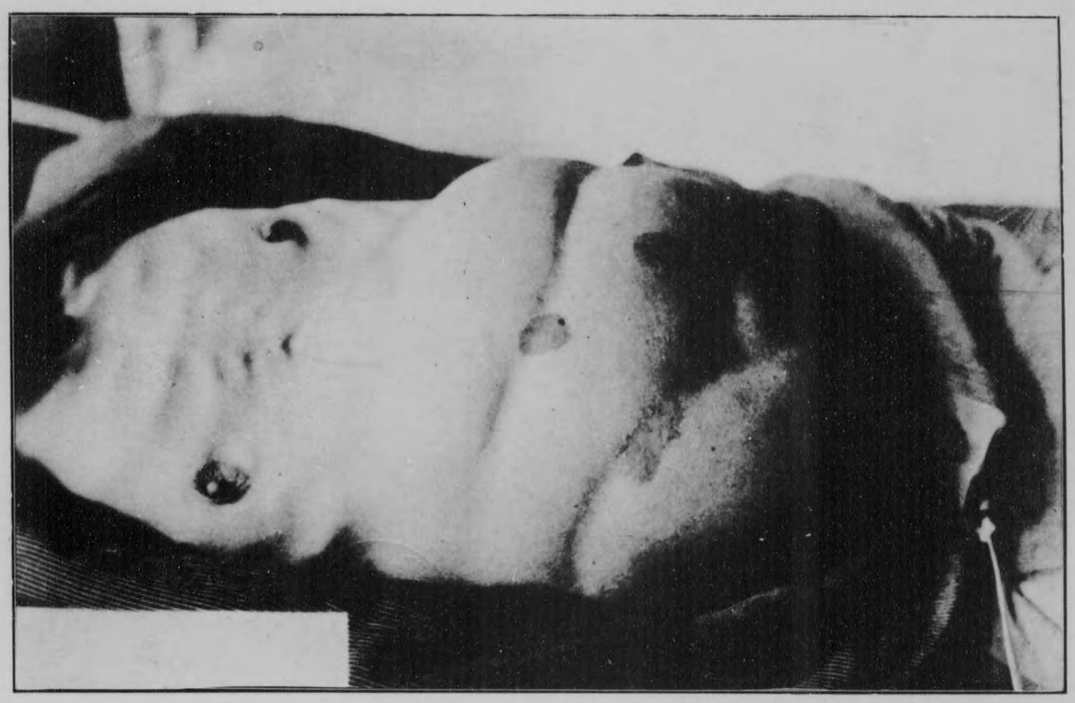

Chronische Darminvagination

癌腫性肋腹膜炎　Carcinomatöse Pleuritis und Peritonitis

東北帝國大學醫學部病理學教室所藏

本寫眞ハ四十七歳ノ屍體ニシテ臨床診斷ハ癌腫性腹膜炎ナリ。

釋義　胸腔内ニ液體ノ滲出滲溜スルハ、腎疾患ノ如キ全身ノ浮腫ヲ來ス疾病、循環器疾患並ニ胸腹漿液膜疾患ナリトス、各々其原因ノ異ナルニ從テ滲溜セル液ノ性質ヲ異ニシ、前二者ノ場合ハ黃色透明液ナレドモ、後者ニ於テハ屢〻纖維素、炎症細胞或ハ血球ヲ混ジテ溷濁セリ、漿液膜疾患ニ因スル腹水胸水ハ更ニ之ヲ炎症ニ因スルモノト惡性腫瘍ニ因スルモノトニ區別シ得可シ。

病理解剖所見　强健ナル體軀ヲ有スル女性屍ニシテ腹部ハ甚ダ膨隆シ、其周圍ノ最大ナル所ハ八十四糎ヲ算セリ、明カニ波動ヲ觸ル、羸瘦著シク、右胸皮下及兩側腋窩ニ若干ノ豌豆大索狀ノ硬キ結節ヲ觸ル、皮膚ハ帶黃蒼白色シテ菲薄ニ、皮下脂肪組織ハ高度ニ減退セリ、腹腔ハ約七千二百瓩ノ赤褐色ニシテ强ク溷濁セル液ヲ容ル、大網膜ハ褐色ニシテ結節狀ノ幅四糎、長サ十二糎ノ帶狀ノ塊トナリ、其下端ハ子宮底及膀胱ト密ニ癒着セリ、腹膜ハ至ル所灰白色又ハ出血性結節狀ノ癌組織ヲ以テ浸潤セラル、肝臟ハ上方ニ壓迫セラレ結腸ハ彎曲部ニ於テ癒着セリ、蟲樣突起モ亦周圍ト癒着シ、其先端ニハ豌豆大ノ癌腫結節ヲ見ル、左肺ハ胸壁ト纖維素ヲ以テ癒着シ、左胸腔ハ四百廿瓩ノ可ナリ溷濁セル血性液ヲ容ル、肋骨々膜ハ一般ニ充血肥厚シ、概ネ肋骨ニ沿フテ灰白色結節狀ヲ呈ス、肺臟自身ハ稍〻氣腫狀ナル外特別ノ變化ナシ、肺門部淋巴腺ハ可ナリ腫大スレドモ癌細胞浸潤ナシ、氣管枝ハ輕度ノ加答兒ヲ呈セリ、縱隔腔淋巴腺ハ可ナリ腫大シ、割面ハ貧血性蒼白ナリ、一部癌腫性浸潤ヲ呈セリ、脾ハ萎縮ヲ示セル外著變ナシ、肝臟ハ著シク小ニシテ表面滑澤ナリ、提肝並ニ肝圓靭帶ハ癌細胞浸潤ヲ示セドモ、肝組織内ニハ之ヲ見ズ、消化管ニ特記ス可キ變化ナシ、膀胱ハ收縮シ小量ノ血性溷濁尿ヲ容ル、粘膜ハ一般ニ充血シテ殊ニ三角部ニ於テ著シク、出血ヲ呈シテ散在性ニ灰白色腕豆大癌腫結節ヲ有ス、右側卵巢ハ鷄卵大ノ囊腫トナリ、他臟器ニ著變ナシ、其他ニハ癌腫ノ原發竈ト見做ス可キモノヲ發見セズ。

診斷　以上ノ所見ヨリ本例ノ腹水胸水ハ明ニ漿液膜癌腫ニ原因セルモノナリ、胸腹膜ニ來ル惡性原發性腫瘍トシテ最モ意義アルモノハ淋巴管内被細胞腫或ハ癌腫ニシテ、原發性腫瘍ヨリ轉移シ來レルモノト區別ス可キモノナリ、後者ハ通常小連珠狀石クハ聞キ結節ヲ作リテ淋巴管中ニ蔓延スレドモ胸膜或ハ腹膜ノ原發性腫瘍ハ屢〻汎性灰白色ノ肥厚ヲ來シ結締織網中ニ單純ナル或ハ甚ダ複雜ナル細胞ノ排列ヲ呈ス、此腫瘍細胞ノ本態ハ形態學上不明ニ屬シ該部淋巴管内被細胞ヨリ起ルモノト考

Caroinomatose Pleuritis u. Peritonitis

フル學者ハ勿論内被細胞腫トナセドモ、リッペルト一派ノ學者ハ漿液膜表面ノ被覆細胞ヨリ生ズルモノトシ、此被覆細胞ハ胎生學上々皮ノ性質ヲ有スルモノトセラルヽガ故ニ近來之ヲ癌腫中ニ算入スルニ至レリ、然レドモ之ガ内被細胞ヨリ發生スルカ或ハ被覆細胞ヨリ發生スルカヲ區別スルコトハ不可能ニハアラズト雖モ甚ダシク困難ナルヲ普通トス、又兩者ノ存在ヲ認ムル人アリ、續發性ニ來リテ臨床上前者ト相似タル症狀ヲ呈スルモノハ比較的多ク、肋膜ニ波及スルモノヽ中多キハ乳腺、肺、食道、胸腺、胃等ニ原發スル惡性腫瘍ニシテ、胃腸其他腹腔並ニ骨盤内臓器ノ癌腫ハ殆ンド常ニ腹膜ニ波及スルモノナリ（主トシテ淋巴管ヲ通ジテ）、播布或ハ轉移ニヨリテ蔓延ス、凡テ腹膜表面ニ擴汎性ニ蔓延スル癌腫ハ漿液纖維素性出血性炎症ヲ伴フヲ特有トス。

膿痂疹樣皮膚ヂフテリー　Impetiginöse Hautdiphtherie

慶應義塾大學醫學部小兒科教室所藏

患者　某　女兒　四年六ヶ月

家族的關係　兄弟ナク家族ニ罹患者ナシ。

既往症　大正十一年五月十日頃ヨリ兩眼結膜炎ニ罹リ、眼瞼周圍ニ濕疹ヲ生ジ、引キ續ギテ頭部並ニ四肢軀幹ニ濕疹樣、膿痂疹樣發疹ヲ生ゼリ、痒痛アリ濕潤糜爛シ或ハ痂皮ヲ形成シ種々ナル軟膏療法ニヨルモ一進一退シテ月餘ニ亘リテ治癒セズ、

現症　一般症狀ハ殆ド全ク犯サレザルモ皮膚疾患增惡シ顏面ノ浮腫ヲ呈シタルヲ以テ六月廿六日入院セリ。

滲出性體質兒、發熱ナシ、臨床上特筆スベキハ皮膚疾患ニシテ四肢軀幹ニ於ケルモノハ外觀通常ノ膿痂疹ト鑑別困難ナリ、頭部有髮ノ部ニハ結痂性濕疹樣部アリ、發赤セル基底ニ痂皮形成著シク濕潤糜爛ス、顏面ニ於テハ兩眼ノ周圍、耳殼ノ後方ニ乾燥セル濕疹樣發赤部アリ、耳殼ヲ飜轉スレバソノ附著部ニ淺ク浸入セル潰瘍面アリ、尙肘關節屈面ニ間擦疹樣病竈アリ、此等ノ皮膚病竈ヨリハ常ニヂフテリー菌ヲ發見ス、粘膜ニ於テモ鼻腔、咽頭、眼瞼、耳等ヨリヂフテリー菌ヲ發見シ鼻加答兒、結膜炎及耳漏アリ、但シ咽頭ニハ發赤ナク扁桃腺ニ異常ナシ、項部、腋下、鼠蹊部等ノ淋巴腺ハ指頭大ニ腫脹シ顏面ニ輕度ノ浮腫アル外特ニ記スベキモノナシ、尿ニ蛋白陽性、圓壔、腎細胞、赤白血球ヲ認ム。

經過及治療　七月一日ヂフテリー血淸五千免疫單位ヲ臀筋內ニ注射セシニ數日ニシテ皮膚病竈乾燥シ痂皮落剝シ兩耳鼻腔ノ膿樣分泌モ一週日餘ニシテ止ミ旬日ニシテ全治セリ、七月十九日退院ス、發疹ハ色素沈著ヲ貽シ暗赤褐色ヲ呈シ表面波紋狀ニ白ク落屑ス。

診斷　一般症狀ハ犯サレズシテ又ヂフテリー性義膜形式ノ顯著ナラザルハ注意スベキ事ニシテ臨床上診斷上ヂフテリーノ疑ヲ懷カシメタル點ハ唯僅ニ眼瞼結膜ニ散在性ニ孤立セシ菲薄ナル白膜ノ存スルコトナリ。

意義　今日比較的皮膚ヂフテリー菌ノ巢窟トナリ傳染源タル事ハ衛生學上傳染病學上重大ナル意義ヲ有スルモノト謂フベシ(田村)。放置サレテヂフテリー菌ノ巢窟トナリ傳染源タル事ハ衛生學上傳染病學上重大ナル意義ヲ有スルモノト謂フベシ(田村)。

寫眞說明　第一圖及第二圖　治療前、第三圖及第四圖　治療後。

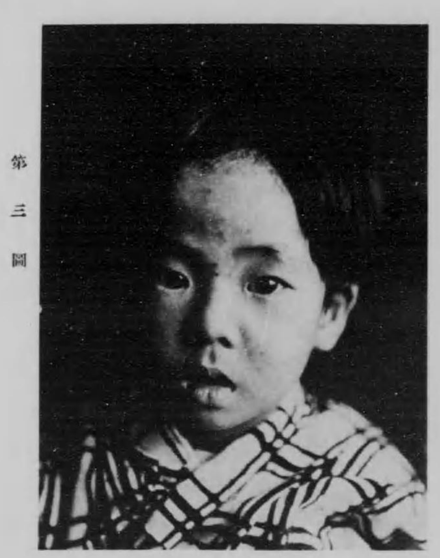

第一圖

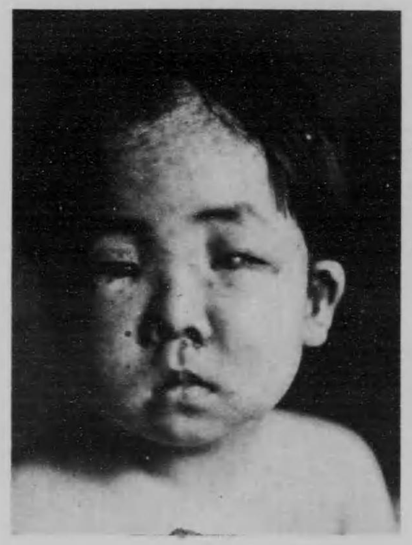

第二圖

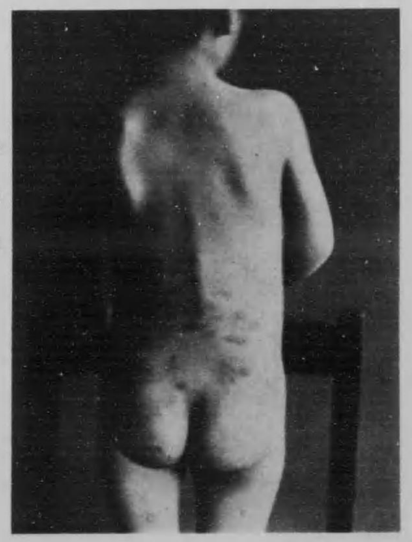

第三圖

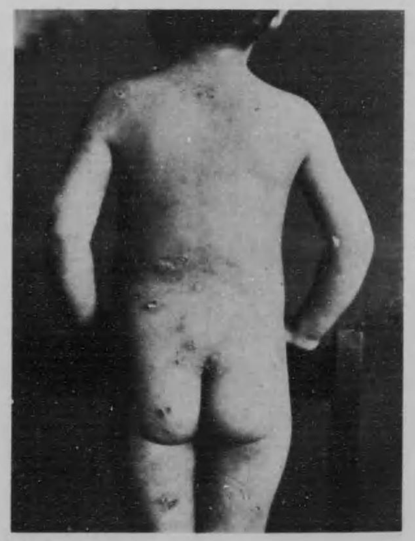

第四圖

Impetiginöse Hautdiphtherie

四肢强屈症 Arthrogryposis

九州帝國大學醫學部小兒科教室所藏

定義 四肢强屈症トハ Arthrogryposis ヲ譯シタルモノニシテ四肢ノ强直性ニ屈曲スルモノナリ、其著明ナルモノハ全身ノ筋肉攣縮シテ一塊トナル。

患者 (數ヘ年)三歲ノ男兒

既往症 滿一年ノ時父ハ偶然ニ脊柱ノ變曲及四肢ノ强直ヲ認メタリト云フ。

現症 寫眞甲ニテハ四肢殊ニ上肢ガ如何ニ高度ニ强直性屈曲ヲ呈セルカヲ見ルベク、其龜背ハ骨性ニアラズシテ筋ノ攣縮ニ因ルコトハ輕快セル寫眞乙ト比較スレバ明ナラン。

寫眞乙ハ著シク輕快セル時ニシテ兩手ヲ持テ釣リ下ゲタル姿勢ハ殆ド尋常ニ近シ。

療法 本病ハテタニーニ屬スベキモノナルヲ以テ、生活狀態ノ改善即チ食物、空氣、光線ニ注意シマッサージヲ施シ燐肝油(一萬倍ノモノ一日五〇瓦)ヲ與フ(伊東)。



第二圖



第一圖

Arthrogryposis

ヒルシュシュプルング氏病

Hirschsprung'sche Krankheit.

九州帝國大學醫學部小兒科(伊東)教室所藏

定義 大腸擴張肥大ニアリ頑固ノ便秘ヲ出スモノナリ。

患者 某 女 五歲 女兒

病歷 生後三十日ヲ經テ便秘シ洗腸セザレバ排便セズ。

現症 腹ハ決弟ニ膨隆シ蠕動著明ニシテ寫眞第一圖ノ如シ。

便ハ細クシテ約鉛筆大、其排便ノ際疾痛アリ、指ヲ挿入スルモ辛フジテ小指ヲ入レ得ニ過ギズ。

原因 本病ノ原因ハ三種アリ、一ハ先天的ノ大腸擴張肥大、二ハS字狀部屈折シテ通過障碍ヲ起ス爲メノ大腸擴張肥大、三ハ直腸括約筋攣縮ニ因ル續發的ノ大腸擴張肥大是ナリ。

治療法 本患者ハ前記ノ病歷ニヨリテ第三ノ原因ト認メ、蟯、肝油及黃碧越幾斯ヲ與ヘ、ブージー(各種ノ太サノモノヲ特ニ作レリ)ヲ肛門ニ十分乃至十五分間宛挿入シテ擴張ヲ行ヒシニ漸次輕快シテ終ニ寫眞第二圖ノ如クナレリ。(伊東)

第一圖

第二圖

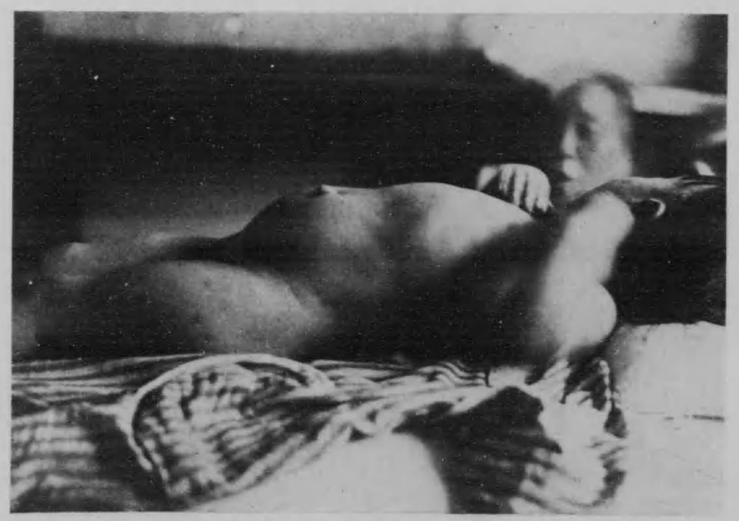

Hirschsp ung'sche Krankheit.

綠腫 Chlorom

宮崎縣　染川病院所藏

釋義　綠腫ハ顏面頭蓋ニ發生スル綠色ヲ呈スル腫瘍ナリ、肉腫ニ類似スル獨立ノ疾患トシテ認メラレシガ、其後ノ研究ニヨリテ白血病ノ一種ナリトノ說漸次勢力ヲ占ムルニ至レリ、淋巴性及ビ骨髓性ノ二種類ヲ區別ス、臨牀的ニハ急性白血病ニ酷似シ、早期ニ現ハル、特異症狀ヲ呈ス、即チ惡性發育ノ傾向ト增殖ノ好ンデ頭蓋骨及ビ骨系統ニ占居スルトニアリ、詳言スレバ頭蓋骨、顏面骨等ノ扁平骨(眼窩綠、顴顎骨、額骨部)胸廓ノ骨、稀ニハ外皮及ビ漿液膜ニ相對性ニ腫瘍ヲ發生シ、灰白黃色或ハ灰白綠色ヲ呈スルヲ特徵トス、腫瘍ニ因ル壓迫症狀(眼球突出、腦神經麻痺)、體腔內侵入、脊髓管、口腔、後鼻孔、岩樣骨腔侵入ニヨリテ膀胱障碍、截癱、通氣、視力竝ニ聽力障碍等ヲ起ス所ノ疾患ニシテ貧血、皮下若シクハ粘膜下出血、熱發、淋巴腺及ビ脾臟ノ肥大、骨痛等アリ、過半數ハ小兒期ニ來リ女性ヨリモ男性ニ多シ、其豫後ハ常ニ急性且重篤ニシテ經過ハ永クモ一、二箇月ヲ越ユルモノ尠ナシ、本邦ニ於ケル報告例ハ十數例ヲ出デズ。

患者　染川某　男兒　生後十一箇月

血族史　肺結核、惡性腫瘍等ノ遺傳的素因ナシ、兩親健全、母ニハ流產、早產等ノ既往症ナシ。

既往症　正規分娩、母乳營養ニシテ授乳規則正カリシモ、生後三十三日自頃ヂスペプシーヲ發シ、其ノ經過中顏面丹毒ヲ併發シ廿日餘ニシテ治癒シタルモ、母乳分泌熄ミ、止ムヲ得ズ人工營養ヲナス。

現症歷　一箇月前ヨリ大顖門左上邊後部ニ小ナル隆起ヲ生ジ、頭部ヲ打撲シタル爲メ發セシモノトシテ一〇％イヒチオール酒精ヲ塗布シ、別ニ意ニ介セザリシモ、十日ヲ經テ左顴顎部ニ次デ右同名部隆起シ、四、五日ヲ經テ兩上眼瞼浮腫シ眼球結膜堤狀腫起シ、鼻閉ヲ發シ哺乳困難、時々吐乳シ其後腫瘍漸次增大シ、加フルニ眼球突出ヲ來シ、大顖門ノ左下邊前後、右

下邊ノ前部ニ三箇ノ腫瘤ヲ發生スルニ至レリ、哺乳量少シク減ジ、時ニ吐乳シ以テ今日ニ至ル。

現症（大正八年十二月十日）

體格中、、營養良、頭蓋ハ大顯門周圍ノ腫瘍ノ爲メ尖形狀ヲ呈シ兩顳顬部ハ腫瘍ノ爲メ瀰蔓性ニ隆起シ外表皮膚ニ異常ヲ認メズ、爲メニ顏面ノ橫徑ヲ增シ、左右上眼瞼及ビ下眼瞼外皆部ニモ腫瘍ヲ認メ、之ヲ觸診スルニ眼窩緣ヨリ發生シテ移動セズ、瞼裂狹小シ眼球結膜ハ堤狀腫起シ、殊ニ右眼ニ於テ其ノ度强シ、右眼球結膜ノ浮腫ハ外皆部ニ於テ瞼裂外ニ露出シ出血性ヲ帶ビ、睡眠時ニハ兎眼ヲ呈シ流淚アリ、上顎骨ニモ腫瘍ヲ認ム、各腫瘍ハ何レモ骨樣硬度ヲ有シ移動性ヲ有セズシテ皮膚ニハ異常ナシ、上顎骨腫瘍ノ壓迫ニヨリ鼻腔ハ狹小シ鼻梁ハ低クナリ恰モ鞍鼻狀ヲ呈ス、硬口蓋ハ腫瘍ノ壓迫ニヨリテ腫起シ哺乳後時トシテ吐乳スルコトアリ、上顎ノ齒齦ハ腫脹シ、齒牙ノ發芽ヲ促スニ至ル、頸部顎下淋巴腺及爾餘ノ淋巴腺ニハ腫脹及ビ硬結ナシ、咽喉、食道、氣管、脾臟等ニハ異常ヲ認メズ。

心尖ニ於テ收縮期性雜音ヲ聽取シ、脈搏緊張軟小ニシテ百〇五、體溫三六•八、脾臟ハ肥大シ、細長ニシテ其質硬ク下緣ハ臍ノ高サニ達シ脾臟截痕ハ明カニ觸知シ得ベシ、肝臟ハ腫大シ、下緣ハ乳線上ニ於テ季肋下三指橫經ニアリ、邊緣銳利ナリ、尿ニハ蛋白陰性、ルエチン反應陰性ナリ、頭部ヲ後屈シ兩下肢ヲハ伸展シタルニ、神經過敏ニシテ膝蓋腱反射亢進ス、尿利一日數回、便通一日二行、黃色消化便ナリ。

血液所見（メー、グリュンワルド及ビギムザ氏染色法）

赤血球三四四〇•〇〇〇　白血球四七〇〇〇　血色素三五%（ザーリ氏法）　大淋巴球四六%　小淋巴球一〇•六%　中性多核白血球四六•〇%　中性移行型五•一%　大單核白血球〇•六一%　中性骨髓細胞〇•八五%　前骨髓細胞〇•五%　骨髓母細胞一•八〇%。

經過　十二月十日　昇汞食鹽水（昇汞〇•〇五　食鹽〇•〇五　蒸餾水一〇•〇）〇•五瓩腎筋內ニ注射ス、局部ニ疼痛アルモノ、

如ク身體ヲ動搖セシムル時ハ啼泣ス、十二月十三日　ネオ、アルサミノール〇•一五注腸、强心劑デキタミンヲ處方ス、以下連用セシム、吐乳二回アリ、十二月十七日　昇汞食鹽水〇•五瓩腎筋內注射、吐乳二回アリ、十二月十八日　ネオ、アルサミノール注腸、左眼ニ淚囊炎ヲ發ス、仍テ二%硼酸水ノ微溫罨法ヲ行フ、十二月十九日　腫瘍ニハ何等ノ變化ヲ認メズ、左顳顬部腫瘍ニレ腺ヲ八分間照射ス、硬度十一度、左眼ハ灰白綠色ヲ呈シ腫脹シテ右眼ニ比スレバ球結膜ノ堤狀腫起輕シ、兩上眼瞼ヲ飜轉スルニ球結膜ハ膨出ス、上顎骨ノ腫瘤著明トナリ疼痛アリ、十二月二十一日　左淚囊炎ニテ皮膚ハ發赤シ波動ヲ呈スルヲ以テ切開排膿ヲ行フ、十二月二十三日　左右上眼瞼緣ヨリ發セル綠腫ハ移動性ヲ帶ブルニ至レリ。

腫瘍漸次縮小シテ殆ンド舊態ニ復スルヲ得タリ、右顳顬部ト原發竈トニレ線ヲ放射セリ、本日三回少量ノ吐乳アリ、グリセリン灌腸ヲ行フ、十二月二十四日　吐乳セズ、兩眼瞼外皆部腫起シ骨性硬度ヲ有シ移動セズ、上下眼瞼ニハ皮下靜脈ヲ著明ニ透見スルコトヲ得テ灰白綠色ヲ呈ス、鼻閉塞ハ少シク疎通シ得テ絕ヘズ鼻涕アリ、十二月二十六日　左右上顎部及ビ脾臟ヲ照射ス、身體稍〻羸瘦ス、少シク冷汗アリ、十二月二十八日　グリセリン灌腸ヲ行フ、體溫三七•五、脾臟少シク縮少シ、其硬度少シク柔軟トナレリ、十二月二十九日　左眼レ線放射八分間、硬度六度、顱頂部八分間、硬度十一度、鼻腔通氣良好トナリ、哺乳容易トナル、十二月三十一日　左眼窩緣ノ腫瘍ハ半分ニ縮小ス、便通ナシ、大正九年一月四日　脈搏微弱トナリ元氣衰ヘ、生理的食鹽水二〇〇•〇瓩兩大腿皮下ニ注射ス、右上眼瞼ヨリ少シク離レテ上部ニ小皮下出血アリ、一月五日　顱頂部ノ頭皮ニ浮腫アルヲ發見シタルモ翌日消退セリ、兩眼瞼結膜ハ貧血ヲ呈シ全身蒼白トナリ貧血著明トナル、哺乳量一日三回全量五〇〇•〇瓩、腹部緊滿ス、一月七日　兩眼窩緣ノ腫瘍ト兩上顎ノモノトヲ同時ニ、又脾臟ニ各十分間レ線ヲ放射ス、脾臟ハ硬サ稍〻柔軟トナリ著シク縮小ス、一月八日　午後三時四十分上顎門齒ノ齒齦附近ヨリ稍〻大量ニ出血シ、顏面チアノーゼヲ呈シタリシニヨリ千倍アドレナリン溶液及五%硝酸銀液ヲ塗布シテ止血セシムルコトヲ得タリ、脈力微弱ナルガ故ニカンフル油一筒、生理的食鹽水二〇〇•〇瓩ヲ注射セリ、哺乳量僅カニ一〇〇•〇瓩、出血ノ爲メ貧血一層著明トナル、午後七

時脈搏結代シ、眼周圍及ビ口圍暗色ヲ呈シ、齒齦、精神朦朧トナリ、視力明暗ヲ辨ゼザルモノヽ如シ、安那加一筒皮下注射ス、一時ハ危篤ニ瀕セシガ、一時間半ヲ經テ脈搏漸次强クナリ、意識明瞭トナル、哺乳及ビ水劑ヲ服ス、體溫三七•五、一月九日

右眼窩緣ノ腫瘍漸次縮小シ左側ト略ボ同大トナル、上眼瞼緣ノ浮腫尙ホ去ラズ、左眼ニ比スレバ眼裂小ナリ、午後三時體溫三八•五啼泣ス、一月十日　兩眼上浮腫ス、熱ナシ、哺乳量二回二〇〇•　瓩、午後四時生理的食鹽水二五〇•　〇瓩ノ直腸內點滴法ヲ行フ、便通一回アリ、黃色軟便ナリ、齒齦ヲ發シ身體ノ何處カニ疼痛アルモノヽ如ク時々啼泣ス、睡眠時ニハ呼吸促迫シ兩顴顎上部ニ輕キ浮腫アリ、一月十一日　體溫三六•二氣色良、脈搏緊張强實、朝時哺乳一回、右顴顎上部ニ極メテ輕度ノ浮腫アリ、左同名部ノ浮腫消失ス、右上下眼瞼僅カニ浮腫ス、鼻稍〻高クナリ哺乳ヲ欲スルモ胸內苦悶ノ爲メニカ爾後ノ哺乳ヲ中止シテ啼泣ス、一月十二日　午前三時三十分頃ヨリ脈搏結代ス、チギタミン安那加各〇•五瓩宛、生理的食鹽水二〇〇•　〇瓩皮下注射ス、脈搏ハ微弱ニシテ殆ンド觸知セズ、眼球固定シテ動搖セズ、意識ハ朦朧トナリ時々嘔氣ヲ催ス、カンフル油一筒注射、苦悶不安少シク緩解シ號泣モ稍〻靜カトナル、腹壁ニ於テ臍ノ上部ニ手掌大ノ點狀皮下出血及ビ左背面ニ少數ノ皮下出血アルヲ認ム、腹部緊滿ス、グリセリン濃腸ヲ施シテ少量ノ軟便ヲ排泄セリ、午後二時ネラトン氏カテーテルニヨリ牛乳二〇〇、〇瓩ヲ胃內ニ送入シタルモ嘔吐セズ、呼吸促迫アリ（五二乃至六〇）、一月十三日　午前九時腹部緊滿著明トナレルヲ以テ腹部マッサージヲ行ヒシニ緩快シ呼吸モ安靜トナル、午後三時水劑ヲ服用中シエルビーン、ストック氏呼吸現象ヲ呈シカンフル油ノ皮下注射、人工呼吸法ハ寸効ナク、遂ニ心臟麻痺ニテ鬼籍ニ登レリ、兩眼角膜ハ露出セル部分ノミ混濁シ、瞳孔ハ中等度ニ散大シ、其ノ形狀不正圓形ナリキ、發病以來ノ全經過日數七十四日ナリ（染川）

寶眞說明　第一圖　罹病前　第二圖　罹病後

第二號

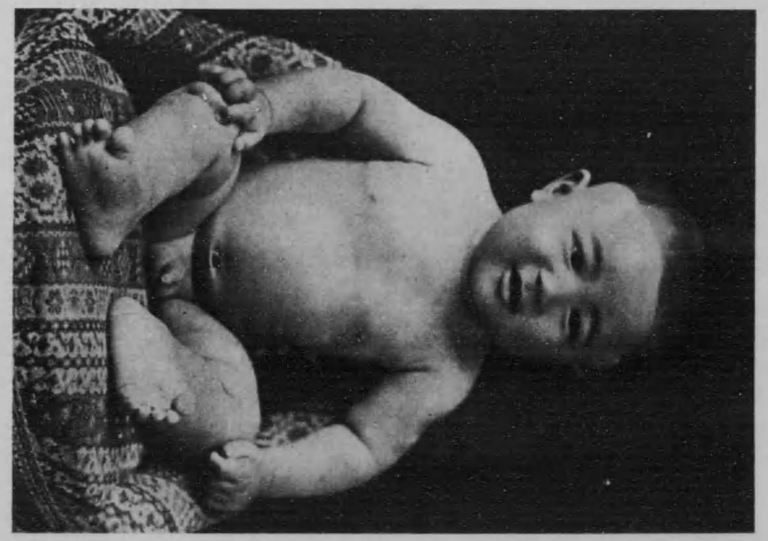

第一號

デストロフィア、アヂポソゲニターリス　Dystrophia adiposogenitalis

京都帝國大學醫學部耳鼻咽喉科教室所藏

患者　佐藤某　二十四歳　處女。

家族歴　父ハ胃ノ癌物ニテ死シ、母ハ肺結核ニテ斃レ、他ニ二人ノ姉妹アリシモ、一人ハヂウテリー一人ハ不明ノ疾患ニテ夭死セリト云フ。

既往症　九歳ノ時痳疹ヲ經過シ種痘ハ之ヲ反覆ス、十四歳ノ時所謂食傷ノタメ惡心、嘔吐、腹痛等ヲ來シ約一ケ月ヲ經テ治シ、十五歳ノ時初メニ右耳下腺部ニ腫張、疼痛アリテ次デ同左側ニモ等シク此兆候ヲ呈シ、其經過後二三ケ月ニシテ左耳ニ難聽アルヲ覺エ遂ニ輕快セズ、十八歳ノ時下肢ニ倦怠ノ感アリテ浮腫ヲ起セリ、眼瞼モ亦腫張シタレドモ皆一週間ヲ經テ治セリト云フ。

現症歴　廿二歳ノ時(大正十年十一月頃)ヨリ患者ハ何等ノ原因ヲ知ラズシテ輕度ノ頭痛發作ト視力障碍トヲ覺エ、其後反覆シテ視力障碍ハ持續セリ、患者ハ十五歳迄ハ肥滿セザリシモ此頃ヨリ體重漸次增加シ肥滿シ來レリ、又同年ニ於テ患者甫メテ潮シ後止ミ翌年三月之ガ治療ヲ爲シタリ、斯カル訴ヲ以テ大正十一年五月當院眼科及內科等ヲ歴訪シ、次デ我科ニ來リテ入院セリ、此間月經ハ不規則ナガラ毎月之ヲ見、頭痛モ亦其發作ヲ減ゼリ、唯視力障碍ハ依然トシテ舊ノ如ク又左耳ニ强ク聽力ヲ障碍セラレタリ。

現症　體格ハ中等ニシテ榮養ハ良ナリ、皮下脂肪ハ全身ニ發育スレドモ殊ニ其腰部、臀部及ビ上腿等ニ著シク聊カ全身トノ不調和ヲ覺フ、脈搏ニ異常ナク緊張ハ中等ニシテ頭部又尋常、毛髮ハ疎ナラズ、視力ノ障害ハ頗ル强ク兩眼ノ顯顯性半盲症ニシテ視神經ニ萎縮アルヲ認メタリ。

視力　右 1.5／手動　左 6／12.

聽語	左	右
袖時計	5	6
ウェーベル	0/20	米
シュバーバッハ	14"	150/200
リンネ	陰	右 160" 偏
	性	陽
	F:s4,C4,C3,C2,C1,C,A	性 A,C,C1,C2,C3,C4,F:s4
	(一)	(+)

左外中耳ニハ視診上變化ナキモ其聽力ヲ檢査スルニ

口、舌ニハ變化ナク口蓋扁桃腺ハ左側肥大シ、胸部乳房ハ脂肪ニ富ミ肺心等ハ共ニ異常ヲ示サズ、腹部ハ等シク皮下絨ニ富ミソノ内臓ハ委シク之ヲ觸知スルコト能ハズ、生殖器ハ婦人科的診斷ニヨリ一般ニ發育未熟ナリ、但陰毛ハ普通ナリ、上腿ハ脂肪ニ富メドモ浮腫ハ之ヲ認メズ、膝蓋腱反射ハ稍〻減退セリ、尿ニ蛋白、糖等ヲ證明セズ、ワ氏反應ハ陰性ナリ、腦脊髓液所見ハ始壓四九〇粍水柱壓、終壓二六五粍水柱壓、透明ニシテ中性反應ヲ呈シ其比重ハ一〇一四、ノンネ、アッペルト氏反應ハ陰性、蛋白ハ二・四%、液一㍉中ノ細胞數（淋巴球）一〇ナリ。

レントゲン像所見

土其古鞍ハ前牀狀突起及底部ヲ以テ擴大セルヲ見ル、其間ニ腦下垂體腫瘍ノ輪廓ヲ想像セシム。

手術及經過 大正十一年十月十二日右側胡蝶骨竇ニ鼻内穿開術ヲ行ヒ、茲ヨリ竇内ニラヂウムッープスヲ挿ス、毎日一回ヶシテ凡ソ二ケ月ニ至リタレドモ視力障害ハ依然トシテ恢復セズ、腫瘍ノレントゲン像ノ輪廓ニモ變化ヲ認ムル能ハズ、十二月十五日再ヒ左側胡蝶骨竇ヲモ穿開シテラジウム照射ヲ行ヒテ翌年六月ニ及ビ其間時々此療法ヲ間歇セルコトアリ、然レドモ視力障害ハ漸次增進シ腫物モ亦增大スルヲ以テ六月十九日腦下垂體剔出術ヲ二次的ニ鼻内ヨリ行フコトヽシ、同日局所麻醉ノ下ニ鼻中隔骨ノ前半部ヲ殘シテ後方全部ヲ切除シ、越ヘテ二十一日クロヽホルム麻醉ノ下ニ土其古鞍ノ前壁ヲ胡蝶竇骨内ヨリ除去シ腦膜ヲ露出セシメテ之ヲ十字ニ切開シタルニ、直ニ少量ノ褐色液ノ流出スルヲ見タリ、次ニ消息子ヲ挿入シテ其内部ヲ探診スルニ空洞内ニ入ルノ感アリ、是レ恐ラク下垂體ノ囊腫ナラント假診シテ術ヲ終レリ、患者ハ幾何モナク發熱シ精神昏濛シテ遂ニ心臟衰弱ノ爲メ鬼籍ニ上レリ、之ガ解剖所見ハ今尚研究中ナルヲ以テ後日報告スルコトアルベシ（安野）。

寫眞說明 第一圖 全身 大正十一年六月寫 a

第二圖 第三圖 大正十二年六月寫 a ハ土耳古鞍ヲ示ス。

第一圖

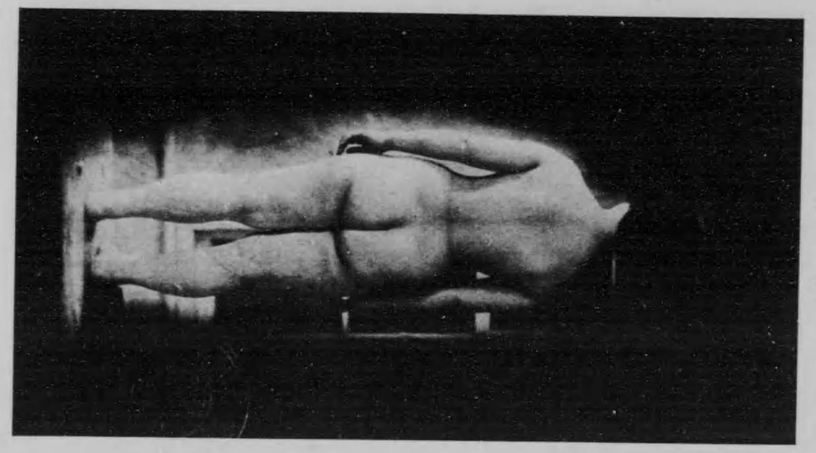

第二圖

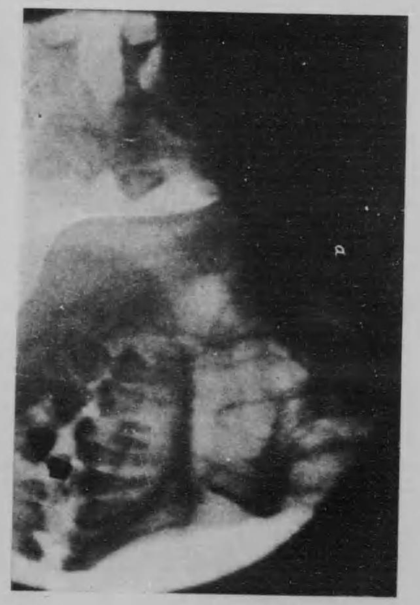

第三圖

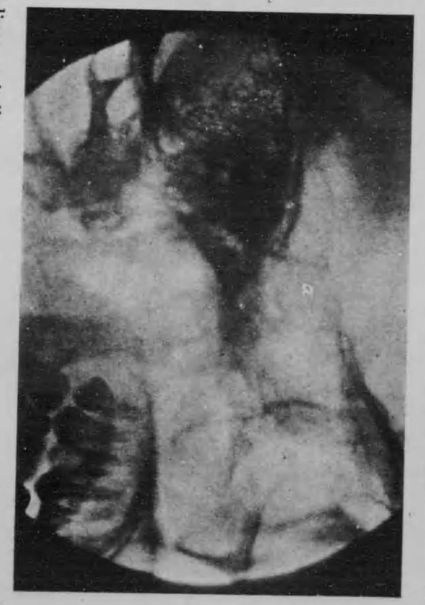

Dystrophia adiposogenitalis

口腔寄生性重複畸形兒 Epignathus（エピグナーツス）

岡山醫科大學產婦人科教室所藏

三十三歳ノ六回經產婦ニシテ大正九年三月中旬最終月經アリ、八月中旬ヨリ胎動ヲ自覺シ、九月初旬即チ最終月經ヨリ約六ケ月迄ハ已往姙娠ニ比シテ異狀ナカリシモ、其頃ヨリ次第ニ腹部膨滿甚シク、殊ニ十月十五、六日頃自覺スル原因ナクシテ急ニ高度ノ腹部膨滿ヲ來シ、歩行坐臥ニ支障ヲ來シテ輕度ノ呼吸困難ヲ覺ユ、十月三十一日午前六時半自然遂娩。

甲　母體側ヨリ見ルトキハ

一、姙娠初期ニハ何等ノ異常ナク第七個月末ニ突發的ニ高度ノ羊水過多症ヲ發現セリ。

二、左卵巢ニ小兒手拳大ノ皮膚囊腫アリ、右卵巢ニ眞黃體ヲ見ル。

乙　分娩經過ヨリ見ルトキハ

一、陣痛發來ヨリ遂娩迄ノ時間ハ約五時間半、後產期ハ二十五分、陣痛發作並ニ間歇ノ强度ハ平常ト異ナル所ナシ。

二、豫定出娩期ニ比シ約二ケ月早シ、卽チ姙娠第八ケ月ニテ早娩セリ。

三、五七〇〇瓩ノ高度ナル羊水過多症ヲ有セリ、內五五〇〇瓩ハ胎兒娩出前ニ、二〇〇瓩ハ娩出後ニ、而シテ五五〇〇瓩ノ排出ニ要セシ時間ハ一時間二十分ナリ。

丙　兒側ヨリ見ルトキハ

一、鼻咽腔後上壁ノ楔狀骨體ニ寄生セルエピグナーツスナリ、自營體ハ八ケ月男性胎兒ニシテ娩出後三十三分間生活シ寄生體ハ双胎ヨリ成ル、第一寄生體ハ莖ニヨリテ楔狀骨體ニ固着シ、第二寄生體ハ三本ノ索條ニヨリテ第一寄生體ニ連ナリ、其內ノ一本ハ第一寄生體莖ト共ニ、同一莖腹膜ニ包マレタル楔狀索體ニ固着ス。

二、第一寄生體ハ肉眼的ニ甚ダ複雜ナル構造ヲ示スモ、尙身體各部トシテ分明セルモノナシ、唯組織的檢索ニヨリテ三胚葉ノ存在ヲ證シ、殊ニ唾液腺及其排泄管並ニ齒芽發生根ヲ證明ス。

三、第二寄生體ハ肉眼上已ニ頭部、軀幹、四肢ノ痕跡ヲ示シ、尙組織的檢索ニヨリテ頭部ヨリ神經幹ノ存在ヲ證ス、臍帶ニ相當スベキ第一索條ハ單ニ血管ニ富ム結締織索條ニ過ギズ、卽チ直接臍帶ヲ認メ得ズ、然レドモ楔狀骨體ニ起リ第二寄生體軀幹腹側ノ中央ニ占坐スル富繞血管索條ナルヲ以テ、第二寄生體ニ對スル營養輸入道タルコトハ確實ナリ、卽チ類臍帶ト見做シ得ベシ、而シテ本畸形兒ハシュワルベ氏ノ分類ニヨル第一簇エピグナーツスニ屬スベキモノニシテ、寄生體ハ双胎ヨリ成ル甚ダ珍稀ナルモノナリ（詳細ハ齋藤萬治著、岡山醫學會雜誌第三百七十六號參照）。

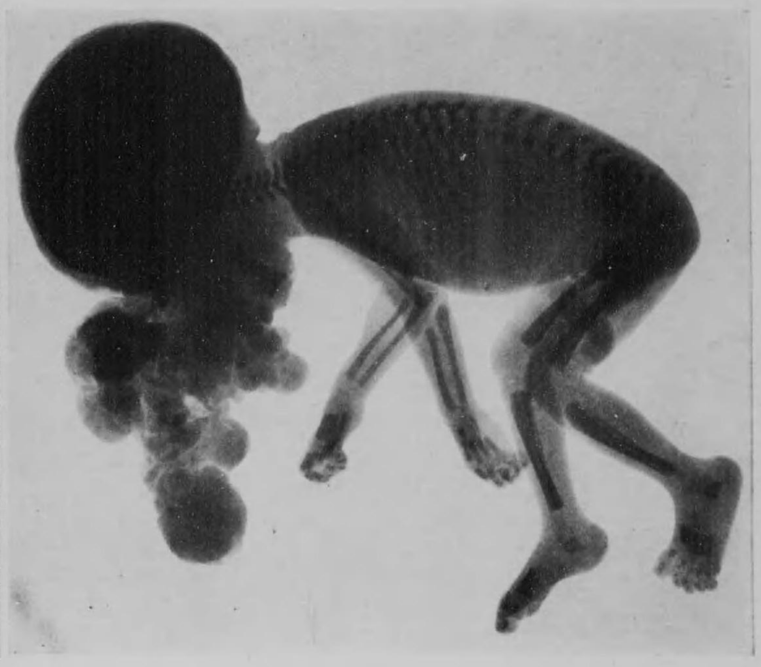

Epignathus

骨軟化症

Osteomalacia

東北帝國大學產科婦人科城明教室所藏

患者 林　某　廿九歳九ヶ月

遺傳的關係 血族關係ニハ同胞三人中、第一姉ハ患者ト類似セル疾病ニヨリ（三十歳ニテ）死亡セル外、特記スベキコトナシ。

既往症 體格小ナルモ生來著患ニ罹リシコトナカリシガ、十五歳十一ヶ月ニテ健在ナル男子ト結婚シ、十八歳六ヶ月正規分娩ヲナス、其頃ヨリ全身處々ニ輕度ノ疼痛ヲ感ジ逐次增惡ス。廿七歳七ヶ月姙娠滿十ヶ月ノ後、死兒ヲ分娩ス、其後漸次、歩行困難、大腿部及胸廓ノ疼痛强烈トナリ遂ニ歩行不能トナル、滿廿四歳第三回分娩（姙娠第十ヶ月）ノ際ハ、骨盤狹窄ノ故ヲ以テ穿顱術ヲ施行セラル、爾來常ニ寫眞ノ如ク兩脚ヲ伸張シ、臀部ヲ床上ニ直接セシメ兩手ヲ以テ軀幹ヲ支フルノ位置ヲトレリ、此間身體縮小、骨骼變形ヲ來タセリト云フ。

現症 大正十年一月十八日第四回分娩（姙娠第十ヶ月）開始十九日當產科ヲ訪フ、身長僅カニ一一一糎棘間一七、櫛間二〇、大轉子間二〇、外結合線一七糎、著明ナル嘴狀骨盤ニシテ骨盤出口ハ一指ヲ通ズルノミ、薦骨岬並ニ胎兒ノ部分ヲ觸ルヽコトヲ得ズ、然レドモ兒心音ヲ聽取シ得タルヲ以テ帝王切開術ヲ施シタルモ、不幸ニシテ母子共ニ鬼籍ニ入ル。

定型的骨軟化症性骨盤ナリ、ソノ經線左ノ如シ、

棘間	15.5
櫛間	19.0
大轉子間	18.5
第一外斜徑	14.0
第二外斜徑	15.0
外結合線	14.0
眞結合線	7.5
骨盤入口横徑	6.5
同左右斜徑	7.5
骨盤濶前後徑	10.5
同横徑	3.0
骨盤出口前後徑	8.0
同横徑	3.0
骨盤出口前後徑	7.5
同横徑	3.5
骨盤後壁ノ高サ	10.1

兩恥骨横行枝及ビ下行枝ハ平行スルマデニ强ク接近シ、所謂嘴狀ヲナシ、ソノ間隔僅ニ一糎ナリ。

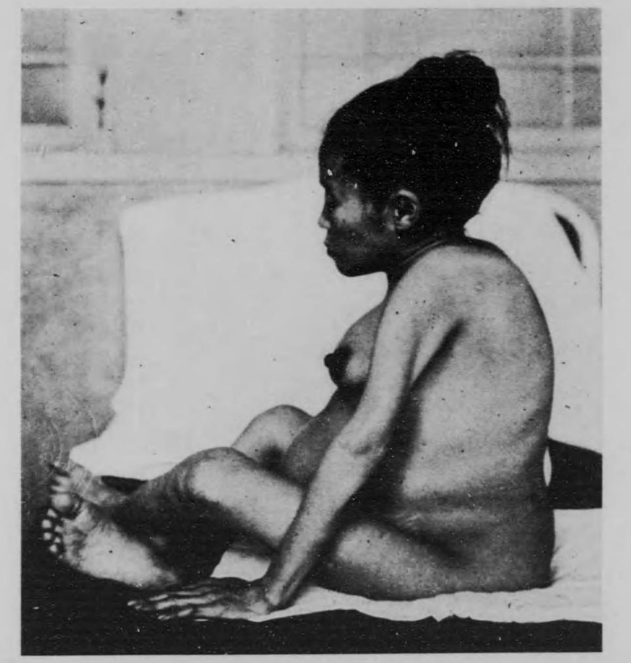

Osteo malacie

左氣管支異物　Fremdkörper in der linken Bronchien

九州帝國大學醫學部耳鼻咽喉科教室所藏

（第一例　留鋲）

患者　某男兒　十歳　山口縣產

現症歴　千九百十八年五月三十一日午後六時頃、疊用銅製ノ留鋲（長一寸ニシテ三分ノ圓頭ヲ有スル物）ヲ口ニ含ミテ深呼吸ヲナシタル際吸入シタリ、呼吸困難及咳嗽アリタルモ三十分ニテ止ム。

現症　左肺ハ至ル所ニ笛聲ヲキク、X光線像ハ圖ノ如シ、七月八日上氣管支鏡檢査ヲナシタルニ鋲ノ頭ハ深部ニアリ、尖端ハ左側氣管支ニアリ。

療法　鉗子ヲ以テ自然道ヨリ抽出ス、七月九日全治退院セリ、氣管支異物ハ左側ニ多シ是レ右側氣管支ニ對スル分岐角小ナルヲ以テナリ。

（第二例　留針）

患者　某女兒　六歳　廣島縣產

現症歴　千九百十八年六月八日午後四時母ノ膝ニ遊戯中小學校ニ通フ姉ノ裁縫箱ヨリ帽針ヲ取出シ口ニ含ムヤ之ヲ嚥下シタリ、其當時ハ別ニ苦悶ノ狀ナカリシガ其夜ヨリ乾性咳嗽ヲ發シ六月九日ヨリ發熱アリ、三十九度ヲ超ユ。

現症　胸部所見ハ左肺ノ後下部ニ呼吸音ノ粗糙ナル所アリ、水泡音ヲ聞カズ。

療法　六月十九日全身麻醉ノモトニ上氣管支鏡檢査ヲナス、針頭ハ左氣管支深部ニ入リ針端ノ光リテ呼吸毎ニ動搖スルヲ見タリ、鉗子ヲ以テ之ヲ抽出シタリ、X光線像ハ圖ノ如シ、針ノ長サハ一寸四分アリ、抽出後諸症狀去ル。（久保）

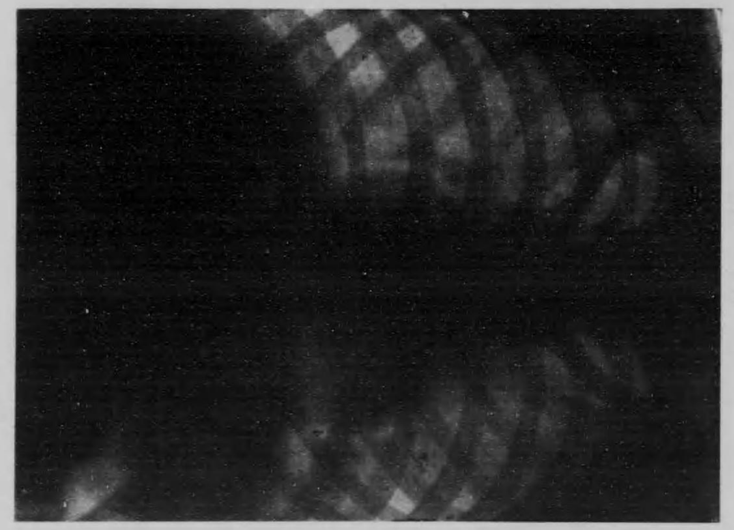

圖二第

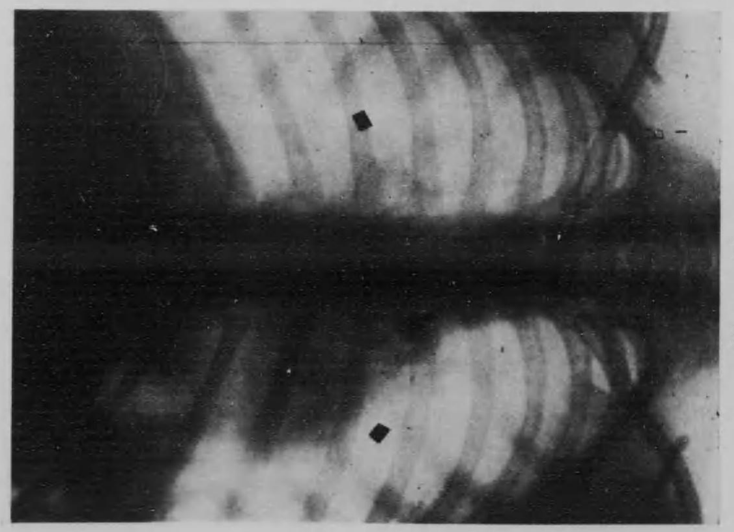

圖一第

Fremdkörper in der linken Bronchien

肝臓癌 Carcinoma hepatis (Leberkrebs)

患者 某 四十七歲 農 大正十二年九月二十二日入院、十月七日死亡、翌日剖檢

遺傳的關係 腫瘍ニ多少關係アルガ如キハ、母ガ六十歲ニシテ腹部膨滿ヲ來セル疾病ニ因リテ殁レタリト。

既往症 患者二十七歲ノ時認ムベキ原因無クシテ、羸瘦、倦怠ヲ覺エ某醫ヨリ微毒ナリトシテ治療セラレシモ、外陰部硬結、發疹、脫毛等ヲ否定ス。

主訴 腹部膨滿及緊張ノ感、全身倦怠

現症歷 五十日前ヨリ認ムベキ原因無クシテ衰弱ヲ來シ、上腹部緊張ノ感ヲ覺エタルモ未ダ職ヲ廢スルニ到ラズ、四十日前ヨリ漸次食慾不振ヲ來シ、腹部硬ク膨隆シ、羸瘦倦怠增惡セリ、

現症 骨骼、營養不良、胸部臟器ニ著シキ所見ナシ、腹部一般ニ稍〻緊張シ、上腹部ニ硬固ナル腫瘤ヲ觸知ス、其表面大磊塊狀ヲ呈シ、入院當時ニハ壓痛ナカリシモ漸ク之ヲ覺ユルニ到レリ、尿、酸性、蛋白及膽汁色素陽性、糞便ニ潛在出血アリ、胃液、總酸量九五、游離鹽酸七〇。

臨床上診斷 肝臟癌腫

病理解剖上診斷 原發性肝臟實質癌(肝臟全橫徑三〇糎)、黃疸、門脈幹血塞、肺鬱血、十二指腸潰瘍等(中村)。

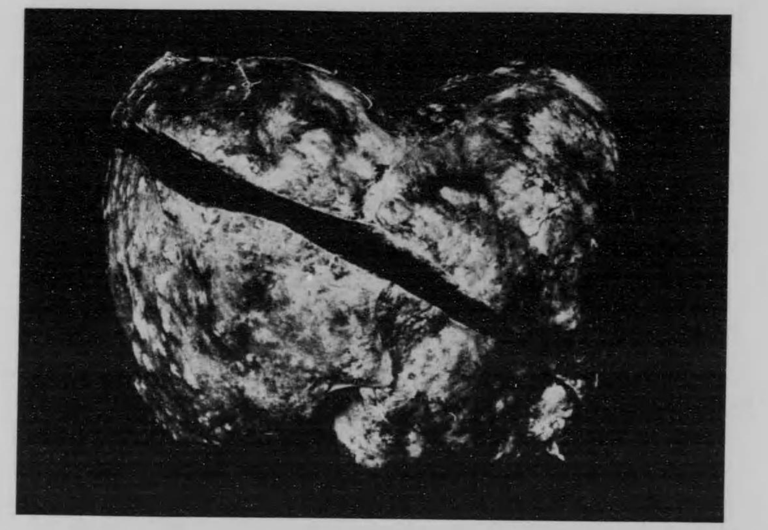

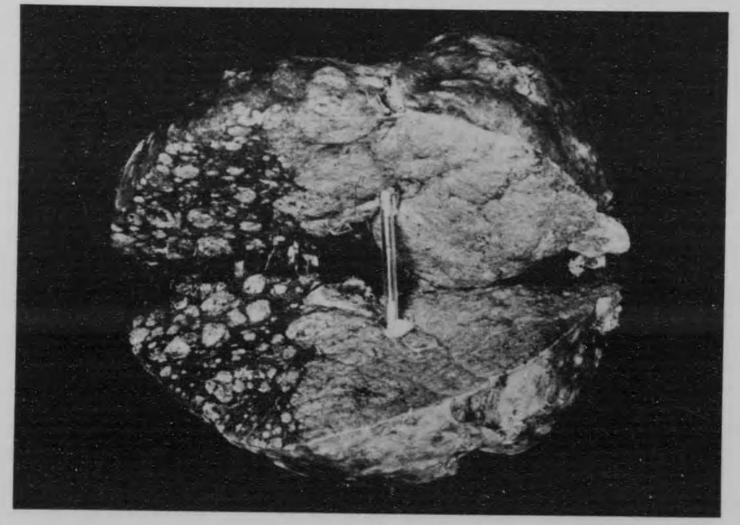

Garcinoma Hepatis (Leberkrebs)

進行性多發性化骨性筋炎　Myositis ossificans multiplex progressiva

東北帝國大學醫學部熊谷內科教室所藏

患者　佐藤某　廿歲　男　　大正四年四月八日入院　同十一年四月廿四日死亡

遺傳的關係　特記スヘキモノナシ。

既往症　幼時麻疹ヲ經過シ十三歲ノ時腎臟疾患ニ罹リシコトアルノミ。

現病歷　五歲ノ時二回左頸部ニ疼痛性腫脹アリ數日ニシテ治癒セシモ、次デ腋下ニ及ビ、爾後該發作時々反復シ、九歲ノ時前膊ヲ犯シ十四歲ノ時首、及左前膊不動トナル、同年末咀嚼及ビ胯關節運動、起立及ビ步行ハ不全トナリ爾來進行シテ現時ノ狀態ニ至ル。

現症　心筋、眼、表情筋、舊、喉頭、橫隔膜ノ諸筋、肛門括約筋、會陰諸筋等ハ正常ニシテ他ノ隨意筋ハ殆ンド皆犯サレ恰モ石像ノ觀有リ、不隨意筋ハ勿論正常ナリ、頸部關節不動、右上肢ハ肘關節ニ於テ屈曲セル狀態ニテ不動、左上肢及ビ兩下肢ハ伸展セル狀態ニアリテ左右肩胛胯關節共ニ僅微ノ運動ヲ殘スノミ、從テ身體ノ一部ヲ動カサントセバ全身同時ニ動キ恰モ一枚ノ板ヲ動カスニ似タリ。入院後發作ヲ觀察スルニ筋肉ハ先ツ痛ミ次デ腫脹シ泥狀樣ノ硬度トナリ後石樣硬度トナル

豫後　不治ノ疾患ナリ

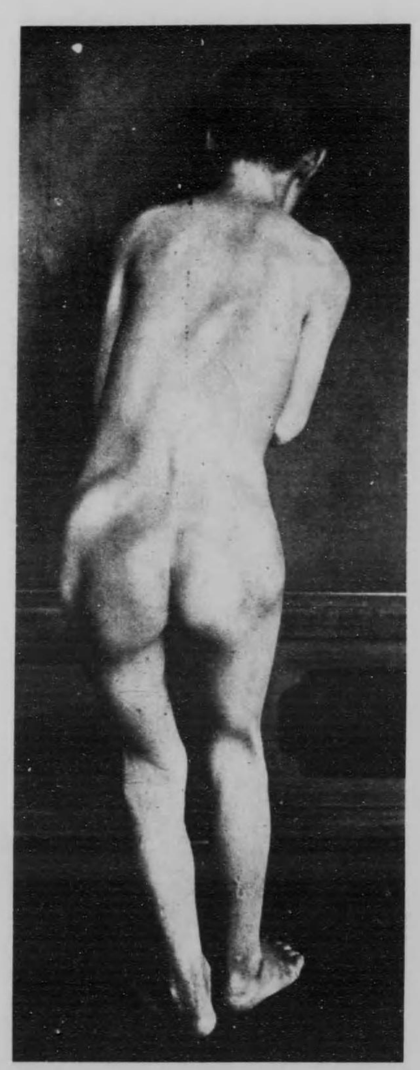

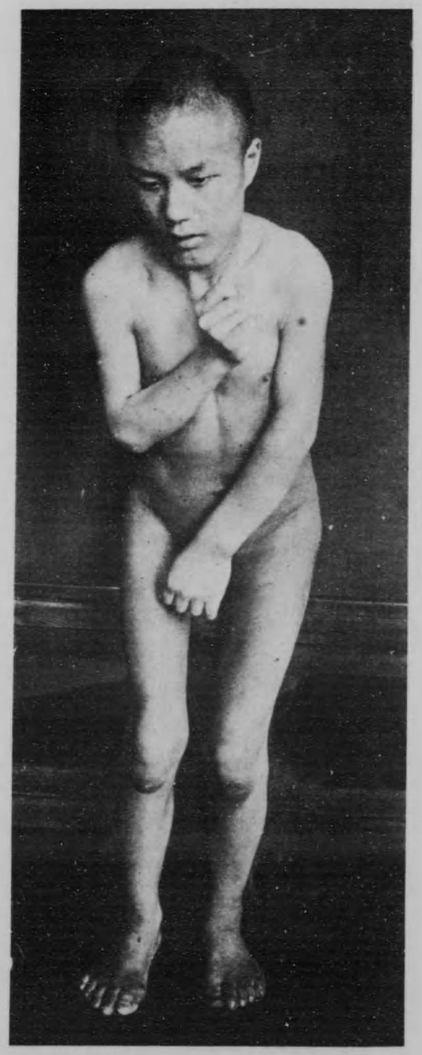

(Myositis ossificans muetiplex progressiva)

嚢　狀　肝　Zystenleber, Hepar cysticum (der Zystische Degeneration der Leber

東北帝國大學醫學部病理學教室所藏

本寫眞ハ四十七歳ノ女性屍ヲ解剖臺上ニテ撮影セルモノナリ、臨床診斷ハ膵嚢腫ナリ、既往症、現症等ハ記錄ノ所在不明ノ爲メ此所ニ載錄スルコトヲ得ザルハ甚ダ遺憾トス、右側腹腔上部ニ呼吸運動ト無關係ナル液體ヲ滿タセル腫瘍ヲ觸ルヽノ外腹水アリ、且脂肪漏ヲ伴フ、經過ハ甚ダ永ク、該腫瘍ハ四五年以前ニ發見セラレタルモノナリト云フ。

解剖所見　可ナリ羸瘦セル屍ニシテ腹部ハ甚ダシク膨隆シ明ニ波動ヲ呈ス、腹部周圍ハ之ヲ臍部ノ高サニ於テ八十六糎ヲ算セリ、兩足ニ於テ浮腫ヲ認ム。

腹壁ヲ開ク前ニ穿刺ヲナシテ腹水ヲ採取セリ、其量約七千五百瓩ヲ算セリ、液體ハ褐色ニシテ稍〻溷濁シ、纖維素小塊片並ニ白色微細ナル小粒ヲ混ズ、大網ハ一條ノ組織索ト化シ横行結腸ノ上ニ在リテ、一方ハ腹壁ニ、他方ハ横行結腸ノ前面及脾ノ下ニ至リテ之ト癒著セリ、其他ノ諸臟器ト共ニ表面ハ纖維素苔ヲ以テ被ハル、此大網ノ右上方ニ當リテ著シキ變化ヲ呈セル甚ダ大ナル肝臟アリ、即肝右葉ノ大部分ハ透明或ハ不透明ノ液體ヲ充滿セル大小種々ナル嚢腫ノ集合ト化シ、左葉ハ著シク左方ニ壓迫セラル、嚢狀變性ニ陷レル右葉ノ周圍ハ實ニ一●六五米ヲ算シ、上方横隔膜ト密ニ癒着シ、之ヲ甚ダシク上方ニ壓セリ、爲メニ右肺ハ著シク壓迫セラレ　ateletatisch　狀ヲ呈セリ、横隔膜ノ高サハ第二肋骨ニ相當ス、更ニ下方ニ於テハ腸管並ニ右腎ヲ壓シ、左側方ニ於テハ脾ヲ上後方ニ壓セリ。

腹腔臟器中心嚢ハ少シク擴大シ心臟ハ可ナリ左方ヘ變位セルヲ認ム、右肺ハ强ク上方ニ壓縮セラレテ腹壁ト癒着セリ。

以上ハ剖檢所見ノ大要ナリ、即チ腹部ノ膨隆ハ腫瘍並ニ腹水ニ因ルモノニシテ腹水ハ腹膜炎ニ由來スルモノナリ、臨床上種々ノ症候ヨリ膵臟嚢腫ナル可キヲ想像シ解剖スルニ及ンデ立派ナル肝臟嚢狀變性ナリ、臨床上ニハ肝臟嚢腫ヲ疑ヒ乍ラ、該腫瘍ガ呼吸運動ニ無關係ニシテ脂肪腫ヲ伴ヘル點ヨリ膵臟嚢腫ナル診斷ヲ附セシモノナル可シ、解剖上ノ所見ヨリ臨床上呼吸運動ニ無關係ナルガ如ク見エタルハ、蓋シ右肺ガ久シク壓迫セラレ、診察ノ當時ニ於テハ殆ンド呼吸運動ヲ營マザリシニヨルナルベシ、若シ幸ニシテ早期ニ診察シ得タランニハ或ハ肝臟ヨリ起レルモノナルコトヲ確實ニ知リ得タルベシ、此例ニ於ケル如ク、呼吸ニ無關係ナルガ故ニ、肝臟ニ非ズトナスコトハ大ニ愼マザル可カラズ、レントゲン診斷ハ是非共一應試ムル必要アリ。

肝臟內ニ於ケル嚢胞ハ往々ニシテ見ラル、淋巴管腫ノ外ニ膽管ガ結集セラレテ生ズル膽管嚢腫アリ、通常無色透明ノ水樣

液或ハ黄染セル内容ヲ容ルヽモノニシテ時ニ人頭大以上ニ達スルコトアリ、又氈毛細胞ニテ被ハルヽ所謂氈毛嚢腫來ルモ通常小ニシテ提肝靱帯ニ於テ見ラレ、被膜下ニ直接透視セラルヽモノニシテ膽管ノ畸型ニ算入ス可キモノト考ヘラル。

屢〻見ラレ且最モ意義アルモノハ嚢狀肝ナリ、透明水溶液ヲ容レタル多數ノ嚢狀ヲ以テ充滿セラレ、肝臓ハ爲メニ往々甚ダ腫大スルモノナリ、屢〻實質ノ大部分ガ嚢狀ト化スルガ故ニ嚢狀變性ト稱ス、規則正シク腎ノ同一變化ヲ伴フモノナリ、嚢狀肝ノ成因ニ關シテハ當今尚其說一定セズ、先天的ニ來ルモノニシテ多クノ學者ハ膽管ノ嚢腫トナセドモ、他ノ學者ハ膿瘍形成トナシ嚢腫ヲ膽管ノ腺嚢腫ナリト稱ス、其他寄生蟲ニヨリテ相似タル嚢腫ヲ形成スルコトアリ(新井)。

Zystenleber, Hepar Cysticumoder Zystische Degeneradan ber Leber.

內臟轉錯症 Inversio viscerum

東京慈惠會醫科大學內科教室所藏

患者 某女 十八年 大正十一年十一月廿二日入院、同廿六日死亡。

家族歷 兩系祖父母ニ就テハ不明、父五十歳ノ頃溺死ス、母健在、同胞一名死、血族中遺傳的疾患ナシ。

既往症 天資健、幼時麻疹ヲ經過ス、種痘二回善感、月經十八歳一月初潮、二ヶ月正調ナリシガ後ナシ。

現症歷 大正二年二月寒冒ニ罹リ咳嗽頻發喀痰ニ血線ヲ混ジタルヲ以テ醫ノ診ヲ乞フ、氣管支加答兒ノ診斷ノ下ニ治療ヲ受ク、漸次症狀緩解セルモ九月ノ下旬ニ至リ時々腹痛ヲ發シ爾來水樣下痢一日數回ニ及ブコトアリ、盜汗甚シク臥床服藥セシモ効ナキヲ以テ來院治ヲ乞フニ至レリ。

主訴 下痢、腹痛、盜汗。

現症 一般狀態 體格中等、營養不良、皮膚蒼白色、眼檢結膜及口唇貧血、顏面及下肢ニ少シク浮腫アリ。

呼吸器系 咳嗽喀痰アリ、視診上胸廓扁平鎖骨上窩稍〻陷沒ス、兩側共ニ呼吸運動不良、乳房ノ發育モ亦不良、觸診上打診ニ由テ變化アル部ニ聲音振盪亢進、打診上左側胸部第三肋骨以上濁音、第五肋骨以下純濁音、右側前胸部第二肋骨鼓性濁音、第五肋骨以下鼓音ヲ呈ス、聽診上左側前胸部第二肋骨以上ニハ呼氣延長アリ、左側背面ニハ氣管枝音右側ニハ呼氣延長ス。

循環器系 視診上右乳房ノ部ニ於テ心尖搏動ヲ認ム、觸診上右乳線第四肋間部ニ心尖搏動ヲ觸知ス、打診上心濁音部上界ハ右第三肋骨、右界ハ右乳線外半橫指徑、左界ハ右胸骨線ニ一致ス、聽診上右第三肋間ニ於テ大動脈音、右第二肋間ノ部ニ肺動脈音ヲ聽ク。

消化器系 腹部ハ稍〻膨隆シ、臍部ニ於テ硬結ヲ觸ル、打診上腹部一般ニ鼓音ヲ呈ス、觸診上廻盲部ニ疼痛アリ、左腸骨窩ニグル〳〵音ヲ聽ク。

解剖所見 胸腹壁ヲ開ケバ胸腹腔內諸臟器ハ悉ク左右其位置ヲ異ニス、即チ胸腔ニ於テ肺臟ハ右ガ二葉左ガ三葉ヨリ成リ、心臟ハ右胸腔內ニアリテ其位置モ亦全ク生理的ノモノト反對ナリ、心尖ハ右方ニ向ヘリ、肝臟胃ハ互ニ相轉錯シテ肝ハ左ニ胃ハ右ニアリ、各臟器自己ノ位置モ亦左右相轉倒セリ、脾モ亦右腹腔ニ位ス、從テ腹管ノ經路ハ皆生理的ノモノト反對ノ位置ヲ取レリ、斯ク極端ナル轉錯症ハ實ニ古來稀有ナルコトニシテ世界ニ於テモ多ク其例ヲ見ザル所ナリ、以上ハ轉錯症ニ就テノ剖檢上所見ノ概略ニシテ、其他ノ病的變化ハ略ス(清水)。

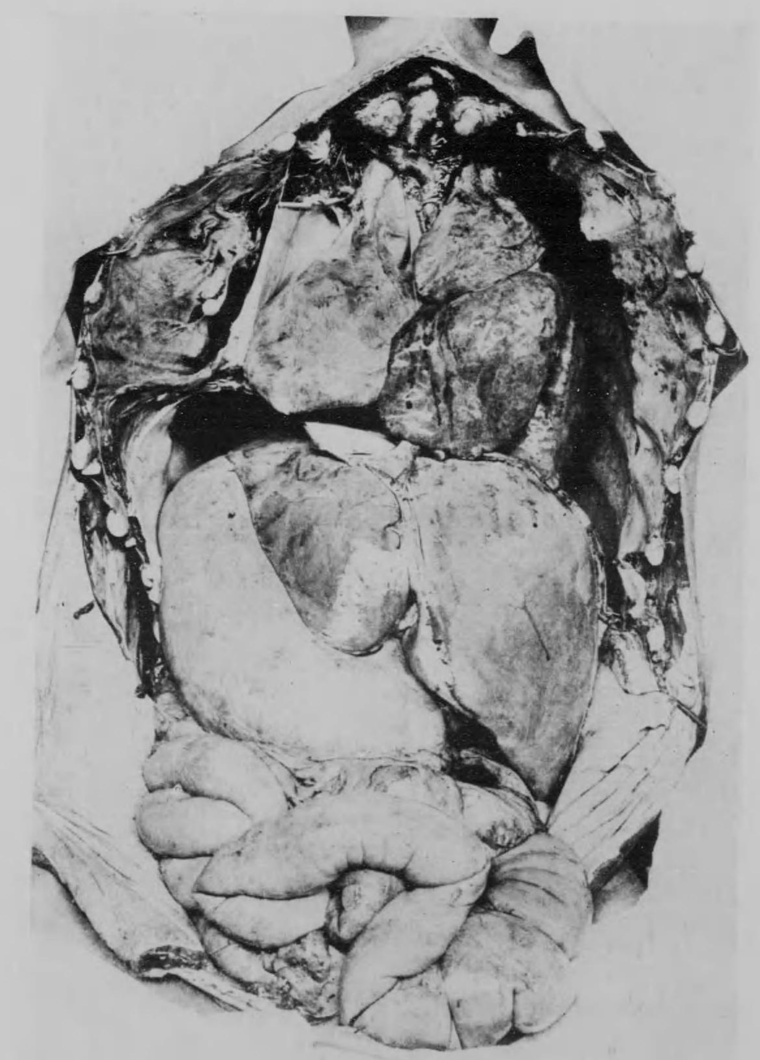

Sungen-uns Darmtuberculose et muersiovisceum

原發性肺放線狀菌病

Primäre Lungenaktinomycose

京都帝國大學醫學部辻內科教室所藏

患者 田○茂○ 男 四十歳 酒造業 島根縣產 初診大正十年十月六日

主訴 右胸側及ビ背部ノ疼痛、胸內苦悶、不規則ナル熱發。

家族史 兩親ハ高齡ニテ死シ同胞皆健在、七子ノ內一人ハ生後間モナク熱性疾患ニテ斃レ、一人ハ四歳ニシテ胃腸病ニテ死シ他ノ一人ハ流產(三ケ月)セリ、ソノ他何等遺傳的關係ノ見ルベキモノナシ。

既往症 生來頑健ニシテ著患ヲ知ラズ、唯壯年時淋疾及ビ下疳ヲ病ミタレドモ其際脫毛發疹等ヲ見ズ、酒煙草ヲ嗜ム、特ニ牛馬家畜ニ接近セシコトナシ。

現病歷 本年六月下旬感冒ノ氣味アリテ熱發シ、咳嗽ニ際シテ右胸側及ビ背部ニ鈍痛ヲ覺エ、更ニ一ケ月ノ後ニハ疼痛劇シク殊ニ夜間ニ於テ著シク、次デ胸內苦悶、呼吸困難加ハリ、咳嗽喀痰ヲ見、睡眠安ラカナル能ハズ、體溫三十八度內外、體重輕減ス、各所ノ醫ヲ訪ネシモ一トシテ要領ヲ得ズ、遂ニ當院ニ來レリ、食慾不良ナラズ、便通一日一行。

現症 體骼偉大、榮養中等、皮膚光澤、彈力性及濕潤度尋常、粘膜貧血ナラズ、淋巴腺ノ腫大セルモノナシ、脈搏整、緊張良ナレドモ稍〻頻、頭部、顏面、頸部等ニ異常ナク齒牙ハ凡テ健全、胸廓ハ右殆ド相對、特ニ腫脹セル部所ヲ認メズ、呼吸ハ胸腹式ニシテ甚シク促迫セズ、左右同大ナリ、心臟ノ左界ハ左乳線ニ達セル外打診及聽診上異常ヲ認メズ、肺ハ右鎖骨上及下窩濁、呼吸音弱、强打診ニヨリテ壓痛ヲ訴フ、右背上部モ亦濁ニシテ呼吸音弱シ、其他何處ニモ雜音ヲ聞カズ、腹部ノ四肢ニ異常ナシ、腱反射稍〻亢進ス、尿淡黃色透明、酸性、比重一〇二四、蛋白、糖及其他ノ異常成分ヲ認メズ、體重五一・八瓩。

臨床的診斷 肺腫。

經過 痰量一晝夜ニテ約三〇乃至四〇瓩、泡沫性粘液性膿性時ニ血線ヲ認メ頗ル粘稠ナリ、惡臭ナク又一定ノ層ヲナサズ、顆粒ヲ認メズ、鏡檢スルニ膿球多數ナレドモ結核菌ヲ見ズ、ヂストマ卵、放線狀菌、腫瘍細胞ヲ發見スル能ハズ、彈力纖維ヲ缺グ、ワッセルマン氏反應陰性、血液像正常ナリ、胃液ニハ消化障碍ヲ見ズ、鹽酸ヲ證スルモウッヘルマン氏乳酸反應、血液反應ハ共ニ陰性ナリ。

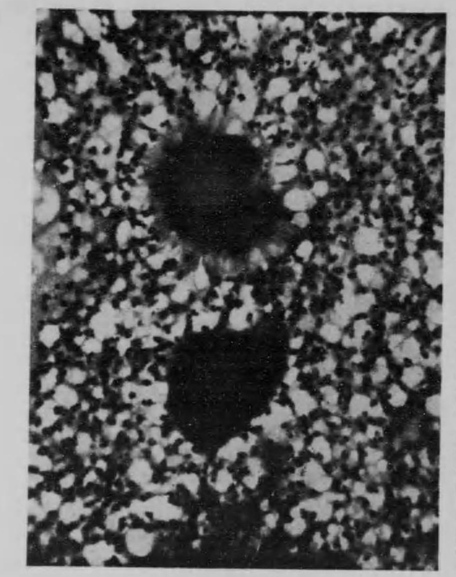

第二圖

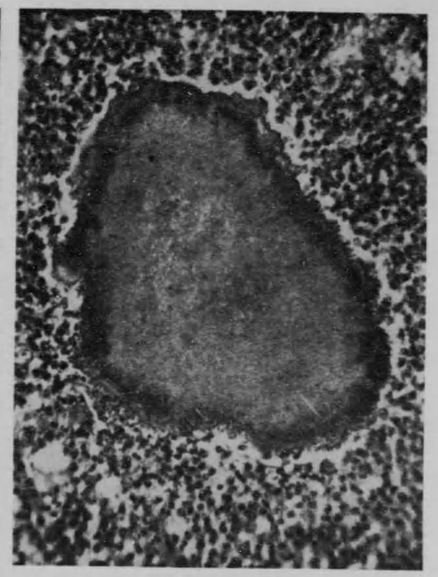

第一圖

第三圖

Primäre Dungenaktinomycose

東洋流肝臓絞窄溝　Japanische Schnürfurche der Leber (Sulcus locularis hepaticus japonicus)

愛知醫科大學病理學教室所藏

東洋流肝臓絞窄溝トハ、肝臓ニ生ズル前後ニ亘ル縱溝ニシテ、此物ハ西洋ニ於ケルヨリモ、本邦ニ於テ殊ニ剖檢上屢〻遭遇スル處ノ物ナリ、婦人ニ多ク初老ヨリ老年期ニ於テ認メラル、胸腹腔内臓疾病及横隔膜ニ特別ノ異常ヲ伴ハザル場合ニモ存在セルヲ以テ、山極博士ハコノ前後縱溝ハ、日本婦人ノ好ミテ使用スル廣帶(或ハ同意味)ノ爲ニ肝臓(就中右葉)ガ側部ニ於テ固定セラレ、右葉中央部ノミ呼吸ノ際上下動ヲ營ミ得ルガ爲ニ、肝ノ右穹窿部ニ皺襞ヲ生ジタルモノニシテ、恐ラク東洋特有ノモノナラントシ、之レニ東洋流絞窄溝ト命名セラレタリ、其後大正七年當教室大島助手ハ、コノ前後縱溝ト横隔膜トノ關係ヲ調査シ、コノ溝ハ多數例ニ於テ、横隔膜血管ノ走行ト一致セルヲ認メ、溝發ニ對シ山極博士ノ說ニ左袒スルト共ニ、形成ノ誘導トナル第一機轉ヲナスモノハ、横隔膜ニ存在スル血管ニシテ、尙日本人風習ノ居坐ノ爲ニ肝臓ハ常ニ上ニ壓セラレ、是レ又間接ニ其成立ヲ助長セシムルモノナリト論ゼリ。

上圖　七十七歳ノ女性屍ヨリ得タル肝臓ニシテ、右葉穹窿面ニ四條ノ東洋流絞窄溝アリ。

下圖　九十歳ノ女性屍ヨリ得タル肝臓ニシテ、右葉穹窿面ニ四條ノ東洋流絞窄溝アリ(大島)。

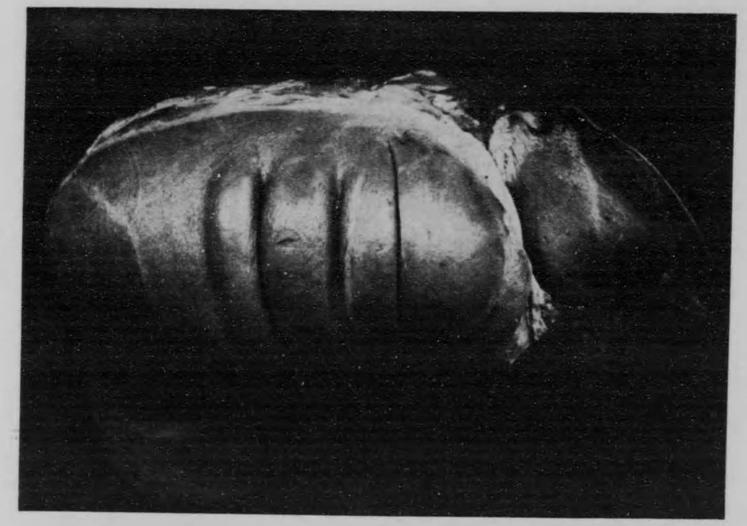

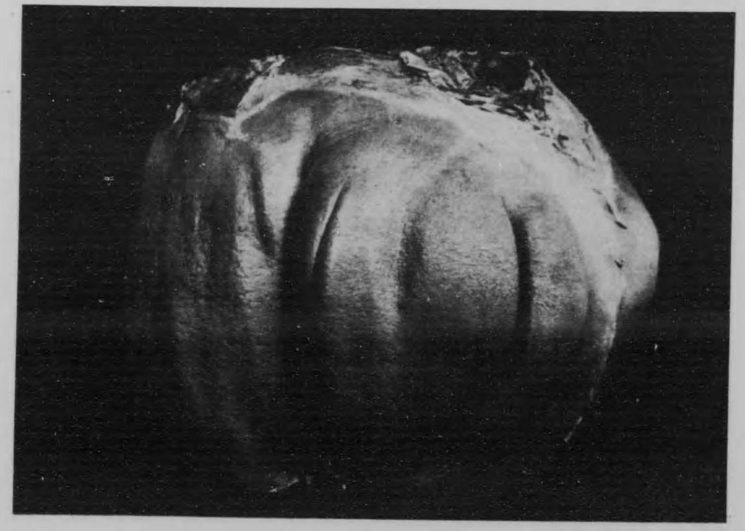

Jaqanische Schnürfurehe ber Leder.
Suleus iocularis hepaticus japonicus.

慢性腦水腫　Hydrocephalus chronicus (Wasserkopf)

金澤醫學專門學校小兒科教室所藏

患者　長〇時〇　七ヶ月　家族ノ職業　農

血族的關係　父母共ニ健存ス、同胞七人ノ内二人ハ共ニ九ヶ月ノ早産兒ニシテ死シ其他ノ二人ハ病死ス、父母共ニ花柳病及血族結婚ヲ否定ス、父ハ酒ヲ攝ラズ。

主訴　頭部ノ膨大及固定不能、眼球ノ下轉及下肢ノ强直並ニ上肢ノ振顫。

現症　正規分娩及ビ母乳營養兒ニシテ生後七日頃ヨリ屢〻急痛發作ヲ見タリ、常ニ啼泣シ知覺過敏ニシテ安眠中ト雖モ指尖ニ觸ルレバ驚愕ス、三ヶ月程前ヨリ主訴樣症狀ニ氣付キタリト云フ。

頭圍　六一、五糎　胸圍　四一、〇糎

ワッセルマン氏反應陰性（林鶴）。

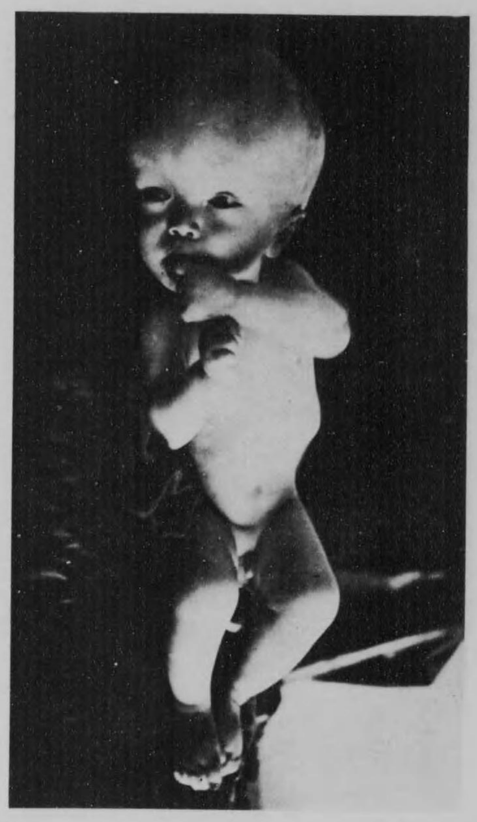

Hydrocephalus chronicus(Wasserkopf)

蒙古人種樣痴呆 Mongolismus (Mongoloide Idiotie)

愛知醫科大學小兒科教室所藏

患者 水○要○郎　一年二ケ月　父職業味噌屋

血族關係 父ハ三十一歳ニシテ黴毒ヲ否定シ、酒客或ハ喫烟家ニアラズ、母ハ二十五歳ニシテ從兄妹間ノ血族結婚ナリ、他ニ特記スベキモノナシ。

○○症 生後一般發育ハ遲延セルガ如ク、齒牙ハ第十ケ月目ニ發生シ、起坐モ亦此頃ヨリ漸ク可能トナリ起立ハ今日尙不能ナリ、微笑スルコトモ遲延シ今日ニ至ルモ極メテ稀ナリ、玩具ニ對シテハ興味ヲ有セザルモ兩親ハ認識シ得、言語ハ未タマヽヲ發言シ得ルニ過ギズ、常ニ舌ヲ口外ニ露出スルノ癖アリ。

主訴 智的發育ノ遲延及舌ノ露出。

現症 體重七八七〇瓦、身長七二五糎、兩眼裂軸ハ內下方ニ向ヒ、內眥贅皮ハ辛フジテ其存在ヲ認メ得ベシ、舌ハ肥大シテ常ニ口外ニ露出ス、鞍鼻ヲ呈シ耳殼ニ變化ヲ認メズ、齒牙ハ2/2、腹直筋ノ離開ヲ認ム、指趾ハ凡テ短ニシテ特ニ第五指ノ第三指骨ハ內方ニ屈曲ス、各關節ノ運動範圍甚ダ自由ナリ、母ノワッセルマン氏反應陰性ナリ。

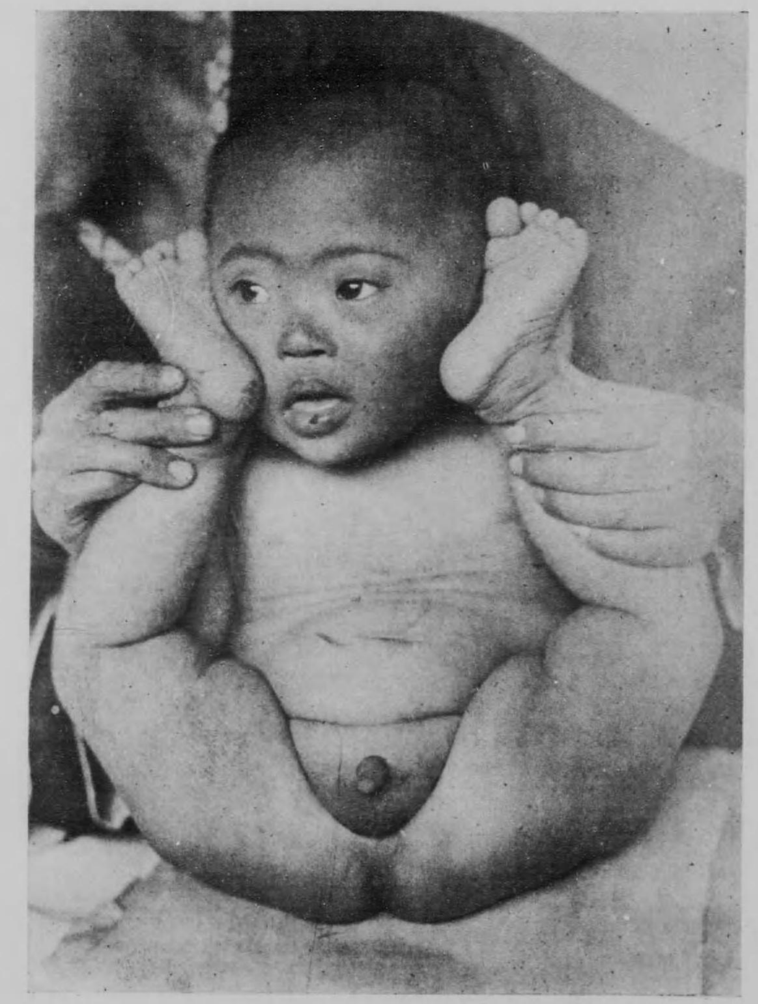

Mongolismus, Moneoloide Idiotie.

出血性紫斑病　Purpura haemorrhagica.

東京順天堂病院小兒科醫局所藏

患者　某　十三歲　男

家族的關係　父母共ニ健存ス、同胞三人、流產及ビ早產ナシ、父母共ニ花柳病及ビ血族結婚ヲ否定ス

主訴　全身ニ紫斑ヲ發ス。

既往症　此迄ニ著患ニ罹リシコトナキモ痲疹百日咳ヲ經過ス、一ケ月前鈍及ニテ左手背ニ打傷ヲ受ケ其傷未ダ治癒セザルニ、約五日前ヨリ所々ニ紫斑ヲ生ジテ漸次增加セリ、當時少シ腹痛アリ、關節痛ナシ。

現症　體格中等ニシテ少シ瘦氣味、食慾變リナク、便通一日一回尿ノ變化不明、

療法　入院當日非常ナル衄血アリ、全身ノ紫斑著明トナル、故ニアナブトールゲラチン注入ヲ行ヒテ絕對的安靜ヲ命ジタルニ、其翌日少シク腹痛ヲ覺エ再ビゲラチンノ注入ヲナス、斯クシテ約十日間位ニテ紫斑色ハ退色シ約二十日後退院時ニハ普通トナレリ。

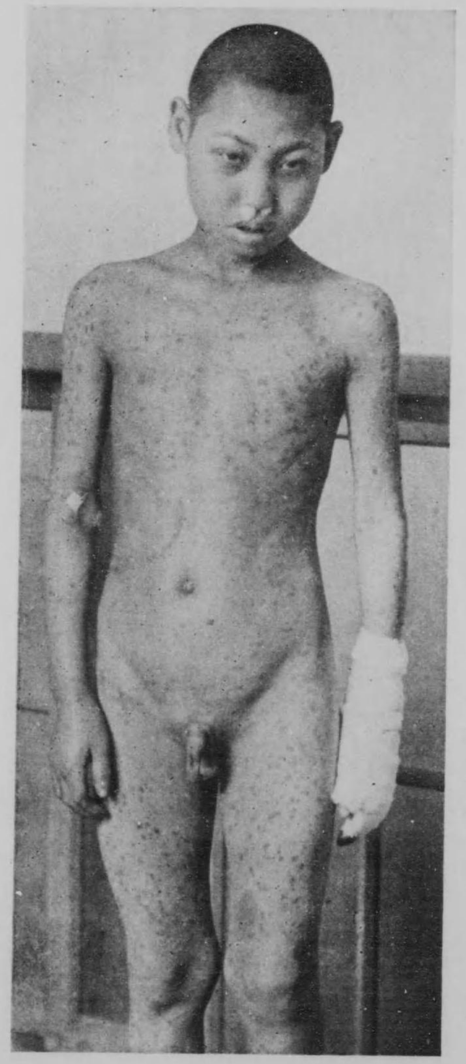

Purpura Haemorrhagica.

小兒性體質 Infantilismus

鎌倉本島藤七郎所藏

患者 今○章○ 男 十二歳

既往歴 兩親ハ血族結婚ニシテ健在ス、同胞四人ノ末弟ナリ、宮城縣黑川郡ノ產、姙娠六ヶ月ニシテ生レ、出產時半紙約一枚ニ包ム事ヲ得タリト云フ、爾來寒村避地ニシテ良產婆ダニナキ地ニ於テ只管兩親ノ慈愛ノ許ニ掬育セラレ、單ニ皮膚病ヲ患ヒタル外著患ヲ知ラズト云フ、十二歳ノ春（明治四十一年二月）宮城病院ニ收容セラル。

現症 收容當時ノ體重五瓩、身長七三糎、頭圍三七・五糎、胸圍三九糎ニシテ頭蓋骨縫合ハ既ニ閉鎖セリ、齒ハ上下顎共ニ七個ヲ有シ其形細小ニシテ恰モ魚骨ノ如ク齒列極メテ不正ナリ、皮膚一般ニ灰白ノ色素ヲ附ケ、其間普通ノ皮膚島嶼狀ヲナシテ存スルヲ認ム、口腔粘膜及齒齦ニハ色素沈着ヲ認メズ、皮下脂肪組織ニ乏シク皮膚ニ浮腫ナク筋肉ノ發育佳良ナラズ、身體ハ羸瘦シ四肢細長ナレドモ他ノ體部トノ比例ヲ失ハズ、唯手指ハ短小ニシテ稍〻太ク下脚少シク短カキヲ見ル、步行ハナシ得ルモ蹣跚タリ、陰莖ハ體幹ニ相當シ睪丸ハ陰囊及鼠蹊管內ニ存セズ、甲狀腺ハ之ヲ明カニ觸知スルコト克ハズ、淋巴腺及脾ノ腫大ヲ認メズ、脉小ナレドモ緩除ナラズ、心及肺ニ異常ナシ、精神狀態ハ概シテ安靜愉快ノ狀ヲ呈シ頗ル愛嬌ニ富ミ常ニ衆人ノ寵愛スル所タリ、然レドモ其ノ發育極メテ幼稚ニシテ健康ナル小兒ノ約一年乃至二年ニ相當スル階級ニアリ、言語ハ唯十數語ヲ發スルニ止マリ自己ノ思想ヲ表白スルニハ（例 食餌、便意等）簡單ナル一種ノ單語ヲ以テス、多少自他ヲ識別スル能力アルモ數ノ觀念ナキモノ、如シ、動作又單調ニシテ二三ノ外ニ出テズ、食餌ハ自ラ食匙ヲ以テ攝取スレドモ其他ノ身體的要務ハ一トシテ自ラ便ズルコト克ハズ（本島）。

東北帝國大學醫學部病理學教室所藏

病理解剖並組織學的所見 內分泌腺ニハ密接ナル關係ナキモノニシテ、皮膚ノ老人性變性、萎縮腎、血管硬化症等ヲ伴ヒ、鬚毛、陰毛ヲ發生セリ、睪丸ハ發育惡シク間細胞ニ富ミ鼠蹊管內ニ在リ、卽本例ニ於テハ內分泌腺障碍ニヨル侏儒ニ非ズシテ、身體各部各器管ノ約合ハ全ク常態ニシテ全體トシテ縮小シタルカノ如キ觀アリ、恐ラクハ Progeria (Gilford) ニ屬ス可キモノナラン、詳細ハ近ク當教室ノ一員ニヨリテ發表セラルベシ（新井）。



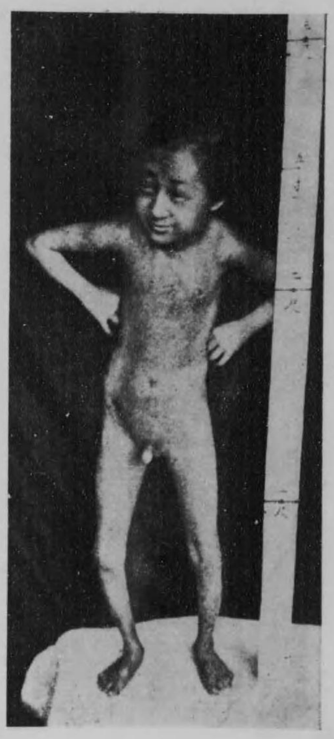

Infantilismus

小兒破傷風　Tetanus des Kindes

東北帝國大學醫學部小兒科教室所藏

患者　小畑某　五年六ケ月　女兒

既往症　父方ノ祖父ハ七十歲ニテ喘息ノ爲ニ、祖母ハ七十二歲ノ時心臟病ノ爲ニ斃ル、母方ノ祖父母不詳、實父ハ壯時淋病ニ罹リタル外壯健、實母又何等著患ヲ知ラズ、同胞五人皆健在ス、患兒ハ正規分娩、種痘一回善感、大正五年六月麻疹ニ罹リ實扶的里ヲ續發セル外特記スベキ疾患ヲ知ラズ、大正六年四月二十日庭前ニテ遊戯ノ際過テ地上ニ顚倒シ、左側前膊下端掌側面ニ創傷ヲ蒙リタルモ醫療ヲ乞ハズシテ放任セシガ、其後一週間即同二十八日ニ到リ、母親ハ患兒ノ顏面頰部ニ發作性ニ强直起リ爲ニ顏貌假面狀ヲ呈セルニ氣付ケリ、次デ强直ハ次等ニ全顏面ニ擴大シ、眼球稍〻上竄眼裂狹少シ、咬舌數回アリ、次デ左上肢ニ强直及痙攣ヲ始メ、其ノ發作十數回ナリシモ敢テ意ニ介セザリキ、翌二十九日ニ到リ痙攣發作ハ益〻其數ヲ加ヘ、身體弓狀ヲ呈シテ發熱ス、不眠、哺啜不能トナリ僅ニ水ヲ攝取シ得ルノミ、卅日及翌五月一日抗毒素二回皮下注射ヲ乞ヒタルモ症狀去ラズ、加フルニ咳嗽頻發々汗甚シク尿量減少、便秘等ヲ訴ヘテ同二日來院即日入院セシム。

現症　五月二日午後六時、體格中等、榮養佳良ノ女兒ニシテ意識明瞭、皮下脂肪組織發育良好、顏面潮紅シ頰部殊ニ著シク、顏貌ハ苦悶狀ヲ呈シ假面ニ似タリ、口圍諸筋殊ニ咬筋强直シ口裂、鼻翼歪牽セラレ、前額部ニハ縱橫ノ皺襞存立シ、所謂サルドニー氏苦笑狀顏貌ヲ呈ス、又牙關緊急甚シク、試ニ患兒ニ開口ヲ命ズルニ齒列間距離僅ニ〇・五糎ヲ算スルニ過ギズ、依テ舌ノ咬傷ヲ來シ喉頭檢査不能ニ終レリ、瞼裂狹小シ瞳孔中等散大、光線ニ對シ反應過敏、直ニ强直痙攣發作ヲ起シ、牙關緊急、後弓反張、發汗等其度ヲ加フ、頭毛ハ甚シキ發汗ノ爲ニ濕潤シ恰モ水洗セルガ如シ、皮膚ハ發汗ノ爲ニ甚シク濕潤シ多少貧血ス、其他發疹浮腫等ヲ認メズ、熱感アリ、體溫三十八度二分、呼吸數三十八、脈搏整正緊張シ稍〻小ナリ一分時一一四、頸部及顎下淋巴腺腫大セズ、項部强直及後弓反張ハ中等度ニ存シ痙攣發作時ニ其度ヲ加ヘ、自由ニ背部ニ手掌ヲ挿入シ得、心臟濁音界正常、心音純清、唯痙攣發作時ニ心尖音ノ亢進アルヲ聽クノミ、肺ノ所見陰性、腹部ハ板狀ノ如キ硬度ヲ呈シ、肝臟下緣及脾臟ヲ觸知シ得ズ、腹壁反射ヲ試ミルモ直ニ痙攣發作ヲ促シ其成績不明ニ終レリ、四肢殊ニ右上肢ノ强直存スルモ發作時ニアラザレバ他働的運動自由ナリ、患側左上肢ハ著シク强直シ且ツ內轉ス、手指ハ伸展稍〻掌指關節ニ於テ後屈ス、創傷ハ前膊掌側面ノ手腕關節ヲ距ル二糎、尺骨長軸ニ沿フテ斜位ヲ取リ、長徑二糎、橫徑一糎、周圍組織ハ暗紫色ヲ呈シ且ツ弛鈍性肉芽ニヨリテ擡提セラル、創底ハ甚シク凹陷シ且ツ弛鈍性肉芽ヲ生ジ、黃褐色ノ膿汁ニテ充サレ異物ハ發見セラレズ、尙ホ該肢ノ淋巴管ノ發赤腫脹ヲ認メズ、下肢ハ兩側共ニ伸張シ稍〻弓狀ヲナシ、膝股關節强直シ、痙攣發作時ニハ自他動共ニ

不能ナリ、四肢ニ於ケル腱反射ハ一般ニ著シク亢進セルモ何等病的反射ヲ認メズ、尙ホ痙攣發作時ニ於テ本例ハ直立伸張、偏側反張及糞便失禁等ヲ來サズ、尿ハ濁濁シ、黃褐色、比重一〇二三、反應酸性、蛋白中等度陽性、糖陰性、沈渣ヲ鏡檢スルニ尿酸鹽類結晶及腟上皮ヲ見ルモ尿圓壔更ニナシ。

經過及療法 五月二日 初メ痙攣發作數ヲ知ランガ爲メニ臭剝一●〇瓦及抱水クロラール一●〇瓦ノ內服一日分量ヲ與フ、午後六時ヨリ翌日午後六時マデヲ一日間トシ、發作數計算ヲ母親ニ命ズ、五月三日 體溫三十七度五分、脈搏百四十九、呼吸卅六、便通一回、尿約二百瓦自然排出、一般狀態前日ト大差ナシ、然レドモ前夜ヨリ不眠、咳嗽甚シク、痙攣發作頻發シ、食事不能唯少量ノ水及牛乳一合ヲ哺啜スルノミ、依テ午後六時一五%硫苦水溶液一●〇瓩 右上肢皮下注射、同十二時同量左上肢ニ注射ス、硫苦一日ノ使用量〇●三瓦、五月四日 體溫三十七度六分、脈搏百三十、呼吸數三十八、便通ナシ、一般狀態變化ナシ、牛乳八僅ニ二合ヲ哺啜スルノミ、午前八時、午後二時及八時各一●〇瓩宛同液ヲ胸部、大腿部ニ注射ス、五日五日 體溫三十六度八分、脈搏百三十、呼吸數三十八、便通ナシ、一般狀態稍〻佳良、右側上肢强直減少シ痙攣非發作時ニ於テハ自他運動自由トナリ、牙關緊急輕快、齒列間距離入院當日ノ三倍大即チ一● 五糎ニ達ス、爲ニ牛乳三合鷄卵一個ヲ哺啜シ得タリ、痙攣發作數前日ト同樣、午前八時、午後八時各一●〇瓩宛午後二時二●〇瓩ヲ上肢、大腿、胸部ヲ選ビ左右交互注射ス、此日硫苦使用量〇●六瓦、五月六日 體溫三十六度三分、脈搏百八、呼吸數三十六、自然排便一回、一般狀態益〻佳良、膝關節屈折シ得ルニ至ル、痙攣發作數十四回ニ減ジ痙攣期間短縮セリ、粥ヲ二椀三回、牛乳三合、鷄卵二個攝取ス、午前八時、午後二時、同八時二〇●瓩宛ヲ注射ス、硫苦一日ノ使用量〇●九瓦、五月七日 體溫三十七度、脈搏百十、呼吸數二十八、自然便一回、尿量約六百四十瓦、患兒氣分佳良、笛ヲ吹奏シ得ルニ至ル、顏面皺襞及後弓反張全ク消失シ左患側上肢モ亦多少運動シ得ルニ至ル、痙攣發作數五回、食餌牛乳三合、鷄卵二個、粥二杯宛三回、午前八時、午後二時、同八時各二●〇瓩宛注射ス、五月九日 體溫三十七度五分、脈搏百十、呼吸數三十二、自然便一回、尿量六百五十瓦、食餌牛乳一合、粥二杯宛二回、鷄卵三個、此日患兒跪坐シ得ルニ至ル、膝腱反射ハ殆ド正常ニ復セシト雖モ尙ホ亢進ス、午前八時、午後二時、同八時各二●〇瓩宛注射、發作數僅ニ二回、此日患兒感冒ニ罹リ咳嗽、噴嚏、鼻汁流垂ス、五月十日 體溫三十七度、脈搏百廿、呼吸三十四、自然便一回、尿量約五百五十瓦、顏ハ啼叫スルモ皺襞ヲ生ゼズ、患側上肢ハ尙ホ强直スレドモ下肢ニハ何等强直ヲ認メザルニ至レリ、痙攣發作更ニ起ラズ、食餌牛乳二合、鷄卵三個、粥二杯宛三回、午前八時、午後二時各二●瓩宛注射、翌十一日ヨリ十四日マデ注射ヲ中止スルニ毎夜一回宛輕度ノ痙攣發作ヲ起シタルヲ以テ續テ十五日ヨリ二十一日マデ隔日硫苦液午前八時二●〇瓩宛一回、注射セシニ痙攣發作更ニ起ラズ、十七日患者歩行シ得ルニ至ル、尙ホ患側上肢、强直存スルモ正常位ニ復シ、命ノ儘ニ手指ヲ開大屈伸シ得ルニ至レリ、依テ二十一日歸宅ヲ許可シ同日ヨリ再ビ注射ヲ中止セルモ其後痙攣發作ヲ起サズト云フ。

Tetanus des Kindes

初生兒淋毒性化膿性多發性關節炎

（右肘、右膝、左手腕關節）Polyarthritis gonorrhoica pruenta neonatorum

京都府立醫學專門學校附屬療病院小兒科教室所藏

患者 千〇三〇　生後十一日（明治四十五年六月一日生）女兒

病歷 生後初生兒ハ膿漏眼ニ罹リ、七日目ヨリ右膝關節部少シク腫脹シテ他動運動ニ際シテ疼痛アルモノ、如シ。

現症 六月十一日（生後十一日目）之ヲ診スルニ右側ノ肘關節及膝關節ハ著シク腫脹シ伸展位ヲトル、疼痛アルモノ、如シ、波動ヲ證明ス、左腕關節部モ亦腫脹シ疼痛アルモノ、如シ、體温三七度、結膜炎ノ所見ナク先天黴毒ノ症候ヲ證セズ、ビルケー氏反應陰性、母ノワ氏反應陰性。

經過及療法 初メ患者ニ温濕布ヲ施シタルニ經過思ハシカラズ、六月二十一日左膝關節部ノ穿刺排膿ヲ行ヒ、他ノ患部ト同樣ニ温濕布ニ兼ネテ一日一回ビール氏醫血療法ヲ行ヒタリ、穿刺排膿セル關節ハ治癒ニ向フコト速カナリシモ、他部ノ關節ハ治癒著シク遷延セリ、患部ノ急性症狀消散セル頃ヨリマッサージヲ施シタルニ何レノ關節モ跡ニ畸形及機能障碍ヲ殘スニ至ラザリキ、穿刺セル膿ハ帶白黃綠色粘張ニシテ惡臭ナク、鏡檢上グラム氏陰性双球菌ヲ認メ、培養上淋菌タルコトヲ明カニセリ。寫眞ハ生後二十五日目、全經過約五十日（齋藤）。

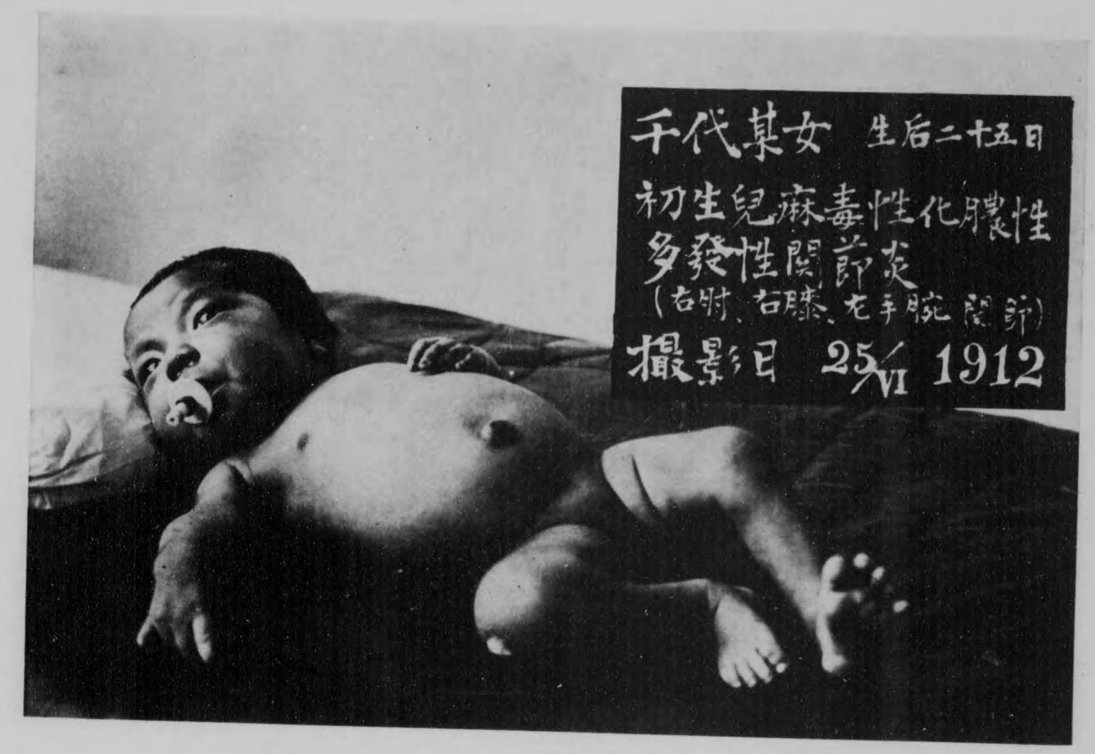

Gonorrhoische eitrige Polyarthritis des Neugeboren.

先天性魚鱗癬

Hyperkeratosis Wniversalis Congenita Ichthyosis congenita s. foetalis

東京帝國大學醫學部皮膚科教室所藏

血族關係 本二例ヲ得タル當時ノ患兒及兩親ノ狀態ニ就テ精細ナル記錄ナキモ兩者ハ姉弟ニシテ大正二年九月ノ調査ニヨレバ父ハ四十八歳、母ハ四十二歳ニシテ從兄弟ナリ兩人共ニ體格强健ニシテ擧子九人ノ内七人男子、二人女子ナリト第一例ハ其第五子ニシテ女子ナリ其姙娠中ハ羊水少ナク腹痛ヲ訴ヘ、分娩時ニハ輕度ノ陣痛微弱アリシモ難産ト云フ程ニアラズ、産後ノ經過モ尋常ニテ生兒ハ四日間生存セシモ哺乳呼吸共ニ不能トナリテ死去ス

所見 以上二例共全身ノ表皮甚ダシク肥厚シ約五密迷ニ算シ硬固ニシテ帶黄色ヲ呈ス、滑澤ナレドモ多數ノ龜裂ヲ有シ殊ニ頭部顔面 胸部 腹部四肢ニ著シク、背部ニハ比較的少ナク、其狀恰モ武裝セル古武士ノ如シ其裂隙ハ稍々廣クシテ多クハ〇、五密迷ノ幅ヲ有スルモ頭部ノモノハ三仙迷ニ達スルモノアリ深ク皮膚及其皮下組織ニ及ビ暗黑巴ニテ往時ノ出血ヲオモハシメ頗ル殘念ナル外觀ヲ呈ス、裂隙ハ相對的ニシテ身體ノ成長方面ニ垂直ヲナシ、四肢ノモノハ一部裂隙間ヲ結合スル腺ニ於テ斜ニ龜裂ス、孔竅ノ附近ニテハ放腺狀ヲナス、頭部ニハ毛髮ヲ有スレド頗ル稀疎ニシテ裂隙内ニハ全ク之ヲ呈ス眼瞼收翻シテ甚ダシク萎縮シ鼻及耳ハ强ク壓平セラレ其外形ヲ損シ、口ハ廣ク哆開シ、口唇外翻シ肛門粘膜モ亦外翻ス臍帶ニ異狀ヲ認メス、

第一例 ↑〇 項尾骶徑二十五仙迷、顱頂尾骶徑二十九仙迷、頭圍三十一仙迷

第二例 〇十 項尾骶徑二十六仙迷、顱頂尾骶徑二十九仙迷・頭圍二十四仙迷

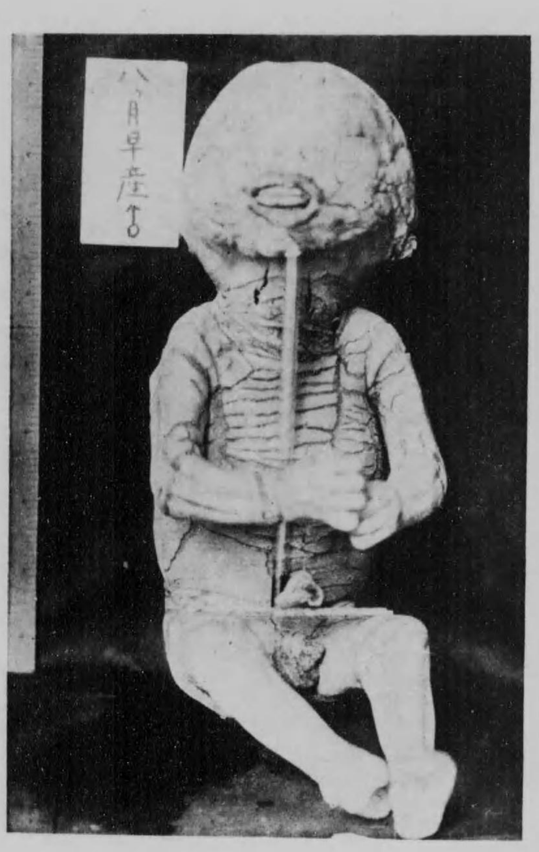

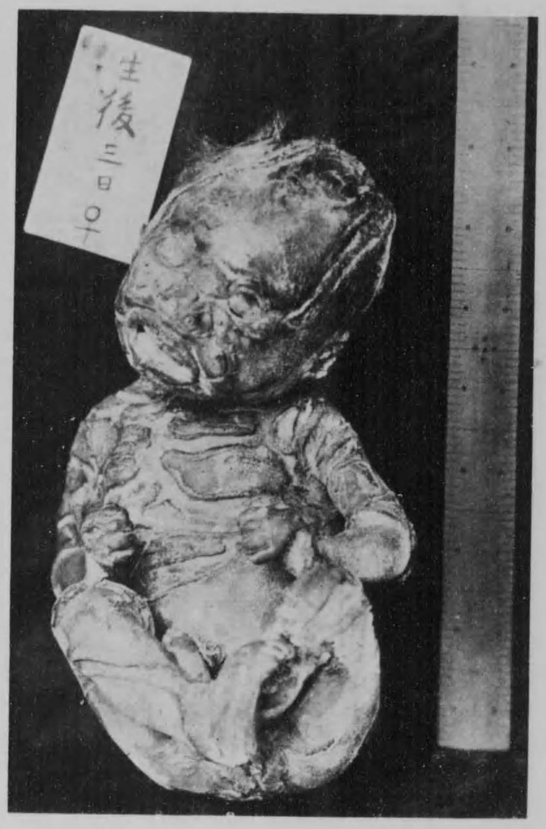

Hyperkeratosis wniversalis Congenita. Ichthyosis congenita s. foetals

食道癌 Oesophaguskrebs

患者 平〇太〇 男 會社員 五七年

主訴 嚥下困難。

家族史 特記スベキモノナシ。

既往症 二十歳ノ時赤痢ニ罹リタル外著患ヲ知ラズ、黴毒ニ罹リタルコトナシ、二十歳ノ頃大聲ニ連呼セシ以來嗄聲アリ。

現症 第一診 大正十年十二月十三日。

大正十年三月頃ヨリ何等ノ原因ナク攝食時食物ノ通過ヲ食道全長ニ亘リテ自覺ス、疼痛ナク嘔吐ナク反芻ナシ、漸次其自覺症狀ハ停滯感ニ代ハリ、液體ヲ以テ先ヅ潤シ精神ヲ靜メテ食スル時ニハ固形食ヲ通過スレドモ、急グ時ニハ液體ト雖モ中途停滯スルノ感アリ、胸部ニ視診、觸診、聽診、打診上ノ變化ヲ認メズ、脈膊八四、左撓骨動脈小(血壓左七五——一〇〇、右八五——一一五)ワッセルマン氏反應陰性、淋巴腺腫脹及轉移ヲ認メズ、嚥下音七秒。

レントゲン所見、氣管分枝部ニ相當スル部分ニ造影劑通過稍〻緩除ナルモ擴張ナク憩室ナシ、連續的陰影ナシ、胃ニ異常レントゲン像ヲ呈セズ。

第二診 大正十一年三月二十九日。

液體ノ食道內停滯ノ頻度及ビ時ヲ增ス、醎味アル食物ノ食道ニ沿ヒシミル感アリ。

レントゲン所見、第一診當時ト殆ンド變化ナシ、常飯ヲ食シ檢スルニ該部ニ疼痛ヲ訴ヘシモ通過ス。

第三診 大正十一年五月二十四日。

五月中旬ヨリ固形及ビ液體食物ノ嚥下困難ヲ來シ時々十乃至十五分後ニ消化セザルマヽ嘔吐ス。

レントゲン所見、第一狹窄部、橫隔膜上一〇糎、第二狹窄部、橫隔膜直上、兩狹窄部間ハ幅半糎ノ狹キ陰影ヲ殘シ、第一狹窄部ニ造影劑七分間停滯、該部ヨリ上部ニ向ヒテ逆蠕動運動盛ンニ起ルヲ認ム、第二狹窄部ニハ造影食停滯セズ。

療法 外科的ニ胃ニ人工瘻孔ヲ造リ日々多量ノ食物ヲ攝取シ現今猶活動ヲ持續シ居ル由。

Oesophaguskrebs

撮影操作

寫眞位置——第一斜位

球管——ミュッレル水冷却器附ウォールフラム、對陰極DDL型

增感紙——(+)

ミリアンペーア(キロボルト)——六ミリアンペーア　五八キロボルト

クノブ——一〇

露出——一〇秒

硬度——五ベノア

距離——六六糎

物體ノ厚サ——三〇糎

現像

水溫(攝氏)——一六度　現像ロシナール——三分

定着——七分　水洗——一時間

種板——アグフアレントゲン用乾板

レントゲン室內氣象

氣壓——七七二粍　濕度——七〇%

溫度(攝氏)——最高二〇度——最低一五度

氣候——快晴

(齋藤)

胃癌ノレントゲン像　Röntgenbild des Magencarcinoms

慶應義塾大學醫學部理學的診療科教室所藏

患者　片○幸○　四十三歳　指物職

遺傳的關係　特記スベキモノナシ。

既往症　生來健康ナリシモ十五歳ノ時肋膜炎ヲ患ヒ、六年前坐骨神經痛、二年前痔疾ニ罹リ、今年二月黴毒ニ罹リタリトイフ、中等度ニ喫煙シ且ツ酒ヲ嗜ム。

現病歴　三四、ケ月前ヨリ食思不振、胃部膨滿緊張感ヲ訴ヘ、時々上腹部ニ疼痛ヲ覺フ、其頃ヨリ便痛ハ秘結ニ傾ケリ、約半ケ月間全ク便通ナキコトアリ、本月二十四日黑色便ヲ排泄セリ、本月初旬頃ヨリ胃部緊滿感ノ多少輕快スルニ從ヒ心窩部ニ腫瘤ノ存在スルニ氣付ケリ、其他曖氣、呑酸嘈囃ヲ訴フルモ惡心嘔吐ヲ缺グ。

主訴　上腹部ノ腫瘤及疼痛、羸瘦。

現症　體格中等、營養不良、著シク羸瘦ス、皮膚粘膜ハ蒼白ニシテ表在淋巴腺ノ腫脹ヲ認メズ、舌ハ薄キ白色ノ苔ヲ被ル、心臟ニ著變ナク肺部ハ兩肺尖打診上短、呼吸音粗烈ニシテ右下部ハ濁音ヲ呈シ呼吸音殆ンド消失ス、腹部ハ輕度ニ膨隆緊張シ上腹部ニ稍〻硬キ呼吸的移動ニ富ム約小兒手拳大ノ腫瘍ヲ觸知シ壓痛アリ、尙胃部ニ振盪音ヲ聽取ス、肝脾ヲ觸レズ、下肢ニ異常ナシ、潛在性出血陽性。

レントゲン檢査　造影劑約二百瓦ヲ用ヒテ檢スルニ、胃ハ移行型ヲ呈シテ下界ハ殆ド臍上ニアリ、造影劑攝取後幽門閉鎖不全ニ因リ、直ニ內容ノ一部ハ十二指腸全經過ヲ充シ更ニ小腸ニ移行ス、又胃小彎ノ上三分ノ一ノ所ヨリ幽門ニ亘リテ著明ナル充實缺損ヲ現ハシ其邊緣ハ不整ニシテ伸展性又ハ移動性ヲ缺如ス、約一時間三十分ニシテ胃內容空虛トナル。

診斷　胃癌ニシテ小彎ヨリ幽門ニ亘リテ癌性浸潤ニヨル幽門閉鎖不全ヲ伴フ。

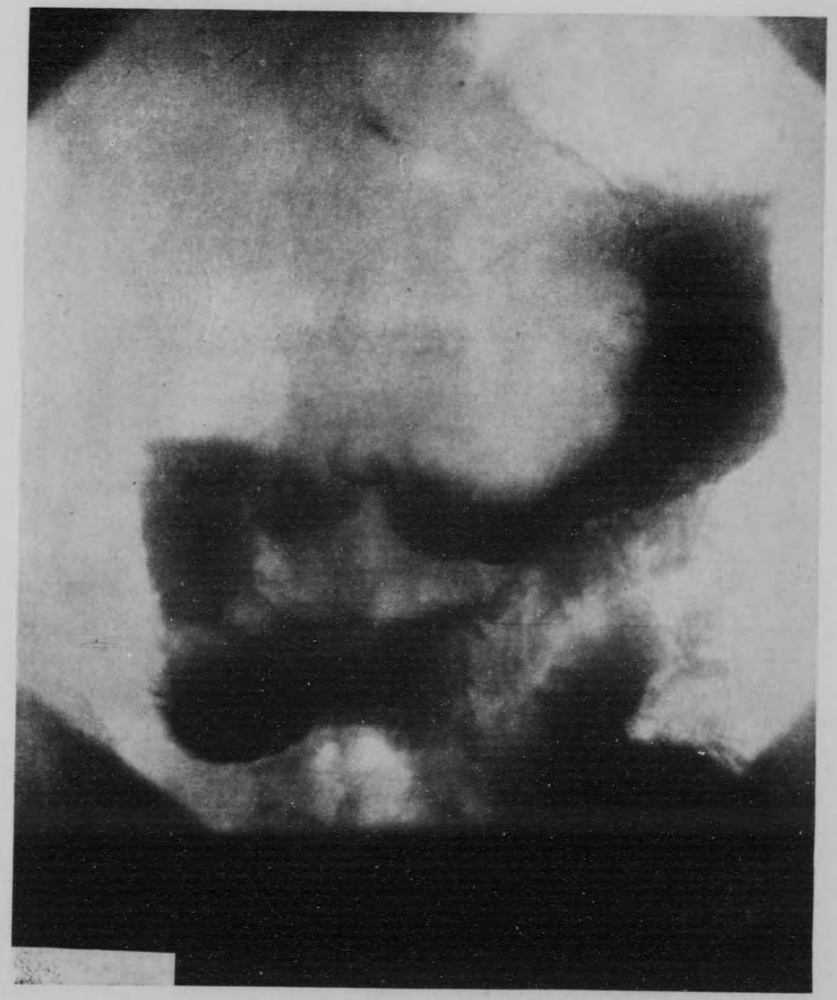

Röntgenbild des Magencarcinoms.

結節性腦硬化症 Tuberöse Hirnsklerose

東北帝國大學醫學部精神科教室所藏

患者 江○喜○助　十六歳

遺傳的關係 父ハ三度結婚セリ、第一妻ニ擧子ナク第二妻ハ三度姙娠セリ、其第一子ハ流產第二子ハ生後數日ニシテ死亡ス、第三子ハ生後數月ニシテ死亡セリト謂フ、第三妻ハ即チ患者ノ母ニシテ目下健在ス、父及兄二人共ニ白癡兼癲癇者ナリ。

既往歷 患者ハ生來著患ナクシテ唯時ニ胃部ニ劇痛ヲ訴フルコトアリシモ敢テ醫療ヲ要セズシテ治セリ、二三歳ノ頃右顱頂部ニ二錢銅貨大ノ打撲傷ヲ受ケシモ素人療法ニヨリテ間モナク治シタリト、六歳ヨリ主トシテ顏面ニ限局セル數百ノ粟粒大腫粒發生セルガ、近來ハ益々頻數ヲ增シタルモ其後ハ著シキ增減及肥大ナシ、十一歳頃ヨリ何等ノ原因ナクシテ癲癇ノ發作起リ十四歳マデハ一ケ月十回位宛發作アリシモ近來ハ益々頻數トナリ一日十回ニ及ブコトアリ、然レドモ其發現ハ不規則ニシテ數日間發作ヲ見ザルコトアリ、精神ノ發育幼時ヨリ甚ダ不良ニシテ學齡ニ至ルモ通學セシメズ、癲癇發作ノ頻發トナルニ從ヒ愈々精神障碍著明トナレリ、患者ノ家族ハ低能者相集ルガ放ニ勞働ニヨリテ辛フジテ日々ノ饑餓ヲ免レ衣服ノ如キモ四季一枚ヲ用フルノミ、住家ハ四壁皆粟莖ヲ用ヒタル堀立小屋ニシテ全ク雨露ヲ凌グノミナリ、患者ハ日常住居ニ近キ田畠ニ漫然遊戯シテ日ヲ送ル、勞働ニ使役スルモ性怯懦シテ不斷ノ指揮ト監督トヲ要シ傅主ハ其頗ニ耐エズト云フ、盜癖アリ。

Tuberöse Hirnsklerose

現症 體格中等、發育相當、營養佳良、皮膚銅褐色濕度普通、骨骼及四肢畸形ナシ、頭部右顳頂部ニ二錢銅貨大ノ瘢痕アレドモ骨ニ異狀ナシ、頭圍五五糎顏面ハ赤顏ヲナシ殊ニ鼻ノ兩側ニ皮脂腺腫瘤ニ生ジ稀ニ米粒大ノモノ點在ス、各粒各獨立シテ融合セズ、頰ノ外側ニ近ヅクニ從ヒ粒子漸次小ニシテ麻疹ノ如シ、各粒感覺正常ナリ、頸部諸神經ノ走行ヲ詳ニ按診スルモ肥厚ナシ、心臟僅ニ左ニ肥大ス、心音正常腎ハ觸レズ右手第四指ニ癲癇一作ノ際爐中ニ手ヲ突込ミテ生ジタル指頭大ノ大傷瘢痕アリ、左耳重聽アリ視力常、瞳孔常大、對光反廢正常、兩眼共ニ僅ニ上下ニ振盪ス左鼻孔ノ閉塞ヲ訴ヘリ、膝蓋及アヒレス氏腱反射共ニ減退ス、バビンスキー陰性、尿中蛋白痕跡。

精神現症 顏貌不安ニシテ視線ハ常ニ轉移ス、他人ガ馬鹿ト云フヲ憤リ兄ニ對シ馬鹿呼バハリヲナス、病識アリ、癲癇ニヨリ死期ヲ早ムルコトナキカト甚ダ懸念ス、自身ノ姓名ヲ知ルモ父兄ノ姓名ヲ知ラズ、年月及場所ノ指南力稍〻正常、領取及注意甚不精密、記銘力減退、記憶力甚不良、數ノ觀念缺ギ一二ヲ知ルノミ、物ノ數ハ指ノ數ニテ答フレドモ十五以上ハ屈指法ニヨルモ答フルコトヲ得ズ、通貨ハ銀貨ヲ『光ル錢』銅貨ヲ『赤錢』ト云フノミ、知識劣等ニシテ叔父ト云フ意味ヲ知ラズ、鉛一斤ト綿一斤トハ鉛重シト答ヘテ其同ジ重サナルコトヲ說明スルモ理解セズ、妄想ナシ、近來朦朧狀態アリ、即チ薪採リニ行キ仕事ノ途中無意識ニ數丁ノ山路ヲ越エ自宅ニ歸リ後ニ至リ偶然覺醒シテ自ラ驚クコトアリ、聯想單純ニシテ澁滯ス、恐迫觀念ナシ、感情鈍麻、意志ハ稍〻興奮狀ニシテ多辨ナリ、輕度ノ拒絕症アリ、色慾年齡相當ニ發育ス。（東北醫學會雜誌所載）

僂麻質性心嚢炎兼急性多發性關節僂麻質 Sinistropericarditis et Polyarthritis rheumatica.

東京帝國大學醫學部稻田內科教室所藏

（第一例）

患者 橋○ス○ 二十歳 處女 入院一九一一年三月三日。

族史並ニ患者既往史 特記スベキモノナシ。

現症歴 本年（一九一一）二月十二日特記ノ原因ナクシテ右扁桃腺腫脹ス、發熱、發赤、疼痛、嚥下困難アリ、四日ニシテ消退セルモ、之ニ次ギ左側ニモ同樣ノ症狀アリ七八日ニシテ治ス、之ト前後シテ患者ハ上膊部ノ疼痛並ニ壓迫感ヲ覺エ且ツ呼吸困難起リシモ家事ニ從事ス、十日頃ヨリ叙上ノ症狀增强スルト共ニ右足外顆腫脹シ疼痛アリ、三日後稍〻輕快セルモ右膝關節之ニ加ハリ、更ニ左右肩胛關節、左腕關節、蔫骨關節、逐次侵サル、常ニ發熱、發赤並ニ激烈ナル疼痛ヲ伴フ、此間上膊部ノ疼痛壓迫感及ビ呼吸困難ハ次第ニ增强シ、近時ハ發作的ニ襲來シ數秒間持續スル窒息感加ハリ、又深呼吸又ハ欠呻ノ際左胸部ニ疼痛ヲ訴ヘ、胸部絞搾セラルヽガ如シト。

現症 顏面、皮膚、諸粘膜蒼白、呼吸胸型、一分間ニ四十六乃至五十二回、脈搏大、整調、緊張、百十二至、熱二十九度二分、左腕關節右肩胛關節輕度ニ腫脹シ壓痛存ス、兩頸側部ニ靜脈ノ搏動ヲ見ル、心尖左側乳線上方第五肋間、絕對濁音界、正中線第二肋骨ー左側乳線外三橫指、相對濁音界、胸骨右緣ヨリ一橫指外ー第一肋骨ー左側乳線外三橫指半ノ部、絕對的濁音界上著明ノ心嚢炎性摩擦音ヲ聽取スルモ胸骨左副胸骨線間ニ於テ特ニ著明ニシテ、比較的濁音界上ニ到レバ急激ニ微弱トナル、深吸氣ニヨリソノ度ヲ增ス、心尖音清澄ヲ缺ギ、第二肺動脈音輕度ニ强調、肺臓、左右共背部ニ響性、非響性兩樣ノ小羅音ヲ聽ク、肝臓、腎臓、脾臓ヲ觸知セズ、尿蛋白微量ニ存ス。

經過 三月六日、左腕關節ノ腫脹全ク消退セルト共ニ新タニ右足關節犯サル、呼吸困難、心悸動減退シ八日ヨリ無熱トナル、血壓九九ー五八、九日、心嚢摩擦音著明、諸關節既ニ異常ナシ、十一日、心臓濁音右境稍〻縮少シ、摩擦音極メテ低調輕微

トナル、十五日、心摩擦音全然消失、四月十日　心臓濁音境界一般ニ縮少シ、右胸骨縁、第三肋骨縁、乳線外半横指、心嚢ニ癒着ノ徴ナシ、七月六日　全治退院。

本例ハ滲出物主トシテ心臓ノ左側ニ集リタル型ニシテレントゲン線照射ニヨリテ之ヲ確ムルコトヲ得タリ。

（第二例）

患者　伊○ウ○ノ　廿六歳　女　農　入院千九百十年十一月十四日。

家族史　特記ス可キモノナシ。

現症既往　本年十月下旬感冒ニ罹リ咽頭疼痛、咳嗽、喀痰アリ、十一月二日、右手第四指腕前指骨關節烈シキ疼痛起リ、翌二日發赤セシモ膏藥塗布ニヨリテ三日症狀頓ニ輕快セリ、然ルニ右足關節ニ新ニ疼痛ヲ覺エ、治療ニヨリテ輕快ス、四日胸骨把柄部ト左肩胛骨關節ニ再ビ激烈ナル疼痛起リ、五日更ニ右肘關節右腕關節罹患ス、揚曹ヲ投與セラレシモ效ナシ、十一日心悸動並ニ呼吸逼迫起リテ次第ニ增强シ、十三日ニ到テ仰位ヲ採ルヲ得ズ、半坐ノ姿勢ヲトリテ僅カニ苦惱ヲ和ス、十四日入院。

現症　下肢ニ輕度ノ浮腫ヲ見ル、呼吸胸腹型、正整ナルモ頻數、約六十、脈搏稍〻小、整調百至、肺臓、右後下部ニ響性羅音ヲ聽ク、扁桃腺異常ナク只輕度ニ充血セリ、肝臓、正中線ニテ劍狀突起下三横指、壓痛存ス、心窩部ニ輕度ノ膨隆ヲ認ム、絶對濁音界胸骨右縁ヲ去ル七糎、相對的濁音界圖ノ如シ、心尖衝撞ハ第五肋間ニアリ、心尖音鈍調、第二肺動脈音强調ス、左副胸骨線ノ邊第五肋間、並ニ肋骨右半ニ治フテ明ナル摩擦音ヲ聽取ス、血壓一二三―七〇　尿中中等度ノ蛋白ヲ證明ス。

經過及療法　十一月十六日　左肘關節ノ疼痛甚シ、揚曹投與、並ニ罨法ニヨリ稍〻輕快、廿五日、心窩部摩擦音全然消失ス、二十八日、絶對濁音界、著シク小トナリ、正中線ヨリ右三、五糎―左八糎、比較的濁音界五、五―一〇糎、十一月二日、左肘關節運動時疼痛存シ、左肩胛關節ハ疼痛ノ爲メニ自ラ動カス事能ハズ、五日、右側位心悸動ヲ訴フルモ仰臥位ニ於テハ此事ナシ、午前戰慄ヲ以テ體温上昇ス、關節同前、十七日　心臓濁音界甚シク狹少トナル、千九百十一年一月九日、絶對的濁音界、胸骨右縁―第三肋間―左側乳線内半横指、比較的濁音界、胸骨右縁―第三肋間―左側乳線直外、心尖衝撞第四肋間腔ニアリ、心尖第一音不純、第二肺動脈音昂進セリ、十四日、左肩胛關節ノ運動時疼痛存續ス、三十日　關節ハ症狀消退シ强直ヲ殘サズ、心濁音界右側ニ大ナルモ自覺症狀ナシ、退院。

Sinistropericarditis et Polyarthritis rheumatica

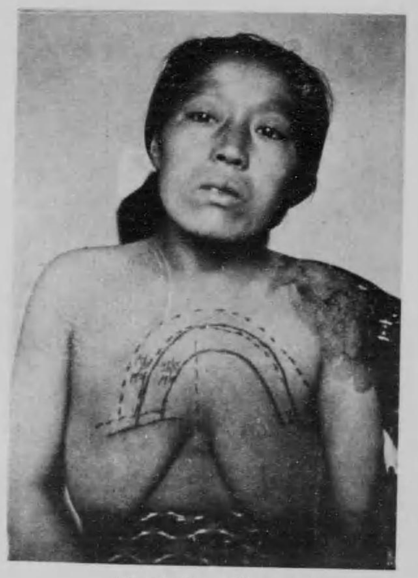

第二例　第二圖

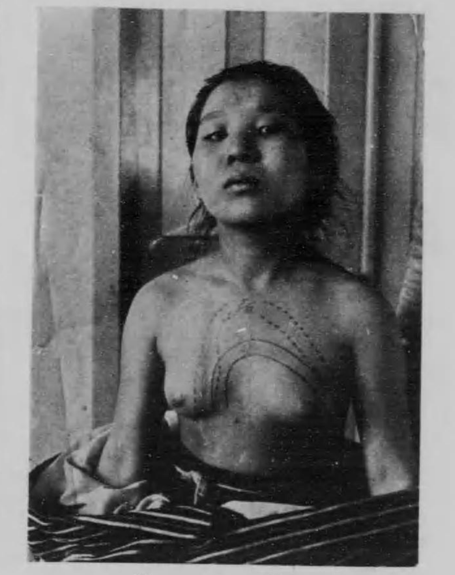

第一例

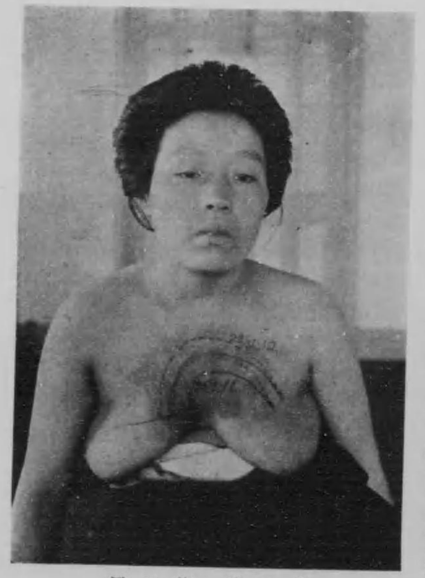

第二例　第三圖

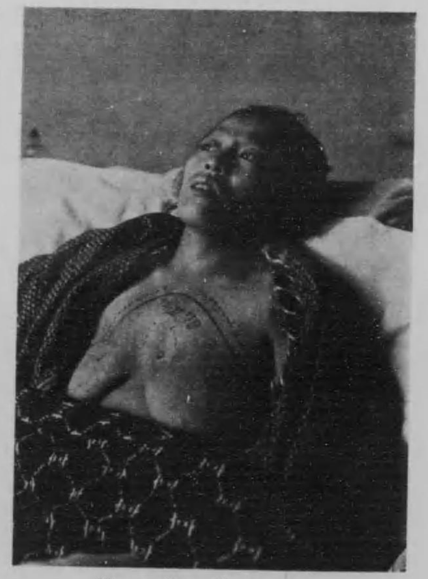

第二例　第一圖

下腔靜脈閉鎖症　Verschluss der Vena cava inferior

東北帝國大學醫學部山川內科教室所歳

患者　猪○巳○治　三十九歳　大工職　大正八年六月三十日入院　九月九日死亡。

血族關係　特記スベキ事ナシ。

既往及現症　小兒時健康ナラザリシガ著患ニ罹リシコトナシ、大正七年二月上旬突然腸痛ト共ニ嘔吐ヲナシ爾後發作的腹痛二三回ノ後腹部漸時膨滿スルヲ覺エタリ、大正八年三月下旬ヨリ腹痛發作漸ク甚シク時ニ嘔吐ヲ伴ヒ腹部ノ膨滿益〻甚シ。

經過　入院當時腹圍六十八●五粍、一見最モ著明ナルハ胸部及腹部ニ於ケル皮下靜脈著シク怒張シ居ルコトナリ、腹部ヲ觸診スルニ兩側季肋部ニ鳩卵乃至鵝卵大ノ凹凸アル腫瘤ヲ觸レ壓痛ナシ、此腫瘤ハ漸時大トナリ八月末日ニハ左側腹部臍下三横指以上ニ達セリ、七月八日　前脛ニ浮腫ヲ認メ漸次增擴シテ大腿ニ及ブ、七月二十三日　初メテ左肺ニ水泡音ヲ聽キ次デ兩肺ニ蔓延セリ、入院中腹水穿刺ヲナスコト十二回、毎回四〇〇〇乃至六〇〇〇瓩、常ニ血性ニシテ液中ニ癌細胞ヲ證明セリ。

ビルケー並ニワ氏反應陰性。

本患者ハ當學部病理學教室ニテ剖檢ノ結果原發性肝臓癌ニシテ閉鎖部位ハ下腔靜脈ノ横隔膜部ニ入ルコトヲ確メタリ(天木)。

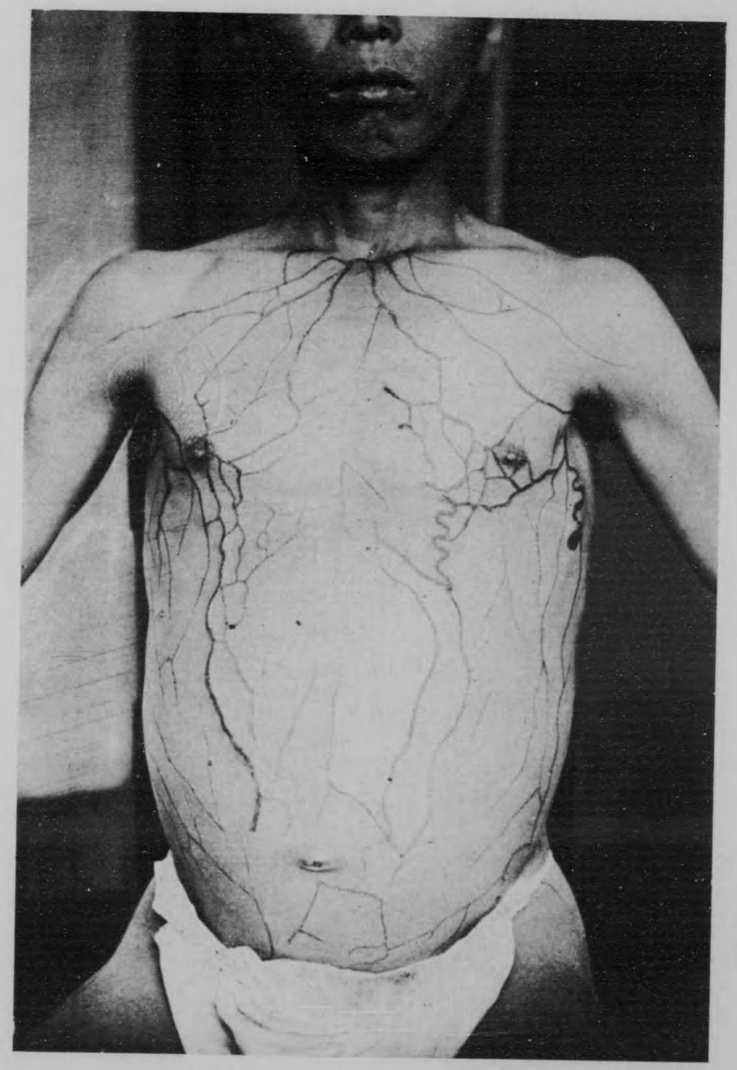

Versch uss der Vena cava inferior

モルヒネ中毒症　Morphinismus

京都帝國大家醫學部松尾內科教室所藏

患者　谷〇〇キ　廿五歳　娼妓

病歴　患者ハ　歳カラ十八歳マデ舞臺生活ヲ營ンデ居タ中ニ鉛中毒ニ罹リ關節痛ヲ起シ、凡テ二ケ月入院シテ居タガ其間毎日一筒乃至二筒ノモルヒネ注射ヲ受ケタ、初メハ注射ヲ受ケルト痛ハ去ルガ惡心、嘔吐、眩暈ヲ來タシテ居タ、ソレガ次第ニ爽快ニ感ジル樣ニナリ、十九歳カラ廿四歳マデ毎日少ナクテ五、六筒、多イ時ニハ五分置キニ三、四筒自身デ注射シタ、コレガ習慣トナッテ來テ現今デハ一日六、七筒ノ注射ヲ受ケヌト恐怖、不安、不眠等ニ襲ハレテ堪エラレナイ。

寫眞說明　患者自身ガ注射シタ針痕ヲ示シタモノデアル　（平川公行抄）。

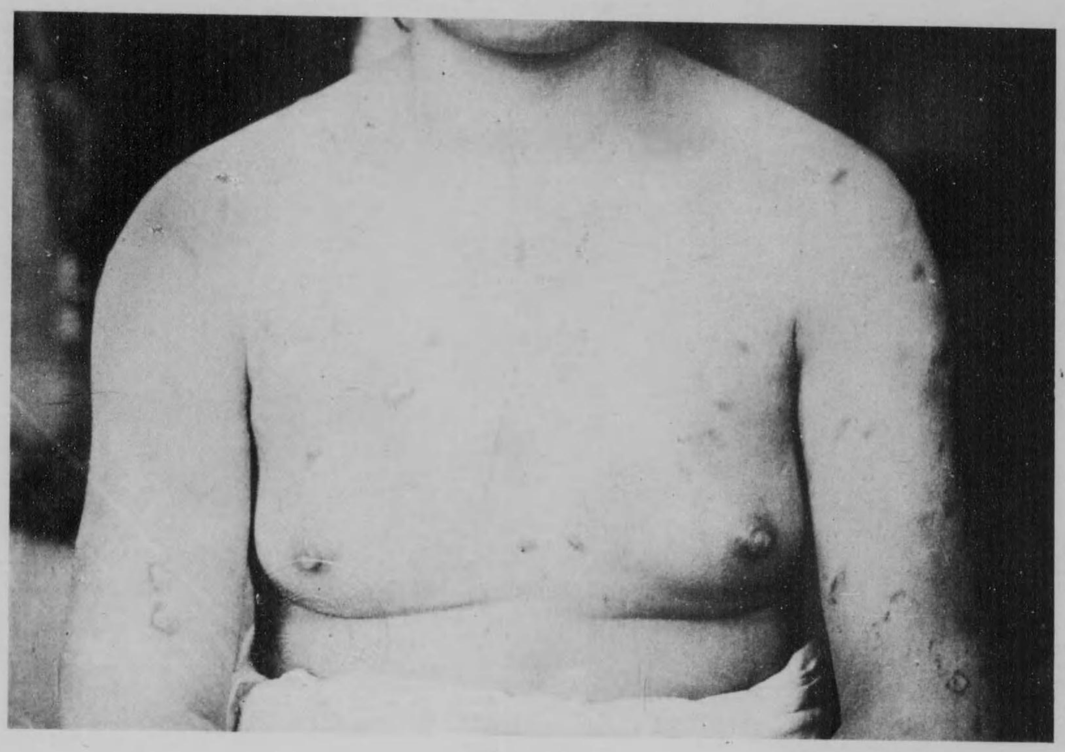

Morphinismus

上行大動脈瘤兼大動脈辨閉鎖不全　Aneurysma aus der Aorta ascendens et Aortenisufficienz

東京帝國大學醫學部稻田內科教室所藏

患者　日○勝○郎　三十二歳　電氣工夫　明治四十四年十一月十五日入院。

家族史　特記ス可キモノナシ。

既往症　二十歳ノ時陰茎龜頭ニ無炎性潰瘍ヲ病メル外特著ノ疾患ヲ知ラズ、喫煙セズ、酒ハ少量ヲ嗜ム。

現症歴　約二年以來現在腫瘍ノ在スル邊ニ輕度ノ疼痛ヲ訴フ、該疼痛ハ次第ニ增强シ本年始メニハ臥床スルノ止ムナキニ到レリ、同四月ノ一夜、患者ハ突如意識ヲ喪失シ、覺醒後强度ノ眩暈ヲ感ジタルト共ニ、又現在腫瘍ノ位スル處ニ扁平ナル膨隆ノ在スルヲ認メタリトイフ、嚥下障碍ナシ、明治卅八年以來心悸動アリ、次第ニ增强セリ、浮腫ハ時々之ヲ眼瞼ニ認メタル事アルノミ、胸部絞搾感ナシ。

現症　顏貌稍〻愁傷ノ狀アリ、浮腫、チアノーゼ等ヲ認メズ、胸部上半ニ於テ靜脈網ノ怒張稍〻著明ナルモ背部ニハ之ヲ見ズ、脈搏正整、稍〻頻數、著シク緊張セリ、患者ハ臥位ヲ至適トナシ、座位ヲ採ル時ハ腫瘍ノ邊ニ烈シキ疼痛ヲ訴フ、呼吸ハ胸腹型ナルモ中等度ノ呼吸困難存ス、特異ナルハ患者ヲ距リテ聽取スル狹窄音ニシテ搏動ト同時性、且ツ呼吸運動中止ニヨリテ消失ス、Trachealstridor, Stridor of below　腫瘍ノ位置ハ挿圖ノ如シ、大サ殆ンド手拳大、之ヲ掩フ皮膚ニ異常ナク腫瘍ニ對シテ能ク移動ス、打診上、腫瘍以外更ニ廣汎ナル部位ニ亘ル胸部濁音界ヲ見ル（挿圖參照）心尖ハ第六―七肋間腔ニアリテ中腋窩線ニ達ス、聽診上（挿圖參照）オリヴァー、カルダレリ氏現象著明、瞳孔左右共異常ナシ、廻歸神經麻痺ノ徵ナシ、血壓ハ右側一五五―五〇粍、左側一六一―四二、尿正常。

經過　十二月三日　嚥下障碍ヲ訴フ、十二月十日　腫瘍ノ自發的疼痛起ル、十二月十日　數日前ヨリ腫瘍皮膚ノ一部ニ五厘銅貨大ノ褐色着色部生ズ、十二月廿日　朝夕ノ喀咳血液ヲ混ズ、同時ニ咳嗽ヲ伴フ、十二月廿七日　血液狀喀痰僅少トナルモ腫瘍上ノ皮膚一般ニ潮紅シ、同時ニ知覺異常現ハル、明治四十五年一月七日　腫瘍稍〻增大ス、皮膚變色著明トナル、自發的疼痛ヲ腫瘍並ニ背部ニ訴フ、左撓骨動脈々搏ハ右手ノ夫ニ比シテ著シク小、十九日　腫瘍皮膚上ノ變色稍〻增强スルト共ニ青色ヲ帶ブ、此部ヲ觸診スルニ軟ニシテ囊樣ノ感アリ、腫瘍ヨリ爾餘ノ部ニハ異常ナシ、廿一日　腫瘍ノ左下部ニ生ゼル

紅上ノ變色益〻著明、右上肢筋肉一般ニ萎縮ス、瞳孔ノ左右不同ハ未ダ認メズ、呼吸困難著シク發語爲メニ甚シク障碍セラル、腫瘍ノ位置ハ鎖骨下緣—前腋窩線、右乳線中央—第四肋骨下緣—胸骨左緣ノ間ヲ占メ、直徑橫約二十糎縱十七糎、正常皮膚面ヨリ突出スル事五糎、卅一日　右側橫臥ノ爲メカ顏面左側ニ浮腫起ル、皮膚變色增强シ其廣サ稍〻擴張ス、二月四日　顏面浮腫著明トナリ、殊ニ左半ニ著シ、皮膚着色部ニ更ニ一小隆起ヲ生ズ、七日　腫瘍並ニ脊柱右肩胛骨間ニ裂ク樣ナル疼痛ヲ訴フ、血壓左一五八—六〇、右一四七—五四、八日　タフネル氏食餌投與、十五日　變色增强、小隆起著明トナル、十八日　八日以來血壓次第ニ降下ノ狀ヲ示シ、廿日　殊ニ顯著ナリ、同日　何等ノ誘因ナク腫瘍ノ變色部ヨリ血液滲出シ來ルゲラチン四〇瓩皮下注射、局所ノ壓迫繃帶、夜ニ入リテ出血歇止ス、廿四日　同前部位ヨリ再ビ出血セルモ三時間後歇止、廿八日　腫瘍增大ノ傾向アリ、殊ニ上方ニ向テ著シ、三月三日　血樣喀痰、檢鏡スルニ多數ノ心瓣膜障碍細胞ヲ認ム、赤血球、白血球ノ外ニ尙脂肪變性顏殼物ヲ混ズルヲ見ル、七日　出血ハ血液凝固物ニヨリテ僅ニ閉塞セラレテ今日ニ到リシガ、此朝患者ガ大動脈瘤上ニ施サレタル繃帶及ビ絆創膏ヲ取リ去リタルト同時ニ動脈瘤ヨリ著シキ出血ヲ來シ、手當ヲ加フルノ暇無ク瞬間ニ外出血ヲ以テ鬼籍ニ入ル。

要之　動脈瘤上ノ皮膚ノ着色ハ初メ赤色、綠青色遂ニ赤褐色、黑褐色トナレリ、其持續七十日間ナリ、外部ニ出血ヲ來シテヨリ十七日後ニ死亡ノ轉歸ヲ取レリ、腫瘍ヲ認メテヨリ拾一ケ月後、疼痛ヲ訴フルニ至リテヨリ二年間後死亡ノ轉歸ヲ取レルナリ（田宮）。

寫眞說明　第一圖　患者
　　第二圖　レントゲン像
　　第三圖　患部模圖

第一圖

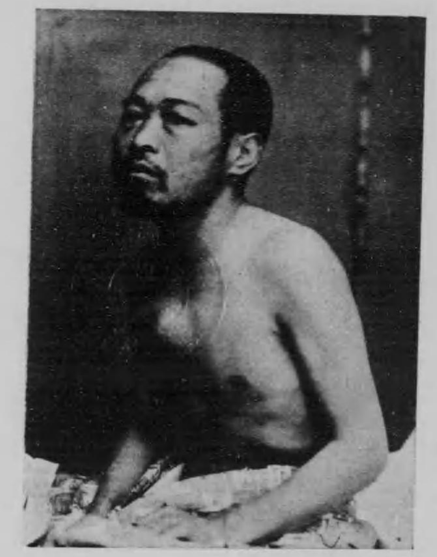

第二圖

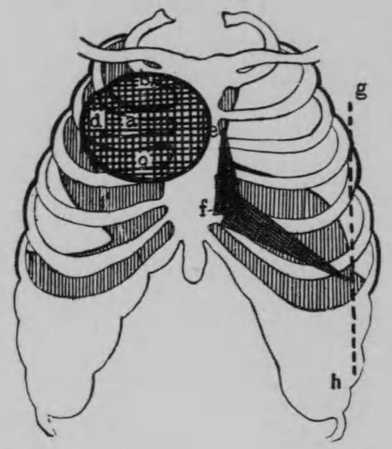

腫瘍ノ位置

濁音界
擴張期雜音ヲ最モ著明ニ聽取シタル塲所尖端ニ到ルニ從ツテソノ度ヲ減ズ

第三圖

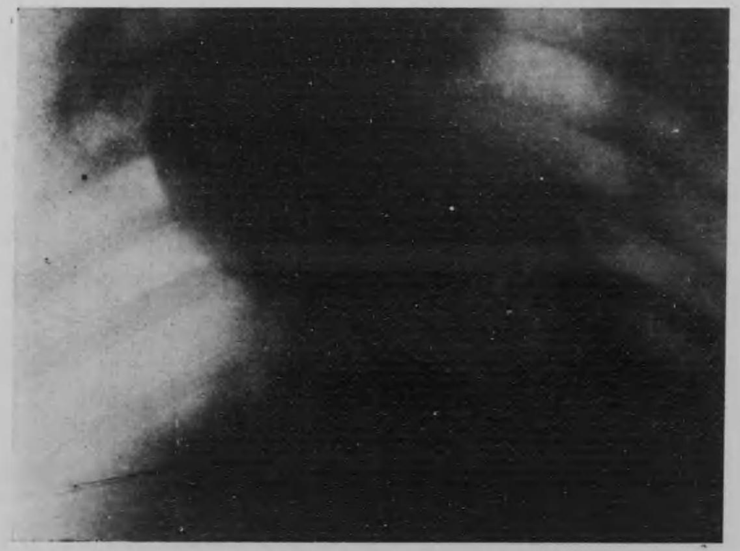

Aneurysma aus der Aorta ascendens et Aorteninsufficienz

進行性筋性萎縮症　Dystrophia musculorum progressiva

東北帝國大學醫學部熊谷內科教室所藏

患者　某　十三歳　男兒　大正六年十月一日入院。

病歴　遺傳的關係正常。兩親ノ陳述ニ依レハ七歳時マデ何等ノ異常ヲ認メズ、八歳ニ至リテ其ノ身長ノミ伸ビ肥伴セザルヲ認メ、九歳時發語鼻聲ヲ帶ビ時ノ經過ト共ニ次第ニ羸瘦シテ力業及ビ纖細ナル仕事ヲ爲シ得ザルニ至ル、十二歳時春ヨリ歩行ノ異常ヲ呈シ食事ニ際シ口角ヨリ食物ヲ漏シ同年秋脊柱ハ前彎性トナリ臀部ハ後方ニ著シク突出シ歩行ハ動搖性ヲ帶ビ且ツ臥位ヨリ立位ニ移ラシムルニ本症ニ特有ナル動作ヲナス。

現症　筋肉ハ纖弱ニシテ皮下脂肪組織消退シ顏貌ハ無感覺狀ニシテ眼瞼ノ閉鎖不完全ナリ、口ハ半バ哆開シ齒列ヲ望見セシムルコト第七圖及第八圖ニ示セルガ如シ。前胸部ニ於テ大小胸筋ハ著シク消退シ、背部ニ於テハ肩胛骨ヲ胸廓ニ固定セシムル鋸筋、菱形筋、僧帽筋ノ萎縮著シク爲メニ肩胛骨ハ翼狀ニ突出シ、脊椎直立筋ノ作用不全ノタメ脊柱前彎シ代償性ニ臀部ハ後方ニ突出セリ。上下肢筋ハ遠端ニ赴クニ從ヒ萎縮ノ程度弱シ。

特有ナルハ前述ノ如ク臥位ヨリ立位ニ移ル時ノ狀態ニシテ脊柱及ビ大腿伸筋ノ作用不全或ハ廢絶ノ爲メニ上肢ヲ使用セズシテハ起立不能ナリ。即チ寫眞ニ示セルガ如ク第一圖前肢ニテ體ヲ支エ第二圖及第三圖然ル後下肢ヲ前方ニ引キテ膝位ヲトリ第四圖次デ頭部ヲ下デ上肢ト足ノ先端トニテ體ヲ支エ第五圖及第六圖遂ニ上肢ヲ脚ニアテ、脚ヲ梯子トシテ拮据勉難以ツテ直立位ニ達スルナリ（當學士）。

Dystrophia musculorum progressiva

甲狀腺性侏儒　Lwergwuchus

京都帝國大學醫學部松尾內科所藏

患者　谷〇〇子　廿一歳　農

家族歴　父母及祖父母ニ患者ニ見ルガ如キ體格倭小ナルモノ無ク祖父ノ如キハ寧ロ體格魁偉デアツタト言フ、黴毒ノ遺傳ナク又患者ノ地方ニ患者ト同樣ニ體格ノ小サイモノガ多イ樣ナ事モナイ。

現症歴　患者ハ期滿チテ安產シ三歳ノ春マデ乳母ノ手ニ養ハレタガソノ間身體的及精神的發育ニ何等ノ異常モ認メナカツタ。然ルニ五、六歳頃カラ發育障碍ヲ來タシ小學校ニ入ツタ當時ハ患者ヨリ猶ホ小サイ級友モアツタガ卒業ノ時ハ級中患者ガ最モ小サカツタ小學校ノ成績ハ普通デアリ月經ハ十七歳カラ來潮シ順調デ月經時障碍ハナイ。

現症　圖ハ十九歳ノ看護婦ト比較シテアルガ患者ハ全體トシテ倭小デ身長一二七糎、胸圍七二糎、腹圍臍高デ七二糎、上肢四九糎下肢七二糎デ體重ハ三四瓩、身體ノ發育ハ九歳乃至十三歳ニ當ル、皮膚ハ粗造デ手背ガ殊ニ左樣デアリ、毛髮ハ密ニ黑色デアルガ腋毛及陰毛ヲ缺ギ額部毛髮ノ生エ際ハ多少疏デアル、齒列ハ甚ダ不整デ、甲狀腺ハ大キクナイ。胸廓ハ樽狀デ心臟境界ハ左右ニ大キク肝肺境界ハ第五肋骨デアル、腹部ハ强ク膨隆シ肝臟ハ季肋緣下ニ橫指ニ觸レ四肢モ太ク强ク浮腫ハナイガ、腱反射ハ少コシク亢進シ下肢ノ趾爪ニ萎縮ガアル、手指ヲレントゲンデ透寫スルニ圖ニ見ル樣ニ化骨線ガマダ殘ツテ居ル、メンタルテストヲ行フニ尋常二、三年生年齡ハ八、九歳ニ相當シテ居ル。患者ハレントゲンデ土耳古鞍部ノ透寫其他種々ノ檢査ヲ行フニ腦下垂體性ノモノデナク甲狀腺性ノ侏儒デアルラシク思ハレル（平川學士）。

寫眞說明　第一圖　十九歳ノ婦人ト對照シテ撮影。

第二圖　レントゲン寫眞ニシテ手指ノ骨端化骨線ハ殘存ノ狀態。

第一圖

第二圖

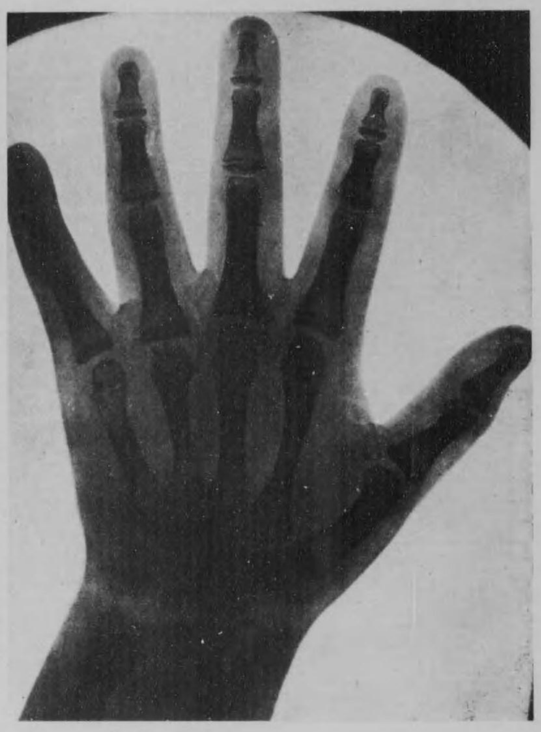

Lwergwuchus

肺壞疽　Lungengangraen

京都府立醫科大學小川內科教室所藏

患者　井○卯○　五十三歲　男　農

既往症　生來强健ニシテ何等著患ヲ知ラズ。

現症歷　大正拾一年拾一月廿五日感冒ニ罹リテ發熱、咳嗽、喀痰ヲ來シ同月三十日頃ヨリ急ニ喀痰增量シテ惡臭ヲ放ツニ至ル同年十二月十二日入院、翌大正十二年二月十日猶喀痰一日量二〇—三〇瓩ヲ喀出スルモ惡臭ナク他ニ自覺症ナシトテ退院セリ、其後ノ經過良好ナリシモ四月一日感冒ニ罹リ再ビ惡臭アル喀痰ヲ多量ニ喀出シ發熱持續セシ爲メ四月廿二日再ビ入院セリ。

現症　體格中等、營養稍〻不良、舌ハ厚キ白苔ヲ被ムリ呼氣惡臭ヲ放ツ、心臟ニハ異常ナク右側前上胸部鼓性濁音ヲ呈シ呼吸音銳利ニシテ可ナリ多數ノ水泡音ヲ聽取ス、右側背上部ニ於テモ亦同樣ノ所見ヲ認ム、右側后下部短音ヲ呈シ水泡音ヲ聽取ス、腹部諸臟器ニハ異常ヲ認メズ、ワ氏反應陰性、尿、糞便等ニ異常ナシ。

經過　入院當時ハ、體温最高卅七度八分ヲ示シ喀痰一日量三百廿瓩ニシテ甚シク惡臭ヲ放テリ然ルニ其後サルバルサン注射ヲ施シ喀痰漸次少量トナリ七月初旬ヨリハ喀痰消失シ、咳嗽及發熱ナク營養著シク可良トナリ七月十二日退院セリ。（宮本學士）

寫眞說明　第一圖入院當時ノレントゲン寫眞（加療前四月廿六日撮影）
第二圖退院前ノレントゲン寫眞（治療後七月十二日撮影）
第三圖病竈部
第四圖體温及喀痰量表

第一圖

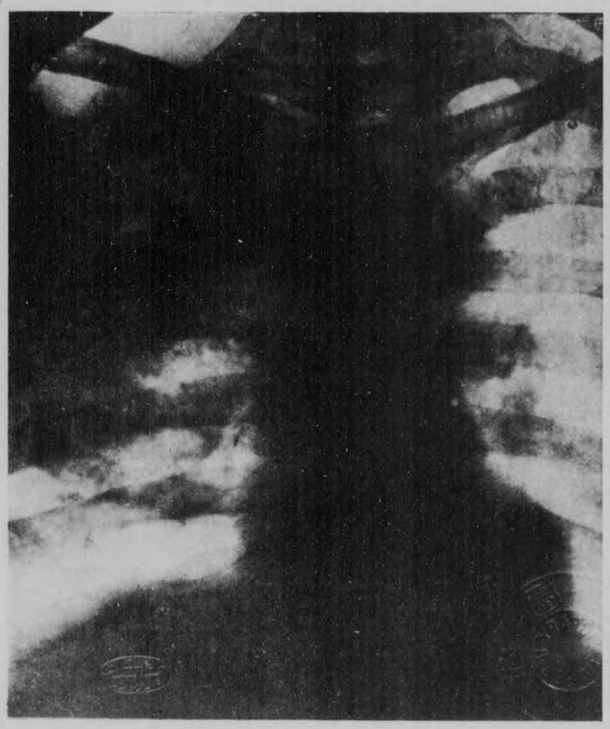

第二圖

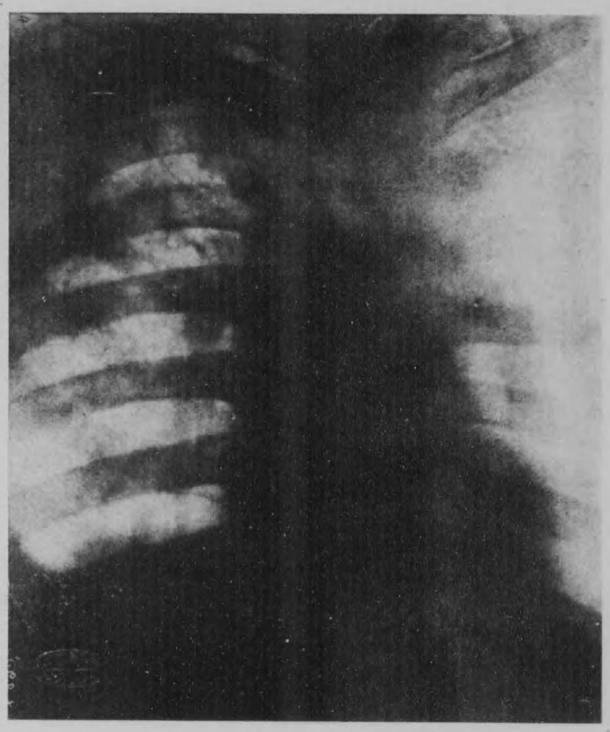

Lungengangraen

第三圖

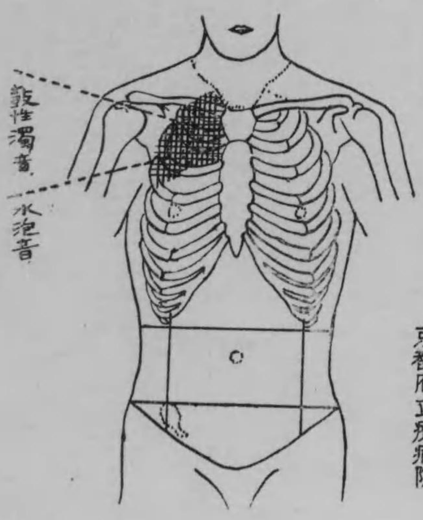
鈍性濁音
水泡音

第四圖

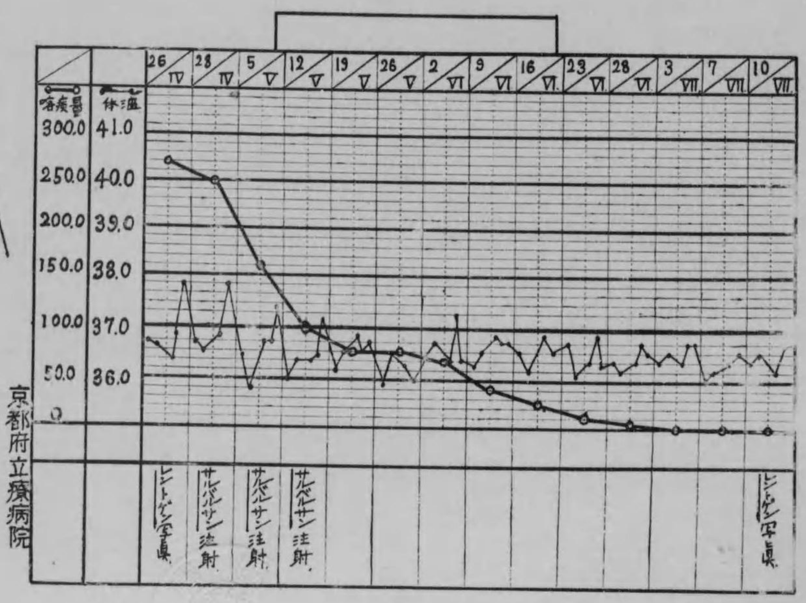
26 IV
28 IV
5 V
12 V
19 V
26 V
2 VI
9 VI
16 VI
23 VI
28 VI
3 VII
7 VII
10 VII
300.0
250.0
200.0
150.0
100.0
50.0
0
41.0
40.0
39.0
38.0
37.0
36.0
京都府立療病院

胃　癌　Carcinoma ventriculi

京都帝國大學醫學部(松尾)內科教室所藏

患者　上○○　三十三歲　醫師

既往歷　生來健康ナルモ時々胃腸ヲ病ム、酒ヲ嗜ム。

現症歷　五年前ヨリ食後四時間ニシテ心窩部ニ膨滿感、嘈囃アリ重曹ヲ內服シテ輕快ス、時々惡心アルモ疼痛ナシ、一ケ月前ヨリ臍ノ上部ニ拇指頭大ノ輩キ移動シ易キ腫瘍ヲ觸レタリ。

現症　體格中等、皮膚蒼白、舌苔アリ腹部ハ陷沒シ蠕動ヲ認メザルモ劍狀突起ト臍トノ中央ニテ正中線ヨリ左ニヨリ一個ノ鳩卵大、輩キ壓痛アル腫瘍ヲ觸レ呼吸時移動性、呼氣時固定性アリ。

手術　開腹腫瘍切除ヲ行フ、小彎ニ於テ幽門輪ヲ去ル二糎ノ所ニ長サ三糎、幅二糎隋圓形ノ陷沒アリ、底ハ平滑ニシテ小量ノ纖維素性物質ヲ附着シ四圍ハ壁ヲ形成シテ輩シ、鏡檢スルニ腺癌ナリ(平川學士)。　第一圖

患者　東○○○　五十歲　醫師

既往史　同胞一名胃癌ニテ死シタルアリ、生來屢〻胃腸ヲ病ム。

現症歷　凡ソ一ケ月半前ヨリ誘因ナクシテ惡心、食思　振アリテ一日一回嘔吐ス、食後二時間ニシテ酸性嘈囃アリ、漸次全身ノ倦怠感ヲ來タシ二十日前ヨリ業務ヲ執ラズ、十五日前黑色タール樣便ヲ排出シ、以來便秘シ時々黑色便ヲ出ダス。

現症　體格中等大、甚ダシク羸瘦シ皮膚蒼白、舌苔アリ、腹部ニ振水音ヲ聽キ心窩部ノ右ニ於テ劍狀突起ヨリ五糎下ニ鷄卵大、境界明確ナル輩キ粗糙ナル壓痛アル腫瘍ヲ觸レ呼吸時移動性、呼氣時固定性アリ。

手術　開腹腫瘍切除ヲ行フ、腫瘍ハ幽門部ニ於テ小彎ヨリ後面ニカケテ鵞卵大圓ノ如ク胃ノ內腔ニ突出シ表面暗赤色輩クシテ中央ニ深サ二糎ノ陷沒アリ、鏡檢スルニ腺癌ナリ(平川學士)。　第二圖

第一圖

第二圖

Carcinoma ventriculi

欠

十二指腸ゾンデ

京都帝國大學醫學部松尾內科教室所藏

寫眞ハ Einhorn 氏ノ十二指腸ゾンデヲ患者ニ飲マセテ其ノ先端ノ桶ガ胃ヲ越エテ十二指腸ニ正シク達シタ時ノレントゲン寫眞デアル。細イ圓弧ヲ描イテ居ルノハ護謨管デ圓ク胃ノ中ヲ廻ッテ居リ夫レガ急ニ鉛直ニ曲ッテ居ル所ハ胃ノ幽門輪デアル。寫眞ハ護謨管ヲ通ジテ注入サレタ硫酸バリウムガ桶カラ出テ十二指腸ノ Pars horizontalis ニ出テ行ク狀態デアル。使用法等ニ就イテハ實驗醫報第九年第九十八號所載松尾教授述『膽石症』及ビ大正十二年四月日本消化機病學會松尾教授演說『膽石症ノ一新症候』ヲ參照シテ頂キタイ(平川學士)。

ウェルホーフ氏紫斑病　Purpura maculosa Werlhofüü

静岡縣安倍郡入江町　成島醫院所藏

患者　大〇彌〇　男　廿二歳　農

血族關係　父母兄弟皆健存、父ハ大酒家、其他ニ記ス可キ事ナシ。

現症　始メ四肢ノ出血斑、自覺症ナキモ後ニ四肢ノ激シキ關節痛、出血斑ノ增加、一部ハ皮下ニ小豆大乃至拇指頭大ノ瀉血、嘔吐、吐血、激烈ナル胃痛及便中ノ潛在出血。

療法　スピロヘータ説ニ從ヒテイマミコールノ注射ハ全然奏効セズ、クロールカルシュームム及ビゲラチン亦奏効著明ナラズ、アナプトールゲラチンノ靜脈內注入ハ顯著ニ出血斑ヲ消失セシメ且ツ瀉血部ヲ縮少セシメタリ、流動性ノ生食ヲ命ジ且ツ絕對安靜。

轉歸　完全治癒

全經過　貳ヶ月弱

第一圖

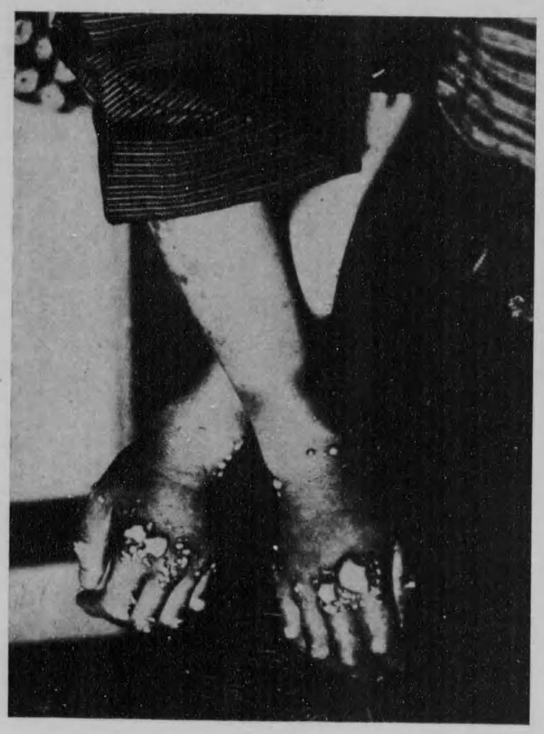

第二圖

Purpura maculosa Werlhofüü

巨大ナル嚢腫性淋巴管腫　Lymphauioma cysticum

大阪市　華陽堂醫院所藏

釋義　皮膚ニ來ル淋巴管腫ハ一般ニ稀有ナル疾患ニシテ之レヲ分ケテ三トス、第一ハ單純性又ハ限面性淋巴管腫ニシテ一見帶狀疱疹ニ酷似シ非炎症性ノ水疱叢ヲナシ粟粒大ナル豌豆大ニシテ通常表皮ヲ被リ透明ノ淋巴ヲ有シ壓過スルモ其內容ヲ驅除シ得ズ之レヲ破ルモ淋巴漏ヲ來タサズ、第二ハ海綿樣淋巴管腫ニシテ皮下ニ存在シ胡實大ヨリ兒頭大ニ及ベル海綿樣腫瘍ヲナシ側面ヨリ多少透射シ表面ノ皮膚ハ通常ノ皮膚カ又ハ第一ヲ合併ス、其增大顯著ニシテ象皮病樣ヲ呈スルモノヲ淋巴管性先天性象皮病ト云ヒ醜形ヲナスニ至ル、針刺セル透明又ハ乳樣ノ淋巴液ヲ漏ラシ淋巴漏ヲ起ス、外見ハ脂肪腫又ハ纖維腫樣ヲナスニアリ、內腔ハ相交通ス、第三ハ嚢腫性淋巴管腫ニシテ前者ニ近イ一見葡萄狀ヲ呈シ多數ノ胡實大ノ淋巴管嚢腫ヨリ成リ其內質ハ脂肪組織、纖維樣結締織又ハ筋肉ニシテ其性質並ニ多少厚薄ニヨリテ外觀的ニモ又理學的性狀ニモ變化アリ、良性ナルモ其邊緣部ハ限局性ナラス、身體諸器管又ハ諸組織ノ間ヲ傳ヒテ廣汎シ切除スルモ再發シ易キ點ヲ異ナリトス頭及ヒ項部ニ多キモノトス。

患者　江本某　生後十一箇月　初診大正八年八月十九日

既往症　該兒ハ第二女ニシテ正規安產、腫瘍並ニ畸形ノ遺傳ハ家系及近親中ニ之レヲ求ムルコト能ハズ、出產時既ニ左側胸部ニ於テ當時患兒ノ身體ノ約三分ノ一大ノ腫瘍ヲ生ゼルヲ見タリト、爾來患兒ノ生長ト共ニ腫瘍モ亦增大セリ、患兒ハ何等ノ苦痛ヲ訴ヘズ。

現症　營養中等、顏面蒼白ナル一女兒ニシテ胸腹部內臟器ニ何等認ムベキ異常ナシ、唯左側胸部ニ於テ胸骨左緣ト左乳線トノ中央ヨリ起リ上端ハ腋窩ヨリ上膊ノ一部ニ及ビ下端ハ第十二肋骨ノ下緣ヨリ稍〻下部ニ進ミ及ビ後部ハ左肩胛骨上ニ及ベル小兒頭大ノ大腫瘍アリ、自然痛及ビ壓痛ナシ、腫瘍ハ多少ノ截痕アルモ著明ニ辨狀ナラズ、大體半球形ヲ呈シ彈力性硬固ノ

部分ト波動性柔軟ノ部分トヨリ成リ境界ハ明劃ナヲズ、表面皮膚ハ通常ナレドモ大ナル皮膚靜脈ノ蛇行セルモノ二三ヲ透視スベシ、表皮トノ癒著ナシ。

治療及經過 九月二十二日バントボン麻酔ノ下ニ剔出ヲ決行シ四十分ニシテ手術ヲ終ル、左乳房ハ皮膚ト共ニ殘シ餘ハ全部切除シ縫合ス、皮膚縫合面ノ緊張强キニヨリ第十四日目ニ拔絲ス、二三ノ縫合絲ヲ除キテ第一期癒合ヲ營ミ患者ハ拔絲後四日ニシテ欣然トシテ退院セリ。

肉眼的所見 腫瘍ハ眞皮及皮下組織中ニ生ジ切斷面ハ恰モ蜂巢樣觀ヲ呈セル多房性腫瘍ニシテ內容ハ透明淡黃色ノ淋巴ナリ。炎症ハ毫モ認メズ、間質ハ主トシテ結締織及脂肪組織ヨリ成リ其多寡ニヨリ臨床上腫瘍ニ種々ノ硬度ヲ呈セシモノナルコトヲ知レリ。腫瘍ノ底面ハ直チニ橫紋筋組織ニ及ビ部分ニヨリテ大胸筋ト小胸筋トノ間ニモ多少侵入シ下方ニ於テハ直チニ肋骨肋間筋ニ接シ後方ニ於テハ肩胛骨ノ下部ニモ一部入リ込ミタルモノヲ見タリ。

組織的所見 組織切片ヲ檢スルニ定型的囊腫性淋巴管腫ニシテ上皮ニハ何等變化ナク腫瘍ハ眞皮結締織中ニ發シ內被細胞ヲ以テ掩ハレタル多數ノ空洞ヲ有シ淋巴ヲ充タシ、脂肪組織又ハ結締組織又ハ結締組織纖維ヨリ成ル間質ヲ見ルニ炎症性變化ナシ（井尻博士）。

寫眞說明 第一圖前面　第二圖側面

第三圖後側面　第四圖組織標本

第一圖

第二圖

第三圖

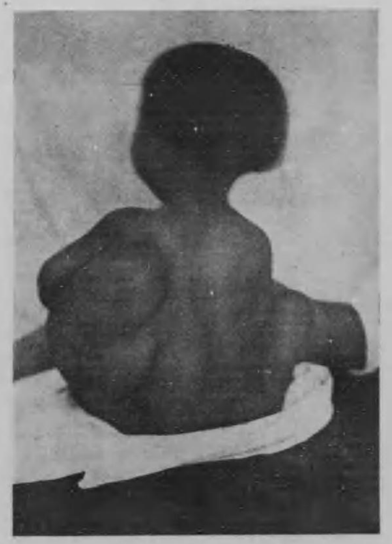

第四圖

Lymphauioma cysticum

腎臓結石　Nierenstein

患者　臭〇フ〇　二十三歳　女子

既往症　遺傳性疾患ノ何等徵スベキモノナシ、患者ハ幼時ヨリ健康ニシテ著患ヲ知ラズ、時々風邪ニ罹リ易ク既婚婦ナレドモ未姙娠ニシテ分娩ノ經驗ナシト、大正七年春ヨリ放尿時疼痛、尿渾濁、尿意頻數等膀胱炎ニ類スル症狀アリ、時々輕熱アリテ多數ノ醫師及病院ニ就テ診察ヲ受ケシモ何レモ膀胱炎ナリトノ診斷ノ下ニ永ク治療ヲ受クルモ效果ナク唯其間大正八年末ニ某醫ノ診察ヲ受ケ初メテ腎臓モ罹患セリト言ハル、大正九年某醫院ニ入院シテ數ケ月間治療ヲ受ケシモ診斷ヲ確定スルニ至ラズ、大正九年六月ヨリ症狀益〻增惡シテ每日施張スル熱發アリ、三十九度八分ニ至ルコトアリ、某醫ニヨリテエレクトラルゴール注射ヲ受ケシモ熱ハ減退セズ漸次羸瘦スルヲ以テ終ニ來テ診ヲ求ム。

現症　身長稍〻高ク貧血削瘦セル一婦人ニシテ右肺ハ一般ニ呼吸音弱ク左肺ハ尋常ナリ、但シ捻髮音ヲ聞カズ、腹部ハ右腎臓部ニ當テ右肋骨弓ヨリ下方ニ約大人手掌大ニ膨隆セル腫瘤ヲ認メ、壓痛アリ、左腎ハ觸知セズ。尿ハ兩杯トモ著明ニ渾濁シ後杯ハ多少血色ヲ帶ブ、食慾不進、便通祕結、浮腫ナシ、尿意約三十分間ニ一回、終末疼痛アリ。

經過　八月十日入院ヲ命ジ翌八月十一日バントボン〇・八瓩ノ注射ヲ施シ膀胱鏡檢査ヲ行フ、膀胱容積五〇乃至八〇瓩、粘膜ハ著明ニ發赤シ唯膀胱頂部ニ於テ輕度ナリ、膀胱三角及膀胱底ニハ大小種々ノ潰瘍アリ、右側輸尿管開口部ノ附近最モ甚シ、左側輸尿管口ハ稍〻陷凹シ（多分癒着ノ爲ナルベシ）其形小ニシテ圓ク尿ノ噴出顯著ナラズ、右側ハ膿以外尿ヲ出サズ一%インジゴカルミン靜脈內注射後其噴出ノ狀ヲ檢スルモ其排泄容易ニ起ラズ約四十一分間ヲ經テ後左側ノミ漸ク噴出スルヲ認メタリ、右側バ一時間ニ至ルモ終ニ排泄ナシ。

輸尿管カテーテル挿入ハ左側ニ於テ癒著ノ爲メカ比較的容易ナラズ、五糎計リヨリ上方ニハ進マズ、採取セル尿ハ大略澄明ナルモ蛋白少量ヲ含有シ各種ノ菌ナシ。

レントゲン寫眞ニ於テ右側ニ結石ヲ認ム(寫眞參照)。

八月十四日クロ、ホルム(七瓦)及バントポン(〇、八)ノ併用麻醉、井尻博士執刀ノ下ニ右腎ヲ露出シ排膿シ、九月四日一個ノ膿囊狀ヲ呈セル右腎ト結石トヲ剔出セリ(寫眞參照)。

患者ハ其後經過良好現今全ク健康體ニ復セリ。

同年十二月十八日膀胱鏡檢査(トロバコカイン腰椎麻醉)ヲ施セルニ其成績次ノ如ク非常ニ良好ノ所見ヲ示セリ。

膀胱容積二八〇瓩膀胱粘膜ハ左側下底及左側壁ニ於テ尙ホ輕度ノ炎衝アリ、二個ノ粟粒大ノ粘膜剝離面ヲ殘セリ、右半部ハ全ク通常ノ光澤ニ復セリ、輸尿管口ハ右方ハ殆ンド認メ難ク左方ハ長隋圓形ヲナシ周圍ニ潰瘍ナシ、インジゴカルミン注射後七分ニシテ左方ハ其排出ヲ初メ八分三十秒ニシテ己ニ濃青色ヲ呈スル尿ヲ噴出スルニ至レリ、左方輸尿管ニカテーテルヲ挿入シテ其腎尿ヲ檢スルニ微黃色澄明ニシテ酸性、蛋白陰性、糖陰性、少許ノ輸尿管上皮ノ混入セル外ニ何等病的成分ノ混在ナカリキ(華陽堂病院醫長脇元秀義記)。

第一圖

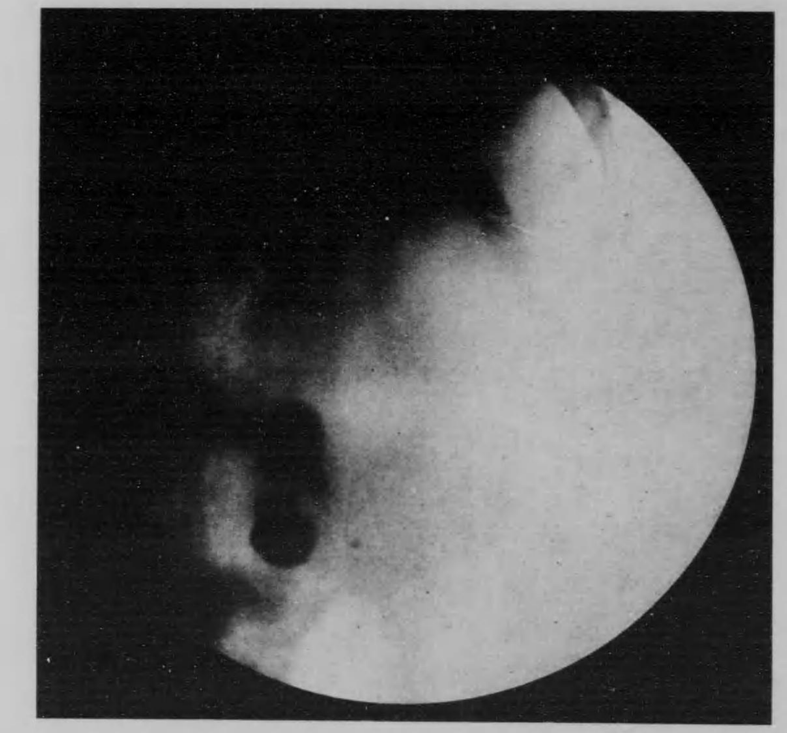

第二圖

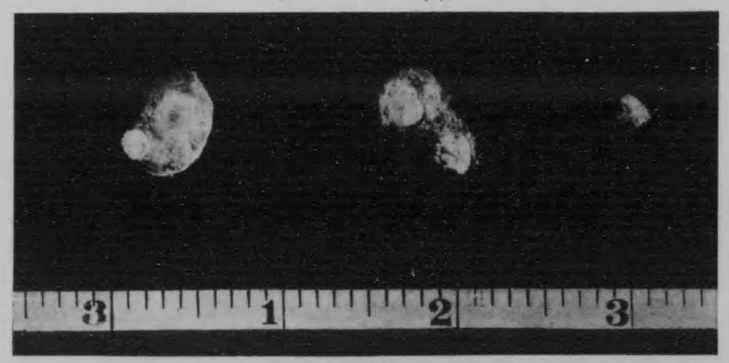

Nierenstein

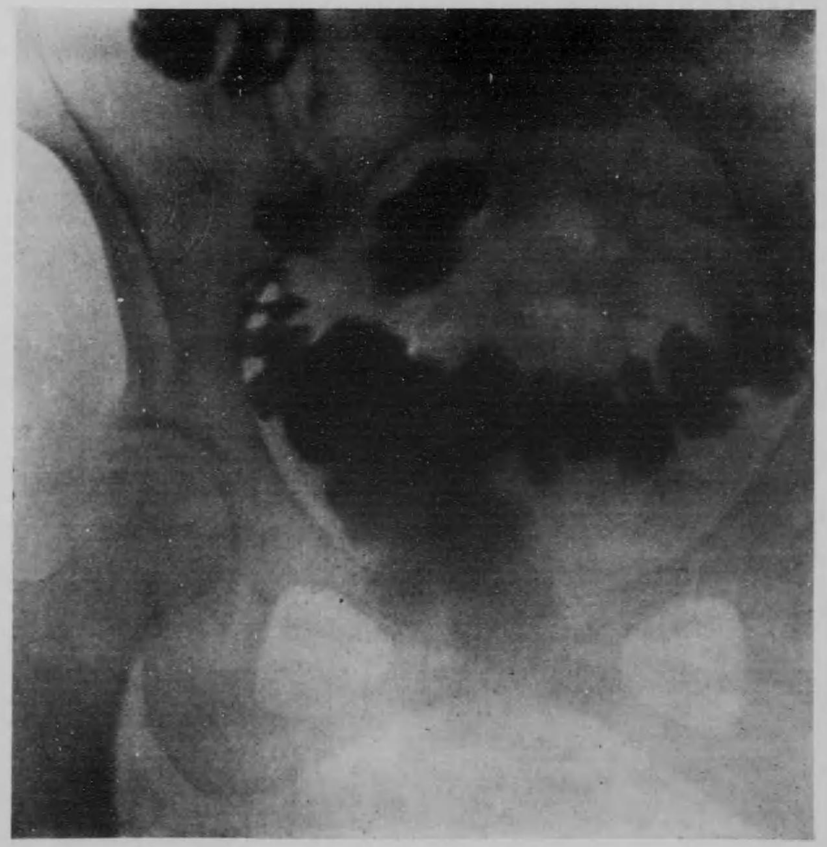

Linksseitige Wanderniere ?

左側遊走腎

Linksseitige Wanderniere ?

京都博采堂所藏

患者 井○き○ 女 三十九歳 初診大正十年八月二十七日

病歴 本年四月頃ヨリ歩行時ニ左下腹部ニ鈍痛アリ、安靜ヲ保ツトキハ腹痛ナシ、全身遂和倦怠ノ感アリ、食慾不振、月經順調、便通稍〻不規則、睡眠不良、肩胛部壓重ノ感アリ。

局所所見 觸診スルニ小兒手拳大長隋圓形角圓キ表面平滑彈力性ナル稍〻硬キ多少壓痛アル腫瘍ヲ觸ル、能ク移動シ左季肋部下ニ復歸シ得、呼氣ニ固定シ輸尿管狀胎動ヲ呈ス、造影食後四十八時間ニ於ケルレントゲン像ハ圖ノ如シ、腫瘍ノ部ニ相當シテ陰影缺損ス、食後七十二時間ノ像モ亦同所ニ陰影缺損アリ、尙ホ同患者ニハレントゲンニテ兩側肺尖浸潤、胃腸下垂症アルヲ確メ得タリ、體温ハ一日一回三十七度二分乃至三十七度四分ノ輕熱アリ。

尿、清透、淡黃色、弱酸性、比重一〇一一、蛋白ナク糖分ナシ、膽汁色素ナシ、インデカン痕跡アリ、大便、黑褐色、硬、消化不良、寄生蟲卵ナシ、潛出血ナシ。

血液、血色素(ザーリ氏法)六五 白血球八〇〇〇、赤血球五〇五萬。

血液ワッセルマン氏反應陰性。

撮影操作 八月三十一日、機械シーメンスハルスケ會社製、交流二百ボルド、六〇サイクル、容量五キロワット、增感紙アリ、ミリアンペーア六、クノップ一〇、露出二〇秒、硬度五ベノア、電流方向靑、距離五二糎、物體厚サ一七糎、球管ミュッレル對陰極ウォルフラムDDL型、レントゲン室氣象、氣壓七六一、濕度八八%、露點二五度、温度最高二七、五度 最低二五、五度 天候半晴 現像操作不計 (齋藤)。

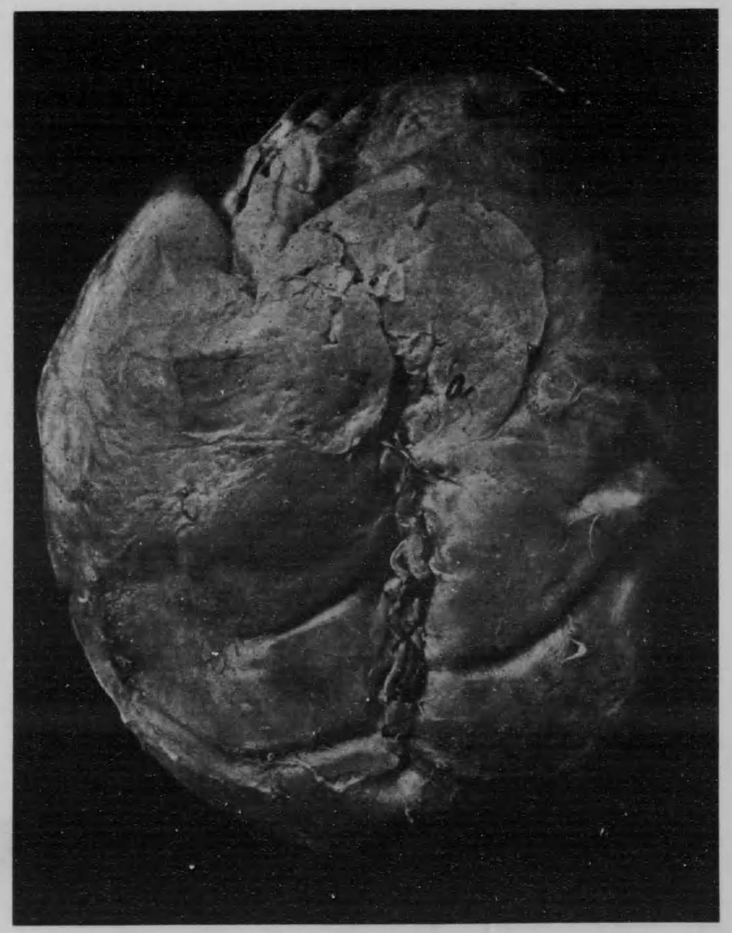

Pankreaszyste

膵臓嚢腫 Pankreaszyste

岡山醫科大學外科教室所藏

患者 長内某 二十一歳 男

病歴 數年前ヨリ多少腹部ノ膨隆ト輕度ノ消化障碍ヲ訴ヘタル外、他ニ著患ナク、腹部ハ恰カモ結核性腹膜炎ノ如ク一般ニ膨隆シ、久シク結核性腹膜炎ノ診斷ノ下ニ治療ヲ受ケ居タリト云フ。

現症 營養體格共ニ中等、胸腹部臓器及ビ全身諸部ヲ檢シテ結核性ノ病竈ヲ認メズ、腹部ハ一般ニ膨隆シテ特ニ臍部ヲ中心トシテ約小兒頭大ノ半球狀ノ濁性鼓音ヲ呈スル部位アリ、壓痛ナシ。

手術及經過 後腹膜腫瘍ナル診斷ノ下ニ開腹シテ膵臓嚢腫ナルヲ確診シ、全剔出術ヲ施セリ、術後二週間ニシテ全治退院ス、嚢腫ノ大サハ約大人頭大ノ二倍ニシテ球狀ヲ呈シ、其壁一般ニ菲薄ニシテ嚢腫ハ膵臓尾部ヨリ起原シ、大部分胃ト結腸間膜間ニ發生シ、胃及膵臓ノ大部ト癒着セルヲ以テ剔出殆ンド不可能ナリシモ、膵臓ノ一部ト共ニ完全ニ剔出スルコトヲ得タリ、其内容ハ帶黑褐色ノ混濁セル液體ヲ以テ充タサル(赤岩)。

圖中aハ膵臓尾部ヲ示セリ。

大正十四年九月一日第一版印刷
大正十四年九月五日第一版發行

實費金六圓五拾錢

內科小兒科學寫眞圖譜

編輯兼發行者　植松慶治郎　東京市本郷區森川町一番地

印刷者　宮下義男　東京市外日暮里町一〇五七番地

印刷所　東京醫學寫眞協會技術部　東京市外日暮里町一〇五七番地

發行所　東京醫學寫眞協會　東京市本郷區森川町一番地　振替口座東京四〇九九八番

發賣元　合名會社　金原商店　東京市本郷區湯島切通坂町二一

特約店　南江堂書店　東京市本郷區春木町三丁目