

CLINIQUE

DE LA

MALADIE SYPHILITIQUE,

PAR M. N. DEVERGIE,

DOCTEUR EN MÉDECINE ET EN CHIRURGIE DES FACULTÉS DE PARIS ET DE CONSTANTINOPLE,
CHEVALIER DE LA LÉGIÓN D'HONNEUR,
CHIRURGIEN-MAJOR DÉMÔNSTRATEUR A L'HÔPITAL MILITAIRE D'INSTRUCTION DE VAL-DE-GRÈCE,
PROFESSEUR D'ANATOMIE ET DE CHIRURGIE,
MEMBRE DE LA SOCIÉTÉ MÉDICALE D'ÉMULATION DE PARIS, ETC.)

ENRICHIE D'OBSERVATIONS

COMMUNIQUÉES PAR MESSIEURS

CULLERIER ONCLE,

CHIRURGIEN EN CHEF DE L'HÔPITAL CIVIL DES VÉTÉRÉNAIRES, PRÉSIDENT ANNEXÉ DE LA SECTION DE CHIRURGIE,
ACADÉMIEN ROYAL DE MÉDECINE, ETC.)

CULLERIER NEVEU,

CHIRURGIEN EN CHEF DE L'HÔPITAL CIVIL DES VÉTÉRÉNAIRES, MEMBRE DE L'ACADÉMIE ROYALE DE MÉDECINE,
CHEVALIER DE LA LÉGIÓN D'HONNEUR, ETC.)

BARD,

CHIRURGIEN ORDINAIRE DE L'HÔPITAL CIVIL DES VÉTÉRÉNAIRES, GRAND DES POTERNAIRES ET DES ENFANS,
MEMBRE DE L'ACADÉMIE ROYALE DE MÉDECINE, ETC.)

GAMA,

CHIRURGIEN EN CHEF, PREMIER PROPRIÉTAIRE DE L'HÔPITAL MILITAIRE D'INSTRUCTION DE VAL-DE-GRÈCE,
CHEVALIER DE LA LÉGIÓN D'HONNEUR, ETC.)

DESRUELLES,

DOCTEUR EN MÉDECINE DE LA FACULTÉ DE PARIS, CHIRURGIEN-MAJOR DÉMÔNSTRATEUR A L'HÔPITAL MILITAIRE D'INSTRUCTION DE VAL-DE-GRÈCE,
MEMBRE RÉSIDANT DE LA SOCIÉTÉ MÉDICALE D'ÉMULATION DE PARIS,
MEMBRE FONDATEUR DE L'ORDRE ROYAL DE SAINT-JEAN DE JÉRUSALEM,
MEMBRE ORDINAIRE CORRESPONDANT DE LA SOCIÉTÉ ROYALE DE MÉDECINE DE CONSTANCE,
ASSOCIÉ CORRESPONDANT DE L'ACADÉMIE MÉDICO-CHIRURGICALE DE SAINT-ÉTIENNE,
CHEVALIER DE LA LÉGIÓN D'HONNEUR, ETC., ETC.)

ET AUTRES MÉDECINS;

ATLAS

Composé de 126 planches représentant 140 symptômes, modifiés et dessinés au lit des malades par DUPONT aîné
et MM. DELESTRE jeune et VEROLLOT, et gravés en taille-douce par M. Th. SUSEMIHL.



PARIS.

F.-M. MAURICE, LIBRAIRE-ÉDITEUR, RUE DE-SORBONNE, N. 5.

M DCCC XXXIII.

TABLE DE L'ATLAS.

N ^o . d'ordre.	N ^o . DES PLANCHES.	TITRES DES GRAVURES.	NOMS DES MÉDECINS.	VOLUME ou PAGE.
1	1	Parties sexuelles de l'homme (état naturel).....		
2	2	Parties sexuelles de la femme (état naturel).....		
3	3	Priapisme, déterminé par une urétrite sur-aiguë.....	Devergie.	T. II. p. 32.
4	3 bis	Balanio-posthite aiguë (3 figures).....	Desruelles.	Id. p. 6.
5	4	Orchite (testiculaire vénérien), suite d'une urétrite.....	Devergie.	Id. p. 41.
6	5	Orchite (inflammation du testicule) négligée, suivie d'abcès dans les bourses.....	Collerier oncle.	Id. p. 45.
7	5 bis	Gangrène de la peau du prépuce et du scrotum, survenue sous l'influence d'une gastro-entérite aiguë, sur un jeune sujet affaibli, et suivie de mort (figure 1 ^{re}).....	Desruelles.	Id. p. 48.
8	5 ter	Même maladie (figure 2 ^e , autopsie).....	Id.	Id. Id.
9	6	Hydro-sarcocèle réputé syphilitique, exaspéré par le mercure.....	Devergie.	Id. p. 46.
10	7	Paraphimosis, déterminé par une urétrite aiguë.....	Collerier oncle.	Id. p. 19.
		N. B. Un autre n ^o . 7 doit être numéroté 7 quater. Voyez ce dernier numéro.		
11	7 bis, n ^o . 8	Prépuce squirreux ulcéré, suite d'un paraphimosis.....	Id.	Id. p. 22.
12	7 ter	Paraphimosis non réduit, avec étranglement, adhérences et ulcérations profondes (3 figures).....	Desruelles.	Id. Id.
13	7 quater, n ^o . 7	Phimosis, déterminé par des ulcères (chancres) sur le gland.....	Devergie.	Id. p. 16.
14	8, n ^o . 26	Phimosis incisé.....	Id.	Id. Id.
15	8 bis	Phimosis avec ulcères du prépuce et gonflement inflammatoire de la verge.....	Id.	Id. Id.
16	8 ter	Inflam. phlegmoneuse du pénis, avec phlébite de la veine dorsale de la verge (2 fig.).....	Desruelles.	Id. p. 25.
17	9	Ophthalmie purulente et coryza intense, suites de la suppression d'une urétrite aiguë.....	Devergie.	Id. p. 64.
18	11	Ophthalmie purulente, iritis, suivie d'épaississement de la cornée transparente.....	Id.	Id. Id.
19	12	Canaux excréteurs accidentels de l'urine, organisés dans le gland, suite d'urétrite chronique.....	Gama.	Id. p. 55.
20	14	Sphacèle total du pénis et partiel du scrotum, suite de graves désordres chroniques dans l'appareil génito-urinaire.....	Devergie.	Id. p. 55.
21	16	Pustules muqueuses, consécutivement ulcérées, avec tuméfaction des grandes et petites lèvres.....	Collerier neveu.	Id. p. 103.
22	17	Pustules muqueuses végétatives.....	Id.	Id. Id.
23	18	Tubercules ulcérés des grandes lèvres et du pourtour de l'anus.....	Id.	Id. p. 105.
24	19	Pustules muqueuses ressemblant aux boutons de la variole.....	Id.	Id. Id.
25	20	Végétations pustuleuses ulcérées, avec engorgement lymphatique volumineux des grandes lèvres.....	Id.	Id. Id.
26	21	Plaques muqueuses enflammées.....	Id.	Id. Id.
27	22	Pustules muqueuses ulcérées.....	Id.	Id. Id.
28	23	Végétations enflammées et ulcérées.....	Id.	Id. Id.
29	24	Pustules muqueuses ulcérées aux grandes lèvres et à l'anus, compliquées de végétations.....	Id.	Id. Id.
30	29	Syphilide tuberculeuse ulcérée de la face.....	Collerier oncle.	Id. p. 200.
31	31	Pustules serpiginieuses.....	Id.	Id. p. 199.
32	33	Pustules serpiginieuses ulcérées du dos.....	Id.	Id. p. 201.
33	35	Pustules muqueuses des mamelles chez une nourrice.....	Bard.	Id. p. 101.
34	37	Pustules confluentes de la face et du corps.....	Id.	Id. p. 206.
35	44	Pustules et ulcérations recouvertes à leurs surfaces d'exsudations concrétées corniformes.....	Devergie.	Id. p. 202.
36	45	Cicatrices des mêmes pustules et ulcérations.....	Id.	Id. Id.

N ^o . <i>Sécher.</i>	N ^o . DES FRANCAIS.	TITRES DES GRAVURES.	NOMS DES MÉDECINS.		VOLUME ET PAGE.
57	47	Tuméfaction inflammatoire des grandes et petites lèvres, avec écoulement et pustules, chez une petite fille âgée de deux ans, suites de tentative de viol par un insévié infecté.....	Bard.		T. II. p. 100.
58	48	Syphilide compliquée (tubercules, pustules, squames).....	Cullerier oncle.		<i>Id.</i> p. 201.
59.	49	Dartre crustacée et ulcérée sur tout le corps, guérie par le traitement sans mercure.....	Desruelles.		<i>Id.</i> p. 210.
40	50	Syphilide tuberculeuse siégeant aux parties génitales, au ventre et aux cuisses, chez une femme de soixante ans.....	Cullerier neveu.		<i>Id.</i> p. 205.
41	51	Tubercules ulcérés aux parties sexuelles et à leur pourtour, chez une petite fille de cinq ans.....	Bard.		<i>Id.</i> <i>Id.</i>
42	52	Tubercules et pustules aux grandes lèvres, aux cuisses et aux fesses d'une petite fille de six ans.....	<i>Id.</i>		<i>Id.</i> <i>Id.</i>
43	53	Pustules nécrosées sur le scrotum, la partie interne des cuisses et des fesses, chez un enfant de trois ans.....	<i>Id.</i>		<i>Id.</i> p. 205.
44	55	Végétations granuleuses avec urétrite.....	Cullerier oncle.		<i>Id.</i> p. 153.
45	57	Végétations multiples et volumineuses de la base du gland soulevant le prépuce.....	Devergie.		<i>Id.</i> <i>Id.</i>
46	58 bis	Végétations en grappe du prépuce et du gland.....	Cullerier neveu.		<i>Id.</i> <i>Id.</i>
47	59	Végétations en grappes au pourtour du gland et du prépuce.....	Cullerier oncle.		<i>Id.</i> <i>Id.</i>
48	61	Végétation (chou-fleur) unique.....	Cullerier neveu.		<i>Id.</i> p. 145.
49	63	Écoulement vaginal, végétations au pourtour de l'urètre et au voisinage du clitoris.....	<i>Id.</i>		<i>Id.</i> p. 146.
50	65	Ulcères congneux, végétations granuleuses à l'intérieur des petites lèvres.....	<i>Id.</i>		<i>Id.</i> <i>Id.</i>
51	64	Végétations framboisées en grappes, aux grandes lèvres et au périnée.....	<i>Id.</i>		<i>Id.</i> <i>Id.</i>
52	65	Végétations granuleuses et lobulées à pédicule, des grandes lèvres, formant une seule masse à l'extérieur.....	<i>Id.</i>		<i>Id.</i> <i>Id.</i>
53	66	Végétations en grappes aux grandes lèvres et à leur pourtour.....	<i>Id.</i>		<i>Id.</i> <i>Id.</i>
54	67	Végétations en grappes au pourtour des grandes lèvres et de l'anus.....	<i>Id.</i>		<i>Id.</i> <i>Id.</i>
55	69	Végétations au pourtour de l'anus.....	<i>Id.</i>		<i>Id.</i> p. 144.
56	70	Fig. 1 ^{re} . Pustules muqueuses sur un enfant de six mois.....	Bard.		<i>Id.</i> p. 147.
		Fig. 2 ^e . Végétations à la vuive d'un enfant de dix-huit mois.....			
57	71	Ulcération superficielle de la peau de la verge.....	Desruelles.		<i>Id.</i> p. 79.
58	71 bis	Ulçère serpigneux à la peau de la verge (4 fig.).....	<i>Id.</i>		<i>Id.</i> p. 81.
59	72	Ulcération simple du gland et du prépuce (2 fig.).....	Devergie.		<i>Id.</i> p. 80.
60	73	Fig. 1 ^{re} . Ulcération (chancres rongeurs) du frein.....	<i>Id.</i>		<i>Id.</i> p. 85.
		Fig. 2 ^e . Ulcération (chancres rongeurs) du gland et du prépuce.....	Desruelles.		<i>Id.</i> <i>Id.</i>
61	74	Ulçères (chancres) multiples du prépuce.....	Cullerier neveu.		<i>Id.</i> p. 84.
62	75	Phimosis, perforation du prépuce donnant issue au gland ulcéré.....	Desruelles.		<i>Id.</i> p. 86.
63	76	Phimosis, perforation du prépuce suite de gangrène, donnant issue au gland; ulcération au pourtour du gland et sur le pénis.....	Devergie.		<i>Id.</i> <i>Id.</i>
	76	Phimosis incisé (voyez N ^o . 76 bis).			
64	77	Ulcération chronique du gland et du prépuce simulant deux glandes, suite d'un phimosis incisé, exaspérée par le traitement mercuriel.....	<i>Id.</i>		<i>Id.</i> p. 84.
65	78	Ulçères phagédéniques ayant détruit la presque totalité du gland.....	<i>Id.</i>		<i>Id.</i> p. 87.
		Fig. 1 ^{re} . Résultat d'une gangrène de l'extrémité de la verge, survenue rapidement à la suite d'une ulcération phagédénique (chancres rongeurs).....	Cullerier oncle.		<i>Id.</i> <i>Id.</i>
66	79	Fig. 2 ^e . Ulçères (chancres) rongeurs ayant détruit le gland.....	Devergie.		<i>Id.</i> <i>Id.</i>
	81	Prépuce squirrheux, etc. (reporté au N ^o . 7 bis).			
67	82	Cancer du gland et du prépuce, suite d'ulcération syphilitiques exaspérées par les caustiques (premier degré).....	Gama et Devergie.		<i>Id.</i> p. 88.
68	85	Cancer du gland et du prépuce, suite d'ulcération syphilitiques exaspérées par les caustiques (dernier degré).....	<i>Id.</i>	<i>Id.</i>	<i>Id.</i> <i>Id.</i>
69	85 bis.	Ulcération cancéreuse du gland et du prépuce, suite de syphilis.....	Devergie.		<i>Id.</i> p. 90.
70	85 ter, n ^o . 145	Carcinôme inguinal survenu chez un homme de soixante ans, un an après l'amputation de la verge, pratiquée pour un cancer.....	<i>Id.</i>		<i>Id.</i> <i>Id.</i>
71	85 quater	Végétations informes squirrheuses ulcérées et dégénérées du pénis.....	Bard et Gilbert.		<i>Id.</i> p. 91.
72	84	Tuméfaction des grandes lèvres et tumeur cristalline de la nymphe droite.....	Cullerier neveu.		<i>Id.</i> p. 96.

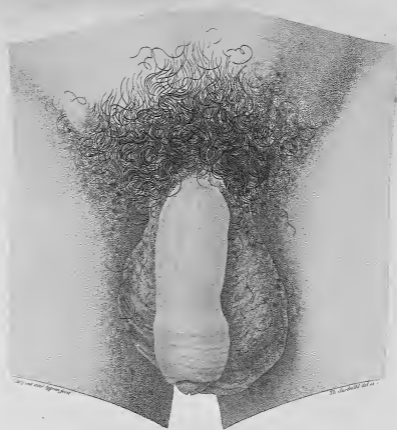Nos. d'ordre.	Nos. des planches.	TITRES DES GRAVURES.	NOMS DES MÉDECINS.		VOLUME ET PAGE.	
75	86	Ulcères (chancres) siégeant à la grande lèvre.....	Cullerier neveu.	T. II.	p. 97.	
74	88	Ulcère (chancre rougeant) siégeant à la nymphé droite.....	Id.	Id.	Id.	
75	89	Engorgement volumineux d'une grande lèvre, avec ulcérations superficielles.....	Id.	Id.	Id.	
76	90	Grandes lèvres envahies par des ulcérations nombreuses.....	Id.	Id.	p. 98.	
77	91	Indurations squirreuses des (nymphes) petites lèvres.....	Id.	Id.	Id.	
78	92	Ulcérations profondes d'une grande lèvre.....	Id.	Id.	Id.	
79	95	Destruction d'une grande partie de la vulve par un ulcère phagédénique.....	Id.	Id.	p. 99.	
80	94	Ulcères carcinomateux et rongeurs, occupant l'aile gauche du nez, la presque totalité de la lèvre supérieure, la joue gauche, avec carie des cartilages de la cloison ou de l'aile du nez.....	Desruelles.	Id.	p. 179.	
81	95	Cicatrices des ulcères carcinomateux et rongeurs de la planche 94, traités et guéris par la méthode sans mercure.....	Id.	Id.	Id.	
82	96	Scrophules ulcérées, réputées syphilitiques héréditaires; exaspérées par le traitement mercuriel.....	Devergie.	Id.	p. 214.	
83	97	Ulcération syphilitique de la lèvre supérieure contractée par contact immédiat, traitée et guérie par la méthode sans mercure.....	Id.	Id.	p. 169.	
84	98	Ulcères rongeurs de la lèvre supérieure et des ailes du nez.....	Cullerier neveu.	Id.	p. 181.	
85	99	Ulcères de la commissure des lèvres, de la joue et de l'aile du nez du côté gauche, compliqués de blépharite.....	Devergie.	Id.	p. 182.	
86	102	Hypertrophie et ulcération de la langue, destruction de la cloison des fosses nasales.....	Cullerier neveu.	Id.	Id.	
87	104	Carie et ulcération sternales traitées et guéries par la méthode sans mercure.....	Devergie.	Id.	p. 218.	
88	105	Ulcères serpigneux syphilitiques à la deuxième récidive d'un traitement mixte mercuriel et sudorifique, guéris par le traitement simple.....	Id.	Id.	p. 215.	
89	106	Ulcères profonds serpigneux, occupant toute la fesse gauche, une partie du ventre, des lombes, de la cuisse gauche; gangrène des hords, compliquée de gastro-entérite et de bronchite chroniques; demi-marasme.....	Desruelles.	Id.	Id.	
90	107	Cicatrices des ulcères profonds et serpigneux de la planche 106; guérison complète, en hoppeint; aucune gêne dans les mouvements.....	Id.	Id.	Id.	
91	108	Ulcères phagédéniques (rongeurs) sur les jambes d'une femme, plusieurs fois traités par le mercure.....	Devergie.	Id.	p. 219.	
92	110	Ulcères phagédéniques de la marge de l'anus ayant épargné deux tumeurs hémorrhoidales.....	Cullerier neveu.	Id.	p. 175.	
95	114	Ulcères du mamelon et du sein.....	Devergie.	Id.	p. 102.	
94	116	Exostose et carie des os frontal et de la pommette, avec ulcération des parties environnantes.....	Id.			
95	117	Destruction du voile du palais, de la lœtte et des amygdales.....	Bard.	Id.	p. 166.	
96	118	Destruction de la voûte palatine et ulcération du grand angle de l'œil gauche.....	Devergie.	Id.	p. 167.	
97	119	Carie et nécrose frontales, nasales et ethmoïdales, développées sous l'influence mercurielle, en voie de guérison (fig. 1 ^{re}).....	Id.			
98	119 bis.	Exfoliation de la table externe de l'os frontal, suite de la carie, et nécrose de cet os (fig. 2).....	Id.			
99	120	Carie et nécrose des os frontal, nasaux et maxillaires supérieurs, suite d'affection syphilitique chronique.....	Gama.			
100	122	Ulcères rongeurs du nez, des lèvres, du palais et de l'arrière-bouche, avec carie des os.....	Devergie.	Id.	p. 184.	
101	125	Cicatrices irrégulières des ulcères de la tête, N ^o 122.....	Id.	Id.	Id.	
102	124	Tubercules ulcérés, perte du nez par les progrès de l'ulcération.....	Cullerier neveu.	Id.	p. 185.	
105	125	Tubercules et ulcères cicatrisés, avec perte totale du nez.....	Id.	Id.	Id.	
104	126, n ^o 125	Ulcères réputés syphilitiques de la face, avec carie.....	Id.	Id.	p. 186.	
105	127	Cicatrices des ulcères de la tête, N ^o 126.....	Id.	Id.	Id.	
106	128	Onglade réputée syphilitique.....	Devergie.	Id.	p. 225.	
107	129	Onglades (doigt et gros orteil) réputées syphilitiques.....	Devergie et Bard.	Id.	p. 224.	
108	150	Ulcérations de la région anale, de la fesse et de la cuisse, avec carie des os du bassin.....	Devergie.	Id.	p. 174.	
109	151	Adénites (bubons) inguinaux au plus haut degré de développement et prêtes à s'abcéder.....	Id.	Id.	p. 118.	
110	111	Bubons inguinaux s'abcédant spontanément par plusieurs points d'ulcérations.....	Cullerier oncle.	Id.	p. 118.	

N ^o . d'ordre.	N ^o . DES PLANCHES.	TITRES DES GRAVURES.	NOMS DES MÉDECINS.		VOLUME ET PAGE.	
111	133	Adénite inguinale sous-aponévrotique du côté gauche; traitement simple (5 figures).	Desruelles.	T. II.	p. 113.	
112	134	Bubon profondément ulcéré, à bords squirrheux, développé sous l'influence de plusieurs traitements mercurels.	Devergie.	Id.	p. 112.	
113	136	Adénites (bubons) inguinale et fémorale.	Id.	Id.	p. 119.	
114	137	Adénites (bubons) multiples chroniques, dont une sus-pubienne ulcérée profondément, sur un sujet de vingt-sept ans ayant subi plusieurs traitements mercurels.	Id.	Id.	p. 120.	
115	138	Ulcéraisons inguinales; fémorales et sus-pubiennes suite d'adénites (bubons) chroniques, exaspérées par le traitement mercurel.	Id.	Id.	p. 122.	
116	139	Bubon ulcéré profondément.	Desruelles.	Id.	p. 123.	
117	140	Éruption pustuleuse, à cataplasmaté, survenue pendant un traitement mercurel, chez une femme portant deux bubons abcédés.	Devergie.	Id.	p. 124.	
118	141	Vaste et profonde ulcération du pli de l'aîne, coïncidant avec une gastro-entérite aiguë, développée sous l'influence d'un traitement mercurel chez un nostalgique (fig. 1 ^{re}).	Id.	Id.	p. 129.	
119	142	Ulcération profonde du pli de l'aîne, détergée et en voie de guérison, offrant tous les muscles disséqués et la destruction des glandes inguinales sus et sous-aponévrotiques chez un nostalgique (fig. 2).	Id.	Id.	p. 129.	
	143	Ulcères réputés syphilitiques de la face, avec carie (Voy. le N ^o . 126).				
120	145	Ulcération du pli de l'aîne, suite d'un bubon terminé par suppuration et passé à l'état chronique.	Callierier nouveau.	Id.	p. 115.	
121	145 bis.	Ulcération profonde et phagédénique du pli de l'aîne, suite de traitements mercurels répétés pour une adénite sous-aponévrotique.	Devergie.	Id.	p. 126.	
122	144	Adénites sus-pubienne et inguinale squirrheuses et ulcérées, compliquées de phlébite des veines dorsales de la verge.	Desruelles.	Id.	p. 127.	
	145	Carcinôme inguinal (Reporté au N ^o . 85 ter).				
125	146	Salivation abondante survenue au début d'un traitement mercurel avec tuméfaction considérable de la langue.	Devergie.	T. I ^{er} .	p. 163.	
124	147	Glossite ulcérée par l'effet de la salivation mercurielle.	Callierier nouveau.			
125	149	Bubon ulcéré, dénudation du testicule, par suite de la gangrène du scrotum, survenue sous l'influence d'un traitement mercurel.	Devergie.	Id.	p. 49.	
126	150	Gangrène et chute du scrotum, suite d'une gastro-céphalite déterminée par l'emploi inconsidéré du mercure, etc.	Devergie.	Id.	p. 50.	

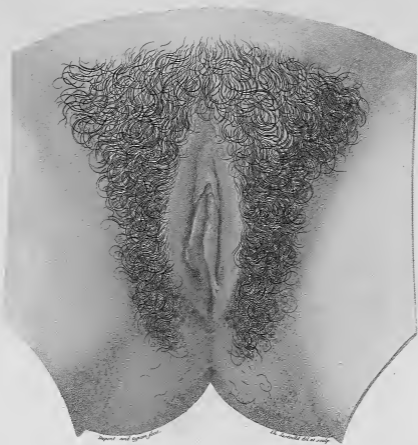AVERTISSEMENT.

L'ATLAS de la Clinique de la Maladie syphilitique devait contenir 150 planches qui eussent représenté 150 symptômes; mais nous avons cru, dans l'intérêt de l'ouvrage, devoir en supprimer 10 qui n'auraient été que de vaines et inutiles répétitions de symptômes peu variés, ce qui a réduit le nombre à 140. Nous avons aussi réuni plusieurs dessins sur la même planche, et nous avons de cette manière fait une économie de 24 planches, sans nuire cependant à l'ensemble ni à l'exécution de l'ouvrage.

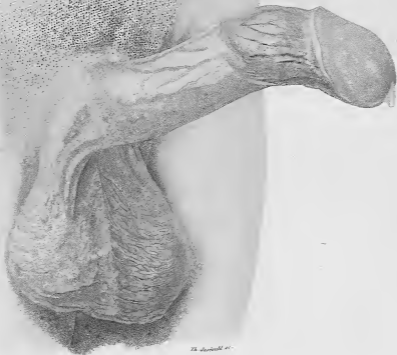L'ordre établi dès sa publication par livraisons, se trouvant interverti et ayant subi de notables changements qu'on n'a pu éviter, il devient donc essentiel de se conformer à la table qui précède et qui est détaillée de manière à éviter toute erreur pour la classification et la reliure de cet Atlas.



Parties sexuelles de l'homme (état sain)



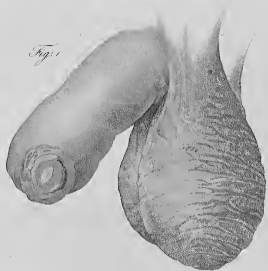Parties sexuelles de la femme. (état sain).



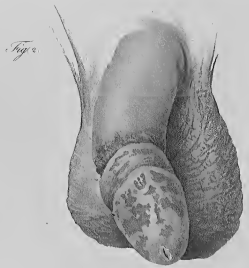Requet aux fess.

Th. Barthez et.

Priapisme déterminé par une Uréthrite sur-aigue.



Depuis dix Jours



Dans l'état de la cure

Balanoposthite aiguë (inflamm^{on} du gland et de la face interne du prépuce.)

Fig. 1. Gonflement et rougeur du prépuce et du gland (3^e jour)

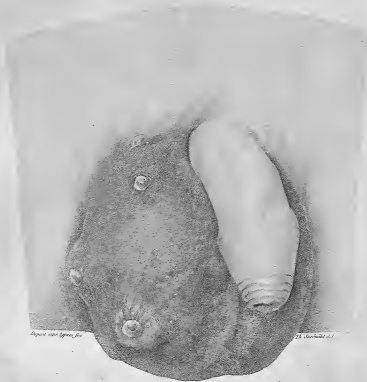
Fig. 2. Gland et face int. du prépuce vus à découvert et parsemés de fausses membranes (5^e jour)

(Dess. P. N^o d'après M. de la Roche 1830)

(Dess. de M. de la Roche)



Orchite (testicule vénérien) suite d'une uréthrite.



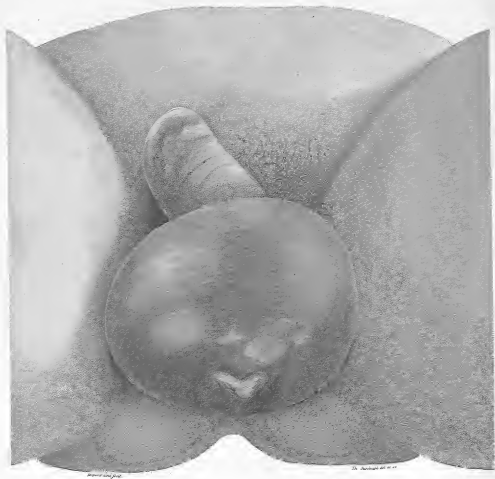
Depuis un an après la

28. 1847. 1. 1

Orchite (inflammation du testicule) négligée, suivie d'abcès dans les bourses.

(Bois des Vierges.)

(Cathéter oval.)

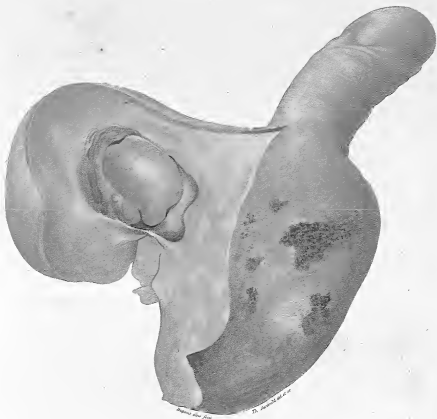


Gangrène de la peau du prépuce et du scrotum survenue sous l'influence d'une gastro-entérite aiguë sur un jeune sujet affaibli et survenu de mort. (Fig. 1^{re})

(Dessiné par M. A. Broussais.)
Vid. de Grisey del.

De Cabinet de DUPONT aîné.

(Norman.)

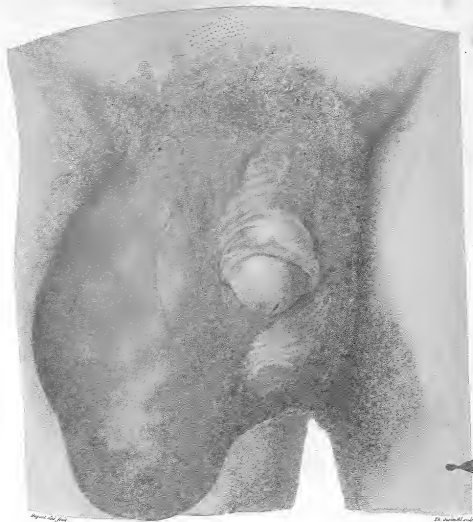


*Gangrène de la peau du poignet et du scrotum survenue sous l'influence d'une gastro-entérite aiguë
(Autopsie fig. 2^e)*

De CAILLÉS & DUPONT aîné.

(Fig. 2^e 2^e illustration)
Tat. de la page 282.

(Dessiné par)



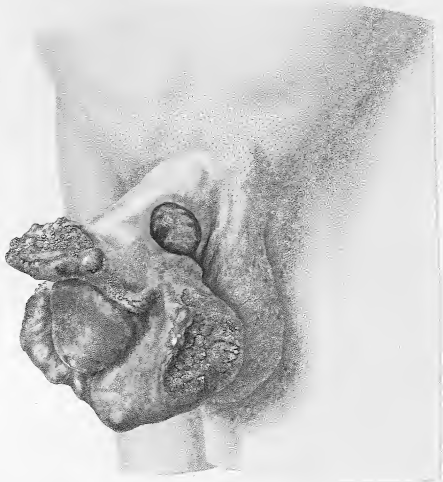*Hydro-sarcome répété syphilitique,
exaspéré par le mercure, guéri par le traitement rationnel.*



Paraphimosis déterminé par une Urétrite aiguë.

(Bourp. des Vénériens.)

(Culterier vuide.)



Pénis squarheus ulcéri suite d'un Paraphimosis

Du Cabinet de M. DUPREZ aîné.

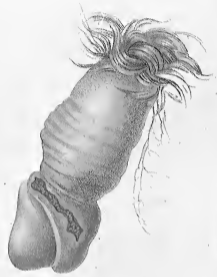(Esquisse de Mr. Ponsard)

(Culterier vu de)

Fig. 1.



Le doigt par



Le doigt dit en

Fungus non reductus, avers ébranlement, adhérences et ulcérations profondes.

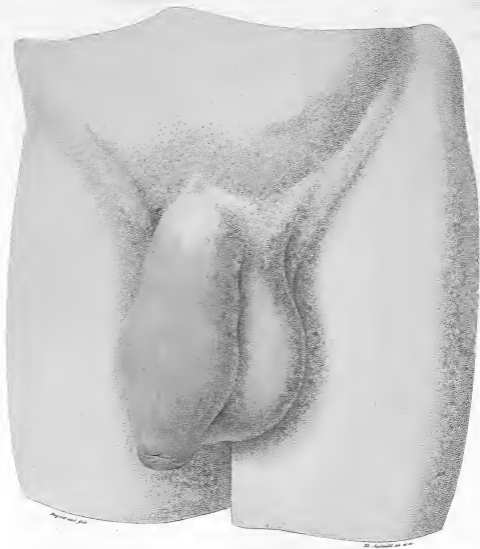Fig. 1. vu à son entrée à l'Hôpital.

2. au 14^e jour de traitement.

3. guérison.

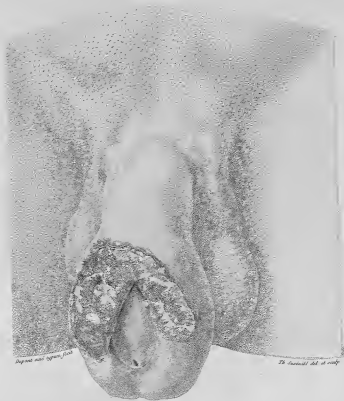(Mus. de l'École de Médecine)

(Dessiné par)



Phymosis déterminée par des ulcères (chancres) sur le gland.

DU CABINET DE DUPONST aîné.

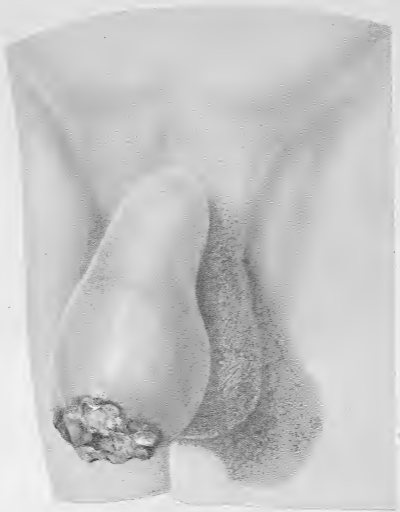

Phymosis incisé.

De Cabinet de M DEPOIX aisé.

(Vol de Galien)

(Devergie)



Phymosis avec ulcères (chancre) de Prépuce et engorgement inflammatoire de la Vergé

DU CABINET DE M. DUPONT aîné.

(Val-de-Grâce)

(Desorgie)

Fig. 1.

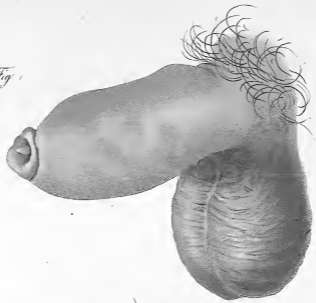


Fig. 2.

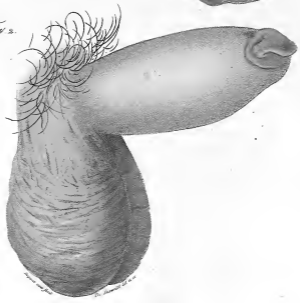


Fig. 1. Inflammation phlegmoneuse du pénis avec phlébite de la veine dorsale de la verge, au début de la maladie.

Fig. 2. Même maladie à son déclin.

(Bibl. 2^{me} 2^{me} édition) 124 de Grav. 1830

De Cabinet de DUPONT aîné.

(Dessiné par)



(Ophthalmie purulente et coryza intense suite de la suppression d'une urétre agüe)

DU CABINET DE DUPONT aîné.

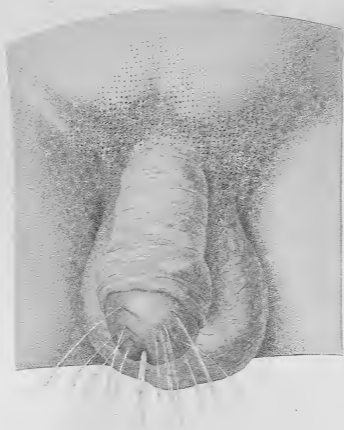

Ophthalmie purulente; iris suivies d'épaississement de la 'cornée' transparente.

Du Cabinet de DUPONT aîné.

(Dessiné par Goussier)

(Dessiné par)

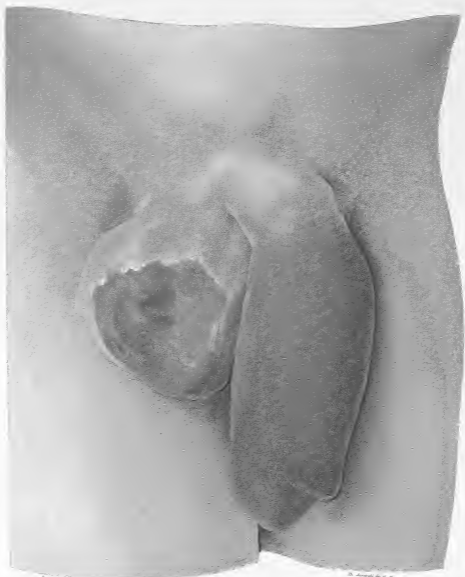

*Comme excréteurs accidentels de l'Urine organisés dans
le gland, suite d'urétrite chronique.*

De Cabinet de M. DUPONT aîné

(Vul de Girard)

(Gland)

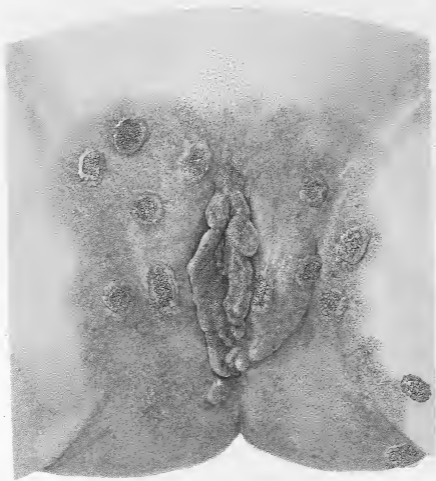


Sphacèle total du pénis et partiel du scrotum, suite de graves troubles chroniques dans l'appareil génito-urinaire.

Du Cabinet de DUPONT aîné

(Dip.² 326^o d'art^o)
111 de-Grise

(Méd. d'histoire
Dange)

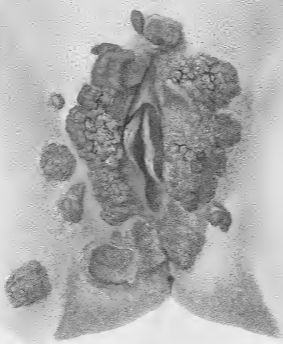


Fistules syphilitiques, consécutivement ulcérées avec tuméfaction des grandes et petites lèvres.

Du Cabinet de M. DUPONT aîné

(Hosp. civ. des Vénériens.)

(Colléor. noir.)



Pustules muqueuses végétatives.

[Besp. des Pustules.]

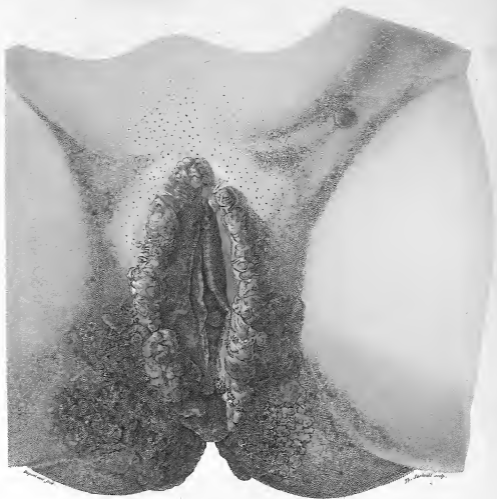
Du Cabinet de M. DECASTANI

[Cultivo nuovo.]

Deposité aux Musées.

Paris chez F. H. Moitte.

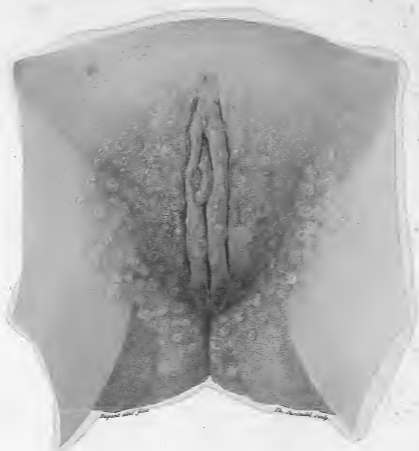Pl. 17. 22



Tubercules ulcérés des grandes et des petites épiploques.

(Mus. civ. de Vienne.)

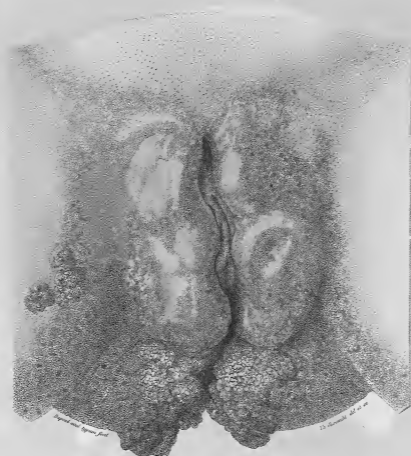
(Collection de M. L.)



Pustules rugueuses ressemblant aux boutons de la Variole.

(Hospice des Vénériens)

(Collection anatomique)

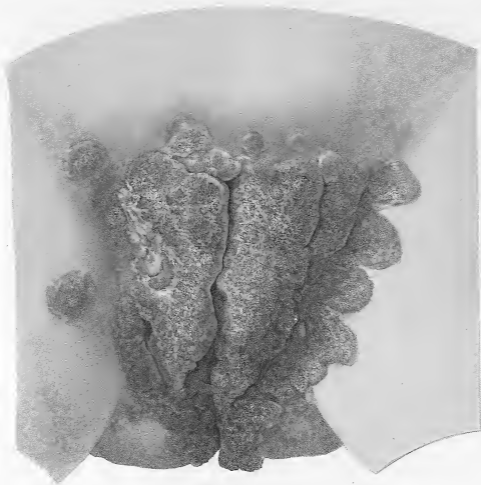


*Vegetations pustuleuses ulcérées avec engorgement lymphatique volumineux
des grandes lèvres.*

Du Cabinet de M DEPOSE auC

(Hosp. de la Vénérienne)

(Collection auC)

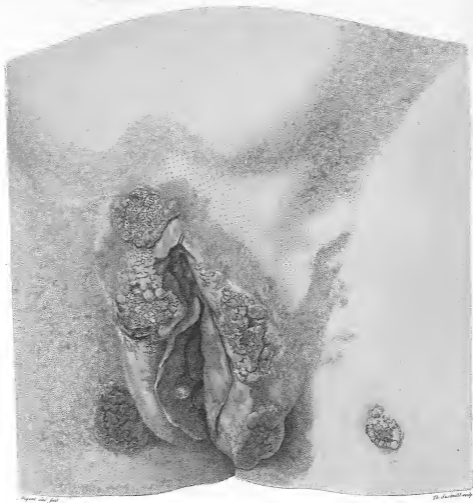


Plaques muqueuses inflammées.

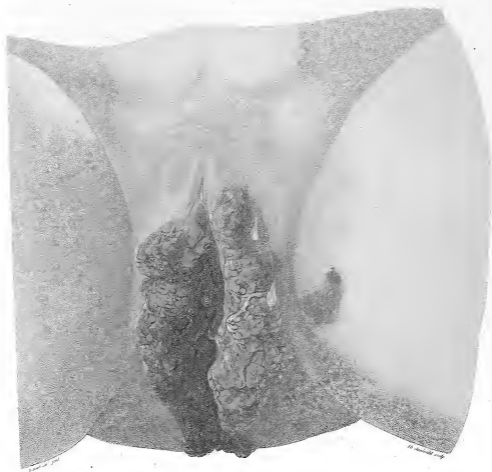
De Cabinet de M. DUPONT aîné.

(Muc. int. des Ventriens.)

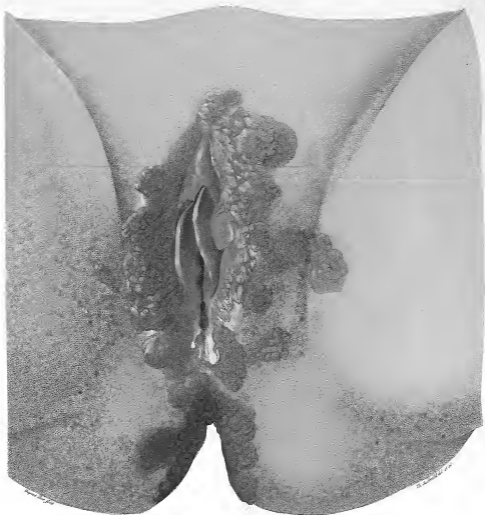(Collier nasca.)



Pustules muqueuses ulcérées.

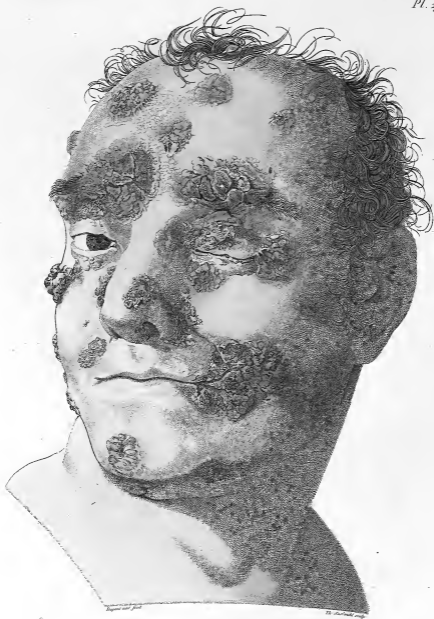

Vegetations enflammées et ulcérées.



Pustules muqueuses ulcérées aux grandes lèvres et à l'anus, compliquées de végétations.

Du Cabinet de DUPONT aîné.



Syphilide tuberculeuse ulcérée de la face.



Pustules scorpigineuses

De Cabinet de M. DUPONT aîné.

(Masp. civ. des vénériens.)

(Cabinet royal.)

Dupont aîné graveur, fécit.

Th. Stoufflet del. et sc.

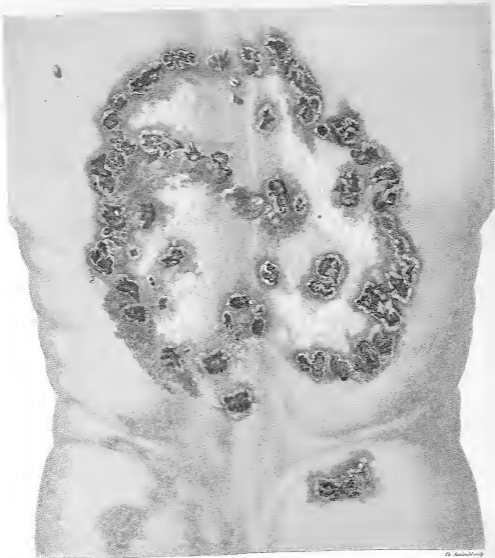


Fig. 100. 1/2

Dr. A. H. H. 1/2

Pustules serpiginieuses ulcérées du dos.


(Bouton du Vénérien.)

(Gallier ou de.)



Proctos magnus des mamelles chez une souris.

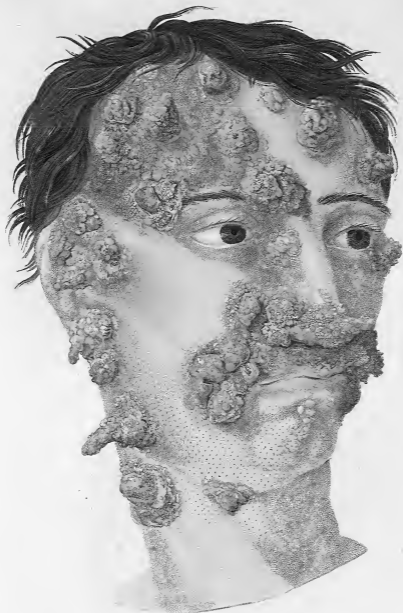De Cabinet de DUPONT aîné.



Postules confluentes de la face 8^o.

(Baspice des Vénériens)

(Bard)




Pustules et ulcérations recouvertes à leurs surfaces d'exsudations concrètes corniformes.

(Vul de Crâe)

Du Cabinet de M. DEPOSY aîné.

(Cabinet d'anatomie)

45 #30

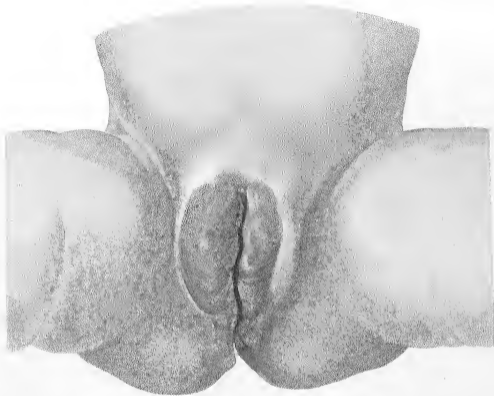


Cicatrices de la tête précédente.

Du Cabinet de M. DUPONT aîné

(Vol. de Grâces.)

(Morceau d'Anatomie.)



Funifaction inflammatoire des grandes et petites lèvres avec un écoulement et pustules, chez une petite fille âgée de deux ans, suite de tentative de viol, par un individu inférel.

[Besp. des Vénériens.]

De Cabinet de M. DUPONT aîné.

[Bard]

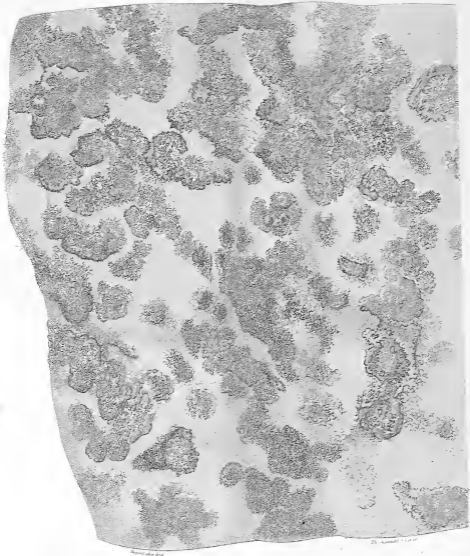
Dupont aîné 1820, f. 102

T. 1. des Vénériels de 1820

37.



Syphilis compliquée (Tubercules, Pustules, Squames).
 Du Cabinet de DUPONT aîné

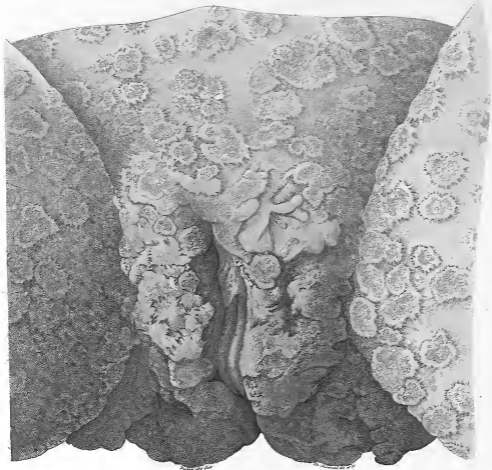


Laeste crustacee et ulcree sur tout le corps guerie par le traitement sans mercure.

De Cabinet de DUPONT aîné

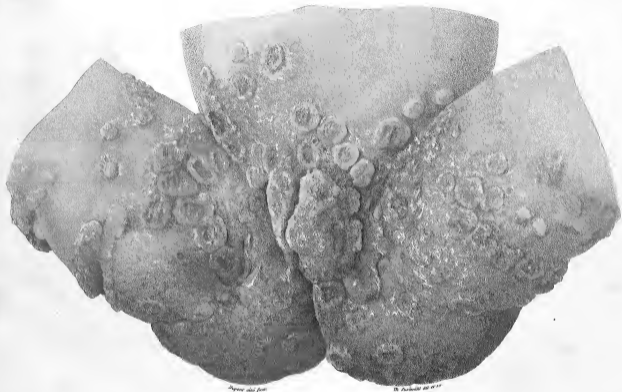(M. de Guen)
1833

(Dorville)



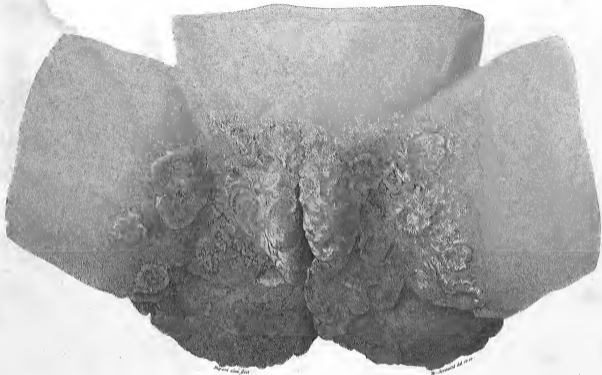
*Syphilide tuberculeuse s'étendant aux parties génitales, au ventre et aux cuisses
chez une femme de soixante ans.*

Du Cabinet de DUPONT aîné



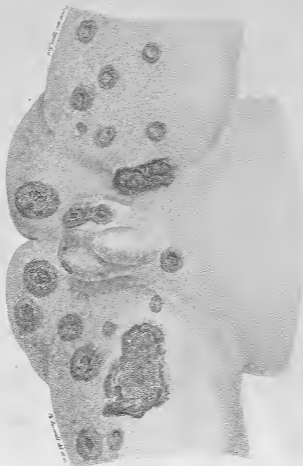
Tubercules ulcérés aux parties scrofulales et à leur pourtour chez une petite fille de cinq ans.

Du Cabinet de DUPONTAÎNE.



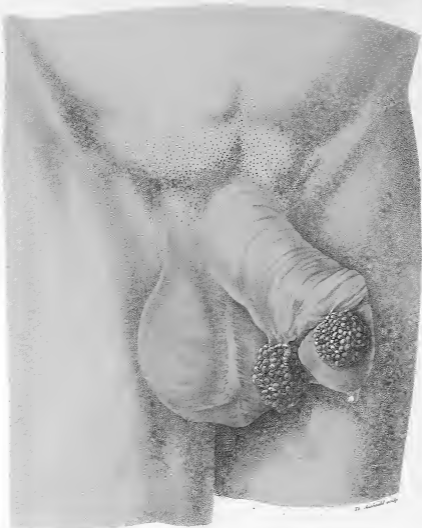Tubercules et pustules aux grandes lèvres, aux cuisses et aux fesses d'une petite fille de six ans.

Du Cabinet de DUPONT aîné



Pustules ulcéreuses sur le Scrotum, la partie interne des Cuisses et des fesses chez un enfant de 3 ans.

• Du Cabinet de M. DUPONT aîné.

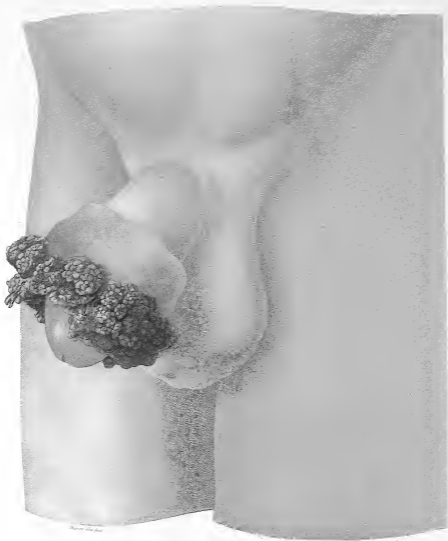

Superior view

Végétations granuleuses avec urétrite.

(Musée de l'École de Médecine.)

(Collection de l'École.)

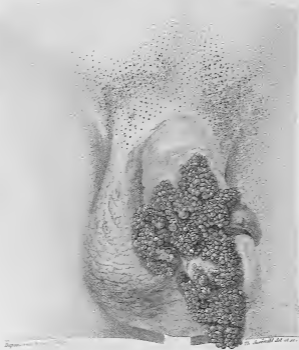


Végétale en unguent, et se brève en la base du gland en est vint le premier

De Cabinet de DUPONT aine

*Fig. 277 de l'atlas
de la science de la vie*

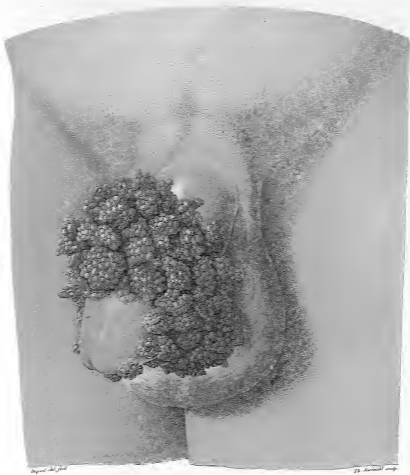
De la vie



Végétation en grappe du Prépuce et du Gland.

(Bisep ou des Fourniers)

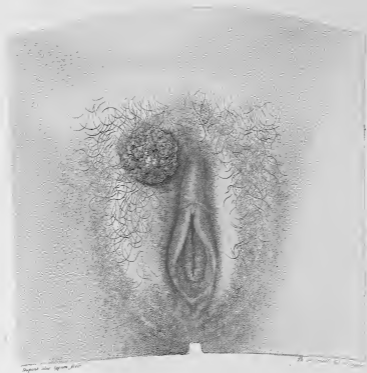
(Collier puer.)



Vegetations en groupes au pourtour du gland et du prépuce.

Bois en des Vénères.

(Callorie enche.)

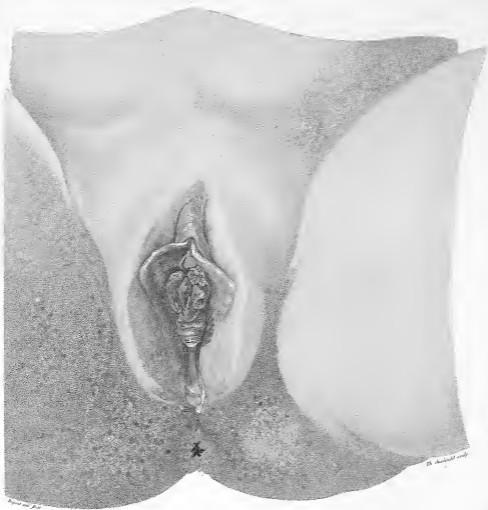

Vegetation (Choufleur) unique.

Du Cabinet de M. DUROST aîné.

(Voy. en des Vésicules.)

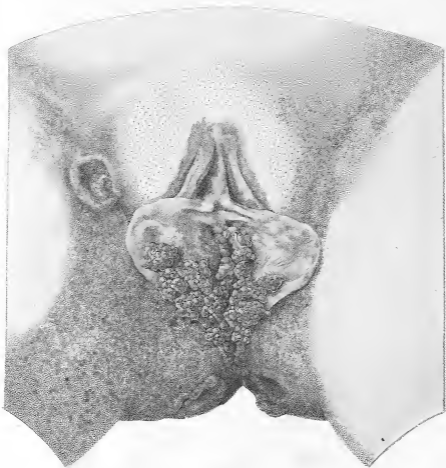
(Collier noué.)



Ecculment vaginal, végétation au porteur de l'urètre et au voisinage du clitoris.

(Hop. de la Pitié.)

(Collection de M. J.)



Ulères couenneux, végétations granuleuses à l'intérieur des petites lèvres.

Du Cabinet de M. DUPONT aîné.

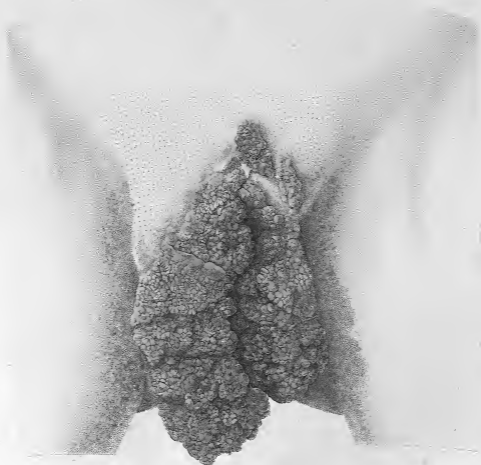
(Magn. six. des Vénérien.)

(Gallierac savou.)



Végétations fongueuses en grappes aux grandes lèvres et au périnée.

Du Cabinet de DUPONT aîné

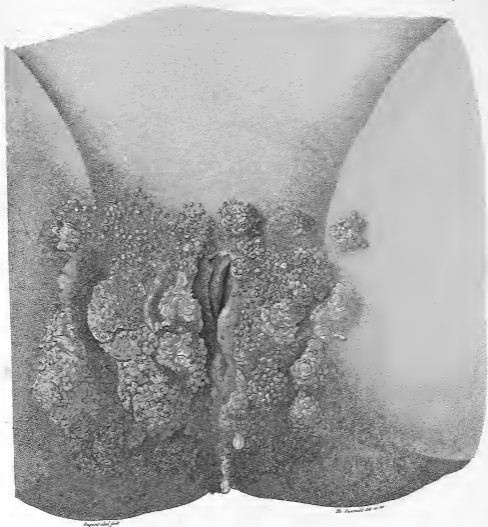

*Végétations granulees et lobulées à pédicule des grandes lèvres formant
une seule masse à l'intérieur.*

Du Cabinet de M^r DUPOY aîné

(Vues sur des Vénériens.)

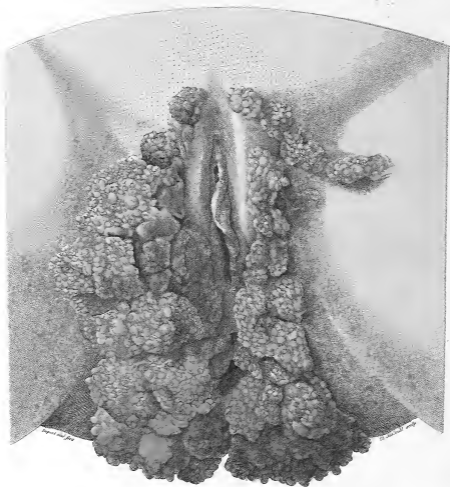
(Culicis nec.)



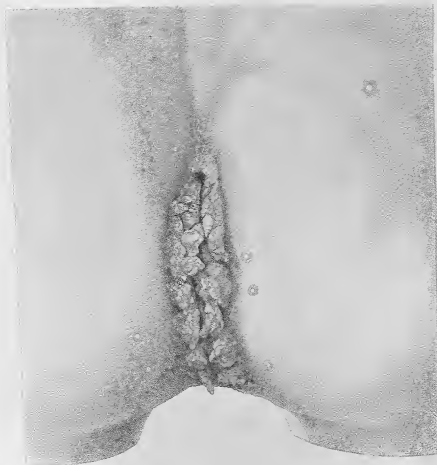
Végétation en grappes aux grandes feuilles et à leur porteur.
 Du Cabinet de DUPONT aîné

(Bijou des Végétaux)

(Cabinet de Dupont)



Végétations en grappes au pourtour des grandes lèvres et de l'anus.



Végétations au pourtour de l'Anus.

De Cabinet de M. DUPONT aîné.

Dupont aîné typog. fr. 18

Th. Lacroix del et sc.

(Bog. vis. des Vénériens)

(Catheteris aereus.)

Fig. 1.

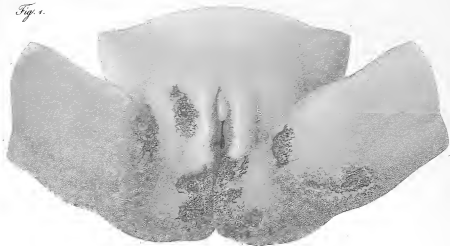


Fig. 2.

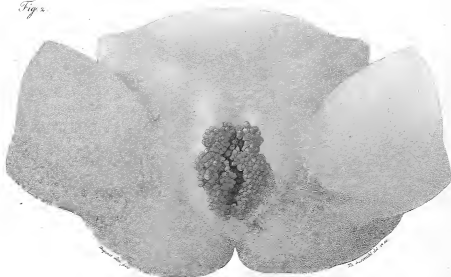
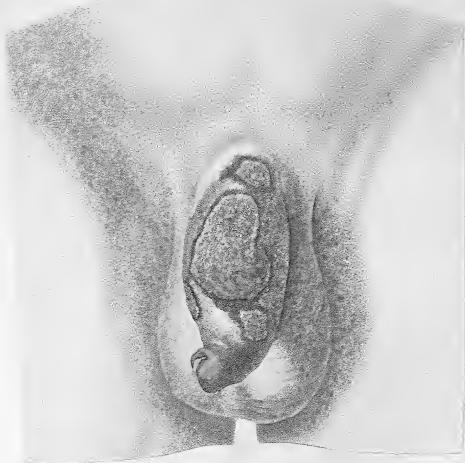


Fig. 1. Pustules muqueuses sur un enfant de 6 mois.
 Fig. 2. Végétations à la vulve d'un enfant de 18 mois.

Du Cabinet de DUPOST aîné.



Depout ainsi typen, fieré

De l'arrondissement de la peau

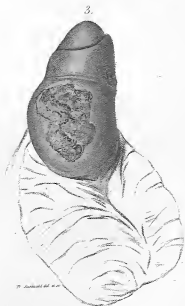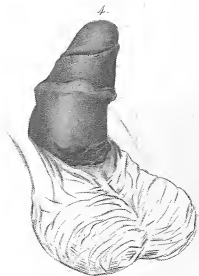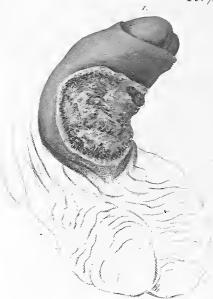Ulcerations superficielles de la peau de la verge.

Du Cabinet de M. DEPOST ainsi.

(Nol de l'œuvre)

(Desmoulin)

Paris chez S. M. Moitte Libraire.



*N^{os} 1. Ulcère squigencus à la peau du pénis.
 N^{os} 2 et 3. Progrès vers la cicatrisation.
 N^o 4. Cicatrice.*

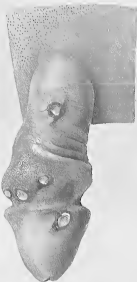Du Cabinet de DUPONT aîné.

Fig. 1^{re}

Ulcerations (chancres) simples du Prépuce.

(Vul de l'indice)

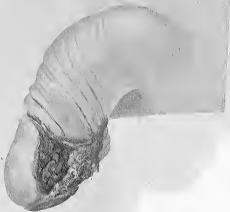
Fig. 2.



Ulcerations (chancres) du Prépuce et du Gland.

(Bisecteur)

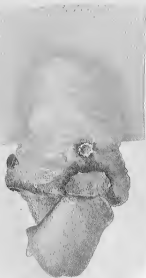Fig. 1^{re}



Ulcerations (chancres rouges) du frein.

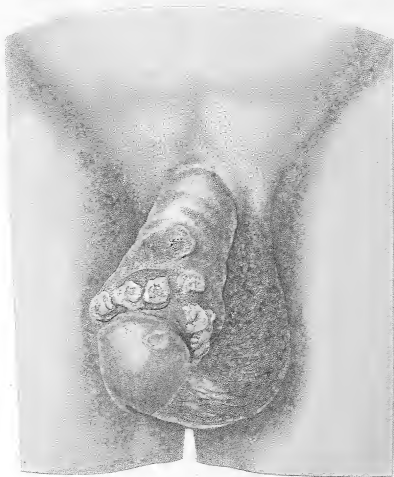(Vul. de séric.)

Fig. 2.



Ulcerations (chancres rouges) du Gland et du Prépuce.

(Fig. 1. Douglis. Fig. 2. Desverbière.)

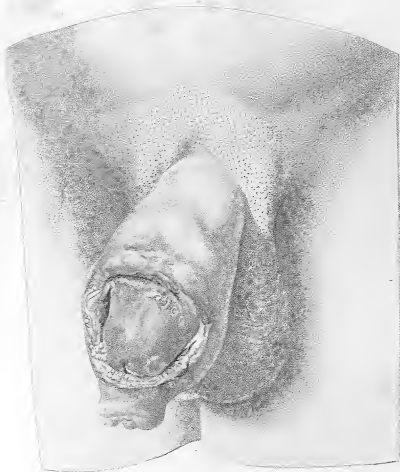


Ulcers (chancres) multiples du Prépuce.

Du Cabaret de M. DUPONT aîné.

(Susp. vis de Vénériens)

(Colleries noires)

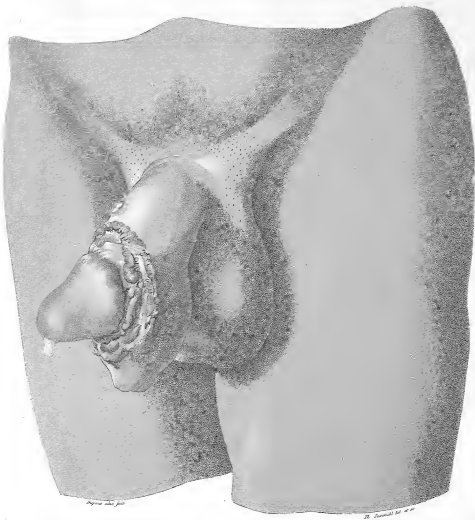


Phymosis, perforation du Prépuce deuant issue au gland ulcéré.

Du Cabinet de M. DEPOST aîné.

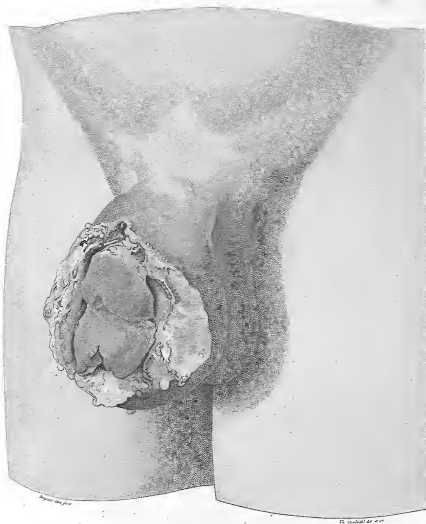
(Vid. de l'écrite.)

(Dessiné.)



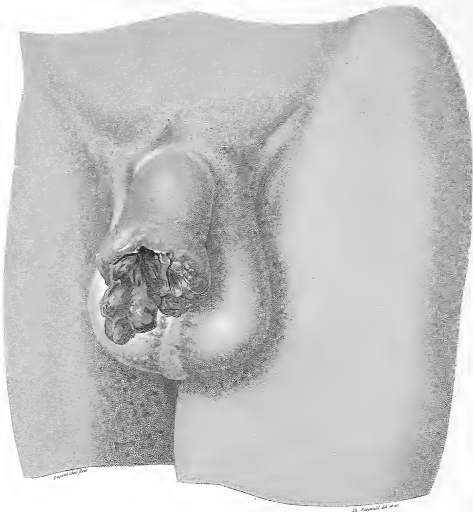
Hyposphie, perforation du prépuce suite de gangrène, donnant issue au gland, ulcérations au pourtour du gland et sur le pénis.

Du Cabinet de DUPONT aîné



*Ulceration chronique du gland et du prépuce simulant deux glandes,
suite d'un phimosis incisé écarpé par le traitement mercuriel*

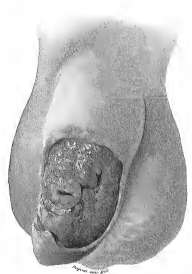De Cabinet de DUPONT aîné



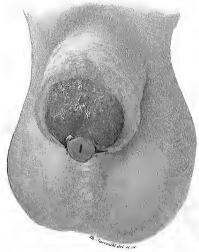
Ulccre phagédénique (vongant) ayant détruit la presque totalité du gland.

Du Cabinet de DUPONT aîné.

N^o 1.



N^o 2.



N^o 1. Resultat d'une gangrene de l'extrémité de la
 verge survenue indépendamment à la suite d'une
 ulcération phagédénique (chancre véreux)

N^o 2. Ulcères (chancres) véreux ayant détruit le gland

Du Cabinet de DUPONT aîné.

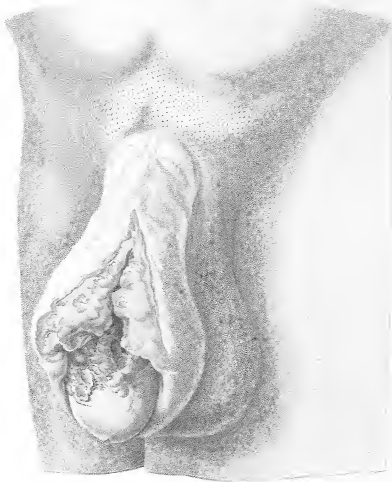
(Hôp. des Vénérées)

(Collection de la)

(Hôp. de la tête de bronze)

(Dessiné)

65

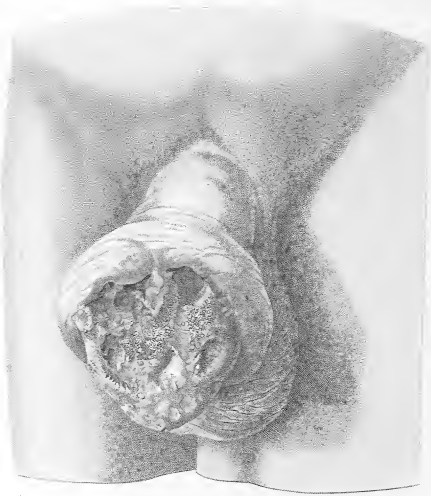


Cancer du gland et du prépuce suite d'ulcérations syphilitiques exacerbées par les caustiques, premier degré.

De Cabinet de M. DUPONT aîné.

(Val de grâce)

(Goussier et Desverge)



Cancer du gland et du prépuce suite d'ulcérations syphilitiques exaspérées par les caustiques, dernier degré.

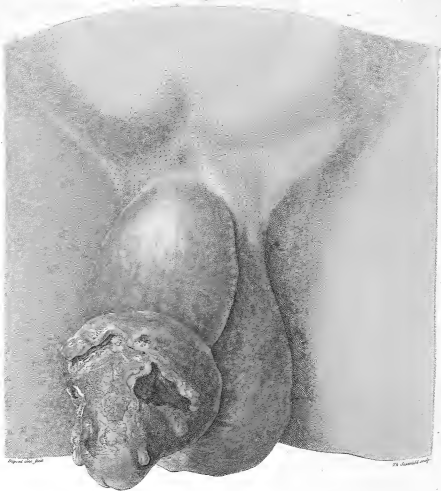
(Vid de grâce.)

De Cabaret de M. DUPONT aîné

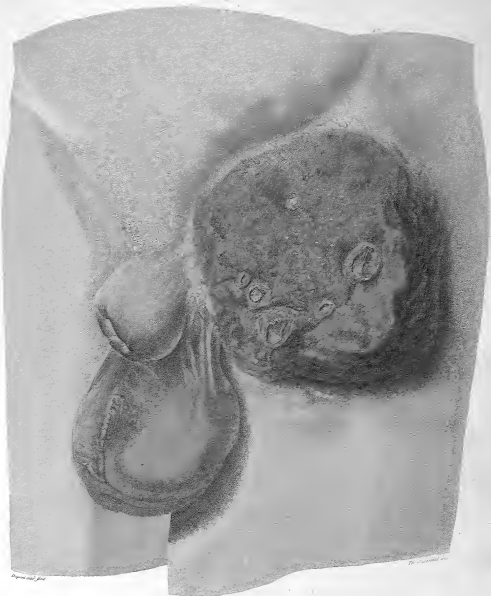(Gama et Douergie.)

Dupont aîné graveur, Paris

Th. Schmitt del. et sculp.



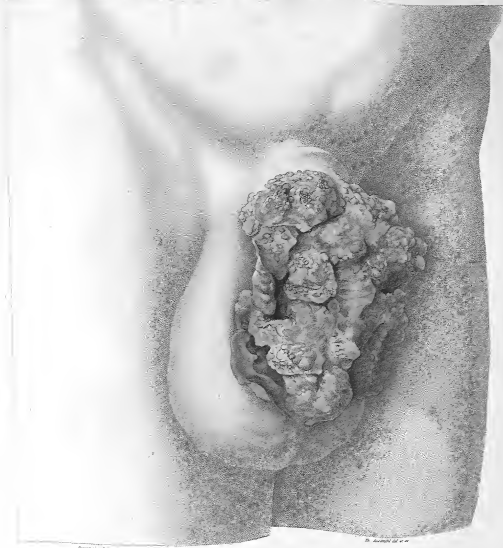
Ulcerations cancéreuses du gland et du prépuce, suite de syphilis.



*Carcinôme inguinal survenu chez un homme de 60 ans, un an après l'amputation de la verge,
pratiquée pour un cancer.*

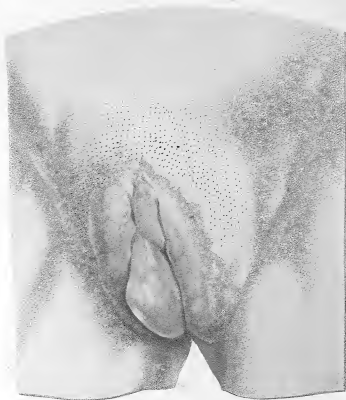(Plaque ci-contre.)

(Dessiné.)



Végétations infonnes squarideses ulcérés et dégenérés du piés.

De Calozet de DUPOST aîné



Tumefaction des grandes lèvres, et tumeur cristalline de la nymphé droite.

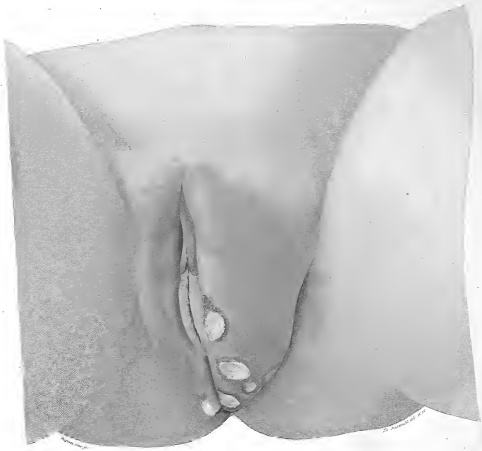De Cabinet de M. DUPONT aîné.

Dupont aîné, graveur, Paris.

En l'absence de l'original.

(Mus. civ. des Vénériens)

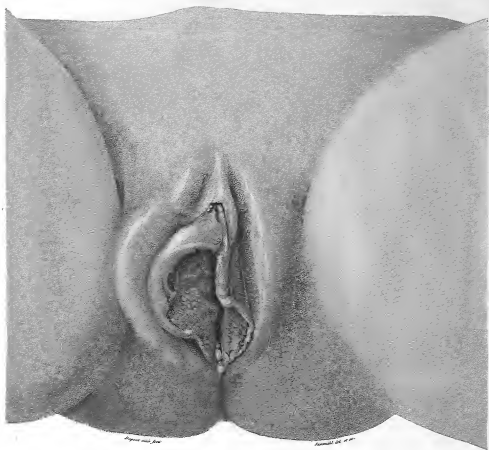(Collection de M. Dupont.)



Ulcères (chancres) siégeant à la grande lèvre.
Du Cabinet de DUPONT aîné.

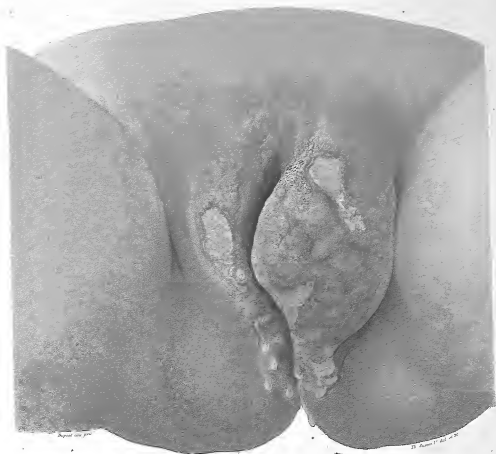(Sup. ou des Vaginans)

(Extérieur vu.)



Ulcère (chancre) rongéant siccant à la nymphé droite!

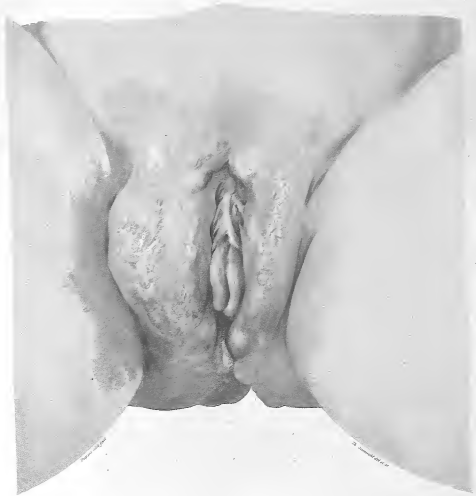DU CABINET DE DUPONT aîné



Empyème et rétention d'une grande vessie avec ulcérations superficielles.

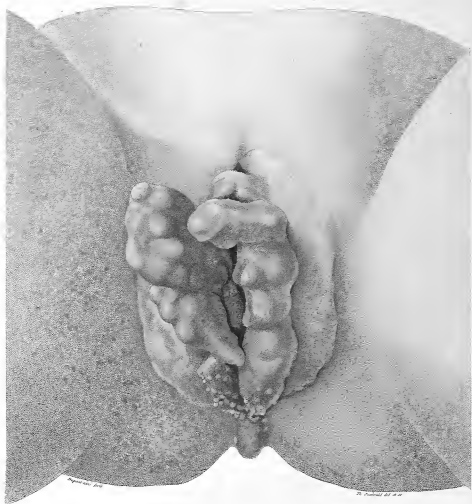Du Cabinet de DUPONT aîné

57.05 76



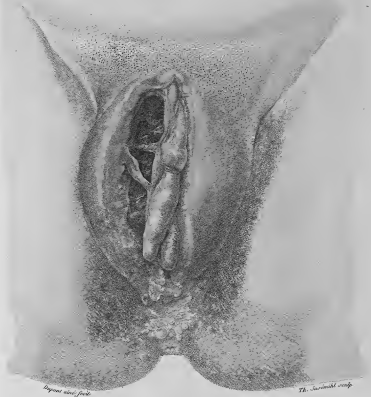Grandes lèvres envahies par des ulcérations nombreuses.

DU CABINET DE DUPUYTREN.



Trichostema squarrososides des (nymphees) petites terres.

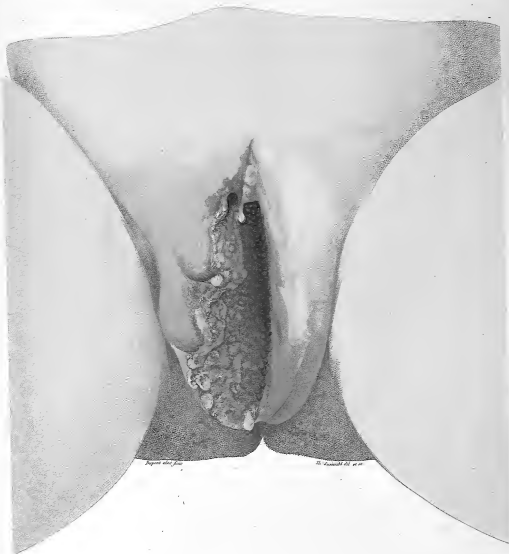
Du Cabinet de DUPONT aîné



Ulcerations profondes d'une grande Lèpre.

(Ménopée des Vénériens)

(Canceris scroti)



Superior view

By Anst. del. et sc.

Destruction d'une grande partie de la vulve par un ulcère phagédénique.

Des Cabinet de DUPONT del.



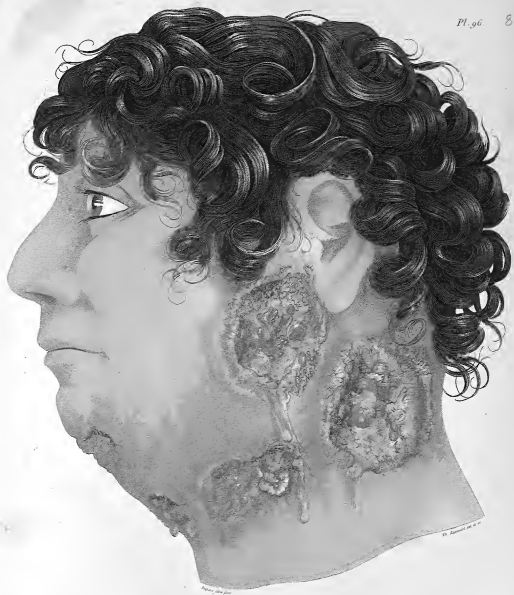*Ulçères carcinomateux et fongueux, occupant l'aile gauche du nez, la presque totalité de la lèvre supérieure
la joue gauche, avec carie des cartilages de la cloison et de l'aile du nez.*

Du Cabinet de DUPONT aîné.



*Cicatrices des ulcères carcinomateux et verrucos de la planche 94, traités et guéris par la méthode
sans mercure/.*

Du Cabinet de DUPONT aîné



Scrophules ulcéreuses syphilitiques la cervicales, traitées et résorbées par le traitement succiné.
Du Cabinet de DUPONT aîné.



*Ulcération syphilitique de la lèvre inférieure contractée par contact immédiat,
traitée et guérie par la méthode sans mercure.*

Du Cabinet de DUPONT aîné.

(Pratique orale)

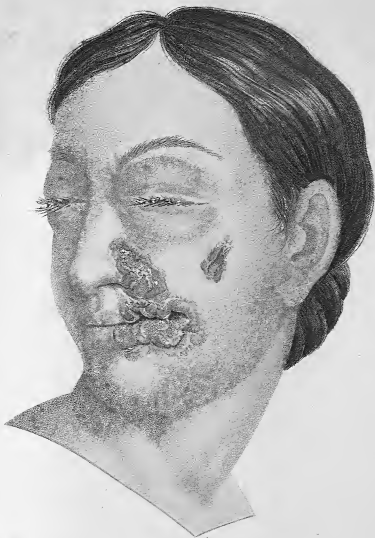(Descriptif)



Ulères rongeurs de la terre supérieure et des ailes du nez.

(Erasme des Forêts.)

(Cottier nous.)

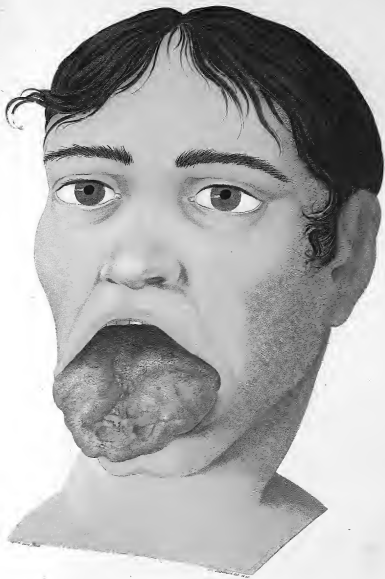

*Ulères de la commissure des lèvres de la joue et de l'aile
du nez du côté gauche, compliqués de Blépharite.*

De Cabinet de M DEFOY aîné.

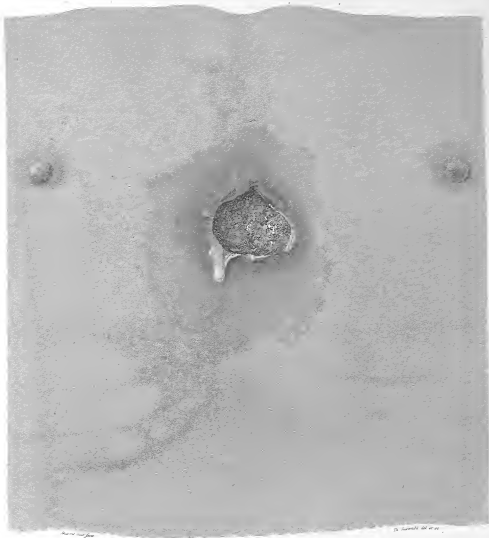(Dessiné Gode)

(Gravé)



Hypertrophie et ulcération de la langue, destruction de la cloison des fosses nasales.

Du Cabinet de DUPONT aîné.



Curie et ulcération sternales traitées et guéries par la méthode sans mercure.

Du Cabinet de DUPONT aîné.



Ulcères serpigineux syphilitiques à la c. récidivés d'un traitement mixte mercuriel et séderifique guéris par le traitement simple.

DU CABINET DE DUPOST aîné

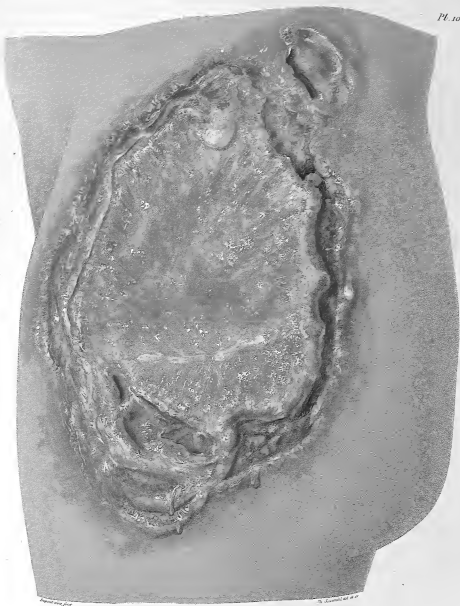

Fig. de grandeur.

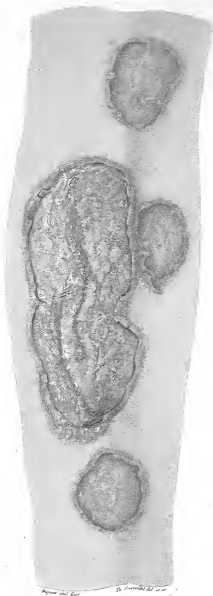Ulcerus profundus suppurans, occupans totam fasciâ gauche, unam partem abdominis, os femoris, de la cuisse gauche, gangrionis des bords, compliqués de gastro-entérite et de bronchite chronique, d'une anasarque.

De Cabanis de DUPOST aini



Cavités d'ulcères profonds, serpiginoux, occupant toute la fosse gauche, une partie du ventre, des lombes, de la cuisse gauche; gangrène des bords, compliqués de gastro-entérite et de bronchite chronique, demi-marasme! - Guérison complète, embouffé int., aucune gêne dans les mouvements.

Du Cabinet de DUPONT aîné



Après un jour

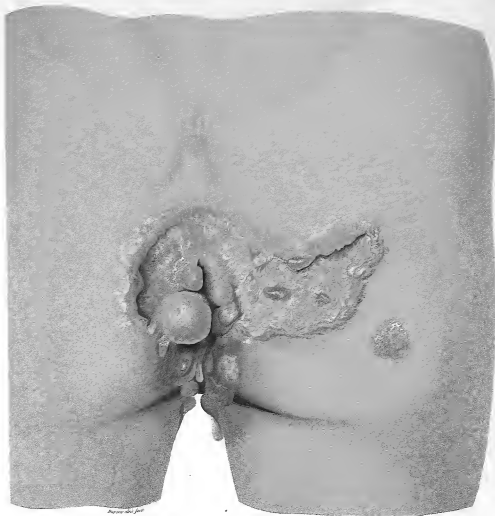
de traitement au merc.

Mélanes pharyngiennes (verruques) sur les jambes d'une femme plusieurs fois traitée par le mercure.

De Cabanis de DUPONT aîné.

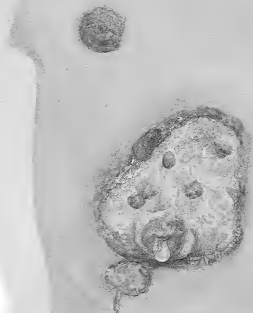(M. de la Touraine)
Très jeune.

(Collection de
Duméril)



Ulcères phagédéniques de la marge de l'anus ayant épargné deux tumeurs hémorroïdales.

Du Cabinet de DUFOUR aîné.



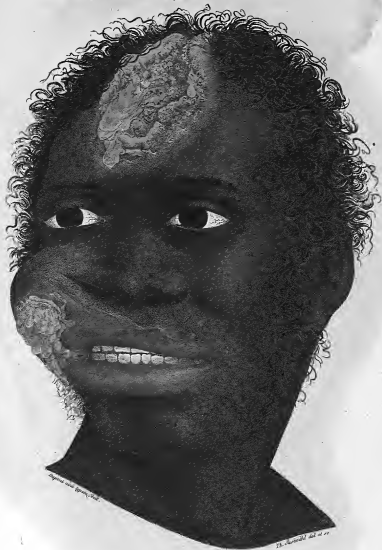Ulcère du sein.

De Bonington.

Ulcères du Mamelon et du Sein.

(Pratique interne.)

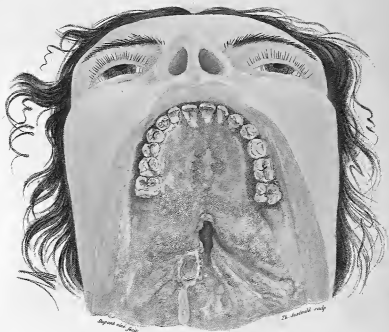(Dermatologie.)



*Exostose et carie des os frontal et de la pommette, avec ulcérations
des parties environnantes.*

(Pratique civile.)

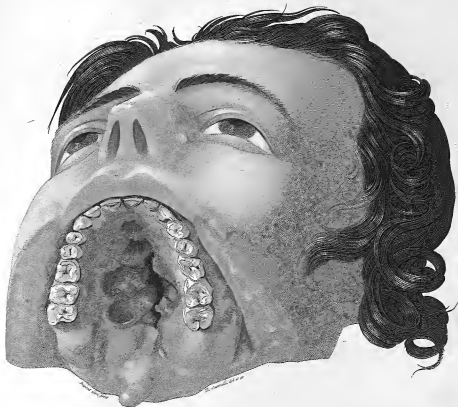(Doverge.)



Destruction du Voile du Palais, de la Luette et des Amygdales

(Méthode des Fibrines)

(Hard)

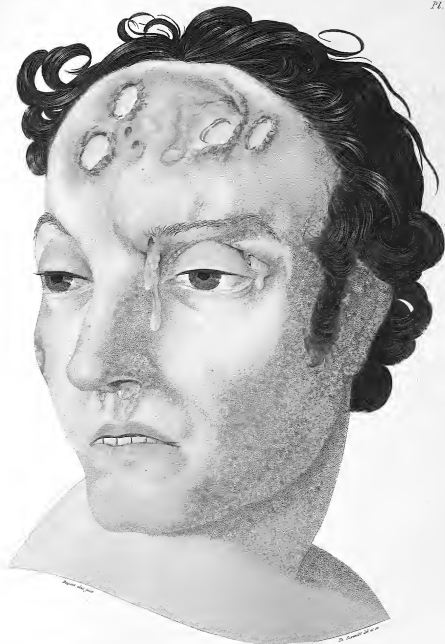

Destruction de la voûte palatine et ulcération au grand angle de l'œil gauche.

De Cabinet de DUPONT aîné.

(Dessiné par)
Mab

(Gravé)



Caricature de l'effet du mercure sur le visage, en voie de guérison (Fig. 1^{re})

Du Cabinet de DUPONT aîné

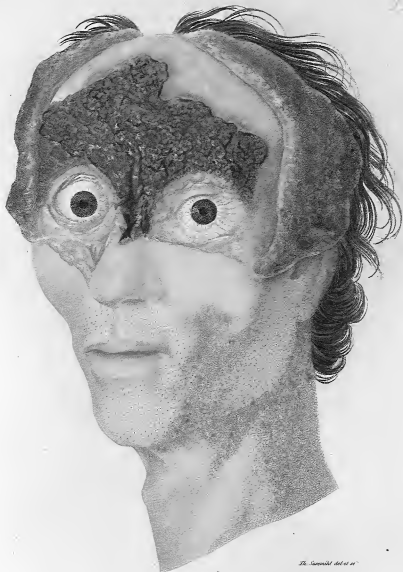

Exposition de la table externe de l'os frontal, sous de la coupe et de la minceur de cet os. Fig. 2.

DU CABINET DE DUPONT aîné

Pratique Clinique
1849

L. J. J. J.



Dessiné par M. J. P. Goussier

Tr. Scand. del. et sc.

*Cancr et Nécrose des os Frontal, Nasaux et Maxillaires supérieurs.
Suite d'affection Syphilitique chronique.*

De Cabinet de M. DUPUYTREN

(Tel de Grèce)

(Goussier)

Paris chez S. B. Baugé Libraire.



Ulcères gangréneux du nez, des lèvres, du palais et de l'arrière-bouche avec carie des os.

Du Cabinet de DUPONT aîné

*(Mus. de Paris)
(Inf. de France pl. 112)*

Dessiné



Cicatrices irrégulières des ulcères de la tête N. 22.

Du Cabinet de DUPONT aîné

(Vid. de l'œuvre)
1877

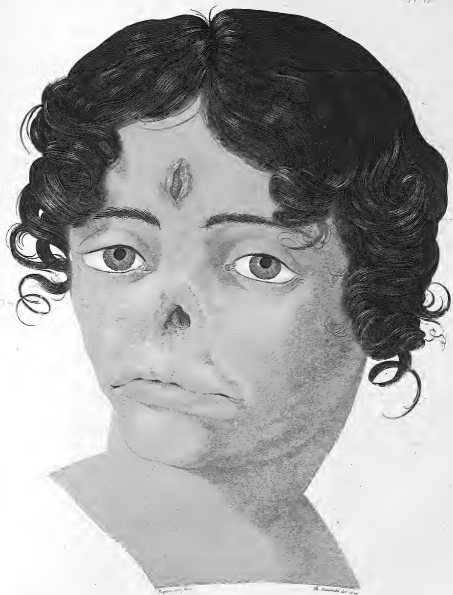(Vid. de l'œuvre)
1877



Tubercules ulcéris. Perce du nez par les progrès de l'ulcération.

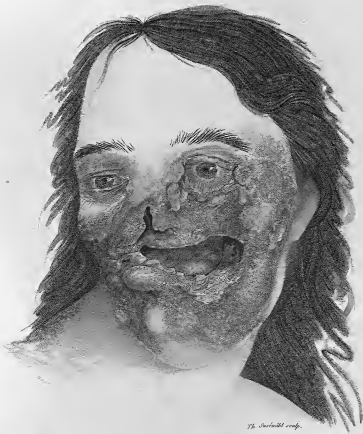De Cabinet de DUPONT aîné.

(Collection de nos.)



Tubercule et ulcère cutané avec perte totale du nez

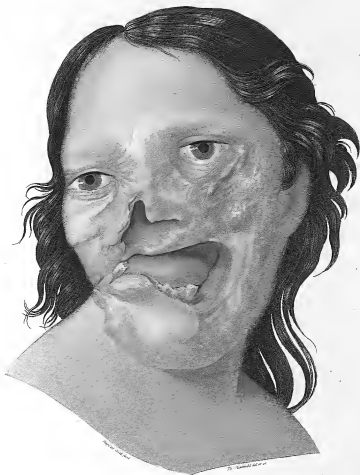Du Cabinet de DUPOST aîné.



Ulcères répétés syphilitiques de la face avec caries.

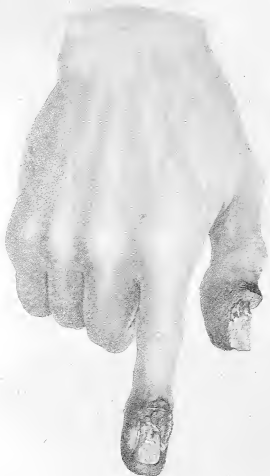(Hospice des Vénériens.)

(Coll. de nosse.)



Cicatrices des ulcères de la tête W. et

DU CABINET DE DUPONT aîné.



Dupont ainsi figuré.

De Juvénal del et sc.

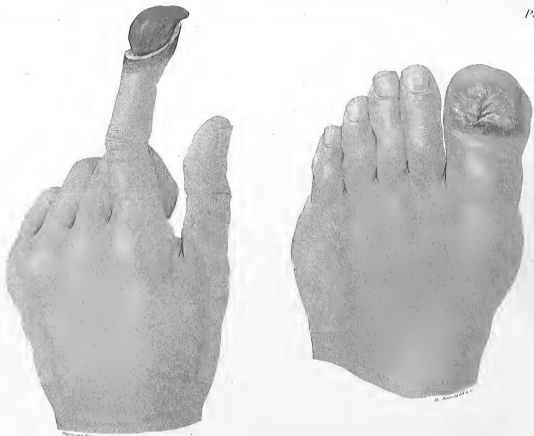
Onglade réputée Syphilitique.

Du Cabinet de M. DUPONT aîné

(Pratique Silénaire).


(Perçage)

A Paris chez F. R. Martin Libraire.



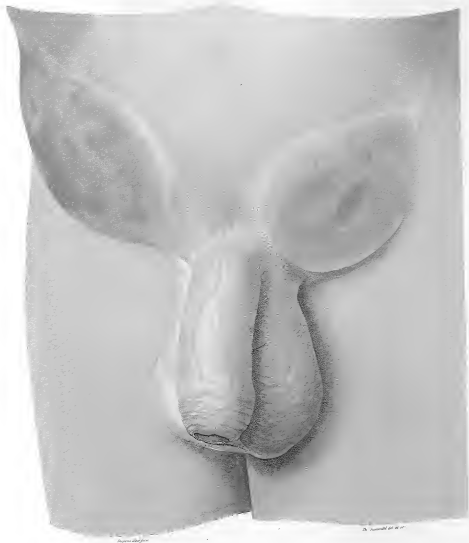
Onglades (doigt et gros orteil) réputées syphilitiques.

Du Cabinet de DUPONT aîné.

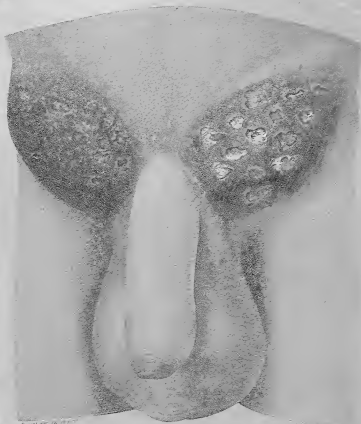

Ulcération de la région anale, de la fosse et de la crosse avec carie des os du bassin

Du Cabinet de DUPONT aîné



Adénites (bubons) inguinales au plus haut degré de développement et prêtes à absceder.
De Cabanet de DUPONT aîné



*Bubons inguinaux s'abcédant spontanément par plusieurs points
d'ulcération.*

(Exposé des Vénériens.)

(Culterio cast.)

Fig. 1^{re}

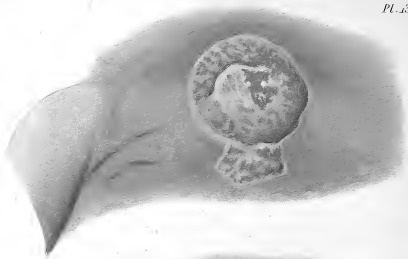

Fig. 2^e

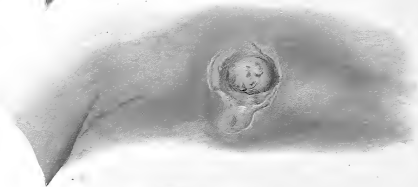
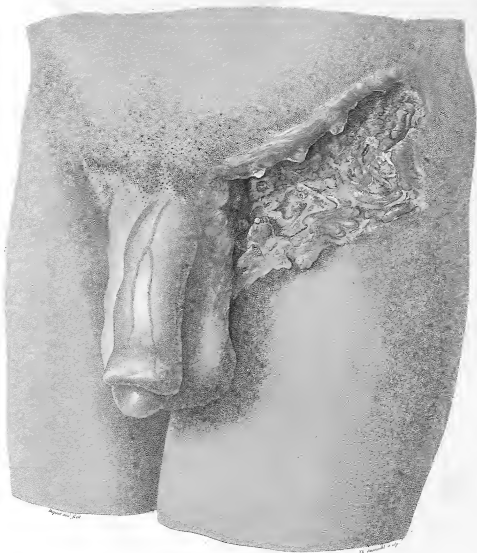


Fig. 3^e

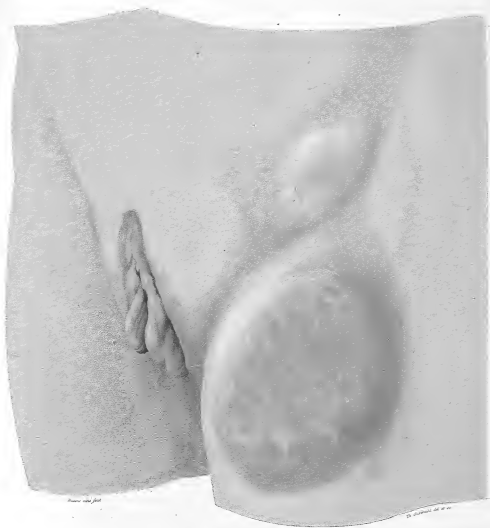


Adénite inguinale sous-aponevrotique du côté gauche, (traitement simple).
 Fig. 1^{re} Saillie considérable des ganglions à travers l'ouverture des tégumens.
 Fig. 2^e Ganglions réduits à un petit volume. Plaine au 3/4 cicatrisée.
 Fig. 3^e Plaine presque entièrement cicatrisée.

Du Cabinet de DUPOST aîné

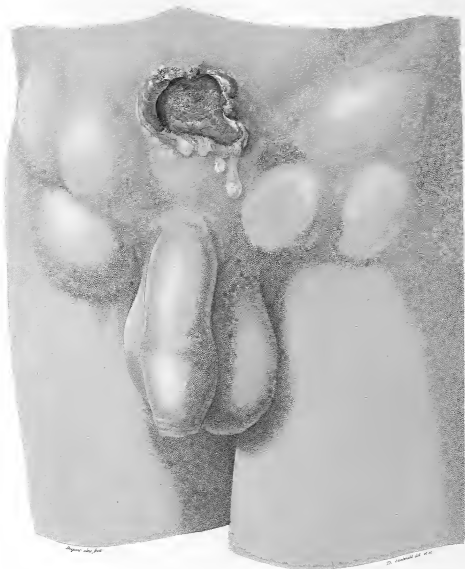

*Bubon profondément ulcéré, à bords squirrheux décollés sous l'influence de plusieurs
traitemens mercuriels.*



Adenitis (bubens) inguinale et femorale.

DU CABINET DE DU PONT aîné.

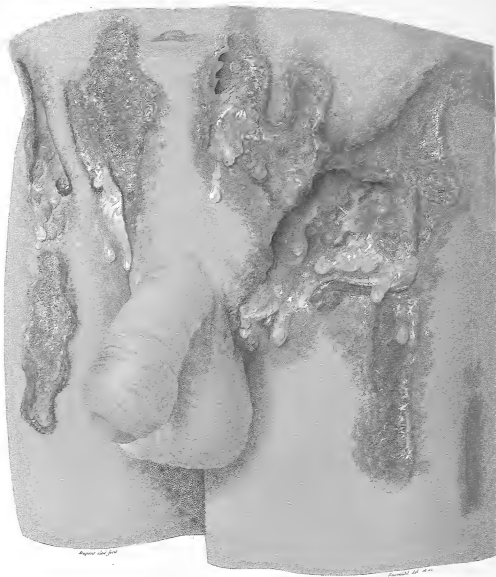

*Adénostes (bubens) multiples chroniques dont un sur le pénis adhérent profondément,
sur un sujet de 27 ans ayant subi plusieurs traitements mercuriels.*

Du Cabinet de DUPONT aîné.

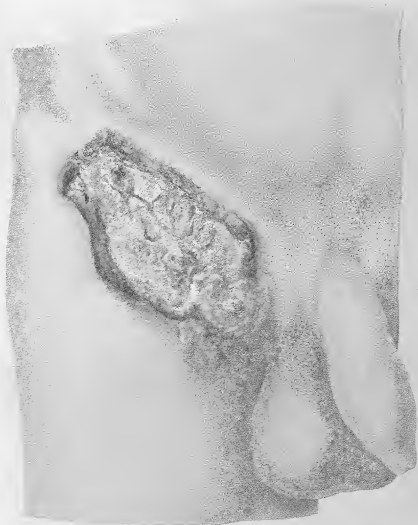
(Pratique cardé.)

(Dessiné.)



*Ulcerations inguinales, fémorales et sus-pubiennes suite d'adénites
(tuberculeuses) exaspérées par le traitement mercuriel.*

Du Cabinet de DUPONTAINE



Dessiné sur nature, par M. J. P. L.

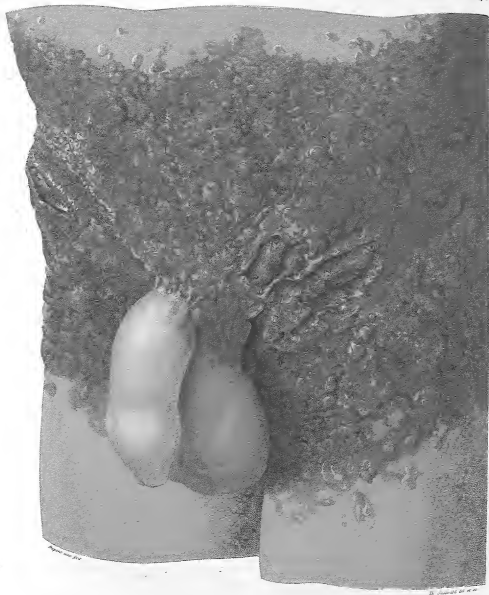Th. Arnould del. et sc.

Ulcère ulcère profondément.

De Cabinet de M. DUPONT aîné

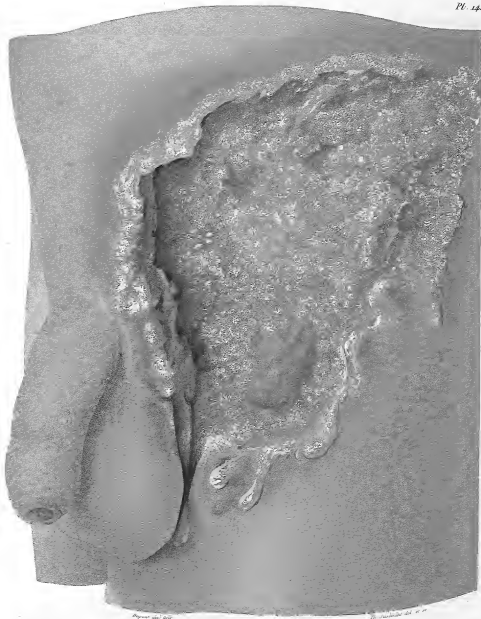(Vol. de Grèce.)

(Dessiné.)



*Eruption pustuleuse, à cataplasma, survenue pendant un traitement mercuriel
chez un homme portant deux bubers abscedés.*

Du Cabinet de DUPONT aîné.

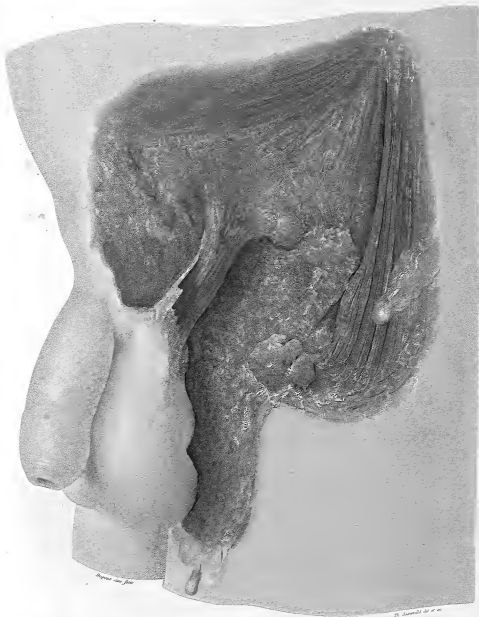

*Vaste et profonde ulcération du pli de l'anses' coexistant avec une gastro-entérite aiguë de végétée
sous l'influence d'un traitement mercuriel chez un nostalgique. Figure 1^{re}.*

DU CABINET DE DUPONT aîné.

*(Pl. 37 d'Anatomie
Vol. de Crân. 2^o.)*

*(Musée d'anatomie
Bonaparte)*

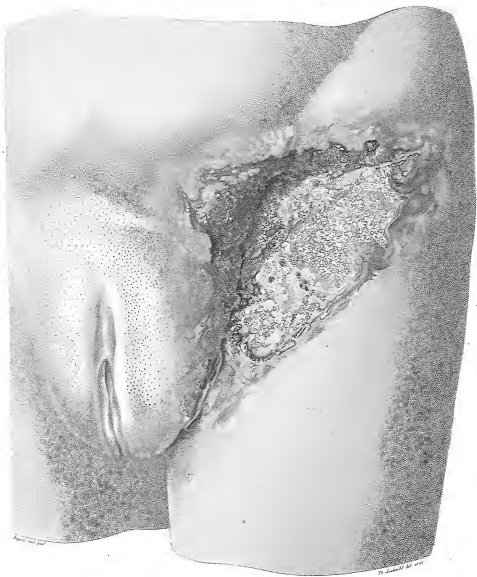

*Ulceration profonde du pli de laîne, détergée et en voie de guérison offrant tous les muscles diffé-
 qués et la destruction des glandes inguinales sus et sous-aponeurotiques, coïncidant avec une gastro-
 entérite aiguë développée sous l'influence d'un traitement mercuriel chez un nestalgyque. (Fig. 25)*

(Fig. 25. 1842. 1. 1. 1.)
(1842. 1. 1. 1.)

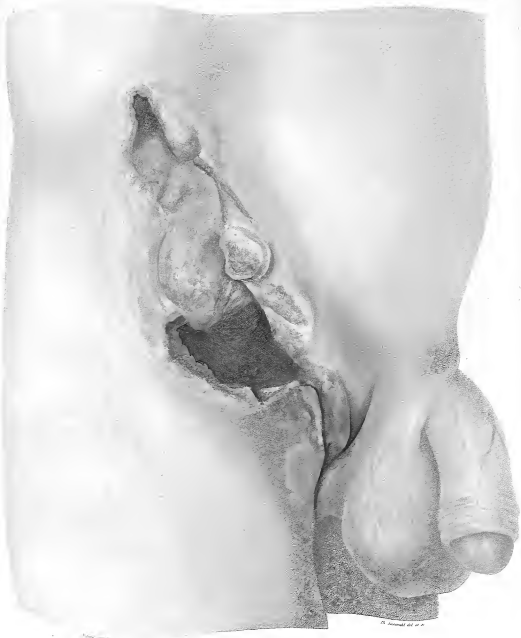Da Cabinet de DUPONT aîné

(Marie L'Amour)
Parigi



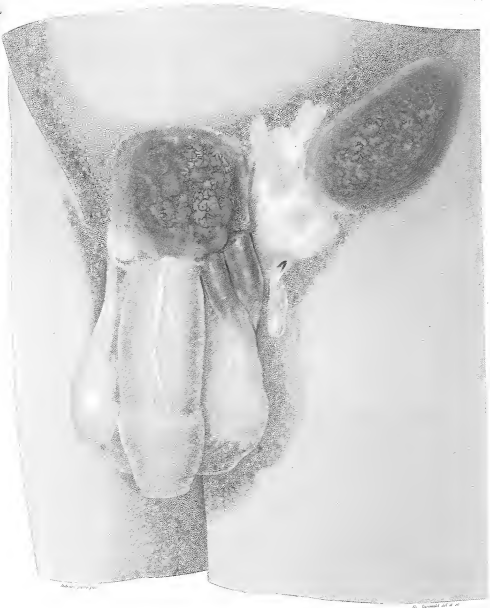Adhérence du plevr de l'oiseau suite d'un bobon terminé par suppuration et passé à l'état chronique.

Du Cabinet de DUPONT aîné.



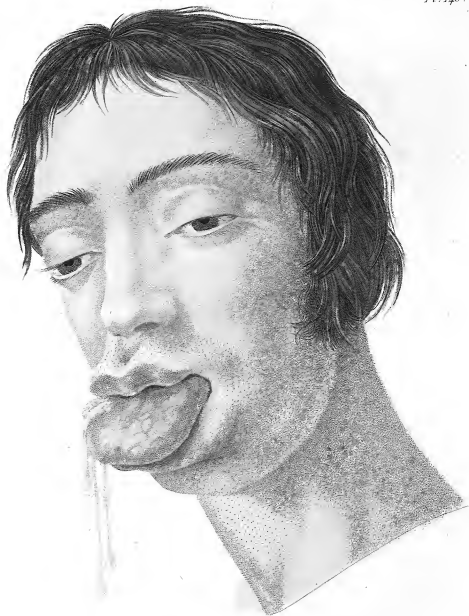
*Une entaille profonde et phagocytaire du pli de la robe, suite de l'entaille au-dessus
 après pour un adulte et un apocryphe.*

Du Cabinet de DUPONT le 18



*Sténites sus-pubiennes et inguinales, squarrouses et ulcéreuses,
compliquées de phlébite des veines dorsales de la verge.*

De Cabinet de DUPONT aîné.

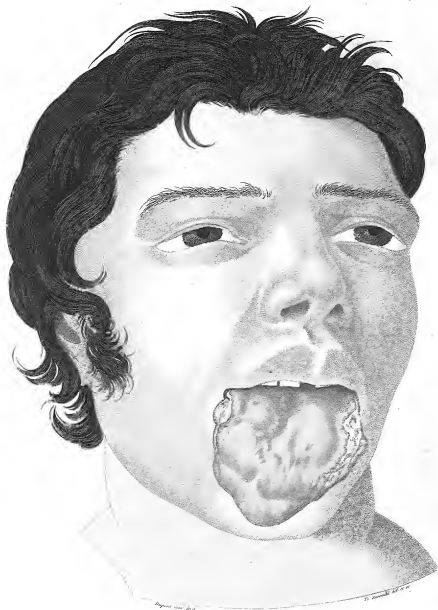


*Salivation abondante, survenue au début d'un traitement mercuriel
avec tuméfaction considérable de la langue.*

De Cabinet de M. DUPONT aîné

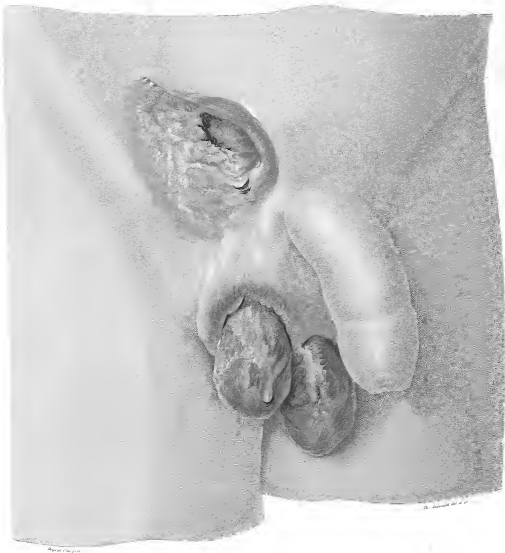(Dessiné)

(Dessiné par M. Dupont)



Glossite ulcérée par l'effet de la salivation mercurielle.

Du Cabinet de DUPONT aîné.

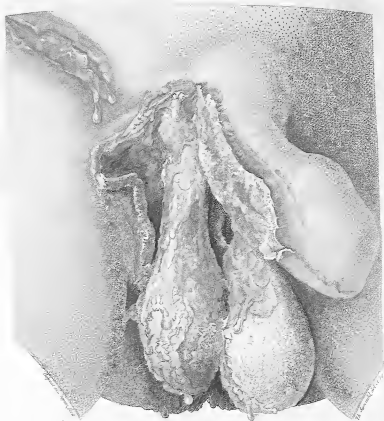

*Testis ulcéré, dénudation des testicules par suite de la gangrène du scrotum,
survenue sous l'influence d'un traitement mercuriel.*

Du Cabinet de DUPONT aîné

(N^o 1000 de la collection
des anatomies)

(Bibliothèque de la
Maison)



*Gangrène et chute du Scrotum, suite d'une Gastro-céphalite
déterminée par l'emploi inconsidéré du mercure 8^e.*

(Tab. de la Pl. 150.)

(Musée d'Anatomie.)