醫學博士 土肥慶藏 著

日本皮膚病黴毒母圖譜

第三帙

連鎖狀菌性膿疱疹 *Impetigo streptogenes, Doi et Kurila.*

異名 尋常性膿疱疹 *Impetigo vulgaris, Unna ?*

註ウンナ氏ノ所謂尋常性膿疱疹ナルモノハ其徴候ノ本症ト略ヽ一致スルモノアルト同時ニ又傳染性膿疱疹 *Impetigo contagiosa, Tilbury Fox* ノ徴候ヲモ混入セルニ似タリ且ツウンナ氏ハ其原因トシテ膿疱疹菌 *Impetigococcen* ナル一種ノ細菌ヲ證明シ得タリト稱スレトモ、吾輩カ茲ニ連鎖狀菌性膿疱疹ナル新名稱ヲ下セルモノハ證候上及原因上全ク傳染性膿疱疹ヨリ分離スヘキモノニシテ、尋常性膿疱疹トハ亦其病原菌ヲ異ニセリ、但シ吾輩ハ竊ニウンナ氏ノ膿疱疹菌ナルモノニ疑ナキ能ハス、

第一圖

女生徒齢十八歳ノ左側顔面及耳輪ニ發生ス(明治三十六年九月外來名簿二二三三號)

定義 連鎖狀菌ニヨリテ發生スル膿疱疹ニシテ常ニ蠟黄色ノ痂皮ヲ作ル、

徴候 先ツ粟粒大乃至稗粒大ノ紅疹ヲ生シテ中心忽チ膿疱ニ化シ、膿疱破潰スレハ漿液樣膿狀ノ内容漏泄シテ直チニ蠟黄色ノ痂皮ヲ作リ、漿液ノ分泌愈多ケレハ痂皮ノ堆積愈著シクシテ豆大ヨリ錢大ニ至ルコトアリ、而シテ紅暈ハ幽カニ存シ或ハ缺如ス、

斯ノ如キ黄痂ハ數箇散點スルコトアリ數多密生スルコトアルモ其間尚ホ健常ノ皮膚ニヨリテ分界セラルヽヲ見ル、稀ニハ相融合スルモ其附近ニ於テ必ス孤立ノ黄痂ヲ發見スヘシ、

經過 數日乃至數週ニシテ痂皮自ラ脱落シ一時色素ノ沈著ヲ遺シテ治スヘシ、間濕疹ヲ續發スルコトアリ、

部位 顔面殊ニ頰、頤、前額、口唇ニ多シ、延テ頭部ニ及フコトアリ、耳輪、頸部、手足等ニモ亦發生ス、

原因 本症ニハ著色法及ヒ培養法ニヨリ必ス連鎖狀菌ヲ發見ス(土肥及栗田)稀ニハ續發的ニ黄色葡萄狀菌ヲ混スルコトアリ、

第二圖

職工齢二十一歳ノ顔面ニ發生ス殊ニ左側ニ著シ(明治三十六年六月外來名簿一三六二號)

診斷 孤立セル濕性ノ黄痂、健常ノ皮膚ニ固マレ、浸潤ナク紅暈少レナリ、急性ニ發生シ、痂皮脱落スレハ一時色素ヲ沈著ス、白覺症狀ナシ、

歐米ノ專門家多クハ本症ト傳染性膿疱疹トヲ混同セリ、注意スヘシ(傳染性膿疱疹參照)、

類症鑑別

(一)傳染性膿疱疹 *Impetigo contagiosa* 粟粒大ヨリ鷄卵大ノ水疱ヲ

連鎖狀菌性膿疱疹 *Impetigo streptogenes, Dohi et Kurita.*

異名 尋常性膿疱疹 *Impetigo vulgaris, Unna ?*

（註）ウンナ氏ノ所謂尋常性膿疱疹ナルモノハ其徴候ノ本症ト略一致スルモノアルト同時ニ又傳染性膿疱疹 *Impetigo contagiosa, Tilbury Fox* ノ徴候ヲモ混入セルニ似タリ且ツウンナ氏ハ其原因トシテ膿疱疹菌 *Impetigococcen* ナル一種ノ細菌ヲ證明シ得タリト稱スレトモ、吾輩カ玆ニ連鎖狀菌性膿疱疹ナル新名稱ヲ下セルモノハ證候上及原因上全ク傳染性膿疱疹ヨリ分離スヘキモノニシテ、尋常性膿疱疹トハ亦其病原菌ヲ異ニセリ、但シ吾輩ハ竊ニウンナ氏ノ膿疱疹菌ナルモノニ疑ナキ能ハス、

第一圖

女生徒齢十八歳ノ左側顔面及耳輪ニ發生ス（明治三十六年九月外來名簿二二三三號）

定義 連鎖狀菌ニヨリテ發生スル膿疱疹ニシテ常ニ蠟黄色ノ痂皮ヲ作ル、

徴候 先ツ粟粒大乃至稗粒大ノ紅疹ヲ生シテ中心忽チ膿疱ニ化シ、膿疱破潰スレハ漿液様膿狀ノ内容漏泄シテ直チニ蠟黄色ノ痂皮ヲ作リ、漿液ノ分泌愈多ケレハ痂皮ノ堆積愈著シクシテ豆大ヨリ錢大ニ至ルコトアリ、而シテ紅暈ハ幽カニ存シ或ハ缺如ス、

（日本皮膚病黴毒圖譜第十六裏圖解）

斯ノ如キ黄痂ハ數箇散點スルコトアリ數多密生スルコトアルモ其間尚ホ健常ノ皮膚ニヨリテ分界セラルヽヲ見ル、稀ニハ相融合スルモ其附近ニ於テ必ス孤立ノ黄痂ヲ發見スヘシ、

經過 數日乃至數週ニシテ痂皮自ラ脱落シ一時色素ノ沈著ヲ遺シテ治スヘシ、間濕疹ヲ續發スルコトアリ、

部位 顔面殊ニ頰、頤、前額、口唇ニ多シ、延ヒテ頭部ニ及フコトアリ、耳輪、頸部、手足等ニモ亦發生ス、

原因 本症ニハ著色法及ヒ培養法ニヨリ必ス連鎖狀菌ヲ發見ス（土肥及栗田）稀ニハ續發的ニ黄色葡萄狀菌ヲ混スルコトアリ、

第二圖

職工齢二十一歳ノ顔面ニ發生ス殊ニ左側ニ著シ（明治三十六年六月外來名簿一三六二號）

診斷 孤立セル濕性ノ黄痂、健常ノ皮膚ニ圍マレ、浸潤ナク紅暈少レナリ、急性ニ發生シ、痂皮脱落スレハ一時色素ヲ沈著ス、自覺症狀ナシ、

歐米ノ專門家多クハ本症ト傳染性膿疱疹トヲ混同セリ、注意スヘシ（傳染性膿疱疹參照）、

類症鑑別

（一）傳染性膿疱疹 *Impetigo contagiosa* 粟粒大ヨリ鷄卵大ノ水疱ヲ

作リ、内容澄明ニシテ疱膜破ルヽモ決シテ厚キ黄痂ヲ被ムラス、且ツ水疱中ニ白色葡萄狀菌ヲ證明スヘシ(土肥及栗田)、

(二)疱疹樣膿疱疹 *Impetigo herpetiformis* 一種ノ膿毒症ニシテ殊ニ産蓐ニ在ル婦人ニ多ク、常ニ悪寒高熱ヲ伴ヒ、多クハ陰股部ヨリ始マリ廣ク全身ニ蔓延シ、大抵死ヲ致ス、

(三)ボークハルト氏膿疱疹 *Impetigo Borkhardt* ハ黄色葡萄狀菌ニヨリ身體ノ各處ニ發生スル膿疱ニシテ粟粒大乃至豆大ニ過キス、

(四)急性濕疹 *Eczema acutum* 膿疱性濕疹ノ顔面ニ生スルモノハ最モ善ク本症ニ彷彿タルモ必ス相融合シ且ツ皮膚汎ク潮紅腫脹シテ毎ニ瘙痒アリ、

第三圖

會社員ノ娘齡五歲(明治三十六年七月外來名簿一六六二號)ノ顔面ニ發生シ一部相融合セルモ尚ホ數多ノ孤立セル膿疱疹ヲ識別シ得ヘシ
此患者ノ母(齡三十五年)ニ同症ヲ感染シ來ネテ右前膊ノ蜂窩織炎及淋巴管炎ヲ發生セシカ其膿汁中ヨリモ連鎖狀菌ノ純培養ヲ得タリ(栗田)

豫後 佳良ニシテ一週乃至數週ニシテ治癒ス、

療法 豫メ椿油ヲ用ヒテ痂皮ヲ軟化シ、次ニ鑷子ニテ之ヲ剝離シ、千倍昇汞水ニテ清拭シタル後、十倍硼酸軟膏ヲ日本紙ニ延ハシテ貼用スヘシ、尚ホ蔓延ノ兆アルモノニハ余ハ先ツあいろーる末ヲ散布シ其上ニ軟膏ヲ貼用ス、

此他亞鉛華油(亞鉛華、椿油等分)、亞鉛華軟膏、五%水楊酸軟膏等ヲ川ヰルモ要スルニ前條ノ方法ヲ標準トスヘシ、

連鎖狀菌性膿疱疹
(田栗及淺上)
Impetigo streptogenes (Tsuji et Kurita)

黴毒性鱗屑疹 *Psoriasis syphilitica.*

異名 落屑性丘疹黴毒 *Syphilis papulo-squamosa.*

定義 黴毒性丘疹ノ落屑スルモノ、外觀頗ル尋常性鱗屑疹ニ似タルアリ、因リテ名ツク、

（註）黴毒性鱗屑疹ノ語ハ陳套ニ屬シ、今ハ只手掌及足蹠ノ丘疹黴毒ニノミ尚ホ慣用セラレ（手掌及足蹠鱗屑疹參照）爾餘ノ部位ニ於ケル黴毒性丘疹ニシテ疹上ニ鱗屑ヲ被ムルモノハ落屑性丘疹黴毒ト稱シ以テ皮膚病トノ混同ヲ避ケリ、然ルニ本表ニ掲クル一症ノ如キハ其形狀、尋常性鱗屑疹ニ酷似シ之ヲ黴毒性鱗屑疹ト稱スルノ最モ適切ニシテ理會シ易キヲ覺ユ、是レ余ノ敢テ舊稱ヲ襲用スル所以ナリ、

第一圖

落屑性丘疹黴毒

男子齢二十年（長明治三十二年外來名簿一三四七號）
頭部下眼瞼口角等ニ於ル丘疹疱モ鱗屑疹ニ似タリ

徵候 大丘疹黴毒（輪狀丘疹黴毒參照）ノ經過中往々疹上ニ鱗屑ヲ生スルコトアリ之ヲ落屑性丘疹黴毒 *Syphilis papulo-squamosa* トナス（日本皮膚病黴毒圖譜第二十二表圖解）

（第一圖乃至第三圖）殊ニ頭部、口角、項部、肘窩、膝膕、陰阜、鼠蹊部等ニ多ク、概子滴狀鱗屑疹ニ類セリ（尋常性鱗屑疹參照）、

稀ニハ丘疹集合シテ銅錢大ノ鱗屑ヲ被ムリ或ハ中心吸收セラレテ輪環ヲ描キ一見殆ト貨幣狀或環狀尋常性鱗屑疹ト鑑別ニ苦ムヒノアリ、本表ノ如キハ卽チ是ナリ、左ニ患者ノ病歷ヲ示サン、

男子、農齢五十四年（明治三十六年入院名簿五一一號）父ハ偏癱ニ死シ母ハ健存ス、兄弟三人一弟ハ夭シ一弟ハ健存ス、血統ニ皮膚病ナシ、

患者生來虛弱、二歲ノ時麻疹ニ罹リ十三歲ニシテ再感ス、

二十一歲ニシテ結婚シ、九子ヲ生ミ、第二子ハ流產シ、第七子ハ五歲ニシテ呼吸器病ニ死シ、第九子ハ五歲ニシテ腦膜炎ニ斃シ、餘ハ皆健存ス、

第二圖

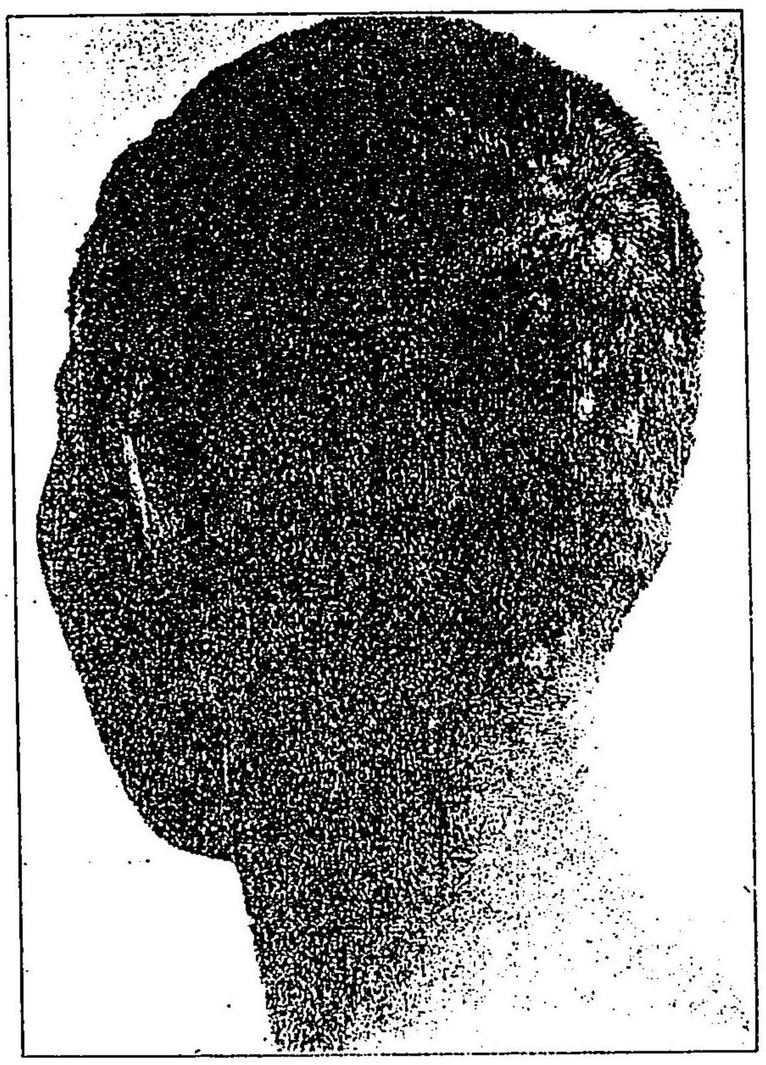

落屑性丘疹黴毒

第一圖患者ノ後頭ヲ示ス

患者四十八歲ノ時赤痢ニ罹リシ外著シキ疾病ナク、又嘗テ皮膚病ヲ患ヘス、昨年四月、包皮ニ創面ヲ生シテ包莖ヲ呈シ、漸テ左右ノ鼠蹊腺腫脹セシモ潮紅疼痛ヲ缺ケリ、六月下旬、包莖ヲ手術ス（全周切除）、七月、頭部、背面等ニ發疹アリ、頭部ノモノハ豆大紅色ノ丘疹ニシテ間、痂皮ヲ存シ、軀幹ノモノハ白キ葉狀ノ鱗屑ヲ被ムレル錢大圓平ノ紅疹或ハ環狀疹ナリシカ、醫治（注射十五回）ニ依リテ治セリト云フ、

今明治三十六年二月前症再發、殊ニ頭部、腰部、下腹部、鼠蹊部、上腿ノ內側等ニ著シク、三月陰莖及ヒ

陰部ニモ發疹シ花葯治セス、五月十八日入院ス、

現症　ハ本表及鄰四圖ヲ參觀スヘシ、頭部ノ鱗屑ハ濕性ニシテ帶綠黃色ヲ呈シ毛髮稀疎トナリ顏面ノ丘疹ハ紅褐色ニシテ輪狀ヲナシ俱ニ黴毒疹ニ似タルモ、幹ノ鱗屑ハ乾性ニシテ白色ヲ呈シ基底ハ潮紅シテ寧ロ尋常性鱗屑疹ニ彷彿セリ、只肘及ヒ膝蓋ニ發疹ナキヲ異トスルノミ、且ツ鱗屑ヲ剝離スルモ出血點ヲ認メス、自覺症狀ナシ、

療法　入院ノ夕、試ミニ水銀軟膏（一日三、〇）塗擦ニ兼ネテ沃度那篤倫（一日一、〇）ノ內服ヲ命ス、二十三日、軀幹ノ白色鱗屑先ツ脫落シ前頭ノ輪狀丘疹モ亦漸ク消退ス、六月八日軀幹ノ鱗屑疹全ク消失シテ著明ナル暗褐色ノ色素沈著ヲ遺ス、是日寫眞ス（第五圖）二十三日、頭部ノ鱗皮亦悉ク治シテ毛髮稍〻密生セリ、二十九日、退院、外來ニ於テ一%昇汞水隔日一筒注射、七月末ニ至リ色素沈著殆ト全ク消滅ス、

第三圖

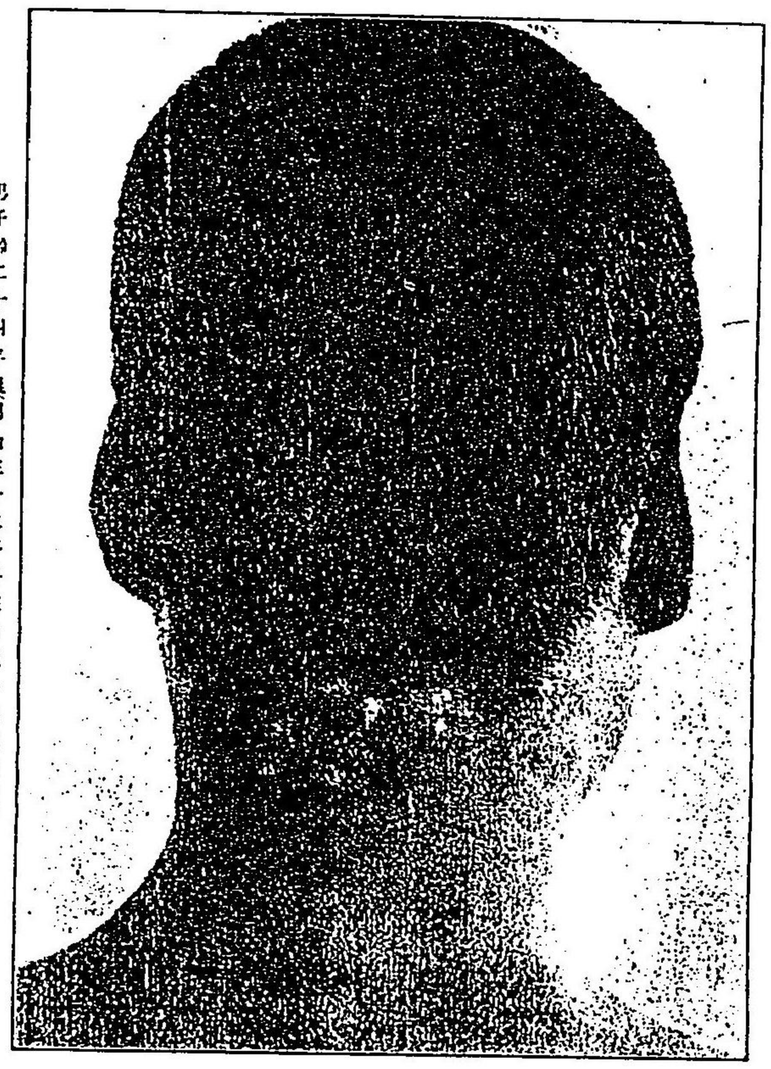

男子齡二十四年農明治三十二年外來名簿一三三四號）
頭部髮際ニ於テ丘疹散點シテ鱗屑ヲ被ムル

落屑性丘疹黴毒

診斷　部位（頭部、髮際、前額、鼻唇溝、口角、項、陰阜、鼠蹊部、殊ニ四肢ノ屈側）、帶黃色脂性ノ鱗屑、毛髮ノ脫落、濃厚ナル色素沈著、驅黴療法ノ反應等ニ據ルヘシ、

類症鑑別　尋常性鱗屑疹 *Psoriasis vulgaris.* ハ四肢ノ伸側殊ニ肘及膝蓋ニ必發シ、鱗屑銀白ニシテ乾燥シ、之ヲ剝離スレハ底面鮮紅ニシテ出血點ヲ見ルモ長ク色素沈著ヲ遺サス、頭部ニ發生スルモ脫毛セス、各疹互ニ融合シ易ク、驅黴療法ニ反應セス、

第四圖



黴毒性鱗屑疹

本表患者ノ背面ヲ示ス

第五圖

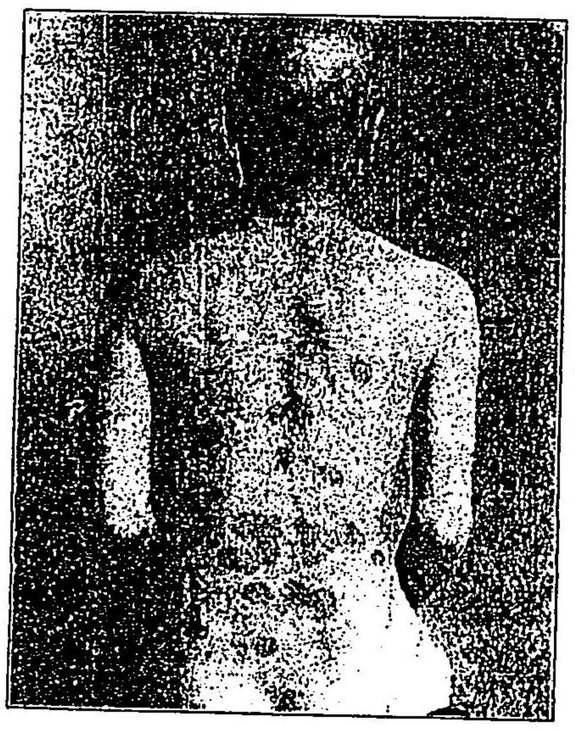

本表患者水銀塗擦療法三週ノ後ニ於ケル狀態ヲ示ス即チ頭部及ヒ軀幹ノ鱗屑消滅シテ毛髮增殖シ軀幹ニハ著明ノ色素沈著アリ

是ニ由リテ之ヲ觀レハ本表患者ノ黴毒性ナルコトヲ復タ疑ヲ容レスシテ、其尋常性鱗屑疹ヲ併發セシニ非サルコトモ亦明ナルヘシ

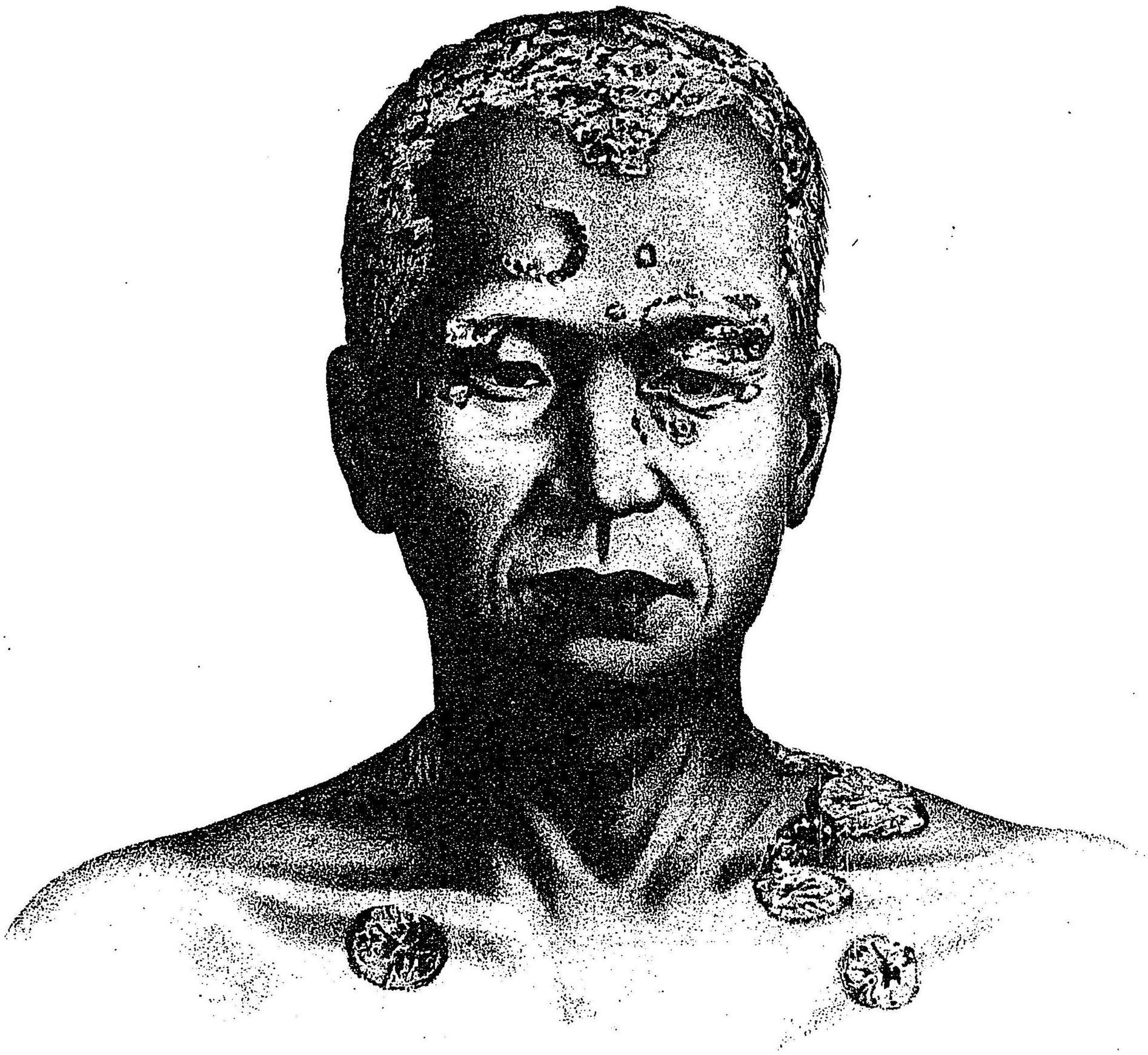

珍骨鱗性毒徴

Psoriasis syphilitica.

手掌及足蹠鱗屑疹 *Psoriasis palmaris et plantaris.*

異名 手掌及足蹠徴毒性鱗屑疹 *Psoriasis syphilitica palmaris et plantaris.*

定義 徴毒性丘疹及紅斑ノ手掌幷ニ足蹠ニ發生スルモノヲ謂フ、

徴候 手掌又ハ足蹠ノ皮膚中ニ豆大圓形ノ紅斑ヲ生シ、初メハ淡紅ニシテ後ニハ暗褐色ヲ呈シ、光澤アリ、日ヲ經ルニ從ヒ浸潤漸ク加ハリ微カニ皮膚ノ表面ニ隆起シ、且ツ鱗屑ヲ生ス、其退行スルヤ中心ノ浸潤先ツ吸收セラレテ鱗屑環狀ニ邊緣ヲ繞リ、浸潤全ク去レハ暗紅ノ斑點ヲ留メテ落屑從ツテ止ミ、遂ニ全ク消失スヘシ、

第一圖

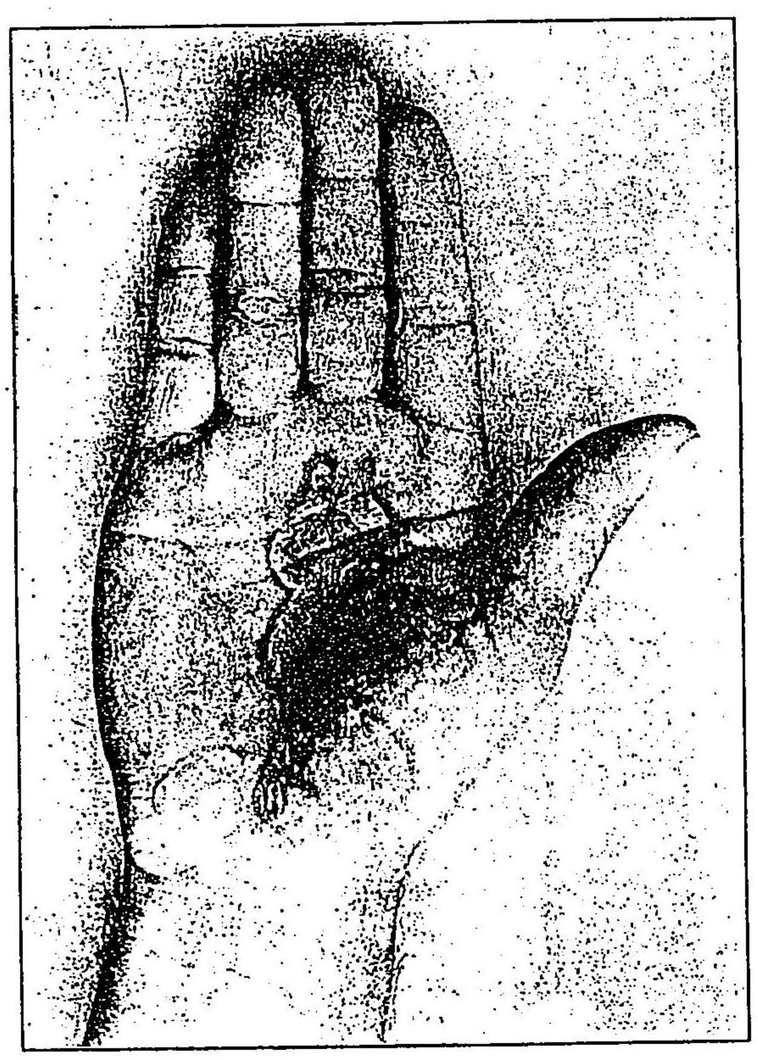

手掌(徴毒性)鱗屑疹

此落屑疹ハ或ハ數箇散點シ或ハ許多集簇シ、間融合シテ弧線ヲ劃シ、之カ爲ニ指關節ノ屈面、掌上ノ皺溝等ニ於テ往々皸裂ヲ生シテ疼痛アリ、(徴毒性皸裂 *Rhagades syphilitica*)間、又表皮廣ク肥厚シテ葉狀ニ落屑スルコトアリ(徴毒性胼胝腫 *Tylosis syphilitica* 又瀰漫性又角

性手掌(或足蹠)鱗屑疹 *Psoriasis palmaris oder plantaris diffusa velcornen)*

第二圖

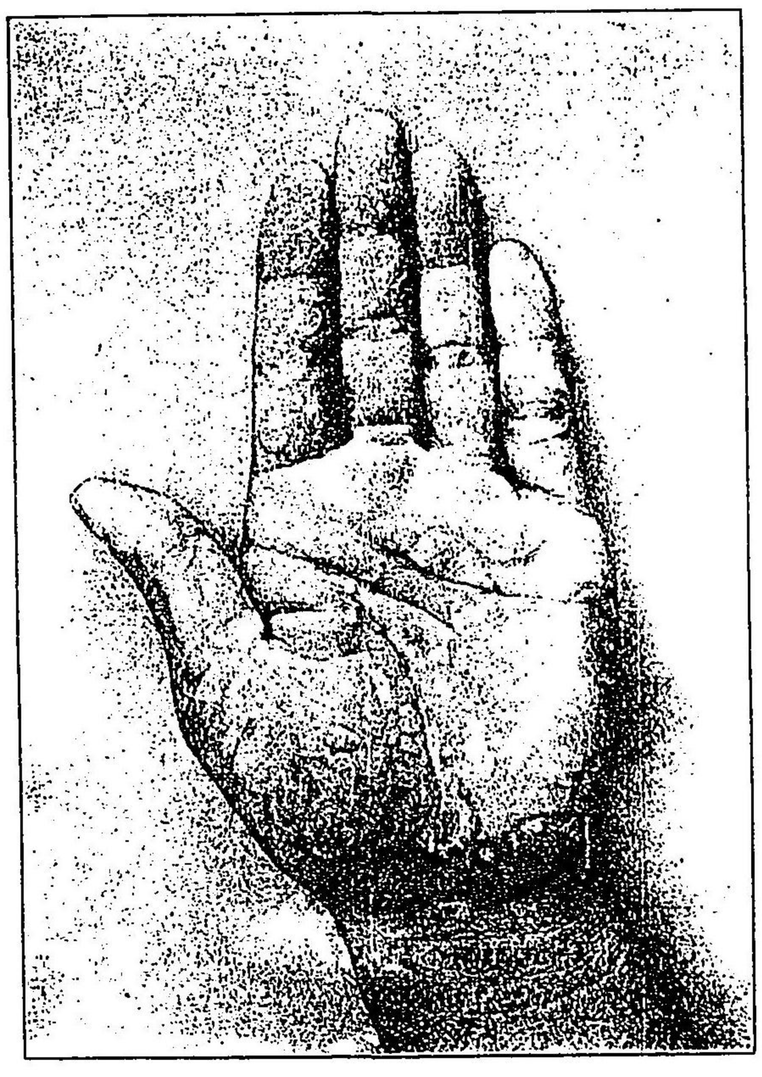

手掌(徴毒性)鱗屑疹

男女兩性ノ間ニ於テハ大差ナク、余ハ第二期患者四百八十二名中男三百九十八名中ニ十六人(四、〇二%)女八十四名中ニ四人(四、七六%)ヲ實驗セリ、

部位 手掌及足蹠ニ生シ延ヒテ指趾ニ及ヒ終ニ爪甲ヲ侵スコトアリ、徴毒性爪甲炎及爪緣炎 *Onychia et Paronychia syphilitica* 卽チ是ナリ、或ハ手掌ト足蹠ニ俱發シ若クハ手掌ニ存シテ足蹠ニ缺キ或ハ之ニ反スルコトアリ、又兩側或ハ偏側ニ生ス、

經過 本症ハ早疹トシテ汎發ノ薔薇疹及丘疹ニ俱發シ若クハ晩疹(再發疹)トシテ來ルコトアリ、他部ノ徴毒疹ニ比スレハ治癒緩慢ナルカ故ニ徴毒ノ診斷ヲ資クルコト多シ、

診斷 部位、鱗屑、孤立セル紅斑又ハ丘疹、周緣ノ浸潤、他部ニ於ケル徴毒症狀、殊ニ爪甲炎、自覺症ノ缺如、

類症鑑別

(一)尋常性鱗屑疹 *Psoriasis vulgaris* ハ手掌及足蹠ニハ幾ト稀ナリ、而シテ其鱗屑ハ微毒性ノモノニ比スレハ遙ニ大キク且ツ厚ク丘狀ニ堆積スルモ、微毒性ノモノハ中心反テ凹窩ヲナセリ、尋常性鱗屑疹ノ鱗屑ハ容易ニ剝離セス若シ強テ之ヲ剝離スレハ底面鮮紅色ヲ呈シテ出血點ヲ認ムヘシ、且他ノ所在殊ニ肘關節及膝蓋ノ如キ好發部位ヲ檢スヘシ、

第三圖

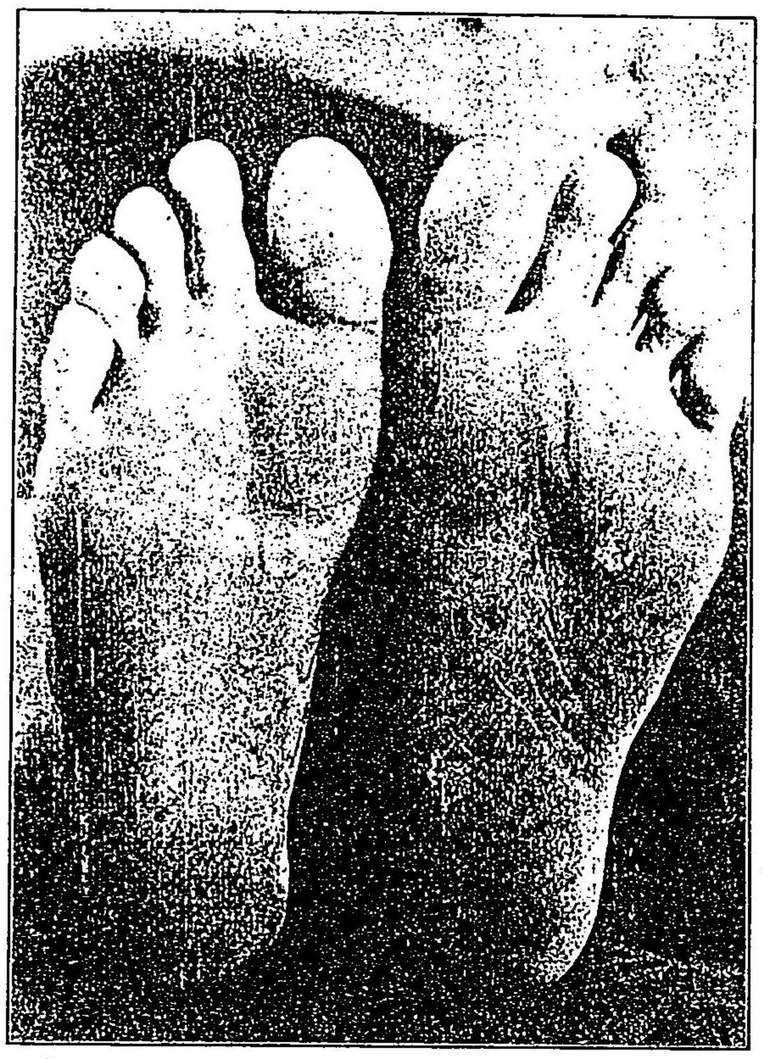

足蹠(微毒性)鱗屑疹

(二)濕疹 *Eczema* ハ水疱、膿疱融合シテ廣キ局面ヲ作リ、殊ニ掌蹠ノ側緣ヲ侵シ易ク、且ツ瘙痒甚シ、

(三)汗疱 *Pompholyx* 亦手掌及ヒ足蹠ニ限局シテ、微細ノ丘疹、水疱疹又ハ膿疱疹ヲ生シ、疱疹破裂スレハ周緣ニ鱗屑ヲ殘スモ微毒ノ如ク著明ナラス、且ツ劇烈ノ瘙痒アリ、

療法 局處ニハ水銀硬膏ヲ貼用シ、兼ネテ全身驅黴法ヲ行フ、

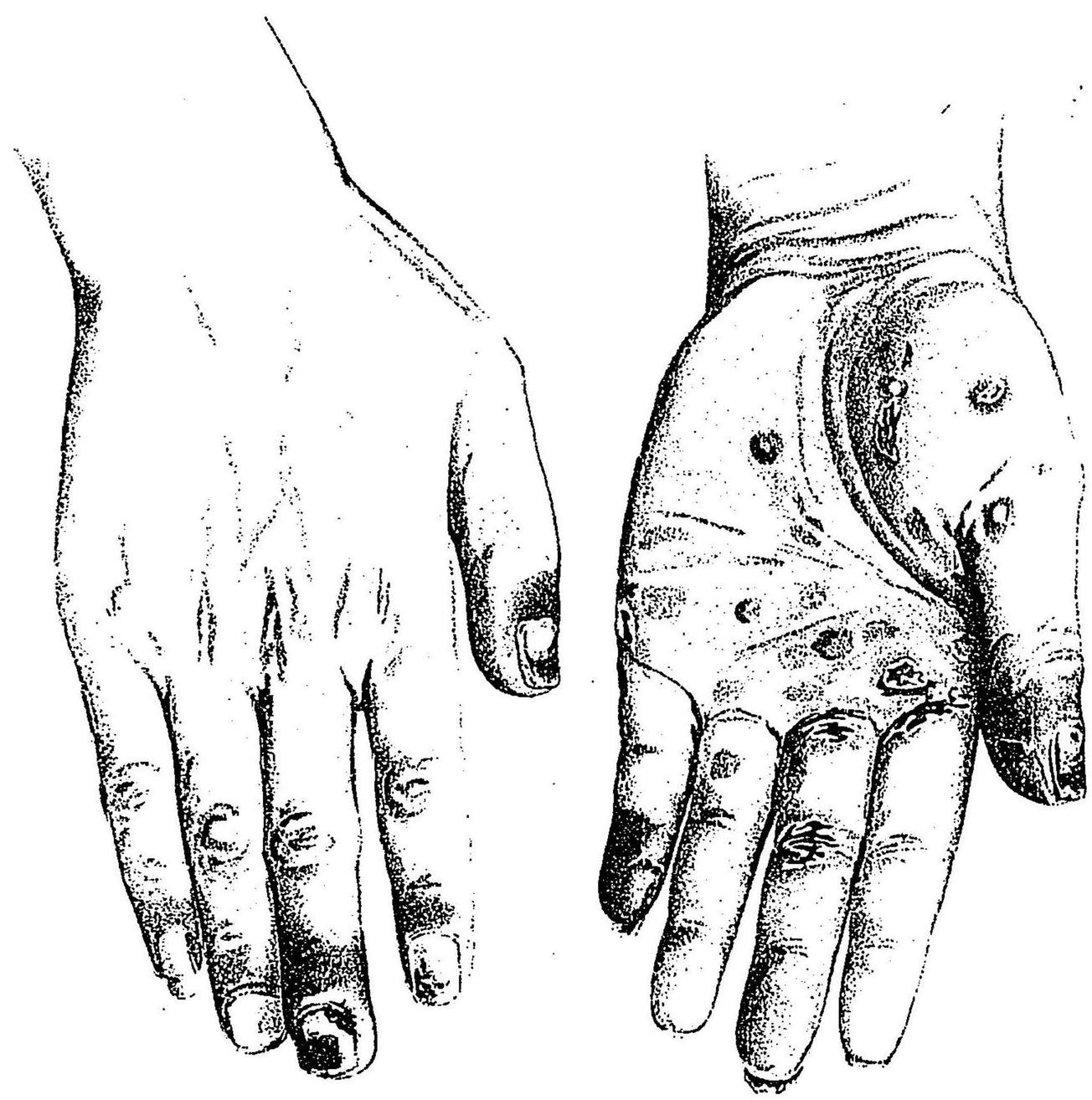

性梅毒

炎緣爪及炎甲爪　疹屑鱗掌手

Keratosis palmaris,

Onychia et Paronychia

syphilitica.

黄色腫 *Xanthoma.*

異名 尋常性黄色腫 *Xanthoma vulgare* 眞性黄色腫 *X. verum.*

定義 黄色ノ腫瘍ニシテ斑狀或ハ結節狀ヲ成シ、脂肪球ヲ含メル一種ノ細胞ノ眞皮中ニ團塊ヲ成スヲ見ル、

徴候 尋常性黄色腫ニ二種アリ其一ハ卽チ扁平又斑狀黄色腫 *X. palpebrarum, maculosum* ニシテ主トシテ眼瞼ニ生シ(眼瞼黄色腫 *X. palpebrarum*) 微細ノ斑點ヨリ漸ク增大シテ瓜核(マクワウリノタネ)大ニ達シ、扁平ニシテ皮膚中ニ潛在シ或ハ僅ニ高ク其表面ニ隆起シ、概ネ內眦ヨリ上眼瞼ノ皺襞ニ沿フテ延長シ又下眼瞼ニ及ヒテ馬蹄狀ヲ成ス(第一圖)、其二ハ卽チ結節狀黄色腫 *X. tuberosum* ニシテ粟粒大、豆大、栗大ニ及ヒ間、雞卵ヨリモ大ナルコトアリ(腫瘍狀黄色腫 *X. en tumeurs*)常ニ球形或ハ楕圓形ヲナシ、根底概ネ廣ク稀ニハ狹ウシテ細莖ヲ有ス(懸垂狀黄色腫 *X. pendulum*)、兩種倶ニ藁黄ニシテ間、枯葉ノ色ヲ帶ヒ、境界明劃ニシテ表面平滑毫モ落屑ヲ見ス、或ハ散點シ或ハ集簇スルモ每ニ左右ニ對生シ、稍硬シ、自覺症狀ナシ、

第一圖

眼瞼黄色腫

婦人五十三歲(明治三十三年外來名簿一一三〇號)眼瞼內眦ヨリ發生ス

(日本皮膚病敎授團體第三十五表圖解)

經過 一定ノ大サニ達スレハ、生涯同大ニ止マリ、復タ消長セサルヲ常トス、

部位 扁平黄色腫ハ眼瞼ノ外、鼻、額、項、頸、關節ノ屈面、陰部等ニ生ス、結節狀黄色腫ハ肘、膝蓋ニ最モ多ク又肘窩、膝胭ニ生シ其他指關節、臀部、手掌、足蹠等各處ノ皮膚幷ニ手足ノ腱中ニ生ス、又口腔、咽喉、氣管枝ノ粘膜、脾臟、肝臟、輸膽管、膵臟、心臟內膜等ニ於テ發見スルコトアリ、

三浦內科敎授ハ多形汎發性黄色腫ノ患者(男子齡十九年)ニ第三肋骨ノ附著點及ヒ心尖ニ於テ收縮期雜音ヲ聽取シテ心內膜黄色腫ノ發生セルナラント診斷セリ、

解剖 原形質網眼中ニ脂肪ヲ含メル單核或ハ多核ノ大ナル細胞(黄色腫細胞 *Xanthomzelle*)結締織間ニ簇生シ以テ黄色ノ腫瘍ヲ成スモノニシテ、其大ナルモノニアリテハ數多ノ結締織、筋纖維、圓形細胞、紡錘狀細胞又ハ巨態細胞ヲ含有スルコトアリ(纖維黄色腫 *Fibroxanthoma* 筋黄色腫 *Myoxanthoma* 肉腫黄色腫 *Sarkoxanthoma* 等)、

第二圖

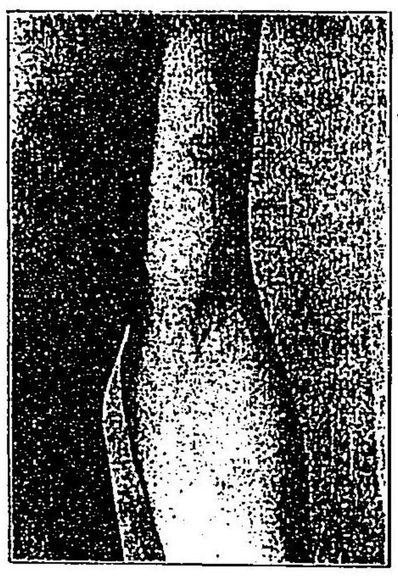

第三圖

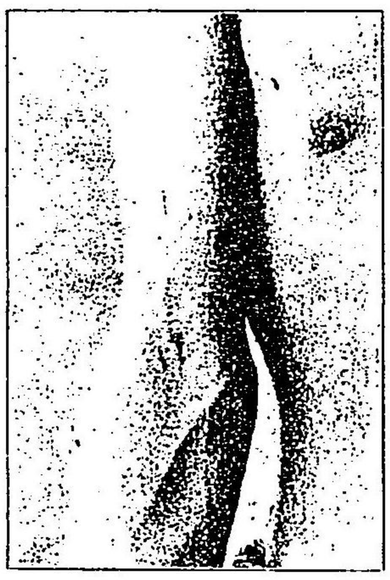

肘窩結節狀黄色腫

本例ノ患者男子齡三十三歲(明治三十五年入院名簿三五七號)ノ左右兩側ヲ示ス

原因 本患者ノ半數ニ於テハ黄疸(急性或慢性)ノ併發スルヲ認ムルモ肝臟及輸膽管ニ於テ數、黄色腫ノ發生スルコトアルニ因リ黄疸ハ原因ニ非スシテ寧ロ其結果タルコト多キヲ見ルヘシ、カルリイ氏 *Carry* ハ本患

者ノ表皮深層ニ一種ノ色素アリテ黄色ヲ呈ストナシ(皮膚黄色症 *Xanthoderm ie*)、クニンコウ氏 *Ouinquand* ハ血液中ニ多量ノ脂肪トコレステアリンヲ含有シ且ツ血色素ノ減量ト酸素吸收力ノ減弱ヲ來スヲ發見シ(黄色腫質 *Xanthomatose, Chambard*)之ヲ以テ本症ノ原因トナセリ、又初生兒或ハ少年ニ發生シ(少年黄色腫 *Xanthoma juvenile*)若クハ數代相續テ之ヲ發見スルコトアルニヨリ素因ノ遺傳ヲ說ク者アルモ、未タ一定セス、

明治二十五年ノ頃余ハスクリバ教師 *Scriba* ノ助手タリシ時初生兒ノ眉上ニ扁平黄色腫ノ發生セルヲ實驗セルモ遺傳ノ有無ヲ詳ニセス、同時ニ項肘及膝腘ニ於テ結節狀黄色腫ヲ有セル一少女(十五歲)ヲ實驗シ尙ホ講座擔任以來三名ノ眼瞼黄色腫ト二名ノ結節狀黄色腫トヲ實驗セルモ皆遺傳ヲ證明シ得ス且ツ黄疸ノ徵候ヲ認メナリキ、但シ眼瞼黄色腫ノ婦人一名(四十一歲)ハ其後肝臟萎縮症ニ斃レシカ該臟器ニ黄色腫ノ存セシヤ否ヤハ詳ナラス、

診斷 部位、著色及形狀ニヨリ診斷容易ナリ、

豫後 內臟(殊ニ肝臟)ノ合併症ヲ除クノ外ハ危險ナキモ自然ノ治癒ヲ望ミ難シ、

療法 切除スヘシ、

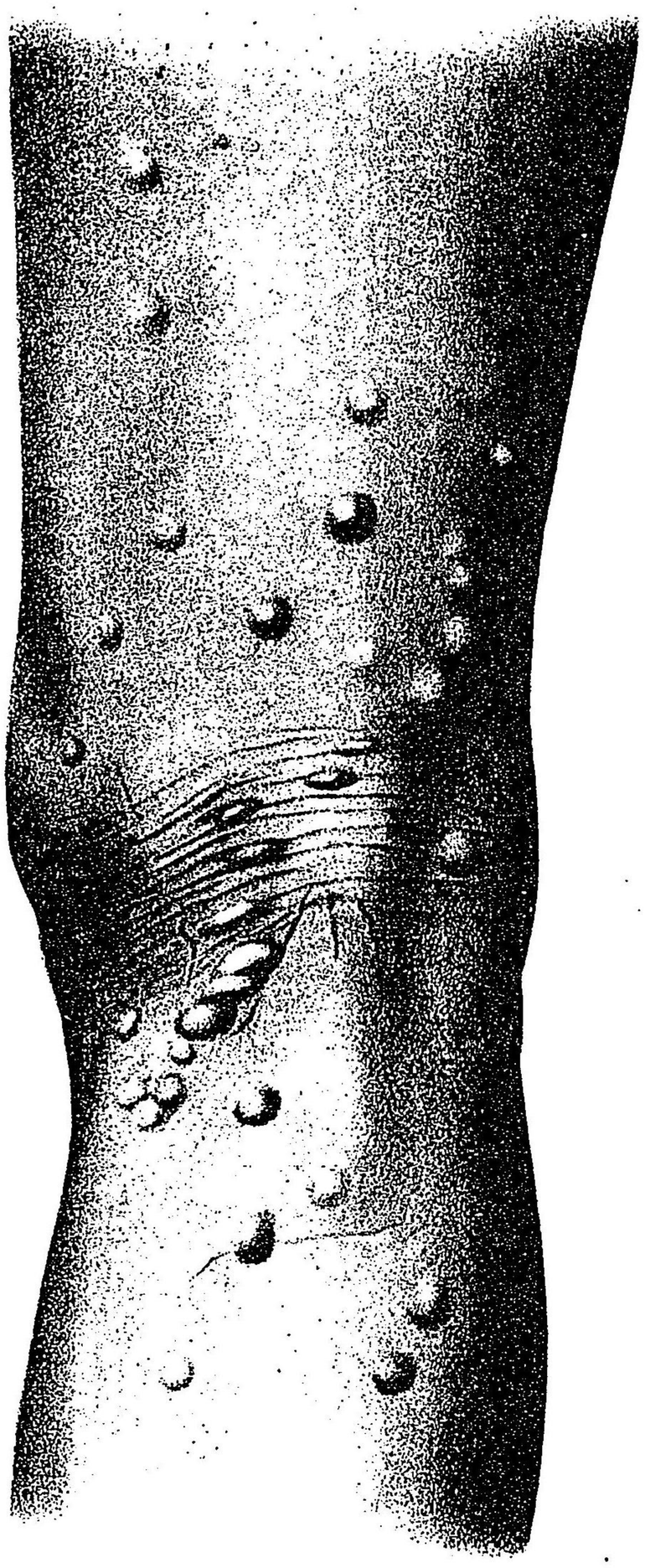

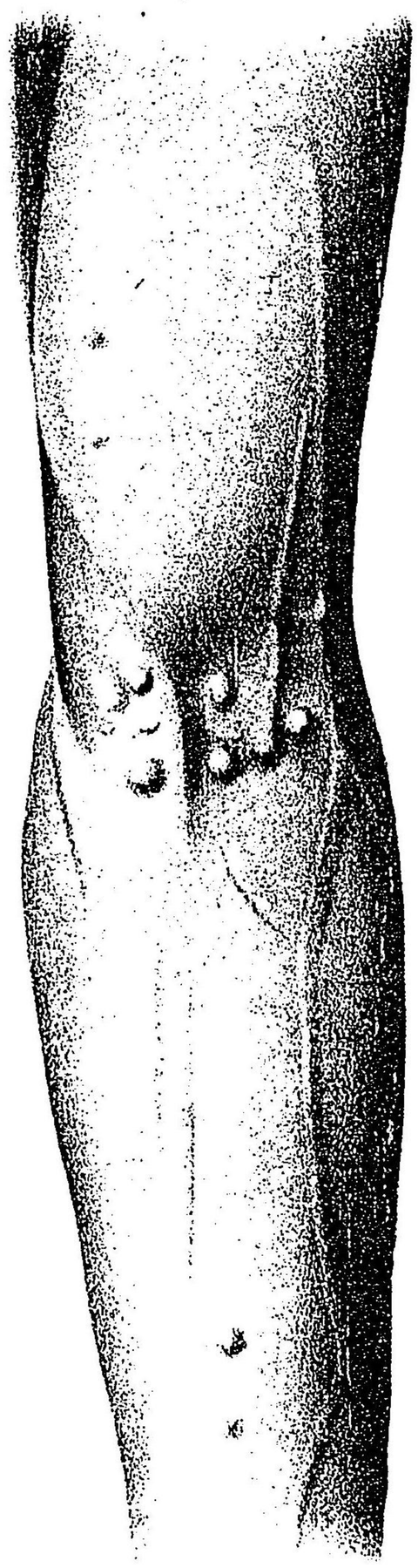

腫色黄性簡結

Tuberculosis luteacum

白癬 *Trichophytina.*

異名 寄生性匐行疹舊譯剪髮癬又剪髮疱疹 *Herpes tonsurans* 皮膚剪髮菌病 *Dermatomycosis tonsurans* 輪癬 *Ringworm* 英語

(註本症ノ病原菌名 *Trichophyton tonsurans* ハ希臘語 *trichos* (毛髮及ヒ *phyton* (植物)ト羅甸語 *tondere* (髮ヲ剪ル)ヨリ成リ[毛幹ヲ剪ル毛髮菌]ノ義ニシテ本症ノ別名ヘルペス、トンズランスハ卽チ是ノ如キ毛髮菌ニ由ル疱疹(匐行疹)ノ謂ナリ本症舊ト寄生性匐行疹ト譯スルモ原名ニ背テ此稱(ヘルペス、パラジタリヤ)アルヲ聞カス且ツ寄生ノ意義頗ル明確ヲ缺ケリ是レ余カ敢テ原名ニ據リテ剪髮癬 *Scheerende Flechte* 又剪髮疱疹(截髮疱疹)ノ稱ヲ用ユル所以ナリ白癬ノ名ニ至リテハ其由來スル所遠ク字義モ亦簡古ニシテ黄癬 *Favus* ヲ以テ之ヲ配スルニ頗ル好對稱タルヲ覺ウ故ニ存ス(黄癬及楕狀疱疹參照)

定義 一種絲狀菌ノ寄生ニ因リ輪形ニ小水疱ヲ生シテ落屑シ、炎症ノ徵アリ、毛髮短折ス、

種別 本症ヲ分ナテ(一)淺在白癬 *Trichophytia superficialis* (二)深在白癬 *T. profunda* (三)輪廓性濕疹狀白癬 *T. eczematosa marginatum* (四)爪甲白癬 *T. unguinum* ノ四種トナスヘシ、本表ニ掲クルモノハ卽チ第一種ニ屬スルモノナリ、

徵候 扁豆大ヨリ一文錢乃至一圓銀貨大ノ圓形又ハ楕圓形ノ斑疹、單箇或ハ數多發生シ、其周緣ハ土俵形ニ隆起シテ鱗屑ヲ被ムリ又ハ小水疱ヲ混シ、淡紅色ヲ呈スルモ中心ハ全ク常色ニ復シテ平滑トナリ或ハ微ニ色素ヲ沈著シテ落屑未タ絶エサルコトアリ、是レ卽チ皮膚淺在白癬ノ原形ニシテ所謂小水疱性剪髮疱疹 *Herpes tonsurans vesiculosus* ナルモノナリ(第一圖)、

是ノ如クシテ發疹漸ク周圍ニ擴大スルト同時ニ中心ニ幾タヒカ再發シテ重圈ヲ描クコトアリ、間亦數箇融合シテ蛇行線ヲ劃スヘシ、

頭部ニ在リテハ白癬ノ中心速ニ治癒セスシテ遍ク鱗屑ヲ被ムルコトアリ(第二圖)、而シテ患部ノ毛髮ハ每ニ短ク摧折シテ宛モ月代セルカ如シ、之ヲ頭部剪髮疱疹 *Herpes tonsurans capillitii* トナス、

此ノ頭部白癬時トシテ著明ノ炎症ヲ誘起シ、患部圓ク隆起シテ浸潤深層ニ及ヒ毛囊口ヨリ膿汁ヲ漏泄シ膿腫ヲ作ルコトアリ(ナエルズース氏禿瘡 *Kerion Celsi*)、其鬚髯ノ部位ニ生スルモノヲ寄生性毛瘡 *Sykosis parasitaria* ト稱ス、俱ニ深在白癬ニ屬ス、

第一圖

頭部及顏面白癬

(小水疱性剪髮疱疹)

童子齡八歲(明治三十五年外來名簿九七六號)

本表患者ノ前頭及顏面ヲ示ス

輪廓性濕疹(圓癬 *Eczema marginatum*)ハ皮膚ノ兩面相觸接スル處ニ多ク生スル白癬ニ過キス、

本症ハ孰レモ皆劇烈ノ瘙痒ヲ伴フモノナリ、

經過 發生速ニシテ稀ニハ全身ニ汎發ス(斑狀剪髮疱疹 *Herpes tonsurans maculosus*)深在白癬及圓癬ハ往々頑症ヲ成スコトアリ、

毛髮ハ病原菌ノ剿滅セラルヽト共ニ再生スヘシ、

部位 頭部、顏面、鬚髯部、項、頸、手腕(第三圖)等常ニ裸露スル部位ニ多シ、

又爪甲ニ發ス(白癬性爪甲炎 *Onychomycosis trichophytina*)、

原因 千八百四十六年マルムステン氏 *Malmsten* ノ發見セルトリコ

ヒィトン、トンズーランス菌(剪髮菌)ニシテ近時サブロウ氏 *Sabouraud* 主トシテ其多種アルコトヲ唱道スルモ俄ニ信シ難シ、

第二圖

頭部白癬

三歳ノ童子ノ後頭ニ發生ス

（明治三十六年外來名簿二六七八號）

千八百四十三年グリュビイ氏 *Gruby* ノ發見セルミクロスポーロン、アウディニイ *Microsporon Audinii* ハ一般ニ剪髮菌ト同一視サルヽモ余ハ其別種ナルコトヲ信セント欲ス（白禿風參照）、

本菌ハ家畜(牛、馬、犬、猫)ヨリ觸接傳染シ或ハ鋏、剃刀、刷毛等ヲ介シテ傳播シ、間〻學校、兵營、工場、監獄等ニ於テ流行スルコトアリ、

解剖　剪髮菌ハ表皮中、角層ノ直下ニ於テ蛛網ヲ作リ、且ツ毛根鞘ヨリ毛皮中ニ蔓延シテ遂ニ毛幹ヲ中斷スルモ、決シテ毛球ヲ侵蝕セス、是ヲ以テ臨牀上眞ノ禿髮ヲ見ルコトナキナリ、

網狀層中ニハ輕微ノ炎症ヲ徵スヘク、毛囊ノ周圍ニ於テモ亦多少ノ浸潤ヲ呈ス、殊ニ深在白癬ニ於テハ毛囊ノ內外ニ膿腫ヲ作ルヲ見ル、

診斷　輪狀ノ疹、邊緣ハ淡紅乃至暗褐色ニシテ白屑又ハ小痂ヲ被ムリ、中心ハ多ク常態ヲ呈ス、毛髮短折スルモ禿頭ヲナサス、瘢痕ヲ結ハス、絲狀菌アリ、瘙痒著シ、

類症鑑別

(一)黃癬 *Favus*　黃色ノ乾痂盃狀ヲ作シ、毛髮斷裂セスシテ脫落シ禿頭ヲ呈シ、皮膚瘢痕ヲ成ス、

(二)圓形禿髮 *Alopecia areata*　表面滑澤ニシテ一毫ノ毛髮ヲ存セス、落屑ナク又瘙痒ヲ缺ク、

(三)頭部粃糠疹 *Pityriasis capitilitii*　散漫性ニ粃糠狀ノ落屑ヲ見ルノミニシテ決シテ輪環ヲ作ラス、

(四)落屑性濕疹 *Eczema squamosum*　毛髮健全ニシテ脫落セス、發疹ノ境界明劃ナラス、處々ニ濕潤面アリ、

(五)脂漏性濕疹 *Eczema seborrhoicum*　往々頗ル白癬ニ類スルモ形狀不正ニシテ鱗屑ハ脂黃色ヲ帶フ、

(六)尋常性鱗屑疹 *Psoriasis vulgaris*　鱗屑銀白ニシテ厚ク葉狀ニ剝離スヘク、基底鮮紅ニシテ血點アリ、經過緩漫ニシテ瘙痒ヲ缺キ、肘及ヒ膝蓋ニ好發ス、

(七)紅斑性狼瘡 *Lupus erythematosus*　紅斑ノ中央ハ必ス瘢痕樣萎縮ヲ呈シテ毛髮脫落シ、邊緣ハ不正ナリ、

第三圖



復輪狀白癬

七歳ノ童子ノ左胸伸側ニ發生ス

（明治三十六年外來名簿三一六號）

(八)輪狀丘疹黴毒 *Syphilis papulosa annularis*　銅紅色ノ丘疹連接シテ輪環ヲ描キ、間〻落屑スルモ、浸潤硬ク、色素沈著モ亦著シク且ツ瘙痒ナシ、

(九)紅斑性黴毒 *Roseola syphilitica*　色澤平等ニシテ邊緣ト中心トヲ分タス、疹ノ大小亦白癬ノ如ク著シキ差

等ヲ見ス、落屑稀ニシテ、瘙痒ナシ、

(十)虹彩膜狀疱疹 *Herpes iris* 多形滲出性紅斑ノ一症ニシテ左右對生シ、殊ニ手甲、足甲及ヒ前臂ノ伸側ニ發シ落屑ナク、瘙痒少レナリ、

(十一)層輪痂症 *Tinea imbricata, Tokelau Ringworm* 本症ハマンソン氏 *Manson* ノ初メテ報告セルモノニシテ熱帶地方ニ多ク臺灣ニモ亦發生スト云フ(青木大勇氏)、剪髮癬ニ比スレハ鱗屑大ニシテ木葉ノ如ク且ツ常ニ層輪ヲ作リ往々全身ニ蔓延ス、急性期ニ於テハ高熱及ヒ全身症狀ヲ伴フ、

豫後 多クハ佳良ナリト雖モ、毛髮鬚髯ノ部位ニアリテハ往々治シ易カラス、

療法 (一)淺在白癬殊ニ毳毛部ニ於ケル小水疱性剪髮疱疹ニアリテハ亞鉛華軟膏(亞鉛華、澱粉各二五、〇豚脂五〇、〇)ヲ貼用シテ其上ニ亞鉛華澱粉等分ヲ散布スヘシ、

若シ尙ホ治セサレハ我カ爹兒軟膏ヲ用ユヘシ、

頭部剪髮疱疹ニアリテハ先ツ短ク毛髮ヲ刈リ、加里石鹼ヲ用ヒテ毎日洗滌シ且ツ前方ヲ施スヘシ、間、又三百倍昇汞精、爹兒丁幾(木爹兒、酒精、依的兒等分)又ハ沃度丁幾ノ塗布ニテ足ルコトアリ、

斑狀剪髮疱疹ハ毎日一回我カ爹兒軟膏ヲ塗擦シテ散布藥ヲ施シ數日ノ後始メテ入浴ヲ命ス、カポシイ氏ハ毎日一回數日間加里石鹼ノ塗擦ヲ行フ、

(二)深在白癬卽チチュルズース氏禿瘡及ヒ寄生性毛瘡ニ對シテハ余ハ先ツ一萬倍乃至千倍昇汞水ノ罨法ヲ行ヒテ急性炎ノ徐ロニ去ルヲ俟チ前方又ハウィルキンソン氏軟膏(尋常性毛瘡參照)ヲ塗布シ、又好ンテ五%乃至十%焦性沒食子酸軟膏ヲ用フ、膿腫ノ切開ヲ要スルコトハ幾ト稀ナリ、

(三)圓癬ニ對シテハ五%乃至十%くりざろびん、とらうまちゝんノ塗布最モ便ナリ、

(四)爪甲白癬ニハ一%昇汞精又ハ十倍昇汞古魯胄謨ヲ塗布スヘシ、爪甲黃癬ノ療法モ亦同シ、

處方

木爹兒	
硫黃華	
亞鉛華	各一〇・〇
豚脂	三〇・〇

右土肥氏爹兒軟膏

木爹兒	一五・〇
加里石鹼精	二五・〇
硫黃乳	一〇・〇
百露拔爾撒謨	一・五
なふとーる	〇・五
刺賢垤爾精	全量 一〇〇・〇

右頭部白癬ニ塗布ス(カポシイ氏方)

硫黃華	一・〇—五・〇
れぞるちん	一・〇—二・五—五・〇
水楊酸	二・〇—五・〇
亞鉛華	
澱粉	各七・五
華攝林	五〇・〇

右頭部白癬ニ塗布ス、

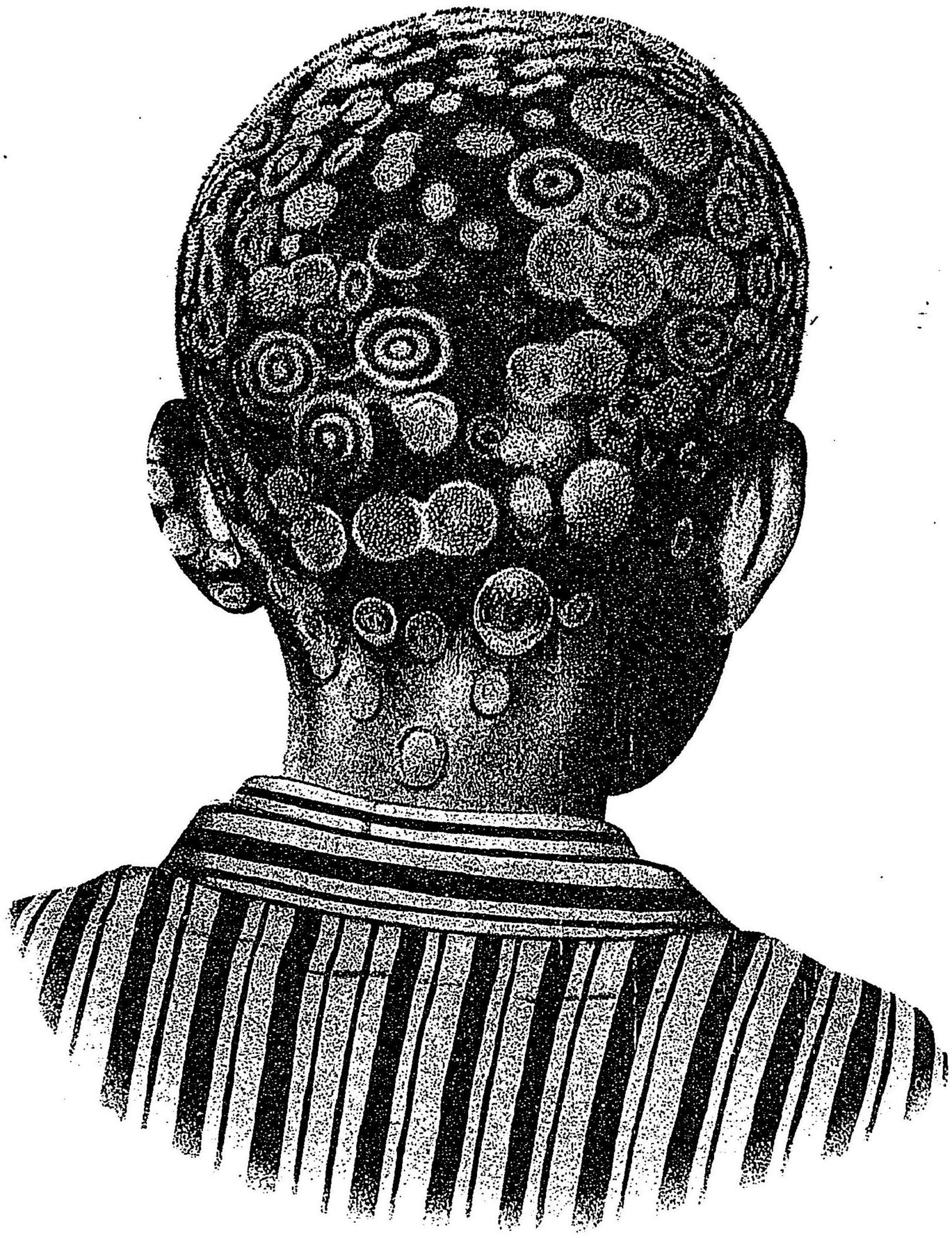

癬白
（毒菌寄生性）
Trichophytie — *Herpes tonsurans*.

明治三十七年一月十九日印刷
同　年同月十三日發行
（定價金參圓）
著作兼發行者　東京市麻布區宮村町四十番地　土肥慶藏
發行兼印刷者　東京市京橋區銀座三丁目十五番地　大柴四郎
發兌元　東京市神田區錦町二十二番地　明治堂
印刷所　東京市神田區錦町二十二番地　秀英舍
東京市麻布區宮村町四十番地　土肥慶藏
東京市京橋區銀座三丁目十五番地　大柴四郎
東京市神田區錦町二十二番地　明治堂
東京市神田區錦町二十二番地　秀英舍

明治秘三第拾壱編海軍病院及本日
2