全體通考

圖上

輔腿骨以鹽水泡之表明骨之韌力第一圖

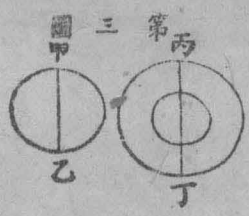

第三圖

兩環柱形一虛一實表明其力量

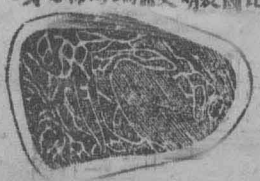

比圖表明交篩端海棉之質

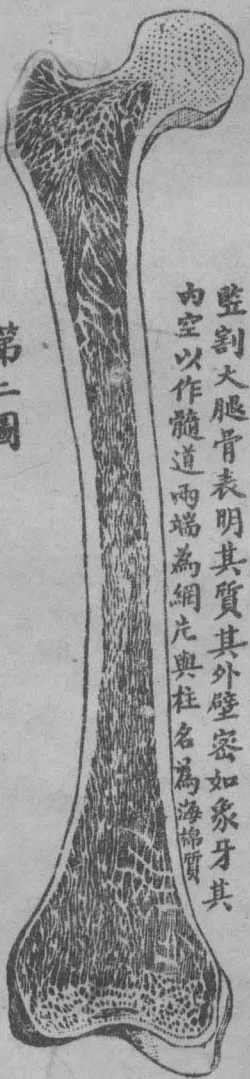

第二圖

監割大腿骨表明其質其外壁密如象牙其內空以作髓道兩端為網片與柱名為海棉質

頭顱骨海棉質大回血道第五圖



骨衣血管之列法第六圖

脆黏鮮骨之節面第十四圖

第四圖表明骨層分開其層加增共力

脊骨割發明回血道與其海棉質

第二十八圖

見骨部卷三十篇第十圖甲

第十圖甲

哈微西道橫割加二十倍之圖

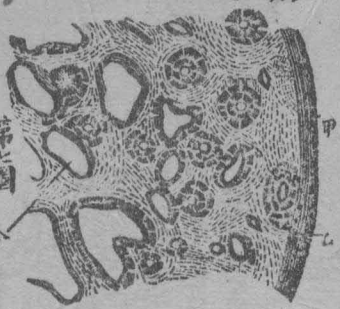

第七圖

哈微西道縱割加二十倍

第十圖

哈微西體加一百倍

骨竅與細管　一千二百倍



第九圖

哈微西孔第十三圖

骨片加四百四十倍

第十二圖

骨衰後式第二十六圖

骨片乃由骨泡而為加八百倍

骨泡

第十一圖

變骨之脆豎割加五十倍第二十四圖

血管道　脆　變骨

海綿質

變骨之脆橫割

第二十五圖

見二篇第二十八圖

胎顱頂骨第二十三圖

胎骨之割第二十七圖

胎髓泡

此圖乃第十四年之第五骨種發於小阜第二十二圖

此圖乃第四年之第四骨種發於大阜第二十一圖

此圖乃在頭一年之末其第三骨種發骨之頭第二十圖

此圖乃胎內第十個月其下端有第二骨種乃發膝節第十九圖

此圖乃骨種長發幹兩端第十八圖



此圖乃在胎內第三個月其第一骨發於幹中第十七圖

尾骶骨前面圖式

尾骶骨後面圖式第六十四圖

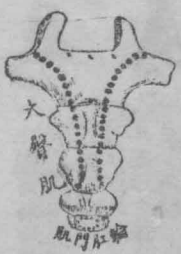

脊骨旁面圖式第二十九圖 甲

項脊骨圖式第三十圖

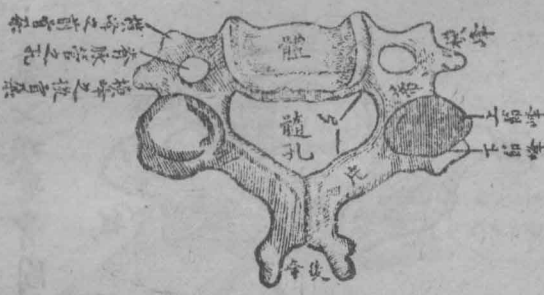

第一項脊骨即枕環骨圖式第三十一圖

第二項脊骨即樞軸骨圖式第三十二圖

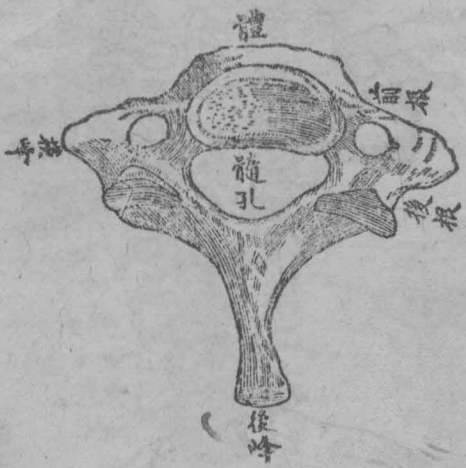

第七項脊骨圖式第三十三圖

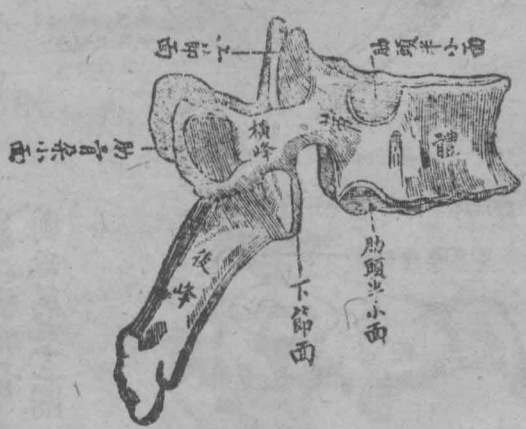

脊背脊骨圖式第三十四圖

異脊背脊骨圖式

第三十五圖

見腰脊骨第三十六圖見方骨六十三

脊骨所發之式

此三骨種乃另外所發

第三十七圖

枕骨外面圖

枕外阜面
清
枕頷肌
結叢肌
上斜肌
小直後頭肌
胸鎖乳肌
夾板頭肌
大孔
東筋帶
節髁
項峯
前髁孔
咽頭上縮肌
底端
小前直頭肌
大前直頭肌

枕骨內面圖

上角
大腦窩
枕內阜
旁角
大孔
前髁孔
後髁孔
項窩
底溫
下角

對面顱頂骨相接
顱頂孔
顱頂角
耳門尚
耳門肌
外面圖
額骨相接
枕骨相接
顱頂骨 第三十八圖
耳門鱗端
乳端
蝶蝴
前上角
後上角
內面圖
後下角
前下角

額骨圖 外面

第三十九圖

內面

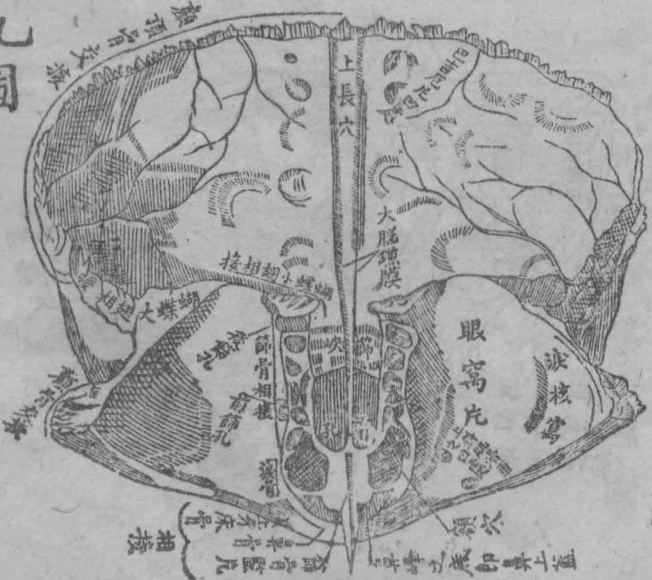

左耳門骨第四十圖

耳門岩端下面第四十圖

蝴蝶骨上面第四十一圖

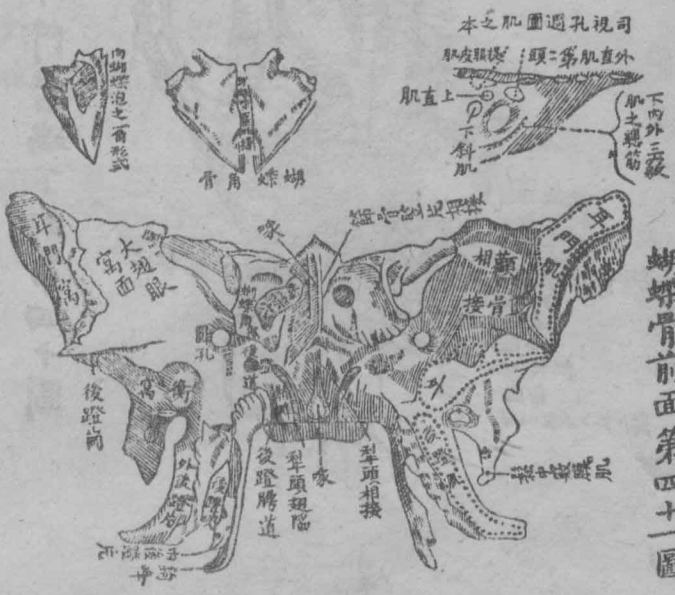

蝴蝶骨前面第四十一圖

蝴蝶骨後面之圖

篩骨右旁叢之外面

第四十二圖

篩骨右旁叢之內面

第四十三圖

左上牙床骨外面之圖

上牙床變骨之法有四骨種

鼻與臉端一限窩與顴端一門牙端一上腭端一

左上牙床骨內面之圖

右鼻梁骨內面

右鼻梁骨第四十五圖

對面鼻梁骨相接

外面

左顴骨外面第四十四圖

左顳骨外面第四十六圖

左上腭骨內面一牙床拳第四十七圖

左上腭骨後面

右下螺蛳骨內面四十八圖

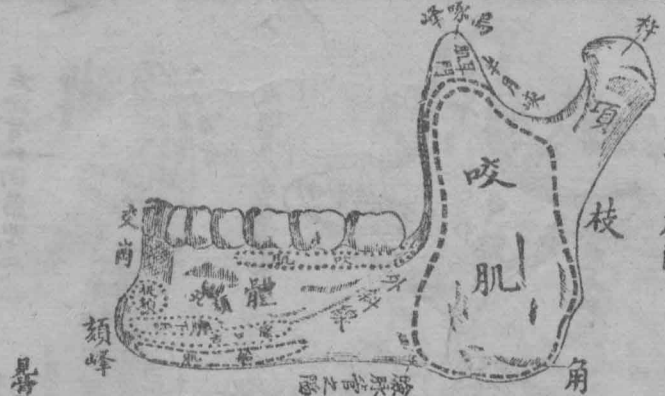

下牙床骨外面旁式
第四十九圖

見骨部卷七十九第四十九圖甲

犁頭骨第四十九圖

吃葷下牙床交節之式

吃草下牙床交節之式

鼠類嚙物之下牙床交節之式

下牙床骨內面旁視第四十九圖

自將生至脫牙之下牙床旁視之圖

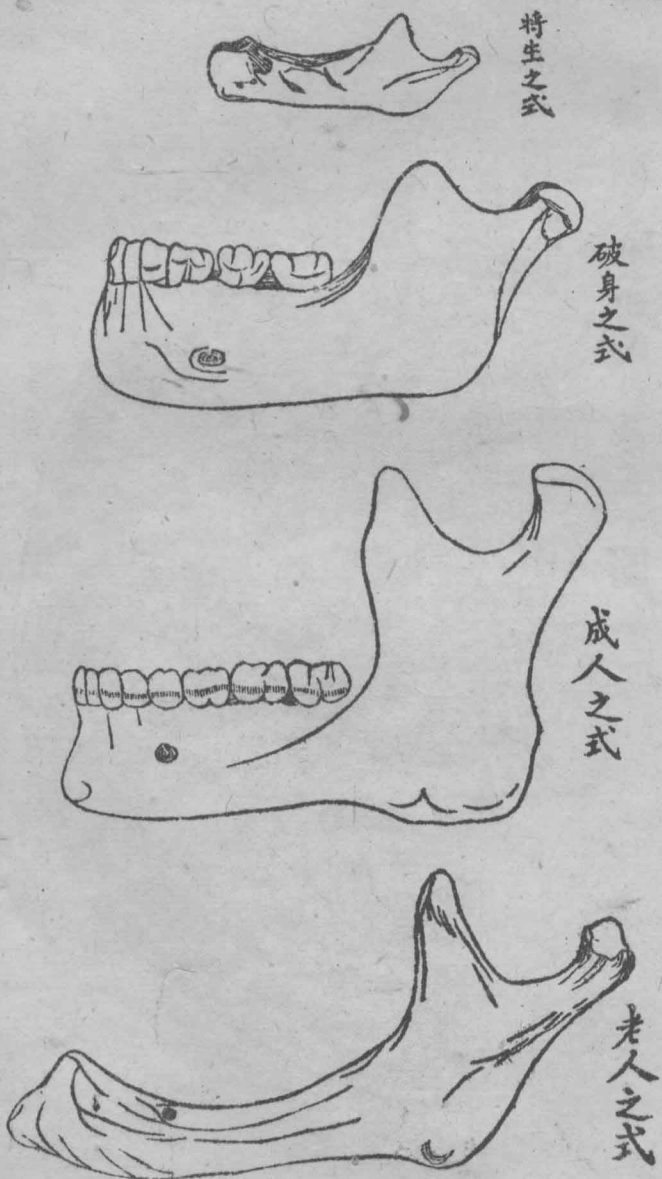

頭顱底裏面圖式第五十圖

頭顱底外面圖式第五十一圖

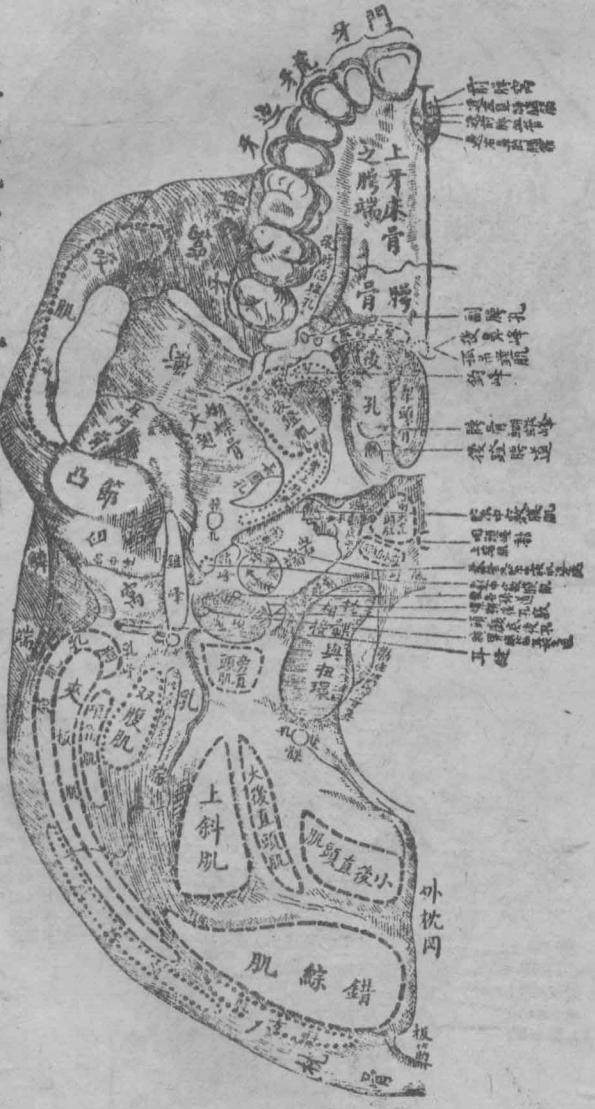

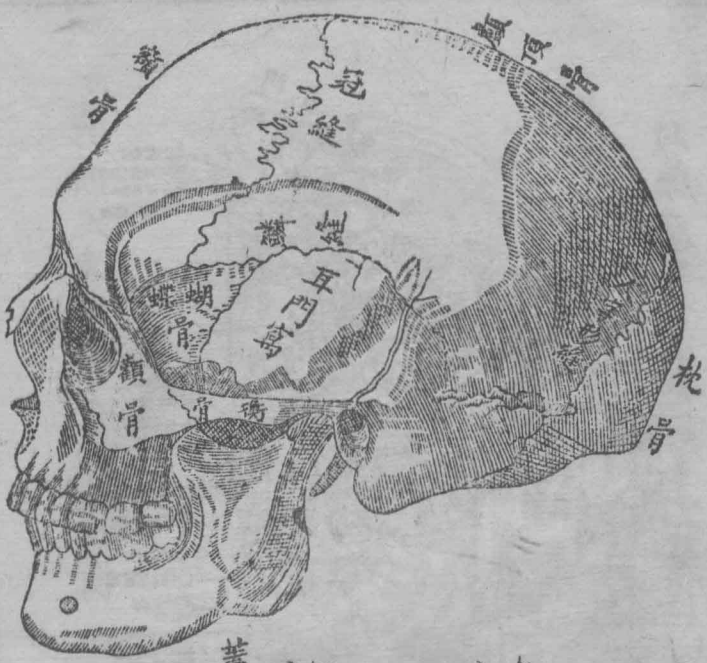

頭顱旁視之圖第五十二

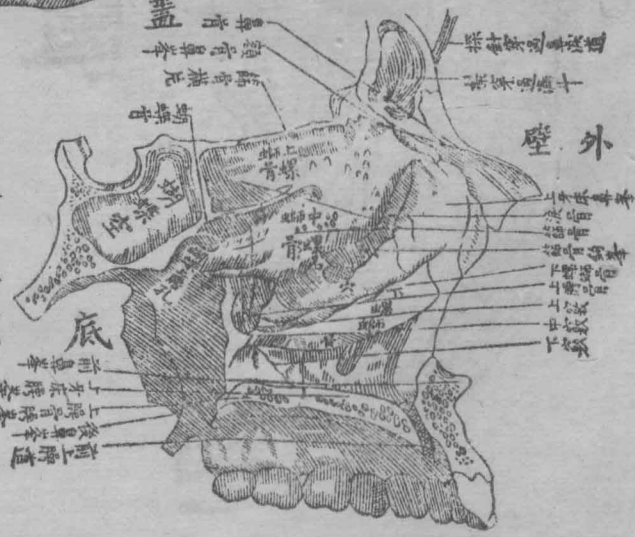

鼻竅蓋底並外壁之圖第五十五

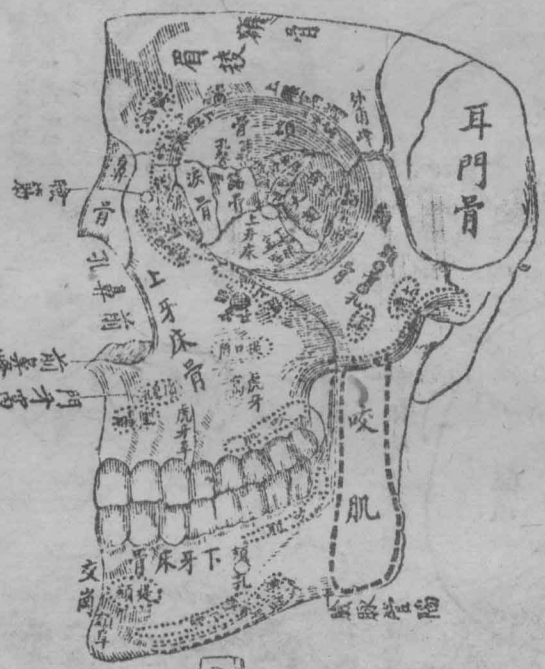

頭顱前部之圖第五十四

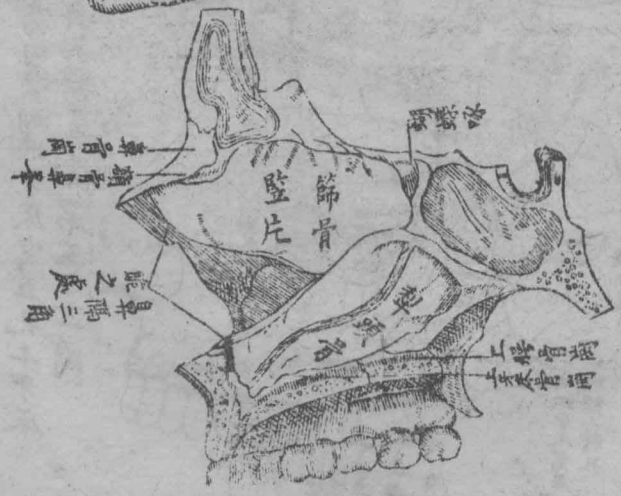

鼻竅鼻隔或內壁之圖第五十五

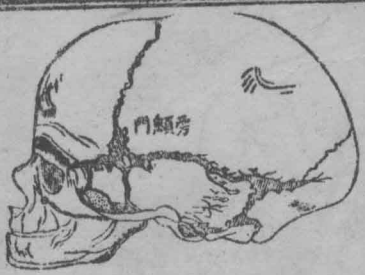

頭顱骨搭界發明其彼此互相扶助之圖

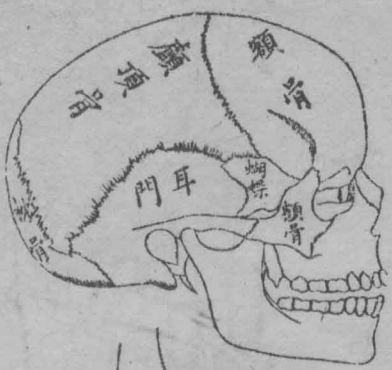

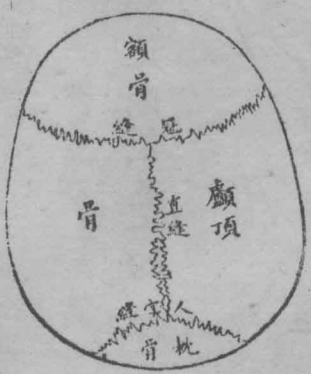

頭顱骨之縫圖

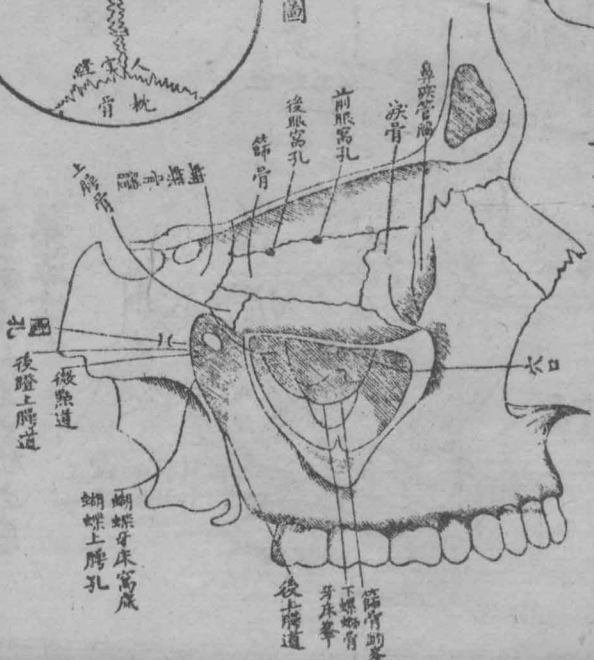

眼窩內壁蝴蝶牙床窩五孔上牙床六與其鎖口之骨第五十三圖

頭顱臉線與角



頭顱骨後此扶助

監割頭顱表明鼻竅

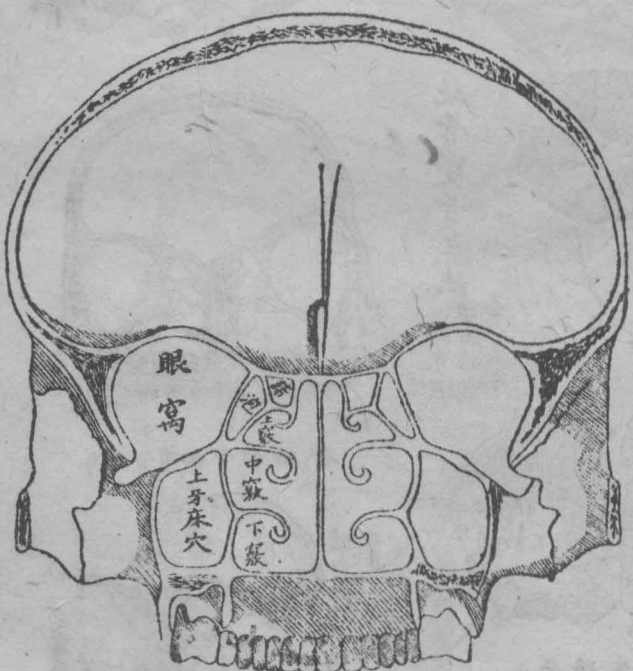

監割鼻弓表明此形

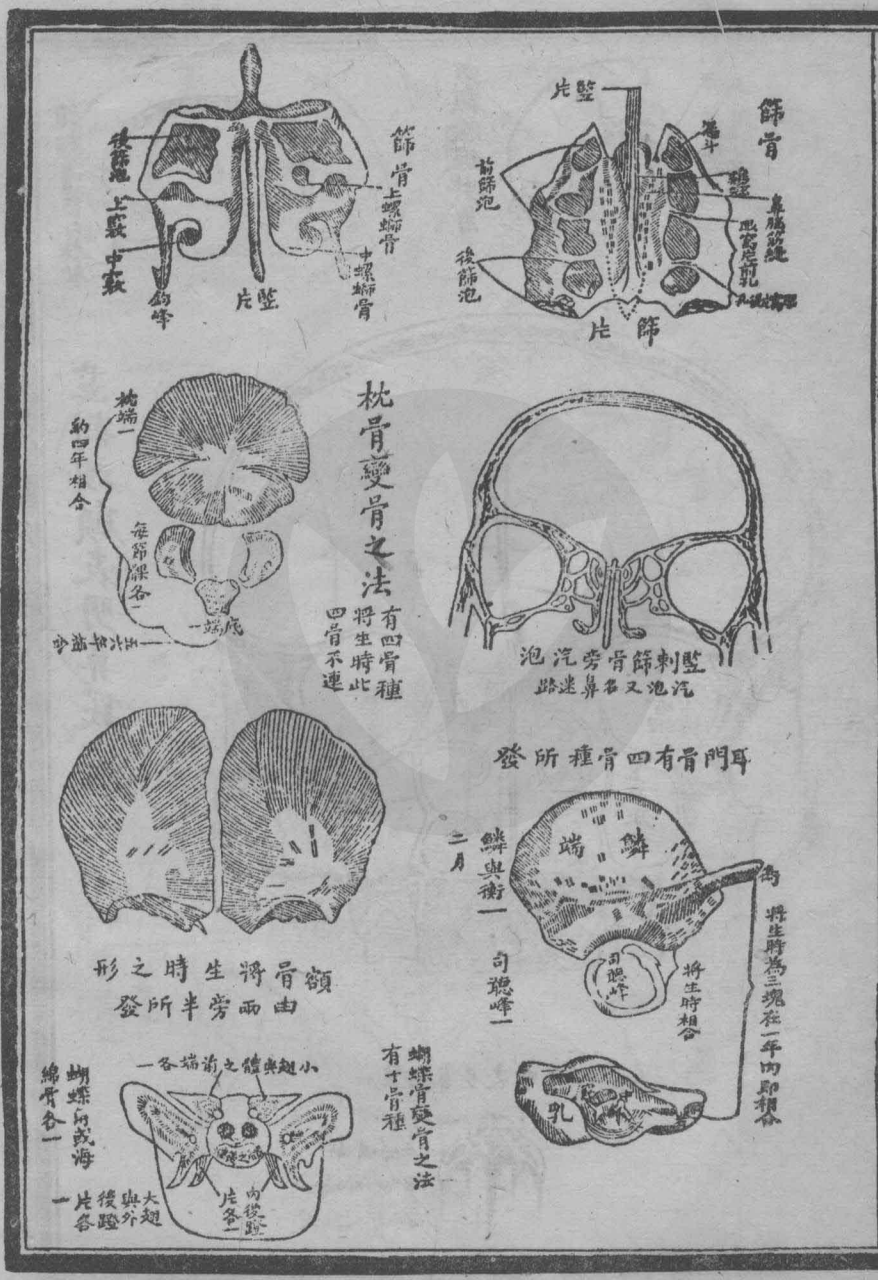
篩骨
上螺螄骨
中螺螄骨
後篩泡
上竅
中竅
鈎峰
竪片
篩骨
竪片
前篩泡
後篩泡
篩片
枕骨變骨之法
有四骨種
將生時此
四骨不連
枕端一
約四年相合
每節裸各一
底端一
竪刺篩骨旁汽泡
汽泡又名鼻迷路
耳門骨有四骨種所發
鱗端
鱗與衡一
二月
司聽峰一
將生時相合
將生時為三塊在一年內即相合
乳
額骨將生時之形
由兩旁半所發
蝴蝶骨變骨之法
有十骨種
小翅與體之前端各一
蝴蝶角或海綿骨各一
內後蹬片各一
大翅與外後蹬片各一

左鎖柱骨下面圖式
第五十六若見前面式見肋七十圖

左飯匙骨前面圖式
第五十七

左飯匙骨背面圖式第五十七

左臂前面圖式第五十八

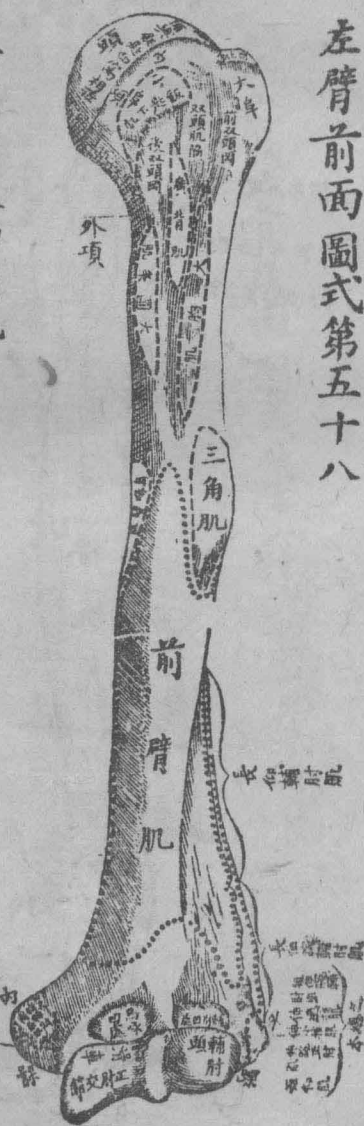

左臂骨後面圖式

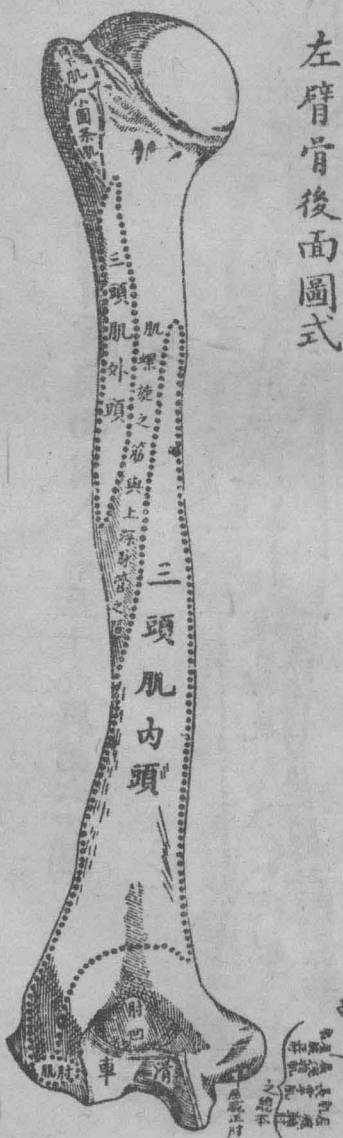

左前臂骨前面圖式第五十九與第六十圖

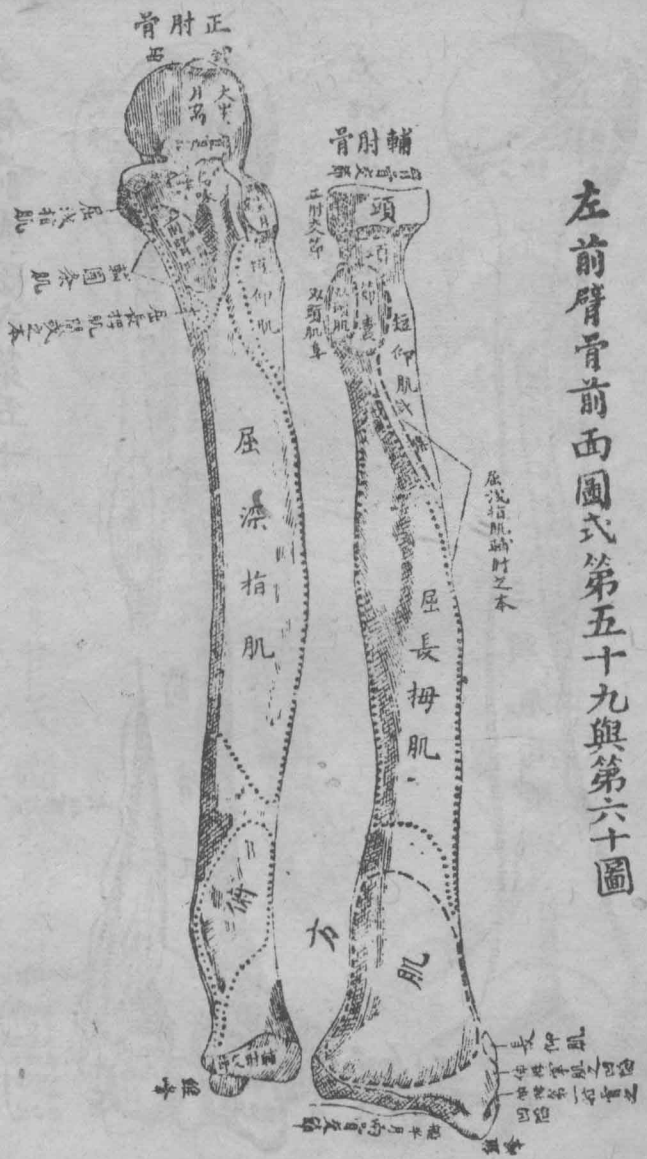

左前臂骨後面圖式第五十九與第六十圖

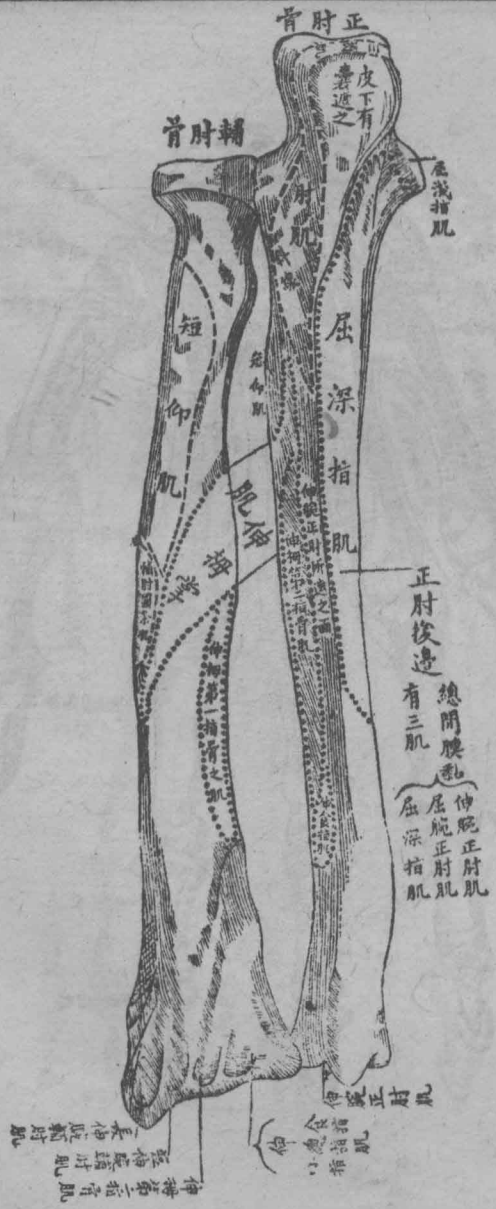

左手掌面圖式第六十一

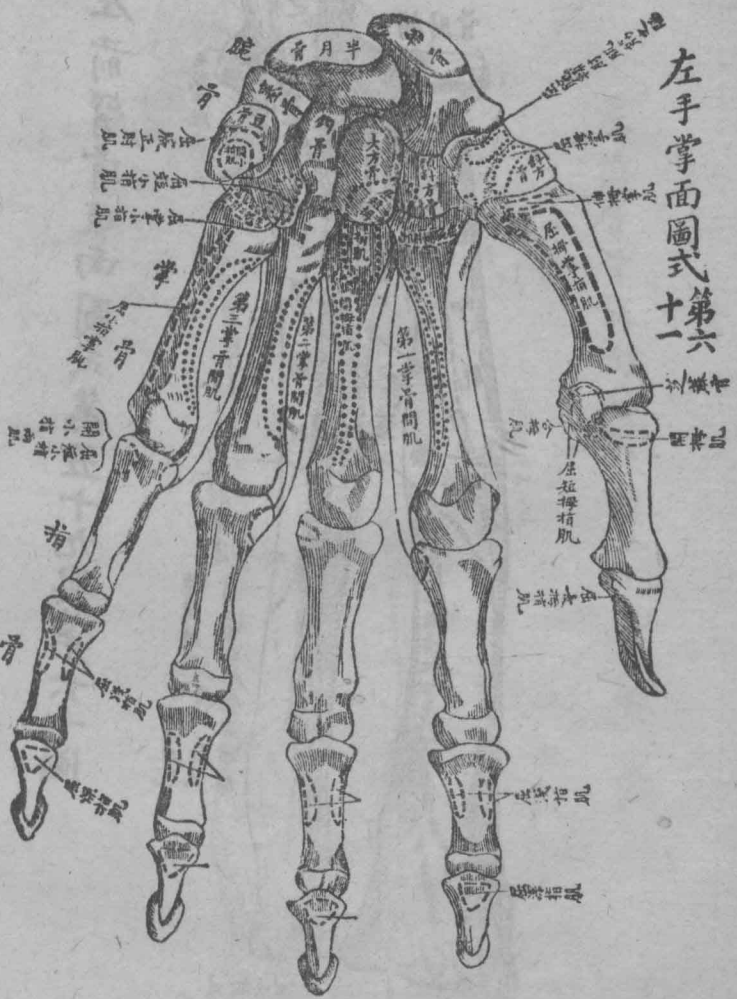

左手骨背面圖式第六十一

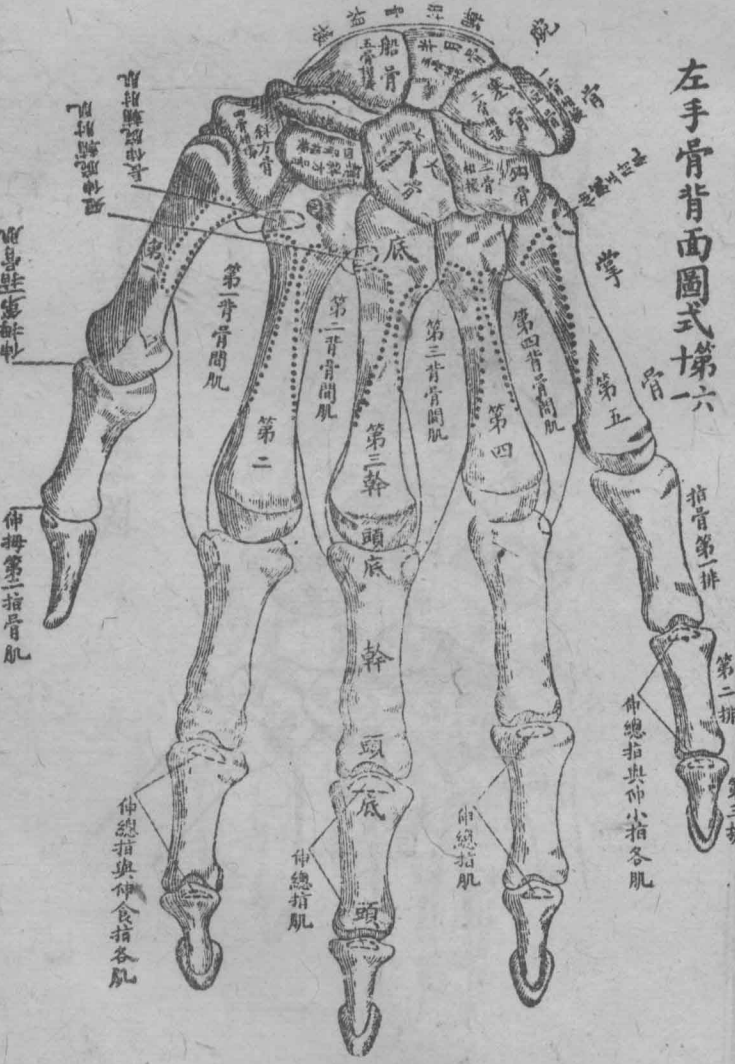

腕間節 第六十一圖

四掌骨間肌向其中線牽之圖

四背骨間肌由中線而分之圖

手骨骨種發式

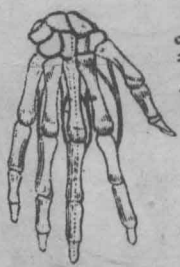

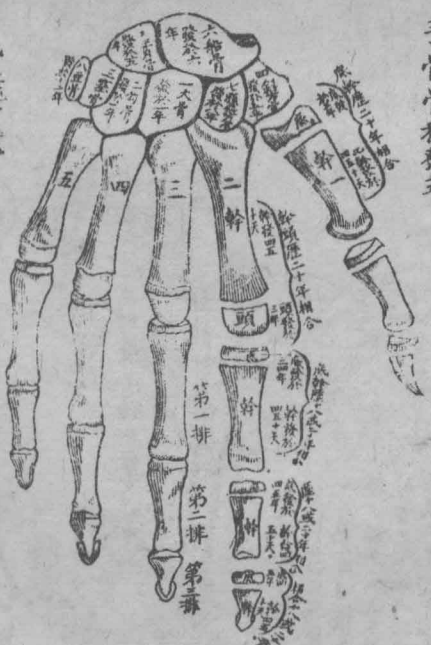

腕骨 北腕骨為塊有骨種一在將生之時俱是腕

掌骨 掌骨骨種有二為幹一為二為三

指骨 骨種有二乃掌一幹一

第一排 第二排 第三排

肱骨所發之骨種有七



輔肘骨骨種所發之式有三

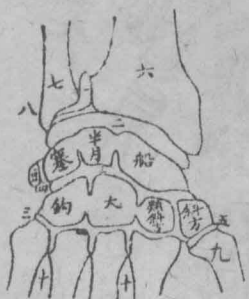

腕節五節膜之圖

一囊形之膜二第二節膜三三第三或大節膜四掌墊二骨間之膜五拇掌節之膜六輔肘骨之下端七正肘骨之下端八節間之類絲腕九拇掌骨之底十他掌骨之底

正肘骨骨種所發之式有三

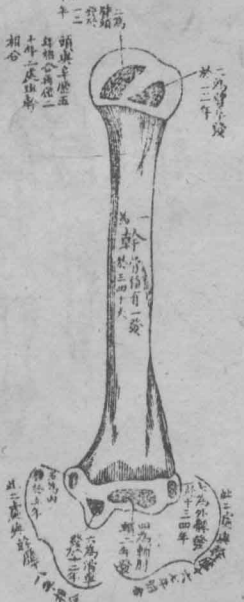

臂骨骨種所發之式有七

臂頭之上端圖

正髖目大半月窩
發關臂之端車圖

甲髖嘴
乙肘頭

前臂骨乃第三類
之橈圖

輔肘骨下端劃之發
明其密壁之薄

正輔兩肘骨中之形狀圖

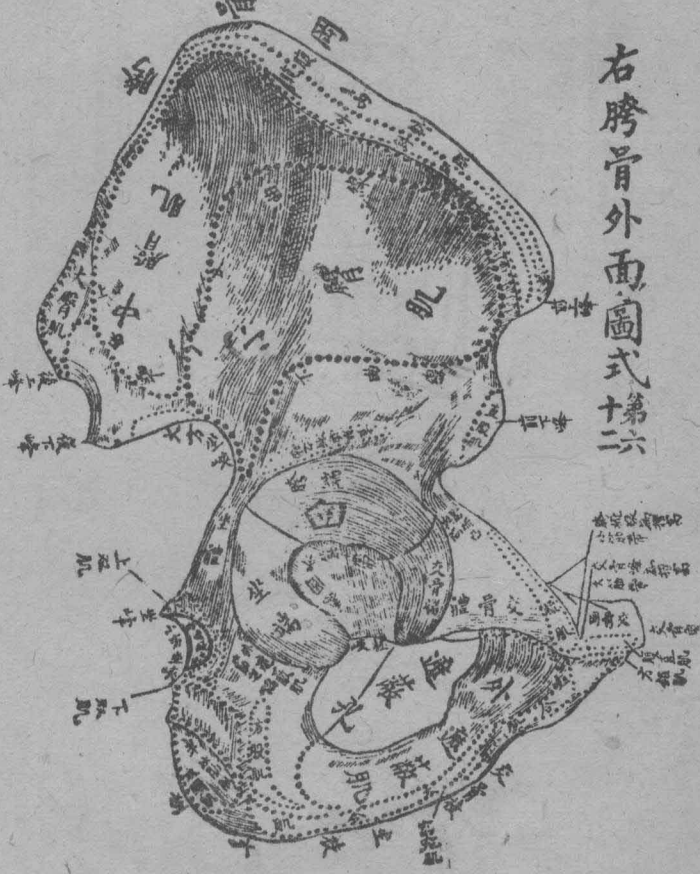

右胯骨外面圖式第六十二

右胯骨內面圖式第六十二

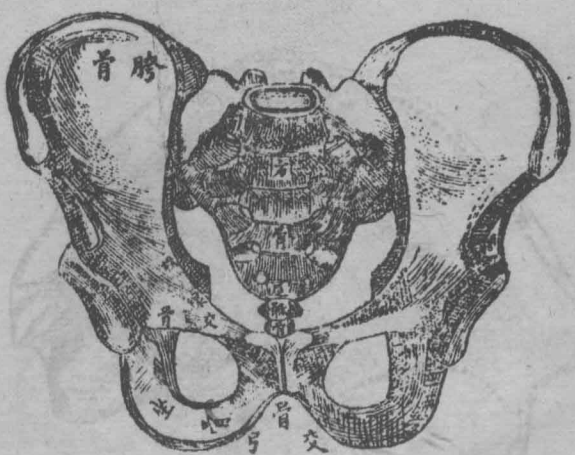

男之尻骨盤長成圖式第十六

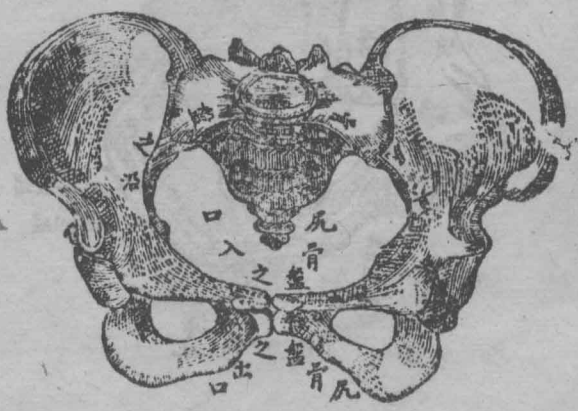

女之尻骨盤長成圖式

方骨竝割圖式第六十三

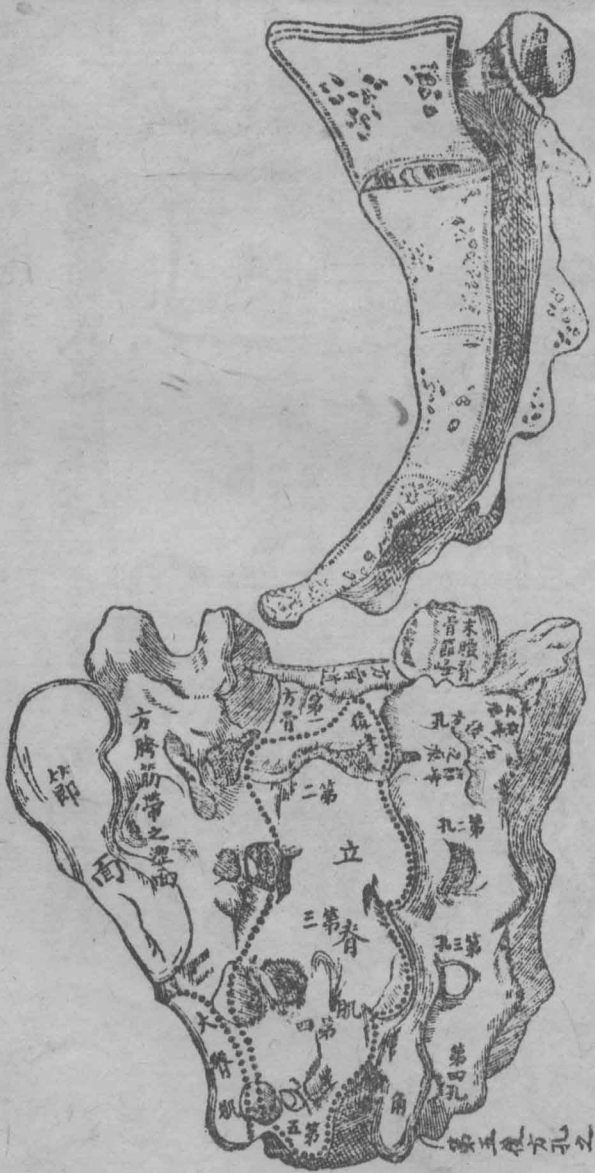

方骨後面圖式

腰脊骨圖式第三十六

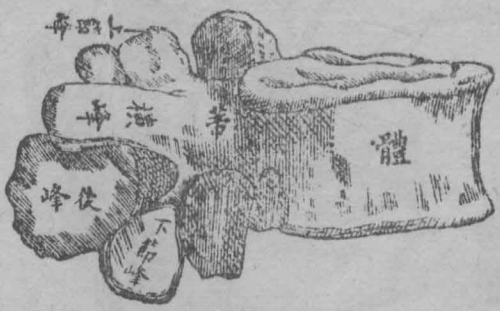

方骨前面圖式第六十三

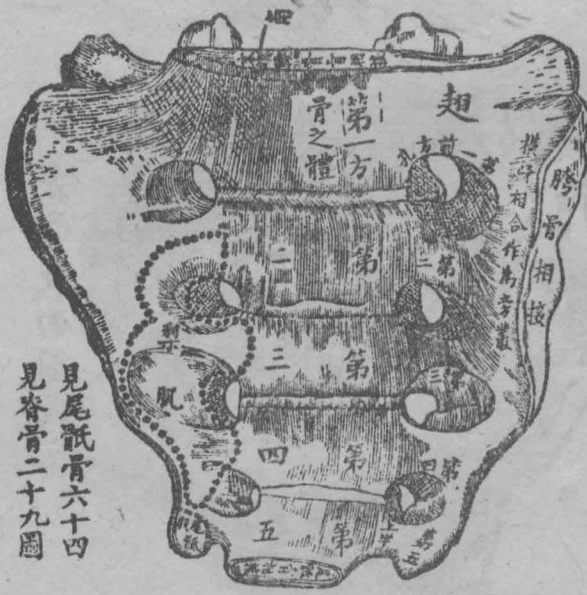

右大腿骨後面第六十五圖

右大腿骨前面第六十五圖



尻骨盤豎割此線乃發明其軸第六十三圖

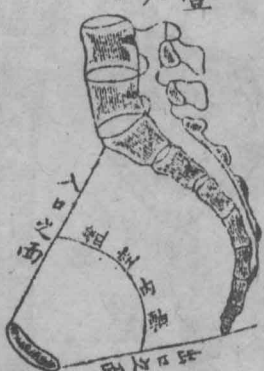

右小腿兩骨前面

小腿骨第六十七圖

右小腿兩骨後面

輔腿骨第六十八圖

小腿骨第六十七圖

右膝蓋骨前面第六十六圖

右足骨掌面第六十九圖

右足骨背面第六十九圖

足骨之圖

足踝節骨

足踝節骨頭臼

橋圖

足橋圖

甲為內塞骨
乙為中塞骨
丙為外塞骨
丁為雜骨

胸骨及肋脆前面圖式第十七

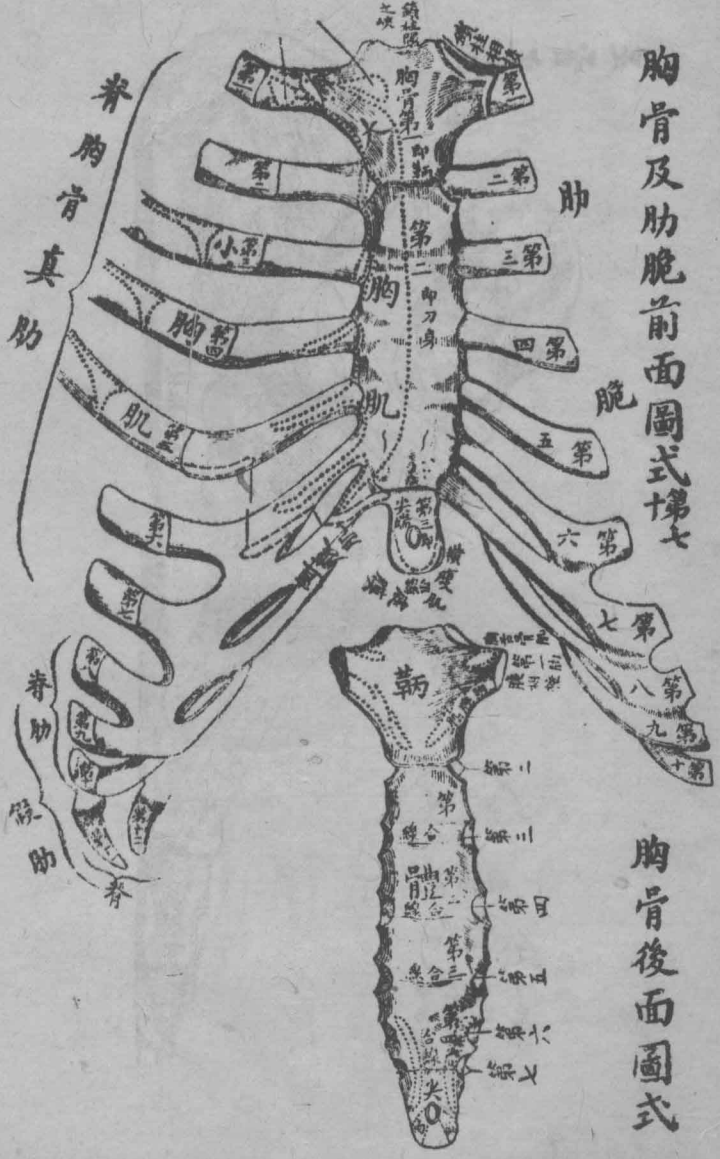

胸骨後面圖式

異肋圖式第七十

左鎖柱骨前面圖式第五十六

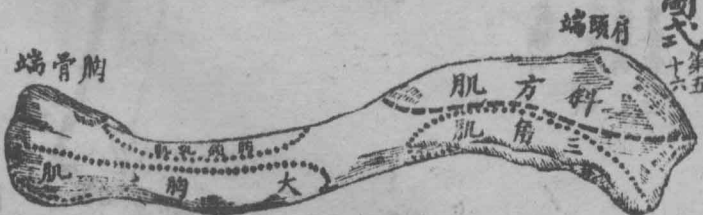

右之中肋裡面圖式第七十

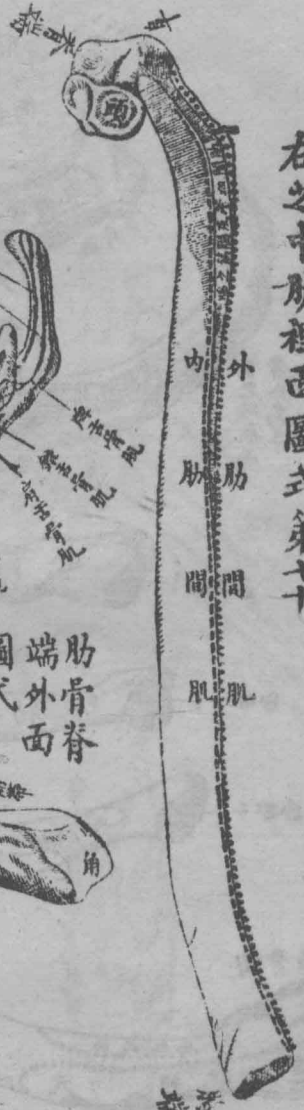

舌骨前面圖式第七十一

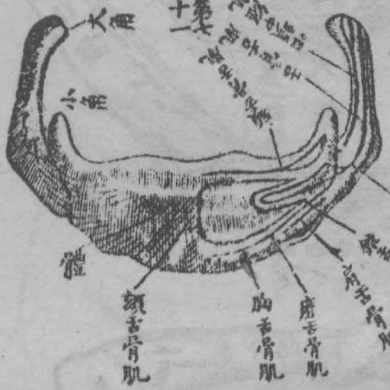

肋骨脊端外面圖式

胸膛之圖

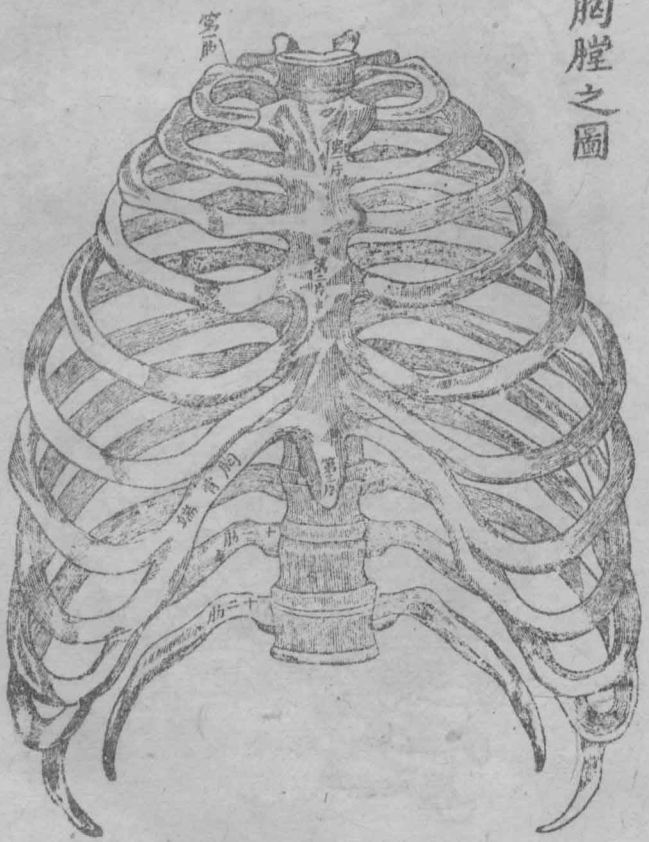

肌粘於胸膛之側

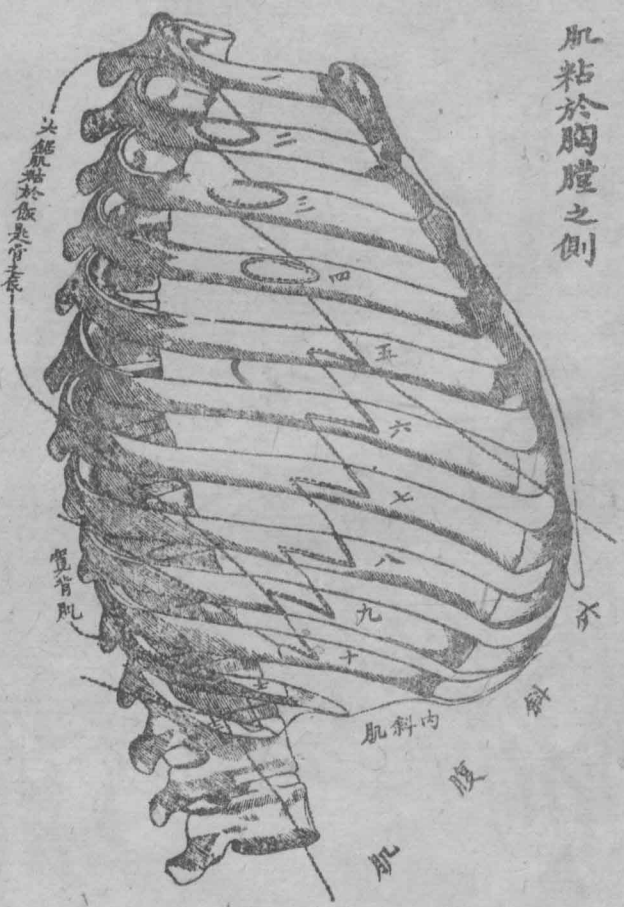

肌黏與胸膛側之圖

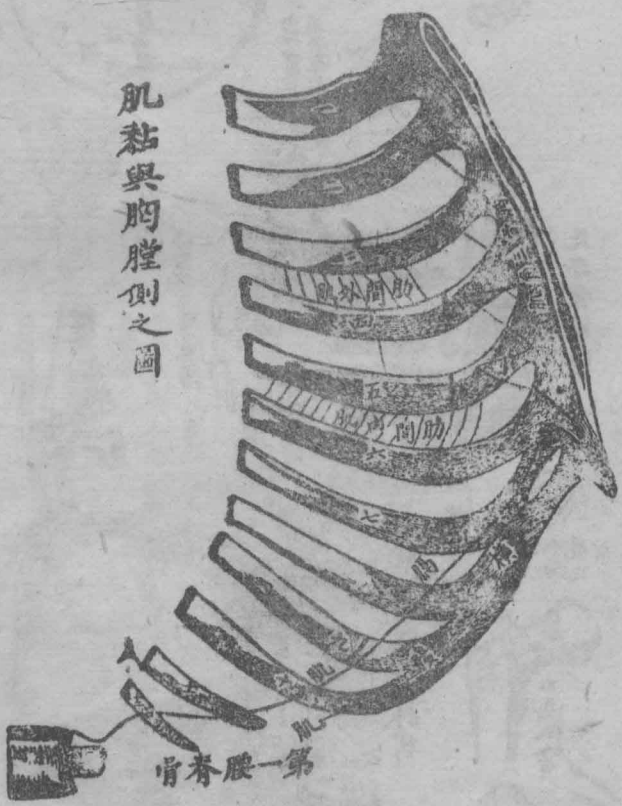

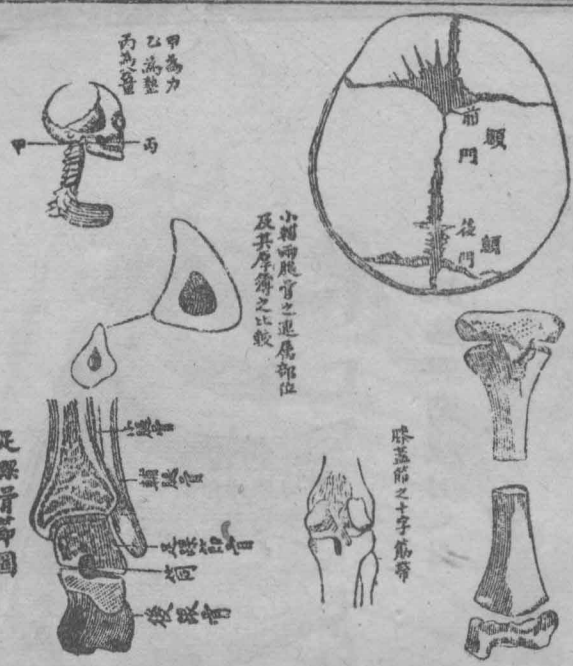

小腿骨變骨之理有三骨種其幹一兩端各一上端之種在生產之後約一年則整下端者在次年其兩端與幹相合在二十年以後

股骨盤為第一種之脚
甲為整物　丙為分兩
乙為力

峽被大小方坐
節帶變孔

方坐筋帶

尻骨盤竪 其線表明尻骨盤內之軸

割圖式

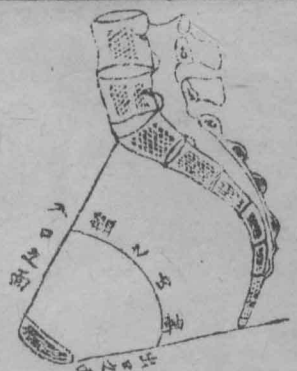

大腿骨項質之圖

大腿骨之發式骨種有五

小腿骨之發式有三種

足為第一二三之三種 按其墊物屋方分其之部位

一力在彼端重在此端 墊物在中間

二力在彼端墊物在此端重在中間

三重在彼端墊物在此端力在中間

足乃提身之脚有人云脚為第二種即墊物在趾並非如此足為第一種之脚墊物乃運動在足踝節即甲其分兩在趾即丙其力在後跟乃乙其腿小腹肌之縮力

胸骨所發有六

發時

其第一或柄在胸五六月即發

第二或力有四種

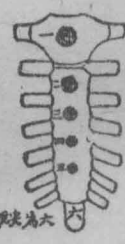

在胸六七月即發

在胸九月發

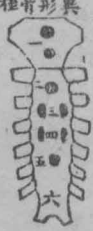

在胸一年即發

六為尖脆一

二年至十八年之間發之

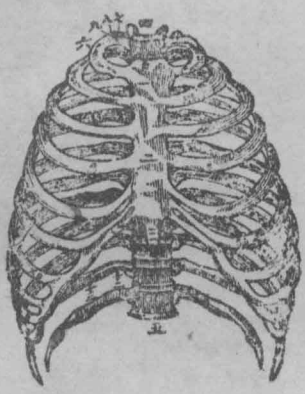

合時

此處至老年不為合

此處三十五至四十年即相合

此處二十至二十五年即相合

破身已後即相合

此處至老年仍無一半脆形不變骨

異形骨種

種數

第一或多加一種

第二第三四五者乃平列之形

合法

旁塊止住而生下面之骨

胸骨峰

胸骨弓

胸前所視之圖

一胸骨上塊二中塊或體三下塊或尖脆四首脊背脊骨五末脊背骨六首肋七其頭八其項列於首脊背脊骨橫峰之上九其骨朶十第七或末真肋十一真肋脆十二末假二肋十三肋下邊之脇

脊骨橫峰扶助肋朶之圖

全體骨格前面圖

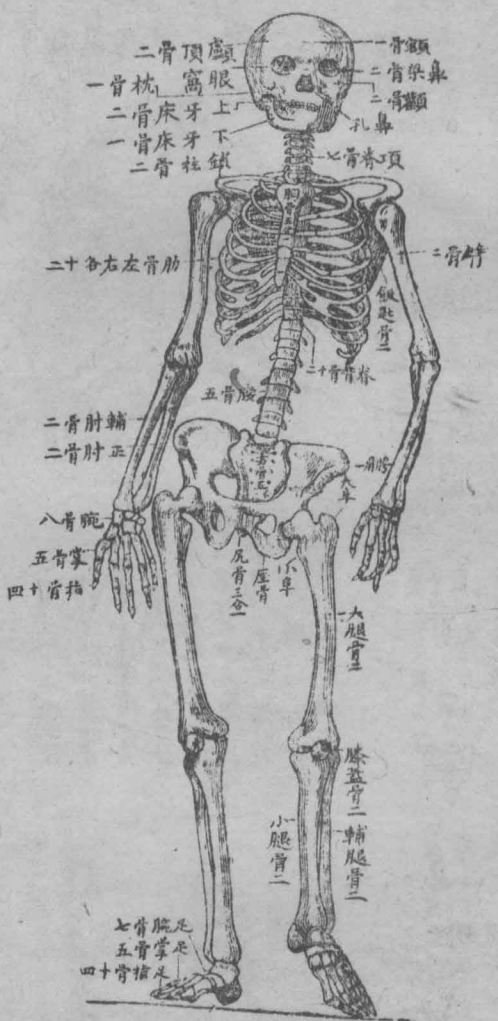

顱頂骨二
眼窩
枕骨一
上牙床骨二
下牙床骨一
鉞柱骨二
顴骨一
鼻梁骨二
顴骨二
鼻孔
頂脊骨七
肋骨左右各十二
脊骨二十
腰骨五
輔肘骨二
正肘骨二
腕骨八
掌骨五
指骨十四
尻骨三合一
尾骨
小阜
大腿骨二
膝蓋骨二
小腿骨二
輔腿骨二
足腕骨七
足掌骨五
足指骨十四

脊骨規模圖第七十二圖

鯉魚脊尾骨

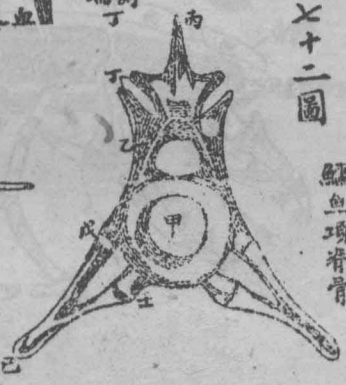

鯉魚項脊骨

魚腹脊骨

鯉魚腹脊骨

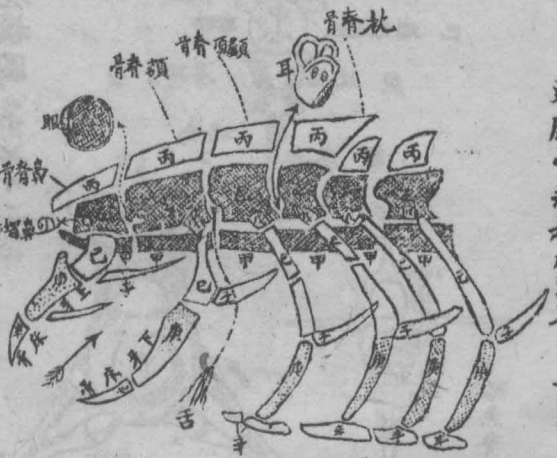

頭顱骨規模第七十二圖

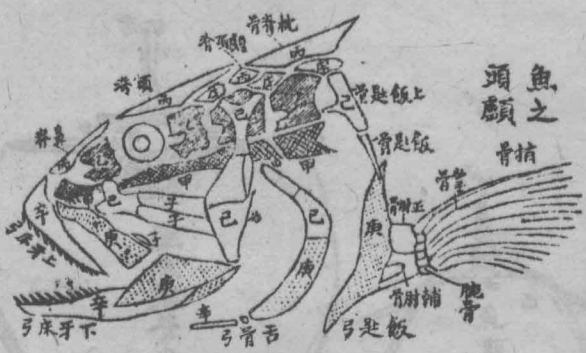

魚之頭顱骨

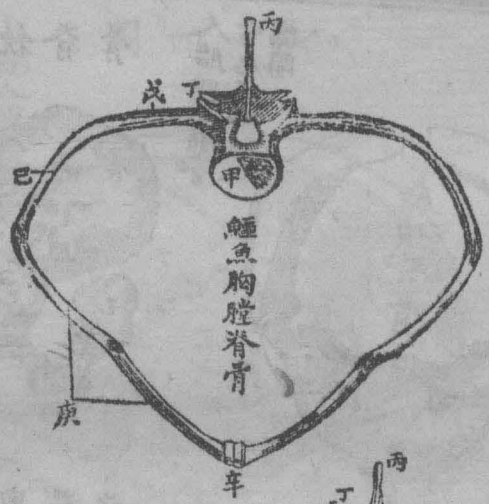
丙
戊
丁
甲
己
鱘魚胸膛脊骨
庚
辛

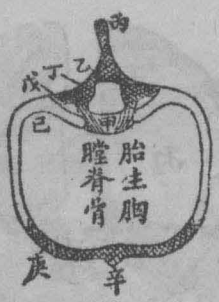
丙
乙
戊
丁
己
胎生胸膛脊骨
庚
辛

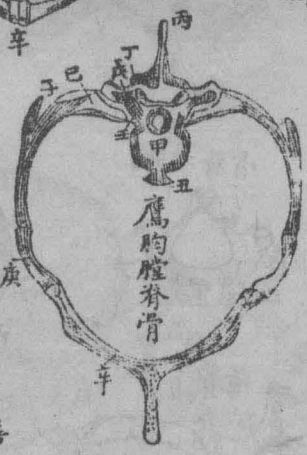
丙
丁
戊
己
子
甲
丑
鷹胸膛脊骨
庚
辛

鱒魚類枕脊骨

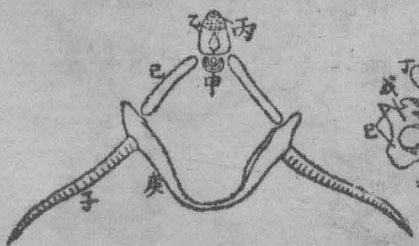
乙
丙
己
甲
庚
子

丙
乙
戊
己
甲
壬

鷹項脊骨

第七十三圖

人胎四頭顱脊骨各原端彼此隔開
顱項脊骨
丙
戊
己
甲
庚
辛

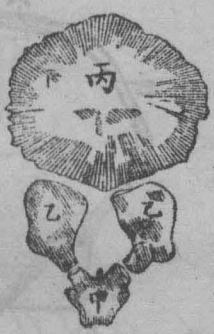
枕脊骨
丙
乙
己
甲

顱項脊骨
甲

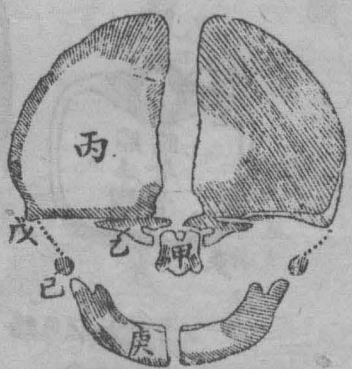
顱脊骨
丙
戊
乙
甲
己
庚

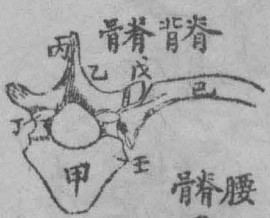
脊背脊骨
甲

腰脊骨
甲

鼻脊骨

七十四圖

旁視人胎四頭顱有骨內外與其各骨之部位

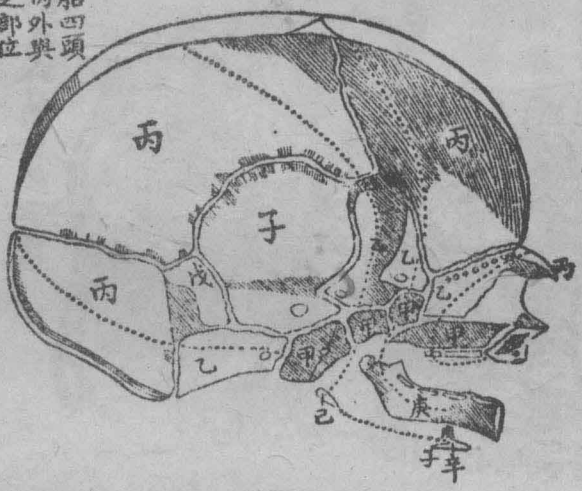

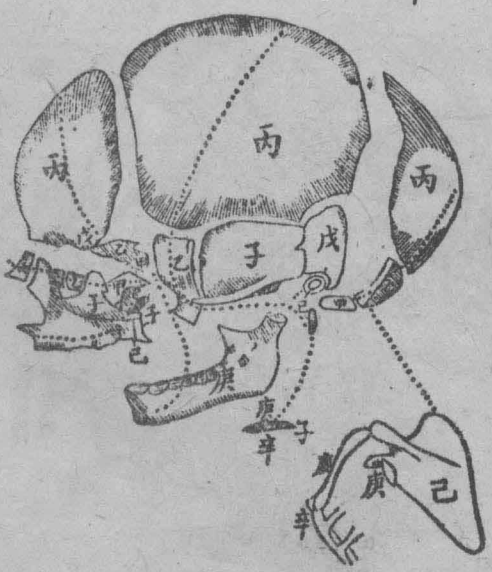

腰部之二脊骨與其筋帶
監割之式第七十五圖

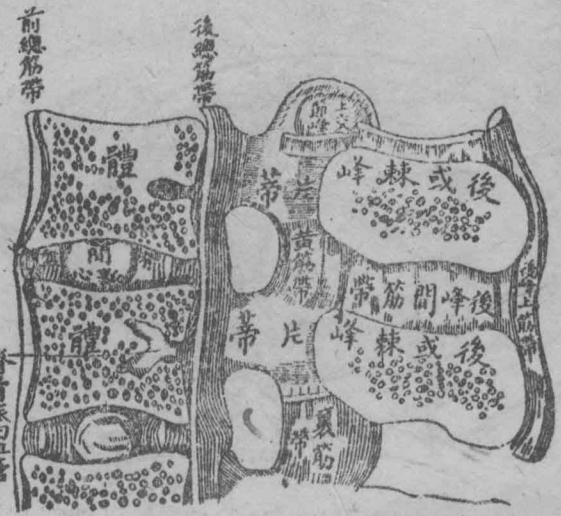

枕扭環與扭環樞軸筋帶前面
第七十六圖

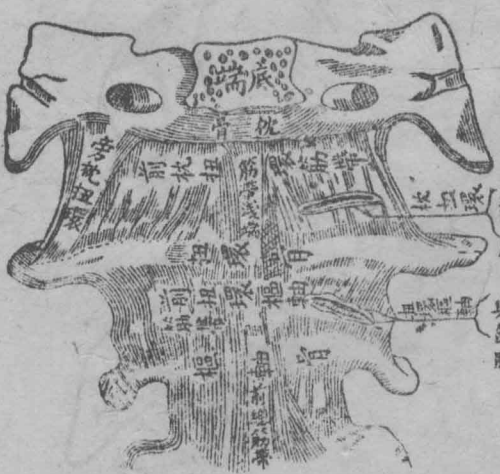

枕扭環與扭環樞軸筋帶後面第七十七圖

枕樞軸與扭環樞軸筋帶後面第七十九圖

牙峰與扭環交節
第七十八圖

耳門牙床交節外面
第八十圖

耳門牙床交節內面
第八十一圖

耳門牙床交節豎剖第八十二圖

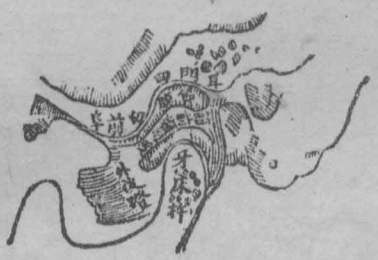

肋脊骨與肋橫峰交節前面第八十三圖

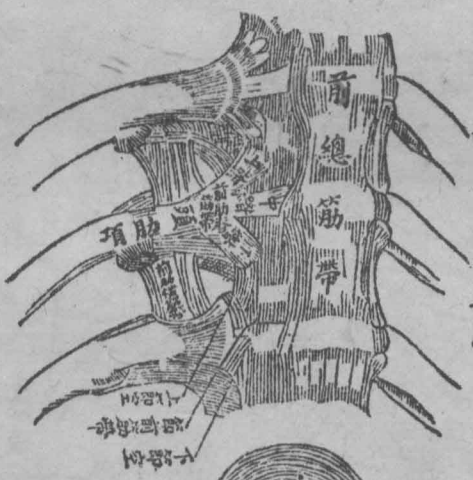

肋橫峰上面第八十四圖

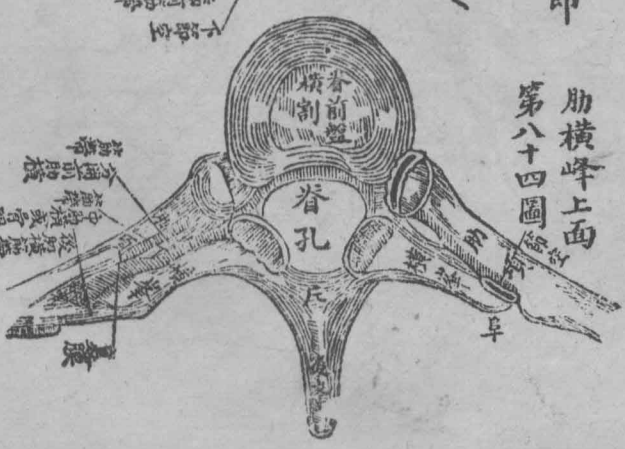

肋胸骨肋軟骨與肋間交節前面第八十五圖

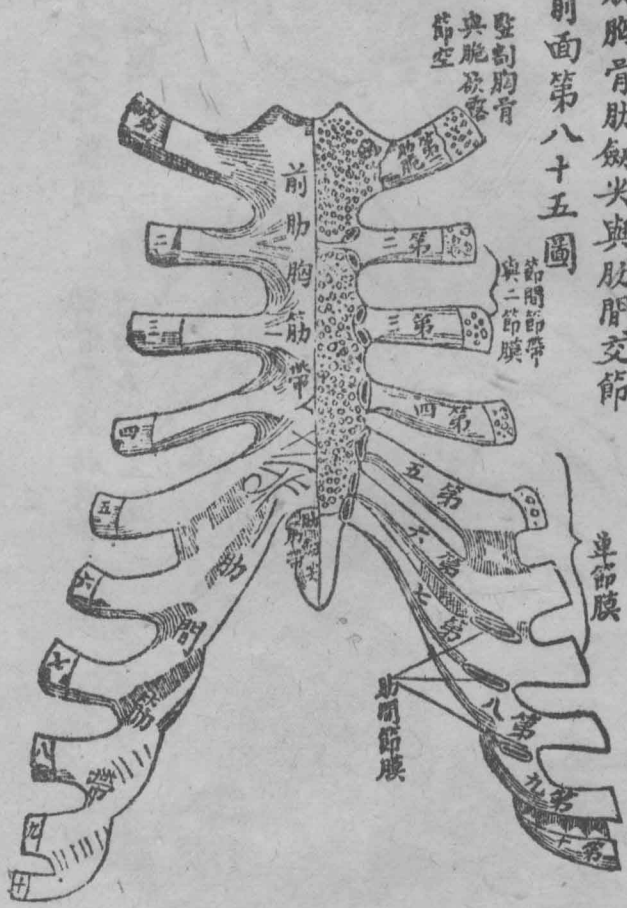

凡骨盤與胯交節前面第八十六圖

後面第八十七圖

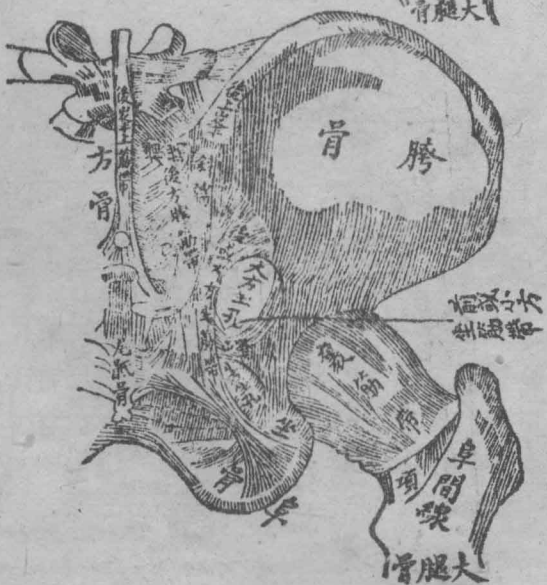

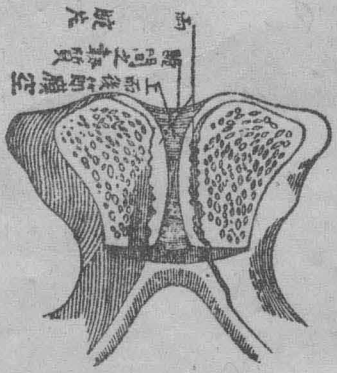

交骨豎割開其後面
第八十八圖

左肘交節表明前內筋帶第九十一圖

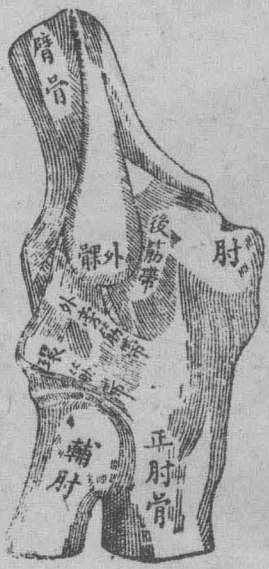

左肘交節表明後外筋帶第九十二圖

胸鎖交節前面第八十九圖

腕與手筋帶前面第九十三圖

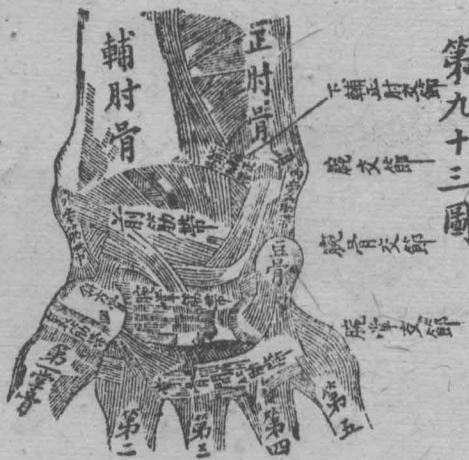

左肩交節飯匙鎖交節與飯匙本筋帶第九十圖

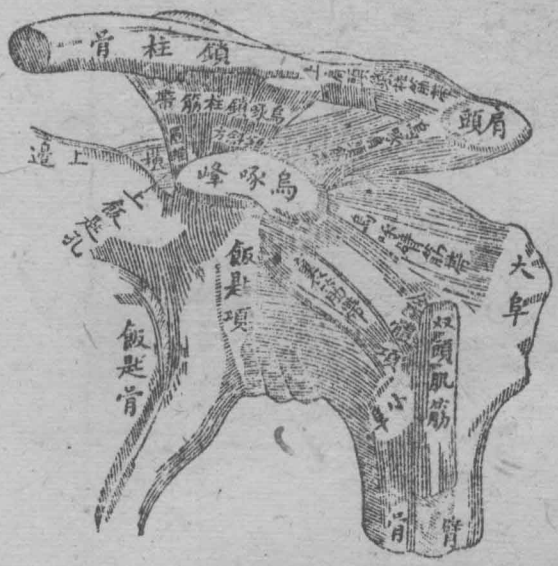

腕與手筋帶後面第九十四圖

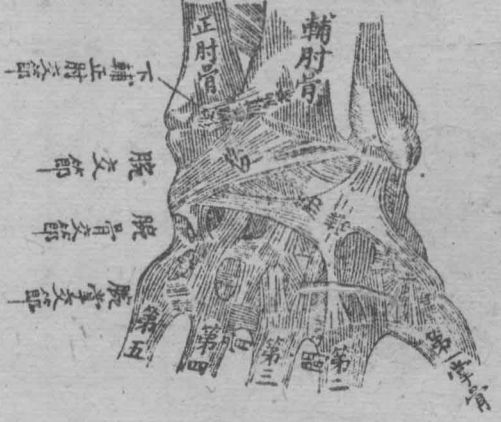

腕交節監割表明五節膜
第九十五圖

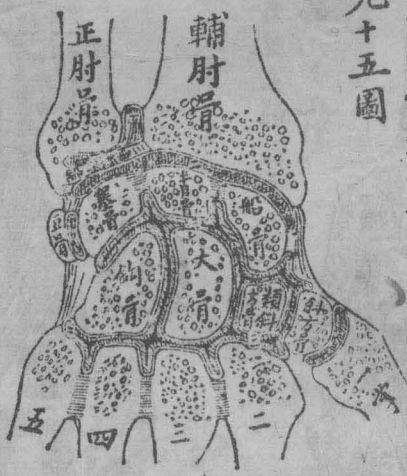

指骨交節第九十六圖

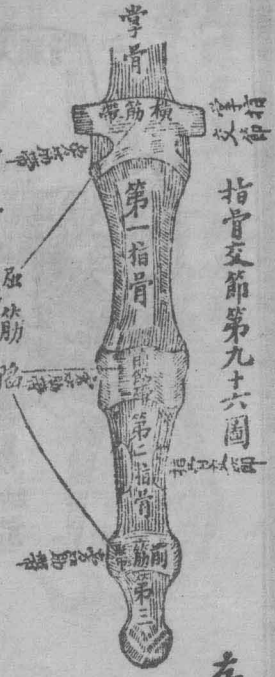

左膀交節剖開第九十七圖

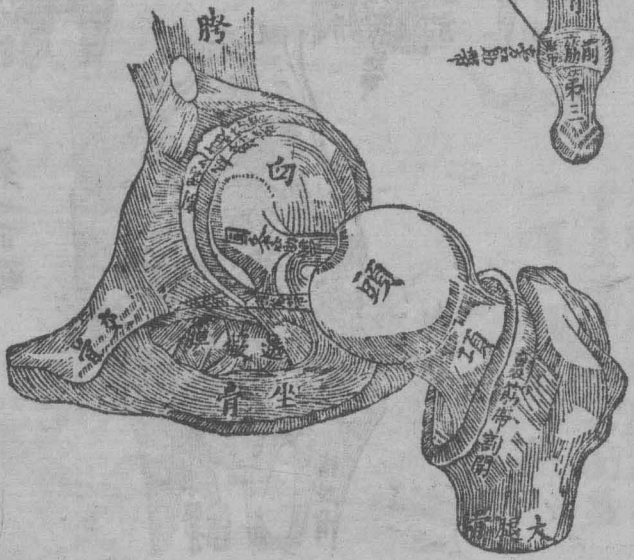

右膝交節前面第九十八圖

右膝交節後面第九十九圖

右膝交節表明內面筋帶第一百圖

右小腿頭與半月脫等類上看
第一百一圖



足踝支節與腕及腕
掌支節右邊內面第
一百二圖

足踝支節與腕及腕
掌支節右邊外面第
一百三圖

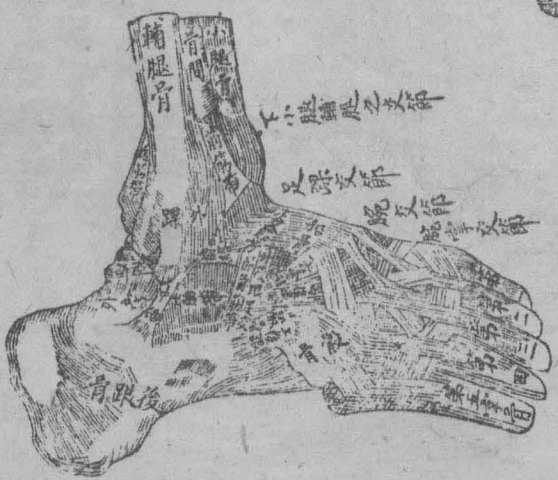

足心面之筋帶第一百四圖

腕與掌交節斜割表明六交節膜第一百五圖

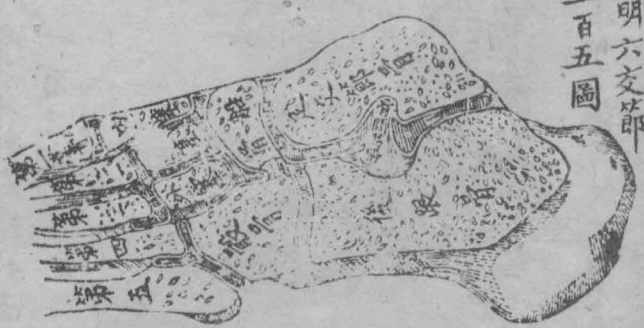

全體總肌之圖

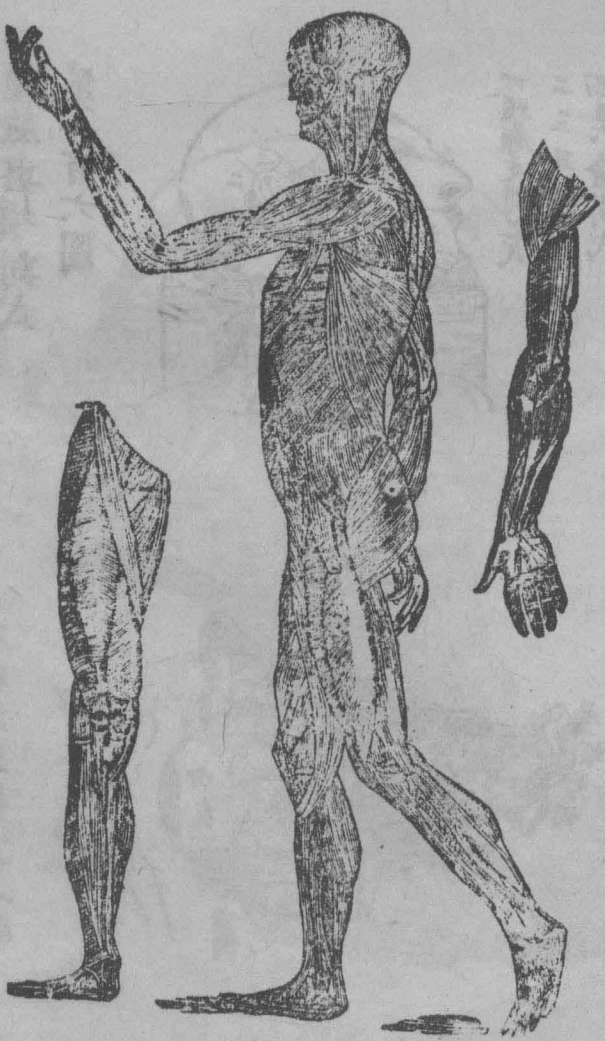

頭臉與項割式
第一百六圖

一頭顱之間之式
二三耳部開式
四五六臉開式
七八項開式

右眼窩肌第一百八圖

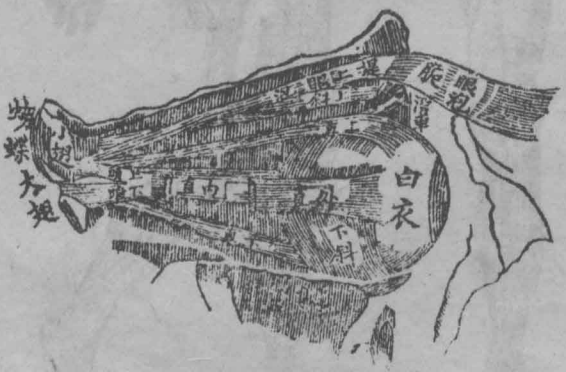

頭臉與項諸肌
第一百七圖

項部諸肌及項三角
第一百一十二圖

左眼球諸肌之黏處
第一百零九圖

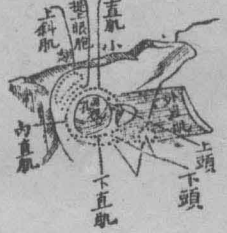

耳門肌第一百一十圖

衡骨及咬肌皆割去

後蹬肌第一百一十一圖

衡弓及牙床枝之一端皆去

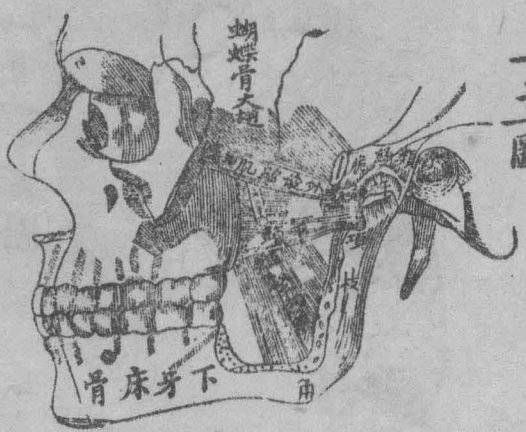

項之前面諸肌第一百一十三圖

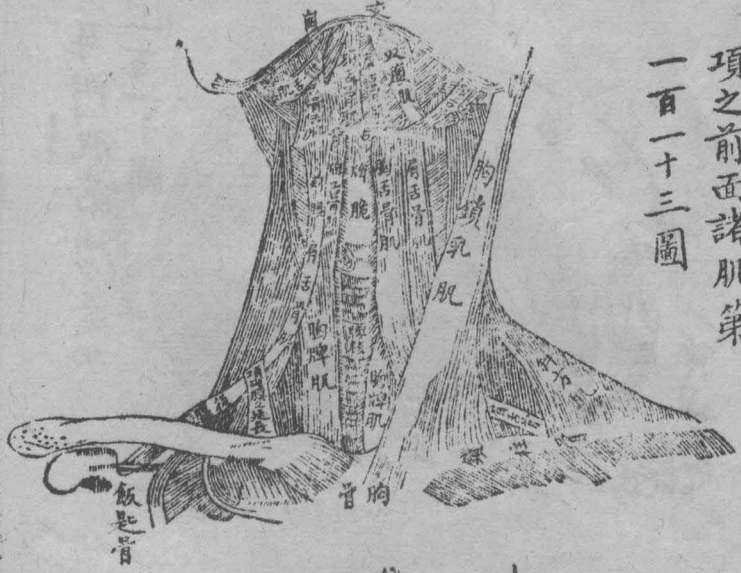

咽頭諸肌外面第一百一十五圖

軟上腭諸肌第一百一十六圖

頭由後面截開

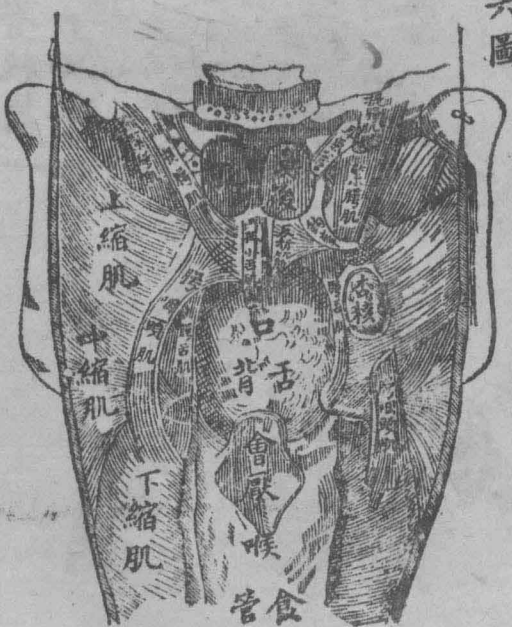

前脊肌第一百一十七圖

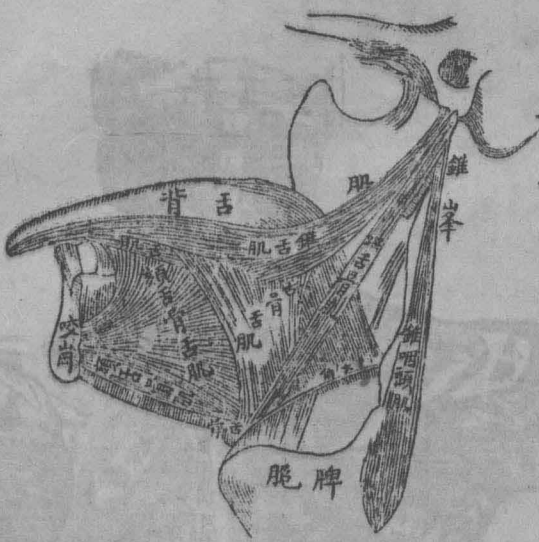
舌
肌
舌
肌
舌
肌

背諸肌第一百一十九圖

左側顯露第一層右側顯露第二並第三層

背諸肌深層第一百二十圖

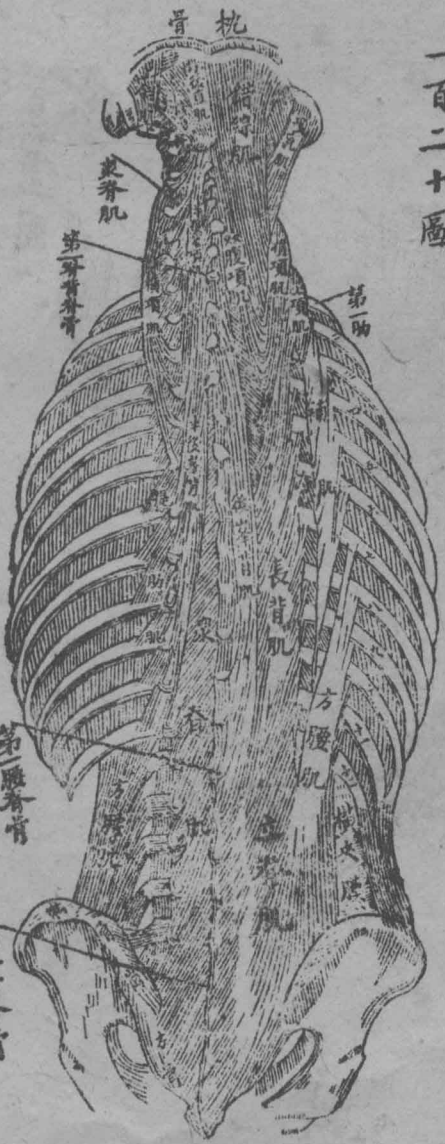

外斜腹肌第一百二十二圖