

御代外
本
新
説



81
18
70

共
十
八
本

東京
書籍
印



卷之十

明治九年圖書寮六付

森島宗次

譯述

其三 顎竇及顎之諸患

顎竇膿瘡

エブセツス、オブ、
ゼ、ア、ントリ、ユ、ム

此症ハ間、頬上ヲ打撲シテ發スルアリト雖、
腐
牙ノ刺衝ヨリ發スル者更ニ多シトス又初生兒
ニ在テハ婉産ノ際受ル所ノ傷害亦此症ヲ將來
ス即チ頬部ニ恒久ノ刺痛ト不快トヲ覺ヘ先
性跳痛ト發熱戰慄トヲ起シ速ニ披開スルニ非

外科新説

一

レハ随テ其部漸々膨大ス此症ヲ放置シテ増大
セシムレハ頰ノ膨脹、眼球ノ突出、淚管ノ閉鎖、硬
口蓋ノ壓低、齒牙ノ弛緩脱落、鼻竅ノ塞實等ヲ發
ス膿瘡腔ノ壁ハ展張シテ甚々薄瘦シ之ヲ壓ス
レハ洋皮紙ノ如ク裂隙ヲ生スルアリ時有テハ
瘡内ノ蓄物鼻竅内ニ逃レ又時有テハ其瘡外部
ニ披キ或ハ口内若クハ齒齦ノ外側ニ潰ユルア
リ

療法

膿瘡腔内ニ十分ノ孔ヲ成ザルヲ得ス又
大齶齒ノ一片弛緩若クハ腐壞スルキハ之ヲ抽

去シ空虚ノ牙槽ヨリ套管鍼ヲ刺通シテ顎竇ニ
達セシメントテ要ス然レモ齒牙強健ナルカ或
ハ却テ全ク齒牙ヲ喪フキハ大齶齒ノ牙窩上ニ
當テ齒齦ヲ徹シテ截開法ヲ施シ套管鍼ヲ以テ
骨質ヲ穿テ強カノ弧形剪刀ヲ以テ骨ノ橢圓部
ヲ除去スヘシ瘡腔ニハ屢温湯ヲ注射シテ蓄物
ヲ洗滌セサル可ラス時有テハ其物頗ル稠厚ニ
シテ油灰様ヲナスアリ漏洩物夥多ニシテ臭氣
ヲ放ツキハ探子ヲ以テ緩鬆ナル骨片ヲ探訪シ
若シ之ヲ存スレハ猶預セスシテ除去スヘシ其

口小ニシテ骨片ヲ抽出スルニ便ナラサルハ
之ヲ截開スルモ可ナリ

顎竇水腫

ドロフツシ、オプ、
ビ、アクトム

顎竇ハ其鼻竇ニ通スルノ孔、閉塞シ尋常ノ清澄
粘液其内ニ鬱積スルハ非常ニ擴大スルヲア
リ千八百五十年エルギュソン氏、キングスコ
レゾー病院ニテ療セシ一症ハ頰并ニ硬口蓋甚
シク突脹シ爾餘瘤腫ノ徵候ヲ存スルヲ以テ此
病院ニ来リ骨片ヲ截除スルノ術ヲ受ントラ冀
望セシ者ナリ是ニ於テエルギュソン氏公其症候

ヲ検査シテ鮮明ナル膽脂質ノ細片ヲ含メル黄
色粘稠ノ液ヲ充填セシトテ數明シ遂ニ其腔ノ
前壁ニ刺孔ヲ造テ蓄物ヲ排洩セシニ患者是力
為ニ全癒スルヲ得タリ

上顎骨瘤腫

「チエモールス、オプ、ゼ、
オンバー、ヂャムボーン」

此部ノ瘤腫ハ諸般ノ形狀アリ故ニ右ニ舉ル所
ノ膿瘡水腫ノ外更ニ左ノ數類アリ

其一 骨肥大

此骨ノ一部ハ別ニ局定膿瘡ヲ生
セスシテ非常ニ其形ヲ増スアリ

其二 骨質瘤腫

骨質ノ局定瘤腫ニシテ或ハ鬆

疎ナルアリ或ハ堅硬緻密ニシテ象牙ノ如クナルアリ

其三 軟骨腫 此症ハ甚々罕ナリ

其四 纖維成形性瘤腫 其質ハ強剛ナル脳髓質

質ノ如ク屢處々ニ赤色ノ皺文ヲ着シ本真癌腫ト雜列スルヲ甚々難ク唯顯微鏡ヲ以テ覈明ス
一キノミズルギユソン氏ノ截除セシ一症ハ掌テ術ヲ施シテ後チ再發セル者ニシテ色質共ニ腎臟ニ類シ巨大ニシテ夥多ノ核ヲ含メル母胞ヲ見タリ

其五 纖維樣瘤腫 又之ヲオステオサルコマト

云フ其質緻密諸部同様ニシテ處々ニ骨ノ細片ヲ含有ス

其六 囊腫 牙窩突起内若クハ其前面ニ生スル

片ハ顎竇擴大症ト混同シ易シ此腫ハ蛋白樣ノ物質ヲ含ミ屢齒片ヲ存ス而シテ此症ハ發育不全ナル牙囊ヲ生シ以テ此瘤腫ヲナス

其七 癌腫 此腫ノ上顎骨ヲ侵襲スルヲ他ノ諸

骨ニ於ルヨリモ多シレバルト氏ノ表記セル骨癌症百分中一零三五アリ

症候

此諸成育物即チ齒齦、骨膜、牙窩ニ發生スル者或ハ顎竇内ニハ其腫ノ類ヲ前方ニ擴張スルニ由テ徵スヘシ而シテ其腫ハ漸々増大シテ
 口蓋ヲ壓低シ齒牙ヲ弛緩シ鼻竅ニ突張シ顱下
 ニ沿テ咽頭ニ隆起シ眼窩床ヲ突上シテ眼球ヲ
 押排シ且之ヲ壓逼シ之ヲ放置シテ増大セシム
 ヲハ患者嚙形ノ為ニ厭惡ヲ受ルニ及フ遂ニハ
 呼吸機若クハ嚙下柵ヲ支障シ腦髓ヲ壓迫シテ
 大限ニ臻ル

鑑別

獨リ局處ニ止リ全ク之ヲ截除スレハ再

發ノ虞ナキ者ト本真癰腫トヲ辨別スルヲ最モ
 要件ナリトス發成遲慢ニシテ疼痛ナク其腫ノ
 諸部皆強剛ニシテ直上ノ皮膚動搖スヘク口内
 ノ突起部潰瘍ヲ生シ其瘍特ニ表面ニ位シ菌狀
 ヲ呈セス出血セス夥多ノ稀薄放臭諸液ヲ漏洩
 セス貴要部ニ巨大ノ腫ヲ生スルヲ以テ淹悶ヲ
 起スノ外全身ノ健康損敗ヲ蒙ラサルキハ其症
 纖維性ニシテ癌性發成物ニ非ルヲ識ルニ足
 ルハシ是ニ反シテ瘤腫速ニ増劇シテ全身乍チ
 惡液質ヲ呈シ其腫ノ深部ニ痛ヲ覺ヘ齒牙發ニ

脱落シ牙槽ヨリ出血性菌狀發成物突出シ或ハ
鼻竅若クハ咽頭ニ隆起シ此處ニ在テハ懸壅垂
後ヨリ指ヲ上方ニ挿
入スルキハ忍テ近隣諸部其患ヲ蒙リ且癒着ス
ルホハ其症ヲ指斥シテ癌性ナリト呼フヲ至當
ナリトス

療法

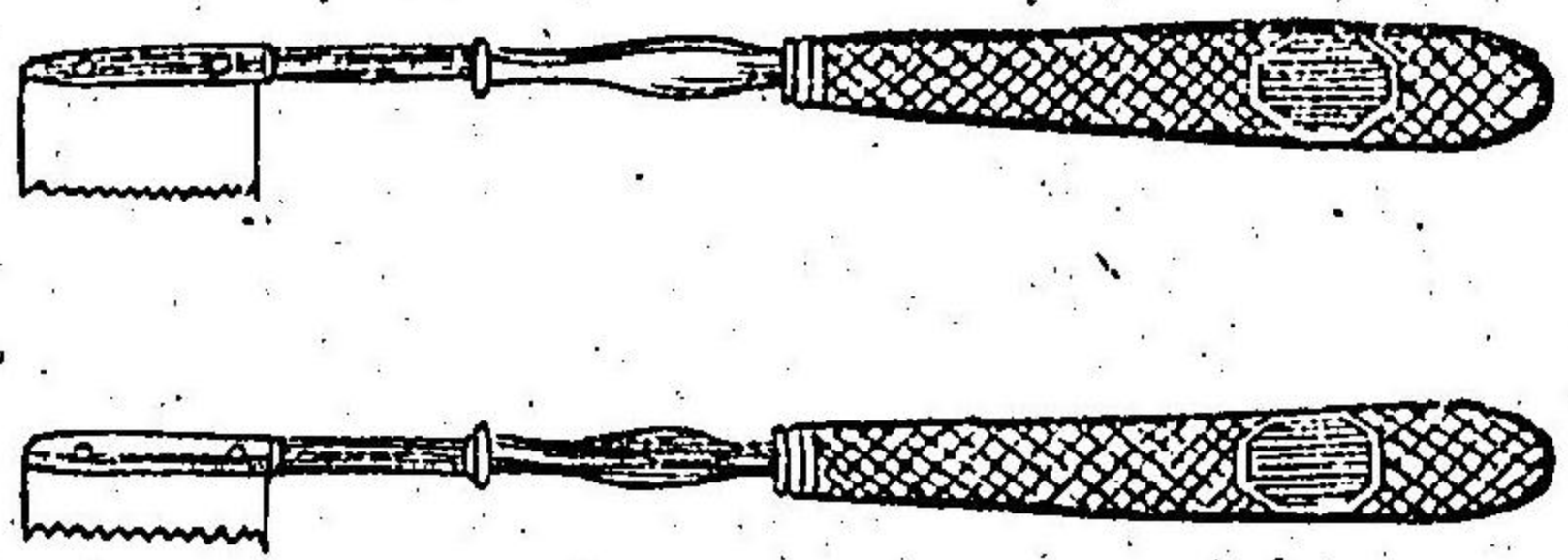
劇甚ニシテ最モ速ニ増進スル癌腫ニ於
ルノ外右ノ癌腫ハ皆務テ速ニ截除スルヲ良ト
ス然レモ獨リ骨ノ前面ニ附着スル囊腫ノ症ニ
在テハ其前壁ヲ除テ十分ノ孔ヲ造リ以テ足レ
リトス

上顎骨ヲ截除スル術ハ先柔軟部ヲ徹シテ癌腫
ヲ暴露スルニ足ルハキ截開法ヲ施シ次ニ其腫
ヲ離断スルニ足ル程ニ骨ノ突起ヲ截除スルニ
在リ近來フェルギンソン氏ノ試験ニ由テ斯ク柔軟
部ヲ徹シテ截開スルヲ省畧スヘキニ至レリ即
チ癌腫至小ナル症ニ在テハ能ク之ヲ口内ヨリ
除去スルヲ得ヘシ但シ此孔充全ナラサルホ
ハフェルギンソン氏ハ中線ニ正當シテ上唇ヲ截リ
鼻梁ノ側ニ治テ鼻竅ニ至ルマテ刀ヲ進ムヘシ
鼻竅ハ斯ク其地ノ便利ヲ得ルヲ以テ口隅ヨリ

尚更ニ大ナル截開ヲ施ス時ノ如ク同一ノ空地
 ヲ得ヘシ加之施術ノ際出血ニ遇フイ寡ナク術
 後時形ヲ遺ス亦少ナリ然レモ瘤腫ノ景況ニ
 由テ之ヲ除去スルニ尚大ナル截地ヲ要スルモ
 ハ鼻翼ト頬トノ間ニ截開法ヲ施シ取下半應ノ
 處ニ至リ又此ト直角ニ一截開ヲ施スヘシ斯ノ
 如ク截開スルノ後ハ施術者此頬襷ヲ瘤腫ト離
 シ之ヲ上方ニ舉テ其腫ヲ暴露スヘシ斯ル術ヲ
 施スキハ下眼窩動脈并ニ其神經ヲ截断スル
 アリ

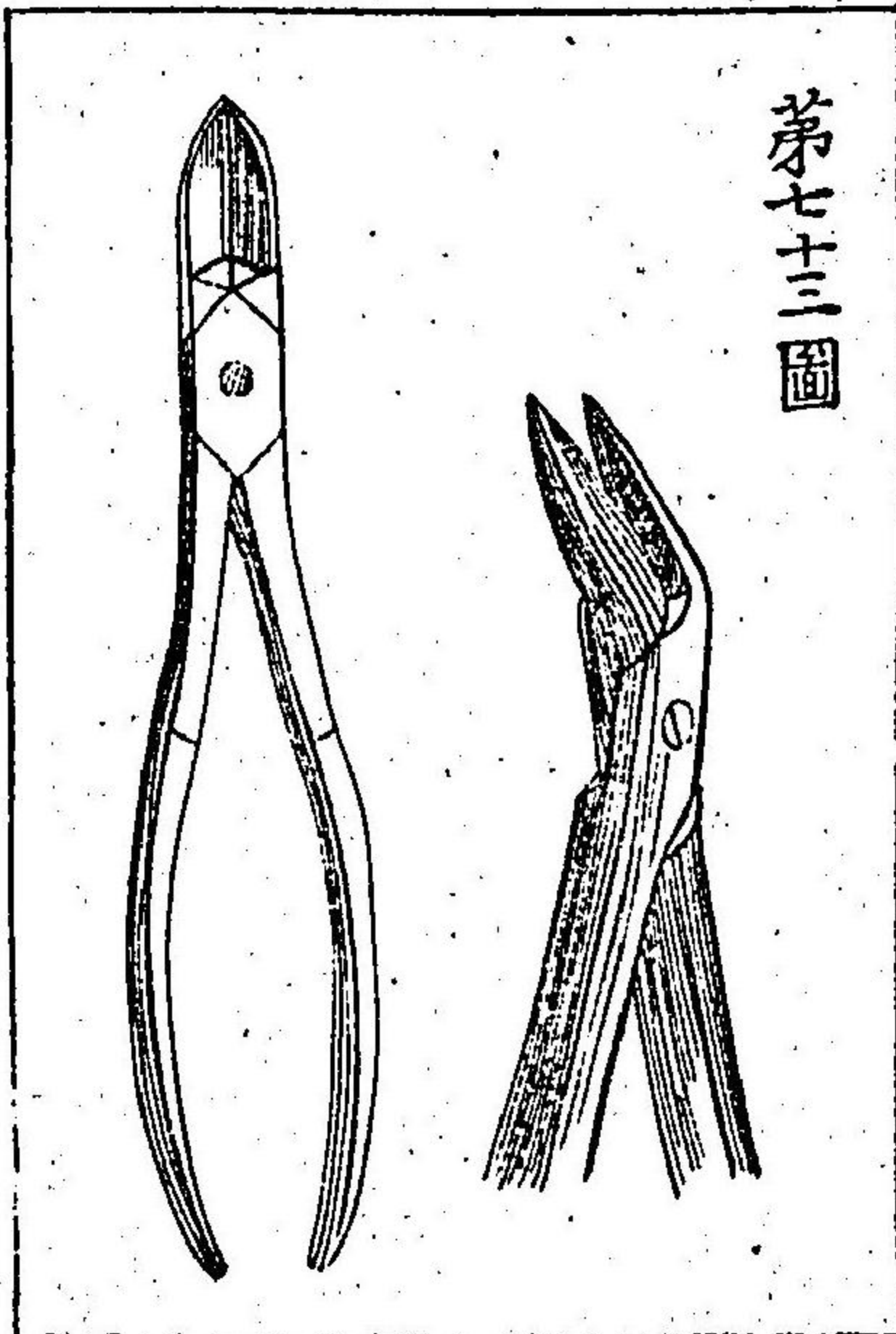
施術ニ臨テ次ニ行フヘキ事件ハ諸方ノ瘤腫ノ
 附着ヲ離シ以テ之ヲ除クニ在リ瘤腫局定症ニ
 シテ顎竇ノ前壁ニ位スルキハ初
 メ先此ヲ鋸シ鑷子ヲ以テ捉離
 シ牙窩ヲ殘スヘシ或ハ又一側ニ
 テ門齒ヲ抽キ他側ニテ小齲齒或
 ハ大齲齒ヲ抽キ軟口蓋ノ前附着
 部ニ横々齒齦ト彼ノ部ニ於テ骨
 ヲ覆フ牙ノ粘膜トヲ截ラントテ
 要ス但シ其粘膜ハ襷トナシテ後

第七二圖

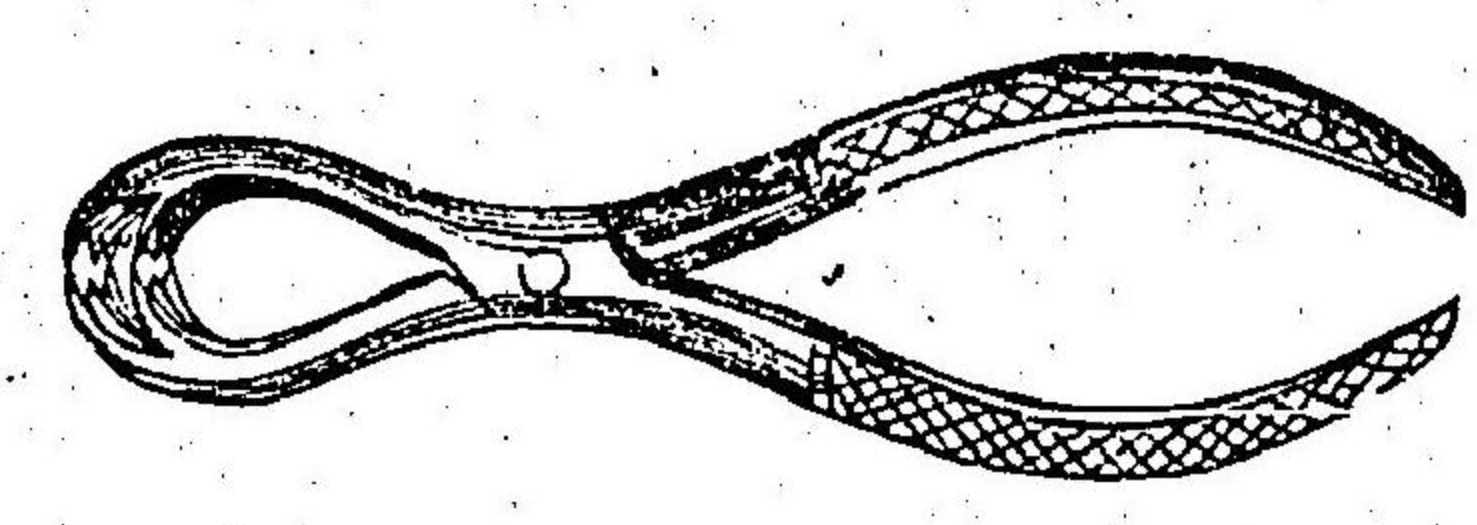


要ス但シ其粘膜ハ襷トナシテ後

方ニ反展セシメカ所
 及多ク口蓋ノ柔軟部
 ヲ免レシムルヲ得ハ
 シ爾後「イ氏小鋸」
 十ニヨ以テ上方并ニ
 側方ノ骨上ニ溝ヲ作り中線ニ於テ全ク口蓋ヲ
 鋸断シ次ニ牙窩突起ヲ截リ断骨鑿子
 以テ瘤腫ヲ剥離シ其術ヲ了ルハシ
 瘤腫巨大ナルキハ上顎骨ヲ除去スハノ額骨
 若クハ眼窩床ヲ除クハカラス此時ニ臨テ截断



第七十三圖



ヲ要スヘキ諸部ハ左ノ如シ即チ「第一」上顎骨ノ
 口蓋板及「口蓋骨」門齒ニ正當スル牙窩ト俱ニ
 除クナリ此ヲ除クノ法ハ先ッ小鋸ヲ用
 ヒ後断骨鑿子ヲ以テ其一肉ヲ鼻竅ニ
 挿入シ他ノ一肉ヲ口内ニ納テ之ヲ断
 離スヘシ「第二」眼窩ノ直下ヲ過テ横ニ
 上顎骨ヲ鋸断シ鑿子ニテ全ク断離
 スルナリ「第三」強健ノ獅形鑿子
 ノ用フル器ヲ以テ固ク瘤腫ヲ捉定シ
 カヲ竭シテ蝴蝶骨ノ翼狀板ヨリ扭断

第七十四圖

シテ以テ之ヲ除去スヘシ
 骨ノ全部患ヲ蒙リ上顎骨ノ全躰并ニ眼窩床ヲ
 截除センコトヲ要スル症ニ在テハ右法ノ如ク硬
 口蓋ヲ截断スルノ外更ニ上行鼻突起ヲ眼窩ノ
 平面ニ於テ截リ又顴骨ヲ中位ヨリ断シハシ又
 尚多ク顴骨ヲ除去センコトヲ要スルキハ衝突起
 即チ衝骨并ニ其骨ノ前頭骨ト連合セル突起ヲ
 截断スヘシ眼窩内ノ蓄物器械ヲ并ニ附属ハ注意
 シテ刀ヲ用ヒテ相離シ屈曲小板ヲ以テ之ヲ維
 持センコトヲ要ス右説ク呼ノ諸突起ヲ截断スレ

ハ蝴蝶骨、篩骨、淚骨、トノ関節ヨリ其腫ヲ離シ後
 部ニ於テ下眼窩神經ヲ断ツヘシ何ノ症ニ於テ
 モ軟口蓋ヲ遺スヘシ即チ右ノ截断終ラントス
 ルキニ當テ先此軟口蓋ノ前部ニ沿テ最後ノ大
 齧齒ニ至ルマテ截開スヘシ「施術ノ際出血甚シ
 キルハ普通頰動脈即チ頰動脈幹ヲ壓迫シ後顔面動脈
 及他ノ出血セル動脈ヲ結紮シ創窩内ニ爛布ヲ
 挿滿シ創縁ヲ縫合シテ其口ヲ塞クヘシ
 口蓋破裂
「フシニエア、オブ、
 ズ、パラート」
 上唇發育ノ不給ニ由テ破裂スルカ如ク硬口蓋

并ニ軟口蓋ヲ組成スル諸部モ亦同様ノ披裂ヲ
 生シ得ヘシ即チ或ル症ニ於テハ唯懸壅垂ノミ披
 裂スト雖モ他症ニ在テハ軟口蓋并ニ硬口蓋ヲ
 越テ尚前方ニ至ルマテ披裂シ以テ兜唇ヲ合併
 ス披裂硬軟口蓋ノミニ限ルモハ必ス中線ニ於
 テ生スト雖モ牙窩ヲ越テ前方ニ進ムモハ必ス
 一側ニ偏倚ス罕ニハ前部ニ在テ重複披裂ヲ起
 シ其隙ヲ察覽スレハY字形ヲナス而シテ前方
 ノ兩線間ニハ顎間突起即チ顎前突起ヲ具フ
 蓋シ此患症汎發スルモハ吮乳ト燕下トノ支障

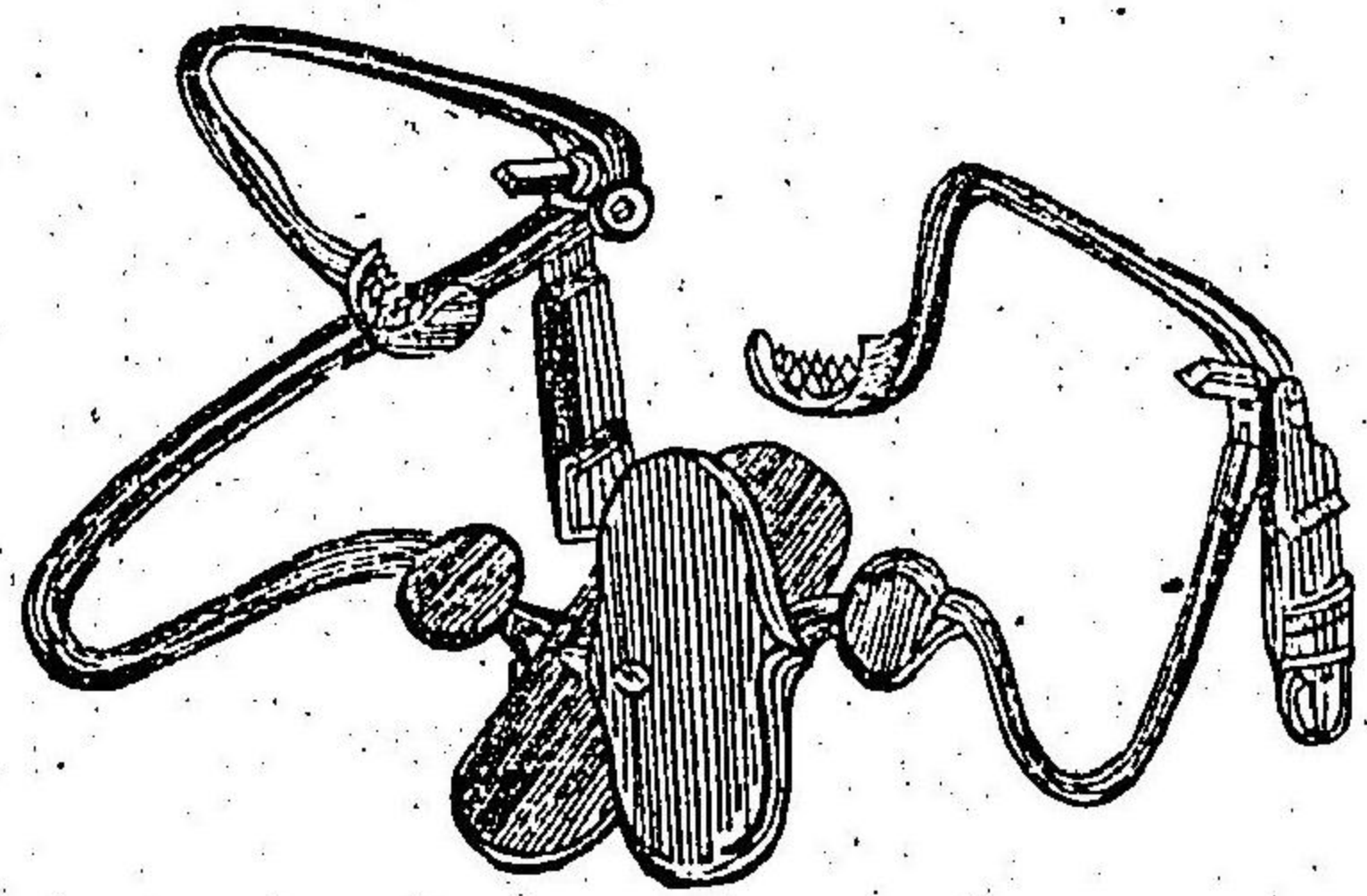
ヲ起シ其兒成長スレハ大ニ彰明ナル言語ヲ發
 シ難キニ至ル

療法

口蓋披裂若シ兜唇ヲ合併シ且隙孔後方
 ヨリ前方ニ透徹スルモハ生後直ニ先其唇ヲ接
 合セントテ要ス其法ハ兜唇而シテ兒童ノ際常
 ニ壓頰器ヲ施シテ骨溝ノ邊緣ヲ相互ニ近接セ
 シムヘシ

生後見ル所ノ裂隙特ニ軟口蓋ニノミ限局スル
 モハ醫家先々口蓋ニ擬テ少許ツ、
 裂隙ノ角部ヲ燦灼シテ瘢痕ヲ作ラシメ爾後頻

々其法ヲ反復シテ毎回痕痕ヲシテ牽縮セシメ
 以テ全隙ヲ充塞スルニ至ラシム同氏ハ嘗テ此
 法ヲ四人ニ施セシニ俱ニ良
 効ヲ得タリト謂ヘリリバトソ
 ロメウ病院ノスミス氏ハ小
 児ニ於テ顎ヲ被キ舌ヲ壓ス
 一キハ術五術七術十ヲ發明シテ
 往時口蓋ヲ充塞スヘキ術ヲ
 施ス時ヨリモ早ク哥囉呀ヲ
 用ヒテ此術ヲ施スノ利ヲ得



第七十五圖

タリト謂ヘリ斯ル方便ニ由テハ患者成長シテ
 未タ言語難渋ニ遇フ時ニ至ラスシテ其患ヲ救
 緩スヘシ
 往時稱用セシ方法ハ其人成童期ノ年齢ニ至ル
 マテ猶預シテスタピロラ口蓋ピ裂ロヲピ合ル術ノ名
 術ヲ施スヲ須要ナリトセリ但シ此法ハ頗ル施
 シ難ク且往時ハ良効ヲ得シ極テ罕ナリ蓋シ
 創瘡結合スト雖凡諸筋ノ作用ニ由テ相迭ニ強
 開シ之ヲ制止セント欲スレ凡得ヘカラサレハ
 ナリルギン氏ハ後斯ル畸形部ヲ検査シ始

テ其筋ノ力勢作用ノ何等ナルヤヲ覈明スルニ
 至レリ即チ往時ハ軟口蓋ノ披裂縁上ニ諸筋ノ
 作用スルハ其法式最モ分明ナラサリシカ今
 静息スルノ際、畸形部ヲ検査スルホハ、彰ニ隙孔
 ヲ認メ、兩側ノ襜モ亦分明ニシテ、後鼻竅、咽頭ノ
 上端ト共ニ其上後方ニ於テ露見セリ、今試ニ一
 物ヲ兩襜ニ觸接スレハ、其部必ス上方ニ牽引シ
 愈多ク之ヲ刺衝スレハ、其襜更ニ劇ク上外方ニ
 牽縮シテ、鼻竅并ニ咽喉ノ兩側ヲ成ス所ノ諸部
 ト鞞別シ難キニ至ル然ルニ其法ヲ轉シテ咽頭

ヲ刺衝シテ嚙下ノ機ヲ致サシムレハ、即チ披裂
 ノ邊縁相迭ニ接合スルヲ見ル
 是ニ於テ兩襜ノ相披開スルハ必ス口蓋諸筋ノ
 官能ニ出ル者ニシテ、此機アルカ故ニ癒合機ニ
 由テ之ヲ接着スヘキ術ヲ支障スル者ノ理ヲ發
 明スルニ足ルヘシ、但シ其兩襜ヲ相接合スル筋
 ノ作用ハ果シテ何處ニ在ルヤハ、五ルギユソン氏
 ノ咽頭上括約筋ノ上方半規縁ニ由テ發スル
 ヲ説クニ至ルマテハ、未ダ鞞明スルヲ能ハサル
 ナリ、故ニ裂襜ヲ披開スヘキ諸筋ヲ截断スル

ヲ稱シ且斯ク截斷セシテ要スル筋ハ即チ口蓋舉上筋ト口蓋咽頭筋トナルヲ創唱セシ名譽ハ全ク此エルギュソン氏ニ在リトス

技術ハ奔ルリアム氏ノ説ニ據ルヘシ即チ肉部ランセツト尖ノ如ク切縁大抵四分一應アリテ其平面ハ半規狀ニ屈曲セル刀ヲ以テ長半應許後鼻竅ノ兩側ニ截開法ヲ施スナリ其部位ハ口蓋檐上ニシテ且之ト併行シテ歐氏管ノ下口ヨリ下方ニ直進スル線ヲ横へ其中位ニ於テスヘシ此處ヲ截開スレハ兩側ニ在テ口蓋舉上筋ヲ口

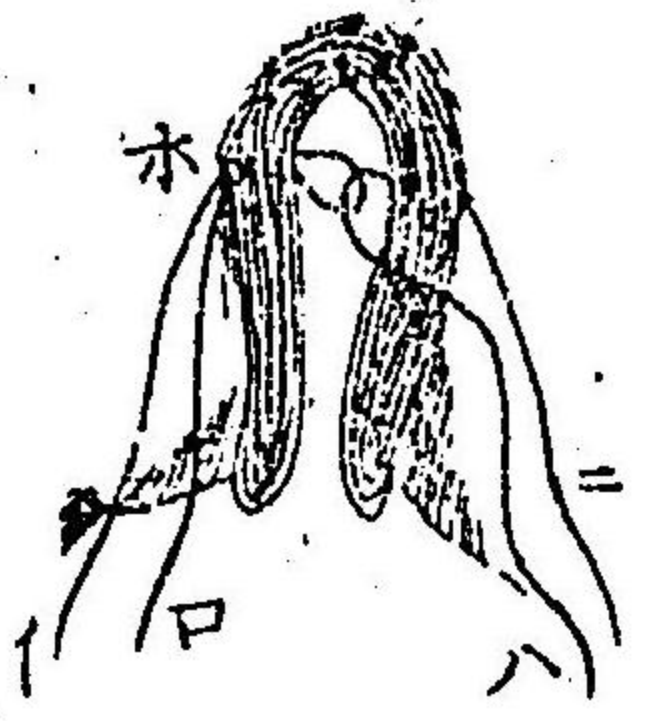蓋ニ附着スル直上ニ於テ截斷スルヲ得ル次ニ直形ビストリヲ將テ裂縁ヲ削リ粘膜ヨリモ稍多ク之ヲ除去シ爾後長弧鈍尖ノ剪刀ヲ以テ口蓋ノ後柱ヲ扁桃腺ノ直後ニ於テ截リ須要ナレハ又前柱ヲ横斷スヘシ其創傷ハ各大四分一應ナルヘシ最後ニハ手柄ヲ具フル弧鉞ヲ以テ縫糸ヲ通シ其線ヲ結締シテ裂縁ノ削面正ク相接合スルニ至レハ即チ技術了レリト謂フヘシ

本註 口蓋舉上筋ヲ截斷スルニ臨テ刀ヲ咽頭

ノ上後部ニ進行セシムルヲナキキハ右ノ截
 開法絶テ害ヲ起スヲナシ其器ヲ上方且後方
 ニ進行セシムルキハ内頸動脈ヲ損傷スルノ
 怕アリ然レモ其尖端ヲ直ニ外前方ニ進メル
 キハ刀尖翼状窩内ニ下リ以テ口蓋緊張筋ヲ
 截断スヘシ蓋シ此處ニ在テハ其刀唯外翼状
 突起ニ接スルノミナレハナリ
 施術ノ際冰冷水ヲ貯ヘ出血ニ臨テ之ヲ啞嗽セ
 シムヘキ備ヲナサ、ル可ラス又硬口蓋ヨリ能
 ノ諸部ヲ截離スルキハ是ニ由テ全ク緊張ヲ除

キ両側ノ裂縁緩ク相併合スルヲ以テ即チ縫合
 術ヲ施スヘシ而シテ縫合ノ數ハ多キヲ佳トス
 縫合後ハ其前端ニ於テ緊張最モ甚シキ者ナリ
 蓋シ此處ニ在テハ柔軟部最密ニ骨ト結合スレ
 ハナリ縫線ヲ通スルニハ手柄ヲ有セル弧鍼ヲ
 用フ即チ此器ノ尖端ニ細且滑ナル線ヲ装シ裂
 縁ノ前面ヲ距ル一四、一應ノ處ニ方テ下面ヨ
 リ上方ニ刺通シ裂隙ノ中央ニ方テ見ユル如ク
 ナシ是ニ於テ鑷子ヲ以テ線ヲ促シ口外ニ牽ク
 一三四應ニシテ後鍼ヲ抽去スヘシ他側ニ在テ

第七十六圖



モ亦隨テ同様ノ方技ヲ行フヘシ
右兩術了レハ即チ裂縁ノ兩側ニ
於テ重線通過セリ
第六圖 第七十是ニ於

テ其線ノ一條 **ハ**ヲ牽テ之ヲ脱シ其一端ヲ他線
ノ耳内ニ通シ以テ **イ** **ロ**ノ耳ヲ牽キ **ハ**ノ線條
他側ノ孔 **ホ**ヲ通シテ出ルヲ得ヘシ斯ル方技
ハ最モ切要ナル者ニシテ深
部ノ癒合術ニ於テ用フヘシ
エヅリ **一**氏之ヲ創用セリ
第七十七圖ニ示セル續頭ハ其

第七十七圖



邊縁ヲ接合スヘキ良法ナリ此重リーフ、ットハ
稍腫起セル時ノ空地ヲ要スルヲ以テ緊密ニ過
クヘカラス但シ續頭ハ皆固クナスヘク緩戻セ
サルヲ貴フ術ヲ施シ了ルノ後ハ患者ヲシテ十
分穏靜ニ保護シ爾後數時間口内ニ諸物ヲ資ル
トヲ禁スヘシ乳汁中ニ浸セル蒸餅若クハ搗爛
セル肉ヲ混セル良好ノ牛肉茶ハ與ヘテ佳ナリ
醫家禁線ヲ除去スルニハ早キニ過ルハ害アリ
余カ説ニハ過早ニ線ヲ抽クヨリハ過晚ニ之ヲ
抽クヲ最モ佳トス余カ行フ所ヲ以テスレハ術

後三四日ニシテ一二條ノ線ヲ去リ五六日ニシテ悉ク之ヲ去ルヲ貴フ又諸線ヲ同時ニ除去スルヨリハ却テ逐次處々ノ線ヲ除去スルヲ佳トス

硬口蓋ノ前部ニ於ル裂隙ハ後方ノ柔軟部ヲ充塞スル後之ヲ放置スヘシ成童ノ時ニ至レハワルレン氏ノ創唱セシ造口蓋術ト名ル法ニ由テ尚更ニ寛解ヲ致スヘシ即チ此法ハ裂縁ノ兩側ニ於テ骨ヨリ組織ヲ削テ二片ノ側襠ヲナシ其襠ヲ中線ニ於テ接着シテ縫合スル是ナリ

此法ヲ施スモ良効ヲ奏セサルキハ終ニ黄金若クハ護謨ノ栓ヲ造テ其罅隙ヲ充塞スルニ宜シ但シ此ヲ施スニモ發育成長ノ時ニ於テスルカ勿レ若シ此時ニ當テ之ヲ施スキハ其部ノ自然恢復機ヲ支障スルノ怕アレハナリ又過大ノ栓ヲ用フルキハ口蓋壓迫ヲ受ケテ吸收セラレ以テ不良ノ成績ヲ致スニアリラハセイ氏ハ栓塞ノ甚タ輕クシテ刺衝セサル者并ニ人造口蓋ヲ創製セリ

下顎瘤腫

カニモールス、オバ、ゼ、ラウアル、ダ、イーウ

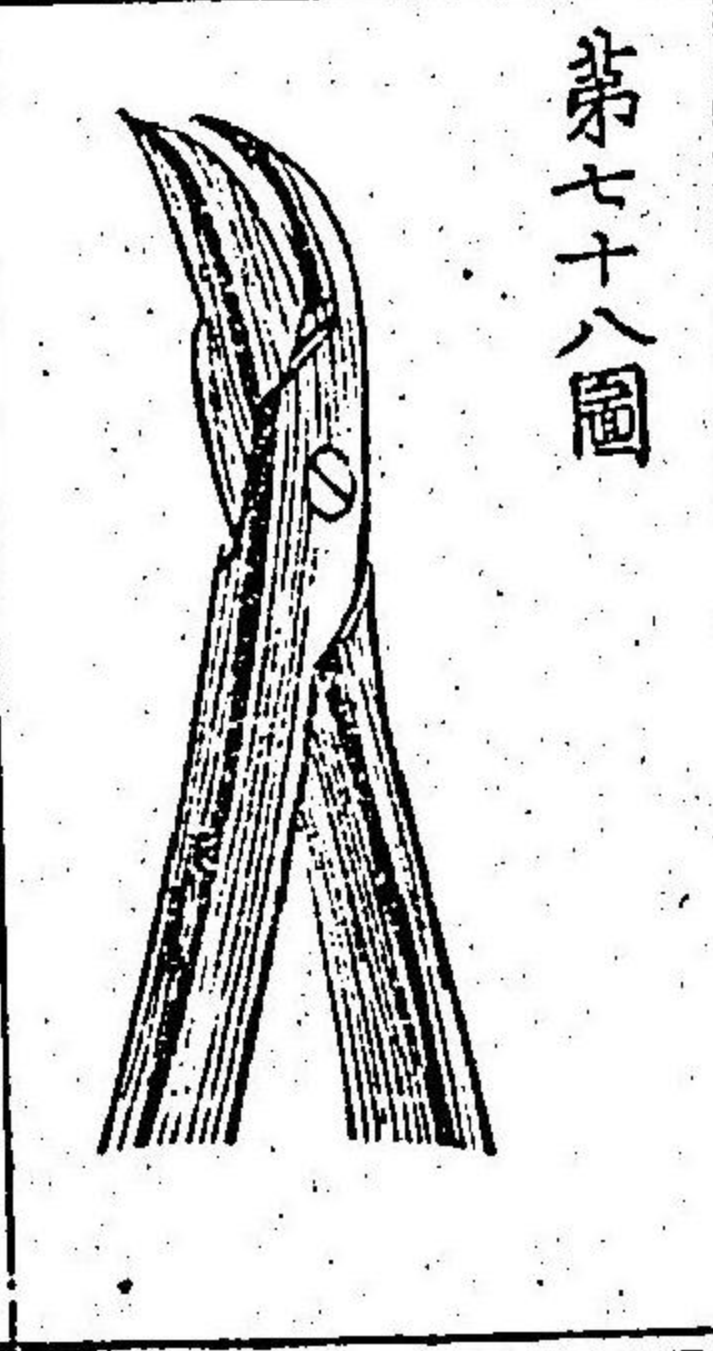
下顎ノ癰腫ハ上顎ヲ侵襲スル者ト種属ヲ等フ
 ス但シ癰腫ハ上顎ノ如ク多カラス断然之ヲ截
 除スルハ良法ナリ此術ニ在テモ猶^ホ上顎ノ癰腫
 ノ如ク刀ヲ下スニ力所及爾後ノ畸形ヲ生スル
 一少キヲ貴フ又骨ノ一部若クハ全部ヲ除クノ
 法モ唇縁ヲ截ラスシテ行フヘク又此法ニ由テ
 ハ癰痕ヲ生スル一寡ク且唇動脈ヨリノ出血ヲ
 護セサラシムル一ヲ得ヘシ即チ其骨ノ地平部
 若クハ上行枝ニ併行シテ截開ヲ施シ其長サハ創
 襜ヲ舉ルル^ルハ癰腫全ク暴露スルニ足ルヲ以テ

度トス癰腫巨大ニシテ骨ノ中央ニ位スル^ルハ
 先^之ヲ暴露シ癰腫ノ兩側ニ於テ齒牙ヲ抽除シ
 次ニ各側ニ於テ鉛線ニ半分許骨ヲ鋸断シ爾後
 鑷子ヲ以テ全ク之ヲ断絶スヘシ乃チ鑷子ノ一
 肉ヲ骨ノ内側ニ通シ他肉ヲ鋸齒ニテ造レル骨
 溝ニ置テ之ヲ捉截スルナリ^ル最後ニハ悉ク骨ノ
 内側ニ附着セル諸部ヲ截離スヘシ其截離スヘ
 キ部ハニ肚筋、顎舌骨筋、腮舌骨筋、舌舌筋等
 ナリ此部ヲ截断スルニハ患者ヲシテ舌ヲ頓ニ
 牽引セシムル一勿レ若シ然ラシムル^ルハ會厭

ヲ後方ニ壓シ窒息ヲ起スノ怕アレハナリ此害
 ヲ防禦センル為ニハ舌尖ニ通シテ結紮ヲ施シ
 テ施術間ニハ舌ヲ前方ニ保持シ之ヲ創瘍ヲ塞
 ク所ノ纏絡縫合ニ固着スヘシ
 病患汎發セスシテ骨ノ全徑ヲ鋸断スルコトヲ要
 セサレハ骨ノ基礎ヲナス所ノ地平部ヲ遺シ術
 後腮ヲシテ陥没セシメサラシムヘシ此術ヲ施
 スニハ瘤腫ノ両側ニ方テ骨ヲ下方ニ鋸断スル
 大抵半分許ニシテ其下ニ地平ノ刀渠ヲ造リ
 爾後肉銀子第七十圖ヲ以テ全ク患部ヲ離スヘ

シ

側部ヲ除カンコトヲ要スレハ
 下顎骨ニ沿テ其骨ノ後角ニ
 至ルマテ截開シ且上ハ上行枝後ニ至リ之ニ由
 テ生スル所ノ瘡ヲ上方ニ翻シテ能ク瘤腫ヲ發
 見スルニ至レハ即チ上件ノ如ク骨ヲ截断スヘ
 シ
 病患廣潤ニシテ其骨ノ全側ヲ除去シ凡顚顚骨
 トノ關節ヨリ離サンコトヲ要スルハハ施術者先
 衝突起部ヨリ下顎ニ沿テ腮ニ至ルマテ弧形ノ



截開ヲ施シ之ニ由テ生スル檐ヲ咬筋ト俱ニ上
 方ニ截舉シ門齒ヲ抽去シ豎ニ其骨ヲ鋸割スハ
 シ次ニ其端ヲ捉テ之ヲ壓低シ頸顛筋ヲ鳥喙突
 起ヨリ截離シ次ニ翼狀筋及ヒ他ノ内部附着物
 ヲ截リ終ニ關節ノ韌帶ヲ離スヘシ此骨ノ髁突
 起ヲ其關節ヨリ脱スルノ際刀尖ヲ骨ニ密接シ
 テ保持セシトヲ要ス是レ外頸動脈ヲ損傷セナ
 ルカ為ナリ又此髁突起ヲ脱離スルニハ之ヲ外
 方ニ撚轉セサルヘカラハ出血ヲ遏止スルノ後
 ハ中央部ノ外縫合術ニ由テ創痕ヲ塞クヘシ蓋

シ此中央部ニハ罅隙ヲ遺シテ出血脉口ヲ結紮
 スル絲ノ居地ヲ與ヘ且排洩物ヲシテ漏出セシ
 メシトヲ要ス「施術ノ際、截断スル所ノ唾管并ニ
 顔面神經ハ放置シテ可ナリ顔面ノ筋力ハ通例
 恢復スヘク唾液モ亦其管ヲ經テ口内ニ流注ス
 ルトヲ得ヘシ」

顎骨一分死壞

子クロシス、オグ、ボー、シニス、
オグ、ゼ、ジャー、ウ

器械的強迫腐牙、劇甚吐涎、燐環火、燐ヲ造作スル
 ノ際燐ノ蒸氣ヲ吸入スル等ハ間、此症ヲ發スヘ
 シ即チ此等ノ事故有テ骨膜ニ炎ヲ發シ其質稠

厚ト為テ諸物沈着シ隨テ炎及膿瘡ヲ生シ骨ノ一分死壞ジ兼テ又周圍ノ柔軟諸部隨テ大ニ死壞ス身軀健康ハ破乖シ漏洩物ハ夥多ニシテ大ニ惡臭ヲ放ツ食欲缺損シ顔色蒼白トナリ血行乏シク且齒痛ヲ發スル等ハ此病ノ初徵ニシテ隨テ齒牙殊ニ諸齒脱落シ爾後又顎骨ノ一分死壞ス此症ハ尋常ノ死骨ノ如ク恢復スルナシ

療法

初期ニ在テハ齒齦ト肥厚セル骨膜トヲ徹シテ自在ニ截開法ヲ施シ死骨ヲ生スルニ至

レハ饒多ノ除臭洗滌劑ヲ施シ搗爛シテ軟質トナセル肉類及他ノ滋養食餌ヲ與ヘ緩鬆ナル骨ノ一部剝離スレハ直ニ之ヲ除クヘシ

兩顎閉鎖

カロッシユニア、オブ、ゼ、ヂヤールウ

是レ多少口ヲ披開スルコト能ハス固形食物ヲ咀嚼スルコト能ハサル症ヲ謂フ者ニシテ關節ヲ侵襲スル骨ノ諸病ニ由テ發ス又沸湯ヲ嚙下スルト水銀ノ誤用トニ論ナク死肉後ニ生スル強固ノ瘰癧ニ由テ發スルアリ強固ノ瘰癧帶ヲ截斷シ又皮下截斷法ニ由テ咬筋ヲ截斷シ螺旋擴大

器ヲ用フル片ハ之ヲ散フハシ爾餘良法アル
ナシ皮下截断法ハ口内ヨリ筋皮
間ニ狭刀ヲ挿入シ施スナリ

其四 口舌諸患

口内瘡腫 チユモール

口園ニハ諸種ノ瘡腫ヲ發シ得ヘシ軟骨様瘡腫、
腺様瘡腫、血管性瘡腫等ハ間見ルトアリ但シ就
中最モ多ク見ル所ノ者ハ蛋白質様ノ液ヲ含蓄セ
ル囊腫ナリ此腫或ハ兩唇ノ内面ニ生シ或ハ舌
下ニ生ス舌下ニ之ヲ生スル片ハ所謂蝦蟇腫ヲ
ナス蓋シ此蝦蟇腫ハ往時ホワルトン氏唾管ノ

閉塞ニ由テ生スト謂フト雖氏能ク之ヲ考窮ス
ルニ決シテ然ラス此腫ヲ療スルニハ初メ先單
ニ刺開シ或ハ囊ノ一片ヲ截除スルヲ稱譽ス然
レモ此法効ヲ奏セサレハ囊ノ内面ニ硝酸銀棍
ヲ觸接シ或ハ之ヲ徹シテ小串線法ヲ施スヘシ
蓋シ囊ヲシテ膿潰シテ以テ消滅セシメンカ為
ナリ或ハ又其囊縁ノ附着スル片ハ全ク之ヲ截
除スルヲ稱譽ス

蝦蟇腫彌久シテ巨大ノ瘡腫ヲナシ舌ヲ他側或
ハ上方ニ押排シ大ニ言語嚥下并ニ呼吸ヲ支障

シロヲ整合セシメス顎下ニ突出シテ或ハ胸骨
 乳頭筋ト氣管トノ間ヲ降テ鎖骨ノ邊ニ至ルア
 リ囊内含ム所ノ者ハ灰泥ノ如ク或ハ大抵凝固
 シ囊質ハ肥厚シテ周圍諸部ニ密着シ此ヲ剝離
 スレハ大ニ出血ス或症ニ於テハ瘤腫最モ大ニ
 シテ截除シ難ク且蓄物堅剛ニシテ口内ノ刺孔
 ヨリ之ヲ除去シ得ヘカラサルハ顎下ノ中線
 若クハ兩餘最モ膚淺ナル所ニ於テ刺開法ヲ施
 シ蓄物ヲ排洩シ勢テ多量ノ囊ヲ截除シ饒餘ヲ
 シテ醜膿セシムルヲ最モ佳トス

舌帶短縮

「トングー、チー」

舌帶短縮トハ舌帶延長シテ舌尖ヲ下顎ニ結着
 スル者ヲ謂フ小兒吮乳ニ臨テ大ニ困難スル
 アレハ即チ此症タルヲ知ルニ足ルヘシ鈍尖ノ
 剪刀ヲ以テ舌帶ヲ截断スルキハ乍チ之ヲ寛解
 シ得ヘシ但シ刀ヲ執ルニハ其尖ヲ後方ニシテ
 稍下方ニ向ハシメンヲ要ス是レ蛇狀動脈ヲ
 損傷セサルカ為ナリ

舌創傷

「カインズ、オズ、
ベ、トシギニー」

舌質損傷ヲ蒙レハ舌動脈若クハ舌靜脈ヨリ劇

甚ノ出血ヲ起シ易シ出血セル脉孔ヲ結紮スル
 一ヲ得ズ且壓迫法ヲ用ヒテ之ヲ遏止スル一能
 ハサルキハ孤鍼ヲ舌ノ筋質中ニ刺通シ一二ノ
 結紮ヲ施シ以テ出血部ヲ其内ニ圍住シテ之ヲ
 狭固セン一ヲ要ス或ハ又熱灼鐵片ヲ貼スルモ
 亦等シク効ヲ奏ス
 小兒誤テ自ラ舌ヲ咬テ甚シク創傷シ易ク時有
 テ全ク舌端ヲ咬除スル一アリ此症ハ通例自然
 撥ニ委任シテ治癒ヲ得セシマルヲ佳トス縫合
 術ヲ要スル者ハ罕ナリ

舌炎

インフレーション、
オプゼ、トングー

舌質炎ヲ發スレハ大ニ腫起シテシテ子
 起シ言語并ニ嚥下機亦大ニ困難ス而シテ概子
 劇甚ノ流涎ヲ併發スト雖_ニ急性症ニ在テハ斯
 ル原因ニ關係セスシテ起ル者トス此症ヲ療ス
 ルニハ下劑ヲ與ヘ含嗽劑ヲ命シ蟻鍼刺開及_レ他
 ノ消炎療法ヲ施ス等ニ宜シ_レ炎症増進シテ膿瘡
 ヲ生スルニ至レハ波動ヲ覺フル部ヲ揀テ之ヲ
 刺開セサル可ラ_レ舌根ニ生セル膿瘡ハ聲門ヲ
 壓迫スルヲ以テ劇甚ノ呼吸困難ヲ起ス者トス

此症ニ在テ顎舌骨筋ヲ徹シテ腮下ヲ刺開スルハ特拔ノ良法ナリ

時有テハ舌質頻ニ膨脹シ驚ヘキ濶大ヲ得テ乍チ窒息ヲ致ス者アリ但シ炎徴ヲ發スルコトナシ

レイフォルド氏ハ瀉血、蟻鍼、加魯蔑兒刺開法等ヲ施スモ寸驗ナクシテ危險ニ陥ル者ヲ歴驗セリ

ト謂ヘリテイントン氏ハ同一ノ症ヲ療スルニ下劑ト刺開トヲ以テ其効ヲ遂ケ自ラ稱シテ曰

ヲ余カ四十年間經驗セシ諸症中斯ノ如キ者唯一症アルノミナリトユルリンス氏ハ又一症ヲ

記セリ其症ハ妊婦ニシテ下面ノ縫隙ヲ刺開シテ全治セシ者ナリ

舌肥大

「ハイパートロフィア」
「ビントンデュー」

テングー子ス若クハ組織ノ病患ナクシテ舌質膨大シ絶ヘス口外ニ脱出スル症間之アリ此症ハ通例急性炎ノ侵襲ニ繼發シテ其際常ニ舌ヲ脱出セルヨリ起ル者ナリ記者又同一ノ症ニ注意セリ即チ劇甚流涎ニ繼テ其舌大ニ口外ニ脱出セル者是ナリ脱出ノ連綿スルハ新ニ炎ヲ發スル舌質ノ官能減損スルト或ハ齒ヲ以テ壓搾

スルトニ由ル外方ヨリ輕壓スレハ逐次之ヲ口内ニ收納セシムルヲ得シ

療法

何ノ症ニ論ナク急性ノ炎勢經過スルニ

及テハ直ニ舌ヲ口内ニ收メテ本位ニ復セシメ
ンヲ要ス放置シテ自ラ收納スルヲ俟ツト勿
レ既ニ之ヲ收納スル後ハ先壓捉ト綿帶トニ由
テ断ヘス壓逼セサル可ラス但シ斯ル方法ヲ施
用スルモ奏効ヲ見サルハ剖刀若クハエクラ
セウルヲ以テハ形ノ舌片ヲ截除スルニ宜シ

舌潰瘍

和ルセレーシユン、オズ、
ゼ、ト、ン、ギ、ユ、

此症ニ數種アリ其最モ多ク見ル所ノ者ハ腐牙
ノ刺衝ニ由テ起ル之カ原因ヲ除キ緩下藥ト收
斂含嗽劑トヲ用フレハ忽チ治癒スルヲ常トス
他種ノ症ニ在テハ尚淹悶ヲ發シテ舌面若クハ
口ノ内側ニ於テ鷲口瘡面ヨリ始リ漸々蔓延シ
テ逐次頑固ノ刺衝性潰瘍ヲ生ス下劑并ニ強壯
劑ヲ與ヘ硝酸銀若クハ次醋酸銅塗劑ヲ貼スル
等俊良ノ醫藥タリ第二期梅毒并ニ第三期梅毒
モ亦此處ニ潰瘍ヲ起シ易シ此症ハ患者ノ來歴
ヲ訊訪スルト沃化剝篤亞叟母ヲ採用シテ奏効

ヲ見ルトニ由テ以テ本患ヲ徴知スルニ足ルヘシ

舌癌腫

カンカルオズ、ゼ、トンギユ

舌質ニ癌腫ヲ發スレハ忽チ深ク陥凹セル潰瘍ヲ生ス此症ハ先結節狀膨大ヲ發スルト疼痛ヲ起シ舌ノ動搖ヲ支障スルトヲ以テ單純潰瘍ニト辨別スルヲ得ヘシ
ハ曾テ此病ニ罹リシニ頸及顔面ノ右側ニ發セル神經痛本病ノ初徴トナリ隨テ嚥下困難言語渋滯呼吸放臭筋肉脱落等ヲ發シ十月ヲ經テ動

脈出血ニ由テ死ヲ致シタリ此ヲ解觀セシニ舌根深ク陥凹シ舌骨ヲ圍擁セル諸組織并之ニ附着セル諸筋及ヒ近隣ノ水脈諸腺ニハ悉皆癌質ヲ以テ浸潤セルヲ著タリ

舌内皮腫

エピテリオマ、オズ、ゼ、トンギユ

舌ノ内皮腫ハ本真癌腫ノ如ク危険ニ陥ル者歟シ但シ顕微鏡ヲ以テ検査スルニ非ヤレハ斯ル兩症ヲ鑑別スルヲ甚々難シトス
アソドレウスノ教頭レイド氏ハ曾テ此症ヲ患ヒタリ即チ以テ例トナスニ足ル蓋シ其人ハ齡三十九ニシテ身軀

健全ナリシカ千八百四十七年第十二月ニ當テ
 舌ノ右側ニ細小ノ潰瘍ヲ發見セリ爾後此潰瘍
 漸々増大シ硬結翻轉セル邊縁ヲ呈スト雖氏淹
 悶ヲ起ス寡カリシカ千八百四十八年第六月
 ニ至テ潰瘍ノ大^テ五^シリンヅ錢ノ如ク瘍面并ニ
 其邊縁粗糙トナリ疼痛ヲ發シテ夜間殊ニ甚シ
 ク潰瘍ノ周圍ハ強硬ノ邊縁ヲ覺ヘ顎下諸腺亦
 隨テ膨大シ第八月ノ末ニ迄テ疼痛ノ為ニ身軀
 全ク健康ヲ毀ヘリ此時ニ當テ^ニルギンソン氏ニ
 請テ悉ク舌ノ患部ヲ截除スルノ法ヲ受タリ爾

後一月ヲ經スシテ瘻面癒合シ續テ身軀健康ニ
 復セリ第十一月ニ迄^ンテ又^ニドンカン氏ニ請テ
 膨大セル諸腺ヲ截除セリ然ルニ此瘻面ノ痕痕
 中又更ニ本患ヲ發シテ專ラ頸ノ上部ニ蔓延セ
 リ千八百四十九年第六月ニ於テ其人遂ニ死シ
 致シタリ截除セル舌片并ニ腺ヲ檢査セシニ其
 中内皮ヲ以テ浸潤セルヲ看タリ^リパゲット氏曰此
 病ニ在テハ舌ノ表面ニ初發ノ變化ヲ呈セスシ
 テ既ニ深ク内質ニ聚積スル者ナリト

療法 特異ノ潰瘍ニシテ諸般ノ療法ヲ施スモ

効ナク且ツ此病タル一疑ヲ容サルキハ速ニ割刀
 若クハエクラセウルヲ以テ十分之ヲ截除ス一
 シ寛解法中氷片ヲ貼スル者最モ有用ナリトス
 上ニ論載セシ有名ナル兩症ハ内皮腫、癌腫ヲ比
 較スヘキ最要ノ條件ナリトス但シ此症ニ就テ
 贅フレハ内皮腫ハ全ク本真癌腫ノ如ク摺擦ヲ
 逞スル者ノ如シ

其五 齒牙及齒齦諸患

真齒不整

「イルレギニラリテイホオズ、
 ゼ、パーマ子ント、チリス」

此症ハ顎骨ノ牽縮并ニ成形不全ヨリ發スル者

ナリ兩顎ノ犬齒若クハ門齒非常ニ突出スルキ
 ハ患者ニ命シテ指ヲ以テ齒ヲ後方ニ推テ適當
 ノ位置ニ復セシメントラ企ツヘシ但シ其人稍
 長シテ十四歳若クハ十五歳ニ至ルキハ此法効
 ヲ奏スルコト罕ナリ而シテ諸齒群集シテ生スル
 キハ最モ突出セル齒ヲ抽去センコトヲ要ス然レモ
 許多ノ症ニ在テハ空地ヲ生センカ為ニ小齒
 ノ一片ヲ抽去スルヲ優レリトス成長セル児ニ
 シテコヲ塞クニ臨テ下顎ノ門齒、上顎ノ門齒ノ
 前ニ抵ルカ或ハ上下兩齒ノ截縁相正當シテ常

ハ下齒ノ截縁上齒ノ淹悶ヲ起スキハ其兎ニ論
 内部ニ抵ル者ナリシテ日々舌若クハ指ヲ以テ上齒ヲ前方ニ推サ
 シメントヲ要ス又匙柄ノ端ヲ上方門齒ノ後ニ
 挿ミテ後^チ口ヲ閉テ匙ヲ槓桿トナシ上齒ヲ前方
 ニ推シ且下齒ヲ後方ニ壓サシムルニ宜シ但シ
 右ノ簡易方法ヲ施スモ仍復^ホ良セサルキハ齒科
 ノ方技ニ擬テ之ヲ療セサルヘカラス
 智齒^珠ニ下顎ニハ非常ニ其位置ヲ變シ易キ者
 ナリ即チ直^チニ外方若クハ内方ニ發生シ頰或ハ
 舌ノ潰瘍ヲ生セシム或ハ又前方ニ突出シテ近

隣ノ大齲齒ニ向フアリ或ハ後方ニ發出シテ烏
 喙突起ニ向フアリ或ハ又此突起ノ實質中ニ瘤
 腫ヲ生シテ其内ニ存スルアリ蓋シ此兩顎ノ瘤
 腫ハ他齒ノ成育不全ニ由テモ亦生スル者ナリ
 齒牙折斷并脫較<sup>アラクチュール、エント、ダス
 ロケレシエン、オスチー</sup>
 齒牙ノ一分齒肉ノ空窩ヲ暴露セスシテ折離ス
 ルキハ其尖面ヲ鑿磨シテ平滑ナラシムヘシ大
 抵爾後ノ淹悶ヲ起スナシ但シ其頸部ヨリ折
 斷シテ齒肉ノ空窩ヲ暴露スルヲ以テ甚シク疼
 痛ヲ發スルキハ硝酸銀ヲ其部ニ觸接シ且屢微

温湯ヲ以テ口内ヲ洗滌スヘシ疼痛并ニテソダ
 下子ス消滅スルニ及テハ支軸ヲ設テ人造齒牙
 ヲ齒拙ニ固着スヘシ但シ齒根炎ノ為ニ弛緩ス
 ルニ至レハ乍チ之ヲ抽去センコトヲ要ス打撲ニ
 由テ齒牙弛緩スルキハ齧絲ヲ挿テ之ヲ隣齒ト
 俱ニ固定セサルヘカラス若シ其齒全ク打倒ス
 ルコトアレハ出血止ムニ及テ直ニ之ヲ本位ニ復シ
 齧絲ヲ以テ之ヲ固定シ齧嚼スヘキ食物ヲ與ヘ
 ス炎熱旺ナレハ反復シテ齒齦ニ蟻鉞ヲ貼シ以
 テ之ヲ刺點スヘシ

齒牙腐潰

カリス、オバ、
ナース

此症ハ齒質相繼テ軟化腐潰シ逐次蔓延シテ以
 テ齒牙ノ中窩ニ達シ是ニ至テ齒痛ノ發作ヲ將
 來スル者ヲ謂フナリ是レ全ク齒ノ珐瑯質并ニ
 骨質ノ成育不給ヨリ發スル症ニシテ特ニ腺病
 質ニシテ營養缺乏セル人ニ於テ多ク全身ノ健
 康ヲ毀損スル諸件ニ遇テ之ヲ誘發ス此症又妊
 娠及哺乳ニ繼テ起ルアリ或ハ又劇甚ノ困苦、軀
 カ損亡、水銀劑ノ過用等ニ續テ發スルアリ強壯
 藥トシ用フル鋼鐵若クハ諸酸類并ニ珐瑯質ノ

剥脱若クハ損亡等ハ此症ヲ將來スルナク實ニ是レ骸質ニ属スル病ニシテ勞瘵若クハ腺病ト其類ヲ等フス

療法

腐潰セル部ハ悉ク之ヲ除去シ黄金若クハ銀汞ノ混和物若クハ珪土及樹膠ヲ以テ其空窩ヲ充填スルニ宜シ腐潰ノ機蔓延シテ齒肉ノ空窩ヲ披開スルニ至レハ即チ先一異ノ外用藥ヲ貼シ是ニ由テ齒肉癒合シ全ク骨ニ依テ封固セラレ武ハ諸液ヲ漏洩スルヲナキニ至ラントヲ要ス齒肉ノ下方ヨリ膿様ノ液ヲ分泌スルキ

ハ其齒ヲ固定セント欲スルモ無益ナリトハ外用藥ノ最モ佳ナル者ハ結列屋曾篤ナリ即チ此藥ヲ棉花ノ細片ニ含蓄セシメテ之ヲ齒肉ノ空窩中ニ挿入シ此上ニハ又乳香漆中ニ蘸セル棉花片ヲ装スヘシニ三日毎ニ交換シテ此法ヲ施シ漏洩セル諸液ノ全ク遏ムニ至ルキハ最モ佳ナリ但シ右ノ諸法ヲ施スモ齒肉仍刺衝性ヲ呈シ鈍痛出血スルキハ硝酸銀ノ細片ヲ以テ其部ヲ死枯シ或ハ微少ノ砒石ヲ以テ其部ヲ荒蕪スルヲ須要ナリトス砒石ヲ用フルニハ大ニ此法ヲ

施スノ後ハ又結列屋曾薦ヲ用ヒテ其窩ヲ防禦
 シ以テ漏洩物ノ全ク止ムニ至ル爾後ハ珪土ト
 樹膠トヲ以テ之ヲ封シ最後ニ齒齦ヲ徹シテ齒
 肉ニ至ルマテ細小ノ一孔ヲ穿ツヘシ底部ニ漏
 洩物ヲ生スレハ其液此孔ヨリ放出シ蒸蕪セル
 齒肉ヲ具フル齒牙モ數年間連綿トシテ其用ヲ
 作スニ足ルヘシ

小兒不快ヲ發スルノ時乳齒ノ腐潰ヲ覈明スル
 ニ由テ大ニ其困苦ヲ寛解スルヲ得ヘシ即チ
 食物ノ此窩ニ觸テ害ヲナスヲ防カン為ニハ棉

花上ニ塗レル乳香漆ヲ以テ之ヲ栓塞スルヲ佳
 トス

小兒ニ於テ初列ノ齒假齒ヲハ假令腐潰スルモ
 濫ニ之ヲ抽去スヘカラス蓋シ顎骨牽縮シテ真
 齒群聚スルノ慮アレハナリ然レモトームス氏
 余ニ告テ曰右ノ如キ掛慮ハ切要ナラス即チ無
 益ニ其齒ヲ抽去スルハ甚タ害アリト雖モ放置
 久キニ過テ疼痛ヲ發シ齒齦癢腫下ニ生セシ
 ムルカ或ハ疼痛アルカ為ニ食物ヲ齧セスシ
 テ嚥下スルノ常習ヲ誘起セシムルキハ其害尚

外科新説 卷之十

更ニ太甚ナリト
齒牙ノ腐潰最モ迅速ナルキハ醫療法ヲ施サン
トヲ要ス 肝油 鋼鐵等ヲ用フルキハ殊ニ宜シト
ス

齒痛 ツース、アツキ

其一 **齒肉炎** インフレムメイシユン、
オプゼ、ポルプ 齒肉ヲ暴露スルキハ
齒根ヲ壓スル食物ニ由リ或ハ過熱過冷若クハ
酷厲ノ諸液ニ由テ其質損傷ヲ蒙リ易シ又感冒
食餌誤用若クハ爾餘全身健康ヲ損害スル諸件
ニ由テ炎ヲ發スルアリ 疼痛最モ困苦性ヲ呈

シ且其齒非常ニ倦憊ヲ覺フ爾後柔軟組織ノ浸
潤ニ由テ齒牙ハ牙槽ヨリ隆起シ骨膜并ニ齒齦
ハ腫起且炊衝ス其症愈進劇スルキハ牙槽并ニ
其外側ニ膿膿シ且膿瘡ヲ生ス

療法

齒牙其用ヲ作サ、ルニ至レハ乍チ之ヲ
抽去スルヲ佳トス但シ其齒仍^ホ其用ヲ作ス、キ
キハ空窩内ノ異物ヲ除去シ後^チ上件ノ如ク結列
屋曾篤ヲ以テ療ス、シ患者發熱シ舌上苔衣ヲ
被ルキハ一劑ノ加魯蔑兒加呀魯僅篤ヲ與、肉
羹汁ヲ命シ温暖蒸漏法ヲ施スヲ最モ良トス重

炭酸曹達一茶匙ヲ含メル熱湯一盃ヲ以テ口内
 ヲ洗滌スルモ亦偉益アリ爾餘此症ヲ療スル方
 法種々アリ蟻鍼ヲ貼シ齒ノ各側ニ於テ骨ニ至
 ルマテ齒齦ヲ截開シ單寧ノ亞的兒溶劑若クハ
 鞣布羅ノ哥羅叻溶劑明礬ノ硝酸亞的兒溶劑ヲ
 貼シ百爾篤蘭齧法ヲ施ス等即チ是ナリ

其二 齒齦刺衝症 グイリテラブルゴム 腐潰セル齒牙ト近隣齒
 牙トノ間ノ齒齦ハ海綿様ヲナシテ腫起シ非常
 ニ知覺亢盛シテ困苦性齒痛ヲ起シ食物ノ一分
 此部ニ入ルキハ劇甚ノ疼痛ヲ發ス腫起セル齒

齦ヲ徹シテ深ク截開シ單寧含嗽劑ヲ與ヘ百爾
 篤蘭ヲ齧嚼セシメ緩下藥ヲ施スホハ此症ヲ寬
 解スヘシ

其三 神經痛

チウラ
ルジア

此病ハ健全ナル齒牙ニ於テ
 發スル症ト腐潰セル齒牙ニ發スル症トニ論ナ
 ク發作シテ起ルヲ以テ徵知スヘシ而シテ此發
 作ハ頓ニ往徠シ且多少其時間ヲ等フス此症ハ
 妊娠ノ初月ニ於テ最モ多ク全身健康ヲ傷ヘル
 所ノ景況ニ於テモ亦之ヲ發ス

療法

大量ノ規尼涅ニ緩下藥并ニ變質藥ヲ配

外科新説 卷之十

伍シテ用フルキハ最モ勲効アリ

其四 僂麻質斯性齒痛

レウマナツク、ツィスマアツキ

其痛顎骨ノ諸部

ニ遊奔シ漸ヲ逐テ數齒ヲ侵ス者ナリ之ヲ抽去

シテ効ヲ奏セサレハ水銀丸并ニ緩下藥ニ少量

ノ格爾天鳩謨ヲ配伍シ與ニ隨テ鹽化安沒扭母

半芍ヲ四時毎ニ與ニ或ハ沃化剝薦亞叟母ニ幾

那皮ヲ配伍シテ與フルニ宜シ

右ノ狀態中或症ハ骨質ノ沈着ニ由テ齒齦ノ肥

厚ヲ起ス「アリ」時有テハ十分健康ナル齒ニ於

テ發スト雖モ多クハ腐潰セル齒上或ハ齒拙ニ

生スル者ナリ又齒牙ハ延長シテ倦憊ヲ覺ヘ鑽
痛頑滯ス此症ニ發セル非常ノ疼痛ハ抽去法ニ
由テ寛解ヲ得ヘシ

齒牙死壞

「子ッロシス、オハナース」

齒牙黑色トナリ外見汚穢ニシテ齒根弛緩スル
者之ヲ齒牙死壞ト云フ即チ打撲ニ由テ其營養
管ヲ横斷スルカ或ハ齒肉燉衝スル此炎ハ水銀
ル者ヨリ發スル症ナリ其齒炎ヲ煤起シ或ハ他
ノ淹悶ヲ起スルハ之ヲ抽去スルヲ最良トス

抽齒術

「エキストラクシユン、オズゼ、チース」

身軀上ニ起ル所ノ困苦ハ何等ヲ問ハス寛解ス
 一キト固ヨリ彰々タリ誰カ之ヲ輕忽ニスル者
 アラン此抽齒術モ亦尋常寛解法ノ一ニシテ醫
 タル者豈之ヲ習練セサル可ンヤ但シ適當ノ器
 械ヲ有シ注意シテ行フキハ此術ヲ施ス亦容
 易ニシテ患者ノ痛苦モ亦輕微ナリ然レモ習練
 セサル手ヲ以テ之ヲ施セハ繼症劇烈ニシテ之
 カ為ニ痛苦スル亦寡カラス故ニ生活軀ニ於
 テ之ヲ施サント欲スレハ必ス先採用スヘキ器
 械ノ造構ヲ知ル隨テ之ヲ死軀ニ試ミサル可ラ

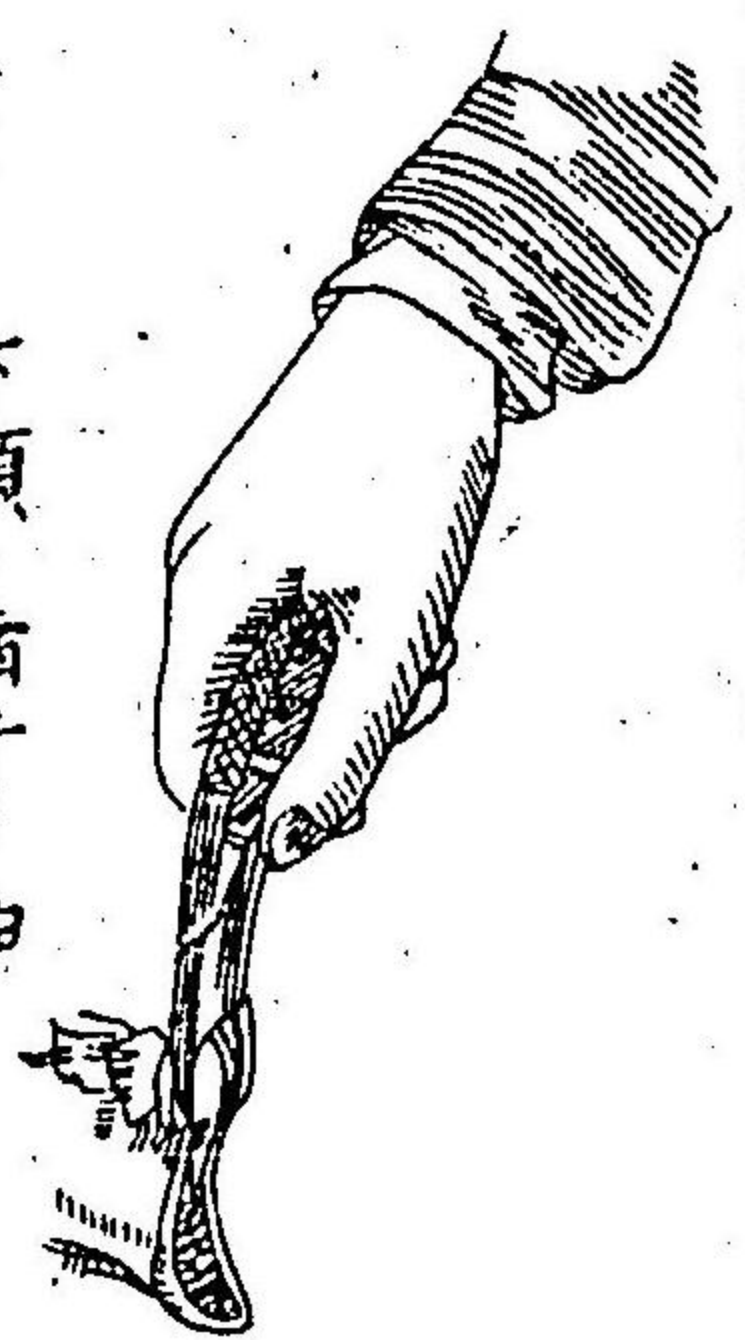
ス蓋シ此術ヲ施スニ用フル器械三種アリ鑷子、
 擊器、担匙、是ナリ

第一 鑷子 是レ靱近齒科ノ多ク用

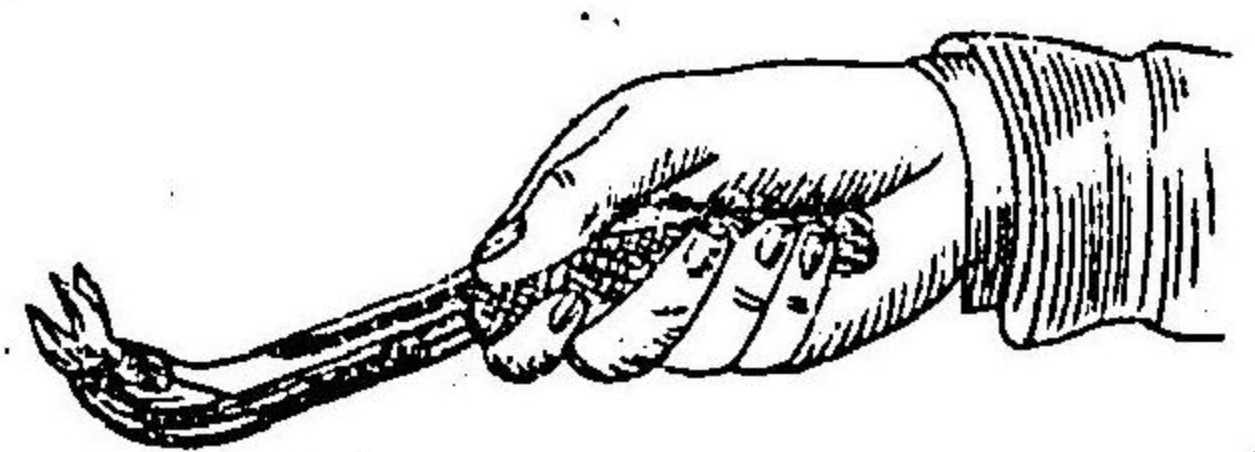
フル器ナリ此器ハ其邊緣銳烈ニシ
 テ宜ク齒牙ト齒齦トノ間ニ竄入ス
 一ク牙窩ニ近接シテ齒頭ヲ捉マン

一ヲ要ス其
 本旨ヲ達ス
 ルニ在テハ

其器ノ兩顎



第八十圖 下顎ノ齒牙ヲ抽去スルノ式

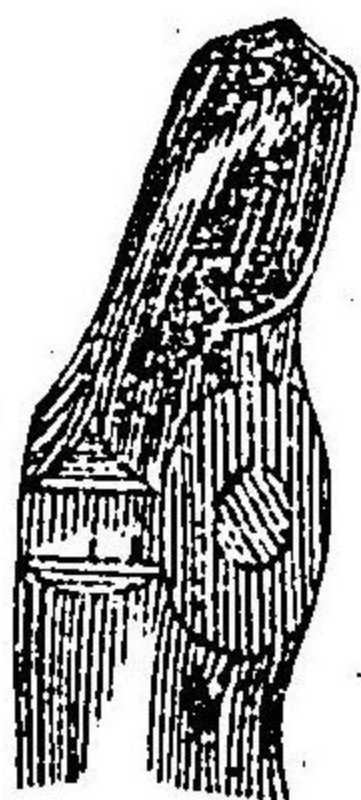
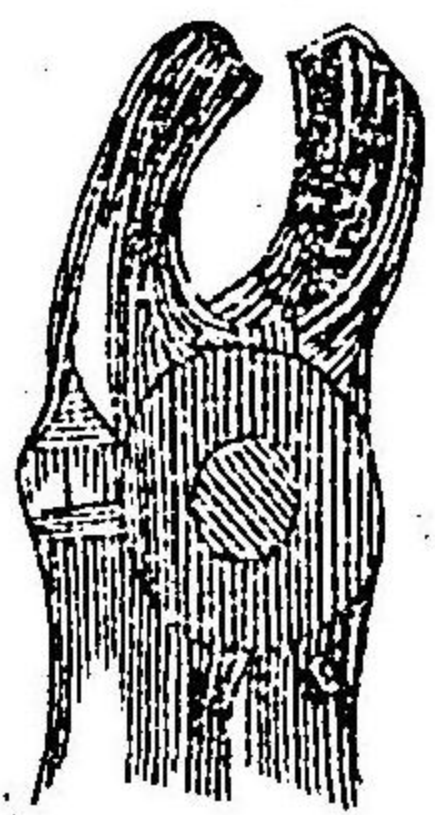


第七十九圖 上顎ノ齒牙ヲ抽去スルノ式

モ相互ニ傾斜セシ
メ手ヲ貼シテ壓控
スルニ及テ精密ニ
齒頭ヲ顎内ニ含容
スルヲ得セシム
又其部ヲ造構スル

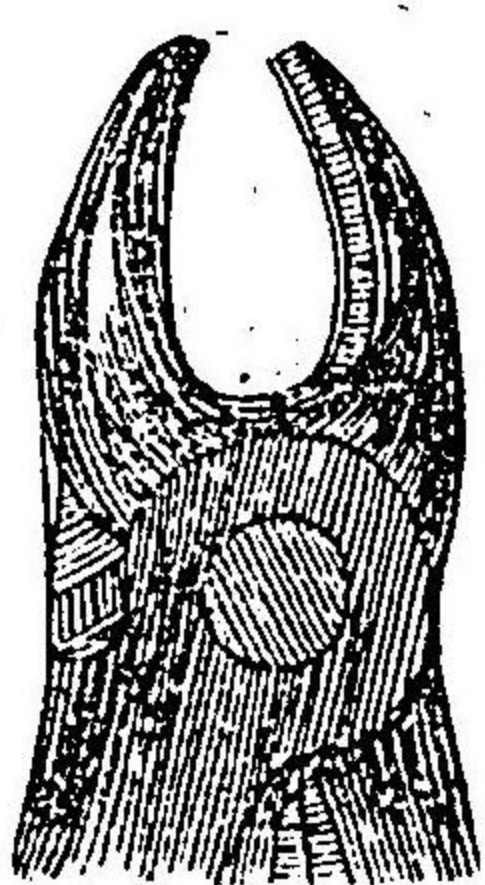
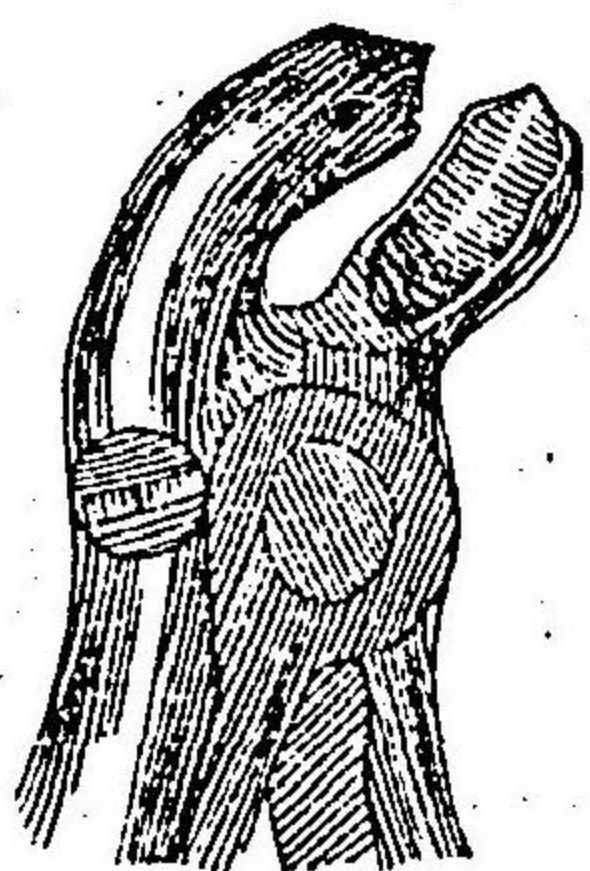
第八十一圖

第八十二圖



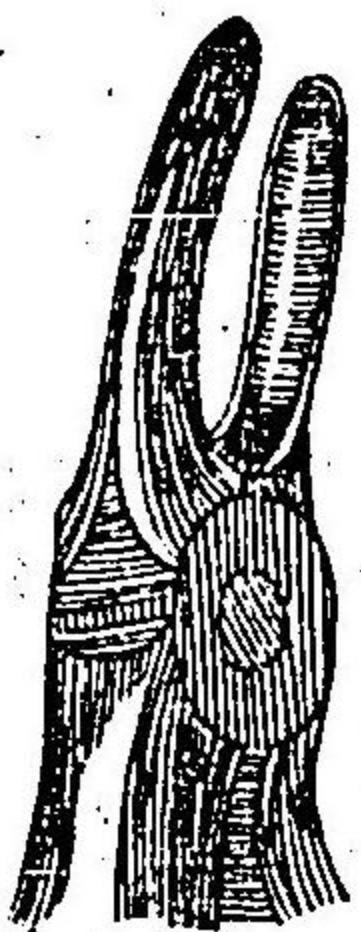
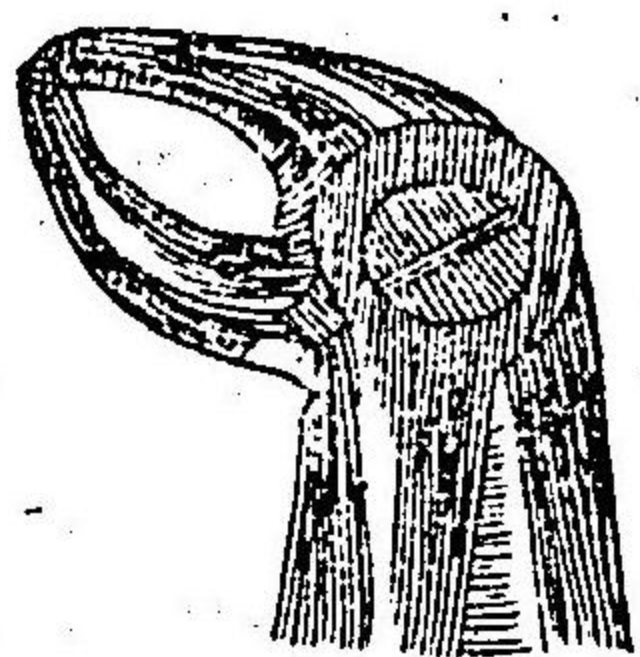
第八十三圖

第八十四圖

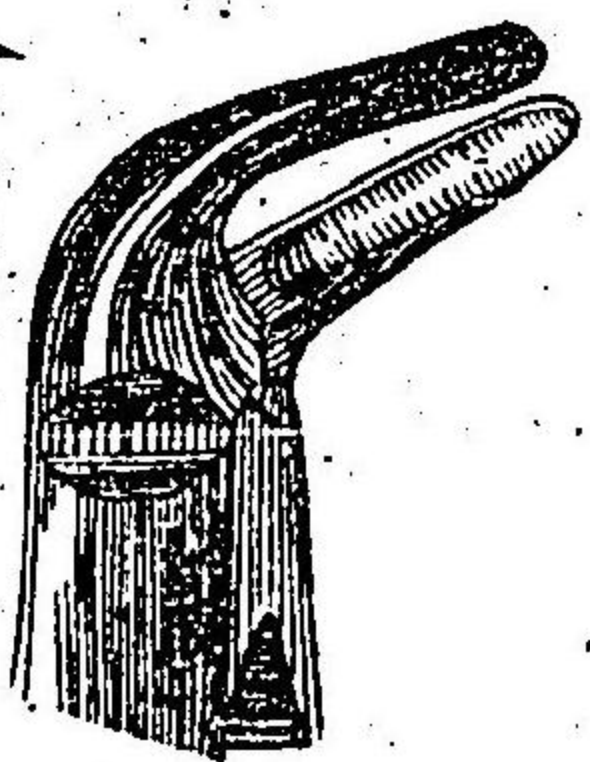


第八十五圖

第八十六圖



第八十七圖



ニモ亦各齒ノ形狀ニ符合セシムルヲ最モ肝要
ナリ右ノ如ク齒牙ノ種類ノ異ナルニ隨テ各符
合センヲ要セハ七個ノ別器ナキヲ得ス即チ
其一第一圖ハ左上大齧齒ヲ抽去スルニ用ヒ其
ニ第二圖ハ右上大齧齒ヲ抽去スルニ用フ斯ク
其形狀ヲ殊ニスル所以ハ全ク此兩齒ノ形式特
異ナルカ故ナリ其三第三圖ハ兩側ノ下齧齒ヲ
抽去スルニ用ヒ其四第四圖ハ上顎ノ單根齒ヲ
抽去シ其五第五圖ハ下顎ノ單根齒ヲ抽去スル
ニ用フ又上顎ノ齒拙ニハ第八十六圖ニ示セル

器械ヲ用ヒ下顎ノ齒拙ニハ第八十七圖ニ示セ
ル器械ヲ用ヅ以上説ク所ノ器械ハトームス氏
ノ考窮ヨリ出ル所ナリ

鋸子ヲ以テ齒牙ヲ抽去スルニ當テ行フヘキ事
件ニアリ即チ先齒ヲ弛緩シ次ニ之ヲ直ニ牽抽
スルナリ上顎ノ門齒并ニ犬齒ヲ抽クニハ先緩
ニ之ヲ捻轉シ且之ヲ振蕩シテ齒根ヲ弛メ次ニ
鉛線ニ下方ニ向ヒ兼テ稍後方ニ傾テ之ヲ牽ク
ヘシ下顎ノ門齒并ニ犬齒ヲ抽クニ當テハ先緩
ニ之ヲ前後ニ振蕩シ後直ニ之ヲ牽クヘシ小齒

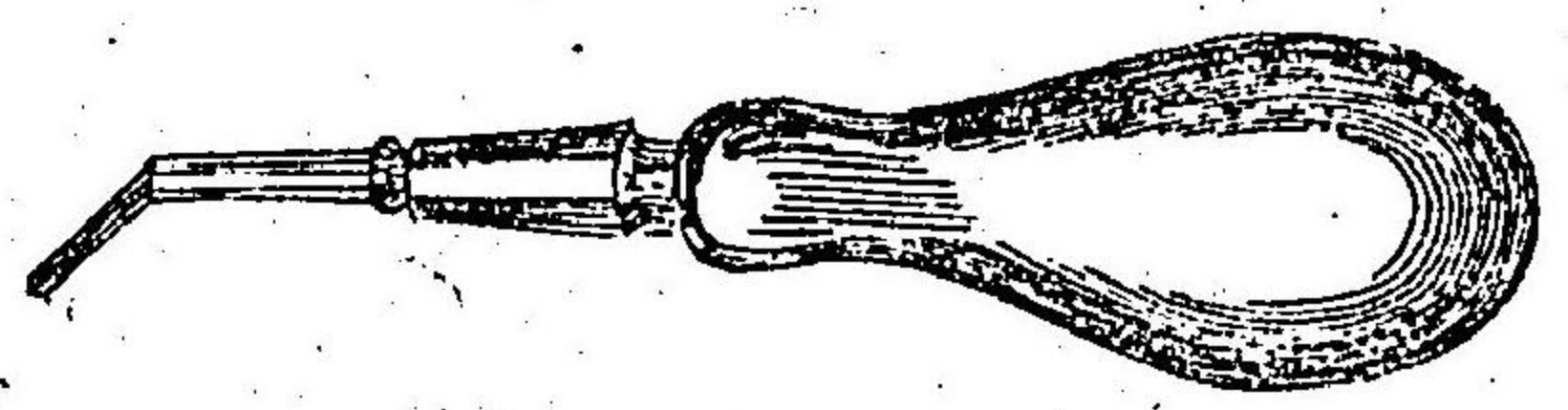
齒并ニ大齶齒ハ牙窩突起ヲ可及的些ク損傷セ
ンカ為ニ先之ヲ側方ニ振蕩シ爾後ハ上顎ナレ
ハ之ヲ直ニ下方ニ牽キ下顎ナレハ之ヲ直ニ上
方ニ牽テ以テ抽去スヘシ施術者ハ力ヲ用テ鋸
子ヲ扱ミ手ヲ以テ之ヲ動揺スルニ至ルヘシ但
シ力ヲ用フルト甚キニ過テ齒牙ヲ破碎スル
勿レ

第二 擊器 此器ハ齒拙并ニ經久ノ殘根ヲ抽去
スルニ頗ル切要ナリ即チ先其尖端ヲ強ク齒牙
ト牙槽トノ間ニ刺入シ後其器ヲ地平ニ倒シ牙

窩突起ノ邊縁若クハ隣齒若クハ施術者ノ指ニ枕シテ之ヲ擎起スルハ其齒容易ニ墜落スルヲ得ヘシ

第三扭匙

此器ハ往昔ニ在テ小齒并ニ大齒ヲ抽去スルニ用ヒシ者ニシテ其痛銀子ニ於ルヨリモ甚シ又拙手ヲ以テ此器ヲ使用スレハ齒齲ヲ搾爛シ牙窩ヲ破碎シ爾後其創傷久シク治癒セサルヲアリ加之扭匙ノ爪端偶腐潰セル齒牙ヨリ脱跌シ誤テ健全ノ齒牙ヲ抽去スル

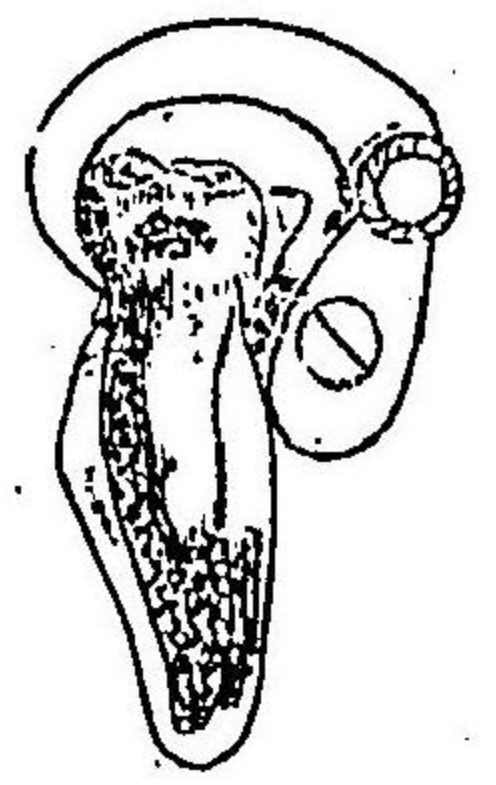


第八十八圖

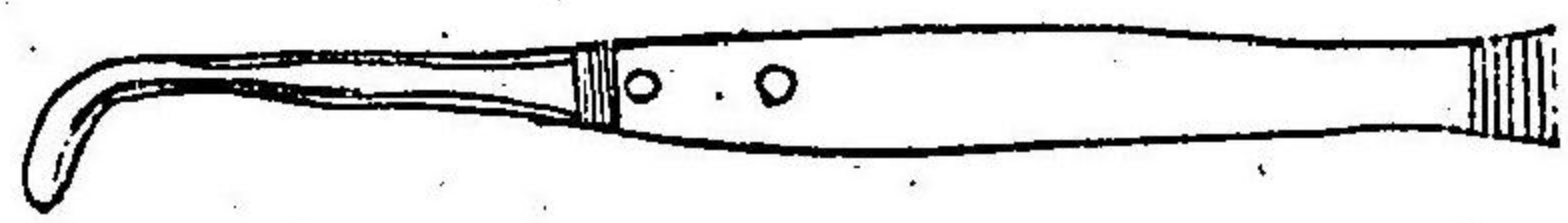
恐アリ然レモ右ノ不便アルニ拘ラス仍此器ヲ用ヒン_ホトヲ要スルハ注意シテ器ノ大齒ノ大ニ適當スル者ヲ撰ミ且適當ノ部位ニ支點ヲ置カサルヲ得ス扭匙甚々小ニシテ支點甚々高キハ齒冠ヲ折斷シ易ク又扭匙大ニ過テ支點モ亦低キニ過ルハ其器ノ爪ヲ橫斷シ或ハ汎ク牙窩突起ヲ破碎スルノ怕アリ第

第八十九圖

第八十九圖ニ示セル形式ハ此器ヲ用フル_ホト適當シテ多少鉛線ニ牙槽ヨリ抽去スルヲ得ヘキ者ナ



下顎ノ小齲齒ト上顎ノ大齲齒トヲ抽去スル
 ニハ支點ヲ内側ニ置キ下顎ノ大齲齒ヲ抽去ス
 ルニハ之ヲ外側ニ置クハシビール氏
 ノ説ニ據レハ上顎ノ智齒ハ扭匙ヲ以
 テ抽去スハカラス蓋シ其理ハ支點ヲ
 置クハキ骨ノ一部ハ其造構最モ柔軟
 ナレハナリ
 扭匙ヲ以テ齒牙ヲ抽去スルノ前ハ齒
 齲截開刀第九圖若クハ細小ノ銳鈎ヲ以
 テ齒齲ヲ截開スルヲ最モ佳トス



第九十圖

抽齒後出血

「モレージ、アフター、エクス
 トラクシユン、オプ、チー、区」

齒牙ヲ抽去スル後ハ劇甚危険ノ出血ヲ發スル
 事屢之アリ其血武ハ牙槽底ノ牙動脈ヨリ来
 如キ者アリ或ハ久ク病患ヲ蒙レル齒齲ヨリ来
 ル者アリ即チ先窩内ノ凝血ヲ清除シ冷水ヲ以
 テ注洗シ或ハ稀弱塩化鐵溶液中ニ蘸セル棉花
 片ヲ以テ其部ヲ拭ハンコヲ要ス此諸法若シ効
 ヲ奏セサレハ又左條ノ方法ニ依テ牙窩ヲ栓塞
 セサル可ラス即チ爛布ノ長薄片ノ一端ヲ取テ
 強ク其窩ヲ壓塞シテ深底ニ觸接スルニ至リ齒

後漸々其殘餘ヲ壓塞シテ殆ント牙窩ヲ充填シ
 テ齒齦ト一平面ヲ成サシメ又其上ニ壓掟物ヲ
 置テ對向セル齒ニ依テ逼迫ヲ受ケシメ腮下ヨ
 リ頭上ニ纏ヘル繻帶ヲ施シテ絶ヘス口ヲ閉鎖
 センテ要ス

齒石

タートール

齒石ハ津唾ヨリ齒上ニ沈着スル土質物ニシテ
 上顎、大齒齒ト下顎、門齒トニ於テ最モ多シ
 蓋シ此部ハ唾管孔ニ近邇スルヲ以テナリ此物
 非常ニ堆積スルキハ齒齦ニ炎ヲ發シテ吸收セ

シレ齒牙亦漸々弛緩スルニ至ル者ナリ

療法

此物沈着スルキハ日々ニ回柔軟磨齒粉
 沈澱炭酸加爾基ト石鹼トヲ以テ洗滌シ又捲製
 別齒尖ヲ以テ清掃スヘシ掃齒刷子ヲ用フレハ

其毛ノ柔軟ナル者ヲ貴フ又毛ヲ植ルニモ密ニ
 過サルヲ要ス植ルハ稍疎ナルキハ齒隙ニ透入
 スルハ容易ナルノ利フレハナリ齒石幾許カ堆
 積スルキハ刮器ヲ以テ之ヲ除カサルヲ得ス此
 術ヲ施スノ法ハ其器ノ邊緣即チ尖端ヲ凝塊ト
 齒齦トノ間ニ挿入シテ其塊ヲ破碎剝離スヘシ

其際手中ヲ以テ防護セル示指或ハ拇指ヲ以テ強ク齒縁ヲ壓定シ施術ノ時用フル所ノ力勢ニ由テ齒牙ヲ弛緩スルノ惱ヲ防カン_レヲ要ス時_レ有テハ此物ノ小塊唾管孔ノ近圍ニ固着シテ刺_レ衝ノ為ニ甚シク淹悶ヲ起ス_レアリ此物ハ容易ニ除去スヘシ

齒齦炎性軟化及吸收症

インフレムマトリソフトニム
エント、エブソロフシユン

此症ハ通常齒齦、矢苟兎倍苦ト唱フル者ニシテ概子中年若クハ中年後ノ入ヲ襲フ又齒石堆積ノ繼症ナルアリ肝及ヒ腸ノ充血ニ起因スル

アリ齒齦ハ腫起シテ海綿狀ヲナシ非常ノ倦怠ヲ覺ヘ絶ヘス疼痛シテ諸物僅ニ之ニ觸ル、モ乍チ出血ス病患増進スレハ齒齦ハ齒面ヲ離レ牙窩ハ漸々吸收セラレテ齒牙弛緩シ終ニ脱落スルニ至ル蓋シ此繼發諸症ハ頗ル急速ニシテ牙窩内ノ醗膿ヲ兼併スル者間之アリト雖モ多クハ其症遲慢ニシテ數年ヲ經過スルノ際一齒ツ、脱落スル者ナリ

療法

深ク齒齦ヲ裂開シ且ツ及復シテ填鍼ヲ貼シテ其部ノ充血ヲ疎通シ下劑ヲ與ヘテ腸ヲ清

滌シ單寧含嗽劑ヲ用ヒテ口内ノ分泌物ヲ改良シ且其部ノ脉管ヲ收固セシムル等大ニ宜シトス

牙窩膿瘡

「アルビオラール、又エブセツス」

齒齦癰腫

「ゴムボイル」

一異ノ細小膿瘡ニシテ牙槽内ニ始リ爾後或ハ齒齦ヲ徹シ或ハ頬ヲ透シテ破潰スル者ナリ此症ハ通例死壞若クハ腐潰セル齒牙ノ刺衝ニ由テ起ル者ニシテ良好ノ處置ヲ怠ルキハ骨ノ汎發破潰ヲ將來スルヲアリ

療法

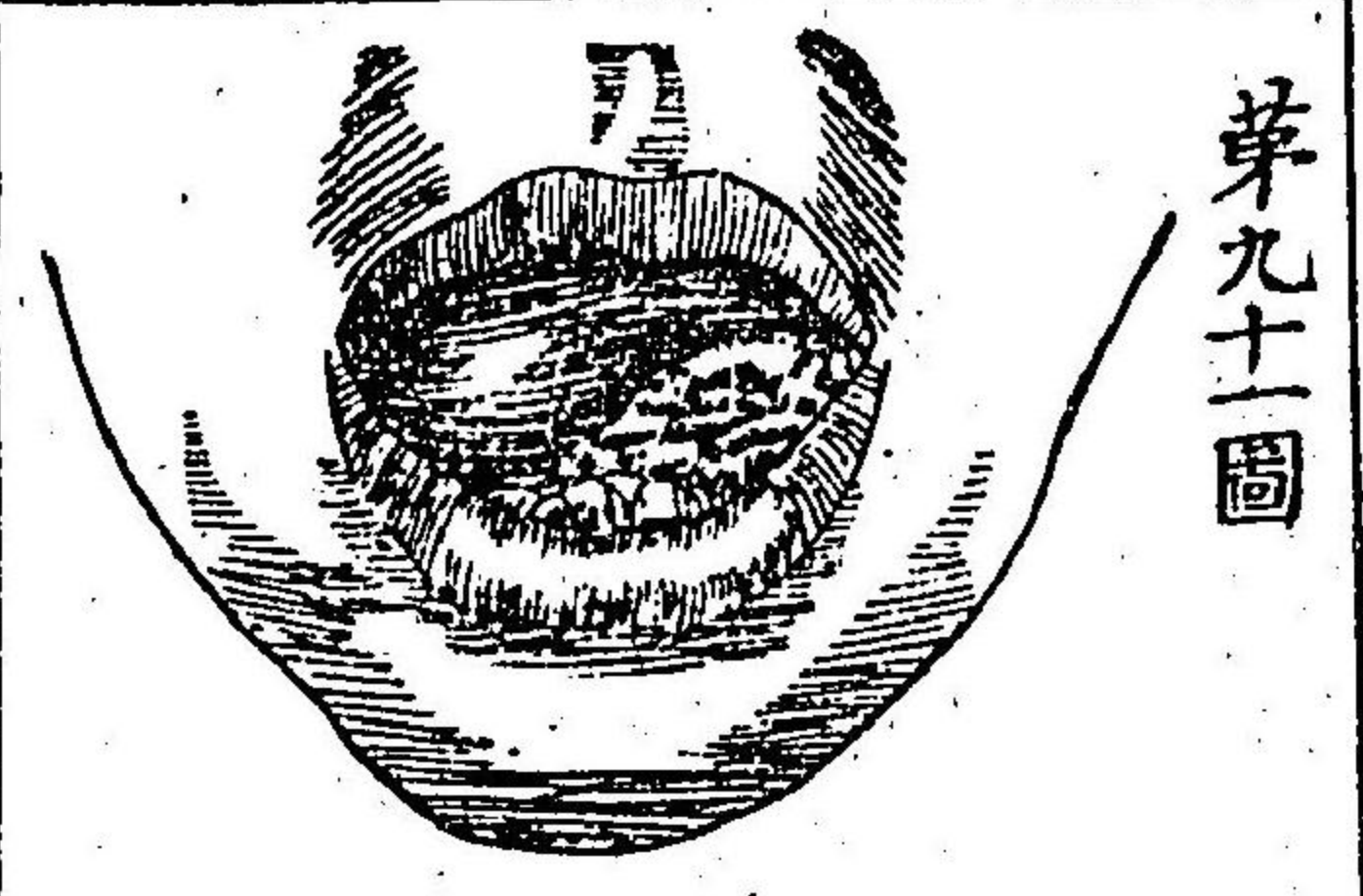
蒸溺劑ヲ施シ齒牙大ニ腐壞スレハ之ヲ

抽去シ膿液ヲ含蓄スルヲ見ハ直チニ之ヲ刺開ス
ハシ齒牙ヲ抽去スレハ囊質屢此ト俱ニ破裂スルナリ

齒齦纖維樣瘤腫

「エピユリス」

齒齦ニ纖維成形性若クハ纖維樣ノ瘤腫ヲ生スル者即チ此症ナリ是レニ齒間ノ牙窩ヲ被覆スル骨膜ノ實質内ニ此腫ヲ生シ逐次齒牙ヲ離隔シ爾後之ヲ弛緩且押排シ終ニ蔓延シテ他ノ諸齒ヲ侵襲



第九十一圖

ト十行色

ヲ一

スルニ至ル^レ罕ニハ此患齒齦ノ遊離面ヨリ始リ
 或ハ内側ニ生シ或ハ外側ニ生ス或ハ扁平或ハ隆起或ハ蒂状ノ
 瘤腫ヲナス蓋シ此瘤腫ハ其性痴鈍ニシテ痛ナ
 ク成育モ亦最モ緩慢ナリ^レ此症ハ必ス猶豫セズ
 シテ截除セン^レヲ要ス何トナレハ其腫甚々増
 大シ易ク又放臭潰瘍ヲ生シ易ク爾後隨テ畸形
 ト淹悶トヲ起セハナリ
 先成否ヲ察シテ其腫ノ全部ヲ除キ病患ノ再生
 スル患^ナカランカ為ニ此腫ノ根ヲナセル骨膜
 ノ一部若クハ骨ノ細片ヲ去リ須要ナレハ毎側

ノ齒牙ヲ抽去ス^レシ
 時有テハ齒根ノ死壞部、牙槽中ニ遺リ齒齦癒テ
 其上ヲ覆フ^ルハ又同一ノ瘤腫ヲ生ス^レシ此瘤
 腫ハ割刀ヲ以テ全ク截除ス^レハ異物アレバ之
 ヲ抽去ス^レシ
 齒齦ニ生セル癌性瘤腫ハ甚々罕ナリ但シ一異
 ノ瘤腫速ニ増劇シテ動輒ス^レハ出血セントス
 ル^ルハ此症ヲ指斥シテ癌性瘤腫ナリト謂フ^レハ
 シ

獨徠氏外科新說卷之十終

明治八年第二月免許
同 年第三月刻成

三田 木林鼻宗次 譯述藏板

大阪心齋橋通南壹丁目

菱兌書肆 松村九兵衛

