58
111

福岡医科大学雑誌特別号

主要ナル上氣道疾患ノ診断及治療

始

福岡醫科大學雜誌特別號別刷　（大正七年一月發行）

主要ナル上氣道疾患ノ診斷及治療

醫學博士　久保猪之吉

58-111

主要ナル上氣道疾患ノ診斷及治療

醫學博士　久保猪之吉

著者寄贈本

緒言

上氣道ハ鼻腔、副鼻腔、咽腔、喉頭、氣管ニ至ル間ニシテ其範圍極メテ廣シ、其領域ニ於ケル疾患ヲ短時間ニ於テ述ブルコトハ全ク不可能ナリ、且講習會員ノ多クハ未ダ專門的檢査技術ニ通ゼザルヲ以テ專門的ノ部分ハ凡テ略シタリ、又咽頭疾患ハ前回ノ講演ニ於テ消化器疾患(大學雜誌部大正五年發行)中ニ述ベタルヲ以テ、又結核及黴毒モ以前ノ講演集ニ掲載セルヲ以テ之ヲ省ク、又喉頭疾患ハ時間無クリシラ以テ說述極メテ簡單ナリ、本稿出版ニ當リテ講演時ニ於ケル不完ノ所ヲ補訂シタルモノ甚ダ多シ、カレ上示說シタル圖譜、寫眞、實物等ヲ省略シ及手術法、診察法ノ實地的供覽ヲ描出シエザリシヲ甚ダ遺憾トス

大正8年寄贈

吾領域ニ於ケル診斷及治療ハ檢査法ノ技術ヲ習得シタル上ナラデハ如何ナル良法ト雖モ直ニ之ヲ患者ニ應用スルコト能ハズ、故ニ講演會ガ技術ヲ習得スル機會ヲ聽講者ニ與フル時期ノ來ラムコトヲ切望ス、シカモ吾專門科ニ於テ現今診斷治療ヲ施ス部分ハ單ニ上氣道ト唱ヘラレシ部分ニ留マラズ呼吸器ノ大部分ニ涉ルニ至レリ、卽チ氣管ノ深部、分岐部、氣管枝及肺門部皆直達檢査法ニヨリテ目ノ達スル所、手ノ達スル所トナレリ、加之肺ノ一部モ亦檢査可能トナレリ、故ニ此部分ハ新研究ノ良題目タルニ拘ラズ今回ハ講演ノ時間ナカリキ、更ニ特別ノ講演題目タルベキ他日ヲ待ツ。

第一篇　固有鼻腔疾患

天　一般的診斷法

（甲）外鼻檢査。

外鼻ノ檢査ハ診斷上必要ナリ。

（一）鞍鼻ハ鼻腔内ニ破壞アルコトヲ示ス、卽チ鼻中隔等ノ黴毒ニ於ケルガ如シ。

（二）鼻梁ハ鼻根ヨリ鼻頭ニ垂直ニ貫クヲ通常トス、然ルニ鼻頭ノ曲レルモノアリ、之鼻中隔ノ彎曲セルヲ示スモノトス、其曲ルニ一定ノ規則アリ、卽チ鼻頭左偏スレバ鼻中隔ハ右偏スルヲ通常トス。

（三）鼻根ノ左右ニ膨大セルモノハ鼻茸ノ存在ヲ示スモノトス（第一圖）、殊ニ若年ノ人ニ多シ、惡性腫瘍ノ場合ハ偏側ニ來リ衄血ヲ伴フ、鼻茸ノ時稀ニ一側ニ隆起ノ來ルコトアリ。

第一圖

鼻茸ノタメ兩側鼻根ノ膨隆シタルモノ

（四）鼻脣溝ノ消失シテ口ヲ半バ開クモノハ幼時ニ於テ甚ダシキ鼻閉塞アルモノナリ、腺樣增殖症ニ最モ多ク肥厚性鼻炎又ハ黴毒性鼻炎等之ニ次グ。

（乙）鼻内檢査法。

第一、前檢鼻法。

鼻腔内ヲ前方ヨリ檢査スル法ニシテ器械ナキ時ハ檢者ノ背後ヨリ日光ヲ患者ノ顏面ニオクリ其鼻頭ヲ

拇指ニテ少シク擧上スレバ少シハ檢査シウベシ。

サレド精密ニ鼻腔ヲ檢査スルニハ檢者反射鏡ヲトリテ光ヲ患者ノ鼻頭ニ投射シ左手鼻鏡ヲトリテ患者ノ鼻内ニ送入シ徐々ニ開キ鼻毛ヲ押シ分ケ成ルベク多量ノ光線ヲ投入ス右手ハ患者ノ頭ヲ支ヘ自由ニ動カザルヤウ且檢者ノ望ムガマヽニ鼻孔ノ位置ヲ變ゼシム。

反射鏡ニハ種々アリ、サレド予ハ一定ノ診察室ニテハ硬護謨框ヲ有スルモノヲ用ヰ携帶用ニハ布製額帶反射鏡ヲ選ム。

鼻鏡ニモ種々アレドハルトマン型ハ堅牢ニシテ便ナリ、予ハ同型ノモノヲ改良シ全ク捻ナシトシ容易ニ分解シウルモノトナシタリ、小兒又ハ婦人又ハ鼻孔ニ濕疹等ヲ有シ疼痛アルモノハ耳鏡ヲ代用スル方ヨロシ、鼻鏡ヲ送入スルニハ徐々ニシ急ニ粗暴ニ送ルベカラズ、殊ニ鼻中隔前方ハ出血シヤスシ。

此檢査法ニテ見得ル所ハ次ノ如シ。

(1)、必ラズ見ユル鼻腔内像（第二圖）

一、下甲介及下鼻道

二、中甲介及中鼻道

三、鼻底

四、鼻中隔

今前檢鼻法ニヨリテ檢シウル個所ニツキテ少シク解說セム。

第二圖

前鼻檢査圖

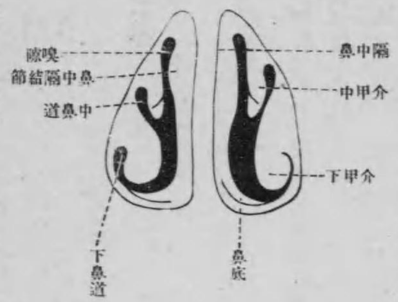

一、下甲介及下鼻道。

下甲介ガ著シク肥厚スル時ハ鼻底及鼻中隔ト接觸シテ空氣ヲ通ゼザラシムルニ至ル、若シ此肥厚ガ一時性ニシテ直ニ開通スル時アル場合ハ之ヲ神經性鼻炎トシ、「コカイン」液塗布ニヨリテモ餘リ影響セザル時ニハ之ヲ肥厚性鼻炎ト云フ、肥厚性鼻炎中殊ニ前端ガ有莖的ニ肥大シ分葉狀ヲナス時ハ之ヲ分葉狀肥大ト云フ、未熟ノ人ハ鼻茸ト誤ル。

下甲介ハ或ハ不適當ナル手術、或ハソノ他ノ疾患ニヨリテ甚シク縮小シ時トシテハ全ク其影ヲ留メザルコトアリ。

下鼻道ノ側壁ガ著シク膨隆スル時ハ齒牙發生又ハ齒牙囊腫ヲ疑フ。

二、中甲介及中鼻道。

中甲介ハ時々鼻茸樣ニ肥大スルコトアリ、又有莖鼻茸ノ出發點タルコトアリ。

中鼻道ハ鼻腔中臨牀上極メテ重要ナル場所ナリ、上顎及前額諸竇ヨリノ膿汁ハ此ニ現ル、又鼻茸ノ好發部位ナリ、上顎竇性後鼻孔「ポリープ」ハ之ヲ出デ莖ヲ以テ後鼻孔ニ垂下ス。

又癌腫ノ初期或ハ出血性鼻茸ニアリテモ中鼻道ニ來ルカ又ハ中甲介ト鼻中隔トノ間ニ來ル故注意スベシ。

三、鼻底。

鼻底ノ粘膜ハ時トシテ圓形ニ膨隆シ「コカイン」液塗布ニヨリテ直ニ收縮スルコトアリ、鼻底粘膜肥大ト云フ。

鼻底ニハ上顎竇ヨリノ膿汁ヨク滲溜スルヲ以テ檢査ノ際患者ヲ俯セシメテヨク檢査スベシ。

又異物モヨク鼻底ニ介在スルコトアリ。

四、鼻中隔

鼻中隔ハ正中線ニ垂直ニ立ツヲ常トスレドモ軟骨ト鋤骨トノ接合部ニ於テ往々著シク彎曲シ或ハ左或ハ右ノ鼻腔ヲ閉塞スルコトアリ。

前下方部ハ殊ニ出血シヤスク普通偶發性ノ衄血ハ此部ヨリ來ル、之ヲキーゼルバッハ氏部ト云フ。

前上部ニテ中甲介ト相對スル所ハ健康體ニテ粘液腺ニ富ム鼻中隔結節ノ存スル部ナリ、時トシテ著シク肥大シ鼻茸ノ如ク垂下スルコトアリ、之ヲ鼻中隔前肥大ト稱ス此鼻中隔結節ハ婦人ニアリテハ生殖器系統ト關係アリ、月經時ニハ腫脹シ發赤シ出血シヤスク疼痛アリ、若此所ヲ麻痹スレバ月經時ノ疼痛ヲ治シウトノフリース等ノ說アリ、フリース氏生殖器部ト云フ。

(2)、時トシテ見ユル像。

(イ)、下甲介ノ無キコトアリ。

(1)、臭鼻ノ萎縮ニヨルコトアリ。

(2)、手術ノタメナルコトアリ。

(ロ)、鼻中隔ノ穿孔スルコトアリ。

(1)、或ハ微毒ノ破壞ニ因スルコトアリ。前鼻炎ノ結果タルコトアリ。

(2)、或ハ鼻中隔彎曲症手術ノタメ犧牲トナルコトアリ。

此ノ如キ破壞ガ鼻腔內ニ存シテ鼻腔ノ一大空洞ニ變ズルカ又ハ甲介ノ萎縮甚シキ時ハ單ニ鼻腔內ヲ望ムノミナラズ後鼻孔及咽頭ノ一部ヲ望見スベシ、卽

(1)、後鼻孔。

(2)、鼻咽腔後壁及上壁、時トシテハ鼻咽腔上壁ニ腺樣增殖症ヲ見ルコトアリ。

(3)、歐氏管開口部附近。

(4)、軟口蓋隆起。

此ノ如キ檢査法ハ後鼻鏡檢査ヲ許サヾル患者、例之バ小兒、婦人ノ感ジ强キモノ等ニ於テ甚必用ナリ、而シテ「コカイン」溶液（五乃至一〇%）ヲ塗布シテ甲介ヲ收縮セシムレバ鼻腔內ニ破壞ノナキ場合ニテモ以上ノ諸像ヲ望見シウ。

第二、後檢鼻法。

後檢鼻法ハ鼻腔ヲ後鼻孔ノ方ヨリ檢査スル方法ニシテ小鏡ヲ口內ヨリ軟口蓋及懸壅垂ノ後方ニ送リ之ニテ間接ニ見ル、舌ハ舌壓子ニテ壓下シ且鼻吁吸ヲ營マシメテ檢ス、患者ノ鋭敏ニシテ絞扼作用烈シキ時ハ軟口蓋鉤ヲ用ヰテ檢ス予ノ創意ニ成ル軟口蓋鉤ハ便ナリ、其使用ハ咽頭ニ「コカイン」液ヲ塗布スレバ容易ナリ、熟練スレバ塗布セズトモ可ナリ、（患者ニッキ使用法ヲ說明ス）。

此檢査法ニヨレバ次ノ諸部ヲ檢査シウベシ（第三圖）。

甲、後鼻孔及鼻腔內。

一、鼻中隔及共通鼻道。　二、後鼻孔周邊。

第三圖　後鼻檢査圖

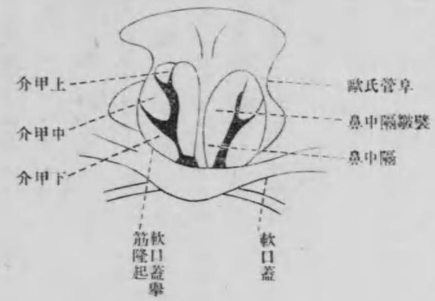

三、下甲介及下鼻道。　四、中甲介及中鼻道。　五、上甲介及上鼻道。

乙、鼻咽腔

一、咽頭上壁及咽頭扁桃腺。　二、歐氏管及附近。

今是等ノ場所ニツキ少シク病的ノモノヲ說明セム。

一、鼻中隔及共通鼻道。

鼻中隔ハ後鼻鏡檢査法ニ於テ標準トナル所ニシテ左右後鼻孔ノ正中線ニ立チ幅狹ク少シク紅色ヲ呈シ、時ニヨリ骨部ヲ黃色ニ透見スベシ、シカルニ時ニヨリテ左右ニ對稱的ニ鼻茸樣ニ腫脹シ共通鼻道ヲ塞グ、コレ所謂鼻中隔皺襞ノ肥大シタルモノニシテ鼻中隔後肥大ト稱ス。

二、後鼻孔周邊。

上緣ハ時トシテ咽頭扁桃腺ノ肥大又ハ鼻咽腔纖維腫ニヨリテ被ハル、コトアリ、又蝴蝶竇炎ノ際ニハ此上緣ニ當リ鼻粘膜ガ鼻茸樣ニ下垂シ來ル、又所謂後鼻孔「ポリープ」ハ或ハ蝴蝶竇ヨリ（蝴蝶竇性後鼻孔「ポリープ」）又ハ上顎竇ヨリ（上顎竇性後鼻孔「ポリープ」）發生シテ後鼻孔ニ出デ初ハ一側終ニハ兩側ヲ閉塞ス其表面蒼白圓滑ナルヲ常トス。

三、下甲介及下鼻道。

下甲介後端ハ時トシテ極メテ大ニ肥厚シ覆盆子狀又ハ桑實狀ヲナスコトアリ、上顎竇膿症ニテハ往往下甲介ヲ傳ハリテ下鼻道ニ膿汁ヲ認ムルコトアリ。

四、中甲介及中鼻道。

中甲介ヨリ下方ニ膿汁ヲ見ル時ハ上顎竇炎ヲ疑ヒ其ヨリ上方卽嗅隙ニ見ル時ハ蝴蝶竇及後篩骨蜂窩ノ

膿ヲ疑フベシ。

鼻咽腔ノ解說ハ前回咽腔ノ講演ニ述ベタルヲ以テ略ス、同記錄ヲ參照スベシ。

第三、中檢鼻法。

鼻鏡ノ長キモノ（八乃至九仙迷）ヲ中甲介ト下甲介トノ間ニ送リ之ヲ押シ開クニアリ。

此法ハ鼻腔ノ深部ヲ精査ス、コトニ副鼻腔ノ開口部ヲ檢シ又ハ消息スルニ必用ナリ。

地　診斷及治療各論

第一章　畸形

第一節　鞍鼻

鞍鼻ヲ三ニ分ツ。

第一度鞍鼻トハ生理的鞍鼻トモ云ヒ鼻内ニ變化ナク外鼻々梁ノ少シク凹陷スルモノヲ云フ。

第二度鞍鼻、鼻梁凹陷シテ鼻中隔ノ破壞ヲ伴フモノ。

第三度、鼻内ノ破壞及瘢痕收縮甚シク、爲ニ外鼻ハ全ク變形シ僅ニ鼻翼及鼻頭ノ三隆起ヲ認メ左右ノ鼻脣溝ハ鼻背ニ於テ相連接ス（第四圖）。

第四圖

第三度鞍鼻

（甲）正面

（乙）側面

鞍鼻ノ整形手術ニ於テ注意スベキハ、（第一）鼻腔内ノ變化ノ檢査ナリ、分泌多クシテ破壞ノ尙繼續スルモノハ手術ハ否ナリ、（第二）年齡ノ甚若キ時ハ手術ヲ見合ハスベク骨骼ノ大抵定マリタル場合ニ行フベシ。

（一）、「バラフォン」注射法。

此法ハ第一度及第二度ノ鞍鼻ニ適用スベキモノトス。

（1）、器械。材料トシテハ以前ハ「ヴァゼリン」ヲ用ヰタレド今日ニテハ軟「バラフォン」ヲ用ウ、注射器トシテハ專ラスタイン氏型ヲ使用ス此注射器ハ捻ニテ進ムヲ特色トス、之ニ舊型ト新型（第五圖）トアリ。

第五圖

新型スタイン氏「バラフォン」注射器

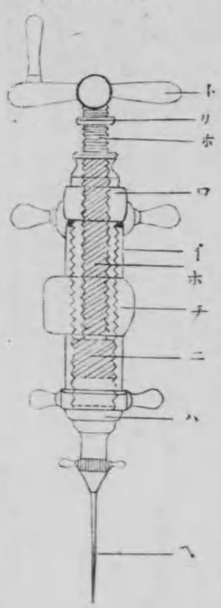

（イ）内面ニ捻ヲ有スル圓柱狀筒
（ロハ）其兩端ニ於ケル蓋
（ニ）圓筒中ヲ上下スル活栓
（ホ）活栓ノ柄ニシテ（ニ）ト同ジク捻ヲ有ス
（ヘ）針
（ト）「ツマミ」
（チ）圓筒（イ）ニ附セル指ヲ當テ固定スル小板
（リ）注射量ヲ豫定スル小環

（2）、軟「バラフォン」。硬「バラフォン」ト「ヴァゼリン」トノ合劑ニシテ約四十三度ノ融解點ヲ有ス、彈力ニ富ムガ故ニ注射器ヨリ押シ出サルレバ縷ヲ引ク、脆ク出ヅルモノハ注射ニ不適當ナリ。

（3）、技術。患者ノ位置ハ仰臥位トス、局所麻醉ヲ行フ必用ナシ、注射針ハ以前ハ鼻根ヨリ刺シタレド現今予ハ鼻尖ヨリ送ルヲ常トス、送入セラレタル針端ハ最凹部ヲ越エザルベカラズ、針ヲ刺シタル後術

者ハ指ヲ以テ針ノ皮下ニアリヤ否ヤヲ檢シ次デ助手ヲシテ注射器ノ捻ヲチヂリナガラ注射スベシ、此際注意スベキハ術者ハ「パラフォン」ノ皮下ニ送ラル、量ヲ觸診シツ、凹陷部ニテ最モ多ク其前後ニテ漸次遞減スルコトナリ、注射終ラバ其創孔ニ絆創膏ヲ貼附シ「コロヂウム」ヲ塗布ス。

(4)、「パラフォン」ノ運命。「パラフォン」ヲ注射スレバ其周圍ニ新生組織ヲ生ジ巨大細胞ハ「パラフォン」小球ヲ速ビ去リ數年後ニハ組織化シテ其影ヲ留メザルニ至ル、硬「パラフォン」程其吸收遲シ。

(5)、「パラフォン」注射ニ伴フ不幸。

(イ)、「パラフォン、エンボリー」ハ硬「パラフォン」ヲ溶解セル狀態ニテ注射シタル時代ニ見タレド軟「パラフォン」ヲ用ウルニ至リテ其危險殆ンドナキニ至レリ。

(ロ)、「パラフォン」瘤過量ヲ注射セシニヨル、又年ヲ經テ結締組織增殖シ眞正腫瘍ノ如クナルモノアリ。コレ「パラフォノーム」ナリ。

(ハ)、壞疽。第三度ノ鞍鼻、又ハ皮膚ト骨ト癒著セルガ如キ時注射シタル場合ニ起ル、若シ此ルモノニ注射セムトスルニハ先、皮膚ヲ剝離シ遊離セシメタル後ニ行フベシ。

(ニ)、發赤。「パラフォン」ヲ注射シタル局所ニ現ハル、モノニシテ止ムヲ得ザルコトナリ、多クハ濕布ニヨリ治ス、怒張セル血管ノ一二殘レルモノアル時ハ電氣分解ヲナスベシ。

(二)、整形手術。

印度法、イタリー法等アレド予ハ近來次ノ如キ法ヲ創メタリ、卽鼻根ヨリ鼻翼ノ兩側ニ至ル八狀ノ切線ヲ加ヘ鼻屋ヲ充分剝離シ鼻頭ノヨク通常ノ位置ニ來ル程度ニ於テ縫合ス、サレド皮膚ノミニテハ充分ニ支柱ヲ得ズ、再ビ凹陷スルコトアリ、故ニ上顎骨前額突起ヲ骨、骨膜瓣トシテ前方ニ傾ケテ支柱トスラノ舊法ハ唯歷史的ノモノトシテ殘リ專ラキリアン氏粘膜下窓形切除術行ハル、次ニ其手術法ヲ述ベム。

先、〇・五%「コカイン」液一立方仙迷ニツキ千倍ノ鹽化「アドレナリン」二滴ヲ加ヘタルモノヲ鼻中隔ノ兩側ニ於テ中隔軟骨前端ヨリ後方及後上方ニ向ヒテ注射シ局所麻醉ヲ行フ、注射量ハ通常二立方仙迷ニテ充分ナリ、注射後十五分ニシテ看護婦ヲシテ鼻翼ヲ擧上セシメ鼻中隔凸隆側ニ於テ中隔軟骨前端ヨリ〇・五仙迷後方ニテ上前方ヨリ下後方ニ走リ鼻底ニ達スル切線ヲ加フ、此際刀ノ尖端ハ軟骨ノ中央ニ達

第六圖

術前　術後

第三度ノ鞍鼻ニ予ノ新シキ整形手術法ヲ行ヒタルモノ

（第六圖）。

第二節　鼻中隔彎曲症

鼻梁曲レルガ故ニ鼻腔ヲ寬ハズトモ診斷容易ナリ、前檢鼻法ヲ行ヘバ尙正確ナリ。

症狀　反射性神經症狀トシテ喘息及神經衰弱症等ヲ起ス、高度ナル場合鼻閉塞アルハ勿論ナリ。

療法　以前鼻科學ノ進步セザリシ時代ニハ本症ノ手術トシテ其凸隆部ヲ鋸ニテヒキ切リ、鑿ニテ削リ又ハ電氣ニテ燒ク等ノ方法ヲ用ヰタリ、サレド現今ニ於テハコレ

第七圖

鼻中隔手術圖

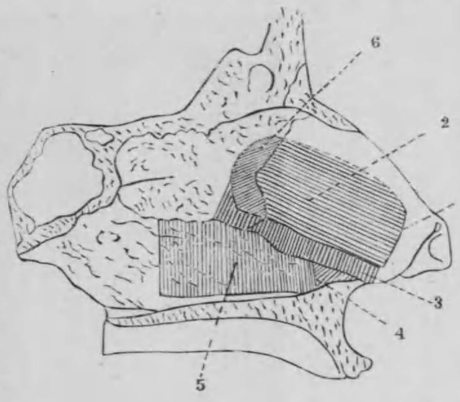

1、線ヲ引キタル部ハ手術ニヨリ除去スル部ヲ示ス
2、粘膜切開部
3、方形軟骨、最初ニキリアン氏軟骨刀ニテ切除シ得ベキ部
4、鋤骨邊緣ヲ被フ軟骨、鑷子又ハ鉗子ニテ除ク
5、鋤骨前端、鑿ニテ削ル
6、鋤骨中部及垂直板、鉗子ニテ破碎ス

後三日ニシテ拔キ去ル。（精シクハ久保著鼻科學第二卷ヲ見ヨ）。

時トシテ手術後不幸ナル現象ヲ呈スルコトアリ。

(1)、消毒不完全ナルタメ化膿シ膿瘍ヲ形成スルコトアリ、カヽル場合ニハ患部ヲ鋭匙ニテ除クベシ。

(2)、後出血、甚稀ナリ、時トシテ「タンポン」ヲ施サヾル時ニ來ル。

(3)、鼻中隔ノ穿孔ヲ貽スコトアリ、技術ノ未熟ナルト一回手術ヲ不完全ニウケタル場合又ハ粘膜ノ極スルヤウニ行フベシ、次デ同側ノ粘膜ヲ剝離シ後起子ヲ以テ軟骨ヲ粘膜切線ニテ切リ、更ニ起子ヲ軟骨切線ヲ越エテ其反對側ニ送リ凹陷側ノ粘膜ヲ軟骨ヨリ剝離ス、次デ軟骨刀ニテ軟骨ヲ切除シ殘餘ノ軟骨及骨部ハ鉗子或ハ鑿ニテ除ク（第七圖）手術終ラバ固ク捲キタル綿ノ「タンポン」ヲ兩側ニ送入シテ粘膜ヲ相密著セシム、「タンポン」ヲ用ヰザルモノアレド之ヲ用ヰル方通常安全ナリ、此「タンポン」ハ術

メテウスキモノ等ニアリ。

第二章　炎症

甲、急性鼻炎　ニハ鼻腔内ニ强キ刺戟藥ヲ用ヰズ、鼻洗ヲモ行ハズ、「アスピリン」ノ内服ヲナサシメ全身療法ヲ施シ鼻ヲ外部ヨリ濕布スル位ニトヾムベシ。

乙、慢性鼻炎、之ヲ次ノ如ク分ツ。

一、單純性鼻炎。　二、肥厚性鼻炎。

三、神經性又ハ血管神經性鼻炎。　四、萎縮性鼻炎。

一、單純性鼻炎、單ニ水樣鼻汁多ク、時々鼻閉アル位ノモノヲ云フ。

二、肥厚性鼻炎、鼻閉甚シクシテ下甲介ノ肥大ハ「コカイン」塗布ニヨリテモ容易ニ收縮セザルモノヲ云フ、多クハ上皮下層ノ肥大ナリ、其前端ニ多數ノ截痕ヲ有スルモノヲ分葉狀肥大ト云フ、後端ニ凹凸烈シク肥大スルモノヲ桑實狀肥大ト云フ。

三、神經性又ハ血管神經性鼻炎ハ鼻閉ノ進退甚急劇ニ變化スルモノニシテ多クハ海綿組織ノ腫脹ナリ。

四、萎縮性鼻炎トハ其名ノ示ス如ク中、下甲介等甚シク萎縮シテ鼻腔ハ一大空洞ニ變ズルモノナリ、其惡臭ト結痂トヲ伴フモノヲ臭鼻ト云フ。

療法　慢性鼻炎ニ共通トシテ必用ナルハ鼻洗ナリ。

鼻洗ニ用ウル洗滌液ハ一％食鹽水ヲ攝氏三十度ニ溫メタルモノヲヨシトス、鼻洗器トシテ噴霧器ヲ用ウルモノアレド穩ニスギテ目的ヲ達シガタキガ故ニ予ハ常ニ英國製「ゴム」球ニ約二分一米突ノ「ゴム」管

ヲツケタルモノヲ使用ス、洗滌ヲ行フニアタリ患者ヲシテ膿盆ヲ持タシメ頭ヲ稍前ニ傾ケ口呼吸ヲ營ミ、「アー」ト發音セシメ洗滌液ノ咽腔ニ流下スルヲ防グ、此時術者ハ鼻洗器ノ「ゴム」管ノ端ヲ右手ニ取リテ鼻腔内ニ插入シ一指ニテ外鼻ノ一部ニ支ヘ其深ク鼻内ニ入ラザルヤウニス、左手ニテ「ゴム」球ヲ掴ミ他端ヲ液中ニ浸シオモムロニ球ヲ壓スレバ液ハ他側ノ鼻孔ヨリ條々トシテ流レ出ヅ、此際注意スベキハ鼻洗器ノ先端ヲ上方ニ向ハスヤウスルコトナリ、水流上方ニ達スル時ハ嗅神經ヲ刺戟シ患者ハ苦痛ヲ訴ヘ、又ムセビヤスシ、洗滌液ヲ鼻内ニ送ルニハ必ラズ「ゴム」球ヲ一握リスベシ、洗ヒ續クベカラズ、一握毎ニ患者ヲシテ擤鼻セシメ呼吸ノ時間ヲ與フルコト必用ナリ。予ハ常ニ以上ノ鼻洗法ヲ用ヰテ未ダ不幸ヲ經驗セズ(用法示說)。

鼻浴又ハ「イルリガートル」ハ壓力少キ故ニ鼻汁ノ粘稠ナルモノハ除カレズ。

小兒ニテハ歐氏管太ク且短キガ故ニ往々危險アリ、ポリツェル氏球ヲ以テ他側鼻孔ヨリ吹キ出スカ或ハ護謨管ニテ吸ヒ出スベシ。

塗布藥トシテハ一乃至五%硝酸銀液ヲ用ウ。

今以上分類シタル慢性鼻炎ニツキテ少シク療法ヲ述ブベシ。

第一節　神經性鼻炎

鼻洗法ニヨリテ一時輕快ス、電氣燒灼法ハヤキタル後發熱シ痂皮ヲ生ジ出血シヤスク且時トシテ手術時ニ鼻中隔ヲ傷ケ癒著症ヲ來ス、故ニ現今ハ用ヰラレズ。

粘膜下剝離法、甲介粘膜ノ前端ニ小切開ヲ加ヘ小起子ニテ之ヲ剝離シ粘膜下ニ創面ヲ作ル、剝離シタル後ハ結締織ノタメ瘢痕トナリ收縮シテ固クナリ鼻腔ハ擴大ス。

第二節　肥厚性鼻炎

血管ト上皮トノ間ノ結締織ノ增殖ヲ主トス、下甲介最多ク中甲介、鼻底之ニ次グ、鼻中隔前及後肥大亦本症ニ屬ス。

處置　トシテハ先、鼻洗(前ヲ見ヨ)ヲ試ミテ效無ケレバ手術ニ移ル。

(イ)、不全骨折法(キリアン)「コカイン」塗布ノ後、長鼻鏡ヲ鼻中隔ト下甲介トノ間ニ入レ力ヲ以テ開クトキハ不全骨折ヲ起シテ接著セル下甲介ハ鼻中隔ヨリ少シク離レ鼻腔開通ス。

(ロ)、甲介切除、分葉狀肥大、桑實狀肥大ノ際ハ其組織鼻茸ニ同ジキ故切除ス、又以上ノ諸方法ニヨリテ效ナキモノハ切除ス、其方法次ノ如シ。

先、鼻洗ヲ施シ鼻腔ヲ清潔ニシ後、卷綿子ニテ二〇%「コカイン」塗布(「アドレナリン」一滴ヲ加フ)ヲナス。

器械ハハイマン又ハベツクマンノ鼻鋏、クラウゼノ寒係蹄及鼻鑷子ヲ要ス。

下甲介切除ニハ二〇%「コカイン」塗布ノ後、下甲介ノ前方ヨリ鋏ニテ漸次後方ニ切除シユク、後端附著部ハ鋏ニテ切除スルコト困難ナルガ故ニ寒係蹄ヲ以テ切除ス、切除シタル片ハ鑷子ヲ以テ取リ出ス、但骨部ハ動脈走ルヲ以テ粘膜軟部ノミヲ切リ取ル。

中甲介切除ニハ中甲介ノ前端ニ斜ニ後上方ニ向テ切斷シ此切斷截痕ヨリ寒係蹄ヲ引キカケ部分的切除ヲナス。

鼻中隔粘膜肥大ハ寒係蹄ニテ容易ニ除去シウベシ。

切除後ノ創面ハ過酸化水素ヲ塗布シタルノミニテ栓塞ヲ施サズ栓塞ハ出血ノ甚シキ場合カ又ハ通院者

ニノミ施ス、其方法ハ綿ニテ作リタル細長ノ栓塞子ヲ屑々ニ鼻腔ニ積ム（實地ニテ示說）、栓塞ハコトニ副鼻腔ニ炎症アルモノ又ハ慢性咽腔炎ノアルモノニテハ注意スベシ、出血ヲ恐レテ放置スル時ハ中耳炎ヲ併發ス。又一度栓塞ヲ施セバ創面ニ癒著シテ之ヲ取リ去ル時又々出血スルモノナリ栓塞ハ一晝夜ノ後拔去ス。手術後ハ三十分乃至一時間位患者ヲ留メオキ自然ニ止血スルヲ待ツベシ。

手術禁忌 熱ノアル時、腎臟病者、血友病者、糖尿病者等婦人ハ月經時中及ソノ直前後ヲ避クベシ。

第三節 手術性萎縮性鼻炎

甲介切除ヲ行フ際腫脹セル粘膜ノミヲトラズシテ尙進ミテ甲介骨ヲモ鋏除スル場合ニハ手術後創面ニ痂皮ヲ生ジ容易ニ治癒セズ、加之粘膜ハ一般ニ萎縮狀態ニ陷リ黴毒性鼻炎ノ如キ觀ヲ呈ス、予ハ之ヲ手術性萎縮性鼻炎ト命名シタリ。

處置、豫防トシテハ甲介切除ノ際、腫脹セル部ノミヲトルニアリ、甲介ノ根部ヨリ切リ取ラザルコト第一ナリ處置トシテハ鼻洗法ヲ一日數回反復持續スル時ハ痂皮ノ形成減少ス、空氣ノ流通過剩ナル時ハ綿栓ヲナスベシ、鼻内「パラフォン」注射ニヨリテ萎縮ヲ一部補治スルコトヲ得。

第四節 臭鼻症

以前ハ臭鼻ナルモノヲ總稱シタレドモ眞正臭鼻症ハ次ノ三症狀ヲ備フルモノヲ云フ。

一、惡臭。　二、萎縮。　三、結痂。

此症狀ニ類似ノモノハ黴毒ニモ結核ニモ來ルコトアリ之ヲ黴毒性又ハ結核性臭鼻ト云フ、眞正臭鼻症トハ區別アリ。

眞正臭鼻症ハビルケー及ワッセルマン反應何レモ陰性遺傳黴毒等ノ既往症ナク若キ人、殊ニ婦人ニ多

シ、病源トシテハペレスノ臭鼻症球狀桿菌最モ信用セラル、此疾患ハ本邦ニハ少シ、西洋特ニユデア人ニ多キガ故ニ此人種ニ特異ノ疾患ナラザルヤヲ疑フモノアリ。

療法 (1)、鼻洗法。前述ノ一%食鹽水ノ微溫液ニテ一日四五回洗滌ス。モシ洗滌シテ取リ去ラレザル結痂ハ「オレーフ」油ニテ濕シ、「ピンセット」ニテ取リ去リ後ニ洗滌ス然シテ痂皮ハ特有ノ不快臭アリ、之ヲ臭鼻臭ト云フ。一週乃至二週ニテ痂皮形成少クナリ遂ニ萎縮ノミヲ殘スニ至ル、卽前檢鼻法ニテ咽頭ヲ見ルコトヲ得。

(ロ)、栓塞法。ゴットスタインニ創マル、同氏桿卽捲綿子ノ太キモノニ鍾ノ鞘形ニ綿ヲ卷キ付ケ鼻腔ニ少シク抵抗ヲ以テ入ル位トナシ右廻ニ捻リテ捲綿子ヲ取リ去ル、此捲綿子ニ綿ヲ卷キタル時其先端綿ヲ貫キテ出デザルヤウスベシ、綿ニハ何等藥液ヲ塗布セズ用ウ、カクテ此捲綿子ヲ一日間鼻腔内ニオク時ハ痂皮ハ綿ニ附著スル故取リ出スニ便ナリ、左右交互ニス、カクスル時ハ遂ニ痂皮形成止ム、サレド此法ハ鼻洗法ニ及バズ。

(ハ)、「パラフォン」注射。臭鼻ノ原因ハ甲介等鼻粘膜ノ萎縮ガ主ナリトノ立脚點ヨリ萎縮ヲ減少スレバ通氣緩慢トナリ痂皮形成少ク從テ惡臭モ減ズベシトノ考ヨリ下甲介又ハ中甲介ノ萎縮シタルモノニ「パラフォン」ヲ注射シタル人々アリ、考ハ面白キモ既ニ萎縮セル粘膜ハ「パラフォン」ヲ保藏スル餘裕ナク緊張スルガ故ニ却テ壞疽ニ陷リ粘膜ハ益〻減少セラル、近來ニ至リテ下甲介、中甲介ノ代リニ比較的粘膜ノ厚キ鼻底又ハ鼻中隔粘膜ヲ剝離シテ之ニ「パラフォン」ノ注射ヲ行フニ至レリ、カクノ如クスレバ粘膜ノ壞疽ニ陷ルコトハナキモ臭鼻ヲ治セシムルニ至ラズ依然鼻洗法ヲ行フヲ要ス、予ハ他ノ方法ニテ惡臭ト結痂ノ全ク去リタルカ又殆ンド去リタルモノ卽萎縮ノミヲ存シタル場合ニ之ヲ行フ。

(ニ)、鼻內熱氣療法又ハ鬱血療法ノ如キモノアレドモ確效ヲ收メガタシ。

以上ニ述ベタル普通ノ慢性鼻炎ノ外ニ注意スベキモノニ「ヂフテリー」性鼻炎アリ。

第五節　「ヂフテリー」性鼻炎

發熱ヲ伴フ鼻炎ニシテ鼻腔內粘膜ニ發赤腫脹ヲ來シ白色ノ義膜ヲ被ルヲ常トス、多クハ小兒期ニ來ル。

一、急性「ヂフテリー」。

二、纖維素性鼻炎。

ノ二ツアリ。

「ヂフテリー」ハ咽頭、喉頭ニ來ルヲ通常トスレドモ時トシテ鼻腔內ニ白色ノ義膜トシテ來ルコトアリ、急ニ高度ノ中毒症ヲ呈ス、サレド急性ノモノハ稀ナリ。

慢性ニ來ルモノハ小兒ニ多ク、鼻閉、不機嫌ニ始マル、鼻腔ヲ檢スルニ白色ノ苔、主トシテ鼻中隔ニ次デ下甲介ニ生ジ之ヲ鑷子ニテ除カムトスレバ出血ス、自覺症狀少ク發熱、麻痺等ハ殆ンドナシ、コレ所謂纖維素性鼻炎ナリ小兒ニハ平常鼻腔內ニ「ヂフテリー」菌生存スト云フコト證明セラレ居レリ、之ガ或機會ニ「ヂフテリー」ヲ喚起ス、纖維素性鼻炎ノ義膜ニモ「ヂフテリー」菌ヲ見ルヲ常トスルモ症狀ハ鼻「ヂフテリー」ト異ナリ。

三、人工的纖維素性鼻炎。

原因　トシテハ損傷、燒灼、藥液腐蝕（コトニ强度ノ硝酸銀溶液、「クロールム」酸等）等アリ、其症狀ハ纖維素性鼻炎ニ類似ス故ニ之ヲ區別セムトセバヨロシク其人工的原因ノ有無ヲ檢シ細菌檢査ヲナサヾルベカラズ。

療法　人工的器械的ニ生ジタル纖維素性鼻炎ハ放置スルモ自然ニ痂皮脫落シテ治スベシ。

鼻「ヂフテリー」ハ或ハ單獨ニ鼻ニ來リ或ハ咽頭「ヂフテリー」ト共ニ來リ極メテ危險ナルモノナルガ故ニ直ニ血清ノ注射ヲナシ咽頭「ヂフテリー」ト同樣ノ處置ヲナスベシ。

纖維素性鼻炎ハ其症狀極メテ輕度ニシテ主トシテ鼻閉ヲ訴フルニ過ギザレドモ義膜中ニ「ヂフテリー」菌ヲ保有スルモノナルガ故ニ「ヂフテリー」ニ準ジテ治療スルヲヨシトス、最モ姑息的療法ニヨリテ治スルコトアルモ血清注射ヲ施セバ義膜ノ脫落迅速ナリ。

纖維素性鼻炎ノ「ヂフテリー」菌ヲ保有スルモノハ小兒ノ鼻腔內粘膜ニ無毒性菌トシテ常在スルモノガ少シク活動的トナリタルモノト見ル時ハ鼻腔ニ於テハ纖維素性鼻炎ナレドモ咽頭ニ蔓延シテ眞正ノ「ヂフテリー」トナルコトアルベク一家中一人ノ纖維素性鼻炎患者アリテ他ニハ眞正「ヂフテリー」患者ヲ生ズルコトアルベシ、故ニ纖維素性鼻炎ノ患者ハ隔離シテ同時ニ他ノ兒童ノ健康診斷ヲナスベシ。

第三章　鼻ノ腫瘍

(一)、良性腫瘍

鼻茸　纖維腫　腺腫　粘液腫　骨腫　乳嘴腫等。

(二)、惡性腫瘍

癌腫　肉腫　鼻咽腔纖維腫等。

第一節　鼻茸

鼻茸ハ吾人ノ日常多ク遭遇スル者ナリ、多少有莖ニシテ消息子ニヨリ多少運動ス、患者ニ惡性ノ症狀

ヲ示サズ鼻茸中ニハ纖維腫、腺腫、粘液腫等ヲ含ム、其好發部位ハ中鼻道ナリ、モシ鼻鏡ヲ取リテ中甲介ト下甲介トノ間ニ蒼白滑澤ノ腫瘍ヲ見バ鼻茸ナリ、次デ消息子ニテ明カニ移動セシムルヲ得、尙其他篩骨蜂窠、鉤狀突起、中甲介前端等ヨリ起ルモ下甲介、鼻底、上甲介ヨリ出ヅルコト極メテ稀ナリ。唯副鼻腔コトニ上顎竇ノ副開口ヨリ現ハル、コトアリ、サレド之ハ特種ノモノニ屬スルガ故ニ章ヲ改メテ述ベム。

鼻茸ト誤リヤスキモノニ鼻中隔ヨリ發生スル二種アリ。

(イ)、鼻中隔前肥大ノ極メテ大ナルモノハ消息子ニテモ運動ヲ示シ鼻茸ノ如シ、之ヲ區別スルニハ消息子ヲ腫瘍ト中隔トノ間ニ入ル、ニ消息子ハ上方ニ進マズ、シカルニ鼻茸ハ中鼻道ヨリ出ヅルヲ常トスルガ故ニ鼻中隔トノ間ニテハ消息子ヲ上方ニ送リ得ベシ。

(ロ)、出血性鼻茸ハ鼻中隔ノ前下方ヨリ出デ特ニ出血性中隔鼻茸ト云ヒ赤クシテ觸ルレバ容易ニ出血ス但ハ良性ナリ、血管ニ富ム。

其他

(ハ)、癌腫ト誤ルコト多シ、殊ニ老年者ニ來レル時ニ然リ癌腫ハ初期ニ於テモ出血甚シ殊ニ手術ノ際ニ多シ、又「ポリープ」ハ一度摘出スレバ短時間ニ再發スルコトナシ、サレド癌腫ニアリテハ直ニ再發シ閉塞ヲ來ス、故ニカヽル場合ニハ其試驗切片ヲ鏡檢シテ診斷ヲ確メザルベカラズ尙其他ノ點ニ於テハ癌腫ハ赤色ニシテ表面凹凸不平、出血シテ脆シ、多クハ片側ニ來ル、顯微鏡下ニ切片ヲ檢スレバ上皮層ノ異常增殖ヲ見ル、シカルニ鼻茸ハ蒼白色ニシテ表面平滑、多少有莖ニシテ出血少ク多クハ兩側性ニ來リ顯微鏡的檢査ニテ上皮層ニハ著變ナク結締組織層ニ浮腫狀浸潤アリ。

合併症トシテハ鼻茸ノ際、副鼻腔ノ濃膿アルコト多シ故ニ必ラズ之ヲ檢セザル可ラズ。

療法　抽出ス、寒係蹄（クラウゼ氏型ヲヨシトス）甲介刀ヲ用ウ。

日本ニ於テハ寛政年間小田原ニ片倉鶴陵ト云フ人アリ筆ノ軸及三味線ノ絲ニテ係蹄ヲ作リ多數ノ患者ヨリ鼻茸ヲ抽出シタリ、コレ西洋ニテロバートソンガ金屬線係蹄ヲ以テ鼻茸ノ抽出ヲナシタルニ先ダツコト十數年ノコトナリ、鼻科史ニ於テ注目スベキコトナリ。

鼻茸ニハ神經少キ故其周圍ニ「コカイン」ヲ塗リ附近ノ組織ヲ縮小セシメ次デ係蹄ヲ入ル、係蹄ハ鼻茸ヨリ餘リ大ナラザルヲ要ス、大ニ過グレバ外レヤスシ、又鼻茸ノ根部ニ係蹄ヲ進メツヽ係蹄ヲ縮小シユクベシ、又根部ニテ充分締メタル時ハ全然切斷セズシテ牽引スレバ根部ハ往々骨部ト共ニ剝離シ來ル故ニソノ方ヨシ、單ニ係蹄ヲ締メテ切斷スレバ根部ノ大部分殘存シ取リニクシ、又直ニ生長シ來ル。

手術後尙係蹄ノ係ラザル小片殘部アラバ甲介刀ニテ切除ス、手術後ハ「タンポン」ヲ插入スル必要ナシ、過酸化水素ニ浸シタル捲綿子ニシテ度々拭フベシ。

鼻茸ノ往々再發スル原因ハ

(1)、副鼻腔濃膿アリテ開口部ノ粘膜絶エズ刺戟セラル、爲カ

(2)、副鼻腔內ニ根アル故ニ來ルコトアリ、故ニ副鼻腔ヨリ發生スルモノハ副鼻腔ヲ開キテ內ノ粘膜ヲ悉ク搔把スベシ。

後出血ハ中鼻道ニ綿栓ヲ插入スレバ足ル、モシ出血永ク續ク時ハ必ラズ癌腫ノ隱ル、モノヲ疑フベシ。

第二節　出血性「ポリープ」

此腫瘍ハ今マデ餘リ注意ヲ拂ハレザリシモノナリ、以前ハ鼻中隔ノ前下端ノミヨリ出ヅト考ヘラレタ

ルガ下甲介、中甲介ヨリモ發生ス、又上顎竇ノ內側壁ヨリ發スルコトアリ、予ハ度々學會ニテ報告シタルガ上顎竇ノ內側壁ヨリ發生シテ鼻腔ニ出デタルモノモ其外觀ハ勿論症狀モ癌腫ニ酷似シ往々此ト誤ラルルモノナリ、竇內ハ往々血塊ヲ以テ充サル、コトアリ、サレド轉移ヲ作ラズ、附近ヲ破壞スルコト少ク、組織學上ハ血管ニ富ミタル「ポリープ」ニスギズ。

療法　鼻中隔ヨリ發生シタル出血性鼻茸ハ寒係蹄ヲ以テ除クコトヲウレドモ出血ヲ恐ル、人ハ熱係蹄ヲ用ウ。此出血性鼻茸ハ良性ナルヲ以テ再發セズ、往々肉腫又ハ癌腫ノ紛ル、コトアルヲ以テ鏡檢スベシ

甲介ヨリ發生シタルモノモ手術ハ同ジ。

上顎竇ヨリ出デタルモノハ上顎竇炎根治手術法ニヨリテ犬齒窩ヨリ入リ粘膜全部ト共ニ抽出ス、此際注意スベキハ必ラズ初ニ竇ヲ開キテ內部ヲ檢査スルコトナリ、不注意ニモ外觀ガ癌腫ニ酷似スルノ理由ニテ直ニ上顎全切除ヲナスガ如キハ極メテ輕卒ナル擧動ナリ。

第四章　衂血

好發部位ハキーゼルバッハ部位ナリ、サレド原因ニヨリテ種々ノ所ニ來ル。

(1)、偶發性　(2)、手術後　(3)、惡性腫瘍。

偶發性ノモノハ多クハ鼻中隔ノ前下方キーゼルバッハ氏部ニ來ル故此部ヲ檢スルコト必要ナリ、鼻鏡ヲ餘リ深ク送ル時ハ却ツテ隱ル、コトアリ又鼻鏡ノ先端ニテ直ニ傷キテ衂血ヲ起スコトアリ、偶發性ノモノハ婦人ニアリテ月經時ニ來リ月經少クシテ衂血多キコト卽代償性ノモノアリ、老年ニテハ腦溢血ノ先驅期トシテ來ルコトアリ。

手術性ノモノハ下甲介、中甲介又ハ其他原因ノ明瞭ナル手術後ニ來ル。

惡性腫瘍ニテハ老年ニ於テハ癌腫ノ初期、青年ニテハ鼻咽腔纖維腫、中年ノモノニテハ肉腫又ハ出血性鼻茸ヲ疑フベシ。

療法　鼻中隔ヨリスル出血ニアリテハ鼻翼ヲツマムコトニヨリ止血シ得、次ニ「クローム」酸又ハ三「クロール」醋酸ニテ腐蝕セシメ其過剩ヲ食鹽水ニテ中和ス。

手術後ノ出血ニハ栓塞法ヲ用ウ、之ニ三種アリ。

(1)、前鼻孔ヨリ栓塞スル法ハ先、鼻腔內ニ「コカイン、アドレナリン」ヲ充分ニ塗布シ綿ヲ棒狀ニカタク卷キタル栓塞子ヲ層々ニ重子テカタク插入ス、之ニハハイマンノ鉗子ヲ用ウルヲ便トス。

(2)、後鼻孔ヨリ栓塞スル法ハ出血部後方ニアル場合ニ行フモノニシテペロッタ氏ノ方法ヲ用ウ。

第五章　異物

大人ニテハ異物ノ鼻腔內ニ入リタルコトヲ明カニ知リ得ベキモ小兒ニテハ不知不識ノ間ニ入ルコトアリ、治療ノ目的ニ入ル、コトモ亦多シ、又玩具ノ入ルコトアリ、サレド既往症明瞭ナラザル場合アリ、カ、ル際ニ混同サル、ハ上顎竇潴膿症ナリ、小兒ニテ一側ノ鼻腔ヨリ膿汁多量ニ出ヅル時ハ異物ノ存在ヲ疑フコト必要ニシテ、永ク異物ノ停マル時ハ其周圍ニ肉芽發生シテ一見腫瘍ノ如キ觀ヲ呈スルコトアリ。

療法　先ヅ鼻洗ニテ鼻腔ヲ淸潔ニシ「コカイン」ヲ塗布シテ附近ノ粘膜ヲ麻痹收縮セシメ異物ヲ明瞭ニシテ抽出ス。

紙片、布片ノ如キモノハ鑷子ニテ抽出スルモ豆、球形ノモノ等ハ小兒ニアリテハ他側鼻腔ヨリポリツェル氏護謨球ニテ强ク空氣ヲ送リ吹キ出ス、又ハ消息子ノ先端ヲ曲ゲテ異物ノ後方ニ送リ搔キヨセテ出ス。

第二篇　副鼻腔疾患

副鼻腔ハ上顎竇、前額竇、蝴蝶竇、篩骨蜂窩ヨリ成ル（第八圖）近來ハ鼻涙管ノ疾患モ鼻腔內ヨリ手術處置スルヲ以テ副鼻腔ノ一ニ數フベキカ、今開業スル非專門家諸君ニハ主トシテ上顎竇ニ就キテ時間ノ許ス限リ述ベ、他ハ他日ニ讓ラム。

吾人ガ鼻腔內ニ多クノ膿汁流ルヽヲ見ル時ハ其最モ多クハ副鼻腔ノ炎症ナリ、シカシテ膿汁ノ發スル處、何處ニアリヤヲ知ルコト極メテ必要ナリ。

膿汁ガ、(1)、中鼻道ニアル時ハ上顎竇ヲ疑ヒ、(2)、上顎竇消極ナル時ハ前額竇ヲ疑フ、(3)、上鼻道ニアル時ハ蝴蝶竇ヲ疑フ、(4)、後檢鼻法ニヨリ中鼻道ニアレバ上顎竇及前額竇、(5)、後檢鼻法ニテ中甲介ノ上ニアル場合ハ蝴蝶竇ヲ疑ヒ、(6)、後鼻孔上緣ノ鼻茸樣肥大、後檢鼻法ニヨリテ上鼻道ニ存シ且膿汁アル際ハ蝴蝶竇ニアルコト殆ンド確ナリ。

第一章　上顎竇炎

副鼻腔中ニテ上顎竇ハ其容積最大ニシテ最モ炎症ニ罹リヤスシ、今慢性上顎竇炎ノ診斷法及手術法ヲ述ベム。

第八圖　副鼻腔略圖

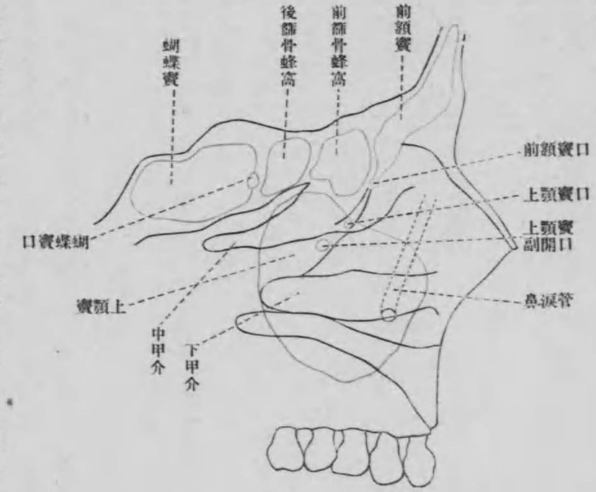

一、フレンケル氏法。上顎竇炎左側ニアリト考フル時ハ先ヅ頭部ヲ前傾シ次ニ稍〻右側ニ傾クル時ハ最モヨク膿汁中鼻道ニ現ハル、故ニ習字ニ際シテ膿汁流出スルハ確ニ上顎竇瀦膿症ナリ、若竇口附近ニ「ポリープ」アル時ハ膿汁ハ却テ出デ來ラザルコトアリ。

二、徹照法。小電燈ヲ口內ニ含ミ暗處ニテ見ル時ハ明カニ膿汁アル側ニハ暗キ影ヲ與フ。

三、X光線ニテ寫眞ヲトレバ亦明カニ陰影ヲ示ス。

四、消息法。特ニ上顎竇ニ向ツテ定メラレタル消息子ニテ副開口ヲ消息ス其位置ヲ見ルニハ「コカイン」ヲ十分中鼻道ニ塗布シ鉤狀突起及其後部ニ涉リテ消息スル時ハ副開口部ニ於テ消息後先端ノ陷入スルヲ認ム、消息子ヲ進退シテ此ニ刻マレタル度盛ヲ讀メバ副開口ノ直徑ヲ計リ得ベシ、消息後ハ洗滌管ヲ送リ食鹽水ニテ洗滌ス、モシ副開口ヲ見出スコト能ハザル際ニハ其先端ノ尖銳ナルモノヲ以テ上顎竇ノ鼻腔壁ヲ穿

通セシメテ洗滌ス。

五、試穿法。 シュミットノ探膿針ヲ用ヰ下鼻道ノ壁ヲ穿チテ上顎竇ニ入リ膿汁ノ有無ヲ檢スルニアリ、試穿法ニテ注意スベキハ患者ガ爲メニ往々失神狀態ニナリテ倒レ甚シキハ死ニ至ルコトアリ、此ハ下鼻道ヨリニテモ中鼻道ヨリニテモ起ルコトアリ、甚不快ナル不幸ナリ、若シ穿刺後第一回ニ空氣ヲ送ル時抵抗アラバ必ラズ中止シテ他ノ孔ヲ求ムベク充分竇内ニ先端ノ入ラザルニ强力ヲ以テ空氣ヲ送ルコトハ甚危險ナリ。

療法

一、洗滌法。 管ヲ通ジ中鼻道副開口ヨリ洗滌スルモノナリ。

下鼻道ハ毎日穿刺シテ洗滌スルコト實用的ナラズ。

中鼻道ヨリノ洗滌ニアリテ銳「カニューレ」ヲ用ヰル時ハ餘程注意スベシ或ハ皮下ニ氣腫ヲ起シ或ハ眼球突出症ヲ起シ或ハ卒倒セシムルコト稀ニアリ、故ニ未熟者ハ銳「カニューレ」ヲ用ヰズ鈍「カニューレ」ヲ以テ副口ヲ求メ之ヨリ洗滌スルヲ安全トス

二、手術法。

(1)、鼻内手術。

下鼻道ニ孔ヲ造リ之ヲ開大シ排膿ヲハカル法アリ、又中鼻道ヨリ入ル法モアリ、サレド何レモ姑息的ノ方法ナリ。

(2)、鼻外手術。

所謂根治手術ナリ、局所麻醉ニテ行フ、注射液ハ〇・五%「コカイン」液一立方仙迷ニツキ千倍ノ「アドレナリン」二滴ヲ加ヘタルモノヲ用ヰ、口内粘膜及犬齒窩、中鼻道及下鼻道ノ前方ニ注射ス、通常三箇ニテ足ル。

切線ハ口脣ト齒齦トノ移行部ニ行ヒ三乃至四仙迷トス。

(イ)、次ニ起子ニテ骨膜ヲ剝離シ、犬齒窩ニテ穿開ス、竇粘膜ハ「ポリープ」狀ヲナシ或ハ組織内ニ腺ヲ有スルモノアリ故ニ之ヲ全部掻把抽出ス、此儘縫合スル時ハ排膿ハ不良トナリ再發ス、ケルチルノ如キハ此法ヲ行ヒ切開部ヨリ洗滌ス。

(ロ)、現今ニ於テハ鼻腔内ニ向ツテ交通孔ヲ作ル、但下甲介ハ切除セズ、後竇内ニ「ガーゼ」ヲ送入シ術後三日、モシ出血多キ場合ハ四乃至五日ニシテ交通孔ヨリ拔去ス、コレ最モ廣ク行ハル、根治手術法ナリ、「ガーゼ」拔去後ハ竇内ヲ洗滌スベカラズ、モシ必要アラバ十日乃至二十日ノ後ニ洗フベシ。

(ハ)、又上口脣繫帶マデ切線ヲ入レ粘膜、骨膜ヲ剝離シテ梨子狀孔ノ邊緣ヲ現ハス、次ニ此邊緣ヲ鑿ニテトリ上顎竇ニ進ミ下鼻道側壁ヲ主トシテ取ル、下甲介ハ切除スルコトモ、セヌコトモアリ。

此法ニテ鼻腔惡性腫瘍ヲ除去スルヲ得、サレド此法ハ鼻入口部ノ支柱ヲ除去スルガ故ニ瘢痕收縮ノタメ手術側ノ鼻脣溝凹陷シテ不對稱トナルコトアリ。

口内創面ハ初期縫合ヲナシ「タンポン」ハ鼻孔ヨリ去ルコト前法ニ同ジ。

第二章　初生兒上顎竇炎

通常急性ニシテ症狀烈シ、發熱、涕涙シ、眼球突出、眼窩ノ周圍ニ發赤浮腫アリ故ニ眼科醫ニヨリテ診ヲウクルヲ常トス、サレド單純ナル眼窩蜂窠織炎ニアラズ、同時ニ鼻内ヨリ黃色濃厚ノ膿汁ヲ出スカ齒

第九圖　初生兒上顎竇炎

甲　乙

甲、右側眼窩周圍ノ著シキ發赤腫脹アリ、且其下眼窩部ニ小サキ橫橋圓形ノ膨隆ヲ認ム、コレ將ニコヽニ破レムトスルモノナリ

乙、同患者ニ於テ右側硬口蓋部ハ甚シク腫脹シ齒槽ニ瘻孔ヲ生ジ排膿アリ

齦部ニ排膿アリ、此他眼球窩周邊ノ一部殊ニ下方ニ破レテ排膿シ瘻孔ヲ生ズ（第九圖）。

初生兒ノミナラズ四五歲ニ至リテモ尙時ニカヽル症狀ヲ呈スルモノアリ、自然ニ又ハ手術ニヨリテ腐骨ヲ排出ス。

療法　此疾患ハ搔把ノミニテハ治セズ、手術ニヨリテ腐骨ヲ取リ出スベシ、手術ハ犬齒窩ヨリス、慢性上顎竇炎ノ根治手術法ニ據ル。

第三章　慢性前額竇炎

前額部コトニ眼窩上內方ニ壓痛アリ、膿汁ハ中鼻道上部ニ現ル、コトニ上顎竇炎手術後尙中鼻道ニ排膿アル時ハ殆ンド確實ナリ、「エックス」光線寫眞ニテ前額竇ハ明瞭

ニ見ルコトヲ得ベシ。

骨ヲ破壞スル場合ニハ內眦上部又ハ上眼窩緣ニ現ル、而シテ此部ニ皮下膿瘍ヲ生ズ。

療法　自然開口ヨリ洗滌ス、又ハ鉤狀突起ヲ去リ自然口ヲ開大シテ洗滌ス。

洗滌功ナキ時ハキリアン氏式ニヨリテ根治手術ヲ施ス該手術ノ要點ハ前額竇ヲ可及的減却シ且整容上ノ障碍ヲ少カラシムル爲、上眼窩緣ニ骨橋ヲ殘スニアリ。

第三篇　喉頭

臨牀的局所解剖

喉頭ノ大部分ハ皮膚ヲ通ジテ外部ヨリ觸ルヽコトヲ得ルガ故ニ臨牀的局所解剖ハ此部ニ實地的價値アリ、頸部中央ニ突出スルハ甲狀軟骨ノアダム林檎（甲狀軟骨結節）ナリ是ヨリ甲狀軟骨ノ上緣ヲ後方ニ傳リテ左右トモ甲狀軟骨ノ上角ヲ觸ルヽコトヲウ、甲狀軟骨ノ上方ニ橫走スルハ舌骨ナリ、舌骨トノ間ニハ甲狀舌骨膜アリ、此膜ヲ通過シテ喉頭內ニ上喉頭神經入ル（第十圖）。此神經ハ喉頭內粘膜ニ分布スル知覺神經ニシテソノ觸診ハ結核等ニテ喉頭ニ疼痛ア

第十圖　喉頭外觀

ル時又ハ喉頭内ニ手術ヲナス時之ニ「コカイン」液又ハ「アルコホール」ヲ注射シテ喉頭内ヲ麻痹セシムルニ必要ナリ。

甲狀軟骨ノ下ニハ環狀軟骨ヲ明カニ觸ル、コトヲウ、ソノ以下ニハ氣管輪ヲ觸ル、コトヲウ、此氣管輪ノ上方環狀軟骨ノ直下ニハ甲狀腺アリ觸診シウベシ。

喉頭ノ異物等ニテ呼吸困難ヲ呈セル場合ハ甲狀軟骨ト環狀軟骨トノ間ヲ刺スヲ以テ救急處置トス。

正規ニヨリテ氣管切開ヲ行フニハ甲狀腺ノ上部、環狀軟骨ノ下部ニテナスヲ最モ容易ナリトス、是氣管マデノ距離近キト甲狀腺ヲ下ゲテ氣管ヲ早ク發見シウルガタメナリ、之ヲ上氣管切開ト云フ。

下氣管切開トハ甲狀腺ノ下ニテ行フモノニテ氣管マデハ稍、深シ、此法ニテハ胸腺ノ大ナルモノハ之ヲ損傷ス、又肺尖ノ現ハル、コトアリ、サレド異物等アル場合ハ下氣管切開法ハ抽出シヤスシ。

喉頭疾患

凡テノ喉頭疾患ニアリテ主訴ハ呼吸困難ト嘶嗄（又ハ無聲）トノ二ナリ。

第一　呼吸困難（喉頭狹窄）

喉頭狹窄ノ原因ハ甚多シ。

(1)、異物、「ヂフテリー」義膜ノ如ク内ヨリスルモノアリ、時トシテ種子、玩具ノ如ク外ヨリ入ルコトアリ。

(2)、損傷。

(3)、腫瘍、其他結膜ノ浮腫、腫脹。

(4)、聲帶ノ運動障碍。

(一)、腫瘍。

其内主ナルモノハ良性ニアリテハ喉頭「ポリープ」、謠人結節、乳嘴腫等ナリ、惡性腫瘍トシテハ癌腫最モ多シ。

(イ)、癌腫初期ノ診斷ヲ最モ必要トス、四十歳以上ノ男子ニ多クシテ嘶嗄ト喉頭ノ乾燥感トヲ訴フルモノ一二週間ニシテ治セザレバ疑ヲオク、癌腫ノ遺傳的關係アルモノハ診斷愈、確實ナリ。

喉頭鏡ニテ檢スルニ主トシテ聲帶ノ一部ニ稍、白色ヲ有セル隆起アリ、發音セシムルニ此側ダケ運動充分ナラズコレ表層ニ見ユルヨリハ内方ヘノ浸潤深キガ故ナリ。

試驗切片ノ診斷ハ不確實ナルコト多シ、コレ其初期ニテハ乳嘴腫ニ類似スルガ故ナリ（喉頭全剔出患者供覽）。

(ロ)、喉頭「ポリープ」。

聲帶ノ前三分ノ一ノ部ニ生ズ、コレ聲帶ノ後三分ノ一マデハ軟骨ヲ有スルガ故ニ發音ニヨリ聲帶ノ振動ハ其前三分ノ二ノ中央卽前三分ノ一ノトコロニ浮腫ヲ生ゼシメ、次デ「ポリープ」トナル。

謠人結節ハ前三分ノ一ノ部ニ兩側ニ生ズル小隆起ナリ、カ、ル場合發音ヲ禁ジ二％硝酸銀水ヲ塗布ス。

「ポリープ」ハ次第ニ發育シテ窒息ニ至ラシメ或ハ嵌頓落下シテ異物トナルコトアリ、鉗子ヲ以テ抽出スルコトヲ要ス、其法喉頭鏡下ニテ行フモノト直達管ヲ通ジテ行フ法トアリ。

(二)、聲帶ノ運動障碍。

喉頭ノ閉鎖緊張筋ハ多ケレドモ開大筋ハ後筋一對ノミナリ、故ニ兩側ノ後筋同時ニ麻痹スレバ窒息シ

第十一圖

喉頭內諸筋及神經分布略圖

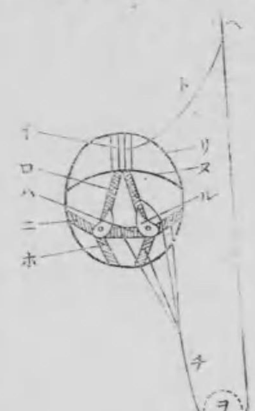

イ、環狀甲狀筋
ロ、內甲狀披裂筋（內筋）
ハ、披裂間筋（橫筋）
ニ、側環狀披裂筋（側筋）
ホ、後環狀披裂筋（後筋）
ヘ、左逐走神經
ト、左上喉頭神經
チ、左回歸神經
リ、環狀軟骨
ヌ、甲狀軟骨
ル、披裂軟骨
ヲ、大動脈弓

膜アル時「カニューレ」ヲ入ル、ニ注意スベシ、又ハ狹窄部ニ插管法（金屬ノモノアリ、硬「ゴム」ノモノアリ）ヲ行ヒ又ハ直達檢査法ニヨリテ金屬直管ヲ插入ス、此法ハ予ノ推奬スルトコロニシテ單ニ插管法ノ代用タルノミナラズ直管ヲ插入シタルマ、氣管切開ヲ施セバ氣管ヲ發見スルコト容易ニ、且手術甚便ナリ。

插管法中オドワイヤーノ法ヲ行フモ確實ナラズ、誤リテ食道ニ入ルコトアリ、シュレッテルノ法ハ誤嚥ノ惧ナク比較的確實ナリ。

第二　發聲障碍

發聲障碍ト呼吸障碍トハ同時ニ又ハ各別ニ現ハル、コトアリ。

原因　種々アリ。

一、聲帶ノ麻痺ニヨリテ來ルモノ最モ多シ。

イ、回歸神經全部又ハ部分的ノ器質的變化ニヨリテ來ル、例之バ大動脈瘤又ハ腫瘍ノ壓迫、外傷又ハ片側急ニ麻痺スレバ呼吸困難ヲ起ス、後筋麻痺ハ回歸神經麻痺ノ初期及「ヂフテリー」後麻痺ニ多シ（第十一圖）。

療法（狹窄ノ處置）。

原因ヲ除クニアリ、卽異物、腫瘍ハ之ヲ去ル。原因ヲ除キ難キ時ハ氣管切開ヲ行フ、義

手術ニヨル神經ノ損傷、或ハ中毒性神經炎ニヨル。

大動脈瘤ニヨルモノハ左側ニ多シ、故ニ大人ニテ左側聲帶麻痺ヲ來スコトアリ。

道癌ノ末期ニモ腫瘍ガ回歸神經內ニ成長シテ麻痺ヲ來スコトアリ。

中毒性神經炎ニテハ「ヂフテリー」後ノ麻痺多シ、日本ニテハ脚氣ノタメノ麻痺ヲ注意スベシ、乳兒脚氣ニ於ケル麻痺モ多クハ左側ノ回歸神經麻痺ナルコト予ノ既ニ揭言シタル所ナリ。

ロ、聲帶自身ノ器質的變化又ハ器質的壓迫例之バ聲帶ノ炎症、潰瘍、又ハ腫瘍ノ發生ニヨリテ嘶啞又ハ無聲トナル、或ハ手術若クハ壞疽ニ因ル聲帶ノ缺損ニヨル、或ハ異物ノ嵌入等ニヨリテ聲帶ノ運動ガ妨ゲラル、時モ發音ニ障害ヲ及ボス。

ハ、官能的麻痺アリ、假令バ「ヒステリー」性失聲症又ハ無聲症ノ如シ、此場合ハ不隨意的ニハ發聲シウルモ隨意的ニ發聲シガタシ、例之バ咳嗽ニハ美事ナル聲ヲ出スモ會話ヲナサムトスレバ聲出デズ時トシテハ此狀態ガ一年二年連續スルコトアリ。

療法　原因ノ除キウルモノハ之ヲ除ク。

神經ノ麻痺ニ陷リテ短時日ノモノハ電氣療法ヲ試ミ器質的變化ノ恢復シガタキ者ハ他ノ方法ヲ試ム。

回歸神經麻痺長ク持續スル時ハ麻痺シタル側ノ聲帶ハ萎縮シ中央彎入シ幅狹ク見エ、故ニ發聲時ニハ閉鎖不可能トナリ空氣漏出スルヲ以テ患者ハ談話ニ著シク疲勞ス、チームセンハ之ヲ發聲時ノ空氣濫費ト名ケタリ、又咳嗽不能トナリ腹壓減ズ、是等ノ障碍ヲ除去スルニ聲帶內「パラフォン」注射法アリ、鞍鼻ニ用ヰルト同ジク軟「パラフォン」ヲ長キ注射針ニテ萎縮セル聲帶內ニ直達檢査ノ下ニ注射ス（拙著「回歸神經麻痺ノ療法特ニ聲帶內「パラフォン」注射療法、東京醫事新誌第二千及二千二號參照）。

官能的麻痺卽「ヒステリー」性失聲症ニアリテハ發音ノ練習ヲナス、精神的ニ關スルコト多大ナルヲ以テ醫ハ患者ニ慰安ヲ與ヘ音聲ノ所有者ナルコトヲ自覺セシムベシ。（實地供覽、尙精シクハ拙著「ヒステリー」性失聲症ノ精神的療法ニ就テ、福岡醫科大學雜誌第二卷第一號明治四十一年七月ニアリ）。

8. 5. 14

58
111

終