性細菌ガ充塡下ニ於テ增殖シ齒髓ニ侵入シテ遂ニ其生機ヲ奪取スルニ至ルコトアルベシ

三 直接或ハ間接ニ齒膜ニ加ハル器械的刺戟ニヨリテ本症ノ起サルヽコトアリ 習慣性ニ硬固物質ヲ咬ムモノアリ、或ハ睡眠中軋齒ノ習癖ヲ有スルモノアリ、或ハ外傷其他ノ原因ニヨリ齒牙ヲ媒介トシテ齒膜ニ暴力ノ加ハルコトアリ、例之粗暴ナル齒間分離、矯正移動、充塡槌打等ノ如シ、或ハ齒頸部附近ニ於テ直接ニ齒膜ニ來ル器械的刺戟アリ、例之齒石、充塡材ノ逸出、適合不良ノ義齒床、帶鈎、矯正裝置、小楊枝ノ亂用、食片ノ介在等ノ如シ

四 化學的刺戟ガ又本症ノ誘因トナルコトアリ 齒髓壞疽生產物ガ根端孔外ニ逸出シテ根端性炎ヲ起シ、齒髓失活劑ノ作用ガ齒膜ニ波及シテ中毒性炎ヲ起シ、沃劑劑有加里油等ノ根管治療劑ガ特異質アルモノニ對シ亞急性炎ヲ偶發スルハ往々見ル處ナレトモ、化學的物質ガ又齒頸周圍ニ來リテ齒膜ヲ刺戟發炎セシムルコトナキニアラズ酒精飲料、煙草、或ハ窩內ニ封塞シタル刺戟性藥劑ノ逸出等ノ如シ就中齒齦緣下ニ達シタル齲窩ニ亞砒酸合劑ヲ貼付スルニ方リ封塞ノ方法若シ當ヲ得サルトキハ唯ニ齒膜ノ壞疽ヲ生スルノミナラズ或ハ延ヒテ齒槽突起ノ骨

疽ヲ起シ齒牙ノ植立ヲ危フセシムルコトアルベシ、其他齒間ニ停溜シタル食片ガ分解醱酵シテ生スル乳酸等ノ刺戟性物質モ亦之ノ類ニ屬スルモノトス

五 齒膜ノ炎症ガ全身性疾患ノ一症候トシテ來ルコトアリ 熱性病、汞劑中毒僂麻質斯性疾患等ハ其主ナルモノナリ、症候的齒膜炎即之レナリ

症候

患齒ノ附近或ハ顎骨ニ沿フテ鈍重ナル深在搏動性齒痛ヲ覺ユルヲ特徵トス、齒痛ハ咀嚼其他ノ器械的刺戟ニヨリテ誘起セラレ常ニ多少ノ持續性ヲ帶ブ、夜間特ニ增惡スルモノ多シ

劇烈ナルモノニアリテハ齒痛全ク持續シ且漸次增劇シ、爲ニ咀嚼機能障害セラレ、頭痛不眠ヲ起シ食慾不振及便秘ヲ來シ、多少發熱スルニ至ルベシ、此等ノ症候ハ齒齦ニ波動性腫脹ノ顯出スルト同時ニ大ニ輕快ヲ覺ユルモノニシテ急性齒槽膿瘍ノ形成之レナリ

他覺的症候トシテハ患齒ハ多クハ失活齒ナルカ或ハ齒頸周圍ニ器械的刺戟ノ加ハレルヲ見ルベク、打診ニ對シテハ反應著明ニシテ且打診音ノ濁溷セルヲ見ルベク、之ヲ左右ニ移動スレバ其弛緩動搖セルヲ知ル、患齒根ノ上層ニ相當スル齒齦ノ表面ハ殆ト常ニ潮紅腫脹シテ熱感アリ且壓痛アルヲ見ルベシ、試ニ冷水ヲ含マ

シムルニ暫時爽快ヲ覺ユベク温湯ハ熱キニ失スレバ却テ齒痛ヲ增惡セシムルヲ見ルベシ

診斷

本症ノ診斷ハ概シテ困難ナラズ、之レト鑑別ヲ要スルモノ三アリ、曰ク急性齒髓炎、曰ク急性顎骨膜炎、曰ク慢性齒膜炎之レナリ

一　本症ハ急性齒髓炎ト共ニ劇烈ナル齒痛ノ原因ノ主要ナルモノニシテ而カモ兩者ノ治療法ハ全然相異ナルモノナルガ故ニ先ツ細心注意シテ之レト鑑別セサルベカラズ（急性齒髓炎ノ條下參照）

二　更ニ本症ハ之ヲ急性顎骨膜炎ト鑑別セサルベカラズ　按スルニ本症ノ重劇ナルモノハ殆ト常ニ多少ノ顎骨膜炎ヲ伴フモノニシテ又急性顎骨膜炎ニシテ齒性原因ヲ有スルモノハ多クハ本症ヲ以テ初マルモノトス、故ニ此兩者ノ區別ハ或意味ニ於テハ炎症擴布ノ範圍ノ區別ナリト稱スルヲ得ベシ

概スルニ骨膜炎ニアリテハ症候凡テ劇烈ニ初マリ、早ク已ニ惡寒發熱ヲ起シ、顎下淋巴腺ノ腫脹ヲ呈シ、齒痛モ亦顎骨ノ大部分ニ亘リテ瀰蔓シ、機能障害頗ル著シク數日ノ中ニ顎骨體ニ沿フテ腫脹ヲ生シ、且其部位ニ應ジテ眼瞼或ハ口唇ニ著明ナル浮腫ヲ顯ハスモノトス

三　本症ハ又之ヲ慢性齒膜炎ト鑑別スルヲ要ス　蓋シ治療上ニ資センガタメノミ、其要點左ノ如シ

急性齒膜炎	慢性齒膜炎
1 齒痛ハ深在搏動性ニシテ多少明瞭ナリ	1 不明ノ鈍痛ニシテ或ハ單ニ不快感ニ過キザルコトアリ
2 咀嚼障害著シク夜間發痛ス	2 咀嚼障害頗ル輕微
3 打診反應多少著明ナリ	3 反應不明ニシテ指壓ハ却テ爽快ヲ覺エシムルコトアリ
4 齒龈ニ炎症ヲ呈スルコト多シ	4 齒龈ニ炎症ヲ見ズ寧ロ瘻孔瘢痕等ヲ見ルコト多シ
5 多ク發熱等ノ全身症候ヲ呈ス	5 殆ト全ク之ヲ見ズ

豫後

本症ノ豫後ハ炎症ノ進行シタル程度ニヨリテ常ニ同一ナラサルコト勿論ナリ、概スルニ左ノ轉歸ノ一ヲ取ルモノトス

一　本症ハ其尙初期ニシテ病機ハ僅ニ齒膜組織ノ充血及漿液性浸潤ニ過ギザルトキハ短時日間ニ自然治癒ヲナスコトアルベシト雖モ、此時期ヲ經過シタルモノハ其治癒遲ク且完全ナル能ハズ、又已ニ組織ノ多少破壞シタルモノハ肉芽形成ニヨリテ漸ク治癒スベキノミ

二　染毒性齒膜炎ニアリテハ發痛後數日ニシテ齒根尖端ニ膿汁ヲ釀成シ齒槽板ヲ穿孔シテ其外側ニ波動性腫脹ヲ顯出ス急性齒槽膿瘍即之レナリ、數々目擊ス

ル處ニシテ此際若シ毒性著大ナル細菌ノ感染スルトキハ或ハ顎骨骨膜下膿瘍ヲ續發シテ終ニ腐骨疽ノ形成ヲ致シ、或ハ顎骨周圍蜂窠織炎ニ轉歸シ、或ハ膿毒症ヲ招來スルニ至ルコトアルベシ、然レトモ幸ニシテ頻發スルモノニアラズ

三 本症ニ於ケル炎機漸ク慢性ニ轉ズレバ遂ニ附近ニ瘻孔ヲ形成シ或ハ齒根ノ周圍ニ慢性變化ヲ生スルニ至ル

病理

本症ノ初期ニアリテハ齒膜組織ノ一部或ハ大部ニ亘リテ先ツ血管ノ擴張ヲ起シ結締織ハ漿液性浸潤ニヨリテ網狀觀ヲ呈シ從テ齒膜組織全體



第六十四圖 急性齒槽炎ノ初期
(Römer)

第六十五圖 急性齒槽炎ノ晩期
(Römer)

ノ弛緩セルヲ見ルベシ、之レ齒牙ノ齒槽窩內ニ於テ移動シ易ク且壓痛ヲ有スル所以ナリ、此ノ如キ齒牙ヲ拔去スレバ齒膜ノ發炎セル部分ハ其血管ノ著シキ怒漲ニヨリ赤斑狀ヲナシテ齒根ニ附着シ來ルヲ見ル

此ノ如キ初期ノ組織的變化ハ自然或ハ加療ニヨリ容易ニ渙散スルモノナリト雖モ若シ治癒機轉ノ障害セラルヽトキハ乃チ炎症一層增劇シテ齒膜組織殊ニ齒根尖端附近ニ數多ノ小點狀ノ化膿竈ヲ生ジ其融合ニヨリ漸次ニ弛緩セル齒膜組織ヲシテ終ニ崩壞溶融スルニ至ラシム、化膿若シ根尖端附近ニテ停止スルトキハ乃チ急性化膿性根端性齒膜炎ヲ爲スモノナレトモ之ニ反シ若シ膿ノ形成漸ク增加スルヤ膿ハ徐々ニ骨質ヲ侵シテ之ヲ破壞シ終ニ骨ノ外表即骨膜ニ達スルニ至ルベシ、又化膿ノ極メテ急劇ナラサルトキハ其病

第六十六圖 急性齒槽炎ノ膿瘍形成
(Römer)

變廣ク齒膜組織中ニ瀰蔓シ終ニ環狀齒靭帶ヲモ破壞シテ齒牙ヲ著シク弛緩セシムルコトナキニアラズ

化膿ノ一層劇烈ナルモノニアリテハ骨質ヲ侵スコト速ク且廣ク膿ハ忽チ顎骨膜ニ達シテ之ヲ刺戟發炎セシメ其釀生セラルヽニ從ヒテ骨ト骨膜トノ間ニ潴溜シテ所謂骨膜下膿瘍ヲ形成シ終ニ骨膜層ヲ穿通シテ外表ニ明カナル波動ヲ呈シテ自潰スルニ至ルヲ順序トス、此ノ如キモノニアリテハ早ク已ニ附近軟組織ノ浮腫、劇烈ナル齒痛及發熱等ヲ顯出スベシ

處置 豫防法トシテ根管治療ヲナスニハ嚴ニ消毒ノ原則ヲ守リ、神經針或ハ探針ノ亂用ヲ愼ミ、根管消毒劑トシテハ刺戟性アルモノヲ避クルヲ要ス、齒髓失活法及抽出法ヲ行フニ方リテハ其屑片ヲ根端孔外ニ逸出セシムヘカラズ、齒間分離、充塡物槌打、矯正移動等ヲナスニ際シテハ徒ニ暴力ヲ用ヒテ齒膜ヲ毀傷セザランコトヲ期スベシ

本症治療ノ第一着手トシテハ先ツ原因ヲ探究シテ之ヲ除カザルヘカラズ、堆積セル齒石ヲ除キ、充塡物及義齒ノ適合ト咬合狀態ヲ改善スルガ如キ之レナリ、又夫ノ神經針ガ偶然根管內ニ於テ破折シ異物トナリテ本症ノ原因ヲナスコトアリ、之

ヲ除クニハ反覆沃度ヲ貼付シテ沃度化鐵ヲ化生セシメントスルモノアレトモ多クハ沃度ノ作用僅ニ表面ニノミ働キテ意ノ如ク奏効シ難シ、鑛酸類亦然リ、プライスヴェルクハ强キ磁石力ヲ應用スルノ最價値アルヲ說ケリ

本症ノ輕微ナルモノニアリテハ先ツ靜ニ齒石ヲ除去シテ口內ヲ清潔ニシ然ル後患齒ニ防濕法ヲ施コシテ髓腔ヲ開擴シ無髓齒ノ治療ヲナシタルノ後、丁香油或ハ「ユーゲノール」ヲ綿子ニ蘸シテ輕ク根管內ニ入レ上ヨリ乾燥器ヲ以テ熱風ヲ反覆吹送スルコト數分間ナルトキハ齒痛ハ徐々ニ緩解スルヲ常トス、是ニ於テ同一藥劑ヲ根管內ニ塡裝シテ輕ク封塞シ、齒根上ノ齒齦ニ沃度丁幾或ハ「メントール」一〇嗶囉仿謨四・〇双蘭菊丁幾三・〇等ノ如キ反對刺戟劑ヲ塗布シ、且數日間患齒ヲシテ可及的安靜ナラシムレバ多クハ數回ノ治療ニヨリ炎症漸徐ニ渙散シテ治癒スルモノトス

本症ニシテ已ニ劇烈ナル齒痛ヲ起シ或ハ頭痛不眠ヲ伴フ如キモノニアリテハ其治療更ニ一層ノ注意ヲ要ス、先ツ齒牙ヲ清掃シ、又能フベクンバ根管內ヲ清掃消毒スルコト前述ノ如シ、然レトモ鑛性充塡ヲ有スルモノ或ハ根管充塡ヲナセルモノ等ニシテ完全ニ根管治療ヲナスニハ旋盤ノ劇動ヲ與ヘザルベカラザルガ如キ

場合ニハ寧ロ之ヲ後ニシテ齒牙ヲ安靜ニ保ツヲ佳トス、徒ニ患者ヲシテ苦痛ニ泣カシムルノミナレバナリ

疼痛ヲ鎭靜スルニハ種々ノ方法アリ、齒齦ニ反對刺戟劑トシテ沃度丁幾、カプシキム、プラスター」、芥子泥紙、或ハ「カンタリス、クロヂウム」等ヲ貼付シ、外頰部ヨリ冷罨法又ハ氷囊ヲ適用シ、防腐性含嗽劑ヲ使用セシムルガ如キハ常ニ行ハル、方法ナリ、若シ苦痛ノ更ニ劇烈ナルモノニアリテハ局處ニ一%「ノボカイン」溶液等ノ注射ヲナシ、鹽性下劑ヲ投與シ、芥子脚浴ヲ命シ、或ハ「アスピリン」(鎭靜スル迄二時間毎ニ〇・五)、「ヴェロナール」(就眠前二時間〇・三)等ノ內服ヲナサシム、「ロェーメル」ハ抱水「クロラール」ヲ稱用ス、其處方左ノ如シ

△抱水「クロラール」　一〇・〇　蒸餾水　一二〇・〇　橙皮舍利別　二〇・〇

右鎭靜スル迄十五分每ニ一食匙

本症ノ單純ナルモノニアリテハ拔齒ヲ要スルコト殆ト之レナシ、破壞著シキ齒根ノ如キハ素ヨリ之ヲ保存スルノ要ナシト雖モ之ヲ拔去スルニハ先ツ炎症ヲ適度ニ鎭靜セシメタル後ニアラザレバ不佳ナリ、然ラザレバ拔齒後疼痛ヲ生ジ或ハ化膿ヲ起サシムルノ患大ナリ

二　急性齒槽膿瘍

急性齒槽膿瘍 Acute Alveolar Abscess *Akuter Alveolarabscess*

ハ常ニ急性根端性化膿性齒膜炎ノ轉歸トシテ根尖端附近ニ釀生セラレタル膿汁ハ漸次其量ヲ增スニ從テ齒膜組織ヲ破壞シ更ニ其腐蝕作用ニヨリテ齒槽板ヲ內方ヨリ吸收穿孔シテ其外側ニ出デ茲ニ初メテ齒齦上ヨリ觸知シ得ベキ腫脹ヲ生ズベシ、所謂「パルーリス」Parulis *Parulis* 即之レナリ

此ノ如クニシテ生シタル腫脹即「パルーリス」ハ或ハ骨膜下ナルコトアリ、或ハ齒齦下ナルコトアリ、骨膜下膿瘍 Subperiostal Abscess *Subperiostaler Abszess* ハ骨質ヲ穿孔シテ齒槽板ノ外側ニ出テタル膿汁ガ强靭ナル骨膜組織ニ阻止セラレテ多少骨膜下ニ蓄積シタルモノヲ云ヒ常ニ骨膜ノ炎症ヲ起シ炎症著明ニシテ外部ニ觸ル、腫脹頗ル强靭ナルヲ特徵トシ、齒齦下膿瘍 Subgingival Abscess *Subgingivaler Abszess* ハ骨質ヲ穿孔シタル膿汁ガ忽チニシテ骨膜組織ヲモ穿通シ粘膜下組織ニ蓄積シタルモノヲ稱シ症候常ニ輕微ニシテ腫脹ハ著明ノ波動性ヲ帶ブルヲ特徵トス又齒齦膿瘍或ハ粘膜下膿瘍トモ云フ

症候

本症ハ常ニ劇烈ナル急性齒膜炎ノ症候ヲ以テ初マル、而シテ此症候ハ漸次增劇スルニ從テ數日ノ後外部ヨリ明瞭ニ觸ル、所ノ球狀ノ腫脹ヲ生ズ「バルーリス」即之レナリ、腫脹ハ初メ骨膜下ナルトキハ頗ル强靭ニシテ波動ヲ呈セズ且之ニ隨伴スル齒痛極メテ劇烈ナリト雖モ、其齒齦下トナルニ及ベバ極メテ柔軟ニシテ波動著シク明瞭トナリ齒痛ハ殆ト全ク鎭靜スルニ至ルベシ

「バルーリス」ハ之ヲ人爲的ニ切開排膿セラル、ニアラザレバ抵抗ノ微弱ナル部分ヲ撰ンデ早晩自潰スルモノトス、其內容ハ血液ヲ混シタル帶綠黃色乃至黃褐色ノ膿汁ニシテ濃淡一ナラズ多少ノ惡臭ヲ放ツ、黃色葡萄狀釀膿菌及連鎖狀釀膿菌其他種々ナル形態ノ細菌ヲ含有スベシ

「バルーリス」ノ發顯スル部位ト顏面軟組織浮腫ノ狀態トハ患齒ノ種類ニヨリテ常ニ同ジカラズ、上顎切齒及犬齒ニアリテハ膿汁ハ殆ト常ニ菲薄ナル前齒槽板ヲ穿通シテ唇側ニ腫脹ヲ呈シ從テ上唇ハ必ラズ多少ノ浮腫ヲ現ハシ鼻唇溝ハ爲ニ不明トナリ更ニ甚シキモノニアリテハ浮腫ノ頰骨部或ハ下眼瞼ニ波及スルヲ見ルベシ、然レトモ亦膿汁ハ齒齦ニ著明ナル腫脹ヲ顯ハサズシテ口唇ト齒齦トノ移行部ニ沿テ浸潤シ口唇ヲシテ甚シク增厚セル外觀ヲ呈セシムルコトアリ(第六十七圖)、或ハ又膿汁ガ厚キ後齒槽板ヲ穿通シテ口蓋ニ出テ骨膜下膿瘍ヲ形成スルコトアリ、蓋シ稀ナリ

第六十七圖 上唇浮腫
(Williger)

上顎小臼齒及大臼齒ニアリテハ膿瘍ハ殆ト常ニ頰側齒齦ニ「バルーリス」ヲ顯シ同時ニ外頰部ノ浮腫ヲ呈スルモノナレトモ若シ其口蓋根ノ侵サレタルトキハ口蓋側ニ骨膜下膿瘍ヲ形成スルコト却テ多シ所謂口蓋膿瘍 Palatinal Abscess *Paldtinaler Abscess* 即之レナリ、其他第一大臼齒ニアリテハ上顎竇ニ排膿シテ其蓄膿症ノ原因トナルコトアルヲ記憶セザルベカラズ

下顎齒牙ニ於ケル膿瘍ハ主トシテ齒槽ノ外板ヲ穿通シテ唇頰側ニ腫脹ヲ現ハシ

第六十八圖 口蓋膿瘍
(Williger)

且之ヲ覆フ處ノ顏面軟組織ニ浮腫ヲ呈ス、然レトモ又稀ニ舌側ニ腫脹シテ淋巴腺炎或ハ蜂窠織炎ヲ續發スルコトアリ、或ハ顎骨體ニ沿フテ流注シ頰顋等ノ外皮ニ自潰スルコトナキニアラズ

診斷

本症ノ初期ニ於テ骨膜ノ未ダ穿通セラレザル時期ニアリテハ骨表面ニ密着シタル强靭ノ腫脹ヲ呈シ、常ニ壓痛アリ殊ニ患齒根尖端ニ於テ著シタ又表面ノ口腔粘膜ハ必ラズ潮紅ヲ呈シ熱感アルヲ以テ診斷頗ル容易ナリ、時トシテ齒齦腫ト鑑別スルヲ要スレトモ齒齦腫ノ發育緩慢ナルコト、毫モ炎性症候ヲ呈セサルトヲ注視スレバ敢テ誤マルコトナカルベシ

本症ノ已ニ熟シテ波動ヲ呈スルニ至レルモノハ診斷更ニ容易ナリ、即齒膜症候ノ增劇ニ次デ外部ニ明瞭ナル波動ヲ現ハシ、之ヲ覆フ處ノ粘膜ハ潮紅熱感頗ル著明ニシテ數日中ニ腫脹ノ硬度減少シ自潰ノ傾向ヲ呈スベシ、疑ハシキ場合ニハ穿刺或ハ切開スレバ容易ニ膿汁ノ存在ヲ證明スルヲ得、經過ノ稍緩慢ナルモノハ齒根囊腫ト鑑別ヲ要スベシト雖モ元來齒根囊腫ハ再三反覆シテ局處症候ヲ現ハシ炎性症候不明ニシテ其內容ハ多少透明清澄ノ漿液ナルヲ以テ兩者ヲ混同スルコト極メテ多カラズ

口蓋部ニ現ハル、骨膜下膿瘍ハ黴毒腫ト鑑別スルヲ要スルモ本症ノ急劇ニ來リ、常ニ疼痛ヲ伴ヒ、且齒膜炎ノ症候ヲ以テ初マルヲ思ハヾ誤マルコト少ナシ

其他外皮ニ自潰セントスル流注性齒槽膿瘍ハ癰疽トノ鑑別ヲ要スルコトアルベシ、然レドモ癰疽ハ敢テ骨質ニ接近セズシテ來ルモ本症ハ常ニ骨質ニ密接シテ腫脹シ、齒牙疾患ニ續發シ、數日中ニ波動ヲ呈スルヲ以テ識別容易ナリ

豫後

本症ハ之ヲ自然ニ放置スルモ數日ニシテ齒齦或ハ外皮ニ自潰シテ症候緩解シ生命ニ危險ヲ來スコト極メテ少ナシ、然レトモ又永ク持續シタル骨膜下膿瘍ガ顎骨骨疽ヲ招來シ、或ハ上顎大臼齒部ノ膿瘍ガ顎竇蓄膿症ノ原因トナリ、或ハ下顎骨ノ舌側ニ進行シタル膿瘍ガ著シキ蜂窠織炎ヲ起シ危險症候ヲ呈スルコトアルヲ忘ルベカラズ

本症ハ早期ニ滿足ナル治療ヲ加フレバ肉芽形成ニヨリテ破壞セラレタル組織ヲ補償シ齒牙ヲ保存スルヲ得ベシト雖モ、治療ノ當ヲ得ザルトキ、或ハ已ニ多數ノ年月ヲ經過シタルモノニアリテハ齒根尖端ニ種々ナル病的變化ヲ起シ、永ク瘻孔ヲ遺シテ齒牙ノ保存ヲ危フスルコトナキニアラズ、殊ニ複雜ナル根管ヲ有スル多根齒ニ於テ此患最多シ

處置

本症ノ極メテ初期ニ於テハ其療法全ク急性齒膜炎ニ同ジ、即チ根管ノ清掃消毒ヲ完全ニ行ヒ且炎機ヲ抑制センガタメニ沃度丁幾ヲ反覆齒齦ニ塗布シ外頰部ニ冷罨法ヲナサシムベシ

然レトモ齒牙ハ之ニ觸ルヽニ劇痛ヲ起シ且齒齦部ニ於ケル腫脹已ニ顯著トナレルトキハ少シク之レト趣ヲ異ニス、即齒牙ニ劇動ヲ與エザル程度ニ於テ根管治療ヲ施シ外部ヨリ炎症ヲ消散セシメンコトヲ主トスベシ、齒齦部ニ沃度丁幾ヲ反覆塗布シ温硼酸水ヲ以テ頻々含嗽セシメ又ハ温湯ノ灌注ヲ行ヒ外頰部ニ冷罨法ヲナサシム、此時期ニ於テ齒齦ニ「アドレナリン」加「ノボカイン」溶液等ノ注射ヲ好ンデ施コスモノアリ、其他瀉血法、鬱血療法、光線療法、鹽類下劑ノ投與亦此時期ニ適ス

本症ニ隨伴スル齒痛ハ外頰部ノ罨法及齒齦ノ塗布又ハ灌注ニ兼ヌルニ脚浴ヲナサシメ、鹽類下劑ヲ以テ腸ヲ開通スレバ大抵鎮靜スルモノナレドモ若シ尙漸次增劇スル傾向アリタルトキハ安知必林「アセトアニリード」「アスピリン」「フェナセチン」等ヲ就眠前頓服セシメ、或ハ分服セシムルヲ要ス、又「ヴェロナール」(就眠前二時〇・三頓服)「ブロムラール」(〇・六用法同上)等亦極メテ有効ナリ、ロェーメルハ抱水「クロラール」一〇・〇蒸餾水一二〇・〇橙皮含利別二〇・〇ノ處方ヲ毎十五分一食匙宛鎮痛スル

迄用ユルヲ喜ベリ、其他患部ノ齒齦ニ古加乙涅「ノボカイン」等ノ麻醉劑ヲ注射スルコト亦佳ナリト雖モ此種ノ注射ハ其効果一時的ニシテ其後時トシテ却テ疼痛ヲ增劇セシムルコトナキニアラズ

顏面ニ顯ハレタル浮腫ハ醋酸礬土或ハ硼酸等ノ冷罨法ヲ以テ徐々ニ消失セシメ得ベシ、亞麻仁罨布或ハ芥子脚浴等ニヨリ誘導スルコト亦時ニ用アリ

本症ニ於テ波動ノ已ニ顯出シタルモノニアリテハ可及的廣ク切開シテ排膿シ創口ニハ沃度仿謨「ガーゼ」ヲ挿入シ硼酸水等ヲ以テ頻々含嗽セシムレバ症候頗ニ緩解スベシ、但殘根及保存シ難キ齒牙ニアリテハ炎症ノ稍鎮靜スルヲ待ツテ拔去スベキコト勿論ナリ

三　慢性齒膜炎

慢性齒膜炎 Chronic Pericementitis *Chronische Wurzelhautentzündung*

本症ハ主トシテ急性炎ニ續發シ經過漸久シテ齒牙ノ機能障害ヲ爲スコト頗ル多シ

アルケヴィー Chronic apical Pericementitis *Periodontitis chronica apicalis*

(1) 慢性根端性齒膜炎　ハ多クハ慢性齒髓疾患ニヨリテ生起

セラレ殊ニ齒槽窩底ノ齒膜組織ノ肥厚ヲ以テ特徴トナス

(2) 慢性廣汎性齒膜炎 Chronic diffuse Pericementitis *Periodontitis chronica diffusa* ニアリテハ齒膜組織ハ多少廣汎性ニ病變ヲ起シ、甚シキ場合ニハ齒膜組織全體ノ著シク肥厚セルヲ見ルベシ

(3) 慢性化膿性齒膜炎 Chronic suppurative Pericementitis *Periodontitis chronica purulenta* ハ急性化膿性炎ノ續發症トシテ來ルコト多ク、齒痛著シカラズト雖モ齒齦緣ハ頗ル弛緩シテ浮腫狀ヲ呈シ齒牙ニ向テ之ヲ壓スレバ膿汁ヲ排出スベシ

(4) 慢性肉芽性齒膜炎 Chronic granulomatous Pericementitis *Periodontitis chronica granulomatosa* 根端附近ニ慢性炎ノ持續セル結果トシテ肉芽組織ヲ形成スルヲ以テ特徴トス、此肉芽組織ハ其中ニ上皮細胞ヲ藏シテ囊腫性變化ヲ起スノ傾向アルガ故ニ頗ル興味アルモノトス

(5) 根端性齒根壞疽 Apical Necrosis *Necrosis apicalis*

(6) 全部性齒根壞疽 Total Necrosis *Necrosis totalis*

上記ノ二者ハ白堊質ノ壞死ニヨリ齒根ノ壞疽ニ陷レルモノニシテ眞正ナル齒膜疾患ニアラズ寧ロ其結果ニ屬スルモノト謂フベシ、主トシテ持續セル化膿性炎或ハ老人性變化ノ一現象ニ過キズ、之ヲ拔去スレバ齒根ノ壞疽部ハ灰白色乃至黑色ヲ呈シ初期ニアリテハ其表面平滑ナレトモ晩期ニ至レバ吸收作用或ハ膿汁ノ

腐蝕作用ノ結果トシテ表面粗糙トナレルヲ見ルベシ

原因

本症ハ齲蝕ニヨリ齒髓壞疽ニ陷レル齒牙ニ來ルコト最多シ、而シテ其多クハ一度急性炎ヲ經過シタルモノナリトス、或ハ急性寒冒又ハ打撲等ニヨリ失活シタル外觀ノ健康ナル齒牙ニ來ルコト亦之レナキニアラズ、本症ノ誘因トシテハ齒膜ニ加ハル緩慢ナル刺戟ヲ主要トナス齒石、咬合異常、充塡物溢出、異物介在、齒根尖端ノ變常等ノ如シ、素因トシテハ新陳代謝不全、痛風素質、慢性消化器疾患、汞劑中毒及口腔ノ清掃不全等ヲ擧グベシ

症候

本症ハ著明ノ齒痛ヲ生起スルコトナシ、但患齒ヲ打診スルカ或ハ硬固强靭ナル食物ヲ咀嚼シタルトキ一種ノ不快感ヲ覺エシムルノミ、其他齒膜組織ノ肥厚ニヨリ齒牙ハ多少延長シ且弛緩セルヲ見ルベク、又齒槽突起ノ已ニ萎縮吸收セルモノニアリテハ齒齦上ヨリ齒根ノ移動ヲ觸知スルヲ得ベシ、附近ノ齒齦組織ハ血行不全ノタメ暗紅色ヲナシ且浮腫狀ヲナセルコトナキニアラズ、殘根ノ周圍ニ於テ殊ニ然リ、然レドモ本症若シ刺戟ニヨリ增惡シテ急性炎ニ轉スルトキハ劇烈ナル齒痛其他急性齒膜炎ノ症候ヲ顯出スルコト素ヨリナリ

病理

バルチュノ説ニヨレバ齒根尖端附近ニ於ケル炎症ニシテ若シ短時日間ニ治癒セザルトキハ乃チ先ツ此部ニ多少ノ肉芽組織ヲ形成ス、而シテ多數ノ幼若結締織細胞ヨリ成ル處ノ此肉芽組織ハ更ニ强靭ナル纖維結締織ニヨリテ早晩包圍セラレ所謂肉芽腫ヲ形成スルニ至ルモノナリト、此肉芽腫ハ一種ノ保護裝置トナリ根管ヲ通シテ口腔ヨリ骨質内部ニ侵入セントスル處ノ細菌、毒素、異物等ノ外敵ヲヨク阻止スルモノナリ、然レトモ肉芽腫ノ保護的能力ハ素ヨリ永久的ノモノニアラズシテ其脂肪變性ニ陷ルカ或ハ再ビ發炎スルトキハ全ク其能力ヲ喪失シテ急性炎ノ渦中ニ入ルモノトス、之レ消毒不完全ニシテ根管充塡ヲナシタル場合或ハ流行性寒冒其他ノ熱性病ニ罹レル場合ニ突然發起スル顯象ナリ、然レトモ此際隨伴スル處ノ障害ハ極メテ劇烈ナラズ肉芽腫ガ骨質或ハ根管ヲ通シテ其分泌物ヲ排出スレバ忽チニシテ鎭靜シ爲害性ヲ有セサル以前ノ肉芽腫ニ復歸スルモノトス、但年月ヲ經過スルニ從ヒ又急性轉歸ヲ反覆スルコト多キニ從ヒ徐々ニ增大シテ周圍ノ骨質ヲ吸收シ或ハ上顎竇、顏面等ニ達シ或ハ難治ナル齒槽瘻ヲ遺シ或ハ遂ニ齒根囊腫ヲ形成スルニ至ルモノトス

齒根及其周圍ニ起ル病的變化

齒膜炎殊ニ其慢性陳舊性ノモノニアリテハ齒根及其附近組織ニ種々ナル組織的變化ヲ起スコト稀ナラズ、而シテ其或モノハ臨牀上明ニ之ヲ診斷シ得レドモ其多クハ患齒ヲ拔去シテ初メテ檢出シ得ルニ過ギズ、齒根ノ變色、白堊質壞疽、實質欠損、肥厚、齒根癒着、石灰沈着、肉芽腫形成等ヲ其主ナルモノトス

(1) 齒根ノ變色 Discoloration of Root *Verfärbung der Wurzeln*　急性齒膜炎ノ劇烈ナルモノニ罹レル齒根ハ患部ニ相當シテ深紅色ヲ呈スルモ、永ク膿汁ニ浴シタル齒根ハ平滑ニシテ乳白色ノ外觀ヲ呈ス、其他陳舊性肉芽腫ニ罹レルモノ及齒槽突起ノ老人性萎縮ニ陷レルモノハ齒根ノ實質多少透映ニシテ光澤アルヲ見ルベク、又露出シタル齒根ニアリテハ唾液ヨリ沈降シタル白堊樣外皮ヲ有スルヲ見ルベシ

(2) 白堊質壞疽 Necrosis of Cementum *Zementnekrose*　ハ白堊質細胞ノ壞死ニヨリテ生スルモノニシテ之ニ罹レル患齒根ハ暗色ヲ呈ス、繼續架工義齒等ノ鑛製合釘ヲ受容セシメンカタメ根管ヲ廣ク擴大シタル齒牙ニ來ルコト多キハ奇ト謂フベシ、其極メテ小部分ニ限局セルトキハ齒根切除術ヲ行フニ適スト雖モ已ニ大部ニ亘レルモノハ拔齒アルノミ

(3)齒根實質欠損 Loss of Substance *Substanzverlust* 慢性齒膜炎ニ罹レル齒牙ハ齒牙實質ニ欠損ヲ生スルコト少ナカラズ、多クハ小窩狀ヲナシ其大サハ僅ニ肉眼ヲ以テ視得ル程度ヨリ齒根大半ノ消失ニ至ルノ差アリ、夫ノ根管ニ挿入シタル合釘ガ根管壁ノ消失ニヨリ露出スルニ至レルガ如キハ正ニ其結果ナリ、之ヲ生起スル原因ハ乳齒根ノ吸收機ニ於ケルカ如ク多クハ破骨細胞ノ作用ニ歸スヘシト雖モ又膿汁ノ脫灰作用ニ基クコトナキニアラズ、前者ハ吸收 Resorption *Resorption* ト稱シ後者ハ蠹蝕 Arrosion *Arrosion* ト稱スベキモノナリ

(4)白堊質肥大 Hyperplasia of Cementum *Zementhyperplasie* ハ緩慢ナル刺戟ガ白堊質細胞ヲ衝動シテ其造白堊質機能ヲ發揮セシムルニヨリ起ルモノニシテ其狀恰モ造齒細胞ガ刺戟ヲ受ケテ第二象牙質ヲ形成スルガ如シ、故ニ島峰博士ハ之ニ第二白堊質 Secondary Cementum *Sekundäres Zement* ナル名稱ヲ附シタリ慢性齒膜炎及老人性變化ニ於テ見ル處ナリ

第六十九圖 白堊質肥大 (*Loos*)

第七十圖 白堊質肥大 (*Loos*)

白堊質ノ肥大ハ齒根ノ全部或ハ大部ヲ平等ニ增大セシムルコトアリ、或ハ齒根ノ隨處ニ瘤狀ヲナサシムルコトアリ殊ニ齒根尖端附近ニ之ヲ見ルコト多シ、其ニ

原成白堊質ノ外側ニ附加セラレタル層狀白堊質ニシテ細胞ニ富ミ又ハーベル氏管ノ著明ニ見ラルヽヲ特徴トス、臨床上著明ノ症候ヲ呈スルコトナク拔齒後初メテ之ヲ檢出スルモノ多シ、但拔齒時ニ方リ異常ノ抵抗ヲ致シ暴力ヲ用ユルトキハ齒槽突起ノ折傷ヲ來スコトアルヲ以テ注意スベシ

(5)齒根骨性癒着 Synostosis *Verwachsung* 白堊質ト齒槽窩內壁トガ骨樣質ヲ以テ一部或ハ大部癒着スルコトナキニアラズ、造骨細胞ノ緩慢ナル刺戟ヲ受ケタル結果ナルベシ、然レトモロェーメルノ謂ヘルガ如ク眞性癒着ハ再植術ヲ施コシタル齒牙ニ於テノミ見ラルヽモノニシテ其他ノ場合ニハ極メテ稀ナリ、蓋シ再植齒ニアリテハ其齒根表面ニ先ヅ多數ノ吸收小窩ヲ顯シ次デ其中ニ骨質ノ沈着スルモノナリ

(6)石灰沈着 Calcic Deposit *Kalkablagerung* 齒根尖端ニ石灰沈着ヲ見ルコトアリ、唾液ヨリ沈降シタルモノアリ、血液ヨリ由來スルモノアリ、膿性滲出物ヨリ沈着スルモノアリ、慢性周緣性齒膜炎、慢性廣汎性化膿性齒膜炎及齒槽膿漏、齒根肉芽腫、無漿膿瘍等ニ於テ見ル處ナリ

(7)肉芽腫形成 Granulom-formation *Granulombildung* 齒膜炎ノ結果トシテ起ル處ノ病變中臨床上及病理學上最興味アルハ肉芽腫ノ形成ナリトス、蓋シ肉芽腫ハ前項ニ述ヘタルガ如ク慢

性炎ノ結果トシテ齒根尖端附近ニ生シタル肉芽組織ガ周圍ノ成熟結締織ニヨリ嚢狀ニ包圍セラルヽニ至レルモノニシテ拔去シタル齒根ニ嚢狀ヲナシテ附着シ來ルヲ常トス、蒼白紅色、黄色、紅色或ハ褐色ニシテ帽針頭大ヨリ櫻實大ニ至ルノ差アリ、其大ナルモノハ拔齒後齒槽窩內ニ殘存シテ徐々ニ消失スルモノトス

第七圖　根十一　肉芽腫
(Römer)

肉芽腫ノ多クハ肉芽組織ヨリナリ混スルニ圓柱狀上皮細胞ヲ以テス、上皮細胞ハ齒膜中ニ潛伏スル處ノ夫ノヘルトウィヒ氏上皮鞘ノ殘屑即マラッセ氏上皮細胞索ヨリ由來ス、又多量ノ纖維性結締織ハ縱横ニ走過シテ周緣ニアルモノハ腫嚢ヲナス處ノ成熟結締纖維ト交錯スルヲ見ルベシ、周圍組織ハ常ニ必シモ健態ナラズ、血管ニハ充血シ基質ニハ滲出アルコト少ナカラズ

其他肉芽腫ノ內部ニハ微細ナル膿瘍ヲ形成スルコトアリ、或ハ上皮組織ノ中央ニ小腔ヲ形成スルコトアリ、腔ハ主トシテ老敗上皮細胞ト漿液トヲ以テ充滿シ無數ノ細菌ヲ含有ス、此小腔ノ多大ナル發育ヲナストキハ即夫ノ齒根嚢腫ヲ形成スルモノナリ、又膿瘍ガ增大シテ中央ノ空隙ニ膿ノ蓄積シタルトキハ即眞ノ膿嚢ヲ

爲スモノト云フベシ、バルチュハ又肉芽腫ガ嚢腫形成ニ關係ナク脂肪變性ヲナスコトアリト云ヘリ

肉芽腫ニシテ全然上皮細胞ヲ有セサルモノアリ、主トシテ幼若ナル結締組織ヨリナリ小圓形細胞ノ浸潤ヲ呈シ强靭ナル結締織ニヨリテ包圍セラルローメルハ之ヲ粘液腫樣肉芽腫 Myxomatous Granulom *Myxoidgranulom* ト稱シタリ、此種ノ肉芽腫ノ特徵ハ巨態細胞ヲ含有スルコトニシテ從テ或ハ之レヨリ巨大細胞肉腫ヲ發生スルヤノ疑アリト雖モ今尙明ナラズ、オイレルノ說ニヨレバ此ノ巨態細胞ハ普通ノ結核組織ニ見出サルヽ處ノモノト同樣ニシテ其發顯ノ理ハ根管ヲ通シテ口腔ヨリ侵入シタル結核菌ガ齒膜組織ニ結核性變化ヲ起サシメタルニヨルモノニシテ從テ此種ノ肉芽腫ハ結核性肉芽腫ト稱スベキモノナリト謂ヘリ

診斷及經過

慢性齒膜炎ニ隨伴スル齒痛ハ極メテ不明ニシテ患者ノ自覺的障害少ナク、只再三反覆ス、又齒牙ハ打診ニヨリ反應ヲ呈スルコトナク齒根ノ露出、根管ノ擴大、齒齦ノ瘢痕又ハ瘻孔等ノ狀態ヲ目擊スルニヨリ診斷頗ル容易ナリ、經過常ニ長ク外科的方法ヲ以テセサレバ殆ト全ク不治ナルモノ少ナカラズ

處置

本症ノ治療ハ全ク經驗的ニ之レヲ行フ、即先ツ保存療法ヲ試ミテ患齒ノ保存ヲ計リ若シ豫定ノ効果ヲ收得スル能ハサルトキハ乃チ外科的療法ヲ行フモノトス、但多數ノ時日ト勞力トヲ費シテ保存スル價値ナキ齒牙ハ當初ヨリ保存療法ヲ施コスノ要ナシ宜シク斷乎タル所置ニ出ツベシ、例之破壞セル殘根齒槽突起吸收シテ著シク弛緩セルモノ、多年反覆シテ障害ヲ起スモノ等ノ如シ

單純ナル慢性齒膜炎ニ罹レルモノハ齒頸周圍ヨリ齒石ヲ除去シ、根管內ヲ清掃消毒シ、揮發油合劑等ノ無刺戟性藥劑ヲ塡裝シ、咬合ノ不正狀態ヲ改善シ、小楊枝ノ亂用等ヲ廢セシメ、朝夕指頭ヲ以テ患部ノ齒齦ニ「マッサージ」ヲ行ハシメ、消毒性磨齒粉或ハ含嗽料ヲ用ヒテ口內ヲ清潔ニ維持セシムレバ數日乃至數週間ニシテ漸次緩解スベシ、其他患部ノ齒齦ニ微弱ノ電流ヲ通シ、或ハ沃度丁幾等ヲ塗布シテ輕微ノ刺戟衝動ヲ加フルモ亦佳ナリ、若シ瘻孔ヲ有スルモノナルトキハ後條ニ述ブルガ如ク先ツ瘻孔ノ治療ヲナシテ然ル後前記ノ方法ヲ行フヲヨシトス

根管ノ末端著シク擴大シテ膿樣滲出物ノ制止シ難キモノハ先ツ硼酸水ト「バイロゾン」トヲ以テ充分洗滌シタルノ後、注意シテ石炭酸合劑ノ比較的濃厚ナルモノヲ使用シテ刺戟シ其經過ヲ注視スベシ、但此際沃度仿謨其他ノ粉末劑ヲ附シテ封

塞スルモノナキニアラズ、予ハ寧ロ石炭酸合劑ノ使用後百露拔爾撒謨ヲ充分根端孔外ニ逸出スル位多量ニ管內ニ入レテ封塞シ置クヲ良シトス、若シ此方法ヲ數回反覆スルモ尙滲出物ノ不潔ニシテ多量ナルトキハ乃チ根端ニ肉芽腫或ハ穿堀セル化膿面ノ存在セルヲ疑ハサルヘカラズ、宜シク齒根切除法或ハ再植術ヲ試ムベキナリ又若シ保存ノ要ナキ齒牙ナラバ早晩拔去スルヲ寧ロ勝レリトス

拔髓後慢性齒膜炎ヲ起シテ經過持續スルモノアリ、根管末端ニ亞砒酸ヲ含有セル齒髓組織ノ殘屑アルカ或ハ亞砒酸ノ作用ガ根端孔外ニ及ヒタルカニ原因ス、故ニ先ツ細心注意シテ根管ヲ清掃シ沃度丁幾ヲ深ク根管內ニ入レテ亞砒酸ノ中和ヲ計ルベシ、此際神經針ノ亂用モ亦病的刺戟トナルヲ以テ可及的注意シテ其ノ亂用ヲ避ケ可及的齒膜ニ安靜ヲ與フベシ、根管已ニ全ク清潔ナルニ而カモ尙齒膜障害ノ消失セサルトキハ乃チ之レ根端齒膜又ハ齒根尖端ノ壞疽ヲ疑フベキモノニシテ根端切除或ハ再植術ヲ行ハサルベカラズ

齒根切除術 Resection of Root *Wurzelresektion* ハ齒根ノ露出セルモノ、瘻孔ノ存スルモノ、殊ニ多根齒ニ來レル慢性齒膜炎ニ適應ス、之ヲ行フニハ先ツ完全ニ根管充塡ヲ施コシ口內ヲ消毒シ局部ノ齒齦ヲ麻醉セシメタルノ後、齒根尖端ニ相當スル齒齦組織ヲ圓形ニ

切除シテ齒槽骨ヲ露出シ、「バー」或ハ穿孔子ヲ以テ之ヲ齒根ノ大サニ應シテ穿孔シ、是ニ於テ齒根尖端ヲ任意大ニ鑿除シ或ハ「バー」ヲ以テ切除シ斷面ヲ平滑ニス、創面ハ硼酸水或ハ「バイロゾン」ヲ以テ洗滌シ肉芽組織或ハ壞疽部アレバ之ヲ匙抓シテ沃度仿謨「ガーゼ」ヲ栓塞シ置クベシ、數週間內ニ良好ナル肉芽ヲ形成シ上皮層ヲ作リテ治癒完了スルモノトス、但近年一般ニ稱賛セラルヽハ上記ノ如ク齒齦組織ヲ圓形ニ切除スルコトナクシテ齒冠部ニ向ケテ凸彎スル處ノ半圓形切開ニヨリテ半圓形ノ粘膜骨膜瓣ヲ作爲シテ之ヲ上方ニ轉轉シ以テ骨質ヲ露出セシメ前法ノ如ク所要ノ齒槽手術ヲナシタル後此瓣ヲ舊位ニ整復シ縫合治癒セシムルニアリ粘膜轉轉法即之レナリ

齒牙再植術 Replantation of Teeth *Zahn-Replantation* 慢性齒膜炎ニ於テ肉芽腫形成ノ疑アルモノ、根端ノ吸收セルモノ、根端孔外ニ神經針ノ破折突出セルモノ等ニ適應ス、殊ニ齒槽突起健全ニシテ再植後ノ支持充分ナル前方齒牙ニ於テ然リ、其術式ハ後章ヲ參照セヨ

拔齒 Extraction *Extraktion* ヲ行フハ常ニ最後ノ手段タラザルヘカラズ、齒槽突起ノ吸收顯著ナル弛緩齒ニシテ一般ノ治療及固定法ニヨリテ機能ヲ恢復セシメ難キモノ、齒根ノ破壞或ハ穿孔シテ化膿ノ制止シ難キモノ、瘻孔ニシテ根管通過法及齒根切除法ニヨリテ治癒セサルモノ等ハ正ニ拔齒ノ適應症タルヲ失ハズ、然レトモ前方齒牙ニシテ齒根ノ植立比較的良好ナルモノハ如何ニ難治ナリト雖モ先ツ再植術ヲ試ミテ其失敗シタル後ニアラサレバ拔去スベカラズ、但再植術ノ禁忌症アリタルトキハ此限リニアラズ

四 齒槽瘻

齒槽瘻 Alveolar Fistula *Alveolarfistel* 齒槽窩底或ハ其附近ニ於ケル慢性炎ノ結果トシテ微細ナル瘻管ヲ作リ膿或ハ膿樣滲出物ヲ外表ニ排出スルモノヲ齒槽瘻ト總稱ス、或ハ齒瘻 Dental Fistula *Zahn-fistel* トモ謂フ、就中齒齦部ニ開口スルモノヲ齒齦瘻、外表ノ皮膚面ニ開口スルモノヲ外皮瘻ト稱ス、頰部ノ皮膚面ニ開口スル頰瘻、頤部ノ皮膚面ニ開口スル頤瘻ハ共ニ外皮瘻ニ屬スモノトス、其他患齒根ノ狀態ニヨリ特ニ瘻管ヲ作ラズシテ直ニ當該齒ノ根管ヲ通シテ排膿スルモノアリ之ヲ根管漏ト稱スルヲ得ベシ

前記ノ如ク齒齦瘻及外皮瘻ハ共ニ明白ナル瘻孔ヲ有スルガ故ニ之ヲ有瘻膿瘍ト稱シ、之ニ反シ外部ニ瘻孔ヲ認メ難キ根管漏ヲ別ニ無瘻膿瘍ト稱スルモノアリ

原因

齒槽瘻或ハ齒瘻ノ原因ハ其形態ニヨリテ多少ノ異同アリト雖モ概ネ左ノ一或ハ數者ニ歸スベシ

(1) 慢性化膿性根端性齒膜炎　夫ノ急性齒槽膿瘍ニ於テ自潰或ハ切開排膿後原因ヲ完全ニ除去セサルカ、或ハ癒合機極メテ不完全ナルトキハ病勢ハ一進一退時々釀膿シテ瘻管ノ全ク消失スルコトナシ、之レ本症ノ最多ナル原因ナリ

(2) 齒根肉芽腫ノ形成　肉芽腫ハ時々其保護的能力ヲ失ヒテ組織内ニ釀膿シ之ヲ排出センガタメニ自カラ瘻管ノ設備ヲ怠ルコトナシ

(3) 根端ニ生成セル穿堀性膿瘍　根尖端ニ沿フテ穿堀セル膿瘍ハ普通ノ療法ニヨリテ全ク治癒セシムルコト容易ナラズ、從テ本症ノ原因ヲナス

(4) 不當ナル治療　無髓齒、慢性齒膜炎或ハ齒槽瘻等ノ治療ニシテ正鵠ヲ得サルトキハ根管、根端周圍組織或ハ瘻管ノ經路中ニ不良ナル肉芽或ハ細菌ヲ含有セル屑片等ヲ殘シテ完全ナル治癒ヲナサシメ難シ、之レ齒槽瘻ノ難治ナル所以ナリ

(5) 外傷ニヨル齒髓死　齒槽瘻ハ多クハ齲蝕齒ニ關聯シテ生スルモノナリ、然レトモ時トシテ外觀ノ健全ナル齒牙ニ來リ其本態ヲ疑ハシムルコトアリ頤瘻ニ於テ數々之ヲ見ル、極メテ注意シテ已往ヲ問診シ初メテ外傷ヲ受ケタルヲ確メ或ハ

X線檢査又ハ電氣反應ニヨリ齒髓ノ失活セルヲ檢シ漸ク診斷ヲ全フシ得ベシ

(6) 顎骨周圍蜂窠織炎ノ經過後齒髓死ヲ起シ或ハ不良肉芽ヲ遺スニヨリテ本症ノ原因ヲナスコトアリ比較的稀有ニ屬ス

(7) 齒根囊腫モ亦肉芽腫ノ如ク本症ノ原因トナル、但シ其排出物ノ粘稠ニシテ透明ナルヲ特徴トス

(8) 微細ナル齒根壞疽或ハ齒槽板壞疽モ亦本症ノ原因タルコト素ヨリナリ

(9) 齒齦組織内ニ深ク埋沒シタル朽傷殘根或ハ埋伏齒モ本症ノ原因タルベシ

齒齦瘻 Gingival Fistula Zahnfleischfistel

ハ所謂有瘻膿瘍ニシテ慢性齒槽膿瘍ヲ自然ニ放置シタルトキ、或ハ治療法ガ完全ナル能ハサリシトキ起ルモノニシテ穿堀セル化膿竈、肉芽腫、結石ノ沈着或ハ齒根尖端ノ壞疽等ノ潛在スルコト多シ、通例患齒根ヲ覆フ處ノ齒齦殊ニ唇頰側ノ齒齦部ニ發顯シ鎭靜時ニハ粟粒大ノ粘膜隆起上ニ針頭大ノ瘻口ヲ目擊スルノミニシテ排膿容易ニ見ル能ハズ、指頭ヲ以テ齒齦ヲ搾レバ僅ニ微量ノ膿樣稀薄滲出液ヲ排出スルノミナレドモ内部齒槽窩内ニ蓄膿スルヤ隆起ハ忽チ小豆大ニ腫脹シ黄色ヲナシテ緊張シ早晩自潰シテ多少血液ヲ混シタル稀薄膿汁ヲ排出シテ再ヒ舊態ニ復スルモノトス、極メテ陳舊性

ノモノニハ瘻口ノ周圍ニ不良肉芽ノ贅肉狀ヲナシテ增生セルモノ少ナカラズ、此ノ如キ順序ヲ時々反覆スルモ患者ハ僅カニ多少ノ不快感ヲ自覺スルノミニシテ敢テ障害ヲ感セサルヲ以テ多年看過セラルヽコトアルベシ

本症ニアリテハ附近ニ無髓齒アリ、瘻口ヨリ瘻管ヲ通シテ微細ナル銀製探針ヲ挿入スレバ患齒根ヲ觸知スルヲ得ヘキガ故ニ診斷敢テ困難ナラズ、之ニ對スル處置左ノ如シ

(1) 通法ニヨリ根管ヲ清掃消毒シタル後、微細ナル鋭匙ヲ以テ齒根ニ達スル迄瘻管ヲ搔抓シテ創面ヲ新鮮ナラシム

(2) 次テ根管ヨリ藥液ヲ注入シテ瘻管ヲ通過シ瘻口ニ出デシム根管通過法即チ之レナリ、通例硼酸水(三%溶液各一〇〇・〇ニ對シ一滴ノ薄荷油ヲ加フ)、薄荷水(一%ニ一二滴ノ石炭酸ヲ加フ)等ヲ最適當ナリトス、之ヲ行フニハ先ツ水銃ノ尖端ヲ根管ニ適合シ其周圍ヲ蒸和護謨ニテ塡塞シ藥液ノ逆流ヲ防キ次デ極メテ徐々ニ藥液ヲ射出シテ通過セシムルモノトス

極メテ陳舊性ノモノニアリテハ改良「フェノール」、十%三鹽化醋酸、石炭酸樟腦等ノ如キ刺戟性アル消毒劑ノ少量ヲ通過シテ良好ナル肉芽ノ形成ヲ促進セサルヘカ

ラサルコトアリ、之ヲ行フニハ藥劑ヲ根管內ニ滴下シ探針ニ綿子ヲ纏絡シテ根管內ニ喞筒作用ヲ行ヒ徐々ニ瘻口ヨリ流出セシム、但シ瘻口周圍ノ軟組織ヲ腐蝕セサル樣、ガーゼ、或ハ綿類等ニテ豫メ保護シ置クヲ要ス

(3) 根管通過法ヲ行ヒタル後、根管ヲ清掃シ通法ニヨリ消毒劑ヲ封塞シテ數日間經過ヲ試ミ用ニ應シテ數回通過法ヲ反覆ス

(4) 通過法効ヲ奏シテ排膿休止シ根管清潔トナルトキハ乃チ根管充塡ヲナシテ佳ナリ、瘻管ハ旬日ヲ出デズシテ自カラ閉鎖スルニ至ラン

(5) 之ニ反シ齒根壞疽ニ陷レルモノ、頑固ナル肉芽腫ノ形成アルモノ等ニアリテハ數回ノ通過法モ尙ヨク奏効セサルコトナキニアラズ、宜シク齒根切除術或ハ再植術ヲ施コスベシ

外皮瘻 Cutaneous Fistula *Hautfistein*

急性齒槽膿瘍ガ若シ外皮ニ排膿スルトキハ其ノ部ニ瘻孔ヲ殘スコト常ナリ之レヲ外皮瘻ト云フ、或ハ特ニ之ヲ齒瘻 Dental Fistula *Zahnfistel* ト稱シテ齒牙以外ノ病原ニヨリテ生ジタル瘻孔ト識別スルコトアリ、外皮瘻ハ上顎齒ヨリ下顎齒ノ疾患ニ於テ見ルコト多ク、從テ下顎骨ノ領域殊ニ頤部及隅角部ニ來ルコト最多シ、前者ヲ頤瘻後者ヲ頰瘻ト名ク、其他膿汁ノ著シ

キ流注ニヨリテ頸部胸部等ニ外皮瘻ヲ形成シタル病例ニ乏シカラズト雖モ蓋シ極メテ稀有ナリ

頰瘻 Buccal Fistula *Wangenfistel* ハ急性齒槽膿瘍ノ自潰ニヨリテ生スルコト最多ク、通例下顎隅角附近ニ於テ麻實大ノ開口ヲ呈シ其周圍ノ外皮ハ瘢痕組織ノ形成ニヨリ顎骨ニ向テ牽引セラレテ漏斗狀ヲナシ、殊ニ陳舊性ノモノニアリテハ瘻口周圍ニ弛緩肉芽組織ノ疣狀ヲナシテ增生セルヲ見ルベシ、分泌物ハ通例極メテ微量ニシテ僅ニ壓搾ニヨリテ稀薄膿樣滲出液ノ滴下スルノミ、纖細ナル消息子ヲ挿入スレバ瘻管ヲ通シテ粗糙硬固ナル齒根ヲ觸知シ得ベシ、但瘻管ノ彎曲セルトキハ消息子ノ挿入容易ナラサレトモ双合診ニヨリ頰實質ヲ觸診スレバ强靱帶狀ノ瘻管ノ經路ヲ診査シ得ベシ

第七十二圖 頰瘻
(*Preiswerk*)

頰瘻ハ又肉芽性齒膜炎ノ經過中ニ顯出スルコトアリ、即敢テ顯著ナル自覺的障害ヲ生起スルコトナクシテ齒根周圍ニ於ケル肉芽組織ガ增殖ヲ初メ骨及骨膜ヲ穿通シテ皮下ニ進ミ先ツ外皮面ニ暗紫色ノ限局性波動性小腫脹ヲ顯ハシ忽チニシテ自潰シ外皮瘻ヲ形成スルニ至レルモノトス

更ニ頰瘻ハ智齒難生ニ關聯シテ顯出スルコトアリ骨膜下膿瘍或ハ顎骨周圍蜂窠織炎ノ自潰ノ結果ナリ、但此處ニハ齒性病原ヲ有スルモノヽミヲ論ジ顎骨又ハ骨膜等ノ疾患ニ因スルモノハ措テ問ハザラントス、蓋シ後者ハ所謂齒瘻ニ屬セサルモノナルヲ以テナリ

頤瘻 Mental Fistula *Kinnfistel* ハ主トシテ下顎切齒及犬齒ノ齒膜炎性疾患ノ結果トシテ來ル、其形態亦頰瘻ニ同ジ、只頤瘻ニ於テ最注意スヘキハバルチュノ說ケルガ如ク外觀ノ全ク健全ナル齒牙ニ來ルコト之レナリ、氏ノ說ニヨレバ硬固物質ヲ上下切齒間ニ保持スル習慣ヲ有スルモノ或ハ職業ヲナスモノ

第七十三圖 頤瘻
(*Williger*)

或ハ又不正咬合ヲ有スルモノハ不知不識ノ間ニ一乃至數齒ノ齒髓死ヲ來シ此ノ失活齒ニ外部ヨリ齒槽或ハ琺瑯質裂隙ヲ通シテ化膿菌ノ感染シテ以テ之ヲ生スルモノナリト、血流ニヨル傳染亦考フベキコト素ヨリナリ

頤瘻ニ於テハ患齒及其齒髓狀態ヲ診斷スルヲ緊要ナリトス、殊ニ外觀ノ全ク健康ナル齒牙ニ來ル時ニ於テ然リトナス打診音ノ清濁、電氣反應及X線透影ハ最確實ナル診斷法ナルベシ

外皮瘻ノ治療ハ次ノ順序ニヨリ之ヲ行フ

(1) 先ツ患齒ノ保存スヘキ必要アリヤ否ヤヲ診査シ之ヲ保存スルノ要アリト認メタルトキハ乃チ先ツ根管消毒ヲナシ、瘻口周圍ヲ清洗シタル後、輕ク根管通過法ヲ行ヒテ瘻管ヲ清潔ニシ、根管ニハ消毒劑ヲ容レテ封塞シ、瘻口ニハ沃度仿謨「ガーゼ」ヲ挿入シ置クベシ、但不良ノ肉芽ヲ見タルトキハ豫メ之ヲ搔把スヘキコト勿論ナリ、此方法ニヨルトキハ數回ノ治療ニヨリ瘻管ノ閉鎖スルヲ見ルベシ

(2) 患齒若シ保存ノ要ナキトキハ直ニ拔去スベシ、而シテ外部ヨリ瘻口ヲ少シク搔把擴大シテ沃度仿謨「ガーゼ」ヲ挿入シ置クトキハ瘻口ノ治癒速ク且確實ナリ、治癒遲キモノハ齒槽內ニ殘根ノ埋伏セルカ、深部ニ不良ノ肉芽アルカ、或ハ齒骨疽片

ノ殘レルモノアルニヨル、宜シク之ヲ除カンコトヲ計ルベシ

(3) 瘢痕收縮ニヨリ瘻口所在部ノ皮膚陷沒シテ醜貌ヲナスモノヲ治センニハ瘻口ヲ中心トシテ圓形又ハ紡綞形ニ瘢痕組織ヲ悉ク切除シ新創面ヲ作爲シ之ヲ縫合スベシ、局處麻醉ノ下ニ容易ニ施術スルヲ得

根管漏又無瘻膿瘍 Blind Abscess *Blinder Abszess*

化膿若シ根端孔ノ直下ニ起リ且根端孔廣大ニシテ而カモ根管ノ開放セルトキハ膿汁ハ乃チ根管內ニ向テ排泄セラルベシ、予ハ之ヲ根管漏ト名タルヲ至當ト信ズ、夫ノ外聽道ニ排膿スル耳漏ニ比スベシ、根端ノ吸收セラレタルモノ或ハ根端ノ形成完了セサルモノニ於テ最多ク見ル處ナリ、主トシテ肉芽性炎、根端壞疽、血石沈着、根端ノ實質欠損等ノ病理的狀態アルニ歸ス、比較的難治ノ齒膜疾患ナリ

根管漏ノ處置トシテハ先ツ普通ノ根管治療法ニヨリ排膿ノ制止ヲ試ムベシ、即防濕法ノ下ニ根管ヲ充分開擴清掃シテ後、「バイロゾン」ヲ以テ反覆洗滌シ、「フォルモクレゾール」或ハ石炭酸樟腦ヲ貼付シテ封塞シ其滲出物ノ量ニ應シテ一乃至數日每ニ之ヲ交換シ根管ノ全ク乾燥無臭トナルヲ待ツテ乃チ根管充塡ヲナスベシ

滲出物若シ膿樣ヲ失ヒテ漿液性トナリタルトキハ知母爾加「ユーカリプトール」

(知母爾〇・六 ユーカリプトール四・〇)ヲ根管ニ封塞シ置クヲ佳トス、バックレーハ漿液性滲出物ノ存在ニ介意セズシテ根管充塡ヲナスモ亦佳ナリト謂ヘルモ可及的更ニ他ノ方法ヲ盡シテ治療スルヲ安全トス

數回ノ治療ヲナスニモ係ラズ膿樣滲出物毫モ減少セズ或ハ惡臭ヲ制止スル能ハザルトキハ肉芽腫其他根管ヨリ治療シ能ハサル狀態ノ存在ヲ疑ハザルベカラズ、故ニ比較的重要ナラザル齒牙ハ拔去スルモ佳ナリト雖モ齒根切除及再植術亦試ムベシ、然ラサルトキハ齒槽外板ヲ穿孔シテ齒齦ヨリ人爲的ニ瘻管ヲ作リ之ヲ齒齦瘻トナシテ根管通過法ヲナスモ極メテ有効ナル方法ナリトス、殘根其他破壞シテ用ニ堪エサル齒牙ハ當初ヨリ拔去スヘキコト素ヨリナリ

五　齒槽膿漏

齒槽膿漏 Pyorrhoea alveolaris *Alveolarpyorrhoe*

齒槽窩ヨリ齒頸周圍ニ膿汁ヲ漏出スル一種ノ慢性齒膜疾患ニ與ヘラレタル臨床的名稱ニシテ又リグス病 Riggs' disease *Riggsche Krankheit* ト云フ、其病理解剖學上ノ稱呼ニ至リテハ未ダ一定シタル處アラズ、特異性齒槽カリエス」(アルケヴィー)齒槽齒膜炎(マザトー)傳染性齒槽炎(ヴィヲツエル)

石灰性齒膜炎(ブラック)間質性齒齦總炎(タルボット)痛風性齒膜炎(ピアース)慢性化膿性周緣性齒膜炎(ロヱーメル)等殆ド枚擧ニ遑アラズ

原因

本症ハ其本態ノ不明ナルガ如ク其原因ニ就テモ亦諸學者ノ說一致スル處ナシ、或ハ全然局處原因ニヨリテ來ルモノトナシ或ハ全然全身原因ニヨリテ來ルモノナリトナシ或ハ局處及全身兩原因ノ共働ニヨリテ初メテ生スルモノナリト云フ、中年以後ノモノニ於テ堅固ナル造構ヲ有スル齒牙ニ見ルコト最多シ

局處原因ニ最重キヲ置ク處ノモノハリグス(唾石)及ブラウン(血石)ナリ、氏等ハ齒石ノ局處的刺戟ニヨリテ齒膜ニ緩慢ナル炎性刺戟ヲ附與シ、化膿ヲ生起シ且徐々ニ齒槽骨ヲ吸收セシムルモノトナス、ガリッ、トルーマン、ブラック等亦之ヲ贊ス、カローハ齒位異常及咬合不正ヲ以テ本症ニ多大ノ關係アルモノトナセリ

全身原因ニ重キヲ置クモノ亦多々アリマザトー、アルブレヒト等ハ糖尿病ノ多數ニ於テ本症ヲ目擊シ、著者ハ一患者ニ於テ尿中糖ノ排出量ニ比例シテ排膿ノ增減スル一例ヲ實驗シタリ、ピアース等ハ痛風患者ニ於テ血中ニ多量ノ尿酸鹽類ヲ含有スルトキハ齒根表面ニ多量ノ血石沈降スルガ故ニ本症ヲ生起スト稱ス、其他

ラウルスハ水銀中毒ヲ、リースハ酒精暴飲ヲ、ランケハ石灰含量ノ少ナキ食物ヲ以テ本症ノ原因ヲナスモノト說明セリ

全身原因アリテ生活抵抗力ノ減弱セル齒齦或ハ齒膜組織ニ局處原因ガ働キテ本症ヲナスモノナリトノ共働說ハ最廣ク信セラル、所ナリ、痛風、糖尿病、脊髓痨、全身中毒等ハ前者ニ屬シ齒石、咬合異常、異物介在等ハ後者ニ屬ス

本症ノ病原體ト見做スベキ特殊ノ病原菌ナシ、普通ノ葡萄狀化膿菌ハ最多ク檢出セラル、處トナス、從テ本症ハ同一人ノ口腔ニ於テ一齒ヨリ他齒ニ傳染スルコトアリト雖モ一人ヨリ他人ニ傳染スルコト殆ド全ク之レナシ、近時バーレット(一九一四年)ハ病竈ヨリ「エントアメバ、ブッカリス」ヲ分離シ得テ以テ本症ノ病原體ナリト謂ヒケレトモ本症ノ全數ニ於テ之ヲ認ムルモノニアラズ

症候

齒牙ノ種類ト疾病ノ緩急トニヨリテ症候頗ル異同アリト雖モブライス(ヴェルク)ノ說ケルガ如ク通例左記ノモノハ欠クルコトナシ

(1) 齒齦緣ノ潮紅、腫脹及弛緩　但潮紅及腫脹ハ時トシテ頗ル不明ニシテ加之或ハ却テ蒼白ニシテ菲薄トナレルコトナキニアラズ

(2) 排膿　齒頸周圍ニハ盲囊即齒齦小囊形成セルヲ以テ之ヲ指壓スレバ必ラズ

多少ノ膿樣滲出物ヲ排出ス、或ハ膿ハ自然ニ排出シテ環狀齒靭帶ノ部位ニ輪狀ヲナシテ齒頸ヲ圍繞スルコトアリ

(3) 齒石ノ附着　硬固暗色ナル齒石ハ殆ト常ニ多少齒根ノ表面ニ附着スルモノニシテ初メハ齒頸附近ニノミ限局スレドモ徐々ニ齒根尖端ニ向テ增加スルヲ見ルベシ

(4) 肉芽組織ノ形成　患齒周圍ノ齒齦緣ニ肉芽組織ヲ生ジ齒根ト齒齦緣トノ間ニ探針ヲ挿入スレバ柔軟ニシテ極メテ出血シ易キヲ以テ容易ニ之ヲ知ルヲ得ベシ、初メハ微細顆粒狀ナレトモ徐々ニ增殖シテ遂ニ全ク齒頸ヲ周匝スルニ至ル

(5) 齒牙植立ノ弛緩　患齒ハ早晩必ラズ弛緩シ或ハ齒槽窩內ニ於テ延長シ或ハ傾斜スルニ至ル、之レ環狀齒靭帶ノ萎縮、齒槽突起ノ吸收及ヒ肉芽組織ノ形成等ニ歸スベシ

(6) 打診音ノ濁濁　上記現象ノ發起ト共ニ打診音ハ必ラズ濁濁スルヲ認ムベシ、殊ニ齒槽突起ノ一部已ニ吸收消失セルモノニアリテハ打診ニ際シ一指ヲ患齒根上ノ齒齦ニ當テヽ保持スレバ打診震盪ヲ觸知シ得ベシ

(7) 齒痛　比較的稀ニ之ヲ見ル、即齒齦退縮シテ白堊質表面ノ露出スルトキハ冷

熱及硬固物質ノ觸接ニヨリ異樣ノ不快感ヲ覺ユベク、又病機進入シテ齒根尖端ニ達スルトキハ急性齒髓炎ヲ續發シテ劇痛ヲ生起スルコトアリ上行性齒髓炎之レナリ

病理

本症ハ常ニ齒齦緣ノ加答兒ヲ以テ初マルモノナリトハスダッスノ說ナリ、タルボットハ間質性齒齦緣炎ヲ以テ本症ノ本態ヲ說明セントス、兩者共ニ多大ノ異論ナキニアラズ、然レトモ本症ガ初期ニ於テ齒齦緣附近ノ炎症ヲ顯ハスハ常ニ吾人ノ目擊スル處ニシテ其結果トシテ先ツ環狀齒靱帶ハ小圓形細胞ノ浸潤ヲ蒙ムリ弛緩軟化シテ齒頸トノ結合力ヲ失ヒ、齒頸ト齒齦緣トノ間ニ囊狀ノ腔隙ヲ形成ス、而シテ此盲囊ノ基底ニハ幾モナクシテ肉芽性炎ヲ起シ肉芽ノ增殖ニ從ヒテ周圍ノ齒膜組織及齒槽骨板ハ漸次侵略ヲ蒙ムリテ早晩序ヲ追フテ消滅ニ歸スルモノナリ、殊ニ奇異ナルハ肉芽組織中ニ多量ノ上皮細胞ノ增殖スルコトニシテ此上皮ハ齒齦緣ヨリ來ルモノト齒膜中ノ上皮細胞索ヨリ來ルモノトアリ、又囊腔ノ形成セラルヽヤ一方ニ於テハ口腔ヨリ有機質及化膿菌進入シテ膿汁ヲ生成シ所謂膿漏ノ症候ヲ發顯スルニ至ル、齒根若シ齒膜ヨリ剝離スルトキハ其表面ニ唾石及血石並ニ滲出物中ヨリ沈降シタル結石ノ附着スルコトアルベキハ素ヨ

リナルベシ

診斷

本症ハ頗ル慢性ノ經過ヲ取リ且ツ通例同一口腔ニ於テ多數ノ齒牙ヲスモノニシテ左項ニ注意セバ診斷敢テ困難ナラズ

(1) 齒齦緣ヨリ膿汁ノ漏出　齒根ノ方向ニ沿フテ齒齦緣ヲ指壓スレバ必ズ多少ノ膿汁ヲ搾出スルヲ得

(2) 齒頸周圍ニ盲囊ノ形成及環狀齒靱帶ノ弛緩　齒頸ト齒齦緣トノ間ニ探針ヲ容易ニ挿入スルヲ得ベク其際粗糙ナル白堊質面或ハ血石ヲ觸知スルコト常ナリ

(3) 囊內ニ肉芽組織ノ增生　肉芽若シ細小ナル時ハ盲囊ノ內面ニ於テノミ之レヲ見ルベク、其ノ已ニ多量ニ增生スル時ハ齒齦緣外ニ露出シテ疣狀ヲナセルヲ見ルベシ

本症ハ化膿性齒齦炎ト鑑別スルヲ要スルコトアレトモ彼レニアリテハ口腔ヲ完全ニ清掃シ齒頸周圍ノ齒石ヲ除去スレバ數日ニシテ全ク緩解スベク且ツ肉芽ノ形成齒槽突起ノ吸收等ノ萎縮的傾向ヲ見ザルヲ以テ誤ルコトナカルベシ

豫後

本症ハ經過極テ緩慢ニシテ數年以上ニ亘リ極テ難治ナル齒牙疾患ノ一ナリ、然レドモ危險ナル續發症ヲ起スノ患極テ大ナラズ

近來治療學上ニ於ケル諸多ノ研究ノ結果早期ニ於テ適當ナル英斷的處置ヲ施セバ齒牙ヲシテ數年乃至十數年間其用ヲナサシムルヲ得ベシト雖モ多クハ第一期癒合ヲ期待シ難シ、已ニ晩期ニ達シタルモノハ口腔ノ衞生ヲ重ゼザルモノ、難治ナル全身原因ヲ有スルモノ等ニアリテハ齒牙ノ存續頗ル疑ハシ

處置

上記ノ如ク本症ハ早期ニ原因ヲ除去シ適當ナル處置ヲ施コセバ患齒ヲシテ永ク其用ヲナサシムルヲ得ルモノニシテ最初ヨリ拔去ヲノミ企ツルハ術者ノ無責任ヲ表示スルモノト謂フベシ、本症ニ對スル療法ハ左記ノ順序ヲ以テ考究スヘキモノトス

一　原因ヲ除去ス　本症ハ啻ニ局處的原因ニノミヨリテ生起スルモノニアラザルガ故ニ眼ヲ口腔ノ狀態ニノミ止ムルハ誤レリ、夫ノ比較的清潔ナル口腔ニ於テ同時ニ多數齒牙ヲ侵スガ如キモノニアリテハ宜シク直ニ檢尿スベシ、又常ニ鹽剝ノ內服ヲ稱贊スルモノ（マザトー、ヴィッツエル等）アレドモ効果確實ナラズ、痛風ノ疑アル者ニハ壯蠣、魚類、鳥肉、脫脂牛乳以外

舌面

唇面

第七十四圖　齒槽膿漏固定裝置

ノ含窒素物ヲ遠ザケシメ（ヒアース）、又「タルタールリチーネ」ヲ投與スルモヨシ（カー ク）、炭酸「リチウム」、枸櫞酸那篤留謨「ウロトロピン」等亦用ユベシ

二　患部ヲ處置ス　齒頸部ニ於ケル盲囊ニ對シテハ先ツ　(1)齒石ヲ除去シ　(2)肉芽組織ヲ破壞シ　(3)化膿ヲ制止シ　(4)又時宜ニヨリ盲囊其者ヲ處置スルヲ要ス

(1)齒石ヲ除去スルニハ通法ノ如ク先ツ齒石除去器ヲ以テ器械的ニ唾石ヲ去リ血石ヲ除クニアレトモ囊ノ深部ニ於テ齒根表面ニ堅ク附着シタルモノハ容易ニ剝離シ難シ、故ニ器械的剝離法ニ次グニ必ラズ化學的溶解法ヲ以テシ完全ニ其殘渣ヲモ除カサル可カラズ、多クハ硫酸（リゲ ロ）芳香硫酸（ペデッケル）乳酸（ヤンガー）三鹽化醋酸（カーク）鹽酸（アライスヴェルク）蟻酸（ロヒーメル）硫基石炭酸（パックレー）等ノ酸類ヲ使用スレトモ近來ヘッドハ齒石溶解劑 Tartar Solvent *Tartar Solvent* ト名クル一種ノ重弗化安母紐謨製劑ヲ此目的ニ用ヒテ卓効アリト稱ス、凡ソ此等ノ藥劑ヲ適用スルニハ通例細キ探針ニ綿纖維ヲ纏捲シタルモノニ蘸シテ囊內ニ滴下シ靜ニ喞筒運動ヲ試ミテ囊底迄達セシメ數分ノ後亞爾加里劑ヲ用ヒテ中和スベシ（齒石除去法ノ條下參照）

(2)肉芽組織ハ刺戟ノ除去ト酸類ノ使用トニヨリテ漸次消滅スルモノナレトモ

時トシテ其弛緩著シク且容易ニ治癒ノ傾向ヲ呈セサルモノアリ、電氣燒灼針ハ最適當ナレトモ探針ニ綿纖維ヲ纏絡シタルモノニ石炭酸結晶、硝酸銀結晶（スタインベルゲル）或ハ「クロールフェノール」結晶（ツルクホップ）等ヲ附シテ腐蝕スルモ亦佳ナリ

(3) 化膿ヲ制止スルニハ硼酸「メンタ」水、「バイロゾン」「ヒノソール」（五％プライスヴェルク）等ノ防腐消毒劑ノ多量ヲ以テ膿汁ヲ洗去シタルノ後、膿囊内ニ稍强力ナル殺菌劑ヲ貼付スルヲ通法トナス、近時ローマン及チンメルマン等ハ「ピオチャナーゼ」Pyocanase Pyocanate ノ貼付ニヨリテ囊内ノ化膿菌ヲ破壞シ化膿ヲ制止スルノ最合理的ニシテ且有効ナルヲ說ケリ、蓋シ「ピオチャナーゼ」ハ綠膿桿菌ノ培養基ヨリ得タル蛋白溶解酵素ニシテ數分間内ニ普通化膿菌ノ菌體ヲ溶解シテ殺菌ノ目的ヲ達シ得ルモノナリ、然レトモ實驗ニ徵シテ之ヲ見ルニ他ノ藥劑的方法ニ比シテ何等勝レル點アルコトナシ、バーレットハ鹽酸「エメチン」溶液ヲ貼用シテ以テ「アメーバ」ノ撲滅ヲ計ルヲ緊要ナリトスレドモ尙他日ノ研究ヲ要ス

(4) 旨囊自箇ハ齒石ヲ除去シ、不良肉芽ヲ破壞スレバ漸次其組織的張力ヲ恢復スルモノナレトモ齒齦綠ノ發炎浮腫セルモノ或ハ弛緩貧血セルモノ等ニアリテハ其治癒極メテ遲ク且其經過中更ニ新ナル化膿菌感染等ヲ起スノ患少ナカラズ

故ニ發炎浮腫セルモノニ對シテハ沃度丁幾、硫基石炭酸亞鉛溶液等ヲ局處ニ塗布シ、或ハ阿仙藥丁幾ヲ配合シタル樟腦精ヲ貼付スルモノアリ（ダイツツエル）或ハ次硝酸蒼鉛三三・〇黃色華攝林六七・〇ヨリナル合劑ヲ囊内ニ貼付スルモノアリ（ペツク著鉛糊劑）

之ニ反シ齒齦綠組織ノ貧血弛緩セルモノニ對シテハ多少刺戟性ヲ有スルモノヲ貼付スルコト必要ナリ、石炭酸樟腦、ブラク一二三、知母爾溶液（シュレンケル）、沃度丁幾加鹽化亞鉛溶液（ポラエンデル）等ヲ探針ニ纏絡シタル綿纖維ヲ以テ囊内ニ貼付スルモノアリ、或ハ三％石炭酸水（プライト）、沃度彷謨乳劑（ハイアツク）等ヲ囊内ニ注射器ヲ以テ注入スルモノアリ、近時一般ニ注目ヲ牽ケルハ結晶沃度二五・〇沃度亞鉛一五・〇水一〇・〇「グリセリン」五〇・〇ヨリナル處ノタルボット沃度グリセロール」或ハ「バックレーノ改良沃度「グリセロール」（結晶沃度二・五沃度加里二・〇硫基石炭酸亞鉛二・〇水六・〇「グリセリン」三・五）ナリトス、數日毎ニ此等ノ合劑ヲ齒齦綠ニ塗布スルトキハ効果大ニ見ルヘキモノアルベシ、ヘルレンクネヒト合劑（クロールフェノール一〇・〇樟腦二〇・〇酒精三・〇）亦用ユベシ

其他多少血性方法ヲ以テ旨囊ヲ處置セサルヘカラズトナスモノアリ、ミルレル

ハ先ツ齒齦緣ヲ切開シテ後器械的方法ニヨリテ齒石ヲ剝離シ次デ二%位ノ鹽酸或ハ硝酸溶液ヲ以テ其殘屑ヲ溶解シ最後ニ「バイロゾン」ヲ以テ創腔ヲ洗滌スルヲ通法トナシ、バルチ、ヴィルリーゲル等亦常ニ齒齦緣ヲ切開シ沃度仿謨「ガーゼ」ヲ挿入シテ盲囊ヲ精細ニ檢察シ得ベクナスヲ常規トナセリ

三 後療法 本症ノ如キ慢性ナル疾患ニアリテハ治療的効果ノ後療法ニ待ツコト極メテ大ナルモノアルヲ見ル、就中其最緊要ナルハ患齒ノ固定ト、齒齦緣按摩法ノ實施ト、口腔清掃ノ勵行トニアリ

(1) 患齒ノ固定ハ或ハ結紮糸ヲ用ヒテ之ヲ隣齒ニ緊縛シ、或ハ倔答百兒加ヲ以テ齒間副木ヲ適合シ、或ハ齒帽ヲ調製スル等其方法數多アリト雖モ常ニ最良ナル効果ヲ收メ得ルハ患齒ト附近ノ堅固ナル齒牙トニ亘ル連續鑞帶ヲ調製シ之ヲ「セメント」ニテ合着スルニアリ、此法ニヨルトキハ著シク弛緩セル齒牙モ尙ヨク數年間其用ヲナサシムルヲ得ベシ

(2) 朝夕齒齦緣ニ沿フテ數分乃至十五分間按摩術ヲ行ハシムルコトハ極メテ有要ナル後療法ナリ、以テ血行ヲヨクシ又以テ組織ノ抵抗ヲ增加セシムルヲ得ベシ、或ハ護謨製齒刷子ヲ以テ之ヲ行フモノアリ、或ハ醫療用トシテ高速交番電流ヲ用

ユルモノアリ、然レトモ自宅療法トシテハ指頭ニ左記ノ如キ防腐性煉劑ヲ貼シテ齒齦緣ヲ按摩スルハ最行ヒ易クシテ且効果多キ方法ナリトス、ブライスヴェルクハ三十乃至五十%ノ酒精ヲ稱用シ、バックレーハ桂皮水ニ二%ノ酒精ヲ混和シタルモノヲ推奬セリ

△硫酸亞鉛 八•〇　流動赤色護謨 四•〇　重炭酸那篤個謨 二•〇
「グローレトーン」 四•〇　華攝林 適宜爲三〇•〇
右齒齦按摩用糊劑(タルボット處方)

△炭酸麻個涅叟謨 五〇•〇　炭酸石炭 五〇•〇　樟腦 二•〇
薄荷油 〇•七　薔薇油 二•〇　個里設林 適宜爲糊狀
右齒齦按摩用糊劑(著者處方)

(3) 口腔ヲ清潔ニ維持スルニハ齒齦緣ノ按摩ト相待ツテ毎食後及就眠前防腐性含嗽料ヲ使用セシムルヲ佳トス、硼酸「メンタ」水「リステリン」、其他凡テノ口洗料用ユベシ、左記ノ處方亦佳ナリ

刺賢垂留精 九五•〇　密留拉丁幾 五•〇　「サッカリン」 〇•五
右口洗料 中乃至一茶匙ヲ一酒盞水ニ滴下シテ用ユ

四 其他本症ノ經過中ニ齒頸部ノ象牙質知覺過敏ヲ起スモノアリ、硝酸銀結晶

ヲ以テ腐蝕シ或ハ重曹掘里設林ヲ以テ釀酸ヲ中和シタルノ後、數日間重曹溶液ノ含嗽ヲナサシムレバ多クハ之ヲ緩解セシムルヲ得ベシ

象牙質ノ知覺過敏極メテ劇烈ナルトキ、或ハ夫ノ上行性齒髓炎ヲ起シテ劇烈ナル齒痛ヲ誘起スルモノハ寧ロ速ニ齒髓失活法ヲ施コスニ如カズ

齒槽突起ノ大部分已ニ吸收消失シ齒齦ノ著シク退縮シ且附近ニ支持トナルベキ堅固ノ齒牙存セサルトキハ拔齒ヲ施コスノ止ムヲ得サルコトアルベシ

近時「ヴァクチーン」ヲ注射シテ自働的免疫ヲ得ル方法(ゴドピー)及ドイッチュマン血清ヲ注射スル方法(コヒーレル)、鹽酸「エメチン」ヲ注射シテ「アメバ」ヲ殲滅セントスル方法(パーレード)等アレトモ効果一定セズ、他日ノ研究ニ待タザルベカラザル點多シ

六 齒槽萎縮

齒槽萎縮 Alveolar Atrophy *Alveolaratrophie*

元來齒槽突起ハ齒牙ト其運命ヲ共ニスルモノニシテ齒牙ノ發生ト共ニ生ジ齒牙ノ脫落ニ從ツテ消失ス、故ニ高齡者ニアリテハ其萎縮的傾向ヲ顯ハスコト寧ロ生理的ナリ、然レトモ若シ何等カノ原因アリテ其營養ニ障害ヲ起ストキハ乃チ早期ニ著シキ萎縮ヲ呈スルニ

至ルコトアルベシ之レ病理的現象ト稱セサルヘカラズ、一般ノ老人性骨變化ト同一ニシテ齒槽突起ノ骨疎鬆症及之ニ繼發スル骨質萎縮ニ外ナラズ

齒槽萎縮ハ齒槽膿漏ト同一ナル素因ニヨリ生起セラルヽモノニシテ齒牙ノ弛緩、齒齦緣ノ退縮等ノ外敢テ何等ノ障害ヲ呈スルコトナク、夫ノ齒槽膿漏ニ於ケルト異ナリテ環狀齒靭帶ノ弛緩スルコトナク又齒齦緣ヨリ膿汁ヲ絞出スルコト能ハサルベシ

本症ノ處置ハ齒槽膿漏ニ倣ヒテ對症的ニ之ヲ行フベシ、弛緩ノ度ニ應ジテ連合鋼帶ヲ以テ齒牙ヲ固定シ、防腐性含嗽劑ヲ與ヘ、齒齦緣ノ按摩ヲ勵行セシム

第九章 口腔粘膜及齒齦疾患

一 加答兒性口內炎

加答兒性口內炎 Catarrhal Stomatitis *Stomatitis catarrhalis*

極メテ頻發スル處ノ口腔粘膜ノ疾患ニシテ又單純口內炎ト云フ、齒牙及口腔ノ衞生ヲ怠ルモノニアリテハ常ニ之ヲ見サルコトナシ、殊ニ乳兒ニ於テ然リトナス

本症ノ直接誘因ハ多クハ器械的及化學的刺戟ニシテ例之齒石、齒牙ノ破壞粗糙縁、適合不良ノ義齒、過度ノ飲酒、喫煙等ノ如シ

凡テノ熱性疾患ニアリテハ口腔自淨作用ノ障碍セラルヽヲ以テ本症ヲ起シ易ク、其他胃腸疾患ニ併發シ、又萎黃病及貧血等ニモ之ヲ見ルコト少ナカラズ

症候

齒齦緣或ハ頸間皺襞等刺戟ノ最强ク加ハリタル部位ニ先ツ溺紅ヲ呈シ忽チ其周圍ニ蔓延スルト同時ニ多少粘膜面ノ腫脹溷濁ト分泌過多トヲ生起ス、炎症ノ劇度ト部位トニ應シテ咀嚼談話ニ障害ヲ覺エ味覺異常ヲ來スコトアルベシ、口氣惡臭及多少ノ流唾ハ殆ト常ニ欠クルコトナシ

試ニ粘膜面ニ膠着セル分泌物ヲ取リテ鏡見スレバ多量ノ老敗上皮細胞塊ト膿球トヨリナリ之ニ食片及球菌、桿菌、レプトトリックス、糸狀菌ノ無數ヲ混セルモノナルヲ見ル

本症ノ經過ハ比較的簡單ニシテ刺戟ノ除去ト共ニ數日ニシテ渙散スルヲ常トスレトモ夫ノ初生兒ニ於テ非衞生的狀態ノ下ニ來レルモノヽ如キハ之ヲ長ク放置スレバ哺乳ヲ妨ケ營養ヲ障害スルコト著シキモノアルベシ

處置

器械的刺戟ヲ去リ化學的刺戟ヲ遠ケ、多量ノ微溫滅菌水或ハ硼酸水等ヲ用ヒテ口腔ヲ灌注洗滌シタル後、消毒性磨齒劑ヲ用ヒテ朝夕齒牙ヲ刷掃セシメ、且一日數回消毒性含嗽料ヲ使用セシム、三%硼酸水、二%鹽剝水、三%過酸化水素溶液、〇・一%「ヒノソール」水、〇・一%過滿俺酸加里溶液等之ニ適ス、幼兒ニシテ含嗽ヲナシ能ハサルモノハ指頭ニ纏絡シタル「ガーゼ」ニ藥液ヲ沁シテ口內ヲ頻々清拭セシムベシ、其他發熱、便秘下痢等ニ對シテハ對症療法ヲ怠ルベカラズ

二　潰瘍性口內炎

潰瘍性口內炎 Ulcerative Stomatitis *Stomacace : Mundfäule*

本症ノ見解ニ關シテ二說アリ、一ハ本症ノ定型的發顯及經過ニヨリ之ヲ一種ノ傳染性疾患ナリトシ「バチルス、フージフォルミス」及「スピロヘーテ、レフリンゲンス」ハ恐クハ其病原ナラント云フ、他ノ一ハ本症ヲ以テ潰瘍形成ヲ特徵トスル所ノ口內炎ノ一種ニ過ギズトナス、茲ニハ後說ニ從ヒテ說明セントス

本症ハ加答兒性口內炎ノ續發症トシテ齒牙置換期ニ於ケル小兒及營養不良ナル幼若者ニ來ルコト多ク、殊ニ諸種ノ全身疾患ノ經過中ニ最好發ス、夫ノ小兒赤痢、

實扶的里、貧血、白血病等ノ如シ、其他壞血病者ニアリテハ口腔粘膜出血ヲ以テ特徴トスル處ノ本症ノ一形態ヲナシ、又汞劑中毒ヲ患フルモノニアリテハ劇烈ナル口内炎ヲ伴フ處ノ本症ノ一形態ヲ現ハス、前者ハ所謂壞血病性口内炎 Scorbutic Stomatitis *Skorbutische Stomatitis* ニシテ後者ハ所謂汞毒性口内炎 Mercurial Stomatitis *Stomatitis mercurialis* ナリ、又時トシテ本症ノ營舍、寄宿舍等ニ於テ多數ノ人員ヲ一時ニ侵スコトアリ所謂流行性口内炎 Epidemic Stomatitis *Epidemische Stomatitis* 即之レナリ

症候

多少發炎セル口腔粘膜面ニ潰瘍ノ形成ヲ以テ特徴トス、潰瘍ハ往々顎間皺襞及頰粘膜ニ發顯スルコトアレドモ齒齦緣ニ最好發ス、即齒齦緣ハ先ツ一乃至數齒ニ相當シテ腫脹弛緩シテ混濁シ遂ニ壞疽ニ陷リ其剝離部ニ潰瘍ヲ形成スルモノトス、潰瘍ハ知覺極メテ鋭敏ナラサレトモ容易ニ出血シ且漸次融合シ深入シテ齒槽緣ニ達シ骨質ノ壞死ヲ招來シ齒牙遂ニ脫出スルニ至ルコトアルベシ

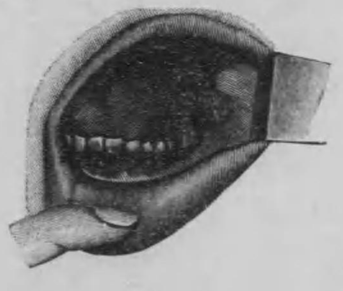

第七十五圖
潰瘍性口内炎
(*Mikulicz*)

自覺的障害ハ局處ニ於ケル疼痛ノ外、口氣極メテ惡臭ヲ放チ食思不振談話及咀

嚼機能障碍セラレ全身衰弱シテ疲勞倦怠ヲ覺エ多少ノ發熱ヲ伴フベシ

處置

早期ニ注意シテ所置ヲ施コセバ數日乃至數週ニシテ治癒スルヲ普通トス、但難治ノ病因アルモノハ此限リニアラズ

處置ハ加答兒性口内炎ニ同ジク口腔ノ清掃ト消毒性含嗽料ノ投與ヲ以テ足レリトナス、又潰瘍面ニ對シテハウィルリーゲルハ八%格魯兒亞鉛溶液ヲ塗布シ、キュンメルハ五十%沃度仿謨乳酸泥ヲ使用シ、著者ハ硝酸銀ノ腐蝕ト沃度丁幾ノ塗布ヲ喜ブ、其他本症ニ對シテ鹽劑ノ内服ヲ推奬スルモ、ノ少ナカラズ、大人ニハ鹽劑五・〇ヲ水一五〇・〇ニ溶解シタル混液ヲ毎三時一食匙宛與フベシト云フ(プライスヴェルク)

三　蓐瘡性潰瘍

蓐瘡性潰瘍 Decubital Ulcer *Decubitalgeschwüre*

適合不良ノ義齒、矯正裝置、齒石及破壞齒ノ粗糙緣等ノ器械的刺戟ニヨリ頰舌及齒齦等ニ壓迫潰瘍及蓐瘡性浸潤ヲ生スルコト決シテ稀ナラズ

初メ先ツ器械的刺戟ニヨリテ上皮ノ剝離ヲ起シ之ニ炎性刺戟ノ加ハルニ及ン

デ乃チ下在組織ノ浸潤ヲ呈シ遂ニ强靭ナル軟骨樣硬結ヲ顯出シ其中央ノ欠損部ニ壓迫潰瘍ヲ形成スルモノトス、潰瘍ハ多クハ知覺銳敏ニシテ多少口腔ノ機能ヲ障害スルコト常ナリ

此種ノ潰瘍ハ原因ノ除去ト共ニ數日ニシテ上皮形成ヲ終リテ治癒スルガ故ニ敢テ特殊ノ臨床的意義ナシト雖モ只癌腫ノ遺傳アル老人ニアリテハ惡性腫瘍ノ發生地トナルコトアルベク、又癌腫及黴毒ニ來ル處ノ潰瘍ト混同セラルヽコトアルベシ、然レトモ常ニ器械的刺戟ノ存在スルコト、之ヲ除去スレバ容易ニ治癒スルコト、全身及附近淋巴腺ニ何等ノ變化ナキコト、容易ニ出血セサルコト等ニ注目スレバ敢テ識別ニ苦ムコトナカルベシ

處置ハ原因ヲ除キ潰瘍面ニ硝酸銀ノ腐蝕或ハ沃度丁幾ノ塗布ヲ行ヒテ後數日間輕微ノ防腐性含嗽料ヲ用ヒシムレバ足レリトナス

四　亞布答性口內炎

亞布答性口內炎

Aphthous Stomatitis
Stomatitis aphthosa

非衞生的狀態ノ下ニアル生後一二年ノ幼兒及ビ消化機障害其他ノ身體不調アル大人ニ

來ルモノニシテ或ハ細菌的原因ヲ擧クルモノアレトモ未タ不明ニ屬ス

症候

本症ハ口腔粘膜ノ隨處ニ乳白色ノ小圓形斑即亞布答ヲ形成スルヲ以テ特徵トナス

亞布答ハ粘膜上皮ノ肥厚ト其直下ニ於ケル纖維性滲出物トヨリナルモノナレバ敢テ粘膜面上ニ隆起セサレトモ其周圍ハ小圓形細胞ノ浸潤ニヨリ多少高起セル赤色輪ヲ以テ圍繞セラル、當初ハ隨處ニ散在スレトモ漸次融合シテ大斑ヲナスコトアリ、知覺頗ル銳敏ニシテ容易ニ疼痛ヲ起シ口腔ノ機能ヲ障害スルコト著シク、幼兒ノ如キハ爲メニ哺乳ヲ妨ゲラレ營養沈衰スルコト大ナルモノアルベシ

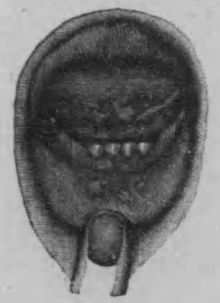

第七十六圖
亞布答性口內炎

本症ハ夫ノ鵞口瘡及乳色斑ト混同セラルヽコトアレトモ元來粘膜面上ニ於ケル義膜ナラザルガ故ニ之ヲ剝離スルコト能ハズ、常ニ幼兒ヲ侵スコト多ク、何等黴毒ノ感染ト關係ナク、又鵞口瘡菌等ヲ見ルコト能ハサルヲ以テ鑑別スルヲ得ベシ

防腐的處置ノ下ニ數日乃至數週ニシテ治癒スルモノナレトモ營養ノ極メテ不良ナル小兒及全身原因ノアルモノハ一層永キ經過ヲ取ルベシ

處置

營養狀態ヲ改善シ重曹水、硼酸水、枯礬水、鹽剝水、過滿俺酸加里水等ノ含嗽ヲナサシムレバ足レリトナス、蔓延ノ傾向アルモノニハ硝酸銀ノ腐蝕ヲヨシトス、ブライスヴェルクハ硝酸銀「グリセリン」(硝酸銀〇・一個里設林二五・〇)ノ塗布ヲ稱用セリ

五　鵞口瘡

鵞口瘡 Thrush Soor　又芽生菌性口内炎 Parasitic Stomatitis　ハ鵞口瘡菌 Oidium albicans (Oidium albicans Stomatomycois oidica 八三九年ランゲンベック)ノ傳染ニヨリテ起ルモノニシテ最多ク營養不良ナル人工營養ノ幼兒ニ來リ或ハ又重劇ナル疾患ノタメ體力ノ著シク沈衰セル大人ニモ稀ニ來ル

症候

先ツ舌或ハ口蓋粘膜ニ雪白色ニシテ僅ニ隆起セル數多ノ點狀小斑トシテ來リ忽チニシテ相融合シテ多少廣汎性ノ著明ナル汚穢白色ノ義膜ヲ形成ス、義膜ハ出血ヲ生スルコトナクシテ粘膜面ヨリ剝離セシムルヲ得ベク、之ヲ鏡檢スレバ節狀ヲナセル菌體ヲ見ルヲ得ベシ

本症ニ隨伴スル障害ハ敢テ著シカラズト雖モ元來本症ハ營養ノ著シク沈衰セ

ルモノニ來ルガ故ニ其豫後ニ對シテハ大ナル注意ヲ拂ハサルヘカラズ、殊ニ義膜ハ咽喉及食管ニ至ルマデ蔓延スル傾向ナキニシモアラザルヲ以テ早ク且英斷的ニ局處的處置ヲ施コシ且營養恢復ニ勉メサルベカラズ

本症ハ初メ點狀ニシテ忽チ廣汎性ノ義膜ヲ形成シ、出血スルコトナクシテ之ヲ剝離スルヲ得ベク、且鏡檢シテ菌體ヲ知ルヲ得ルガ故ニ亞布答及實扶的里ト誤ルコトナカルベシ

第七十七圖　鵞口瘡
(Mikulicz-Kümmel)

處置

普通ノ防腐劑ヲ以テ義膜面ヲ清掃シタルノ後、防腐性含嗽ヲナサシムルコト數日ナルトキハ短小期間ニ徐々ニ治癒スベシ、硼砂ハ本症ニ對シテ頗ル有効ナルガ如シ、故ニ硼砂蜜ヲ稱用スルモノ多シ、重症ニ對シテハ硼砂劑ヲ内服セシムルコトアリ、乃チ其三%溶液ヲ小兒ニハ二時間毎ニ一茶匙ヲ與エ大人ニハ一食匙ヲ與フ、又義膜ノ咽喉食管等ニ蔓延シタルモノニハ安息香酸曹達或ハ「レゾルチン」等ヲ内用セシムルコトアリ

六 白斑

白斑 Leucoplakia Leukoplakie 主トシテ舌頰及齒齦ニ顯ハル、乳白色ノ斑紋ニシテ壯年及老年ノ男子ニ來ルコト最多シ、徵毒及喫烟ト至大ノ關係アルモノ、如ク其精密ナル說明ハ今尙不明ナレトモ恐クハ一ハ素因トナリ一ハ直接刺戟トナルニヨルベシ、其他義齒、齒石、破壞齒ノ粗糙緣等モ亦其發生ヲ促スモノ、如シ

本症ハ齒齦及頰粘膜ニモ數々發顯スレトモ最上ノ好發部位ハ舌ノ前半ニシテ輪廓樣乳頭ハ殆ト常ニ其後界ヲ限ルモノトス、初メ先ツ一乃至數ケノ透映乳白色ノ小斑點トシテ發生スルモ忽チ增大シテ半圓銀貨大トナリ或ハ放線狀ヲ呈シ或ハ舌又ハ頰粘膜ノ大部分ニ蔓延スルニ至ルベシ、斑ハ通常限界明瞭ニシテ健全ナル粘膜組織ヲ以テ圍繞セラレ殆ト全ク高起スルコトナク知覺極メテ銳敏ナラズ從テ患者ノ自覺的障害頗ル大ナラズ、然レトモ其存在長キニ達スレバ斑ハ肥厚角化シテ裂創ヲ生シ口腔ノ乾燥及局處ノ燒灼樣感ヲ覺エシメ從テ多少ノ口腔機能障害ヲ起スモノトス

組織的變化ハ斑點ノ部分ニ於テハ上皮層ノ增厚及角化ヲ見、其下在粘膜組織ニ於テハ動脈ノ增生、靜脈ノ擴張及白血球ノ著シキ浸潤ヲ認ム

本症ハ經過頗ル緩慢ニシテ敢テ多大ノ障害ヲ生スルコトナシト雖モ時トシテ上皮癌發生ノ基地ヲナシ易キガ故ニ早期ニ英斷的處置ヲ施コスヲ必要トス

本症ハ徵毒ノ乳色斑ト鑑別スルヲ要ス、然レトモ彼レノ如ク常ニ必ラズシモ他ノ徵毒症候ナク又驅徵療法ニ反應セサルヲ以テ誤マルコトナカルベシ

處置 喫烟飲酒及辛辣物ノ攝取ヲ嚴禁シ、器械的刺戟ノ有無ヲ檢シテ之ヲ去ルベシ、白斑ニハ五十%硝酸銀溶液(カポシー)、濃厚乳酸(ジョセフ)、或ハ百〻露拔爾撒謨(ローセンベルグ)等ヲ塗布シ、口腔ハ硼酸、醋酸礬土、密爾拉丁幾、沒食子丁幾等ノ含嗽料ヲ頻々使用セシメテ之ヲ清潔ニ維持スベシ、疑ハシキモノニハ常ニ驅徵療法ヲ施コサヽルベカラズ

七 齒齦炎

齒齦炎 Gingivitis Gingivitis 單純ナル齒齦炎ハ齒牙ノ萠出機障害、口腔ノ清掃不全、飲酒喫烟ノ過度、義齒ノ着用等ニヨリテ起ルコト多ク、且亞急性又ハ慢性ノ形態ヲ取リ易シト雖モ、齒膜及顎骨膜等ノ急性炎ニ併發又ハ續發スルモノ

ハ極メテ急性ノ形態ヲナス、素因トシテハ精神的沈衰、月經不調、姙娠、熱性病、發疹熱等ノ働クコト多シ

其起ルヤ刺戟ノ加ハリタル部位ノ齒齦緣特ニ浮腫弛緩シテ容易ニ出血シ知覺銳敏トナリ爲ニ口腔ノ自淨作用及咀嚼談話障害セラルヽコト少ナカラズ、從テ齒頸部ニ分泌物ト食片ト混和シテ滯留シ、或ハ潰瘍ヲ形成シ或ハ上皮剝離ヲ起シ口氣惡臭ノ甚シキモノアルベシ、他部ノ齒齦ハ一般ニ潮紅溷濁シテ唾液ノ分泌亦增加スルヲ見ン

刺戟ヲ除キテ口內ヲ硼酸「メンタ水」或ハ「バイロゾン」等ヲ以テヨク淸掃シ、無刺戟性ノ含嗽料ヲ使用セシムレバ數日ニシテ治癒スベシ、齒齦緣ノ不潔ナルモノニハ沃度丁幾ノ塗布有効ナリ、本症ノ發生ヲ豫防センガタメ殘根ハ常ニ拔去シ、又義齒ヲ着用スルモノニハ其淸掃ヲ嚴守セシムベシ

バライトハ有床義齒裝置ニ關シ謂テ曰ク (1)其下ニハ決シテ不潔ナル殘根ヲ留ムルコトナク (2)義齒床ハ其兩面共ニ同樣ニ硏磨セサルヘカラズ (3)又義齒ヲ一日數回取出シテ淸掃シ且義齒ヲ除キタル儘ニテ口腔ヲ淸掃シ (4)夜間之ヲ除キテ就眠スルヲ佳シトスト

齒間齒齦炎 Interdental Gingivitis *Interdentale Gingivitis*

齒間乳頭ノ部位ニ於テ齒齦緣ガ特ニ著シク鬱血腫脹シ知覺銳敏ニシテ頗ル出血シ易ク咀嚼及口腔ノ淸掃ニ方リテ苦痛ヲ覺エシムルコトアリ之ヲ齒間齒齦炎又ハ齒齦乳頭炎ト呼ブモノアリ(バライト)、其原因ハ隣接面ニ於ケル齲蝕、大小臼齒ノ弛緩動搖シテ齒間乳頭ノ退縮セルモノ、隣接面ヲ良ク形成セザル充塡物等ノ局處的刺戟ニ歸スルモノニシテ凡テ此等ノ原因ノ存スルトキハ食物齒間ニ侵入シテ齒間齒齦緣ヲ器械的ニ刺戟シ且其停滯セル間ニ分解醱酵シテ化學的刺戟ヲ附與スルニヨリテ生起セラル

之レニ對スル處置トシテハ齒間ニ於ケル齲窩ヲ疾ク發見シテ之ヲ完全ニ充塡シ、之ヲ充塡スルニハ永久的材品ヲ撰ンテ完全ニ成形シ觸接點ヲ構成スルヲ要ス、弛緩齒ハ連續鑞帶等ニヨリテ固定スベシ、已ニ發炎セルモノハ刺戟ヲ除去シテ、口腔ヲ淸掃シ沃度丁幾塗布防腐收斂性含嗽等ノ消炎法ヲ施コセバ數日ニシテ緩散スベシ

壞血病性齒齦炎 Scorbutic Gingivitis *Gingivitis scorbutica*

本症ハ壞血病ノ一症候トシテ來ル所ノモノニシテ人工營養ノ初生兒、發疹熱等ニヨリ著

シク營養ノ沈衰セル幼少者及新鮮ナル野菜果實等ニ永ク欠乏セル遠洋航海者等ニ之ヲ見ル

齒齦ハ暗青色ニシテ弛緩腫脹シテ極メテ出血シ易ク只ニ遊離緣ノミナラズ齒齦部全體ニ發炎狀態ヲ呈ス、同時ニ身體他部殊ニ下肢ニ紫斑ヲ生シ、或ハ鼻腔其他ニ粘膜出血アルヲ以テ容易ニ診斷スルヲ得ベシ

一般ニ新鮮ナル野菜果實ヲ與ヘ或ハ新鮮ナル牛乳ヲ取ラシメ口腔ヲ清掃シ鹽剝水等ノ含嗽ヲ命スベシ、出血點ニハ硝酸銀ノ腐蝕、電氣燒灼等効果少ナシ、ニルヅチン等ノ注射亦然リ、要ハ營養ノ恢復ト對症療法トヲ勤ムベキノミ

八　齒齦增殖

齒齦增殖 Overgrowth of Gum *Zahnfleischwucherung* （又齒齦肥大 Gingival Hypertrophy *Zahnfleischhypertrophie*）炎症ニ關係ナクシテ齒齦組織ノ增殖スルヲ以テ特徵トナス、主トシテ齒石、殘根、齒牙ノ破壞粗糙緣、繼續齒等ノ局處刺戟ノ加ハル部分ノ齒齦緣ニ限局性ニ來ルト雖モ又全然何等ノ刺戟ヲモ認ムル能サルモノヽ口腔ニ於テ數多ノ齒牙ノ齒槽緣ニ相當シテ廣汎性ニ顯ハルヽコト少ナカラズ、著者ハ遺傳的素因ヲ想像スヘキ數例ニ逢會シタリ

增殖齒齦ハ常ニ齒齦緣ノ部ニ顯ハレ或ハ限局シテ疣狀ヲナシ或ハ廣汎性ニシテ丘狀ヲナス、多クハ强靭彈力性ヲ有シ之ニ觸ルヽニ粗糙ナル纖維樣感ヲ與フベシト雖モ又其頗ル柔軟平滑ニシテ出血シ易キコトアリ、蓋シ組織中ノ纖維ト新生血管トノ多寡ニヨルナルベシ、表面ハ殆ト常ニ健態ノ粘膜ヲ以テ覆ハレ知覺鋭敏ナラズ周圍トノ限界不明ナリ、其

第七十八圖　齒齦肥大

增殖ハ頗ル緩慢ナレトモ時トシテ數年ノ後遂ニ齒冠ヲ沒了スルノ大サニ達スルコトナキニアラズ、其若シ深部ニ向テ增殖スルトキハ齒槽突起ヲ壓迫吸收シテ終ニ齒牙ヲ脫出セシムルニ至ルコトアルベシ

之ニ伴フ障害ハ著シカラズ、只齒頸部ト增殖組織トノ間ニ食物、滲出物等停滯シテ分解醱酵シ或ハ釀膿シ、爲メニ惡臭アル口氣ヲ放チ又增殖著大ナルトキハ齒牙ノ刷掃或ハ食物ノ攝取ニ際シ之ヲ毀傷シテ出血或ハ疼痛ヲ生起スベシ

本症ハ齒龈腫ト鑑別スルノ容易ナラサルコトアルベシト雖モ元來齒龈腫ハ純然タル腫瘍ニシテ常ニ新生幼若ナル組織ヨリナリ、且臨床的ニハ主トシテ限局性ニ多少「ポリープ」狀ヲナシテ來リ、生長間斷ナク進捗シ、周圍トノ限界多クハ明瞭ナルヲ以テ注意セバ兩者ヲ混同スルコトナカルベシ、增殖齒龈ハ組織成分ノ增殖及肥大ヲ呈スレトモ細胞ハ何レモヨク成熟シタルモノナリ、而シテ又多少ノ肉芽組織及小圓形細胞ノ浸潤ヲ見ル

本症ハ敢テ多大ノ障害ヲ呈スルコトナシト雖モ之ヲ放置スレバ徐々ニ增大スルモノナルヲ以テ血性的方法ニヨリ切除スルヲ至當トス、限局性ノモノハ之ヲ楔狀切開ニヨリテ切除シ、廣汎性ノモノハ齒牙及齒槽突起ノ一部ト共ニ切除セサルベカラズ、電氣燒灼法亦用ユベシ

九　齒石及其其爲害性

齒石 Tartar *Zahnbelage*　齒牙ノ表面ニ沈着スル處ノ石灰性物質ヲ總稱シテ齒石又ハ齒牙沈着物ト云フ、其種類一ナラズ、或ハ唾液ヨリ沈降スルモノアリ、或ハ外界ヨリ輸入セラルヽモノアリ、或ハ血液ヨリ由來スルモノアリ

(一)　種類　唾石、偶成沈着物及血石ノ三トナス

(1) 唾石　唾液ヨリ沈降スル所ノモノハ之ヲ唾石 Salivary Calculus *Speichelstein* ト稱シ齒牙ノ冠部殊ニ唾液排泄管口ニ對スル表面ニ最多ク沈着シ、主トシテ炭酸石灰及燐酸石灰ヨリナリ之ニ口腔上皮、食物殘渣及無數ノ細菌ヲ混ス、淡黃乃至暗褐色ニシテ健康ナル口腔ニハ其量頗ル多カラズト雖モ體質不良ノモノ及口腔ノ清掃ヲ怠ルモノニアリテハ時トシテ一乃至數齒ノ齒冠ヲ沒了スルノ量ニ達スルコトナキニアラズ、其硬度ハ蠟石乃至白堊ニ比スベシト雖或ハ石灰鹽ノ量極メテ微少ニシテ主トシテ有機質ヨリナリ恰モ苦狀ヲナシテ齒頸部ニ膠着スルコトアリ特ニ之レヲ齒垢 Tooth coating *Zahnbelag* ト稱スルモノアリ、齒牙ノ刷掃ヲ怠ル處ノ幼若者及婦人ノ切齒唇面ニ多

ク之ヲ見ル、其他小兒及婦人ノ上顎切齒ノ唇面ニ於テ齒頸部ニ近ク綠色ヲ呈セル齒垢ノ膠着セルヲ見ルコトアリ綠色齒石 Green Tartar *Grünbelag* ト云フ、蓋シ普通ノ齒垢ニ顯色芽生菌ノ發育セルニ由ルナルベシ

(2) 偶成沈着物　飲食物、嗜好料或ハ藥劑トシテ攝取シタル物質ガ齒牙ノ表面ニ附着スルコトアリ、呼吸氣ト共ニ吸入シタル物質亦然リ、此等ヲ總稱シテ偶成沈着物ト謂フベシ、多クハ臨床上無意義ノモノナレトモ又時トシテ診斷ノ補助トナルコトナキニアラズ、就中茶ハ黑色ノ鞣酸鹽ヲナシ、煙草モ亦黑色ノ樹膠ヲナシ、其他ノ鑛物ハ多クハ暗色又ハ黑色ノ硫化物或ハ酸化物ヲナシテ沈着スヘシ

(3) 血石　血液ニ由來スル處ノ齒石ハ之ヲ血石 Sanguinary Calculus *Blutstein* ト稱シ常ニ齒根ノ白堊質面上ニ沈着ス、齒齦緣下ニアリテ直視シ難キヲ常トスレトモ齒槽萎縮等ニアリテハ又之ヲ齒牙ノ露出面上ニ明ニ認ムルヲ得ベシ、多クハ暗綠色ノ硬固緻密ナル顆粒狀、帶狀或ハ鱗片狀ヲナシ堅ク齒表ニ附着シ石灰鹽ノ外、血色素ヲ含有シ又痛風素質ノモノニアリテハ尿酸鹽類ヲ混有スベシ

(二) 爲害性　齒石ハ普ニ其外觀ノ醜惡ナルノミナラズ又病理的刺戟ヲナスモノ少ナカラズ

之ハ唾石ハ齒頸周圍ニ器械的刺戟ヲ附與シテ齒膜炎及齒齦緣炎ノ最多ナル誘因ヲナシ、齒垢ハ釀酸性細菌ニ培養基ヲ與エテ以テ齲蝕發生ノ誘因ヲナシ、又口氣惡臭ノ原因ヲナス

血石ハ病理學上最注目スヘキ性質ノモノナリ、蓋シ其沈着スルヤ主トシテ全身性病因ヲ有シ、齒膜組織ヲ著シク頹廢セシメテ齒槽膿漏ノ主因ヲナシ、齒牙ニ致命的損害ヲ與フルノ力大ナルモノナレバナリ

齒牙清掃法 Cleaning of Teeth *Zahnreinigung*

齒石ハ叙上ノ爲害性ヲ有スルヲ以テ定期的ニ必ラズ之ヲ除去シテ齒牙ヲ清掃セサルベカラズ

之ヲ行フニハ通例齒石除去器 Scalers *Zahnreinigungsinstrumente* ヲ以テ先ツ唾石ヲ齒冠ヨリ剝離シ其殘屑ヲヨク搔去シタルノ後、浮石末ノ倔里設林泥ヲ小刷子ニ附シテ齒表ヨリ齒石ノ微細分子ヲ悉ク去リ、最後ニ旋盤用護謨「カップ」ニ石膏末ヲ附シテ之ヲ研磨スルヲ法トス、齒垢ヲ除去スルニハ齒表ヲ乾燥シテ沃度丁幾ヲ塗布シタルノ



第七十九圖　齒石除去器

後搔去スルヲ便ナリトス

綠色沈着物ヲ掃去スルニモ亦沃度丁幾塗布ヲ利アリトスレトモ更ニ佳ナルハ十%過酸化水素溶液ヲ數回塗布シ、或ハ一二分間三十%鹽酸溶液ヲ局處ニ適用スルニアリ(ブライス、ヴェルケ)、但其際ニハ使用後直ニ重曹等ノ亞爾加里劑ヲ以テ之ヲ中和セサルヘカラズ

血石ハ堅ク白堊質面ニ附着シ且齒齦緣下ニアルヲ以テ之ヲ除去スルコト最困難ナリ、通例先ツ血石除去器ヲ以テ齒根表面ニ併行シテ上下運動ヲナシテ其大部分ヲ剝離シ、其殘屑ハ之ヲ酸性藥劑ヲ以テ化學的ニ溶解除去スルモノトス、芳香硫酸、蟻酸、乳酸、(十%)、鹽酸(三十%)、硫基石炭酸(二五—五〇%)等之ニ適ス、此等ノ藥劑ヲ使用スルニハ其數滴ヲ滴下「シリンヂ」ニテ齒齦囊內ニ滴下シ或ハ綿子ヲ纏絡シタル探針ニ蘸シテ之ヲ貼付シ數分間ノ後直ニ之ヲ重曹溶液ニテ中和スベシ

凡ソ齒牙清掃法ハ細心注意シテ之ヲ行ハサレバ被術者ニ不快ヲ與エ又周圍ノ軟組織ヲ毀傷スルノ患アルベシ、故ニ左指ニテ齒牙ヲ固定シ器械ハ滑脫セサル樣之ヲ執ルベシ、清掃後ハ口內ヲ洗滌シ齒齦緣ニ收斂劑ヲ塗布シ且數日間無刺戟性含嗽料ヲ使用セシムルヲ佳トス

一〇 口腔粘膜及齒齦ノ診斷的意義

健康ナル齒齦ハ鮮明ナル薔薇紅色ノ口腔粘膜ヲ以テ覆ハレ下在骨質ニ堅ク附着シ其遊離緣ハ齒頸ヲ緊縛シテ美ハシキ梳形ヲ呈スルモノトス、然レトモ貧血患者ニアリテハ他部ノ粘膜ノ如ク蒼白ヲ徵シ又心臟及肺臟病者ニアリテハ鬱血シテ一般ニ暗青色ヲ帶ブルヲ常トス

諸種ノ熱性發疹病ニアリテハ早ク且極メテ特有ナル變化ヲ口腔ニ顯出シ診斷ノ補助ヲナスコト少ナカラズ、麻疹及猩紅熱ニ於テ特ニ然リ、即麻疹ニアリテハ外皮發疹ニ先ツ一乃至數日ニシテ頰粘膜ニ一乃至數多ノ特異ナル小斑ヲ形成スコプリック斑即之レナリ、斑ハ不正形ノ鮮紅色斑ニシテ中央ニ帶青白色ノ小點ヲ備フ、又猩紅熱患者ニアリテハ發病後數日ニシテ舌ニ厚キ白苔ヲ生ジ其間ヨリ發炎腫脹セル乳頭突出シテ恰モ苺子ノ如キ外觀ヲ呈スルヲ特徵トス

第八十圖　コプリック氏斑
(Broplly)

苺子舌 Strawberry Tongue *Erdbeerzunge* 即之レナリ、其他諸種ノ急性中毒ニ於テ口腔粘膜面ニ水泡皮下溢血、出血斑、着色及潰瘍等ノ發顯スルコト人ノ知ル處ナリ

元來齒齦緣ハ齒齦體部ト同一ナル粘膜ヲ以テ覆ハレ何等ノ限界ヲ見ル能ハザルモノナレドモ時トシテ其遊離緣ニ沿フテ恰モ齒齦ガ特殊ノ線條ヲ以テ緣ヲ劃セラルヽガ如キ外觀ヲ呈スルコトアリ齒齦緣 Gingival Seam *Zahnfleischsaum* 即之レナリ

齒齦線ハ若シ一二齒又ハ顎ノ偏側ニノミ來ルトキハ多クハ齒石其他ノ局處刺戟ノ結果ナレトモ、若シ顎ノ兩側ニ亘リテ廣ク之ヲ認ムルトキハ頗ル診斷的意義多キモノナリトス、蓋シ夫ノ急性肺結核ニアリテハ蒼白ナル齒齦ニ紅色線ノ殊ニ顯著ナルヲ目擊シ、慢性肺結核ニアリテハ稍暗青色ノ線條ヲナシ、瘰癧素質ノモノニアリテハ白色ヲ帶ブト云フガ如シ（ステイヲケル）、其他慢性鉛中毒ニ於テ青色齒齦線ヲ呈スルコト周知ノ事實ナリ

第十章　顎骨其他ノ疾患

一　口腔成形異常

口腔成形異常 Deformation of Mouth *Formfehler des Mundes*

口腔ハ胎生第四週以前ニ五ケノ發育突起ノ融合ニヨリ形成セラルヽモノナリ、其融合若シ欠クル所アランカ即茲ニ長ク破裂ヲ遺スベシ、破裂形成 Congenital Fissure *Spaltbildung* 即之ナリ

五ケノ發育突起トハ即夫ノ上方ヨリ中央ニ垂下シ來ル處ノ前頭突起（後日更ニ分化シテ內及外ノ二鼻突起トナル）、兩側ヨリ中央ニ進行シ來ル處ノ左右上顎突起、及左右ヨリ地平ニ發育シ來ル處ノ左右ノ第一鰓弓ヲ稱ス、破裂形成ハ此等發育突起ノ融合不全ノ起ル部位ニヨリテ種々ノ形態ヲ呈スルコト素ヨリ明ナリ、即左右ノ內鼻突起ノ融合不全ナレバ上唇ノ正中破裂ヲ生ジ、前頭突起ト上顎突起トノ融合不全ナレバ兎唇或ハ顏面斜破裂ヲ生ジ、上顎突起ト第一鰓弓トノ融合不全ナレバ顏面橫破裂ヲ生ジ、口蓋突起ト顎間骨トノ融合不全ナレバ口蓋破裂ヲ生ズルガ如シ

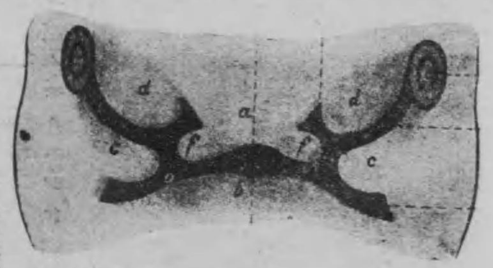

第八十一圖　口腔ノ發育突起
(*Peiser*)

此等ノ破裂形成ヲ生起スル原因ハ常ニ必ラズシモ分明ナラズト雖モ、胎生中營養不良ノ結果發育ノ停止スルニヨルコト最多ク、然ラザレバ融合線附近ニ器械的障害ノ存シタルニヨルモノ多シ先天的腫瘍、水頭症、腦「ヘルニア」、羊膜壁トノ癒着等之レニ屬ス、其他少數ノモノハ姙娠時ニ母體ノ受ケタル精神感動ニヨリテ起リ或ハ遺傳的ニ顯ハル

兎唇 Hare-lips *Hasenschärte*

ハ口腔ノ成形異常中最頻發スル處ノモノニシテ胎生中ノ營養不良ノ結果タルコト最多ク、內鼻突起ト上顎突起トノ融合不全ニ歸ス、一側ニ來リ或ハ兩側ニ來ル、其程度ハ唇緣附近ニ多少ノ凹陷ヲ呈スル處ノ不全兎唇ヨリ鼻孔ニ達スル所ノ完全兎唇ニ至ルノ差アリ

本症ニ隨伴スル害毒ハ敢テ大ナルモノニアラズト雖モ初生兒ノ時期ニアリテハ哺乳困難ノ結果口腔咽喉粘膜面ノ加答兒ヲ招來シ易ク、生長スルニ從ヒ談話不明、外觀醜惡トナルヲ以テ早晩手術的處置ヲ施コサヽルベカラズ、生後第一乃至第六週ヲ以テ最好適ノ時期トナスモノ多シ、蓋シ此時期ハ知覺機未タ完成セザルガ故ニ麻醉ノ要ナク、震盪ノ憂ナク、比較的傳染及出血ノ危險ナキヲ以テナリ、手術ハ次ノ順序ヲ以テ之ヲ行フ

1 一人ノ介者ヲシテ患兒ヲ抱キ上膊ヲ支エツヽ椅子ニ倚ラシメ更ニ他ノ介者ヲシテ患兒ノ頭ヲ兩側ヨリ支持セシム

2 滅菌水ト石鹼トヲ用ヒテ局處ヲ清掃シタル後、助手ヲシテ破裂ノ兩側ニ於テ上唇ヲ指壓保持セシム、動脈鑷子ヲ用ユルモ佳ナリ、之レ此部ヲ走ル冠狀動脈ヲ壓迫シテ出血ヲ豫防センガタメナリ

3 是ニ於テ破裂ノ大小形態ニ應シテ破裂緣ニ作創シ相適合セシメテ縫合ス

偏側兎唇ニ向テハ先ツ破裂ノ一側ニ沿フテ作創シ、次テ其對側ノ上半ニ作創シ、其下半部ヨリ唇赤ヲ有スル有

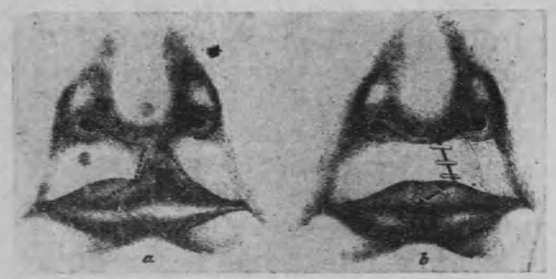

第八十二圖　偏側兎唇手術（ミロー式）
(*Mirault*)



第八十三圖　兩側兎唇手術（コエーニヒ式）
(*König*)

莖瓣ヲ作リ、之ヲ對側ノモノト適合セシメテ縫合スルヲ常トス（ミロール *Miraut* 法又ランゲンベック法 *Langenbeck*）

兩側兎唇ハ之レヨリ稍困難ナレトモ略同法ニヨリテナスヲ得、即中央ニ懸垂スル人中ヲ方形ニ作創成形唇赤ヲ除去シ、次テ兩側破裂緣ノ上部ヲ僅ニ作創シ、其下部ヨリ唇赤ヲ有スル有莖瓣ヲ作リ、之ヲ象鼻狀ニ下方ニ轉轉シテ縫合ス（コヂー氏）

作創縫合ニ方リ顎骨トノ癒着アリテ軟組織ヲ移動シ難キトキハ骨質ヨリ之レヲ隨意ニ剝離シテ可動性トナスヲ要ス、又若シ顎間骨ノ突出顯著ナルトキハ其一部ヲ鉗取切除セサルベカラズ

4　縫合ニハ可及的纖細ナル針撰ビ細キ絹糸ヲ用ヒテ破裂ノ全長ニ沿フテ五六ノ結節縫合ヲナスヲ常トス、針尖ヲ粘膜下組織ニ穿通セシメ決シテ粘膜面ニ出スヘカラズ

5　最後ニ創面ヲ一二層ノ滅菌「ガーゼ」ニテ覆ヒ、其上ヨリ數條ノ長キ絹絆創膏片ヲ一側ノ頰ヨリ他側ノ頰ニ緊張シテ創面ノ減張ニ供ス

6　「ガーゼ」ハ其汚染スルニ從テ毎日之ヲ交換シ、縫合糸ハ四日乃至一週日ニシテ之レヲ拔除ス、而シテ創面ノ汚染ト緊張トヲ防ガンガタメ患兒ヲ乳房ヨリ養ハズシテ匙子又ハ長キ軟護謨製哺乳器ヲ用ヒテ人工營養ヲ取ラシムベシ

口蓋破裂 Cleft Palate *Gaumenspalte*

ハ口蓋突起ト顎間骨或ハ對側ノ口蓋突起トノ融合不全ニヨリテ生スルモノニシテ常ニ上顎側切齒ト犬齒トノ中間ヨリ口蓋中線ニ達シ、其レヨリ硬口蓋ニアリテハ僅ニ中線ノ一側ニ偏シ、軟口蓋ニアリテハ其正中線ニ沿フテ破裂ヲ顯ハスモノトス、破裂若シ前方ハ齒槽突起ヨリ、後方ハ軟口蓋ノ後緣ニ到達スルトキハ之ヲ完全口蓋破裂ト稱ス、不全破裂若シ前後ニ完全ナル組織ヲ有スルトキハ特ニ之ヲ口蓋穿孔 Palatal Perforation *Gaumenperforation* ト稱スルコトアリ、完全破裂ノ場合ニハ兎唇ヲ併發スルコト多シ

口蓋破裂ハ又一側性ナルコトアリ兩側性ナルコトアリ、兩側性完全破裂ニアリテハ鼻中隔ノ下緣ハ遊離シテ口腔ニ懸垂シ鼻腔ノ内景悉ク目睹スルヲ得ベク、懸壅垂ハ折半セラレテ僅ニ其痕跡ヲ認ムルノミナルベシ

本症ニ隨伴スル障害ハ頗ル鮮少ナラズ、即乳兒ニアリテハ哺乳困難ナルカタメニ營養障害セラレ又鼻咽腔ノ加答兒ヨリ氣管枝及肺ノ加答兒性炎ヲ誘發シ易ク、

從テ生後數年間ニ於ケル患兒ノ死亡率頗ル大ナリ、已ニ生長セルモノニアリテハ外觀ノ醜惡ト飲食障害ト發音不全トヲ主ナル障害トナス、故ニ本症ハ生命ニ對シテ直接危險ヲ招來スルコトナシト雖モ常ニ何等カノ方法ニヨリテ之ヲ處置セサルヘカラズ

本症ニ對スル處置ニアリ、一ハ外科的ニ破裂緣ヲ作創シテ對側ノモノト相縫合スル方法ニシテ口蓋縫合術及造口蓋術之レナリ、他ハ器械的ニ破裂ヲ塡塞シテ鼻腔ト口腔トノ交通ヲ遮斷スル方法ニシテ口蓋補綴術之レナリ、前者ハ最理想的ノ方法ナレトモ時トシテ之レヲ行フコト不可能ナルコトナキニアラズ、例之破裂緣ノ離開甚大ニシテ如何ニシテモ兩緣ヲ密接シ能ハサルトキ、黴毒結核等ノ病因伏在スルアリテ癒合機ノ疑ハシキトキ、手術ヲ好マサルモノ、或ハ之ヲ避クベキ理由ノ存スル時等ノ如シ此ノ如キ場合ニハ止ムヲ得ズ後者ニ據ラザルベカラズ

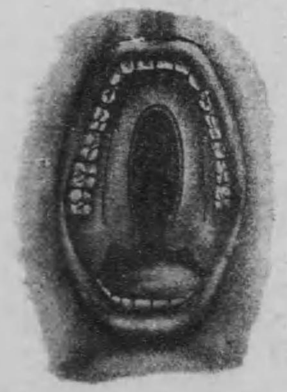

第八十四圖　造口蓋術作創法

口蓋手術 Palatal Operation *Gaumenoperation*

口蓋破裂ニ對スル手術ニ二種アリ、口蓋縫合術及造口蓋術之レナリ、破裂ノ部位ト程度トニ應シテ任意撰擇スル處トナス

(一) 口蓋縫合術 Staphylorrhaphy *Staphylorrhaphie* ハ破裂ガ軟口蓋ニノミ限局シタルトキ行フ方法ニシテ破裂ノ兩緣ニ沿フテ作創シ、之ヲ適合シ、縫合スルニアリ

(二) 造口蓋術 Uranoplasy *Uranoplastik* ハ破裂ガ硬軟兩口蓋ニ亘リテ發顯スルトキニ行フヘキ方法ニシテ現今一般ニ用ヒラルヽ處ノモノハランゲンベック式ナリ、其順序左ノ如シ

1 患者ヲ垂頭位置ニ置キ術者ハ之ト相對シテ占位ス

2 麻醉ハ小兒ニ對シテハ嗎囉仿謨全身麻醉ヲ要スルコト勿論ナレトモ、大人ニハ若シ能フベクンバシュライヒ浸潤麻醉、莫兒比涅スコポラミン麻醉等ヲ寧ロ適當ナリトス

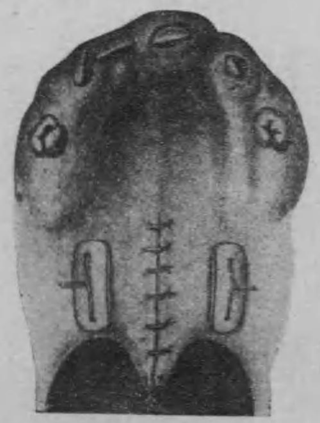

第八十五圖　口蓋縫合術 (*Brophy*)

3　是ニ於テ先ツ長キ鑷子ヲ以テ懸垂垂ノ末端ヲ支エツヽ兩側破裂緣ノ全長ヲ通シテ作創ス

4　更ニ兩側齒槽突起ノ內緣ニ沿テ智齒部ヨリ切齒部ニ至ルマデ骨質ニ達スルノ切開ヲ加ヘ、此切開線ト破裂緣トノ間ニ橫ハル處ノ粘膜骨膜ヲ下在骨質ヨリ剝離シ、粘膜骨膜被覆ヲ作リ、之ヲ移動縫合スレバ破裂ヲ閉合スルヲ得ベクナス

5　縫合ニ方リ最困難ヲ感スルハ各創緣ヲ適合セシメ之ヲ其位置ニ保持スルコトナリトス、蓋シ口蓋組織ハ之ヲ移動スルコト容易ナラズ、而カモ多數ノ筋肉アリテ縫合線ニ離開ヲ生セシムルコト少ナカラザルヲ以テナリ、之ヲ防グタメ破裂緣ノ縫合ニ先タチ鉛板減張縫合ヲナスヲ要ス、即兩側ノ粘膜骨膜被覆上ニ各々任意長ノ鉛板ヲ適合シ之シヲ銀絲

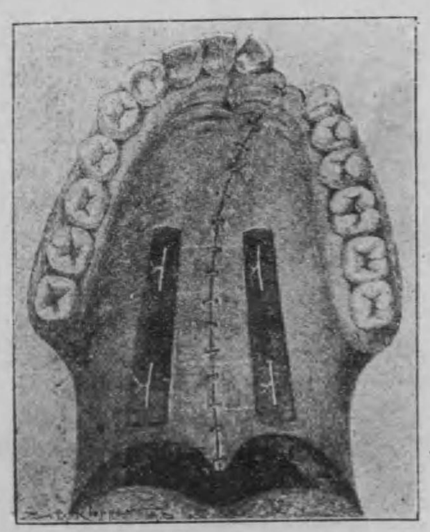

第八十六圖　造口蓋瘻
(Grotty)

ニテ其部ニ固定スル方法ニシテ其結紮ハ破裂緣ニ結紮糸ヲ通過シ終リテ正ニ之レガ結紮ヲナサントスル時ニ於テ初メテ之レヲナスベシ

6　本術ニアリテハ結紮糸ノ通過ハ極メテ難事ナリトス、蓋シ手術面狹小ニシテ且直達シ能ハサルヲ以テナリ、彎曲ノ强キ縫合針ヲ用ユルカ或ハ所謂口蓋縫合針ヲ撰ブベシ

7　結紮糸ノ通過ヲ終了シ銀線ニテ鉛板ヲ固定シ終ハリタルトキハ即チ一々結紮糸ヲ結紮スベシ、粘膜骨膜被覆ノ移動ニヨリ口蓋ノ兩側ニ生シタル創面ニハ消毒「ガーゼ」ノ小片ヲ挿入シ、時々之ヲ交換シ、口內ハ含嗽等ニヨリテ絕エズ清潔ニ保持シ術後數日間ハ長匙又ハ護謨管ヲ以テ流動滋養食ヲ取ラシムベシ、約一週日ニシテ鉛板ヲ去リ、尙數日ニシテ徐々ニ縫合糸ヲ去ル

口蓋補綴術 Palatal Prosthesis (器械的物質ヲ以テ口蓋ニ於ケル破裂穿孔等ノ解剖的欠陷ヲ補綴スル方法ヲ總稱シテ口蓋補綴術ト云ヒ、之ニ供スル裝置ヲ口蓋補綴裝置ト名ツク) Gaumenprothetik

(一)　裝置ノ種類　口蓋補綴裝置ヲ大別シテ二トナス、其一ハ夫ノ有床義齒ノ如ク全部不動性ナルモノヲ使用シテ解剖的欠損ヲ栓塞スルモノナリ此ノ如キ裝置

ヲ口蓋栓塞子又ハ不動性口蓋補綴裝置ト云フ、其二ハ欠損部ヲ閉塞シ而カモ軟口蓋ト共ニ多少運動シ得ル所ノ裝置ニシテ之ヲ人造口蓋又可動性口蓋補綴裝置ト云フ

1 口蓋栓塞子 Obturator *Obturator* ハ硬口蓋ノ欠損ニ最適當セルモノニシテ夫ノ硬口蓋穿孔ノ如キハ普通ノ義齒床ヲ以テ口鼻兩腔ノ交通ヲ遮斷スレバ乃チ足ルベシ、ジュエルセン *(Sheisen)* ハ軟口蓋ノ破裂ニモ亦使用シ得ベキ栓塞子ヲ創案シタリ、其裝置ハ軟口蓋運動ノ最大限ニ於テモ尙常ニ破裂ヲ閉塞シ得ル樣頗ル大ナル原形ヲ有シ、且嚥下及談話時ニハ用ニ臨ミ咽頭後壁ニ氣密ノ觸接ヲナシ得ル樣形成セラ・タルモノナリ、蓋シ口蓋栓塞子中最合理的ナルモノト稱スベシ

第八十七圖 ヴェルセン口蓋栓塞子
(Freiswerk)

2 人造口蓋 Artificial Palate *Künstlicher Gaumen* ハ軟口蓋ノ欠損ヲ補綴スルニ最合理的ノ裝置ナレトモ其可動部ニ於テ忽チ破折シ易ク且之ヲ調製スルコト極メテ困難ナルノ弊アリ、之レジュエルセン等ノ栓塞子ノ捨テラレサル所以ナリ、人造口蓋ニハキングスレー、シルツキー、ケース、オットレングイ、ワルネクロース等ノ裝置多々アレトモ現時使用

セラルヽハ前二者ナリトス

キングスレー *(Kingsley)* ノ裝置ハ硬口蓋ニ適合スル金床ト軟口蓋ノ破裂部ニ相當スル軟護謨製栓塞塊トヨリナル、栓塞塊ハ鈕狀突起ヲ以テ床ニ附着セラレ破裂ニ應シテ三角形ヲナシ上下ノ二層ヨリナリ、其ノ兩側接合緣ノ凹陷ニ破裂緣ノ適合スル樣形成セラレ護謨ノ彈性ニヨリテ軟口蓋ト共ニ多少運動スルモノトス

第八十八圖 キングスレー人造口蓋

第八十九圖 シルツキー人造口蓋
(Freiswerk)

シルツキー *(Schilsky)* ノ裝置ハ硬口蓋ニ適合スル硬固護謨床ト破裂部ニ相當スル護謨球トヨリナリ彈性金屬突起ヲ以テ兩者ヲ連續セシム、軟口蓋ノ運動ニ從テ護謨球ハ自由ニ移動シ嚥下談話ヲ完全ニ遂行セシムベシト云フ、然レトモ其裝置却テ微妙ニ失スルガタメ容易ニ破損スルノ弊ナキニアラズ

(二) 豫後 口蓋補綴術ノ効果ハ素ヨリ破裂ノ形態ト補綴裝置ノ良否トニ關ス

ルモ又之ヲ着用スルモノヽ練習如何ニ待ツコト大ナリ、着用者良ク之ニ慣レ發音嚥下ノ運動ニ熟達スルニアラサレバ滿足ナル効果ヲ見ルコト能ハサルナリ、故ニ十歳前後ハ之ヲ着用セシムルニ最適當ナル時期ナリトス

二　顎骨骨折

下顎骨折 Mandibular Fracture *Unterkieferfraktur*

ハ他骨ノ骨折ニ比シ敢テ頻發スルモノニアラサレトモ顔面骨中ニアリテハ最頻發スルモノト稱スベシ、骨體ノ骨折及骨枝ノ骨折ヲ區別ス、就中前者ニアリテハ正中縫合線ノ骨折、側方臼齒部ノ骨折及齒槽突起ノ骨折ヲ分チ、後者ニアリテハ基底、顆狀突起及烏啄突起ノ骨折ヲ分ツベシ

(一)　原因　最頻發スル所ノモノハ骨體ノ骨折ニシテ打撲、蹴蹶、墜落、銃創等ノ直達暴力ニヨリテ生シ、齒槽突起ノ骨折ハ粗暴ナル拔齒術ニヨリテ生起セラルヽコト最多シ、骨枝ノ骨折ハ寧ロ稀有ニシテ間達暴力ニヨリテ來ルヲ常トス、概スルニ單純骨折ヲ多シトナセトモ又銃創、車輪ノ軋過等ニヨルモノハ複雜ナル挫碎骨折ヲ生スルコト少ナカラズ

(二)　症候及診斷　本症ニ隨伴スル症候ハ骨折ノ部位ト原因トニヨリテ一ナラズト雖モ一般ニ顎骨體ノ骨折ニアリテハ咀嚼、談話ノ障害殊ニ著シク、又直ニ齒列ノ變形ヲ認ムルヲ得ベシ、局處ニハ壓痛アリ又軋轢音ヲ聽取スルヲ得ベシ、然レトモ複雜骨折ニアリテ周圍ノ軟組織ガ著シク浮腫セルトキ及牙關緊急ヲ起セルトキハ診斷容易ナラサルコトアルベシ、轉位ハ後方臼齒部ノ破折セルトキ最顯著ニシテ後方ノ骨折端ハ上方ニ牽引セラレ前端ハ下方ニ牽引セラルヽヲ見ルベシ、其轉位極メテ著シキトキハ下齒槽管中ニアル血管及神經ヲ毀傷シテ出血ヲ起シ、或ハ下唇及頤部ノ知覺脫失ヲ生スル事アルベシ

齒槽突起ニノミ限局シタル骨折ハ、內外齒槽板ノ一或ハ兩者ニ起リ、患部ノ移動シ得ルト且其上ニ植立セル齒牙ノ動搖スルトニヨリテ知ラルベシ

下顎上行枝ノ骨折ニアリテハ下顎骨ハ後方ニ轉位シ且双合診ニヨリテ軋轢音ヲ證明スルヲ得ベク、顆狀突起ノ骨折ニアリテモ亦骨體ハ全體ニ後退シ關節頭ハ前內方ニ牽引セラルヽヲ觸知スベク患者ヲシテ咬合運動ヲ營マシムレバ明ニ軋轢音ヲ聽取スルヲ得ベシ、但軟組織ノ腫脹顯著ナルトキハ此限リニアラズ

(三)　豫後　本症ノ所置當ヲ得レバ單純骨折ニアリテハ數週ニシテ完全癒合ヲ

ナサシムルヲ得ベシト雖モ、元來頗ル運動性ヲ有スル骨ナレバ固定頗ル困難ナルコト多シ、實質欠損ヲ伴ヘル複雜骨折ニアリテハ解剖的欠陷ヲ遺シテ機能障害ヲ起スコト少ナカラズ、又關節附近ノ骨折ニアリテハ治癒後牙關緊急ヲ遺シ易ク、腦疾患ヲ併發セルモノハ豫後極メテ危險ナリ

（四）所置　整復ト固定ト後療法トヨリナル、整復ハ新鮮ナル骨折ニアリテハ常ニ容易ナレトモ陳舊性ノモノニアリテハ周圍組織トノ癒着ヲ剝離シ置カサルベカラズ、固定ニ關シテハ頗ル齒科技工學的ノ智識ヲ要スルモノニシテ豫後ノ成否ハ實ニ其方法如何ニヨルモノト謂フベシ

最單純ニシテ移動スル患少ナキ齒槽突起ノ骨折等ニアリテハ兩骨折端ニ於ケル齒牙ヲ互ニ結紮シ、外部ヨリ提顎繃帶或ハ其變態ヲ適用スレバ足ルベシト雖モ、多少ニテモ移動スル患アルモノ、或ハ多少口腔ノ開閉ヲ許サシメント欲セバ單ニ齒牙ヲ結紮シタルノミニテハ滿足ナラズ、夫ノザ

第九十圖　ハンモンド線副木
(*Preiswerk*)

ウエル、ハンモンド等ノ如ク齒冠ノ內外兩側ニ適合セシメタル鎖格ヲ以テ副木ヲ作ルヲ勝レリトス、或ハワルネクロース、ケルスティング等ノ如ク齒列ノ內外ニ適合スル護謨床ヲ以テスルモ佳ナリ、然レトモ最理想的ナルハ患齒列ノ印象ヲ採得シ之ニヨリテ其咬合面ヲ被蓋スル處ノ副木ヲ調製スルニアリ所謂齒間副木 Interdental Splints *Interdentalschiene* 之レナリ、之ヲ用ユルトキハ固定完全ニシテ多少顎ヲ開閉シ滋養ヲ攝取シ口腔ヲ清掃シ得ルノ便アルベシ

齒間副木ハ蒸和護謨或ハ金屬ヲ以テ之ヲ製ス、後者ハ菲薄ニシテヨク適合シ而カモ堅固ナルノ利アリ、或ハ可撤性ノモノヲ喜ブモノアレドモアングル、ブライスヴェルク等ノ如ク「セメント」ヲ以テ合着スルヲ最安全ナル方法トス、又若シ筋力極メテ强大ニシテ單純ナル齒間副木ヲ以テ之ニ克勝シ能ハザルトキハ對顎ニ固定ヲ求メサルベカラザルコトアリ、即上下兩顎ノ

第九十一圖　ワルネクロース可撤齒間副木
(*Preiswerk*)

齒間副木ヲ合一シタルモノト見做セバ佳ナリ、ボルトハ錫ヲ以テ之ヲ製シ著者ハ木製及護謨製ノモノヲ試ミタリ、曾テ此ノ如キ場合ニ顎骨々折端ノ銀線縫合ヲ爲シタルモノアレトモ容易ニ腐骨ヲ生シ効果少ナシ

齒間副木ニシテ堅固ナランニハ外部ヨリノ固定ハ極メテ必要ナラズト雖モ尙便宜提顎繃帶或ハ四頭繃帶ヲナシ置クヲ一層安全ナリトス

上顎骨骨折 Maxillary Fracture *Oberkieferfraktur*

ハ前者ヨリモ遙ニ稀ナリ、其來ルヤ殆ト常ニ直達暴力ニヨル、殊ニ骨體ノ骨折ハ多クハ顏面軟組織ノ挫創或ハ頭蓋底ノ骨折等ヲ併發スルモノナレバ吾人ノ考慮ヲ煩スコト多カラズ齒槽突起ノ骨折モ亦多クハ拔齒時ニ偶發シ敢テ特殊ノ意義ナシ

元來上顎骨骨折ハ之レニ附着スル筋肉ノ牽制大ナラサルヲ於テ轉位ノ患多カ

第九十二圖　鑄製齒間副木
(*Preiswerk*)

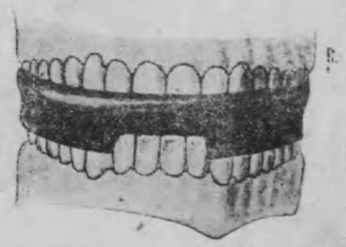

第九十三圖　ボルト齒間副木
(*Schröder*)

ラズ、從テ齒牙ノ結紮或ハザウエル、バンモンド等ノ格狀副木ヲ以テ固定スレバ足ルベシ、或ハ口蓋床亦佳ナリ、又治癒後ニ生ジタル解剖的欠損ハ一般ノ義齒術ニ於ケルガ如ク印象ヲ採得シテ模型ヲ作リ之レニヨリテ便宜補綴裝置ヲ調製スルヲ得ベシ

三　下顎關節脫臼

下顎關節脫臼 Mandibular Dislocation *Luxation des Unterkiefers*

下顎關節ハ前方及後方ニ脫臼ヲ起スモ後者ハ極メテ稀ニシテ其來ルヤ殆ト常ニ骨折ヲ伴フベシ、普通見ル所ノモノハ前方脫臼殊ニ兩側性脫臼ナリトス

前方脫臼ニアリテハ關節頭ハ常ニ關節結節ノ前方ニ占位シ、咀嚼筋ノ收縮ニヨリテ窩內ニ復歸スルコト能ハズ、或ハ囊狀靭帶、內側靭帶、莖狀顎靭帶等ノ裂傷ヲ伴フコトアレトモ概シテ稀有ナリ

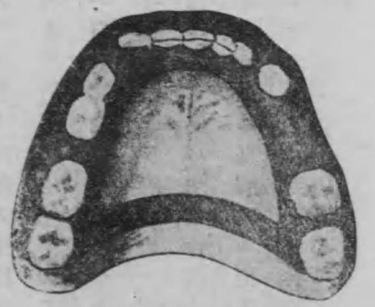

第九十四圖　上顎骨折副木
(*Schröder*)

(一)　原因　原因トシテハ開口時ニ加ハル外力ヲ最多シトナス顚倒、打撲、拔齒等

ノ如シ、然レトモ習慣性アルモノハ欠伸、嘔吐、號叫、哄笑、印象採得等ノ如キ僅微ノ事項ニヨリテ忽チ脫臼スルコトアリ

(二) 症候　其脫臼スルヤ先ツ牙關緊急ヲ起ス、殊ニ兩側性ノモノニ於テ最著シ偏側性ノモノニアリテハ頤部ハ少シク患側ニ偏位スベシ、頰部ヲ見ルニ頗ル扁平ニシテ前後ニ延長シタルカ如キ外觀ヲ呈シ、關節部ヲ觸ルヽニ窩ニ相當シテ凹陷アリ其前方ニ顆狀突起頭アルヲ認ムベシ

(三) 處置　整復ハ敢テ困難ナラズ、即先ツ助手ヲシテ患者ノ頭部ヲ保持セシメ術者ハ拇指ヲ臼齒上ニ他指ヲ下顎下緣ニ當テヽ下顎骨ヲ把持シ、是ニ於テ之ヲ少シク下後方ニ牽引シテ關節頭ヲ遊離セシムレバ頭ハ自ラ窩內ニ滑入スベシ、拇指ハ兼テ布帛ヲ以テ纏ヒ咬傷ヲ豫防スルヲヨシトス、手術ハ極メテ容易ナルヲ以テ麻醉ノ要ナシト雖モ筋力ノ極メテ强大ナルモノハ稀ニ之ヲ要ス、兩側脫臼ノモノニアリテハ先ツ一側ヲ整復シ次テ他側ニ及ボスモノアレトモ又同時ニ兩手ヲ以テ之ヲ整復スルヲ得ベシ、整復後ハ數日間提顎繃帶ヲナサシメ且流動滋養食ヲ取ラシムルヲ安全トス

習慣性脫臼ヲ患フルモノニハ沃度丁幾ノ關節內注射ヲナスモノアリ(ゲンツメル)、或ハ永續シテ繃帶ヲ着用セシムルモノアリ、或ハ關節頭ノ切除ヲナシタルモノアリ(コッヘル)

四　顎骨骨膜炎

Periostitis of Jaw　*Periostitis des Kiefers*

顎骨骨膜炎ハ齒牙疾患殊ニ化膿性齒膜疾患ニ續發スルモノ最多シ、或ハ智齒難生、顎骨々折等ニアリテ化膿菌侵入門戸ノ生シタル時亦之ヲ見ル、全身疾患殊ニ發疹傳染病、汞劑中毒等ノ經過中ニモ亦起ルコトアリ、殊ニ急性又ハ亞急性ノモノヲ然リトナス、慢性ノモノハ微毒、結核、放線狀菌病、燐中毒等ニ於テ之ヲ見ル、但此等ハ後節ニ別論セントス

(一) 症候　初メ先ツ惡寒發熱ト顎骨部ニ於ケル深在搏動性ノ疼痛トヲ以テ起ル、齒牙疾患ニ續發スルコト多シ、症候ノ增惡スルニ從テ患部附近ノ齒齦ハ一般ニ發赤腫脹シテ著シキ壓痛及熱感ヲ生ゼシム、其部ノ齒牙ハ多クハ齲蝕シ且甚シク弛緩シテ之レニ觸ルヽニ知覺極メテ銳敏ナリ、更ニ半日乃至一日ヲ經過スレバ腫脹ハ明ニ外頰部ニ顯ハレ初メハ硬固ニシテ外皮ニ何等ノ異常ヲ認メズト雖モ腫脹ノ增大スルニ從ヒテ外皮漸ク發赤シテ熱感著シク、晩期ニ達スレバ甚シク緊張

シテ光澤ヲ放チ知覺極メテ鋭敏トナル、此時期ニ至レバ腫脹ハ明カニ波動性ヲ帶ビ、且附近ノ軟組織殊ニ口唇眼瞼等ニ浮腫ヲ呈シ、淋巴腺ハ硬結ヲ呈スルコト常ナリ、更ニ數日ヲ經過スレバ膿ハ抵抗ノ弱小ナル部ヲ撰ンデ自潰スルニ至ルベシ

自覺的障害ノ最顯著ナルハ最初ノ四乃至六日ニシテ發熱及疼痛ニ從ヒテ口腔ノ機能阻止セラレ、口氣惡臭、牙關緊急等ヲ起シ、其結果食思不振、消化不良、便秘、不眠等ヲ招來スベシ、此等ノ症候ハ波動出顯及排膿ニヨリテ著シク緩解スルモノナレトモ附近ニ蜂窠織炎或ハ流注膿瘍等ヲ生スルトキハ更ニ數日間苦痛ノ增劇スルヲ見ルベシ

(二) 豫後　本症ハ原因ヲ除去シ排膿ヲ完全ニスレバ數週ヲ出デズシテ治癒スルモノナレトモ、大ナル骨膜下膿瘍ヲ形成スルトキハ顎骨骨疽ヲ形成シ易ク、又毒性劇烈ナル連鎖狀化膿菌ノ傳染シテ廣汎性蜂窠織炎ヲ誘發スルトキハ體質不良ノモノニ對シテハ頗ル危險ナル膿毒症等ヲ續發スルノ患ナキニアラズ

(三) 診斷　木症ハ化膿性齒膜疾患或ハ顎骨ノ外傷等ニ續發シ、炎症顎骨領域ニ限局スルヲ以テ診斷敢テ難カラズト雖モ若シ早期ニ診斷ヲ誤マリ從テ治療ノ方針當ヲ得サルトキハ不測ノ危害ヲ招來スヘキヲ以テ特ニ診斷ニ注意ヲ拂フベシ、

左者ト鑑別スルヲ要ス

1 丹毒　顏面皮膚ノ著シク發赤セルトキハ之ヲ顏面丹毒ト鑑別スルヲ要ス、然レトモ丹毒ハ敢テ齒牙疾患ニ關係ヲ有スルコトナク、著明ナル腫脹及波動ヲ呈スルコトナク、且其皮膚發赤ノ狀態ヲ見ルニ限界極メテ明確ナルヲ以テ何等錯誤ヲ生スルコトナカルベシ

2 顎下淋巴腺炎　下顎骨骨膜炎ト鑑別ヲ要スルヨトアリ、然レトモ淋巴腺炎ニアリテハ腫脹ハ一層下方ニアリ、顎骨體ニ壓痛ナク、双合診ニヨリ多少腫脹ヲ移動スルヲ得ヘキヲ注目スベシ、但此兩者ハ併發スルコトアルヲ忘ルヘカラズ

3 ルードウィヒ安魏那　亦本症ノ如ク齒牙ニ併發スルコト多シト雖モ初メヨリ口底組織ニ著シキ緊張ノ感ト硬結トヲ呈シ、嚥下運動早期ニ障害セラレ、顎骨側面ニ於ケル壓痛著シカラザル等ヲ認ムレバ之ヲ鑑別スルヲ得ベシ

(四) 處置　初期ニハ先ツ齒牙ヲ所置シ、口內ヲ清掃消毒シ、患部齒龈ニ沃度丁幾ヲ塗布シ、防腐性合嗽料ヲ與エ、外頰部ニ氷囊又ハ醋酸礬土水等ノ冷罨法ヲ命ジ、炎症ヲ渙散セシメント計ルベシ、疼痛大ナルモノニハ少量ノ安知必林、アセトアニリード等ヲ投與スベシ、腫脹ノ已ニ大ナルモノハ冷罨法ニ代フルニ温罨法ヲ以テス

ベシ、一層爽快ニシテ化膿ヲ促進スルノ効アリ

已ニ波動ノ顯出セルモノハ之ヲ廣ク充分ニ切開シテ排膿シ、消毒「ガーゼ」ヲ挿入シテ、數日毎ニ之ヲ交換シ、一般ノ創傷療法ニ從ヒテ所置スベシ、尙詳細ニ關シテハ急性齒槽膿瘍ノ條下ヲ見ルベシ、其療法ハ事實ニ於テ同一ナリ

五　顎骨骨髓炎

顎骨骨髓炎 Osteomyelitis of Jaw　*Osteomyelitis des Kiefers*

幼若ナル小兒ニ齒牙疾患ノ結果トシテ來ル事多ク、下顎ニ頻發ス、病原菌ノ侵入門ハ常ニ必ナラズシモ明白ナラサレトモ無髓齒ノ髓管ヲ通シテ侵入シ、或ハ外傷殊ニ銃創、骨折、異物、拔齒創等ヨリ侵入シ、又ハ發疹傳染病ノ際血流ニヨリテ輸送セラルヽガ如シ

(一)　症候　發疹熱ノ經過中ニ來ルモノハ主トシテ顎骨大部分ニ亘ル腫脹、壓痛、皮膚潮紅、發熱症候トヲ以テ初マリ忽チニシテ牙關緊急、淋巴腺腫脹ヲ起シ、次テ全身膿毒症ノ徵候ヲ呈スレトモ、局處的原因ニヨリテ起レルモノハ外傷或ハ齒牙疾患ニ續イテ發熱症候ヲ生シ次デ先ヅ顎骨部ノ壓痛ト患部齒牙ノ弛緩動搖トヲ以テ初マリ忽チニシテ顎骨ニ沿フテ廣汎性腫脹ヲ起シ數日ニシテ顯著ナル波動ヲ

呈シ同時ニ全身性症候更ニ增惡スルヲ常トス、顏面ノ浮腫、頸部淋巴腺炎、牙關緊急等又稀ナラズ、但シ膿瘍ノ自潰或ハ切開排膿セラルヽ時ハ症候頓ニ緩解シ其ノ開口部ヨリ觸診スレバ已ニ多少ノ骨疽形成ヲ見ルベシ

(二)　診斷　本症ハ之ヲ顎骨々膜炎及蜂窠織炎ト鑑別スルヲ要ス、骨膜炎ニアリテハ炎症ハ顎骨側面ノ小部分ニ起リ序ヲ追フテ周圍ニ及ボシ腫脹、波動、壓痛點亦頗ル限局シ、蜂窠織炎ニアリテハ腫脹、壓痛等顎骨々質ニ關係ナクシテ起リ、齒牙亦影響ヲ受クル事少ナキヲ以テ識別スルヲ得ベシ

(三)　處置　本症ノ豫後ハ極メテ疑ハシク、早ク且英斷的方法ヲ取ラザレバ膿毒症等ノ危險症候ヲ呈スル事ナキニアラズ、其處置ハ蜂窠織炎等ニ於ケルト差別ナシ、先ヅ體力ヲ旺盛ナラシムル事ヲ努メ、初期ニアリテハ消炎療法ヲ施コシ、又已ニ膿汁ノ蓄積シタルトキハ可及的速ニ之レヲ切開排除シテ破壞的作用ノ蔓延スルヲ防グ、骨疽ノ形成セラレタル後ハ腐骨分離ヲ待ツテ之レヲ切除シ、要ニ臨ンデ補綴療法ヲ施スベシ

六　顎骨骨疽

頸骨骨疽 Necrosis of Jaw *Kieferknochen*

概スルニ頸骨ノ骨疽ハ下顎ニ頻發シ、凡テノ原因中齒牙疾患ニヨリテ最多ク誘發セラレ、且齒槽突起附近ニ限局スルモノ最多シ、之レ吾人ノ特ニ興味ヲ感スル所以ナリ

(一) 種類及原因　ミーヒェル及ブライスヴェルクニ從ヒ頸骨々疽ヲ四種ニ分ツヲ得ベシ、曰ク炎症性、曰ク外傷性、曰ク營養不給性、曰ク中毒性之レナリ

1 炎症性骨疽トハ骨膜或ハ骨髓ノ炎症ノ結果骨質ノ壞死スルニヨリテ生スルモノニシテ凡テノ顎骨々疽中最頻發シ、且齒牙疾患ニ基因スルヲ最多シトナス、其他一般ノ骨膜炎、骨髓炎、潰瘍性口內炎、水癌等ニ續發スルモノ、及微毒、結核、放線狀菌病等ノ肉芽性炎ニ由來スルモノモ亦之レニ屬ス

2 外傷性骨疽ハ複雜骨折殊ニ銃創及挫碎骨折ノ結果ナルコト最多シ

3 營養不給性骨疽トハ全身疾患ノ結果、局處ノ營養著シク沈衰シテ起ルモノニシテ夫ノ猩紅熱、麻疹、痘瘡、腸窒扶斯、赤痢等ノ急性傳染病ノ經過中ニ來リ、或ハ實扶的里脊髓痨等ニ續發スルモノ亦之レニ屬ス

4 中毒性骨疽ハ全身及局處ノ中毒ノ結果トシテ來ル、汞劑中毒ハ前者ニ屬シ、燐中毒、亞砒酸中毒、副腎製劑中毒等ハ後者ニ屬ス

(二) 病理　最多ク見ル處ノ骨疽ハ先ツ無髓齒ニ於テ齒槽膿瘍ノ形成ヲ以テ初マリ膿汁骨膜下ニ潴留シテ所謂骨膜下膿瘍ヲ生シ、骨質ハ爲ニ營養ノ路ヲ遮斷セラレテ壞死スルモノナリ、壞死シタル骨質ハ周圍ヨリ生スル肉芽組織ト膿汁ノ腐蝕作用トニヨリテ漸次多孔性トナリ、徐々ニ腐骨分離機ニヨリテ遊離スルニ至ルモノトス、主トシテ齒槽突起及其近圍ニ起ル處ノ顯象ナリ、然レトモ顎骨發育中ノ幼兒ノ齒槽膿瘍及大人ノ智齒難生ノ場合ニアリテハ先ツ骨髓炎ヲ起シテ骨質ノ營養ヲ奪取スルコトアリ、主トシテ顎骨體部ヲ侵スベシ、此ノ如ク壞死シタル骨質ノ近圍ニ於テハ造骨細胞ハ骨樣組織ヲ新生シテ其欠損ヲ補ハント欲スルコトアリ、死骨匣ノ生成即之レナリ

腐骨ハ長ク化膿腐敗ノ病竈ヲ形成シ、其滲出物ノ潴留ニ從ツテ早晩自潰シテ瘻孔ヲ作リ、自ラ之ヲ排除セントス勤ムルヲ常トス

燐毒骨疽ハ古來燐寸職工間ニ非常ニ恐怖セラレタル疾患ナリシガ工場衞生法ノ普及ト共ニ現今ニ於テハ之ヲ認ムルコト極メテ少ナシ、其起ルヤ燐蒸氣ノ局處的刺戟ニヨルモノニシテ蒸氣ハ齲蝕窩洞ヲ通シテ骨膜ニ達シ慢性化骨性炎ヲ生ジ次テ化膿性骨膜及骨髓炎ヲ起シ、多少廣汎性ナル骨質壞死ヲ招致スルモノトス

其他亞砒酸中毒ニヨル骨疽ハ齒髓失活法ヲ行フニ當リ封塞ノ當ヲ得サリシ結果、漏出シテ軟組織ヲ腐蝕セシメタルニヨルベク、又副腎製劑ヲ局處麻醉劑ニ配合シテ注射スルトキハ特異質アルモノニ對シテハ著シキ血行障害ヲ起シ、骨質ノ營養ヲ妨ゲテ骨疽ヲ生スルコトアルベク、其ニ吾人ノ忘ルヘカラザル注意ヲ促ガスモノト謂フベシ

(三) 症候　軟組織ノ消失ニヨリ已ニ露出セル腐骨ハ其粗糙汚穢ニシテ無知覺ナルト、多少之ヲ移動シ得ヘキトニヨリ容易ニ之ヲ知ルヲ得ベシト雖モ、其深ク軟組織內ニ潛在セルトキハ頗ル診斷ニ注意ヲ要スルコトアルベシ

概スルニ腐骨ヲ覆フ處ノ齒齦ハ暗紫色ヲ呈シ弛緩シテ一乃至數ケノ瘻孔ヲ顯ハシ、齒牙亦弛緩シテ著シク動搖セシムルヲ得ベク、瘻孔ニ消息子ヲ挿入スレバ其尖端ハ直ニ骨膜ノ剝離セル骨質ニ觸レ、且其頗ル粗糙ニシテ、又多數ノ時日ヲ經過シタルモノハ已ニ近圍組織ヨリ分離シテ移動セシムルヲ得ベシ

骨疽ニ隨伴スル自覺的障害ハ通例大ナラズ、只多少ノ咀嚼障害ト口氣惡臭トアルノミ、然レトモ燐毒骨疽其他全身原因ニヨリテ來レルモノハ腐骨形成ニ至ル迄多少ノ全身障害アルベク又局處的原因ニヨリテ生スルモノハ疼痛其他ノ局處的

症候ヲ見ルベシ

(四) 豫後　本症ノ豫後ハ比較的佳良ナリ、原因ト患部ノ廣狹トニ應シテ數週間內ニ腐骨分離機能ニヨリテ遊離シ、之ヲ排除スレバ忽チ肉芽形成ニヨリテ治癒スルモノトス

(五) 處置　瘻孔ヲ擴大シ或ハ膿瘍ヲ切開シテ患部ヲ消毒水ニテ洗滌シ、更ニ「バイロゾン」ニテ清掃シ、創腔ノ大サニ應シテ沃度仿謨「ガーゼ」ヲ挿入シ、或ハ沃度丁幾ヲ塗布シ、防腐性含嗽料ヲ與エテ腐骨ノ完全ニ分離スルヲ待ツベシ、或ハ芳香硫酸、三鹽化醋酸溶液等ヲ頻々塗布シテ腐骨分離機ヲ促進スルモノアレトモ効果少ナシ、寧ロ沃度丁幾或ハ石炭酸樟腦等ヲ塗布シテ肉芽形成ヲ促進スルヲ佳トス

已ニ腐骨分離ヲ起シテ自由ニ移動セシメ得ルモノハ便宜鑷子、麥粒鉗子、腐骨鉗子等ヲ用ヒテ之ヲ除去シ、創面ニ對シテハ一般ノ創傷療法ヲ加フレバ足レリ、沃度丁幾ノ塗布、或ハ沃度仿謨「ガーゼ」ノ挿入ニ兼ネテ防腐性含嗽料ヲ與フルガ如シ

七　口底蜂窠織炎

口底蜂窠織炎 Submaxillary Cellulitis *Phlegmone der Mundbodens*

口底ヲ構成スル處ノ蜂窠織及其中ニ含有セラルヽ淋巴腺及唾液腺ノ發炎シテ安魏那ヲ生スルモノ之ヲ齒性安魏那又ハルードウイヒ安魏那 Ludwig's Angina *Angina Ludwici* (ルードウイヒ一八三六年)ト云フ

(一) 原因 主トシテ成人ニ來リ、口底附近ノ組織的欠損部ヨリ連鎖狀化膿菌及葡萄狀化膿菌ノ混合傳染ニヨリテ生スルモノニシテ其進入ノ動機ヲナスハ下顎大小臼齒ノ齒槽膿瘍ヲ最トシ、智齒難生、下顎骨折、口底ノ切開創等之ニ次ギ、極メテ稀ニ唾液排泄管ヨリ細菌ノ侵入ニヨリテ生ズ

(二) 症候 齒牙疾患或ハ外傷ニ續イテ顎下部ノ緊張、强剛ノ感ト發熱症候トヲ以テ初マルモノトス、患部ハ忽チニシテ腫脹ノ度ヲ增シ、炎性浸潤ノ蔓延ニ從テ先ツ舌ノ運動ヲ抑制シテ嚥下及呼吸ヲ障害シ、多少ノ牙關緊急ヲ起シ、又近圍組織殊ニ頤頸附近ニ浮腫ヲ呈シ、更ニ劇烈ナルモノニアリテハ浮腫喉頭ニ波及シテ著シキ呼吸困難ヲ招來スルコトアルベシ、局處ノ皮膚ハ初メハ何等ノ異常ナシト雖モ腫脹ノ增大ニ從テ漸ク緊張シ發赤シ、又口底ノ粘膜ハ當初ヨリ著シク潮紅浮腫ヲ呈シ知覺極メテ鋭敏ナリ

口腔ノ機能障害ト發熱トノタメ、體力ノ沈衰頗ル顯著ニシテ、消化障害、不安、不眠ヲ起シ、蛋白尿ヲ排泄スルコト決シテ稀ナラズ

(三) 豫後 經過ハ通例四五日ニシテ口底或ハ頸下部ニ波動ヲ呈シ、自潰或ハ切開ニヨリ排膿スレバ症候著シク緩解スルモノ常ナレトモ、體質不良ナルモノ、或ハ毒性極メテ强烈ナル連鎖狀化膿球菌ノ傳染アルトキハ膿毒症ヲ起シテ致命的轉歸ヲ取ルコトナキニアラズ、リテイエールノ三十一例中十八例ハ不良ノ轉歸ヲ取リタリト云フ

(四) 診斷 本症ハ之ヲ顎骨々膜炎及顎下淋巴腺炎等ト鑑別スルヲ要ス、但骨膜炎ハ當初ヨリ顎骨々質ニ密接シテ腫脹ヲ呈シ、舌ノ運動ヲ抑制スルコト少ナク、双合診ニヨリ口底ヲ觸診スルニ敢テ强剛壓痛等ヲ認ムルコトナカルベシ、又淋巴腺炎ハ其腫脹及壓痛點極メテ限局シ、且移動性ニシテ、舌ノ運動障害殆ト全ク之レナク、一般ノ全身症候著シカラサルヲ以テ識別スルヲ得

(五) 處置 本症ノ初期ニ於テハ口內ヲ清掃シ、氷片ヲ含マシメ、顎下部ニ氷囊或ハ冷罨法ヲ適用シテ炎症ノ消散ヲ計リ、又口底ノ緊張著シク舌ノ運動障害アラバ齒列ニ沿フテ淺ク切開シ瀉血ヲナスヲ佳トス、患齒ヲ早ク拔去スルモ亦必要ナリ、

已ニ多少ノ波動ヲ觸知シ得タルトキハ速ニ内外便宜ノ部ヨリ廣ク切開シテ排膿ヲ完全ニスベシ、其他ハ單ニ對症的ニシテ體力沈衰セルモノニハ多量ノ流動滋養食ト酒精等ノ亢奮劑ヲ與エ、呼吸困難ノ場合ニハ或ハ氣管切開術ヲ施コサヽルベカラサルコトアルベシ

八　上顎竇蓄膿症

上顎竇蓄膿症 Empyema of Antrum of Highmore　*Empyem der Highmorshöhle*

膿ニ因ルコトアレトモ主トシテ竇粘膜ノ慢性化膿ニ基クモノトス

(一)　原因　本症ハ上顎大臼齒ノ齒槽膿瘍ニ續發シ、或ハ上顎骨ノ骨折、及竇内ニ異物ノ侵入ニヨリテ稀ニ生ズルコトアリ、其他急性熱性傳染病殊ニ「インフルエンザ」、實扶的里、腸窒扶斯、肺炎、丹毒、麻疹、猩紅熱等ニ併發或ハ續發スルコトアリ

(二)　病理　通例齒牙疾患ニ續發スルモノハ上顎大臼齒ノ周圍ニ慢性化膿性炎ヲ起シテ肉芽組織ヲ形成シ、其ノ徐々ニ增殖スルニヨリテ骨質ヲ侵シ、先ヅ石灰鹽

ヲ奪取シ次デシアーベー纖維ヲ陷レ遂ニ圓形細胞ノ浸潤ニヨリテ骨樣組織ヲ吸收消滅シテ竇腔ニ出デ、更ニ茲ニ增殖シテ肥大、息肉或ハ囊腫ヲ形成スルニ至ルモアトス、殊ニ大臼齒根ノ竇床ニ露出セルモノハ骨質ノ遮斷ナキヲ以テ竇腔ニ進入スルコト更ニ容易ナリ、細菌ハ普通葡萄狀化膿菌ノ傳染スルコト最多ク、且ツ通例腐敗菌ノ混合傳染アルヲ以テ膿汁ハ著シキ腐敗臭ヲ放ツモノトス

(三)　症候　主要ナル症候三アリ

1 自覺的症候トシテ先ツ頭痛殊ニ前頭痛ニ兼テ患側顏面ニ不快感、鈍痛又ハ神經痛ヲ覺エ、從テ精神憂鬱、記臆力減退シ、睡眠障害セラルヽコト常ナリ

2 竇壁ノ膨出ハ早晩必ラズ起ル處ノ顯象ナリ、即鼻腔壁膨出スルヤ鼻腔ノ通氣不全トナリ、顏面壁ノ膨出スルヤ顏面ノ潮紅、浮腫ヲ呈シ、眼窠壁ノ膨出スルヤ眼球突出ヲ招來ス可シ、硬口蓋ノ膨出スルコトハ極メテ稀有ナリ

3 最注意ヲ牽ク所ノ症候ハ鼻腔ヨリ膿汁ノ漏出ナリトス、即膿汁ハ朝起頭部ヲ前方ニ傾斜スルノ際最多ク漏出シ、鼻腔ヲ診査スルニ中鼻道ヨリ黃色又ハ綠色ニシテ顯著ナル腐敗臭ヲ帶ブル所ノ膿汁漏出スルヲ見ルベシ

(四)　豫後　本症ハ極メテ慢性ニシテ之レヲ放置スレバ數年乃至十數年ノ久シ

キニ及ブト雖モ敢テ危險ナル豫後ヲ致スコトナシ

(五) 診斷 口腔ヲ檢シテ上顎大臼齒部ニ破壞齲蝕セル齒牙アリテ其ノ齒齦鬱血腫脹シ、瘻孔アリテ稀薄惡臭性ノ膿汁ヲ漏出シ、之ニ消息子ヲ通ズレバ粗糙ナル腐骨緣ヲ過ギテ竇內ニ進入スルヲ見ハ其診斷決シテ誤マルコトナシ、更ニ中鼻道ノ自然開口部ヲ注視スルニ膿汁滴出シ、消息子ヲ挿入スレバ其ノ尖端ニ膿汁附着シ來リ「バイロゾン」ヲ注入スレバ著シク泡起スルヲ見ルトキハ一層診斷ヲ確カムルコトヲ得ベシ、極メテ疑ハシキ場合ニハ探膿針ヲ下鼻道外壁ニ穿刺シテ膿汁ノ有無ヲ檢セザルベカラザルコトアリ、又暗室ニ於テ小電燈ヲ口內ニ入レ顎竇ヲ透照スルハ極メテ簡易ナル診斷法ナリ、之レニヨルトキハ健態ニアリテハ顏面紅色ニ蓄膿症ニアリテハ暗色ニ光線ヲ透見スベシ

(六) 處置 洗滌等ノ姑息方法ハ其ノ効力ナシ、只手術的方法ニヨリテ膿汁ヲ排除シ、竇內ヲ清潔ニ維持シ得ル方法ヲ講ゼザルヘカラズ、根治法トシテハデンケル氏手術ヲ最良トスレトモ、齒牙ヨリ來ルモノニアリテハ齒槽窩ヨリ穿孔スルヲ却テ便トスル事多シ、穿孔部位數多アリ、左ノ如シ

1 齒槽窩穿孔　上顎第一大臼齒或ハ其ノ前後ノ一ヲ拔去シテ齒槽窩底ヨリ顎

竇ニ穿孔スル方法ナリ、患齒ヲ除去シテ顎竇ニ到達シ易ク、又排膿最完全ニシテ術後栓塞子ヲ作ルニ便ナルヲ以テ稱用スルモノ少ナカラズ

之ヲ行フニハ先ヅ古加乙涅注射或ハ「コロヽホルム」麻醉ノ下ニ拔齒シ、齒槽窩底ニ手用穿孔子或ハ齒科旋盤用穿孔子等ヲ以テ鉛筆大ノ穿孔ヲ作リ、次デ竇內ヲ搔把清掃シ、消毒「ガーゼ」ヲ以テ塡塞シ、上皮形成ノ完了スルヲ待テ栓塞子ヲ調製着用セシムルニアリ、栓塞子ハ每日數回之ヲ除去シテ竇內ヲ自ラ清洗スルヲヨシトス

2 犬齒窩穿孔　齒牙ヨリ來レル蓄膿症ニアラザルトキハ此部ヨリ穿孔スルヲ喜フモノアリ、其法犬齒部ノ齦頰移行部ニ沿ヒ後方ニ約一吋ノ骨質ニ達スル切開ヲ施コシ、骨膜ヲ剝離シ穿孔子或ハ骨鑿子ヲ以テ小指頭乃至拇指頭大ノ穿孔ヲ作爲ス、器尖ハ常ニ後外上方ニ向ケ注意シテ徐々ニ進マザレバ鼻腔ニ達スルノ怖アリ、穿孔後窩內ヲ搔把

第九十五圖　齒槽部栓塞子
(*Witzel*)

清掃シテ消毒「ガーゼ」ヲ塡塞シ、創面治癒ヲ待ツテ栓塞子ヲ裝置ス

3 デンケル根治手術　全身麻酔或ハ局處麻酔ノ下ニ患側口唇ヲ擧上シツヽ、頰移行部ニ沿フテ繫帶ヲ去ル半仙迷ノ處ヨリ後方ニ向テ約三仙迷ノ切開ヲ施コシテ骨質ニ達シ、次テ齒齦及骨膜ヲ上方ニ剝離シ、顎竇顏面壁ヲ露出シテ內方梨子狀孔ノ部ヲモ明視スルヲ得セシム、此際細小ナル骨膜起子ヲ用ヒテ孔緣ヲ越エテ竇ノ鼻腔壁ヨリ下鼻道粘膜ヲ剝離シ置クヲ便トス、是ニ於テ犬齒窩ニ拇指頭大ノ穿孔ヲ作リテ竇內ヲ完全ニ搔把清掃シ、次テ鼻腔壁即下鼻道ノ外壁ニ相當スル部ヲ鉗除スルコト數仙迷タルベシ、梨子狀孔緣ハ可及的之レヲ保存シ置クヲヨシトス、竇ハ鼻腔ヨリ之ヲ消毒「ガーゼ」ニテ栓塞シ、最後ニ犬齒窩ニ於ケル軟組織ヲ復舊縫合シテ其ノ穿孔ヲ閉ヅ、術後數日每ニ鼻腔ヨリ「ガーゼ」ヲ交換シ、同時ニ竇內ヲ洗滌スルコト數週日ナルトキハ慢性ノ蓄膿症モ

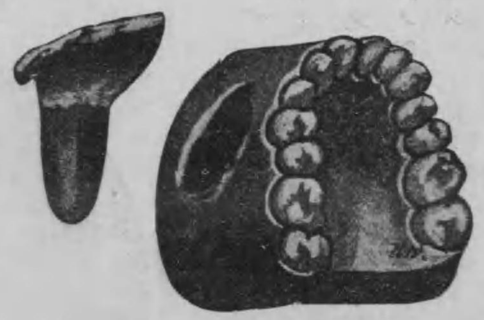

第九十六圖　犬齒窩高栓塞子
(Witzel)

漸次治スルニ至ルベシ、近時鼻科醫ノ多數ガ信賴スル處ノ手術ナリ

4 鼻腔壁ヨリノ穿孔　ミクリクツハ鼻腔底ノ外壁トノ境界ニ於テ鼻尖ヲ去ル約五乃至六仙迷ノ部ニ於テ外上方ニ穿孔子ヲ穿通シ、數回廻轉シテ任意大ノ穿孔ヲナスコトヲ推奬セリ、然レトモ此方法ハ穿孔後容易ニ開口部ノ狹窄スル弊ナキニアラズ

九　牙關緊急

牙關緊急 Trismus *Kieferklemme*

下顎關節或ハ其運動裝置ニ起リタル疾患ノ結果トシテ上下ノ齒列ヲ多少相遠ケ能ハザル狀態ヲ牙關緊急ト云フ、下顎關節ノ攣縮或ハ强直ニ歸ス、之レガ原因及其症候左ノ如シ

一　下顎關節炎 Mandibular Arthritis *Arthritis der Kiefergelenkes*　通例關節僂麻質斯及淋毒性關節炎ノ一症候トシテ來リ、稀ニ外傷或ハ附近組織ノ炎症ノ波及ニヨリテ生ズ、多クハ漿液性炎ニシテ下顎關節ハ假性强直ヲ起シ、牙關緊急ニ兼ヌルニ局處ニ於ケル疼痛、壓痛、發赤及腫脹ヲ以テシ、敢テ大ナル自覺的障害ナク、一般ノ消炎療法（沃度丁幾ノ塗布、冷罨法、安靜等）ニ對シテヨク反應シ忽チ治癒スルモノナレトモ傳染病及膿毒症ノ經過

中ニ來ルモノハ化膿性炎ヲナシ切開排膿ヲ要シ豫後往々險惡ナリ

二 下顎關節ノ成形異常　稀ニ先天性關節畸形アリテ下顎ノ運動充分ナラサルコトアリト雖モ多クハ後天性ニ破壞的疾患ノ結果トシテ來ル、結核性炎、畸形性炎及痛風性炎等ノ如シ、夫ノ顆狀突起頸部ノ骨折ニシテ癒着ヲ生ジタルモノ亦之ニ屬ス、概スルニ此種ノ牙關緊急ハ所謂下顎關節ノ眞正强直ニ屬シ極メテ頑固ニシテ英斷的ノ外科施術ニヨラザレバ所置シ能ハサルコト多シ

三 咀嚼筋ノ炎症　ハ吾人ニ最興味アル原因トナリテ下顎ノ運動障害ヲ起シ牙關緊急ヲ招來ス、主トシテ急性炎ノ結果所謂炎性强直又ハ彎縮ヲ起スニヨルモノニシテ咬筋及顳顬筋ノ侵サルヽコト多シ夫ノ智齒難生、大臼齒部ノ急性齒槽膿瘍、顎骨膜炎、蜂窠織炎、淋巴腺炎、耳下腺炎等ノ經過中其炎症ガ咀嚼筋ニ波及シタルトキニ見ル顯象ナリ、稀ニ外傷、寒冒、僂麻質斯等ニヨリテ起ル

症候極メテ頑固ナラズ、通例安靜及消炎療法ヲ施コセバ數日ニシテ容易ニ渙散スルモノトス

四 咀嚼筋ノ痙攣　外傷、炎症等ノ末梢性刺戟、「テタヌス」、「ストリキニーネ」中毒等ノ中樞性刺戟、及腸寄生虫、婦人生殖器疾患等ノ反射性刺戟ニヨリ强直性或ハ間代

性痙攣ヲ起スコトアリ、牙關緊急ノ度極メテ著シカラズ、通例原因ヲ除キテ按摩法及受働的運動ヲナサシムレバ數週ニシテ治癒ス

五 關節附近ノ癒着形成　火傷、外傷、水癌、惡性腫瘍ノ手術等ノ結果トシテ著シキ瘢痕組織ヲ形成シ、或ハ骨折、關節手術等ニヨリ骨性癒着ヲ形成スレバ牙關緊急ノ頑固ナルモノヲ起スヘキコト素ヨリ明ナリ、齒科的興味ノ大ナルモノニアラズ

處置

原因ヲ精査スルヲ第一要件トス、齒科ノ領域ニ屬セザルモノハ速ニ其專門科醫ニ送リテ充分ナル所置ヲ受ケシムルヲ要ス

咀嚼筋ノ發炎セルモノハ齒牙ノ疾患ヲ所置シ、外部ヨリ罨法ヲ適用スレバ容易ニ緩解スルモノナレドモ、牙關緊急アリテ患齒ヲ治療シ難キコトナキニアラズ、其若シ急ヲ要スルモノナルトキハ開口器ヲ用ヒテ徐々ニ開口ヲ試ムベシ、二十乃至四十分ヲ費セバ大抵著シキ苦痛ヲ與エズシテ其目的ヲ達シ得ルモノトス、又若シ其苦痛ニ堪エザルトキハ極少量ノ嗜嚼仿謨麻醉ヲ行フモ亦佳ナリ

關節ニ多少ノ假性强直ノ殘レルモノハ急性炎症ノ消失スルヲ待ツテ直ニ受働的運動ヲ行フベシ、開口器ヲ用ヒテ術者之ヲ施コスモ佳ナレドモ更ニ便宜ナルハ

患者自身上下ノ齒列間ニ指頭或ハ開口器ヲ入レテ疼痛及疲勞ヲ感ゼザルヲ度トシテ毎日數回極メテ徐々ニ開口ヲ勤メシムルニアリ、尙同時ニ關節部ニ電氣ヲ通ジ或ハ按摩術ヲナサシムレバ頗ル好果ヲ得ベシ

⑩ 耳下腺炎

耳下腺炎 Parotitis *Mumps*

耳下腺炎ハ膿毒症ノ經過中一側或ハ兩側ニ來リ、時トシテ化膿性炎ノ形態ヲ取リ重劇ナル症候ヲ呈スルコトアレドモ寧ロ稀有ニ屬シ、普通見ル所ノモノハ所謂特發性、流行性ノモノニシテ常ニ原發スル處ノ耳下腺ノ炎症ナリ

流行性耳下腺炎 Mumps *Epidemische Parotitis* ハ小兒及大人ニ來レドモ初生兒及老人ヲ侵スコト少ナク、春秋二期ニ流行性ニ顯ハル

約二週間ノ潛伏期ノ後、一側或ハ兩側ノ耳下腺部ニ突然腫脹ヲ呈シ、其增大ト共ニ體溫漸ク昇騰シ疼痛頗ル大ナラズト雖モ談話咀嚼及嚥下ヲ障害スルコト比較的大ナリ、局處ノ腫脹ハ頰頸部ニ廣ク蔓延シ、多少ノ浮腫ヲ呈スルコトアレドモ決シテ化膿ノ傾向ヲ示スコトナク、又自覺的症候ハ發熱以外ニ何等ノ障害ヲ生スル

コトナシ、但時トシテ一側或ハ兩側ノ睾丸ノ腫脹ヲ伴フベシ

豫後通例安全ニシテ八日乃至十四日ニシテ腫脹發熱共ニ漸次緩解シ、體力復舊ス、療法ハ單ニ對症的ニシテ口內ヲ清掃シ、防腐性含嗽ヲ命ジ、腫脹部ニハ冷罨法ヲ施コシ、發熱ニ對シテハ安知必林「アスピリン」等ヲ與フ

⑪ 放線狀菌病

放線狀菌病 Actinomycosis] *Aktinomykose*

本病ハ豚屬間ニ流行スル疾患ニシテ人類ニ來ルハ直接或ハ間接ニ之レヨリ感染スルニヨル

(一) 原因 傳染ハ菌ノ附着セル穀類ヲ咀嚼シ、或ハ染毒器械ヲ以テ施術セラレタルガタメ起ルコト多ク、其門戶ハ齲窩、弛緩齒ノ齒齦緣、或ハ口腔粘膜ノ欠損部等ヲ普通トナス、稀ニ呼吸器粘膜面ヨリ進入シテ肺「アクチノミコーゼ」等ヲ誘發スルコトアレドモ主トシテ齒牙附近ヨリ傳染シテ顎骨及骨膜ヲ侵ス

第九十七圖 放線狀菌病
(*Allrecht*)

ヲ特徴トス、之レ吾人ノ殊ニ興味ヲ感ズル所以タラズンバアラズ

(二) 症候　本症ハ都會ヨリモ邊鄙ニ多ク、殊ニ青年及壯年ノ男子ニ見ルコト多シ、之レ其傳染ノ機會ニ接スルコト多キニヨルナルベシ

最初ニ目擊セラルヽ症候ハ顎骨殊ニ下顎骨ノ外側ニ顯ハルヽ板樣硬度ノ無痛性腫脹ナリトス、腫脹ハ顎骨膜ニ於ケル著シキ肉芽形成ト其近圍ニ於ケル浸潤トニ基因スルモノニシテ全ク壓痛、熱感等ノ急性炎性症候ヲ欠キ、生長極メテ徐々ニシテ暗紅色ノ皮膚ヲ以テ覆ハル、時日ヲ經過スルニ從ヒテ內部ニ小膿瘍ヲ形成シ、皮膚ノ變色ヲ破リテ自潰シ、乃至數ケノ瘻孔ヲ遺シ稀薄水樣ノ膿汁ヲ漏出ス、其中ニ微細顆粒狀ノ菌體或ハ鈎ヲ混在スルヲ特徴トス、排膿瀰久スルヤ肉芽ハ增殖シテ瘻孔ヨリ轉轉シ極メテ不潔ナル創面ヲ形成スベシ

之ニ隨伴スル自覺的障害ハ敢テ著シカラズ、只初期ヨリ多少ノ牙關緊急ヲ起スノミ、又經過極メテ慢性ニシテ體力ヲ沈衰セシメザルニアラザレドモ其廣ク蔓延シテ頭蓋底ニ達シ或ハ內臟ニ轉移ヲ生ズルニアラザレバ危險症候ヲ呈スルコトナシ

(三) 診斷　本症ハ急性炎ノ症候ナク、腫脹ハ板樣硬度ヲ有シ生長緩慢ニシテ膿汁中ニ菌體或ハ鈎ヲ證明シ得ベキヲ以テ顎骨膜炎、黴毒、及腫瘍ト鑑別スルヲ得ン

(四) 處置　先ヅ患齒ヲ拔去シ、瘻孔ヲ切開擴大シテ病竈ヲ充分ニ搔把シ且燒灼シテ菌ノ絕滅ヲ計リ、常ニ沃度仿謨「ガーゼ」ヲ創腔內ニ挿入シ置クベシ、沃度仿謨ハ本症ニ對シテ特効アルモノヽ如シ、又若シ外科施術ヲ避ケザルヘカラザルトキハ沃度丁幾ヲ局處ニ注射スルモノアリ、其他ミクリクツ等ハ沃剝ノ內服ヲ非常ニ稱賛セリ、患者ノ年齡ニ應ジ一日一・〇乃至三・〇ヨリ漸次增量シテ一〇・〇位ニ達セシムベシト云フ

一二　口腔黴毒

口腔黴毒 Syphilis of Mouth *Syphilis des Muqueses*　遺傳黴毒ガ口腔及齒牙ニ特殊ノ成形異常ヲ呈スルコトアルハ已陳シタルガ如シ、其他黴毒ハ又口腔ヨリ傳染シテ茲ニ初期硬結ヲ生スルコトアリ、或ハ全身黴毒ガ第二期ノ初メニ當リテ口腔ニ最早ク特異ナル症候ヲ顯ハシ早期診斷ノ補助ヲナスコトアリ、或ハ又第三期ノ黴毒性變化ガ口腔ニ發顯シテ悲慘ナル破壞的傾向ヲ示スコトアリ、或ハ口腔ノ黴毒病竈ガ直接又ハ間接ニ傳染ノ動機トナルコトアリ、之レ吾人ノ深キ注意

ヲ拂ハザルベカラザル所以ナリ

初期症候 Primary Lesion *Primäraffection*

生殖器ヲ除キテハ黴毒ハ口腔ヨリ傳染スルコト最多ク、其侵入門戸ハ下唇ヲ最トシ、上唇之ニ次キ稀ニ舌尖、扁桃腺ニ之ヲ見ル、感染ハ接吻、哺乳等ニヨリ直接ニ起リ、或ハ食器、剃刀、小楊枝、外科器械其他ノ器物ヲ媒介トシテ間接ニ生ス

(一) 症候　生殖器ニ於ケルト全ク相同ジク、初メ先ヅ微細ナル淺在性ノ上皮欠損ヲ生ジ、忽チニシテ周縁ハ硬結シテ軟骨樣硬度トナリ、其表面ハ黄色乃至褐色ノ義膜ヲ以テ覆ハルヽニ至ル、硬性下疳 Hard Chancre *Harter Chancre* 即之レナリ、下疳ハ多少圓形ニシテ豌豆大ヲナシ、光澤アリ、周圍ニ明確ナル限界ヲ有シ、義膜ヲ剝離スレバ出血シ易シ、自覺的障害極メテ少ナク、僅ニ頸部又ハ顎下部ノ淋巴腺ノ腫脹ト、病竈ノ部位ニ應ジテ多少ノ談話或ハ咀嚼障害ヲ生ス

(二) 診斷　扁桃腺等ノ異常ナル部位ニ生シタルトキハ診斷稍困難ナレドモ然ラザレバ決シテ誤マルコトナシ、感染ノ既往症ア

第九十八圖　初期硬結
(Mikulicz-Kümmel)

リ、充深アル軟骨樣ノ新生物ニシテ、淋巴腺ノ腫脹ヲ伴ヒ、時日ヲ經過スレバ第二期ノ症狀ヲ呈出スルガ故ニ以テ結核、蓐創性潰瘍、及惡性腫瘍ト鑑別スルヲ得ベシ

(三) 處置　一般ノ驅黴療法ニ兼ネテ局處ニ甘汞又ハ沃度仿謨ヲ塗布シ、或ハ白降汞軟膏ヲ塗擦スルモ佳ナリ

第二期症候 Secondary Lesion *Schundäre Symptome*

口腔ハ第二期ニ於テ最モ特有ナル症候ヲ顯ハス、故ニ他部ノ症狀尙明瞭ナラザルトキニ方リテハ之ヲ以テ診斷ノ補助トナサヾルベカラズ、第二期ニ於テ口腔ニ顯ハル、黴毒疹三アリ、紅斑性黴毒疹、丘疹性黴毒疹並ニ乳白斑之レナリ、殊ニ最後ノモノハ極メテ危險ナル傳染性ヲ有スルヲ以テ頗ル注目ヲ要スルモノトス

(一) 症候　乳白斑 Plaques muqueuses *Plaques opalines*　(扁平疣贅)ハ初メ先ツ一乃至數ケノ帶圓形ノ粘膜下細胞浸潤トシテ顯ハレ、僅ニ高起シテ上皮ノ混濁ヲ呈スルノミナレドモ、時日ヲ經過スルニ從ヒ漸ク其本性ヲ顯ハシテ灰白色ノ乳樣斑トナリ、其周圍ニ潮紅輪ヲ劃シテ限界明確トナ

第九十九圖　乳白斑
(Mikulicz-Kümmel)

ルベシ

乳白斑ハ主トシテ唇、頰、舌、口蓋及扁桃腺ノ粘膜面ニ生シ、初メハ圓形或ハ楕圓形ナレドモ漸ク相融合シテ侵蝕性大斑ヲ爲シ、口蓋弓附近ニ於テハ擴布シテ一圓銀貨大ノ義膜ヲ形成シテ實扶的里ト誤マラレ口角附近ニ於テハ深入シテ浸潤性輝裂面ヲ生ス、殊ニ幼若者ニ於テ口角ヲ侵ストキハ頗ル瀰久性ノ微細線狀ノ放散性瘢痕組織ヲ生シ、極メテ特異ナル外觀ヲ呈ス、自覺的障害ハ常ニ一定セズ、或ハ全ク認識セラレサルコトアリ或ハ甚シキ燒灼樣疼痛ヲ與ヘテ談話飲食ニ少ナカラサル障害ヲ生スルコトアリ

(二) 診斷　乳白斑ハ之ヲ白斑、亞布答及硝酸銀腐蝕面ト鑑別スルヲ要ス、白斑ハ限界極メテ明確ナラズ、放線狀ヲナシ、且處々ニ灰白青色等ノ異色ヲ呈シ、又驅黴療法ニ對シテ乳白斑ノ如ク顯著ナル反應ヲ呈スルコトナキヲ以テ區別スルヲ得ベク、亞布答ハ常ニ經過急性ニシテ疼痛アリ、灰白色ノ義膜ヲ有シ、其周圍ニ明瞭ナル炎性症候アルヲ以テ知ルヲ得ベク、硝酸銀腐蝕面ハ之レニ觸レタルノ歷史ヲ有シ、且容易ニ治癒スルヲ以テ識別ニ苦シムコトナシ

(三) 豫後　概シテ佳良ニシテ水銀療法ニヨリ溷濁上皮ハ漸ク剝離シテ新剝脫

面ヲ生シ、健康上皮ヲ再生シテ容易ニ治癒ス、極メテ頑固ナル症ニアリテハ治癒後數回再發スルコトアルベシ

(四) 處置　驅黴療法(水銀軟膏塗擦、昇汞又ハ撒里矢爾酸水銀注射等)ヲ施シ、口腔ヲ清掃シテ防腐性含嗽料ヲ與ヘ、局處ニハ一%昇汞溶液(昇汞〇・三依的見一五〇、アルコール一五・〇)、十乃至二十%硝酸銀水、硝酸銀棒、五乃至十%格羅謨酸溶液等ヲ塗布ス

第三期症候 Tertiary Lesion *Tertiäre Symptome*

口腔ニ顯ハルヽ第三期症候ハ感染後三年以上ノ時日ヲ經過シタルモノニ來リ、硬軟兩口蓋ニ護謨腫トシテ顯ハルヽコト最多ク、舌之ニ次キ、口唇ニハ頗ル稀ナリ、口唇ニハ浸潤又ハ潰瘍ヲ形成シ、舌ニハ硬化性炎又ハ輝裂ヲ生シ、口蓋ニハ護謨腫又ハ潰瘍トシテ來ルヲ常トス

(一) 症候　頗ル稀有ナレドモ口唇ニ模範的黴毒潰瘍ヲ形成スルコトアリ、即チ初メハ上皮ノ剝離面或ハ浸潤斑ナレドモ、忽チニシテ崩壞シ、圓形又ハ不正圓形ノ銅赤色ナル潰瘍ヲ形成シ、其邊緣ハ高起浸潤シテ斷崖狀ヲナシ、底面ハ汚穢白色ノ凝乳樣義膜ヲ有スルヲ見ルベシ

其硬口蓋ニ來ルヤ先ツ此部ノ粘膜面ニ護謨腫性變化ヲ起シ忽チ骨膜ニ蔓延ス

ルコトアリ、或ハ鼻腔粘膜ニ原發シテ硬口蓋ニ達スルコトアリ、其形態初メハ僅ニ豐隆セル細小紡錘狀ノ紅色結節ナレドモ、漸次暗色ヲ帶ビ且强靭トナリ、上皮剝脫ニヨリテ忽チ黴毒性潰瘍ヲ形成ス、潰瘍ハ梳形不規則ニシテ潮紅シ、周緣高起浸潤シテ斷崖狀ヲナシ、底面ハ汚穢黃色ノ義膜ヲ以テ覆ハレ其間ニ粗糙ナル腐骨片ヲ露出ス、其死骨分離スレバ乃チ創面ハ上皮ヲ形成シテ治癒シ、治癒後正中線附近ニ圓形又ハ卵圓形ノ小指頭大乃至拇指頭大ノ穿孔ヲ遺スベシ、從テ其穿孔ノ大小ニ應ジテ談話及飲食ニ少ナカラザル障害ヲ招來シ、聲音亦著シキ鼻聲ヲ帶ブルニ至ルベシ

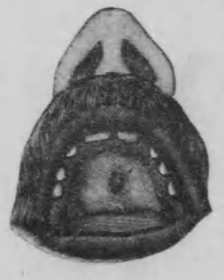

第百圖　護謨腫
(Mikulicz)

(二) 診斷　凡テ護謨腫及潰瘍ハ常ニ癌腫及ビ結核ト鑑別スルヲ要ス、癌腫ハ遺傳アル高齢者ニ來リ、其潰瘍ハ常ニ出血シ易ク、周圍トノ限界不明ニシテ、早ク已ニ淋巴腺ヲ侵シ、破壞性著シク、早晩惡液質ヲ起シ、鏡檢スレバ上皮巢、基礎膜ノ破壞ヲ見ルベシ、又結核ハ多クハ他部ノ結核ニ續發シ、其潰瘍ハ常ニ弛緩性ニシテ貧血シ、個圍ニ粟粒結核ヲ散在シ、或ハ「ツベルクリン」反應アルニヨリテ知ルヲ得ベシ

(三) 處置　一般ノ驅黴療法ニ兼ネテ局處ノ潰瘍面ニ沃度仿謨「デルマトール」等ヲ撒布シ、不潔ナル創面ハ之ヲ燒灼スルヲ良シトス

一三　口腔結核

口腔結核 Tuberculosis of Mouth *Tuberkulose des Mundes*　口腔ハ外氣、食物及喀痰等ニヨリ結核菌ノ侵入ヲ蒙ムル期會ノ饒多ナルニモ係ラズ口腔ニ眞正ノ結核病竈ヲ生スルコト頗ル稀有ナリ、蓋シ口腔粘膜ハ或程度迄結核ニ對シテ免疫性ヲ有スルモノト謂フベシ

口腔結核ハ殆ト常ニ續發性ニシテ上氣道、即肺或ハ氣管枝ニ於ケル結核病竈ヨリ喀痰ニヨリテ口腔ニ來リ、或ハ顏面狼瘡ガ組織ノ連續ヲ沿フテ蔓延スルモノニシテ原發スルコト極メテ稀ナリ

(一) 症候　初メ先ヅ口腔粘膜ノ隨處ニ黃色粟粒大ノ狼瘡結節ヲ形成ス、結節ハ多發性ニシテ相密集簇生シ、僅ニ粘膜ノ表面ニ隆起シ、初メハ比較的健態ナル粘膜組織ヲ以テ互ニ相分離セラルヽモ、忽チ增大シテ相融合シ、上皮ヲ喪失シテ早晩潰瘍ヲ形成スルニ至ル

潰瘍ハ不正ナル輪廓ヲ有シ邊緣ハ僅ニ高起シ且瓣狀ヲナシテ弛緩シ、其下ニ顯著ナル穿堀ヲ呈シ、底面ハ汚穢暗色ニシテ稀薄ナル膿樣滲出物ヲ潴ヘ、附近ニ粟粒結節ノ倘散在スルモノアルベシ、潰瘍ハ多クハ淺在性ナレドモ時日ヲ經過スルニ從ヒ極メテ徐々ニ深部ニ進入シテ骨質ヲ侵シ腐骨ヲ露出スルニ至ルコトナキニアラズ、之レ齒齦緣ニ接近シテヨク目擊スル處ノ顯象ナリ、爲メニ一乃至數齒ノ齒根露出シ遂ニ脫出スルニ至ルコトアルベク、又若シ口蓋ニ來ルトキハ爲メニ鼻腔ニ通ズル穿孔ヲ生スルコトアルベシ

其他肺結核患者ニアリテハ舌背及口唇ニ結核性龜裂ヲ生ジ、著シキ實質欠損ヲ起シ、少ナカラザル機能障害ヲ招來スルコトナキニアラズ

(二) 豫後　本症ハ經過常ニ慢性ニシテ數年ニ亘ルコト多シト雖モ、原發性ノモノニアリテハ敢テ劇烈ナル破壞的傾向ヲ呈セズ、且果斷ナル處置ニヨリ全ク治癒スルニ至ルコトアルベシ

(三) 診斷　本症ハ之ヲ癌腫及微毒ニヨル潰瘍ト鑑別スルコト常ニ必要ナリ、然レドモ本症ニアリテハ多クハ他部ノ結核ニ續發シ、粟粒結核ノ形成ヲ以テ初マリ、潰瘍面ニ硬結及出血性傾向ナク、其滲出物中ニ結核菌ヲ證明シ得ベク、更ニ組織學的檢査ニツベルクリン反應等ヲ行ヘバ其診斷更ニ確實ナリ

(四) 處置　原發病竈ノ有無ヲ確診シテ之ニ向テ普通ノ結核療法ヲ施コシ、營養ヲ高カムルヲ第一要件トス、局處的ニハ撒里矢爾酸「アルコホール」飽和溶液、五十%乳酸溶液、二十%「メントール」溶液等ノ腐蝕劑ヲ塗布シ、或ハ電氣燒灼法ヲ行ヒ、防腐性含嗽料ヲ使用セシムルヲ通則トス

一四　水癌

Noma
Wasserblatt

不健康ナル生活ヲナセル小兒、或ハ傳染病等ニヨリ著シク營養ノ衰頽セル小兒等ニ來ル處ノ比較的稀有ナル疾患ナリ、一種ノ壞疽性口內炎ニシテ其本態ニ至リテハ傳染性疾患ト思惟スルモノ多シ、ペトルシュキーハ病竈ヨリ常ニ實扶的里菌及假性實扶的里菌ヲ檢出シ、シュミットハ又常ニジェンセン壞疽桿菌ニ類似セル微生體ヲ分離シ得タリト云フ

(一) 症候　本症ハ先ツ頰粘膜殊ニ上顎第一大臼齒ニ相對スル部ニ於テ帶青紅色ノ水疱ノ形成ヲ以テ初マルモノトス、水疱ハ忽チ黑色トナリ同時ニ頰實質ノ著シキ腫脹ヲ生ジ疼痛堪エ難ク、兼テ甚シキ口氣惡臭ヲ放ツ、頰部ノ腫脹ハ初メハ

「ボール」紙様ノ硬度ヲ有シ、光澤アル皮膚ヲ以テ覆ハルヽト雖モ、幾モナクシテ皮膚モ亦黑色トナリ、全ク壞死シテ數日ノ中ニ頰部ノ中央ニ一大穿孔ヲ形成スルニ至ルベシ、但壞疽ハ單ニ軟組織ノミナラズ又骨組織ヲモ侵スガ故ニ顎骨露出シ、或ハ腐骨疽ヲ形成スルコトアルベシ

之ニ伴フ全身的障害ハ多クハ著明ニシテ惡寒發熱アリ、脈搏硬ク且頻數ニシテ餓渇燒クガ如ク、更ニ敗血症ヲ生スルヤ發熱ノ度一層增加シ、頭痛不眠著シク、或ハ譫語ヲ發シ昏睡ニ陷ルベシ

(二) 豫後 多クハ不良ニシテ七十%以上ノ死亡率ヲ示ス、局處ニ於ケル壞疽ノ蔓延ニ次デ敗血症ヲ生シ、或ハ

第百一圖　水痘治癒後ノ穿孔
(*Preiswerk*)

肺炎ヲ起シテ致命スルモノトス、極メテ僥倖ナル場合ニハ局處ノ破壞作用停止スルト同時ニ、周圍ヨリ盛ニ肉芽組織ヲ生ジ、瘢痕ヲ形成シテ創面治癒シ、多クハ後ニ醜惡ナル穿孔ヲ遺スモノトス

(三) 診斷 初發ノ部位ト、初メヨリ著シキ壞疽臭ヲ放ツト、頰ノ硬度色彩ノ特異ナルト、經過ノ急劇ナルトニヨリ容易ニ潰瘍性口內炎等ヨリ區別スルヲ得ベシ

(四) 處置 早ク且英斷的ニ患部ヲ切除シテ後、周圍ノ健康組織ヲ深ク燒灼シテ沃度丁幾ヲ塗布シ、酒精劑或ハ規那劑ヲ內服セシメテ精力ヲ衰頽セザラシメ、口腔ハ强力ナル消毒性含嗽料ヲ以テ斷エズ清潔ニ維持スベシ、プライスヴェルクハ過滿俺酸加里水或ハ次ノ處方ヲ推奬セリ

「ザロール」六・〇　酒精一〇〇・〇
右口洗料　一茶匙ヲ一酒盞水ニ稀薄シテ含嗽

一五　三叉神經痛

Trigeminous Neuralgia
Trigeminus-Neuralgie

三叉神經ノ徑路ニ沿フテ顯ハルヽ神經痛ハ比較的稀有ナラザルモノニシテ或ハ一枝ヲ侵シ

或ハ二枝三枝ヲ侵ス、三叉神經ノ三枝ガ悉ク侵サルヽコトハ極メテ稀有ニシテ多クハ其一枝ニ發スルモノトス　一、第一枝ノ侵サルヽトキハ眼神經痛、上眼窠神經痛、或ハ前頭神經痛トシテ顯ハレ、第一枝ノ射出部即上眼窠孔ノ部位ニ壓痛アルヲ以テ知ルベク　二、第二枝ノ侵サルヽトキハ上顎神經痛或ハ下眼窠神經痛トシテ顯ハレ、其射出部即下眼窠孔ノ部位ニ壓痛アリ、上唇及顏骨部ニ知覺過敏アルヲ以テ知ルベク　三、又第三枝ノ侵サルヽトキハ即下顎神經痛ニシテ後顎骨孔或ハ前顎骨孔ノ部ニ壓痛アルヲ特徵トス

(一) 原因　中年ノ婦人ニ最好發シ、或ハ齒牙、眼鼻、前頭竇、中耳等ノ局處的疾患ニヨリテ誘發セラレ、或ハ微毒、貧血、關節炎、窒扶斯、麻刺利亞、子宮疾患、塞胃、神經性疾患等ノ全身性原因ニヨリテ生起セラル、外傷モ亦誘因トナルコトアルベシ

齒牙疾患ニシテ本症ノ原因ヲナスハ多クハ左ノ一ニ屬ス

1 齒髓炎殊ニ其ノ全ク隱レタル部位ニ於ケル窩洞或ハ比較的完全ナル充塡又ハ金冠等ノ下ニ於テ起ル時ニ然リトナス

2 齒膜炎及其結果トシテ起レル淋巴腺炎　3 埋伏齒　4 齒髓結石　5 白堊質肥大　6 齒性上顎竇蓄膿症

(二) 症候　症候ハ患部ノ位置ニヨリテ同ジカラズ概スルニ第一枝ヨリ第二枝、第二枝ヨリ第三枝ノ神經痛ヲ以テ症候劇烈ナリトス

疼痛ハ自然ニ發シ、或ハ談話咀嚼洗面等ノ僅微ナル原因ニヨリテ發作シ、其發作ハ整然規則的ニ來リ或ハ極メテ不規則的ニ起リ、其持續ハ數分ヨリ數時間ニ亘リ、間歇ハ數時間ヨリ數日ニ至ルノ差アリ、疼痛ノ劇度ハ輕微ノモノニアリテハ僅少ニシテ容易ニ堪エ得ベシト雖モ、重症ノモノニアリテハ劇烈ニシテ堪エ難キノ苦悶ヲ生ズベシ

之ニ伴フテ患部ノ皮膚ハ多少發赤シテ熱感アリ、且知覺過敏、纖維性痙攣等ヲ呈シ涙腺、汗腺、唾液腺等ノ分泌ハ增進スルヲ常トス、又已ニ多數ノ時日ヲ經過シタルモノニアリテハ匐行疹、紅斑、蕁麻疹、毛髮ノ白變、脫落ト皮膚ノ肥大、萎縮等ノ營養障害性症候ヲ呈スベシ、全身的ニハ不安、不眠、食思不振及多少ノ神經障害ヲ發セザルコトナシ、極メテ劇烈ナルモノニアリテハ苦惱ノ結果死ヲ企ツルモノ少ナカラズト云フ、以テ其程度ヲ知ルベシ

(三) 豫後　局處的原因ニヨルモノハ其ノ除去ト共ニ容易ニ治癒スレドモ全身的原因ニヨリ數枝ヲ侵ス所ノ陳舊性ノモノハ極メテ難治ナリ、直接ニ生命ニ危險

ヲ生ズルコトナシト雖モ口腔ノ機能ヲ障害シ神經症狀ヲ起シテ生活ヲ不愉快ナラシム

(四) 診斷　本症ニアリテハ神經ノ經路ニ沿ヒテ放散性ノ疼痛ヲ起シ、神經ノ射出部ニ壓痛アリ、且器質的變化著シカラザルヲ以テ診斷ニ苦シムコトナシ

(五) 處置　原因ヲ精査シテ之ヲ除去スルヲ第一要義トス、齒牙疾患トシテハ齒髓炎、齒膜炎等ノミナラズ齒髓結石、白堊質肥大、埋伏齒等ノ直視シ難キ狀態モ亦本症ノ原因トナルコトアルヲ以テ注意セザルベカラズ

新鮮ナル病症ニアリテハ規尼涅、安知必林、「アンチフェブリン」、「フェセナチン」、抱水格魯剌爾等ノ內服ヨク奏効ス、或ハ亞砒酸劑ヲ稱用スルモノアリ

局處的療法トシテハ溫罨法、按摩術、微弱ナル平流電氣等ヲヨシトス、或ハ酒精ヲ患部ニ深ク注射スルモノアリ(ラインモエーレル)、或ハ水楊酸曹達ト鹽酸古加乙涅トノ混合溶液ヲ神經幹中ニ徐々ニ注射スルモノアリ(ベルチヒ)

凡テノ療法ニ抵抗シ大ナル障害ヲ生スル病症ニアリテハ止ムヲ得ズ外科的手術ヲ施コサヾルベカラザルコトアルベシ、即患神經ヲ露出シ末梢ニ向ツテ根扱スルニアリ(チルマンス)、之ヲ切除或ハ切斷スルハ効果良カラズ、又若シ神經ノ數枝同時ニ侵サレタルトキハ頭蓋底ニ於テ之ヲ露出切除シ、或ハ腦底ニ於テ神經節ヲ除去セザルベカラザルコトアルベシ、蓋シ稀ニ行フベキノミ

第十一章　口腔腫瘍

一　纖維腫

纖維腫 Fibroma *Fibrome* ハ結締織性組織ヨリ發生シ、其組織亦一般ノ結締織纖維ト細胞トヨリナリ、纖維ヨリ細胞ノ量比較的多量ナルカ、或ハ數多ノ新生血管ヲ有スルトキハ其硬度軟ニシテ所謂軟性纖維腫ヲナス、所謂硬性纖維腫ヲナス

其口腔ニ來ルヤ年齡ニ關係ナク發生シ、生長極メテ徐々ニシテ、常ニ健康ナル口腔粘膜ヲ以テ覆ハレ、周圍トノ限界明瞭ニシテ、多少之ヲ移動スルヲ得ベク、上皮ヲ毀傷シテ潰瘍面ヲ形成スルコトアレドモ附近ノ淋巴腺ニ硬結ヲ呈スルコトナシ

(一) 症候　軟性ノモノト硬性ノモノトニヨリテ相異アリ、左ノ如シ

軟性纖維腫 Soft Fibroma *Weiche Fibrome* ハ主トシテ舌、軟口蓋及頰唇ノ內面等ニ好發シ、多クハ廣

キ基底ヲ以テ發生シ莖ヲ有スルコト少ナシ、其表面多クハ平滑柔軟ニシテ毀傷セラルレバ出血シ易シ、之レ新生血管ノ饒多ナルニヨル

硬性纖維腫 Hard Fibroma *Harte Fibrome* ハ齒槽突起及顎骨體部ニ好發シ、骨膜、骨質、ハーベル氏管系等ヨリ發生シ、帶球形ニシテ決シテ莖ヲ有スルコトナシ、其生長極メテ徐々ナレドモ年月ヲ經過スルニ從ヒ遂ニ巨大ナル腫瘍ヲナスコトナキニアラズ、表面ハ常ニ强靱彈力性ニシテ平滑ナレトモ、其化灰變性ヲ起シタルモノハ或ハ葉狀感ヲ呈シ、或ハ軟骨樣硬度ヲナスコトアルベシ

(二) 豫後 概スルニ纖維腫ハ生長緩慢ニシテ破壞性少ナク、之ヲ除去スレバ再發スルコト稀ナリ、自覺的症候モ亦欠如スルコト多シ

(三) 診斷 其年齡ヲ撰バズシテ結締織性組織ヨリ發生シ、發育緩慢ニシテ强靱ナル硬度ヲ有シ、限界明確ニシテ炎性症候ヲ有セザルガ故ニ炎性腫脹及惡性腫瘍ト鑑別スルヲ得ベシ

(四) 處置 常ニ手術的ナラザルベカラズ、軟性纖維腫ハ剪或ハ刀ヲ以テ切除シ其創面ヲ燒灼シテ再發ヲ防グヲ得ベシト雖モ、骨或ハ骨膜ヨリ發生セル硬性纖維腫ヲ摘出スルニハ同時ニ顎骨ノ一部ヲモ共ニ切除セザルベカラズ、從テ其上ニ植立セル一乃至數齒ヲモ犧牲ニ供スベキハ勿論ナリ

二 齒龈腫

齒龈腫 Epulis *Epulidem* 齒牙ノ附近ニ於テ齒槽突起部ヨリ發生スル小腫瘍ヲ總稱シテ齒龈腫ト云フ、曾テ纖維腫、肉腫、骨腫、軟骨腫等ヲモ此中ニ包括シタルコトアリシガウィルヒョウ以來單ニ纖維腫及肉腫ヲ此名稱ノ下ニ指定スルニ至レリ、殊ニ前者ヲ良性齒龈腫、後者ヲ惡性齒龈腫ト稱ス

齒龈腫ハ口腔腫瘍中最頻發スル處ノ一ニシテ、下顎ヨリモ上顎ニ多ク、殊ニ小臼齒部ニ最好發ス、凡テノ年齡ニ之ヲ見ルト雖モ三十歲乃至五十歲ノモノニ殊ニ多ク、男子ヨリモ婦人ニ頻發スルモノヽ如シ

誘發原因トナルモノハ齒牙ノ粗糙緣、不適合ノ義齒、齒石ノ堆積、排列不正齒、充塡物ノ溢出等ノ如キ齒龈緣ニ加ハル處ノ器械的刺戟ヲ最重要ナルモノトスベシ、婦人ニアリテハ姙娠ガ何等カノ原因的關係ヲ有スルモノヽ如シ

良性齒龈腫 Benign Epulis *Gutartige Epulidem* ハ常ニ纖維腫或ハ之ニ多少ノ肉芽組織ヲ混ジタルモノニシテ、多クハ刺戟ノ存スル所ニ「ポリープ」

狀ヲナシテ發生シ、極メテ稀ニ數齒ノ齒槽ニ亘ル處ノ廣汎性腫瘍ヲナスコトアリ

一 症候　多少硬軟ノ別アリト雖モ常ニ强靭彈力性ヲ有シ健康ナル粘膜ヲ以テ覆ハレ、生長極メテ徐々ナルガ故ニ、初期ニアリテハ患者ノ之ヲ自覺セザルモノ多ク、其鳩卵大乃至胡桃大ニ達シ、咀嚼談話ヲ障害スルニ至リテ初メテ其存在ヲ認メラルヽコト多シ

破壞性極メテ少ナク、軟性ノモノハ咀嚼運動ノタメニ上皮ヲ毀傷セラレ出血ヲ來シ多少發炎シ附近淋巴腺ノ腫脹等ヲ誘發スルコトアレドモ、其他ノ自覺的障害ハ殆ド全ク之レナシ

二 豫後　生長極メテ緩慢ニシテ胡桃大ヲ越ユルコトナク、惡性變化ヲ取ルコト頗ル稀ナリ、完全ニ之ヲ除去スレバ再發ノ患殆ト全クナシ

三 組織　組織的造構ハ一般ノ纖維腫ノ如ク結締織纖維ト細胞トヨリナリ、稀

第百二圖　纖維性齒齦腫
(*Brophy*)

ニ多少ノ肉芽組織ヲ混ズ、纖維ハ方向、疎密、常ニ一定セズ、其間ニ圓形又ハ紡錘形細胞ヲ散在シ細胞ハ著明ナル核分割機ヲ呈スベシ、軟性ノモノニアリテハ新生血管ノ量頗ル多シ、又之ヲ覆フ處ノ口腔粘膜ハ常ニ乳頭ノ著シキ發育ヲ示シ、附近ノ骨質ニハ時トシテ壓迫ノタメ吸收作用ノ起レルヲ見ル

四 診斷　本症ハ之ヲ齒齦ノ炎性肥大、及惡性齒齦腫ト鑑別スルヲ要ス、然レドモ炎性肥大ハ其經過極メテ迅速ニシテ常ニ炎性症候ヲ伴ヒ消炎療法ニヨリ縮小スルヲ以テ之ヲ知ルベシ、又惡性齒齦腫ニアリテハ其生長良性ノモノヨリモ急速ニシテ初メヨリ近圍組織ニ破壞的影響ヲ及ボシ、又小片ヲ鏡檢スレバ直ニ其本態ヲ闡明シ得

五 處置　處置ハ常ニ手術的ナラザルベカラズ、ポリープ狀ヲナシテ齒間ヨリ發生セルモノニアリテハ先ヅ莖ヲ剪切シ、其起始部ノ齒齦ヲ深ク骨質ニ達スル迄、楔狀ニ切除スルカ或ハ燒灼スルヲ要ス、然ラサレバ容易ニ再發スルコトアルベシ

多少廣汎性ヲナセルモノニアリテハ先ヅ其上ニ植立セル齒牙ヲ拔去シ、齒齦ヲ內外ニ切開剝離シテ齒槽骨ノ一部ヲモ切除セザルベカラズ、局處麻醉ニヨリテ容易ニ施術スルヲ得

惡性齒齦腫 Malignant Epulis *Bösartige Epulidien*

ハ多クハ齒槽突起或ハ其骨膜ヨリ發生スル處ノ巨態細胞肉腫ニシテ、比較的稀ニ發顯シ、惡性大ナラザルヲ特徴トス

一 症候　初メハ齒間腔ニ顯ハルヽ、無意味ノ小塊ヲナシ、多少廣汎性ヲ帶ブル齒齦絲ノ腫大ニ過ギザレモ、忽チ增大シテ破壞性ヲ發揮シ、齒牙ヲ弛緩脫落スルニ至ラシメ、齒槽突起ヲ吸收シ、表面ノ毀傷セラルヽヤ乃チ潰瘍面ヲ形成シテ之ヲ覆フ處ノ粘膜ハ藍紅色ヲ帶ブルニ至ル、腫脹ハ生長速カナレドモ蹠豆大乃至鷄卵大ヲ出デズ、良性ノモノヨリモ僅ニ柔軟ナリ、組織的造構ハ一般ノ肉腫ニ同ジ

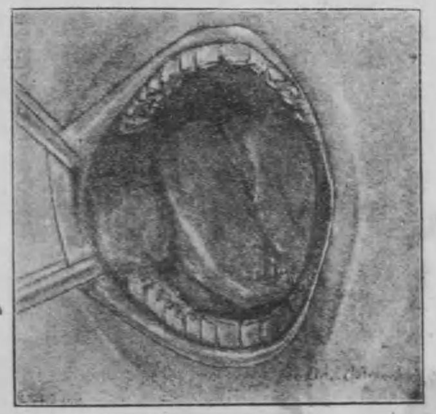

第百三圖　肉腫性齒齦腫
(*Epulis*)

二 豫後　纖維腫ヨリモ豫後危險ナルコト勿論ナレドモ、之ヲ他部ノ肉腫ニ比スルニ爲害性比較的少ナク、之ヲ早期ニ英斷的方法ニヨリ切除スレバ再發ノ患大

ナラズ、但シ小圓形細胞肉腫ハ此限リニアラズ

三 所置　最英斷的ナラザルベカラズ、早期ニ確診ヲ下セバ或ハ齒槽突起ノ切除ヲ以テ足レリト雖モ、稍多數ノ時日ヲ經過シタルモノハ顎骨ノ一部性或ハ偏側性切除ヲナサヽルベカラザルコト多シ

三　囊腫

囊腫 Cysts *Cysten*　凡テ囊腫ハ之ヲ三種ニ大別スルヲ得ベシ、曰ク擴張囊腫、曰ク潴溜囊腫、曰ク皮樣囊腫之レナリ

擴張囊腫 Dilatations-cysts *Dilatationscysten*　トハ先在或ハ新生體腔中ニ多量ノ滲出物ヲ分泌シテ擴張セルガタメ生ズルモノニシテ口腔ニ二ツノ適例ヲ見ル、齒根囊腫及濾胞性齒牙囊腫之レナリ

潴溜囊腫 Retention-cysts *Retentionscysten*　トハ生理的分泌物ノ潴溜ニヨリテ生成スルモノニシテ通例腺排泄管閉塞ノ結果トシテ生ズ、夫ノ蝦蟇腫ハリヴィニー及ベルトリニー排泄管閉塞ノタメ舌下腺ノ分泌物ガ潴溜シテ生シタル潴溜囊腫ニ外ナラズ

皮樣囊腫 Dermoid Cysts *Dermoidcysten*　ハ胎生中ニ外皮ノ小芽ガ附近組織中ニ迷入シテ發生スル

モノニシテ、從テ其造構ハ外皮系統ニ屬スル種々ナル組織ヲナシ、皮脂腺、毛髮、爪甲及齒牙等ヲ其中ニ見出スコト少ナカラズ、口腔組織ニアリテハ時トシテ口底ニ之ヲ見ルノミ、寧ロ稀ナリ

齒根囊腫 Periodontal Cysts *Wurzelcysten*

ハ無髓齒ノ齒根尖端ニ生シタル齒根肉芽腫ノ內部ニ細胞死、及微細腔隙ノ生成ヲ以テ初マリ、遂ニ其腔內ニ漿液性滲出物ヲ瀦溜シテ生ズル處ノ擴張囊腫ノ一種ニシテ、又之ヲ骨膜囊腫ト呼ブモノアリ、下顎ヨリモ上顎ニ頻發シ、殊ニ切齒、犬齒及小臼齒部ニ來ルコト多シ、其生長ハ常ニ抵抗ノ弱小ナル部分ヲ撰擇スルガ故ニ顏面外側ニ向テ顯出スルヲ規則トシ、稀ニ上顎竇ニ向フ

一 症候　腫瘍ハ發育ノ時期ニ關シテ其症候ヲ異ニス、即發育ノ初期ニアリテハ囊腫尙骨質ヲ以テ厚ク覆ハルヽヲ以テ軟骨樣乃至骨樣硬度ヲ有スル小指頭大ノ平滑ナル帶球形腫脹ヲナスト雖モ、骨質漸ク吸收セラレテ菲薄トナリ、且前方ニ膨出セラレタルトキハ乃チ羊皮樣捻髮音ヲ感知スベク、又已ニ骨質ノ全ク吸收セラレテ囊腫ノ一部ガ骨質外ニ露出セルトキハ乃チ多少ノ波動ヲ觸知シ得ベシ、腫瘍ノ大サハ前後ヲ通シテ拇指頭大ヲ越ユルコトナシ

切開或ハ自潰ニヨリ內容物ヲ漏出スルトキハ其透明淸澄ニシテ僅ニ黃色ヲ帶ビ、粘稠ニシテ纖ヲ牽クヲ見ルベク、其陳舊性ノモノナルトキハ「コレステアリン」結晶等ヲ混在スベク、化膿菌ノ進入セルトキハ其膿樣ヲナセルヲ見ルベク、又腐敗作用ノ起レルトキハ著シキ惡臭ヲ放ツヲ見ルベシ

二 造構　組織的造構ハ壁ト內容トヨリナリ、壁ハ囊狀ヲナセル纖維性結締織ト其內面ヲ裏裝セル上皮細胞トヨリナル、上皮ハ內面ニ近キモノハ頗ル扁平ニシテ外層ニ近キモノハ稍圓柱狀ヲ帶ブ、此上皮ノ由來ニ關シテハ齒根形成期ノヘルトウィヒ上皮鞘ノ液屑ヲ以テ本源ト見做スヲ至當トスベシ、內容ハ前陳ノ如シ

三 診斷　無髓齒ノ附近ニ生スル無痛性腫脹ニシテ初メハ骨樣硬度ヲ有スレドモ、漸次羊皮樣捻髮音ヲ發シ、或ハ波動ヲ呈シ、毫モ破壞的傾向ヲ有セザルヲ以テ良性腫瘍及齒槽膿瘍トノ鑑別敢テ困難ナルコトナシ、但疑ハシキ場合ニハ之ヲ穿刺シテ其內

第百四圖　パルナユ囊腫手術
(*Mayrhofer*)

容ヲ檢スルヲ佳シトス

口 所置 バルチュノ方法ニ從ヒテ囊腫ノ前壁ヲ悉ク切除シ、三乃至五日間沃度仿謨「ガーゼ」ヲ挿入シ、時々之ヲ交換スベシ、茲ニ生シタル腔隙ハ時日ノ經過ト共ニ漸次淺小トナルヲ以テ何等ノ處置ヲモ要セズ、但部位ニヨリ異物侵入ノ患アルトキハ蒸和護謨ヲ以テ暫間的栓塞子ヲ調製シ之ヲ着用セシムベシ

濾胞性齒牙囊腫 Follicular Tooth-cysis *Follikuläres Zahncyste*

擴張囊腫ニシテ、其組織的造構、症候及診斷ハ埋伏齒或ハ過剩齒ノ齒芽ヨリ發生スル共ニ齒根囊腫ニ酷似セリト雖モ相異點三アリ

一ニ曰ク齒根囊腫ノ如ク常ニ必ラズシモ齒列ノ近圍ニ發生セズ、上顎竇、眼窩、頰骨上行枝、及口蓋骨等ノ部位ニ於テ生長スルコト少ナカラズ、從テ本症ハ一般外科醫ノ手ニ落ツルコト比較的多シトナス

二ニ曰ク齒根囊腫ハ拇指頭大ヲ超エテ生長スルコト稀ナリト雖モ本症ニアリテハ其以上ニ達スルコト却テ多シトス、從テ本症ノ手術ハ彼レニ於ケルヨリモ一般外科醫ノ手ヲ要スルコト多シ

三ニ曰ク此種ノ囊腫ハ其壁中ニ齒牙或ハ齒樣體ノ一乃至數多ヲ包藏ス、時トシ

テ數百ノ米粒大石灰性小塊ヲ見出スコトアルベシ、之レ本症ノ最特異ナル點ニシテX線ノ透見法ヲ行ヘハ此狀態ヲ檢知シテ直ニ確診ヲ下スヲ得ベシ、即齒根囊腫ニアリテハ囊腫腔ニ相當シテ比較的淡影ヲ認ムルノミナレトモ此種ノモノニアリテハ更ニ齒牙或ハ齒樣體ニ相當シテ一乃至數多ノ暗影ヲ見ルベキナリ（第百六圖）

之ニ對スル手術ハ可及的口腔內ヨリ進ムヲ便宜トス、即羊皮樣捻髮音或ハ波動ヲ呈スル部ニ於テ先ヅ軟組織ヲ圓形ニ切除シテ囊腫ノ骨壁ヲ露出シ、次テ之ヲ充分ニ鑿除シタルノ後完全ニ囊腫ノ內壁ヲ搔把摘出シ、創腔ヲ沃度仿謨「ガーゼ」ニテ塡塞スベシ、創腔ハ口腔上皮ノ驟入ニヨリ忽チ上皮ヲ以テ裏裝セラルヽニ至ル、但シ治癒後其中ニ異物ノ侵入スルヲ防ガンガタメ蒸和護謨製栓塞子ヲ調製シ永ク之ヲ着用セシムベキコト前者ニ同ジ

第百五圖
濾胞性齒牙囊腫中ノ齒樣體
(*Preiswerk*)

第百六圖 X線寫眞
(*Preiswerk*)

蝦蟇腫 Ranula *Ranula*

ハ顎下腺及舌下腺排泄管ノ閉塞ニヨリテ生ズル瀦溜嚢腫ニシテ管内ノ石灰形成、周圍ノ瘢痕形成、及炎症等ハ其誘因ヲナスモノヽ如シ

一 症候 舌ノ下面ニ顯ハルヽ豌豆大乃至鳩卵大ノ腫脹ニシテ、表面著シク緊張シ、稍透映ニシテ波動性ヲ帶ビ、生長極メテ緩慢ニシテ毫モ炎性症候ヲ呈セズ、穿刺スレバ淡黄清澄ニシテ粘稠ナル液體ヲ得ベシ、化膿菌ノ侵入スルコト極メテ稀ナリ、之ニ隨伴スル自覺的障害ハ腫脹ノ大サニ應ジテ舌ノ運動ヲ妨ゲ、談話、嚥下等ニ不快ヲ覺エシムルノミ

第百七圖 蝦蟇腫
(Mikulicz-Kümmel)

二 診斷及豫後 本症ハ波動性腫脹ニシテ増大速カナラズ、毫モ炎性症候ヲ有セズシテ中ニ粘稠ナル唾液ヲ藏スルガ故ニ、容易ニ皮樣嚢腫等ト鑑別スルコトヲ得ベシ、豫後佳良ナレドモ壁ヲ全々摘出セザレバ再發シ易シ

三 所置 單純ナル切開或ハ燒灼等ハ効果充分ナラズ、嚢腫ノ前壁ヲ一パクー

缺ニテ全ク切除シ、其邊緣ヲ腸線ヲ以テ口腔粘膜面ニ縫合シ、其内面ヲ小シク燒灼シ、沃度仿謨「ガーゼ」ヲ以テ創腔ヲ塡塞スルヲヨシトス

皮樣嚢腫 Dermoid Cysts *Dermoidcysten*

ハ胎生中ニ外胚葉ノ一成分ガ附近組織中ニ迷入シテ生スルモノニシテ、口腔附近ニアリテハ鰓裂中ニ閉鎖セラレテ迷芽ヲ遺スモノ最モ多シ

其成長ハ成熟期以後ニ於テ起ルコト常ニシテ、其來ルヤ通例正中線ニ沿フテ舌ト舌骨トノ間ニ於テ、胡桃大乃至橙實大ノ球形腫瘍ヲナシ、一面ハ顎下ニ於テ、一面ハ口腔底ニ於テ、波動樣感ヲ觸知セシム、生長頗ル緩慢ニシテ毫モ疼痛、壓痛ナク極メテ大ナルモノニアラザル限リハ發音、談話、嚥下等ヲ障害スルコトナシ

此等ノ腫瘍ハ其壁皮膚ト同樣ノ造構ヲ有シ、内容ハ脂肪性粥狀ヲナシ、毛髮、爪甲、齒牙等ヲ藏スルコト稀有ナラズ、口内或ハ顎下部ヨリ便宜ニ應シ壁ヲ全然摘出スレバ再發スル患ナシ、穿刺、注射等ハ何等ノ効果ヲ奏スルコトナシ

四 齒牙腫

齒牙腫 Odontoma *Odontome*

トハ齒牙ノ異常發育或ハ變性ニヨリテ生ズル良性腫瘍ニシテ、其造構ハ或ハ齒冠、齒根ニ相當シ、或ハ全齒ニ相當ス、未ダ化灰セザル齒芽ヨリ生ジタルモノハ乃チ軟性齒牙腫ニシテ、其已ニ化灰シタルモノヨリ成ルトキハ乃チ硬性齒牙腫ト稱ス

バウメハ硬性齒牙腫ヲ二種ニ分チタリ、即腫瘍ノ全體ガ成形異常ノ齒牙ヨリナルトキハ之ヲ冠性齒牙腫ト云ヒ、之ニ反シ齒牙ノ冠部ハ多少完全ニ形成セラレ齒根ノミ腫瘍狀ヲナセルトキハ之ヲ根性齒牙腫ト名ケタリ、シュレンケルハ更ニ混合齒牙腫ヲ之ニ附加シタリ

一 症候　齒牙腫ハ其齒槽突起內ニ存スルトキハ何等特有ノ症候ヲ呈スルコトナシト雖モ、之レヲ破壞シテ周圍ニ出ヅルトキハ乃チ壓迫症候及ビ機能障害ヲ生ズルコトナキニアラズ、蓋シ稀ナリ

二 診斷　軟性ト硬性トニヨリテ同ジカラズ

軟性齒牙腫ハ囊腫、纖維腫乃至肉腫ト鑑別セザルベカラズ、其緩慢ナル發生、疼痛ノ缺如、表面ノ不均等ナル等一トシテ之レニ類似セザルナシ、然レドモ其發生スルヤ生齒期ニ初マリ、當該齒牙ハ齒穹線內ニ缺如シ、X線ヲ以テ透照スレバ組織中ニ化灰點ヲ散在シ、組織的檢査ヲ行ナヘバ未ダ化灰セザル齒牙組織成分ノ一或ハ數者ヨリナルヲ認ムベシ

硬性齒牙腫ハ軟性ノモノヨリモ比較的頻發シテ、齒牙發生ノ完成以前ニ顯ハレ、常ニ成形不全齒又ハ埋伏齒ト關聯シ、X線檢査ニヨリ其外形ヲ窺知スルヲ得ベク、又組織的檢査ニヨリ齒牙組織ヲ證明シ得ベク、骨樣硬度ヲ有スルモ決シテ骨腫、軟骨腫等ノ如キ大サニ達スルコトナキヲ以テ知ルヲ得ベシ

第百八圖　模性齒牙腫
(*Loos*)

三 豫後　ハ常ニ佳良ニシテ摘出後再發ノ患ナク、稀ニ化膿菌ノ進入ニ逢ヒ發炎化膿シテ骨疽等ヲ生ズルコトアレドモ寧ロ異數ニ屬ス

四 處置　淺在性ノモノハ粘膜骨膜ノ切除或ハ齒槽突起ノ一部切除ニヨリテ腫瘍ヲ露出シ、之レヲ抓搔摘出スルヲ得ベシト雖モ、深在骨內生ノモノニアリテハ顎骨ノ一部ヲモ共ニ切除セザルベカラズ、後所置ハ全ク囊腫ニ同ジ

五　骨腫及軟骨腫

骨腫 Os'eoma *Oscom*

頗ル稀ニ口腔ニ發現シ、蹠鬚ニシテ穿刺シ得ルモノアリ、或ハ緻密堅牢石ノ如キモノアリ、甲ヲ軟性骨腫乙ヲ硬性骨腫ト云フ、骨腫ハ又骨表面ニ生ジ、或ハ骨内部ニ發ス、前者ヲ外生骨腫 Exostosis *Exostose* ト云ヒ廣キ基底ヲ以テ健康骨質上ニ坐シ骨様硬度ヲ有シ球形又ハ瘤狀ヲナス、後者ヲ内生骨腫 Enostosis *Enostose* ノ云ヒ其ノ生ズルヤ周圍ノ組織ヲ壓迫シ骨髓腔ヲ狹窄セシムルヲ常トス

骨腫ハ發育極メテ緩徐ニシテ良性ナルコト多シト雖モ、其著シク增大スルトキハ神經ヲ壓迫シテ神經痛ヲ起シ、或ハ鼻腔、顎竇等ヲ閉塞シテ呼吸發音ヲ障妨シ、或ハ眼窠ヲ壓シテ視覺ヲ妨ゲ、或ハ頭蓋底ヲ壓シテ腦壓迫症狀ヲ發シ生命ヲ危カラシムルコトナキニアラズ

其極メテ限局性ナルモノニアリテハ放置スルモ大害ヲ致スコトナシト雖モ、廣汎性ノモノ及增大ノ傾向アルモノハ必ラズ之ヲ切除セザルベカラズ、骨外生ノモノハ之ヲ鑿除シ骨内生ノモノハ顎骨ノ一部ト共ニ切除スルヲ法トス

軟骨腫 Chondroma *Chondrom*

ハ口腔ニ發生スルコト骨腫ヨリモ更ニ稀有ナリ、軟骨纖維腫、軟骨筋腫、軟骨肉腫、骨軟骨腫等ノ混合腫瘍ヲナスコト却テ多シ、又外生ト内生トヲ區別スベシ

主トシテ少壯者ニ來リ、或ハ齒痛又ハ神經痛ヲ以テ初マルコトナキニアラザレドモ、障害頗ル少ナク且其ノ生長極メテ徐々ニシテ好ンテ結節狀ニ增大シ、從テ表面ニ多數ノ結節又ハ隆起ヲ觸知セシムルヲ常トス

生長極メテ緩徐ニシテ、骨腫ノ如ク壓迫症狀ヲ呈スルコト少ナク、豫後一層佳良ナリ、其摘出容易ナラザルガ故ニ顎骨ノ一部ヲモ犧牲ニ供セザルベカラズ

六 脂肪腫

脂肪腫 Lipoma *Lipom*

ハ極メテ稀ニ口腔ニ發生ス、其ノ生スルヤ圓形又ハ卵圓形ヲナシ、柔軟ニシテ之ニ觸ルヽニ葉狀感アリ、舌及口底ヲ好發部位トナス、其生長極メテ緩慢ニシテ數月乃至數年ヲ經テ漸ク鷄卵大ニ達ス

自覺的症候ハ比較的少ナク只其發生スル部位ト、大サトニ應ジテ多少ノ談話及嚥下ノ障害ヲ起スベキノミ

表面ヲ切開シ腫瘍組織ヲ全然摘出スレバ容易ニ除去スルヲ得、再發ノ患少ナシ

七 肉腫

肉腫 Sarcoma Sarkom

ニハ圓形細胞、紡綞形細胞、豆態細胞等ノ組織的種類アレドモ口腔ニ來ルハ單純ノモノヨリモ却テ混合肉腫ヲ多シトス、纖維肉腫、骨肉腫等ノ如シ、好發部位ハ顎骨及舌ニシテ齒齦、口蓋、頰唇ニモ亦之ヲ見ル、二十才乃至三十五才ノモノニ頻發シ、外傷、器械的刺戟及齒牙疾患ハ之レガ誘因ヲナス

一 症候　下顎ニアリテハ骨內生トシテ來リ、上顎ニアリテハ齒齦腫又ハ顎竇肉腫ノ形態ヲ取リ、舌ニアリテハ其根部ニ於テ淺在性腫瘍トシテ來ルコト多シ、其齒齦及舌ニ生シタルトキハ柔軟球狀ノ腫瘍ヲナシ、初メヨリ限界不明ニシテ移動シ難ク、又骨內生ノモノハ徐々ニ骨質ヲ膨大セシメテ下顎骨ヲ紡綞形ナラシメ、遂ニ其隨處ヲ吸收破壞シテ外面ニ出ヅルヲ見ルベシ

其何處ヨリ生ズルヲ問ハズ一程度ニ達スル迄ハ發生極メテ迅速ナラズト雖モ之レヲ超ユレバ急劇ニ增大シ、且周圍ノ組織ニ破壞性ヲ逞フスルニ至ルベシ、即齒槽突起ヲ破壞シテ齒牙ヲ脫出セシメ、或ハ顎竇、鼻腔、眼窩ニ破裂シ、或ハ咽喉頭蓋底ニ穿通スルガ如シ、又其表面ハ摩擦、咬傷等ニヨリ容易ニ剝脫潰爛シ、或ハ腐敗軟化シ、惡臭ヲ放チ癌腫ノ如ク出血著シカラズト雖モ、帶青赤色、帶褐紅色等ノ着色ヲナスコト常ナリ

自覺的障害ハ初期ニ於テ神經痛樣ノ疼痛ヲ覺ユルヲ特徵トス、晩期ニアリテハ口腔ノ機能障害ノタメニ營養不良、體力沈衰ニ陷ル、淋巴腺ノ硬結ハ比較的少ナシト雖モ、轉移ハ癌腫ヨリモ却テ多ク且早シトス

二 診斷　中胚葉組織ヨリ發生シ、發生ノ迅速ナル、破壞性ノ大ナル、炎性症候ノ缺如セル等ニヨリ容易ニ他ノ良性腫瘍ヨリ區別スルヲ得ベシ、但シ疑ハシキ場合ニハ必ズ組織的檢査ヲナサヾルベカラズ

癌腫トノ鑑別ハ發生部位ト、患者ノ年齡、遺傳ト淋巴腺硬結ノ少ナキト、出血性多大ナラザルト、並ニ組織的檢査トニヨラザル可カラズ

三 豫後　極メテ早期ニ英斷ナル處置ヲ施コスヲ得バ豫後必ズシモ不良ナラズト雖モ、概スルニ極メテ危險ナリ、殊ニ骨內生ノ小圓形細胞肉腫ヲ然リトス、柔軟ニシテ細胞及血管ニ富メルモノハ轉移ノ患殊ニ多シ

四 處置　再發ノ患大ナルヲ以テ早期ニ

第百九圖　齲側性上顎補綴裝置
(Witzel)

於テ可及的遠ク健康組織ニ於テ切除ヲ行フベシ、一般外科醫ノ手ニ屬スコト多シ、顎骨ニアリテ一側或ハ兩側ノ全切除ヲ爲シタルトキハ創面治癒後補綴裝置ヲ着用セシメザルベカラズ

八 癌腫

癌腫 Carcinoma *Karzinom*

口腔ニアリテハ唇舌ニ最好發シ、口底、頰粘膜、口蓋、及齒齦ニモ數々發生ス、腺癌ハ頗ル稀ニシテ多クハ上皮癌ノ形態ヲ取ル

遺傳ハ頗ル有要ナル事項ノ一ニシテ好ンデ四十歳以後ノモノヲ侵ス、女子ヨリモ男子ニ多シ、蓋シ男子ハ喫烟飲酒ニヨリ口腔粘膜ノ抵抗力ヲ減弱スル機會多キヲ以テナルベシ

破壞齒ノ鋭緣、義齒、齒石等ノ器械的刺戟ニヨリテ生シタル剝脱面、唇創性浸潤或

第百十圖　全部性下顎補綴裝置
(*Witzel*)

ハ潰瘍ハヨク癌腫ノ發生基地ヲナス、白斑亦然リ

口唇癌 Carcinoma of Lips *Lippenkrebs*

ハ上唇ヨリモ下唇ニ好發シ、多クハ遺傳ヲ有スル四十歳以上ノ男子ヲ侵ス

一 症候　最初ハ僅ニ上皮ノ剝脱シタル無意味ノ限局性硬結トシテ顯ハルヽヲ以テ之ヲ看過スルコト多シ、時日ヲ經過スルニ從ヒテ硬結ハ滲出物ノ乾固ニヨリテ痂皮ヲ形成シ、之ヲ除ケバ其下ニ多少定型的ノ癌潰瘍ヲ形成スルヲ見ルベシ

潰瘍ハ扁平不正形ニシテ僅ニ高起シ、極メテ出血シ易ク、緣ハ硬結シテ穿掘ヲ呈シ、底モ亦强靭ニシテ汚穢ナル滲出物ヲ潴エ、之ヲ掃去スレバ鮮紅色ヲ呈シ且上皮ノ不正ナル增殖ニヨリ多少顆粒狀ヲナス、其生長ハ比較的緩徐ナレドモ周圍組織ニ於ケル浸潤ノ著明ナルニヨリ口唇ハ忽チ運動障害ヲ起シ、食物ノ攝取、談話等ニ困難ヲ覺ユルニ至ルベシ、從テ早晩營養不良トナリ體力沈衰シテ惡液質ヲ招來スルモノトス、又顎下淋巴腺ハ早期ヨリ已ニ

第百十一圖　口唇癌
(*Mikulicz-Kümmel*)

硬結ヲ呈スベシ

二　豫後　内臓ニ轉移ヲ生スルコト頗ル少ナキヲ以テ豫後比較的不良ナラズ、バルチュハ手術ニヨリ三十五%ノ治癒ヲ見タリト云フ

三　診斷　本症ハ之ヲ蓐瘡性潰瘍、黴毒性潰瘍等ト鑑別スルヲ要ス、遺傳ノ有無、年齢ノ如何ニ象テ、硬結著シク出血性大ナル潰瘍ニシテ、早クヨリ淋巴腺ノ硬結ヲ致セルモノヲ見バ直ニ癌腫ノ疑ヲ起シテ組織的檢査ヲ行ヒ其本性ヲ確診スベシ

四　處置　手術ハ早ク且廣ク患部ヲ切除シ、且同時ニ硬結セル淋巴腺ヲモ摘出スルニアリ、手術ノ禁忌症アルモノハ單ニ對症的方法ヲ取ルノミ

舌癌腫 Carcinoma of Tongue *Zungenkrebs*

舌癌ハ惡性大ナルヲ以テ名アリ、前者ノ如ク遺傳ヲ有スル四十歲以上ノ男子ニ多シ

一　症候　之レモ亦最初ハ無意味ナル淺在性潰瘍又ハ浸潤斑トシテ顯ハレ、容易ニ看過セ



第百十二圖　舌癌
(*Mikulicz-Kümmel*)

ラルヽコト多シト雖モ、其增大崩壞ニヨリテ明白ナル潰瘍ヲ形成スルニ至レバ乃チ其癌性ヲ發揮スルガ故ニ、底面及邊緣ノ硬結セルコト、極メテ出血シ易キコト、底面ノ赤色顆粒狀ニシテ所謂癌汁ヲ搾出シ得ルコト、早ク已ニ淋巴腺ヲ侵スコト等ニ注目セバ容易ニ之ヲ知ルヲ得ベシ、淋巴腺ハ口底ニアルモノ最早ク侵サレ頸骨後方ニ存スルモノ之レニ次ギ、頸部ニ於ケルモノハ犯サルヽコト最遲シ

自覺的症候ハ患部ニ於ケル疼痛ト舌ノ運動障害トヲ最著シトナス、疼痛ハ初期ヨリ已ニ存シ、或ハ劇烈ニシテ耳後ニ放散スルコトアリ、舌ノ運動障害ハ舌實質中ニ癌浸潤ヲ起セルト又腫瘍ガ成長シテ口底ニ波及シ頸骨及口底ト癒着ヲ生ジタル結果ニシテ咀嚼嚥下談話共ニ大ナル障害ヲ蒙リ、甚シキ口氣惡臭ヲ放チ、早晩營養障碍及體力ノ急劇ナル沈衰ヲ招來スベシ、又頸間皺襞ニ波及スルトキハ乃チ頑固ナル牙關緊急ヲ起ス

二　診斷　舌癌ハ早期ニ之レヲ確診シテ施術スレバ患者ノ生命ヲ救フヲ得ルコト少ナカラザルモ、然ラザレバ殆ト其凡テハ一二年ニシテ死ニ終ルモノナリ、故ニ最注意シテ黴毒、結核及良性腫瘍ト鑑別セザルベカラズ

黴毒ハ毫モ年齢ニ關係ナク、又遺傳ニヨラズ、常ニ第一期第二期ヲ經過シタル既

往症ヲ有シ、舌癌ノ如ク常ニ一ケノ病竈ヲ以テ始マルヨリモ寧ロ多發スルコト多シ、出血、硬結、舌ノ固定等舌癌ニ於ケルガ如キコトナク、驅黴療法ニ反應スルヲ以テ鑑別ヲナスヲ得、但疑ハシキ場合ニハワッセルマン反應及組織的檢査ヲナスベシ

舌結核ハ他部ニ原發竈ヲ有スルモノニ續發シ、潰瘍ノ周圍ハ常ニ發炎組織ノ一帶ヲ繞ラシ、邊緣柔軟ニシテ數々暗紅色ノ一層ヲ示シ、其附近ニ粟粒結核ヲ散在シ、且多發シテ舌面ニ數多ノ輝裂及潰瘍ヲ形成シ、附近淋巴腺ヲ侵スコト殆ド之レナシ、但シ疑ハシキ場合ニハ又「ツベルクリン」反應或ハ組織的檢査ヲナスヲ要ス

凡テノ良性腫瘍ハ生長緩徐ニシテ、年齢及ビ遺傳ニ關係少ナク、限界明確ニシテ、破壞性少ナク、淋巴腺ヲ侵スコトナキヲ以テ殆ド鑑別ニ苦シムコトナシ、但本態ハ鏡檢ニヨリテ確ムルヲ必要トス

三　處置　可及的速カニ手術的療法ヲ施コスヲ要ス、但シ潰瘍ノ蔓延著シクシテ之レヲ全然摘出シ能ハザルモノ、附近頸部ニ至ルマデ多發的ニ淋巴腺腫脹ヲ有スルモノ、及ビ全身健康狀態不良ナルモノハ之レガ禁忌トナス、手術ヲ施コス能ハザルモノニハ單ニ對症的處置ヲ施コス、即疼痛ニ對シテハ「オルトフォルム」、古加乙涅ノ塗布或ハ莫爾必涅注射ヲ用ヒ、潰瘍面ヲ燒灼シテ防腐的處置ヲ施コシ、含嗽料ニ

ヨリ口內ヲ常ニ清潔ニ保持シ、出血ニ對シテハ燒灼、壓迫等ヲ試ミ、食餌ハ主トシテ流動滋養食ヲ與エ、長キ食匙ヲ以テスルカ或ハ鼻腔ヨリネラトン「カテーテル」ヲ挿入シテ之レヲ流下シテ取ラシム

其他ノ口腔癌腫

一般ニ稀有ニシテ口底癌ハ舌癌ノ蔓延ニヨルコト多ク、口蓋ニ來ルモノハ亦鼻腔癌ノ穿孔ニヨルコト常ナリ、頰粘膜癌腫ハ破壞齒ノ器械的刺戟ニヨリテ誘發セラルヽコト多ク比較的良性ナレドモ、齒齦ニ來ルモノハ忽チ深ク骨質中ニ進入シ著シキ破壞的傾向ヲ示ヲ齒齦腫ノ形態ヲ取ルコト極メテ少ナシ、顎骨癌腫ハ主トシテ顎竇內ノ粘膜ヨリ發生シ忽チ骨質ヲ穿破シテ外部ニ出ヅルヲ多シトス

第十二章　齒牙充塡術

齒牙充塡術 Filling of Teeth Das Füllen der Zähne

齒牙ノ缺損大ナルトキハ鑿刮、腐蝕等ヲ以テ之ヲ所置スルコト能ハズ、試ニ之レヲ放置センカ缺損更ニ增大シテ齒髓ノ知覺漸ク銳敏トナリ、次テ炎症ヲ發起シ、遂ニ齒髓壞疽ニ陷リテ病原菌ヲ輸入シ、病機尙深入シテ齒膜齒槽ニ蔓延スルニ至ルベシ、故ニ腐蝕療法ヲ以テ滿足シ能ハザル處ノ齒牙ノ缺損ハ其茲ニ顯出シタル病的狀態ヲ治療シタルノ後人工材品ニテ之レヲ塡塞シ、一ハ以テ其缺損ヲ補綴シ、一ハ以テ病機ノ深入スルヲ防止セザルベカラズ、齒牙充塡術即之レナリ

按スルニ充塡術ハ其起原極メテ遠クシテ埃及全盛時代已ニ破壞朽傷齒ヲ鉛塊ニテ塡塞スルノ法知ラレタリ、然レドモ其ノ稍科學的ニ實施セラルヽニ至リシハ十八世紀ノ後半ニシテ金箔ノ使用モ此時ヨリ初マル、十九世紀ノ初期ニ至リテハ充塡術漸ク盛運ニ向ヒ錫箔、易鎔合鑛「アマルガム」等ノ發明アリ、爾來相次テ諸多ノ研究ヲ重ネ材料ノ調製、使用法ノ改良、術式ノ發達相伴ヒテ今日ニ至レリ

一　充塡ノ適應症

適應症 Indication Indikation

概スルニ充塡術ハ齒牙硬組織疾患ニシテ多少ノ實質缺損ヲ生シタルモノニ適應ス、其主ナルモノ左ノ如シ

1　折傷　齒牙ノ破折ニヨリテ象牙質ノ露出セラルヽヤ、之レヲ放置スレバ外來ノ刺戟加ハリテ齒痛ヲ生ジ、終ニ齒髓炎ヲ誘發スルニ至ルベシ、故ニ露出シタル象牙質ハ必ラズ之レヲ充塡被護セザルベカラズ、但シ折傷ニヨル處ノ實質欠損ノ程度ニヨリテハ繼續義齒或ハ拔齒ヲナスノ勝レルコトナキニアラズ

2　齲蝕　ハ充塡適應症ノ主位ヲ占ム、蓋シ齲蝕ハ極メテ少數ヲ除キテハ常ニ進行的ノ疾患ニシテ其累早晚齒髓ニ波及スル者ナレバナリ、故ニ可及的早期ニ窩洞ヲ治療シテ充塡セザルベカラズ、之レ一ハ疾病ノ進行ヲ防止スルト同時ニ他方ニ於テハ其形態ヲ復舊シテ其機能ヲ全カラシムル所以ナレバナリ

3　消耗症　ハ常ニ必ラズシモ充塡ヲ要スルコトナシ、蓋シ消耗症ハ其單純ナル形態ニアリテハ敢テ多大ノ自覺的障害ヲ生起スルコトナク、又之レヲ放置スルモ其進行極メテ緩徐ニシテ齒髓ハ其表面ニ第二象牙質層ヲ新成シテ自衛作用ヲ

發揮スルヲ以テナリ、但其知覺極メテ鋭敏ナルカ、其缺損顯著ニシテ機能障害ヲ生起スルカ、或ハ其表面漸ク粗糙トナリ齲蝕ニ轉歸スルノ傾向アル時ハ直ニ之ヲ充塡ニ委セザルベカラズ

4 咬耗症　ハ充塡ヲ要スルコト消耗症ヨリモ更ニ少ナシトス、蓋シ其ノ起ルヤ多發性ニシテ同時ニ數齒ヲ犯シ、進行徐々ニシテ自覺的障害少ナク、齒髓ハ早ク其自衞的變化ヲ發揮スレバナリ、但其進行顯著ニシテ知覺過敏ナル時、或ハ缺損ノ度多大ニシテ機能ヲ營爲スルコト能ハザルカ、或ハ前方ニアリテ外觀不良ナル時ニハ又充塡ヲ行ヒテ之ヲ補綴セサルベカラズ

5 侵蝕症　ハ之レヲ前二者ニ比スルニ知覺過敏ノ度常ニ多大ニシテ殊ニ初期ニ於テ最顯著ナルカ故ニ通例此時期ニ充塡ヲ要スルモノトス、加之本症ハ進行的疾患ニシテ齒髓ヲ毀傷スルコト稀ナラザルヲ以テ長ク放置スル能ハザルナリ

6 成形異常齒　齒牙ノ成形不全ニシテ發育小溝ノ癒合不完全ナルモノハ容易ニ齲蝕ノ起始點トナルヲ以テ早ク之レヲ充塡シテ佳ナリ、齒牙ノ表面ニ化灰不全ノ結果トシテ變色斑點ヲ呈スルコトアリ、其前方ニアリテ外觀不良ナルトキニハ之レヲ開鑿シテ充塡スルヲ勝レリトス、蜂窠齒、微毒齒等ノ異型異彩ヲ呈スル齒牙モ亦然リ

二　充塡材料

充塡材料 Filling Materials *Füllungsmaterialien*　充塡術ハ已ニ軟化變性シタル病的齒質ヲ除去シ、茲ニ生シタル實質缺損ヲ補綴シ、以テ齒牙ヲシテ永ク其機能ヲ全フセシメントスルヲ目的トス、故ニ之ニ供スル材品ハ須ラク左記ノ性質ヲ具備セザルベカラズ

1 理學的耐久性　咀嚼其他ノ摩擦ニ耐エ又水、溫、壓、電氣等ニヨリ變質セサル性質
2 化學的耐久性　唾液、飲食物及ビ藥劑等ノタメニ變性分解セサル性質
3 不變性　充塡後口腔內ニアリテ自カラ形態及容積ヲ變化セサル性質
4 無害性　齒質ヲ變化セズ、齒髓ヲ刺戟セサル性質
5 適合性　使用ニ方リ如何ナル形態ノ窩洞ニモ容易ニ適合シ得ル性質
6 不導性　冷熱及ビ電氣ヲ傳導シテ齒髓ヲ毀傷セサル性質
7 粘着性　窩口以外ニ築上シテ齒牙ヲ成形スルニモ材品各自ノ分子引力大ニシテ相離レザル性質

8 色彩 齒色ニ類似シテ之レヲ前齒ニ使用スルモ外觀ヲ毀損セサル物質

種類

現今知悉セラレタル範圍ニ於テハ此性質ヲ完備セルモノナシ、故ニ比較的其ノ多數ヲ有セルモノヲ特ニ各齒ノ指定ニ應シテ任意撰用ス、陶劑黃金、「アマルガム」及「セメント」ノ如キハ比較的用途廣シ

(一) 黃金 Gold *Gold* ハ理學的及化學的耐久性ヲ富有シ且不變性ヲ有スル點ニ於テ他品ニ冠タルヲ以テ稱用スル者多シ、僅ニ其ノ缺點ト稱スベキハ不導性ヲ缺クト、色彩ノ齒牙ニ一致セザルト、使用ノ容易ナラザルトニアリ、然レドモ傳導性ハ窩洞ノ裏裝或ハ齒髓覆罩法ヲ行ヒテ其短ヲ補フヲ得ベク、色彩ハ之レヲ陶塊及ビ「セメント」ヲ除ク他品ニ比スレバ極メテ醜惡ナリト稱スベカラズ、使用ノ容易ナラザルハ唯之レニ熟達スルヲ要スルノミ、故ニ良好ナル充塡材料タルヲ失ハズ

金ノ使用ノ容易ナラザルハ蓋シ其性極メテ濕氣ヲ嫌フベキコト、之ヲ固實スルニ特別ナル槌打法ヲ要シ、且從テ手術ニ長時間ヲ要スルコトニ歸スベシ、之レ本品ノ完全ナル防濕法ヲ施コシ能ハサル窩洞ト、長時間ノ手術ヲ許サヾル患者ト並ニ熟達セザル術者トニ對シテハ不適當ナル材品タル所以ナリ

金ハ主トシテ箔狀ノモノヲ使用ス、四吋平方ヲナシ番號ニヨリ其厚サヲ分ツ、例

之五番箔ハ其一葉五瓩、十番箔ハ十瓩ノ重量ヲ有スルガ如シ

金箔 Gold foils *Goldfolien* ニ二種アリ粘性及ビ不粘性之レナリ、甲ハ極メテ粘着性ニ富ミ齒冠ヲ形成スルニ適シ、乙ハ極メテ柔軟ニシテ容易ニ窩壁ニ適合スルガ故ニ窩底ノ充塡、殊ニ强キ槌打ヲ避クベキ齒髓直上ノ塡塞ニ適ス

其他黃金溶液ヨリ化學的作用ニヨリ沈降セシメタル結晶金或ハ海綿狀金アリ

又白金ト混ジタル白金加金箔アリ

近時一般ニ金充塡ノ手術ヲ容易簡單ニシ殊ニ固實ニ對スル不快感ト手術時間トヲ節約センガタメニ窩洞ノ印象ヲ採得シテ之ヲ金塊ヲ以テ鑄造シ窩洞ニ鑲嵌シ「セメント」ヲ以テ合着スル方法ヲ行フモノ多シ、金鑲嵌法即之レナリ（後條參照）

(二) 「アマルガム」 Amalgam *Amalgam* 充塡ニ使用スル「アマルガム」ハ主トシテ銀ト錫トヨリナリ之レニ金、白金、蒼鉛、安質母尼等ノ少許ヲ加ヘテ合鑛トナシ屑片狀ニ鑢刮シタルモノヲ水銀ニテ煉和シテ使用ス

黃金ニ比スレバ其使用容易ニシテ少許ノ壓力ヲ以テ窩壁ニ適合セシムルヲ得ベク、頗ル硬固ニシテ且冷熱ヲ傳導スルコト少ナキノ利アリ、然レドモ其多タハ充塡後窩洞內ニ於テ收縮シ、化學的及ビ理學的耐久性ニ乏シク其色彩ハ又齒色ニ似

ルコト遠キヲ以テ前方齒牙ニハ決シテ使用スル能ハズ、但後方齒牙ニシテ金充塡ノ必要ナキ場合或ハ其施術極メテ困難ナルニ際シテハ前者ニ代用スルニ適ス

(銅)「アマルガム」Copper Amalgam *Kupferamalgam*　ハ銅ト水銀トヲ適當ニ混ジ、錠劑トシテ販賣セラル、用時錠劑ヲ酒精燈ノ火焰上ニ少シク加熱シ水銀ノ析出シ來ルヲ度トシテ之ヲ煉和シ通法ノ如ク充塡ニ用ユ、其使用極メテ輕便ニシテ多少ノ防腐性ヲ有スト雖モ充塡後收縮シ且黑變スルノ患一層大ナリ

(三)「セメント」Cement *Zement*　近時充塡ニ使用セラルヽハ燐酸「セメント」及硅酸「セメント」ノ二種ヲ最多シトナス、用時液ト粉トヲ煉和シテ充塡スルモノトス

頗ルヨク窩壁ニ適合粘着シ、毫モ冷熱ヲ傳導セズ、色彩稍々齒色ニ類似スト雖モ、唾液ノ酸性ナルモノニ會ヘバ徐々ニ溶解シ、又咀嚼力ニ充分堪フルコト能ハズ、且少シク齒髓ヲ刺戟スルノ性アリ、鑛性充塡ヲナシ能ハザルトキ代用スベキノミ

「セメント」ニハ燐酸「セメント」、銅「セメント」、硅酸「セメント」等ノ種類アリ、日常多ク用ヒラルヽハ燐酸「セメント」ナリトス、又硅酸「セメント」ハ頗ル齒色ニ酷似セルガ故ニ前齒唇面窩洞充塡ニ最適ス、但其使用稍複雜ニシテ鐵製器械ヲ用ユル能ハズ且齒髓刺戟性少ナカラサルガ如シ

(四)陶劑 Porcelain *Porzellan*　前方外觀ニ冒露スル部分ニ光輝アル金充塡ヲナスハ極メテ稱賛スベキ方法ニアラズ、此ノ此キ場合ニ色彩ノ齒牙ニ調和セル陶劑ヲ代用シテ利益アリ、即窩洞ノ形態ヲ白金箔或ハ金箔ヲ以テ印象シ、之レニ陶劑ヲ塡塞シテ加熱熔融セシメテ製スルモノニシテ極メテ大ナル理化學的耐久性ヲ有シ不導性、不變性、粘着性等ニ於テ缺クル處ナシ、殊ニ齒色ト一致スル色彩ニ至リテハ他品ノ決シテ及ブ能ハザル長所ヲ要ス、然レドモ其調製極メテ複雜ニシテ特殊ノ技能ト裝置トヲ要シ而カモ複雜ナル到達シ難キ窩洞ニ對シテハ完全ニ適合セシムルコト能ハザルナリ、從テ其用途ハ前面ノ到達シ易キ窩洞ニシテ而カモ色彩ヲ最詮議スルノ要アリタル時ニ適應スベキノミ

近時合成的陶劑 Synthetic Porcelain *Synthetic Porzellan* トシテ販賣セラルヽモノアリ、陶劑ノ一般的長所ヲ有シ有カモ煉製充塡ニ屬スルヲ以テ使用極メテ容易ナルノ利益アリ、前者ニ代用スルヲ得ベシ、然レトモ素ト本品ハ硅酸「セメント」ノ一種ニ外ナラザルヲ以テ理化學的耐久性決シテ陶劑ニ及バズ、時トシテ變色シ且齒髓ニ刺戟作用ヲ波及セシムルノ弊ナキニアラズ

(五)倔答百兒加 Gutta-percha *Gutta-percha*　古來長ク使用セラレタル充塡材品ナリト雖モ、咀嚼

ニ堪エズ、唾液ニ遭ヒテ軟化變性スルヲ以テ永久充塡材トシテ使用スベカラズ、只其ノ粘着性ニ富ミ、使用容易ニシテ、無害性ヲ有シ、完全ナル不導體ナルヲ以テ乳齒其他ノ暫間充塡ニ用ヒ、或ハ窩洞ヲ治療消毒スルニ方リ其假封材品トシテ使用スルニハ必要缺クベカラザルモノトス、殊ニ其製劑「テンポラリー、ストッピング」ヲ然リ

三　充塡術式

充塡術式 Technique of Filling *Technik der Füllung*　充塡ヲ施スニハ先ヅ齒牙ニ於ケル齒髓、齒膜及ビ其疾患アルニ方リテハ各其條下ニ說ケル方法ニヨリテ之レヲ治療シタルノ後ナラザルベカラズ

附近組織ノ健全ナルヲ確認セザルベカラズ、若シ其充塡ノ順序ヲ分ツテ五トナス、窩洞ノ防濕及乾燥、窩洞ノ消毒、窩洞ノ形成窩洞ノ塡塞及充塡ノ研磨之レナリ

其一　窩洞ノ防濕及乾燥 Drying of the Cavity *Trockenlegen der Höhle*

先ヅ窩洞內ニ唾液ハ勿論、水氣ヲ毫モ侵入セザラシムルハ極メテ緊要ナル事柄ニシテ、窩洞ヲ完全ニ消毒スルニハ之レヲ嚴重ニ實施セザ

ルベカラズ、又充塡材品ト窩壁トノ粘着ハ完全ニ乾燥シタル窩洞ニアラザレバ之レヲ期待シ得ザレバナリ

(一)　防濕法　二種アリ簡易防濕法及ビ「ラバダム」防濕法之レナリ

I　簡易防濕法トハ小布帛片「ガーゼ」、綿子等ヲ便宜ナル大サニ切リ、唾液排泄口上ニ設置スル方法ニシテ、上顎ニ施術スルニハ唇頰ト齒齦トノ間ニ細長ク疊ミタルモノヲ挿入シ、下顎ニ施術スルニハ稍短廣ニ疊ミタルモノヲ舌下ニ挿入シ、他ノ一ハ之レヲ少シク細長ク重ネテ頰ト齒齦トノ間ニ置クニアリ、此法ハ短時間ノ施術即「アマルガム」、「セメント」、「倔答百兒加」等ノ充塡ニ適當ナリ

第百十三圖　簡易防濕法

第百十四圖　ラバダム防濕法

ル方法ニシテ長時間ニ亘ル施術ニハ必要缺クベカラザルモノナリ、之レヲ使用スルニハ坊間ニ販賣スルモノヲ正方形或ハ三角形ニ切リ、「ラバダム」穿孔子ヲ以テ適宜ノ部ニ小孔ヲ穿チテ齒牙ニ通過シ、結紮糸或ハ「クランプ」ヲ以テ上ヨリ之レヲ齒頸部ニ固定スルニアリ、「ラバダム」ノ兩緣ハ保持器ニヨリ後頸ヲ越エテ保持セラレ、下緣ハ重錘ニヨリ固定セラルベシ(第百十四圖)

「ラバダム」ヲ齒牙ニ固定スルニハ結紮スルコト常ナレドモ、窩洞ノ齒齦緣下ニ蔓延セルトキ、或ハ後方ノ到達シ難キ齒牙ノ施術ニハ「クランプ」ヲ以テ壓下固定スルコト極メテ便ナリ(第百十五圖)

(二) 窩洞ノ乾燥 防濕

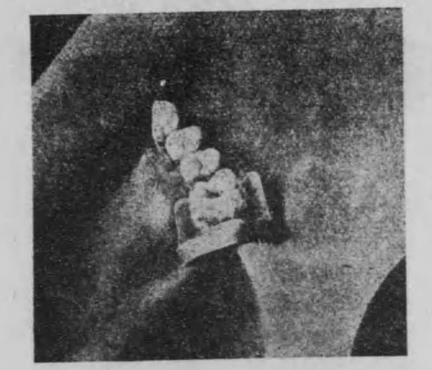

第百十五圖 クランプ適用 (*Miller*)

第百十六圖 ハウ氏齒頸部用クランプ

法ノ實施ニヨリ唾液ガ窩洞内ニ侵入セザルニ至レルトキハ即チ窩洞ヲ乾燥セシムベシ、窩洞乾燥ニハ氣銃ト揮發性藥劑トヲ要ス、即チ先ヅ汚物及軟化牙質ノ大部分ヲ掃去シタル後、窩洞ヲ無水酒精等ノ揮發性藥劑ヲ以テ飽和セシメテ窩壁ヨリ水分ヲ脫却シ、且其揮散ヲ促進スルガタメ氣銃ヲ使用シテ窩洞ニ熱乾風ヲ吹送スルニアリ

氣銃ノ極メテ單純ナルモノハ酒精燈上ニ於テ其ノ尖端ヨリ熱乾風ヲ含マシムルヲ得ベク、其他側方ニ俱フル瓣口ヨリ火焰ノ熱氣ヲ含マシムルモノアリ

第百十七圖 氣銃

深在齲蝕ニアリテハ揮發劑ノ貼用、熱氣ノ吹送其ニ少ナカラザル疼痛ヲ生起スルコトアリ、故ニ熱氣ヲ窩洞ニ吹入スル以前先ヅ術者ノ指背等ニ於テ之ヲ試ムルヲ安全トス

其二 窩洞ノ消毒 Sterilisation of the Cavity *Desinfection der Höhle*

曾テ窩洞ノ消毒ハ結麗阿曹篤及ビ石炭酸ヲ以テナスベキモノト思考

セラレタル時代アリシガ今已ニ逝ケリ、要スルニ窩洞ハ之レヲ他ノ部分ニ比スルニ其解剖的狀態ヲ異ニス、即チ內部ニハ齒髓ノ微妙ナル組織アリ、又其實質ニハ無數ノ細管穿通スルアリ其中ニ病原菌ノ無數ヲ包藏ス、故ニ窩洞ノ消毒藥トシテハ齒髓或ハ齒膜ヲ刺戟セズ而モ細齒管內ニモ其作用ヲ逼セシムルモノナラザルベカラズ、概スルニ蛋白質ヲ凝固スル處ノ消毒藥ハ齒髓及ビ齒膜ヲ刺戟シ、又細齒管內ノ齒緣維或ハ其分解產物ヲ凝固セシムルヲ以テ其作用ヲ象牙質ノ深層及齒髓組織中ニ滲透セシムルコト能ハズ、從テ稱用スベキモノニアラザルナリ

此目的ニ最稱用スベキハ「チモール」合劑ナリトス、蓋シ其滲透殺菌性ニ富ミ而カモ刺戟作用ヲ有セザルヲ以テナリ、之レ「チモール」酒精、モディファイド、「フェノール」、「ブルバカヴォール」等ノ近時推賞セラルヽ所以ナリ

「チモール」ニ次デ稱用スベキモノハ石炭酸或ハ「クロールフェノール」ナリトス、殊ニ之ヲ揮發油又ハ樟腦ト混シテ其蛋白凝固性ヲ調節シタルモノトス、「ブラック」一二三、予ノ三C合劑、石炭酸樟腦、「バラモノクロールフェノール、カムフル」等ノ如シ

而シテ凡テ是等ノ藥劑ハ極メテ强力ナリト稱スルコト能ハザルガ故ニ只一回ノ貼用ヲ以テ常ニ必シモ完全ナル消毒ヲ企圖シ難シ、深在齲窩等ニアリテハ二三回反覆スルノ要アルベシ

其三　窩洞ノ形成 Preparation of the Cavity *Vorbereitung der Höhle*

單ニ窩洞ヲ清掃消毒シタルノミニシテ充塡スレバ其充塡物ハ忽チニシテ脫出スルヲ見ルベシ、蓋シ齒牙ハ咀嚼ニ方リ極メテ大ナル壓力ヲ蒙ムル者ニシテ其壓力ハ殆ト齒牙ノ各小部分ニ加ハリ、且其方向ハ唯ニ齒根部ニ向フ處ノ者ノミナラズ、咀嚼ノ磨碎運動ニ伴フ地平線ノ方向ニ加ハル力アリ、又地平垂直兩力ノ合成ニヨリテナル中間力アリ、此等咀嚼力ノ他粘着性アル物質ヲ咀嚼スルトキハ其粘着力ニヨリテ充塡物ヲ擧上セントシ、其他齒刷子、小楊枝ヲ使用スルトキモ亦然リ、故ニ充塡物ヲシテ長ク窩洞ニ殘留セシメントシ欲セバ此等ノ所謂充塡脫出力ニ克勝スル處ノ形態ヲ具備セシメザルベカラズ窩洞ノ形成即之レナリ

窩洞形成ノ主旨ハ先ヅ器械學的原則ニ基キテ脫出力ニ可及的大ナル抵抗ヲ致ス樣窩洞ヲ成形ス即チ窩洞ヲシテ保持形態 Retaining Form *Retention Form* ヲ具備セシム、但シ齒髓ヲ毀傷セズ、且齒質ヲ微弱ナラシメザル程度ニ於テ之レガ形成ヲ實施セザルベカラズ即チ窩洞ヲシテ抵抗形態 Resisting-Form *Resistenz-Form* ヲ失ハザラシムベキナリ

保持形態トシテハ窩洞ヲシテ凡テノ方向ニ於テ窩口ヨリモ窩底ニ於テ廣大ナ

ラシムルヲ通法トス鳩尾保持即之ナリ、或ハ窩底ノ周緣ニ沿フテ側方ニ小溝即添窩 Undercut *Unterschnitt* ヲ作爲スルモ亦佳ナリ、殊ニ前者ハ窩洞ノ部位ト大小トニ關係ナク當ニ之ヲ應用シ得ルモノニシテ複雜窩洞ニ於テモ亦然リ、旋盤用倒圓錐形「バー」或ハ輪狀「バー」ハ此目的ニ用ユベシ

或ハ窩洞ノ大ニ失スルコトアリ、例之失活齒ニ於テ象牙質ノ大部已ニ消失シテ窩壁ハ僅ニ脆弱菲薄ナル琺瑯質ヨリナル時ノ如シ、此ノ如キ窩洞ノ全內景ヲ金或ハ「アマルガム」等ヲ以テ充塡スルハ當ニ時間ト勞力トノ不經濟ナルノミナラズ、周壁ハ施術中或ハ施術後容易ニ破折スルノ歎アリ、故ニ此ノ如キ窩洞ハ當初ヨリ其窩底ノ一部ヲ「セメント」ニテ塡塞シ、一ハ以テ菲薄ナル窩壁ヲ增强シ、一ハ以テ無用ノ空隙ヲ塡塞スベシ、窩洞裏裝法 Lining of the Cavity *Bekleidung der Höhle* 即之レナリ、此ノ如ク裏裝シタル窩洞ハ通法ニヨリ之レヲ形成スルヲ得ベシ

深大窩洞ニシテ齒髓ガ僅ニ軟化象牙質ノ薄層ヲ以テ被覆セラルヽコトアリ、此ノ如キモノハ之レヲ充分ニ形成スルコト極メテ困難ニシテ齒髓ヲ毀傷スルノ患アリ、加之金或ハ「アマルガム」等ノ良導體ヲ以テ之ヲ充塡スルトキハ後日其影響忽

第百十八圖　窩洞形成法

チニシテ齒髓ニ波及シ齒髓ノ疾病ヲ生起スルコト常ナリ、故ニ此ノ如キ窩洞ハ形成ニ先チ齒髓ヲ被フニ不導體ヲ以テスルヲヨシトス、「セメント」、「グツタペルカ」等ノ如シ、齒髓覆罩法 Capping of the Pulp *Pulpaüberkappung* 即チ之レナリ

其ノ他窩洞ノ形成ニ關シテ忘ルベカラザル處ノモノハ窩緣ノ調整ナリトス、蓋シ窩緣ハ充塡材ト齒質殊ニ脆弱ナル琺瑯質トノ接合部ニシテ數々其一者或ハ兩者ニ破折ヲ致シテ小空隙ヲ生ズ、之レ充塡後齲蝕ノ再發ヲ見ル所以ナリトス、故ニ窩緣ハ決シテ菲薄ナル遊離琺瑯質ヲ有スルコトナク必ラズ健全ナル象牙質層ヲ以テ支持セラレザルベカラズ、且可及的規則正シキ概形ヲナシテ充塡材ト平等緊密ナル接合ヲナス樣調整セザルベカラズ、鑿子ハ之レヲナスニ最モ適當ナル器械ナリ、窩洞ノ形成終了シタルトキハ充塡材ヲ塡塞スルニ先チ再ビ完全ナル消毒法ヲ施シ且之レヲ乾燥セザルベカラズ

其四　窩洞ノ塡塞 Plugging of the Cavity *Ausfüllen der Höhle*

窩洞內ニ充塡材ヲ塡塞スルハ又頗ル難事タルヲ失ハズ、常ニ一定ノ順序ヲ立テヽ徐々ニ材品ヲ少許宛送入シ一片ヲ加フル每ニ窩壁ニ向ツテヨク壓迫シ以テ材品ヲ窩洞ノ各小隅角ニ至ルマデ普遍セシメ、且各材品ノ分子ヲ可及的緻密ニ

凝縮セシメザルベカラズ、固實法即之レナリ、其方式ハ各材品ニヨリテ同ジカラズ、金箔充塡ニ於テ最緊要ナリ

其五　充塡ノ研磨 Finishing of the Filling *Finieren des Füllens*

單ニ窩洞ヲ塡塞シタルノミニテハ充塡物ノ表面粗糙ニシテ又齒質トノ移行圓滑ナラズ、且隣齒及對合齒トノ關係ノ適否不明ナリ、故ニ後條ニ述フルガ如ク各材品ニヨリテ相異アレドモ何レモ充塡後完全ニ之ヲ研磨スルヲ要ス

四　固實法

固實法 Condensation *Verdichtung*

倔答百兒加或ハ「セメント」ヲ塡塞スルハ極メテ簡單ニシテ鈍頭ヲ有スル充塡器ヲ用ヒテ指力ニテ徐々ニ壓迫スレバ佳ナレドモ、「アマルガム」ハ之レヲ塡塞シテ緻密ナラシムルニハ尖端鋸齒狀ヲ呈スル充塡器ヲ用ヒテ可及的大ナル指力ヲ加ヘテ少許宛之レヲ固實セザルベカラズ

固實ノ最緊要ナルハ金箔ナリトス、蓋シ金箔ハ其使用極メテ熟練ヲ要シ、之レヲ以テ平滑同質ナル充塡ヲ得ルニハ固實ノ方法其當ヲ得ザルベカラザレバナリ、固實ニ要スル力モ亦他品ヨリ强カラザルベカラズ、故ニ指力ノミニテ滿足シ能ハズ

通例諸種ノ槌ヲ以テ充塡器ヲ槌打シテ固實ノ目的ヲ達ス、從テ槌ノ形態ニヨリテ充塡器ノ種類モ同ジカラズ

手槌用充塡器 Plugger *Stopfer* 及ビ手槌 Hand Mallet *Handhammer* ハ最普通ニ使用セラルヽ處ニシテ簡單實用ニ適ス、充塡器ヲ左手ニ把ンデ右手ヲ以テ打槌スルカ、或ハ助手ヲシテ打槌ヲナサシムルモヨシ

自動槌 Automatic Mallet *Automatischer Hammer* ハ充塡器頭ヲ齒表ニ向ツテ壓迫スレバ內部ニアル發條ノ作用ニヨリテ打槌運動ノ起ル裝置ニシテ頗ル輕便ナリ、只極メテ輕快ナル固實力ヲ出シ能ハザル弊アルノミ

電氣槌 Electric Mallet *Electrischer Hammer* ハ更ニ便宜ノ用ヲナス、其固實力確實ニシテ平等迅速ナルノ利アリ

凡ソ固實ヲナスニ方リテ最注意スベキハ齒髓及齒膜ノ刺戟ト齒質ノ破折トニアリ、故ニ固實力ハ直接ニ齒髓表面ニ向ケザル樣ニシ、且固實ノ際ハ指頭或ハ器械ノ尖端ヲ以テ齒牙ヲ齒槽窩ニ

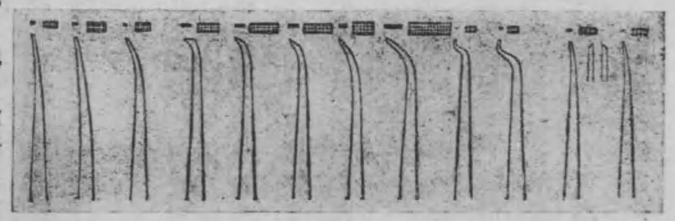

第百十九圖　手槌用金充塡器ノ尖端 (*Varney*)

固定シテ不規則ナル打槌力ガ齒膜ニ波及セザル樣ナスベシ、齒質ノ折傷ハ不注意ニシテ菲薄ナル窩壁ニ向テ直ニ打槌スル場合、又ハ窩洞形成ニ方リ薄キ琺瑯質ノ遊離緣ヲ充分除去セザリシ時ニノミ起ルモノトス

五　齒間分離法

齒間分離法 Separation of Teeth　Separation der Zähne　齒蝕ハ極メテ多ク隣接面ニ於テ初マルモノニシテ其初期ニアリテハ之レヲ明視シ難ク又施術スルコト極メテ困難ナリ此ノ如キニ際シテハ相觸接セル齒牙ヲ壓開シテ齒間腔ヲ大ナラシメザルベカラズ、齒間分離法之レナリ

臼齒ノ如ク骨植堅固ニシテ分離容易ナラザルモノハ分離用鑢子或ハ分離用「カーボランダム」輪子「ダイヤモンド」「ディスク」「カッパーディスク」等ヲ使用シテ鑢刮セザルベカラザルコトアリト雖モ、切齒ハ通例容易ニ移動セシムルヲ得ベシ、最簡單ナルハ施術前一日或ハ二日間齒間ニ彈力護謨ノ小片ヲ介在セシムルニアリ、或ハ施術ニ際シ柔軟楔狀ノ小木片ヲ徐々ニ齒間ニ壓入スルモヨシ、然レドモ確實迅速ニシテ而カモ危害ノ多カラザルハ分離器ノ使用ナリトス

分離器 Separator Separator ニハ種々ノ形態アレドモエリオット、アイヴォリー及ベリー式ノモノハ最輕便ナリ、之レヲ適用スルニハ楔狀ヲナセル兩刃部ヲ前後ヨリ齒間ニ適合シテ極メテ徐々ニ螺旋ヲ廻轉スルニアリ、少シク急劇ニ失スルトキハ忽チニシテ患者ニ苦痛ヲ與フベシ、之レヲ除去スルニ方リテモ亦緩徐ニセザレバ却テ疼痛ヲ生ズ

第百二十圖
エリオット氏齒間分離器

第百二十一圖
ベリー氏齒間分離器

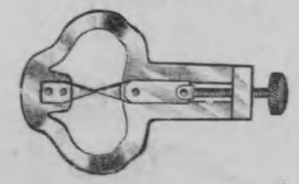

第百二十二圖
アイヴォリー氏齒間分離器

六　隔壁法

隔壁 Matrix Matrizen　咬合面或ハ唇面等ノ中央ニアリテ周圍堅固ナル窩壁ヲ以テ圍繞セラルヽ單純窩洞ハ充塡極メテ容易ナリ、之レニ反シ隣接面ニ初マリ咬合面或ハ截端ニ蔓延セル複雜窩洞ハ之ヲ塡塞スルコト極メテ困難ナリ、殊

ニ「アマルガム」或ハ金箔ヲ使用スル時ニ然リトス、故ニ此ノ如キ窩洞ニ對シテハ金屬ヲ以テ形成シタル小片ヲ用ヒテ暫間的ニ喪失シタル窩壁ヲ補償シ以テ充塡固實ヲ容易ナラシムルヲ要ス隔壁即之レナリ

隔壁ノ最簡單ナルハ洋銀或ハ鋼鐵ヲ成形シテ隣接面ノ形狀ニ適セシメ其ノ兩側ニ小孔ヲ穿チテ結紮糸ヲ通過シ之レヲ以テ齒周ニ隔壁ヲ緊縛繫留セシムルクラップ式ナリ、其他齒周ニ適合スル洋銀製鍔帶ヲ作リテ挿入スルブロフィー環狀隔壁、レヴェット又ハアイヴォリー帶狀隔壁アリ、或ハ兩隣接面ニ適合スルミルレル双葉隔壁、クレンショー自働隔壁等アリ

第百二十三圖　クラップ氏隔壁

第百二十四圖　レヴェット氏隔壁

第百二十五圖　アイヴォリー氏隔壁

七　各種材品ノ充塡法

金箔充塡法 Gold Filling *Goldfilling*

永久充塡トシテ最廣ク用ヒラル、四號箔或ハ之レヲ數枚重ネタルモノヲ數密迷廣ニ切リテ帶狀トナシタルモノ、或ハ數仙迷廣ノ箔ヲ棒狀ニ緩ク卷キタルモノヲ用ユ、其法左ノ如シ

1　先ヅ不粘性箔或ハ燒還セサル能粘性箔ヲ鑷子ニテ窩洞ニ送入シ之レヲ左手ニ保存スル充塡器ノ尖端ニテ支持シ、扁平菲薄ナル充塡器ヲ撰ンデ指壓ヲ以テ徐々ニ確ク窩壁ニ沿フテ固實ス、ヨク窩洞ノ隅角ニ普遍セシメザルヘカラズ、窩底大ニシテ一片ヲ以テ被覆シ能ハザルトキハ更ニ之レヲ追加シテ窩底ヲ全ク被覆スルニ至リテ止ム

2　是ニ於テ初メテ粘性箔ノ燒還シタルモノヲ送入シ、先ヅ窩壁ニ沿ヒ、次テ窩洞ノ中央ニ向ツテ自動槌或ハ手槌ヲ使用シテ鋸齒面ノ廣キ充塡器ヲ以テ固實ス、帶狀或ハ管狀金箔ノ一片悉ク平等ニ固實セラレテ表面ガ同質顆粒狀ヲナスニ至ルニアラザレバ他片ヲ追加スベカラズ之レ緻密堅固ナル充塡ヲ得ル所以ナリトス、窩洞ノ微細ナル隅角部ニ特ニ注意スルヲ要ス

3　固實塡塞漸ク進行シテ窩洞ヲ沒了シ殆ド齒牙ノ表面ト同一水平ニ達セルトキハ漸ク粗大ナル足狀充塡器ヲ使用シテ堅ク打槌ヲ致スベシ、電氣槌ハ此際最

モ適當ナリ、齒形ヲ形成スルハ極メテ巧妙ナル手技ヲ要スルモノニシテ過不及ナク隣齒トノ觸接ヲ恢復シ、對合齒トノ咬合ヲ作爲スルハ只熟練ニ據ルノミ

4　塡塞終了シタルトキハ磨光器ヲ用ヒテ充塡ノ表面ヲ摩擦硬固ナラシメ次テ研磨ニ著手ス、研磨ニハ種々ノ方法アレトモ旋盤ニ附シタル紙製平板子（ペーパーディスク Paper disk *Papierdisk*）ヲ使用スルヲ最モ便トス、其黑色或ハ褐色粗糙ナル「サンドペーパー」ヲ用ヒテ先ツ充塡材ノ過剩ヲ除去シ、全體ヲ平坦ナラシメ、次テ白色緻密ナル「カツトル フィッシュ」ニテ鑢痕ヲ除去シテ平滑ナラシム、更ニ之レニ光澤ヲ附與センニハ旋盤用小刷子或ハ革製「ポイント」ニ浮石末ヲ附着シテ研磨スルニアリ、研磨ニ方リ最緊要ナルハ齒質トノ接合部ニシテ此部ニハ決シテ過剩ヲ殘存スルコトナク、試ニ探針頭ヲ以テ齒質面ニ觸レ之レヲ充塡面ニ向テ移動スルニ其移行部ニ於テ毫モ異常ヲ感知スベカラザルヲ要ス

研磨ハ尙齒牙ニ防濕護謨ヲ設置セル間ニナスヲ便トス故ニ研磨ノ終了スルヤ直ニ「ラバダム」ヲ撤去シ患者ヲシテ

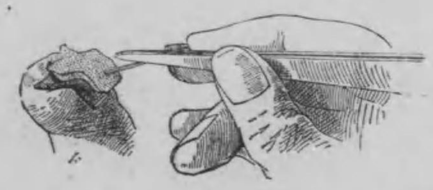

第百二十六圖　螺原型抽出法

咬合ヲ試マシムベシ

金鑲嵌法 Gold Inlay *Gold Einlage*

ハ前陳ノ如ク金箔充塡ニ要スル處ノ患者ノ不快ト苦痛ト時間トヲ輕減セシメンガタメ稱用セラルヽ處ニシテ近時鑄造法ノ發達ト共ニ頗ル其應用ノ範圍ヲ擴メタルモノト云フベシ、之ヲ實施スルノ方法左ノ如シ

1　窩洞ノ形成ハ大體ニ於テ金箔充塡ノ場合ト大差ナシト雖モ要スルニ此方法ニアリテハ窩洞ノ印象ヲ採得シ又鑲嵌塊ヲ一塊トシテ挿入スルモノナルヲ記セザルベカラズ、從テ之ヲ箔充塡窩洞ニ比スルニ次ノ如キ差異ヲ區別セザルベカラズ

曰ク窩洞ハ其一方向ニ於テ窩洞ノ內景ヲ代表スル處ノ蠟原型ノ抽出ヲ許ス樣形成セラレザルベカラズ、即此方向ニ於テハ窩壁ハ互ニ併行ニシテ窩底ト直角ニ交叉スルヲ要ス

曰ク窩洞ノ保持形態ハ鳩尾形又ハ添窩等ニ信賴スルヲ許サズ、多クハ段階側突

第百二十七圖
螺原型ヲ附シ圓錐臺上ニ立ツルループスヲ鑲ニ

第百二十八圖
「リンガ」ニテ裂フ

第百二十九圖
裂　塡

起支柱等ヲ撰擇スルモノトス

曰ク窩洞ノ概形ハ可及的簡單ニシテ蠟原型ノ抽出ニ際シ變形捻扭等ヲ生スル患ヲ少ナカラシムベシ

2 原型調製ハ通法トシテ所謂直接法ヲ撰用ス、即「インレーワックス」ヲ加温軟化シテ窩洞内ニ塡塞シ表面ヲ咬合及隣接ニ則リテ削成シ、硬化後之ヲ抽出スル方法トス

3 蠟原型ハ更ニ通法ニヨリ壓迫法又ハ吸引法ニヨリ二十二加辣金ヲ以テ鑄造シ鑲嵌體ヲ作成ス

4 鑲嵌體ハ之ヲ大體研磨シタル後兼テ乾燥及消毒シタル窩洞ニ試適シ其可良ナルヲ確カムレバ乃チ燐酸「セメント」ヲ稍稀薄ニ煉和シタルモノニテ合着シ硬化後通法ニヨリ其表面ヲ研磨ス

アマルガム充塡法 Amalgam Filling *Amalgamfüllung*

此充塡法ハ極メテ困難ナルモノニアラズ、然レドモ充塡後最多クノ失敗ヲ招クモノ又之レニ過グルモノアラズ、曰ク變色、曰ク收縮、曰ク齲蝕再發、曰ク充塡物脱出等之レナリ、要スルニ之レ「アマルガム」ノ充塡ヲ輕視シ、不注意ニ施術シタルニヨラズン

バアラズ

「アマルガム」ニハ種々ノ製劑アルヲ以テ自己ノ經驗ニ徵シ良好ナリト思考スル材品ヲ常用スルヲヨシトス、エス、エス、ホワイト會社及ビ「アッシュ」會社ノ製品ハ頗ル良好ナルモノヽ如シ、之ヲ煉和スルニハ水銀ヲ過不及ナク混ジテヨク煉磨シ、其過剩ハ之レヲ羊革或ハ强靱ナル麻布ヲ以テ絞去スベシ

1 「アマルガム」ノ充塡ニ適スル窩洞ハ又金充塡ニ於ケルモノト同樣ナリ、只々彼ニ於ケルガ如ク琺瑯緣傾斜ヲ顯著ナラシメザルノ差異ナルノミ、蓋シ「アマルガム」ハ金ノ如ク邊緣强靱ナラズシテ脆弱ナルガ故ニ咀嚼力等ノ爲メニ容易ニ破折シ齲蝕再發ノ門戸ヲナスコト常ナレバナリ

2 塡塞ニ方リテハ先ツ少塊ヲ徐々ニ送入シテ鈍頭鋸齒面ヲ有スル充塡器ヲ以テ指壓固實ヲナス、一塊ヲ全ク固實シタル後ニアラザレバ他塊ヲ追加スベカラズ

3 此ノ如ク序ヲ追フテ逐ニ塡塞ヲ終リタルトキハ乃チ小綿球ヲ以テ表面ニ



第百三十圖 アマルガム充塡器

搾出セラレタル水銀ヲ拭去シ、且材品ノ過剰ヲ除去スベシ、「アマルガム」ハ其粘着性極メテ大ナラザルヲ以テ齒表上ニ成形スルコト困難ナリ、故ニ臼齒ノ複雜窩洞ニハ隔壁ヲ適用スルヲ安全トナス

4 「アマルガム」充塡ハ短時間ヲ以テ終了シ得可キガ故ニ簡易防濕法ヲ以テ足レリトナス、但シ充塡後ハ二十四時間以上經過セザレバ完全ニ化硬シ難キガ故ニ當該齒上ニ於テ其時期間咀嚼ヲ避ケシムベシ

5 化硬後ハ金充塡ニ於ケルト同ジ方法及順序ヲ以テ研磨ヲ行フ

セメント充塡法 Cement Filling *Zementfilling*

普通充塡ニハ燐酸「セメント」及硅酸「セメント」ヲ使用ス、色彩數種アリ、可成當該齒色ニ類似シタルモノヲ撰ミ、適量ノ液ヲ加ヘテ强力ヲ以テ平等ニヨク煉和シテ粘着性ヲ發揮セシムベシ、硬固ニ過ヅルトキハ脆弱ニシテ窩壁ニ粘着セズ成形ヲナスコト難シ

1 窩壁トノ粘着性ニ依賴シテ窩洞形成ヲ粗略ニスルハ失敗ヲ致ス所以ナリ、故ニ金或ハ「アマルガム」充塡ト同樣ナル注意ヲ以テ窩洞ヲ形成セサルベカラズ

2 塡塞ハ極メテ困難ナラズ即煉和柔軟ナルモノハ之レヲ硬ク捻リタル綿球ニ附シテ送入シ、硬ク煉和シタルモノハ指間ニ之レヲ回轉シテ丸子ニ作リ、鑷子ヲ

以テ送入スルモヨシ、最初ノ一片ハ最注意シテ窩壁ニ向ヒ平等ニ壓迫スルヲ要ス、而シテ其上ヨリ徐々ニ附加凝縮シテ齒形ヲ調整シ、其全ク化硬スルマデ十乃至三十分間唾液其他濕氣ノ觸接ヲ許サズ、倔答百兒加充塡器ヲ之レニ併用シ得ベシ、但硅酸「セメント」ヲ塡塞スルニハ鐵製器械ヲ使用スベカラズ、鐵ノ腐蝕ニヨリ充塡物變色ス、象牙製或ハ瑪瑙製ノモノヲヨシトス

3 「セメント」充塡モ亦長時ヲ要スルモノナラザルヲ以テ簡易防濕法ニテ足レリトナス、化硬完了シタルトキハ稍緻密ナル紙製圓板子ニテ研磨シ表面ヲ平滑ナラシメ、且齒質トノ接合ヲ平坦ナラシムルヲ要ス

陶劑充塡法 Porcelain Filling *Porzellanfilling*

陶劑充塡ハ現今三種ノ方法アリ、一ハ器械店ニ販賣スル處ノ已成陶塊ヲ窩洞ノ形態ニ形成シテ鑲嵌合着スル方法、他ノ一ハ窩洞ノ印象ヲ採得シ之レニ準シテ陶劑ヲ窯燒シ鑲嵌體ヲ作爲シテ合着スル方法、更ニ他ノ一ハ合成的陶劑ヲ「セメント」ノ如ク煉和シテ充塡スル方法之レナリ

一 已成陶塊充塡法 器械店ニ販賣セラルル陶塊ノ大小色彩ノ齒牙ニ適合スルモノヲ取リ兼テ同大ノ成形「バー」ヲ以テ成形シタル窩洞ニ「セメント」ヲ以テ合着

セシムルニアリ、前世紀末頃迄ハ時トシテ應用セラレタレトモ現今ハ其不精密ナルニヨリ喜バザルモノ多シ

二　陶劑鑲嵌法 Porcelain Inlay *Porzellan Einlage*　已製陶塊ハ色彩及形狀常ニ恰當セルモノ少シ、故ニ齒科醫自身臨機製作スルハ更ニ佳ナリ、其法先ツ前記金鑲嵌法ニ於テ述ベタルト同一ナル原則ニ基キテ完全ニ窩洞ヲ形成シタル後第十六番厚位ノ白金箔ヲ徐々ニ適合セシメ皺襞ヲ生ゼザル樣綿球或ハ護謨塊ノ助ケニヨリテ完全ニ窩洞內面ノ印象ヲ採リ之ヲ毫モ變形スルコトナク窩外ニ取出シ齒色ニ一致スル陶劑ヲ容レテ高熱ノ下ニ窯燒スルニアリ

陶塊ヲ合着スルニハ通例「セメント」ヲ使用ス、可及的合着材ノ少量ナルヲヨシトス、若シ陶塊ト窩緣トノ間ニ空隙ヲ遺スコトアラバ之ニ金箔充塡ヲ施スベシ

此方法ハ頗ル合理的ノモノナレドモ術式頗ル困難ニシテ殊ニ陶劑ノ窯燒ハ特別ナル裝置ト技能ヲ要シ而カモ往々收縮變形ヲ防止スル能ハザルコトナキニアラズ、故ニ近時稍聲借ヲ減ジタルガ如シ

第百三十一圖　已製陶塊鑲嵌法

三　合成的陶劑充塡法 Synthetic Porcelain *Synthetisches Porzellan*　即「シンセティック、ポーセレイン」ハ一種ノ煉製充塡材ニシテ硅酸「セメント」ニ屬スルモノヽ如シ、近時ドヽトレーノ創製スル處ニ係ル、色彩ノ美、使用ノ容易ナル決シテ他種ノ比較ニアラズト雖モ變性唾液ニ逢會シテ果シテ長ク其色彩ト形態トヲ保持スルヤ否ヤハ尙疑問ニ屬ス、且其色彩ハ乾燥セラレタル場合ニハ著シク白堊樣ヲナスノ缺點亦忘ルベカラズ、之レガ充塡法ハ全ク「セメント」ニ同ジ、唯「ラバダム」防濕法ヲ常ニ省略スル能ハザルコト、象牙又ハ瑪瑙製充塡器ヲ要スルコト、特殊ノ煉盤ト瑪瑙製ノ篦子トヲ要スルコト、塡塞後表面ニ「コヽア」脂ヲ塗布シ、「セルロイド」製「マトリックス」ニテ輕ク平等ニ壓迫シ且硬化後、「ヴァニシュ」ヲ塗布スルコト等ヲ特異ナル點ナリトス

倔答百兒加充塡法 Gutta-percha Filling *Guttaperchafüllung*

本品ヲ以テ永久充塡ヲナスコトナシトスル、ヽコトアリ、例之救治シ難キ髓床穿孔アルモノ、或ハ永久充塡ヲ數ケ月乃至數年間延期セザルベカラザルトキ等ノ如シ

I　半永久或ハ永久ノ目的ヲ以テ倔答百兒加ヲ充塡スルニハ窩洞ノ形成又他ノ永久充塡ノ如クナラザルベカラズ

2 塡塞ヲナスニハ敢テ防濕護謨ノ布設ヲ要セズ、簡易防濕法ヲ以テ足レリトス、先ヅ其小片ヲ遠ク火焰上ニ翳シテ徐々ニ軟化セシム、急劇ニ火焰中ニ加熱スルトキハ一部或ハ全部炭化シテ全ク變性スベシ、軟化シタル小片ヲ窩内ニ送入スルヤ鈍頭ヲ有スル充塡器ヲ以テ徐々ニ窩壁ニ壓迫シ、順次小片ヲ軟化附加シテ全ク窩洞ヲ沒了ス

3 表面ニ顯ハレタル過剩ノ材品ハ加熱シタル大球形充塡器ヲ以テ靜ニ周圍ノ方向ニ掃去シ其表面ヲ平坦ナラシムベシ、篦狀充塡器モ亦之レニ適ス

4 本品ハ敢テ研磨ノ要ナシ、或ハ嚼囓仿護ヲ表面ニ塗布シテ之レヲ平滑ナラシムルモノアリト雖モ常ニ必ラズシモ其要ナシ、却テ之ヲ粗糙ナラシムルノ弊アリ

5 「テンポラリー、ストッピング」Temporary Stopping ハ通常數日間藥液ヲ窩内ニ假封スルニ使用セラルヽ處ニシテ低溶ニ於テ軟化シ使用極メテ容易ナリ

第百三十二圖　倘答百兒加充塡器

八　連合充塡

連合充塡 Combined Filling *Kombinierte Füllung* トハ一窩洞ヲ充塡スルニ方リ、先ツ一種ノ材料ヲ使用シテ其一部分ヲ塡塞シ、然ル後更ニ他種ノ材料ヲ附加充塡スルノ方法ヲ云フ、通例二種ノ材料ヲ連合スルニ止マルト雖モ稀ニ三種或ハ其以上ヲ連合シテ充塡スルコトナキニアラズ

蓋シ現今知悉セラレタル充塡材ハ何レモ一長一短ヲ有シ完全ト稱スベキモノナシ故ニ之レヲ使用シテ完全ニ近キ効果ヲ收得セントセバ各材品ノ長所ヲ連合シテ適用シ以テ相互ノ缺點ヲ補綴スルヨリ他ニ良法ナシ、例之殆ト全ク完全ニ近キ金箔充塡モ之レヲ單用スレバ外部ヨリ冷熱ヲ傳導シテ齒髓ニ溫度的刺戟ヲ附與スレトモ若シ其下底ニ不導體タル「セメント」或ハ倔答百兒加ヲ介在セシムルトキハ其短所ヲ補綴スルヲ得ルカ如シ

按スルニ連合充塡ノ目的トスル處數多アルモ其主ナルモノ左ノ如シ

1 齒髓ヲ保護センガタメ　金、「アマルガム」等ノ鑛性充塡ヲナスニ方リ不導性ノ「セメント」ヲ以テ其下部ヲ塡塞スルガ如キ、或ハ「セメント」類ノ刺戟ヲ避ケシメン

ガタメ其下ニ一層ノ倔答百兒加ヲ塡塞スルガ如シ

2　窩洞トノ結合ヲ良好ナラシメンガタメ　先ツ「セメント」ヲ塡塞シテ其未タ硬化セサル中ニ其上ヨリ「アマルガム」ヲ塡塞スルガ如キ之レナリ

3　硬固性ヲ增進セシメンガタメ　「セメント」充塡ノ上層ニ金鈑或ハ金箔ヲ以テ一ノ保護層ヲ作ルガ如キ之レナリ

4　塡塞ノ煩勞ヲ輕減セシメンガタメ　大ナル窩洞ノ大部分ヲ「セメント」又ハ倔答百兒加等ヲ以テ塡塞シテ其上ヨリ金或ハ「セメント」ヲ以テ充塡スルガ如シ

5　外觀ヲ善良ナラシメンガタメ　「セメント」又ハ「アマルガム」充塡ノ上層ニ金ヲ塡塞スルガ如キ之レナリ

九　混合充塡

混合充塡 Mixed Filling / Gemischte Füllung　二種或ハ數種ノ充塡材ヲ混合シタルモノヲ以テ一窩洞ヲ充塡スル方法ヲ混合充塡ト稱ス、其目的又一充塡材ノ短所ヲ補フニ他者ノ長所ヲ以テスルノ主旨ニ外ナラズ、主トシテ煉性充塡材或ハ軟性充塡材ヲ使用シ、其塡塞ヲ容易ニシ、而カモ耐久性ヲ增進シ外觀ヲ良好ナ

ラシムルニ應用ス、其種類少ナカラズ、左ノ如シ

一　「セメント」「アマルガム」混合充塡　最多ク行ハル、蓋シ「セメント」ノ口腔液ニ逢ヒテ溶解セラルヽヲ防ギ、「アマルガム」ノ變色スルヲ矯正スルノ目的ヲ以テ之レヲ施コスモノナリ、此法ハクラーク（一八八五年）ティレストン（一八八八年）等ノ三十有餘年前ニ已ニ推賞シタル所ニシテ之ヲ混合スルニ二法アリ、一ハ等量ノ「アマルガム」粉ト「セメント」粉末トヲ混合シテ、之レヲ「セメント」液ニテ任意ノ硬度ニ煉和混合ス、他ノ一ハ通法ノ如ク先ツ「アマルガム」粉ヲ水銀ト任意ニ煉和シ更ニ他方ニ於テ「セメント」粉ト液トヲ煉和シテ糊狀トナシ「アマルガム」糊ノ一分ト「セメント」糊ノ二分トヲ混合シテ更ニヨク煉和シ充塡スルニアリ、後者殊ニ實用ニ適ス

二　「セメント」鑛粉混合充塡　「セメント」陶粉混合充塡、倔答百加鑛粉混合充塡、倔答百兒加錫箔混合充塡等アリ、其ニ煉製充塡劑ニ硬固性ヲ附與セシメンガタメニ行ハルヽノミ、敢テ稱用スルニ足ラズ

三　金錫混合充塡　モ亦極メテ有要ナル方法ナリ、之ヲ行フニハ錫箔ノ上ニ金箔ヲ上セテヨク壓接シ、其全葉ヲ三等分シテ帶狀トナシ、其各自ヲ捲轉シテ外面ニ錫箔ヲ出サヌ樣棒狀トナシ、之ヲ純粹ノ不粘性金箔ト同樣ニ使用スルヲ通法トナ

ス咬合面單純窩洞、臼齒遠心面複雜窩洞ノ齒頸半部及乳齒ノ單純窩洞等ノ充塡ニ方リテハ必ラズシモ不適當ナラザルベシ

第十三章　拔齒術

拔齒術 Extraction of Teeth *Extraktion der Zähne*

齒科醫術中最早ク知ラレタルハ拔齒術ナリ、齒牙疾患ノ治療進歩セサリシ時代ニアリテハ劇痛アル齒牙或ハ弛緩シテ用ヲナサヽル齒牙ハ凡テ之レヲ拔去シテ義齒ヲ調製スルヨリ他ニ何等ノ術ナカリシナリ、スブーナーハ一八三六年ニ於テ尙其齒膜炎、骨膜炎、白堊質瘤及ヒ骨疽ノ唯一ノ療法ナルヲ說ケリ

然レトモ無髓齒療法ノ發達シタル現時ニアリテハ拔齒術ノ適用ニ極メテ大ナル制限ヲ生シタリト稱スヘク、只凡テノ治療法ヲ以テ奏効セズ、而カモ之レヲ保存スレバ害毒ヲ生起スベキ患アルモノヽミニ之レヲ施スニ至レリ、但シ一齒或ハ數齒ノ保存ヲ以テ償ヒ能ハザル狀態ノ存スルトキハ之レヲ犧牲ニ供スルコトナキニアラズ、バームレーハ一八一九年ニ於テ說テ曰ク『予ノ經驗ニヨレバ現時拔齒術ノ行ハルヽコト其要ヲ超エタリ、蓋シ齒牙ノ疼痛ヲ生スルアレバ宜シク之レヲ

精査シテ其苦楚ノ原因トナル處ノモノヲ保守的方法ニヨリ掃去スベシ、モシ其齲蝕セルアラバ其部分ノミヲ除去スルニ止メ、敢テ齒牙ノ全部ヲ除去スルノ要ナシ、齒根ヲ其上ヨリ繼繼スルヲ許スベケレバナリ、故ニ拔齒ハ少壯者ニ對シテハ永久齒ノ排列不正ヲ治療シ或ハ豫防センガタメ、又成人ニ於テハ稀有ナル疾患ニ際シテノミ之レヲ施スヘキモノナリ』ト蓋シ學者ノ言ト稱スベシ

一　適應症

適應症 Indications *Indikationen*

拔齒術ハ常ニ最後ノ手段トシテ行フヲ要ス、他ニ施コスヘキ保守的方法ノアラバ決シテ行フヲ許サヽルナリ、其主ナル適應症左ノ如シ

一　弛緩齒　齒槽突起吸收セラレテ齒齦上ヨリ齒根ヲ觸知シ、齒齦緣ハ退縮シテ白堊質ヲ露出シ、弛緩甚シキモノハ齒冠部崩壞ノ大小ト及ビ齒頸部ヨリノ排膿ノ有無トニ關セズ保存ノ希望少ナシ、例之老人性萎縮、齒槽膿漏ノ末期、慢性化膿性齒膜炎ノ頑固ナルモノ等ノ如シ

二　齲蝕崩壞齒　齒冠ノ齲蝕破壞セルモ尙幾分常態ヲ遺セルトキハ以テ繼續

義齒術ヲ施スニ足ルベシト雖モ、左ノ如キモノハ拔齒ノ適應症タルヲ失ハス

1 髓床或ハ根管壁ニ穿孔アリテ息肉侵入シ齒膜ノ健全ナラザルモノ

2 齒根尖端孔粗大ニテ化膿乃至炎症ノ制止シ難キモノ

3 有床義齒調製上ノ便宜ニ迫ラレタル時

三 排列不正齒　齒穹線ノ大サト齒牙横徑トノ比較調和セサルトキハ其中ノ最著シク轉位セルモノニシテ而カモ外觀ニ多大ノ影響ヲ致サヽルモノヲ拔去ス、通例犬齒ヨリ後方ノ齒牙ヲ撰ブ、著明ナル突出犬齒、內方ニ轉位セル小臼齒、叢生セル下顎切齒等ハ何レモ其齲齒タルト健全齒タルトニ論ナク拔去スルコト稀ナラズ、對合齒ヲ喪失シテ漸次延長シ正當ナル義齒ノ挿入ヲ妨グルモノ、延長齒ニシテ鄰方齒牙ノ咬合ヲ妨グルモノ、所謂開咬ヲ生スル處ノモノモ亦茲ニ屬ス

四 顎骨ノ疾患　齒牙ヨリ來ル顎骨ノ疾病、例之骨膜炎、腐骨、骨疽、壞疽、骨膜下膿瘍等ニシテ速ニ刺戟ヲ驅除シ、已ニ蓄積セル膿汁ヲ排泄シ、以テ急性ノ炎症ヲ緩解セシメンガタメニハ其齲蝕セルト否トニ論ナク其上部ニ植立スル齒牙ノ一或ハ數者ヲ犧牲ニ供セザルベカラザルコトアリ

五 顎竇蓄膿症　齲蝕齒ガ顎竇蓄膿症ノ原因トナルコトノ多キハ人ノ知ル處

ナリ、蓄膿症ノ治療ニ際シ此等ノ齒牙ヲ拔去シテ排膿ノ途ヲ講スベキコト素ヨリナリ、然レトモ齲齒ニ關係ナクシテ生シタル蓄膿症例之流行性寒冒、鼻粘膜疾患ノ波及等ノ原因トナレルモノモ亦患側上顎第一大臼齒或ハ其前後ノ齒牙ノ健否ニ論ナク犧牲ニ供シテ齒槽窩ヨリ穿孔排膿スルヲ便宜トナスコトアリ

六 口腔軟組織ノ疾患　齒齦、齒膜、骨膜等ノ腫瘍及壞疽ニシテ之レヲ摘出除去スルニ方リ其部ニ存スル齒牙ヲモ共ニ拔去セザルベカラザルコトアリ、頰舌等ノ膿瘍及壞疽等ニシテ齒牙ノ刺戟トナリ、速ニ之レヲ除去セザレバ不良ノ結果ヲ生起スル患アリタルトキハ一二齒ヲ拔去スルモ何ノ支障ヲ致スコトナシ

七 難生智齒　下顎ノ智齒ハ其發生ニ際シ第二大臼齒ト下顎骨枝前緣トノ間ニ嵌植シテ種々ナル病的狀態ヲ生ジ多大ノ苦痛ヲ與フルニヨリ拔去ヲ要スルコト少ナカラズ、實ニ智齒ハ咀嚼ノ實用ニ益スルコト少ナク却テ種々ナル病因ヲナスコト頗ル多シ、敢テ多大ノ勞力ヲ盡シテ保存スルノ要ヲ見サルナリ

八 神經痛　原因ト認ムヘキ齒牙ニシテ種々ナル治療ヲ加フルモ改善セズ、而モ他ニ原因ヲ求ムル能ハサルトキハ最後ノ手段トシテ拔齒ヲナスノ止ムヲ得サルコトアリ、但シ齒牙ノ狀態ニヨリテハ再植術ヲ施スヲ得ベシ

九 義歯裝置ト抜歯　有床義歯ヲ裝置スルニ際シテハ健康ナル歯牙ヲ除キテハ他ハ悉ク平坦ナル粘膜面ヲ呈スルヲ最良トス、之レ義歯ノ吸着ヲヨクシ異物ノ蓄積分解ヲ最小ナラシムル所以ナレバナリ、故ニ左項ニ相當スルモノハ之レヲ抜去スルヲヨシトス

1 殘根　破壞セル殘根ハ有機質ノ蓄積場トナリテ刺戟發炎ノ原因ヲナスガ故ニ必ラズ之ヲ抜去セザルベカラズ、破壞ノ廣多大ナラザル者ト雖モ之レヲ保存シテ繼續義歯ヲ施スニアラザルヨリハ寧ロ抜去スルヲ至當トス

2 傾斜セル歯牙　ハ時トシテ抜去ヲ要スルコトアリ、殊ニ顎骨大部ニ義歯ヲ裝置セントスルニ方リ一歯或ハ二三歯ノ傾斜スルトキハ印象ヲ採得スルコト容易ナラズ、又義歯ヲ嵌入スルニ支障ヲ致スヲ以テナリ

3 延長セル歯牙　臼歯或ハ小臼歯ニシテ對合歯ヲ喪失シテ長時日ヲ經過スルトキハ歯槽窩ヨリ徐々ニ挺起シ、延長シテ對顎ノ歯齦トノ間ニ於ケル空隙ヲ漸々減少シ、適當大ノ陶義歯ヲモ裝置シ難キコトアリ、若シ正當ナル咬合ヲ復得セント欲セバ此ノ如キ者ヲ抜去シテ兩顎ニ義歯ヲ裝置シ得ル樣ナサヽルベカラズ、其他歯槽膿漏或ハ老人性萎縮ノタメニ歯齦縁退縮シ、歯根部ノ露出スルニ至レル切

歯等モ亦之レヲ抜去スルノ要アリ、若シ之レヲ保存センカ之レニ對照スルガタメニハ極メテ長大醜惡ナル義歯ヲ裝置セザルベカラザレバナリ

4 弛緩歯　弛緩ノ度極メテ大ナラズ、之レヲ放置スレバ多大ノ障碍ヲ生起セザルベキ歯牙ト雖モ義歯ヲ挿入シテ鉤或ハ床ヲ以テ反覆摩擦動搖セシムルトキハ忽チニシテ弛緩ノ度ヲ增シ用ヲナサヾルニ至ルコト日常目擊スル處ナリ、此ノ如キ患アルモノハ當初ヨリ之レヲ抜去シテ義歯ヲ裝置スルニ若カズ

一〇 乳歯ノ抜去　ハ亦極メテ大ナル注意ヲ要ス、蓋シ其當否ハ將來萠出スル永久歯ノ排列ニ關スルモノナレバナリ、左ノ標準ニヨレバ大過ナカルベシ

1 繼承永久歯ガ正位ニ萠出シ初メタルトキハ乳歯ヲ抜去スベシ

2 乳歯根ノ吸收漸ク進歩シテ歯齦外ニ露出シ、其尖端頰唇ヲ刺戟スルコト大ナルトキハ之レヲ抜去スベシ

3 乳歯髓分解シテ歯槽膿瘍ヲ起シ永久歯或ハ其萠芽ニ危害ヲ致スノ患アルトキハ直ニ之ヲ抜去スベシ、慢性有瘻膿瘍ニシテ難治ナルモノ亦然リ

4 顎骨ノ腐骨疽、口腔壞疽、頸部淋巴腺腫脹等ノ原因ト見做サル、乳歯ハ直ニ之レヲ抜去スベシ

二　禁忌症

禁忌症 Contra-indications Contraindication　拔齒ノ適應アリト雖キ又他ニ之ヲ禁忌スヘキ理由アルトキハ或ハ之ヲ延期シ或ハ之ヲ絶對ニ停止セサルベカラザルコトアルベシ、其主ナルモノ左ノ如シ

一　出血ヲ誘起スベキ疾患　血友病、紫斑病、壞血病、白血病、糖尿病及ビ腎臟疾患ヲ有スルモノハ拔齒ノ直後或ハ數日ヲ經過シタルノ後制止シ難キ出血ヲ誘起シテ患者ヲ斃スニ至ルコトアリ、故ニ此ノ如キモノニアリテハ拔齒ヲ全然禁忌スルカ或ハ豫メ出血ヲ期待シテ施術ヲ爲スベシ

二　震盪ヲ誘起スベキ疾患　心臟ノ疾患、高度ノ歇斯的里症、神經衰弱症、脚氣或ハ數日間安靜不足ノタメニ神經ノ亢奮セルモノ、高度ノ衰弱者等ハ施術中震盪症ヲ發シテ生命ヲ危フスルコトアリ、故ニ拔齒ノ極メテ急ヲ要スルモノニアラザレバ之レヲ禁忌スベシ

三　腦貧血ヲ誘起スベキ狀態　連日苦痛不眠ノタメニ疲勞セルモノ、頭痛、神經痛等ノタメニ精神不安ヲ來セルモノ、貧血セルモノ、營養ノ著シク沈衰セルモノ等

ハ拔齒ニ方リ腦貧血ヲ起スコト頗ル容易ナリ、腦貧血ハ常ニ必ラズシモ重要ナル狀態ト稱スルニ足ラズト雖モ動モスレバ患者ヲシテ後來齒牙治療ニ際シ恐怖ノ念慮ヲ懷カシムルコトアルベク、且一般ニ術者ノ信用ヲ輕減スルノ患アルヲ以テ極メテ急ヲ要スルニアラザレバ寧ロ拔齒ヲ後日ニ延期シテ患者ニ苦痛ヲ與フルコト少ナクシテ拔齒ヲ行フニ如カズ

四　患部ニ於ケル急性炎症　蓋シ急性炎症組織ハ知覺極メテ鋭敏ニシテ麻醉藥ノ浸潤良好ナラズ、出血多量ニシテ、拔齒後疼痛ヲ起サシムルコト多キヲ以テナリ、而シテ實ニ之レ連日ノ苦痛ニヨリテ神經機亢進シ體力沈衰セル患者ヲシテ容易ニ腦貧血或ハ震盪ヲ起サシムル原因トナルベキナリ

急性化膿ノ存在スルトキハ殊ニ大ナル注意ヲ要ス、膿ノ旺盛ナラントスルニ方リ拔齒ヲナシテ新創面ヲ作ルハ感染ノ期會ヲ增ス者ナリ、故ニ急性炎及化膿ノ存在シタルトキハ數日間待期療法或ハ消炎療法ヲ施シテ炎機ノ少シク鎭靜シ化膿ノ限局スルヲ待チ、然ル後徐ロニ拔齒ヲナスヲヨロシトス

五　妊娠　ハ婦人ヲ一般ニ衰弱セシメ、神經機過敏トナラシムルヲ以テ拔齒ニヨリ諸種ノ偶發症ヲ誘起シ易シ、腦貧血、震盪等モ頗ル稀ナラズ、故ニ寧ロ藥効的處

留ヲ施スヲヨシトス、授乳期及月經期亦然リ、但シ身體虚健ニシテ急ヲ要スル狀態ノ存シタル時ハ此限リニアラズ

三　拔齒用器械及ヒ其使用法

拔齒器械 Extraction-instrument *Extrakitionsinstrumente*

拔齒器中最古クヨリ使用セラレタルハ鉗子ナリ、デルフォスノアポロ宮殿ニハ紀元前三世紀ニ使用セラレタル鉛製拔齒鉗子ヲ藏スト云フ、以テ其ノ遠キ歷史ヲ有スルヲ見ルベシ

「ペリカン」Pelican *Pelikan* ハ鈎端ト鋸齒端トノ間ニ齒牙ヲ鈎取シテ拔去スルニ使用セラレ、鍵子 Key *Schlüssel* ハ以テ齒槽突起ヲ支點トシテ齒牙ヲ鈎取スルニ適シ、螺旋 Screw *Schraube* ハ以テ根管內ニ螺入シテ齒牙ヲ牽出スルニ用ヒラレタリト雖モ、何レモ不便ニシテ組織ヲ毀損シ易ク、忽チニシテ廢用セラルヽニ至レリ、現今廣ク使用セラルヽハ鉗子及挺子ノ二者ニ過ギズ

(一)　拔齒鉗子 Extraction Forceps *Zahnzange*　鉗子ハ古來使用セラレタルモノヽ形態ヲ改良シタルノミニシテ原理ハ一ナリ、第一種槓杆ノ原則ニヨリ齒牙ヲ鉗取シテ動搖弛緩シ齒槽窩ヨリ脫出セシムルニ用ユ、破壞シテ脆弱鉗取シ難キ齒根ノ拔去等ヲ除キテ

ハ常ニ有要ナル器械ナリ、各人自カラ好ム處ニ應ジテ數個ヲ集メテ一組トナセリ、從テ常ニ必ラズシモ形態一定セズ、要ハ各人ノ嗜好ニアリ、近來消毒ニ便ナラシメンガタメニ關節ニ於テ分離スル樣調製セラレタルモノアリ

鉗子ノ把握法ハ人ニヨリ頗ル之レヲ異ニスト雖モ、最平易ナルハ先ツ鉗子ノ兩柄ヲ手掌ニ上セテ拇指頭ヲ以テ兩柄交叉點ノ下方即兩柄綠ノ相移行スル部ヲ輕ク壓ヘ、又齒牙ニ適合スルニ方リ兩嘴ヲ開閉スルニハ柄ノ末端ニ近ク小指ト食指トヲ入レテ柄ノ內側ヨリ押ユルヲ便トス、拇指ハ此際常ニ其開閉ヲ調節スル者タリ、鉗取ノ度ヲ確實ナラシムルニハ一ニ手掌ノ把握力ニヨルモノニシテ之レヲ制禦スルニハ拇指頭ヲ以テス、殊ニ下顎用鉗子ノ屈曲セルモノヲ使用スルニ方リテハ拇指頭ハ之レヲ齒槽窩內ニ壓入スルノ要ヲ兼ヌ

第百三十三圖　鉗子把握法
(Scheff)

(二) 挺子 Elevator *Hebel* 挺子ハ十九世紀ノ初メ米國齒科醫學ノ幼稚ナリシ時代ヨリ廣ク使用セラレタル處ノ拔齒器械ニシテ現時ハ拔齒鉗子ノ改良ニ伴フテ少シク其聲價ヲ落シタリト雖モ、尙之レニ熟練セル人ノ手ニアリテハ必要缺クベカラザル處ノモノナリ、楔ノ原理ニヨリテ齒根ノ一側ヨリ器尖ヲ齒槽窩內ニ挿入シ之レヲ挺起スルモノニシテ其適應種々アリ、例之次ノ如シ

1 破壞折傷シテ鉗取シ能ハザル齒根
2 或ハ拔齒ノ際齒冠ヲ破折シテ齒根ノ堅ク齒槽窩內ニ嵌入セルモノ
3 乳齒根ノ齒齦緣上ニ露出セルモノ
4 永久齒根ノ兩隣齒間ニ嵌入セルモノ、埋伏齒亦然リ

四 拔齒ノ一般術式

一般術式 General Technique *Allgemeine Technik*

曾テ拔齒ハ無稽ノ人士ニヨリテ無謀ニ行ハレタルコトアリシガ、現時ノ進步セル齒科醫學ハ又此ノ如キコトヲ許サズ、嚴然タル消毒法ヲ行ヒタルノ後無痛的ニ之レヲ施サザルベカラズ、病的細菌ノ數十種ハ常ニ健康人ノ口腔ニ定住シテ侵入門戶ノ開放セラルヽヲ見バ直ニ體系中ニ入リテ種々ナル感染性疾患ヲ生ジ或ハ生命ヲ危フスルコトアレバナリ、故ニ拔齒術ハ左ノ順序ヲ以テ行フベキモノトス、消毒、麻醉、鉗子ノ適用及後處置之レナリ

(一) 消毒 口腔ハ其機能上全然無菌ノ狀態ニ保ツコト素ヨリ難シト雖モ、可及的之レヲ清潔ナラシムルヲ要ス、之レヲ爲スニハ左ノ順序ヲ便ナリトス

1 先ツ患者ヲシテ自カラ防腐消毒劑ヲ以テ强ク含嗽セシム、三%硼酸「メンタ」水、一%石炭酸水、一%「バイロゾン」等ハ此目的ニ常用スルニ足ルベシ
2 次デ拔去セントスル齒牙及ビ其附近ノ齒牙ニ沈着セル齒石及有機質ヲ除去ス
3 於是洗滌用「バイロゾン」ヲ以テ手術面及ヒ其附近ヲ洗滌ス
4 更ニ患齒周圍ノ齒齦ニ廣ク沃度丁幾ヲ塗布シテ之ヲ乾固セシム

(二) 麻醉 極メテ弛緩動搖セル齒牙、或ハ强壯ナル人ニ施術スルニハ敢テ麻醉ノ必要ヲ感セザルコトアリト雖モ、通例何等カノ方法ニヨリテ麻醉法ヲ行フヲ安全トス、極メテ神經過敏ノモノ、或ハ多數ノ齒牙ヲ一時ニ拔去セントスルトキ、或ハ

極メテ困難ナル拔齒ヲナスニ方リテハ全身麻醉ヲ要スルコトナキニアラズ、亞酸化窒素麻醉ハ英米ニ於テ稱用セラルト雖モ之レヲ適用スルニハ特別ノ裝置ヲ要シ、麻醉性持續セズ、敢テ特殊ノ効果ヲ認メズ、嚼嚼仿謨ヲ以テ半麻醉ノ狀態ニ於テ施術スレバ却テ安全ニシテ長短任意ノ麻醉ヲ得ベシ、然レドモ概スルニ全身性麻醉法ハ常用スルニ適セザル方法ナリト謂ハザルベカラズ、但神經機ノ特ニ亢進セルモノ及特ニ困難ナル手術ニ對シテハ「バントボーン、スコポラミン」或ハ「ナルコポン、スコポラミン」等ノ豫備的注射ニヨリ局處麻醉ノ効果ヲ補助スルノ往々有利ナルコトアリ

局處麻醉ハ一般ニ適用セラルヽ處ニシテ「リゴリーン」、「エチール」、「クロリード」等ノ凍凝性藥劑ノ使用セラルヽコトアレトモ、寧ロ古加乙涅類ノ浸潤麻醉或ハ傳達麻醉最適當ナリトナスベシ

I 浸潤麻醉 Infiltration Anesthesia *Infiltrationsanesthesie* 古加乙涅又ハ「ノヴォカイン」等ヲ手術部ノ齒齦組織ニ注射浸潤セシムル處ニシテ最簡單ナル方法ナリ、歐加乙涅、「アリビン」、「アコイン」、亦使用セラル、注射器ハ普通ノ一瓦入ノ皮下注射器ヲ用ユ、注射液ハ古加乙涅或ハ「ノヴォカイン」ヲ以テ作ルモノ多シ、左ノ如シ

△鹽酸古加乙涅 一・〇　食鹽 〇・九　滅菌蒸餾水 一〇〇・〇

右用時一筒ニ對シ一滴ノ鹽化「アドリナリン」溶液ヲ滴加ス（著者常用）

△「ノヴォカイン」 一・五　「クロールナトリウム」 〇・九二　「チモール」 〇・〇二

蒸餾水 一〇〇・〇

右二十滴毎ニアドリナリン溶液一滴ヲ加フ（フイッシャー）

此等ノ藥液ハ何レモ其一筒或ハ其以下ニテ足ルベシト雖モ、稀ニ二筒ヲ要スルコトアリ三筒ヲ超ユベカラズ、但シ「ノヴォカイン」ハ毒性少ナキヲ以テ古加乙涅ノ約倍量ヲ用フルモ後害ヲ致スコト少ナシ

注射部位ハ拔去セントスル齒牙ノ內外ニ於テスト雖モ、齒根ノ直上ハ齒齦菲薄緊密ニシテ注射液ヲ吸收セシムルコト極メテ難シ、故ニ予ハ針尖ヲ先ツ當該齒ノ頰側（或ハ唇側）近心面ニ相當スル齒間乳頭ニ挿入シ、次テ少シク斜ニ齒根ノ尖端ノ方向ニ壓入シテ極メテ徐々ニ注射シ、齒齦ノ全ク蒼白トナルヲ待ツ、蒼白ノ度若シ不充分ナルトキハ更ニ同側ノ遠心部ノ齒齦緣ヨリ反對ニ齒根端ノ方向ニ注射スルモ佳ナリ、此ノ如クシテ頰側或ハ唇側齒齦ヲ終リタルトキハ同法ヲ舌側ニ於テ行フベシ、而シテ全部ノ注射モ一筒ノ液ヲ以テ充分ナリトス、乃チ齒齦ハ數分ニシ

テ知覺全ク消失シ抜齒ヲ行フニ適スベシ

2 傳達麻醉 Transmitting Anesthesia *Leitungsanästhesie* 炎症又ハ化膿等ノタメニ手術部ノ齒齦ニ直ニ浸潤麻醉ヲ施コシ能ハサルカ或ハ數齒ニ亘リテ廣ク麻醉ノ要アリタル時ハ當該神經ノ中心ノ方向ニ溯リテ便宜ナル部位ヲ撰ンデ此部ニ注射シ局處麻醉ヲ生セシムルコト頗ル便ナリ、傳達麻醉即之レナリ通例前者ト同一藥液ヲ同一注意ノ下ニ注射スルモノナレトモ只其部位ヲヨク探求セザルベカラズ

通例下顎切齒ニハ顎孔ノ部ヲ撰ミ、下顎大臼齒ニハ後顎骨孔ヲ、上顎大臼齒ニハ上顎結節部或ハ下眼窠孔ヲ撰擇スルガ如シ

(三) 鉗子ノ適用　鉗子適用ノ方法ハ各齒ニヨリテ素ヨリ特別ナル差異アレトモ概スルニ之レガ一般注意左ノ如シ、但シ要ニ臨ンテハ齒頸部ヨリ豫メ齒齦ヲ剝離シ置クヲヨシトス

1 可及的高ク齒頸部ニ於テ鉗取スベシ　齒頸部ヲ超ユレバ齒根ノ側面ハ尖端ニ向テ斜面ヲ形成スルヲ以テ鉗子ノ嘴端ヲ閉合スルヤ齒根ハ自ラ擧上セラレ、又鉗子ノ滑脱スル患アルコトナシ

2 齒牙ヲ輕ク鉗取スベシ　齒牙ヲ鉗取スルコト强ケレバ破折シ鉗子ノ滑脱

スル患大ナリ、故ニ只齒牙ヲ鉗取シテ離サヾルヲ度トスベシ、然ルニ初學未熟者ハ此注意ヲ怠リ只鉗子ノ滑脱センコトヲ怖レテ堅ク鉗取シ却テ齒冠ヲ破壞シ、遂ニ齒根ヲ鉗取シ能ハザルニ至ラシムルコト少ナカラズ

3 極メテ徐々ニ動搖弛緩セシムベシ　齒牙ヲ鉗取シタルトキハ先ヅ腕關節ヲ固定シテ毫モ移動スルコトナク、上膊ニ力ヲ取リテ極メテ徐々ニ齒牙ヲ內外ニ動搖セシム、初メ先ツ弱ク、次テ漸ク强ク、遂ニ全ク抵抗ノナキニ至ルマテ之レヲ反覆ス、單根齒ニアリテハ便宜回轉運動ヲ加味スルモヨシ、腕關節ヲ固定スルコトハ極メテ必要ナリ、之レニ反シテ若シ鉗子ヲ腕關節ニ於テ移動スルトキハ運動確實ナラズ、齒牙ノ破折スルコト疑ナシ

4 動搖弛緩其極ニ達シ毫モ鉗子ニ抵抗ヲ感ゼサルニ至リタルトキハ即僅ニ牽引シテ齒槽窩ヨリ齒牙ヲ脫出セシムベシ、强ク且急劇ニ牽引スルトキハ附近或ハ對顎ノ齒牙ニ鉗子ヲ衝突セシメ之レヲ破壞スルコトアリ

5 鉗子ノ取扱ヒハ之レヲ靜蕭ニシ患者ノ目前ニ於テセザルヲヨシトス　抜齒ハ他ノ外科手術ト異ナルコトナシト雖モ、古來傳說等ニヨリ之レニ隨伴スル疼痛ニ恐怖ヲ懷クモノ極メテ多シ、小兒、婦女、神經質患者ニ於テ殊ニ然リ