

TRANSFERRED TO
YALE MEDICAL LIBRARY

WREDENS SAMMLUNG

KURZER

MEDIZINISCHER LEHRBÜCHER.

BAND X.

AUGENHEILKUNDE

UND

OPHTHALMOSKOPIE.

VON

DR. HERMANN SCHMIDT-RIMPLER

ordentl. Professor der Augenheilkunde
und Director der ophthalmiatischen Klinik
zu Marburg.

ZWEITE VERBESSERTE AUFLAGE.

MIT 163 ABBILDUNGEN IN HOLZSCHNITT UND EINER FARBENTAFEL.

BRAUNSCHWEIG,

VERLAG VON FRIEDRICH WREDEN.

1886.

e
A U G E N H E I L K U N D E

UND

OPHTHALMOSKOPIE.

FÜR

AERZTE UND STUDIRENDE

BEARBEITET

VON

DR. HERMANN SCHMIDT-RIMPLER,

ordentl. Professor ^{an} der Augenheilkunde
und Director der ophthalmiatischen Klinik zu Marburg.

ZWEITE VERBESSERTE AUFLAGE.

MIT 163 ABBILDUNGEN IN HOLZSCHNITT UND EINER FARBENTAFEL.

BRAUNSCHWEIG,

VERLAG VON FRIEDRICH WREDEN.

1886.

Alle Rechte vorbehalten.

RE 46
886 Sc

1011

V o r w o r t.

Das vorliegende Buch verfolgt in erster Linie didaktische Zwecke: es soll die moderne Augenheilkunde in einer Form bieten, welche die Aneignung ihres stofflichen Inhalts erleichtert. Dazu war vor Allem eine scharfe, auch äusserlich hervortretende Trennung der einzelnen Abtheilungen und Unterabtheilungen, sowie eine allmählig fortschreitende, möglichst wenig voraussetzende Darstellung erforderlich. So erklärt sich auch die Aufnahme der zum Verständniss nothwendigen optischen und anatomisch-physiologischen Thatsachen. Besonders wichtig erschien mir dies bei dem Kapitel der Refractions- und Accommodationsanomalien, dessen Beherrschung ohne diese Vorkenntnisse unmöglich ist. Da ich aus Erfahrung den weitverbreiteten — es lässt sich schwer feststellen, ob angeborenen oder anezogenen — Widerwillen der Mediciner gegen Mathematik kenne, habe ich letztere auf eine so homöopathische Dosis beschränkt, dass selbst der Rechnen und Formel scheueste Studirende sie ohne nachtheilige Wirkung vertragen kann.

Das Behalten von $\frac{1}{f} = \frac{1}{a} + \frac{1}{b}$, was für die Praxis ungefähr ausreicht, dürfte weder zu körperlicher noch geistiger Ueberbürdung Anlass geben. Aber gerade die Kenntniss der Brechungsanomalien wird in der ärztlichen Wirksamkeit eine hervorragende Verwendung finden, wenn man endlich von der leidigen Gewohnheit abkommt, die Patienten zum Zweck der Brillenwahl einfach zum Optiker zu schicken: es ist das etwa ebenso, als wenn man dem Apotheker die Behandlung seiner Kranken anvertrauen wollte. Eine besondere Bedeutung haben die Refractionsuntersuchungen — neben den Seh- und Farbenblindheitsbestimmungen — noch für die Hygieniker und Militärärzte: ich habe deshalb auch auf deren specielle Bedürfnisse

an betreffender Stelle Rücksicht genommen. — Weiter ist der Ophthalmoskopie eine eingehendere Schilderung gewidmet und das Dahingehörige auch local zusammengestellt worden, um den Studierenden einen einigermaassen abgeschlossenen Leitfaden zur Benutzung bei ophthalmoskopischen Cursen innerhalb des Rahmens der Gesamtaugenheilkunde zu bieten. Hingegen ist die Operationslehre, soweit sie für den Gebrauch des Praktikers weniger in Betracht kommt, nur in ihren Hauptzügen dargestellt: das hier Gewonnene ist der sonstigen Therapie zu Gute gekommen.

Dass ich übrigens nicht nur „nach berühmten Mustern“ gearbeitet habe und neben der kritischen Sichtung des Ueberlieferten mancherlei Eignes in Form und Inhalt bringe, wird der fachkundige Leser bald erkennen.

Marburg, im October 1884.

H. Schmidt-Rimpler.

Zur zweiten Auflage.

Die freundliche Beurtheilung seitens der Fachgenossen sowie der schnelle Absatz der ersten Auflage haben mir gezeigt, dass die auf das vorliegende Buch verwandte Arbeit nicht nutzlos gewesen ist. Ich habe mich auch jetzt bemüht, dasselbe durch Verbesserungen und durch Einfügung der neuesten Fortschritte (so der Anwendung des Cocains, exacterer Methodik der Lichtsinmmessungen etc.) auf der Höhe der Zeit zu halten. Eine besondere Erweiterung hat das alphabetische Register erfahren, indem die Allgemein-Erkrankungen, soweit sie in dem Werke Erwähnung gefunden, aufgeführt sind: auf diese Weise wird man eines besonderen Kapitels über die Beziehungen der Augenaffectionen zu Allgemeinleiden, das immerhin vielfältige Wiederholungen enthalten würde, am ehesten entrathen können.

Marburg, den 1. April 1886.

H. Schmidt-Rimpler.

Inhaltsverzeichnis.

Seite

Erster Theil.

Erstes Kapitel. Allgemeine Bemerkungen über Untersuchung und Behandlung des Auges	3
A. Untersuchung des Auges	3
B. Behandlung der Augenleiden	11
Zweites Kapitel. Anomalien der Refraction und Accommodation .	21
A. Allgemeiner Theil	21
1. Optische Einleitung	21
2. Physiologische Optik	35
3. Refraction und Accommodation	38
B. Specieller Theil	66
1. Myopie	66
2. Hypermetropie	87
3. Astigmatismus	92
4. Anisometropie	101
5. Presbyopie	107
6. Anomalien der Accommodation	109
I. Accommodationslähmung	109
II. Accommodationskrampf. Abnorme Accommodations- spannung	114
Drittes Kapitel. Amblyopie und Amaurose	118
1. Diagnose	119
Centrales Sehen	119
Peripheres Sehen	120
Lichtsinn	124
Farbensinn	126
Daltonismus	126
Phosphene	133

	Seite
2. Prognose, Aetiologie und Therapie	134
Besondere Formen der Amblyopie	135
Simulation von Amaurose	149
Blindheit	155
 Zweiter Theil. 	
Erstes Kapitel. Ophthalmoskopie	161
1. Theorie der Augenspiegeluntersuchung	161
2. Verschiedene Formen der Augenspiegel	171
3. Beleuchtungsquelle	183
4. Praktische Ausführung der Augenspiegeluntersuchung	184
5. Focale Beleuchtung	192
6. Refractionsbestimmung mittelst des Augenspiegels	193
7. Diagnose von Niveaudifferenzen im ophthalmoskopischen Bilde des Augenhintergrundes	211
Zweites Kapitel. Augenspiegelbefunde am gesunden Auge	213
Anatomie des Opticus, der Retina und Tunica uvea	213
1. Papilla optica	222
2. Retina	227
3. Choroidea	231
Drittes Kapitel. Erkrankungen des Sehnerven	235
1. Hyperämie des Sehnerven	235
2. Papillitis, Neuritis optico-intraocularis, Stauungspapille	237
3. Neuroretinitis (Neuritis descendens. Papilloretinitis)	248
4. Genuine Entzündung des Sehnerven	250
5. Atrophia n. optici	252
6. Excavatio papillae n. optici	257
7. Geschwülste des Sehnerven.	262
Viertes Kapitel. Erkrankungen der Netzhaut	263
1. Hyperämie und Anämie der Netzhaut	263
2. Retinitis simplex (Retinitis serosa)	263
3. Retinitis parenchymatosa	268
4. Hämorrhagien der Netzhaut. Retinitis haemorrhagica	273
5. Pigmentdegeneration der Netzhaut (Retinitis pigmentosa).	276
6. Retinitis proliferans	280
7. Netzhautablösung (Amotio s. Sublatio retinae)	280
8. Embolie der Art. centralis retinae. Ischaemia retinae	286
9. Glioma retinae	289
Fünftes Kapitel. Erkrankungen der Choroidea	292
1. Hyperaemia choroideae	292
2. Choroiditis exsudativa	293

	Seite
3. Staphyloma posticum, Sclerectasia posterior, Conus. Sclerotic- Choroiditis posterior	299
4. Blutungen in der Choroidea. Ablösung der Choroidea	301
5. Ruptur der Choroidea	302
6. Tuberculose der Choroidea	303
7. Choroidealgeschwülste	306
 Sechstes Kapitel. Erkrankungen des Glaskörpers	 306
Anatomie	306
1. Glaskörpertrübungen	307
2. Hyalitis suppurativa	311
3. Fremdkörper und Entozoen im Glaskörper	313
4. Persistenz der Arteria hyaloidea. Glaskörperablösung	318
Erklärung der Farbendrucktafel	319

Dritter Theil.

Erstes Kapitel. A. Glaukom	323
1. Krankheitsbild	323
I. Glaucoma simplex	326
II. Glaucoma inflammatorium	329
III. Secundärglaukom	331
2. Vorkommen und Aetiologie	333
3. Pathologische Anatomie	334
4. Theorie über Pathogenese und Wesen des Glaukoms	336
5. Prognose und Therapie	342
 B. Ophthalmomalacie	 349
 Zweites Kapitel. Erkrankungen der Linse	 351
Anatomie und pathologische Anatomie der Linse	351
1. Kataracta	353
I. Allgemeine Diagnose. Reife	353
II. Partielle, nicht fortschreitende Linsentrübungen	357
III. Totale Linsentrübungen	361
Sehstörungen	363
Aetiologie	365
Therapie	367
Staaroperationen	369
Nachbehandlung	381
IV. Nachstaar (Cat. secundaria)	383
2. Aphakie	384
3. Lageanomalien	386

	Seite
Drittes Kapitel. Erkrankungen der Conjunctiva	388
Anatomie	388
1. Hyperaemia conjunctivae	391
2. Conjunctivitis simplex (s. catarrhalis)	393
3. Conjunctivitis phlyctenulosa (Conj. serophulosa; Conj. exanthem- matica; Herpes conjunctivae)	397
4. Blennorrhoe. — Schwellungskatarrh. — Granulationen (Trachom). — Conj. folliculosa	400
Pathologische Anatomie und allgemeine Diagnose	400
I. Conjunctivitis blennorrhoeica	406
Ophthalmia gonorrhoeica	415
Ophthalmia neonatorum	415
Conjunctivitis membranacea	417
II. Schwellungskatarrh (epidemischer Katarrh)	417
Ophthalmia exanthematosa	418
III. Conjunctivitis granulosa s. Trachoma	419
Ophthalmia militaris (Aegyptica)	426
IV. Conjunctivitis folliculosa	426
5. Conjunctivitis diphtheritica	428
6. Pterygium (Flügelfell)	432
7. Xerosis conjunctivae	435
8. Symblepharon	436
9. Apoplexia subconjunctivalis (Hyposphagma). — Chemosis. — Lymphangiectasien	438
10. Syphilis. — Lupus. — Amyloid der Conjunctiva	439
11. Verletzungen der Conjunctiva	440
12. Geschwülste der Conjunctiva	441
Viertes Kapitel. Erkrankungen der Hornhaut	443
Anatomie	443
1. Keratitis	444
I. Umschriebene, oberflächliche Hornhautaffectionen	445
Einfaches Hornhautinfiltrat	445
Keratitis punctata	447
Büschelförmige Keratitis (K. fasciculosa)	448
II. Bläschenbildung auf der Hornhaut	448
Herpes corneae (Keratitis vesiculosa)	448
Keratitis bullosa	450
III. Eitrige Hornhauterkrankungen	451
Umschriebenes eitriges Hornhautinfiltrat	451
Hypopyonkeratitis	452
Keratomalacie	458
Keratitis xerotica	459
Keratitis neuroparalytica	460
IV. Diffuse Hornhautinfiltrationen	461
Pannus (Keratitis pannosa)	461
Keratitis parenchymatosa diffusa	465
Sclerosirendes Hornhautinfiltrat	468

	Seite
V. Hornhautgeschwüre	469
Resorptionsgeschwüre und Reparationsgeschwüre	474
Ulcus rodens	475
Ringförmige Hornhautgeschwüre	475
Keratitis dendritica	475
2. Hornhauttrübungen	476
Bandförmige Hornhauttrübungen	480
Gerontoxon	481
3. Krümmungsveränderungen	481
I. Narbenstaphylome	481
II. Nichtnarbige Kerektasien	483
III. Abflachungen der Cornea (Phthisis corneae).	485
4. Verletzungen der Cornea	485
5. Geschwülste der Cornea	488
 Fünftes Kapitel. Erkrankungen der Sclera	 488
Anatomie	488
1. Episcleritis und Scleritis	489
2. Ektasien und Staphylome der Sclera	491
3. Verletzungen der Sclera	492
4. Geschwüre und Geschwülste der Sclera	493
 Sechstes Kapitel. Erkrankungen der Iris	 494
1. Hyperaemia iridis	494
2. Iritis	494
I. Symptomatologie	494
II. Verlauf und Ansänge	499
Iritis simplex seu plastica	501
Iritis serosa	501
Iritis suppurativa	502
Iritis condylomatosa s. gummosa	502
III. Aetiologie	504
IV. Therapie	505
3. Motilitätsstörungen der Iris	508
4. Verletzungen der Iris	509
5. Pseudoplasmen und Fremdkörper in der Iris und vorderen Kammer	511
6. Angeborene Anomalien	513
7. Operationen an der Iris	514
 Siebentes Kapitel. Erkrankungen des Corp. ciliare. Sympathische Affectionen. Eitrige Choroiditis	 520
1. Cyclitis	520
2. Sympathische Augenleiden	521
Enucleatio. Exenteratio bulbi	528
Neurotomia optico-ciliaris	529
Einsetzen eines künstlichen Auges. Prothesis ocularis	531
3. Choroiditis suppurativa. Panophthalmitis	533

Vierter Theil.

Erstes Kapitel. Erkrankungen der Augenmuskeln	539
Anatomie	539
A. Allgemeiner Theil	541
Physiologische Wirkung der Augenmuskeln. Schielen.	541
B. Specieller Theil	549
1. Lähmungen der Augenmuskeln	549
I. Allgemeine Diagnose	549
II. Specielle Diagnose	556
III. Verlauf und Ausgang	561
IV. Aetiologie	562
V. Therapie	563
2. Strabismus concomitans (musculäres Schielen).	565
I. Allgemeine Diagnose	565
II. Specielle Diagnose und Aetiologie	571
III. Verlauf	576
IV. Therapie	577
Schieloperation	579
3. Insufficienz der M. recti interni. Asthenopie	586
4. Augenmuskelkrämpfe. Nystagmus	592
Zweites Kapitel. Erkrankungen der Orbita	594
Anatomie	594
1. Knochenerkrankungen	595
2. Entzündung des Fettzellgewebes. Venenthrombose	597
3. Exophthalmus. Morbus Basedowii	599
4. Tumoren der Orbita	600
5. Verletzungen der Orbita	602
6. Angeborene Missbildungen des Auges	603
Drittes Kapitel. Erkrankungen der Augenlider	604
Anatomie	604
1. Erkrankungen des Lidrandes	606
I. Blepharitis marginalis	606
II. Hordeolum	609
III. Distichiasis und Trichiasis	609
IV. Ankyloblepharon. Blepharophimosis	612
2. Erkrankungen der Lidhaut und des Tarsus	613
I. Chalazion	614
II. Geschwülste	615
3. Stellungsanomalien	616
I. Entropium	616
II. Ectropium	618
III. Blepharospasmus	620
IV. Ptosis. Lagophthalmus	621
4. Angeborene Anomalien	624

	Seite
Viertes Kapitel. Erkrankungen der Thränenorgane	624
Anatomie	624
1. Erkrankungen der Thränendrüse	625
2. Erkrankungen der Thränenabführungswege	626
I. Anomalien der Thränenpunkte und Thränenröhrchen . .	626
II. Erkrankungen des Thränenschlanches	626
Dakryocystitis	626
Dakryocysto - Blennorrhoe. Stricturen des Thränen-	
nasenkanals	627

Erster Theil.

Allgemeine Bemerkungen
über Untersuchung und Behandlung des Auges.
Anomalien der Refraction und Accommodation.
Amblyopie und Amaurose.

Erstes Kapitel.

Allgemeine Bemerkungen

über

Untersuchung und Behandlung des Auges.

A. Untersuchung des Auges.

Wie die Augenheilkunde dem Kranken die Sehkraft zu erhalten und zu heben sucht, so bringt sie auch dem, der sich mit ihr als Arzt beschäftigt, für das eigene Sehvermögen Gewinn: er lernt selbst genau und scharf sehen. Fast alle Affectionen des Auges diagnostieiren wir mittelst des Gesichtsinnes; ein schwachsichtiger Augenarzt würde übel daran sein. Neben der ausreichenden Intensität und Uebung des Sehens, sowie der Kenntniss der Krankheitsbilder bedarf es aber auch einer correcten Methode der Untersuchung. Wie man in den Kliniken für innere Medizin ein hervorragendes Gewicht auf die Aufnahme eines exacten Status praesens legt, bei dem in bestimmter Reihenfolge der ganze Körper einer Inspection unterzogen wird, um auf diese Weise jedes Uebersehen und Unbeachtetlassen zu vermeiden, so muss auch bei der Untersuchung der Augen eine methodische Reihenfolge inne gehalten werden. Hier wie dort wird der Erfahrene sich gelegentlich Abweichungen und einzelne Unterlassungen erlauben können.

Man beginne mit der Frage nach den Beschwerden, welche den Kranken zum Arzte führen. Gerade bei Augenkrankheiten kann man leicht in Versuchung kommen, diesen Punkt hintenanzusetzen, da bisweilen ein einziger Blick uns über das Leiden unterrichtet; jedenfalls

würde hier ein „Ich weiss schon“ öfter berechtigt sein als bei anderen Kranken. Dessenungeachtet höre man möglichst genau auf die Klagen, zumal man ja gleichzeitig das kranke Organ einer äusseren Inspection unterziehen kann. Bisweilen betreffen die Beschwerden ganz andere Dinge, als man auf den ersten Blick meint; ein Patient mit chronischer Lidentzündung kommt vielleicht gar nicht dieses Leidens wegen, an das er sich gewöhnt hat, sondern um sich eine Brille bestimmen zu lassen. Uebermässiger Weitläufigkeit ist natürlich Einhalt zu thun.

Man beachte zuerst die Beschaffenheit der Lidhaut, ob Röthe, Ekzem oder Oedem vorhanden ist. Weiter wird man constatiren, ob die Lider leicht und frei gehoben werden können, oder das Auge von ihnen ganz oder theilweise gedeckt bleibt. Etwaiges Thränen oder das Abfliessen von wässrigem, schleimigem oder eitrigem Secret, welches in den Lidwinkeln oder an den Cilien haftet, wird die Aufmerksamkeit auf sich lenken. Durch leichtes Abziehen der Lider orientirt man sich über das Aussehen des Lidrandes, ob derselbe scharfkantig und blass oder etwa abgestumpft und geröthet, ob die Wimpern in entsprechender Zahl vorhanden sind und wie sie stehen. Nicht selten reiben einzelne Haare gegen den Augapfel, oder auch der ganze Lidrand ist gegen ihn gekehrt (Entropium). In anderen Fällen ist die Lidkante vom Bulbus abgewendet und mehr weniger nach aussen gerichtet, so dass selbst noch von der, die innere Fläche des Lides überziehenden Schleimhaut Partien sichtbar sind (Ektropium).

Besondere Aufmerksamkeit ist auf den Thränenpunkt, speciell den unteren zu wenden, der öfter absteht und nicht in den Thränensee taucht. Auch kann man gleichzeitig durch Druck mit dem Zeigefinger auf die dem inneren Lidwinkel angrenzende Haut auf eine etwa vorhandene Ausdehnung und Hypersecretion des Thränensackes fahnden. Bei stärkerer Absonderung der Thränensackschleimhaut und Verschluss des Thränennasenkanals entleert sich hierbei aus den Thränenpunkten Flüssigkeit. —

Alsdann gehe man zur Untersuchung des Augapfels selbst über. Bisweilen kann das Auge wegen der Schwellung der Lider nicht geöffnet werden, oder auch es wird ohne solche Schwellung krampfhaft geschlossen gehalten, eine Erscheinung, die besonders bei Kindern nicht selten ist. Man sei hier vorsichtig mit dem Auseinanderziehen der Lider; besonders wenn man den Zustand des Auges noch nicht kennt, da bei Gewaltanwendung gelegentlich ein etwa bestehendes, ausgedehntes und tiefgreifendes Hornhautgeschwür platzen und selbst die Linse heraus springen kann. Am wenigsten gefährlich ist in solchen Fällen das

Einlegen eines Desmarrès'schen Elevateurs (Figur 1) unter das obere Lid. Indem man das Lid etwas hebt, lässt man die gekrümmte Messing- resp. Schildpattfläche zwischen Lid und Bulbus gleiten und zieht damit das Lid ganz in die Höhe, indem man den Elevateur gegen den oberen Orbitalrand legt. Um bei widerwilligen Kindern den Kopf zu fixiren, ist nachstehendes Verfahren empfehlenswerth. Man setzt sich, indem man die Füße auf eine Fussbank stellt, dem Wärter, der das Kind auf seinem Schosse liegend hält, vis-à-vis und nimmt nun den Kopf des Kindes zwischen die Kniee, während der Wärter die Hände hält und die Füße mit seinem Arm an sich drückt. Auf diese Weise ist ohne besondere Anstrengung die nöthige Untersuchung ermöglicht, während man bei kleinen Kindern, die auf dem Arm getragen werden, sonst kaum zum Ziele kommt.



1.

Desmarrès-
scher
Elevateur.

Man betrachte nun die Carunkel und die Conjunctiva bulbi auf ihre Injection oder Schwellung hin. Von besonderer diagnostischer Bedeutung bezüglich schwerer entzündlicher Vorgänge ist hier das Vorhandensein eines die Hornhaut umgebenden schmalen rothen Gefäßsaumes, der aus ziemlich parallel verlaufenden kleinen Gefäßreiserhen besteht (sogenannte pericorneale oder subconjunctivale Injection). Sieht man diese, so handelt es sich nie um eine einfache Entzündung der Conjunctiva. Wenn demnach die Schleimhaut keine schwereren Veränderungen (etwa Granulationen oder Blennorrhoe) erkennen lässt, so ist ganz besondere Aufmerksamkeit auf die Cornea und Iris zu richten. Bei der Spiegelung der Cornea können leicht kleine Fremdkörper, Flecke, Trübungen und Geschwüre unbemerkt bleiben, und man muss hier sein „Sehen“ etwas anstrengen. Wie oft werden nicht kleine Stückchen Eisen oder Kohlenpartikelchen auf der Hornhaut übersehen. Bei sehr feinen Veränderungen hier (wie in der vorderen Kammer, auf der Iris, in der Linse) wird man sich der sogenannten seitlichen Beleuchtung bedienen müssen, indem man mit einem Convexglase das Licht auf die zu untersuchenden Stellen concentrirt; das Nähere über diese wichtige Untersuchungsmethode ist in dem Kapitel Ophthalmoskopie zu finden.

Ueber die Krümmung der Cornea giebt das von ihr, die wie ein Convexspiegel wirkt, entworfene Bild von gegenüber befindlichen Gegenständen gute Auskunft. Wenn der Kranke mit dem Gesicht dem Fenster zugewendet ist, erkennt man deutlich das verkleinerte Fensterbildchen und kann aus einer etwaigen Unregelmässigkeit oder Verzogenheit desselben auf Krümmungsanomalien der Hornhaut schliessen. Ein

schärferes Bildchen erhält man durch Benutzung des Keratoskops (Placido) (Figur 2). Dasselbe besteht der Hauptsache nach aus einer Papp- oder Metallscheibe, auf der schwarze Ringe — wie bei den Schiessscheiben — concentrisch gezeichnet sind. Diese Scheibe hält man vor das Auge des mit dem Rücken dem Fenster zugekehrten Kranken und sieht nun durch das im Centrum derselben angebrachte Loch auf der Cornea die gespiegelten Kreise, wobei etwaige Verzerrungen, durch unregelmässige Reflexion der Hornhaut hervorgebracht, leicht zu erkennen sind.



2.

Keratoskop.

Nach der Cornea beachtet man die vordere Kammer, ihre Tiefe, d. h. die Entfernung zwischen Iris-Linse einerseits und Cornea andererseits, ob der Humor aqueus durchsichtig, ob getrübt, ob Blut (Hyp ha e m a) oder Eiter (Hypopyon) in ihm nachweisbar ist. Bei der Iris berücksichtigen wir die Farbe, besonders im Vergleich mit dem gesunden Auge, ihre Lage, den Glanz und die Structur des Gewebes. Weiter, ob die Pupille bei Lichteinfall sich gut contrahirt, ob sie regelmässig rund oder eckig (etwa durch Verwachsungen mit der Linsenkapsel: h i n t e r e S y n e c h i e n) ist; ob eine abnorme Weite (Mydriasis) oder abnorme Enge (Myosis) besteht. Eine weite Pupille bei starker Entzündung des Auges kommt fast nur beim grünen Star (Glaukom) vor; natürlich muss man vorher ausgeschlossen haben, dass nicht etwa durch arzneiliche Mittel (z. B. Atropin) die Erweiterung veranlasst wurde. Das Pupillargebiet ist in der Norm schwarz; bei Auflagerung auf der Linsenkapsel, bei Trübungen in der Linse selbst (Cataracta) zeigt sich in ihr eine graue, weisse oder gelblich-bräunliche Färbung, die Pupille theils ganz, theils an umschriebenen Stellen deckend. Um die Linse, ihre Lage, sowie etwaige peripher sitzende Trübungen vollkommen zu überblicken, bedarf es der künstlichen Pupillenerweiterung, doch wird man in der Regel darauf verzichten können, wenn nicht durch die Ergebnisse der bisherigen und später noch mittelst des Augenspiegels gemachten Untersuchung eine Linsenanomalie wahrscheinlich geworden ist.

In dieser Reihenfolge würde sich die äussere objective Untersuchung des Auges bis jetzt abgespielt haben. Wenn man die einzelnen Theile in ihrer Zusammengehörigkeit hintereinander betrachten wollte, so hätte der Untersuchung der Conjunctiva bulbi die der Conj. palpebralis — also des die Lider auskleidenden Theils der Schleimhaut — und die der Uebergangsfalte der Conj. palpebralis in die Conj. sclerae folgen müssen. Man thut aber gut, dies bis nach Abschluss der eben

erwähnten äusseren Inspection zu lassen, da die Patienten durch die mit der Untersuchung der Conj. palpebralis verknüpfte Unbequemlichkeit und Schmerzhaftigkeit leicht ängstlich und kopfschmerzhaft werden, auch die Augen thränen und sich röthen; — davon ganz abgesehen, dass man bei grossen tiefdringenden Geschwüren der Cornea, bei Irisvorfall und ähnlichen Erkrankungen nur mit grösster Sorgfalt und Schonung die Lider umkehren wird, um jeden Druck auf den Augapfel zu vermeiden. Schlimmsten Falls muss man hier sogar vorläufig von der Betrachtung der Lidsehnhaut, besonders der des oberen Lides, dessen Umkehrung am schwierigsten ist, abstehen.

Das untere Lid lässt sich in der Regel sehr leicht ektropioniren. Man heisst den Patienten das Auge nach oben wenden, legt Zeige- und Mittelfinger an die Lidhaut, dicht unter dem Lidrande und zieht sie nach unten, bis sich die Schleimhaut nach aussen wendet und so bis zum Bulbus hin zu übersehen ist. Beim Ektropioniren des oberen Lides lässt man den Kranken zuerst scharf nach unten blicken. Es ist das für das Gelingen des Manövers von grösster Wichtigkeit und man muss genau controliren, dass der Patient wirklich nach unten sieht, da bei jedem Anfassen des Lides oder Auges die Neigung, damit nach oben zu fliehen, hervortritt. Man zieht mit dem dicht unter dem Orbitalrand auf die Lidhaut gesetzten Daumen der linken Hand die Lidkante vom Augapfel etwas ab, sodass man diese zwischen Daumen und Zeigefinger der rechten Hand nehmen kann. Nimmehr zieht man das an der Lidkante — nicht an den Wimpern — gefasste Lid etwas nach unten und dreht es, indem man jetzt mit dem Zeigefinger der linken Hand oder einem Federhalter die Lidhaut dicht unter dem Orbitalrande etwas nach hinten drückt, auf diesem Hypomoehlion um, wobei die Lidkante gegen den oberen Orbitalrand geführt wird. Es wird so der Palpebraltheil der Schleimhaut sichtbar. Um aber den Uebergangstheil zum Bulbus zu sehen, bedarf es öfter noch einer etwas fortgesetzten Hebung und Rückwärtswendung der Lidkante, indem immer von neuem der Patient angehalten wird, seine Augen scharf nach unten zu richten. Widerstrebende Patienten, die mit dem Kopf beständig zurückgehen, müssen so gesetzt werden, dass entweder der Kopf gehalten werden kann oder sich hinten an Stuhl oder Wand anlehnt. Mit einiger Übung wird man in der Regel zum Ziele kommen; aber diese Übung muss man sich in der That erwerben, um einmal dem Patienten nicht wehe zu thun, der aus einem ungeschickten Vorgehen sofort Misstrauen gegen den Arzt schöpft, und andererseits diese Untersuchung nicht etwa im Bewusstsein eigener Impotenz zu unterlassen. An der ektropionirten Schleimhaut ist auf In-

jection, etwaige Unebenheiten, Einlagerungen oder Fremdkörper zu achten.

Nach dieser äusseren Besichtigung betaste man den Augapfel, um seine Spannung festzustellen. Da die Umhüllungshäute des Auges als elastische Membranen einen flüssigen Inhalt umschliessen, wird, wie bei einer mit Wasser gefüllten Gummiblase, die Spannung eine verschiedene sein, je nach dem Verhältniss zwischen Inhalt und Weite der Hülle. Wenn der Inhalt zunimmt, wird die Hülle stärker gespannt werden; das Auge wird beim Betasten härter sein. Gleiches wird eintreten, wenn bei gleichbleibendem Inhalt die Weite der Kapsel sich verringert. Ist hingegen die Umhüllung im Verhältniss zum Inhalt weit oder ist letzterer relativ gering, so fühlt sich das Auge weich an. Wir werden demnach durch diese Untersuchung einen Anhalt gewinnen zur Abschätzung des Druckes, der im Innern des Auges herrscht und von innen her auf den Wandungen lastet. Man spricht daher ebenso wie von der Spannung des Auges (*Tension*) auch von der Höhe des *intra-ocularen* Druckes. Je härter das Auge, je höher ist Spannung und *intraocularer* Druck. Eine abnorme Härte ist als *Hypertonie*, eine abnorme Weiche als *Hypotonie* (Nagel) bezeichnet worden. Am besten prüft man das Auge auf seine Spannung so, dass man dasselbe sanft schliessen lässt und, die Zeigefinger auf das obere Lid innen und aussen aufsetzend, zwischen den Fingerspitzen durch leichtes, abwechselndes Drücken die Härte bestimmt. Das Betasten mit einem Finger ist weniger empfehlenswerth, da man auf diese Weise leicht den Bulbus nach hinten schiebt und so eigentlich mehr eine Prüfung der Resistenz des Orbitalinhalts als des Auges ausführt. Doch gelangt man, wenn man nur ganz sanft eindringt und Verschiebungen vermeidet, auch so oft zum Ziel. Man hat zur Tensionsbestimmung auch Instrumente (*Tonometer*) angegeben (cf. Glaukom).

Weiter achtet man darauf, ob etwa eine ungewöhnliche Prominenz des Bulbus besteht (*Exophthalmus*) oder ein tiefes Zurücksinken (*Enophthalmus*).

Nach Beendigung der objectiven äusseren Untersuchung des Auges thut man meist gut, ehe man zur inneren Untersuchung mittelst des Augenspiegels oder schiefer Belenchtung schreitet, die Bestimmung der Brechung des Auges (*Refraction*) und der Sehschärfe vorzunehmen, für jedes Auge allein. Beide Bestimmungen werden in der Regel vereinigt, indem man als Objecte für die mittelst Brillengläser vorzunehmende Refraktionsbestimmung Tafeln wählt, welche Buchstaben oder Zahlen enthalten, bei denen, wie z. B. bei den Snellen'schen

und Schweigger'sehen gleichzeitig die Entfernung angegeben ist, in der ein normales Auge sie erkennen muss. Es ergibt sich hieraus dann sofort, in welchem Verhältniss die Sehschärfe (S oder V[isus]) des Patienten zu der normalen steht.

Um das Accomodationsvermögen festzustellen, bestimmt man alsdann den Nahepunkt des Auges (Punctum proximum). Da es aber nicht genügt, nur die centrale Sehschärfe zu eruiren, sondern es nöthig ist, sich auch über das Sehvermögen der peripher gelegenen Netzhautpartien zu unterrichten, so bedarf es der Feststellung des Gesichtsfeldes, d. h. des excentrisch gelegenen Gebietes, in dem bei festgehaltener centraler Fixation eines Punctes noch gesehen werden kann. Natürlich ist in diesem peripheren Gebiete nicht dieselbe Schärfe des Unterscheidungsvermögens vorhanden wie in dem centralen. Am einfachsten lässt sich diese Untersuchung so anstellen, dass man dem Kranken angiebt, das sich ihm gerade gegenüber befindliche Auge des Arztes und zwar die Pupille desselben zu fixiren. Wenn die Entfernung zwischen fixirtem und fixirendem Auge etwa 50 cm beträgt, so bewegt nunmehr der Arzt in einer, senkrecht auf der Mitte der 50 cm langen Verbindungslinie beider Augen gelegenen Ebene seine Hand von der Peripherie her zur Mitte hin. Sobald der Kranke angiebt, die Hand zu sehen, hat man die Grenze seines peripheren Gesichtsfeldes erreicht. Ob dieselbe der normalen entspricht, controlirt man mit dem eigenen Auge, da bei der erwähnten Versuchsanordnung der Arzt — natürlich bei Verschluss des anderen Auges — in demselben Moment wie der Kranke (bei gleicher normaler Ausdehnung des Gesichtsfeldes) die herankommende Hand sehen muss. Erkennt der Kranke die Hand erst später, so hat er eine Gesichtsfeldeinengung (Gesichtsfelddefect), die je nach der Lage, als nach oben, unten u. s. w. befindlich bezeichnet wird. Man beachte, dass der Patient bei diesen Prüfungen nicht direct das Auge auf die sich nähernde Hand wendet, sondern stets die centrale Fixation auf das Auge des Arztes beibehält. Zu genauen Bestimmungen des Gesichtsfeldes und excentrischen Sehens bedienen wir uns gewisser Instrumente (Perimeter) (cf. Amblyopie und Amaurose).

An diese Prüfungen schliessen sich die des Farbensinns und des Lichtsinns an. Bezüglich des letzteren sei hier nur erwähnt, dass Krankheiten des Auges vorkommen, bei denen mit Herabsetzung der Beleuchtung die bei Jedem naturgemäss sinkende Sehschärfe sich in ganz abnormer und ungewöhnlich hoher Weise verringert.

Nachdem in dieser Weise jedes Auge einzeln untersucht worden,

wird das Zusammenwirken beider Augen in Bezug auf genaue Einstellung auf den fixirten Gegenstand, auf Beweglichkeit und binoculares Sehen bestimmt (cf. Erkrankungen der Augenmuskeln).—

Bei erheblichen Entzündungserscheinungen darf man, um das Auge durch die Anstrengung nicht zu schädigen, die eben erwähnten Untersuchungen nicht zu sehr ausdehnen und muss sich eventuell auch mit etwas weniger exacten Resultaten begnügen, ja einzelne Prüfungen, wenn sie zur Beurtheilung des Falles nicht direct nöthig sind, ganz unterlassen. Ist die Exactheit der Untersuchung nur mit einer Schädigung des Kranken zu erreichen, so wird dem gewissenhaften Arzt, dem der leidende Mitmensch in dem „Krankenmaterial“ nicht ganz verschwindet, die Wahl nicht schwer fallen. Dieselben Erwägungen sind leitend, wenn wir zur ophthalmoskopischen Untersuchung schreiten. Während ein flüchtiger Einblick selbst bei stark entzündeten Augen kaum Schaden bringt, so ist eine längere Abblendung hier durchaus zu vermeiden.

Bei der Untersuchung mit dem Augenspiegel (Ophthalmoskop) werfe man zuerst einfach das Licht in das Auge und lasse dabei Bewegungen des Auges machen; bald nach aussen, nach oben, nach innen und unten blicken. Hierbei wird man bei Trübungen in der Cornea, der Linse oder dem Glaskörper dunklere Schatten auf dem roth reflectirenden Augenhintergrunde auftreten sehen. Ueber die Lage derselben giebt uns die schiefe Beleuchtung Auskunft, mit der wir etwaige Trübungen der brechenden Medien bis in die Linse und die ihr nächstliegenden Glaskörperpartien hinein direct erkennen und ihrem Sitze nach bestimmen können. Alsdann untersuche man mit dem Ophthalmoskop unter Vorhalten einer Convexlinse den Augenhintergrund im umgekehrten Bilde (cf. Ophthalmoskopie): zuerst den Sehnerveneintritt (Papilla optica), dann Macula lutea und die übrigen Partien. Da die Vergrösserung im umgekehrten Bilde, wie es durch die vorgehaltene Convexlinse vom Augenhintergrunde entworfen wird, geringer ist als die im aufrechten Bilde, bei der man den Augenhintergrund einfach durch die wie eine Lupe wirkenden Augenmedien betrachtet, so thut man gut, der schnelleren Uebersicht wegen erstere Untersuchungsmethode der anderen voranzuschicken. Schliesslich wird auch noch mit dem Augenspiegel die Refraction objectiv zu bestimmen sein.

Bei dieser methodischen Untersuchung des Auges und seiner Functionen kann man nicht leicht in Gefahr kommen, Wichtiges zu übersehen. Ist das Krankhafte und die Krankheit erkannt, so wird zu erforschen sein, ob und wie weit eine Verbindung des Augenleidens mit

besonderen Schädlichkeiten, oder mit Anomalien der Gesamteconstitution nachweisbar ist. Hier wird die allgemein-ärztliche Bildung zur Geltung kommen: ohne diese Grundlage kann in vielen Fällen von einer glücklichen und angemessenen Behandlung auch des Augenleidens nicht die Rede sein. Hoffentlich ist bald die Zeit dahin, wo das Publikum noch fragen kann, ob der „Augenarzt“ auch „Arzt“ sei! Häufig genug giebt sogar die Augenaffection direct Anlass zur Erkennung oder richtigen Auffassung anderweitiger Erkrankungen. Ich erinnere nur an den Zusammenhang von Neuralgien mit Refractionsanomalien, an die Bedeutung der Sehnerven- und Augenmuskelerkrankungen für Hirn- und Nervenleiden und an die nicht seltenen Fälle, wo die Kranken wegen Abnahme der Sehschärfe zum Arzt kommen und die Untersuchung eine Entzündung der Netzhaut als Folge eines Nierenleidens, oder Schwachsichtigkeit oder Staar in Folge von Zuckerruhr ergiebt. Tuberkel der Choroidea oder Blutungen in der Netzhaut können gelegentlich bei der Diagnose der Miliartuberculose oder von septicämischen Processen ausschlaggebend sein.

Wie einerseits jeder Augenspecialist ausreichende Kenntnisse der übrigen Zweige der Medicin besitzen muss, so kann andererseits der praktische Arzt nur bei einer gewissen Uebung im Erkennen der Augenkrankheiten eine auf der Höhe der Wissenschaft stehende Diagnose auch über Erkrankungen anderer Organe stellen.

B. Behandlung der Augenleiden.

Die Augenkrankheiten erfordern, abgesehen von dem Verhalten, das für jeden Kranken geboten ist, noch einige besondere Vorschriften. Vor allem ist jede Anstrengung der Augen zu vermeiden; bei intensiveren Entzündungsprocessen des eigentlichen Augapfels muss auf genaueres Sehen, wie es etwa zum Lesen oder Schreiben erforderlich, überhaupt verzichtet werden. Hier ist in der Regel schon der blosse Lichteinfall schädlich und lässt man deshalb die Patienten in verdunkelten Räumen sich aufhalten. Eine absolute Finsterniss ist nur ausnahmsweise erforderlich. Die Abhaltung des Lichts erzielt man durch Verhängen der Fenster mit dunkeln, etwa dunkelblauen oder schwarzen weichen Baumwollstoffen; dies ist besser als das Herablassen der gewöhnlichen Rouleaux, bei denen in der Regel Seitenlicht einfällt. Bei geringerer Lichtscheu kommt man auch mit dunkelgrauem Material aus; vor helleren Farben — so auch vor hellerem Blau — hüte man

sich. Gut wird es sein, wenn das Zimmer nicht dem directen Sonnenlicht ausgesetzt ist. Auch bezüglich des Lichteinfalls durch die Thür sind Vorsichtsmaassregeln erforderlich. Immer aber Sorge man, dass durch das Abhalten des Lichts nicht auch ein Absperrn von Luft erfolgt. Die Luft muss möglichst rein sein, in der der Kranke sich anhält. Der Aufenthalt in stanbigen oder mit Tabaksdampf erfüllten Räumen ist bei allen entzündlichen Augenkrankheiten zu vermeiden. In schwereren Entzündungsfällen ebenso wie nach Operationen hält man die Kranken ganz oder den grössten Theil des Tages über im Bett.

Ist die Verdunkelung des Zimmers nur mässig, oder will man den Kranken bei leichteren Entzündungsformen ausgehen lassen, so schützt man das erkrankte Auge noch besonders durch Vorhängen einer Klappe von Leinwand oder schwarzer Seide, die an einem um Stirn und Kopf gehenden schmalen Bande befestigt ist. Kann ein gewisser Gebrauch des Auges gestattet werden, so muss wenigstens ein blendender und übermässiger Lichteinfall durch das Tragen von Augenschirmen, Schleiern oder besser von Schutzbrillen abgehalten werden.

Zu letzteren nimmt man plangeschliffene runde oder uhrglasförmige gekrümmte ovale Gläser von blauer oder grauer (smoke) Färbung. Da die muschelförmig gestalteten Gläser etwas zerstreud auf die Lichtstrahlen wirken — wie schwache Concavgläser —, so eignen sie sich mehr für kurzsichtige als für normal- oder übersichtige Patienten. Die Nuance der Farbe sei nicht zu dunkel; in der Regel genügt Nr. III bei der meist üblichen Bezeichnung von I bis VIII, wo I ganz schwach blau oder schwach grau ist. Die blauen Gläser vermindern nicht nur die Lichtintensität, sondern schliessen auch die rothen Lichtstrahlen zum Theil aus und scheinen hierdurch sogar bei einzelnen Affectionen direct als Therapeuticum zu wirken (Böhm). Dass übrigens auch die Smokegläser nicht gleichmässig die verschiedenfarbigen Strahlen schwächen, erkennt man leicht, wenn man durch mehrere derselben oder durch sehr dunkle sieht. Die Gegenstände erhalten bald einen leicht-gelblichen, bald bläulich-violetten oder anderen Farbenton. Die Entwöhnung von diesen Schutzgläsern muss nach Heilung der Krankheit möglichst bald, aber allmählig erfolgen, in der Weise, dass sie zuerst am Tage im Zimmer oder im Dämmerlicht abgelassen, aber bei Lampenlicht und auf der Strasse noch getragen werden.

Zum vollständigen Verschluss des kranken oder operirten Auges bedient man sich des Schutz- oder Druckverbandes. Derselbe



wirkt immobilisirend auf das Auge und gleichzeitig beeinflusst er bei stärkerer Druckwirkung die Circulation desselben; es kann bisweilen deutlich eine gewisse Tensionsabnahme unter ihm constatirt werden. Man legt direct auf das geschlossene Auge ein ovales, weiches Leinwandläppchen, das die Lider vollständig deckt. Darüber kommen kleine Wattebänschehen zur Ausfüllung des zwischen Stirnrand, Nasenriicken und Wange über dem Auge befindlichen Hohlraums. Durch öfteres Auflegen der flachen Hand überzeugt man sich von der gleichmässigen, an keiner Stelle hervorragenden oder drückenden Ausfüllung. Will man, wie nach Operationen stets, gleichzeitig antiseptisch wirken, so nimmt man statt der Leinwand ein Stückchen Borlint, die glatte Fläche dem Auge zugekehrt, und benutzt zur Auspolsternug Salicylwatte.

Dieser Verband wird durch eine Bandage gehalten, die aus einem ovalen, etwa 14 cm langen und in der Mitte 6 cm breiten Flanellstück besteht, an dessen beide Enden ein schmales Band genäht ist. Das obere Band wird über die entgegengesetzten Stirnhöcker nach dem Hinterkopf geführt, wo es mit dem unteren, unter das gleichseitige Ohr entlang geführten Band gekreuzt und dann nach horizontaler Seitenführung vor der Stirn verknüpft wird. Will man einen stärkeren Druck ausüben und auch, wie meist nach Operationen, eine grössere Festigkeit des Verbandes erzielen, so legt man mittelst einer 6 bis 7 m langen und circa 7 cm breiten Binde von gutem Mull oder von Gaze einen Monoculus an, indem man von dem gleichseitigen Unterkieferwinkel beginnend schräg über das Auge zur entgegengesetzten Stirnseite geht, dann eine ganze Cirkeltour dicht über den Ohren um Hinterkopf und Stirn macht und nun die Binde weiter führend, vom Hinterkopf unter das Ohr der kranken Seite herabgeht und so auf den ersten Bindengang stossend, oberhalb desselben den zweiten, steiler gelegten über das Auge führt. Dieser Gang läuft im übrigen wie der erste; ihm folgt ein dritter, der nach oben liegt. Man thut gut, eine Reihe ähnlicher Touren, die schräg gehen und das gleichseitige Ohr bedecken, hinzuzufügen. Nach Operationen kann man auch durch ein paar Bindegänge das mit Watte bedeckte gesunde Auge schliessen und gegen Licht schützen. Anfang und Ende werden mit Stecknadeln befestigt; ebenso verschiedene Stellen der Cirkeltouren, besonders die hinteren, welche Neigung haben nach oben zu gleiten.

Von localen Mitteln, die bei Augenkrankheiten, besonders zur Verwendung kommen, mögen nachstehende hier hervorgehoben werden.

Blutentziehungen. Man benutzt bei äusseren Affectionen in der

Regel natürliche Blutegel, die bei Erwachsenen zu vier bis sechs in die Schläfengegend gesetzt werden. Man meide das langweilige Nachblutenlassen und mehre lieber die Zahl der Egel. Ein Ansetzen an die Lider ist durchaus verwerflich, da leicht Sugillationen und Anschwellung in dem schlaffen Gewebe auftreten; auch sind Fälle bekannt, wo der Blutegel den Augapfel selbst angesaugt hat. Für innere Augenentzündungen (Glaskörpertrübungen, Choroideal- und Netzhautaffectionen) scheint erfahrungsgemäss die Blutentziehung mittelst des künstlichen, Heurteloup'schen Blutegels vortheilhafter. Die Blutentziehung geschieht schneller und kann gut dosirt werden; auch wird eine grössere Hautpartie, wie beim Schröpfkopf, hyperämisiert. Das Instrument besteht aus einem schneidenden Locheisen (Figur 3 A a), das durch Ziehen an einer Schnur in seinem Gestell rotirt und eine kreisförmige, etwa 3 mm im Durchmesser haltende Hautwunde macht. Je nach der Dicke der Haut und des Fettgewebes wird das Locheisen mehr oder weniger weit aus dem Gestell vorgeschoben. Nachdem man sich von dem anreichenden Bluten der Wunde überzeugt, respective durch Anwendung von warmem Wasser die Wunde stärker zum Bluten gebracht hat, wird mittelst des aufgesetzten Glas-cylinders (B), der durch das Zurückschrauben eines festschliessenden Korkes allmählig luftleer gemacht wird, das Blut entzogen. Man muss nach den ersten Schraubendrehungen den Cylinder nicht mehr zu fest gegen die Haut drücken, da sich dieselbe sonst leicht zu stark in den luftleeren Raum presst und durch die damit verknüpfte Einschnürung am Rande der Blutzufuhr unterbrochen wird: eine häufige Ursache des Misslingens der kleinen Operation. Gewöhnlich genügt die Entziehung eines Cylinders (ungefähr 25—30 Gramm) Blut. Auch hier benutzt man die Schläfe zur Application; achte aber darauf, dass kein grösseres Gefäss angeschnitten wird.



3.

Künstlicher Blutegel.

Kalte Umschläge, besonders bei Conjunctivalentzündungen üblich, werden mit Eis, Wasser oder medicamentösen Lösungen gemacht.

Bei Eis Anwendung kann man die kleinen Eisstückchen in besonders verfertigte Eisblasen und so auf das Auge legen, doch wirkt der Druck oft lästig. Um einen beständigen kalten Wasserstrom über das Auge zu leiten, hat man auch die mit Wasser gefüllte Kautschukblase an ihren Enden mit Gummiröhren versehen, die von einem höher gestellten Gefäss das Wasser zu- und nach einem tieferstehenden abführen. Gewöhnlich lässt man eine grössere Zahl von Leinwandcompressen direct auf Eis oder in Eiswasser legen und nun fleissig — etwa nach 1 oder 2 Minuten — damit wechseln. Es ist nicht nöthig, die Umschläge beständig zu machen; selbst bei sehr heftigen Erkrankungen (Blennorrhoe der Conjunctiva) kann man in der Regel nach einstündiger Fortsetzung derselben wieder eine halbe oder ganze Stunde Pause machen. Um Hautreizung zu vermeiden, besonders bei kleinen Kindern, legt man auf die Lidhaut ein mit Süssmandel-Oel oder Ung. leniens bestrichenes Leinwandplättchen, so dass die feuchten Compressen nicht in directe Berührung mit derselben kommen. An Stelle der Umschläge mit reinem kaltem Wasser, die bei weniger heftigen Conjunctivalentzündungen nur drei- bis viermal täglich eine viertel bis halbe Stunde lang gemacht werden, benutzt man gern Bleilösungen. Eine beliebte Form ist es Aet. plumbi (15.0 Gramm) zu verschreiben und davon 10 bis 15 Tropfen in eine Tasse Wasser thun zu lassen. Das so hergestellte Bleiwasser ist schwächer als das officinelle, und die Vorschrift für den Patienten bequemer. Doch vermeide man diese Umschläge bei Hornhautgeschwüren, da gelegentlich Niederschläge in dieselben erfolgen können. Immer erinnere man ambulante Patienten daran, dass sie nicht kurz nach den kalten Umschlägen ins Freie gehen oder letztere machen, wenn sie erhitzt sind.

Zu lauen Umschlägen, die bei Hornhautentzündungen vorzugsweise benutzt werden, nimmt man meist Kamillenthee oder antiseptische Lösungen (z. B. Acid. borie. 10.0 auf Aqua destill. 500.0 oder Acid. salicylic. in Borlösung — Rp. Acid. salicyl. 5.0, Acid. borie. 15.0, Aqua destill. 500. Sattler). Carbonsäure wirkt in etwas stärkerer Lösung (über 1 bis 2 Procent) auf die Hornhaut irritirend. Die Temperatur der Umschläge sei 42 bis 45 Grad C.

Weiter kann man auch einen sehr guten feuchtwarmen antiseptischen Verband herstellen, wenn man den oben erwähnten Borlint-Salicylwatteverband mit warmer Borsäurelösung befeuchtet und zur Befestigung anstatt der Flanellbandage eine solche mit Wachstaffet verwendet. Es bedarf etwa alle Stunden einer neuen Befeuchtung, um eine entsprechende Temperatur zu behalten.

Die gebräuchlichen medicamentösen Topica sind in der Augenheilkunde nicht zu zahlreich; jedenfalls kommt man mit verhältnissmässig wenigen aus, aber sie müssen eben für die Fälle passen und geschickt angewendet werden. Von Arzneistoffen, die in Substanz benutzt werden, seien glatte Stifte von Cupr. sulfur., von Alaun und von mitigirtem Höllenstein (Arg. nitric. c. Kali nitric.) erwähnt. Man spricht bei ihrer Anwendung und sonst von „Touchiren“, wenn die betreffenden kranken Stellen direct bestrichen werden. Bei der Anwendung des Höllensteins neutralisirt man in der Regel das Uebersehüssige durch Nachpinseln mit einer schwachen Kochsalzlösung, der dann wieder Wasser nachgespült wird. Als Pulver wird mittelst eines kleinen Tuschpinsels oder eines eigenen Pulverzerstänbers häufig Calomel (Rp. Hydrarg. chlorat. mita sub. pulv.) eingestrent, das man vor Feuchtigkeit schützen muss, da es alsdann zu kleinen Körnern sich zusammenballt, und Jodoform. Die übrigen Mittel verwenden wir in der Regel in Lösungen als Tropfwasser oder in Salbenform. Von den Lösungen verschreibe man nicht mehr als 6·0 bis 8·0 g, da die Patienten damit genügend lange auskommen. Ihre Anwendung geschieht so, dass man unter Abziehen des unteren Lides mit einem Tropfgläschen einträufelt oder einen in die Lösung eingetauchten und mit ihr ordentlich angefüllten Pinsel auf dem ektropionirten Lidrande abstreicht. Darauf lässt man das Auge schliessen. Eine penible Tropfenzählung ist überflüssig; was zu viel für den wenig voluminösen Conjunctivalsack ist, fliesst schon von selbst ab. Wenn die Patienten oder ihre Angehörigen die Einträufelung ausführen sollen, so ist es besser, dass sie sich des Pinsels bedienen, da das Glasrohr bei ungeschickter Anwendung leicht verletzen kann und die Einträufelung schwieriger ist. In Lösungen giebt man besonders häufig Zine. sulfur., Tannin, Cupr. sulfur., Cupr. alum., Natr. biborac., in $\frac{1}{10}$ bis $1\frac{1}{2}$ Procent, Hydrarg. bichl. corros. (1 : 5000 bei Bleonorhoen und zu prophylaktischer Antisepsis). Argent. nitricum, Plumb. acet. perf. neutral. werden in stärkerer Dosis ($1\frac{1}{2}$ Procent) meist nur zum directen Bepinseln der Schleimhaut verwendet, wobei man ebenfalls das Uebersehüssige neutralisirt, respective mit Wasser anwäscht. Als Constituens für Salben, die in das Auge kommen sollen, bedient man sich des Ung. Paraffini (Vaselin) oder wegen seiner Löslichkeit in der Thränenflüssigkeit des Ung. Glycerini (Tragacanth 1, Spiritus 5, Glycerin 50 nach der neuen Pharmaeopöa; dasselbe ist aber sehr zähe und fadenziehend. Die alte Zusammensetzung (Amylum und Glycerin) war besser, doch war die Zubereitung schwierig und trat bald Zersetzung ein). Viel verwendet, besonders bei phlyctänulären Processen der Conjunctiva, ist eine Salbe

von Hydrarg. oxyd. flav. (Pagenstecher); letzteres ist feiner vertheilt als das schon langberühmte ophthalmiatische Mittel Hydrarg. oxyd. rubrum. Wir benutzen gewöhnlich Rp. Hydrarg. oxyd. flav. 0·2, Ung. Paraffini 5·0 M. f. ung. DS. Hanfkorngröss mit einem Stückchen Papier ins Auge zu streichen und dort mit den geschlossenen Lidern zu verreiben. Nach fünf Minuten sind etwa ungelöste Reste mit einem Schwämmchen aus dem Coniunctivalsack zu entfernen. Besonders bei Lid- und Lid-landerkrankungen empfiehlt es sich, als Constituens Ung. Paraffini oder Ung. leniens und nicht Ung. Glycerini zu nehmen, weil man die Lösung in Thränenflüssigkeit und das Eindringen in das Auge möglichst vermeiden muss. Auch hier findet das Hydrarg. oxyd. flav. neben Hydrarg. praec. alb. oder Zinc. oxyd. viel Verwendung. — Als antiphlogistisches und ableitendes Mittel ist bei inneren Augenentzündungen sehr beliebt die Arlt'sche Stirnsalbe (Hydrarg. praec. albi 1·0, Extr. Bellad. 1·0, Ung. simpl. 10·0 oder auch Ung. einer. mit Ung. simpl. \widehat{aa} und Extr. Bellad.). Diese Salbe wird eine Erbse gross in Stirn und Schläfe gerieben.

In der Regel wendet man die Salben wie auch die meisten adstringirenden Augewässer nur einmal täglich an.

Anders mit den mydriatischen Mitteln. Das beste und wirksamste Mydriaticum (Pupille erweiternde Mittel) ist das Atropin (0·02 bis 0·08 ad 8·0 Aqua destill. oder auch in Salbenform [Schenk, Klein]). Bei allen Hyperämien und Entzündungen der Regenbogenhaut wird es benutzt, nicht selten sechsmal täglich und öfter. Es bewirkt Immobilität und Erweiterung der Pupille durch Lähmung der die Iris versorgenden Fasern des Oculomotorius (Sphincter iridis) und Reizung der Sympathicus-Aeste (Dilatator iridis oder der Gefäss-Muskulatur). Für Sympathicus-Reizung spricht der Umstand, dass die Weite der atropinisirten Pupille erheblich die übertrifft, welche man bei einfachen Sphincterlähmungen findet. Bei normalen Augen kommt nach einmaliger Einträufelung meist in etwa einer halben Stunde eine maximal weite Pupille zu Stande, welche nur noch von einem kleinen Irissaum umgeben ist; bei neugeborenen Kindern und bei sehr bejahrten Individuen ist die Ausdehnung weniger erheblich. Neben dieser Wirkung auf die Iris ist eine Lähmung des Accommodationsmuskels (M. ciliaris) zu constatiren; das atropinisirte Auge ist auf seinen Fernpunkt eingerichtet. Auf diesen Umstand und darauf, dass mehrere Tage vergehen, ehe die Wirkung sich ganz verliert, muss man die Kranken aufmerksam machen, da sie sonst leicht durch Verschwommensehen und das eventuelle Unvermögen, in der Nähe zu sehen und zu lesen, beunruhigt werden. Ob eine Herabsetzung des intraoculären

Druckes auch an normalen Augen im Glaskörper (Weber), oder im Glaskörper und in der vorderen Kammer (Pflüger) durch Atropin eintritt, bedarf noch weiterer Untersuchung. Die Wirkung des Mittels erfolgt durch directe Aufnahme in den Humor aquens. Selbst bei längerer und starker Einträufelung treten keine allgemeinen Erscheinungen ein, wenn man den Abfluss durch den Thränennasencanal in Nase und Rachen hindert. Man erreicht dies, indem man nach dem Einträufeln das Auge schliessen lässt und mit der Fingerspitze einige Zeit die Thränenröhrchen comprimirt. Das erste Symptom, welches auf allgemeine Resorption hindeutet, pflegt die Klage über Trockenheit im Rachen zu sein. Zu ausgeprägten Vergiftungserscheinungen (Schwäche, Uebelkeit, Blasenkrampf, Hallucinationen etc.) pflegt es durch locale Anwendung selten zu kommen. Morphininjectionen (0·01 bis 0·02) haben sich als Antidot öfter bewährt; auch Pilocarpin wird empfohlen. — In einzelnen Fällen tritt in Folge einer Idiosynkrasie gegen das Atropin oder eines zu intensiven Gebrauches oder schlechter Präparate eine heftigere, mit Thränen und starkem Lidkzem verknüpfte Conjunctivitis auf; aber auch ohne heftigere Erscheinungen bilden sich in einzelnen Fällen in der Conjunctiva kleine, blasse Hervorragungen (Follikel). Wenn durch Touchiren der Schleimhaut mit einer Lösung von Plumb. acet. perf. neutral., das sich hier besonders wirksam erweist, der Process nicht geheilt oder in Schranken gehalten werden kann, so muss man das Atropin aussetzen. Früher benutzte man alsdann Lösungen von Extr. Belladonnae oder Extr. Hyoseyami. Jetzt verwendet man lieber Alkaloide: so besonders das Homatropin. hydrobromat. und das Duboisin (von Duboisia myoporoides); letzteres Mittel besonders zeigt eine stark mydriatische und accomodationslähmende Wirkung. Wo es sich um eine schnell vorübergehende Erweiterung der Pupille handelt, wie etwa zu ophthalmoskopischen Zwecken, empfiehlt sich Cocain (4 procentig, mehrmals eingeträufelt), das den Vortheil hat, die Accommodation fast gar nicht zu beeinflussen, oder Homatropin (0·04 ad 8·0). Will man Atropin hierzu anwenden, so muss man eine schwache Lösung (0·008 ad 8·0) nehmen. Hyoseyamin und Daturin (von Datura Stramonii) sind verhältnissmässig wenig im Gebrauch. Doch wird Hyoseinum hydrojodatum ($\frac{1}{10}$ - bis $\frac{1}{2}$ procentige Lösung) als sehr energisches Mydriaticum empfohlen (Emmert).

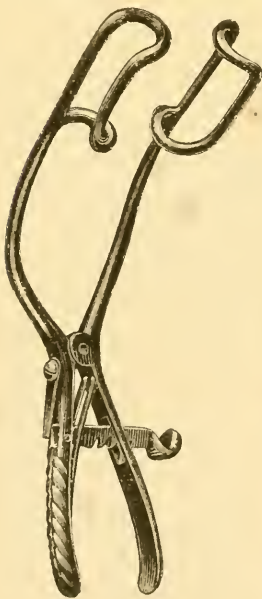
Als Myotikum ist besonders das Eserin s. Physostigmin, das Alkaloid der Calabarbohne (Physostigma venenosum) verwendbar. Dies ist ein weisses Pulver, das aber in Lösungen, selbst in dunklen Gläsern, sehr bald eine röthliche Färbung annimmt, ohne jedoch dadurch

erheblich an Wirksamkeit zu verlieren. Am besten hält sich das Phystigm. salicylicum ($\frac{1}{2}$ oder 1 Procent). Neben der Pupillenverengung erfolgt nach dem Einträufeln in den Conjunctivalsack auch eine krampfhaft Contraction des Ciliarmuskels (cfr. „Accommodationskrampf“), sodass die Accommodation angespannt und der Fernpunkt herangerückt wird. Im normalen Auge soll es den gesammten intraocularen Druck erhöhen (Pflüger), nach Weber jedoch nur im Glaskörper, hingegen in der vorderen Kammer eine Druckherabsetzung herbeiführen; die letztere wird von Hölzke als Folge der pupillenverengenden Wirkung des Eserin angesehen. Unleugbar erfolgt eine Herabsetzung des intraocularen Drucks bei glaukomatösen Augen. Ausser Eserin oder Extr. Calabarensis (1 : 10 filtrirt) kann man auch zur Herstellung einer Myose Lösungen von Pilocarp. muriaticum (1 bis 2 Procent) einträufeln; doch wirkt das Mittel weniger kräftig, hat aber den Vortheil, nicht so wie Eserin bei Neigung zur Iritis diese zu steigern. Andere Myotica, wie Opium, Nicotin, Muscarin etc. finden keine locale Anwendung, zum Theil wegen der hochgradigen Reizung, die sie bewirken.

Bei Augenoperationen benutzt man zur Anästhesirung Einträufelungen von Cocain (Erytroxylon Coca) (Koller). Dasselbe macht die Cornea und Conjunctiva empfindungslos, bei stärkeren Dosen wird auch die Empfindlichkeit der Iris herabgesetzt. Ausserdem wird die Lidspalte erweitert und bisweilen eine leichte Protrusion des Augapfels bewirkt. Der intraoculare Druck verringert sich, die Pupille erweitert sich, reagirt aber meist noch gegen Licht. Der Nahepunkt rückt etwas, aber nur sehr vorübergehend, hinaus. Die Gefässe der Bindehaut und der Iris verengern sich. Es handelt sich demnach um eine Lähmung der peripheren Trigemius- und Reizung der Sympathicus-Aeste. Am besten erreicht man eine zu Operationen genügende Anästhesie, wenn man von einer 2—4procentigen Lösung von Cocain. salicylicum oder muriaticum wiederholentlich (4—6 mal) in Zwischenräumen von 5 Minuten einträufeln lässt. Die Gefühlslosigkeit hält circa 10 Minuten an. Uebrigens kann man constatiren, dass individuelle Verschiedenheiten bezüglich der Aufhebung der Sensibilität vorkommen; auch werden entzündete Augen schwerer gefühllos. Um bei Schiel-Operationen die Durchschneidung der Sehne schmerzlos zu machen, hat man nach Trennung der Conjunctiva dieselbe direct mit Cocainlösung beträufelt; ebenso bei Herausnahme des Augapfels in das Orbital-Zellgewebe injicirt. Doch bedarf es hier grosser Vorsicht; schon nach 5 Tropfen einer 3procentigen Lösung wurden allgemeine Störungen: Blässe, kalter

Schweiss, Erbrechen etc. beobachtet. In sehr seltenen Fällen sah man diese unliebsame Wirkung auch nach Einträufelungen in den Conjunctivalsack; Genuss von Wein erwies sich hier vortheilhaft. Local tritt bisweilen eine umschriebene Abhebung des Epithels der Cornea, sowie leichte Trübung des Gewebes nach Cocain-Einträufelung ein; doch haben in der Regel diese immerhin sehr seltenen Erscheinungen nichts zu bedeuten und gehen schnell vorüber.

Durch die epochemachende Entdeckung der Cocain-Wirkung ist die Anwendung der Narcose bei Augen-Operationen allgemein sehr beschränkt worden. Nur noch ausnahmsweise, etwa bei ganz unbändigen Kindern oder in Fällen, wo jede Augenbewegung ausgeschlossen und der intraoculare Druck möglichst herabgesetzt werden soll, um Glaskörper-Verlust zu vermeiden, wird man Chloroform oder Aether anwenden. Ebenso bei Herausnahme des Augapfels. Selbst leichtere Operationen, wie Entfernung von Fremdkörpern aus der Cornea, Anwendung des Galvanocauters und Sondiren der Thränenröhrchen, kann man den Patienten durch vorheriges Einträufeln resp. Einspritzen von Cocain schmerzlos machen.



4.
Schmitt-Rimpler's
Sperr-Elevateur.



5.
Fixations-
Pincette.

Bei allen Operationen ist auf grösste Reinlichkeit und Asepsis der Hände, Instrumente und Verbände zu sehen. Wenn auch der Nutzen des antiseptischen Verfahrens bei Augenoperationen nicht in der Weise eclatant ist, wie bei grösseren chirurgischen Operationen, so spricht doch ein Vergleich der mit und ohne dasselbe erreichten Erfolge entschieden zu seinen Gunsten. Auf den Spray kann man, wie es jetzt auch bei den meisten chirurgischen Operationen geschieht, verzichten. Zur Reinigung der Instrumente, die in einem Glaskasten liegen, benutze ich absoluten Alkohol; das Abtrocknen erfolgt mit einem neuen Leinentuche. Die Lidhaut und Umgebung wasche man mit Aqua chlori oder Sublimatlösung (1 : 5000), die Lidschleim-

haut und den Augapfel überspüle man mit denselben Flüssigkeiten. Nach Ausführung der Operation, bei der zum Reinigen frische, in

Sublimat oder 4procentiger Borsäurelösung liegende Schwämme benutzt werden, wird noch einmal das Operationsterrain damit oder mit Aqua chlor. überschwemmt. Vor einer übermässigen Anwendung der Sublimatlösungen hüte man sich, da sie stärkere Conjunctival-Reizungen und Cornea-Trübungen veranlassen können. Der Verband wird, wie oben erwähnt, mit einem Borlintläppchen und darauf liegender Salicylwatte gemacht. Besonders achte man vor jeder Operation am Bulbus darauf, ob etwa eine chronische Thränensack-Bleorrhoe besteht. Da das Secret derselben für Hornhautwunden enorm infectiös ist, so muss man das Thränensackleiden möglichst vorher beseitigen; oder wenn dies unmöglich ist, jedenfalls den Thränensack desinficiren. Man erreicht dies vollkommen, wenn man ihn von aussen spaltet und Jodoform einpudert; oft genügen aber vorherige Injectionen mit Aqua chlori und nach der Operation tägliches Bspülen des Conjunctivalsacks mit derselben Flüssigkeit.

Um den Augapfel blosszulegen, bedarf es der Lidfixation, die entweder mit den Fingern oder mit Elevateuren geschehen kann. Will man nur ein Lid heben, so bedient man sich der Desmarrés'schen Elevateure, sonst in der Regel der Sperr-Elevateure (Figur 4). Zur Fixation des Bulbus wird die Fixationspincette benutzt, die mit einer kleinen Schlussvorrichtung für den Fall versehen ist, dass man sie geschlossen dem Assistenten übergeben will (Figur 5).

Zweites Kapitel.

Anomalien der Refraction und Accommodation.


A. Allgemeiner Theil.

1. Optische Einleitung.

Ein Gegenstand kann nur dann deutlich gesehen werden, wenn die von ihm ausgehenden Lichtstrahlen sich zu einem scharfen Bilde auf der Netzhaut vereinigen. Die verschiedenen brechenden Medien des Auges (Cornea, Humor aqueus, Krystalllinse und Glaskörper) stellen ein optisches System dar, dessen Gesamtwirkung mit der einer Convexlinse übereinstimmt.

Wenn wir von „Lichtstrahlen“ sprechen, so benutzen wir einen Ausdruck, der der älteren Newton'schen Corpusculartheorie über das Licht entnommen ist. Danach entsendet jeder leuchtende Punkt beständig längs imaginärer Achsen (Strahlen) leuchtende Körperchen nach allen Richtungen. Diese Anschauung ist jetzt zu Gunsten der Undulations-theorie (Huygens, Thomas, Young) aufgegeben, nach welcher das Licht durch Wellenbewegungen im Aether entsteht und sich fortsetzt.

Die radiäre Verbindung der Wellengipfel würde dem Laufe der Lichtstrahlen entsprechen, falls von einem leuchtenden Punkt aus Licht entsendet wird. Der leuchtende Punkt bildet die Mitte, von der aus nach allen Richtungen hin divergirende Lichtstrahlen gehen. Wie viele dieser Strahlen eine bestimmte Fläche ab (Figur 6) treffen, hängt von



6.

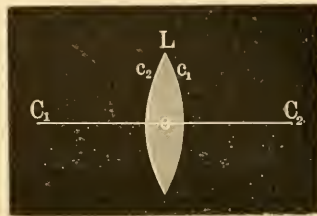der Grösse dieser Fläche und von der Entfernung derselben vom Lichtpunkt ab. Ist die Fläche ab kreisrund, so fällt auf sie ein Kegel von Lichtstrahlen, dessen Basis die Fläche ab bildet und dessen Spitze im leuchtenden Punkt L liegt: in einer Durchschnittsfigur würden von allen ab treffenden Strahlen L_a und L_b diejenigen sein, welche am meisten divergiren; der Winkel φ stellt den Divergenzwinkel dar. Entfernt sich der leuchtende Punkt nach L_1 , so trifft nur ein schmalerer Strahlenkegel die Fläche, die Grenzstrahlen $L_1 a$ und $L_1 b$ werden weniger divergiren. Rückt der Lichtpunkt schliesslich in die Unendlichkeit (∞), so werden die betreffenden Lichtstrahlen als untereinander parallel verlaufend betrachtet werden können, da wir mathematisch als „parallele“ Linien solche bezeichnen, die sich in der Unendlichkeit schneiden. Ist nun aber die auffangende Fläche sehr klein, wie etwa die Pupille unseres Auges, so wird der in sie fallende Lichtkegel schon bei einer nicht allzugrossen Entfernung des leuch-

tenden Punktes so schmal sein, und die Strahlen werden untereinander so wenig divergiren, dass man sie als parallel bezeichnen kann. Darauf beruht es, dass wir bei den Refractionsbestimmungen des menschlichen Auges die Probeobjecte nur etwa in 6 Meter Entfernung aufzuhängen pflegen und doch die von ihnen ausgehenden Lichtstrahlen als parallele betrachten.

Während divergente und parallele Lichtstrahlen demnach unter natürlichen Verhältnissen in unser Auge fallen können, so wird die

Convergenz der Strahlen nur durch optische Mittel künstlich erzeugt.

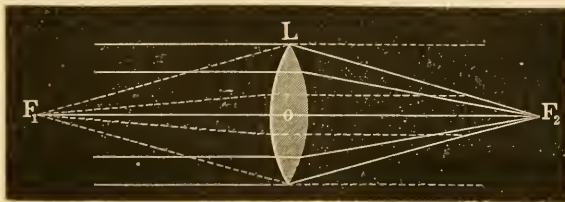
Convex-Linsen dienen vorzugsweise hierzu. Im Brillenkasten befinden sich in der Regel Biconvex-Gläser, d. h. Gläser, deren beide Oberflächen Segmenten von Kugeln entsprechen, die einen gleichen Radius haben. Bei der Biconvexlinse L (Figur 7) würde C_1 der Mittelpunkt der Kugel sein, aus der die Fläche c_1 ein Segment ist und C_2 der Mittelpunkt der zweiten Kugel, welcher die Fläche c_2 entnommen ist. C_1 und C_2 liegen gleich weit vom optischen Mittelpunkt (o) der Linse entfernt; die sie verbindende Linie bezeichnet man als Hauptachse der Linse.



7.

Wenn parallele Strahlen eine Convexlinse in nicht zu grosser Entfernung von der Hauptachse treffen, so werden sie zu einem Punkte zusammen

gebrochen. Diesen Punkt bezeichnet man als Hauptbrennpunkt der Linse und seine Entfernung vom optischen Mittelpunkt (— eigentlich vom Hauptpunkt, siehe unten —) als Hauptbrennweite oder abgekürzt auch als Brennweite der Linse. Da die parallelen Strahlen die Linse sowohl von rechts als von links treffen können, so werden auch zwei Hauptbrennpunkte anzunehmen sein, die auf verschiedenen Seiten der Linse liegen, links der erste Brennpunkt F_1 (Figur 8) und rechts der zweite Brennpunkt F_2 . Sie werden beide gleich weit von



8.

dem optischen Centrum liegen (also die erste Brennweite ist gleich der zweiten), wenn die Linse auf ihren beiden Seiten von Luft oder einem gleichbrechenden Medium begrenzt ist. Bei Biconvexlinsen ist die Hauptbrennweite gleich dem Krümmungsradius ($C_1 o$, Figur 7) unter der Voraussetzung, dass das Glas einen Brechungsindex (siehe hierüber den

Abschnitt: Physiologische Optik) von 1.5 hat, was aber gewöhnlich nicht genau zutrifft. In der Regel ist der Brechungsindex des verwandten Tafel- und Crownlasses etwas höher, geht aber nicht über 1.53 hinaus: hierdurch wird die Brennweite etwas kürzer*). Auf den älteren Linsen ist meist als Bezeichnung die Länge des Krümmungsradius in Zollen angegeben. Wir sind demnach nicht eigentlich berechtigt, diese Zahl der Hauptbrennweite gleich zu setzen. Jedoch geschieht dies für gewöhnlich, da bei sonst guter Schleifung die Differenzen keine erhebliche praktische Bedeutung haben. Danach wird No. 2 eine Linse bezeichnen, deren Hauptbrennweite in 2 Zoll liegt, No. 3 eine solche, deren Hauptbrennweite in 3 Zoll liegt u. s. f. Doch pflegt man in der Ophthalmologie die Linsen in der Regel nicht durch ihre Brennweite, sondern durch ihre Brechkraft zu bezeichnen. Letztere bildet den reciproken Werth der ersteren; sie wird durch einen Bruch ausgedrückt, dessen Zähler 1 und dessen Nenner gleich der Brennweite ist. Eine Linse von 2 Zoll Brennweite wird als $\frac{1}{2}$, eine solche von 4 Zoll Brennweite als $\frac{1}{4}$ bezeichnet. 2 Linsen von $\frac{1}{4}$ Brechkraft zusammengesetzt und zusammenwirkend sind gleich einer Linse von $\frac{1}{2}$. Die Brechkraft einer Linse, d. h. ihre Einwirkung auf die sie treffenden Lichtstrahlen ist demnach um so schwächer, je grösser ihre Brennweite ist.

Wir sind unter Benutzung einer Formel, welche die Brennweite der Convexlinse (f), die Entfernung des leuchtenden Punktes (a) und die Entfernung des Bildpunktes (b) enthält, im Stande, leicht eine dieser Bestimmungen zu berechnen, wenn die beiden anderen bekannt sind. Diese Linsenformel, welche für die Lehre der praktischen Refractions- und Accommodations-Bestimmung von höchster Bedeutung und ungewein leicht zu behalten ist, lautet

$$\frac{1}{f} = \frac{1}{a} + \frac{1}{b} \text{ **).$$

*) Die Formel für die Brennweite (f) des Convexglases ist $\frac{1}{f} = (n-1) \left(\frac{1}{r} + \frac{1}{r_1} \right)$, wo r und r_1 die Krümmungsradien der Oberfläche und n der Brechungsindex sind. Wenn $r = r_1$ und $n = 1.5$, so ist $\frac{1}{f} = 0.5 \times \frac{2}{r} = \frac{1}{r}$, also $f = r$. Bei 1.53 ist aber $\frac{1}{f} = 0.53 \cdot \frac{2}{r} = \frac{1.06}{r}$, also $f = \frac{r}{1.06}$, f danach kleiner als vorher.

**) Eine andere übliche Formel ist: $l_1 l_2 = f_1 f_2$. Hier ist l_1 gleich dem

Es möge beispielsweise der leuchtende Punkt a in 20 Zoll Entfernung sich befinden; die von ihm ausgehenden Strahlen fallen auf eine Linse von 10 Zoll Brennweite. In welcher Entfernung werden sie vereinigt oder, anders ausgedrückt, wo ist der Bildpunkt des leuchtenden Gegenstandes?

$$\begin{aligned} \frac{1}{10} &= \frac{1}{20} + \frac{1}{b} \\ \frac{1}{10} - \frac{1}{20} &= \frac{1}{b} \\ + \frac{1}{20} &= \frac{1}{b} \\ + 20 &= b. \end{aligned}$$

Es ist hierbei zu beachten, dass die Entfernung des Bildpunktes (b) ein positives Vorzeichen (Figur 9) hat, wenn derselbe sich auf der entgegengesetzten Seite der Convexlinse befindet als der leuchtende Punkt. In diesem Falle sammeln sich die Strahlen in b zu einem wirklichen Bildpunkte, der auf einer Fläche, wie etwa in der Camera obscura der Photographen, aufge-



9.

fangen werden kann. Es ist ein reelles Bild von a .

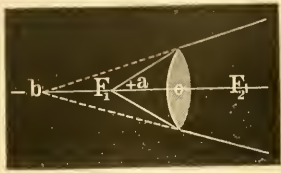
Haben wir beispielsweise dieselbe Linse, aber eine Entfernung des leuchtenden Punktes von nur 6 Zoll, so erhalten wir

$$\begin{aligned} \frac{1}{10} &= \frac{1}{6} + \frac{1}{b} \\ - \frac{1}{15} &= \frac{1}{b} \\ - 15 &= b. \end{aligned}$$

Jetzt liegt, wie das negative Vorzeichen (Figur 10) anzeigt, der Bildpunkt auf derselben Seite, wo der leuchtende Gegenstand sich be-

Abstände des Objectes vom ersten Brennpunkte, l_1 gleich der Entfernung seines Bildes vom zweiten Brennpunkte. l_1 erhält ein positives Vorzeichen wenn es vor dem ersten Brennpunkte (d. h. also links von ihm, wie a in Figur 9), l_2 wenn es hinter dem zweiten Brennpunkte gelegen ist. Liegt hingegen l_1 hinter dem ersten Brennpunkte, so bekommt es ein negatives Vorzeichen und analog l_2 , wenn es vor dem zweiten Brennpunkte liegt. f_1 und f_2 würden als erste und zweite Brennweite, wenn die Linse vor und hinter sich Luft hat, gleich sein.

findet. Die Strahlen, welche durch die Linse hindurchgegangen sind, werden zwar zusammen gebrochen, aber doch nicht so stark, dass sie auf der anderen Seite ein reelles Bild geben könnten. Sie scheinen nur von einem etwas ferner gelegenen Punkte (b) zu kommen. Das Bild ist hier ein virtuelles.

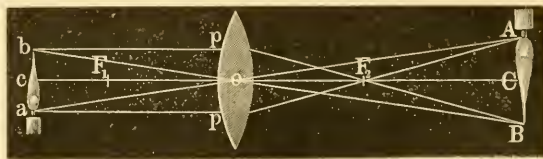


10.

Es ist klar, und durch die Formel nachweislich, dass, wenn umgekehrt die Lichtstrahlen in Figur 9 von b ausgegangen sein würden oder in Figur 10 auf b zielende die Linse getroffen hätten, sie durch die Brechkraft derselben in a vereinigt werden würden. Wegen dieses gegenseitigen Verhältnisses zu einander bezeichnet man a und b als conjugirte Brennpunkte: einmal ist a der Brennpunkt (respective Bildpunkt) von b und das andere Mal ist b der Brennpunkt (respective Bildpunkt) von a.

Wir haben bisher nur von einem leuchtenden Punkte gesprochen. Handelt es sich um einen leuchtenden Gegenstand, so wird sich sein Bild durch die geometrische Construction leicht bestimmen, wenn wir nach obiger Formel die Entfernung desselben von der Linse haben. Es ist hierbei zu beachten, dass die Strahlen, welche durch den Knotenpunkt der Linse gehen — derselbe fällt bei der Biconvexlinse mit dem optischen Centrum (o) zusammen — (sogenannte Richtungsstrahlen) ungebrochen weiter laufen.

Soll die Lage des Bildpunktes von b (Figur 11), der dem Object a c b angehört, construiert werden, so zieht man eine Verbindungslinie



11.

zwischen b und o und verlängert diese: es entspricht dies dem ungebrochen durch den Knotenpunkt der Linse gehenden Richtungsstrahl. Ferner zieht man eine Linie bp parallel der Hauptachse F_1F_2 : von den parallel der Hauptachse die Linse treffenden Strahlen wissen wir, dass sie durch den Hauptbrennpunkt gehen: also bp geht nach F_2 . Die Verlängerung dieser Linie schneidet die Verlängerung von bo in B und

giebt uns damit die Lage des Bildpunktes von b . In gleicher Weise wird die Lage des Bildes von a construiert. Wir erhalten demnach von bea durch die Brechung der Linse ein reelles umgekehrtes, hier vergrössertes Bild in ACB . Andererseits würden Strahlen, die von ACB als leuchtendem Gegenstande ausgingen, sich in bea zu einem umgekehrten, verkleinerten Bild vereinen. Die Grösse von ACB verhält sich zu der Grösse von acb wie ihre Entfernungen von der Linse: $ACB:acb = Co:co$. Die Entfernung, in der das Bild entsteht, lässt sich aber nach der Linsenformel leicht berechnen.

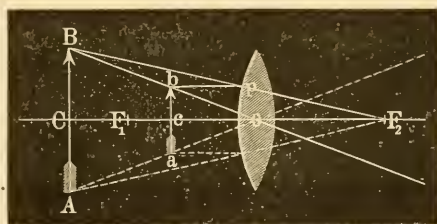
Befindet sich der Gegenstand (acb) innerhalb der Brennweite des Convexglases, so liegt, wie wir oben gesehen, das scheinbare Bild (ACB) auf derselben Seite der Linse wie der Gegenstand: es ist ein virtuelles, aufrechtes, vergrössertes Bild. Die Constructionslinien bo und bpF_2 schneiden sich nicht hinter der Linse, sondern in ihrer Rückwärtsverlängerung (Figur 12) auf derselben Seite (B), wo bea liegt. Wir erhalten alsdann in der Linsenformel $\frac{1}{f} = \frac{1}{a} + \frac{1}{b}$ den

Werth von b (d. h. also hier die Entfernung Co) als negativ. In dieser Weise stellen sich uns die Gegenstände dar, wenn wir Convexlinsen als Lupen benutzen.

Concavlinsen. Der Brillenkasten enthält meist Biconcavlinsen. Bezüglich ihrer Construction, der Lage ihrer Hauptbrennpunkte und Krümmungsmittelpunkte

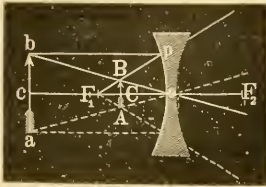
gilt dasselbe, was von den Biconvexlinsen gesagt ist. Die Linsenformel ist die gleiche, wie die der Convexlinsen, nur, dass wir die Hauptbrennweite als negativ setzen: $-\frac{1}{f} = \frac{1}{a} + \frac{1}{b}$. Es sind Linsen, welche parallel und divergent sie treffende Strahlen so zerstreuen, dass sie von einem näher gelegenen Punkte derselben Linsenseite zu kommen scheinen. Die Bildconstruction ergibt sich aus Figur 13.

F_1 sei der Brennpunkt (Figur 13), aus dem parallele Strahlen, welche die Concavlinse treffen, nach der Zerstreung zu kommen scheinen. Der Strahl bp von dem Object acb wird demnach so gebrochen, als käme er aus der Richtung F_1p ; der Strahl bo geht als durch den Knotenpunkt gezogen ungebrochen. Beide Strahlen schneiden sich in B : dieses ist der



12.

Bildpunkt von b . Es entsteht danach ein virtuelles, aufrechtes und verkleinertes Bild ($A C B$). Die Entfernung desselben vom optischen Mittelpunkt (o) giebt uns die Linsenformel. Es sei z. B. $f = 4$, $oc = 8$, so ist



13.

$$-\frac{1}{4} = \frac{1}{8} + \frac{1}{b}$$

$$-\frac{1}{4} - \frac{1}{8} = \frac{1}{b}$$

$$-\frac{3}{8} = -\frac{1}{2\frac{2}{3}} = \frac{1}{b}$$

$$b = -2\frac{2}{3}$$

Damit ist auch die Grösse des Bildes gegeben, denn $bca : BCA = 8 : 2\frac{2}{3}$.

Da die Gläser des Brillenkastens, wie wir gesehen, nicht nach ihrer Brennweite, sondern nach dem Radius der Kugelscheibe, auf der sie geschliffen sind, bezeichnet werden, so ist bei exacten, wissenschaftlichen Untersuchungen nöthig, ihre Brennweite direct zu bestimmen. Auch sonst hat man gelegentlich dies Bedürfniss, wenn die Optiker die Nummer überhaupt nicht eingeschliffen haben. Von Snellen und Badal sind zu dem Zwecke besondere Instrumente (Phakometer) angegeben. Für Convexgläser kann man die Hauptbrennweite einfach so bestimmen, dass man mit ihnen das umgekehrte scharfe Bild der Sonne oder eines weit abgelegenen Gegenstandes auf einer Fläche entwirft und die Entfernung zwischen Glas und Bild misst. Bei der Bestimmung von Concavgläsern verfährt man so, dass man durch das zu bestimmende Glas nach einer entfernt aufgestellten Sehprobe blickt und die dabei etwa auftretende Veränderung oder Undeutlichkeit vergleicht mit der, welche beim Sehen durch ein Concavglas von bereits bekannter Brennweite auftritt. Ist die eintretende Veränderung in der Schärfe des Sehens die gleiche, so sind auch die Brennweiten der Gläser gleich. Doch hat diese Untersuchungsmethode mancherlei Fehlerquellen. Besser ist es, wenn man Convexgläser von bekannter Brennweite zur Bestimmung benutzt; ist die Brennweite des Concavglases der eines bestimmten Convexglases gleich, so wird, wenn man beide Gläser aufeinander legt, eine entfernte Sehprobe keine Veränderung im Aussehen erfahren, man sieht alsdann gleichsam durch planparalleles Glas. Ist die Brechkraft des Concavglases stärker, wirkt demnach die Linsencombination als Concavglas, so beobachtet man beim Schieben derselben von oben nach unten vor dem Auge, dass das fixirte Object eine scheinbare Bewegung macht und zwar gleichartig der Bewegungsrichtung: es rückt von oben nach unten, wenn ich vor dem Auge die Linsencombination von oben

nach unten schiebe. Ueberwiegt hingegen das Convexglas, so tritt bei diesem Hin- und Herschieben eine Scheinbewegung des Objectes in entgegengesetzter Richtung ein. Es beruht dies darauf, dass die prismatische Wirkung (siehe unten) der Convex- und Concavgläser zu Tage tritt, wenn man nicht central, sondern durch den Rand derselben blickt. Das Concavglas (Figur 14 —) wirkt als Prisma, dessen Basis dem Rande zuliegt, das Convexglas (+) als Prisma, dessen Kante dem Rande zuliegt.

Indem die Scheinbewegung uns lehrt, welches von den aufeinander gelegten Gläsern noch überwiegt oder stärker ist, kommen wir bald dazu, dasjenige Convexglas von bekannter Brennweite zu finden, welches die Wirkung des Concavglases vollkommen ausgleicht, also seiner Brennweite entspricht. —

Ein auf gleichem Princip beruhendes Manöver zeigt auch, ob man durch das Centrum des Brillenglases sieht oder durch seine Peripherie. Man hält mit der einen Hand das Brillenglas in einiger Entfernung vor ein Auge und sieht mit demselben, bei Verschluss des anderen, nach zwei grösseren, sich kreuzenden Linien, z. B. einem Fensterkreuz. Man sieht alsdann den mittleren Theil des Fensterkreuzes durch das Glas, die periphere Fortsetzung der kreuzenden Linien hingegen mit freiem Auge. Letztere bilden nur dann die ungebrochene und directe Fortsetzung der centralen Theile des Fensterkreuzes, wenn man durch den optischen Mittelpunkt des Glases blickt. Derselbe lässt sich mit Dinte markiren, wenn man die Spitze einer Feder auf denjenigen Punkt des Glases aufdrückt, dessen Projection mit dem Durchschnittspunkt des ungebrochenen Linienkreuzes zusammenfällt. Zeigen sich beim Durchsehen durch andere Punkte des Glases die Linienkreuze gebrochen oder verschoben (Figur 15), was als Folge der prismatischen Wirkung des Glases beim Durchsehen durch periphere Punkte eintritt, so muss man das Glas so lange vor dem Auge hin- und herschieben, bis man ein ungebrochenes Kreuz sieht (Knapp). Diese „Centrirung“ der Gläser hat für das genaue Einsetzen in Brillengestelle Bedeutung. —

Ausser den Biconvex- und Biconcavlinsen werden zu Brillen auch convex-concave und concav-convexe Gläser benutzt; dieselben werden von einer concaven Fläche auf der einen und einer convexen Fläche auf der anderen Seite begrenzt. Ist die concave Fläche stärker gekrümmt,




14.



15.

so wirken sie zerstreuerend (negativer Meniscus b Figur 16); ist die concave stärker gekrümmt, als Sammelgläser (convexer Meniscus a).



16.

Derartige Gläser haben den Vortheil (besonders wenn die concave Seite dem Auge zugekehrt ist), dass beim Blick durch den Rand derselben nur geringe Verzerrung der Bilder eintritt; man hat sie daher auch als „periskopische Brillen“ empfohlen. Ausser den genannten Gläsern hat man noch planeconvexe (c) und planeconcave Linsen (d).

Doeh sind diese wenig im Gebrauch, da sie noch mehr als die Biconvex- und Biconcavlinsen diejenigen Lichtstrahlen, welche durch den Rand einfallen, unregelmässig brechen (sphärische Aberration); gemeinsam mit ihnen haben sie die prismatische Wirkung beim peripheren Durchblicken.

Die Zahl der im Gebrauch befindlichen Brillengläser ist eine ziemlich grosse; das Bedürfniss hat dazu geführt, besonders die Gläser von schwächerer Brechkraft verhältnissmässig zahlreicher zu führen. Wenn z. B. auf Linse $\frac{1}{6}$ die Linse $\frac{1}{7}$ (Differenz $\frac{1}{42}$) im Brillenkasten folgt, so folgt auf $\frac{1}{60}$ als schwächste $\frac{1}{80}$. Zwischen diesen beiden ist aber die Brechungs-differenz nur $\frac{1}{240}$. Bereits Burow hatte 1864 dem Verlangen Ausdruck gegeben, gleiche Refractionsintervalle zwischen den einzelnen Brillengläsern zu lassen. Mit Einführung des Metermaasses hat man auch nach der Richtung einen weiteren Schritt gethan, jedoch haben die Bedürfnisse der Praxis sich einer vollkommen strengen Durchführung eines einheitlichen Refractionsintervalles widersetzt. 1875 wurde, besonders auf Antrieb von Nagel und Donders, zur Bestimmung der Brennweiten das Metermaass eingeführt. Hiermit war die Unzukömmlichkeit beseitigt, die darin lag, dass das Zollmaass nicht überall gleiche Grösse hatte. Als Grundlage des ganzen Systems wurde die Meterlinse (Ml) genommen, d. h. eine Linse, deren Hauptbrennweite gleich 1 Meter ist. Die Brechkraft dieser Linse bezeichnet man als 1 Dioptrie (Monoyer). Eine Linse von 2.0 Dioptrien hat eine doppelte Brechkraft; die Brennweite ist $\frac{1}{2}$ m. Eine Linse 3.0 hat eine Brennweite von $\frac{1}{3}$ m u. s. f. Um geringere Refractionsintervalle zu haben, hat man 0.5 und 0.25 Dioptrien eingeschoben. Die schwächsten Gläser werden als Brüche von Dioptrien bezeichnet; 0.5 ist gleich einer Linse, deren Brennweite 2 m ist.

Es ist nicht zu leugnen, dass die frühere, beim Zollmaass übliche Bezeichnung der Linsenbrechkraft durch einen Bruch bequemer war, da die Brennweite sofort in dem Nenner hervortrat. Bei Dioptriebezeichnung

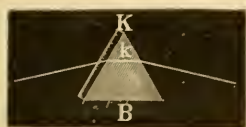bedarf es erst des Hinein dividirens in 1 m, um die Brennweite zu erhalten. Sehr häufig kommt es alsdann, wenn man den Meterbruch in Centimeter ausdrücken will, zu irrationalen Zahlen. Z. B. ist die Brennweite einer Linse $7\cdot0 = \frac{1}{7}$ m $14\cdot285714 \dots$ cm!

Die Umrechnung aus Zollmaass in Dioptriebestimmung ist leicht. Man setzt hierbei $1 \text{ m} = 40 \text{ Zoll}$. Zwar hat der Meter eigentlich $38\cdot23$ pr. Zoll. Da aber die biconvexen und biconcaven Brillengläser, wie wir gesehen, von den Brillenschleifern nach dem Radius der Krümmung bezeichnet werden, und dieser nur dann der Brennweite gleich kommt, wenn der Brechungsindex des Glases $= 1\cdot5$ ist, so dürfte die Gleichsetzung der Brechkraft einer biconvexen oder biconcaven Linse von 40 Zoll Kugelradius, also $\frac{1}{40} = 1\cdot0$ Dioptrie dem wirklichen Werthe ziemlich entsprechen, da bei dem gewöhnlich etwas höheren Brechungsindex des Glases die Brennweite eine kürzere wird als der Radius der Schleifung.

Will man die in Zoll angegebene Brechkraft einer Linse in Dioptrien umwandeln, so multiplicirt man den Bruch mit 40; will man Dioptrien in Brechkraft nach Zollen umwandeln, so dividirt man ihre Anzahl durch 40. Z. B. $\frac{1}{20} = \frac{40}{20}$ Dioptrien $= 2\cdot0$; $5\cdot0 \text{ D} = \frac{5}{40} = \frac{1}{8}$ nach Zollmaass. — Um die nach Zollmaass bestimmten Brillengläser, bei welchen die Optiker auch die Numerirung meist mit ganzen Zahlen machen (also z. B. 8 statt $\frac{1}{8}$), von den nach Dioptrien bezeichneten zu unterscheiden, pflegt man letztere mit einer Decimalstelle zu versehen, statt beispielsweise 8 Dioptrien also $8\cdot0$ zu schreiben.

Die bisher besprochenen Linsen sind sphärische, da sie Kugelsegmenten entsprechen. Eine andere Form von Linsen, die aus Cylindern gewonnen sind, soll später (cfr. Astigmatismus) besprochen werden. —

Prismatische Brillen. Als Prisma bezeichnet man in der Optik ein durchsichtiges Medium, welches durch zwei gegen einander geneigte Flächen begrenzt wird. Die Kante K (Figur 17) des Prismas ist die Linie, in welcher sich die beiden Grenzflächen schneiden, respective, hinreichend verlängert, schneiden würden; die Basis ist irgend eine der Kante K gegenüberliegende Fläche B; der brechende Winkel ist der Winkel, welchen die beiden Flächen des Prismas miteinander machen (Winkel k).




17.

Nach der Grösse dieses Winkels wird das Prisma bezeichnet; also ist ein Prisma von 8 Grad ein solches, dessen Flächen sich unter einem Winkel von 8 Grad schneiden etc.

In den Prismen unserer Brillenkästen ist Kante und Basis gewöhnlich leicht erkennbar, da sie die oben gezeichnete Form haben; bei der Anwendung als Brille giebt man ihnen eine runde Form und erschwert hierdurch in etwas die genaue Kenntniss der Lage der Basis.

Strahlen, die in ein Prisma fallen, werden nach der Basis hin abgelenkt und zwar um so mehr, je grösser der brechende Winkel ist. Das Minimum der Ablenkung findet statt, wenn der einfallende und der austretende Strahl mit dem Prisma gleiche Winkel haben. Man kann für schwache Prismen den Ablenkungswinkel ungefähr gleich der Hälfte des Prismawinkels setzen, sodass ein Prisma von 10 Grad eine ungefähre Ablenkung von 5 Grad bewirkt. — Hält man sich ein starkbrechendes Prisma (etwa 25 Grad) vor das linke Auge (Figur 18), mit der Basis nach aussen, und fixirt einen in einiger Entfernung befindlichen Gegenstand (a), so sieht man denselben doppelt. Das rechte unbewaffnete Auge sieht nämlich den Gegenstand mit der Macula lutea, dem Centrum der Netzhaut, und projicirt ihn demnach auf die Stelle im Raume, wo er sich wirklich befindet. Die in das linke Auge fallenden Lichtstrahlen werden nach der Basis des Prismas, hier also nach aussen hin abgelenkt.



18.

Sie treffen nicht die Macula lutea, sondern einen temporal gelegenen Ort der Netzhaut; das hier entstehende Bild wird dementsprechend auf einen nasalwärts befindlichen Gegenstand (a_1) bezogen: es treten nebeneinanderstehende Doppelbilder auf. Dass die Ablenkung der Strahlen eine verschiedene ist je nach der Richtung, in der sie das Prisma treffen, oder mit anderen Worten je nach dem Winkel, unter dem sie einfallen, zeigt sich bei diesem Versuche leicht, wenn man das Prisma vor dem linken Auge um die verticale Achse so dreht, dass die Kante beispielsweise dem Auge sich abwendet: es wächst alsdann die Seitenentfernung zwischen den Doppelbildern.

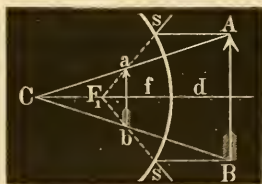Gehen verschieden gefärbte Strahlen durch ein Prisma, so erleiden sie eine verschieden starke Ablenkung. Am meisten wird das violette Licht, am wenigsten das rothe abgelenkt. Einfaches weisses Sonnenlicht wird hierdurch in seine Farben (Speetralfarben) zerlegt.

In den grösseren Brillenkästen finden sich Prismen von 1 bis 18 Grad. Für den Gebrauch in Brillengestellen bedient man sich nur der schwächeren Grade (etwa bis 6 Grad), weil sie sonst zu schwer sind und auch beim peripheren Durchblick starke Ablenkung und Farbenzerstreuung haben. Die Einführung der prismatischen Brille in die

Ophthalmologie ist von Donders ausgegangen. Ebenso die der stenopaeischen Apparate. Es sind dies undurchsichtige Schalen oder Platten mit kleinen runden Oeffnungen oder linearen Schlitzcn. Ihr Name rührt von στενός eng und ὄπη Sehloch her. Sie gestatten dem Lichte nur durch die betreffende Oeffnung Zutritt zum Auge und schliessen so einen grossen Theil der Strahlen aus. Dies ist bisweilen von Vorthcil, wenn in dem ausgeschlossenen Gebiete eine so unregelmässige Brechung vorhanden ist, dass Sehstörungen daraus erwachsen.

Messinstrumente für kleinste Bildobjecte. Die Bestimmung des Krümmungsradius der Cornea ist mittelst des Ophthalmometers von Helmholtz ausgeführt worden. Sie beruht darauf, dass die Hornhaut wie ein Convexspiegel (oder etwa wie die in Gärten aufgestellten spiegelnden Kugeln) wirkt und von entfernten Gegenständen verkleinerte, aufrechte Bilder entwirft. Die Construction dieser Bilder ist aus Figur 19 ersichtlich. Man zieht nach der Spiegel-Oberfläche von dem Objectpunkt A eine Parallele mit der Hauptachse = As. Der so laufende Lichtstrahl geht durch den Brennpunkt F_1 ; dann zieht man von A nach dem Krümmungsmittelpunkt des Spiegels C eine Linie: der entsprechende Strahl geht direct und ungebrochen.

Wo sF_1 und AC sich schneiden (a), liegt das Bild von A.



19.


Diese Bilder sind grösser, wenn der Krümmungsradius des Spiegels grösser ist, kleiner bei kleinerem Krümmungsradius, da die Hauptbrennweite der Convexspiegel gleich der Hälfte ihres Krümmungsradius ist und, wie wir bei den Convexlinsen bereits gesehen, die Grösse des Gegenstandes zur Grösse des Bildes sich verhält wie die Entfernung des Gegenstandes zur Entfernung des Bildes vom Spiegel. Ist der Gegenstand so weit entfernt oder so klein, dass man die von ihm kommenden und die Mitte des Spiegels treffenden Strahlen als annähernd parallel betrachten kann, so würde sich sein Bild in dem Brennpunkt des Spiegels entwerfen. Es ist in diesem Falle

$\frac{AB}{ab} = \frac{d}{f}$. Da aber die Brennweite des Convexspiegels (f) = dem halben Krümmungsradius ist, so wird $\frac{AB}{ab} = \frac{d}{\frac{1}{2}r}$ oder $\frac{1}{2}r = \frac{ab \cdot d}{AB}$.

Stellt man einen Gegenstand von bekannter Grösse (A) in einer nicht zu kleinen Entfernung (d) vom Auge auf und misst das hinter

der Hornhaut entstehende Spiegelbildchen (a), so erhält man nach dieser Formel den Krümmungsradius. Das Helmholtz'sche Ophthalmometer benutzt die Verschiebung, welche ein durch schiefgehaltene Glasplatten gesehener Gegenstand erfährt, um die kleinen Spiegelbilder zu messen. Indem vor einem Fernrohr zwei plane, aneinanderstossende Glasplatten in entgegengesetzter Richtung gedreht werden, wird das fixirte Bild von der einen Platte nach rechts, von der anderen nach links verschoben. Ist die Verschiebung so weit erfolgt, dass sich die beiden Bilder gerade noch mit ihren Rändern berühren, so ist diese Verschiebung natürlich gleich der Grösse der Bilder. Wenn an dem Ophthalmometer vorher empirisch festgestellt worden, dass eine Drehung der Glasplatten um so und so viel Grad eine Verschiebung von so und so viel Millimetern bewirkt, kann man aus der Drehung die Grösse des beobachteten Bildes aufs genaueste bestimmen.

Der Javal-Schiötz' Apparat lässt sich ebenfalls mit Vortheil zu feineren Messungen benutzen. Das Princip desselben ist folgendes: Das Hornhautspiegelbild wird geliefert von einem weissen Papierquadrat, das man vergrössern und verkleinern kann. Das Spiegelbild betrachtet man nicht direct, sondern durch einen hinter dem Papierquadrat befindlichen Tubus, dessen dem beobachtenden Auge zugewandtes Ende ein Objectiv trägt. Letzteres entwirft einmal durch ein Convexglas ein umgekehrtes reelles Bild des Hornhautbildes und zweitens verdoppelt es dasselbe durch ein dahinter befindliches doppelbrechendes Kalkspath-Prisma (— wie es früher bereits von Coccius benutzt wurde). Die Wirkung dieses Prismas ist eine solche, dass bei der entsprechenden und gleichbleibenden Entfernung



20.

Indem man nun das die Spiegelbilder liefernde Papierquadrat so lange verkleinert oder vergrössert, bis die verdoppelten Spiegelbilder gerade einander berühren, kann man sich ein Hornhautbild von 3 mm Grösse schaffen. Die Grösse des dazu erforderlichen Papierquadrats ist leicht abzulesen und danach dann auch der entsprechende Hornhautradius zu berechnen.

Für praktische Zwecke kommt man mit einfacheren Methoden aus. Hier ist die Anwendung des Keratoskops (Placido), wie sie sich mit dem von Hirschberg construirten Instrumente ausführen lässt, ganz brauchbar. Das Keratoskop wird, auf einem Stativ befestigt, dem zu Beobachtenden gegenüber gestellt. Der Beobachter sieht, während

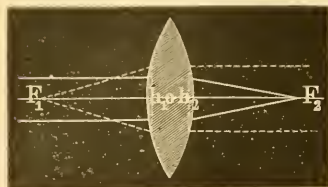
Jener das Centrum des Keratoskops fixirt, durch die dort befindliche Oeffnung das Spiegelbild auf der Cornea. Hinter und unterhalb des Keratoskops befindet sich ein Millimetermaass, das sich in einem kleinen, schräg über der Durchsichtsöffnung befindlichen Spiegel abspiegelt. Beim Durchblicken durch die Oeffnung kann man dies Spiegelbild des Millimetermaasses mit dem von der Cornea entworfenen Bilde der Keratoskop-Figur zur Deckung bringen und so die Grösse des letzteren annähernd messen.

2. Physiologische Optik.

Die Grösse des Hornhautradius ist an der Stelle, wo sie von der Sehlinie geschnitten wird, bei normal brechenden Augen im Durchschnitt 7·7 mm (Donders, Mauthner) respective 7·8 mm (Helmholtz). Doch pflegt der Radius des verticalen Meridians von dem des horizontalen meist in der Art abzuweichen, dass ersterer kleiner ist; die Cornea demnach in verticaler Richtung eine stärkere Krümmung zeigt.

Der Krümmungsradius der vorderen Linsenfläche beträgt 10 mm, der der hinteren 6 mm. Das Brechungsvermögen der Cornea, des Glaskörpers und des Kammerwassers ist circa 1·33, das der Krystalllinse 1·43. Auf Grund dieser Bestimmungen hat man sich zum Zwecke optischer Betrachtungen und Berechnungen ein schematisches Auge construiert, welches die zur Berechnung von zusammengesetzten optischen Systemen erforderliche Lage der sogenannten Cardinalpunkte angiebt. Bei jedem centrirten Systeme (d. h. einem Systeme, bei dem die Centren der sphärischen Flächen auf einer geraden Linie, der Hauptachse des Systems, liegen) haben wir drei Paare von Cardinalpunkten. Ein Paar lernten wir bereits bei den Biconvexlinsen genauer kennen: die Brennpunkte. Wir unterscheiden den ersten Brennpunkt (f_1), in dem sich von rechts auf das optische System kommende parallele Strahlen zu einem Punkte vereinigen, und den zweiten Brennpunkt (f_2), der den Vereinigungspunkt der von links kommenden Strahlen bildet. Als Brennweite (1. respective 2.) bezeichnen wir den Abstand des Brennpunktes vom optischen Centrum. Es ist dies aber nur annähernd richtig: die Brennweite ist der Abstand des Brennpunktes (1. resp. 2.) von dem Hauptpunkte (1. resp. 2.) Die beiden Hauptpunkte (oder die durch sie gelegten Hauptebenen) sind dadurch charakterisirt, dass im zweiten das gleichgrosse und gleich-

gerichtete Bild eines im ersten befindlichen Leuchtobjectes entstehen würde, wenn die Strahlen die Brechung des ganzen Systems durchgemacht haben. Das dritte Paar der Cardinalpunkte: die Knoten-

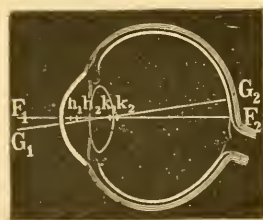


21.

punkte sind dadurch definiert, dass jeder Strahl, der vor der Brechung durch den ersten Knotenpunkt geht, nach der Brechung durch den zweiten Knotenpunkt geht und dabei seiner ersten Richtung parallel bleibt. Ihr Abstand von einander ist gleich dem der Hauptpunkte von einander. Die beiden Knotenpunkte fallen bei der Bicon-

vexlinse mit den beiden Hauptpunkten zusammen ($h_1 = k_1$ und $h_2 = k_2$), wenn die Linse vor und hinter sich ein gleiches Medium hat. Wir hatten bereits gesehen, dass unter dieser Voraussetzung auch die beiden Hauptbrennweiten gleich waren: ein Satz, der sich darauf gründet, dass bei optischen Systemen die beiden Hauptbrennweiten sich verhalten wie die Brechungsexponenten des ersten und letzten Mediums.

Beim Auge, wo die Strahlen aus Luft in die stärker brechenden Augenmedien gehen, sind die erste (vordere) und zweite (hintere) Brennweite nicht gleich. Für das von Listing construirte schematische Auge hat Helmholtz (1874) folgende Zahlenangaben gemacht: der vordere Brennpunkt liegt 13·752 mm vor dem Auge; der erste Hauptpunkt 1·750 mm, der zweite 2·115 mm, der erste Knotenpunkt 6·966, der zweite Knotenpunkt 7·331, der zweite Brennpunkt



22.

22·834 mm hinter dem Hornhautscheitel. $F_1 F_2$ (Fig. 22) ist die Augenaehse; dieselbe fällt nicht zusammen mit der Seh- und Gesichtslinie $G_1 G_2$ (Verbindung zwischen Macula lutea und dem angesehenen Object). In horizontalem Durchschnitt geht letztere meist nach innen von ersterer durch die Hornhaut.


Für die Berechnungen in der ophthalmologischen Praxis genügt die Zugrundelegung eines noch mehr vereinfachten Augenschemas, des reducirten Normalauges von Donders. Dasselbe wird repräsentirt durch eine einzige brechende Fläche von 5 mm Radius. Der gemeinsame Hauptpunkt liegt im Scheitel, der gemeinsame Knotenpunkt 5 mm

dahinter im Krümmungsmittelpunkt. Vor dem Auge befindet sich Luft, in demselben Wasser.

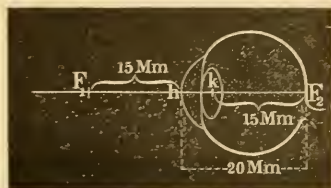
Der Brechungsindex des Wassers (n) beträgt $\frac{4}{3}$, d. h., wenn ein Lichtstrahl aus Luft in Wasser übergeht, so wird er in der Weise abgelenkt, dass sich der Sinus des Einfallswinkels i zum Sinus des Brechungswinkels r wie 4 : 3 verhält ($\frac{\sin i}{\sin r} = n$). Umgekehrt verhält sich der aus Wasser in Luft gehende Lichtstrahl; sein Brechungsexponent ist 3 : 4.— Der grösste Werth, den der Einfallswinkel i haben könnte, wäre 90 Grad; hier lief der Lichtstrahl parallel der Wasseroberfläche. In diesem Falle ist $\sin i = \sin 90^\circ = 1$, also

$\frac{1}{\sin r} = n$; $\sin r = \frac{1}{n} = \frac{3}{4} = 0.75$. Da $0.75 = \sin 48^\circ 28'$ ist, so ist dies der Grenzwinkel für Luft und Wasser. Träfe ein im Wasser laufender Lichtstrahl unter diesem Winkel (r) die Oberfläche des Wassers, so würde er beim Uebergang in die Luft parallel der Trennungsfäche verlaufen. Ist der Winkel (r) aber grösser, so wird Winkel i grösser als 90 Grad, d. h. der im Wasser laufende Lichtstrahl tritt gar nicht in die Luft über, sondern wird an der Trennungsfäche so reflectirt, dass er im Wasser bleibt und in entsprechender Richtung zurückgeworfen wird. Man bezeichnet dies als totale Reflection. Dieselbe (— soweit sie zwischen Luft und Glas, wo $n = \frac{3}{2}$ ist, in Wirkung tritt —) findet bei manchen Augenspiegeln ihre Verwerthung.

Die vordere Brennweite ($F_1 h$ Figur 24) des reducirten Auges beträgt 15 mm, die hintere ($F_2 h$) 20 mm: sie verhalten sich also dem oben erwähnten Gesetz gemäss wie die Brechungsexponenten des ersten und letzten Med.nms ($\frac{3}{4} : \frac{4}{3}$ gleich 3 : 4). Die Berechnungen sind nach der S. 24 erwähnten Formel $l_1 l_2 = f_1 f_2$ zu machen.



23.



24.

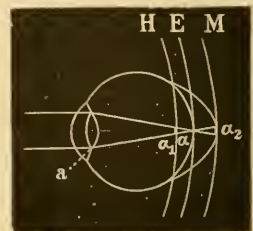
3. Refraction und Accommodation.

I. Refraction. Das schematische Auge giebt uns das Bild eines normal brechenden Auges im Ruhezustand. Danach ist letzteres für parallele Strahlen eingestellt; die Netzhaut liegt im Hauptbrennpunkt seines optischen Systems. Donders, dem wir neben Stellwag die Klärung dieser Verhältnisse vorzugsweise verdanken, hat die Bezeichnung „emmetropisches Auge“ für dasselbe eingeführt (ἔμμετρος ὀφθαλμὸς *modum tenens, ὠψὸς oculus*). Wir können demnach ein emmetropisches Auge als ein solches definiren, welches parallel einfallende Strahlen zu einem scharfen Bilde auf der Netzhaut vereinigt. Es gilt das aber nur für central einfallende Strahlen, die sich in der Macula lutea oder deren Umgebung vereinigen; peripher einfallende parallele Strahlen vereinigen sich auch im emmetropischen Auge nicht zu einem scharfen Bilde auf der Netzhaut.

Vorausgesetzt ist, wie bereits hervorgehoben, dass das Auge im Ruhezustand ist, d. h. dass die Accommodation, welche durch Vermehrung der Krümmung der Krystalllinse uns befähigt, auch Strahlen, die aus grosser Nähe kommen, auf der Netzhaut zu einem scharfen Bilde zu vereinigen, — vollständig abgespannt oder aufgehoben ist.

Alle Refraktionsbestimmungen haben es mit dem ruhenden und nicht accommodirten, demnach für seinen Fernpunkt eingerichteten Auge zu thun. Der Fernpunkt des emmetropischen Auges liegt in der Unendlichkeit, da es die von dort kommenden parallelen Strahlen auf seiner Netzhaut vereinigt.

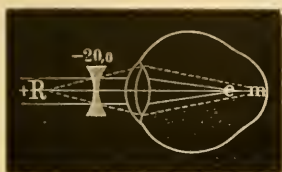Augen, bei denen sich — immer die Accommodationslosigkeit vorausgesetzt — parallele Strahlen nicht auf der Netzhaut vereinigen, heissen ametropische. In der Regel ist diese Abweichung nicht durch eine Verschiedenheit der Brechkraft dieser Augen (Brechungsametropie), sondern durch eine abweichende Länge der Augenachsen (Achsenametropie) bedingt. Ist die Achse zu lang, so besteht Myopie (Brachymetropie, Kurzsichtigkeit) ist sie zu kurz Hypermetropie (Hyperopie, Uebersichtigkeit). Wie Figur 25 zeigt, liegt der Hauptbrennpunkt ($f_2 = \alpha$) — gleiche Brechung der Augenmedien vorausgesetzt — beim myopischen Auge vor der Netzhaut M, beim hyperopischen hinter der Netzhaut H: es werden also in beiden Fällen auf



25.

der ametropischen Netzhaut von parallelen Strahlen keine scharfen Bilder, sondern Zerstreungskreise (bei H in α_1 , bei M in α_2) entstehen.

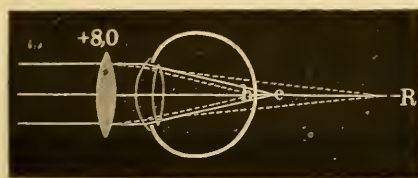Will das myopische Auge parallele Strahlen auf seiner Netzhaut vereinigen, so bedarf es der Concavgläser. Durch letztere werden die parallelen Strahlen zerstreut und in divergirende umgewandelt. Ist das Glas für die betreffende Länge der Augennachse richtig gewählt, so macht es die Strahlen gerade so divergent, dass sie sich, wenn die Brechung der Augenmedien weiter auf sie einwirkt, zu einem Punkte (scharfem Bilde) auf der Netzhaut (m Figur 26) sammeln. Den Grad der Kurzsichtigkeit drückt die Brechkraft des corrigirenden Concavglases aus. Bekommt ein Kurzsichtiger z. B. mit -20.0 (concav $\frac{1}{2}$ nach Zollen) von parallelen Strahlen ein scharfes Bild, so bezeichnet man die Kurzsichtigkeit als $= 20.0$ oder M(yopie) 20.0 (respective nach Zollmaass $M\frac{1}{2}$). Concav 20.0 zerstreut parallele Strahlen so, als ob sie aus $\frac{1}{20}$ m Entfernung kämen ($+R$). Sehen wir von



26.

der etwaigen Entfernung des vorgehaltenen Concavglases vom Auge ab, so ist damit zugleich gesagt, dass das betreffende Auge optisch eingerichtet ist für divergente Strahlen, die aus $\frac{1}{20}$ m Entfernung kommen: sein Fernpunkt (R) liegt 5 cm vor dem Auge.

Das hypermetropische Auge bedarf der Convexgläser, um parallele Strahlen auf seiner Netzhaut zu vereinigen. Da seine Achsenlänge kürzer ist als im emmetropischen Auge, würden parallele Strahlen — wiederum gleiche Brechkraft der optischen Medien vorausgesetzt — sich erst hinter der Netzhaut zu einem Punkte (e Figur 27) sammeln. Durch Wahl eines entsprechend starken Convexglases wird die Vereinigung der Strahlen auf der Netzhaut (h) erreicht: die Brechkraft des corrigirenden



27.

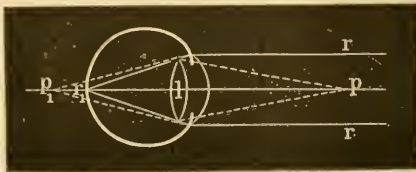
Convexglases drückt den Grad der Hyperopie aus. Sieht ein Hypermetrop z. B. mit 8.0 scharf in die Ferne, so ist seine Hypermetropie 8.0 . Sein Auge ist eigentlich eingestellt für convergent in dasselbe fallende Lichtstrahlen; der Fernpunkt des Auges liegt an der Stelle, wo diese Strahlen — falls die Brechung des Auges nicht einwirken würde — zur Vereinigung kämen, d. h. hier hinter dem Auge

gehenden Strahlen vereinigen sich erst hinter der Netzhaut und bilden ($-R$). Man sagt, um diese Lage resp. Richtung anzudeuten: das hyperopische Auge hat einen negativen Fernpunkt und zwar würde derselbe in unserem Beispiele $\frac{1}{3}$ m hinter dem Auge liegen.

Tabellarisch kann man die drei Refractionszustände so charakterisiren:

	Emmetropie.	Myopie.	Hyperopie.
Parallele Strahlen vereinigen sich	auf der Netzhaut.	vor der Netzhaut	hinter der Netzhaut.
Der Fernpunkt (punct. remotissimum = R) liegt	in der Unendlichkeit (∞).	in einer bestimmten endlichen Entfernung vor dem Auge (+).	in einer bestimmten endlichen Entfernung hinter dem Auge (-).
Das Auge ist im Ruhezustande eingerichtet	für parallele Strahlen.	für divergente Strahlen.	für convergente Strahlen.
Es sieht im Ruhezustand in die Ferne (∞)	ohne Gläser.	mit Concavgläsern.	mit Convexgläsern.

II. A c c o m m o d a t i o n. Das Auge vermag in verschiedenen Entfernungen deutlich zu sehen, indem es auf die betreffenden Lichtstrahlen sich optisch einstellt oder „accommodirt“. Bei Aufhebung der Accommodation ist es auf seinen Fernpunkt eingerichtet. Strahlen, die von einem näher gelegenen Punkte (p Figur 28) jetzt das Auge trafen, würden sich erst hinter der Netzhaut vereinigen, auf der

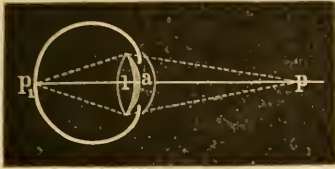

28.

Netzhaut aber ein verschwommenes Bild geben. Bei einem emmetropischen (also für parallele Strahlen eingerichteten) Auge würden die von p kommenden Strahlen beispielsweise in p_1 zusammentreffen. Sollen dieselben auf der Netzhaut vereinigt werden, so muss eine stärkere Brechkraft auf sie wirken. Dieselbe wird erreicht, indem die Krystalllinse l sich etwas stärker krümmt

einigt werden, so muss eine stärkere Brechkraft auf sie wirken. Dieselbe wird erreicht, indem die Krystalllinse l sich etwas stärker krümmt

oder gleichsam zu ihrer eigenen Brechkraft noch die Brechkraft der schraffirt gezeichneten Convexlinse *a* (Figur 29) hinzulegt. Ist diese



29.

Zunahme der Brechkraft der Divergenz der aus dem Punkte *p* kommenden Strahlen entsprechend, so werden sich dieselben nunmehr auf der Netzhaut zu einem Punkte vereinigen: *p* wird scharf gesehen werden. Natürlich hat diese Zunahme der Brech-

kraft (um $\frac{1}{a}$) zur Folge, dass jetzt

parallele Strahlen sich schon vor der Netzhaut vereinigen werden, also undeutliche Bilder entwerfen. In einem gegebenen Zeitmomente kann das Auge nur für eine einzige Entfernung optisch genau eingestellt sein.

Es ist dies leicht zu constatiren. Sieht man beispielsweise durch eine mit nicht zu grossen Bläschen oder sonstigen kleinen Unreinlichkeiten versehene Fensterscheibe einen ausserhalb befindlichen Gegenstand an, so erscheint dieser scharf; von den Bläschen der Fensterscheibe wird kaum etwas wahrgenommen, da von ihnen nur Zerstreungskreise die Netzhaut treffen. Richten wir aber auf die Fensterscheibe unsere Aufmerksamkeit, so treten die Bläschen und Unreinlichkeiten scharf hervor und das früher fixirte Object wird verschwommen. Gewöhnlich dient zu einer ähnlichen Beweisführung der Scheiner'sche Versuch, bei dem man ein undurchsichtiges Kartenblatt benutzt, in welches dicht nebeneinander zwei kleine Löcher gestochen sind. Diese Löcher stehen so nahe, dass sie vor das Auge gehalten noch beide in das Gebiet der Pupille fallen. Blickt man durch sie nun auf einen kleinen Gegenstand, etwa einen Stecknadelknopf (A), so erscheint derselbe

bei guter Accommodation scharf und einfach. Hält man aber eine zweite Nadel vor oder hinter die erste, während man diese dauernd fixirt, so erscheinen die Bilder der zweiten (B) verschwommen und dop-



30.

pelt. Dasselbe geschieht, wenn man mit der ersten Nadel so weit ab oder so nahe herangeht, dass das Auge nicht mehr darauf accommodiren kann. Das Doppelsehen erklärt sich aus Figur 30. Die von B aus-

auf der Netzhaut zwei Zerstreuungskreise b_1 und b_2 , die durch einen unbeleuchteten Raum, welcher dem zwischen den Löchern befindlichen Stückchen des Kartenblattes entspricht, getrennt sind.

Die Krümmungsveränderung der Krystalllinse bei der Accommodation für die Nähe lässt sich am lebenden Auge nachweisen. Besonders deutlich tritt hervor und ist leicht zu sehen, wenn man von der Seite ins Auge blickt, die Zunahme der Convexität der vorderen Linsenfläche, mit der ein gleichzeitiges Vorriicken des Pupillenrandes gegen die Cornea verknüpft ist. Aber auch die hintere Linsenfläche vermehrt ihre Krümmung, wenngleich in geringerem Grade. Die Linse wird demnach beim Nahesehen dicker. Die betreffenden Veränderungen sind genau studirt, indem man — wie bei Messung der Hornhautkrümmung — die von der Linse gelieferten Spiegelbilder mass (M. Langenbeck, Cramer, Helmholtz): bei Zunahme der Krümmung tritt eine Verkleinerung derselben ein. Stellt man in einem sonst dunklen Zimmer zur Seite und in gleicher Höhe des beobachteten Auges eine Lampe so, dass ihre Lichtstrahlen in die Pupille des Auges fallen, so erkennt man, von der entgegengesetzten Seite in das Auge blickend, die verkleinerten Spiegelbilder der Lampe und zwar erstens ein sehr helles, aufrechtes, das von der als Convexspiegel wirkenden Hornhaut geliefert wird; weiter ein sehr viel schwächeres, verwischteres, aber grösseres von der ebenfalls convexen vorderen Linsenfläche und schliesslich ein kleineres, als helles Pünktchen erscheinendes umgekehrtes Flammenbild von der concaven hinteren Linsenfläche. Accomodirt das beobachtete Auge sich nun für die Nähe, so wird das Bild der vorderen Linsenfläche kleiner und nähert sich meist auch mehr der Mitte der Pupille (Purkinje-Sanson'scher Versuch).



Ruhezustand. | Accommodation.

31.

Von sonstigen Veränderungen, die man beim Accommodationsact beobachtet, ist die Verengung der Pupille — verknüpft mit einer geringen Verschiebung nasalwärts — von Bedeutung. Eine Pupillenverengung wird ebenfalls beobachtet,

wenn beide Augen auf einen nahe gelegenen Punkt convergiren, also gleichzeitig mit der Contraction des M. recti interni. Unter gewöhnlichen Verhältnissen verbindet sich diese Convergenz der Schachsen in der Regel mit einer entsprechenden Accommodation auf den fixirten Punkt, und es ist schwer zu sagen, ob die Pupillenverengung mit der

Convergenz oder mit der Accommodation associirt ist. Da man aber auch ohne die Convergenz zu wechseln, seine Accommodation ändern kann, sei es durch Uebung oder durch Vorlegen von Concavgläsern, unter denen das Auge bei beibehaltener Fixation eines bestimmten Punktes anders accommodiren muss, so lässt sich erweisen, dass sich schon allein mit der Accommodation eine Pupillenveränderung verknüpft (Cramer, Donders). Allerdings finde ich, dass Accommodation und Convergenz eine stärkere Pupillencontraction hervorrufen als erstere allein. — Im Uebrigen hat die Pupillenverengerung keinen direkten Einfluss auf das Zustandekommen der Accommodation. Es sind Fälle bekannt, wo bei fehlender Iris volle Accommodationsfähigkeit bestand (v. Graefe). Dass durch andere Momente, etwa Veränderungen in der Krümmung der Hornhaut oder Verlängerung der Augenhaxe durch Druck der äusseren Augenmuskeln, die Accommodation für die Nähe bewirkt werden könnte, ist nicht erwiesen: ohne Krystalllinse keine Accommodation.

Die Veränderung der Krystalllinsenkrümmung bei der Accommodation wird durch die Thätigkeit des *M. ciliaris* s. *tensor chorioideae* (Brücke) bewirkt. Nach Helmholtz, dessen Annahmen durch die späteren Untersuchungen (besonders von Hensen und Völckers) gestützt wurden, erklärt sich der Accommodationsact in folgender Weise. Die zwischen dem *Corp. ciliare* und dem Linsenraud gleichsam als Aufhängeband der Linse liegende *Zonula Zinnii* ist im Ruhezustande des Auges (Einstellung für den Fernpunkt) so gespannt, dass die der Linse innewohnende Krümmungstendenz — aus dem Auge genommen zeigt die Linse eine erheblich stärkere Krümmung — nicht zur Wirkung kommen kann. Durch die Contraction der eireulären Fasern des *M. ciliaris* (cfr. die Anatomie des *Uvealtractus*) wird der die Linse umschliessende Kreis verkleinert und damit die *Zonula* entspannt; diese Entspannung wird dadurch unterstützt, dass gleichzeitig die longitudinalen Fasern des *M. ciliaris*, deren vorderer Ansatzpunkt in der Gegend des *Sclerallimbus*, deren hinterer an der Peripherie der *Chorioidea* liegt, diese letztere Membran nach vorn ziehen. Die Krystalllinse krümmt sich nunmehr ihrer Elasticität folgend stärker; sie wird in der Mitte dicker, ihr Aequator wird kleiner.

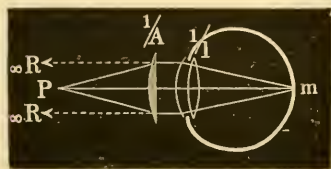
Von weiteren Veränderungen bei der Accommodation ist noch zu erwähnen, dass die Ciliarfortsätze (Coccius, Hjort) anschwellen, der *Bulbus* etwas hervortritt und das obere Lid gehoben wird (Donders).

Die Innervation des Accommodationsmuskels geschieht durch Aeste des *Oculomotorius*.

Nach obiger Darlegung ist das Auge, wenn der Ciliarmuskel sich im Ruhezustande befindet, für den Fernpunkt, bei seiner Contraction für nähere Punkte eingerichtet. Dass durch den Muskel etwa auch eine Abflachung der Linse bewirkt werden könnte, also Einstellung über den gewöhnlichen Fernpunkt hinaus (negative Accommodation), erscheint nach den vorliegenden Daten, trotzdem einzelne Autoren es annehmen, nicht wahrscheinlich. — Der Accommodationsimpuls erfolgt für beide Augen in der gleichen Stärke (Hering). Dies ist besonders von Bedeutung für Individuen, deren Augen eine verschiedene Brechkraft haben: eine Ausgleichung derselben durch einen für beide Augen verschiedenen Accommodationsgrad ist nicht möglich (Schweigger), nur beim mangelnden binocularen Sehen kann ein Ausfall der Accommodation auf dem ausgeschlossenen Auge eintreten (Werth).

Accommodationsbreite. Die Accommodationsbreite umfasst die ganze Ausdehnung des deutlichen Sehens, also die Strecke zwischen Fern- und Nahepunkt. Als Nahepunkt (p. proximum, P) bezeichnet man den, dem Auge am nächsten liegenden Punkt, an welchem mit möglichster Aufbietung der gesammten Accommodationskraft noch gerade scharf gesehen werden kann; geht man mit dem Schobjecte noch näher heran, so erscheint es verschwommen.

Um unter verschiedenen Umständen für die Accommodationsbreite ($\frac{1}{A}$, oder nach Dioptrien: a) einen vergleichbaren Maassstab zu haben, drückte Donders sie aus durch die Brechkraft der Sammellinse, welche die aus dem Nahepunkt kommenden (also stärker divergirenden) Strahlen so bricht, als wenn sie aus dem Fernpunkt (R) kämen. Es giebt demnach die Accommodationsbreite den Ausdruck für die vitale Krümmungs-



32.

vermehrung, welche die Krystalllinse beim Accommodiren auf das p. proximum sich zulegen muss. Nehmen wir an, in Figur 32 repräsentirt die Linse $\frac{1}{l}$ die Brechkraft des Auges, also die Brechkraft, welche Strahlen, die aus dem Fernpunkt (R) kommen, auf der

Netzhaut zu einem Punkte vereinigt. Bei einem emmetropischen Auge würde es sich um parallele Strahlen handeln. Damit Strahlen vom Nahepunkte (P) sich auf der Netzhaut vereinigen, muss die Brechkraft durch Accommodation vermehrt werden. In der Figur 32 sei diese

Krümmungsvermehrung der Krystalllinse durch die Convexlinse $\frac{1}{A}$ ausgedrückt. Dieselbe wird die entsprechende Brechkraft haben, wenn sie die aus P kommenden Strahlen so bricht, als wenn sie aus R kämen; beim emmetropischen Auge sie also parallel macht. Wir finden den Werth von $\frac{1}{A}$ nach der oben angegebenen Formel für Convexlinsen:

$\frac{1}{f} = \frac{1}{a} + \frac{1}{b}$. Hier ist f die Brennweite der Convexlinse (A), welche die von einem in a Zoll (hier in P) befindlichen Gegenstand kommenden Strahlen so bricht, dass sie in b sich zu einem Bilde vereinigen, oder, wenn es sich um ein virtuelles Bild handelt, von b (hier R) zu kommen scheinen. Bei der Formel wurde, wie wir gesehen, die Lage des Bildes mit dem positiven Vorzeichen ausgedrückt, wenn letzteres auf der anderen Seite der Linse lag, als wo der Gegenstand sich befand; befand es sich auf derselben Seite als negativ. Letzteres trifft nun bei emmetropischen und myopischen Augen zu, hier ist der Fernpunkt auf derselben Seite, wo der Nahepunkt liegt (d. h. vor dem Auge). Es wird demnach für diese Augen die Formel der Accommodationsbreite lauten:

$$\frac{1}{A} = \frac{1}{P} - \frac{1}{R}.$$

Bei hypermetropischen Augen hingegen liegt der Fernpunkt hinter dem Auge, also auf der anderen Seite; danach ist die Formel hier:

$$\frac{1}{A} = \frac{1}{P} + \frac{1}{R}.$$

Wenn man will, kann man auch als Accommodationsbreiten-Formel die erstere festhalten, muss aber dann die Entfernung von R beim hyperopischen Auge als negativ einsetzen:

$$\frac{1}{A} = \frac{1}{P} - \underbrace{\left(-\frac{1}{R}\right)}_{+}.$$

Beispiel. Emmetropie und Nahepunkt in 4 Zoll; so ist die Accommodationsbreite, da R bei Emmetropie in der Unendlichkeit liegt,

$$\frac{1}{A} = \frac{1}{4} - \frac{1}{\infty} = \frac{1}{4}.$$

Myopie $\frac{1}{20}$, p. prox. 3 Zoll; $\frac{1}{A} = \frac{1}{3} - \frac{1}{20} = \frac{17}{60} = \frac{1}{3\frac{9}{60}}$.

Hyperopie $\frac{1}{30}$, p. prox. 6 Zoll; $\frac{1}{A} = \frac{1}{6} + \frac{1}{30} = \frac{1}{5}$.

Vorstehende Formel der Accommodationsbreite ist von Donders für die Benutzung der Dioptrien entsprechend umgewandelt.

Wenn man dieselbe nämlich näher betrachtet, so findet man, dass jeder Theil derselben den reciproken Werth der bezüglichen Brennweite, also die Brechkraft der betreffenden Linsen ausdrückt. Unter Anwendung der Dioptrien, welche, wie wir gesehen, eben Ausdruck der Brechkraft sind, muss man danach die Formel nicht in Bruchform, sondern so schreiben: $a = p - r$ (Donders).

Einige Beispiele: 1) Emmetropie; Nahepunkt in 25 cm. Der Fernpunkt des E liegt in ∞ , die Brechkraft einer Linse von ∞ Meter Brennweite ist $= \frac{1}{\infty} = 0$, also $r = 0$. p ist die Brechkraft einer Linse von 25 cm oder $\frac{1}{4}$ m Brennweite, also $= 4,0$ Dioptrien. Danach $a = 4,0$.

2) Myopie 1,0, Nahepunkt in $\frac{1}{5}$ m, so ist $a = 5,0 - 1,0 = 4,0$.

3) Hyperopie 2,0, Nahepunkt in $\frac{1}{2}$ m; so ist $a = 2,0 - (-2,0) = 4,0$. Die Addition der 2,0 Dioptrien bei Hyperopie erklärt sich auch, wenn man den Accommodationsvorgang mit dem des Emmetropen vergleicht. Während letzterer, um parallele Strahlen auf seiner Netzhaut zu vereinigen, keiner accommodativen Vermehrung seiner Linsenkrümmung bedarf, muss der Hyperop 2,0 bereits um diese 2,0 Dioptrien accommodiren. Dazu kommt dann für beide in gleicher Weise die erforderliche Linsenkrümmung für den Nahepunkt.

Die letzten Beispiele zeigen zugleich, dass dieselbe Accommodationsbreite (4,0) resp. dieselbe Krümmungsvermehrung der Krystalllinse erforderlich ist, um zu accommodiren 1) von unendlich auf 25 cm oder 2) von 100 cm auf 20 cm oder 3) von 50 cm negativ oder jenseits unendlich auf 50 cm. Der optische Werth der Accommodationsbreite giebt demnach keine Auskunft über die Strecke oder Ausdehnung, in welcher deutlich gesehen werden kann.

Die Accommodationsbreite wird entweder für jedes Auge allein bestimmt (absolute Accommodationsbreite a , Donders) oder für beide Augen zugleich (binoculare Accommodationsbreite a_2). a und a_2 sind verschieden gross. Dies liegt in dem Einfluss, den die Convergenz der Sehlinien auf den Grad der möglichen Accommodationsausspannung ausübt. Früher bestand die Ansicht, dass Convergenz der Sehlinien und Accommodation zusammenfielen; würden beispielsweise beide Augen auf einen 25 cm entfernten Punkt gerichtet, so seien auch die Augen auf diese Entfernung accommodirt und könnten keine

Änderung in ihrem Accommodationszustande eingehen. Volkmann (1836) und vor Allem Donders (1846) jedoch zeigten, dass die Sache anders liegt. Es besteht zwar ein gewisses Band zwischen Convergenz der Sehlinien und Accommodation, aber ein dehnbares. Man kann sich leicht hiervon überzeugen, wenn man eine in einer bestimmten Entfernung gehaltene Schriftprobe fixirt und nun schwache Concav- und Convexgläser vor seine Augen hält. Mit einer ziemlichen Reihe solcher Gläser wird man die Schrift scharf sehen und lesen können. Es muss danach zum Ausgleich der durch die vorgehaltenen Gläser bewirkten Brechung der Lichtstrahlen eine Veränderung in der Brechkraft des Auges durch Krümmungsmehrung (bei vorgehaltenem Concavglas) oder Krümmungsverringerung (bei vorgehaltenem Convexglas) stattfinden. Trotz gleichbleibender Convergenz der Sehlinien treten demnach Accommodationsänderungen ein.

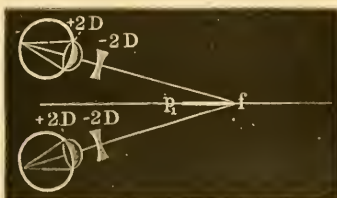
Umgekehrt lässt sich auch zeigen, dass man bei gleichbleibender Accommodation auf eine Schrift mit der Convergenz der Sehlinien wechseln kann, indem man z. B. durch Vorlegen eines nicht zu starken Prismas mit der Basis nach innen vor ein Auge eine Schielstellung desselben erzwingt. —

Kehren wir zu den Versuchen mit Vorhalten von sphärischen Gläsern vor die Augen zurück. Es stellt sich hierbei heraus, dass bei Fixation eines nahen Gegenstandes allerdings die Accommodation, wie durch das Vermögen, mit gewissen Convexgläsern noch zu sehen, erwiesen wird, erschlaft werden und somit factisch die optische Einstellung auf einen ferner gelegenen Punkt erfolgen kann, — dass aber die Einstellung auf den wirklichen Fernpunkt, wie ihn das Auge beim Blick in die Ferne mit annähernd parallel gerichteten Sehlinien hat, nicht zu erreichen ist. Mit der Convergenz der Sehlinien bleibt eine gewisse Accommodationsspannung verknüpft; je stärker convergirt wird, um so stärker ist die Spannung. Die stärkste Convergenz ermöglicht es, auch die stärkste Spannung der Accommodation zu erreichen. Es tritt dies ein, wenn die Sehlinien noch stärker convergent gemacht werden, als es die Nähe des stark herangerückten Schobjectes erfordert. Nehmen wir an, beide Augen eines Emmetropen seien auf einen Gegenstand, der in 10 em Entfernung in der Mittellinie zwischen beiden Augen sich befindet, gerichtet und könnten ihn scharf sehen, so ist die erforderliche Accommodationskraft = 10,0. Rückt der Gegenstand noch näher, etwa bis auf 8 em, so kann auf diese Entfernung wohl noch convergirt, aber nicht mehr accommodirt werden; das Auge hat nicht die hierfür erforderliche Accommodationskraft von

12,5 Dioptrien ($100' = 12,5$). Dennoch erfolgt durch die vermehrte Convergenz mit der Accommodation insofern eine Aenderung, als dieselbe etwas höher gespannt wird als bei der Convergenz auf 10 cm und nunmehr optische Einstellung auf einen etwas näher gelegenen Punkt (etwa auf 9,5 cm) eintritt. Da die Augen aber nicht auf diese Entfernung, sondern auf 8 cm convergiren, so trifft das Bild des Punktes nicht identische Netzhautstellen und erscheint doppelt. Letzteres lässt sich vermeiden, wenn nur mit einem Auge gesehen und das andere durch Verdecken ausgeschlossen wird. Es ist hierbei auch möglich, dass das verdeckte Auge noch stärker convergirt (d. h. nach innen schiebt) und durch die hierdurch erzielte Accommodationsspannung, welche auch dem offenen Auge zu gute kommt, letzteres zu stärkerer Accommodation befähigt.

Die monoculare Prüfung erzielt demnach ein näheres p. prox. als die binoculare und damit ist auch die absolute Accommodationsbreite ($a = p - r$) grösser als die binoculare ($a_2 = p_2 - r_2$); der Fernpunkt bleibt bei beiden in gleicher Lage. —

Die Accommodationsbreite der Augen spielt eine grosse Rolle bei der Beschäftigung in der Nähe: bei Emmetropen und Hypermetropen kann die Verringerung derselben leicht Mangel an Ausdauer und Ermüdungserscheinungen hervorrufen, worauf wir später noch zurückkommen. Ihre Untersuchung hat daher eine durchaus praktische Bedeutung. Dies gilt auch von der dritten Form der Accommodationsbreite: der relativen (a_1). Bei jeder Convergenz der Sehlinien kann, wie wir gesehen, die Accommodation noch in einer gewissen Breite spielen: diese lässt sich durch die Summe der Brechkraft des noch zu überwindenden stärksten Concav- und des andererseits noch zu überwindenden stärksten Convexglases beim Ansehen des in gleicher Entfernung bleibenden Gegenstandes ausdrücken. Sie ist „relativ“ zur Convergenz oder mit anderen Worten zur Entfernung des fixirten



33.

Objects; es giebt demnach so viel relative Accommodationsbreiten, als es verschiedene Convergenzen der Sehlinien giebt. Von besonderer Wichtigkeit ist die Accommodationsbreite für diejenige Convergenz, welche die Augen bei gewöhnlichen Arbeiten in der Nähe (etwa beim Lesen) annehmen müssen.

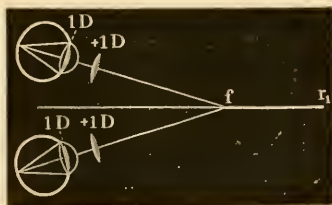
In Figur 33 convergiren beide Augen nach f. Hierbei möge bei gleichzeitiger Accommodation die Krystalllinse jedes Auges eine Brech-

kraft von 1 Dioptrien haben; ihre Form sei durch die ausgezogenen Linien angegeben. Werden nun vor beide Augen Concavgläser gelegt, so kann man mit diesen den Punkt f noch deutlich sehen, so lange durch vermehrte Accommodation, d. h. durch Krümmungszunahme der Krystalllinse ein Ausgleich der zerstreuen Kraft des Glases möglich ist. Durch Vorlegen verschieden starker Concavgläser finden wir beispielsweise, dass noch mit $-2,0$ scharf gesehen werden kann, mit $-2,5$ nicht mehr; $-2,0$ bezeichnet demnach das Maximum der Accommodationszunahme, welche bei der beibehaltenen Convergenz auf f das Auge leisten kann. Es wird dieses Glas also direct die Krümmungszunahme der Krystalllinse ausdrücken; vorausgesetzt, dass wir die geringe Differenz vernachlässigen, die dadurch entsteht, dass das Concavglas vor dem Auge liegt. Durch den schraffirten Theil der Krystalllinse sei diese Krümmungszunahme ($= 2,0$) angedeutet.

Durch letztere wird das Auge factisch auf einen Punkt p_1 eingestellt, der näher liegt als f . Die Lage desselben lässt sich, wie wir unten an einem Beispiel sehen werden, nach der Linsenformel leicht berechnen.

Um nun umgekehrt, wiederum bei Convergenz der Sehlinien auf den Punkt f , die grösstmögliche Abspannung der Accommodation zu erzielen, legt man Convexgläser vor: das stärkste mit dem noch f (Figur 34) deutlich gesehen werden kann, entspricht der grösstmöglichen Abflachung der Krystalllinse. Finden wir beispielsweise Convexglas $1,0$ als das entsprechende, so ist die ansgleichende Krümmungsverminderung der Krystalllinse, durch den schraffirten Theil in ihr angedeutet, gleich $1,0$.

Diese grösste Abflachung der Krystalllinse bedeutet den Ruhezustand des Auges oder die Einstellung desselben auf den Fernpunkt, wie sie eben unter Beibehaltung der Convergenz auf f



34.

möglich ist. — Die Krümmungszunahme, welche von diesem Ruhezustande aus die Krystalllinse erfahren kann, giebt uns die relative Accommodationsbreite (a_1); letztere ist demnach $= 1,0 + 2,0 = 3,0$. Das Concavglas ($2,0$) entsprach der bei der angenommenen Convergenz noch möglichen Steigerung der Accommodation, das Convexglas ($1,0$) der noch möglichen Abspannung: wir bezeichnen den ersteren Theil (in der Figur fp_1) als positive Accommodationsbreite, den anderen (fr_1) als negative. --

Die relative Accommodationsbreite lässt sich auch noch in anderer Weise mit Benützung der Accommodationsbreiten-Formel $a_1 = p_1 - r_1$ feststellen. Es diene hierzu ein Beispiel. Beide Augen fixiren und accommodiren auf eine Schriftprobe, die in 30 cm gehalten wird. Es werden nunmehr von schwächeren anfangend allmählig immer stärkere Concavgläser gleicher Brennweite vor beide Augen gehalten. Das stärkste Concavglas, mit dem auf diese Weise noch unter Anstrengung deutlich gesehen werden kann, sei = 4,0 D. Dasselbe Manöver wird alsdann mit Convexgläsern vorgenommen, das stärkste, das zu überwinden ist, sei = 2,5. Dann ist die positive Accommodationsbreite = 4,0 und die negative = 2,5; die gesammte relative Accommodationsbreite für eine Entfernung von 30 cm ist nach obigen Ueberlegungen = 6,5. Berechnen wir nun, wo factisch der relative Nahepunkt (p_1) liegt, d. h. für welche Strahlen das Auge eigentlich accommodirt, wenn dieselben aus einer Entfernung von 30 cm kommen und durch ein Concavglas 4,0 gebrochen werden. In der Linsenformel $\frac{1}{f} = \frac{1}{a} + \frac{1}{b}$ ist $f = -25$ cm (d. h. gleich der Brennweite des Concavglases 4,0), $a = 30$ cm und $b = p_1$. $-\frac{1}{25} = \frac{1}{30} + \frac{1}{p_1}$; $\frac{1}{p_1} = -\frac{1}{25} - \frac{1}{30} = -\frac{1}{13\frac{7}{11}}$ cm. Der Nahepunkt p_1 liegt demnach $13\frac{7}{11}$ cm vor dem Auge (resp. der vorgehaltenen Concavlinse), da das negative Vorzeichen ausdrückt, dass er sich auf derselben Seite der Linse befindet, wie der fixirte Objectpunkt f . — Der Fernpunkt wird in gleicher Weise berechnet. Da die Strahlen durch ein Convexglas 2,5 (= 40 cm Brennweite) gebrochen werden, ist $+\frac{1}{40} = \frac{1}{30} + \frac{1}{r_1}$; $\frac{1}{r_1} = -\frac{1}{120}$ cm. $r_1 = 120$ cm.

Die Ausdehnung der gesammten relativen Accommodationsbreite geht demnach von $13\frac{7}{11}$ cm (p_1) bis 120 cm (r_1). Davon ist positiv die Strecke von $13\frac{7}{11}$ bis 30 cm, negativ von 30 cm bis 120 cm.

Nach der Accommodationsformel ist: $a_1 = \frac{1}{13\frac{7}{11}} - \frac{1}{120} = 7,33$ D — 0,83 D = 6,5 D. Also dasselbe Resultat wie oben. —

Die Messung der relativen Accommodationsbreite ist deshalb besonders von praktischer Bedeutung, weil man durchschnittlich die Accommodation nur für solche Entfernung längere Zeit und ohne Ermüdung festhalten kann, bei welcher der positive Theil (hier 4,0) im Vergleich zum negativen (hier 2,5) verhältnissmässig gross ist. Aber auch bezüglich der Wahl von Brillen hat sie Bedeutung, indem sie bei den verschiedenen Refractionszuständen (trotz gleicher Entfernung des Convergenz-

punktes) verschieden gross ausfällt. Es ist dies leicht ersichtlich aus folgendem Beispiel. Wenn ein Emmetrop auf 20 cm convergirt, so liegt sein relativer Fernpunkt etwa in 50 cm, sein relativer Nahepunkt in 10 cm. Richtet hingegen ein Myop 8,0, dessen absoluter Fernpunkt also bereits in 12,5 cm liegt, ebenfalls seine Augen auf einen 20 cm entfernten Gegenstand, so ist sein relativer Fernpunkt etwa 12 cm, sein relativer Nahepunkt 9,5 cm: d. h. sein ganzes relatives Accommodationsgebiet wird diesscits des Convergenzpunktes liegen und ist positiv. Die Untersuchungen von Donders haben nach dieser Richtung hin ergeben, dass 1) bei parallelen Sehlinien das emmetropische Auge etwa $\frac{1}{3}$, das myopische nur $\frac{1}{4\frac{1}{2}}$, das hypermetropische hingegen $\frac{3}{5}$ seines absoluten Accommodationsvermögens in Anwendung bringen kann; dass 2) bei leichter Convergenz das myopische Auge viel weniger, das hypermetropische Auge viel mehr Accommodationskraft hat als das emmetropische und dass 3) bei stärkerer Convergenz die Accommodationskraft des myopischen Auges sehr zunimmt, die des hypermetropischen nur wenig. Würden wir nun ein myopisches oder hypermetropisches Auge durch die corrigirenden Brillengläser, mit denen der Fernpunkt in die Unendlichkeit verlegt wird, gleichsam in emmetropische umzuwandeln versuchen, so könnte dies doch nicht voll gelingen, da die relative Accommodationsbreite für bestimmte Entfernungen eine andere war und fürs erste auch bleiben wird. Da jedoch Übung und Gewohnheit hier umändernd wirken, so ist es erreichbar, dass die Augen jugendlicher Individuen, die ametropisch sind, aber durch beständig getragene Gläser sich corrigiren, allmählig auch in ihren relativen Accommodationsbreiten einem emmetropischen Auge gleich werden. —

III. Presbyopie. Die Grösse der Accommodationsbreite ist vom Alter abhängig: sie ist am grössten in der Jugend und nimmt mit den Jahren allmählig ab. Im 30. Lebensjahre beträgt sie etwa die Hälfte von der im 10. Lebensjahre. Ihre Verringerung erfährt sie dadurch, dass der Nahepunkt immer weiter vom Auge abrückt. Im 40. Lebensjahre liegt letzterer beim Emmetropen etwa in 22 cm. Mit dem weiteren Hinausrücken desselben pflegen gewisse Beschäftigungen in der Nähe (z. B. Lesen einer feinen Schrift) bereits mit Unbequemlichkeiten verknüpft zu sein und auf die Dauer eine Ermüdung der Augen hervorzurufen. Man setzt deshalb hier den Anfangspunkt der Presbyopie: dieselbe bezeichnet also eine dem Alter entsprechende physiologische Abnahme der Accommodationsbreite, bei der der Nahepunkt weiter als 22 cm (oder, wie man früher usuell annahm, 8 Zoll)

vom Auge abgerückt ist. Sie unterscheidet sich von einer Accommodationslähmung, die sich ja auch in Verminderung oder Aufhebung der Accommodationsbreite zeigt, dadurch, dass letztere pathologisch ist, die Presbyopie hingegen physiologisch und in einem dem Alter entsprechenden Grade auftritt. Um letzteres beurtheilen zu können, muss man sich einige Daten merken. Nach Donders beträgt die Accommodationsbreite in einem Alter von

10 Jahren = 14·0	45 Jahren = 3·5
15 „ = 12·0	50 „ = 2·5
20 „ = 10·0	55 „ = 1·75
25 „ = 8·5	60 „ = 1
30 „ = 7	65 „ = 0·75
35 „ = 5·5	70 „ = 0·25
40 „ = 4·5	75 „ = 0.

Während bis zum 50. Jahre das p. remot. in seiner normalen Lage bleibt, beginnt später auch der Fernpunkt etwas hinauszurücken, so dass z. B. im 55. Jahre ein Emmetrop Hypermetrop 0·25, im 65. Jahre H. 0·75 und im 75. Jahre H. 1·75 wird. Diese Refractionsabnahme kann Kurzsichtigen geringeren Grades im höheren Alter oft merklichen Vortheil bieten.

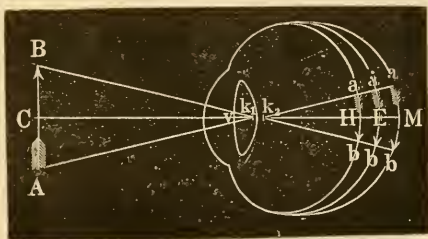
Die Ursache der Presbyopie dürfte grösstentheils in dem Härterwerden und in der Elasticitätsverringeringerung der Linse liegen, da wenigstens für die früheren Lebensjahre eine Abnahme der Kraft des M. ciliaris nicht wahrscheinlich ist.

IV. Bestimmung der Refraction, Accommodation und Sehschärfe. Da bei den Refractionsbestimmungen jede Accommodationsspannung ausgeschlossen sein soll, so müssen sie unter Vermeidung von Convergenz der Sehachsen bei paralleler Blickrichtung in die Ferne gemacht werden, wenn man nicht etwa durch Atropin oder ähnlich wirkende Mittel die Accommodation direct lähmen will. Man hängt zu dem Zwecke Sehproben, etwa die grossen Snellen'schen bis zu No. III herab) auf Papptafeln geklebt, in circa 6 m Entfernung und gut beleuchtet auf und lässt danach blicken. Diese Entfernung ist auch ausreichend weit, um die von den kleinen Schriftproben in die Pupille des Untersuchten fallenden Lichtstrahlen als parallel ansehen zu können. Die Snellen'schen Tafeln enthalten Buchstaben oder Haken verschiedener Grösse. Die grössten werden in 60 m von einem normal brechenden und normal sehenden Auge erkannt, dann folgen kleinere, die in 36 m, 24 m bis VI, IV und III m u. s. f. erkannt werden sollen.

Diese Tafeln gestatten gleich mit der Bestimmung der Refraction auch die der Sehschärfe vorzunehmen.

Trotzdem bei correcter Brechung der in das Auge fallenden Strahlen scharfe Netzhautbilder entstehen, werden sie dann nicht wahrgenommen werden, wenn die Netzhaut sie nicht mehr empfindet und differente Theile des Bildes nicht als solche unterscheidet. Dass auch auf dem Wege von der Netzhaut zum Gehirn und in diesem selbst das Hinderniss für die Wahrnehmung des Netzhautbildes liegen kann, ist selbstverständlich. Wir werden demnach unter Sehschärfe (S oder V) die Fähigkeit verstehen, auf der Netzhaut entstandene, möglichst scharf begrenzte und entsprechend helle Bilder von einer gewissen Grösse wahrzunehmen — die Sehschärfe ist um so bedeutender, je kleinere Bilder noch percipirt werden. Diese Definition zeigt, dass in den Fällen, wo in Folge mangelhafter Brechung der Augenmedien kein scharf umgrenztes Bild auf der Netzhaut entsteht, dieser Fehler der Refraction erst durch die entsprechenden Brillengläser (so weit als möglich) zu corrigiren ist, ehe man die Sehschärfe bestimmen kann. Im Durchschnitt werden erfahrungsgemäss, wenn man, wie bei den Snellen'schen Proben, Buchstaben als Sehobject benutzt, von einem normalsehenden Auge noch Bilder percipirt oder Lichtpunkte als distinct wahrgenommen, die einen Abstand von 0,004 mm haben.

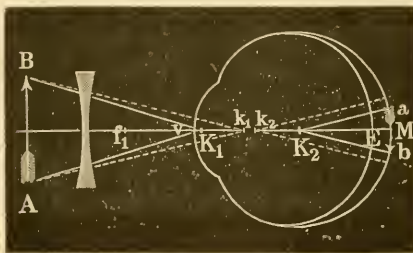
Dieselben stellen sich bei einem emmetropischen Auge unter einem Gesichtswinkel (v) von einer Minute dar. Entwirft der Gegenstand AB sein Bild auf der Netzhaut des Auges, so ist die erforderliche Construction, wenn wir in dem schematischen Auge zwei Knotenpunkte zeichnen, so zu machen, dass A und B mit k_1 (Figur 35) verbunden werden. Von k_2 werden die Linien $k_2 a$ parallel $k_1 A$ und $k_2 b$ parallel $k_1 B$ gezogen, die das Netzhautbild ab begrenzen. Den Winkel $Ak_1 B$ nennt man Gesichtswinkel (v). Derselbe würde gleich gross dem Winkel $b k_2 a$ sein, wenn wir, wie in dem Donder'schen reducirten Auge, beide Knotenpunkte zusammenfallen lassen, so dass die Linie $Ak_1 a$ eine gerade wird. Die Grösse der Bilder ACB und aEb verhält sich alsdann bei kleinen Gesichtswinkeln wie kC zu kE (kE ist aber = 15 mm).



35.

Besteht Ametropie in Folge ungleicher Länge der Augenachsen, so würde im hypermetropischen Auge trotz gleicher Grösse des Gesichtswinkels das Netzhautbild ein etwas kleineres (H), im myopischen (M) ein etwas grösseres sein, und zwar entsprechend Figur 35, wenn diese verschieden langen Augen bei gleichbleibender Brechung scharfe Bilder auf ihrer Netzhaut erhielten. Dies ist aber nicht möglich; bei Myopen werden wir zum Sehen in die Ferne bei den Schärfebestimmungen Concavgläser vorlegen müssen; bei Hypermetropen Convexgläser. Durch Vorlegen dieser Gläser erleiden in dem nun veränderten optischen Systeme aber die Knotenpunkte eine Verschiebung, die besonders davon abhängt, in welchem Abstände das corrigirende Glas vom Auge sich befindet. Die Grösse des Netzhautbildes hängt von der Lage des zweiten Knotenpunktes ab: je näher dieser der Netzhaut, um so grösser das Netzhautbild. Hingegen wird die Grösse des Gesichtswinkels von der Lage des ersten Knotenpunktes beeinflusst. Je weiter letzterer von der Netzhaut entfernt liegt, um so grösser ist der Gesichtswinkel. Da die Entfernung der beiden Knotenpunkte von einander durchaus nicht bei den verschiedenen optischen Systemen, wie sie durch Vorlegen corrigirender Gläser etc. entstehen, gleich ist, so steht die Grösse des Gesichtswinkels gar nicht in einem constanten Verhältniss zur Grösse des Netzhautbildes.

[Nach den Berechnungen Mauthner's rückt durch Vorlegung von Concavgläsern zur Correction der Myopie der zweite Knotenpunkt unter allen Umständen nach rückwärts gegen die Netzhaut und zwar um so mehr, je weiter das corrigirende Glas vor dem Auge steht. Dadurch wird für das corrigirte Auge das Netzhautbild verkleinert; es gilt das ebenso für Myopie, die auf Verlängerung der Augenachsen als für die, welche auf zu starker Brechung des dioptrischen Systems beruht. Vergleicht



36.

man aber das Netzhautbild des achsenmyopischen corrigirten Auges mit dem des emmetropischen, so ist es nur dann kleiner, wenn das corrigirende Glas vor den vorderen Brennpunkt des Auges gehalten wird.

Figur 36 entspricht letzterer Lage des Concavglases und zeigt zugleich die hierdurch erfolgte Verrückung des ersten und zweiten Knotenpunktes nach K_1 und K_2 : der Gesichtswinkel bei K_1 ist

grösser, das Netzhautbild, dem Winkel bei K_2 entsprechend, ist kleiner geworden. Die unterbrochenen Linien zeigen den Lauf der Strahlen im nicht corrigirten Auge mit den beiden Knotenpunkten k_1 und k_2 . E ist die Lage der Netzhaut des emmetropischen, M die des myopischen Auges.

Bei Correction der Hypermetropie durch das entsprechende Convexglas rückt der zweite Knotenpunkt unter allen Umständen nach vorn gegen die Cornea und zwar um so mehr, je weiter das corrigirende Glas vor dem Auge steht.

Auch aus diesen Constructionen geht hervor, dass die Grösse des Gesichtswinkels nicht der Grösse des Netzhautbildes entspricht. Die Bestimmung der Sehschärfe nach ersterem hat demnach etwas Unnatürliches, zumal doch das, was von den Sehobjecten zu unserer Wahrnehmung kommt, Folge der Erregung der Netzhaut, also directe Wirkung des Netzhautbildes ist. Das ändert aber nichts in der praktischen Verwerthbarkeit der von Snellen entworfenen Buchstaben. Es beruht diese einfach auf dem Uebereinkommen, dass das Erkennen von Buchstaben, deren Strichtheile bei einem emmetropischen, in die Ferne blickenden, also accomodationslosen Auge unter einem Gesichtswinkel von einer Minute erscheinen, als normal zu betrachten und diese Sehschärfe mit 1 zu bezeichnen sei.]

Die ganzen Buchstaben der Snellen'schen Proben, deren einzelner Strich unter einem Gesichtswinkel von 1 Minute erscheint, nehmen einen Gesichtswinkel von 5 Minuten ein (Figur 37). Wird Nr. VI der Proben in 6 m gesehen, so besteht volle Sehschärfe; wird hingegen Nr. XII nur in 6 m gesehen, so besteht $\frac{1}{12}$ oder halbe Sehschärfe. Man dividirt demnach die Entfernung, in der die Buchstaben von dem Untersuchten, aber nach Ausgleichung etwaiger Refractionsanomalien, gesehen werden, (d) durch die neben den Buchstaben angegebene Entfernung (D), in der sie gesehen werden sollen, um die Sehschärfe zu finden:

$$S = \frac{d}{D}. \quad (\text{Cf. centrale Sehschärfe in: Amblyopie und Amaurose}).$$

Jedes Auge wird einzeln untersucht. Die Sehproben müssen erkannt und genannt werden bis zu den kleinsten herab, die der Untersuchte noch ohne Gläser sehen kann. Sollte er hierbei etwa Nr. VI auf 6 m sehen, so schliesse man nicht daraus, dass er Emmetrop sei und volle Sehschärfe habe. Es wäre immerhin möglich, dass er mit



37.

schwachen Concavgläsern oder Convexgläsern noch mehr sehen könnte, und ist daher nach der Richtung hin die Prüfung fortzusetzen. Die Prüfung ohne Gläser ergibt in diesem Falle nur, dass er mindestens volle Sehsehärfe hat. Man versucht nun zuerst durch Vorhalten von schwachen Convexgläsern (etwa 0·5 und 0·75) zu erforschen, ob besser gesehen wird, d. h. ob in derselben Entfernung noch kleinere Buchstaben erkannt werden oder die gesehenen ebenso gut und scharf erscheinen. Alsdann steigt man allmähig mit den Convexgläsern, bis man dasjenige erreicht, welches das Maximum der Sehsehärfe zulässt. Dieses entspricht dem Grade der Hypermetropie.

Mancherlei Schwierigkeiten tauchen bei diesen Bestimmungen auf. Einmal werden nicht alle Buchstaben derselben Reihe, die doch nach Snellen in gleicher Entfernung gesehen werden müssten, gleich gut erkannt. Man sagt, dass nur die Entfernung als Maassstab der Sehsehärfe gelten soll, in der sie alle erkannt werden. Hierbei kommt man aber bisweilen zu sehr merkwürdigen Resultaten, indem der eine oder andere Buchstabe einer Reihe noch nicht erkannt wird, während schon die Buchstaben aus der nächsten gesehen werden, welche viel kleiner sind. Im Ganzen begnügt man sich daher, wenn die Buchstaben einer Reihe bis etwa auf einen besonders schwierigen genannt werden ($S < x$). Im Uebrigen wird man auch dadurch, dass man den Untersuchten etwas näher heran oder weiter abtreten lässt (als die angenommenen 6 m), genauer die Entfernung feststellen können, in welcher die ganze Reihe gesehen wird.

Um den Unterschied in der Deutlichkeit den zu Untersuchenden klar zu machen, fordert man sie schliesslich, wo man nur noch schwankend ist zwischen Gläsern mit kleinen Brechungsdifferenzen, auf einen bestimmten Buchstaben, den sie eben noch erkennen, zu fixiren und nun, indem man die bezüglichlichen Gläser schnell hintereinander wechselt, anzugeben, mit welchem Glase sie ihn am deutlichsten sehen. Hier hört man bei Convexgläsern öfter, dass sie ihn mit einem Glase „grösser“ sehen; alsdann ist dieses Glas meist nicht das zutreffende, da die Grösse dadurch zu Stande kommt, dass der Buchstabe mit etwas verwaschenen Rändern in Zerstreungskreisen gesehen wird.

Manche Patienten beobachten sehr ungenau, sodass ihnen kleine Unterschiede der Deutlichkeit verschwinden. Z. B. geben sie an, mit 0·5 schlechter zu sehen, während mit 2·0 eine erhebliche Hebung der Sehsehärfe nachweisbar ist. Man wird daher immer gut thun, auch selbst, wenn eine Verschlechterung angegeben wird, doch noch ein

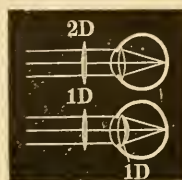
stärkeres Glas zu probiren. Ebenso lässt man sich die gesehenen Buchstaben nennen, um Selbsttäuschungen der Untersuchten zu vermeiden. Besteht Schwachsichtigkeit oder sind etwa Hornhauttrübungen vorhanden, oder ist endlich Astigmatismus im Spiele, so geben die Patienten oft an, mit sehr verschiedenen brechenden Gläsern gleich gut zu sehen. Es erklärt sich dies zum Theil daraus, dass die etwas grössere oder geringere Schärfe der Bilder, welche das Vorhalten der sphärischen Gläser ergibt, gegen die sonstige Verschwommenheit der Bilder verschwindet oder gegen die Schwäche der retinalen Perceptionsfähigkeit zurücktritt. Hier wird man gut thun, zu atropinisiren und nach eventueller Prüfung auf Astigmatismus zur Entscheidung auch die ophthalmoskopische Refractionsbestimmung heranzuziehen.

Bei Individuen, die keinen Buchstaben kennen, benutzt man die Haken und lässt sagen, nach welcher Richtung hin sie offen sind. Im Durchschnitt werden dieselben weiter erkannt als die Buchstaben derselben Nummer. Auch hieraus folgt, dass die Sehschärfenbestimmungen nur eine annähernde Genauigkeit beanspruchen. Um so mehr aber sollte man darauf dringen, dass dann wenigstens nur ein und dieselbe Sehprobe (also als die älteste und verbreitetste: die Snellen'sche) unseren Bestimmungen zu Grunde gelegt werde.

Wird mit verschiedenen starken Convexgläsern derselbe höchste Grad der Sehschärfe — hierauf ist aber Gewicht zu legen — erreicht, so wird die Hypermetropie durch das stärkst brechende Convexglas ausgedrückt. Sieht jemand beispielweise Nr. VI auf 6 m mit $+2.0$ und mit $+1.0$ gleich gut und mit keinem von diesen Gläsern nachweislich besser, so ist seine Hyperopie $= 2.0$ ($H\frac{1}{2}_0$). Ebenso besteht H, wenn mit und ohne Convexgläser gleich gut gesehen wird.

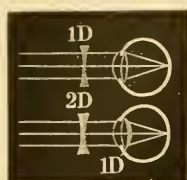
Diese Bestimmung beruht darauf, dass die Refraction eben den Brechzustand des Auges ohne jede Accommodationsspannung repräsentirt. Sieht ein Hyperop aber mit einem Convexglase 2.0 ebenso gut wie mit 1.0 , so befindet sich das Auge unter dem ersten Glase in der grössten Accommodationsabspannung, da es unter Glas 1.0 , um dieselbe Schärfe der Netzhautbilder zu erreichen, seine Krystalllinse noch um 1.0 stärker krümmen muss (Fig. 38).

Hat sich bei der Prüfung mit Convexgläsern eine Verschlechterung des Sehens ergeben, so versucht man Concavgläser, ebenfalls mit schwachen anfangend und zu



38.

stärkeren übergehend, ganz in der oben angegebenen Weise. Wird hier mit Concavgläsern verschiedener Stärke gleich gut gesehen und das



39.

Maximum der Sehstärke erreicht, so bezeichnet das schwächste Concavglas den Grad der Kurzsichtigkeit. Falls mit Concavgläsern nur ebenso gesehen wird, wie ohne Gläser, so besteht Emmetropie. Der Grund hierfür ist derselbe, wie bei Convexgläsern: Ausschluss jeder Accommodationsspannung bei der Refraktionsbestimmung. Wird mit

concav 2·0 ($\frac{1}{20}$) ebenso gut gesehen wie mit concav 1·0 ($\frac{1}{10}$), so muss unter ersterem Glase die Krystalllinse sich gerade so viel mehr gekrümmt haben, wie concav 2·0 stärker die Strahlen zerstreut als 1·0; daher in Wirklichkeit Myopie 1·0 ($M \frac{1}{10}$).

Nicht selten behaupten Patienten mit stärkeren Concavgläsern (z. B. mit $-2\cdot0$) besser zu sehen als mit schwächeren (z. B. mit $-1\cdot0$), ohne dass sie factisch den Nachweis dadurch führen können, dass sie etwa einen mit concav 1·0 nicht erkannten Buchstaben jetzt mit concav 2·0 erkennen. Wenn ein derartiger deutlich hervortretender Unterschied trotz darauf gerichteter Untersuchung nicht nachweisbar ist, wird das schwächere Glas als das der Myopie entsprechende angenommen. Das scheinbare Bessersehen beruht meist auf einer unbewusst auftretenden falschen Ueberlegung. Unter dem stärkeren Concavglase nämlich muss accommodirt werden. Da die Accommodation normaler Weise nur für näher gelegene Gegenstände eintritt, so erscheint dem Patienten der Buchstabe, auf den er jetzt künstlich und unbewusst accommodiren muss, näher liegend und damit auch — da das Netzhautbild (annähernd) so gross bleibt, wie es der Entfernung entspricht, in welcher es sich wirklich befindet — kleiner. Je undentlicher der Kranke bis dahin die Gegenstände gesehen hatte, um so grösser waren sie ihm aber wegen der Zerstreungskreise an den Rändern erschienen. Sieht er den Gegenstand nunmehr besonders klein, so ruft dies in ihm auch den Eindruck besonderer Schärfe hervor.

Der Grad der Refraktionsanomalien wurde, wie erwähnt, durch die Brechkraft des corrigirenden Glases bestimmt. Wir setzen dabei voraus, dass das Glas dicht vor das Auge gehalten wird, jedenfalls dass die Entfernung desselben vom Auge seiner Brennweite gegenüber verschwindend klein ist. Will man genau sein, so zieht man diese Entfernung in Betracht. Ist beispielsweise mit concav 10·0 D, das 2 em vom Hornhautscheitel entfernt gehalten wurde, am deutlichsten gesehen worden, so heisst dies: das Auge war eingestellt für Strahlen, welche scheinbar

kommen von einem Punkte, der 10 cm vom Glase, somit vom Hornhautscheitel $10 + 2$ cm entfernt war. Es ist demnach der eigentliche Fernpunkt des Auges 12 cm vom Hornhautscheitel oder seine Myopie $\frac{100}{12} = 8.33$. Die Myopie ist demnach um so geringer, je weiter das corrigirende Concavglas vom Auge entfernt ist. Man kann diesen Umstand auch bei der Refractionsbestimmung in der Weise benutzen, dass man das ungefähr der Myopie entsprechende Concavglas zur Probe etwas weiter vom Auge abhält; wird jetzt noch ebenso gut gesehen, so ist die Brechkraft des benutzten Glases zu stark.

Umgekehrt verhält es sich mit Convexgläsern. Convexglas 10.0 D ($\frac{1}{4}$) sei z. B. das corrigirende und ebenfalls 2 cm vom Auge gehalten. Das Auge ist hier eingestellt auf Strahlen, die nach einem Punkte convergiren, der 10 cm hinter dem Glase liegt oder 8 (d. h. $10 - 2$) cm hinter dem Hornhautscheitel. Der negative Fernpunkt des Auges liegt also 8 cm hinter dem Hornhautscheitel. Der Grad der Hypermetropie ist $\frac{100}{8} = 12.5$ (c. H. $\frac{1}{3\frac{1}{2}}$). Wenn wir vom Hornhautscheitel aus die Lage des Fernpunktes (respective die Refraction) bestimmen, so ist dies correct, da der Hornhautscheitel im reducirten Auge mit dem Hauptpunkt zusammenfällt, und von diesem aus bei optischen Systemen die Hauptbrennweite bestimmt zu werden pflegt. Die Methode vom Knotenpunkt aus (der im reducirten Auge 5 mm hinter dem Hornhautscheitel liegt) die Lage des Fernpunktes zu bestimmen, erscheint weniger correct; doch hat diese kleine Differenz für praktische Zwecke keine Bedeutung.

Mit der Refraction ist die Lage des Fernpunktes gegeben. Um die Accommodationsbreite zu bestimmen, bedarf es noch der Feststellung des Nahepunktes (P). Zu dem Zwecke benutzt man in der Regel eine sehr kleine Schriftprobe (etwa Nr. 1 der Jäger'schen Schriftproben oder 0.1 der Snellen'schen), die man lesen lässt und dabei dem Auge immer mehr nähert, bis sie unleserlich wird. Der Punkt, in welchem diese Schrift, wenn auch mit Anstrengung, aber noch scharf und deutlich gesehen werden kann, ist das p. proximum der Accommodation, dessen Entfernung vom Auge zu messen ist. Da möglichst feine Objecte für diese Bestimmungen erforderlich sind, empfehlen sich an Stelle der Schriftproben andere Schobjecte. So etwa feine Seidenfädchen in einem Gestell ausgespannt (v. Graefe's Optometer) oder die feinen Punktproben von Burchardt oder auch die Benutzung des Scheiner'schen Versuches (Porterfield-Young'sches Optometer).

Ist der Nahepunkt weit hinausgerückt, so kann man diese kleinen Sehobjecte nicht mehr benutzen, da sie in der nothwendigen Entfernung gehalten nicht mehr entsprechend grosse Netzhautbilder liefern. Dies ist auch zu beachten, wenn man sehschwache Augen untersucht. Man lasse sich aber andererseits hierdurch nicht verleiten, zu grosse Sehobjecte zu nehmen. Diese werden auch bei einer Annäherung erkannt, in der eine Accommodation gar nicht mehr möglich ist; die erhebliche Grösse der auftretenden Netzhautbilder gestattet nämlich trotz etwaiger Zerstreuungskreise das Erkennen. Man kann sich leicht hiervon überzeugen, wenn man sehr grossen Druck dicht an das Auge herauführt. Da es aber schwer ist, bei herausgerücktem Nahepunkt, dessen Lage ja eben unbekannt ist, die gerade entsprechende und genügend grosse Schriftprobe zu wählen, so bedient man sich in diesen Fällen der Convexgläser, durch welche man die Patienten lesen lässt. Jetzt werden auch kleine Sehproben Anwendung finden können, da durch das Convexglas das Accommodationsgebiet dem Auge näher gerückt wird. Wenn beispielsweise einem Emmetropen, dessen Accommodation vollständig gelähmt ist, convex 8.0 (+ $\frac{1}{5}$) vorgehalten wird, so wird er die Schriftprobe in $\frac{1}{8}$ m (12.5 cm = circa 5 Zoll) lesen, da die von dort kommenden Strahlen durch das Convexglas parallel gemacht werden. — Man wird also, um den Nahepunkt zu bestimmen, in den oben erwähnten Fällen gut thun, ein Convexglas (etwa 5.0 bis 8.0) vorzulegen und damit die Schriftprobe lesen zu lassen; indem man sich mit ihr dem Auge immer mehr nähert, bestimmt man den nächstgelegenen Punkt, in welchem noch scharf gesehen wird. Alsdann misst man die Entfernung desselben vom Convexglase und berechnet sich nun nach der Linsenformel $\frac{1}{f} = \frac{1}{a} + \frac{1}{b}$, woher die durch die Convexlinse gebrochenen Strahlen factisch kommen. Dort liegt das p. proximum des Auges. Hat man beispielsweise gefunden, mit +5.0 (Brennweite 20 cm) wird noch auf 10 cm accommodirt, so ist $\frac{1}{b}$ (respective $\frac{1}{P}$) = $\frac{1}{20} - \frac{1}{10} = -\frac{1}{20}$, also P = 20 cm.

Optometer. Die Benutzung der Convexlinsen kann auf dieselbe Weise zur Feststellung des Fernpunktes des Auges und somit der Refraction dienen, indem man die Schriftprobe soweit vom Auge entfernt, als sie noch deutlich erkannt werden kann. Hierauf beruhen eine Reihe von Optometern. Aber es ist mehr zu beachten als gewöhnlich geschieht, dass eigentlich und in der Regel hierdurch nur der relative Fernpunkt bestimmt wird. Wenn auch die Schriftprobe in gerader Linie vor dem untersuchten Auge sich befindet, so convergirt

doch das zweite, mit der Hand verdeckte Auge auf diesen Punkt. Es ist also eine Fernpunktsbestimmung bei bestehender Convergenz der Sehachsen. Hierbei ist aber, wie uns die Betrachtungen über die relative Accommodationsbreite gelehrt, eine volle Accommodationsabspannung meist nicht möglich. Wie wir ferner oben gesehen, fällt selbst der Grad der hierbei möglichen Abspannung noch verschieden aus, je nach den verschiedenen Refractionszuständen.

Um einige Abhülfe gegen das Convergiere bei diesen Proben zu schaffen, lässt man das zweite, nicht mitzuuntersuchende Auge offen und macht ihm durch eine Scheidewand das Sehen auf das Sehobject unmöglich, indem man gleichzeitig auffordert, möglichst in die Ferne zu blicken. So sucht man künstlich parallele Sehachsen zu schaffen. Auch dadurch, dass man bei Fixation des Sehobjectes vor das zweite Auge ein Prisma, Basis nach innen legt, kann man es zum Auswärtsschielen, also zu einer Veränderung der Convergenz der Sehachsen veranlassen. Aber diese Hilfsmittel haben nicht überall Erfolg; für genaue Untersuchung sind daher die Convexlinsenoptometer zu verwerfen.

Am naheliegendsten und einfachsten ist, wie oben gezeigt, das Vorhalten eines Convexglases, mit dem man lesen lässt und nun durch immer weiteres Abgehen den scheinbaren Fernpunkt des Auges bestimmt, dessen factische Lage nach der Linsenformel alsdann berechnet wird.

Diese Berechnung kann man vermeiden und durch eine sehr einfache Regel sofort die Refraction erhalten, wenn man ein Convexglas von 10·0, in einer Entfernung von 10 cm vom Auge gehalten, zu den Bestimmungen benutzt. Wird hier das Sehobject, in einer Entfernung von 10 cm (= Hauptbrennweite von 10·0) vom Glase gehalten, deutlich gesehen, so besteht Emmetropie (Strahlen aus 10 cm werden durch +10·0 parallel gemacht); jeder Centimeter Differenz ergiebt eine Dioptrie Refractionsanomalie, und zwar beim Annähern des Objectes Myopie; beim Abgehen Hypermetropie. Ist beispielsweise das Sehobject in 8 cm deutlich, so besteht M 2·0 (= 10 — 8), in 6 cm M 4·0 u. s. f. Ist das Sehobject in 14 cm deutlich, so besteht H 4·0 (= 14 — 10) u. s. f.

[Kennt man die Entfernung, in welcher ein mit einer Convexlinse scharfgesehener Punkt sich befindet und bezeichnet die Differenz dieser Entfernung von der Brennweite der benutzten Linse (f) als d , so ist die gültige Formel für die scheinbare Entfernung des betreffenden Punktes vom Auge = $\frac{f^2}{d}$, immer vorausgesetzt, dass die Linse um ihre Hauptbrennweite vom Auge entfernt ist. Für +10·0 (10 cm Brenn-

weite) ist $\frac{f^2}{d} = \frac{100}{d}$, also wäre beispielsweise bei Benutzung dieses Glases $d = 2$, so liegt das Bild des betreffenden Punktes in 50 cm, d. h. das Auge ist auf 50 cm Entfernung (in negativer oder positiver Richtung) eingestellt: es besteht Ametropie 2·0.

Die Ableitung der Formel ist sehr einfach nach der Linsenformel $\frac{1}{f} = \frac{1}{a} + \frac{1}{b}$. Wird die Entfernung A (die Lage des Sebjectes) von der der Convexlinse L (Figur 40) bei vorhandener Myopie $= f - d$ gesetzt, so ist $\frac{1}{f} = \frac{1}{f - d} + \frac{1}{b}$ oder

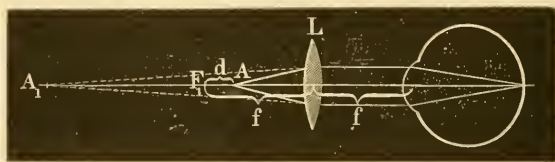
$$b(f - d) - fb = f(f - d)$$

$$b(f - d - f) = f^2 - fd$$

$$-bd = f^2 - fd$$

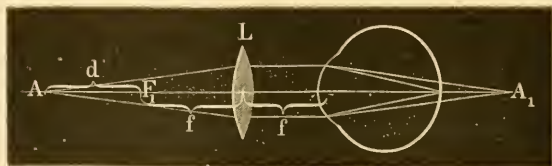
$$-b = \frac{f^2}{d} - f.$$

Das myopische Auge wäre also eingestellt für Strahlen, die aus der Entfernung von $\frac{f^2}{d} - f$ jenseits der Linse kommen (von A_1). Die



40.

Linse selbst ist aber vom Auge entfernt $= f$, folglich ist das Auge eingestellt für einen Fernpunkt von $\frac{f^2}{d} - f + f$, d. h. für $\frac{f^2}{d}$. Bei hyper-



41.

opischem Auge wird $A = f + d$ gesetzt, und kommt man unter gleichem Räsonnement zu derselben Formel.]

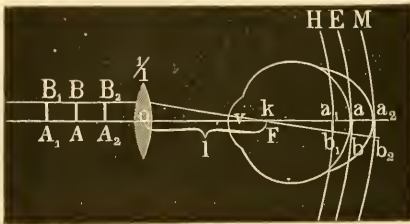
Bereits Burrow hat mittelst einer Convexlinse ($\frac{1}{4}$), die als Ocular in einer Röhre sich befand, welche am anderen Ende die Sehprobe enthielt und ausziehbar war, ein Optometer construirt. Badal (1876) benutzte eine Ocularlinse von $+16$ D in seinem ähnlich construirten Optometer: jede Verschiebung um 4 mm entspricht hier einer Refractionsveränderung von 1.0 D. Der von mir angegebene und vorzugsweise für ophthalmoskopische Untersuchung benutzte „Refractionsbestimmer“ (ef. Ophthalmoskopische Refractionsbestimmung) lässt sich auch als Optometer verwenden. Ein Messband, das sich beim Druck auf einen Knopf in ein Gehäuse ein- und ausrollen lässt, beim Loslassen des Knopfes arretirt wird, dient zum Messen der Entfernung. Die Convexlinse befindet sich auf einem Metallstäbchen, das auf die untere Orbitalwand angesetzt wird und sie so in stets gleicher Entfernung vom Auge hält. Bei Bestimmung des Fernpunktes geht man von grösserer Nähe aus allmähig immer weiter ab von der Convexlinse, um die Accommodation möglichst zu erschaffen. Die gefundene Entfernung giebt bei Benutzung des Convexglases 10.0 nach obiger Formel sofort die Refraction. Burchardt hat in seinem Optometer an Stelle des Bandmaasses einen verschiebbaren Stab, an welchem die entsprechende Refractionsanomalie angeschrieben ist.

Beim Seggel'schen Optometer befindet sich die Probe auf durchscheinendem Glase am Ende eines ausziehbaren Tubus; eine Convexlinse bildet das Ocular. Die dem Annähern und Ausziehen entsprechende Refraction ist auf dem Tubus angegeben. Um die Convergenz der Sehachsen zu vermeiden, befindet sich neben diesem Tubus (wie bei einem binocularen Opernglas) ein zweiter, der aber am abgewandten Ende geschlossen ist. Durch diesen blickt das andere nicht untersuchte Auge. Ohne Zweifel wird hierdurch bei Vielen eine gewisse Parallelität der Sehachsen erreicht.

Das in der belgischen Armee für Rekrutenaushebung eingeführte Loiseau'sche Optometer besteht aus einem Tubus, an dessen hinterem Ende die Sehprobe, ebenfalls auf Milchglas gemalt, sich befindet. Als Ocular werden eine Reihe von Gläsern verschiedener Brennweiten benutzt. Dieselben sind sehr klein, so dass eine genügende Anzahl in die Peripherie zweier kleiner Scheiben eingesetzt und hintereinander vor die Oeffnung des Tubus durch Drehen gebracht werden kann. Eine Tabelle giebt die Refraction, welche bei Vorlegen des bezüglichen Glases besteht. Die Sehprobe kann in zwei Entfernungen (5 und 10 em) von den Gläsern festgestellt werden, je nach dem grösseren oder geringeren Grade der Refractionsanomalie. Dass die Bestimmung nicht durch ein Zurückschieben der Sehproben, sondern durch die Verschiedenheit der

vorgelegten Convexgläser gemacht wird, erschwert, besonders bei Ungebildeten, etwas die Bestimmung des Fernpunktes; denn bei entsprechender Accommodation wird mit einer Reihe von Gläsern scharf gesehen.

Die zuletzt angeführten Optometer haben gleichzeitig den Zweck, neben der Bestimmung der Refraction auch die Bestimmung der Sehschärfe zu geben. Auf den ersten Blick erscheint dies etwas auffällig. Muss z. B. bei dem Badal'schen und Burchardt'schen Optometer bei einem Emmetropen eine bestimmte kleine Sehprobe der Lage des Fernpunktes entsprechend weiter abgerückt werden als beim kurzsichtigen Auge, so sollte man a priori annehmen, dass das Erkennen dieser Sehprobe beim Emmetropen einen höheren Grad von Sehschärfe voraussetzt als beim Myopen, dem sie ja näher herangerückt wird. Aus der Grösse der bei dieser Methode erkennbaren Schriftprobe einen Schluss auf die Sehschärfe zu ziehen, könnte demnach als unrichtig erscheinen. Aber es bleibt unter der Voraussetzung, dass der Brennpunkt der Convexlinse mit dem Knotenpunkt des Auges zusammenfällt, der Gesichtswinkel, unter dem das Schobject gesehen wird, trotz grösserer Annäherung oder Entfernung von der Linse gleich.

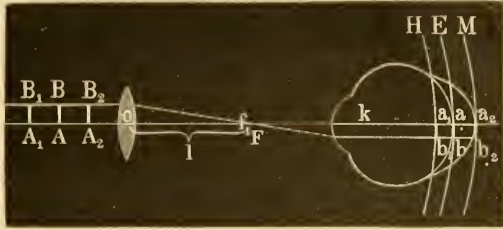


42.

Es sei AB (Figur 42) das Schobject, o Mittelpunkt der Convexlinse $\frac{1}{1}$, deren Brennpunkt F mit k, dem Knotenpunkt des Auges, zusammenfällt. Ein von B ausgehender, der Hauptachse paralleler Strahl wird so durch die Linse $\frac{1}{1}$ ge-

brochen, dass er durch Brennpunkt F resp. k geht. Sein Bild fällt auf die Verlängerung dieser Linie. Alle von A ausgehenden Strahlen werden sich auf der Verlängerung der Linie Aok vereinigen. Dasselbe trifft zu, wenn AB etwas weiter abgerückt ($A_1 B_1$) oder näher herangerückt ist ($A_2 B_2$). Sicht der Untersuchte AB scharf, so fällt das Bild auf seine Netzhaut. — Besteht Achsenhyperopie, so wird die Netzhaut dem Auge näher liegen, besteht Achsenmyopie, ferner: immer aber bleibt der Gesichtswinkel v gleich. Betrachten wir diesen also als Maass der Sehschärfe, so bleibt die Sehschärfe gleich. Die Netzhautbilder allerdings werden eine verschiedene Grösse haben: sie sind kleiner auf der Netzhaut des hyperopischen Auges, am grössten auf der des myo-

pischen Auges. Sollten die Netzhautbilder gleiche Grösse behalten, so müsste der Brennpunkt der Linse mit dem vorderen Brennpunkt des Auges zusammenfallen (Bravais, Nagel), wie Figur 43 zeigt. Die parallel der Hauptachse laufenden Strahlen gehen durch den Brennpunkt der Linse F , der mit dem vorderen Brennpunkt des Auges (f_1) zusammenfällt. Alle Strahlen, welche aber von letzterem ausgehen, durchlaufen das Auge parallel der Hauptachse. —



43.

Badal hat in seinem Optometer eine Anzahl der Snellen'schen Typen photographisch verkleinert auf der durchscheinenden, dem Licht zugekehrten Objectplatte angebracht und die zum Erkennen derselben erforderliche Schschärfe angegeben. Aehnlich ist Burchardt mit Punktproben verfahren. Auch in den Optometern von Seggel, Loiseau u. A. ist die Bestimmung der Schschärfe in gleicher oder ähnlicher Weise ermöglicht. Allerdings ist zu beachten, dass der Brennpunkt der Linse factisch nicht genau mit dem Knotenpunkt des Auges zusammenfallen wird, da wir ja die Lage des letzteren erst in jedem einzelnen Falle feststellen müssten. Doch giebt die Schschärfebestimmung immerhin auch in dieser Form eine annähernde Genauigkeit. Störend ist bei der Benutzung von Sehproben auf durchscheinenden Milchglasplatten die Irradiation an den Rändern.

Zur Bestimmung der Refraction bei parallelen Schachsen können unter Verwendung der Snellen'schen Sehproben an Stelle der Brillengläser auch die Fernrohr-Optometer von A. v. Graefe, Hirschberg und Plehn dienen. Das erstere besteht in einer Art Galileischen Fernrohrs (Operngucker). Das Ocular bildet ein Concav-, das Objectiv ein Convexglas. Durch verschiedene Entfernung dieser Gläser von einander und Wechsel in der Stärke des Concavglases werden die in den Tubus eintretenden annähernd parallelen Strahlen des fernen Schobjects in der Weise gebrochen, dass durch sie die verschiedenen Divergenzen und Convergenzen der Strahlenrichtung repräsentirt werden, die den verschiedenen Refractionsanomalien entsprechen. In dem Hirschberg'schen Optometer, das nach dem Princip des astronomischen Fernrohrs aus einer Convexlinse als Ocular und einer Convexlinse

als Objectiv besteht, wird ähnliches dadurch erreicht, dass die Gläser verschiedene Brennweiten haben und in verschiedene Entfernung von einander gebracht werden können. Sind die Gläser beispielsweise um die Summe ihrer beiden Brennweiten von einander entfernt, so werden parallel das Objectiv treffende Strahlen auch das Ocular parallel ver-lassen: der zweite Brennpunkt des Objectivs fällt mit dem ersten Brennpunkt des Oculars zusammen.

Beide Optometer vergrössern aber die Sehproben und zwar je nach der für die einzelnen Refractionsgrade zu ändernden Einstellung in verschiedener Stärke. Sie sind demnach für Bestimmung der Sehschärfe weniger brauchbar. P l e h n sucht diesen Uebelstand in seinem Optometer, der zwei gegen einander verschiebbare Convexlinsen von 5 cm Brennweite enthält, dadurch zu heben, dass er den Brennpunkt der Ocular-Convexlinse mit dem Brennpunkt des untersuchten Auges zusammenfallen lässt: es werden so trotz Ab- oder Anrückens des Objectivglases die von diesem entworfenen umgekehrten Luftbilder immer unter demselben Gesichtswinkel gesehen.

Die objective Refractionsbestimmung mittelst des Ophthalmoskops wird in dem Abschnitt Ophthalmoskopie behandelt werden.

B. Specieller Theil.

1. Myopie.

Die Myopen ($\mu\acute{o}\pi\epsilon\upsilon$ blinzeln) sind im Ruhezustand ihres Auges auf divergente Strahlen eingerichtet, also auf Gegenstände, die näher als unendlich liegen. In der Regel beruht dies auf einer zu grossen Länge der Augenaehsen (Achsomyopie), wie bereits Arlt erwiesen, seltener auf einer zu starken Brechung oder Krümmung (Krümmungsmyopie); besonders die Hornhaut zeigt in letzterem Falle die stärkere Krümmung. Höhere Grade der Kurzsichtigkeit kann man, abgesehen von den oben erwähnten exacten Methoden der Refractionsbestimmung, auch annähernd so bestimmen, dass man kleinen Druck lesen lässt und nach und nach mit ihm soweit vom Auge abgeht, bis er undeutlich wird. An der betreffenden Stelle liegt ungefähr der Fernpunkt des Auges. Druckproben von verschiedener Grösse (etwa Snellen 0,4, die in 40 cm, oder 0,8, die bei voller Sehschärfe in 80 cm zu erkennen sind) werden von Kurzsichtigen ungefähr in einer und derselben Entfernung gelesen. Hierdurch unterscheiden sie sich sofort von Schwach-

sichtigen. So wird beispielsweise ein emmetropischer Schwachsichtiger mit $S = \frac{1}{2}$ die Snellen'sche Probe 0·4 wegen seiner Sehschwäche nur in 20 cm lesen, hingegen 0·8 in 40 cm und so entsprechend grössere Proben in grösserer Entfernung. Der Kurzsichtige aber erkennt alle diese Schriften nur soweit, als es die Lage seines Fernpunktes erlaubt.

Die Myopie kommt in allen Abstufungen vor: schwächste Grade bis hinauf zu M 30·0 $\left(\frac{1}{1\frac{1}{3}}\right)$, vielleicht noch höher. Man hat hiernach verschiedene Klassen der Myopie unterschieden: schwache Myopie etwa bis M 2·0 ($\frac{1}{20}$), mittlere bis M 6·5 (circa $\frac{1}{6}$) und hochgradige.

Subjective Beschwerden. Bei Myopie geringsten Grades treten die Mängel des Schlechtersehens in der Ferne nicht sehr hervor; es giebt Menschen, die gar keine Ahnung von ihrer Kurzsichtigkeit haben und erst durch das Vorhalten von Concavgläsern überzeugt werden, dass sie mehr sehen könnten als das, womit sie sich begnügen.

Bei höheren Graden ist die Störung schwerwiegend, sie kann sogar die freie Orientirung beim Gehen auf der Strasse hindern. Da bei weiter Pupille die Zerstreungskreise grösser sind, so suchen die Kurzsichtigen, um besser zu sehen, durch Verengerung der Lidspalte und Blinzeln einen Theil der Pupille zu verdecken. Auch sonst drückt sich in dem Aeusseren hochgradig Kurzsichtiger, falls eben nicht durch Gläser die entsprechende Correction vorhanden ist, öfter eine gewisse Unbeholfenheit aus. Beachtenswerth ist die Bemerkung von Dechales, einem im 17. Jahrhundert lebenden Jesuiten, dass ihnen in der Welt oft viel mehr entgehe, als ihnen selbst bewusst wird, und dass sie von vielen Dingen eine weniger richtige Kenntniss haben, weil sie das, was ihnen fehlt, durch lebhaftes Phantasie ersetzen. Auffallend ist, wie verschieden eine hochgradige Kurzsichtigkeit von den Einzelnen ertragen wird. Während sehr viele, besonders dort, wo Kurzsichtigkeit in der ganzen Familie herrscht und erblich ist, vollkommen zufrieden mit ihrem Zustande sind — sie können ja, wie sie sagen, als Ersatz für die mangelnde Fernsicht, in der Nähe ausgezeichnet gut sehen — oder sich wenigstens mit ihrem Zustande abfinden, tritt uns bei Einzelnen eine hochgradige psychische Verstimmung entgegen, die beständig durch den Vergleich mit dem, was Andere sehen können, genährt wird. Leider kann ihnen nicht immer durch Concavgläser geholfen werden.

Dies gilt besonders für Myopen höheren Grades, bei denen meist keine vollkommen normale Schärfe für die Ferne zu erreichen ist.

Aus meinen Untersuchungen von Gymnasiasten (3420 Augen) ergab sich, dass während volle oder übervolle Sehstärke bei Emmetropen in 89 Procent vorhanden war, sie sich bei M 1—3 nur in 60·3 Procent, bei M 3—6 in 41 Procent und bei $M > 6$ sogar nur in 16·2 Procent fand. Bei hochgradigen Myopen beträgt, ohne dass eine andere objectiv nachweisbare Ursache vorhanden ist, die Sehstärke öfter nur $\frac{1}{2}$ — $\frac{1}{3}$ der normalen. Die Erklärung hierfür kann nicht in der Wirkung der corrigirenden Concavgläser gesucht werden, die allerdings durch die Zurückrückung des zweiten Knotenpunktes das Netzhautbild gegenüber dem, wie es in dem uncorrigirten myopischen Auge war, kleiner machen, da wir oben gesehen haben (Figur 36), dass dieses relativ kleinere Netzhautbild eines bestimmten Gegenstandes immerhin noch grösser bleibt, als es beim emmetropischen Auge ist. Wenn trotzdem die Perceptionsfähigkeit für ein derartiges Netzhautbild beim Myopen nicht ausreicht, so könnte man mit Donders und Knapp annehmen, dass durch die Verlängerung der Augenachse eine Auseinanderzerrung der einzelnen Netzhautzapfen und Stäbchen in der Macula lntea und am hinteren Pole in der Weise erfolgt sei, dass selbst auf einer grösseren Fläche weniger percipirende Elemente vorhanden sind als beim emmetropischen Auge. Aber auch ohne diese Annahme könnte die relative Schwachsichtigkeit, die bei der Mehrzahl der hochgradigen Myopen vorhanden ist, durch anderweitige krankhafte Veränderungen der Stäbchen- und Zapfenschicht oder durch Abhebung des Glaskörpers die in vielen Fällen nachweisbar ist, erklärt werden.

Auch das periphere Gesichtsfeld pflegt bei Myopen etwas enger zu sein als bei Emmetropen. Ebenso ist, wie mich eigene Untersuchungen gelehrt haben, der Lichtsinn besonders bei hochgradigen Myopen öfters herabgesetzt; es erklärt sich hieraus die häufige Klage über erhebliche Verschlechterung ihres Sehens im Dämmerlicht. Nicht selten haben Kurzsichtige, aber auch in der Regel die höheren Grade, Monches volantes (Mückensehen, Myodesopsie). Sie nehmen die Schatten der im Glaskörper befindlichen kleinen Formelemente (Ringe, Ketten, Fäden, Platten etc.) wahr und werden dadurch sehr belästigt. Diese Schatten treten bei ihnen besonders auffällig hervor, da alle von entfernteren Lichtpunkten ausgehenden Strahlen sich nicht in einem scharfen Punkte auf der Netzhaut vereinigen, sondern Zerstreungskreise bilden; die undurchsichtigen Glaskörperelemente, welche im Laufe dieser Strahlenbündel liegen, halten das Licht aber ab und werfen so Schatten in den Zerstreungskreis. Es schwindet daher öfter die Klage über Myodesopsie, wenn corrigirende Brillen getragen werden; der jetzt scharfe Lichtpunkt

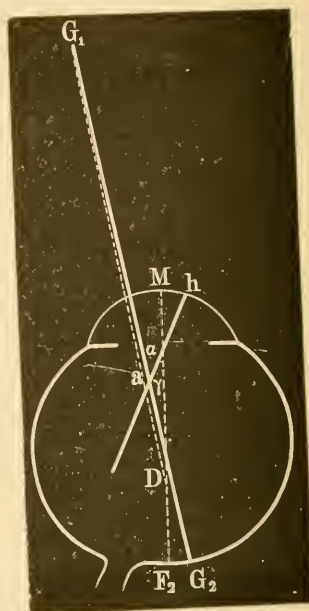auf der Netzhaut wird zwar durch die vom Glaskörper abgehaltenen Strahlen etwas lichtschwächer werden, hat aber keinen Raum für das Zustandekommen der Schatten. Weiter erklärt sich die Häufigkeit der Myodesopsie daraus, dass gerade bei Kurzsichtigen oft pathologische Bildungen im Glaskörper sich finden. Sind sie so gross, dass sie der Augenspiegel nachweist, so spricht man von Glaskörpertrübungen. Weiter kann eine gewisse Reizbarkeit der Netzhaut Anlass zur belästigenden Wahrnehmung der Mouches volantes geben.

Auch Metamorphopsie kommt bei Myopen vor. Die Gegenstände, besonders in der Ferne, nehmen eine veränderte Gestalt an, gerade Linien erscheinen gebogen, die Concavität dem Fixationspunkte zugekehrt (Förster). Hier bilden Verschiebungen der Netzhautzapfen meist die Ursache.


Beschwerden der Asthenopie finden sich ebenfalls nicht zu selten bei Kurzsichtigen. Es fehlt ihnen die Ausdauer beim Arbeiten in der Nähe; beim Lesen verschwimmen zuletzt die Buchstaben, es tritt Druck und Brennen in den Augen, selbst Kopfschmerz ein. Häufig ist diese Asthenopie besonders im progressiven Stadium der Myopie Folge von Hyperämie im Augeninnern oder abnormer Accommodationsspannung; in anderen Fällen beruht sie auf einer Insufficienz der M. recti interni (cfr. das betreffende Kapitel), welche die dauernde Convergenz der Sehachsen unmöglich macht.

Objective Veränderungen. — Die kurzsichtigen Augen treten wegen ihrer langgestreckten, eiförmigen Gestalt oft stärker aus der Orbita hervor, erscheinen grösser. Lässt man sie stark nasalwärts wenden, so erkennt man die mehr ovale Krümmung gegenüber der kugelförmigen der Hypermetropen und Emmetropen. Die Pupillen sind durchschnittlich grösser, wodurch die Augen oft den Ausdruck grossen „Feuers“ haben. Die vordere Augenkammer ist tiefer. Nicht selten besteht ein mässiges Irisschlottern (Iridodonesis) bei Bewegungen. Bisweilen bemerkt man ein auffallendes Einwärtsstehen der Augen (scheinbarer Strabismus convergens der Kurzsichtigen). Deckt man aber die einen Gegenstand fixirenden Augen abwechselnd mit der Hand, so findet keine Stellungsverrückung der Blicklinien statt. Es beruht dies auf folgendem Verhalten. Die Blicklinie, Verbindung des Drehpunktes des Auges (Figur 44 D) mit dem fixirten Gegenstande (G_1), schneidet ebenso wie die Gesichtslinie (Verbindung der Macula lutea [G_2] mit dem Gegenstande [G_1]) in der Regel nicht gerade die Hornhaut in der Mitte (M), sondern etwas nach innen (nasalwärts). Wenn man die Hornhautmitte mit dem Drehpunkte D durch eine Grade ver-

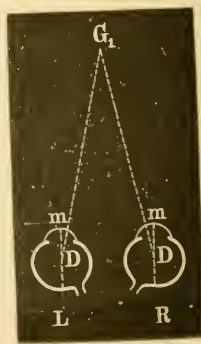
bindet (die Fortsetzung dieser Linie — Augenachse — trifft die Netzhaut zwischen Sehnerveneintritt und der Macula lutea in F_2), so schneidet sich diese mit der Blicklinie in einem Winkel, der von *Woinow* γ (MDG_1) genannt wird. Dieser Winkel ist im Durchschnitt bei Hypermetropen grösser als bei Emmetropen; bei Myopen hingegen kleiner als bei Emmetropen, ja selbst negativ, indem die Blicklinie nach Aussen von der Hornhautmitte fällt. Da wir nun gewohnt sind, die Stellung beider Augen bei der Fixation eines in bestimmter Entfernung befindlichen Gegenstandes nach der Stellung der Hornhautmitte (Figur 45, 46 m) zu beurtheilen, so fallen uns grössere Lageveränderungen der letzteren auf. Bei Augen, deren Hornhautmitten mehr als wir gewohnt sind nasalwärts gerichtet sind (wie dies in Folge der Kleinheit des Winkels γ bei Myopen der Fall), scheint ein Einwärtsschielen vorhanden zu sein (Figur 45), bei Augen mit grösserem Winkel γ ein Auswärtsschielen (Figur 46). *Donders*, der diese Beziehungen zuerst erforscht, hatte sie irrtümlicher Weise auf das Verhalten des Winkels α bezogen: eines Winkels, der von der Gesichtslinie (G_1G_2) und der grossen Achse der Hornhaut (ha) gebildet wird. Da letztere in der Regel auch annähernd durch die Mitte des betreffenden Hornhautschnittes geht, [es würde demnach M mit h ungefähr zusammenfallen. In Figur 44 sind sie der Uebersichtlichkeit wegen zu stark auseinander gerückt], so ist praktisch keine erhebliche Differenz zwischen dem Winkel α und dem Winkel γ (*Mauthner*).



44.



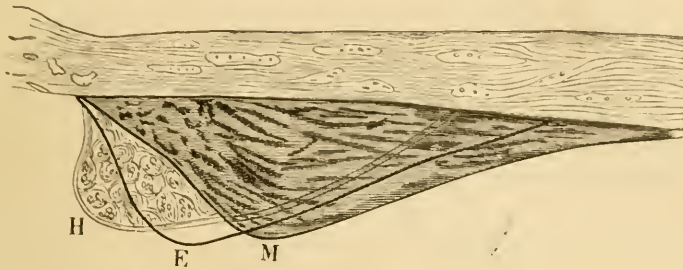
45.



46.

Der Ciliarmuskel (Figur 47 M) des myopischen Auges ist nach

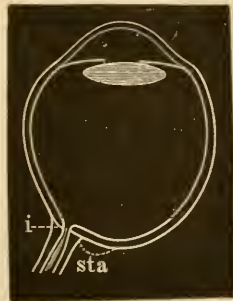
hinten gerückt, dicker und länger (Arlt) als bei Emmetropen. Nach Iwanoff's Untersuchungen findet eine Hypertrophirung der meridio-



47.

ualen Muskelfasern statt, gegenüber dem emmetropischen (E) und hypermetropischen Auge (H); die eirculären treten hingegen sehr zurück. Doch scheint diese Differenz vorzugsweise durch die verschiedene Länge der Augenachsen bedingt. Bei der Vergrösserung der letzteren im myopischen Auge werden die eirculären Fasern auf ein kleineres Territorium zusammengedrängt, während die radiären oder meridionalen Fasern mehr ausgedehnt werden (Herzog Carl Theodor).

Da der myopische Augapfel sich vorzugsweise in der Richtung der Augenachse vergrössert, so nimmt er eine eiförmige Gestalt an. Die in der Gegend des hinteren Poles liegenden Scleralpartien sind verdünnt und ausgedehnt. In Berücksichtigung dessen kann für die meisten myopischen Augen das Vorhandensein eines „Staphyloma posticum“ (Searpa) angenommen werden. Im engeren Sinne beschränkt man den Ausdruck auf die partielle und umschriebene Hervorbuchtung, welche sich in ausgeprägter Form relativ selten, neben dem Sehnerveneintritt und zwar meist nach der Seite der Macula zu befindet (Figur 48 sta). Gleichzeitig findet sich bei diesem Staphyloma posticum (Sclereetasia posterior) eine Vergrösserung des Zwischenraums zwischen der äusseren und inneren Sehnervenscheide (i). Der Sehnerveneintritt (Papilla optica) wird hierdurch etwas zur Seite gerückt und stellt sich schief zur Augenaehse. — Die Ausdehnung des Augapfels in der Richtung der Augenaehse hat zur Folge, dass mit dem Rückwärtsrücken des hinteren Augenpols die Choroidea von ihrer Anheftung an den Sehnerv abgezerrt und an der



48.

Stelle atrophisch wird (Zerrungsatrophie). Da dieser Zug vorzugsweise die nach der Macula gewandte Partie trifft, so erklärt es sich, dass bei der ophthalmoskopischen Untersuchung die weissliche atrophische Stelle meist eine sichelförmige Form zeigt, deren Convexität der Macula zugekehrt ist. In schwereren Fällen umgiebt schliesslich eine atrophische Choroidealpartie die ganze Papille (efr. Erkrankungen der Choroidea). Aber gelegentlich kommen auch umschriebene atrophische Sichelu nach anderer Richtung (unten, oben) zu Stande. — Man muss die myopischen Sichelu trennen von den angeborenen Sichelu (Coni), die man auch bei Emmetropen und Hypermetropen gar nicht selten findet, letztere pflegen in der Regel eine vollkommen weisse Farbe, ganz gleich der Sclera, zu haben und verhältnissmässig schmal zu sein. Sie sind wohl mit Recht mit einem mangelhaften Verschluss der fötalen Augenspalte in Verbindung gebracht worden (Sehnabel).

Auf den atrophischen Sichelu fehlt in der Regel oder functionirt nicht mehr die Stäbchenschicht der Netzhaut, wie die entsprechende Vergrösserung des blinden Flecks ergibt. Bisweilen werden durch die Zerrung, welche als Folge der Ausdehnung des hinteren Augenpoles stattfindet, nicht allein Theile der Choroidea und Netzhaut von dem temporalen Rande der Papille abgezogen, sondern auch andere demselben Zuge folgend von der gegenüberliegenden Seite her etwas über die nasale Papillengrenze herübergezogen (Nagel). Die bezüglichen Veränderungen sind ophthalmoskopisch nachweisbar.

Oefter gesellen sich zu den Staphylomen noch ausgeprägte entzündliche Affectionen der Choroidea — Fälle, für die man dann die v. Graefe eingeführte (und auch für das atrophische Staphyloma posticum öfter benutzte) Bezeichnung Sclerotico-choroiditis posterior sich reserviren kann.

Alle Augen mit sehr hochgradiger Myopie haben zu diesen Veränderungen eine Disposition; bei höchsten Graden der Achsenmyopie (etwa über M 20·0) fehlen sie fast nie. Oefter verbinden sich Glaskörpertrübungen damit, denen hintere Polarkatarakte und schliesslich, wenn auch selten, Netzhautablösungen folgen können ¹⁾. —

¹⁾ Deutsche Heeresordnung vom 28. September 1875 (§. 9 Anlage 4 und §. 7 Anlage 1): dauernd untauglich: Kurzsichtigkeit, bei welchen der Fernpunktsabstand auf dem besseren Auge 0,15 m oder weniger beträgt, auch bei voller Schärfe. Bedingt tauglich (in der Regel Ersatz-Reserve erster Classe, kann im Bedarfsfalle auch ohne Weiteres zur Ableistung ihrer activen Dienstpflicht herangezogen werden): Kurzsichtigkeit mit grösserem Fernpunktsabstand als 0,15 m, wenn die Schärfe mehr als die Hälfte der normalen beträgt.

Aetiologie und Verlauf.

Die Kurzsichtigkeit kommt nur ausnahmsweise angeboren vor. Die ophthalmoskopische Refractionsbestimmung an atropinisirten Neugeborenen hat ergeben, dass in der weit überwiegenden Zahl der Fälle Hyperopie besteht (Königstein, Schleich, German), seltener ist Emmetropie, fast verschwindend Myopie (Ely, Horstmann). Selbst in einem Alter von vier bis sieben Jahren wurde Myopie noch sehr sparsam beobachtet. So hat Cohn bei der Refractionsbestimmung von Dorfkindern, die zwischen dem 6. und 13. Lebensjahre standen, unter 456 Augen 435 emmetropisch, 17 hypermetropisch und nur 4 myopisch gefunden. Von den emmetropischen Augen wurde eine grössere Zahl atropinisirt, und es fand sich hier nach eingetretener Accommodationslähmung überall Hypermetropie. Nach dem 10. Lebensjahre pflegt meist die Kurzsichtigkeit zu Tage zu treten. Ihre stärkste Zunahme erfolgt in den folgenden Lebensjahren bis etwa zum 22. Jahre. Hält sich während der Entwicklungsjahre die Kurzsichtigkeit auf einem geringen Grad (etwa $\frac{1}{20}$), so pflegt sie dauernd stationär zu sein. Ist sie im 17. Jahre schon erheblich (über $\frac{1}{8}$ ungefähr, Donders), so bleibt sie in der Regel progressiv, bis im vierten Jahrzehnt des Lebens meist ein Stillstand eintritt.

Bei den höheren Graden der Kurzsichtigkeit (über 8·0) spielt die Erbllichkeit eine grosse Rolle; wir finden sie auch in den Ständen, welche sich nicht mit anhaltender Arbeit in der Nähe beschäftigen (Tscherning, Seggel). Aber auch für die niederen Grade kommt die erbliche Anlage in Betracht, wemgleich hier auch ohne dieselbe viel häufiger das Entstehen der Kurzsichtigkeit beobachtet wird. Bei einer Untersuchung, die sich über ca. 1700 Gymnasiasten und Realgymnasiasten erstreckte, konnte ich bei den Eltern (Vater oder Mutter) Kurzsichtigkeit unter den Myopen 1—3 in ca. 54 Proc., M 3—6 in 57 Proc., M 6—8 in 62 Proc. und bei Myopie $> 8\cdot0$ in 88·2 Proc. nachweisen. Natürlich spricht gegen diese Ergebnisse nicht, dass bei den Neugeborenen die Kurzsichtigkeit noch fehlt. Wie die Aehnlichkeit des Gesichts und der übrigen Körpertheile auch nicht beim Neugeborenen oder in der ersten Kindheit wahrnehmbar ist, — wie aus nicht unterscheidbaren Embryonen sich so verschieden gestaltete Wesen entwickeln, so gewinnt auch das Auge erst im Laufe der weiteren Lebensjahre seine Aehnlichkeit mit dem der Eltern.

Auf die Entstehung der Kurzsichtigkeit und auf die Erhöhung des Grades derselben wirken vielfach Schädlichkeiten, die in der

anhaltenden Beschäftigung mit nahe gelegenen Dingen, besonders zur Zeit der Entwicklung des Körpers liegen. Selbst die höchsten Grade der Kurzsichtigkeit können in dieser Weise ohne nachweisbare Vererbung oder angeborene Anomalien des Auges bedingt sein. Allerdings beruhen dieselben hier sehr häufig, wie meine Untersuchungen ergaben, nicht allein auf dem Langbau des Auges, sondern sind noch mit abnormer Accommodationsspannung verknüpft. — Auch kommen beweiskräftige Fälle vor, wo die Eltern hyperopisch sind und auch die Kinder bis etwa zum 11. oder 12. Lebensjahre diese Refraction zeigen, sogar mit Strabismus convergens verknüpft; dann aber — ohne äussere Augen-erkrankung — kurzsichtig werden.

Besonders beachtenswerth sind für die in Betracht kommenden Verhältnisse die Massenuntersuchungen von Cohn, Erismann u. A. Nach Cohn's Zusammenstellung finden sich unter 50000 Schülern in den verschiedensten Gegenden in den Gymnasien 42·5 Procent Kurzsichtige, in den Realschulen 30 Procent, in den höheren Töchterschulen 17 Procent, in den Mittelschulen 10 Procent. In 20 städtischen Elementarschulen waren 7 Procent, in sechs Dorfschulen nur 1 Procent. Die Grade der Kurzsichtigkeit und die Zahl der Kurzsichtigen nimmt mit der Höhe der Klassen und vor allem mit dem Lebens- resp. Schulalter zu. Dass in der That die Schädlichkeiten, welche die höhere Schulbildung und fortschreitende Cultur mit sich bringt, wie anhaltende Naharbeit, Ueberanstrengung, Vernachlässigung der körperlichen Ausbildung, zu lange Dauer der Gymnasialzeit und Aehnliches, auf die Entwicklung und Häufigkeit der Kurzsichtigkeit (und selbst, wenn auch seltener, höchsten Grade derselben) Einfluss haben, erscheint schon nach den vorliegenden Mittheilungen kaum zweifelhaft. Unterstützt wird diese Anschauung aber durch Untersuchungen, die bei Völkern, welche ausserhalb unserer Kulturentwicklung stehen, als Kabylen, Nubiern, Patagoniern, Lappen u. a. angestellt sind: hier fehlt die Kurzsichtigkeit vollkommen.

Um zu erklären, dass manche Augen trotz Einwirkung derselben Schädlichkeiten nicht kurzsichtig werden, denen andere erliegen — ohne dass eine ererbte Disposition vorhanden wäre — hat man eine angeborene Anlage vermuthet und sie in einer geringeren Resistenzfähigkeit der Sclera und speciell des hinteren Augenpoles gesucht. Indem man hierbei an die Fötalspalte der secundären Augenblase dachte, in deren Bereich öfter Bildungsanomalien — Retinal- und Choroideal-Colobome — vorkommen, glaubte man die abnorme Ausdehnbarkeit der Sclera bei den myopischen Augen auf eine mangelhafte

Entwicklung dieser Haut im Gebiete der früheren Fötalspalte zurückführen zu können (v. Jaeger, Schnabel). Dagegen kann eingewandt werden, dass die echten Retinal- und Choroideal-Colobome (cf. Ophthalmoskopie), welche mit dem Fötalspaltenschluss in mehr oder weniger enge Verbindung zu bringen sind, nach unten von der Papilla optica sitzen, nicht dort, wo eigentlich die Ausdehnung des myopischen Auges erfolgt — am hinteren Pol. Die ähnlich gestalteten ophthalmoskopischen Bilder an der Macula lutea, sogenannte Macular-Colobome, können nichts dafür beweisen, dass sich die Fötalspalte bis dahin ausgedehnt hat. Jedoch sind die embryologischen Untersuchungen noch nicht abgeschlossen. Es liegt die Möglichkeit vor und nach v. Ammon und neuerdings Vossius ist es in der That so, dass der Augapfel im Fötalleben eine Drehung macht in dem Sinne, dass die früher nach unten gerichtete Fötalspalte nach der Schläfe gekehrt wird. Aber auch dann wäre, ganz abgesehen davon, dass nunmehr die nach unten gerichteten, so häufigen Choroideal- und Iris-Colobome eine andere Erklärung erforderten, immer noch nicht abzusehen, warum nur der hintere Augenpol und nicht das ganze Gebiet des früheren Spaltes sich ausdehne. Und so hat denn auch Schnabel neuerdings gerade der Gegend des hinteren Augenpols eine Ausnahmestellung während der Bildungsperiode des Auges vindicirt, mit auf Grund der eigenartigen, als Macular-Colobome beschriebenen Bildungsanomalien. Wenn wir das aber wollen, so kann es uns ziemlich gleichgültig sein, ob letztere mit der Fötalspalte etwas zu thun haben oder nicht.

Worin liegen nun die Schädlichkeiten der Nahearbeit? Vor allem in der andauernden und starken Convergenz der Blicklinien. Durch diese Convergenz wird bewirkt, dass die *M. recti externi* stärker und dauernd gedehnt werden und so der äusseren Bulbusseite in grösserer Ausdehnung anliegen und dieselbe mit grösserem Drucke belasten. Hierdurch kann neben der mechanischen Wirkung, die auf eine Art Abplattung des bisher kugelförmigen Bulbus hinausläuft, auch durch Druck auf die venösen Gefässe eine Blutstauung mit secundärer Inhaltzunahme im Auge bewirkt werden. Es wird dies besonders hervortreten, wenn die *R. externi* an und für sich, wie ja nicht selten bei Myopie, ein Uebergewicht über die *R. interni* (Insufficienz der *R. interni*) haben. Auch wird bei der Convergenz ein directer Zug auf die hinteren nach aussen an der Papilla optica gelegenen Scleralpartien durch die Sehnervenscheide geübt (Hasner, Emmert). Der Sehnerv läuft von innen (dem Foramen opticum) etwas nach aussen, um in den Bulbus einzutreten. Wird der Bulbus stark nach innen gewandt, so erleidet die

temporale Seite der Sehnervenscheide eine stärkere Ausdehnung resp. Zerrung als die nasale. Diese Zerrung kann sich (besonders bei kurzen Sehnerven) auf die temporale, der Papilla optica anliegende Scleralpartie, in welche die Sehnervenscheide sich inserirt, fortsetzen und so zu einer Ausbuchtung derselben Anlass geben: es ist dies gerade die Partie, an der sich am häufigsten und frühesten das Staphyloma posticum zu entwickeln pflegt (cf. Figur 48).

Alle diese Schädlichkeiten der Convergenzbewegung werden besonders hervortreten, wenn das Auge bereits einen Langbau hat und kurzsichtig ist. Es kommt dann noch hinzu, dass der Winkel γ kleiner ist als beim emmetropischen Auge oder mit anderen Worten, dass die Hornhautmitte näher dem nach innen von ihr befindlichen Schneidepunkt der Blicklinie gelegen ist. Blickt danach der Kurzsichtige auf einen nahen Gegenstand, so wird er die Mitte der Hornhaut und damit den ganzen Augapfel stärker nach innen drehen müssen als der Emmetrop.

Auch das Vornüberbeugen des Kopfes, bei welchem der venöse Blutrückfluss in den Halsgefäßen erschwert wird, giebt Anlass zu Blutstauungen im Auge und einer davon abhängigen secundären Inhaltszunahme.

Dass, wie öfter behauptet, dauernde Accommodationsanstrengung Achsenmyopie veranlassen soll, erscheint weniger annehmbar. Es wäre allerdings möglich, dass es durch das Nachvorwärtsrücken der Choroidea, wie es Hensen's und Völeker's Versuche erweisen, zu mechanischer Zerrung der Gefäße, mechanischer Hyperämie der Aderhaut und zu vermehrter Ausschwitzung aus den Gefäßen käme (Mauthner). Dieses Moment fällt aber bei einem gewissen Grade der Myopie, wo wegen der Nähe des Fernpunktes eine Accommodationsanstrengung unnöthig ist, gar nicht mehr ins Gewicht. Auch spricht gegen eine besondere Schädlichkeit der Accommodationsanstrengung die neuerdings von Förster besonders betonte Erfahrung, dass Myopen, die corrigirende, selbst überecorrigeirende Concavbrillen dauernd tragen, unter denen sie beim Arbeiten starke Accommodationsanstrengungen machen müssen, recht häufig kein Fortschreiten ihrer Kurzsichtigkeit zeigen. —

Krümmungsmyopie sehen wir auftreten bei durchsichtigem Keratoconus durch die Krümmungsvermehrung der Cornea und ebenso auch bei den Kerectasien, wie sie nach pannöser Hornhautentzündung nicht selten sind. — Auch andere Hornhautprocesse, die keinen grossen Substanzverlust gesetzt haben, veranlassen durch restirende leichte, mehr oder weniger diffuse Trübungen Kurzsichtigkeit. Zum Theil ist hier eine Krümmungszunahme schuld, zum Theil aber auch die durch

consecutive Schwachsichtigkeit bedingte verstärkte Annäherung der Objecte beim Sehen, welche eine Achsenverlängerung durch übermässige Convergenz herbeiführt. Letzteres Moment erklärt auch, dass aus einer dauernden abnormen Accommodationsspannung oder aus einem Accommodationskrampf schliesslich wirkliche Achsenmyopie entsteht. Das Nähere hierüber wird bei den Erkrankungen der Accommodation besprochen werden. —

Prophylaxe.

Da wir ausser Stande sind, die Achsenmyopie rückgängig zu machen, wird es um so mehr unsere Aufgabe sein, den schädlichen Momenten, die ihre Entwicklung unterstützen, entgegen zu treten: eine hygienische Forderung, die in neuerer Zeit von allen Seiten betont und durch detailirte Studien näher beleuchtet ist (Cohn, Erismann, A. d. Weber, Laqueur u. A.). Hier sind besonders die Verhältnisse der Schule und des Unterrichts zu berücksichtigen; aber das hier in Betracht Kommende wird auch im Elternhause seine Beachtung finden müssen.

1) Die Beleuchtung. Um genügendes Licht in den Schulzimmern zu schaffen, soll auf 5 qm Bodenfläche je 1 qm Fensterfläche kommen. Dies wird im Ganzen zutreffen, wenn die Schule frei steht, und nicht ihre Beleuchtung durch die Umgebung beeinflusst wird. Weiter soll das Licht von links kommen; sind aber die Räume zu gross, so kann auch doppelseitige Beleuchtung angewendet werden; am besten wäre hier Oberlicht, dass sich aber leider nicht überall anbringen lässt. Man wird weiter die Fenster wegen des direct einfallenden Sonnenlichts nicht nach Süden legen und eben so wenig sehr stark reflectirende Wände und Flächen dem Auge gegenüber anbringen. Dem Augenarzte kommen nicht selten Fälle vor, wo Sehschwäche von den Patienten darauf zurückgeführt wird, dass sie lange Zeit bei ihrer Arbeit einer von der Sonne hell beschienenen Wand gegenüber gesessen haben. Und in der That können hier in kleinerem Maasse ähnliche Vorgänge sich abspielen, wie wir sie bei denen finden, die etwa bei Beobachtung einer Sonnenfinsterniss ohne Schutz in die Sonne sahen. Auch habe ich Accommodationskrampf unter diesen Verhältnissen ebenso wie in Folge von dauernder Arbeit bei ungenügender Beleuchtung auftreten sehen. Wenn das Sonnenlicht zu blendend in das Zimmer einfällt, ist es durch graue Rouleaux oder andere Vorrichtungen zu mildern. In der Dämmerung ist das Schreiben und Lesen anzugeben oder sofort für künstliche Beleuchtung zu sorgen. Gerade hier wird noch viel gesündigt, und wir alle er-tappen uns wohl gelegentlich darauf, dass wir im Dämmerlicht arbeiten:

erst im Aufblicken oder durch das Wort anderer wird man gewahr, dass es im Zimmer schon dunkel geworden ist. Mit der Verminderung der Helligkeit nimmt auch die Sehschärfe ab; ist letztere auf $\frac{1}{2}$ der normalen, bei Tageslicht vorhandenen gesunken, so wird, wie mich Versuche gelehrt, sogar das Schreiben, das für den Geübten immer weniger Sehkraft erfordert als das Lesen, für die Augen anstrengend. Sinkt die Sehschärfe auf $\frac{1}{3}$, so kann man nur noch mit Mühe lesen oder schreiben. Mit der Verminderung der Sehschärfe im Dämmerlicht ist ein stärkeres Herangehen an Schrift und Druck verknüpft; aber ausserdem sind auch die Buchstaben schlechter auf dem dunkler gewordenen Papier zu erkennen und erfordern eine grössere Anstrengung der Netzhaut, die dann wieder zu Reizungszuständen Anlass giebt. Es sollte daher nur so lange gelesen und geschrieben werden, als die Helligkeit das Bestehen voller Sehschärfe gestattet. Als Maassstab kann man eine kleine Schrift, die in 30 bis 40 cm weiter Entfernung bei voller Sehschärfe gerade noch scharf erkannt werden kann, benutzen; muss die Schrift wegen eingetretener Dämmerung näher herangenommen werden, so ist mit Lesen und Schreiben aufzuhören. Fast noch häufiger wie in der Schule wird im Hause nach der Richtung gefehlt. Wenn die Schüler ihre Arbeiten für die Schule gemacht haben, benutzen sie gern die Dämmerung, um ihre Privatlectüre zu pflegen. Da diese in der Regel aber die jungen Köpfe etwas mehr erregt als die Schularbeiten, so kommt noch zu dem angestregten Sehen die geistige Anspannung und der dadurch bedingte stärkere Blutandrang nach dem Kopfe hinzu. Es muss daher besonders auch zu Hause darauf Gewicht gelegt werden, dass in der Dämmerung von den Schülern durchaus nicht gelesen werde. Man verdunkele lieber etwas früher die Fenster und zünde Licht an. Bezüglich der Prüfung, ob die Beleuchtung der Pultfläche ausreichend sei, kann auch für Schulzimmer obige Probe mit kleinen Seh-Objecten (z. B. den Burchardt-Punktproben) benützt werden. Photometrische Messungen, wie sie H. Cohn in grösserer Zahl angestellt hat, oder die Messung des Winkels, in dem noch directes Himmelslicht auf das Schreibpult fällt (Förster), sind mit grösseren Schwierigkeiten verknüpft und übertreffen an practischer Brauchbarkeit nicht den Versuch mit Sehproben. Auch bei der künstlichen Beleuchtung ist auf entsprechende Helligkeit zu sehen; als Minimum verlangt Cohn eine Licht-Intensität von 10 Meter-Kerzen (1 Meterkerze ist eine Normalkerze, die in einem Meter Entfernung sich befindet).

Zweitens kommen die Sitze und Subsellien der Schüler in Betracht. Es muss vor allem das Vornüberbengen, die seitliche Rück-

gratsverkrümmung und das Schiefhalten des Kopfes vermieden werden: Uebelstände, die besonders beim Schreiben hervortreten. Dazu aber bedarf es für Tisch und Sitz der Berücksichtigung nachstehender Punkte:

Die Tischfläche muss von dem Sitze eine bestimmte Entfernung (Differenz) haben; dieselbe wird durchschnittlich gleich $\frac{1}{8}$ der Körpergrösse + 4 cm zu wählen sein. Vom Sitzknorren bis zum Ellenbogen bei herabhängenden Armen beträgt die Entfernung etwa $\frac{1}{8}$ der Körperlänge. Da nun beim Schreiben die Hand auf der Tischplatte etwas höher liegt, kann man circa 4 cm zugeben. Hierbei ist das Auge in genügender Entfernung von dem Schreibheft und auch Unterarm und Hand können ohne excessive Erhebung, die wiederum eine Höherstellung der betreffenden Schulter und Schiefstellung der Wirbelsäule zur Folge haben würde, die Schriftzüge ausführen. Da die Grösse der Kinder in einer und derselben Schulklasse aber verschieden ist, so muss auch die Höhe der Subsellien verschieden sein. Im Ganzen wird man mit zwei bis drei verschiedenen Formen in jeder Klasse auskommen, da ein gewisser Breitegrad in der Differenz zu gestatten ist.

Ferner soll der Rand der Tischplatte so nahe dem Schüler beim Schreiben herangerückt sein, dass ein vom Tischrande auf die Sitzfläche gefälltes Loth nicht gerade den vorderen Rand derselben (Distanz = 0) trifft, sondern die Sitzfläche selbst, etwa 2 bis 3 cm vom Rande entfernt (positive Distanz). Ist hingegen die Tischplatte vom Sitze weiter entfernt (negative Distanz), so muss der Schreibende sich vornüber auf die Tischplatte beugen und sitzt in extremen Fällen nur noch mit dem hintersten Theil seines Gesässes auf. — Allerdings wird durch derartiges Naherücken der Tischplatte an den Sitz das Aufstehen der Kinder und das Durchgehen verhindert. Man hat, um das zu ermöglichen, entweder die Bänke (Sitze) oder die Tischplatte verschiebbar gemacht. Die ersteren werden, wenn nicht geschrieben wird, zurückgeklappt (so z. B. bei den in Hessen-Darmstadt eingeführten Lickroth'schen oder bei den Hippauf-Bänken), oder die letzteren hinaufgeschoben (so bei Kunze's Tisch, bei der Wiener Schulbank u. s. f.).

Die Tischplatte muss eine bestimmte Neigung haben, da das zu starke Abwärtsblicken zu ermüdend ist und leicht ein Vornüberlegen des Kopfes bewirkt. Beim Lesen sollen die Bücher mit der Hand oder mittelst eines Lesebrettes etwa 40 bis 50 Grad gegen die Horizontale geneigt aus demselben Grunde gehalten werden; beim Schreiben ist diese Erhebung für die Hand unbequem, doch sollten etwa 15 Grad beibehalten werden.

Weiter muss die Bank so weit von Fussboden oder Fussbrett entfernt sein, dass die Füsse gerade gut aufgestellt werden können; auch soll eine genügende Breite der Sitzfläche vorhanden sein. Zur Stütze der Wirbelsäule muss sie eine Lehne haben.

Aber trotz guter Bänke sitzen die Kinder doch nicht gerade; besonders wird der Kopf gern gebeugt und gedreht. Um dies zu hindern, sind Kopfhalter mit Stützen zu verwerthen. So die Soennecken'schen Kinnstützen, die, an den Tisch geschraubt, zum Aufsetzen des Kinns dienen, oder noch besser die Kallmann'schen Durchsichts-Stativen: mit Gummi überzogene und auf einem Stativ befindliche grosse eiserne, entsprechend gebogene Ringe, hinter die das Gesicht des Kindes zu liegen kommt. Mädchen kann man auch mit ihrem Zopf an die Stuhllehne binden.

Es darf aber nicht genügen, dass in den Schulen für entsprechende Sitze gesorgt wird; auch die Eltern müssen darauf ihre Aufmerksamkeit richten. Hier empfehlen sich die Arbeitstische, welche nach den oben angeführten Grundsätzen gearbeitet sind, aber in der Höhe der Sitze etc. verschiedene Stellungen zulassen und demnach für eine Reihe von Lebensjahren ausreichen. Aber auch mit einfachen Mitteln, so durch die Wahl der richtigen Höhe der Stühle und entsprechendes Heranrücken derselben an den Tisch lässt sich Ausreichendes leisten.

3) Die Haltung der Kinder. Vorzugsweise pflegen die Kinder schlecht zu sitzen beim Schreiben, weniger beim Lesen. Neuere Untersuchungen haben gezeigt, dass die Haltung des Kopfes beim Schreiben in erheblichem Grade davon beeinflusst wird, dass beim Visiren der Schriftzüge die Augenbewegungen möglichst bequem stattfinden können. In der Mehrzahl der Fälle wird nur die Ausführung der Grundstriche mit den Augen genauer verfolgt.

Bei der schrägen Currentschrift machen die Grundstriche einen Winkel von etwa 45 bis 60 Grad mit der Schreiblinie. Da die Augenbewegungen am bequemsten grade nach oben und gerade nach unten erfolgen, so wird die Kopfstellung beim Visiren der Grundstriche so sein müssen, dass eine die Drehpunkte beider Augen verbindende horizontale Linie (Basallinie), wenn sie auf das Papier projicirt gedacht wird, mit den Grundstrichen der Schrift einen rechten Winkel bildet. Dies hat sich auch durch zahlreiche Untersuchungen an schreibenden Kindern, wie sie von Ad. Weber und besonders von Berlin und Rembold in Stuttgart angestellt sind, als richtig herausgestellt. In über 90 Procent der Untersuchten bestand ein Winkel von annähernd 90 Grad. Hält nun das Kind das Heft gerade vor sich und so, dass

der untere Rand desselben der Tischkante parallel ist, wie es bei uns meist geschieht, so muss das Gesicht nach rechts gedreht und der Kopf etwas nach der linken Seite geschoben werden, damit die Basallinie der Augen senkrecht auf die Grundstriche der Schrift zu stehen kommt. Dabei stützt sich unter Verschieben der Wirbelsäule bei schlechten Subsellien der ganze Körper auf den linken Arm. Legen wir hingegen das Heft gerade in die Mitte vor uns, drehen es aber mit der rechten Ecke nach oben, sodass sein unterer Rand mit der Tischkante einen Winkel von 45 Grad bildet, so schneidet letztere die Grundstriche, wenn sie mit den Schreiblinien einen Winkel von 45 Grad bilden, unter 90 Grad. Das Gesicht kann demnach gerade nach vorn gerichtet und die Basallinie der Augen der Tischkante parallel bleiben. Diese Haltung der Schreibhefte wird als die naturgemässe anzustreben sein. Besonders auffällig ist die Ablängigkeit der Kopfhaltung von der Lage der Grundstriche gerade bei Kindern, weil diese einmal grösser zu schreiben pflegen und dann auch mit grösserer Sorgfalt und Genauigkeit die Ausführung der Grundstriche mit den Augen verfolgen. Schnellschreibende Erwachsene pflegen beides zu unterlassen und daher auch eine bessere Kopfhaltung zu haben, selbst wenn sie das Blatt gerade vor sich haben. Bei Ausführung einer ganz steilen Schrift, die mit der Schreiblinie einen rechten Winkel bildet, wird der Rand des Heftes natürlich dem Tischrande parallel bleiben müssen, wenn die Verbindungslinie beider Augen sich mit der Schrift unter 90 Grad kreuzen soll.

Neben diesen in den Gesetzen der Augenbewegung liegenden Motiven zur Anempfehlung einer bestimmten Heftlage kommt auch die Muskelthätigkeit der Hand beim Schreiben, welche ebenfalls eine möglichst wenig anstrengende sein muss, in Betracht. Aber auch diese wird sich bei der angegebenen Lage leicht und bequem ausführen lassen.

4) Das Schreibmaterial spielt eine bedeutende Rolle. Griffel und Schiefertafel sind im Allgemeinen nicht zu empfehlen. Der zu starke Reflex und das Zerkratzen des Schiefers, wodurch die Schrift schwer erkennbar wird, sind von allen Seiten als Schädlichkeiten empfunden worden. Neuerdings hat Thieben in Pilsen weisse Steintafeln angefertigt, auf die mit besonders präparirten Griffeln geschrieben wird. Die Tafeln sind aber etwas körnig und die Haarstriche bilden deshalb keine richtigen Linien, sondern bestehen aus einzelnen Pünktchen; deshalb werden sie wohl nicht überall Beifall finden. Vielleicht lässt sich am besten bei den Anfängern Blei und weisses Papier verwenden. Es ist dies allerdings etwas theurer, auch das häufige Spitzen des Bleies

unbequem, aber der Vortheil gegenüber der Schiefertafel ist in die Augen springend, wenn man eben auf Grund pädagogischer Erfahrungen nicht gleich mit Tinte und Feder anfangen will. Horner fand, dass das Erkennen gewisser Buchstaben, die mit dem Griffel auf die Schiefertafel geschrieben waren, nur in einer Entfernung von 7 m gelang, während das von solchen, die mit Blei auf Papier geschrieben waren, noch bei 8 m geschah; Schiefergriffel-Schrift verhielt sich zur Tintenschrift sogar wie 3:4. Von der Züricher Schuldirektion ist darauf (1879) als Schreibmaterial grundsätzlich Papier und Federhalter vorgeschrieben worden. Nur im ersten Sommer-Halbjahr steht daneben der Gebrauch der Schiefertafel in der Art frei, dass mit dem Winter-Halbjahr zum vorherrschenden Gebrauch von Papier und Tinte übergegangen werden soll.

5) Das Lesen. Auch der Druck der Lesebücher ist zu überwachen. Hierbei kommen vorzugsweise in Betracht: Die Entfernung der Buchstaben von einander, ihre Grösse und die Distanz der einzelnen Linien. Versuche haben ergeben, dass bei leicht lesbarem Druck die Höhe der Buchstaben (n ist hierbei als Maass angenommen) mindestens 1,5 mm sein soll, die Entfernung zweier Buchstaben (Approche) 0,75 mm und der Durchschuss oder die Distanz zwischen dem unteren Rande der kleinen Buchstaben in der oberen Linie und dem oberen Rande derjenigen in der unteren 2 bis $2\frac{1}{2}$ mm betragen muss. Die Länge der Zeilen darf ebenfalls nicht zu gross sein, um unbequeme Augenbewegungen zu vermeiden; etwa 100 mm würden entsprechend sein. Was die Form der Buchstaben betrifft, so sind die lateinischen (Antiqua) wegen ihrer grösseren Einfachheit und des Mangels an Ecken und Schmörkeln den deutschen (Fractur) vorzuziehen. Es geschieht dies übrigens jetzt schon vielfältig aus dem Grunde, um den Büchern den internationalen Markt zu eröffnen. Besondere Aufmerksamkeit erfordern in den höheren Klassen die oft zu kleinen Stereotypausgaben der Klassiker, die Wörterbücher und die Landkarten. In den unteren Klassen, besonders in den Fibeln, ist der Druck der Bücher meist entsprechend gross; weniger zufriedenstellend aber ist das Papier, das wegen Dünne oft den Druck der anderen Seite durchscheinen lässt, auch gelegentlich zu grau ist. Ebenso ist auf die Wandtafeln zu achten. Sie dürfen nicht „schwarze Spiegel“ bilden, da der starke Reflex die Schrift unlesbar macht.

6) Die Beschäftigung. Selbst mit Ausschluss der erwähnten Schädlichkeiten wird eine andauernde und ununterbrochene Beschäftigung mit Schreiben und Lesen für die Augen schädlich; aber nicht nur diese, sondern die ganze Entwicklung der Kinder leiden, wenn nicht Pausen

eintreten und eine genügende Zeit zu körperlichen Bewegungen gelassen wird. Das dauernde Stillsitzen unserer Kinder darf nicht zu früh beginnen und unterstützt werden. Stubenhocker werden schon später viele von selbst. Hiernach haben die Vorschläge der in Elsass-Lothringen zusammenberufenen Kommission ihre entschiedene Berechtigung und wäre ihnen eine entsprechende Durchführung zu wünschen. Ich will Folgendes daraus hervorheben:

a) Die Beschäftigung der Schüler in der Schule und für die Schule soll in der Woche höchstens betragen:

Im 7. und 8. Lebensjahre 18 Schul- respective Sitzstunden, $\frac{3}{2}$ Singen, $\frac{4}{2}$ bis $\frac{5}{2}$ Turnen, $\frac{6}{2}$ Stunden häuslicher Arbeit = 24 bis $24\frac{1}{2}$ Stunden. Im 9. Lebensjahre 20 Schul- respective Sitzstunden, $\frac{3}{2}$ Singen, $\frac{4}{2}$ bis $\frac{5}{2}$ Turnen, 5 bis 6 Stunden häuslicher Arbeit = 28 bis $29\frac{1}{2}$ Stunden. Im 10. und 11. Lebensjahre 24 Schul- respective Sitzstunden, 2 Singen, 2—3 Turnen, 8 Stunden häuslicher Arbeit = 36 bis 37 Stunden. Im 12., 13. und 14. Lebensjahre 26 Schul- respective Sitzstunden, 2 Singen, 2 Turnen, 12 Stunden häuslicher Arbeit = 42 Stunden.

b) Zwischen den einzelnen Lehrstunden sollen Pausen von 10 Minuten stattfinden. Folgen mehr als 2 Lehrstunden, so ist zwischen die 2. und 3. eine Pause von 15 Minuten einzuschieben. Diese Pausen sind nöthig zur Unterbrechung im Schreiben und Lesen, zum Lüften der Zimmer und zur Bewegung der Kinder. Doch dürfen diese nicht bei schlechtem Wetter auf den Schulhof geschickt werden, es muss für einen Raum gesorgt werden, in welchem sie sich während der Pausen aufhalten können. Besonders ist dies auch der schwächlichen Kinder wegen zu thun, dieselben können leicht durch die Zugluft im Klassenzimmer, wenn sie in demselben bleiben, geschädigt werden.

Weiter sind vom Vormittag auf den Nachmittag keine Aufgaben zu stellen.

Ferner ist zu vermeiden das nutzlose massenhafte Abschreiben und ebenso das massenhafte Exempelschreiben in den untersten Klassen, wodurch das Auge oft übermässig angestrengt wird, — um so mehr als es meist ganz mechanisch geschieht.

Es liessen sich noch mancherlei Schädlichkeiten der Schulbeschäftigung anführen; so das hier und da geübte Zeichnen nach der Stuhlmann'schen stigmographischen Methode in einem Gewirr von Punkten und Netzen. Aehnlich die Augen angreifend wirken die zahlreichen schrägen Linien in manchen Schönschreibheften. In den Mädchenschulen

wird viel gesündigt durch Handarbeiten, besonders durch übertriebenes Weissnähen, Perlenstickereien, Namensticken etc. —

In den höheren Schulen Sorge man vor allem dafür, dass die Schüler nicht zu lange Zeit in den einzelnen Klassen sitzen bleiben. Dagegen wird die allgemeine Einführung halbjährlicher Versetzungen Nutzen bringen; mit dem 18., höchstens 19. Lebensjahre sollte das Gymnasium absolvirt sein.

T h e r a p i e.

Durch entsprechende concave Brillen-Gläser können wir den Myopen die Fernsicht wiedergeben. Das Brillentragen ist gegen Ende des 13. Jahrhunderts zuerst in Italien in Gebrauch gekommen; in Deutschland wurde es erst gegen 1370 bekannt. Allerdings soll schon Nero sich eines concav geschliffenen Smaragds bedient haben. — Aber auch für die Nähe sind Concav-Gläser bisweilen erforderlich, weil sie den Patienten die Möglichkeit gewähren, in grösserer Entfernung zu lesen und zu arbeiten und so vor allem die schädliche, übermässige Convergenz zu vermeiden. Allerdings ist, wenn man Brillen giebt, auch darauf zu achten, dass nunmehr wirklich in der entsprechenden Entfernung gearbeitet wird, am besten durch passende Tische, nöthigenfalls durch Kopfhalter. Die Wahl der Gläser richtet sich nach dem Grade der Kurzsichtigkeit, nach der Sehsehärfe und nach der Accommodationsbreite des Patienten. Wenn wir von dem Kurzsichtigkeitsgrad hier sprechen, so ist damit jedes Hinzuziehen einer etwa compleirenden abnormen Accommodationsspannung oder eines Accommodationskrampfes, die man durch Atropin neutralisirt, ausgeschlossen.

Bei normaler Sehsehärfe, hoher Accommodationsbreite (etwa $\frac{1}{3}$ oder 13·0 D.), wie sie dem jugendlichen Alter entspricht, und einer Myopie bis etwa 6·5 (circa $\frac{1}{6}$) würde wissenschaftlich nichts dagegen einzuwenden sein, wenn man dem Patienten eine corrigirende, oder fast corrigirende Brille zum dauernden Tragen gäbe. Allerdings wird der Myop anfänglich dadurch in andere Accommodationsverhältnisse beim Nahesehen gesetzt. Wir wissen, dass die relative Accommodationsbreite bei ihm sich anders ausgebildet hat, als beim Emmetropen. Wenn ein Myop $\frac{1}{10}$ beispielsweise bei einer Convergenz auf ein 10 Zoll befindliches Sehobject ohne Brille keine Accommodationsanstrengung nöthig hatte, so würde er unter der corrigirenden Brille, die ihm seinen Fernpunkt in die Unendlichkeit legt, jetzt beim Blick auf 10 Zoll Entfernung um $\frac{1}{10}$ accommodiren müssen. Dies wird ihm anfänglich viel schwerer und unbequemer fallen, als dem

Emmetropen, bei dem sich stets mit dieser Convergenz auf 10 Zoll auch eine Accommodationsspannung verknüpft hatte. Aber allmählig wird sich das Auge eines jugendlichen Individuums den neuen Verhältnissen anschmiegen und schliesslich wird sich auch für die verschiedenen Convergenzen und mit diesen verknüpft sofort eine Accommodationsspannung (— relative Accommodation —) einstellen, wie sie dem emmetropischen Auge entspricht. Aber das Bestehen einer guten Accommodationsbreite bildet die Voraussetzung. Immerbin wird es empfehlenswerth sein, nicht mit einem Schlage diese totale Umwälzung der Accommodationsverhältnisse zu beanspruchen, wenn es sich um einen einigermaassen höheren Myopiegrad handelt. Es werden hier für die Nähe besser Concavbrillen zu geben sein, die schwächer als die Myopie sind. Bei ganz hohem Grade der Myopie sind sogar die Patienten, die früher keine Gläser getragen, meist ausser Stande, mit voll corrigirender Brille sofort lesen zu können. Als zweites Erforderniss wurde normale Sehschärfe aufgestellt. Jede wirkliche Herabsetzung der Sehschärfe bedingt ein näheres Herannahen des Gegenstandes. Trotz der corrigirenden Brille könnte der Patient demnach nicht die Gegenstände entsprechend fern halten; das Sehen würde nur noch durch dieselbe erschwert, da mit der starken Convergenz auf den stark angenäherten Gegenstand sich jetzt noch eine ungewohnt hohe Accommodation verbinden muss. Auch wird, wie wir gesehen, durch Concavgläser der zweite Knotenpunkt im Auge nach hinten gerückt, und so das Netzhautbild verkleinert: ein Nachtheil, der bei schon vorhandener Sehschwäche besonders störend ist. —

Wenn demnach unter gewissen Verhältnissen nichts gegen das Tragen von corrigirenden Concavgläsern einzuwenden ist, dasselbe im Gegentheil durch Verhinderung übermässiger Convergenz und vollständiger Gleichstellung des myopischen Auges im Sehen mit dem emmetropischen Auge seine Vortheile hat, so hat doch das dauernde Brillentragen selbst so mancherlei Unbequemlichkeiten (zur Verschönerung des Gesichts dient es auch nicht!), dass man es nur im Nothfall anwenden wird. Ausserdem ist die Brille für alle niederen Grade der Myopie (etwa unter 2,5) bei der Nahearbeit überflüssig. Wenn der Fernpunkt in 40 cm liegt, so kann die Arbeit soweit abgehalten werden, dass eine schädliche Convergenz der Sehachsen und ein Vornüberbeugen des Kopfes vermieden wird. Ja selbst noch bis etwa zu einem Fernpunkt von 20 cm (M. 5·0) ist die Arbeit ohne Brille zulässig unter der Voraussetzung, dass die Myopie nicht progressiv ist und keine Insufficienz der M. recti interni besteht. In all diesen Fällen genügt es, für die Ferne die corrigirenden Gläser zu geben. Dieselben werden am besten

bei den geringeren Graden, wo ohne Glas die Sehschärfe nicht zu erheblich verringert ist (bei M. 2·0 beträgt sie ohne Glas circa $\frac{1}{3}$, wenn mit Glas volle Sehschärfe besteht) in Pince-nez- oder Lorgnettenfassung gegeben, um nur vorübergehend benutzt zu werden; bei den Myopen mittlerer Grade, die wegen zu schlechten Sehens dauernd Gläser für die Ferne tragen wollen, sind Brillen eher am Platze. Aber es besteht bei ihnen wegen der Unbequemlichkeit des Absetzens eine grosse Neigung, die Brille auch beim Nahesehen aufzubehalten.

Kurzsichtige, welche eine Myopie $> 5\cdot0$ haben, werden zum guten Sehen dauernd eine Brille tragen müssen. Dieselbe kann unter den oben angeführten Voraussetzungen entweder ganz oder annähernd die Kurzsichtigkeit corrigiren. Da bei Kurzsichtigen $> 7\cdot0$ fast regelmässig eine Sehschärfeferabsetzung besteht, so wird man diesen für die Nähe nicht die voll corrigirende Brille geben, sondern etwa eine solche, die ihren Fernpunkt auf circa 25 cm verlegt.

Bei M. 10·0 würde beispielsweise durch concav 6·0 der Fernpunkt auf 25 cm verlegt werden, wie sich aus Folgendem ergibt. 10·0 legt den Fernpunkt in die Unendlichkeit. Da wir ihn aber nur nach 25 cm verlegen wollen, so ist concav 10·0 um die Brechkraft eines Glases zu stark, welches parallele Strahlen so zerstreut, als ob sie aus 25 cm kämen, das ist concav 4·0: also $10\cdot0 - 4\cdot0 = 6\cdot0$. Bequemer ist hier die Rechnung nach Zollmaass. Bei M $\frac{1}{4}$ soll beispielsweise der Fernpunkt auf 8 Zoll verlegt werden: $\frac{1}{4} - \frac{1}{8} = \frac{1}{8}$, oder etwa auf 16 Zoll, wie es zum Clavierspielen meist ausreicht: $\frac{1}{4} - \frac{1}{16} = \frac{1}{5\frac{1}{3}}$.

Für grössere Entfernung kann dann das zur vollen Neutralisation ergänzende Glas noch als Pince-nez oder Lorgnette vorgelegt werden. Also beispielsweise bei M $\frac{1}{4}$, wo für die Nähe Brille $-\frac{1}{8}$ getragen wird, kann für die Ferne Pince-nez $-\frac{1}{8}$ vor die Brille gesetzt werden. — Wenn hier allgemeine Andeutungen zur Brillenwahl gegeben sind, so bleiben damit Abweichungen für den Einzelfall nicht ausgeschlossen. Abgesehen von den Fällen, wo das Fortschreiten der Myopie die Wahl von Brillen fordert, welche eine Verringerung der Convergenz ermöglichen, sollte man sich auch nach dem Behagen und den Gewohnheiten der Patienten richten. Warum einer Dame, die trotz ihrer M 7·0 keine Brille oder kein Pince-nez für die Ferne tragen will, und sich eben mit dem begnügt, was sie sieht, diese optischen Hilfsmittel aufzwingen? Auffallend ist auch, wie nicht-brillenträgende Kurzsichtige bisweilen lernen, ihre Zerstreuungskreise zu einem richtigen Bilde zu verwerthen und erstaunlich gut ohne Gläser sehen können. Weiter finden wir

hochgradige Kurzsichtige, die in grösster Nähe ohne Brille aber auch ohne schädliche Convergenz lesen, indem sie ein Auge nach aussen abweichen lassen. Ebenso wird man der Gewöhnung an eine bestimmte Brillennummer, wenn sie nur nicht übercorrigirt oder sonst etwa schädlich gewirkt hat, ihr Recht lassen. Jedenfalls ist die Frage der Brillenwahl sehr sorgsam zu erwägen und nicht den Optikern, wie es leider noch zum Theil selbst von Aerzten geschieht, zu überlassen. Im höheren Lebensalter, wo die Accommodationskraft geringer wird, werden brillen tragende Myopen öfter zu schwächeren Gläsern für die Nähe übergehen oder ihre Brille ganz bei Seite legen.

Befindet sich ein Auge im Stadium starken Fortschreitens der Myopie, so verbiete man für längere Zeit, mindestens vier bis sechs Wochen, vollständig alle Arbeit in der Nähe. Um sicher alle Accommodation auszuschliessen und damit auch die Convergenzbewegungen einzuschränken, kann man Atropin einträufeln, etwa 2 mal täglich. Die Atropinkur, wie sie besonders Schiess-Gemuseus in Vorschlag gebracht, hat für diese Fälle und in diesem Sinne ihren Werth; sie aber auf alle Myopen ausdehnen zu wollen oder auch von ihr eine bleibende Verringerung der Myopie, abgesehen von den relativ seltenen Fällen der pathologischen Accommodationsspannung oder des Accommodationskrampfes zu erwarten, würde falsch sein. Zum Schutz gegen zu starken Lichteinfall lasse man während der Atropinkur blaue Schutzbrillen tragen. Ferner mögen Uebungen im Weitsehen angestellt werden, die eine parallele Stellung der Blicklinien anstreben sollen. Aufenthalt im Freien ist zu empfehlen und die körperliche Gesundheit bei Vermeidung geistiger Anstrengung möglichst zu heben. Bei manchen Bleichsüchtigen und Anämischen, bei denen auch abnorme Accommodationsspannung häufiger, ist Eisen sehr am Platz. Ist eine stärkere Hyperämie der Papilla optica vorhanden, so wirken künstliche Blutegel, falls die Allgemeinconstitution es gestattet, oft recht günstig. Gegen ausgeprägte und fortschreitende Choroiditen und Glaskörpertrübungen wird die entsprechende Therapie einzuschlagen sein.

2. Hypermetropie.

Das hypermetropische Auge ist auf convergente Strahlen im Ruhezustande eingerichtet. Da aber die Gegenstände entweder parallele oder divergente Strahlen aussenden, so müssen sie, um sich auf der Netzhaut des Hypermetropen zu vereinigen, vorher convergent gemacht

werden. Dies geschieht durch Vorhalten von Convexgläsern oder durch Krümmungszunahme der Krystalllinse (Accommodation).

Bedient sich der Hypermetrop kein Convexglas, so wird er selbst zum deutlichen Sehen in die Ferne einer gewissen Accommodationsspannung bedürfen. Dieselbe ist bei einzelnen Uebersichtigen so fest mit dem Sehaect verknüpft, dass sie selbst bestehen bleibt, wenn sie durch Vorhalten geeigneter Convex-Gläser, wie es bei unsern üblichen Refractionsbestimmungen für die Ferne geschieht, überflüssig geworden wäre: es tritt unter diesen Verhältnissen die eigentlich volle Hyperopie nicht zu Tage, da sie ganz oder theilweise durch die beibehaltene Accommodation ausgeglichen oder verdeckt wird. Wir können demnach eine manifeste und eine latente Hyperopie unterscheiden. Giebt z. B. ein Patient als das stärkste Convexglas, mit dem er das Maximum seiner Sehschärfe für die Ferne erreicht, 1·0 an, während nach Atropinisirung des Auges oder auch bei der ophthalmoskopischen Untersuchung, bei der sich die Accommodationsspannung des zu Untersuchenden verliert, eine Hyperopie 2·0 gefunden wird, so bezeichnet man als manifeste Hypermetropie (Hm) 1·0 und als latente Hypermetropie (Hl) 1·0: die totale Hypermetropie (Ht) wäre = 2·0. Es ist übrigens zu beachten, dass nicht stets eine einmalige Atropinisirung die volle H zu Tage treten lässt, sondern dass ein häufigeres und fortgesetztes Atropinisiren bisweilen erforderlich wird. Patienten mit latenter H zeigen bei den gewöhnlichen Gläserprüfungen nicht selten ein auffälliges Schwanken in ihren Angaben, indem sie jetzt ein stärkeres, bald nachher ein schwächeres Glas als das entsprechende angeben. In einer Reihe von Fällen wird ohne Atropinisirung mit Convexgläsern überhaupt nicht besser gesehen, die Patienten erscheinen also als emmetropisch, ja bisweilen geben sie selbst Myopie an (cfr. Accommodationskrampf). Im Uebrigen dürfen sehr kleine Unterschiede in der Brechung nach der Atropinisirung für gewöhnlich nicht als abnorme Accommodationsspannung oder latente H. verwerthet werden, da fast bei jedem Auge die Brechung eine geringe Herabsetzung (etwa bis 1·0) durch Atropin erfährt, indem der normale Tonus des M. ciliaris sich verringert.

Von Donders ist noch eine weitere Eintheilung der Hypermetropie eingeführt worden, welche sich auf das Verhalten der Accommodation gegenüber parallelen Lichtstrahlen bezieht. Können parallele Strahlen einfach durch Accommodation auf der Netzhaut vereinigt werden, so besteht facultative Hyperopie: diese Patienten erreichen bei unsern gewöhnlichen Prüfungen für die Ferne auch ohne

Convexgläser das Maximum ihrer Sehschärfe. Reicht hingegen die Accommodation nicht aus zur Vereinigung paralleler Strahlen, so ist absolute Hyperopie vorhanden: die Patienten kommen nur mit Convexgläsern auf das Maximum ihrer Sehschärfe. Bei einer dritten Kategorie endlich kann auch ohne Convexgläser das Maximum der Sehschärfe für die Ferne erreicht werden, aber nur, indem sie in der Weise eine stärkere Accommodationsanstrengung ermöglichen, dass sie die Parallelität der Sehachsen aufgeben und convergiren, also meist in einen einseitigen Strabismus convergens verfallen. Diese Hypermetropie ist als relative bezeichnet worden. Natürlich können sich mit Abnahme der Accommodation im späteren Alter bei einem und demselben Individuum die Verhältnisse ändern; so wird etwa eine facultative Hypermetropie allmählig in eine absolute übergehen. Die Grade der Hypermetropie sind sehr verschieden; Hypermetropie über 5·0 ist verhältnissmässig selten. Doch kommen noch höhere Grade, selbst bis 20·0, vor.

Aetiologie. In der Regel handelt es sich um eine angeborene, häufig ererbte Abnormität, das Auge ist zu klein oder genauer, es hat eine zu kurze Augenachse. Die vordere Kammer des hyperopischen Auges pflegt ziemlich flach, die Pupille eng zu sein. Erworben wird Hypermetropie besonders durch Staaroperationen (Aphakia); Emmetropen werden nach Herausnehmen der Krystalllinse meist H. von 10·0 bis 11·0. Aber auch durch Hornhauttrübungen, die die Cornea abflachen, kann H entstehen.

Beschwerden und Complicationen. Mit höheren Graden der Hyperopie ist häufig Schwachsichtigkeit verbunden. Zum Theil lässt sich dieselbe auf Astigmatismus, sowohl regelmässigen wie unregelmässigen, zurückführen, der bei Hyperopen häufig vorhanden ist. Jedenfalls liegt besondere Veranlassung vor, gerade bei Hyperopen mit veringerteter Sehschärfe auch auf Astigmatismus zu untersuchen.

Dass durch die Grösse des Winkels γ bei Hyperopen bisweilen ein scheinbarer Strabismus divergens zu Stande kommt, haben wir schon oben erörtert. Wie ferner manche Hyperopen, um sich eine stärkere Accommodation beim Nahesehen durch abnorme Convergenz zu verschaffen, in reellen Strabismus convergens verfallen, wird in dem betreffenden Kapitel ausführlicher besprochen werden.

Die Beschwerden der Hyperopen hängen von dem Grade der Ametropie und von der Accommodationskraft ab. Hochgradige Hypermetropen, die in der Regel auch absolute Hypermetropie haben, da ihre Accommodationskraft selbst nicht für parallele Strahlen ausreicht, werden oft für kurzsichtig gehalten. Wie diese, sehen sie in der Ferne schlecht;

allerdings müssten sie — im Gegensatz zu den Kurzsichtigen — auch in der Nähe schlecht sehen, da sie natürlich noch viel weniger im Stande sind, auf nahe Gegenstände zu accommodiren. Doch findet man Personen, die sich über Schlechtsehen in der Nähe nicht beklagen; sie bringen die Gegenstände nämlich ganz dicht vor die Augen und erkennen sie dann trotz der Zerstreungskreise durch die Grösse der Netzhautbilder. Es ist dies dem bereits Erwähnten ganz analog, dass eine sehr grosse Schrift noch weit diessseits des accommodativen Nahepunktes gesehen werden kann.

Mittlere und geringere Grade der Hypermetropie können, falls nicht absolute Hypermetropie vorhanden ist, in der Ferne gut sehen, bedürfen aber zum Nahesehen einer erheblich stärkeren Accommodation als der Emmetrop, da sie bereits für parallele Strahlen eine ihrer Hypermetropie entsprechende Accommodationsspannung nöthig hatten. Wenn beispielsweise ein Emmetrop in 8 Zoll liest, so bedarf er einer Accommodation von $\frac{1}{8}$; ein Hypermetrop $\frac{1}{24}$ bedarf einmal derselben Accommodation $\frac{1}{8}$ (— von unendlich auf 8 Zoll —) ausserdem aber noch entsprechend seiner H $\frac{1}{24}$, einer Accommodation von $\frac{1}{24}$, um erst parallele Strahlen auf seiner Netzhaut zu vereinigen: seine Gesamt-Accommodation ist demnach $\frac{1}{8} + \frac{1}{24} = \frac{1}{6}$. Der Nahepunkt des H ist immer weiter hinaus gerückt als der des Emmetropen. Haben z. B. ein Hyperop $\frac{1}{24}$ und ein Emmetrop die gleiche Accommodationsbreite $\left(\frac{1}{A} \text{ etwa} = \frac{1}{6}\right)$, so liegt der Nahepunkt des Hypermetropen in 8 Zoll, der des Emmetropen in 6 Zoll. Wenn trotzdem im jugendlichen Alter bei guter Accommodationskraft dauernde Arbeit in der Nähe dem Hyperopen möglich ist, so wird doch mit Abnahme der Accommodationsbreite, wie sie mit dem zunehmenden Alter eintritt, das Arbeiten in der Nähe immer schwerer werden: er wird gewissermaassen früher Presbyop als der Emmetrop. Ist die Hypermetropie etwas höher, oder die Accommodation gering, vielleicht auch nur vorübergehend geschwächt, wie wir es besonders bei Kindern nach schwereren Krankheiten oder in Folge zu starker Augenanstrengung bemerken, so treten schon frühzeitig Beschwerden auf. Dieselben bestehen in der Regel in Mangel an Ansdauer beim Arbeiten in der Nähe (Asthenopia, Hebetudo visus, Kopia); die hier in Rede stehende Form wird als Asthenopia accommodativa bezeichnet (Donders). Es kann zwar eine gewisse Zeit lang noch accommodirt werden, dann aber erschläft die Accommodationskraft; das Gesehene wird undentlich; Buchstaben laufen in einander, verschwimmen. Tritt eine Ruhepause ein, so kann in Folge

der eingetretenen Erholung wieder eine Zeit lang fortgearbeitet werden. Bei Handwerkern geht bisweilen nach der Sonntagsruhe die Arbeit in den ersten Wochentagen gut, dann wird sie immer schwerer. Abends ist das Sehen mehr erschwert, als Morgens und am Tage. Wird das Arbeiten forcirt, so stellen sich Druck, Brennen im Auge, Schmerzen in der Stirn und im Kopfe ein. Selbst ausgeprägte Neuralgien können in dieser Ueberanstrengung ihren Grund haben. Allerdings pflegt bei längerem Bestehen öfter der Kopfschmerz oder die Neuralgie in dem Sinne einen selbstständigen Charakter anzunehmen, als sie jetzt auch ohne Anstrengung der Augen auftreten. Aber die Therapie zeigt in den entsprechenden Fällen, dass eine Heilung erst möglich wird, wenn die Accommodationsüberanstrengung und -Ueberreizung gehoben ist, erst dann kommen die sonst angezeigten Heilmittel zur Wirkung. Derartige Fälle sind nicht gar zu selten und es sollte sich hierbei die Untersuchung des Arztes immer auch auf die Functionen des Auges richten.

Therapie.

Die Beschwerden der Hyperopen lassen sich heben durch entsprechende Convexgläser. Bei absoluter Hyperopie wird immer das die Hyperopie corrigirende Glas zu tragen sein, um das Sehen für die Ferne möglichst zu erhöhen; ähnlich bei der relativen. Handelt es sich um facultative Hyperopie, so bedarf der Patient für die Ferne keines Glases, wohl aber wird es ihm für die Nähe Erleichterung seiner Accommodationsanstrengung schaffen. Es liegt gar kein Grund vor, weswegen er sich nicht durch das seine Hyperopie corrigirende oder annähernd corrigirende Glas wenigstens beim Arbeiten in der Nähe in dieselben günstigen Accommodationsverhältnisse wie der Emmetrop bringen sollte. Thut er es nicht, so überanstrengt er unnöthiger Weise seinen Accommodationsmuskel. Treten asthenopische Beschwerden auf, so muss auf jeden Fall zu dem Convexglase gegriffen werden. Dasselbe sollte mindestens dem Grade der manifesten Hypermetropie entsprechen. Aber oft wird das nicht ausreichen und man muss auch die etwa vorhandene latente Hypermetropie mit corrigiren. In Schwächezuständen bedarf es sogar für die Nähe noch stärkerer Gläser, welche ungefähr die beim gleichaltrigen Emmetropen normale Lage des Nahepunktes herbeiführen. Doch muss auch hier individualisirt werden; die Regel trifft nicht für alle Fälle zu, da besonders in der relativen Accommodationsbreite viel subjective Verschiedenheit herrscht. Wir werden überall das eigene Behagen des Brillenträgers zu berücksichtigen haben. Bei eingewurzelter Asthenopie darf trotz der Convexgläser nicht sofort

danernd in der Nähe gearbeitet werden; es müssen öfter Ruhepausen eintreten und erst allmählig kann die Zeit der ununterbrochenen Arbeit mehr und mehr verlängert werden. Haben sich ernstliche nervöse Erscheinungen in Folge der Accommodationsüberanstrengung entwickelt oder gelingt die Hebung der Asthenopie mittelst Convexgläser allein nicht, was bei einzelnen Patienten der Fall ist, bei denen jede Convergenz schon schmerzhaft Accommodationsspannung hervorruft (Donders), so empfiehlt es sich vorerst, durch eine mehrwöchentliche Atropinkur den Muskel vollkommen in Ruhezustand zu versetzen, danach dann allmählig mit den entsprechenden Convexgläsern wieder die Arbeit beginnen zu lassen. Wenn man so den Ausgang des Leidens bekämpft hat, pflegen auch die anderen, gegen die secundäre Nervenaffection gerichteten Mittel (je nach Umständen Eisen, Chinin, Tinct. Valerianae, constanter Strom etc.) von Nutzen zu sein.

3. Astigmatismus.

Von einem Punkte ausgehende (homocentrische) Lichtstrahlen werden durch die brechenden Medien des Auges, streng genommen, nicht zu einem Punkte wieder vereinigt. Es theilt das Auge, wenn auch in geringem Maasse, eben die Fehler der Brechung an sphärischen Flächen überhaupt: chromatische und sphärische Aberration. Wenn wir von ersterer hier absehen und nur einfarbiges (homogenes) Licht berücksichtigen, so kommt die sphärische Aberration in der Weise zur Geltung, dass selbst die, einen einzigen Meridian des Auges treffenden (beispielsweise horizontal einfallenden) Strahlen sich nach der Brechung nicht in einem Punkte ($\acute{\alpha}$ privatim., $\sigma\acute{\iota}\gamma\mu\alpha$ Punkt) vereinigen, sondern in einer Linie, deren vorderer Brennpunkt dort liegt, wo die am meisten gebrochenen Strahlen zusammenstossen, und deren hinterer dort, wo die am wenigsten gebrochenen sich schneiden (Fig. 49). Diese Art von Astigmatismus, welche die verschiedene Brechung in demselben Meridian betrifft, bezeichnet man als unregelmässigen (irregulären) Astigmatismus; derselbe findet sich in allen Augen. Die strahlige Form, in der die Sterne erscheinen, sowie das in einigen



49.

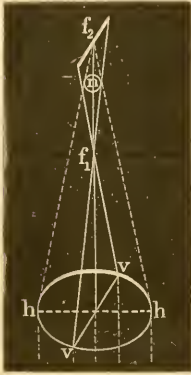Fällen auftretende Vielfachsehen von Objecten (Polyopia monocularis) haben darin ihren Grund. Er wird physiologisch veranlasst durch den Bau der Linse und fehlt daher bei Aphakie.

Wenn As in höherem Grade vorhanden ist, so leidet die Sehschärfe darunter. Auch dieser *abnorme* irreguläre Astigmatismus kann in der Linse seine Entstehung finden, indem ungewöhnliche Brechungsverhältnisse, die bisweilen z. B. der Staarentwicklung vorangehen, oder auch Lageveränderungen (Luxationen) ihn hervorrufen. Doch spielt die Cornea in der Mehrzahl der Fälle eine grössere Rolle; recht häufig entsteht durch geringe und wenig intensive Trübungen unregelmässiger Astigmatismus. Ebenso durch Ulcerationen und Ektasien, besonders durch Keratoconns. Seine Symptome bestehen, neben Herabsetzung der Sehschärfe, in Verschwommen- und Verzerrtsehen der Gegenstände, in Diplopie oder Polyopie. Die Augenspiegeluntersuchung, bei der kein vollkommen scharfes Bild der Theile des Augenhintergrundes zu erlangen ist, wird seine Diagnose sichern können; anschaulicher noch bei unregelmässigem Hornhautastigmatismus das Keratoskop. An Stelle der regelmässigen Kreise sieht man dann ganz unregelmässig gestaltete Figuren in dem Hornhautreflexbildchen. Wenn es sich nicht um materiell zu hebende oder zu bessernde Erkrankungen (so Heilung von Geschwüren, Tätowirung der Hornhautflecke mit folgender Pupillenbildung, Operation des Keratoconus [s. dies.] etc.) handelt, ist mit optischen Mitteln bei dem unregelmässigen Astigmatismus nicht viel zu erreichen. Für bestimmte Zwecke kann die Sehschärfe bisweilen dadurch gehoben werden, dass die Patienten durch kleine Löcher oder schmale Spalten von 1 bis 3 mm Breite (stenopäische Apparate) blicken. —

Ausser dieser Form von Astigmatismus lässt sich am Auge noch eine andere und für die Praxis wichtigere Form nachweisen: der *regelmässige* (reguläre) Astigmatismus. Dieser hat seinen Sitz vorzugsweise in der Hornhaut und beruht darauf, dass die Krümmungsfläche derselben nicht einer Kugelfläche, sondern dem Scheitelsegment eines Ellipsoids entspricht. Das Minimum der Krümmung fällt vorwiegend in den horizontalen Meridian, das Maximum in den verticalen Meridian (Knapp, Donders). Daneben finden sich auch in der Linse Verschiedenheiten der Meridiankrümmung, die dann ebenfalls ihren Einfluss auf den gesammten Astigmatismus des Auges zur Geltung bringen, allerdings meist nur in geringem Grade (Laqueur, Pflüger). In seltenen Fällen ist As allein durch Krümmungsanomalien der Linse bedingt und schwindet nach Atropinisiren.

Beim regelmässigen Astigmatismus erfahren die Strahlen, welche in verschiedene Meridiane einfallen, eine ungleiche Brechung: sie werden nicht in einem Punkte, sondern in einer Brennstrecke vereinigt (Sturm).

Sehen wir von der etwaigen verschiedenen Brechung in demselben Meridian (unregelmässiger Astigmatismus) ab und lassen alle durch einen und denselben Meridian gehenden homocentrischen Strahlen sich in einem Punkte vereinigen, so versinnlicht Figur 50 die Art der



50.

Vereinigung der von einem in der Unendlichkeit befindlichen Lichtpunkte ausgehenden parallelen Strahlen. Wir betrachten dabei den horizontalen Meridian (hh) des astigmatischen Auges als den, den längsten Krümmungsdurchmesser habenden und daher am schwächsten brechenden (beispielsweise hyperopischen) Meridian, den verticalen (vv) als den am stärksten brechenden, beispielsweise myopischen Meridian.

Die vertical die Hornhaut treffenden Strahlen werden sich alsdann früher vereinigen (f_1) als die horizontal einfallenden (f_2). Da in einer durch f_1 gelegten senkrechten Ebene alle durch den Meridian vv gegangenen Strahlen eine punktförmige Vereinigung finden, während die im horizontalen Meridian einfallenden noch eine Anzahl convergirender Strahlen bilden, so wird an dieser Stelle eine horizontal gestellte leuchtende Linie auftreten; hingegen in f_2 wird die leuchtende Linie vertical sein. Zwischen diesen beiden Linien (Brennlinien) liegt die Brennstrecke (intervalle focal, $f_1 f_2$, Sturm). In ihr wird eine Stelle sein, wo der Querschnitt der Strahlen einen Kreis darstellt (n), der kleiner ist als der Querschnitt des Strahlenbündels vor dem Auge und der die verhältnissmässig stärkste Lichtconcentration hat.

Je nachdem die Netzhaut eines Auges sich in der einen oder der anderen Entfernung von hh und vv befindet, wird auch das auf ihr von einem in unendlicher Ferne befindlichen Lichtpunkt entworfene Bild je nach dieser Lage ein verschiedenes sein und den oben bezeichneten Figuren entsprechen. Im Allgemeinen dürfte das Bild am besten sein, wenn die Netzhaut in der Ebene der grössten Concentration, wo jeder Punkt als Kreis sich bildet, liegt. Befindet sie sich in der Ebene einer Brennlinie, so werden nur die Lichtstrahlen zu einer scharfen Vereinigung kommen, die durch den senkrecht auf dieser Linie stehenden Meridian gefallen sind; also unter Annahme der Lage in f_1 , wo die Brennlinie horizontal ist, die des verticalen Meridians (vv). Es ist ersichtlich, dass für Erkennung bestimmter Objecte, hier etwa horizontaler Linien, diese Lage die vortheilhafteste sein wird.

Die Brennstrecke wird eine um so grössere Ausdehnung haben, je grösser die Differenz in der Brechung der beiden senkrecht aufeinander stehenden Meridiane ist; gleich Null wird sie, d. h. sie schrumpft in einen Brennpunkt zusammen, wenn diese Differenz gleich 0 wird.

Den Grad des regelmässigen Astigmatismus bezeichnen wir nach Donders durch die Differenz in der Refraction der am meisten verschieden brechenden, wie erwähnt gewöhnlich senkrecht aufeinander stehenden Meridiane. Ist z. B. die Brechung im horizontalen Meridiane einem emmetropischen Auge entsprechend, im verticalen Meridiane aber entsprechend dem einer Myopie 2·0 ($\frac{1}{20}$), so ist der Grad des Astigmatismus $= 2\cdot0 - 0\left(\frac{1}{20} - \frac{1}{\infty}\right) = 2\cdot0\left(\frac{1}{20}\right)$. Besteht im horizontalen Meridiane Myopie 1·0, im verticalen M 2·0, so besteht ausser der, beiden Meridianen zukommenden Myopie 1·0 noch As 1·0. Ist im horizontalen Meridian hingegen Hyperopie 1·0, im verticalen Meridian Myopie 2·0, so ist $As = 1\cdot0 + 2\cdot0 = 3\cdot0$.

Diese Beispiele geben zugleich die drei verschiedenen Formen, in denen der regelmässige Astigmatismus auftritt.

1) Einfacher Astigmatismus: in einem Hauptmeridian Emmetropie, im anderen Myopie (einfacher myopischer Astigmatismus Am) oder Hypermetropie (einfacher hyperopischer Astigmatismus Ah). 2. Zusammengesetzter Astigmatismus: a) in beiden Hauptmeridianen Myopie aber verschiedenen Grades ($M + Am$); in beiden Hauptmeridianen Hyperopie aber verschiedenen Grades ($H + Ah$). 3. Gemischter Astigmatismus: in einem Meridian Hypermetropie, im anderen Myopie. Je nachdem die eine oder die andere Anomalie in stärkerem Grade vorhanden ist: a) gemischter Astigmatismus mit überwiegender H (Ahm) oder b) mit überwiegender M (Amh). —

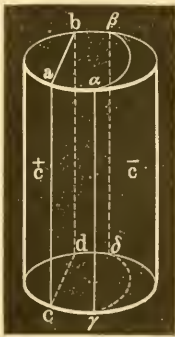
Vorkommen. Geringe Grade von Astigmatismus kommen nach dem eben über die Krümmung der Cornea Gesagten auch im normalen Auge vor. So wie sie aber höher als etwa 1·0 Dioptrie steigen, sind sie als pathologisch oder als abnorm zu betrachten. Es zeigt sich alsdann auch bei den üblichen Sehschärfebestimmungen mit Buchstaben, Haken etc. eine deutliche Herabsetzung der Sehschärfe, bedingt durch das Verschwommensein der Netzhautbilder. Dies ist oft das einzige subjective Zeichen, da die Patienten nur verhältnissmässig selten spontan angeben, dass sie etwa Linien in der einen Richtung weniger deutlich sehen als in der anderen, dass Quadrate ihnen als Rechtecke erscheinen oder Kreise als Ellipsen und Aehnliches. Es gehört schon eine gute Beobachtungsgabe dazu, um darauf von selbst aufmerksam zu werden. Man

wird daher gut thun, bei jeder, nicht durch sonstige nachweisbare Veränderungen bedingten Sehschärfeherabsetzung, die trotz Correction mit sphärischen Gläsern bleibt, oder wo mit sphärischen Gläsern sehr verschiedenen Grades annähernd gleich gesehen wird, stets auch auf abnormen Astigmatismus zu untersuchen. Als weiteres Verdachtsmoment dient der stationäre Charakter der Sehschwäche. Ebenso versäume man die Untersuchung nicht, wenn asthenopische Beschwerden vorliegen, die auch bisweilen in Astigmatismus basiren.

As ist in der Regel angeboren und häufig mit Hyperopie complicirt. Doch kann er auch erworben werden. So findet man ihn bisweilen bei Hornhautflecken und in den beim unregelmässigen Astigmatismus hervorgehobenen Erkrankungen. Besonders häufig ist er nach Staaroperationen; auch nach Irideotomien kann er auftreten. Interessant ist die Beobachtung Laqueur's, dass ein Zug am oberen Lide, sei es temporal- oder nasalwärts, durch Druck auf den normalen Bulbus eine Abflachung des horizontalen und stärkere Krümmung des verticalen Meridians bewirken kann, sodass ein regelmässiger Astigmatismus von 2 bis 4 D entsteht. Manche Astigmatiker corrigiren durch einen ähnlichen Druck ihren Astigmatismus.

Zur Correction und Diagnose bedient man sich der cylindrischen Gläser, deren Einführung in die Praxis ein Verdienst von Donders ist.

Wir können uns die einfachen cylindrischen Gläser aus einem massiven Glaseylinder, wie die Figur 51 ihn zeigt, so entstanden denken, dass durch eine mit der Achse des Cylinders parallele Ebene $abcd$ das links gelegene Stück, hingegen durch eine stark concave Fläche $\alpha\beta\delta\gamma$, deren Radius kleiner ist als der des Cylinders, das rechtsgelegene abgeschnitten wird. Wir erhalten dann links ein positives cylindrisches Glas ($+c$) und rechts ein negatives ($-e$) und zwar ist $+c$ ein planconvex-cylindrisches Glas und $-e$ ein convex-concaves, oder ein negativ-cylindrischer Meniscus. Ein planconvex-cylindrisches Glas würde man haben, wenn man sich den concaven Meniscus $-e$ nach rechts herüber durch Glas zu einem Parallelepipedon ergängt.



51.

Wenn man sich ein planconvex-cylindrisches und ein planconvex-cylindrisches Glas mit gekrenzten Achsen an den planen Seiten aneinander gelegt und vereint denkt, hat man ein biecylindrisches Glas (geschrieben: concav-cylindrisch \times Γ)

convex-cylindrisch y). Wird mit einem planecylindrischen Glase ein plansphärisches in gleicher Weise vereinigt, so hat man ein sphärisch-cylindrisches Glas (cylindrisch $x \ominus$ sphärisch y). —

Jedes cylindrische Glas lässt Lichtstrahlen in der Richtung der Cylinderaehse ungebrochen durchgehen. Anders ist es mit Strahlen, die senkrecht auf die Cylinderaehse das Glas treffen. Diese fallen auf einen kreisförmigen Durchschnitt des Cylinders und werden dort ganz entsprechend wie bei sphärischen Gläsern zusammengebrochen oder zerstreut. Diese Eigenschaft der cylindrischen Gläser, einen Theil der Strahlen zu brechen, den anderen der Achse parallel einfallenden ungebrochen durchzulassen, befähigt sie zur Correction des regelmässigen Astigmatismus. Die Achse des Cylinderglases wird immer dem Augenmeridian parallel gelegt, der keiner Correction bedarf. — In den Cylindergläsern unserer Zeichnung würden die vertical einfallenden Strahlen ungebrochen durchgehen, die horizontal einfallenden entsprechend der Brechkraft (wie bei sphärischen Gläsern nach Dioptrien oder Zollmaass bestimmt) abgelenkt werden. Die Lage der Achse ist meist durch einen Strich (!) auf den Cylindergläsern angegeben.

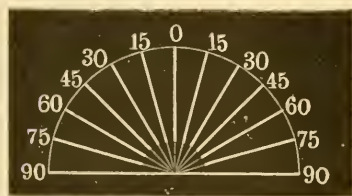
Die Bestimmung des Astigmatismus wird am besten mit diesen Cylindergläsern gemacht. Man stellt mittelst der grossen Buchstaben der Snellen'schen Tafeln, die in entsprechender Entfernung aufgehängt sind, in gewöhnlicher Weise zuerst die Sehstärke fest. Wenn sphärische Gläser bessern, so setzt man das schwächste von ihnen, mit dem das Maximum der Sehstärke sich erreichen liess, in ein Brillengestell vor das Auge. Nunmehr sucht man durch ein vorgehaltenes schwaches, convex-cylindrisches Glas eine weitere Verbesserung zu erzielen, indem man es im Kreise vor dem Auge dreht. Bei einer bestimmten Stellung des Glases wird in den entsprechenden Fällen angegeben, dass besser oder wenigstens eben so gut gesehen wird. Man kennt nunmehr die Lage, in der die Cylindergläser, oder genauer ihre Achse, gehalten werden müssen, und sucht durch immer stärkere ebenso gehaltene Nummern eine weitere Besserung der Sehstärke zu erzielen. Gelingt dies, so giebt das stärkste Convexglas, bei dem das Maximum von Sehstärke erreicht wird, den Grad des Astigmatismus an. Wird aber keine Verbesserung des Sehens mit convex-cylindrischen Gläsern erreicht, so geht man zu concav-cylindrischen über und verfährt damit ebenso. Gelingt hier eine Besserung, so bezeichnet die Brechkraft des schwächsten cylindrischen Glases den Grad des Astigmatismus.

Es ist mit dieser Untersnehmung gleich das corrigirende Glas gegeben. War vorher mit convex- oder concav-sphärischen Gläsern keine

Besserung zu erzielen gewesen, fand demnach die Bestimmung ohne diese statt, so besteht einfacher Astigmatismus, es wird ein einfaches cylindrisches Glas zur Correction ausreichen. Man giebt dem Optiker dabei die Stellung der Cylinderachse durch einen entsprechenden Strich an (senkrechten, schrägen oder horizontalen), den man neben die Nummer setzt. Also z. B. concav-cylindrisch 2·0 | (d. h. Achse senkrecht). Doch thut man gut, das gelieferte rundgeformte Cylinderglas noch nicht definitiv in das Brillengestell festschrauben zu lassen, um erst durch kleine Hin- und Herdrehungen die beste Stellung herausuchen zu können. — Ist vorher schon ein sphärisches Glas als bessernd gefunden worden, so corrigirt ein sphärisch-cylindrisches Glas, das beispielsweise so beschrieben wird: concav 2·0 sph. \ominus concav 1·0 cyl. —.

Es ist ersichtlich, dass wir auf diese Weise der bicylindrischen Gläser gar nicht bedürfen. In den Fällen von gemischtem Astigmatismus, wo sie letzteren corrigiren sollen, kann dasselbe auch durch sphärisch-cylindrische Gläser geleistet werden. Es sei z. B. im verticalen Meridian M 2·0, im horizontalen H 1·0; dies liesse sich corrigiren durch ein bicylindrisches Glas: concav 2·0 cyl. — \lrcorner convex 1·0 cyl. |. Aber in gleicher Weise lässt sich dies auch durch concav 2·0 sph. \ominus convex 3·0 cyl. | erreichen. Concav 2·0 sphärisch corrigirt die Myopie des verticalen Meridians; die Hyperopie 1·0 im horizontalen Meridian aber erhöht es durch seine zerstreuende Kraft noch mehr, um 2·0; wir müssen demnach zur Correction des horizontalen Meridians jetzt convex 3·0 cylindrisch mit verticaler Achse anwenden.

Man wird auf gemischten Astigmatismus schliessen, wenn sowohl mit convex- als mit concav-sphärischen Gläsern besser gesehen wird. — Wenn man die Brechung in den Hauptmeridianen factisch bestimmen und sich nicht mit der oben gegebenen praktischen Correction begnügen will, so muss man nachstehendes Verfahren benutzen.

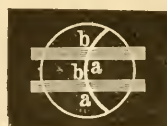

52.

Um direct die Lage der Hauptmeridiane zu finden, kann man sich einer Sternfigur (Green) oder, was ja ausreicht, einer in beistehender Anordnung gezeichneten halben Sternfigur (wie sie sich entsprechend gross in den Snellen'schen Sehproben findet) bedienen.

Wenn man diese Figur allmähig vom Auge abrückt, so wird den Astigmatikern schliesslich nur noch ein Strahl deutlich erscheinen: derjenige nämlich, welcher durch den gleich-

sam weitsichtigsten (schwachbrechendsten) Meridian des Auges gesehen wird; ein anderer meist um circa 90 Grad von ihm entfernter, am verschwommensten. Um nicht zu weit mit der Figur abgehen zu müssen, kann man Emmetropen und Hyperopen durch Vorlage eines stärkeren Convexglases bei dem Versuch künstlich myopisch machen. Die Richtung der beiden Linien deutet die Lage der Hauptmeridiane an. Und zwar ist der Augenmeridian, welcher senkrecht auf der Richtung der am weitesten scharf gesehenen Linie steht, der schwächstbrechende (resp. bei Hyperopie bestbrechende). Zum Scharfsehen dieser Linien ist es nämlich erforderlich, dass vorzugsweise ihre Abgrenzung gegen die weissen Zwischenräume deutlich hervortritt. Die Lichtstrahlen, welche von den Punkten (a und b, Figur 53) der Linienränder ausgehen, dürfen nach dem Zwischenraume hin keine Zerstreungskreise zeigen. Dies ist aber nur möglich, wenn in dem Augenmeridian a b scharfe Brechung erfolgt. — Nachdem so die Hauptmeridiane festgestellt sind, hält man einen stereoskopischen Spalt erst in der Richtung des einen und dann in der Richtung des anderen vor und bestimmt in gewöhnlicher Weise die Refraction derselben.



53.

Von anderen Methoden seien noch folgende erwähnt.

Stokes construirte eine Linse, die aus zwei cylindrischen Gläsern (convex $\frac{1}{10}$ und concav $\frac{1}{10}$) besteht, welche, mit den planen Flächen sich berührend, in einem Gestell um einander gedreht werden können. Sind ihre Achsen parallel, so hebt sich ihre Wirkung auf; sind sie gekrenzt, so werden sie in dem einen Meridiane wie $-\frac{1}{10}$, in dem darauf senkrechten wie $+\frac{1}{10}$ wirken. Sie können demnach As 0 bis As $\frac{1}{5}$ durch allmälige Drehung corrigiren und so eine Reihe von Cylindergläsern gleichsam ersetzen. Da aber bei den Prüfungen mit der Stokes'schen Linse öfter Ueberscorrection eines Meridians stattfindet, so sind einfache cylindrische Gläser vorzuziehen. Der weitere Uebelstand, dass sich auch die Lage der Achse beständig ändert, ist durch eine Modification von Snellen gehoben worden.

Donders lässt, um die Hauptmeridiane zu finden, nach einem fernen Lichtpunkte blicken, derselbe zeigt sich dem Astigmatiker als Lichtlinie. Man findet bald ein sphärisches Glas, womit diese Lichtlinie scharf hervortritt und dann ein zweites modificirendes (positives oder negatives), welches, vor das erste gehalten, dem Lichtstreifen eine gerade entgegengesetzte Richtung ertheilt.

Javal hat ein eigenes Instrument construirte, das aus einem viereckigen, ausziehbaren Kasten besteht, in dessen vorderer Wand zwei

Oeffnungen mit Convexgläsern sich befinden. Das zu untersuchende Auge sieht durch eine derselben nach einem Kreise, in dem die Radien gezeichnet sind. Die Figur wird so weit herausgerückt, bis nur noch eine Linie deutlich erscheint. Diese steht senkrecht auf dem Meridiane der schwächsten Brechung. Nun werden concav-cylindrische Gläser verschiedener Stärke, die sich in einem drehbaren Gestelle befinden, mit der Achse dem Meridiane der schwächsten Brechung entsprechend, so lange vorgelegt, bis dasjenige gefunden ist, mit dem alle anderen Linien deutlich gesehen werden. Inzwischen sieht auch das andere Auge, wie bei einem Stereoskop, durch die zweite Oeffnung auf einen Kreis, aber ohne Radien; durch die eintretende Verschmelzung zu einem stereoskopischen Bilde ist die gleichbleibende Convergenz der Sehlinien gesichert und damit auch die Accommodation weniger veränderlich. —

Schliesslich seien noch die Buchstaben erwähnt, die aus parallel verlaufenden kleinen schwarzen Strichen — aber bei jedem einzelnen Buchstaben in verschiedener Richtung laufend — zusammengesetzt sind (Pray, Heymann). Je nachdem in der einen oder der anderen Richtung der Astigmatiker besser sieht, wird er auch den entsprechend gebildeten Buchstaben leichter erkennen.

Bei allen diesen Prüfungen ist die Veränderung der Accommodation sehr störend und verwirrt oft die Resultate. Sie kann eine Verringerung oder selbst Aufhebung der astigmatischen Refractionsanomalie in einem Meridian bewirken (Dobrowolsky). Durch Atropinisiren lässt sich dieser Uebelstand heben, doch ist zu beachten, dass die ausgleichenden Brillen, welche man jetzt findet, nach Wiederherstellung der Accommodation von dem Patienten oft wieder verworfen werden.

Objectiv lässt sich regelmässiger Astigmatismus mittelst des Augenspiegels diagnostiziren. Höhere Grade des regelmässigen Hornhautastigmatismus treten auch an den Spiegelbildern der Hornhaut hervor; z. B. ein Fenster erscheint nach einer Richtung hin vergrössert. Besser noch lassen sich die Zeichnungen des Keratoskops, oder zu genauen Messungen die Ophthalmometer benutzen.

Nach Javal soll der Astigmatismus der Hyperopen im Alter zunehmen, da ihr Cornealastigmatismus in der Jugend durch entgegengesetzt wirkende astigmatische Krümmung der Krystalllinse (mit Hilfe des Accommodationsmuskels) zum Theil compensirt zu werden pflegt. —

Bei nur geringen Besserungen der Sehschärfe durch cylindrische Gläser wird man in der Regel von ihrer Verwendung absehen: sie erfordern eine sehr genaue Achsenstellung, um nicht Verschlechterung des Sehens oder Verzerrungen hervorzubringen. Es muss daher beim

Tragen jede Verschiebung des Brillengestells etc. vermieden werden. In einer gewissen Zahl von Fällen bieten die Cylindergläser erheblichen Vortheil, indem sie theils das Sehen ganz bedeutend bessern, theils asthenopische Beschwerden heben.

4. Anisometropie.

(α privativum. ἴσος gleich).

Verschiedene Refraction beider Augen.

Wenn auch meist die Refraction beider Augen eine gleiche ist, so sind doch mehr oder weniger starke Differenzen gar nicht selten. Einerseits ist der Grad der Ametropie auf beiden Augen verschieden, andererseits kommen die bezüglichen Combinationen zwischen emmetropischen, myopischen, hypermetropischen und astigmatischen Augen vor. In all diesen Fällen wird ein in bestimmter Entfernung befindlicher Gegenstand nur auf der Netzhaut eines Auges ein scharfes Bild entwerfen, auf der des anderen in Zerstreuungskreisen sich darstellen. Nur in dem Falle, dass eine auf beiden Augen verschiedene und der Refraction des einzelnen Auges entsprechende Contraction des M. ciliaris die correcte Aecommodation bewirken würde, hätte man die Möglichkeit doppelseitiger scharfer Netzhautbilder. Da aber erfahrungsgemäss der Aecommodationsimpuls mit gleicher Stärke beide Augen trifft, so fällt diese Möglichkeit fort.

Die Folge der Verschiedenheit beider Netzhautbilder kann sich in Verlust des binocularen Sehens zeigen und zwar so, dass bald das eine, bald das andere Auge zum Sehen benutzt wird, oder in der Weise, dass ein Auge beständig ausgeschlossen wird. In letzterem Falle pflegt das ausgeschlossene Auge meist eine hochgradige Sehschwäche oder hochgradige Refractionsanomalie zu haben. Wird ein Gegenstand fixirt, so zeigt alsdann das vom Sehen ausgeschlossene Auge in der Regel keine vollkommen exacte Einstellung seiner Blicklinie; öfter besteht ein ausgesprochenes und deutliches Abweichen (Strabismus divergens oder convergens). Auch in den Fällen, wo die Augen abwechselnd zum Sehen benutzt werden, etwa das emmetropische Auge für das Sehen in die Ferne, das myopische Auge für das Sehen in die Nähe, weicht meist das ausgeschlossene Auge mit seiner Blicklinie vom jeweiligen Fixationspunkt ab, am häufigsten nach Aussen.

Andererseits sind die Fälle der Anisometropie, bei denen binoculares Sehen bestehen bleibt, häufig; ja bei geringeren Refractionsanomalien oder Sehschärfeverschiedenheiten bilden sie die Regel.

Binooculars und körperliches Sehen. Das körperliche Sehen, welches in dem Erkennen der Tiefendimensionen beruht, also in dem Vermögen wahrzunehmen, ob ein Punkt ferner als der andere liegt, ist durchaus nicht dem binocularen Sehen gleichzusetzen. Die Hervorhebung dieses nicht überall genügend betonten Unterschieds ist von Wichtigkeit.

Auch der Einäugige sieht, aber nicht so vollkommen als der Doppelläugige, körperlich. Es fällt dem Einäugigen, der längere Zeit oder zeitlebens nur mit einem Auge gesehen hat, gar nicht ein, etwa eine Kugel mit einer ebenso grossen und gefärbten Kreisfläche zu verwechseln. Das körperliche Sehen ist Sache der Erfahrung und wird erlernt. Trotzdem das Kind mit beiden Augen sieht, muss es erst mittelst des Tastgefühls eine kreisförmige Fläche von einer Kugel unterscheiden lernen. So giebt auch Caspar Hauser, der in einem finsternen unterirdischen Behältniss aufgewachsen war, an, dass ihm, als er an das Tageslicht gebracht war, anfänglich die Pferde und Männer auf seinen Bilderbogen gerade so vorgekommen seien, wie seine in Holz geschnitzten Pferde und Menschen; jene so rund wie diese, oder diese so flach wie jene. Doch habe er beim Ein- und Auspacken bald einen Unterschied gefühlt.

Auch bei Kindern, die mit Staar geboren waren und erst später operirt wurden, hat man dieses Lernen des körperlichen Sehens beobachten können. Ich habe sogar einen $3\frac{1}{4}$ jährigen Knaben an Staar operirt, der bis vor einem Jahre scharf und gut gesehen, aber in dieser kurzen Zeit das körperliche Sehen verlernt hatte. So konnte er in der ersten Zeit nach wieder erlangter Sehkraft die Distanzen nicht schätzen, griff meist weit über die ihm vorgehaltenen Objecte hinaus. Ein Ei konnte er von einer ebenso grossen weissen Papierscheibe nicht unterscheiden, was ihm beim Betasten sofort gelang. Er musste alle Gegenstände von Neuem wieder kennen lernen. Nur eine Katze und ein Kalb erkannte er wieder, ohne dass es ihm nach wiedererlangter Sehkraft und Uebung von Neuem gezeigt worden war.


Es giebt eben grössere oder geringere Grade der Vollkommenheit im binocularen wie im körperlichen Sehen. Um binoculares Sehen zu erweisen, legt man ein Prisma mit der Basis nach unten oder oben vor ein Auge, während das andere frei und offen bleibt: es müssen dann über einander stehende Doppelbilder zu Tage treten. Auch stereoskopische Prüfungen können benutzt werden. Hierbei stellt sich oft heraus, dass zwar die beiden Hälften der Vorlage — (man erkennt dies, wenn man nicht Abbildungen körperlicher Dinge nimmt, sondern etwa verschieden gefärbte Oblaten, die an unsymmetrischen Stellen beider Hälften

aufgeklebt sind) — gesehen werden, ohne dass jedoch eine körperliche Verschmelzung anderer, stereoskopisch symmetrischer Bilder zu ermöglichen wäre. Bei den meisten Personen selbst mit exactem körperlichen Sehvermögen wird es nicht selten eine gewisse Zeit dauern, während deren sie die Doppelbilder getrennt wahrnehmen, bis dann die körperliche Verschmelzung plötzlich zu Stande kommt.

Der Vorgang der Verschmelzung zweier Bilder zu einem körperlichen Sammelbild ist aus Figur 54 ersichtlich. Die von *a* und *a* auf identische Netzhautpartien (hier auf die *Macula lutea*) fallenden Lichtstrahlen werden als von *A* kommend aufgefasst. Die kleinen, mit der Basis nach aussen gestellten Prismen, welche sich vor beiden Ocularen befinden, ermöglichen, dass beide Augen die für das Sehen in der Nähe gewohnte Convergenz beibehalten können.

Diese Verschmelzung zweier stereoskopischer Bilder erweist das Vermögen des körperlichen Sehens. Die höchsten Anforderungen an das körperliche Sehen stellt aber der Hering'sche Fallversuch, indem hier eine ausserordentlich schnelle Tiefenwahrnehmung erforderlich ist, bei der manche Hilfsmittel für das körperliche Sehen, die zu ihrer Benutzung eine gewisse Zeit erfordern, nicht zur Geltung kommen können. Man sieht hierbei mit beiden Augen durch eine kurze (Papp-) Röhre, vor deren anderem Ende in einiger Entfernung zwischen zwei Drähten ein Faden von oben nach unten gespannt ist. In der Mitte dieses Fadens ist eine Perle befestigt. Diese wird mit beiden Augen fixirt. Der Untersuchende lässt nun bald vor, bald hinter dieser Perle andere herabfallen, natürlich so, dass die fixirte und die fallende Perle sich nicht decken. Bei scharfem binocularem und körperlichem Sehen wird angegeben, ob die fallende Perle vor oder hinter der fixirten vorbeifällt.

Zum körperlichen Sehen sind wir durch mancherlei Einrichtungen unseres Sehorganes befähigt. Vor Allem ist von höchster Bedeutung, dass wir die Gegenstände mit zwei Augen betrachten (also das binoculare Sehen). Jedes Auge sieht den Körper von einem anderen Gesichtspunkte und erhält ein anderes Bild der Seitenflächen: dabei erscheint dem Einzelauge der ferner gelegene Punkt des Körpers nach seiner — des betrachtenden Auges — Seite herübergerückt. Hiervon kann man sich leicht überzeugen, wenn man ein längeres Lineal mit seitwärts gekehrten Flächen gegen die Nasenwurzel setzt und in gerader Richtung



54.

nach vorn hält. Betrachtet man dasselbe einäugig, indem man abwechselnd das rechte und linke Auge schliesst, so bekommt man deutlich den Eindruck, dass das entferntere Ende des Lineals beim Sehen mit dem rechten Auge nach rechts hinüberriesst, dagegen beim Sehen mit dem linken Auge nach links. Diese Verschiedenheit der beim doppeläugigen Sehen im Geiste zu einer Wahrnehmung verschmolzenen Bilder giebt eine ausserordentlich scharfe momentane Empfindung der Distaneverschiedenheit zweier Punkte und damit des Körperlichen.

Darauf beruht auch das scheinbar körperliche Sehen mittelst des Stereoskops. Stellt sich beispielsweise das Bild einer durchsichtigen Glaspypamide, deren Spitze dem Betrachtenden zugekehrt ist, dem linken Auge als Netzhautbild dar mit nach rechts abweichender Spitze, so wird für das rechte Auge die Spitze — also das Näherliegende — nach links gekehrt sein. Die binoculare Verschmelzung beider Bilder giebt dem im körperlichen Sehen Geübten den Eindruck einer körperlichen Glaspypamide.

Von dieser Verschiedenheit der Bilder abgesehen, kann bei Abschätzung der Entfernung eines (näher gelegenen) Punktes a und eines (ferner gelegenen) Punktes b weiter ins Gewicht fallen, dass bei binocularer Fixation des Punktes b die von a kommenden Strahlen im linken Auge auf die temporale Netzhauthälfte fallen, also nasalwärts projicirt werden; ähnlich verhält es sich mit dem rechten Auge. Der näher gelegene Punkt a erscheint daher doppelt und zwar so, dass das Bild des rechten Auges links und das des linken rechts steht (gekrenzte Doppelbilder). Anders würden die Doppelbilder von b erscheinen, wenn a fixirt würde: das Bild von b im rechten Auge würde, da es auf die nasale Hälfte fiel, nach rechts projicirt und vom linken Auge aus gleichem Grunde nach links (gleichnamige Doppelbilder). Dieses verschiedene Verhalten der Doppelbilder hat ebenfalls Einfluss auf unsere Tiefenwahrnehmung.

Weiter kommt in Betracht, dass ein näher gelegener Punkt eine stärkere Accommodation und eine stärkere Convergence der Schachsen erfordert, als ein ferner gelegener Punkt. Auch die Schatten der Körper und manche andere Erfahrungen unterstützen unser körperliches Sehen.

Letztere Hilfsmittel stehen aber dem Einäugigen ebenso gut zu Gebote, als dem binocular Sehenden. Auch Täuschungen sind beide unterworfen, wenn auch der Einäugige mehr als der binocular Sehende. Sehr plastisch gemalte Objecte können uns als Körper imponiren. In den

jetzt vielfältig gezeigten Panoramen, wo dicht vor dem Beschauer körperliche Gegenstände sich befinden, denen erst weiterhin das Gemalte sich anschliesst, wird die Täuschung recht frappant, weil wir aus dem Vorhandensein der Körper in unserer Nähe schliessen, dass das Gemalte ebenfalls körperlich sei, — entsprechend unserer Erfahrung, wo beim Blick in die Ferne sich Körper an Körper anreihet. —

Ein vollkommenes und geübtes Binoelarsehen muss nach dem Dargelegten auch das körperliche Sehen in sich schliessen.

Hingegen kann sehr wohl ein gewisses körperliches Sehen bestehen (unter Benutzung der Convergenz der Sehachsen und der Accommodation, sowie der sonstigen Erfahrungen), trotzdem monooculares Sehen vorhanden ist. Aber diese Personen werden den Hering'schen Fallversuch — und ebensowenig den Versuch von Donders, welcher in einem Dunkelkasten vor und hinter dem fixirten Objecte elektrische Funken herüber schlagen lässt — nicht bestehen können (beim Rathen haben sie natürlich 50 Procent Wahrscheinlichkeit für sich), da hier die Tiefenwahrnehmung einzig und allein von der Verwerthung der verschiedenartigen Netzhautbilder beider Augen abhängt, Convergenz und Accommodationsänderung aber bei der Schnelligkeit des Vorganges ausgeschlossen sind.

Andererseits zeigt die Erfahrung, dass auch binocular Sehende nicht immer den Hering'schen Fallversuch bestehen. Dies beobachtet man z. B. bei manchen Patienten nach Schieloperationen: sie können im Stereoskop sehr wohl die Bilder verschmelzen, beim Fallversuch aber machen sie falsche Angaben. Es fehlt ihnen eben die Uebung oder auch die Fähigkeit, allein und schnell aus den verschiedenen Netzhautindrücken beider Augen die Tiefenwahrnehmung zu construiren. —

Dieselben Verhältnisse finden sich bei Anisometropen. Wir haben solche, bei denen das Binoelarsehen allen Ansprüchen, auch denen des sofortigen körperlichen Sehens, genügt, während bei anderen Binoelarsehen zwar vorhanden ist, und ebenso körperliches Sehen, — aber nicht in der Vollkommenheit, um den Hering'schen Fallversuch zu bestehen.

Therapie. Die Behandlung der Anisometropie wird bei fehlendem binocularem Sehaet die Herstellung desselben zu erzielen suchen, indem das schlechter sehende Auge eventuell mit dem entsprechenden Glase, bei Verschluss des anderen, Separatübungen im Sehen anstellt, und dann mittelst des Stereoskopes Uebungen im Verschmelzen der

stereoskopischen Vorlagen gemacht werden. Diese Uebungen sind in ähnlicher Art auszuführen, wie sie bei der Therapie des Schielens genauer beschrieben werden sollen.

In einer Reihe von Fällen, vorzugsweise wenn das eine Auge stark myopisch ist und allein beim Nahesehen verwendet wird, ist ein binoculares Sehen nicht zu erzielen.

Im Uebrigen muss nach den bei den Refractionsanomalien gegebenen Regeln die eventuelle Correction mit Gläsern gemacht werden. Meist aber ist es für das Sehen des Patienten angenehmer, ein gleich starkes Glas vor beiden Augen zu tragen. Man corrigirt dann das Auge, welches die geringste Refractionsanomalie zeigt, vorausgesetzt, dass es sehkräftig ist. Daraus ergibt sich, dass in den Fällen, wo ein Auge emmetropisch ist, in der Regel keine Brille für die Ferne gegeben wird. Hat das besser sehende Auge aber die grössere Refractionsanomalie, ist es beispielsweise am meisten kurzsichtig, so wird dieses mit dem entsprechenden Glase versehen, dem anderen aber das seinem Refractionsgrade entsprechende schwächere gegeben.

Die Correction beider, mit gleicher oder annähernd gleicher Sehschärfe ausgestatteten Augen durch die ihre besondere Refractionsanomalie ausgleichenden Gläser hat meist keinen besonderen Vortheil, da trotz Verlegung des Fernpunktes beider Augen in die Unendlichkeit doch für nähergelegene Dinge keine doppelseitige exacte Einstellung erfolgt, weil die relative Accommodationsbreite, wie wir gesehen, sowohl bei den verschiedenen Refractionsanomalien als auch bei stark verschiedenen Graden derselben Refraction eine verschiedene ist. Derselbe für beide Augen gegebene gleiche Accommodationsimpuls wirkt demnach trotz der Gleichheit der Accommodationsstrecke (von Unendlich bis zu dem Gegenstand, auf den die Sehachsen convergiren) in beiden Augen verschieden. Man wird gut thun, sich auch hier nach dem individuellen Behagen des Anisometropen zu richten. Die oft ausgesprochene Befürchtung mancher Patienten, die im Uebrigen mit ihrer, nur ein Auge genau corrigirenden Brille ganz zufrieden sind, dass ohne entsprechende Correction des anderen Auges ein Ausschluss desselben vom Schact erfolgen werde, kann ihnen genommen werden, indem man mit ihnen die oben erwähnten Versuche zur Feststellung des binocularen Schactes macht. Stellt sich hierbei etwa das Fehlen desselben heraus, so muss man den Versuch mit den entsprechend corrigirenden Gläsern anstellen, — in der Regel werden letztere allein ihn alsdann auch nicht erzwingen.

5. Presbyopie.

Wenn in Folge zunehmenden Alters die Accommodationsbreite sich so verringert hat, dass der Nahepunkt über 22 cm (oder früher 8 Zoll) hinausgerückt ist, so nimmt man usuell den Beginn der Presbyopie an. Wie oben ausgeführt, pflegt beim Emmetropen nach dem 40. Lebensjahre der Nahepunkt in 22 cm zu liegen. Hypermetropen werden früher presbyopisch, Myopen je nach ihrem Grade später oder gar nicht. Ein Myop 6·0, dessen Fernpunkt in circa 16 cm liegt, kann selbst bei Verlust seiner ganzen Accommodationsbreite in dem angegebenen Sinne nicht als presbyopisch bezeichnet werden.

Die durch das Hinausrücken des Nahepunktes veranlassten Beschwerden liegen darin, dass kleine Gegenstände, welche eine grössere Annäherung erfordern, nicht mehr erkannt werden und dass selbst gewöhnlicher Druck auf die Dauer nicht gelesen werden kann. Besonders bei künstlicher Belenchtung tritt dies hervor. Anfänglich helfen sich die Presbyopen, indem sie Schrift und Druck weiter vom Auge abhalten; schliesslich reicht dies aber auch nicht mehr aus. Zu einer eigentlichen Asthenopie, wie bei jugendlichen Hyperopen, kommt es in der Regel nicht, indem einerseits die Nahe-Arbeit nicht forcirt wird, andererseits die Erfahrung, dass in der Regel im Alter eine Convexbrille für die Nähe getragen werden muss, sie bald zu diesem Anskunftsmittel führt. Uebrigens kann nach starker Ueberanstrengung der Accommodation bei Presbyopen plötzlich eine derartige Schwäche derselben eintreten, dass die Nahearbeit vollständig unmöglich wird. Ich habe derartige Fälle beobachtet, die fast den Eindruck einer plötzlichen Accommodationslähmung machten, aber nach einigen Tagen der Ruhe zurückgingen.

Die symptomatische Therapie der Presbyopie besteht in der Verwendung einer angemessenen Convexbrille, die natürlich mit zunehmenden Jahren allmählig stärker werden muss. Als allgemeine Regel bei der Wahl derselben gilt, dass sie den Nahepunkt wieder auf 22 cm verlegt, was beim Emmetropen einer Accommodation von 4·5 entspricht. Wenn demnach nach Donders Zusammenstellung im 45. Jahr $a = 3·5$ ist, so würde die entsprechende Convexbrille $= 1·0$ sein ($4·5 - 3·5$); im 50. Jahre $= 2·0$ ($4·5 - 2·5$). Da aber individuelle Schwankungen vorkommen, so wird man immer durch Vorlegen des betreffenden Glases erst feststellen, ob wirklich mit dem Convexglase kleinste Schrift in 22 cm gelesen werden kann. Doch ist nicht allen Patienten eine, in

dieser Weise bestimmte Brille angenehm. Sie haben sich daran gewöhnt, die Schrift weiter hinauszuhalten und sind deshalb oft von einem schwächeren Glase mehr befriedigt. Besonders im hohen Alter wird man dies berücksichtigen müssen; es kommt hinzu, dass die alsdann erforderlichen Convexgläser wegen ihrer Stärke auch erheblich vergrössern. Ein fünf- und siebenzigjähriger Emmetrop hat, da im höheren Alter auch der Fernpunkt hinausrückt, eine H 1.75 erworben bei $a = 0$. Dieser müsste, um auf 22 cm zu accommodiren, ein Convexglas $1.75 + 4.5 = 6.25$ haben. Einmal vergrössert das Glas unangenehm und dann kann er, bei seiner fehlenden Accommodation, mit dem Convexglase auch gerade nur in 22 cm sehen, während er gewöhnlichen Druck in etwa 36 cm bequem sehen kann. Ein entsprechendes Glas (2.75 [Brennweite circa 36 cm] $+ 1.75 = 4.50$) wird ihm daher oft angenehmer sein. Selbst bei noch bestehender Accommodation wird durch stärkere Convexgläser das Gebiet, in dem deutlich gesehen werden kann, erheblich beschränkt und angenähert. Wenn beispielsweise ein Seehzigjähriger, der früher Emmetrop war, jetzt H 0.50 geworden ist und $a = 1.0$ hat, so würde die Brille $3.5 + 0.50 = 4.0$ seinen Nahepunkt auf 22 cm legen; bei Erschlaffung seiner Accommodation könnte er bis circa 28 cm sehen. (Da $a = 1.0$, also gleich der Brechkraft einer Linse von 100 cm ist, so berechnen sich: $\frac{1}{22} - \frac{1}{100} = e. \frac{1}{28}$). Alles, was jenseits 28 cm liegt, ist ihm mit dem Convexglase undeutlich. Daher erklären sich auch die Klagen derer, die anfangen Convexgläser zu benutzen, dass sie beim Aufblicken alles verschwommen sehen. Man muss ihnen das eben vorher sagen und auseinandersetzen, dass die Brille nur für die Nähe ist. Unter Berücksichtigung dieser Verhältnisse wird man den Patienten einigermaassen in der Wahl des Glases nachgeben; sollten allerdings bei längerer Arbeit trotz der gewählten Brillen Beschwerden eintreten, ist zu einer stärkeren Nummer zu schreiten. Bei etwa vorhandener Sehschwäche wird ebenfalls ein stärkeres Glas nöthig sein, da alsdann eine grössere Annäherung der Objecte erforderlich ist.

Auch lässt im Laufe des Tages die Accommodationskraft öfter nach und besonders bei Licht ist wegen der schlechteren Belenchtung das Erkennen resp. Lesen erschwert. Hier empfiehlt es sich bisweilen verschiedene Brillen zu geben: eine schwächere für den Tag und eine stärkere für den Abend. Oft ist eine leichte Blänung des Glases (etwa No. I oder II) nützlich.

6. Anomalien der Accommodation.

I. Accommodationslähmung.

Die Accommodationslähmung hat eine pathologische Verringerung oder vollständige Aufhebung der normalen Accommodationsbreite zur Folge, dadurch bedingt, dass der Nahepunkt weiter vom Auge abrückt. Nach dem Grade der Einschränkung spricht man von Accommodationsparalyse oder von Accommodationsparese. Letztere unterscheidet sich vor Allem von der Presbyopie dadurch, dass die Accommodationsverringering nicht dem Alter des Patienten entspricht. Weiter pflegt die Presbyopie auch allmähig sich zu entwickeln, während die Parese meist in ziemlich kurzer Zeit sich ausbildet; erstere trifft beide Augen, letztere kann auch ein Auge allein befallen. Auch in der Weite der Pupille finden sich gelegentlich Unterschiede, indem sich die Accommodationslähmung öfter — nicht immer — mit Pupillenerweiterung (Mydriasis) verknüpft, während presbyopische Augen meist engere Pupillen zeigen.

Zur Diagnose der Accommodationslähmung ist immer die Feststellung der Accommodationsbreite erforderlich und der Vergleich des gefundenen Werthes mit dem, welcher physiologischer Weise dem Alter des Patienten entspricht.

Es ist allerdings hierbei zu beachten, dass Schwächezustände, wie sie nach schwereren Erkrankungen, bei Anämie und Chlorose eintreten, auch eine gewisse Verringerung der Accommodationsbreite hervorrufen können, die nicht als Accommodationsparese aufzufassen ist. Wenn Jemand nach einer schweren Krankheit nicht dieselbe Last heben kann wie früher, so spricht man auch nicht von einer Lähmung der Muskeln. Es handelt sich hierbei aber nicht nur, wie *Mauthner* will, um eine Verringerung der Energie der Muskeln, sondern um wirkliche Kraftherabsetzung; in unserem Falle eventuell um eine entschiedene Verringerung der absoluten Accommodationsbreite. Wenn dieselbe aber der allgemeinen Kräfteabnahme entspricht, so sind wir nicht berechtigt, ein lokales Leiden, eine Accommodationsparese zu diagnosticiren.

Als objectives Symptom der Paralyse kann die Profilbetrachtung der Iris benutzt werden: es fehlt hier, wenn man seitwärts die vordere Kammer betrachtet, das unter normalen Verhältnissen bei der Accommodation sichtliche Hervortreten der Regenbogenhaut mit Abflachung der vorderen Kammer (*Völckers*). Der bei der Accommodations-

lähmung afficirte Muskel ist der *M. ciliaris*, sein Nerv ein Ciliarast des *Oculomotorius*.

Beschwerden. Die Accommodationslähmung ruft nicht nur nach ihrer Intensität, sondern auch nach dem Refractionszustande der Augen mehr oder weniger hochgradige Beschwerden hervor, die denen der accommodativen Asthenopie und der Presbyopie in einzelnen Fällen gleichkommen. Während bei Emmetropen die Klage ist, dass das Sehen in der Nähe weniger leicht als früher von statten geht, eventuell ganz unmöglich ist, und Hyperopen selbst in der Ferne schlechter sehen, findet sich der Kurzsichtige höheren oder selbst mittleren Grades weniger belästigt. Liegt bei diesem z. B. der Fernpunkt in 25 cm, so kann er doch noch — vorausgesetzt, dass er nicht neutralisirende Concavgläser trägt — lesen und schreiben; selbst bei totaler Accommodationsparalyse reicht diese Entfernung für die meisten Arbeiten aus. Nur wird es dem Patienten auffallen, dass bei noch näherem Heranhalten die Gegenstände undeutlich werden.

Wenn, wie häufig, ein Auge allein von der Lähmung betroffen wird, so treten diese Symptome weniger klar hervor; meist wird eine gewisse Unbequemlichkeit mit Verschwommensehen bei binocularer Fixation angegeben. Es beruht dies darauf, dass ein Auge Zerstreuungskreise erhält, während das andere scharf sieht. Doch kann bei längerem Bestehen diese Unbequemlichkeit vollkommen verschwinden; die Patienten treten dann in ähnliche Verhältnisse, in denen sich Anisometropen befinden.

Bisweilen wird bei Accommodationsparese (ähnlich wie nach Atropinisirung) über Mikropsie geklagt: die Gegenstände erscheinen kleiner. Es erklärt sich dies daraus, dass die scheinbare Grösse der Gegenstände sowohl nach der Grösse der Netzhautbilder, als auch nach der Entfernung, in der sie sich unserer Meinung nach befinden, abgeschätzt wird.

Wenn ein Gegenstand in 1 m Entfernung ein Netzhautbild von bestimmter Grösse (a) entwirft, so wird dasselbe, wenn der Gegenstand bis auf $\frac{1}{2}$ m herangerückt ist, doppelt so gross, $= 2a$, werden. Wir finden jedoch nicht, dass nunmehr auch das Object doppelt so gross geworden ist; es wird eben der Effect der Annäherung mit in Rechnung gezogen. Auf die Schätzung der letzteren aber hat neben der Sehachsenconvergenz auch die zum Scharfsehen erforderliche Accommodationsanstrengung Einfluss. Wenn bei einer Accommodationsparese die erforderliche Accommodationsanstrengung, um das in 1 m befindliche Object zu erkennen, beispielsweise eben so gross wird, wie sie früher

bei Accommodation auf $\frac{1}{2}$ m war, ohne dass das Netzhautbild = 2 a wird, so muss dem Patienten das Object, das er für näherliegend hält als es wirklich ist, kleiner als früher erscheinen. —

Als eine nicht seltene Complication wird, wie erwähnt, Mydriasis beobachtet. Dieselbe hat jedoch, selbst wenn der den Sphincter Iridis versorgende Ast des Oculomotorius vollkommen gelähmt ist, eine geringere Weite als nach Atropinisirung. Es fehlt aber die Reaction auf Licht- oder Accommodationsimpulse. Da gleichzeitig bei einseitiger Affection wegen des stärkeren Lichteinfalles die andere Pupille sich zu verengen pflegt, so kann z. B. bei Fällen progressiver Paralyse es gelegentlich fürs Erste zweifelhaft sein, ob die Pupillencontraction oder die Pupillenerweiterung das Pathologische ist. Hier muss die Pupillenreaction jedes einzelnen Auges auf Licht entscheiden.

In seltenen Fällen, meistens bei solchen, die schon sehr lange bestehen, kommt auch eine excessive Erweiterung der Pupille vor, ähnlich der, wie sie auf Atropineinwirkung eintritt.

Die Diagnose der Accommodationsparalyse ist durch das Fehlen jeder Accommodation gegeben: es kann nur im Fernpunkte deutlich gesehen werden. Findet man bei der Untersuchung nicht eine vollständige Aufhebung, sondern nur eine Verringerung der Accommodationsbreite, die aber ausgesprochen kleiner ist als die in dem betreffenden Lebensalter normale, so ist Accommodationsparese vorhanden. Natürlich sind vorher allgemeine Schwächezustände bei der Bemessung der zu erwartenden Accommodationskraft, wie oben hervorgehoben, mit zu berücksichtigen.

Wenn wir bezüglich der Aetiologie von palpablen Erkrankungen des Centralnervensystems, wie Tumoren, Apoplexien, Sclerosen etc., oder von Affectionen, die den Oculomotorius während seines Verlaufes in Mitleidenschaft ziehen können, wie Periostiten, Geschwülsten an der Basis cranii oder in der Orbita, hier absehen, so bleiben noch eine Reihe Momente, deren Einfluss auf das Zustandekommen von Accommodationsparalysen sicher erwiesen ist. Es sind hier vor Allem die Diphtheritis des Rachens (Donders) und die Syphilis zu nennen. Accommodationslähmung kann selbst nach sehr leichten Fällen von Mandel- oder Rachendiphtheritis auftreten. Bisweilen wurde die Krankheit von den Eltern vollständig übersehen und erst die Sehstörungen veranlassten eine Consultation des Arztes. Dieselben zeigen sich innerhalb der ersten Tage oder Wochen nach Ablauf der Krankheit und erreichen, wie ich finde, meist in einigen Tagen ihre volle Höhe. Die Patienten klagen erst über „Flimmern“ beim Lesen, bald ist ihnen das

Erkennen des Druckes unmöglich. Jedoch kommt es in der Mehrzahl der Fälle nicht zu einer vollständigen Accommodationsparalyse, sondern es bleibt bei einer Parese. In der Regel sind beide Augen betroffen. Da überwiegend Kinder befallen werden, so erklärt es sich, dass so häufig eine hyperopische Refraction zur Zeit der Lähmung nachweisbar ist. Jacobson, der zuerst hierbei der Lage des Fernpunktes grössere Aufmerksamkeit gewidmet, kam zu der Annahme, dass während der Lähmung der Fernpunkt des Auges weiter hinausgerückt sei als in der Zeit der Gesundheit. Doch haben Untersuchungen von Weiss und meine eigenen ergeben, dass in der Regel die Herabsetzung der Refraction, wenn sie überhaupt vorhanden ist, zur Zeit der Lähmung so gering ist, dass sie sich einfach aus der Abnahme der Spannung des Ciliarmuskels — wie nach Atropinisirung — erklärt. Damit erscheinen die mancherseits an die Jacobson'schen Betrachtungen geknüpften Anschauungen über eine negative Accommodation, welche ein actives Hin-ausrücken des Fernpunktes, durch isolirte Wirkung bestimmter Fasern des M. ciliaris, bewirken sollte, als hinfällig. —

Bisweilen ist auch die Sehschärfe während der Accommodationslähmung erheblich herabgesetzt (Völkers, Herschel, Nagel). In einem von mir beobachteten Fall schwand die Sehschwäche ($S \frac{5}{12}$), welche mit Hyperaemie und Verschwommensein des Sehnerveneintritts verknüpft war, in einigen Wochen vollständig. Häufig besteht noch eine Lähmung des Gaumensegels. Ebenso ist Abducenslähmung beobachtet worden. Auch Strabismus convergens concomitans hyperopiens tritt in Folge der Accommodationschwäche bei einzelnen Patienten jetzt zum ersten Mal hervor und kann spontanes Doppelsehen herbeiführen. —

Bei der Syphilis fällt die Accommodationslähmung in ein verhältnissmässig spätes Stadium. Oft sind hier alle sonstigen Erscheinungen schon Jahre lang geschwunden, wenn die Lähmung plötzlich von Neuem die Erinnerung an das fast vergessene Uebel wachruft. In der Regel ist die Affection einseitig. —

In anderen Fällen liegt deutlich eine rheumatische Ursache (plötzlicher Temperaturwechsel, heftiger Luftzug) zu Grunde. Weiter sollen auch Accommodationsparesen nach Angina tonsillaris ohne Diphtheritis vorkommen, doch ist hier ein Uebersehen der Diphtheritis kaum ausgeschlossen. Nach schweren Allgemeinerkrankungen, bei Diabetes, nach Herpes Zoster ophthalmicus, nach Bleiintoxication, Wurstvergiftungen (Schey-Bueh), in Folge von Feuerarbeit (Colsmann), nach Trigeminusneuralgien, nach Trauma, Wunddiphtheritis (Völkers), nach acutem Magenkatarrh (Leber) u. s. w. sind sie ebenfalls beobachtet

worden. Auch bei sympathischer Ophthalmie zeigt sich bisweilen im Beginn ein Hinansrücken des Nahepunktes: dass dies nicht immer, wie behauptet worden, das einleitende Symptom der sympathischen Ophthalmie ist, haben mich eigene Beobachtungen gelehrt.

Das Hinansrücken des Nahepunktes bei Glaucom dürfte ebenso wie die von mir an jüngeren Individuen nachgewiesenen Accommodationsbeschränkungen bei Zahnleiden eher auf Drucksteigerung im Glaskörper zurückzuführen sein; es wird hierdurch der ausgiebigen Erschlaffung der Zonula hindernd entgegengetreten.

Schliesslich sei noch an die accommodationslähmende — und gleichzeitig mydriatische — Wirkung des Atropius, des Duboisius und ähnlicher Mittel erinnert.

Die Prognose der Accommodationslähmung ist, wenn sie nach Diphtheritis oder schweren sonstigen Erkrankungen oder auch nach Trauma eingetreten, im Allgemeinen günstig. Besonders nach Diphtheritis pflegt sie in einigen Wochen oder Monaten regelmässig vorüberzugehen. Ungünstiger ist die Vorhersage, wenn andere ätiologische Momente vorliegen. So kommt eine Heilung syphilitischer Accommodationslähmungen kaum je zur Beobachtung (Alexander).

Die Therapie muss der Ursache entsprechend gewählt werden. Bei Lähmungen nach Diphtheritis und schweren Erkrankungen ist roborirend zu verfahren, Wein, Chinin, Eisen zu geben; bei Syphilis Mercur oder Jodkali. Letzteres Mittel findet auch bei manchen anderen Formen von Accommodationslähmung Verwendung. So bei den durch Knochenaffectionen bedingten. Auch bei länger bestehenden rheumatischen Lähmungen ist es indicirt; im Beginn dürfte eine Schwitzkur (etwa mit Pilocarpin) mehr Erfolg versprechen. Weiter sind Elektrizität und Strychnininjectionen empfohlen worden. Oertlich können Heurteloup'sche Blutentziehungen in der Schläfe oder ableitende Salben (Veratrin-salbe) besonders im Beginn und in Fällen, wo keine Schwächezustände vorliegen, versucht werden. Auch Einträufelungen von Eserinlösungen oder Lösungen des Calabarextractes sind angewandt worden: ich habe mich von einem Nutzen bezüglich Abkürzung der Heilungsdauer nicht überzeugen können. Prognostisch haben sie insofern eine Bedeutung, als in den Fällen, wo weder Pupille noch Tensor auf Calabar (Eserin) reagiren, die Aussichten auf Heilung gering sind (v. Graefe).

Bei doppelseitiger Accommodationslähmung giebt man, um symptomatischen Nutzen zu schaffen, für die Arbeit in der Nähe, respective bei Hyperopen auch für die Ferne Convexbrillen. Dieselben sind natürlich mit Wiederzunahme der Accommodation immer schwächer zu

nehmen. Bei einseitiger Lähmung ist, wenn das andere Auge sehkräftig, hiervon in der Regel kein Vortheil zu erwarten. Meist gewöhnen sich die Patienten nach einiger Zeit, ähnlich wie Anisometropen, an die Ungleichheit der Bilder. Auch Eserineinträufelungen können insofern symptomatisch wirken, als durch Heranrücken des Fernpunktes die Möglichkeit des Lesens gegeben wird; aber auch sonst bessert sich während der Dauer der Wirkung durch die gleichzeitige starke Pupillenverengerung das Sehen.

II. Accommodationskrampf. Abnorme Accommodationsspannung.

Es handelt sich hier um eine Contraction des M. ciliaris. Die Folge derselben ist ein Heranrücken des Fernpunktes. Ein emmetropisches Auge wird demnach kurzsichtig, ein bereits kurzsichtiges Auge erwirbt eine Myopie höheren Grades.

Es wird mit dem Ausdruck „Accommodationskrampf“ vielfach Missbrauch getrieben. Wir unterscheiden von dem eigentlichen „Accommodationskrampf“ die „abnorme Accommodationsspannung“, welche, ohne als „Krampf“ im sonst üblichen Wortsinne aufgefasst werden zu können, nicht gar selten Myopie vortäuscht oder eine bestehende M vergrößert. Den diagnostisch durchschlagenden Unterschied finden wir darin, dass die abnorme, Myopie vortäuschende Accommodationsspannung bei der ophthalmoskopischen Refractionsbestimmung schwindet, was beim Accommodationskrampf nicht der Fall ist. Ferner ist bei der „abnormen Accommodationsspannung“ (für welche aber bis jetzt der Ausdruck „Accommodationskrampf“ fast überall gebraucht wird) der Nahepunkt nicht herangerückt, was beim eigentlichen Accommodationskrampf gelegentlich nachweisbar ist. Auch zeigt letzterer verhältnissmässig häufiger eine Pupillenverengerung, während bei ersterer eher eine Pupillenerweiterung vorkommt.

Accommodationskrampf. Das vollkommenste Bild des Krampfes sehen wir nach Einträufelungen von Präparaten der Calabarbohne (Extrakt oder Eserin) eintreten (Fraser [1862] und Argyll Robertson). Hier rückt der Fern- und Nahepunkt heran. Am Ende der Wirkung, wenn der Fernpunkt sich schon der Norm nähert, entsteht bisweilen durch Zurückbleiben des Nahepunktes sogar eine Zunahme der Accommodationsbreite (Donders, v. Graefe). In der Regel ist die maximale Einrichtung auf den Nahepunkt schmerzhaft. Neben der tonischen Contraction stellen sich nicht selten auch klonische Krämpfe in Intervallen ein und verändern die Resultate in den einzelnen Nahe- und Fernpunktsbestimmungen. Die Objecte erscheinen, entgegen-

gesetzt wie bei der Accommodationslähmung, aus Gründen, die den dort entwickelten analog sind, grösser (Makropsie). Mit dem Accommodationskrampf verknüpft sich Myosis.

Abgesehen von diesem medicamentösen Accommodationskrampf kommen ähnliche Fälle selten zur Beobachtung. Wir diagnosticiren sie, wenn neben der Gläserbestimmung auch die objective, mit dem Angenspiegel unternommene Refractionsbestimmung eine unzweideutige Annäherung des Fernpunktes gezeigt hatte, die nach intensiver Atropinisierung, welche den Krampf löst, wieder verschwunden war. Wenn der ophthalmoskopischen Refractionsbestimmung, unter der sich, wie Mauthner zuerst gezeigt, die abnorme Accommodationsspannung löst, hier ein Hauptgewicht für die differentielle Diagnose beizulegen ist, so müssen andererseits auch die Fehlerquellen, denen die objective Untersuchung ausgesetzt ist, beachtet werden. So bedarf es bisweilen öfterer und längerer Untersuchung und Ermahnung, um die Patienten von ihren Seh- und Fixationsbestrebungen abzuhalten, die natürlich eine Accommodationsanspannung veranlassen. Ferner ist der Unterschied der Refraction an der Macula und neben der Papille, wo in der Regel die Refraction ophthalmoskopisch bestimmt wird, nicht immer gleichgültig (efr. auch Ophthalmoskopie). — Die durch krampfhaftes Annäherung des Fernpunktes bedingte Myopie entwickelt sich meist in ziemlich kurzer Zeit; bisweilen schwindet sie auch wieder schnell. Ueberhaupt ist ein häufiges Schwanken der Refraction sehr charakteristisch: die Patienten werfen in kurzen Zeiträumen, nicht selten noch während der Untersuchung, die früher gut befundenen Gläser und gehen zu stärkeren oder schwächeren über. Auch zeitweise Herabsetzung und öfterer Wechsel in dem Grade der Sehstärke wurde beobachtet (Nagel), ebenso concentrische Gesichtsfeldeinengung (Derby). Da der Nahepunkt nicht immer heranrückt, so ist im Allgemeinen die Accommodationsbreite verringert. Häufig besteht Myosis. Mit dem Krampf verknüpfen sich Schmerzempfindung im Auge und Ermüdung beim Arbeiten.

Die Accommodationskrämpfe sind meist tonischer Art, selten klonisch. Letztere wurden von Knies bei einem Epileptiker während des Anfalles mittelst der ophthalmoskopischen Untersuchung festgestellt. Auch v. Santen sah einen periodisch wiederkehrenden klonischen Krampf bei einem 20jährigen Uhrmacher, dem die fixirten Gegenstände plötzlich so undeutlich wurden, dass sie ihm fast verschwanden. Schloss er die Augen, so kehrte normales Sehen zurück. Es bestand Hyperopia manifesta $\frac{1}{24}$, p. proxim. in 4 Zoll, Sehstärke = 1. Doch verschwanden schon in wenigen Augenblicken die Schriftproben. Wurde

— $\frac{1}{10}$, später — $\frac{1}{3}$ vorgehalten, so waren die Gegenstände momentan deutlich. Bei der Augenspiegeluntersuchung bedurfte es während des Anfalles ebenfalls starker Concavgläser, um den Hintergrund scharf zu sehen. Durch viermonatliche Atropinkur erfolgte Besserung des Sehens; Hyperopie $\frac{1}{18}$. Später traten jedoch Rückfälle ein.

Liebreich beobachtete Fälle, wo sich nur bei starker Convergenz der Accommodationskrampf einstellte. — Von ätiologischen Momenten sind kleine Verletzungen (v. Graefe), wo der Spasmus öfter als Reflexneurose von sensiblen Aesten ausgeht; Contusionen des Bulbus (Berlin); Neuralgien (Stilling, Reich) und Ueberanstrengung der Augen zu nennen. Die letzteren Ursachen können in anderen Fällen zur einfachen Accommodationsspannung führen. Auch die Conjunctivitis sicca wird als ätiologisches Moment erwähnt (Samelson); gleichzeitig mit Oedem der Conjunctiva sah van Millinger einen Fall. Alfr. Graefe hat Accommodationsspasmus bei Blepharospasmus, H. Cohn bei Hypnotismus beobachtet.

Es ist schon oben hervorgehoben, dass Calabarextract, ebenso wie Physostigmin (Eserin) in den Bindehautsack gebracht, den Krampf hervorrufen. Dasselbe bewirken Muscarin und Pilocarpin. Auch von subcutanen Morphiuminjectionen hat man bisweilen einen gleichen Effect beobachtet (v. Graefe, H. Lawson).

Die Dauer des Krampfes ist eine verschiedene. Der nach Traumen eintretende geht in der Regel schnell vorüber.

Die Therapie besteht vor Allem in Einträufelung von Atropin, um den Ciliarmuskel zu entspannen. Nicht selten ist es nöthig, die Einträufelungen mehrere Monate lang fortzusetzen. Um den durch die künstliche Pupillenerweiterung übermäßigen Lichteinfall zu paralysiren, sind alsdann blaue oder rauchgraue Brillen zu tragen. Bei örtlichen Hyperämien — etwa der Papilla optica oder Choroidea — oder bei vorausgegangenen Traumen können künstliche Blutegel in der Schläfengegend von Nutzen sein. In anderen Fällen, der Individualität und Aetiologie entsprechend, werden nervenstärkende Mittel — unter ihnen sind auch Strychnininjectionen (Nagel) empfohlen — und roborirendes Verfahren am Platze sein. Vor allem möge der Kranke, so viel es angeht, auf die Arbeit in der Nähe verzichten.

Abnorme Accommodationsspannung. Sie kann bei Hypermetropen, Emmetropen und Myopen vorkommen. Erstere bieten die Erscheinungen der Kurzsichtigkeit, letztere eine Vermehrung der bereits bestehenden Myopie. Bei der ophthalmoskopischen Untersuchung stellt sich aber alsbald — wie nach Atropinisirung — die wahre Refraction

heraus. Alle Symptome eines eigentlichen Krampfes fehlen; es wäre übrigens eine merkwürdige Art von Krampf, für den die ophthalmoskopische Untersuchung als Heilmittel diene. Auch der Vergleich dieses von Vielen als „Accommodationskrampf“ bezeichneten Zustandes mit dem Schreibkrampf passt nicht. Letzterer zeigt Erscheinungen, die auch sonst in Krämpfen vorkommen: es sind ganze Muskelgruppen befallen, meist auch solche, die beim Schreiben unbetheiligt sind, weiter folgen Erschöpfung und Tremor. Endlich hört auch nicht der Krampf auf in dem Moment, wo die Feder fortgethan wird. Bei der abnormen Accommodationsspannung aber tritt der normale Zustand ein in dem Augenblick, wo die Schintention (— wie während der Augenspiegeluntersuchung —) aufhört. Die Affection wird meist doppelseitig, öfter aber auch einseitig, oder in verschiedener Stärke an beiden Augen beobachtet. Sie ist aber bei weitem nicht so häufig als es nach manchen Untersuchungen scheint, bei denen man Refractionsabnahmen von weniger als 1.0 nach Atropinisirung bereits als Zeichen eines vorher bestandenen Accommodationskrampfes aufgefasst hat. Derartige Refractionsherabsetzungen nach Atropin sind eben durchaus physiologisch.

Abnorme Accommodationsspannungen kommen in manchen Fällen progressiver Myopie vor. Auch habe ich folgenden Verlauf öfter beobachtet. Kinder werden scheinbar kurzsichtig; man findet mittlere Myopie durch abnorme Accommodationsspannung, nach Atropinisirung leichte Hyperopie. Letztere bleibt längere Zeit nach mehrwöchentlicher Atropinanwendung bestehen. Dann entwickelt sich allmählig wieder Myopie. Nach Jahren hat sich endlich Achsenmyopie herausgebildet. —

Doch darf man nicht glauben, dass die Weiterentwicklung der Myopie etwa immer oder nur überwiegend häufig mit abnormer Accommodationsspannung einhergeht.

Bisweilen sind mit letzterer asthenopische Beschwerden verknüpft. Oefter ist das Auge leicht hyperämisch, die Papilla optica geröthet. Die Pupille ist meist etwas erweitert. Die Accommodationsbreite zeigt sich verringert, da nur der Fernpunkt heranrückt. Durch die für die angebliche Myopie ungewöhnliche Entfernung des p. proximum vom Auge kann man oft schon bei der subjectiven Prüfung des Patienten die scheinbare Myopie von der wirklichen unterscheiden.

Den nächsten Anlass zur abnormen Accommodationsspannung, die Myopie vortäuscht, giebt vorzugsweise die andauernde Schachsenconvergenz. Schon normaler Weise rückt mit der Schachsenconvergenz der Fernpunkt (relativer Fernpunkt) heran. Auch findet man bei binocularer Refractionsbestimmung mittelst Gläser in einzelnen Fällen einen gerin-

geren Grad von Myopie (bis 2·0) als bei der üblichen monocularen, wo das eine Auge verdeckt und damit ein anderer Convergenzgrad ermöglicht wird (v. Reuss).

Daneben spielen oft constitutionelle Momente mit, so Anämie, Nervosität. Auch Localaffectionen des Auges, die die Sehkraft herabsetzen, gehören hierher. Im jugendlichen Alter und besonders bei leichten Graden der Hypermetropie und mittleren Graden der Kurzsichtigkeit ist die abnorme Accommodationsspannung am häufigsten.

Die Therapie besteht in energischer und fortgesetzter Atropinisierung. Am besten lässt man drei bis vier Wochen lang atropinisieren (zweimal täglich) und jede Nahearbeit meiden. Bisweilen tritt erst nach einiger Zeit der Atropinisierung die vorher mit dem Augenspiegel festgestellte Refraktionsabnahme ein. Daneben Roborantien und Aufenthalt in freier Luft. Antiphlogistische Mittel, abgesehen vielleicht von kühlen Bleiwasserumschlägen gegen bestehende Conjunctivitis oder Blepharitis, sind selten erforderlich.

Da aber Neigung zu Recidiven besteht, so wird bei der später wieder aufgenommenen Beschäftigung möglichst auf Vermeidung der in der Nahearbeit liegenden Schädlichkeiten zu sehen sein, eventuell wird von Zeit zu Zeit die Kur wiederholt werden müssen.

Drittes Kapitel.

Amblyopie und Amaurose.

Man pflegt die Bezeichnungen Amblyopie, Schwachsichtigkeit ($\acute{\alpha}\mu\beta\lambda\acute{\upsilon}\varsigma$ stumpf, $\acute{\omega}\psi$ Gesicht), und Amaurose, Blindheit ($\acute{\alpha}\mu\alpha\upsilon\omicron\rho\acute{\omicron}\varsigma$ dunkel), jetzt für diejenigen Störungen des Sehvermögens zu gebrauchen, welche weder durch dioptrische Hindernisse, noch durch Erkrankungen des Auges selbst bedingt sind. Es handelt sich demnach bezüglich der Amaurose gewissermaßen um denselben Zustand, den P h i l i p v. W a l t h e r seiner Zeit so definirte, dass der Kranke nichts sähe und der Arzt auch nichts. Doch pflegen wir gewisse Schwachsichtigkeiten oder Erblindungen noch hierher zu rechnen, bei denen sich allerdings später ein pathologischer ophthalmoskopischer Befund herausstellt, nämlich der einer Schnerven-

atrophie. Das Fehlen ausgeprägter Veränderungen im Beginn des Leidens lässt jedoch die Einreihung in die Kategorie der Amblyopien und Amaurosen gerechtfertigt erscheinen. — Es handelt sich bei ihnen immer um Störungen, die Sehnerv, Chiasma, Tractus opticus oder die cerebralen Centren treffen.

I. Diagnose.

Bei der Prüfung des Sehvermögens sind folgende Functionen desselben in Betracht zu ziehen:

1) Das centrale Sehen (Sc).

Die Macula lutea besitzt die grösste Sehschärfe. Wie wir dieselbe messen, ist in dem Abschnitt über Refraction auseinandergesetzt. Snellen hat zu bequemerer Messung der Sehschärfe Tafeln hergestellt, auf denen Buchstaben oder viereckige Figuren sich befinden, welche aus einzelnen Strichen zusammengesetzt sind, deren jeder unter einem Gesichtswinkel von 1 Minute erscheint (der Gesamtbuchstabe umfasst einen Winkel von 5 Minuten), wenn sie in der neben den einzelnen Buchstaben angegebenen Entfernung gehalten werden. Kleinere Schriftproben sind auch für nähere und ganz nahe Betrachtung (30 cm) vorhanden. Nach demselben Princip sind von Giraud-Teulon, Wecker, Schweigger u. A. Schrift- und Zahlenproben construirt. Burchardt's internationale Proben bestehen aus Punkten als Sehobject, die unter einem Gesichtswinkel von 2·15 Minuten erscheinen.

Die Bestimmung des Grades der Sehschärfe erfolgt durch die Formel $S(V) = \frac{d}{D}$, wobei d die Entfernung ausdrückt, in der Patient die Proben sieht und D diejenige, in der er sie sehen soll. Es ist hierbei vorausgesetzt, dass etwaige Refractionsanomalien vorher durch die entsprechenden Gläser corrigirt sind. Die Prüfung wird wie die der Refraction, mit der sie sich, wie wir oben gesehen, unmittelbar verknüpft, in der Regel auf eine grössere Entfernung (etwa 6 m) gemacht. Ist die Sehschwäche so stark, dass die grösseren Buchstaben nicht in dieser Entfernung erkannt werden, so lässt man näher herantreten.

Die Snellen'schen Angaben drücken ein Durchschnittsmaass aus, da die physiologische Sehschärfe sehr breiten Schwankungen unterliegt. So ist sie nach dem Alter verschieden; jüngere Kinder haben in der Regel eine erheblich höhere, selbst über doppelte Sehschärfe. Haas hat (aber in einer verhältnissmässig kleinen Untersuchungsreihe) gefunden, dass sie im Alter von 10 bis 40 Jahren zwischen circa $\frac{6}{5}$ und 1

schwankt, im 50. Lebensjahre etwa $\frac{1}{10}$, im 80. etwa $\frac{1}{2}$ beträgt. Auch nach den Volksstämmen ist sie verschieden; die inkultivirten Völker haben durchschnittlich eine erheblich bessere Sehschärfe. Weiter hat die Beleuchtung Einfluss. Es wird in der Regel vorausgesetzt, dass die Prüfung bei hellem Tageslicht und guter Beleuchtung der Proben stattgefunden hat. Um sich von dem Wechsel der Tagesbeleuchtung unabhängig zu machen, kann man eine Lampe, in bestimmter Entfernung von den Proben gestellt, benutzen, oder man zieht die am eigenen Auge eintretende Verminderung der Sehschärfe, wie sie bei weniger guter Tagesbeleuchtung eintritt, mit in Rechnung (Schweigger).

Werden keine Buchstaben mehr erkannt, so bestimmt man, in welcher Entfernung noch Finger von dem Kranken gezählt werden. Der Arzt hält sie ausgespreizt auf dunklem Hintergrunde, etwa auf seinem Rocke. — Der Kranke ist dabei mit dem Rücken dem Fenster zugekehrt. Das Zählen der Finger kann normaler Weise etwa in 60 m erfolgen, ist aber meist entschieden leichter als das Erkennen von Snellen Nr. LX, welche Probe ebenfalls in 60 m erkannt werden soll.

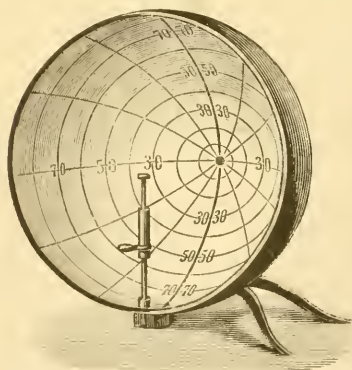
Werden auch in nächster Nähe Finger nicht mehr gezählt, so prüft man, ob Patient unterscheidet, dass ihm eine oder zwei Hände vorgehalten wurden. Endlich, wenn auch dies versagt, ob er noch die Bewegung der Hand sieht und in welcher Entfernung.

Die bisherigen Prüfungen — etwa die Prüfungen mit der Hand ausgeschlossen — erstrecken sich auf die qualitative Lichtempfindung des Patienten.

Die Prüfung einfacher Lichtempfindung (mit Lampe etc.) bezeichnet man als quantitative. Man sieht, ob eine grossbrennende Lampe, ob eine mittelgross, klein oder kleinst brennende (wo nur noch mit bläulichem Licht der Rundbrenner leuchtet) erkannt wird. Das Minimum ist das Erkennen des Sonnenlichtes.

2) Das periphere Sehen (Gesichtsfeld und excentrisches Sehen).

Ausser der Macula lutea ist auch die übrige Netzhaut bis in die Nähe ihrer äquatorialen Zone im Stande Lichteindrücke zu percipiren. Die einfachste Art der Prüfung des peripheren

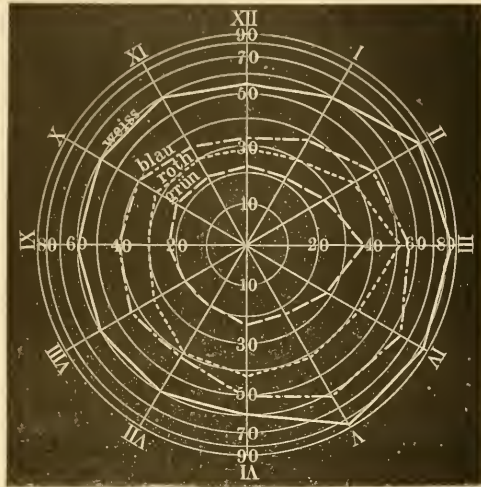


55.

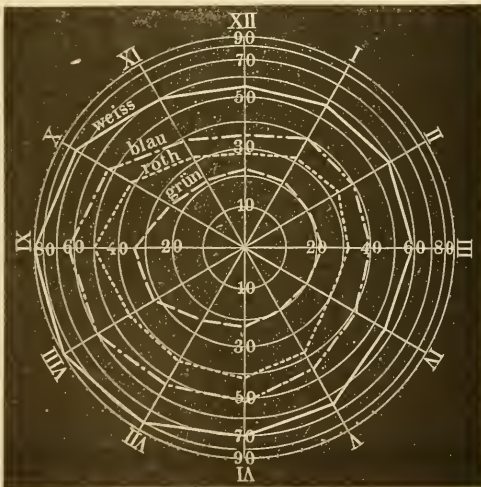
Perimeter von Scherk.

Gesichtsfeldes geschieht, wie in der Einleitung ausgeführt, so, dass man, während das zu untersuchende Auge central einen Gegenstand fixirt, feststellt, wie weit peripher noch Handbewegungen gesehen werden. Bei starken Sehstörungen wird eine Lichtflamme zu diesen Prüfungen benutzt.

Genauer geschieht die Prüfung am Perimeter (Förster, Aubert). Hier befindet sich das Auge des Patienten im Centrum eines halben Kreisbogens, der in Winkelgrade getheilt und drehbar ist. Auf diesem Kreisbogen wird eine weisse Kugel, während der Nullpunkt mit dem Auge fixirt wird, nach der Peripherie geführt und der Moment angegeben, wo selbige unsichtbar wird. Verfährt man umgekehrt, indem man von der Peripherie ausgeht, so wird das Gesichtsfeld etwas kleiner. Der auf dem Kreisbogen angegebene Winkelgrad zeigt uns den Gesichtswinkel, unter dem nach dieser Richtung hin noch gesehen wird. Am Förster'schen Perimeter



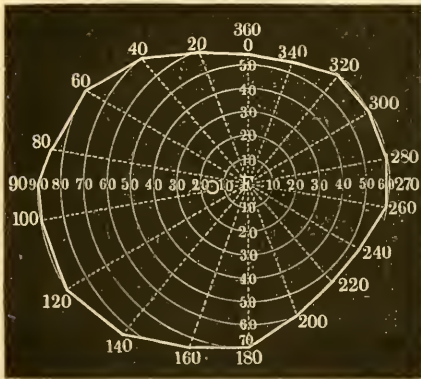
Rechtes Auge.



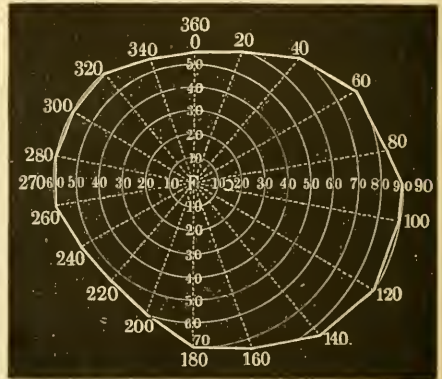
Linkes Auge.

nachdem man das Gesichtsfeld von rechts nach links (also im horizontalen Meridiane), von oben nach unten und so fort prüfen will, ent-

sprechend gedreht werden. Einfacher ist das Scherk'sche Perimeter, welches aus einer grösseren Halbkugel mit Gradtheilung besteht (Figur 55). Hier benutzt man, während der Nullpunkt fixirt wird, ebenfalls eine weisse Kugel, die aber an einem gebogenen Fischbeinstäbchen befestigt ist, zur Prüfung. Indem man sich mit Kreide die Grenzen bezeichnet, erhält man sofort ein anschauliches Bild des Gesichtsfeldes. Zum Aufzeichnen benutzt man Gesichtsfeldschemata, welche zwölf Radien zeigen, in deren Richtung die Grenzen des Gesichtsfeldes für gewöhnlich bestimmt werden. Man hat die Radien wie Zeiger einer Uhr (I bis XII) bezeichnet. Die Ausdehnung des Gesichtsfeldes erstreckt sich nach oben (XII) normaler Weise circa 55 Grad, nach unten (VI) 70 Grad, nasalwärts 60 Grad, temporalwärts 85 Grad. In dem umstehenden Gesichtsfeldschema sind die Grenzen eingezeichnet; ebenso die etwas engeren Grenzen für die Erkennung der Farben (Prüfung mit Farbenquadraten von 1 cm Seitenfläche) Figur 56. Figur 57 enthält ein Schema, wie es neuerdings von Förster, um eine Uebereinstimmung zu erzielen, zur allgemeinen Verwendung empfohlen ist.



Linkes Auge.



57.

Rechtes Auge.

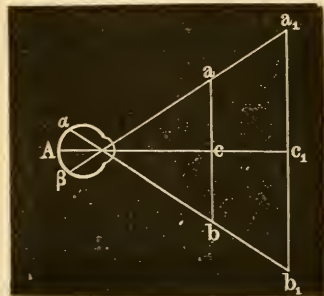
Es ist besonders darauf zu achten, dass der zu Untersuchende den Nullpunkt dauernd fixirt und nicht der sich bewegenden Kugel mit dem Auge folgt. Weiter muss man, wenn man das Gesichtsfeld nach oben prüft, das obere Lid etwas heben, da es sonst leicht Lichtstrahlen abhält; in gleicher Weise dreht bei der Prüfung des nasalen Gesichtsfeldes der Patient den Kopf etwas nach der Seite des entgegengesetzten Auges, um die Hindernisse, welche eine mehr oder weniger hervorragende Nase dem peripheren Sehen setzt, auszuschliessen.

Man hat an Stelle der Fixation des Nullpunktes mit der Macula

lutea, wie sie hier angegeben, auch den blinden Fleck (Papilla optica) als Centrum des Gesichtsfeldes angenommen. Da derselbe meist circa 15 Grad temporalwärts liegt, so liess man die Macula lutea auf eine 15 Grad nasalwärts vom Nullpunkt im horizontalen Meridian gelegene Fixirmarke einstellen. Doch ist diese Methode, zumal die Lage des blinden Fleckes bei den verschiedenen Individuen durchaus nicht genau übereinstimmt, jetzt ziemlich allgemein aufgegeben.

Auch durch Projection des Gesichtsfeldes auf eine senkrecht stehende Wandtafel oder einen Papierbogen kann man ausreichende Feststellungen machen. Indem das Auge in der Mitte einen Punkt fixirt, wird mit einem Stück Kreide oder Aehnlichem die Grenze des Sehens eruiert. Doch ist hier immer die Entfernung, in der das Auge sich vom Fixationspunkte befindet, anzugeben, da mit Zunahme der Entfernung auch das Gesichtsfeld wächst. Dies zeigt Figur 58. α und β seien diejenigen peripher gelegenen Netzhautpunkte, welche im Auge A eben noch percipiren; weiter nach vorn gelegene vermitteln keinen Lichteindruck. Bei Fixation des in der Entfernung Ac gelegenen Punktes c werden danach a und b die äussersten wahrnehmbaren Punkte des entsprechenden Gesichtsfeldes sein. Wird hingegen Punkt c_1 , in der Entfernung Ac_1 gelegen, fixirt, so sind die Punkte a_1 und b_1 diejenigen, welche auf α und β ihr Bild werfen: das Gesichtsfeld ist demnach für diese grössere Entfernung auch erweitert.

Nicht nur die Grenzen des Gesichtsfeldes unterliegen pathologischen Veränderungen, sondern es treten auch in dem Gesichtsfelde selbst öfter Defecte auf. Man bezeichnet dieselben als Scotome und spricht von centralen und peripheren Scotomen. Auch hat man nach der Art, wie sie dem Patienten zur Erscheinung kommen, positive und negative unterschieden (Förster). Bei den positiven Scotomen empfindet der Kranke die



58.

Lücke in seinem Gesichtsfelde, er weiss, dass sich z. B. bei centralem Scotom vor den fixirten Buchstaben eine Wolke legt, die ihn bedeckt, während der nebenstehende Buchstabe sichtbar bleibt. Bei dem negativen Scotom hingegen kommt der Defect nicht ohne Weiteres zu seinem Bewusstsein; erst durch eingehendere Untersuchungen wird — ähnlich wie beim blinden Fleck — der Ausfall oder die Verschlechter-

rung des Sehens an unbeschriebener Stelle erwiesen. Besonders wichtig für gewisse centrale Scotome ist die Untersuchung mit grünen und rothen farbigen Quadraten, die an der Stelle des Scotoms Abschwächungen oder Veränderungen ihrer Farbe erfahren. Roth wird dunkler oder auch gelegentlich gelblich, grün wird grauweiss u. s. f.

Für Entdeckung derartiger sehr kleiner Ausfälle im Gesichtsfelde eignet sich oft besser als das Perimeter ein Papierbogen, auf den man zahlreiche Tintenflecke neben einem centralen Fixationskreuz gemacht hat. Indem der Patient in grosser Nähe (15 bis 20 cm) das Kreuz fixirt, bezeichnet man mit einer Feder die einzelnen Tintenflecke, welche er nicht sieht, und constatirt so den Defect. Intelligenter Patienten zeichnen selbst ihre Scotome ein.

Ohne dass Anomalien in der Ausdehnung des Gesichtsfeldes vorhanden sind, können pathologische Veränderungen in der Weise das excentrische Sehen befallen, dass sie die excentrische Sehschärfe (Sc) herabsetzen. Meist begnügt man sich hier mit gröbereren Prüfungen; man untersucht beispielsweise, wie weit Patient noch peripher Finger zählen kann und vergleicht dies mit dem eigenen normalen excentrischen Sehen. Will man genauere Resultate, so benutzt man am Perimeter Snellen'sche Schriftproben und sieht, bis zu welchem Winkelgrade dieselben peripher noch entziffert werden. Doch bedingt hier grössere oder geringere Uebung bedeutende Unterschiede.

3) Der Lichtsinn.

Mit Herabsetzung der Beleuchtung verringert sich normaler Weise die Sehschärfe. Das Maass dieser Verringerung steigert sich aber in manchen pathologischen Fällen erheblich (cfr. Hemeralopie). Bei der Bestimmung des Lichtsinnes sind zwei Dinge wohl zu trennen: einmal bei welchem Minimum von Beleuchtung eben noch Schwarz von Weiss (etwa schwarze Striche auf weissem Grunde) unterschieden wird (Reizschwelle) und dann welches der geringste Helligkeitsunterschied ist, den zwei gleichbeleuchtete Objecte, etwa mehr oder weniger graue Ringe auf weissem Grunde, haben müssen, um noch als verschieden empfunden zu werden (Unterschiedsschwelle). Um die Reizschwelle festzustellen, dient der Förster'sche Apparat (Photometer). Er besteht aus einem geschlossenen Kasten, welcher sein Licht von aussen durch ein mittelst einer Kerze beleuchtetes, quadratisches Papierdiaphragma erhält, das vergrössert und verkleinert werden kann. Die Snellen'sche Tafel LX, welche 5 verticale Striche zeigt, dient als Object. Ein normales Auge erkennt sie, wenn das leuchtende Quadrat

= 2 qmm ist. Der Lichtsinu wird gefunden durch die Formel $L = \frac{h}{H}$, wo $h = 2$ qmm und $H =$ der Zahl der Quadratmillimeter ist, bei welcher der zu Untersuchende die Proben sieht. Erkennt ein Patient die Striche z. B. erst bei 8 qmm Oeffnung, so ist sein $L = \frac{2}{8} = \frac{1}{4}$. Der Maassstab des Förster'schen Photometers giebt nur die Diagonale (d) des Lichtquadrates an; letzteres ist demnach $= \frac{1}{2} d^2$.

Zur Bestimmung der Unterschiedsschwelle kann man sich der Masson'schen Scheibe bedienen. Auf den centralen Theil einer weissen Kreisfläche wird ein kleiner schwarzer Sector angebracht. Beim schnellen Rotiren erscheint alsdann je nach der Grösse des schwarzen Sectors die centrale Partie mehr oder weniger grau. Es gilt den kleinsten schwarzen Sector (nach Winkel-Graden bezeichnet) festzustellen, bei welchem der Untersuchte noch das centrale Grau der Scheibe von dem peripheren Weiss unterscheiden kann. Treitel stellt vor die rotirende Scheibe, welche aber schwarz ist und in ihrer ganzen Ausdehnung zur Mischung kleine weisse Sektoren in einen Schlitz einschieben lässt, einen central durchbohrten, feststehenden schwarzen Schirm: ein normales Auge kann noch einen Unterschied zwischen der hinter der centralen Oeffnung rotirenden Scheibe und dem vorstehenden Schirme constatiren, wenn ersterer ein weisser Sector von nur 3° eingefügt ist. Man hat ferner zu der gleichen Untersuchung graue Buchstaben verschiedener Intensität auf weissem Grund (Ole Bull) oder kleinste Theile schwarzer Ringe auf einer grauen Scheibe gezeichnet, die in Rotation versetzt wird (Pflüger), benutzt.

In dieser Weise angestellte Untersuchungen haben ergeben, dass bei Augenerkrankungen (z. B. Retinitis pigmentosa) eine Erhöhung der Reizschwelle durchaus nicht immer mit einer solchen der Unterschiedsschwelle zusammenfällt (Jannik-Bjerrum, Samelson, Raehmann).

Andere Methoden zur Eruirung des Lichtsinnes rechnen mit der Sehschärfe, welche bei einer bestimmten Belenchtung vorhanden ist. So die Benutzung von Apparaten, wo transparente Snellen'sche Buchstaben in Messingplatten geschnitten sind, die von Lichtflammen, deren Intensität durch vorgelegtes Milchglas verringert werden kann, in dunklen Zimmern beleuchtet werden (v. Hippel, Weber). Oder die Lichtsinnmessungen, welche ich bei Tagesbeleuchtung anstellte, indem vor das Auge Smokegläser von verschiedener Intensität (in einem kleinen, opernguckerähnlichen Kasten, der alles Seitenlicht abschliesst) gelegt, und nun unter Benutzung der Snellen'schen Seh-

proben in gewöhnlicher Weise die Sehschärfe bestimmt und ihre Herabsetzung mit derjenigen verglichen wird, welche unter gleichen Gläsern bei einem Normalsehenden erfolgt.

Bei allen diesen Bestimmungen muss der zu Untersuchende sich erst einige Zeit an die verminderte Beleuchtung gewöhnt haben, ehe die Prüfungen angestellt werden können. Bei alten Leuten und Myopen zeigt sich der Lichtsinn öfter ohne besondere Augenerkrankungen herabgesetzt. Bei Kindern hat H. Cohn bisweilen auffallende Feinheit des Lichtsinns gefunden. Jedenfalls unterliegt derselbe grossen individuellen Schwankungen. — Auch um Defecte des Gesichtsfeldes zu eruiren, bedarf es bisweilen der Prüfung bei herabgesetzter Beleuchtung.

4) Der Farbensinn.

Nach der Young-Helmholtz'schen Theorie sind drei Grundfarben (roth, grün, violett respective blau) anzunehmen, deren Empfindung auf Erregung dreier verschiedener Nervenfasern beruht. Diese sollen im objectiven homogenen Licht je nach dessen Wellenlänge in verschiedener Stärke, aber immerhin gleichzeitig gereizt werden; rothes Licht erregt vorzugsweise die rothempfindenden, weniger die grün- und violettempfindenden; grünes vorzugsweise die grünempfindenden, weniger die roth- und violettempfindenden Fasern u. s. f. Nach Hering's Anschauung handelt es sich um chemische Vorgänge. Er unterscheidet drei verschiedene chemische Substanzen, deren Zerstörung und Wiederansammlung (Dissimilation und Assimilation) die Licht- und Farbenempfindungen hervorruft: die weiss-schwarze, roth-grüne und die blaugelbe Sehsubstanz. Während er die Weissempfindung mit der Dissimilierung, die Schwarzempfindung mit Assimilierung in Verbindung bringt, lässt er es bei den eigentlichen Farbenpaaren dahin gestellt, welche Farbenempfindung dem einen oder anderen dieser Processe entspricht. Die Glieder des ersten Paares (schwarz-weiss) von Empfindungen können sich untereinander und mit den anderen Farbenpaaren mischen; letztere selbst, die aus Gegenfarben (Contrastfarben) zusammengesetzt sind, können sich aber nie mit einander verbinden: so nicht Blau mit Gelb oder Grün mit Roth.

Daltonismus.

Störungen des Farbensinnes werden mit Daltonismus (nach Dalton, der selbst daran litt) oder Farbenblindheit (Dyschromatopsie) bezeichnet. Nach den entgegenstehenden Theorien über die Farbenempfindung unterscheiden die Einen Roth- (Anerythroptie), Grün- (Achloropsie), Violett- (Akyanopsie) Blindheit (Donders, Holm-

gren u. A.), die Andern Roth-Grünblindheit und Blau-Gelbblindheit (Stilling u. A.). Als Bezeichnung der Farbenblindheit in praxi erscheint es bequemer, die Ausdrücke „Roth-Grünblindheit“ und „Blau-Gelbblindheit“ zu wählen, da Fälle vorkommen, bei denen eine strenge Scheidung, ob es sich um „Roth-“ oder „Grünblindheit“ handelt, ausserordentlich schwer oder unmöglich ist. Es treten hier weder die charakteristischen Farbenverwechslungen, von denen unten die Rede sein wird, noch die Verkürzung des Spectrums nach der rothen Seite hin (Rothblindheit), noch die grössere Lichtschwäche der Farbe, für welche die Blindheit besteht, in überzeugender Weise hervor. — Man kann weiter eine partielle Farbenblindheit (beispielsweise die Roth-Grünblindheit) und eine totale unterscheiden, wo alle Farbenempfindung aufgehört hat. In einer Reihe von Fällen handelt es sich um keine vollständige Blindheit für Farben, sondern nur um eine Schwäche des Farbensinns, die gewisse Farbennüancen zu erkennen hindert oder auch die Farben nicht in der normalen Entfernung erkennen lässt. Man bezeichnet dies als schwachen Farbensinn beziehentlich unvollständige Farbenblindheit.

Bei etwa 3 Procent der bisher daraufhin untersuchten Individuen fand sich angeborene Farbenblindheit; bei Frauen verhältnissmässig sehr selten. Der Farbensinn der uncivilisirten Völker stimmt mit dem der civilisirten überein (Magnus).

In der Regel trifft die angeborene Farbenblindheit beide Augen; doch sind auch Fälle bekannt geworden, wo nur ein Auge befallen war (Becker, v. Hippel, Kolbe). Am häufigsten handelt es sich um Blindheit für Roth und Grün, sehr selten für Violett (resp. Blau-Gelb). Der Daltonismus ist in manchen Familien erblich. Pathologisch wird Farbenblindheit besonders häufig bei Sehnervenaffectionen beobachtet. Auch bei Hysterischen (Landolt) und im Hypnotismus (Cohn) kommt vorübergehende Farbenblindheit vor.

Man hat dem Daltonismus eine erhöhte Aufmerksamkeit zugewandt, seit Favre in Lyon seine grosse Wichtigkeit für die allgemeinen Verkehrsinteressen betonte, da farbige Signale beim Eisenbahn- und Marine-dienst benutzt werden. So bedeutet die grüne Laterne oder Fahne im Eisenbahndienst: „Vorsicht“, die rothe: „Gefahr“; in der Marine wird auch Gelb und Blau benutzt. Es ist klar, dass Farbenblinde, welche mit diesen farbigen Signalen zu thun haben, durch Verwechslung gelegentlich schwere Unglücksfälle verursachen können. Dass aber dies factisch geschehen, ist kaum erwiesen; die Fälle (so ein Zusammenstoss auf einer schwedischen Eisenbahn bei Lagerlunda), welche darauf zurück-

geführt wurden, lassen auch andere Deutung zu. Der Grund für diese auffallende Erscheinung liegt darin, dass Personen, die an angeborener Farbenblindheit leiden, in der Regel einen ausserordentlich feinen Lichtsinn haben, der sie in den einzelnen Farben Unterschiede der Lichtstärke wahrnehmen lässt, welche sie zu einem richtigen Urtheil unter gewöhnlichen Verhältnissen und bei der Uebung, die sie im Signaldienst erlangen, befähigen. So ist die Signalfarbe im Eisenbahndienst „grün“ weniger lichtstark als „roth“. Werden nun aber künstlich die Bedingungen geändert, etwa das Roth der Laterne dadurch verdunkelt, dass man mehrere rothe Gläser vor das Licht legt, so werden die Farbenblinden irre; ebenso wenn es sich um verhältnissmässig sehr kleine Flächen und sehr grosse Entfernungen handelt. Aber immer wird man aus Humanitätsrücksichten gut thun, wenn es sich nur um einen schwachen Farbensinn oder „unvollständige Farbenblindheit“ handelt, bezüglich der Dienstfähigkeit solcher Beamten einzig und allein als entscheidend gelten zu lassen die Frage, ob sie den praktischen Erfordernissen ihres Dienstes im Erkennen der Signale genügen oder nicht.

Andererseits wird eine von Zeit zu Zeit wiederholte Untersuchung des Beamtenpersonals nöthig sein, um über etwa in der Zwischenzeit erworbene Farbenblindheit oder auch erhebliche Abnahme der Schärfe, die ja gleich gefährlich ist, Anskunft zu bekommen.

Diagnose. Als Regel bei all diesen Untersuchungen hat zu gelten, dass mehrere Prüfungsmethoden anzuwenden sind, da die eine nicht selten von Farbenblinden ganz gut bestanden wird, während bei der anderen der Fehler hervortritt. Auch können sich die Farbenblinden auf gewisse Proben einüben.

Unzulänglich ist es, die zu Untersuchenden farbige Papiere etc. einfach mit Namen bezeichnen zu lassen. Einmal lernen eine Reihe von Farbenblinden die richtige Bezeichnung für die Hauptfarben, indem sie die ihnen erkennbaren Unterschiede in der Lichtstärke und im Ton benutzen, andererseits gibt es eine überraschend grosse Zahl von Menschen, die trotz normalen Farbensinnes die richtige Bezeichnung selbst für die Hauptfarben nicht kennen. Der Vorschlag von Magnus im Schulunterricht Uebungen im Erkennen von Farben, unter Benutzung farbiger Plättchen, anzustellen, ist daher sehr beherzigenswerth.

Für Massenuntersuchungen empfiehlt sich die sogenannte Holmgren'sche Methode. Bereits Seebeck hatte Farbenblinde dadurch erkannt, dass sie aus einer Reihe von verschiedenfarbigen Wollen ungleichfarbige Proben als gleichfarbig bezeichneten und zusammenlegten. Nach Holmgren beginnt man mit Vorlegen einer Wollenprobe von

hellgrüner Farbe, bei der das Grün weder eine auffallend gelbe noch blane Beimischung hat, und lässt die gleichfarbigen Bündel, von denen etwa vier bis sechs in dem Wollenhaufen sein müssen, heraussuchen. Wer schnell, ohne auffällig zu vergleichen und zu zögern (— hierauf ist zu achten! —) die entsprechenden Bündel zulegt, ist nicht farbenblind. Dem, der unsicher war oder direct falsche Farben zugelegt hat, wird nunmehr ein Rosabündel (Mischung von Blau und Roth, auch als Purpur bezeichnet), in mittlerer Sättigung, mit derselben Anforderung vorgelegt. Aber man verlange jetzt, dass zwar gleichfarbige Wollen hinzugelegt werden sollen, aber unter ihnen auch solche, die etwas heller oder dunkler im Tone sind. Hebt man dies nicht hervor, so suchen selbst Farbenblinde bisweilen die passenden Wollen heraus, indem sie sich ganz von ihrem scharfen Sinne für die Lichtstärke der Farbe leiten lassen. Werden jetzt die richtigen Bündel herausgesucht, während die vorige Prüfung nicht vorschriftsmässig bestanden war, so handelt es sich um eine unvollständige Farbenblindheit oder schwachen Farbensinn. Der eigentlich Farbenblinde macht hingegen in der Regel charakteristische Fehler: und zwar wird im allgemeinen der Rothblinde zu Rosa Blau legen, da ihm das in Rosa enthaltene Roth entgeht, der Grünblinde zu Rosa Grün und Grau, der Violettblinde, dem das Violett resp. Blau entgeht, Roth. Dieser letztere fügt in der Regel auch bei der ersten Probe zu grüner Wolle blaue. Es ist jedoch zu beachten, dass manche Farbenblinde es durch Uebung erreichen, die Wollen richtig zu sortiren. — In ähnlicher Weise wie die buntfarbigen Wollen sind auch bunte chemische Pulver benutzt worden (Cohn). —

Daae hat Tafeln herausgegeben, auf denen sich verschiedene Reihen von bunten Wollenproben befinden, die so geordnet sind, dass sie den gewöhnlichen Verwechslungsfarben der Daltonisten entsprechen. Der Farbenblinde wird nun gefragt, welche von den horizontalen Reihen, wenn auch in der Lichtstärke verschieden, dieselbe Farbe enthielte. Hierbei werden die entsprechenden Fehler der Unterscheidung hervortreten. Aber auch nicht bei allen Farbenblinden, da doch gelegentlich dem einen oder anderen die sonst gewöhnlichen Verwechslungsskalen anders und verschieden erscheinen.

Dieser eigentlich pseudo-isochromatischen Probe, die in ähnlicher Weise auch mit farbigen Pulvern (Mauthner) gemacht werden kann, schliesst sich die mit den Stilling'schen Tafeln an. Hier sind farbige Buchstaben, Zahlen oder Figuren, deren Züge sich aus kleinen Quadraten oder Punkten zusammensetzen, auf anders farbigen, ebenfalls punktirten Grund gedruckt und zwar sind die auf einer Tafel

befindlichen Farben so gewählt, dass sie von Farbenblinden einer bestimmten Kategorie nicht unterschieden werden können. Damit fällt auch das Vermögen, die Buchstaben zu erkennen. In den neuesten Ausgaben sind die Tafeln sehr vollkommen, und es wird kaum ein Farbenblinder im Stande sein, alle Proben fehlerfrei zu bestehen. Andererseits aber kann gelegentlich die Anforderung auch für den normal Farbensehenden zu gross sein, da ausser der Farbenunterscheidung noch eine gewisse Combinationsfähigkeit beansprucht wird. Der zu Untersuchende soll nämlich die Quadrate oder Punkte, welche zusammengesetzt den ganzen Buchstaben bilden, aus dem andersfarbigen Grunde herausuchen und zu einem Ganzen vereinen. Dazu gehört eine gewisse Gabe der Räthsellösung, und erinnert das Verfahren nach der Richtung etwa an die Bilder mit der Unterschrift: „Wo ist die Katz?“ Man muss sich daher öfter damit begnügen, sich die einzelnen andersfarbigen Quadrate zeigen zu lassen. Selbst aber für intelligente und normal Farbensehende bietet die Entzifferung einzelner Buchstaben Schwierigkeiten.

Wenn man sich überzeugt hat, dass der zu Untersuchende die richtigen Bezeichnungen für die einzelnen Farben kennt, so kann man recht einfache und schlagende Prüfungen anstellen, indem man kleine kreisförmige Platten von farbigem Papier auf dunklem Samt (Weber) oder Farbenpunkte auf schwarzem Hintergrunde (Dor'sche Tafeln) zur Prüfung benutzt. Es hat sich herausgestellt, dass die Grösse dieser Punkte eine verschiedene sein muss, wenn sie in derselben Entfernung erkannt werden sollen. Dor hat Tafeln construirt, welche die farbigen Punkte gerade von der Grösse zeigen (blau am grössten = 8 mm im Durchmesser, grün am kleinsten = 2 mm im Durchmesser, für eine Entfernung von 5 m), dass sie von einem Normalsehenden in der darauf angegebenen Distance erkannt werden. Muss der Farbenblinde (wir setzen dabei natürlich normale Sehschärfe und eventuelle Correction von Refractionsanomalien voraus) näher herangehen, um die Farben zu erkennen, so hat er einen herabgesetzten Farbensinn.

Mit dieser Methode werden Manche sich als farben-amblyopisch erweisen, die andere Prüfungen bestehen; besonders häufig zeigt sich, dass Grün erst viel näher von ihnen als von Normalsehenden erkannt wird. Allerdings haftet diesen Proben der Mangel an, dass die Zahl der bisher Geprüften doch noch nicht gross genug erscheint, um das Verhältniss der Grösse der Farbenpunkte zu der Entfernung, in der sie der Angabe nach gesehen werden sollen, als vollkommen genau und dem physiolo-

gischen Durchschnitt entsprechend aussehen zu können. Größere Differenzen dürfen indessen sicher als abnorm aufgefasst werden.

Auch Farbenprüfungen mit bunten Gläsern und durchfallendem Licht (*Laternenprobe*) haben Werth, da sie die realen Verhältnisse des Eisenbahn- und Marinedienstes nachahmen. In einen schwarzen Schirm wird eine Oeffnung von etwa 4 qmm geschnitten, dahinter das farbige Glas gehalten und durch eine Lichtflamme beleuchtet. Der Untersuchende befindet sich in dem verdunkelten Zimmer etwa 3 bis 6 m entfernt und gibt die Farben an. Ein nebenstehender Normsehender controllirt, ob in der That die Farbe erkannt werden kann. Auch Farbenblinde geben hier gelegentlich eine Zeit lang die Farben richtig an; aber bei fortgesetzter Prüfung, besonders wenn man durch Vorlegen doppelter Platten gleichfarbigen Glases die Lichtstärke verändert, kommen die falschen Angaben.

In dasselbe Gebiet fällt die Untersuchung mit *Spectralfarben*. Für den Roth-Grünblinden erscheint Roth, Orange, Gelb, Grün als Gelb, Blau und Violett als Blau. So wird auch die rothe Linie, welche beim Verbrennen von Lithium im Spectrum entsteht, ebenso wie die gelbe Natrium- und grüne Thalliumlinie von ihm als annähernd identisch und gelb bezeichnet. Eine Verkürzung des rothen Endes ist bei schwacher Lichtintensität öfter vorhanden, während sie bei starker fehlen kann.

Wenn auch den Roth-Grünblinden nur eine Empfindung für Gelb und Blau zukommt, so bezeichnen sie dennoch oft genug die, etwa durch einen Schieber eingestellte Einzelfarbe des Spectrums ganz richtig mit der ihr zukommenden Bezeichnung (Grün, Roth etc.). Um Spectralfarben mit Spectralfarben zu vergleichen, kann man sich eines Doppelspectrums (*Donders, Hirschberg*) bedienen, bei dem durch zwei Röhren die Strahlen auf das brechende Prisma fallen. Deckt man den Spalt der einen Röhre zur Hälfte oben zu, den der anderen zur Hälfte unten, so entstehen zwei übereinander befindliche Spectren und zwar ist durch Verschiebung der einen Röhre es ermöglicht, das eine Spectrum von rechts nach links und umgekehrt unter dem ruhenden anderen wandern zu lassen. Ein Schieber gestattet eine einzige Farbe einzustellen. Man fordert nunmehr den Farbenblinden auf, so lange durch Drehen der einen Röhre das untere Spectrum wandern zu lassen, bis dieselbe Farbe eingestellt ist, die in dem Schieber des oberen steht. Aber fast regelmässig stellt hier der ausgeprägte Grün-Rothblinde die richtige Farbe ein, indem die verschiedene Lichtintensität der Spectralfarben ihn vollkommen richtig leitet. In diesem Sinne ist daher das Instrument zur Diagnose der Farbenblindheit nicht verwendbar.

Ferner hat man auch die *Simultancontrast*e der Farben, die von einem mit normalem Farbensinn ausgestatteten Auge sofort erkannt werden, zur Diagnose des Daltonismus verwandt. Sehr einfach ist das von H. Meyer angegebene Verfahren mit Seidenpapier (Florpapier). Man legt auf eine farbige Papierfläche (etwa Rosa) einen aus grauem Papier geschnittenen Ring. Wenn man nun beide mit einem entsprechend grossen Stück Seidenpapier bedeckt, so erscheint der graue Ring in der Contrastfarbe (hier dunkelgrün); auf blau erscheint der Ring gelb u. s. f. Der Farbenblinde erkennt natürlich die Contrastfarbe derjenigen Farbe nicht, die ihm fehlt. Pflüger hat in ähnlicher Weise graue Buchstaben auf farbiges Papier geklebt und bedeckt dieselben dann je nachdem mit einer oder mehreren Schichten Seidenpapier; der Farbenblinde wird bei einer entsprechenden Abschwächung durch das Seidenpapier die Buchstaben nicht mehr erkennen, wo ein die Contrastfarbe sehendes Auge sie noch wahrnimmt. —

Auch mit Hilfe der farbigen Schatten, wie sie als Contrasterscheinung auf farbig beleuchteten Flächen auftreten (eine Beobachtung, die schon Leonardo da Vinci gemacht), kann man Farbenblindheit diagnosticiren (Stilling). Beleuchtet man eine weisse Papierfläche durch zwei in einiger Entfernung davon befindliche Lichtquellen (etwa eine Lampe und ein Licht) und hält vor eine derselben (etwa vor die Lampe) ein farbiges Glas (roth), so erscheint die weisse Fläche mit dieser Farbe beleuchtet. Wird jetzt vor die Fläche ein Bleistift gehalten, so entstehen zwei Schatten desselben: der eine, welcher nur von dem farbigen Licht beschienen wird, in der entsprechenden Farbe, der andere in der Contrastfarbe.

Mischfarben, wie sie durch Zusammensetzung aus verschiedenen Farbensectoren auf dem schnell sich drehenden Maxwell'schen Farbenkreisel entstehen, werden von dem Farbenblinden anders empfunden als von dem Normalsehenden. Durch Versuche wird man hier Farbmischungen finden, welche dem Farbenblinden gleich einer dritten Farbe erscheinen. Diese Mischung wird abweichen von der, welche der Normalsehende sich als der dritten Farbe gleich zusammensetzt (Farbengleichungen). —

Behandlung. Die angeborene Farbenblindheit ist unheilbar. Durch Vorhalten rother Gläser oder Glaskästchen mit Fuchsinlösung gefüllt (Delboeuf und Spring) kann man allerdings den Roth-Grünblinden öfter die Möglichkeit schaffen, gewisse Farben von einander zu trennen, die sie früher nicht trennen konnten: die rothen Gläser lassen nur die rothen Lichtstrahlen durch, während sie andere unterdrücken; demnach

werden auch Farben, die keine rothen Strahlen enthalten, dunkler erscheinen als solche, die viel roth enthalten. — Durch Uebung, wie Favre meinte, die Farbenblindheit zu heilen, gelingt nicht; wohl aber können Farbenblinde durch Uebung erlernen, gewisse Proben ohne Fehler zu bestehen.

Der Farbensinn der peripheren Netzhautpartien ist geringer als der des Centrums. Die äusserste Peripherie ist physiologisch total farbenblind, dann kommt eine Zone, die roth-grünblind ist. Am wenigsten nach der Peripherie erstreckt sich die Zone, in der Grün wahrgenommen wird. Das oben gezeichnete Gesichtsfeldschema (S. 121) enthält die Durchschnittsgrenzen für grün, roth und blau. Die Prüfung wird hier so vorgenommen, dass man ein farbiges Quadrat von 1 cm Seitenlänge am Perimeter von der Peripherie her dem Fixationspunkt nähert und die Grenze, an der die Farbe als solche erkannt wird, bezeichnet. Nimmt man erheblich grössere farbige Flächen, so verschieben sich die Grenzen etwas nach aussen. Auch im centralen Farbsehen kommen, wie schon oben bemerkt, an umschriebenen Stellen pathologische Veränderungen vor. Bei farbenblind Geborenen sind öfter die peripheren Grenzen der perversen Farbenempfindung eingeengt (Schirmer); in manchen pathologischen Fällen (so besonders bei Sehnervenatrophie [Schön]) zeigen sie ebenfalls frühzeitige Veränderungen und Engungen. —

5) Phosphene.

Drückt man mit der Fingerspitze oder einem Sondenknopf auf die hintere Partie der Sclera und somit weiter auf die Netzhaut, so entsteht eine subjective Lichterscheinung, welche nach der entgegengesetzten Seite hin projicirt wird. Es ist hier die mechanische Reizung, welche, den nervösen Schapparat treffend, ihn mit seiner specifischen Reaction darauf antworten lässt. Bestehen danach Druckphosphene, so kann die Leitung nach dem Gehirn nicht vollständig aufgehoben sein. Doch ist der Versuch bei ungenauen Beobachtern nicht immer von Erfolg, auch gehört eine bestimmte Schnelligkeit und Tiefe des Druckes dazu, um diese Lichterscheinung hervorzurufen.

Subjective Lichterscheinungen ohne äussere mechanische Ursache kommen bei mancherlei Reizzuständen der Retina vor: so wird über feurige Kugeln, Regen von Sternen, blaue und rothe Wolken, Lichtmeere und ähnliches oft geklagt. Doch können dieselben ebenso gut im Sehcentrum ihre Entstehungsursache haben. Absolut Amaurotische haben öfter noch derartige Lichterscheinungen.

2. Prognose, Aetiologie und Therapie.

Bezüglich der Prognose der Amblyopie muss festgehalten werden, dass es immer einer gewissen, nicht zu kurzen Beobachtungszeit bedarf, ehe man einigermaßen gesicherte Aussprüche thun kann. Im Ganzen geben die eben erwähnten Untersuchungen der verschiedenen Sehfunktionen einen gewissen Anhalt. Besonders das Verhalten des Gesichtsfeldes ist, wie A. v. Graefe ausführlich dargelegt, von Bedeutung. Bleibt die Gesichtsfeldgrenze normal und zeigt das excentrische Sehen nur eine Abnahme, die der des centralen Sehens entspricht, so ist die Prognose verhältnissmässig gut. Besteht eine umschriebene centrale Herabsetzung (centrales Skotom) bei freiem Gesichtsfeld und bleibt beides längere Zeit stationär, so ist ebenfalls eine Erblindung selten. Abgesehen von den später zu besprechenden Intoxicationsamblyopien, ist aber die Aussicht auf vollständige Heilung in diesen Fällen gering. Widerstehen die oben erwähnten einfachen Amblyopien mit gleichmässiger Herabsetzung des Sehens (Amblyopien ohne ophthalmoskopischen Befund) einer entsprechenden Behandlung, so muss jedenfalls genau und wiederholt (auch mit Farben) darauf untersucht werden, ob kein centrales Skotom besteht. Zeigen sich schliesslich frühzeitig periphere Ausfälle im Gesichtsfelde, wird das periphere Gesichtsfeld für Farben eingeschränkt, so ist ein progressiver Charakter der Erblindung zu befürchten, vor Allem, wenn sich noch eine Verfärbung der Papille einstellt (meist progressive Sehnervenatrophie, cf. Sehnervenerkrankungen). Auf den ophthalmoskopischen Befund an der Papille ist dauernd zu achten.

Der Verlauf ist meist ein allmählig fortschreitender, aber es kann auch in wenigen Tagen die Amblyopie ihren Höhepunkt erreichen. Ja es kommt gelegentlich in ganz kurzer Zeit zur vollständigen Amaurose, ohne dass an der Papilla optica Veränderungen nachweisbar sind oder irgend eine Ursache der Erblindung erkennbar ist. Für solche Fälle bietet prognostisch bisweilen die Pupillenreaction auf Licht einen Anhalt. Ist dieselbe noch vorhanden, so ist die Prognose günstiger. Doch kann auch nach vollkommener Aufhebung der Lichtreaction noch Heilung erfolgen. Bisweilen sterben plötzlich Erblindete nach kurzer Zeit, ohne dass selbst eine kunstgerecht ausgeführte Section uns die Ursache der Amaurose nachweist. — Geht die Erblindung nicht zurück, so stellt sich nach einigen Monaten eine blasse Verfärbung (Atrophie) der Papilla optica heraus.

Abgesehen von den ätiologischen Momenten, welche wegen ihres häufigen Vorkommens zur Aufstellung gewisser, später zu erwähnender Gruppen von Amblyopien führen, finden wir Constitutionsanomalien, Congestionszustände, unterdrückte Hämorrhoiden, Menstruationsanomalien, Hysterie, Erkältungen, Hirnkrankheiten, Meningitis, Typhus, Masern, Syphilis, Intermittens, unruhiges, ausschweifendes Leben, Neurasthenie, Schlaflosigkeit und Aehnliches als Schädlichkeiten angeschuldigt, auf welche die Amblyopie zurückzuführen ist. Auch Erblichkeit spielt eine Rolle. So liegen Beobachtungen vor, wo die Glieder mehrerer Generationen in einem gewissen Lebensalter erblindeten.

Bei der Behandlung ist vor Allem nöthig, möglichst streng zu individualisiren und gegen das etwa zu eruirende Causalmoment vorzugehen. Je nach letzterem werden Schwitzkuren (etwa mit Pilocarpin subcutan 0·01 — 0·02), Schmier- oder Sublimatkuren, Abführmittel, Menagoga etc. angezeigt sein; in anderen Fällen wiederum roborirendes Verfahren, tägliche Injectionen von 0·001 Strych. nitr. in die Schläfe (Nagel), die auch am normalen Auge zeitweise die Sehsehärfe etwas heben und das Gesichtsfeld vergrößern sollen (v. Hippel). Weiter können nützlich sein: der constante Strom, Eisbentel auf den Kopf oder Nacken (Mooren) oder Haarseil im Nacken. Das Ansetzen künstlicher Blutegel an die Schläfe ist oft vortheilhaft; immer wird man gut thun, falls es sich nicht um deutlich ausgesprochene anämische oder degenerative Vorgänge handelt, wenigstens einmal eine versuchsweise Application zu machen. Nach der Application ist der Kranke womöglich einen Tag im Dunkelzimmer zu halten. Die einige Tage später zu machende Sehprüfung giebt dann Anhalt, ob eine Wiederholung der Blutentziehung angezeigt ist.

Dabei ist der Kranke seiner gewohnten Beschäftigung zu entziehen, die Augen müssen absolut geschont werden. Aufenthalt im verdunkelten Zimmer ist wenigstens anfänglich anzuempfehlen; sonst sind Schutzbrillen zu tragen.

Besondere Formen der Amblyopie.

Man kann unter den Amblyopien und Amaurosen theils dem Krankheitsbilde, theils der Aetiologie nach gewisse Gruppen unterscheiden.

1) Die congenitale Amblyopie kann sich auf beide Augen oder, wie auch nicht selten, nur auf eins erstrecken. Häufig sind

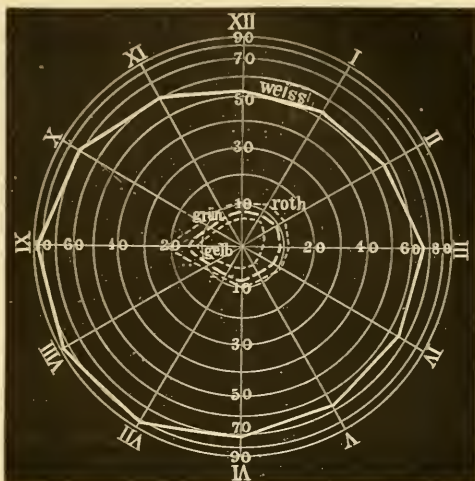
Refractionsanomalien damit verknüpft; besonders bei hochgradigen Hyperopen ist ein gewisser Grad der Amblyopie häufig. Als Complication findet sich Mikrophthalmos, Colobom der Choroidea und Iris, Nystagmus und Schielen. Die Herabsetzung der Sehschärfe im Centrum und in der Peripherie ist gleichmässig; seltener mit einer mässigen Gesichtsfeldeinengung verknüpft.

2) Amblyopie aus Nichtgebrauch (Ambl. ex anopsia). Wenn in früher Jugend ein Auge vom binocularen Schact ausgeschlossen wird, z. B. durch Strabismus, durch Hornhaut-Flecke, so verringert sich damit seine Sehfähigkeit. Wir führen dies, wie in dem Kapitel über Schielen weiter erörtert wird, auf einen Mangel der physiologischen Entwicklung und Ausbildung des centralen Sehcentrums zurück. Im höheren Lebensalter kann daher eine Amblyopie aus Nichtgebrauch nicht mehr eintreten. Sind beide Augen eines Kindes, etwa durch angeborene Katarakt, nicht sehfähig, so gesellt sich zu diesem optischen Hinderniss leicht secundär eine Amblyopie ex anopsia. Therapeutisch ergibt sich daraus die Regel, durch frühzeitige Operationen etwaige optische Hindernisse fortzuräumen, anderenfalls durch Separatübung des amblyopischen Auges die Sehfähigkeit zu heben. Zu letzterem Zweck werden bei gleichzeitig bestehenden Refractionsanomalien corrigirende Gläser, oder auch bei starker Sehschärfeherabsetzung zur Vergrösserung Convexgläser für die Nähe benutzt.

Nach längerem krampfhaften Verschluss der Augen in Folge phlyktänulärer Ophthalmie sind einzelne Fälle vollständiger, aber vorübergehender Erblindung bei Kindern beobachtet worden (Schirmer, Leber), die ebenfalls auf Ambl. ex anopsia zurückgeführt werden. Es ist jedoch fraglich, ob hier nicht der dauernde mechanische Druck der Lider auf den Bulbus die Erblindung verschuldet hat. So sehen wir analog bei jeder monocularen Refractionsbestimmung, wie das längere Zuhalten des anderen Auges, wenn dabei ein gewisser Druck auf das Auge ausgeübt wird, ein momentanes Schlechtersehen veranlasst.

3) Skotome. Vorzugsweise kommen hier die centralen (respective pericentralen) Skotome in Betracht, welche in der Regel den Fixirpunkt und ein diesen umschliessendes Queroval einnehmen. Letzteres pflegt seine Hauptausdehnung in der Richtung nach dem blinden Fleck hin zu haben. Eine weisse Kugel erscheint an dieser Stelle oft grau. Viele Kranken nehmen aber erst die Veränderung ihres centralen Sehens dadurch wahr, dass man sie mit kleinen Farbenplättchen am Perimeter prüft: roth wird, sobald es in das Gebiet des Skotoms kommt, alsdann als „dunkler“, „blasser“, „gelblich“ etc. an-

gegeben; grün als „grauweiss“, „gelblich“, „matter“; gelb als „bräunlich“ (Figur 59; es sind hier die Grenzen eingezeichnet, an denen die von der Peripherie her genäherten Farbenquadrate ihre Farbe verlieren.) Blau ist in der Regel erhalten; aber auch eine oder die andere der oben erwähnten Farben kann noch ziemlich normal empfunden werden, während eine andere schon Abweichungen zeigt. Beide Augen werden ziemlich gleichmässig befallen, wenn auch in verschiedenem Grade. Die Sehschärfe ist hierbei herabgesetzt; sie beträgt meist $\frac{1}{3}$ — $\frac{1}{10}$ der normalen, bisweilen



59.

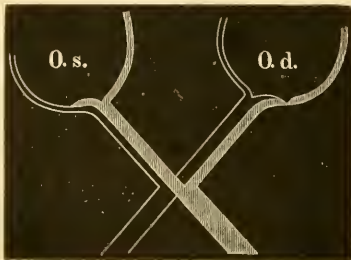
Gesichtsfeld des linken Auges mit centralem Skotom.

nur weniger. Das periphere Gesichtsfeld ist frei, auch für Farbenempfindung. Die Entwicklung der Sehschwäche ist eine allmähige. Die Papilla optica zeigt im Anfang meist keine Veränderung. Später stellt sich oft eine leichte Blässe der macularen Hälfte heraus. Dieses eigentlich typische Skotom trifft nur Männer, meist in den mittleren Lebensjahren. Vorzugsweise häufig ist ein Missbrauch von Alcoholicis oder Taback (Förster, Hutchinson) oder auch die Combination beider Schädlichkeiten die Ursache (cf. Intoxicationsamblyopien). Aber auch bei Diabetes, Bleiintoxication, Chininmissbrauch kommt gelegentlich ein centrales Skotom vor. Ebenso ohne speciell nachweisbares ätiologisches Moment. Es handelte sich meist um eine chronische retrobulbäre Neuritis.

Selbst progressive Sehnervenatrophien fangen in seltenen Fällen mit einem ausgesprochenen centralen Skotom bei sonst freiem Gesichtsfelde an, doch bestehen hier meist nervöse Allgemeinerscheinungen. Auch fehlt in der Regel die symmetrische Doppelseitigkeit; nach einiger Zeit treten periphere Einengungen hinzu. — Die Prognose der reinen Intoxications-skotome ist im Ganzen eine gute; meist tritt bei entsprechender Behandlung nach einigen Wochen eine Verkleinerung des

Skotoms, indem übrigens in der Regel noch Licht-Perception erhalten bleibt, und eine erhebliche Besserung der Sehschärfe ein. Weniger günstig, bezüglich der Heilung, pflegt die Aussicht für die centralen Skotome zu sein, bei denen eine eigentliche Intoxication nicht nachweisbar ist. — Die Therapie hat bei der Amblyopia nicotiana et alcoholica vor Allem strengste Enthaltung von Tabak und Alcoholicis vorzuschreiben. Sehr angezeigt ist eine darauf gerichtete Beaufsichtigung, wie sie am ehesten im Hospital möglich ist, daneben ein allgemein roborirendes Regime. Bei ausgesprochenen Congestionszuständen können Heurteloup'sche Blutegel an die Schläfe gesetzt, Fussbäder, Ableitungen auf die Haut mit Nutzen angewandt werden. Später scheinen Strychninjectionen die Heilung zu beschleunigen. Sind keine bestimmten ätiologischen Momente vorhanden, die eine Intoxication veranlassen konnten, so ist die directe Bekämpfung der anzunehmenden retrobulbären Neuritis entsprechenden Falles durch antiphlogistische Mittel, durch Quecksilber und später durch Jodkali anzuempfehlen.

4) Hemianopsie (ἡμι, & privativum, ὀψ) (Hemiopie) Halbsichtigkeit. Im Allgemeinen und vorzugsweise bezeichnen wir mit Hemianopsie den Ausfall einer Hälfte des Gesichtsfeldes auf beiden Augen (z. B. der rechten) und zwar dann, wenn er in Folge einer gemeinsamen, im Cranium gelegenen Affection des Sehapparates eintritt. Hingegen sollten nicht hierher gerechnet werden die Fälle, bei denen in



60.

Folge doppelseitiger, nicht von einer und derselben localen Schädlichkeit ausgehenden Erkrankung der Sehnerven (Neuritis, Atrophie) oder gar der Netzhaut ein ähnlich geformter Gesichtsfelddefect eintritt. Dieses Zusammenwerfen hat mancherlei Verwirrung bezüglich der Aetiologie hervorgerufen. Bisweilen handelt es sich nicht um das Fehlen der ganzen Hälfte des Gesichtsfeldes, sondern

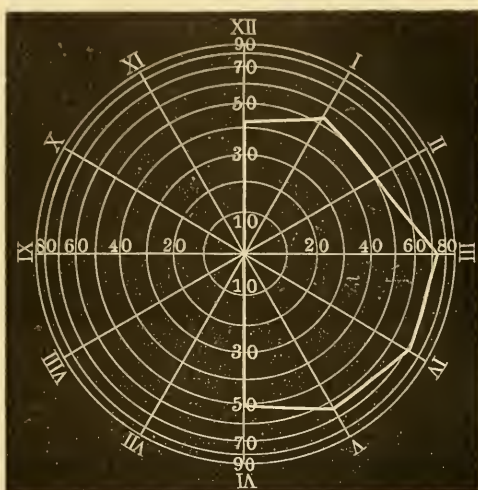
nur um Theile derselben (H. incompleta), die aber immer symmetrisch liegen (Schweigger). Die reine und typische Hemianopsie kann bedingt sein durch eine Affection beider Optici an der Schädelbasis, oder des Chiasmas, oder der Tractus, oder der Centralorgane der Gesichtsempfindung. Wir gehen hierbei von der Ansicht aus, dass jeder Tractus zu beiden Augen Fasern schickt, dass demnach im Chiasma eine Semi-decussation stattfindet (cf. auch Anatomie des Sehnerven). Die Ver-

theilung der Nervenfasern findet demnach so statt, dass im rechten Auge der Opticus mit den Fasern des gleichzeitigen Tractus die rechte Netzhauthälfte (von der Macula aus) versorgt, hingegen mit den Fasern des linken Tractus die linke Seite der Netzhaut; analog ist es im linken Auge. Figur 60 veranschaulicht die Theilung.

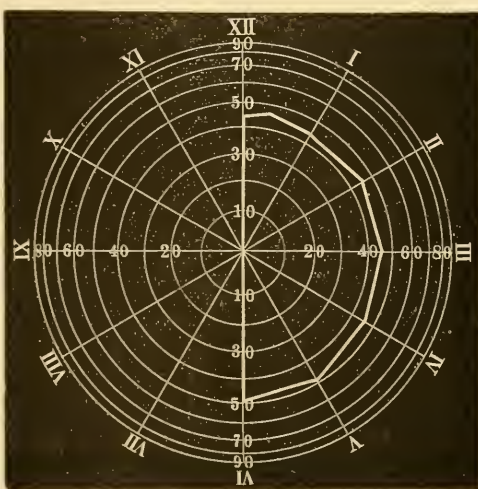
Wird beispielsweise der rechte Tractus leistungsunfähig, so verlieren die rechten Hälften beider Netzhäute ihr Sehvermögen: es entsteht ein Ausfall des nach links gelegenen Gesichtsfeldes beider Augen (*Hemianopsia sinistra*). Die Halbsichtigkeit geht entweder gerade und vertical durch den Fixpunkt (Figur 61) oder letzterer ist, was häufiger der Fall zu sein scheint, noch umgeben von einer kleinen sehenden Zone, die 3 bis 5 Grad in das im Uebrigen ausfallende Gesichtsfeld sich erstreckt. Es erklärt sich dies daraus, dass die Macula von beiden Tract. optici gemeinschaftlich versorgt wird.

Wenn die Hemianopsie

beider Augen nach einer und derselben Seite hingerrichtet ist, bezeichnet man sie als *homonyme*. Diese Form ist am häufigsten. Wenn



Gesichtsfeld des rechten Auges.



61.

Gesichtsfeld des linken Auges.
Der Fixpunkt entspricht dem Centrum des Gesichtsfeldes.
Hemianopsia sinistra.

jedoch das Chiasma selbst oder beide Optici, etwa durch eine basale Geschwulst, afficirt werden, treten auch andere Formen (heteronyme Hemianopsie) auf. Liegt z. B. eine Geschwulst in dem vorderen oder hinteren Winkel des Chiasmas (Saccmisch, E. Müller, Blessig) und comprimirt die benachbarten Nervenfasern, so werden an beiden Augen diejenigen Fasern ihre Leitung verlieren, welche die innere Hälfte der Netzhaut versorgen: es tritt beiderseits ein Defect der äusseren Gesichtsfeldhälfte ein (Hemianopsia temporalis s. lateralis). Bei den Gesichtsfelddefecten, die beiderseits nach innen liegen (H. nasalis), müsste man eine doppelseitige Affection annehmen, die beide seitlichen Winkel des Chiasmas oder beide äusseren Partien des Opticus träfe. Doch ist es fraglich, ob derartige Fälle vorkommen. In einem von Wegner und mir veröffentlichten Fall, den Mandelstamm mit Unrecht als nasale Hemianopsie verwerthet, handelte es sich nur um die Folgen doppelseitiger Neuritis. Im Uebrigen kommen bei Schnervenaffectionen gar nicht selten annähernd halbseitige und symmetrische Gesichtsfelddefecte vor. Diese sind aber nicht den eigentlichen Hemianopsien zuzurechnen. — Amblyopien und Amaurosen des einen Auges bei temporaler Hemianopsie des anderen Auges sind ebenfalls beobachtet worden und zwar in Fällen von Tumoren, Gummata oder Periostitis, die in einem lateralen Winkel ihren Sitz hatten.

Hemianopsien aus centraler Ursache, bei denen die Trennungslinie nicht vertical, sondern horizontal verläuft, sind ausserordentlich selten (Wiethe). Bei Amaurosis partialis fugax (siehe unten) werden allerdings solche Erscheinungen bisweilen angegeben, doch bedarf es noch einer genaueren Feststellung derselben; auch würde immerhin an die Möglichkeit eines rein retinalen Vorganges hier zu denken sein. Im Anschluss sei bemerkt, dass eine Art einseitiger Hemianopsie dann zu Stande kommen kann, wenn ein Opticus zur Hälfte in seiner Leitung gestört wird. So habe ich eine temporale Hemianopsie des rechten Auges gesehen bei einem Falle von rechtsseitigem pulsirendem Exophthalmus, wo ein Aneurysma der rechten Carot. intern. mit dem Sin. cavern. vorlag.

Die peripherische Ausdehnung des erhalten gebliebenen Gesichtsfeldes ist meist ziemlich normal; doch treten bisweilen im Laufe der Zeit Einschränkungen derselben auf. In einem derartigen Falle von rechtsseitiger Hemianopsie, den ich beobachtet, kam allmählig beiderseits eine derartige symmetrische und concentrische Einschränkung des sehenden Gesichtsfeldes zu Stande, dass schliesslich nur die Gegend in der Nähe des Fixirpunktes bei voller Sehschärfe frei blieb. Einige Zeit vor dem Tode verringerte sich auch die centrale Sehschärfe. Neben leichter

grauröthlicher Verfärbung des linken Thal. opt. und Abflachung des linken vorderen Hügels der corp. quadrigem. fand sich ausgedehntes Durhämatom beider Convexitäten. In der rechten Hemisphäre des Kleinhirns eine kleine Cyste, ebenso eine grössere in der vorderen Spitze der rechten Grosshirnhemisphäre.

Der Farbensinn bleibt in der Regel erhalten; eine Ausnahme wurde von Quaglino mitgetheilt. Auch sind einige Fälle von Farbenhemianopsie (Treitel, Landolt u. A.) beobachtet worden, wo Licht- und Sehsinn intact waren und nur die Farbenempfindung auf der lateralen Gesichtsfeldhälfte fehlte. Das centrale Sehen ist ebenfalls meist normal. — Die ophthalmoskopische Untersuchung zeigt im Beginn des Leidens nichts Krankhaftes. Später stellt sich oft eine leichte Verfärbung des macularen Theils der Papilla optica beider Augen heraus; bisweilen wird auch nur der Sehnerv atrophisch blass, der im Chiasma die sich kreuzenden Fasern empfangt.

Die Pupillenreaction auf Licht ist erhalten, bisweilen etwas träger; letzteres zeigt sich besonders, wenn die nichtempfindende Netzhauthälfte beleuchtet wird. Ein vollständiges Fehlen in diesem Falle habe ich aber nicht gesehen; selbst der Unterschied in der Reaction tritt bisweilen nicht ausreichend scharf hervor. Es liegt das zum Theil daran, dass ein vollständiges Abhalten des Lichtes von den empfindenden Netzhautpartien, selbst wenn man mit dem Ophthalmoskop das concentrirte Flammenbildchen auf die zu untersuchende Partie der Netzhaut wirft, doch nicht möglich ist.

Die Kranken sind besonders in ihrer Orientirung gestört. Da wir von links nach rechts schreiben und lesen, so sind die Kranken mit rechtsseitiger Hemianopsie mehr bei diesen Beschäftigungen gehindert als die mit linksseitiger.

In seltenen Fällen, so nach apoplektischen Insulten, können sich die Hemianopsien zurückbilden. Als Ursachen kommen weiter in Betracht Tumoren, Periostitis, Embolien, Encephalitis, Traumen. — Ausser bei directem Ergriffensein des Chiasmas und Tractus kommt Hemianopsie vor bei Erkrankungen der Corp. geniculata, Corp. quadrigemina, des Thalamus, Pulvinar, der Gratiolet'schen Sehstrahlungen und der Rinde des Corticallappens.

Bezüglich der letzteren sind die Experimente Munk's von hoher Bedeutung. Es nimmt nämlich nach ihm in der Rinde des Lappens der gleichseitige Tractus opticus seinen Ursprung, wie auch die kritischen Untersuchungen Mauthner's gerechtfertigt erscheinen lassen — entgegen der Chareot'schen Ansicht, nach welcher im Hirn selbst

noch eine partielle Kreuzung der Tractusfasern stattfindet, sodass jedes Auge sein besonderes Sehcentrum hat. Die Verletzung des Munksehen Rindensehcentrums erzeugt Hemianopsie. Einige pathologisch-anatomische Befunde (Curschmann, Westphal), sowie klinische Beobachtungen (Verletzungen der betreffenden Hirnrindenpartien mit folgender Hemianopsie), von denen ich zwei, Nieden eine mitgeteilt, stützen diese von Anderen (Goltz, Loeb) angegriffene Anschauung.

In dem grösseren Rindencentrum, welchem durch den betreffenden Tractus die symmetrisch lateral gelegenen Netzhautindrücke beider Augen zugeführt werden, liegt nach Munk noch besonders abgegrenzt das eigentliche Sehcentrum, wie er diejenige Stelle bezeichnet, an der die einfachen Gesichtswahrnehmungen zu Vorstellungen umgewandelt werden. Da letztere aus einer Reihe von Wahrnehmungen hervorgehen, die im Laufe der Zeit unter einander verknüpft und psychisch verarbeitet werden, so müssen mit Verlust des eigentlichen Sehcentrums auch diese Vorstellungen und Erfahrungen verloren gehen: es wird z. B. eine Peitsche zwar wahrgenommen werden, aber ihre Bedeutung und ihr Zweck nicht mehr zum Bewusstsein kommen. So entsteht „Seelenblindheit“. Samelsohn hat in der That zwei Fälle beobachtet, wo nach frisch entstandener Hemianopsie die psychische Verwerthung der Gesichtswahrnehmungen vorübergehend vollständig fehlte: es konnte beispielsweise kein Satz gelesen werden, wohl aber wurde Vorgelegtes ganz exact nachgeschrieben. —

Als Begleiterscheinungen der Hemianopsie sind öfter Hemiplegien, Hemianaesthesien der gleichseitigen Körperhälfte vorhanden; bei rechtsseitiger Hemianopsie wurde auch Aphasie beobachtet. Die Behandlung wird sich gegen das Grundleiden richten müssen.

5) Anästhesia und Hyperästhesia retinae. Besonders bei Kindern und Frauen kommt eine eigenthümliche, meist doppelseitige und ziemlich schnell sich entwickelnde Form von mässiger Schwachsichtigkeit mit ausgeprägter concentrischer Einengung des Gesichtsfeldes und Störungen des Farbensinns vor. v. Graefe, der sie zuerst beschrieb, führte sie auf eine Anästhesie der Netzhaut zurück, indem er auf das Erhaltensein der Phosphene Gewicht legte; wahrscheinlicher aber handelt es sich um eine centrale, auf Constitutions- oder nervösen Anomalien beruhende Störung. Meist sind es anämische, öfter hysterische Individuen oder Reconvalescenten von schweren Krankheiten. Im Dämmerlicht pflegt das Sehen besser zu sein als bei heller Beleuchtung (Hyperästhesie), so dass unter blauen Brillen eine Steigerung des Sehvermögens eintritt. In einzelnen dieser Fälle gesellt sich ausgeprägte

Asthenopie hinzu, die sich bisweilen mit Accommodations-Krampf oder -Parese verknüpft. Selbst volle Erblindung kann sich einstellen, doch dürfte in diesen Fällen meist eine retrobulbäre Neuritis vorliegen. Ebenso ist bei Hysterischen, die eine einseitige Erblindung angeben, darauf zu achten, dass es sich nicht um eine einfache psychische Unterdrückung der bezüglichen Gesichtseindrücke handelt. Stereoskopische Versuche, bei denen scheinbar nur das Schen mit dem gesunden Auge in Frage stand, haben öfter gezeigt, dass das angeblich blinde Auge vollkommen gut sah (Schweigger). — Weiter ist concentrische Gesichtsfeldeinengung bei multipler Sclerose (Gnauch) beobachtet worden.

Auch nach Traumen des Auges kommen ähnliche Erscheinungen vor. Der Sehnerv zeigt in der Regel keine Veränderung.

Die Prognose ist für die typischen Anaesthesien im Ganzen günstig, wengleich bisweilen erst nach Monaten oder Jahren Heilung eintritt. Die Therapie muss der Constitution entsprechend sein. Neben Eisen, Chinin etc. hat als besonders empfehlenswerth v. Graefe die Zinkpräparate gelobt. Strychnininjectionen (Nagel) und der constante Strom sind ebenfalls mit Nutzen angewandt worden. Im Beginn der Cur ist anhaltender Aufenthalt in einem Dunkelzimmer anzurathen; später das Tragen dunkelblauer Brillen.

6) Hemeralopie ($\gamma\mu\acute{\epsilon}\rho\alpha$ und $\omega\psi$), Nachtblindheit. Der Name bezeichnet, dass die Patienten „am Tage“ sehen, d. h. dass sie in hellerem Lichte unverhältnissmässig besser als im Dunkeln oder Dämmerlicht sehen. Sie werden in der Dämmerung bisweilen so schwach-sichtig, dass sie nicht mehr ungeführt gehen können. Alles erscheint ihnen wie in Nebel gehüllt, die Farben werden matter und leicht wechselt. Bisweilen werden sogar die Sterne am Himmel nicht mehr erkannt. Ausserdem bedürfen sie einer erheblich längeren Zeit als Gesunde, um ihre Augen beim plötzlichen Uebergang aus dem Hellen ins Dunklere an letzteres so weit zu gewöhnen, um darin einigermaassen zu sehen (Fürster). Es handelt sich demnach um eine Alteration des Lichtsinns, die als Folge eines *Torpor retinae* aufzufassen ist. Abgesehen von den Klagen der Kranken sichern vergleichende Messungen mit dem Lichtsinn Normaler die Diagnose.

Symptomatisch tritt Hemeralopie auch auf bei Retin. pigmentosa, Chorio-Retinitis, Netzhaut-Ablösungen etc. Bei der idiopathischen Form können wir eine chronische und acute unterscheiden. Erstere ist selten und meist angeboren, in manchen Familien kommt das Leiden erblich vor (Cunier, Donders). Das acute Auftreten zeigt sich meist

in Epidemien, so unter Soldaten, Matrosen, in Waisen- und Arbeitshäusern. Adler fand eine massenhafte Erkrankung in der Wiener Taubstummenanstalt. Bei Tageslicht pflegt volle Sehschärfe bei freiem Gesichtsfelde vorhanden zu sein, in der Dunkelheit abnorme Herabsetzung der ersteren mit Gesichtsfelddefecten. Die Pupille ist im Dunkeln ungewöhnlich weit und träge. An der Conjunctiva sclerae wird öfter eine gewisse Xerose mit Schuppenbildung beobachtet; ebenso das Auftreten gelblicher Flecken zu beiden Seiten des Hornhautrandes (Bitot, Snell). Der Augenspiegelbefund ist meist normal, bisweilen fand sich Röthung der Papille und Trübung ihrer Umgebung. Als Ursache der Hemeralopie muss eine länger dauernde Ueberblendung bei gleichzeitig vorhandener allgemeiner Körperschwäche angeschuldigt werden.

Wenn auch bisweilen nach Ueberblendung durch Schnee wirkliche Hemeralopie beobachtet wurde, so ist die eigentliche Schneebblindheit, bei welcher Nebel und Umdunkelung des Sehens neben Krampf des Sphincter iridis und davon abhängigen heftigen Schmerzen eintritt, die aber nach Aufhören der Blendung bald wieder schwinden (eventuell unter Atropinisirung [H a a b]), mit ihr doch nicht identisch.

Die Hemeralopie, in wenigen Tagen ihren Höhepunkt erreichend, pflegt Wochen, selbst Monate lang zu bestehen. Unter entsprechender Behandlung jedoch heilt sie meist schnell und leicht, doch bleibt Neigung zu Recidiven. Hauptmittel ist Schutz der Augen gegen Licht, so, wenn möglich, zuerst Aufenthalt in dunkeln Zimmern. Nach einigen Tagen allmälige Gewöhnung an Licht. Dabei gute Ernährung. Als spezifisches Mittel ist Leberthran empfohlen worden; weiter hat man Eisen, Chinin, Strychnin und den constanten Strom mit Nutzen angewendet.

7) Nyctalopie ($\nu\delta\xi$ und $\omega\psi$), Tagesblindheit, bildet den Gegensatz zur Hemeralopie. Die Kranken sehen im Dunkeln und bei herabgesetzter Beleuchtung besser als im Hellen. Der Nachweis einer wirklich erheblicheren Abnahme der Sehschärfe im Hellen lässt sich indess nicht immer liefern: oft sind es nur die Angaben der Kranken, welche die Diagnose rechtfertigen. Gegenüber der Photophobie, wo die Lichtsehen das hervorstechend belästigende Moment bildet, ist es hier die Sehstörung. Meist liegen materielle Veränderungen vor, so Albinismus, Mydriasis, Iris-Colobom, auch Affectionen der Netzhaut und der Sehnerven. Patienten, die an centralen Skotomen leiden, ebenso solche, welche progressive Sehnervenatrophien haben, geben öfter an, dass sie Abends besser sehen als bei Tage. Auch die Retinitis nyctalopica (Arlt) zeigt dieses Symptom. Es handelt sich in allen diesen Fällen

um eine Hyperästhesie der Netzhaut. Idiopathisch wird die Affection selten beobachtet; bisweilen nach stärkerer Blendung durch ausgedehnte Schneefelder, bei Personen, die jahrelang in dunklen Kerkern gesessen, und epidemisch in gewissen Gegenden (Ramazzini). Von der oben bei Anästhesia retinae vorkommenden Hyperästhesie unterscheidet sich die reine Form der Nyktalopie durch das Fehlen concentrischer Gesichtsfeldeinengungen.

Für die Behandlung sind besonders die causalen Momente zu berücksichtigen; dabei allmälige Gewöhnung an helle Beleuchtung durch Tragen zweckmässig graduirter smoke oder blauer Gläser.

8) *Asthenopia nervosa* (*Asthenopia retinae*). Die Beschwerden mangelnder Ausdauer beim Arbeiten, mit Verschwimmen und Dunkelwerden des Betrachteten kommen in Fällen vor, wo wir nicht selten nach Ausschluss von Refractions- und Accommodationsanomalien der Insufficienz der *M. reeti interni* etc., nur noch nervöse Ursachen annehmen können. Meist sind hier auch Schmerzen in den Augen und im Kopfe vorhanden, die selbst fortbestehen, wenn die Arbeit unterlassen wird. Auch starke Empfindlichkeit gegen Licht findet sich öfter. Es handelt sich theils um allgemeine Nervosität, theils um eine locale Hyperästhesie der Netzhaut.

Meist sind die Erkrankten anämische, nervöse, neurasthenische oder hysterische Personen. Förster hat eine besondere *Kopiopia hysterica* (Schmerzempfindungen verschiedenster Art, oft unabhängig von der Arbeit, Empfindlichkeit gegen Beleuchtungscontraste und häufiger Wechsel in den Beschwerden) beschrieben und stellt sie in Abhängigkeit von einer atrophirenden Parametritis (Freund). Doch dürfte letzterem Moment keine hervorragende ätiologische Bedeutung beizumessen sein. Bei den so sehr häufigen Befunden einer mehr oder weniger ausgeprägten Abweichung vom physiologischen Verhalten der Genitalorgane bei Frauen wird der Nachweis eines factischen Zusammenhanges derselben mit den Augenleiden (— und es sind in letzter Zeit auch für andere Augenaffectionen die Genitalerkrankungen als ätiologisches Moment stark betont worden [Mooren] —) in der Mehrzahl der Fälle nicht überzeugend zu führen sein. Uebrigens kommen dieselben asthenopischen Beschwerden auch gelegentlich bei Männern vor.

Die Behandlung wird vorzugsweise eine Heilung der constitutionellen Momente im Auge haben müssen. Bei der Hartnäckigkeit, welche das Leiden oft zeigt, ist vollständiges Aufgeben aller Arbeit neben Aufenthalt auf dem Lande oder im Gebirge gelegentlich nothwendig.

Bei hysterischen Personen empfiehlt sich die Tinct. Valerianae mit Tinct. Castorei. Oertlich wird das Tragen blauer, in Einzelfällen auch gelber Brillen zu versuchen sein, ebenso Augendouchen. Bisweilen nützt auch die eine Zeit lang fortgesetzte Atropinisirung. Besonders achte man auf etwa gleichzeitig bestehende, wenn auch geringe entzündliche Processe am Auge (z. B. leichte Conjunctiviten, Conj. folliculosa, Blepharitis, periphere Choroiditis) und behandle sie. Allmählig möge man dann die Wiederaufnahme der Arbeit gestatten. Hier kann eine methodische Uebung von Nutzen sein (Dyer, Derby). Man lässt mit entsprechender Brille in einem Buche mit gutem Druck Leseübungen anstellen und zwar bei Vermeidung sonstiger Naharbeit nur so lange, als keine Beschwerden eintreten. Von Tag zu Tag verlängert man die Uebung um einige Minuten. Sollten in der Zwischenzeit Schmerzen eintreten, so ist das ein Merkzeichen, die Uebungen wieder abzukürzen.

9) *Amaurosis partialis fugax* (Flimmerskotom). Das Flimmerskotom (Förster, Schirmer) ist ein sehr häufig zur Beobachtung kommendes Leiden. Die Kranken klagen darüber, dass plötzlich eine partielle Verdunklung in ihrem Gesichtsfelde eintritt, von der aus ein Flimmern, oft mit glänzenden zaekigen Lichtstrahlen sich immer weiter ausbreitet, das schliesslich das ganze Gesichtsfeld verdecken kann. Ein scharfes Erkennen wird unmöglich. Nach einiger Zeit (etwa nach $\frac{1}{4}$ bis $\frac{1}{2}$ Stunde) verschwindet das Phänomen wieder. Meist folgen Kopfschmerzen oder wenigstens ein gewisser Druck im Kopf. Bei Migränekranken leitet sich der Migräneanfall öfter in dieser Weise ein. Bisweilen geht das Flimmerskotom, das überhaupt sehr verschiedenartiges Auftreten (v. Reuss) zeigt, direct vom Fixationspunkte aus; es fehlen die fixirten Buchstaben und erst später wird das Gesichtsfeld befallen. In noch andern Fällen ist und bleibt die Erscheinung ganz partiell; ich selbst habe es ein paar Mal nur etwa 5 Minuten dauernd in einem ganz kleinen Theil der äussersten unteren Peripherie des Gesichtsfeldes gehabt. Eine gewisse Unbequemlichkeit beim Schen machte mich auf die Erscheinung aufmerksam. — In andern Fällen ist das Skotom hemianopisch; die rechte, linke, obere oder untere Hälfte des Gesichtsfeldes fällt aus. Auch fehlt bei diesen vorübergehenden Hemianopsien öfter das Flimmern, es ist ein vollständiger Gesichtsfelddefect. Meist wird das einmal befallene Individuum in mehr weniger langen Zwischenräumen von neuem von der Erscheinung heimgesucht; bei Manchen besteht sie zeitlebens, doch pflegt sie im Alter an Häufigkeit und Intensität abzunehmen. Irgend welche Schädigung für den Sehapparat ist nicht zu befürchten. Wie die Hemianopsien und das fast constante doppelseitige

Auftreten zeigt, handelt es sich in der Regel wohl um eine centrale nervöse Erscheinung. Wir finden sie daher häufig bei nervös angelegten Individuen, bei Leuten, die viel Kopfarbeit zu leisten haben; doch auch bei anderen Individuen kommt das Flimmerskotom nicht zu selten vor. Bisweilen sind bestimmt nachweisbare Veranlassungen vorhanden; so tritt es bei Einzelnen auf, wenn sie bei nüchternem Magen sich anstrengen, bei Anderen nach reichlicher Mahlzeit u. s. f. Ein directes Coupiren der Anfälle gelingt bisweilen; dahin wirkende Mittel sind individuell bald eine Tasse Kaffee, Thee, ein Glas Wein. Von Arzneimitteln empfehlen sich die Nervina und Regelung der körperlichen und allgemeinen hygienischen Verhältnisse.

10) Reflectorische und traumatische Amblyopie. Ist ein Auge an Irido-Cyelitis erkrankt, so kann eine sympathische Neurose (Donders) des anderen Auges auftreten, die als Hyperästhesie der Netzhaut, Asthenopie, Flimmern, periodische Verdunkelung des centralen Sehens (Laqueur) oder auch als Amblyopie mit und ohne concentrische Verengerung des Gesichtsfeldes (Mooren, Breeht) sich zeigte. Die Heilung dieses Leidens nach Herausnahme des primär erkrankten Auges zeigt den sympathischen Charakter.

Reflectorisch wurden weiter Erblindungen beobachtet, die von den Zahnerven (Wecker), vom N. supraorbitalis (Leber) und von Helminthiasis (Rampoldi) ausgingen. Vielleicht gehört hierher auch ein Theil der traumatischen Amblyopien, die in Fällen entstanden sind, wo nur die Umgebung des Auges von der Verletzung getroffen wurde: so durch dicht vorbeifliegende Geschosse, Stoss mit dem Oberkiefer gegen ein Eisen (Schweigger) etc. Auch durch Blitzschlag sind Amaurosen beobachtet, die aber wieder zurückgingen. Auszuseiden aus dieser Kategorie sind die nicht seltenen Fälle, wo directe Sehnervenverletzungen etwa durch Knochensplitterung im Foramen opticum (Hölder-Berlin) die Schwachsichtigkeit herbeiführen, und ebenso die vorübergehende Schwachsichtigkeit nach Contusio bulbi, die auf einer Affection der Netzhaut (Commotio retinae) beruht, wie die meist in wenig Tagen sich verlierende Trübung der Retina und die Herabsetzung des Lichtsinns erweist. Selbst totale Erblindungen nach Contusionen können wieder schwinden; so in Schweigger's Fall eine bereits 3 Tage lang bestandene volle Amaurose. Es stellte sich später leichte Sehnervenverfärbung ein.

11) Urämische Amaurosen. Es handelt sich meist um transitorische doppelseitige Erblindungen. Der Verlust des Sehvermögens ist nicht sogleich vollständig, sondern erreicht in ein bis zwei Tagen seine Höhe; in seltenen Fällen tritt sofort Amaurose ein. Bei genau beobach-

teten Fällen fehlte selbst die quantitative Lichtempfindung eine Zeit lang. Doch ist dieses Stadium nur sehr kurz; einige Stunden bis zu einem Tage. Zu dieser Zeit bestehen bisweilen grössere Gesichtsfelddefecte. Später geht die Zunahme der Sehschärfe rapid von statten, so dass nach 10 bis 18 Stunden kleinere Schrift gelesen werden kann. Der ganze Process (von voller Sehschärfe durch absolute Erblindung wiederum zu normaler Sehschärfe führend) spielt sich demnach in 3 bis 4 Tagen ab. Die Pupillenreaction ist fast durchgehends erhalten. Der Augenspiegel zeigt in der Regel keine pathologische Veränderung; einmal habe ich ein Oedem der Papille gesehen. Einen ausgeprägten ophthalmoskopischen Befund bieten die Fälle, in denen sich zu einer bestehenden Retinitis albuminurica eine urämische Amaurose gesellt.

Urämische Amaurosen sind sowohl bei acuten als auch bei chronischen diffusen Nierenentzündungen beobachtet worden; besonders häufig nach Scharlach. Aber auch ein Theil der auf Bleiintoxicationen geschobenen schnell vorübergehenden Amaurosen, sowie der bei Eclampsia gravidarum vorkommenden gehören hierher. Ebenso rechne ich den von Traube als Saburral-Amaurose beschriebenen Fall, wo nach einem Brechmittel die Erblindung schwand, in diese Kategorie. Ich habe den Fall ebenfalls gesehen: er hatte durchaus den Verlauf einer urämischen Amaurose; der Urin enthielt Eiweiss. — Immer sind gewisse, wenn auch bisweilen unbedeutende Zeichen der Urämie vorhanden: Kopfschmerz, Uebelkeit und Erbrechen, Benommenheit des Sensoriums, Sopor, Convulsionen. Oedeme bestehen oder fehlen. Die Harnsecretion ist aufgehoben oder verringert.

Die Therapie wird gegen die Urämie zu richten sein; Blutentziehungen hinter den Ohren erschienen mir öfter von Nutzen.

12) Intoxicationsamblyopie. Abgesehen von den in der Regel in Form von centralen Skotomen (siehe S. 133) auftretenden Tabaks- und Alkoholamblyopien, sind besonders die nach Blei- und Chinin-Vergiftung bemerkenswerth. Die Bleiamblyopien zeigen zunehmende Schwachsichtigkeit meist mit freiem Gesichtsfelde oder centralem Skotome, die peripheren Farbengrenzen sind bisweilen eingengt und der Lichtsinn herabgesetzt (Stood). Oefter besteht Hyperämie der Papille, selbst Neuritis. Die Therapie richtet sich gegen die Bleivergiftung. — Ueber Chininamurosen, die nach grossen Chiningaben sich einstellen, liegen uns bereits zahlreiche Beobachtungen vor (Grüning, Knapp). Die eingetretene totale Blindheit schwindet meist nach Wochen oder Monaten; während die centrale Sehschärfe öfter wieder normal wird, bleibt das Gesichtsfeld verengt. Die Papilla

optica ist blass und die Netzhautgefässe sind schmal. Die Therapie beschränkte sich auf horizontale Lage und Roborantien. Amylnitrit, Strychnin, Elektrizität waren wirkungslos.

Nach grösseren Dosen von Salicylsäure (Riess) und Carbol-säure (Nieden) sind ebenfalls Störungen beobachtet worden.

13) Amaurosen nach Blutverlust. Nach Blutbrechen, Darmblutungen, Hämoptoe, Menorrhagien werden bisweilen Störungen beobachtet, die aber nicht sofort, sondern erst in den nächstfolgenden Tagen zur Entwicklung kommen. Es handelt sich bald um mässige Amblyopie, die sich wieder verringern kann, bald kommt es zur vollen Amaurose, die alsdann wenig Aussicht auf Heilung giebt. Frisch beobachtet ist in der Regel eine mässige Triübung der Sehnerven (Horstmann) zu sehen, bisweilen ausgesprochene Neuro-Retinitis (Hirschberg). Schliesslich wird die Papille blass. In einem, allerdings erst 3½ Jahre später zur Section gekommenen Falle von Amaurose nach Blutbrechen war volle Atrophie des einen, partielle des anderen Sehnerven nachweisbar; im Scheidenkanal kein Blut (Hirschberg).

Die Therapie wird eine roborirende sein müssen. Handelt es sich um eine örtliche Neuritis, so kann, falls sonst keine Contraindicationen vorliegen, bei der grossen Gefahr voller Erblindung eine Quecksilberkur (Schmier- oder Injectionskur) versucht werden.

Simulation von Amaurose.

Die Simulation von Schwachsichtigkeit oder einseitiger Amaurose ist nicht zu selten. Wir finden sie häufig bei Leuten, die sich dem Militärdienst entziehen wollen*); aber auch bei Kindern habe ich sie öfter beobachtet, ohne dass immer ein bestimmter Grund für diesen Täuschungsversuch nachweisbar war.

*) Deutsche Heerordnung vom 28. September 1875 (§. 9, Anlage 4): Dauernd untauglich: 25. Herabsetzung der Sehschärfe, wenn dieselbe auf dem besseren Auge $\frac{1}{4}$ der normalen oder weniger beträgt. 27. Blindheit auf einem Auge. — Bedingt tauglich (in der Regel der Ersatzreserve zweiter Klasse und nur ausnahmsweise der Ersatzreserve erster Klasse zugetheilt (§. 7, Anlage 2): a) Herabsetzung der Sehschärfe auf beiden Augen, wenn dieselbe nur die Hälfte oder weniger, aber mehr als $\frac{1}{4}$ der normalen beträgt. — In der Regel Ersatzreserve erster Klasse, im Bedarfsfall aber active Dienstpflicht (§. 7, Anlage 1): b) Herabsetzung der Sehschärfe, so lange sie mehr als die Hälfte der normalen beträgt. —

Simulation vollständiger, doppelseitiger Erblindung ist weniger beliebt. Verdächtig wird hier immer sein, wenn die Pupillen auf Licht reagiren und kein ophthalmoskopischer Befund uns die Erblindung wahrscheinlich macht. Allerdings besteht auch bei wirklichen Amaurosen zuweilen die Pupillenreaction; bleibt aber die Erblindung längere Zeit (etwa über einen Monat) stationär, so hört in der Regel die Reaction auf; ebenso stellt sich meist eine Verfärbung der Papilla optica heraus. Auch das Benehmen der Simulanten, das genau und ohne ihr Wissen beobachtet werden muss, ist oft verdächtig. Bei der Untersuchung kneifen sie gern die Augen zu, zeigen Lichtscheu etc. — was wirklich Amaurotische nicht thun. Eine einfache Methode, mit der Simulanten öfter gefangen werden, wende ich in der Weise an, dass ich ihnen ihren eignen Finger nach verschiedenen Richtungen hin vorhalte und sie auffordere, den Finger anzusehen. Wirklich Blinde richten ihre Augen darauf oder geben sich wenigstens Mühe, den Augen die entsprechende Richtung zu geben, da sie ja durch ihr Allgemeingefühl über die Lage ihrer Hand und ihrer Finger unterrichtet sind. Bei länger Erblindeten muss man den Finger etwas fest drücken, um sie über die Lage genau zu orientiren, auch energisch die Aufforderung zur Einstellung an sie richten: mit diesen Vorsichtsmaassregeln wird man, falls nicht etwa schon Störungen in den Augenbewegungen selbst eingetreten sind, fast ausnahmslos die Augen eine wenigstens annähernde Einstellung ausführen sehen. Anders bei den Simulanten. Diese meinen durch die Einstellung auf ihre Finger auch ihr Sehvermögen darzuthun, halten die Aufforderung für eine ihnen gestellte Falle und drehen nun die Augen absichtlich nach ganz entgegengesetzten Richtungen. Wenn der Versuch auch nicht absolut beweisend ist, so gewinnt doch zutreffenden Falles der Verdacht ausserordentlich an Grund. —

Auch der Welz'sche Prismenversuch lässt sich hier wie bei Simulation einseitiger Erblindung anwenden. Man legt vor ein Auge, während beide geöffnet sind, ein Prisma von 10 bis 14 Grad mit der Basis nach Aussen. Bei Fixation eines Gegenstandes tritt zur Vermeidung der Doppelbilder unwillkürlich Schielen nach Innen unter dem ablenkenden Prisma ein. Es ist natürlich das Vorhandensein eines binocularen Schactes hier vorausgesetzt. —

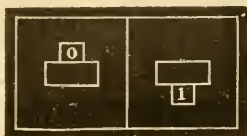
Zur Entdeckung von Simulation einseitiger Erblindung spielen ebenfalls die Prismenversuche eine Rolle. Man beschäftigt sich beispielsweise nur mit dem sehenden Auge, während das angeblich blinde jedoch offen bleibt, und lässt nach einem Licht blicken. Legt man nun vor das sehende Auge ein Prisma, Basis nach unten oder oben, indem

man sagt, jetzt würden Doppelbilder auftreten, so gehen in der That hierauf bisweilen Simulanten ein und geben die übereinander stehenden Doppelbilder an, womit dann erwiesen ist, dass auch das angeblich blinde Auge sieht (A. v. Graefe). Man schliesse aber aus, dass nicht etwa Reflexe an dem Rande des vorgehaltenen Prismas ein monoculares Doppelsehen bewirken. — Feiner, aber in seiner Ausführung weniger leicht und sicher zu controliren, ist der sonst sehr sinnige Versuch von Alfr. Graefe. Während das angeblich blinde Auge mit der Hand bedeckt wird, legt man vor das sehende und ein Licht fixirende Auge ein Prisma (Basis nach unten) in der Weise, dass die Kante horizontal quer durch die Mitte der Pupille geht, der obere Theil der Pupille also frei bleibt. Es entsteht jetzt monoculares Doppeltsehen: durch die obere Hälfte der Pupille gehen die Lichtstrahlen ungebrochen, während die durch die untere Hälfte gehenden nach der Basis des Prisma hin abgelenkt werden. Die Doppelbilder stehen übereinander. Nachdem sich so der Simulant überzeugt hat, dass er mit seinem Auge doppelt sieht, nimmt man die Hand von dem angeblich blinden Auge und schiebt gleichzeitig hiermit und dem Kranken unmerkbar das Prisma so in die Höhe, dass jetzt die ganze Pupille des sehenden Auges bedeckt wird. Fragt man nun, wie viel Bilder vorhanden seien, so wird der Simulant zwei angeben, da er meint, dieselben mit dem sehenden Auge wahrzunehmen. Durch Verschiebung des Prismas über die ganze Pupille ist aber hier die Ablenkung gleichmässig nach unten eingetreten und das zweite Bild kann nur von dem angeblich blinden Auge herrühren.

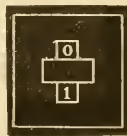
Das Stereoskop ist viel benutzt worden, besonders mit den Modificationen der Vorlagen, wie sie von Rabl-Rückhard angegeben und in den Burchardt'schen

Proben*) ausgeführt sind. Es ist hier die bei normalem Sehen unwillkürlich auftretende Verschmelzung der beiden Hälften der Vorlegeblätter zu einem Sammelbild, welches die Simulanten entlarvt.

Haben wir beispielsweise Vorlegeblatt Figur 62, so wird dasselbe stereoskopisch die Sammel-Figur 63 zeigen; giebt Patient dieselbe richtig an, so ist damit seine Simulation entdeckt. Man kann auch auf diese Weise eine gewisse Anschauung über den Grad der Sch-




62.



63.

*) Praktische Diagnostik der Simulationen von Gefühls lähmung, Schwerhörigkeit und von Schwachsichtigkeit. Berlin 1875.

schärfe des angeblich blinden Auges gewinnen. Aber störend ist, dass manche Individuen im Beginn, ohne dass es zu einer Verschmelzung kommt, die Hälften des Vorlegeblattes einzeln sehen und sich so orientiren. Weiter können manche Personen, besonders solche, bei denen Anisometropie oder Schwachsichtigkeit eines Auges besteht, überhaupt nicht stereoskopisch sehen; wohl aber erhalten sie mit Prismen noch Doppelbilder. Aus diesem Grunde habe ich ein Verfahren benutzt, bei dem vom eigentlichen stereoskopischen Sehen ganz abstrahirt wird und nur die Verschiebung der Bilder, wie sie die im Stereoskop befindlichen, mit der Basis beiderseits temporalwärts gelegenen Prismen bewirken, als ausschlaggebend in Betracht kommt. Stellt man sich ein Vorlegeblatt Figur 64 her, so werden bei Betrachtung im Stereoskop das Qua-



64.

drat und Kreuz der obersten Reihe durch die Prismenwirkung überkreuzt werden, d. h. das Kreuz erscheint links von dem Quadrat; hingegen wird in der zweiten Reihe die Prismenbrechung nicht stark genug sein zur Ueberkreuzung, sondern nur Kreuz und Quadrat der Mittellinie etwas nähern u. s. f. Es entsteht ein solehes Durcheinander, dass der Simulant, wenn er die von ihm gesehenen Figuren von oben nach unten nennen soll, vollkommen unklar ist, welche von seinem rechten oder linken Auge gesehen werden und so Figuren nennt, die dem angeblich blinden Auge gegenüber liegen. Ist letzteres factisch etwas schwachsichtig, so könnte er an der grösseren Undeutlichkeit der mit diesem Auge gesehenen Figuren einen Anhalt haben; man kann dem entgegenwirken, wenn man die Figuren der betreffenden Vorlageseite etwas kräftiger und grösser zeichnet als die dem gesunden Auge vorliegenden. Auch mit diesem Versuch lässt sich durch verschiedene Grösse der Figuren, die man leicht und schnell herstellen kann, die Sehschärfe beurtheilen.

Sehr empfehlenswerth ist für diese Experimente das sogenannte amerikanische Stereoskop; hier kann man die Vorlegeblätter entsprechend der Accommodation und Refraction der Untersuchten nähern oder entfernen (die stereoskopischen Prismen sind immer gleichzeitig convex geschliffen) und auch beobachten, dass der Untersuchte nicht etwa das angeblich blinde Auge zukneift.

In ähnlicher Weise wie die Stereoskope mit Prismen, die überall leicht zu haben sind, wirkt der Flées'sche Apparat. Derselbe besteht aus einem Kasten, dessen obere Decke aus Milchglas besteht, in welchem den beiden Oeffnungen für die Augen (Figur 65) gegenüber sich zwei

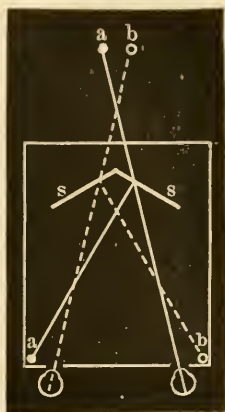
unter einem Winkel von 120 Grad gegeneinander gestellte Spiegel (ss) befinden. Durch dieselben werden Strahlen, welche von zwei Gegenständen (a, b) ausgehen, die neben den Augenöffnungen im Kasten sich befinden, derartig reflectirt, dass die von dem links liegenden Gegenstände ausgehenden in das rechte Auge fallen, aber nach links projicirt werden; mit dem rechts gelegenen Gegenstand geschieht es umgekehrt. Der Simulant meint natürlich mit dem rechten Auge das rechts erscheinende Bild zu sehen, mit dem linken das links erscheinende und kommt so zu falschen Angaben. —

Rava stellt an die Rückwand eines Kastens eine rothe Fläche und schiebt nun vor eine oder die andere Ocularöffnung ein grünes Glas. Die angegebenen Farben zeigen das Auge, mit dem gesehen wird.

Snellen benutzt Tafeln, die mit farbigen Buchstaben bedruckt sind, z. B. die grossen Stilling'schen Farbentafeln. Sieht man diese Buchstaben durch ein entsprechendes farbiges Glas an (z. B. die rothen mit einem grünen Glase, doch muss immer von dem Untersucher das Glas vorher darauf geprüft worden sein), so werden sie unsichtbar. Man hält nunmehr das betreffende Glas vor das sehende Auge des Untersuchten; liest derselbe trotzdem die Buchstaben, so sieht er mit dem angeblich blinden Auge. Aehnlich ist das Verfahren, vor das sehende Auge ein starkes Concav- oder Convexglas zu legen, welches derartig die Strahlen zerstreut, dass keine erkennbaren Bilder auf der Netzhaut entstehen. Doch werden einigermaassen gewitzte Simulanten sich hierdurch nicht leicht überführen lassen. Ebenso wenig durch folgendes Manöver. Man hält ein Lineal oder Aehnliches an die Nasenwurzel zwischen beide Augen und lässt lesen. Ist das Lineal entsprechend breit und geht bis nahe an den Druck, so wird das linke Auge gehindert sein, den rechts von der Scheidefläche gelegenen Theil der Zeile zu lesen und umgekehrt, während bei binocularem Sehen die ganze Zeile gelesen werden kann. — —

Immer dürfte es übrigens gelingen, durch Anwendung der einen oder anderen dieser Methoden, den Simulanten einseitiger Blindheit zu entlarven.

Sehr viel schwieriger ist es, wenn nur Schwachsichtigkeit simulirt wird oder gar bestehende Schwachsichtigkeit übertrieben wird



65.

(Aggravation). Hier ist fürs Erste eine genaue objective Untersuchung des Auges unerlässlich. Ueber Refraktionsanomalien und Astigmatismus wird man durch die Augenspiegeluntersuchung bald ins Klare kommen. Besonders achte man auch auf leichte Hornhauttrübungen oder etwaige Schielablenkung eines Auges: beides würde einen Grund für das wirkliche Vorhandensein der Amblyopie geben.

Ueber den Grad derselben wird man sich durch Prüfung der Sehschärfe auf mehr und weniger grosse Entfernung und auch selbst für die Nähe, eventuell mit Brillen, zu unterrichten suchen. Eine gewisse Uebereinstimmung muss hier vorhanden sein, besonders wenn die Sehschärfe rel. gut ist. Bei ausgeprägter Amblyopie kommen allerdings grössere Unterschiede vor; wird beispielsweise für eine bestimmte Entfernung $S = \frac{1}{12}$, für die andere $S = \frac{1}{20}$ (natürlich trotz entsprechender Brillencorrection) angegeben, so ist diese Differenz nicht immer ausreichend, absichtliche Simulation anzunehmen. Unregelmässiger Astigmatismus, Verschiedenheit der benutzten Probestabstaben und Anderes können die nicht übereinstimmenden Angaben veranlassen; sie finden sich auch bei Leuten, wo von Simulationsversuchen gar nicht die Rede ist.

Man wird daher gut thun, sich überhaupt erst von der Glaubwürdigkeit des zu Prüfenden zu überzeugen. Zu dem Zwecke habe ich auch die Prüfung des Gesichtsfeldes mit Vortheil benutzt. Stellt man sich den zu Untersuchenden in $\frac{1}{3}$ m gegenüber und prüft mit der Hand das Gesichtsfeld, so hat dasselbe eine kleinere Ausdehnung, als wenn man in einer grösseren Entfernung (etwa 1 m) die Prüfung vornimmt. Bei Simulanten habe ich ein Paar Mal gefunden, dass sie — neben einer sehr unwahrscheinlichen Einengung — auch für die grössere Entfernung gerade dieselbe Gesichtsfeldausdehnung angaben wie für die kleinere; hiermit war die absichtliche Unwahrheit ihrer Aussagen erwiesen.

Hat sich ein bestimmter Grad von Sehschwäche eines Auges bei den Prüfungen ergeben, so kann man noch in dem Stereoskop in der Weise eine Probe vornehmen, dass man dem schwachsichtigen Auge kleinere Sehproben, als sie seiner angeblichen Sehschärfe entsprechen würden, vorlegt und beobachtet, ob es dieselben vielleicht doch sieht. Zu beachten ist, dass die Convexprismen der Stereoskope etwas vergrössern, also geringe Differenzen in den Angaben nicht in Betracht gezogen werden können.

Blindheit.


Es ist nöthig, eine bestimmte Feststellung darüber zu treffen, was wir unter „blind“ verstehen wollen, zumal auch im Strafgesetz der analoge Ausdruck „Verlust des Sehvermögens“ gebraucht wird. Natürlich kann von einem vollkommenen Aufgehobensein aller Lichtempfindung nicht die Rede sein; in diesem Sinne wären die meisten Blinden eben nicht blind. Aber selbst die Annahme, dass derjenige blind sei, welchem das qualitative Sehen fehlt, geht zu weit. Auch Individuen, welche noch die Zahl der Hände erkennen oder in nächster Nähe noch Finger zählen können, stehen in der praktischen Verwerthung ihrer Gesichtseindrücke ganz den Blinden gleich; auch sie sind nicht im Stande, ungeführt an fremden Orten den Weg zu finden, sie haben keine irgend erhebliche Unterstützung bei ihren Arbeiten durch den Rest des erhaltenen Sehvermögens und können unsere Schrift und unseren Druck selbst mit starker Vergrößerung nicht erkennen; wenn es sich um Kinder handelt, wird ihre Erziehung am besten so wie die der Blinden erfolgen. Mit einer gewissen Zunahme des Sehvermögens aber steigt die praktische Benutzungsfähigkeit desselben in deutlichster Weise. Wenn Jemand bei annähernd freiem Gesichtsfeld central Finger etwa in $\frac{1}{2}$ bis 1 m zählt, kann er nicht mehr den Blinden zugezählt werden und macht auch äusserlich nicht den Eindruck eines solchen. Man wird demnach Jemand als blind bezeichnen müssen, der bei gewöhnlicher Beleuchtung (bei sehr heller Beleuchtung vergrössert sich öfter die Schweite) Finger nicht weiter als circa $\frac{1}{3}$ m zählt. Hiermit ist ein genügend fester Anhalt gegeben und es wäre wünschenswerth, wenn diese von mir vorgeschlagene Grenze, welche bereits von Magnus*) acceptirt ist, im Allgemeinen innegehalten würde. Weiter ist natürlich, wenn wir von Erblindung im gewöhnlichen Wortsinn reden, erforderlich, dass beide Augen davon unheilbar befallen sind. Auf die Beschaffenheit des Gesichtsfeldes ist ebenfalls Rücksicht zu nehmen; bei starker Einengung desselben wird trotz einer etwas besseren centralen Sehschärfe doch Blindheit anzunehmen sein. —

Die Hauptursachen der Blindheit ergeben sich aus Figur 66; sie ist (unter Weglassung seltener vorkommender Ursachen) der von

*) Cf. Magnus, die Blindheit, ihre Entstehung und Verhütung. 1883. Schmidt-Rimpler, Ueber Blindsein. 1880. Fuchs (die Ursachen und Verhütung der Blindheit. 1885) nimmt Fingerzählen in 1 Meter als Grenze an.

Magnus auf Grund von 2528 Fällen doppelseitiger Blindheit gegebenen graphischen Darstellung nachgebildet. Eine ziemliche Zahl der Erblindungen würde sich bei frühzeitiger sachverständiger Behandlung vermeiden lassen; bei einer daraufhin gemachten Zusammenstellung konnte ich beinahe die Hälfte hierher rechnen. Die Zahl der Erblindeten ist in den verschiedenen Ländern sehr wechselnd. In Preussen kam 1873 auf 1111 Sehende ein Blinder, in Oesterreich (1869) einer auf 1785.

Für die Erziehung jugendlicher Blinden ist in neuerer Zeit mehr, wenn auch lange noch nicht genug geschehen. Das erste Blindeninstitut der Art wurde Ende des vorigen Jahrhunderts von Hauy in Paris gegründet. Deutschland hat jetzt etwa 35 Blindenerziehungsanstalten. Gewöhnlich werden die Kinder hier erst im 10. bis 12. Lebensjahre aufgenommen; sie erhalten einen vollkommenen Schulunterricht, erlernen ein Handwerk (vorzugsweise Korbmacherei, Seilerei, Bürstenbinderei, Flechtarbeiten etc.) und meist auch Musik. Zum Lesen bedienen sie sich anfangs in Holz geschnittener Buchstaben, die auf einem Lesebrett zusammengesetzt werden; später der Fibeln und Lesebücher,



1 2 3 4 5 6 7 8 9 10

Blenn. neonat.	10·87 ‰
Trachom und Bl. adult.	9·49 ‰
Glaukom	8·97 ‰
Irido-Cykl. und Cyklitis	8·86 ‰
Erkrankungen der Cornea	8·06 ‰
Atroph. n. optic. idiop.	7·75 ‰
Gehirn. (Atr. n. opt.)	6·96 ‰
Sublat. retin.	4·74 ‰
Ophth. symp. traum.	4·50 ‰
Directe Verletzung des Auges	4·03 ‰

66.

in denen die Buchstaben auf dickerem Papier in Relief hervorgepresst dem lesenden Zeigefinger fühlbar sind. Vorwiegend wird das grosse Alphabet der lateinischen Buchstaben benutzt. Das Relief der Buchstaben wird entweder so hergestellt, dass die einzelnen Linien der Buchstaben als solche hervorgepresst werden, wie dies in den Berliner Blindendruckern geschieht, oder dass diese Linien sich aus einzelnen

hervorragenden Punkten zusammensetzen (Breslauer und Stuttgarter Druck); ersterer Druck lässt sich länger ohne Ermüdung der Finger lesen. Ist hingegen der Tastsinn verringert (etwa bei älteren Blinden), so ist der punktirte Druck vorzuziehen. Auch eine Art Stenographie, bei der die Buchstaben durch Punkte ausgedrückt werden (z. B. . A, : B, . . C), ist durch Braille eingeführt worden und findet in Druck und Schrift viel Anwendung. Zum Schreiben wird eine Tafel — ähnlich der Schiefertafel der Kinder — benutzt, die mit sehr nahestehenden Querriefen durchzogen ist; auf diese wird das Papier gelegt und mittelst eines Rahmens an den Rändern befestigt. Auf dem Rahmen ist eine Art schmalen Messinglineals von unten nach oben verschiebbar, das entsprechend dem zu bildenden einzelnen Punktbuchstaben, dicht nebeneinander befindliche gleich grosse viereckige Ausschnitte (31 in einer Reihe) zeigt. Indem der Blinde nun mit dem linken Zeigefinger den Ausschnitt, in den der einzelne Buchstabe kommt, betastet, macht er mit einem in der rechten Hand gehaltenen Stift die entsprechenden punktförmigen Eindrücke. Durch die Querrinnen auf der unterliegenden Tafel von denen je drei innerhalb des rechteckigen Linealausschnittes über einander liegen und in die der Stift beim Eindrücken das Papier presst, wird eine gleichmässige Entfernung der senkrecht stehenden Punkte erzielt. Um eine flache, natürlich nur für Sehende lesbare Schrift herzustellen, benutzen die Blinden das lateinische Alphabet und schreiben mit Blei, so, dass das Papier auf eine ähnliche, aber glatte und mit verschiebbarem Messinglineal versehene Tafel gelegt wird.

Zweiter Theil.

Ophthalmoskopie.

Augenspiegelbefunde am gesunden Auge.

Erkrankungen des Sehnerven, der Netzhaut, der
Choroidea und des Glaskörpers.

Erstes Kapitel.

Ophthalmoskopie.

1. Theorie der Augenspiegeluntersuchung.

Für gewöhnlich erscheint die Pupille des Auges schwarz. Doch war es schon seit langer Zeit von gewissen Thieren bekannt, dass ihre Pupille gelegentlich in rothem oder grünlichem Licht leuchtete. Mariotte war der Erste, welcher diese Erscheinung mit Recht so erklärte, dass es sich um Lichtstrahlen handle, die von dem Choroidealtapet der betreffenden Thiere reflectirt würden. Dieses Tapet bildet, wie Brücke gezeigt, eine bald aus Fasern (T. fibrosum), bald aus Zellen (T. celluloseum der Raubthiere) bestehende glänzende Gewebsschicht, die, einen mehr oder weniger grossen Theil des Augenhintergrundes einnehmend, in die Choroidea, und zwar zwischen der Chorio-Capillaris und dem eigentlichen Choroidealstratum eingebettet ist. Die über ihr liegenden Epithelzellen sind grösstentheils pigmentlos. Ein Tapet findet sich bei vielen Säugethieren (Raubthieren, Wiederkäuern, Bentelthieren, dem Pferde u. s. f.). Besonders häufig wurde naturgemäss bei unseren Hausthieren, den Katzen und Hunden, das Leuchten der Pupille gesehen.

Aber gelegentlich ist es auch bei albinotischen Menschen beobachtet. Hiernach lag die Annahme nahe, dass die Pupille für gewöhnlich nur deshalb dunkel erscheine, weil das schwarze Choroidealpigment die Lichtstrahlen absorbire; dass sie hingegen leuchtend erscheine, wenn beim Fehlen des Pigments die Strahlen reflectirt würden. Dieser Umstand kommt allerdings in Betracht; dass er aber nicht ausschlaggebend war, zeigten schon die von W. Cumming (1846) und von Brücke (1847) unabhängig von einander angegebenen Methoden, die Pupillen

auch normal pigmentirter menschlicher Augen leuchten zu machen. Man stellt zu diesem Zweck in einem dunkeln Zimmer eine mit einem Cylinder versehene Lampe dicht vor sich auf den Tisch und lässt den zu Beobachtenden in einigen Fuss Entfernung sich gegenüber setzen, so dass sein Auge möglichst in einer Höhe mit der Lichtflamme sich befindet. Nun heisst man ihn dicht neben der Lichtflamme vorbei in's Dunkle sehen, während man selbst gerade hinter der Lichtflamme, gegen die man sich durch einen Schirm schützt, in die Pupille des zu Untersuchenden blickt. Besonders schön tritt alsdann das Leuchten derselben hervor, wenn sie sehr weit ist und die Augemedien, wie bei jugendlichen Individuen sehr durchsichtig sind. Es gelingt selbst auf diese Weise bei hochgradig Kurzsichtigen, denen zur Pupillenerweiterung Atropin eingeträufelt wurde, das umgekehrte Bild des Sehnerveneintritts und der Netzhautgefässe deutlich zu erkennen. Für gewöhnlich sieht man jedoch, wie erwähnt, nur die Pupille in röthlichem oder auch rothweisslichem Lichte strahlen — letzteres, wenn etwa der mehr blasse Sehnerveneintritt (Papilla optica) gerade gegenübersteht und reflectirt.

Durch Feststellung der diesem Versuche zu Grunde liegenden optischen Verhältnisse kam Helmholtz zur Entdeckung des Augenspiegels (1851) und befähigte uns hierdurch, auch die Details des Augenhintergrundes scharf zu erkennen. Wenn Helmholtz in seiner „Beschreibung eines Augenspiegels zur Untersuchung der Netzhaut im lebenden Auge“ sagt: „. . . Kurz, ich glaube die Erwartung nicht für übertrieben halten zu dürfen, dass sich alle bis jetzt an Leichen gefundenen Veränderungen des Glaskörpers und der Retina auch am lebenden Auge werden erkennen lassen, was für die bisher so unausgebildete Pathologie dieser Gebilde die grössten Fortschritte zu versprechen scheint!“ so können wir heut aussprechen, dass diese Erwartungen nicht nur in Erfüllung gegangen, sondern noch erheblich übertroffen sind.

Der Kern der ganzen Frage des Augenleuchtens und der Ophthalmoskopie liegt einfach darin, dass beim scharfen Sehen Object und Bild auf der Netzhaut conjugirte Brennpunkte bilden. Ist das Auge B auf einen Objectpunkt a accommodirt, so erhält es ein scharfes Bild a_1 auf seiner Netzhaut. Alle von a ausgehenden Lichtstrahlen vereinigen sich in a_1 ; umgekehrt werden die von dem nunmehr hell und beleuchtet erscheinenden Bildpunkt a_1 ausgehenden Strahlen sich wieder in a vereinigen. Unter gewöhnlichen Verhältnissen wird demnach ein zweites beobachtendes Auge C (Figur 67) von diesen



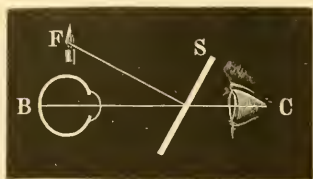
67.

von a zurückkommenden Lichtstrahlen nichts wahrnehmen: die Pupille des Auges B erscheint schwarz. Stellt sich C aber so, dass es direct in das Auge B blickt und dass die von diesem Auge reflectirten Strahlen in seine Pupille kommen müssten, so wird die Pupille von C das Object (a). Da sie aber kein Licht ausstrahlt, so erscheint auch die Pupille des Auges B dunkel und schwarz. Um diese leuchten zu lassen, d. h. Lichtstrahlen, die vom Augenhintergrund des Auges B kommen, wahrzunehmen, bedarf es gewisser künstlicher Mittel. Das einfachste findet sich in dem oben angeführten Brücke'schen Versuch. Da das Auge B nicht auf die Lichtflamme a accommodiren soll, so wird auf seiner Netzhaut auch kein scharfes Bild derselben, sondern ein Zerstreungskreis entstehen: die beleuchtete Fläche der Netzhaut ist demnach verhältnissmässig gross. Von jedem Punkte dieser Netzhautfläche werden nunmehr die Lichtstrahlen reflectirt und verlassen das Auge in der Richtung des Punktes, auf welchen es eingestellt ist. Handelt es sich um ein emmetropisches Auge, das ohne Accommodation in die Ferne blickt, so werden die aus dem Auge kommenden Strahlen untereinander parallel laufen. Befindet sich das Auge C nun dicht neben der Flamme a und in der Richtung der Gesichtslinie von B, so fällt ein Theil dieser Strahlen in seine Pupille und es erscheint demnach die Pupille von B leuchtend. Je grösser dieselbe ist, je stärker der Contrast gegen die dunkle Umgebung, um so stärker wird dieses Leuchten hervortreten. Hierzu kommt dann noch weiter, dass auch die Menge und Intensität des reflectirten Lichts um so grösser ist, je weniger von dem schwarzen Pigment der Choroidea verschluckt wird. So erklärt sich das stärkere Pupillenleuchten von Albinos oder von mit Tapet versehenen Thieren; bei letzteren kommt noch hinzu, dass sie meist eine hyperopische Refraction haben und dass somit die reflectirten Lichtstrahlen bei aufgehobener Accommodation das Auge in divergirender Richtung verlassen.

Es kam nunmehr darauf an 1) durch eine besondere Einrichtung das beobachtende Auge (C) so zu placiren, dass es vom Augenhintergrunde des zu untersuchenden Auges (B) möglichst viele Lichtstrahlen empfangt und 2) dass diese von B reflectirten Strahlen sich auf der Netzhaut des Auges C zu einem scharfen Bilde vereinigen: alsdann wird letzteres den Augenhintergrund von B in seinen Einzelheiten sehen.

Das Erstere erreichte Helmholtz dadurch, dass er vor das beobachtende Auge eine einfache, schräg gestellte Glasscheibe (S Figur 68)

hielt, welche das Licht einer Flamme (F) reflectirte und in das Auge B warf. Die von dem beleuchteten Augenhintergrunde B kommenden



68.


Lichtstrahlen gingen nun denselben Weg zurück, wurden allerdings z. Th. von der Platte (S) nach F reflectirt, z. Th. aber gingen sie durch die Glasplatte hindurch in das beobachtende Auge C. Später benutzte man statt der Glasplatten (Helmholtz'sches Ophthalmoskop) belegte Spiegel und versah dieselben im Centrum mit einer Oeffnung,

durch welche die Lichtstrahlen nach C gelangen konnten.

Auch die zweite Schwierigkeit überwand Helmholtz, indem er zu corrigirenden Concavgläsern seine Zuflucht nahm und diese hinter den Spiegel legte. Man sieht bei dieser Untersuchungsweise, bei welcher man sich mit dem Augenspiegel stark dem untersuchten Auge nähert, die einzelnen Theile des Augenhintergrundes vergrößert und in ihrer normalen Lage, da die optischen Medien des untersuchten Auges ähnlich wie eine Lupe wirken. Man bezeichnet sie als die ophthalmoskopische Untersuchung des Auges im aufrechten Bilde, im Gegensatz zu der im umgekehrten Bilde, wo durch ein vor das untersuchte Auge gehaltenes Convexglas ein umgekehrtes, in der Luft schwebendes Bild des Augenhintergrundes entworfen wird. —

A. Bei der Untersuchung im aufrechten Bilde werden die optischen Verhältnisse je nach den Refractionen der Augen sich verschieden gestalten. Nehmen wir fürs Erste an, das untersuchende Auge C (Figur 69) und das untersuchte B seien emmetropisch und

accommodationslos: beide Augen sind hier für parallele Strahlen eingerichtet. Alle Strahlen, welche von dem durch den Augenspiegel (S) beleuchteten Netzhautpunkt a des Auges B ausgehen, verlassen dasselbe in paralleler Richtung und gelangen so durch das unbelegte



69.

Glas des Helmholtz'schen Spiegels in das Auge C. Letzteres, für parallele Strahlen eingerichtet, vereinigt sie in Punkt a_1 zu einem scharfen Bilde. Dasselbe gilt von Punkt b. Auge C erhält demnach von ab ein scharfes Bild. Da nach dem Projectionsgesetz der Bildpunkt b_1 , der in unserer als verticaler Durchschnitt gedachten Zeichnung unter a_1 liegt, auf einen über a liegenden Objectpunkt b bezogen

wird, so erscheint auch die Netzhautpartie $a b$ in ihrer natürlichen Lage.

Ist das untersuchte Auge B myopisch, also für divergente Strahlen eingerichtet, so werden die von dem beleuchteten Netzhautpunkt a (Figur 70) ausgehenden Strahlen in eben dieser Richtung das Auge verlassen: sie treffen demnach das Auge C in convergirender Richtung. Da C nur für parallele Strahlen eingerichtet ist, so wird ein entsprechendes Concavglas hinter den Spiegel zu legen sein, um die convergenten Strahlen parallel zu machen und so die Vereinigung derselben zu einem scharfen Bilde in $a_1 C$ zu ermöglichen.



70.

Handelt es sich schliesslich um ein zu untersuchendes hyperopisches, also für convergente Strahlen eingerichtetes Auge, so verlassen die von Punkt a (Figur 71) kommenden Strahlen das Auge B in einer Richtung, die für das beobachtende Auge C divergirend ist. Hier bedarf es eines entsprechenden Convexglases, um diese Strahlen parallel zu machen.



71.

Bis jetzt haben wir angenommen, dass das untersuchende Auge emmetropisch und accommodationlos sei. Ist ersteres nicht der Fall, so kann eine corrigirende Brille die Einrichtung für parallele Strahlen ermöglichen. — Schwieriger aber ist es, die Accommodationsthätigkeit vollkommen auszuschliessen, wenn man nicht etwa Atropin oder ähnliche accommodationslähmende Mittel anwenden will. Das Bewusstsein, dass das zu untersuchende Auge sich in der Nähe befindet, bewirkt auch eine Einstellung des Auges für die Nähe, d. h. für divergirende Strahlen. Bei der Untersuchung eines emmetropischen Auges wird das accommodirte Auge demnach sich der Concavgläser bedienen müssen, die ihm die parallelen Strahlen divergent machen; bei Untersuchung von myopischen Augen naturgemäss stärkerer Concavgläser, als sie der Myopie des betreffenden Auges entsprechen. Nur für die Untersuchung hyperopischer Augen ist die Accommodation von Nutzen und erspart die Convexgläser. Daher wird es auch Anfängern, die noch nicht gelernt haben, beim Ophthalmoskopiren ihre Accommodation zu erschaffen, besonders leicht, hyperopische Augen zu untersuchen. Bei letzteren sieht man sogar öfter, wenn man sich mit dem Ophthalmoskop noch in einem gewissen Abstände vom untersuchten

Auge befindet (etwa schon in 20 bis 30 cm) die Netzhautgefässe scharf hervortreten, was beim emmetropischen Auge, selbst wenn man auf parallele Strahlen eingerichtet ist, nicht der Fall ist. Es erklärt sich dies in folgender Weise. Die Netzhaut des Hypermetropen liegt vor dem Hauptbrennpunkt der optischen Medien, während die des Emmetropen sich in demselben befindet. Die Vergrösserung des Augenhintergrundes beim hypermetropischen Auge ist demnach geringer als beim emmetropischen. Da nun bei grösserer Entfernung von dem zu untersuchenden Auge nur ein sehr kleiner Theil des betreffenden Augenhintergrundes übersehen wird („das ophthalmoskopische Gesichtsfeld“ ist sehr klein), so kann ein stark vergrössertes Blutgefäss des emmetropischen Auges dasselbe ganz ausfüllen oder noeh überschreiten — es erscheint dann das Gesichtsfeld einfach roth —, während beim hypermetropischen das weniger vergrösserte Gefäss noch mit seinen Rändern scharf sichtbar ist.

Aber nicht nur von der Entfernung, in welcher sich das ophthalmoskopirende Auge vom untersuchten befindet, hängt die Grösse des ophthalmoskopischen Gesichtsfeldes im aufrechten Bilde ab, sondern auch von der Grösse der Pupille des untersuchten Auges: je grösser dieselbe, um so grösser das Gesichtsfeld. Dass diese beiden Momente in Betracht kommen, davon kann man sich experimentell leicht überzeugen, wenn man auf eine starke Convexlinse (+20·0) ein mit einer centralen Oeffnung versehenes Papier legt und durch dasselbe bald mit dicht angelegtem Auge, bald aus einiger Entfernung nach einer Schrift sieht, die innerhalb der Brennweite der Linse liegt, und weiter wenn man der Oeffnung verschiedene Grössen giebt. —

Wenn die Grösse des ophthalmoskopischen Gesichtsfeldes im aufrechten Bilde als von obigen Verhältnissen abhängig hingestellt wurde, so war vorausgesetzt, dass die Beleuchtung der Netzhaut durch das von dem Augenspiegel hineingeworfene Licht eine entsprechende und möglichst ausgedehnte sei. Dies ist aber nicht immer der Fall. So entsteht bisweilen, wenn die Netzhaut in dem conjugirten Brennpunkt des vom Spiegel entworfenen Bildes der Lichtflamme liegt, auf ihr das scharfe, umgekehrte Flammenbild, neben dem die angrenzenden Partien, trotzdem sie in das ophthalmoskopische Gesichtsfeld fallen, wegen mangelnden Lichtes undeutlich bleiben. Man muss hier Spiegel und Flamme durch Hin- und Herschieben in solche Entfernungen bringen, dass eine möglichst diffuse Beleuchtung der Netzhaut erzielt wird, die eintritt, wenn ein recht grosses Zerstreungsbild der Flamme auf ihr entworfen

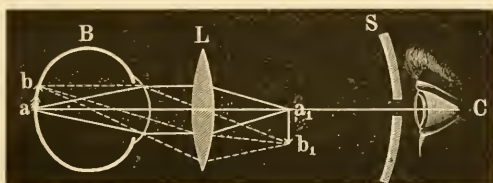
wird. Es gilt dies auch für die Untersuchung im umgekehrten Bilde.

B. 1852 führte Th. Ruete eine andere ophthalmoskopische Methode in die Praxis ein: die Untersuchung im umgekehrten Bilde. Dabei benutzte er gleichzeitig, was aber für die Methode selbst bedeutungslos ist, an Stelle der unbelegten Glasplatten von Helmholtz einen Concavspiegel, der zum Durchlassen der Lichtstrahlen in der Mitte eine Oeffnung hat.

Man lässt hier durch eine vor das untersuchte Auge gehaltene Convexlinse (etwa 20·0 [$\frac{1}{2}$] oder 13·0 [$\frac{1}{3}$]) die von dem Augenhintergrunde kommenden Lichtstrahlen zu einem umgekehrten, in der Luft schwebenden reellen Bilde sich sammeln und betrachtet dieses. Das Bild ist grösser als das Netzhautobject, aber nicht so gross wie das aufrechte Bild.

Nehmen wir wieder an, das zu untersuchende Auge (Figur 72) sei emmetropisch und der Punkt a der Netzhaut durch das von dem Spiegel S hineingeworfene Licht beleuchtet.

Es werden jetzt die von a ausgehenden, das Auge parallel verlassenden Strahlen auf die vorgehaltene Linse fallen und in deren Brenn-



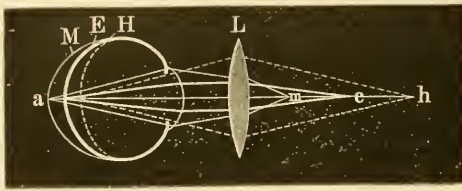
72.

punkt zu einem Bilde a_1 vereinigt werden. Dasselbe gilt von den von b ausgehenden Strahlen, die sich in b_1 vereinigen. Dieses reelle, in der Luft schwebende Bild sieht nun C, indem es sich darauf wie auf ein zwischen seinem Spiegel (S) und der Linse L befindliches Object accommodirt.

Das so entworfene Bild ist umgekehrt; ein oben gelegener Theil der beleuchteten Netzhaut kommt im Bilde unten zu liegen, ein rechts befindlicher links.

Die Entfernung des Bildes von der Convexlinse wird etwas verschieden sein je nach der Refraction des untersuchten Auges und damit wird sich auch seine Grösse ändern. Beim emmetropischen Auge liegt das Bild von der Linse um ihre Hauptbrennweite entfernt; beim hyperopischen Auge, da ihre Strahlen hier divergent auf die Linse fallen (Figur 73), etwas weiter (in h) und hinter dem Brennpunkt c, beim myopischen Auge etwas näher (in m). Das Bild ist also auch am grössten beim hyperopischen, am kleinsten beim myopischen Auge.

Da die Grösse des Bildes im geraden Verhältniss steht zu seiner Entfernung von der Linse, so wird bei der Benutzung einer schwächer



73.

brechenden Convexlinse (z. B. $\frac{1}{3}$) die Vergrösserung erheblicher sein als bei der einer stärker brechenden (z. B. $\frac{1}{2}$).

Die Grösse des Gesichtsfeldes bei der Untersuchung im umgekehrten Bilde hängt von

der Entfernung des Convexglases von der Pupille ab. Liegt letztere in der Brennweite des Glases, so erscheint sie vergrössert und zwar am meisten, wenn ihre Mitte gerade im Brennpunkte der Linse liegt: es werden jetzt alle von ihr ausgehenden Strahlen die Linse parallel verlassen. Der Ausgangspunkt paralleler Lichtstrahlen liegt aber in der Unendlichkeit, mithin ist auch das Bild der Pupille unendlich gross. Man sieht die Pupille nicht mehr von dem Irisrande begrenzt. Rückt die Linse näher an die Pupille heran, so ist die Vergrösserung der Pupille eine geringere: man sieht alsdann noch den Rand der Iris. Liegt die Pupille ausserhalb der Brennweite der Linse, so erhalten wir ein umgekehrtes Bild von ihr, das je nach der Entfernung vom Brennpunkt grösser oder kleiner ist. Es wird sich demnach meist empfehlen, das Convexglas so weit von der Pupille entfernt zu halten, dass letztere im Brennpunkt liegt. Wie viel man aber von der so vergrösserten Pupille bei der Augenspiegeluntersuchung überblickt, hängt von der Grösse der vorgehaltenen Linse (ihrem Querdurchmesser oder ihrer Oeffnung) ab.

Vergrösserung des ophthalmoskopischen Bildes. Die durch optische Hilfsmittel wahrnehmbare Vergrösserung eines Objectes kommt dadurch zu Stande, dass das Bild auf unserer Netzhaut grösser wird. Die Grösse des letzteren ist aber für gewöhnlich abhängig von der Entfernung, in der sich das Object befindet. Ein und derselbe Gegenstand wird ein grösseres Netzhautbild entwerfen, wenn er sich dem Auge näher befindet, ein kleineres, wenn er dem Auge ferner steht. Für Vergrösserungen mittelst Lupe und Mikroskop hat man, um einen Vergleichspunkt zu haben, die Entfernung von 8 Zoll gewählt (sogenannte „deutliche Sehweite“): die Grösse eines mikroskopisch gesehenen Objectes, das sich angenommener Maassen in 8 Zoll befindet wird = 1 gesetzt. Mit convex $\frac{1}{2}$ kann ein Object beispielsweise bis auf 2 Zoll an das Auge angenähert werden, ohne dass eine Accommodationsanstrengung für den Emmetropen erforderlich

ist: es wird das Netzhautbild dementsprechend vergrössert; die Vergrösserung verhält sich wie 8 : 2, ist also eine 4fache.

Allerdings würde dies genau nur zutreffen, wenn man den optischen Mittelpunkt der benutzten Linse mit dem des Auges als zusammenfallend annimmt, was natürlich nie der Fall ist. Ebenso ist hier die Einwirkung, welche die veränderte Accommodation auf die Grösse des Netzhautbildes hat, unbeachtet gelassen; in einer Entfernung von 8 Zoll würde das emmetropische Auge $\frac{1}{8}$ accommodiren, während es bei der Betrachtung des Objectes mit $+\frac{1}{2}$ auf 2 Zoll auf parallele Ferne eingerichtet ist. — Weiter lässt sich gegen diese Art der Messung anführen, dass der Begriff „deutliche Sehweite“ und die Festsetzung derselben auf 8 Zoll durchaus nicht mehr unseren jetzigen Kenntnissen der Refractions- und Accommodationsverhältnisse entspricht. — Correcter würde es sein, die Gesichtswinkel, unter denen die Objecte ohne und mit optischen Hilfsmitteln erscheinen, zu vergleichen (Schweigger). Doch ist immerhin jene Bestimmung der Vergrösserung noch üblich und giebt auch eine vollkommen ausreichende Anschauung der vorliegenden Verhältnisse. Nehmen wir an, dass ein Emmetrop im aufrechten Bilde ophthalmoskopisch die Netzhaut respective pap. optica eines anderen Emmetropen sieht. Im schematischen Auge liegt die Netzhaut im nicht-accommodirten emmetropischen Auge 15 mm vom Knotenpunkt entfernt. Soll das Auge auf 250 mm (— es sei dies gleich der als Maassstab dienenden „deutlichen Sehweite“, indem für 8 Zoll 25 cm genommen sind —) accommodirt werden, so würde sich nach einer von Helmholtz*) angegebenen Formel um 0.3 mm der Radius der brechenden Fläche verkürzen müssen; der Knotenpunkt entfernt sich demnach etwa ebensoviel von der Netzhaut. Dieselbe liegt nunmehr nicht 15 mm, sondern 15.3 mm hinter ihm. Nehmen wir nun an, dass der Knotenpunkt des untersuchenden Auges dem des untersuchten so nahe ist, dass wir die bezüglichen Entfernungen vernachlässigen können, so sieht das im aufrechten Bilde ophthalmoskopirende Auge die Papille gleichsam durch eine Lupe von 15.3 mm Brennweite. Die Vergrösserung im Verhältniss zu der Grösse, welche das Object, in einer Entfernung von 250 mm gesehen, haben würde, ist demnach für das emmetropische Auge $= \frac{250}{15.3} = 16.3$ (Snellen). Mauthner, der mit einer Sehweite von 8 Zoll und einem Knotenpunktabstande von 6, 7 Linien rechnet, bestimmt die Vergrösserung des ophthalmoskopischen Bildes eines emme-

*) Physiol. Optik, pag. 44, Formel 3.

tropischen Auges auf $14\frac{1}{3}$. Bei H $\frac{1}{3}$, bedingt durch Verkürzung der Augenachse und corrigirt durch $\frac{1}{3\frac{1}{2}}$, $\frac{1}{2}$ Zoll vor dem Knotenpunkt = $15\frac{1}{2}$ fache Vergrößerung. Bei derselben H $\frac{1}{3}$, corrigirt durch $\frac{1}{4}$, 1 Zoll vor K = $13\frac{3}{5}$. Die ophthalmoskopische Vergrößerung nimmt demnach bei der Hyperopie ab, je weiter das corrigirende Glas vom untersuchten Auge entfernt ist. Umgekehrt bei Myopie. Bei M $\frac{1}{3}$, durch Verlängerung der Augenachse bedingt, und corrigirt durch $-\frac{1}{2\frac{1}{2}}$, $\frac{1}{2}$ Zoll vor K ist die Vergrößerung = 13; bei derselben Myopie, corrigirt durch $-\frac{1}{2}$, 1 Zoll vor K = $16\frac{1}{3}$.

Sind H und M nicht, wie gewöhnlich, durch Achsenveränderung bedingt, sondern durch Brechungsanomalien, so ist bei H die Vergrößerung geringer, bei M grösser als oben angegeben. Man hat diese Verschiedenheit in der Vergrößerung auch benutzt, um zu diagnosticiren, ob es sich in einem gegebenen Falle um Achsen- oder Brechungsametropie handelte. Weiss, der dieses Verfahren eingeschlagen, maass zu dem Zweck die Vergrößerung des aufrechten Bildes direct, indem er sich der Methode à double vue, wie sie bei Fernrohren üblich ist, bediente. Man stellt zu dem Zweck in einer bestimmten Entfernung einen Maassstab auf, den man mit dem einen Auge direct, mit dem anderen durch das Fernrohr ansieht. Die Bilder beider Augen decken sich alsdann, und man kann ablesen, wie viel Theilstriche des mit dem unbewaffneten Auge gesehenen Maassstabes auf einen Theilstrich des vergrösserten Maassstabes gehen. Weiss nahm für seine Messungen als anatomische Grösse der Pap. optica 1,5 mm an. —

Bei der Untersuchung im umgekehrten Bilde ist die Vergrößerung geringer.

Sie hängt ab, wie bereits erwähnt, von der Brechkraft der angewandten Convexlinse: eine schwächere Convexlinse vergrössert mehr als eine stärkere. Und ebenso ist die Entfernung, in welcher die Linse von dem Knotenpunkt des Auges gehalten wird, bei ametropischen Augen von Bedeutung, während sie bei einem emmetropischen Auge, aus dem stets parallele Strahlen auf die Linse fallen, gleichgültig ist. Beim hypermetropischen Auge wird das Bild kleiner, wenn man die Convexlinse vom Auge entfernter hält, bei dem myopischen grösser. Um einen Vergleich zu geben, sei angeführt, dass Mauthner die Vergrößerung des umgekehrten Bildes eines emmetropischen Auges — nach gleichen Principien wie die des aufrechten Bildes berechnet — bei Benutzung einer Convexlinse $\frac{1}{2}$, circa $\frac{1}{2}$ Zoll vor den Knotenpunkt des Auges gestellt

(— gewöhnlich wird sie viel weiter entfernt gehalten —), als $3\frac{3}{4}$ fach berechnete.

Schweigger, der die reelle Grösse des Schnerven zu der seines umgekehrten Bildes in directen Vergleich stellt, fand unter Benützung von $+ \frac{1}{3}$, 3 Zoll vom Auge entfernt gehalten, das Verhältniss bei E wie $1 : 5.3$; bei M $\frac{1}{5} = 1 : 4.6$; bei H $\frac{1}{5} = 1 : 6.1$.

2. Verschiedene Formen der Augenspiegel.

I. Monoculare Augenspiegel.

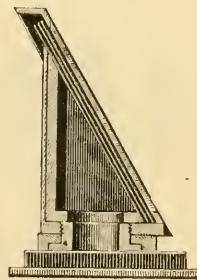
A. Planspiegel.

In Helmholtz's Ophthalmoskop (1851) dienen als Spiegel einfache, unbelegte Glasplatten und zwar hat Helmholtz mehrere derselben übereinander gelegt, um eine möglichst starke Reflection und so die verhältnissmässig grösste Helligkeit des Augenhintergrundes zu erzielen. Diese Platten haben die Gestalt eines Rechtecks und sind in ein entsprechendes Gestell so eingefügt, dass sie zu der Lichtflamme in einem schrägen Winkel stehen. Hinter diesem Gestell ist eine kleine Röhre, welche die etwa erforderlichen Correctionsgläser aufnimmt.

Der Helmholtz'sche Augenspiegel (Figur 74) giebt unter allen anderen die geringste Beleuchtungsintensität. Bei sehr lichtscheuen Augen, sowie in manchen Fällen, wo besonders die Farbennüancen einzelner Theile des Augenhintergrundes in Frage stehen, empfiehlt sich seine Anwendung.

Epkens construirte bald darauf als Ophthalmoskop einen foliirten Planspiegel. Um dem Untersucher den Durchblick zu gestatten, war in der Mitte die Folie abgekratzt. Später hat man direct ein centrales Loch in dem belegten Spiegel gemacht. Letzteres ist deshalb vorzuziehen, weil die Lichtstrahlen ganz ungehindert hindurchziehen, während bei der durch Abkratzen durchsichtig gemachten Glasfläche immer eine gewisse Reflection eintritt, auch das Reinhalten grössere Schwierigkeiten verursacht. Wendet man statt der Glasspiegel solche von Metall an, so lässt sich wegen der grösseren Dünne der spiegelnden Platte auch der durch die centrale Oeffnung veranlasste kleine Canal, der bei grösserer Länge stören könnte, auf ein Minimum verringern.

Um Correctionslinsen hinter die Spiegelöffnung zu bringen, hat man kleine federnde Halbringe angebracht, in die sie eingelegt werden.



74.
Helmholtz's Augenspiegel.

Oder man bedient sich einer excentrisch befestigten und drehbaren Scheibe (Rekoss), die an ihrer Peripherie die Linsen eingefügt enthält. —

Bei den Planspiegeln ist das eigentliche Beleuchtungsobject für das zu untersuchende Auge nicht die Lampenflamme, sondern das durch den Augenspiegel von dieser entworfene Spiegelbild. Letzteres ist, wie immer bei Planspiegeln, ein virtuelles aufrechtes und von gleicher Grösse wie die Flamme: es liegt gerade soweit hinter dem Spiegel, wie die Lampenflamme sich vor dem Spiegel befindet. Da die Lampenflamme bei der Untersuchung im umgekehrten Bilde meist ziemlich weit von dem Spiegel entfernt ist, so liegt ihr Bild auch ziemlich weit hinter demselben: dadurch wird die Beleuchtung des Augenhintergrundes eine verhältnissmässig schwache. Untersucht man hingegen im aufrechten Bilde, so nähert man sich erheblich mehr dem untersuchten Auge und damit auch der in der Nähe desselben stehenden Lampe: es steigt somit die Beleuchtungsintensität, da auch das Spiegelbild in grössere Nähe rückt. Für die Untersuchung im aufrechten Bilde ist daher der folierte Planspiegel vollkommen ausreichend und sogar öfter den lichtstärkeren Concavspiegeln vorzuziehen.

B. Concavspiegel.

1) Ruete construirte 1852 zuerst einen durchbohrten folierten Concavspiegel zur ophthalmoskopischen Untersuchung. Sein grösseres Instrument enthielt auf einem Holzgestell angebracht einen grossen Concavspiegel, vor dem sich auf einer Stange verschiebbar gleich die zur Untersuchung im umgekehrten Bilde erforderliche Convexlinse befand. Später gab er einen kleineren in der Hand zu haltenden Spiegel an. Nach diesem sind eine Menge ähnlicher Concavspiegel construiert, die sich durch Grösse, Brennweite etc. von einander unterscheiden. Der bekannteste von ihnen ist der von Liebreich (Figur 75).

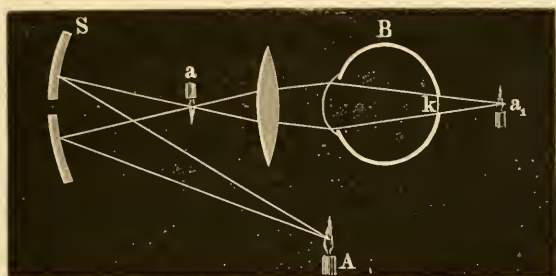


75.

Liebreich's Augenspiegel.

Beim concaven Spiegel dient das verkleinerte, umgekehrte Bild der Lichtflamme zur Beleuchtung. Es hängt dabei von dem Verhältniss der Brennweite des Spiegels zu der Entfernung der Lichtflamme ab, ob das umgekehrte Bild kleiner oder grösser wird. Ist die Entfernung der Lichtflamme gleich der doppelten Hauptbrennweite des Concavspiegels, so sind Bild und Object

gleich gross, indem dieselben optischen Gesetze für Concavspiegel wie für Convexlinsen (siehe S. 27) gelten. Da aber bei der Untersuchung im umgekehrten Bilde die Lichtflamme in der Regel von dem Spiegel weiter entfernt ist, als die doppelte Hauptbrennweite beträgt, so entwirft dieser von ihr ein verkleinertes, jedoch sehr lichtstarkes, umgekehrtes, reelles Bild, dessen Strahlen dann den Augenhintergrund beleuchten. Figur 76 zeigt das Verhalten bei der ophthalmoskopischen Untersuchung im umgekehrten Bilde, wenn das umgekehrte verkleinerte Flammen-



76.

bildchen *a* nicht in den der Netzhaut conjugirten Brennpunkt fällt. In der Figur fällt es hinter ihn; es würde sich demnach auch das Flammenbildchen erst hinter der Netzhaut in *a*₁ abbilden; auf der Netzhaut entsteht ein Zerstreungskreis (*k*). Diese Art der Beleuchtung durch einen Zerstreungskreis ist, wie oben hervorgehoben, günstiger, als wenn das Flammenbildchen (gewöhnlich als ein helles Dreieck erkennbar) sich direct auf der Netzhaut entwirft. Die Entfernung des

Spiegelbildes vom Spiegel lässt sich nach der Linsenformel $\left(\frac{1}{f} = \frac{1}{a}$

$+ \frac{1}{b}$) berechnen. Ist z. B. die Hauptbrennweite des Spiegels 6 Zoll


und die Entfernung von der Flamme 24 Zoll, dann hätte man nach der

Linsenformel $\frac{1}{6} = \frac{1}{24} + \frac{1}{b}$ oder $\frac{1}{b} = \frac{1}{6} - \frac{1}{24}$ oder $\frac{1}{b} = \frac{1}{8}$, das

heisst: 8 Zoll vom Spiegel entfernt liegt das umgekehrte Bild der Flamme. Die Brennweite der jetzt üblichen Concavspiegel, speciell der sog. Liebreich'schen ist für gewöhnlich eine kleine; sie schwankt zwischen 4½ und 6 Zoll; selten findet man grössere Brennweiten. Auf den exacten Schliff der Concavspiegel kommt es zwar bei der gewöhnlichen Untersuchung nicht besonders an, wohl aber bei der von mir angegebenen ophthalmoskopischen Refractionsbestimmung. Die Mehrzahl

der sogenannten Concavspiegel sind sehr ungenau geschliffen; die von ihnen entworfenen Bilder sind verschwommen, selbst Vervielfachung der Bilder findet man nicht selten. Man wird daher gut thun, beim Kauf darauf zu achten. Die Prüfung ist sehr leicht, indem man ähnlich wie mit Convexlinsen von einem fernen Gegenstand ein umgekehrtes Bild auf einer ebenen Fläche entwirft.

Der Jäger'sche Augenspiegel (Figur 77) gestattet abwechselnd die Einfügung eines Planspiegels (Helmholtz'scher Glasplatte oder foliirten Spiegels) und eines Concavspiegels, indem an dem vorderen Ende einer kleinen schräg abgestutzten Röhre die betreffenden Einklemmungs- vorrichtungen angebracht sind. Ausserdem hat man noch den Vortheil, dass ähnlich wie beim Helmholtz'sehen Spiegel, ohne Drehung der Röhre, einfach durch Schrägstellung der Spiegel das Licht in das untersuchte Auge geworfen wird. Da die Correctionslinsen am hinteren Rande der längs der Sehlinie des Beobachters laufenden Röhre eingesetzt werden, so bleiben dieselben immer in derselben verticalen Ebene vor seinem Auge. Bei anderen Spiegeln, z. B. dem Liebreich'sehen, muss das ganze Ophthalmoskop und damit auch die hinter ihm liegende Correctionslinse der Stellung der Lampenflamme entsprechend etwas schräg gehalten werden; es fallen daher die Lichtstrahlen auch schief durch die dicht hinter der Oeffnung befindlichen Correctionslinsen, erleiden demnach eine etwas andere Brechung.



77.

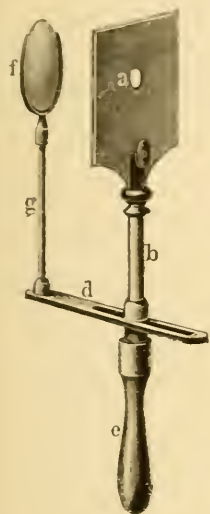
Jäger's Augenspiegel.

Zur ophthalmoskopischen Refractionsbestimmung (siehe diese) dürften daher im Allgemeinen Ophthalmoskope, bei denen nur der Spiegel schräg gestellt zu werden braucht, vorzuziehen sein; bedeutend sind allerdings die betreffenden Nachtheile bei anderen Spiegeln auch nicht.

C. Combination einer Convexlinse mit einem Planspiegel.

Coccius (1853) ersann einen Augenspiegel, der sowohl als Planspiegel wie als Concavspiegel — und zwar mit veränderbarer Brennweite — benutzt werden kann.

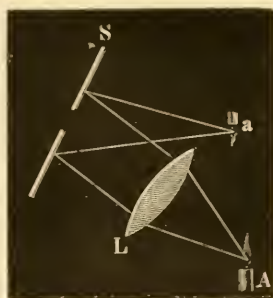
An einen Planspiegel (a) ist eine Metallstange mit federndem Bogen befestigt, welche zur eventuellen Aufnahme eines Convexglases (f) dient (Figur 78).



78.

Coccius' Spiegel.

Das Convexglas (etwa $\frac{1}{5}$) ist der Flamme zugekehrt. Da die Entfernung der Linse von der Flamme in der Regel grösser als die Brennweite der Linse ist, so werden die Lichtstrahlen, welche durch



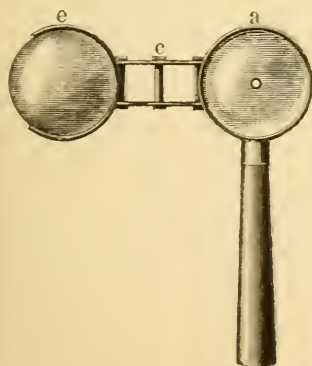
79.

sie hindurchgehen, so gebrochen, dass sie convergent auf den Planspiegel fallen. Von diesem in derselben Weise reflectirt, sammeln sie sich zu einem umgekehrten reellen Bilde a, das nun, wie bei den Concavspiegeln, zur Beleuchtung des zu untersuchenden Auges dient (Figur 79). Man hat aber den Vortheil, dass man sich gleichsam eine

Reihe von Concavspiegeln verschiedener Brennweite schaffen kann, indem man verschieden brechende Convexgläser in das Gestell einsetzt.

D. Combination einer Convexlinse mit einem Convexspiegel.

Zehender (1854) benutzte statt des Planspiegels einen metallenen Convexspiegel von 3 Zoll Brennweite; vor ihm befindet sich, wie bei Coccius, eine Convexlinse (e) von 3 Zoll Brennweite (Figur 80).



80.

Zehender's Spiegel.


Die Lichtstrahlen, welche — ähnlich wie bei Coccius — durch die Linse gehen, werden so convergent nach dem Spiegel gebrochen, dass sie ein imaginäres Bild zwischen dessen Focus und der Spiegelfläche bilden würden; von der Spiegelfläche werden sie daher in convergenter Strahleirichtung reflectirt und zwar ist dieselbe um so mehr convergirend, je näher das imaginäre Bild der Spiegelfläche fällt. — Parallel würden die

Strahlen reflectirt, wenn sie so auf den Convexspiegel gerichtet wären, dass in seinem Focus das imaginäre Flammenbildchen entstehen würde (vergl. Figur 19, S. 33). Durch einfaches Heranrücken und weiter Abgehen mit der Convexlinse $\frac{1}{3}$ kam man demnach die Reflection und damit die Art der Beleuchtung des Augenhintergrundes erheblich ändern.

E. Auf verschiedenen anderen Principien beruhende Augenspiegel.

Auch folierte Glaslinsen hat man als Ophthalmoskope verwendet. Um concave Augenspiegel zu haben, belegt man die hintere Seite eines negativen Meniscus (convexconcave Linse) mit einer Folie und trägt letztere im Centrum ab (Jäger). Da die vom untersuchten Auge kommenden Strahlen durch diesen zugleich als Concavlinse wirkenden Augenspiegel hindurchgehen, so eignet sich der Spiegel zur Untersuchung von und für Myopen. Ebenfalls wird ein concaver Augenspiegel entstehen, wenn man eine Biconvexlinse an einer Seite foliert, nur dass jetzt der so entstandene Augenspiegel gleichzeitig als Convexlinse wirkt. Doch sind diese Spiegel wegen zu starker Reflexe wenig gebräuchlich.

Von grösserer Bedeutung ist die Benutzung der Prismen bei der Augenspiegelconstruction geworden, indem man die durch sie bewirkte totale Reflection der Lichtstrahlen, bei der das Licht fast nichts von seiner ursprünglichen Intensität verliert, verwertete.



81.

Ulrich (1853) ging hierin voran. Wenn abc den Durchschnitt eines gleichschenkligen rechtwinkligen Glasprismas darstellt, so wird ein Lichtstrahl Lm (Figur 81), der rechtwinklig auf die Fläche bc fällt, unverändert (mn) seine Richtung beibehalten. In n trifft er die Hypothense ae unter einem Einfallswinkel von 45 Grad.

Da dieser Winkel (i) grösser ist als der Grenzwinkel zwischen Glas und Luft (s. S. 37), so tritt der Lichtstrahl nicht in die Luft über, sondern wird total reflectirt nach o , wo er ab senkrecht trifft und umgebogen nach B weiter geht. Bei der Benutzung als Augenspiegel kann man den von B zurückkommenden Strahlen dadurch einen Zutritt zum beobachtenden Auge C schaffen, dass man ein no parallel laufendes Loch in das Prisma bohrt (Augenspiegel von Meyerstein).

F. Refractionsophthalmoskope.

Bei der Bestimmung der Refraction, wie sie mittelst des Augenspiegels bei der Untersuchung im aufrechten Bilde objectiv angestellt werden kann, bedarf man einer genügend grossen Anzahl von Convex- und Concavgläsern zur genauen Correction der etwa vorhandenen Refractionsanomalien. Diese Gläser befinden sich hinter der Spiegelöffnung und müssen mit Leichtigkeit und schnell gewechselt werden können. Ein abwechselndes Herausnehmen und Hineinlegen, wie es z. B. bei dem Jäger'schen Spiegel nöthig ist, würde unpraktisch sein, da die Refractionsbestimmung, wie wir unten sehen werden, davon abhängt, dass man mit einem bestimmten Correctionsglase den Augenhintergrund des Untersuchten maximal scharf sieht. Ueber kleine Differenzen in der Schärfe kann man jedoch nur in der Weise ein Urtheil gewinnen, dass man durch schnelles Wechseln der verschiedenen Gläser dasjenige, welches am genauesten corrigirt, herausfindet. Loring (1870) gab zu diesem Zweck seinem Augenspiegel drei Rekoss'sche Scheiben bei, deren jede acht Gläser trägt. H. Cohn brachte hinter dem Spiegel ein einziges kreisförmiges grösseres Gestell an, das die entsprechende Anzahl kleiner Brillengläser in seiner Peripherie enthält; durch Drehung des Kreises werden sie hinter dem Loche des Augenspiegels nach einander vorübergeführt. Durch weitere starke Verkleinerung dieser Brillengläser gelang es in einer runden, an der hinteren Spiegelfläche befestigten und nicht allzu grossen Platte die nöthige Zahl derselben einzufügen (Refractionsspiegel von Wecker, Knapp). Da jedoch bei zu grosser Kleinheit dieser Gläser auch die Oeffnung des Loches, durch das man sieht, sehr klein wird, so kann eine störende stenopäische Wirkung eintreten, durch welche allein schon die unregelmässige Brechung bei Refractionsanomalien einen gewissen Ausgleich erfährt. Man hat deshalb durch Anwendung von zwei solchen Platten — ähnlich wie Loring deren drei benutzte — ermöglicht, grössere Gläser einzusetzen, ohne die Anzahl zu verringern. Eine dieser Scheiben enthält die schwächeren Gläser, die andere die stärkeren; sie müssen demnach eventuell herausgenommen und gewechselt werden (Gowers, Hirschberg, Horstmann u. A.) (Figur 82). Befindet sich die Ametropie des untersuchten Auges gerade zufällig auf der Grenze zwischen dem stärksten Glase der ersten und dem schwächsten der zweiten Scheibe, so treten die Unzukömmlichkeiten des verhältnissmässig langsamen Wechsels, die wir oben hervorgehoben, zu Tage.

Andererseits hat man zwei Platten übereinander gelegt und gegeneinander verschiebbar gemacht. In dieser Weise gelingt es, durch eventuelle Combination zweier Gläser — eines der oberen und eines der unteren Platte — ebenfalls eine grosse Zahl verschieden brechender Linsen zu gewinnen (Landolt, Pflüger, Schweigger).



82.

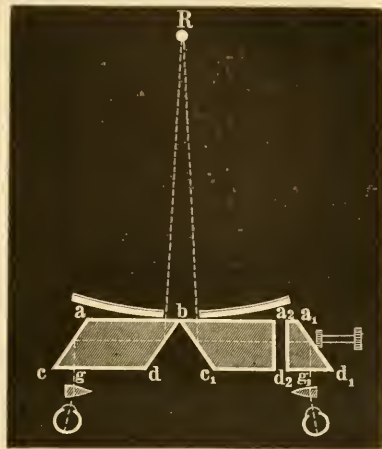
Auch in der Form der spiegelnden Flächen finden sich Modificationen. Da bei der Untersuchung im aufrechten Bilde ein zu starker Lichteinfall zu einer störenden Verengung der Pupille Anlass geben kann, so werden meist die Plan- den Concavspiegeln vorgezogen. Letztere senden bei ihrer gewöhnlichen Brennweite von 4—6 Zoll, da man sich dem untersuchten Auge etwa bis auf zwei Zoll nähert, convergirende und daher auch zahlreichere Lichtstrahlen von der ausserhalb ihrer Brennweite stehenden Lampe in die Pupille, während bei Planspiegeln die divergirenden Strahlen des Spiegelbildes zur Beleuchtung dienen. Dem Uebelstande bei Concavspiegeln, einer zu intensiven Beleuchtung, lässt sich übrigens sehr leicht damit abhelfen, dass man die Lampenflamme etwas niedriger schraubt oder weiter abrückt. Auch hat man zu dem Zweck Concavspiegel von sehr kurzer Brennweite, etwa $1\frac{3}{4}$ —2 Zoll, gewählt (Parent), bei denen das umgekehrte als Beleuchtungsobject dienende Flammenbildchen noch vor das untersuchte Auge fällt. — Wünschenswerth ist auch bei einem zur Refractionsbestimmung benutzten Ophthalmoskop, dass der Spiegel allein — ohne die dahinter befindlichen Correctionsgläser — die erforderliche Schiefstellung zur Lampenflamme einnehmen kann, ähnlich wie beim Jäger'schen Spiegel. Wadsworth hat zu dem Zwecke einen sehr kleinen, schräggestellten Spiegel angewandt, der aber wegen seiner Kleinheit das Auffangen des Lichtes von den Flammen etwas erschwert (cf. Figur 82).

Der von mir zur Refractionsbestimmung im umgekehrten Bilde angegebene kleine Apparat wird bei der Darlegung der betreffenden Methode beschrieben werden.

II. Binoculare Augenspiegel.

1) Giraud-Teulon benutzte bei seinem Augenspiegel, der die Beobachtung des Augenhintergrundes mit beiden Augen gestattet, das

Princip der totalen Reflection. Figur 83 zeigt die Construetion desselben im Querschnitt. Hinter einem etwas grossen Concavspiegel befinden sich zwei im Querschnitt rhomboedrische Glasprismen ($abed$ und $a_1 b e_1 d_1$) so, dass sie gerade mitten hinter dem centralen Loeh des Spiegels mit einer ihrer Kanten aneinanderstossen. — Winkel abd sowie Winkel aed betragt 45 Grad. Senkrecht oder annahernd senkrecht auf ab (respective ba_1) fallende Strahlen gehen ungebrochen durch ab , werden von db total reflectirt, gehen nach ea , wo sie wieder total reflectirt werden und verlassen unter einem rechten Winkel (g respective g_1) das Prisma. Ist R nun das umgekehrte Bild eines beleuchteten Theiles des Augenhintergrundes (etwa der Papille), so werden die davon ausgehenden Lichtstrahlen beide Prismen treffen und dieselben bei g und g_1 verlassen. Befinden sich die beiden Augen des Beobachters so hinter dem Spiegel, dass diese Strahlen in ihre Pupillen fallen, so sehen sie R binocular. Hierbei ist vorausgesetzt, dass die Sehlinien des Beobachters, entsprechend dem Laufe der bei g und g_1 austretenden Lichtstrahlen, parallel gerichtet sind, was beim Sehen naher Gegenstande gewohnlich nicht stattfindet. Um diesem Uebelstande abzuhelfen, ist hinter den rhomboedrischen Prismen noch je ein kleineres Prisma — wie in Stereoskopen — angebracht, mit der Basis nach aussen. Indem hierdurch die Strahlen nach aussen abgelenkt werden, kann der Untersueher die, auch fur die Accommodation bequemere Convergenzstellung seiner Augen beibehalten.




83.

Da die Entfernung der Augen von einander bei verschiedenen Individuen eine verschiedene ist, so ist das rechts gelegene der beiden rhomboedrischen Prismen durchgeschnitten (bei $a_2 d_2$). Ruckt man mittelst einer Schraube die Theile von einander ab, so wird der bei g_1 austretende Strahl etwas weiter nach rechts verschoben; es kann demnach auch ein Untersueher, dessen Pupillen weiter von einander abstehen, als in der Zeichnung angenommen, diesen Lichtstrahl aufnehmen. — Der binoculare Augenspiegel hat den Vorzug, dass er eine Art korperlichen Sehens

vermittelt und die Gegenstände in plastischer Form erscheinen lässt, so dass eine excavirte Papille als Grube erscheint u. s. w. Hiervon kann man sich leicht überzeugen. Allerdings das Höchste des binocularen und körperlichen Sehens, wie es der Hering'sche Fallversuch (s. S. 103) erfordert, wird auch bei der Benutzung des binocularen Augenspiegels nicht erreicht.

2) Coccius legte hinter den gewöhnlichen durchbohrten Concavspiegel einen durchbohrten Planspiegel, der etwa einen Winkel von 45 Grad mit der Sehlinie des Beobachters bildete. Empfängt nun beispielsweise das linke Auge durch diese beiden Spiegelöffnungen blickend von dem ophthalmoskopischen Bilde R Lichtstrahlen, so sieht das rechte Auge dasselbe Bild in einem anderen undurchbohrten Planspiegel, der im Winkel von 45 Grad dem durchbohrten Spiegel zugekehrt sich befindet (Fig. 84). Jedoch sehen die Augen bei dieser Anordnung nicht das Object, wie es bei dem Spiegel von Giraud-Teulon möglich ist, zugleich von der rechten und linken Seite.



84.

3) Laurence wandte einen grösseren Spiegel mit zwei Oeffnungen an, während Schweigger vor jedes Auge einen durchbohrten Concavspiegel legte. Es eignen sich diese Methoden aber nur für die Untersuchung der vorderen Augenpartien; ebenso sind sie bei der Untersuchung im umgekehrten Bilde nicht verwendbar.

III. Demonstrationsspiegel.

Diese Spiegel sollen dazu dienen, denen, welche nicht ophthalmoskopiren können, den Augenhintergrund sichtbar zu machen.

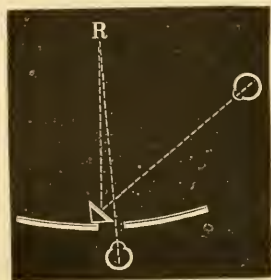
1) Das grosse Liebreich'sche Ophthalmoskop gehört hierher. An dem einen Ende einer Röhre, in einem Ausschnitt und nach der Lichtflamme zu drehbar, befindet sich ein durchbohrter Concavspiegel, durch den der Untersuchende sieht. In der Röhre ist eine verschiebbare Convexlinse; an das andere Ende der Röhre kommt das Auge des Untersuchenden. Oberhalb und seitlich der Röhre ist ein an einer Stange beweglicher Knopf, der so gestellt werden kann, dass, wenn der Untersuchte

ihn fixirt, seine Papille sich gerade der Röhre gegenüber befindet. Der Ophthalmoskopirende muss jetzt Spiegel und Convexlinse so stellen, dass ein umgekehrtes Bild vom Augenhintergrund in der Röhre entworfen wird. Behält der Untersuchte seine Augenstellung und Accommodation bei, so werden auch Personen, die nicht ophthalmoskopiren können, das Augenspiegelbild wahrnehmen.

Besser sind die Spiegel, die gleichzeitig eine Controle des kundigen Beobachters zulassen, bei denen also zwei Beobachter zu gleicher Zeit den Augenhintergrund (im umgekehrten Bilde) sehen. Sehr empfehlenswerth ist hier der Giraud-Teulon'sche binoculare Augenspiegel. Man muss aber den Theil $a_1 d_1 d_2 a_2$ des rechten rhomboedrischen Prismas entfernen (siehe Figur 83). Alsdann geht der horizontale Strahl in gleicher Richtung weiter. Diesen fängt das Auge des zweiten Beobachters auf, während der erste Beobachter mit seinem rechten Auge den Lichtstrahl g erhält.

2) Ebenfalls unter Benützung der totalen Reflection sind von Sichel und Schweigger Demonstrationsspiegel construirt. Hinter der centralen Oeffnung eines concaven Augenspiegels ist ein Glasprisma angebracht, welches die Oeffnung nur zur Hälfte deckt. Ein Theil der Strahlen des ophthalmoskopischen Bildes geht demnach ungebrochen durch die Oeffnung, während der andere Theil durch das Prisma wie oben nach rechts abgelenkt wird, um das Auge des zweiten Beobachters zu treffen. Doch gelingt es hier nur mit ziemlicher Schwierigkeit, dass zwei Beobachter gleichzeitig das Bild sehen.

3) Peppmüller hat in seinem Ophthalmoskop vor das centrale Loch einen kleinen schräg gestellten Spiegel angebracht, welcher die Oeffnung ebenfalls nur zum Theil verdeckt, sodass die Strahlen theilweise durch dieselbe gehen, zum Theil auf den kleineren Spiegel fallen und hier reflectirt werden (Figur 85).



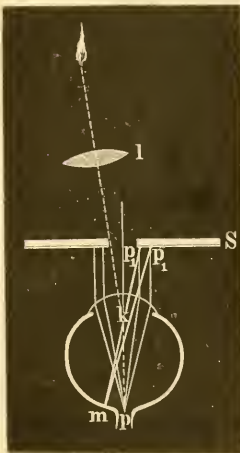
85.

4) Giraud-Teulon stellt bei der Untersuchung im umgekehrten Bilde zwischen Convexlinse und Augenspiegel eine Glasplatte schräg unter einem Winkel von 45 Grad auf. Jetzt werden die Strahlen von dem entworfenen Bilde zum Theil durch die Glasplatte hindurchgehen, zum Theil von derselben reflectirt werden und zwar um so genauer, je exacter die Platte geschliffen ist, sodass auch auf diese Weise zwei Personen zugleich beobachten können.

5) Sind beide Beobachter im Ophthalmoskopiren einigermaßen geübt, so gelingt auch in nachstehender Weise das gleichzeitige Sehen des ophthalmoskopischen Bildes. Beobachter A, der neben und etwas hinter dem zu beobachtenden Auge sich befindet, wirft mittelst eines durchbohrten Augenspiegels Strahlen von einer Lichtflamme so, dass sie auf den durchbohrten planen Augenspiegel des vor dem zu Untersuchenden sitzenden Beobachters B fallen, der seinerseits dieselben in das Auge des Untersuchten wirft. Die Strahlen des ophthalmoskopischen Bildes werden nun theils durch die centrale Oeffnung seines Spiegels zu B gelangen, theils von diesem Spiegel reflectirt von dem Beobachter A gesehen werden.

IV. Spiegel zur Autophthalmoskopie.

Um sich selbst zu ophthalmoskopiren, sind verschiedene Methoden und Instrumente erdacht. Nach Coccius erweitert man sich die Pupille



86.

durch Atropin oder Homatropin, um zugleich die Accommodation zu lähmen. Der Emmetrop ist alsdann für parallele Strahlen eingerichtet, der Myop oder Hyperop muss seine Refraktionsanomalie durch Vorlegen des entsprechenden Glases corrigiren. Nunmehr wird der plane Augenspiegel (S Figur 86), die spiegelnde Fläche dem Auge zugekehrt, schräg vor dasselbe gehalten. Die Sehlinie (mk) wird auf den Rand der Spiegelöffnung gerichtet. Durch letztere dringt von einer Lampe, am besten noch durch eine Convexlinse (l) condensirt, Licht in die Pupille. Bei passender Stellung des Auges kann man es dann erreichen, dass die einfallenden Lichtstrahlen gerade die Papilla optica (p) erleuchten. Die von dieser ausgehenden Strahlen verlassen parallel pk und untereinander parallel das

Auge, fallen auf die Spiegelfläche bei p_1 , wo sie reflectirt werden, gehen in das Auge zurück und vereinigen sich auf der Macula. In dieser Weise sieht der Ophthalmoskopiker seine eigene Papille.

Eine andere complicirtere Methode mittelst Prismen hat Heymann angegeben. Das Instrument hat die Gestalt eines binocularen Opern-

guckers. Durch geschickte Benutzung eines schräg gestellten durchbohrten Planspiegels, der am Ende der einen Röhre, und eines total reflectirenden Prismas, das am Ende der anderen Röhre sich befindet, gelingt es, mit dem zweiten Auge den Hintergrund des ersten zu sehen.

Die Frage, welcher Augenspiegel wohl der praktischste sei, lässt sich allgemein gehalten nicht beantworten, da für die verschiedenen Zwecke die verschiedenen Spiegel mehr oder minder geeignet sein werden. Für die Untersuchung im aufrechten Bilde pflegt man, um eine möglichst weite Pupille zu erhalten, lichtschwächere Spiegel (Planspiegel) vorzuziehen. Manche lieben sie auch bei der Untersuchung im umgekehrten Bilde. Jedoch ziehe ich hier die Concavspiegel vor, weil sie eine erheblich hellere Beleuchtung geben; es kommt dies besonders in Betracht bei Trübungen der optischen Medien. Die zuweilen übermässig betonten Nachtheile der stärkeren Beleuchtung (Verengerung der Pupille, Blendung) lassen sich durch entsprechende Abschwächung der Lichtquelle (Lampenflamme) vermeiden. Wer demnach nicht in der Lage ist, sich einen grösseren und theureren Augenspiegel anzuschaffen, wird für gewöhnlich mit dem kleinen Liebreich'schen oder Coccius'schen auskommen. Genaue ophthalmoskopische Refractionsbestimmungen lassen sich allerdings nicht damit machen, ausser unter Benutzung meiner Methode im umgekehrten Bilde.

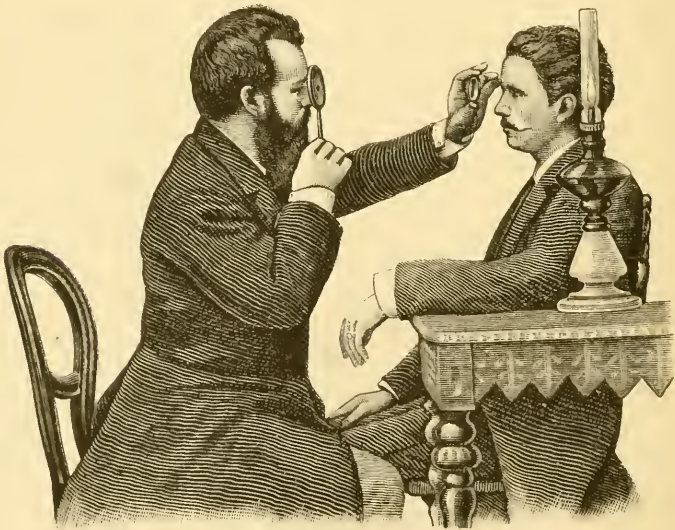3. Beleuchtungsquelle.

Für gewöhnlich nimmt man zum Ophthalmoskopiren eine mit Cylinder versehene Oel-, Petroleum- oder Gaslampe. Diese Flammen geben dem Augenhintergrund, je nach der Farbe ihres Lichts, eine gewisse Nüance, die bei lichtstarken Spiegeln etwas mehr hervortritt als bei lichtschwachen. Man hat deshalb auch diffuses Tageslicht zum Ophthalmoskopiren benutzt, das eine sehr lichtschwache Beleuchtung des Augenhintergrundes giebt und von einigen Autoren besonders gerühmt wird, um kleinere pathologische Farbenveränderungen (z. B. die leichte Blässe der Papille bei beginnender Sehnervenatrophie) zu erkennen. Ich kann nicht finden, dass das Tageslicht hier von besonderem Nutzen ist. Da der ganze Augenhintergrund gleichmässig in einem blasserem Lichte erscheint, so wird natürlich auch die Papille blasser. Eine stärkere Differenzirung aber in der Farbe zwischen einer normal röthlichen und einer leicht atrophischen durch diese Beleuchtung habe

ich nicht wahrgenommen. Will man bei Tageslicht ophthalmoskopiren, so muss man in das sonst dunkle Zimmer das diffuse Licht durch eine kleine, etwa 2 cm im Durchmesser habende Oeffnung im Fensterladen einfallen lassen. Der zu Untersuchende steht oder sitzt dicht neben der Oeffnung. — Im Uebrigen ist auch das diffuse Tageslicht in der Regel nicht absolut farblos, da es von den reflectirenden Flächen, von denen es entnommen wird, eine gewisse Färbung erhält. Selbst das Licht der Wolken hat verschiedene Färbung. Directes Sonnenlicht darf man natürlich nicht benutzen, da sonst eine Verbrennung der Netzhaut eintreten würde.

4. Praktische Ausführung der Augenspiegeluntersuchung.

In einem dunklen Zimmer stellt man eine Lampe, nur mit einem Cylinder versehen, auf einen Tisch zur Seite und etwas hinter den



87.

Kopf des zu Untersuchenden, sodass dessen Gesicht im Schatten bleibt. Bei der Untersuchung im umgekehrten Bilde empfiehlt es sich, die Lampe zur linken Seite des Untersuchten zu stellen, um sich nicht etwa durch die linke, die Convexlinse tragende Hand das Licht abzuschneiden, falls

man den Spiegel vor seinem eigenen rechten Auge hält. Für die Untersuchung im aufrechten Bilde ist es, wenn das rechte Auge untersucht wird, etwas bequemer, die Lampe rechts zu stellen. Die Flamme der Lampe muss möglichst in gleicher Höhe mit dem Auge des sitzenden Patienten sich befinden. Es ist daher empfehlenswerth, eine bezügliche Einrichtung zum Herauf- und Herunterstellen an der Lampe zu haben. In den meisten Fällen wird sich ein Rundbrenner mehr empfehlen als ein Flachbrenner, da sich der Augenspiegel gelegentlich in verschiedenen Richtungen der Flamme gegenüber befindet und von ihr Licht entnehmen muss. Der Arzt setzt sich dem Kranken gegenüber und so, dass die Stühle ziemlich nahe aneinander kommen. Dies erreicht man, indem man die Beine des Anderen zwischen die eigenen nimmt, oder auch, indem Arzt und Patient die Beine nach entgegengesetzten Seiten richten. Das Auge des Beobachters und das des zu Untersuchenden müssen möglichst in einer horizontalen Ebene sich befinden. Ehe man nun die Beleuchtung mit dem Spiegel vornimmt, wird man gut thun, besonders einem ängstlichen Patienten gegenüber, zu versichern, dass die Operation durchaus unschmerzhaft ist, und ihm einmal probeweise etwas Licht mit dem Spiegel in die Pupille zu werfen.

Vortheilhaft ist es, wenn man es erreicht, das rechte Auge des Kranken mit dem eigenen linken Auge und das linke mit dem rechten zu untersuchen. Der Anfänger wird sich aber begnügen, wenn er nur erst mit einem Auge etwas sieht.

Den Spiegel nimmt man, wenn man mit dem rechten Auge — wie wohl meist geschieht — ophthalmoskopirt, in die rechte Hand, andernfalls in die linke und hält ihn, den oberen Rand desselben dem oberen Orbitalrand anlegend, dicht vor sein eigenes Auge, indem man durch die Oeffnung hindurchsieht. Alsdann wirft man durch leichte Schrägstellung des Spiegels das Lampenlicht in die Pupille des zu Untersuchenden. Es gelingt dies zuerst nicht immer leicht. Der Anfänger mag alsdann mit dem freien Auge sehen, wo das bei der jeweiligen Haltung des Spiegels entworfenen Lichtbild sich befindet und nun durch Drehen des Spiegels es allmählig in die Pupille leiten. Wenn er nunmehr das freie Auge schliesst, so wird er, durch die Spiegelöffnung blickend, die Pupille roth leuchten sehen, und damit ist der erste Anfang zur Erlernung des Ophthalmoskopirens gewonnen.

Manchen Personen wird das Zukneifen des einen Auges schwer; sie erlernen es erst durch längere Uebung. Diese müssen sich eventuell im Anfang eine Klappe vor dasselbe legen. Auch ohne Schliessen des zweiten Auges ist natürlich das Ophthalmoskopiren möglich, wenn man

es sonst versteht, von den dieses Auge treffenden Eindrücken zu abstrahiren.

Zur Untersuchung, ob Trübungen in den brechenden Medien vorhanden sind, heisst man nun den Patienten sein Auge einige Male nach oben und unten, rechts und links bewegen. Bei vorhandenen Trübungen, seien es Hornhautflecke, Pupillar-Anflagerungen, Linsen- oder Glaskörpertrübungen, treten alsdann graue oder schwarze Flecke in dem Roth der Pupille hervor: bewegen sich diese Flecke in gleicher Richtung wie die Hornhaut des Auges, so liegen sie vor dem Drehpunkt des Auges. Man lasse sich aber bezüglich der Richtung nicht dadurch täuschen, dass die Bewegungen der Linsentrübungen weniger ausgiebig erfolgen als die der Hornhaut.

Die Untersuchung des Augenhintergrundes pflegt man mit der des Sehnerveneintritts (Papilla nervi optici) zu beginnen, einmal, weil sich an diesem und in seiner Umgebung die meisten Krankheitsprocesse abspielen und weiter auch, weil er durch seine hellere Färbung mit dem intensiven Roth des übrigen Augenhintergrundes stark contrastirt und so einen für die erste Accommodation des untersuchenden Auges geeigneten Anhaltspunkt gewährt. Der Sehnerv tritt etwas nasal vom hinteren Pole des Auges durch die Sclera. Will man ihn daher bei der Augenspiegeluntersuchung vis-à-vis bekommen, so darf der Patient nicht in die Richtung des Spiegels blicken — alsdann hätte man die Macula lutea vor sich — sondern muss das Auge etwas nasenwärts wenden. Im Ganzen wird man die passende Stellung bekommen, wenn man, falls das linke Auge des Kranken vom rechten des Beobachters ophthalmoskopirt wird und beide Gesichter sich gerade gegenüber befinden, den Kranken anweist, in der Richtung nach dem linken Ohr des Beobachters hin — in der Höhe der Augen — zu blicken. Will der Beobachter das rechte Auge des Kranken ebenfalls mit seinem rechten Auge ophthalmoskopiren, so muss er mit seinem Kopfe etwas nach links herüber rücken. Die Blickrichtung des Kranken wird demnach etwas nach aussen vom rechten Ohre des Beobachters verlaufen müssen.

Dem Anfänger ist es eine grosse Erleichterung, die Papille sofort sich gegenüber zu haben: mit der eben erwähnten Blickdirection des zu Untersuchenden wird ihm dies gelingen; nur achte er darauf, dass letzterer wirklich die befohlene Richtung einnimmt und beibehält. Viele Patienten blicken immer wieder neugierig in den Spiegel. Das Engerwerden der Pupille und die zahlreichen Reflexe können den Untersucher auf diese Stellungsänderung aufmerksam machen. Hat man bei schlechter Augenstellung nicht die Papille vor

sich, sondern andere Netzhautpartien, so kann man zu ersterer gelangen, wenn man die sichtbaren Netzhautgefäße in ihrem Verlauf verfolgt und zwar von den dichotomischen Verästelungen sich entfernend, dem immer stärker werdenden Hauptaste zu, bis zu seinem Anfange, der in der Papille liegt. —

Um die Pupille des Untersuchten möglichst zu erweitern und bei der ophthalmoskopischen Untersuchung die Accommodation derselben zu erschaffen, lasse man ihn (in der bezeichneten Richtung) in die Ferne, in das Dunkle des Zimmers hinein blicken, nicht etwa das Ohr selbst fixiren. Auch das Verdecken des anderen Auges kann zur Pupillenerweiterung benutzt werden.

In der Regel bedarf es keiner künstlichen Dilatation. Nur wenn die Pupille ungewöhnlich eng ist und die Medien des Auges weniger durchsichtig sind, wie besonders bei älteren Individuen — oder wenn es darauf ankommt, sehr peripher gelegene Theile des Auges zu untersuchen, braucht man dazu zu schreiten. Die weite Pupille erleichtert die Untersuchung erheblich und wird daher von Ungeübten häufiger benutzt werden müssen als von Geübten. Man bedient sich zur Erreichung der Mydriasis vortheilhaft einer Lösung von Cocain. muriat. (4procentig), von der man von fünf zu fünf Minuten einen Tropfen in den Conjunctivalsack träufelt: in 20 bis 30 Minuten ist meist eine zum Ophthalmoskopiren genügende Erweiterung erreicht. Kräftiger wirkt das Homatropin. hydrobromatum (0·1 ad 10·0); die Mydriasis tritt etwa 15 bis 20 Minuten nach der Einträufelung ein, ist jedoch mit Accommodationslähmung verknüpft, die erst nach circa 24 Stunden zurückgeht. Bei älteren Individuen bedarf es bisweilen wiederholter Einträufelungen von Homatropin oder Atropin. Ist Verdacht auf Glaukom vorhanden, so muss man beide Mittel vermeiden, da der Ausbruch eines acuten Glaukomanfalles unmittelbar danach erfolgen kann.

Bei der Untersuchung im umgekehrten Bilde — ebenso wenn man nur die vorderen Augenpartien oder den Glaskörper durchmustern will — bleibt man mit dem Spiegel weiter von dem untersuchten Auge entfernt (etwa 30 bis 40 cm) als bei der Untersuchung im aufrechten Bilde. Als Convexlinse zur Entwerfung des umgekehrten Bildes empfiehlt sich meist $\frac{1}{3}$: hiermit hat man eine entsprechende Vergrößerung und braucht doch die Linse nicht gar zu weit vom Auge abzuhalten. Bei starker Hypermetropie, bei Netzhautablösungen, bei Untersuchung auf Cysticerken oder wenn man einen grösseren Theil des Augenhintergrundes auf einmal übersehen will, sind stärkere Linsen ($\frac{1}{2}$ bis $\frac{1}{1\frac{1}{2}}$) angezeigt. Die Convexlinse hält man so vor das zu unter-

suchende Auge, dass man sie, falls sie keinen Griff hat, zwischen dem am oberen Rande angelegten Zeigefinger und dem am unteren Rande befindlichen Daumen der linken Hand fasst und den kleinen Finger der gespreizten Hand an die Stirn des Untersuchten legt. Auf diese Weise kann man die Linse dem Auge nähern und von ihm entfernen. Pupille, Linsencentrum und Augenspiegelöffnung müssen möglichst in einer horizontalen Linie sich befinden. Die Linse soll so weit von der Pupille entfernt gehalten werden, dass letztere in ihrem Hauptbrennpunkte liegt. Wenn man sie dem Auge näher hält, so ist die rothleuchtende Pupille vom Irisrande umgrenzt. In diesem Falle geht man langsam weiter ab, bis die Iris ganz aus dem Gesichtsfelde schwindet und hat dann die richtige Entfernung. Mit seinem eigenen Auge und dem Augenspiegel muss man von der Linse so weit entfernt sein, dass man ausreichend auf das zwischen Linse und Spiegel in der Luft schwebende umgekehrte Bild des Augenhintergrundes accommodiren kann. Untersuchen wir ein emmetropisches Auge mit 13.0 ($=$ circa $\frac{1}{3}$), so wird das umgekehrte Bild $\frac{1}{13}$ m $=$ $7\frac{9}{13}$ cm von der Linse entfernt entworfen werden. Wenn wir die bequeme Sehweite auf 25 cm annehmen, so muss der Augenspiegel und das Auge des Untersuchers circa 33 cm von der Linse entfernt sein. Ist Jemand so kurzsichtig, dass er in 25 cm Entfernung nicht mehr deutlich sehen kann, so nähert er den Spiegel so weit als es ihm nöthig erscheint. Für Kurzsichtige, die gewöhnt sind, beständig, also auch für die Beschäftigungen in der Nähe, Brillen zu tragen, empfiehlt es sich, selbige auch beim Ophthalmoskopiren aufzubehalten. Für Uebersichtige ist ein entsprechendes Zurückgehen mit dem Spiegel erforderlich, respective die Benutzung einer Convexlinse, welche hinter den Spiegel gelegt wird. Dasselbe gilt für Presbyopen. Auch Emmetropen und Myopen können sich gelegentlich hinter den Spiegel gelegter Convexgläser bedienen, um ihren Accommodationsmuskel zu schonen und sich gleichzeitig auch — bei stärkeren Gläsern — das Bild zu vergrößern. Dem Anfänger ist aber die Benutzung der Convexgläser, wenn sie nur aus diesen Gründen geschieht, nicht zu rathen: er kommt dadurch in ungewohnte Accommodationsverhältnisse, die ihm das Ophthalmoskopiren nur noch mehr erschweren.

Die erste Regel ist nun, nicht durch das Convexglas hindurch sehen zu wollen, sondern das Auge auf das zwischen ihm und dem Convexglase befindliche Luftbild zu accommodiren. Als gute Uebung hierfür dient es, wenn man sich von einer vertical neben eine Flamme gestellten Schrift mit convex 13.0 ein umgekehrtes Bild entwirft, indem man die Schrift gleichzeitig mit dem Augenspiegel be-

leuchtet: also mit der Schrift ganz so wie bei der ophthalmoskopischen Untersuchung des Augenhintergrundes verfährt. Weiter ist auch das Ophthalmoskopiren von Thieren, besonders Kaninchen, dem Anfänger zu empfehlen. Bei dem pigmentirten Kaninchen sieht man im Augenhintergrunde hellrothe Streifen auf dunklerem Grunde: es sind dies die Choroidealgefässe. Bei weissen Kaninchen erscheinen die Gefässe roth auf hellerem Grunde. Die Netzhautgefässe sind bei Kaninchen nur sehr sparsam und nur in der Nähe der Papille ausreichend hervortretend. Will man bei ihnen die Papilla optica sehen, so muss man von unten und etwas von hinten in das Auge hineinsehen. Man findet die betreffende Stelle am leichtesten, wenn man erst mit dem Augenspiegel — ohne Convexglas — Licht in die Pupille wirft und sich hin und her mit dem Kopfe bewegend, die Stelle aufsucht, an der man keinen rothen, sondern einen mehr weisslichen Reflex erhält. Hält man nunmehr das Convexglas vor, so sieht man die bläulichweisse, normaler Weise vertiefte (excavirte) Papille, von der aus sich besonders bei pigmentirten Kaninchen leicht gestreifte, hellweisse, sectorenförmige Figuren in die Netzhaut erstrecken. Dieselben sind der optische Ausdruck der hier verlaufenden markhaltigen Nervenfasern. Im aufrechten Bilde sind auch die Augen der Frösche leicht zu untersuchen, besonders interessant ist die Beobachtung der Blutströmung in den Gefässen der Membr. hyaloidea. —

Eine weitere Schwierigkeit ausser der richtigen Augeneinstellung verursachen oft Lichtreflexe an der Cornea und an der Convexlinse. Man kann letztere verringern, wenn man das Glas etwas um seine horizontale oder verticale Achse dreht. Auch Verringerung der Lichtintensität oder weiteres Abgehen mit dem Spiegel mindert sie. Das von der Hornhaut entworfene Spiegelbild des Ophthalmoskops, das der Untersuchende bisweilen als eine glänzende kleine Scheibe mit einem schwarzen Punkt (Schloch) in der Mitte sieht, wird von Anfängern manchmal für die Papilla optica gehalten.

Ferner ist störend, dass das ophthalmoskopische Gesichtsfeld bisweilen nur in kleiner Ausdehnung beleuchtet ist, indem ein ziemlich scharfes umgekehrtes Flammenbild in der Gestalt eines hellerleuchteten Dreiecks mit kleiner nach oben liegender Basis auf der Netzhaut entworfen wird. Nur was in dieser erleuchteten Partie liegt, ist alsdann erkennbar. Die Schärfe, mit der sich das Flammenbild auf der Netzhaut abzeichnet, hängt von der Brennweite des Spiegels, von der Entfernung, in der sich dieser vom Auge, respective der Convexlinse befindet und schliesslich von der Refraction des untersuchten

Auges ab. Es ist am schärfsten, wenn die Netzhaut in dem eonjugirten Brennpunkt des als Beleuchtungsquelle dienenden Flammenbildchens liegt. Tritt in einem gegebenen Falle das Flammenbild auf der Netzhaut sehr scharf hervor, so geht man, um diesen Uebelstand zu vermeiden, mit dem Spiegel etwas weiter vom Auge ab oder näher heran. Im Ganzen pflegen bei den üblichen Entfernungen, wie sie bei der Untersuchung im umgekehrten Bilde inne gehalten werden, schwache Concav- oder Planspiegel grössere Zerstreuungskreise des Flammenbildes und somit eine diffusere Beleuchtung der Netzhaut zu geben. Bei guter Beleuchtung und mittelweiter Pupille übersieht man mit $+ 13.0$ die ganze Papilla optica und eine angrenzende Zone von einer Breite, die etwa dem halben Papillendurchmesser entspricht.

Bei der Untersuchung im aufrechten Bilde muss man mit dem Spiegel auf 5 bis 6 cm an das zu untersuchende Auge herangehen: eine Annäherung, vor der die Anfänger gewöhnlich zurückschrecken. Ferner ist es schwer, in dieser Nähe noch das Licht von der Lichtflamme zu erhalten und in die Pupille zu reflectiren. Man thut daher gut, die Ophthalmoskopirlampe etwas weiter nach vorn und mehr zur Seite zu rücken als bei der Untersuchung im umgekehrten Bilde. Alsdann beginnt man damit, aus einer Entfernung von etwa 20 cm das Licht in das zu untersuchende Auge zu werfen und geht nun näher, indem man beständig durch die Spiegelöffnung blickt und darauf achtet, dass die Pupille roth leuchtend bleibt, was man durch entsprechende leichte Drehungen des Spiegels erreicht.

Besonders die Untersuchung im aufrechten Bilde wird sehr erleichtert, wenn man, wie oben als wünschenswerth hingestellt, das rechte Auge des Kranken mit dem eigenen rechten und das linke mit dem eigenen linken untersucht. Benutzt man das rechte Auge zur Untersuchung des linken, so wird bei der starken Annäherung oft die Nase unbequem.

Das Auffinden der Papilla optica geschieht nach den oben gegebenen Regeln; wegen der stärkeren Vergrösserung bei der Untersuchung im aufrechten Bilde gelingt es bei enger Pupille nicht immer, die ganze Papille mit einem Blicke zu übersehen.

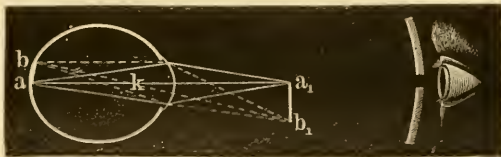
Während der Emmetrop die ophthalmoskopische Untersuchung im aufrechten Bilde ohne Correctionsgläser (hinter dem Spiegel) beginnen soll, hat der Kurzsichtige und Ubersichtige seine Ametropie durch die entsprechenden Gläser voll zu corrigiren. So wird der Untersucher im Stande sein, den Augenhintergrund eines emmetropischen Patienten scharf zu sehen, da von diesem parallele Strahlen kommen, welche von

dem Untersucher zu einem deutlichen Bilde auf seiner Netzhaut vereinigt werden können. Jedoch ist der Anfänger hierzu häufig nicht im Stande, weil er unwillkürlich accommodirt, sich also für divergirende Strahlen einrichtet. Um dies zu vermeiden, thut man gut, das zweite Auge offen zu halten mit der Tendenz, vor sich hin zu starren oder zu divergiren. Manchen gelingt die Accommodationserschaffung überhaupt nicht, diese müssen alsdann durch Concavgläser (etwa 3·0 bis 4·0) die bei der Untersuchung eintretende Accommodationsspannung ausgleichen.

Ist der zu Untersuchende Myop, so bedarf der Untersucher ebenfalls der Concavgläser; ist der zu Untersuchende Hyperop hingegen der Convexgläser.

Wenn es sich einfach um Wahrnehmung des Augenhintergrundes eines Myopen im aufrechten Bilde handelt, so braucht das benutzte Concavglas nicht immer dem Grade der Myopie des Patienten zu entsprechen; es darf stärker sein, da der Untersucher alsdann durch eigene Accommodation die zu starke Zerstreungskraft der Concavlinse ausgleicht. Man darf demnach mit verhältnissmässig wenigen Gläsern hier auskommen. Die höchsten Grade der Myopie lassen sich nicht im aufrechten Bilde untersuchen, da die von dem Augenhintergrunde eines solchen Myopen kommenden Strahlen sich dicht vor dem Auge bereits zu einem umgekehrten Bilde des Augenhintergrundes vereinigen. Bei Myopie 20·0 D beispielsweise liegt der Fernpunkt des Auges in 5 cm. Alle vom belichteten Augenhintergrunde (ab Figur 88) reflectirten Strahlen werden sich

demnach hier ($a_1 b_1$) vereinigen: es entsteht ein in der Luft schwebendes Bild. Ist die Myopie noch stärker, so liegt das Bild noch näher. Bei der Augen-

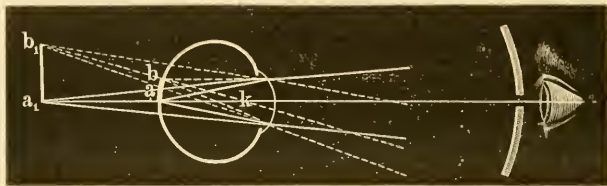

88.

spiegeluntersuchung sind wir aber nicht in der Lage, noch näher an das Auge heranzugehen; wir erhalten darnach in diesen Fällen keine directen Lichtstrahlen vom Augenhintergrunde mehr, sondern nur von dem umgekehrten reellen in der Luft schwebenden Bilde desselben. Man kann dieses Bild bei hochgradigen Myopen, wenn man einfach mit dem Spiegel Licht in das Auge wirft, oft schon aus grösserer Entfernung sehen.

Ist der zu Untersuchende Hypermetrop, so muss der emmetropische Untersucher, falls er nicht accommodirt, corrigirende Convexgläser

hinter den Spiegel legen. Besitzt er aber eine genügend gute Accommodation, so bedarf er derselben nicht. Da der Anfänger, wie bemerkt, in der Regel accommodirt, so gelingt es ihm besonders leicht, den Augenhintergrund des höhergradigen Hyperopen im aufrechten Bilde zu sehen (Figur 89).



89.

Wie diese aus etwas grösserer Entfernung bereits erkennbaren Bilder des Augenhintergrundes — das umgekehrte des hochgradigen Myopen und das aufrechte des Hyperopen — von einander unterschieden werden können, wird bei der Besprechung der ophthalmoskopischen Refractionsbestimmung angegeben werden.

5. Focale Beleuchtung (seitliche Beleuchtung).

Zur focalen Beleuchtung benutzt man eine starke Convexlinse, die das Flammenlicht auf die zu untersuchenden Partien des Auges eocentriert. Es ist diese Methode zu physiologischen Zwecken von Purkinje angewandt, zu augenärztlichen von Sanson und Himly zuerst empfohlen worden. Man benutzt möglichst starke Linsen $\left(+\frac{1}{1\frac{1}{2}}\text{ oder }+\frac{1}{2}\right)$.

In einem dunkeln Zimmer wird der Patient (ebenso wie beim Ophthalmoskopiren) neben einen Tisch gesetzt. Die Lampe steht zu seiner linken Seite, aber jetzt vor seinem Kopfe, sodass das Lampenlicht durch die vor das Auge gehaltene Convexlinse in gerader Linie auf die zu untersuchenden Theile fällt. Oefter sieht man, dass die Lampe ganz auf die Seite (neben oder gar hinter das Auge) gestellt wird; der Untersucher bemüht sich dann vergebens, das Licht scharf und direct auf Hornhaut oder Iris durch die Convexlinse zu werfen.

Nicht immer aber wirft man das Flammenbildehen direct auf die zu inspizirenden Gewebe: oft erkennt man die Veränderungen besser, wenn nur ein Zerstreungskreis die Stelle trifft oder auch wenn sie in den Halbschatten fällt, man also die Strahlen sehr schief oder schräg

auf das Auge fallen lässt. Das Verfahren muss eifrig geübt werden, wenn man aus ihm den grösstmöglichen Nutzen für die Diagnose ziehen will. Wir verwenden es, wenn es sich um Trübungen und Veränderungen in Hornhaut, vorderer Kammer, Linse und den vordersten Glaskörperpartien handelt.

6. Refractionsbestimmungen mittelst des Augenspiegels.

Bereits Helmholtz wies darauf hin, dass der Augenspiegel auch angewandt werden könne, um Kurzsichtigkeit und Weitsichtigkeit objectiv zu erkennen. Der Nutzen einer solchen objectiven Refractionsbestimmung ist ein vielfacher. Sie sichert den Arzt gegen absichtlich falsche Angaben, wie sie bei Simulanten vorkommen, und corrigirt solche, die aus Unkenntniss mangelhaft und fehlerhaft gemacht werden. Auch gibt es nicht selten Fälle, wo es bei sehr jungen und zu maassgebenden Aeusserungen unbefähigten Kindern erwünscht ist, die Refraction festzustellen. Weiter erkennt man mit dem Augenspiegel etwa vorhandene latente Hypermetropie und die nicht selten mit Myopie verknüpfte abnorme Accommodationsspannung, welche bei der Prüfung mit Gläsern und Sehproben nicht offenbar wird. Besonders Mauthner hat betont, dass bei der ophthalmoskopischen Untersuchung das untersuchte Auge seine Accommodation vollkommen erschläft und damit seine wahre Refraction zu Tage treten lässt; allerdings bedarf es gewisser Vorsichtsmaassregeln. Wendet man diese an, so wird es, wie jeder Ophthalmologe bestätigen kann, nur selten vorkommen, dass der Untersuchte darauf beharrt, seine Accommodation anzuspannen. Vor Allem muss man dem Patienten einschärfen, in die Ferne zu blicken, indem man ihm zugleich die entsprechende Richtung angiebt, um sich die Papille gegenüber zu bringen. Man verlangt von ihm, vor sich hin zu starren, gleichsam „als wenn er träume“, und nichts Bestimmtes zu fixiren. Diese Mahnungen müssen wiederholt werden, wenn trotz alledem von Neuem eine Neigung zum Accommodiren sich zeigen sollte; man kann dies meist an dem Engerwerden der Pupille bemerken. Am besten ist es in einem grossen Zimmer mit vollkommen dunklem Hintergrunde zu untersuchen, da hier am wenigsten ein Anlass zum Fixiren und Accommodiren gegeben ist. Selten nur bedarf es zur Ausschliessung der Accommodation der Einträufelungen von Atropin, Duboisin oder Homatropin. —

Zu einer genauen Refractionsbestimmung kann man sowohl das aufrechte, als das umgekehrte Bild benutzen.

A. Refraktionsbestimmung im aufrechten Bilde. Wenn wir uns an die oben erörterten optischen Bedingungen erinnern, die uns in den Stand setzen, im aufrechten Bilde den Augenhintergrund im Detail zu erkennen, so finden wir auch darin die Mittel, die genaue Refraction des untersuchten Auges zu bestimmen. Gehen wir davon aus, dass der Untersuchende Emmetrop ist und seine Accommodation so völlig erschlafft hat, dass sich in seinem Auge parallel einfallende Strahlen zu einem deutlichen Bilde vereinen. Die Accommodationserschlaffung kann durch Atropineinträufelung oder Homatropin erreicht werden. Doch kommen durch Uebung die meisten — bei Weitem aber nicht alle — Ophthalmoskopiker dazu, diese Accommodationsentspannung wenigstens in einem solchen Maasse, dass keine zu erheblichen Fehler daraus erwachsen, beim Ophthalmoskopiren zu erreichen.

Das Offenlassen des anderen Auges (ein krampfhaftes Zukneifen veranlasst meist eine gewisse Accommodationsspannung), besonders das Bemühen, mit demselben nach Aussen zu sehen, ist anzurathen: die erstrebte Divergenz der Augenachsen erleichtert, entgegengesetzt der Convergenz, die Aufhebung der Accommodationsspannung. Kann trotz alledem keine vollkommene Abspannung erreicht werden, so gelingt es bisweilen, wenn eben dieser Rest von Accommodation stets derselbe bleibt, durch das ausgleichende Concavglas die Einstellung für parallele Strahlen zu ermöglichen. Der Untersucher ist dann gleichsam als Myop zu betrachten; um keine Fehler in das Untersuchungsergebnis zu bringen, muss das corrigirende Concavglas bei der ophthalmoskopischen Bestimmung der Refraction des Untersuchten ausser Rechnung bleiben.

Ist der Untersucher Myop oder Hypermetrop, so muss er seine Ametropie durch die entsprechenden Gläser bei der ophthalmoskopischen Refraktionsbestimmung voll corrigiren; er wird alsdann — immer vollkommene Accommodationserschlaffung vorausgesetzt — ebenso wie der Emmetrop für parallele Strahlen eingerichtet sein.


Da wir bei dem zu Ophthalmoskopirenden (B) eine volle Accommodations-Erschlaffung (wie oben ausgeführt in der Regel mit Recht) voraussetzen können, so kommt es jetzt nur noch darauf an, festzustellen, ob die aus seinem Augenhintergrunde kommenden Strahlen parallel, convergirend oder divergirend das Auge verlassen: und weiter den Punkt, auf den sie divergiren oder convergiren, um damit den Fernpunkt (resp. die Refraction) von B zu kennen.

Ist das zu untersuchende Auge emmetropisch und durch hineingeworfenes Licht die Netzhaut beleuchtet, so werden die von dort ausgehenden Strahlen parallel das Auge B verlassen und parallel in das

ophthalmoskopirende Auge C fallen, wo sie sich auf der Netzhaut zu einem scharfen Bilde vereinigen (Figur 90). Erhält das, wie oben ausgeführt, auf parallele Strahlen eingestellte Auge C des Untersuchenden demnach ein scharfes Bild des Augenhintergrundes von B (ohne weiteres Hinzufügen von corrigirenden Gläsern), so ist B emmetropisch.



90.




91.

Das hypermetropische Auge (B) ist für convergente Strahlen eingerichtet, die es gerade auf seiner Netzhaut vereinigt. Strahlen, die von seinem Augenhintergrund reflectirt werden, verlassen in gleicher Richtung das Auge, d. h. sie werden in das gegenüber befindliche Auge C divergent fallen (Figur 91). Da dieses nur für parallele Strahlen eingerichtet ist, erscheint der Augenhintergrund der Hypermetropen unklar und verschwommen. Deutlich und scharf wird das Bild, wenn hinter den Spiegel ein Convexglas gelegt wird, welches die Strahlen parallel macht. Die Brechkraft dieses Glases giebt dann die Grundlage für den Grad der Hyperopie des Auges B. Wenn wir uns mit dem Augenspiegel und dem Convexglase dicht an der Hornhaut des Auges B befänden, so würde das Glas direct den Grad der Hyperopie von B ausdrücken. Handelte es sich in diesem Falle z. B. um convex $\frac{1}{20}$, so wäre der Fernpunkt des betreffenden hyperopischen Auges ein negativer und zwar 20 Zoll hinter dem Glase und hinter der Hornhaut des Auges gelegen ($H\frac{1}{20}$). Befindet sich hingegen dasselbe Glas 2 Zoll vor der Hornhaut des Auges, während wir den Hintergrund scharf sehen, so ist dasselbe eingerichtet auf Strahlen, die sich hinter seiner Hornhaut in einer Entfernung von $20 - 2$ Zoll vereinigen, d. h. sein negativer Fernpunkt liegt in 18 Zoll; es besteht $H\frac{1}{15}$.

Da bei der Augenspiegeluntersuchung der Spiegel und das corrigirende Glas immer in einer gewissen Entfernung von dem untersuchten Auge bleiben, so werden wir diese Entfernung messen und bei der Refractionsbestimmung in Anschlag bringen müssen, indem wir sie (in unserem Beispiel: 2 Zoll) abziehen von der Brennweite (in unserem Beispiel: 20 Zoll) des ophthalmoskopisch bestcorrigirenden Convexglases. Die Brechkraft des so gefundenen Convexglases (also $\frac{1}{18}$ hier) drückt den Grad der Hypermetropie von B aus. —

Das myopische Auge ist für divergente Strahlen eingerichtet. Der Untersuchende wird also, um den Augenhintergrund zu sehen, ein



92.

Concavglas hinter den Spiegel legen müssen (Figur 92). Ist dies richtig gewählt, so wird es die Strahlen parallel machend ein scharfes Bild gewähren. Um die factische Refraction von B zu bestimmen, wird aber wieder die Entfernung des Augenspiegels respective des

hinter ihm befindlichen corrigirenden Concavglases von B in Rechnung zu ziehen sein.

Concav $\frac{1}{20}$ dicht vor ein Auge gelegt zerstreut parallele Strahlen so, als wenn sie aus 20 Zoll Entfernung kämen. Der Fernpunkt dieses Auges läge, wenn es diese Strahlen auf seiner Netzhaut vereinigte, in 20 Zoll ($M \frac{1}{20}$). Würde hingegen dasselbe Glas 2 Zoll entfernt von einem anderen Auge gehalten, welches mit dem Glase gut in die Ferne sähe, so läge dessen Fernpunkt in $20 + 2 = 22$ Zoll; es bestände $M \frac{1}{22}$. Beim myopischen Auge muss man demnach die Entfernung des Spiegels vom untersuchten Auge zu der Brennweite des ophthalmoskopisch bestecorrigirenden Concavglases zuzählen. Die Brechkraft einer so gefundenen Concavlinse (in unserem Beispiel — $\frac{1}{22}$) drückt den Grad der Myopie von B aus. —

Es ist nicht gleichgültig, welchen Theil des Augenhintergrundes man bei der ophthalmoskopischen Refraktionsbestimmung betrachtet. Am correctesten wäre es, die Macula lutea zu wählen, denn das ist die Stelle, deren Refraction in Frage steht. Die Refraction ist nämlich nicht überall dieselbe, in den mehr äquatorial gelegenen Partien findet sich meist eine schwächere Brechung (z. B. emmetropische Augen sind hier hyperopisch) und ein stärkerer (zum Theil unregelmässiger) Astigmatismus. —

Aber es ist nicht gut möglich, die Macula für die ophthalmoskopische Refraktionsbestimmung im aufrechten Bilde zu benutzen, weil sie zu wenig Auffallendes bietet, um Unterschiede in der Schärfe des Bildes wahrzunehmen. Und es kommt gerade darauf an, bei Ametropie das corrigirende Glas zu finden, mit dem man maximal scharf sieht. Man wählt daher ein Netzhautgefäß und zwar am besten eines dicht neben der Papilla optica. Auch die Körnelung des Pigmentepithels an derselben Stelle kann benutzt werden.

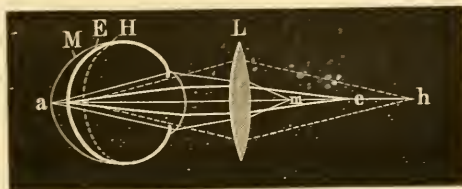
An diesen Objecten vermag man Unterschiede in der Schärfe der Begrenzung etc. gut zu erkennen. Allerdings werden sich, besonders

bei hochgradiger Myopie, gelegentlich dadurch Fehler einschleichen, dass die Umgebung der Papille und mit ihr die dort verlaufenden Gefäße stärker ektasirt sind als die Macula lutea. Es kommen hier erhebliche Differenzen vor; selbst bis zu 5·0 D habe ich sie beobachtet. Aber auch bei hyperopischen Augen finden sie sich.

Unumgänglich nöthig zu einer genauen Refractionsbestimmung im aufrechten Bilde ist ein Refractionsophthalmoskop, welches ein schnelles Wechseln der corrigirenden Linsen gestattet. Nur so ist die best-corrigirende zu finden, da die Unterschiede in der Bildschärfe bei wenig differirenden Linsen nur gering sind. Das Glas, mit dem man am schärfsten das Netzhautgefäß erkennt, entspricht der Refraction des Untersuchten. Sollte man mit zwei verschiedenen scharfen Concavgläsern gleich gut sehen, so ist dies ein Zeichen, dass man accommodirt hat; das schwächste dieser Gläser ist alsdann der Refraction des Untersuchten entsprechend; bei Convexgläsern in gleichem Falle das schärfste. Ferner beachte man, besonders bei höheren Ametropiegraden, dass, wie oben ausgeführt wurde, auch die Entfernung des Spiegels vom untersuchten Auge in Rechnung zu ziehen ist; oft genug wird dies versäumt.

B. Refractionsbestimmung im umgekehrten Bilde. Je nach dem Refractionszustande des ophthalmoskopirten Auges muss das umgekehrte Bild weiter oder näher an der Convexlinse liegen (Figur 93).

Benutzen wir eine Convexlinse von 10·0 D, so wird das umgekehrte Bild der Papille des emmetropischen Auges (e) 10 cm von der Linse entfernt sein, das eines hypermetropischen (h) wird weiter ab, das eines myopischen (m) näher heranliegen.



93.

Ebenso wie die von der Netzhaut kommenden Strahlen sich hier zu einem scharfen Bilde vereinigen, so werden umgekehrt die etwa von diesem Bilde (als leuchtendes Object gedacht) ausgehenden Lichtstrahlen sich auf der Netzhaut zu einem scharfen Bilde vereinigen (d. h. Bild und Netzhaut sind conjugirte Brennpunkte). — Wenn die Entfernung des Papillenbildes von der Convexlinse bekannt ist, so wissen wir auch, für welche Strahlen das untersuchte Auge eingestellt ist oder mit anderen Worten seine Refraction. Wie oben (siehe Optometer) ausgeführt, bedarf es nach der Formel $\frac{f^2}{d}$ (d = Differenz zwischen Brennpunkt und

Bildlage) unter der Benutzung einer Convexlinse 10·0, die 10 cm vom untersuchten Auge entfernt gehalten wird, gar keiner besonderen Berechnung. Ist das ophthalmoskopische Bild 10 cm von der Linse entfernt, so besteht Emmetropie; jeder Centimeter näher bezeichnet = 1·0 D Myopic, jeder Centimeter weiter 1·0 D Hyperopie. Finden wir beispielsweise, das Bild liege 6·5 cm von der Linse entfernt, so besteht M 3·5 (d. h. 10 minus 6·5); liegt das Bild 15 cm von der Linse, so besteht H 5·0 (d. h. 15 minus 10).

Es kommt demnach nur darauf an, zu bestimmen, wo das Papillenbild liegt. Snellen hatte vorgeschlagen, ein durchsichtiges Glas zwischen Augenspiegel und Convexglas zu bringen und dieses so lange hin- und herzuschieben, bis sich auf ihm das scharfe Papillenbild zeige. Doch ist das Verfahren in dieser Form kaum verwendbar, da ein gut reflectirendes Glas, auf dem man ein scharfes Papillenbild sehen könnte, zu wenig Licht vom Augenspiegel durchlässt und ein ganz durchsichtiges Glas wiederum schlecht reflectirt. Warlomont und Loiseau haben diesem Uebelstande durch ihr Ophthalmoskoptometer abzuhelpen gesucht. Dasselbe besteht aus einem ausziehbaren Doppeltubus (wie bei einem Fernrohr), der an seiner, dem untersuchten Auge zugekehrten Oeffnung eine durchsichtige Glasplatte (mit concaven, einander parallelen Flächen) trägt, die als Spiegel dient und Licht von der Lampe in das Auge wirft. Dicht dahinter ist die entsprechende Convexlinse zur Entwerfung des umgekehrten Bildes. Der innere verschiebbare Tubus trägt eine stumpfe Glasplatte, die zum Auffangen des Bildes bestimmt ist; die Platte deckt aber nur zur Hälfte das Lumen, um durch die andere freie Hälfte eine directe ophthalmoskopische Untersuchung zu gestatten. —

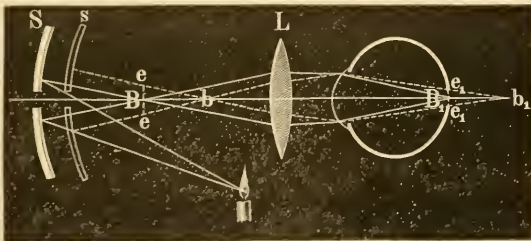
Eine andere Methode zur Ortsbestimmung des Bildes, wie sie von Mauthner und Burchardt benutzt ist, gründet sich auf folgende Ueberlegung. Ist der Untersucher kurzsichtig (etwa M 5·0) oder macht er sich durch Vorlegen eines Convexglases künstlich kurzsichtig, so braucht er bei der Augenspiegeluntersuchung im umgekehrten Bilde nur allmähig so weit von der Convexlinse abzugehen, bis er eben noch das Papillenbild deutlich sieht, um zu wissen, dass es nunmehr in seinem Fernpunkt liegt. Wenn er die Entfernung seines Auges von der Convexlinse kennt, so zieht er die Entfernung seines eigenen Fernpunktes ab und erhält die Lage des Papillenbildes. Es habe sich beispielsweise ein emmetropischer Untersucher durch Vorlegen von convex 5·0 myopisch gemacht (Fernpunktlage = 20 cm). Er sehe bei der Untersuchung das Papillenbild etwa in 28 cm Entfernung von der Convexlinse (10·0) deutlich. Nun geht er allmähig immer weiter ab; bei

30 cm Entfernung sieht er es noch scharf; etwas weiter aber, so wird es undeutlich. Daraus folgt, dass bei 30 cm das Bild gerade in seinem Fernpunkt lag. Von der Convexlinse liegt demnach das Bild ab 30 minus 20 = 10 cm. Der Untersuchte ist also, wie oben ausgeführt, emmetropisch. Man bedient sich bei dieser Untersuchung zum sicheren Halten der Convexlinse und zu den erforderlichen Messungen mit Vortheil meines „Refractionsbestimmers“.

Aber auch dieser Methode haftet derselbe Uebelstand an, wie der Refractionsbestimmung im aufrechten Bilde; der Untersucher muss seine Accommodation vollkommen und dauernd erschlaffen können, da er sich auf seinen Fernpunkt einzustellen hat. —

Dem gegenüber verzichtet meine Methode der Refractionsbestimmung vollkommen auf eine Kenntniss der Refraction oder Accommodation des untersuchenden Auges; es bedarf eben nur des Vermögens im umgekehrten Bilde ophthalmoskopiren zu können. Auch der, welcher nicht seine Accommodation hierbei zu erschlaffen vermag, wird sie mit Exactheit ausführen. Während bei den früheren Methoden die Entfernung des Papillenbildes von der Linse als Maassstab diente, benutze ich hierzu das von einem concaven Augenspiegel entworfene Flammenbild, welches sich auf der Netzhaut abbildet und von dort reflectirt vor der Convexlinse sichtbar wird.

Wendet man bei der Untersuchung im umgekehrten Bilde einen concaven Augenspiegel (z. B. den Liebreich'schen) von mässiger Hauptbrennweite (etwa 5 Zoll) an, so bildet das von diesem entworfene, umgekehrte, verkleinerte, zwischen Convexlinse und Augenspiegel schwebende reelle Bild der Lichtflamme (B Figur 94) die Beleuchtungs-



94.


quelle für den Augenhintergrund. Dieses kleine Flammenbild kann sich nur dann scharf auf der Netzhaut (B₁) des Untersuchten abbilden, wenn letztere in dem dem Flammenbilde conjugirten Brennpunkte liegt, wenn

sie auf das Flammenbild eingestellt ist. Alsdann werden aber auch die von dem Netzhautbild B_1 reflectirten Strahlen sich wiederum zu einem ebenso scharfen Flammenbilde, wie es auf der Netzhaut entstanden war, in B vereinigen. Dieses Bild ist ophthalmoskopisch sichtbar. — Rückt aber das vom Spiegel entworfene kleine Flammenbild durch Herangehen des ersteren der Convexlinse näher (nach b) (oder entfernt es sich durch Abgehen mit dem Spiegel von ihr), so entstehen auf der Netzhaut Zerstreungskreise dieses Bildes ($e_1 e_1$). Die von $e_1 e_1$ ausgehenden Strahlen werden entsprechend der Brechung des Auges reflectirt und geben ein umgekehrtes Bild in e e. Dieses ophthalmoskopisch sichtbare Flammenbild ist entsprechend dem Netzhautbilde verschwommen und nicht scharf begrenzt. Es giebt demnach für jedes untersuchte Auge nur Eine Entfernung zwischen Concavspiegel und Convexlinse, bei der ein absolut scharfes Flammenbild auf der Netzhaut entstehen und als solches im umgekehrten Bilde gesehen werden kann.


Hat man durch An- und Abgehen mit dem Spiegel diejenige Entfernung des Spiegels von der Convexlinse festgestellt, in der man das Netzhautflammenbild am schärfsten sieht, so berechnet sich die Entfernung, in welcher sich das Flammenbildehen (B) von der Convexlinse faetisch befindet, leicht, und damit kennt man nach der Formel $\frac{f^2}{d}$ sofort

den Refractionszustand des untersuchtes Auges. Misst man die Entfernung des Augenspiegels von der Convexlinse (Figur 94 $SL = E$) und zieht hiervon die Brennweite des Spiegels ($SB = F$) ab, so erhält man diese Entfernung ($BL = E - F$). Sehr angenehm wäre es, wenn man immer die Hauptbrennweite des Concavspiegels als gegeben in Rechnung ziehen könnte, wenn also die von der Beleuchtungsquelle kommenden Strahlen parallel gemacht würden, — etwa dadurch, dass man erstere in den Brennpunkt einer Convexlinse stellte und nun die durch die Convexlinse gehenden Strahlen zur Beleuchtung benutzte. Doeh hat dies erhebliche technische Schwierigkeiten. Einfacher ist es, bei jeder Refractionsbestimmung den relativen Brennpunkt des concaven Augenspiegels (d. h. den Brennpunkt, welcher der beim Scharfsehen des Flammenbildes auf der Netzhaut vorhandenen Entfernung des Spiegels von der Lichtflamme entspricht), dadurch direct zu bestimmen, dass man unter Innehalten dieser Entfernung das umgekehrte Flammenbild mittelst des Spiegels auf eine schwarze Fläche möglichst scharf entwirft und die bezügliche Entfernung misst.

Um recht genau die Schärfe des auf der Netzhaut entstehenden Bildes der Lichtquelle beurtheilen zu können, nimmt man an Stelle der



95.



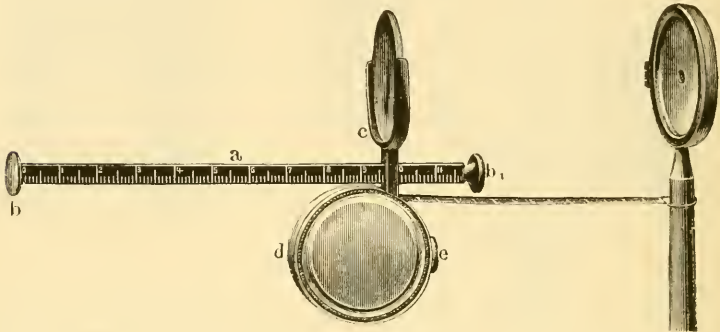
96.

gewöhnlichen Lampenflamme als ophthalmoskopische Beleuchtungsquelle eine durch feine Stäbe getheilte, möglichst helle Figur; die Schatten der Stäbchen treten alsdann auf der Netzhaut besonders ausgeprägt und deutlich hervor. Zu diesem Zwecke

habe ich den in Figur 95 und 96 bezeichneten Apparat construirt. Er besteht aus einer 9 cm langen, platten Stange *t* (auf einer Seite nach Zoll-, auf der anderen nach Metermaass getheilt), die mittelst einer federnden Klammer an dem Cylinder der brennenden Lampe — möglichst Flachbrenner — so befestigt wird, dass die Flamme in gleicher Höhe mit der auf der Stange verschiebbaren und eventuell mittelst einer Schraube *x* festzustellenden Convexlinse *l* sich befindet. Die Linse soll soweit von der Flamme abstehen, dass letztere sich im Brennpunkt befindet, da ich gewöhnlich convex $\frac{1}{3}$ benutze, also 3 Zoll. Dicht vor der Linse befindet sich ein quadratischer schwarzer Blechschirm *k* (Seitenlänge 11 cm), der mittelst einer kleinen an dem Gestell der Linse angebrachten Feder getragen wird. In der Mitte des Schirmes

befinden sich die Oeffnungen, welche von der Linse beleuchtet als Lichtquelle für den Augenspiegel dienen.

Damit eine gleichmässige Entfernung der zur Entwerfung des umgekehrten Bildes benutzten Convexlinse 10·0 vom Auge innegehalten wird, und weiter zur Vornahme der erforderlichen Messungen dient das Instrument Figur 97. Die Linse befindet sich in einem Gestell c, welches auf der 12 cm langen, platten Stange a verschiebbar und mittelst



97.

Refractionsbestimmer von Schmidt-Rimpler.

einer Schraube festzustellen ist. Unter der Stange trägt das Gestell eine linsenförmige Hülse d, in der sich ein 60 cm langes Bandmaass (auf einer Seite Zoll-, auf der anderen Centimeter- bis Millimetertheilung führend) zusammengerollt befindet. Die Oeffnung, aus der das Band kommt, muss möglichst senkrecht unter der Linse liegen. Die kleine Platte b ist mit Leder überzogen und wird gegen den Oberkiefertrand unter das zu ophthalmoskopirende Auge gesetzt. Wenn man die Convexlinse 10·0 von dieser Platte 9·5 bis 10 cm entfernt an der ebenfalls mit Centimetereintheilung versehenen Stange festschraubt, so wird sie ziemlich genau 10 cm von dem Hauptpunkt des Auges entfernt sein; — übrigens fallen kleine Differenzen hier nicht ins Gewicht. Am vorderen Ende der Stange befindet sich eine schwarze, runde Blechplatte b₁ von 5 mm Durchmesser, welche zur Entwerfung des Gitterbildes bei der Bestimmung der relativen Brennweite des Augenspiegels benutzt wird.

Das in der Hülse d befindliche Bandmaass wird durch eine Feder so gespannt, dass es nur, wenn man auf den Knopf e drückt, sich — leicht — herausziehen lässt und bei Nachlass des Zuges sofort wieder zurückgleitet. Lässt man mit dem Druck auf den Knopf nach, so bleibt

der Theil des Maasses, der herausgezogen war, dranssen. Bei dem Apparat ist besonders darauf zu achten, dass nach Loslassen des Knopfes nicht noch ein Zuriückschnappen des Bandes in das Gehäuse erfolgt.

Der benutzte concave Augenspiegel muss eine gute Schleifung haben und scharfe Bilder entwerfen. Die beste Hauptbrennweite ist etwa $5\frac{1}{2}$ bis 6 Zoll.

Bei der Untersuchung wird durch den an dem Bandmaass befindlichen kleinen Messingring, der so befestigt sein soll, dass die Spiegelfläche über dem Nullpunkt des Maasses steht, der Augenspiegelgriff gesteckt, nöthigenfalls durch Abschrauben. Während man mit der linken Hand den Apparat an dem Blechgehäuse hält und ihn gegen die Wange des zu Untersuchenden setzt, drückt man mit dem Daumen auf den Knopf. Hierdurch wird das Bandmaass frei und folgt dem Ab- und Herangehen des Augenspiegels.

Die mit dem Beleuchtungsapparat versehene Lampe steht links neben dem Kopfe des zu Untersuchenden, möglichst nahe an ihm und so, dass die Lichtöffnung des Schirmes in einer Höhe sowohl mit dem Auge des Patienten als des Untersuchers sich befindet. Da eine starke Intensität des durch die Oeffnungen auf den Spiegel fallenden Lichtes das Verfahren erleichtert, so blicke man nach Ansetzung des Apparates bei der üblichen Augenspiegelhaltung erst durch die Spiegelöffnung auf die leuchtenden Quadrate und lenke eventuell durch Drehung der Lampe die Strahlen direct auf den Spiegel. Alsdann werfe man das Licht in das zu untersuchende Auge, indem man gleichzeitig mit dem Spiegel näher heran oder weiter abgeht, bis man die verkleinerte quadratische Figur mit ihren als dunkle Schatten hervortretenden Trennungslinien auf dem Augenhintergrunde scharf und deutlich sieht. Es fällt nicht schwer, den Abstand des Augenspiegels zu finden, bei welchem diese Schärfe maximal ist, wenn man die dünnsten Schattenlinien in der Mitte der Figur beachtet. Einer mathematisch genauen Ausführung des Gitterwerks in dem vor der Lampe befindlichen Schirm bedarf es dazu nicht, da dieses Gitterwerk ja nur in Gestalt eines erheblich verkleinerten, von dem concaven Augenspiegel entworfenen umgekehrten Bildes als Beleuchtungsquelle dient. Sollte man dennoch in einem Falle zweifelhaft sein, wann das Bild seine maximalste Schärfe zeigt, so kann man sich durch weiteres Abrücken der Lampe von dem Spiegel helfen: hierbei wird das umgekehrte Bild noch kleiner und damit das Hervortreten von Unterschieden in der Schärfe noch deutlicher. Besteht Astigmatismus, so ist ein gleich scharfes Hervor-

treten der ganzen Figur natürlich unmöglich, da bei einer und derselben Spiegelentfernung ein scharfes Bild der horizontalen und verticalen Linien auf der Netzhaut nicht entworfen werden kann. Auch lasse man sich nicht etwa irre führen durch von der Linse reflectirte kleine quadratische Bilder, die gelegentlich hervortreten: ihnen fehlt die rothe Färbung der auf der Netzhaut entworfenen, ebenso sieht man an ihnen nicht Netzhautdetails etc. Bezüglich der Stelle des Augenhintergrundes, die man zur Refractionsbestimmung benutzt, empfiehlt es sich, die Lichtquadrate dicht neben der Papilla optica zu entwerfen. Den zu Untersuchenden fordert man, wie bei der Refractionsbestimmung im aufrechten Bilde, auf, zur Erschlaffung der Accommodation möglichst in die Ferne zu blicken. Man achte darauf, dass die Lichtquadrate wirklich neben die Papille fallen, weil an von ihr entfernten Stellen auch die Refraction des Auges eine andere wird. Auf der Papille selbst erscheinen die Lichtquadrate wegen der Unebenheit des Gewebes nicht überall scharf.

Auch auf der Macula lutea kann man die Lichtquadrate entwerfen, indem man, wenn sie scharf hervortreten, mit dem Augenspiegel weiter abgeht, um durch das hiermit verbundene Abrücken des Flammenbildes die Accommodation des Untersuchten zu erschlaffen und eine Einstellung auf seinen Fernpunkt zu erzielen. Doch gelingt hierbei eine volle Accommodationserschlaffung nicht immer; in einzelnen Fällen allerdings. Wenn der Untersuchte auf das ihm vorgehaltene Convexglas blickt, so wird er natürlich in demselben Moment und bei derselben Entfernung des Augenspiegels von dem Convexglase die Lichtquadrate scharf sehen, wo der Ophthalmoskopiker sie scharf sieht. Will man sicher sein, die Refraction an der Macula lutea genau zu bestimmen, so muss man vorher die Accommodation des Untersuchten durch Atropin lähmen. —

Hat man die möglichste Schärfe des Bildes erreicht, so hebt man den Daumen von dem Knopf ab und liest an dem Bandmaass, indem man den Apparat von der Wange des Untersuchten abhebt, wie gross die Entfernung (E) zwischen Spiegel und Convexlinse war. Hierbei muss man aber seinen Kopf vollkommen stillhalten, da es noch erübrigt, die bei dieser Kopf- bzw. Spiegelentfernung von der Lichtquelle vorhandene relative Brennweite des Spiegels (F) zu bestimmen *). Zu diesem Zweck wirft man nunmehr das kleine Lichtquadrat mittelst des Spiegels auf die schwarze Platte b_1 , indem man

*) Es bedarf dieser Bestimmung in jedem einzelnen Falle, da die von den Lichtquadraten kommenden Strahlen, indem an den Rändern eine Ablenkung eintritt, nicht parallel sind.

wieder, um das Bandmaass in Bewegung zu setzen, mit dem Daunen auf den Knopf drückt. Ist das Quadrat hier scharf abgebildet, so lässt man den Knopf los und liest die Entfernung zwischen Spiegel und Platte ab. $E - F$ giebt die Entfernung des Bildes von der Convexlinse und damit die Refraction, da jeder Centimeter mehr oder weniger als $10 \text{ cm} = 1.0 \text{ H}$ oder M ist.

Zu beachten ist bei der Abmessung von E , dass die Oeffnung der Blechhülse, aus der das Bandmaass rollt, meist etwas vor der Linse liegt; liest man demnach dort die Zahl der Centimeter ab, so wird man den kleinen Entfernungsunterschied hinzurechnen müssen; ebenso falls das Bandmaass beim Loslassen des Knopfes nicht sofort arretirt sein sollte, sondern noch etwas zurücksehnappt. Auch muss der benutzte Concavspiegel, wie erwähnt, eine exaete Krümmung haben, da er sonst überhaupt kein scharfes Bild entwirft. Ferner ist die Hauptbrennweite der Convexlinse vorher sicher festzustellen.

Bei hochgradiger Myopie der Untersuchten muss man mit dem Augenspiegel so dicht an die Convexlinse herangehen, dass die Entfernung von ihr (E) kleiner wird, als die Entfernung der später festgestellten relativen Brennweite (F). Man findet z. B. $E = 18 \text{ cm}$ und $F = 21 \text{ cm}$. $E - F$ ist demnach $= - 3 \text{ cm}$. Das Bild liegt also hinter der Convexlinse dem untersuchten Auge zu. Die Myopie desselben beträgt 13.0 D , da hier die Differenz der Entfernung des Bildes von der Hauptbrennweite der Linse (10 cm) eben 13 cm beträgt.

Diese Methode der Refractionsbestimmung ist für jeden, der im umgekehrten Bilde untersuchen kann und ein ausreichendes Accommodationsgebiet hat (bei den Bestimmungen hochgradigster H und hochgradigster M unter Anwendung eines Concavspiegels von 15 cm Hauptbrennweite schwankt die Lage der Bilder, auf welche accommodirt werden muss, etwa zwischen 18 bis 40 cm), mit Leichtigkeit zu erlernen. Während in der Beurtheilung der Schärfe des umgekehrten Bildes keine erheblichen Schwankungen vorkommen werden, liegt eine gewisse Fehlerquelle in den Abmessungen, die nicht immer absolut genau ausfallen. Dennoch steht die Refractionsbestimmung im umgekehrten Bilde der im aufrechten Bilde an Genauigkeit nicht nach, wie mich vergleichende Beobachtungen gelehrt haben. Im Durchschnitt darf man bei beiden Methoden gelegentlich auf Fehler bis zu 1.0 rechnen. Es ist damit nicht gesagt, dass dieselben nicht in der Mehrzahl der Fälle geringer sind. Aber das möchte ich doch glauben, dass die Behauptung, in jedem Falle die Refraction ohne einen höheren Fehler als 0.5 D ophthalmoskopisch bestimmen zu können, mehr auf einer

subjectiven Empfindung, als auf gesicherten Versuchen beruht. Je höher übrigens die Refractionsanomalien sind, um so häufiger pflegen Fehler bei der ophthalmoskopischen Bestimmung vorzukommen. —

Gegenüber der Refractionsbestimmung im aufrechten Bilde bietet die im umgekehrten Bilde folgende Vortheile: 1) Der Untersucher bedarf keiner Accommodationserschaffung, die manchem Ophthalmoskopiker ganz unmöglich ist. Uebrigens tritt auch bei geübten Untersuchern, falls sie längere Zeit hinter einander ophthalmoskopiren, unbewusst eine Accommodationsspannung ein, wie bereits Klein mit Recht hervorgehoben. Diese wird zur Fehlerquelle. 2) Es ist entschieden schwerer im aufrechten Bilde die maximale Schärfe des beobachteten Netzhautgefässes resp. der Pigment-Körnclung festzustellen, als im umgekehrten Bilde die des Gitterwerkes. 3) Im umgekehrten Bilde kann man die Refraction des Auges, welche der Macula lutea entspricht, bestimmen: im aufrechten nicht. 4) Im umgekehrten Bilde können die höheren und höchsten Grade der Myopie leicht bestimmt werden, was im aufrechten Bilde schwer oder unmöglich ist. Ebenso gelingt die Bestimmung bei enger Pupille und die des Astigmatismus besser. 5) Kleine Augenzuckungen, wie sie nicht selten bei den Untersuchten auftreten, stören bei der starken Vergrösserung des aufrechten Bildes. Im umgekehrten Bilde kann man selbst bei Nystagmus die Refraction bestimmen. 6) Man bedarf nicht der starken Annäherung an den Kopf des zu Untersuchenden, was bisweilen, etwa bei vorhandener starker Ozaena, die Untersuchung im aufrechten Bilde vollkommen unmöglich macht. —

Hingegen gelingt bei Trübungen der Hornhaut oder anderer brechender Medien die Refractionsbestimmung im umgekehrten Bilde noch weniger gut, als im aufrechten Bilde. Es erklärt sich dies daraus, dass die Trübungen bei ersterer doppelt störend auf die Schärfe des Bildes wirken: einmal weil sie die Entstehung eines scharfen Bildes auf der Netzhaut hindern und dann wiederum die vom Netzhautflammenbild kommenden Strahlen unregelmässig brechen. Auch bei starken Unregelmässigkeiten in der Pigmentirung der Choroidea treten die Schatten des Flammenbildes nicht immer absolut scharf hervor; der Geübte kann aber auch mit der relativen Schärfe die richtige Refraction bestimmen. —

[Burchardt hat neuerdings*) nach ähnlichen Principien eine Refractionsbestimmung im aufrechten Bilde versucht. Auf

*) Centralblatt für Augenheilkunde. Decemberheft 1883.

einem horizontalen Stabe vor der Lampe befindet sich eine kleine Glasplatte mit schwarzen Buchstaben; die von dieser Glasplatte ausgehenden Strahlen treffen eine Convexlinse 10·0 (respective 20·0). Erstere ist auf dem Stabe verschiebbar. Ein durchbohrter Planspiegel wirft die von der Convexlinse kommenden Strahlen in das zu untersuchende Auge. Damit letzteres immer in der Entfernung der Brennweite der Convexlinse bleibt, ist an derselben ein Faden von 10 em Länge befestigt, der um den Griff des Augenspiegels sich schlingt und vor dem untersuchten Auge endet. Auf diese Weise gestaltet sich nach der Formel $\frac{f^2}{d}$, wie bei meiner Methode, die Berechnung der Refractionsanomalien sehr leicht.

Die Glasplatte auf dem Gestell wird so lange verschoben, bis die Buchstaben im aufrechten Bilde auf der untersuchten Netzhaut scharf und deutlich zu sehen sind. Der Abstand der Platte von der Convexlinse giebt die Refraction. Die Methode ist aber zur praktischen Verwerthung zu umständlich; auch bedarf es der Atropinisirung des untersuchten Auges. Ein weiterer Nachtheil liegt darin, dass die Verschwommenheit der Buchstaben im aufrechten ophthalmoskopischen Bilde einerseits wohl davon abhängen kann, dass die verschiebbare Glasplatte nicht entsprechend weit von der Convexlinse steht, dass sie aber andererseits auch dadurch entstehen kann, dass der Ophthalmoskopiker nicht genau sein Auge auf die von der Netzhaut kommenden Strahlen accommodirt hat].

Bestimmung des Astigmatismus.

Bei unregelmässigem Astigmatismus ist das Netzhautbild verschwommen und unklar; bisweilen beobachtet man auch ein eigenthümliches Flimmern des fixirten Theils, z. B. der Papille. —

Für die Bestimmung des regelmässigen Astigmatismus haben wir einen Anhalt in der ungleichmässigen Vergrößerung, wie sie dadurch hervorgebracht wird, dass die optischen Medien in einem Meridian stärker brechen als in dem andern. Aus der runden Papilla optica wird eine ovale (K n a p p). Da es aber immerhin möglich wäre, dass ausnahmsweise die Papille anatomisch oval sei, so hat S c h w e i g g e r empfohlen, ihre Gestalt sowohl im aufrechten, als im umgekehrten Bilde festzustellen. Beruht die Gestaltveränderung auf Astigmatismus, so wird die anatomisch runde Pupille sich bei beiden Untersuchungen zwar als Oval darstellen, aber mit verschieden gerichteter Längsachse. Ist beispielsweise der senkrechte Meridian des

Auges myopisch und der horizontale emmetropisch, so ist im aufrechten Bilde, wo wir den Augenhintergrund gleichsam durch eine Lupe betrachten, die Vergrösserung am stärksten, wo die stärkste Brechung erfolgt; hier also im senkrechten Meridian. Die Papille erscheint als vertical gestelltes Oval. Im umgekehrten Bilde dagegen ist bei Myopie die Vergrösserung geringer, als bei Emmetropie; die Papille wird demnach horizontal stärker vergrössert erscheinen und ein quergestelltes Oval bilden.

Der Grad des As lässt sich aber auf diese Weise nicht bestimmen. Man muss hierzu weitere Untersuchungen anstellen, indem man an zwei, in entgegengesetzter Richtung laufenden und den Hauptmeridianen (hier also dem senkrechten und horizontalen) folgenden Netzhautgefässen die Refraction im aufrechten Bilde bestimmt. Da man derartige Gefässe nicht immer leicht trifft, auch die Richtung der Hauptmeridiane nicht absolut correct wahrnehmbar ist, so bleibt dies Verfahren mangelhaft.

Besser eignet sich hierzu die Refractionsbestimmung im umgekehrten Bilde mit dem Concavspiegel. Während bei unregelmässigem As bei keiner Entfernung des Spiegels von der Convexlinse ein scharfes Bild des Gitterwerkes vorhanden ist, findet man bei regelmässigem As, dass bei einer gewissen Entfernung beispielsweise die horizontalen Schattenlinien, bei einer anderen die verticalen scharf hervortreten. Man bestimmt nun die Refraction für diese beiden Striche und hat damit die Refraction der entsprechenden Meridiane, d. h. die Refraction, welche vorhanden ist, wenn die horizontalen Striche scharf hervortreten, gehört dem verticalen Meridian des Auges an und umgekehrt. Wenn man auch für die anderen Meridiane Bestimmungen treffen will, kann man als Lichtquelle eine Figur mit strahlenförmiger Durchbrechung im Schirm benutzen. Doch genügt auch die oben beschriebene Figur, da die Ränder der Dreiecke an den Seiten schräg verlaufen und so in verschiedene Meridiane fallen.

Methoden zur ungefähren Bestimmung der Refraction.

Cuignet hat zuerst als Keratoskopie (besser sind aber die jetzt üblicheren Bezeichnungen der Retinoskopie oder Skiaskopie), ein hierher gehöriges Verfahren beschrieben, ohne jedoch die optischen Gründe für dasselbe zu entwickeln. Dies geschah später durch Parent.

Man setzt den zu Untersuchenden in einer Entfernung von circa 1 m sich gegenüber; neben seinem Kopfe befindet sich die Ophthalmoskopirlampe. Mit einem Augenspiegel wirft man Licht in die Pupille;

wenn dieselbe roth leuchtet, macht man kleine Bewegungen mit dem Spiegel um seine verticale Achse, nach rechts und links hin, als ob man nur die rechte oder linke Hälfte der Pupille beleuchten wollte. Alsdann beobachtet man das Auftreten eines dunkleren Schattens, der entweder sich an der Seite der Pupille zeigt, nach welcher der Spiegel gekehrt wurde, oder an der entgegengesetzten Hälfte. Aus dieser Verschiedenheit in dem Auftreten des Schattens in der Pupille kann man den Refractionszustand des Auges diagnosticiren. Je stärker der Grad der Refractionsanomalie ist, um so deutlicher und dunkler erscheint bei den Augenspiegelbewegungen der Schatten.

Es erklärt sich das in folgender Weise. Nehmen wir an, dass ein Concavspiegel benutzt wird. Das von ihm entworfene reelle Flammenbildchen dient zur Beleuchtung des Auges. Bei gerader Haltung des Augenspiegels liegt das Flammenbildchen vor der Mitte der Pupille, dreht man ihn nach links, so rückt auch das Bildchen nach links. Das untersuchte Auge sei myopisch: alle Strahlen, die von dem Hintergrunde desselben reflectirt werden, sammeln sich in dem Fernpunkt desselben: es entsteht dort ein in der Luft schwebendes umgekehrtes Bild. Der Ophthalmoskopiker, der 100 cm vom untersuchten Auge entfernt sitzt, sieht dieses Bild — vorausgesetzt, dass die Myopie geringer als 1.0 ist. Die Details desselben erkennt er aber nicht; nur diffuse, röthliche Lichtstrahlen werden percipirt: er bezieht dieselben auf die Pupille des untersuchten Auges, welche ihm bei gerader Haltung des Spiegels in ihrer ganzen Ausdehnung roth zu leuchten scheint. Wendet er den Augenspiegel jetzt nach links, so wird nur der links von ihm gelegene Theil des Luftbildes beleuchtet; es erscheint ihm jetzt die (von ihm gesehen) linke Partie der Pupille heller beleuchtet als die rechte, über welche ein leichter Schatten zieht.

Anders verhält es sich bei der Untersuchung eines emmetropischen oder hypermetropischen Auges. Hier ist es das aufrechte, gleichsam hinter dem Auge liegende Bild des Augenhintergrundes, was die Pupille roth leuchten lässt. Dreht man hier den Augenspiegel nach links, so gehen die, von dem nunmehr ebenfalls links stehenden Flammenbilde ausgehenden Strahlen durch den Knotenpunkt des untersuchten Auges zu der — vom Beobachter aus gerechnet — rechten Seite des Augenhintergrundes und beleuchten diese Seite des aufrechten Bildes: es scheint demnach hier die rechte Hälfte der Pupille zu leuchten, während die linke im Schatten liegt.

Benutzt man an Stelle eines concaven Augenspiegels einen planen, so entstehen die Schatten bei der Spiegelbewegung an umgekehrter

Stelle, da das als Beleuchtungsquelle dienende gleichsam hinter dem Planspiegel befindliche Flammenbild eine der Spiegeldrehung entgegengesetzte Bewegung macht: dreht man den Planspiegel nach der rechten Seite, so rückt es nach links und umgekehrt.

Die Methode ist, um einen ungefähren Anhalt bezüglich der Refraction zu gewinnen, besonders wenn es sich um hochgradige Anomalien handelt, ganz brauchbar.

Man hat auch eine genauere Bestimmung des Refractionsgrades in der Weise versucht, dass man probeweise so lange corrigirende Brillengläser vor das Auge des Untersuchten legte, bis eine Aenderung in dem Auftreten des Schattens bei der Spiegelbewegung sich zeigte. Wenn beispielsweise bei Benutzung eines Concavspiegels der Schatten auftritt an der Seite, von welcher der Spiegel sich abwendet, so handelt es sich um eine Myopie. Man legt nun immer stärkere Concavgläser vor das untersuchte Auge bis der Schatten beim Drehen des Spiegels — wie beim emmetropischen Auge — an der entgegengesetzten Seite auftritt. Das entsprechende Concavglas entspricht dem Grade der Myopie. Jedoch sind die Schatten bei geringen Refractionsanomalien in der Regel nicht so scharf erkennbar, um genaue Bestimmungen machen zu können.

Auf eine andere Art der Diagnose, ob es sich um ein hochgradig myopisches oder hypermetropisches Auge handelt, ist bereits oben hingedeutet. Wenn man einfach Licht in ein derartiges Auge wirft, so sieht man schon aus einiger Entfernung Details des Augenhintergrundes: Netzhautgefäße etc. Bei dem myopischen Auge handelt es sich um das umgekehrte, in der Luft schwebende und in seinem Fernpunkte entworfene Bild; bei dem hyperopischen um das aufrechte Bild.

An folgenden Merkmalen unterscheidet man diese Bilder. 1) Wenn man sich allmähig dem Auge nähert, so wird das umgekehrte, vor dem myopischen Auge in der Luft schwebende Bild erst verschwommen und schliesslich nicht mehr gesehen, weil der Untersucher nicht mehr darauf accomodiren kann und sogar so nahe an das Auge kommt, dass er nur convergirende Strahlen erhält. Hingegen bleibt das aufrechte, hinter dem hyperopischen Auge liegende Bild auch bei der grössten Annäherung sichtbar. 2) Geht der Untersucher, während er das Bild ansieht, mit seinem Kopfe abwechselnd nach rechts und nach links, so bemerkt er beim myopischen Auge eine scheinbar entgegengesetzte Bewegung des Bildes, bei dem hyperopischen eine gleichnamige, ein scheinbares Mitgehen des Bildes. Es beruht dies auf derselben optischen Täuschung, der wir beim Fahren in der Eisen-

bahn ausgesetzt sind; die näher gelegenen Gegenstände scheinen in entgegengesetzter Richtung sich zu bewegen, die entfernten in gleicher. Bei der Augenspiegeluntersuchung wird das ophthalmoskopische Bild mit dem Auge respective der Pupille verglichen. Das umgekehrte Bild liegt vor dem Auge, also näher als die Pupille, das aufrechte hinter dem Auge. Danach geht das aufrechte Bild bei unserer Kopfbewegung scheinbar mit, das umgekehrte entgegengesetzt. 3) Der Vergleich der anatomischen Verhältnisse, also z. B. des Gefässverlaufes in der Netzhaut oder der Lage der Macula lutea zur Papilla optica, könnte auch zur Unterscheidung des umgekehrten von dem aufrechten Bilde herbeigezogen werden. Er ist aber in der Regel unverwerthbar, weil das ophthalmoskopische Gesichtsfeld bei dieser Entfernung zu klein ist, um grössere Partien zu übersehen.

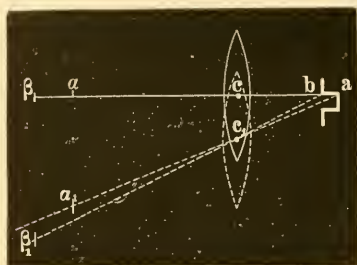
Die Entfernung des umgekehrten Bildes bei einem hochgradig myopischen Auge und damit den Fernpunkt des letzteren kann man übrigens ungefähr feststellen, wenn man sich mit dem Spiegel dem untersuchten Auge (B) bis zu dem Punkte nähert, an welchem man noch eben mit grösster Accommodationsanstrengung das Bild sieht. Letzteres liegt dann in dem P. proximum des Untersuchers; ist die Entfernung desselben bekannt (z. B. 15 cm), so braucht man sie nur von der Entfernung, in welcher sich der Augenspiegel vom Auge B zur Zeit befindet (z. B. 20 cm), abzuziehen, um den Fernpunkt des Auges B (hier 5 cm; d. h. M. 20·0) zu erhalten.

7. Diagnose von Niveaudifferenzen im ophthalmoskopischen Bilde des Augenhintergrundes.

Da man in der Regel nur mit einem Auge das ophthalmoskopische Bild sehen kann, so fehlt die exacte körperliche Anschauung desselben, und es ist schwer, kleinere Niveaudifferenzen (z. B. ob die Papilla optica tiefer liegt als die Netzhaut, oder ob sie über diese hervorragt) wahrzunehmen. Wir müssen hier zu besonderen Hilfsmitteln unsere Zuflucht nehmen; besonders empfiehlt sich die Benutzung der parallaktischen Verschiebung, welche bei der Untersuchung im umgekehrten Bilde durch ein Hin- und Herbewegen der Convexlinse (— in horizontaler oder verticaler Richtung —) an den im verschiedenen Niveau liegenden Punkten des ophthalmoskopischen Bildes auftritt: die weiter nach vorn gelegenen Partien (z. B. ein auf der Netzhaut liegendes Gefässstückchen) schieben sich hierbei schleier-

artig über und vor die tiefer liegenden Theile (z. B. die Fortsetzung desselben Gefässes auf der pathologisch vertieften Papille).

Es erklärt sich dies aus beistehender Zeichnung (Figur 98). c sei der optische Mittelpunkt der zur ophthalmoskopischen Untersuchung be-



98.

nutzten Convexlinse, a und b zwei hintereinander liegende Punkte der Papille. Die umgekehrten Bilder dieser Punkte mögen in α und β entworfen werden. Die Linie β liege in der Schlinie des Beobachters. Wird nun die Linse nach unten verschoben, sodass der optische Mittelpunkt nach c_1 fällt, so rücken die umgekehrten Bilder von a und b nach α_1 und β_1 . Behält der Beob-

achter unverändert dieselbe Schlinie bei, so hat für ihn demnach der Punkt β eine grössere mit der Linsenbewegung gleichnamige Verschiebung erfahren als der Punkt α ; der weiter nach vorn gelegene Punkt hat sich gleichsam über den mehr hinten gelegenen Punkt fortgeschoben.

Man thut gut, bei der ophthalmoskopischen Untersuchung das Convexglas etwas schnell hin und her zu schieben, indem man gleichzeitig auf Punkte achtet, die gerade an der Grenze der Niveaudifferenz liegen. —

Auch durch die Refractionsbestimmung (sei es im aufrechten, sei es im umgekehrten Bilde) lassen sich grössere Niveaudifferenzen feststellen: von der ferner gelegenen Partie des Augenhintergrundes werden die Strahlen stärker convergirend aus dem Auge kommen als von der näher gelegenen. Bestimmt man an letzterer beispielsweise Emmetropie, so wird an ersterer Myopie vorhanden sein. [Durch diese Refractionsbestimmung lässt sich unter Zugrundelegung der Werthe des schematischen Auges auch die Niveaudifferenz direct berechnen, und

zwar nach der Formel $f'' = \frac{f' \cdot F''}{f' - F''}$ (Helmholtz). Hier ist $f'' =$

Achsenlänge des Auges, $f' =$ Entfernung des Fernpunktes R von der Cornea (bei Hyperopie natürlich mit Minusvorzeichen), $F' = 15$ mm, $F'' = 20$ mm. Findet man beispielsweise an einer vertieften Papilla optica eine Myopie von 10·0 (Fernpunkt 10 cm = 100 mm), so würde die Formel lauten $f'' = \frac{100 \cdot 20}{100 - 15} = 23\cdot5$ mm. Zeigt die

Netzhaut emmetropische Refraction ($f'' = \frac{\infty \cdot 20}{\infty - 15} = 20$ mm, also Achsenlänge = 20 mm), so muss hiernach die Papilla optica um 3.5 mm tiefer gelegen sein. Eine Dioptrie Myopie kommt ungefähr 0,3 mm Achsenverlängerung gleich.]

Sehr dienlich zur Erkennung von Niveaudifferenzen ist auch die Untersuchung im umgekehrten Bilde mittelst des binocularen Augenspiegels von Giraud-Teulon.

Zweites Kapitel.

Augenspiegelbefunde am gesunden Auge.

Anatomie des Opticus, der Retina und Tunica uvea.

Man kann im Verlaufe des Sehnerven drei Abschnitte unterscheiden: der erste umfasst den Ursprung aus dem Gehirn bis zum Chiasma (Tractus n. optici), der zweite (N. opticus) den Theil vom Chiasma bis zum Foramen opticum, der dritte den orbitalen Abschnitt.

Der Nerv verlässt das Gehirn mit zwei Wurzeln, die aus dem Corp. geniculatum mediale und laterale entspringen. Während ein Theil der Nervenfasern direct aus diesen letzteren hervorgeht, lassen andere sich bis zum Thalamus opticus und zu den vorderen Vierhügeln verfolgen. Beide platte Wurzeln, anfänglich noch durch eine schmale Furche getrennt, vereinigen sich alsbald zu einem platten Strang; dieser schlägt sich um den Grosshirnschenkel herum, geht unter der Substantia perforata anterior bis zum Tuber cinereum und vereinigt sich dicht vor dem Infundibulum mit dem Tractus der andern Seite zum Chiasma nerv. opticorum.

Bezüglich der Verbindungen des Sehnervs mit einzelnen Theilen des Centralorgans liegen eine Reihe von Untersuchungen vor. So hat Stilling einen oberflächlichen Ast, der vom Thalamus direct zu den Vierhügeln führt, verfolgen können; einen weiteren, der vom Tractus zum Grosshirnschenkel zieht. Andere Faserzüge gehen vom Tractus an der Innenfläche des Corp. genic. med. vorbei bis in die sogenannte

Schleife und von dort bis zur unteren Olive, noch andere bis zum Oculomotoriuskern und endlich bis zum Crus cerebelli. Gratiolet und Meynert haben bereits zahlreiche Faserzüge aus dem Sehhügel — durch den Stabkranz — in die weisse Substanz des Occipitallappens nachgewiesen. Diese Befunde geben für die Hemianopsien (siehe Kapitel Amblyopie) bei Affectionen gewisser Partien des Hinterhauptlappens (Munk) und für die klinisch so häufig beobachtete Verbindung von Sehnervenleiden mit Rückenmarkserkrankungen eine anatomische Unterlage.

In dem Chiasma findet eine Halbkreuzung der Nervenfasern in der Weise statt, dass die lateralen Bündel des Tractus, auf derselben Seite bleibend, zu dem gleichseitigen N. opticus übergehen, während die medialen Bündel sich kreuzend zur medialen Seite des gegenüberliegenden Opticus ziehen. Doch darf der Ausdruck *Semidecussation* nur cum grano salis genommen werden, indem die Zahl der sich kreuzenden Nervenfasern eine erheblich grössere ist, als die der ungekreuzten. Die gekreuzten Fasern versorgen die innere Netzhauthälfte — vom Fixirpunkt an gerechnet —, die ungekreuzten die äussere.

Die *Semidecussation* (J. Müller) hatte besonders durch Biesiadcki und Michel in letzter Zeit Angriffe erfahren. Durch die eingehenden anatomischen und experimentellen Untersuchungen Gudden's, vor Allem aber durch pathologisch-anatomische Befunde, bei denen die Fortsetzung einer einseitigen Sehnervenatrophie auf beide Tractus constatirt wurde, sowie durch klinische Beobachtungen muss jedoch zur Zeit die Halbkreuzung im Chiasma, so weit es sich um das Verhalten beim Menschen handelt, als sichergestellt betrachtet werden. Gleiches gilt auch für den Affen und Hund, wie die interessanten Untersuchungen Munk's über das Sehcentrum in der Corticalsubstanz des Hinterhauptlappens lehren (cfr. S. 141 Hemianopsie). Nicht genügend gestützt erscheint hingegen die Ansicht Charcot's. Nach letzterem Autor besteht für jedes Auge in der entgegengesetzten Seite des Grosshirns ein Sehcentrum, zu dem die im Chiasma sich kreuzenden Fasern des betreffenden Opticus direct hingehen, während die sich nicht kreuzenden Bündel an irgend einer Stelle der Medianlinie des Gehirns, etwa jenseits der Corp. genicul., noch nachträglich sich von ihrem Tractus abzweigen und zu jenem Sehcentrum hinüberlaufen. —

Während die Tractus noch in festerer Verbindung mit der Hirnsubstanz sich befinden, laufen die Optici als vollständig freie und abgegrenzte Nerven zum Foramen opticum, mit dessen Periost sie an der oberen Wand fest verwachsen sind. In der Orbita haben sie eine fast kreisrunde Gestalt und gehen in S-förmiger Krümmung lateralwärts zu

dem in 26 mm entfernten Bulbus, in den sie etwa 4 mm medianwärts und etwas nach unten von dem hinteren Ende der Augenachse eintreten. Der Orbitaltheil des Opticus hat eine Länge von 28 bis 29 mm, doch kommen bezüglich der Länge des Opticus, sowie der Entfernung zwischen Foramen opticum und Bulbus-Insertion erhebliche Verschiedenheiten vor (L. Weiss). Der Nerv ist in der Augenhöhle von einer äusseren und einer inneren Scheide umhüllt. Die letztere ist fest mit dem Nerven verbunden und sendet bindegewebige Septa in ihn hinein; man betrachtet sie als Fortsetzung der Pia des Gehirns. Bei Erwachsenen werden die ihr dicht anliegenden Nervenfasern atrophisch (Fuchs). Die äussere Sehnervenscheide lässt wiederum eine äussere, dickere Schicht (Dural-scheide) und eine dünnere, zarte Membran (Arachnoidealscheide, [Axel Key und Retzius]) erkennen, die aus feinen, zu einem Netzwerk verflochtenen Bindegewebsbündeln besteht. Feine Bälkchen verbinden diese beiden Theile der äusseren Scheide miteinander: den schmalen, nur mikroskopisch erkennbaren Zwischenraum zwischen ihnen hat man Subduralraum genannt, während der grössere, makroskopisch sichtbare Raum zwischen Arachnoidealscheide und Pialscheide des Sehnerven, der ebenfalls mit querverlaufenden Bälkchen durchsetzt ist, als Subarachnoidealraum bezeichnet wird. Ueblicher ist es, da diese beiden Zwischenräume, die als Lymphräume (Schwalbe) aufzufassen sind, mit einander communiciren, einfach von einem subvaginalem Raum, der den Sehnerv umgiebt, zu sprechen. Beide Scheiden enden in der Sclera. Vor seinem Eintritt in den Bulbus treten in den temporalen unteren Quadranten des Sehnerven die Art. und Vena centralis retinae ein: erstere bisweilen etwas früher, durchschnittlich in einer Entfernung von 10 bis 20 mm vom Auge. Bald nach ihrem Eintritt giebt die Arterie nicht selten einen ziemlich starken Seitenast ab, der vor dem Bulbus endet, während der Hauptast mit seinen Zweigen in Papille und Netzhaut übergeht. Letztere erhalten der Hauptsache nach von ihm allein ihr Blut; nur einzelne, meist sehr kleine Arterienäste der Papille und angrenzenden Netzhaut- (cilioretinale) Gefässe entstammen aus dem Zinn'schen (Haller'schen) Gefässring. Letzterer entspringt aus den hinteren Ciliargefässen und liegt in dem den Opticus umschliessenden Scleralring. Diese Gefässvertheilung spielt bei der Embolie der Art. centr. retin. eine Rolle.

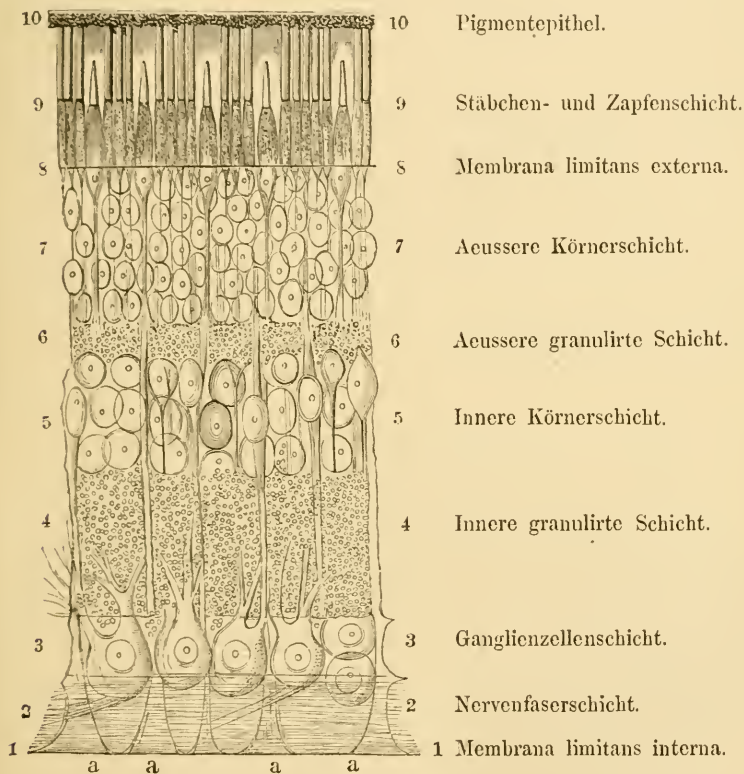
Beim Durchtritt durch das Scleral- und Choroidealloch erleidet der Sehnerv eine Einschnürung, sein Durchmesser sinkt von circa 3 mm auf 1.5 mm. Auch verliert er seine weisse Farbe, indem die Nervenfasern ohne Markscheide weiter gehen; dadurch erhält er ein mehr graues

und durchscheinendes Ansehen. Noch in anderer Beziehung ist diese Stelle von Wichtigkeit. Es zieht sich hier quer durch den Sehnerv ein mehrschichtiges bindegewebiges Maschenwerk, das, von der Sclera ausgehend, ihn durchsetzt: die sogenannte Lamina cribrosa. Den Theil des Sehnerven, der zwischen Lamina cribrosa und Glaskörper liegt, pflegt man als Papilla optica zu bezeichnen. Doch handelt es sich nicht um eine wirkliche Papille oder Hervorragung; ein grosser Theil liegt sogar noch unter dem Niveau der Netzhaut, da die Nervenfasern nicht an allen Stellen in gleicher Menge und Dichtigkeit in die Netzhaut übergehen. Gewöhnlich zieht die grössere Zahl der Fasern nasalwärts, die kleinere nach der Gegend der Macula lutea. Dies zeigt sich oft in einer mehr oder weniger ausgedehnten, macularwärts gelegenen Vertiefung, die bei ungewöhnlicher Grösse als physiologische Excavation bezeichnet wird. Auch pflegt die Eintrittsstelle der Gefässe in der Mitte der Papille eine kleinere trichterförmige Vertiefung (fovea) zu zeigen. Der Querdurchmesser der meist runden Papilla optica beträgt in der Regel 1.5 mm.

Die Lage der die einzelnen Netzhautpartien versorgenden Fasern im Opticus bedarf eines Wortes. Vorzugsweise ist es von Interesse, zu wissen, wo diejenigen liegen, welche die Macula lutea versorgen. Pathologisch-anatomische Befunde von Fällen, bei denen es sich klinisch um ein centrales Skotom in Folge retrobulbärer Neuritis handelte, ergaben in der Nähe des Foramen opticum eine centrale Atrophie des Opticus; mehr nach dem Bulbus zu verlief die atrophische Partie ihre centrale Lage und wendete sich temporalwärts (Samelsohn). — Abgesehen von diesem Verlauf der macularen Fasern scheinen in der Nähe des Bulbus die in der Peripherie des Opticus liegenden Fasern für die dem Sehnerven-Eintritt nächsten Partien der Netzhaut bestimmt, während von den in der Mitte des Opticus liegenden Nerven die Peripherie der Netzhaut versorgt wird (Bunge).

Die Retina zeigt im Querschnitt von innen nach aussen folgende Schichten (Figur 99): 1) Membrana limitans interna (respective M. hyaloidea). 2) Nervenfaserschicht. 3) Ganglienzellschicht. 4) Innere granulierte Schicht. 5) Innere Körnerschicht. 6) Aeusserer granulierte Schicht. 7) Aeusserer Körnerschicht. 8) Membrana limitans externa. 9) Stäbchen- und Zapfenschicht. 10) Pigmentepithel. Das Pigmentepithel gehört embryologisch, da es aus dem äusseren Blatt der secundären Augenblase entsteht, zur Netzhaut. Anatomisch wird es als innerste Lage der Choroidea beschrieben, zumal es beim Abziehen der Netzhaut grösstentheils auf der Choroidea haften bleibt. — Quer durch die verschiedenen

Schichten hindurchgehend, ziehen sich feine bindegewebige Fasern (Müller'sche Stütz- oder Radialfaseru), die mit pinselförmiger Ausbreitung (a) an der Limitans interna enden. In der Macula lutea verdünnen sich die Netzhautschichten zur Fovea centralis, die Stäbchen fehlen hier und es kommen nur verschmälerte Zapfen vor. Auch zeigen die Müller'schen Stützfaseru am gelben Fleck nicht ihre pinselförmige Ausbreitung gegen die Limitans interna hin.



99.

Schematischer Durchschnitt durch die Netzhaut nach M. Schultze.

Die Netzhaut liegt in ihren hinteren Partien der Choroidea auf, ohne mit ihr verwachsen zu sein. Erst vorn, am Beginn des Orbiculi ciliaris, haftet sie ihr mit einer ausgezackten Kreislinie beginnend (Ora serrata) fester an. Von hier aus gehen nach vorn nur die bindegewebigen Elemente und überziehen als Pars ciliaris retinae die innere

Oberfläche des Orbiculus und des Corpus ciliare. In höherem Alter treten nicht selten in der Nähe der Ora serrata zwischen den Müllerschen Stützfasern mit Flüssigkeit gefüllte Hohlräume auf (Iwanoff). Ebenso erfahren die Glashäute Verdickungen; in der Peripherie zeigt sich öfter eine Hypertrophie der bindegewebigen Elemente mit Atrophie der nervösen (Kuhnt).

Die äusserste Schicht der Netzhaut enthält, wie Boll gezeigt, einen Farbstoff (Sehroth oder Sehpurpur), der ihrer Hinterfläche ein rothes Aussehen giebt, aber durch Einwirkung des Lichts in einigen Minuten nach der Herausnahme abgeblasst wird. Durch entsprechende Bedeckung lassen sich helle Figuren (Optogramme, Kühne) auf der Netzhaut — ähnlich wie auf einer photographischen Platte — hervorbringen. Der Farbstoff sitzt in den Stäbchen und wird wahrscheinlich vom Pigmentepithel immer wieder von neuem regenerirt. — Ein weiterer Einfluss des Lichtes auf die Netzhaut wurde neuerdings beim Frosch beobachtet: die Aussen- und Innenglieder der Stäbchen verkürzen sich im Licht und verlängern sich im Dunkeln (Angelucci, Gradenigo); dasselbe gilt von den Innengliedern der Zapfen (Engelmann). Gleichzeitig ändern die äusseren Körner der Retina ihre Gestalt.

Wenn man einen ganz frischen, etwa eben durch Operation entfernten Augapfel äquatorial durchschneidet und die hintere Augapfelhälfte in situ betrachtet, so ist es anfänglich schwer, die Stelle der Macula lutea zu sehen; bald aber findet man einen dunkleren, mehr bräunlich-rothen Fleck, der ihren Sitz zeigt. Dieser Fleck hat etwa die Grösse der Papille, wird aber (wohl durch den Eintritt einer leichten Netzhaut-Trübung) bald kleiner, so dass er sich mehr auf den centralsten Theil der Macula beschränkt. Zieht man die Retina jetzt von der Choroidea ab und breitet sie auf ein Objectglas aus, so zeigt die Macula eine leichte gelbliche Färbung; letztere lässt sich nicht immer absolut scharf abgrenzen, indem sie sich am Rande allmähig abschwächt. Meist ist die gelbe Färbung etwas ausgedehnter, als vorher bei der Betrachtung in situ der bräunliche Fleck erschien. In dem Centrum des gelben Fleckes der Netzhaut erkennt man einen etwas dunkler pigmentirten Ring oder Halbring, welcher eine kleine hellere trichterförmige Vertiefung (Fovea centralis) umgiebt. Die frische Netzhaut ist vollkommen durchsichtig. Es tritt daher auf einer dunkeln Unterlage die hellgelbe Eigenfarbe der Macula nicht hervor, sondern giebt dieser Unterlage nur einen etwas dunkleren Farbenton und ein etwas stumpferes Aussehen (ähnlich wie manche Lacke oder etwa eine Gummilösung). So erklärt sich die dunklere Färbung der Macula, wenn sie auf der Choroidea in

situ bleibt. Ich konnte übrigens durch Verschieben der Netzhaut auf der Choroidea auch den dunkleren Fleck — entsprechend der Verschiebung der Macula — wandern lassen. Eine stärkere Pigmentirung der Choroidea unter der Macula ist nicht immer nachweisbar, auch zur Herstellung der dunkleren Färbung, wie jener Versuch zeigt, nicht erforderlich. Das Aussehen der Macula lutea im frischen Auge erklärt in der Hauptsache auch das ophthalmoskopische Bild derselben, in welchem sie ebenfalls in dunklerer Nüance als die angrenzende Netzhaut erscheint. Früher hatte man nur Augen, die bereits Verwesungserscheinungen zeigten, untersucht: hier aber tritt auf der getrübbten und undurchsichtig gewordenen Netzhaut, selbst wenn diese der Choroidea aufliegt, die gelbe, citronenähnliche Eigenfarbe der Macula scharf hervor. Es konnte daher bis zur Aufdeckung des oben geschilderten Befundes das ophthalmoskopische Bild nicht recht erklärt werden.

Die Hauptäste der Netzhautgefässe liegen theils auf, theils in der Nervenfaserschicht. Einige Zweige ziehen auch in die äusseren Netzhautschichten bis zur inneren Seite der Zwischenkörnerschicht. — Auch in die Peripherie der Macula erstrecken sich Capillargefässe, wie man an eben enucleirten Augen, wo noch Blutinjection besteht, sehr gut sehen kann. —

Die *Tunica uvea* (*T. vasculosa* s. *media*) setzt sich aus der Choroidea, dem *Corpus ciliare* und der *Iris* zusammen.

Die Choroidea liegt der *Sclera* dicht an, ist jedoch mit ihr fester nur hinten am *Opticuseintritt* und vorn am *Sulcus sclerae* verwachsen. Rings um den *Opticus* geht die Choroidea in einen dünnen, aus concentrischen Fasern bestehenden Ring über, der das *Foramen opticum choroideae*, mehr oder weniger dicht dem *Opticus* anliegend, umschliesst. Man unterscheidet histologisch in der Choroidea vier Schichten, von aussen nach innen: 1) *Suprachoroidea*, welche braun aussieht; beim Abziehen haftet ein Theil von ihr der *Sclera* an (*Lamina fusca*); sie enthält grössere Gefässe, elastisches Gewebe und Pigment. 2) Das *Stroma choroideae* (*Tunica vasculosa*). Hier verlaufen die gröberen Gefässe und vertheilen sich. In ihr liegen die *Ven. vorticosae*, von denen meist vier Hauptwirbel, je ein Paar für die obere und untere Aderhauthälfte gebildet werden (*Fuchs*). Sie erscheinen, wie überhaupt die grossen Choroidealgefässe, als hellere Streifen, da sich das Pigment, meist in sternförmigen Zellen auftretend, vorzugsweise zwischen ihnen in den dunkler aussehenden *Intervascularräumen* anhäuft. 3) Die *Capillarschicht* (*M. Ruyschiana*). Sie enthält kein Pigment, aber zahlreiche *Capillargefässe*. 4) *Lamina vitrea* (*Glas- oder Basalmembran*), welche in

den hinteren Augenpartien glatt und durchsichtig ist, in der Nähe des Corp. ciliare und auf ihm mikroskopische Vertiefungen und Erhabenheiten zeigt; im Alter entwickeln sich drusige Auswüchse auf ihr. Das ihr aufsitzende Pigmentepithel, aus schwarzen sechseckigen Zellen bestehend, gehört, wie oben erwähnt, genetisch zur Retina. — Kurz vor dem Uebergang der Choroidea in das Corp. ciliare verlieren die Schichten der Choroidea ihre regelmässige Anordnung, die Chorio-Capillaris verschwindet ganz. Man bezeichnet diese Stelle als *Orbiculus ciliaris*.

Im *Orbiculus ciliaris* beginnen die Anfänge der Muskelschicht des *Corpus ciliare* sich zwischen *Suprachoroidea* und *Stroma* einzuschieben. Nach vorn hin nehmen dieselben an Dicke zu und bilden den Haupttheil des Corp. ciliare. Der *Ciliarmuskel* (*Brückenscher Muskel*, vom *Oculomotorius* innervirt) stellt sich auf dem Durchschnitt als spitzes Dreieck dar, die Spitze nach hinten gerichtet. Die äussersten Schichten des Muskels, dicht unter der *Sclera*, laufen meridial, die innersten circulär. Zwischen diesen beiden finden sich Uebergänge, die Bündel divergiren nach innen und hinten. Mit der inneren Wand des *Schlemm'schen Canals* ist der Muskel durch ein bindegewebiges Band (*Sehne des M. ciliaris*) fest verbunden. Dem Innern des Auges und der Linse zugewandt trifft man im Corp. ciliare Hervorragungen abwechselnd mit Vertiefungen: die *Ciliarfortsätze*, ziemlich constant 70 an der Zahl (*Merkel*). —

Die *Iris* entsteht aus dem Gewebe der *Processus ciliares*; sie ist durch das maschenförmige *Lig. pectinatum* mit der *Cornea* verbunden. Letzteres schliesst auch den äussersten Theil des Corp. ciliare von der vorderen Kammer ab. Das eigentliche Gewebe der *Iris* liegt zwischen zwei Begrenzungshäuten; nach der vorderen Kammer zu befindet sich ein zartes Endothelhäutchen, nach hinten der Linse zu eine aus besonderen zelligen Elementen zusammengesetzte Membran, deren hintere Fläche eine Pigmentschicht aufweist, welche sich centralwärts bis zur Pupille fortsetzt und hier unbiegend oft als schmaler schwarzer Pupillensaum erscheint. Hinter dem vorderen Endothelhäutchen liegt eine Schicht anastomosirender Zellen mit eingestreuten lymphoiden Zellen (*reticulirte Schicht, Michel*); dann kommt die Gefässschicht. Hinter den Gefässen sind die Muskelemente eingeschaltet: der ringförmig die Pupille einschliessende *Sphincter iridis* und der radiär verlaufende *Dilatator*. Letzterer erstreckt sich als dünne Lage radiär geordneter Faserzellen vom *Margo ciliaris* bis zum freien *Margo pupillaris* (*Merkel*); jedoch wird die musculäre Natur dieser Faserzellen, neuerdings besonders von *Eversbusch*, in Frage gestellt. Der *Sphincter* wird

vom Oculomotorius, der Dilatator von Zweigen des Sympathicus innervirt. Ausserdem sind Zweige des Trigeminus hier und im Uvealtractus aus den Ciliarnerven stammend verbreitet. Die Pupille liegt nicht ganz in der Mitte des Irisdiaphragmas, sondern etwas nasenwärts. Im embryonalen Leben befindet sich vor ihr und der Iris die Pupillarmembran; hinter dieser entwickelt sich erst die Iris in Form eines Auswuchses. Schliesslich wird die Pupillarmembran zu dem vorderen Endothelhäutchen (Miehel), in der Pupille selbst schwindet sie.

Das Pigment in der Iris entwickelt sich erst nach der Geburt. Daher erscheint die Iris der Neugeborenen durch Interferenz (trübes Medium vor einem dunklen Hintergrunde) blau; je nach dem mehr oder weniger Pigment (zum Theil in runden und sternförmigen Zellen) sich bildet, wird die Iris dunkelbraun, brann oder gran. Auf der Vorderfläche findet man öfter rostbraune und schwarze Pigmentflecken; bei Verletzungen hüte man sich, sie etwa als eingedrungene kleine Fremdkörper anzusehen. Ausserdem fällt beim Betrachten der Iris auf, dass etwa 1 mm vom Pupillarrande entfernt ausgeprägtere, ziemlich radiär verlaufende Linien und kleine Falten auftreten, die den centralsten Theil der Iris einnehmen. Der Beginn dieser Faltenbildung entspricht dem *Circ. arterios. minor*.

Die Iris trennt die vordere von der hinteren Augenkammer, bei ihren Bewegungen schleift sie auf einer Flüssigkeitsschicht auf der Linsenkapsel. —

Der Uvealtractus erhält in seinen hinteren Partien (*Choroidea*) sein arterielles Blut von den kurzen hinteren Ciliargefässen; in seinen vorderen Theilen (*Corp. ciliar. und Iris*) von den langen hinteren und den vorderen Ciliararterien. In dieser Partie der *Choroidea* finden sich auch noch eine Anzahl rücklaufender Zweige, welche zwischen dem vorderen und dem hinteren Gebiete eine Verbindung herstellen (*Leber*). Die hinteren Ciliararterien stammen aus der *Art. ophthalmica* und durchbohren in der Nähe des *Opticus* die *Sclera*; die vorderen entspringen aus den Arterien der *M. recti* und durchbohren nach Abgabe feiner oberflächlicher Zweige (zu *Sclera*, *Cornealrand*, *Bindehaut*) mit ihren perforirenden Aesten die *Sclera* nicht weit vom Hornhautrande. Sie beide bilden am vorderen Ende des *Musculus ciliaris* einen circulären Gefässkranz (*C. arterios. iridis major*).

Das venöse Blut wird aus dem Uvealtractus der Hauptsache nach durch die von Lymphscheiden umgebenen *Ven. vorticosae* abgeführt, welche in schrägen, langen Canälen die *Sclera* hinter dem Aequator durchsetzen. Sie entleeren sich theils direct in die *V. ophthalm.*,

theils in die Muskelläste. Das Blut aus dem Corp. ciliare hingegen wird durch die *V. ciliares anticae* fortgeführt, die ähnlich wie die *Art. ciliar. antic.* verlaufen, aber enger sind. Diese *Art. und V. ciliar. antic.* bilden auf der Sclera am Rande der Cornea ein maschiges Gefässnetz, das besonders bei Entzündungen stark hervortretend als mehrere Millimeter breiter Saum die Cornea umfasst (*episclerales Gefässnetz*).

Der circuläre im vorderen Ende der Sclera eingelagerte, rings um den Cornealansatz verlaufende *Circul. venos. ciliaris* (*Leber*) oder *Schlemm'sche Canal* ist ein Venenkranz, der mit den vorderen Ciliarvenen und dem episcleralen Gefässnetze in Verbindung steht.

Wird der Blutabfluss durch die *Venae vorticosae* nach hinten hin unterdrückt, wie wir es bei Steigerung des intraocularen Druckes öfter beobachten, so geht das Blut vorn durch die vorderen Ciliarvenen, die sich erweitern und starke episcleral verlaufende Aeste zeigen.

Die Nerven entstammen als *N. ciliares breves* aus dem Ganglion ciliare (*Trigeminus, Oculomotorius und Sympathicusäste*), zum Theil als *N. ciliares longi* aus dem *N. nasociliaris* des *N. ophthalmic. Trigemini*. Sie durchbohren die Sclera in der Nähe des *Opticus*, und verlaufen in der *Suprachoroidea* bis zum Corp. ciliare. Hier bilden sie einen Plexus, aus dem die Irisnerven stammen.

1. Papilla optica.

Ophthalmoskopisch zeichnet sich der Eintritt des Sehnerven in das Auge (*Sehnervenquerschnitt*) durch eine etwas hellere Färbung vor dem intensiveren Roth des sonstigen Augenhintergrundes aus. Man kann die Farbe als rosaweisslich, bisweilen auch gelbröthlich bezeichnen. Die Gestalt ist rund, meist scharf begrenzt. Bisweilen kommen allerdings ovalere Formen vor, die nicht immer durch astigmatische Brechung des Auges bedingt sind.

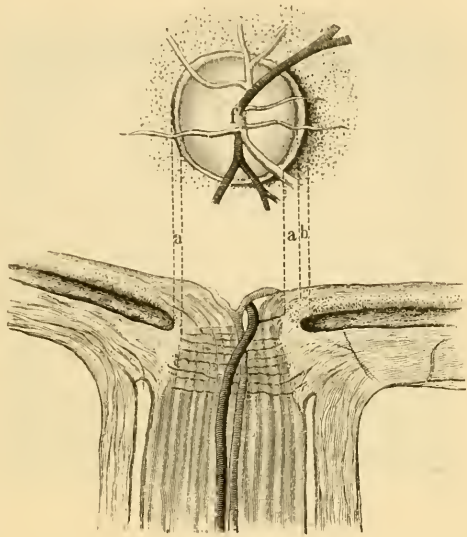
Die Papille wird in der Regel von einer feinen weissen Linie (*Figur 100a*) begrenzt, die aber meist nicht die ganze Peripherie einnimmt. Oft ist sie nach der Seite der *Macula* hin etwas breiter und bildet hier eine halbmondförmige Figur. Diese Grenzlinie (sogenannter *Bindegewebs- oder Scleralring*) kommt dadurch zu Stande, dass die *Choroidea* nicht überall bis zur Papille herangeht, sondern eher endet und so noch zwischen ihr und Papille *Scleralgewebe* zum Vorschein kommt. In anderen Fällen hat die

weisse Färbung darin ihren Grund, dass die der Papille anhaftende Grenze der Choroidea nur die Glasmembran, bindegewebige Elemente ohne Pigment und Gefässe enthält. Dort, wo die eigentliche Choroidea beginnt, findet nicht selten eine etwas stärkere Anhängung von dunklerem Pigment statt, wodurch eine schmale, schwarze Linie (b) (Choroidealring) zu Stande kommt, die sich entweder der Papille selbst oder dem weissen Bindegewebsring anlegt.

Die Farbe der Papille ist meist nicht gleichmässig. So pflegt für gewöhnlich die Austrittsstelle der Gefässe (f) (Fovea der Papille) eine mehr weissliche

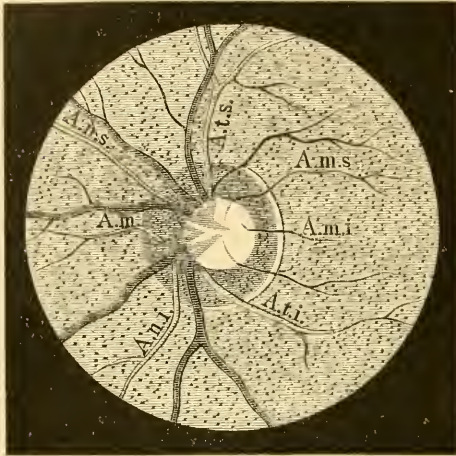
Färbung zu haben, die sich bisweilen auch noch weiter hin — besonders in der Richtung gegen die Macula — über die Papille ausdehnt. Diese weissliche, weisslichgraue oder graubläuliche Färbung entsteht dadurch, dass an der betreffenden Stelle weniger Nervenfasern und weniger Capillargefässe liegen; die Lamina cribrosa scheint alsdann hindurch. Bisweilen erkennt man als Ausdruck des Maschenwerks derselben und der durchtretenden Nervenbündel auf der weissen Partie auch eine dunkelgraue Punktirung.

Die Art. und Ven. central. retinae theilen sich gewöhnlich in der Papille in einen nach oben und einen nach unten gehenden Hauptast. Geschieht die Theilung nicht auf der Oberfläche der Papille, sondern schon vorher, so sieht man ophthalmoskopisch nur diese Hauptäste. Jeder derselben theilt sich dann wieder, meist in der Nähe des Papillarrandes, in einen nasal- und temporalwärts verlaufenden. Magnus hat dieselben als Art. (respective Ven.) nasalis superior, Art. nasalis inferior, Art. temporalis superior und Art. temporalis inferior bezeichnet. Während diese Aeste die oberen und unteren Partien der Netzhaut versorgen, laufen im horizontalen Meridian nasalwärts die A. mediana und macularwärts zwei sehr feine Gefässe, die Art. macularis superior



100.

und inferior. Allerdings kommen nicht selten Abweichungen von diesem typischen Verlaufe vor; doch giebt die erwähnte Benennung meist eine ausreichende Grundlage zur Orientirung (Figur 101).



101.

Die Gefäße stellen sich ophthalmoskopisch als rothe Stränge dar. Die Arterien sind dünner als die Venen, haben einen mehr gestreckten Verlauf und eine etwas hellere Farbe. Auch tritt an ihnen ein central liegender, heller Lichtreflex stärker hervor. Die grösseren Gefässstämme haben nämlich keine gleichmässig rothe Färbung, sondern zeigen

einen hellen Streifen in der Mitte, der zu beiden Seiten von einer rothen, dunkleren Linie eingefasst ist. Dieser weisse Streifen ist nicht, wie Helmholtz meinte, optischer Ausdruck des Gewebes der Gefässwand, sondern Lichtreflex. Er rührt daher, dass die von dem Augenspiegel senkrecht auf die convex gekrümmte Mitte des Gefässrohrs fallenden Strahlen vollkommener reflectirt werden und in das Auge des Ophthalmoskopirenden zurückfallen, als von den seitlich gelegenen Theilen des Cylinders. Streitig ist es noch, was reflectirt: die Gefässwand oder die Blutsäule. Nach Ed. Jäger ist es das Blut. Bei den Arterien soll die grössere Breite des centralen Lichtstreifens durch die hellere Färbung des arteriellen Blutes bedingt sein.

An den Venen bemerkt man auf der Papille bis an die Stelle, wo sie sich in die Tiefe senken, öfter eine saekförmige, dunkle Anschwellung, welche davon herrührt, dass das Gefäss dort eine Art Knickung erleidet, die zu einer Blutstauung Anlass giebt. Bisweilen sieht man auf der Papille eine Pulsation der Venen. Sie stellt sich so dar, dass kurze Zeit vor dem Radialpuls ein Hauptstamm — selten mehrere Aeste — namentlich dort, wo er in die Tiefe geht, blasser wird, indem das Blut nach der Peripherie der Netzhaut zurückströmt; nach einer Zeit, kurz nach dem Radialpuls, strömt von der Peripherie

das Blut wieder zu, die Vene füllt sich und wird dunkel. Das Phänomen ähnelt dem Vorstossen und Zurückziehen eines dunklen Spritzenstempels in einem Glascylinder. Diese, unter physiologischen Verhältnissen auftretende Pulsation lässt sich folgendermaassen erklären (Donders). Mit der Herzsystole wird das Blut in verstärkter Menge in die Arterien geworfen, es kommt mehr Blut in das Auge und die stärker gefüllten Arterien erhöhen den intraocularen Druck. So drückt eine verstärkte Kraft auf die leichter zu comprimirenden Netzhautvenen, und zwar namentlich auf den Hauptstamm derselben, welcher als dem Herzen relativ am nächsten den wenigsten Seitendruck hat. Es kommt hinzu, dass auch oft durch das Umbiegen aus der horizontalen Ebene der Papille in den dazu senkrecht gestellten Schnerven eine Art Knickung entsteht, welche die Compression dieser Stelle erleichtert. Die Folge des Abschlusses ist ein Zurückstauen des Blutes. Inzwischen ist die Herzsystole vorüber, es fliesst kein neues Blut den Arterien zu, der intraoculare Druck sinkt; gleichzeitig ist das Blut durch das Capillarsystem bis zu den Venen gekommen, hat den Seitendruck in ihnen erhöht, dehnt sie aus und füllt wieder den vorher comprimierten Hauptstamm, durch welchen es das Auge verlässt. — Nach Coccius bewirkt die Steigerung des intraocularen Drucks zuerst einen vermehrten Blutabfluss und darauf wiederum eine Verengung der Venen, während Helfreich die Pulsationen von Druckschwankungen im Sinus cavernosus abhängig sein lässt. Die Pulsation der Arterien kommt nur in pathologischen Fällen vor (s. Druckexcavation). —

Bisweilen beobachtet man eine ungemene Vergrösserung der vorher beschriebenen centralen weissen und vertieften Partie auf der Papille. Zur Unterscheidung dieser Form der Excavation von der pathologischen führt sie den Namen „Physiologische Excavation“. Am Rande der Aushöhlung machen die Gefässe meist eine Knickung und erscheinen auf dem Grunde nicht mehr ganz so scharf. Man unterscheidet zwei Formen von physiologischer Excavation: eine, welche gerade im Centrum liegt, und eine, welche sich mehr dem Rande nähert und sich meist halbmondförmig nach der Seite der Macula hin erstreckt, ohne dass sie aber die Grenze der Papille zu erreichen pflegt. Die erste Form stellt eine ungewöhnliche Vergrösserung der centralen Fovea dar (cf. Fig. 101). Die letztere erklärt sich so, dass die Zahl der Nervenfasern, welche direct zur Macula gehen, geringer ist als die nach anderen Richtungen hin laufenden.

Merkwürdiger Weise ist die Aufmerksamkeit der Ophthalmosko-

piker eher auf die pathologischen als auf diese physiologischen Excavationen gelenkt worden. Zuerst spricht von ihnen Förster (1857); die ersten anatomischen Untersuchungen gab H. Müller (1858). — Klein stellte Untersuchungen über die Häufigkeit der physiologischen Excavationen an und fand sie verschieden zahlreich vertreten bei den einzelnen Refractionszuständen: bei Emmetropen und Myopen in 75 Procent, bei Uebersichtigen in 21 Procent.

Bei älteren Individuen erscheint die Papille blasser, weniger glänzend, was theils von der Trübung der Medien, theils von örtlichen, meist atrophischen Veränderungen in dem Nervengewebe herrührt. Der Unterschied ist sehr auffallend im Gegensatz zu den Papillen junger Leute, deren Aussehen Albrecht v. Graefe als ein „virginales“ zu bezeichnen pflegte.

Abnorme Befunde an der Papille.

Es kommt vor, dass die Papille nicht scharf abgegrenzt ist und ganz allmählig und verschwommen in die Umgebung übergeht. Bisweilen ist sie alsdann fast nur durch den Eintritt der Gefässe erkennbar; eine irgend erhebliche Herabsetzung der Sehschärfe braucht nicht mit dieser angeborenen Gestaltsanomalie verknüpft zu sein. In anderen Fällen ist die Papille erheblich kleiner als gewöhnlich, selbst bis zur Hälfte der normalen, nicht rund, mehr oval, oder mit hervorspringenden Ecken. Die Farbe kann gelegentlich mattgrauweiss, andererseits wieder mehr bräunlichroth und selbst dunkler als der übrige Augenhintergrund sein. Doch sind letztere Formen bei normalem Sehen selten. Bisweilen kommt sogar ein leichtes Hervorragen der Papille bei normalen Augen vor.

Auf der Papille selbst zeigen sich in einzelnen Fällen schwarze Pigment-Flecke. Ferner habe ich eigenthümliche, theils sectorenförmig, theils unregelmässig gestaltete weisse Figuren auf ihr gesehen. Die Gefässe pflügen an diesen Stellen unterbrochen oder undeutlich zu sein. Eine Section solcher Augen ist noch nicht gemacht, wahrscheinlich handelt es sich um markhaltige Nervenfasern, da ähnliche Figuren in der Netzhaut durch letztere bedingt werden; auch habe ich einen Fall beobachtet, in welchem auf der Papille und in der Netzhaut diese weissen Figuren vorhanden waren. — Oefter sieht man, dass einzelne Gefässe nicht direct in die Papille gehen, sondern dicht neben der Grenzlinie, noch im Gebiete der Netzhaut, verschwinden. Möglicherweise stammen auch diese Gefässe von den Centralgefässen des Sehnerven ab, aber in der Weise, dass letztere sie bereits tief unterhalb

der Papillenoberfläche abgeben; oder es handelt sich um kleinere perforirende Aestchen, die von dem die Papille umgebenden Zinn'schen Gefässkranz abstammen (Cilioretinale Gefässe). Auch kleine, präpapilläre in den Glaskörper reichende Gefässschlingen kommen angeboren vor (Czermak, Hirschberg).

Als *Coloboma vaginae n. optici* hat man eine ebenfalls angeborene Abnormität beschrieben, bei der sich an die stark vergrösserte und excavirte Papille eine weissliche, colobomartige Partie (conf. *Coloboma choroideae*) anschloss.

2. Retina.

Ophthalmoskopisch ist von der Netzhaut im normalen Zustande, wo sie ganz durchsichtig ist, ausser den Gefässen, die sich nach der Peripherie hin immer dünner werdend verästeln, nicht viel zu sehen. Sie deckt wie ein durchsichtiges Glas die Choroidea und nur dicht in der Nähe der Papille erkennt man bisweilen durch starke weissliche Reflexe die Sehnervenfaserschicht. In wenigen Fällen, wo das Pigmentepithel und die Choroideapigmentirung ausserordentlich schwarz ist, wie bei Negern, erhält man von der ganzen Netzhaut einen ausgeprägteren Reflex. Es erscheint alsdann, da das dunkle Pigmentepithel das von den Blutgefässen der Choroidea stammende Roth, welches dem Augenhintergrunde für gewöhnlich seinen Hauptfarbenton verleiht, nicht durchscheinen lässt, der Augenhintergrund im ophthalmoskopischen Bilde dunkelgrau.

Nach der Entdeckung des Selpurpurs war man geneigt, diesem vorzugsweise die rothe Färbung des Augenhintergrundes im ophthalmoskopischen Bilde zuzuschreiben (Boll). Doch sprechen, abgesehen von der eben erwähnten Färbung des Augenhintergrundes bei dunkelpigmentirten Menschen, noch eine Reihe von Gründen gegen diese Annahme. Es sei vor Allem daran erinnert, dass die *Macula lutea* ophthalmoskopisch trotz ihrer etwas dunkleren Nüancirung doch immer einen entschieden röthlichen Farbenton zeigt, der keimenfalls auf Selpurpur, der allein in den Stäbchen seinen Sitz hat, zurückgeführt werden kann, da sie eben nur Zapfen hat. Unter normalen Verhältnissen ist irgend ein erheblicherer Einfluss des Selpurpurs auf das Zustandekommen der rothen Färbung des Augenhintergrundes im ophthalmoskopischen Bilde nicht erweislich. Jedoch konnte Becker bei der ophthalmoskopischen Untersuchung an einer Stelle des Augenhintergrundes, wo am Thier-

ange die Choroidea künstlich entfernt war, eine röthliche Färbung der darüber befindlichen Netzhaut constatiren. Hiermit steht in Uebereinstimmung, dass Adler bei einer ganz frischen Netzhautablösung eine rosa Färbung beobachtete, die später schwand. — Bisweilen findet man den Augenhintergrund mit eigenthümlicheu glänzenden Lichtstreifen, etwa Eisfiguren ähnlich (Schirmer), durchsetzt, die oft, aber nicht immer längs der Gefässe verlaufen: er erhält hierdurch einen Moirée ähnlichen Glanz. Man kann dies besonders bei Kindern constatiren (vgl. Neuroretinitis).

Ein besonders interessanter Punkt der Netzhaut ist die *Macula lutea*. Im umgekehrten Bilde erkennt man sie, etwa $1\frac{1}{2}$ Papillendurchmesser von der Papille nasalwärts gelegen, als eine braunrothe Stelle von matterem Aussehen. Dieselbe erscheint rundlich oder queroval (selten als ein senkrechtcs Oval); ihre Grösse ist etwa der der Papille gleich. Es fehlen in ihr ophthalmoskopisch sichtbare Gefässe. Meist ist die *Macula* von einem hellen glänzenden Lichtring umgeben, ein Ring, der bisweilen als scharfe, gleichbreite Lichtlinie auftritt, bisweilen aber auch eine ungleiche Breite und vereinzeltc Unterbrechungen zeigt. In der Mitte der *Macula* ist ein dunklerer kleiner Kreis oder Halbkreis zu sehen, der oft einen hellleuchtenden Lichtpunkt einschliesst (cf. Farbendrucktafel Figur 1).

Aber nicht bei allen Individuen, selbst wenn man die dunklere Färbung der *Macula* erkennt, sind diese Einzelheiten vorhanden, besonders die Lichtreflexe am Rande fehlen öfter; fast immer, wenn Unregelmässigkeiten im Pigmentepithel oder pathologische Veränderungen der Choroidea vorhanden sind.

Im aufrechten Bilde sieht man (natürlich hier temporalwärts von der Papille) im günstigsten Falle einen kleinen dunklen Fleck, oder eine Figur, die etwa den Schenkeln eines spitzen Winkels entspricht, mit centralem Lichtpunkt. Erstere ist der optische Ausdruck der wallförmigen dunkler gefärbten Umgebung der *Fovea centralis*. Der centrale Lichtreflex rührt von der gleichsam als Hohlspiegel wirkenden *Fovea centralis*.

Zu bemerken ist noch, dass auch im umgekehrten Bilde, wenn durch Atropin die Pupille stark erweitert ist, der die *Macula* umgebende Lichtkranz meist fehlt oder wenigstens schwächer wird.

Der oben gegebene anatomische Befund der *Macula* am frischen Auge erklärt in der Hauptsache das ophthalmoskopische Bild. Weiterer Ansführung bedarf das Auftreten des hellen Lichtringes um die *Macula* und die Gestalt desselben. Der helle Lichtring dürfte als optischer Aus-

druck des Gegensatzes zwischen dem abgestumpften Ton der *Macula lutea*, deren Gelb, das auf der Unterlage der *Chorioidea* nicht in seiner Eigenfarbe hervortritt, mehr Licht verschluckt, und der stärker reflectirenden angrenzenden Netzhaut zu betrachten sein. Es spricht dafür auch, dass seine Breite und Ausdehnung durchaus nicht immer eine gleiche oder gleichmässig begrenzte ist. Auffallend ist, dass der Lichtring im aufrechten Bilde fehlt; da es sich um einen Lichtreflex handelt, so erscheint es naheliegend, bei der Erklärung hierfür die Menge des eingeworfenen Lichtes in Betracht zu ziehen. Dieselbe ist im aufrechten Bilde — selbst bei Anwendung eines *Concavspiegels* — geringer als im umgekehrten Bilde. Es ist sehr wohl denkbar, dass hierdurch das Auftreten des Lichtringes weniger deutlich wird, wie andererseits wiederum bei einer zu starken Beleuchtung der Netzhaut (wie sie bei der Untersuchung eines *mydriatischen* Auges im umgekehrten Bilde stattfindet) der Gegensatz zwischen *Macula* und Umgebung geringer wird. Uebrigens lassen auch leichtere pathologische Veränderungen (besonders *centrale Choroiditen* oder *Netzhautaffectionen*) den Lichtring um die *Macula*, sowie auch die scharfe Abgrenzung in Farbe und Stumpfheit verschwinden.

Die Form und Grösse der *Macula* erkennen wir genau nur durch den begrenzenden Lichtring. Anatomisch lässt sich dieselbe, wie oben erwähnt, bisweilen nicht so streng abgrenzen. Wenn man sie als *Queroval* beschrieben hat, so ist doch zu betonen, dass sehr häufige Ausnahmen hiervon stattfinden. *Astigmatische Brechung* des Auges oder auch *astigmatische*, durch Schiefhalten der *Convexlinse* bedingte Ablenkung der Strahlen haben sicher oft Einfluss auf die scheinbare Gestalt der *Macula*.

Bei der Untersuchung der *Macula*, sowohl im umgekehrten als im aufrechten Bilde, thut man gut, die *Papilla optica* einzustellen und dann allmählig durch Seitwärtsbewegung mit dem Kopfe sich in die Schlinie des Untersuchten zu bringen. Wenn man nur die temporale Partie der *Papilla optica* im umgekehrten Bilde (mit $+ \frac{1}{3}$) einstellt, so hat man meist auch noch einen Theil des Lichtkreises der *Macula* im Gesichtsfelde. Bringt man sich gleich die *Macula* gegenüber, indem man den Untersuchten heisst, direct in den Spiegel zu blicken, so wird das Finden des Bildes durch die Verengung der Pupille, auftretende *Corneareflexe* etc. erschwert. Die Lichtreflexe kann man verringern, wenn man die *Convexlinse* etwas um ihre horizontale Achse dreht: man bewirkt allerdings damit künstlichen *Astigmatismus*.

Abnorme Befunde an der Netzhaut.

Zuweilen zeigen die Venen ohne sonstige Erkrankungen des Augenhintergrundes ungewöhnliche Schlängelungen oder auch in sehr seltenen Fällen mehr oder weniger zahlreiche Varicositäten. Die Verengerungen der Arterien oder das Auftreten einer sie begleitenden weisslichen Contour (Verdickung der Adventitia) ist in der Regel Begleit- oder Folgeerscheinung anderweitiger krankhafter Affectionen des Sehnerven oder der Netzhaut.

Doppelt contourirte Nervenfasern.

Man findet hier in dem weissrothen Augenhintergrunde neben der Papille kleinere weisse, glänzende Figuren, sectorenartig gestellt und zwar so, dass die Basis der Sectoren dem Papillenrande aufsitzt. Zuweilen ist eine ganze Reihe solcher Sectoren vorhanden. Seltener sind die weissen Flecke durch eine Partie rothgefärbten Augenhintergrundes von der Papille getrennt. Nicht immer ist die Farbe gleichmässig weiss; bei stärkerer Vergrösserung (aufrechtes Bild) tritt eine streifige Beschaffenheit hervor, an den Rändern sieht man öfter feine röthliche Linien, die sich in das Weiss hineinziehen und dem Ganzen etwas Flammenartiges geben. Treten Netzhautgefässe an die Flecken heran, so verschwinden sie in ihnen oder werden undeutlich, tauchen aber am entgegengesetzten Rande wieder auf. Virchow, Recklinghausen u. A. wiesen das gelegentliche Vorkommen doppelt contourirter Nervenfasern in der Netzhaut anatomisch nach. Ich habe Gelegenheit gehabt in zwei Fällen, Schweigger in einem Falle durch die nachträgliche Section festzustellen, dass der eben beschriebene ophthalmoskopische Befund in der That auf Einlagerung doppelt contourirter Nervenfasern beruhe. In meinen Fällen hatten die Nervenfasern, welche in der Lamina cribrosa ihre doppelte Contour verlieren, dieselbe dicht neben der Papille in einer, im senkrechten Querschnitt keilförmig gestalteten Partie wieder angenommen.

Die Spitze des Keiles war der Netzhaut zugekehrt, indem die Schicht hier dünner wurde. Hierdurch, sowie durch die verschiedene Tiefe, in welcher die Netzhautgefässe zwischen den doppelt contourirten Nervenfasern verlaufen, wird das allmälige oder plötzliche Verschwinden, respective ein Wiederauftauchen der Netzhautgefässe, das wir ophthalmoskopisch beobachten, erklärt. Die Bemerkung Mooren's, dass er

doppelt contourirte Nervenfasern unter seinen Augen bei einem Patienten habe entstehen sehen, beweist nur, dass gelegentlich einmal Netzhautproesse auftreten können, die ein ähnliches ophthalmoskopisches Bild bieten. Der blinde Fleck zeigt sich bei Prüfungen entsprechend der Stelle, wo die doppelt contourirten Fasern sich der Papille anschliessen, vergrössert.

3. Choroidea.

Die Farbe des Augenhintergrundes schwankt bei der ophthalmoskopischen Untersuchung im Ganzen zwischen gelblichroth und röthlichbraun. Wenn man von dem Einfluss der Beleuchtungsintensität absieht, die bei lichtschwachem und lichtscharfem Spiegel, im aufrechten oder umgekehrten Bilde sehr verschieden ausfällt, so ist es hauptsächlich die grössere oder geringere Pigmentirung der Epithelschicht, welche Einfluss auf die Farbe hat. Bei hellpigmentirten Individuen kommt von den Blutgefässen der Choroidea verhältnissmässig viel Licht und wird in röthlicher Färbung reflectirt, bei dunkleren wird das einfallende Licht von dem schwarzen Pigment zum grossen Theile absorbiert. Der Anfänger hüte sich, in ersterem Falle etwa eine „Hyperämie“ zu diagnosticiren.

Bei Albinos leuchtet sogar die Sclera mit weisslichem Lichte durch und man sieht auf ihr die Choroidealgefässe als rothe Stränge. Aber auch bei normaler Pigmentirung sieht man nicht selten letztere (cf. Farbendrucktafel, Figur 4). Sie unterscheiden sich sowohl durch grössere Breite, als auch dadurch von den Netzhautgefässen, dass sie nicht die diesen charakteristischen Verästelungen zeigen. Besonders nach dem Aequator bulbi zu lässt die verringerte Pigmentirung des Epithels häufig röthliche, breite Choroidealgefässstränge, die oft annähernd parallel verlaufen, erkennen und zwischen ihnen eine dunkelbraune und schwärzliche Färbung (intervasculare Räume), die von den pigmentirten zwischen dem Gefässe liegenden Stromazellen herrührt. Man darf diese regelmässigen Figuren (cf. Farbendrucktafel Figur 1, am unteren Rande) nicht mit pathologischen Pigmentanhäufungen (Choroiditis) verwechseln. Bei gering pigmentirten Personen sieht man auch die Ven. vortiosae in ihrem eigenthümlichen sternförmigen Verlaufe.

Die sechseckigen Epithelzellen geben dem Augenhintergrunde bei starker Vergrösserung ein gekörntes oder chagrinirtes Aussehen.

Abnorme Befunde an der Choroidea.

Colobom der Choroidea. Die gewöhnliche Form der „Choroidealspalte“ hat ihren Sitz nach unten von der Papille; sie bildet in dem Roth des Augenhintergrundes eine weissliche, ausgedehnte Fläche von bisweilen etwas grauer Nüancirung mit einzelnen schwarz-grauen Streifen darin. Der Rand dieser nicht selten excavirten Partie ist öfter von schwarzem Pigment umgeben; man erkennt auf ihr Gefässe, die unter einander communicirend eigenthümlich geschlängelt verlaufen; sie stehen meist nicht mit den Netzhautgefässen in Verbindung. Letztere vermeiden in der Regel die Gegend des Coloboms und ziehen am Rande desselben hin. Bisweilen kann man bei hellerem Pigmentepithel des Auges die Fortsetzung eines Choroidealgefässes von der normal gefärbten Umgebung aus in die Gefässe des Coloboms verfolgen. Das Colobom hat häufig eine dreieckähnliche Gestalt, dessen abgestumpfte Spitze der Papille, dessen Basis dem Aequator des Bulbus zugekehrt ist. Zuweilen geht es so weit nach vorn, dass man ein Aufhören des Coloboms mit dem Augenspiegel nicht mehr erkennen kann. In anderen Fällen endet es früher, so dass man peripher wieder den rothen Augenhintergrund auftauchen sieht. Bisweilen ist es auch in 2 Theile getrennt, die näher und entfernter von der Papille sich befinden; in noch anderen Fällen wird die Papille rings von ihm eingeschlossen. Die Papille selbst ist meist ziemlich normal; ausnahmsweise zeigt sie solche Unregelmässigkeiten in Gestalt und Farbe, dass sie nur an dem Eintritt der Gefässe zu erkennen ist.

Das Choroidealecolobom ist nicht selten mit partiellem oder vollständigem Colobom der Iris verbunden. Selbst am Corpus ciliare und an der Linse bemerkt man zuweilen Veränderungen, namentlich Einkerbungen. Mikrophthalmus, Nystagmus compliciren öfter das Choroidealecolobom, das sowohl ein- als doppelseitig vorkommt. —

Ausser dem eben beschriebenen Colobom, welches nach unten von der Papille seinen Sitz hat, sind auch Fälle mitgetheilt, die man als Coloboma circa maculam luteam bezeichnet hat (Wecker, Reich, Hirschberg, Schnabel, van Duyse u. A.). Dieselben finden sich am hinteren Augenpol und haben ähnliche Farbe und Gestalt, wie die nach unten gerichteten. Ich hatte Gelegenheit, bei einem achtjährigen Knaben eine derartige angeborene Anomalie (die Gestalt war etwas queroval, der grösste Durchmesser = 2 Papillendurchmesser) an beiden Augen zu sehen.

Diagnose. Man könnte ein Colobom auf den ersten Blick mit einer Netzhautablösung oder ausgedehnten Choroidealatrophie verwechseln. Von letzterer unterscheidet sich das Colobom durch die eigenthümliche Form und scharfe Umgrenzung, sowie den Gefässverlauf; dennoch handelt es sich bei manchen mitgetheilten Fällen von macularen Colobomen wohl nur um Choroidealatrophien. Der Netzhautablösung gegenüber zeigt sich ein wesentlicher Unterschied darin, dass wir es bei ihr mit einer Hervorragung zu thun haben, während das Colobom entweder im Niveau der Netzhaut sich befindet oder sogar häufig vertieft ist. Auch das oben erwähnte Verhalten der Netzhautgefäße wird die richtige Diagnose sichern. Dessen ungeachtet kann sie gelegentlich etwas schwieriger werden, wenn die Patienten an Nystagmus leiden und das Hin- und Herzittern der Augen die Untersuchung stört.

Aetiologie. Man hatte früher das Colobom als Ausdruck eines mangelhaften Verschlusses der fötalen Augenspalte aufgefasst. Bekanntlich wird bei der Weiterentwicklung des Fötus die vordere Wand der primären Augenblase von der, aus den Kopfplatten stammenden Linse nach innen eingestülpt, so dass sie jetzt dicht vor die hintere Wand zu liegen kommt; hierdurch ist aus der früher einwandigen Kugel jetzt ein doppelwandiges Segment einer Kugel geworden (eine Art Schöpflöffel): die sogenannte secundäre Augenblase. Aus der äusseren Wand derselben wird später das Pigmentepithel, aus der inneren (früher vorderen) die Netzhaut. Bei der erwähnten Einstülpung bildet sich in der unteren Hälfte der Augenblase, zum Sehnerv hinlaufend, eine Rinne, die „Augenspalte“.

Dieselbe ist im Anfang dreieckig gestaltet, die Basis gegen den Linsenrand, die Spitze gegen den Sehnerven gekehrt, in die sie noch rinnenartig einschneidet; sie geht in ziemlich gerader Richtung von hinten nach vorn. Handelte es sich beim Colobom nun einzig und allein, wie man früher annahm, um ein Ausbleiben des normalen Verschlusses der Augenspalte, so würden nur Netzhaut und Pigmentepithel, welche aus den beiden Blättern der secundären Augenblase hervorgehen, dort fehlen. Choroidea und Sclera hingegen wären, da sie von den Kopfplatten gebildet werden, nicht direct dabei betheilig. Alle mikroskopischen Untersuchungen jedoch von Colobomen, die nach Structur und Lage aus Anomalien des Augenspaltenverschlusses der Retina und des Pigmentepithels (Haase, Litten, Hirschberg) hervorgegangen sind, haben ergeben, dass auch das Choroidealgewebe — speciell das Stratum der Choriocapillaris — an den Stellen

des Coloboms nicht seine normale Entwicklung gefunden hat. Selbst die Sclera zeigt öfter eine Verdünnung, bisweilen eine Ektasie an der betreffenden Stelle. Der fehlende Augenspaltenverschluss hat demnach auch einen nachtheiligen Einfluss auf die Entwicklung ihm örtlich naheliegender Gewebe geübt, die direct nicht der secundären Augenblase entspringen. Trotz dieser Complication sollte man für diese Fälle ihrer Genese nach den Namen der Retinaleolobome (an Stelle des üblicheren der Choroidealeolobome) gebrauchen.

Wenn man aus der klinischen Untersuchung einen Schluss auf das Vorhandensein eines wahren Retinaleoloboms ziehen will, so muss an der betreffenden Stelle ein absoluter Gesichtsfelddefect nachgewiesen sein. Hierbei darf man sich aber nicht damit begnügen, am Perimeter mit der Kugel einen Defect gefunden zu haben, sondern muss feststellen, dass überhaupt jede quantitative Lichtempfindung — sei es für die Lampe oder für das Augenspiegelbildchen — daselbst erloschen ist. Nur in diesem Falle dürfen wir ein volles Fehlen der Netzhautelemente annehmen.

Ist hingegen noch quantitative Lichtempfindung vorhanden, so liegt darin der Beweis, dass Netzhautelemente an der Stelle thätig sind. Diese Fälle scheinen nach meinen, auch von Haab bestätigten Beobachtungen nicht selten. Auch einzelne sogenannte maculare Colobome gehören hierher. — Dieser klinische Nachweis vom Vorhandensein functionirender Netzhaut hat in den mikroskopischen Untersuchungen eine ausreichende Stütze gefunden. Abgesehen von dem älteren bekannten Falle Arlt's haben Mauz (1876) und Haab (1878) bei der Untersuchung von Colobomen Netzhautelemente und Pigmentepithelzellen — bei fehlender oder mangelhafter Choroidealentwicklung — nachweisen können.

Für alle diese Fälle von Colobomen, wo Netzhautelemente und Pigmentepithel vorhanden sind, kann von einem ausgebliebenen Verschluss der primären Augenspalte nicht wohl die Rede sein. Wir haben es vielmehr nur mit einer zurückgebliebenen oder auch veränderten Entwicklung zu thun, die zwar mit Vorliebe die Gegend der Fötalspalte befällt, aber meist am schärfsten im Choroidealgewebe hervortritt. Die Störung fällt, wie bereits Haab mit Recht betont hat, genetisch vorzugsweise in das Gebiet des von den Kopfplatten gelieferten Gewebes. Es bestehen hier in der That echte Choroidealeolobome.

Wenn wir demnach schon berechtigt sind, für eine Reihe von Colobomfällen, die lokal und ihrer Lage nach durchaus der fötalen Augenspalte entsprechen, das Offenbleiben derselben nicht als

directe Veranlassung der Entwicklungshemmung zu betrachten, so treten noch gewichtigere Bedenken bei den Fällen hinzu, wo die geometrische Lage des klinisch beobachteten Coloboms nicht der der Fötalspalte, soweit wir sie durch embryologische Untersuchungen kennen, entspricht.

Die Bildungshemmungen in den hinteren Partien der Augenhüllen nehmen immer mit Vorliebe ihren Sitz in der Gegend der Augenspalte, sie beschränken sich jedoch ebensowenig streng auf das Terrain derselben, wie sie stets von ihrem Offenbleiben herrühren. Die macularen Colobome aber würden auch geometrisch nicht dem bisher angenommenen Sitze der fötalen Augenspalte entsprechen. Ob die neuerdings von Vossius wieder gestützte Annahme der fötalen Drehung des Bulbus, wobei die frühere untere Hälfte nach aussen kommen soll, richtig und zur Erklärung des Zusammenhanges zwischen sogenanntem macularem Colobom und Augenspalte verwerthet werden kann, bedarf weiterer Untersuchungen. Auch intrauterine Erkrankungen können sehr wohl ähnliche Gestaltungen hervorrufen.

Drittes Kapitel.

Erkrankungen des Sehnerven.

Entzündliche Erscheinungen am Augapfel, die äusserlich sichtbar wären, fehlen bei den Erkrankungen des Sehnerven und der Netzhaut; meist auch bei den, in diesem Theile zu besprechenden der Choroidea. Hingegen ist das Sehvermögen fast immer in geringem oder höherem Grade gestört.

1. Hyperämie des Sehnerven.

Die Papille erscheint stärker geröthet und hat etwas weniger Glanz; ihre Contouren treten meist nicht so scharf wie sonst hervor. Jedoch fehlen intensivere Gewebstrübungen. Die Diagnose ist nicht immer leicht zu stellen, da die Färbung des Sehnerven in weiten Grenzen schwankt. Bisweilen wird sie durch den Vergleich mit dem anderen, gesunden Auge erleichtert. Wir finden Sehnervenhyperämie in der

Regel consecutiv bei Retinitis und bei Choroiditis, selbst bei Iritis ist sie öfter vorhanden. Im ersteren Falle werden die pathologischen Veränderungen in der Netzhaut ausreichend hervortreten. Hingegen sind die choroidealen Veränderungen besonders im Beginne der Erkrankung nicht immer ophthalmoskopisch zu erkennen; oft entwickeln sich erst nach einiger Zeit die charakteristischen Pigment- und Farbumwandlungen. — Auch bei der von A. v. Graefe als retrobulbäre Neuritis aufgefassten Krankheit kann es zeitweise zu einer Hyperämie der Papille kommen, ehe sich, wie meist, atrophische Veränderungen zeigen. —

Oefter wurde die Ansicht ausgesprochen, dass die Blutcirculation der Sehnervpapille in der Weise ein genaues Abbild der cerebralen gebe, dass bei Hirncongestionen stets Hyperämien, bei Anämien Entfärbungen der Papillen beständen. Doch trifft dies nur in verhältnissmässig wenigen Fällen zu.

[Besonders bei Geisteskranken wollte man am Opticus entsprechende pathologische Veränderungen gesehen haben. So bekam beispielsweise Tebaldi bei der Augenspiegeluntersuchung von 80 Geisteskranken nur 19 Mal negative Resultate. Dies dürfte aber auf Selbsttäuschung beruhen, indem die grosse physiologische Breite und Verschiedenheit in der Papillenfärbung, in der Schärfe ihrer Grenze und dem Verhalten des Gefässsystems nicht genügend beachtet wurde. Ich selbst habe bei 127 Patienten der Irrenabtheilung des Professors Westphal in Berlin nur 13 einigermassen, nicht einmal absolut sichere pathologische Veränderungen an der Papilla optica gefunden. Aehnliche Ergebnisse haben andere Ophthalmologen (Manz, Leber) gehabt. Neuerdings untersuchte ich wiederum 74 Irre der Marburger, unter der Leitung des Professors Cramer stehenden Anstalt; ich konnte nur sechs hierhergehörige pathologische Befunde constatiren. Sclerotic-Choroiditis, glaukomatöse Excavation und Aehnliches sind natürlich nicht mitgerechnet. Auch halte ich mich nicht berechtigt, wie andere Untersucher, eine leichte Trübung der Papille und der Netzhaut, die sich in einer Art Verschleierung des Augenhintergrundes (er soll „lichtschwächer und matter“ sein) zeigt, bei übrigens normaler Sehschärfe, mit Sicherheit als pathologisch anzusprechen. Alter, Pigmentirung etc. bewirken hier breite physiologische Unterschiede. Mit Hinzurechnung derartiger Fälle ist allerdings Uthoff (1883) wieder zu einem sehr hohen Procentsatz pathologischer Befunde gekommen. — Unter den Marburger Kranken, die ich untersuchte, befanden sich 15 mit progressiver Paralyse. Trotzdem die Untersuchung im umgekehrten

und aufrechten Bilde geschah, war ich nur in einem Falle in der Lage ein Bild zu sehen, das der von Klein beschriebenen *Retinitis paralytica* glich und nicht in die physiologische Breite zu fallen schien. Dieser Autor bezeichnet mit obigem Namen ein Augenspiegelbild, dass sich zusammensetzt aus einer Netzhauttrübung, ähnlich, aber höhergradig, als man sie bei Greisen findet, und einer eigenthümlichen Beschaffenheit der Retinalgefässe, die sich stellenweise, und zwar hauptsächlich durch Vergrösserung der beiden dunklen Contouren bei gleichbleibendem centralen Lichtreflex, verbreitert zeigen. Klein sah unter 134 Geisteskranken in 29 Fällen (18 Mal bei progressiver Paralyse) dieses Bild. Uthhoff fand ebenfalls die Netzhauttrübung (bisweilen mit Hyperämie der Papille verknüpft) in 36 Procent der Paralytiker; die Gefässveränderung aber sah er nicht. — Auch von der pathologischen Bedeutung der Beobachtung Riva's, der unter 117 Geisteskranken bei 30 eine mehr oder weniger ausgeprägte Entfärbung der *Choroidea* neben leichter Trübung der Netzhaut fand, konnte ich mich nicht überzeugen]. —

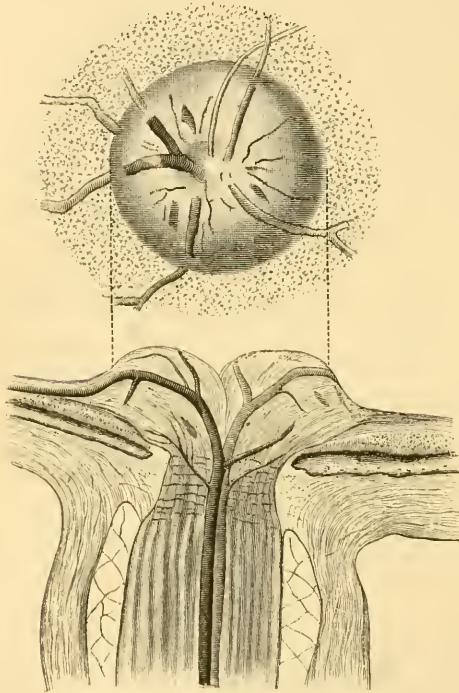
Bei acuter Meningitis oder Encephalitis findet sich nach Manz venöse Hyperämie und etwas Trübung der Papillengrenze ziemlich regelmässig. Derselbe Autor hat auch in der Regel einen mehr oder weniger ausgeprägten Hydrops der Sehnervenscheide nachweisen können. Ich selbst habe auch in diesen Fällen oft einen ausgeprägteren, pathologischen Habitus, speciell ein Oedem der angrenzenden Retina vermisst.

Bei constitutioneller Syphilis wird häufig eine Hyperämie der Papille — ohne Functionsstörungen — beobachtet (Schnabel, Ole Bull).

2. Papillitis, Neuritis optico-intraocularis, Stauungspapille.

Wir bezeichnen hiermit die Erkrankung der eigentlichen *Papilla optica*; der extraoculare Sehnerventheil jenseits der *Lamina cribrosa* ist nur secundär ergriffen. In ausgeprägter Form und doppelseitig findet sich die Affection besonders häufig bei Hirntumoren. Die Papille ragt stark über das Niveau der Netzhaut hervor, oft pilzkopfförmig und kann eine Höhe von über 1 bis 2 mm erreichen (Figur 102). In einem Falle bestimmte ich ophthalmoskopisch die Refraction auf der Papille als H 9·0, auf der angrenzenden Netzhaut H 3·5. Dies würde nach der Berechnung am schematischen Auge etwa einer Höhe von

2·2 mm entsprechen. — Die Grenzen sind verwischt und verbreitert, da durch die geschwellte Papille der Choroidealrand verdeckt wird. Die Gefässe erfahren eine Knickung oder Biegung. Man kann bezüglich der sonstigen Beschaffenheit der Papille deutlich zwei Formen unterscheiden; bei der einen, sehr seltenen und für die Diagnose auf Hirntumoren weniger charakteristischen Form ist das Gewebe des geschwellten Sehnervenkopfes im Ganzen klar und durchscheinend, wie



102.

Papillitis.

ödematös aussehend, auch die Gefässe sind deutlich erkennbar und wenig verändert; nur die Venen erscheinen besonders auf der Netzhaut etwas dunkler, breiter und oft geschlängelt. Dieser Zustand kann längere Zeit bestehen und selbst in Atrophie übergehen, ohne dass ausgeprägtere Gewebstrübungen hinzutreten. Bei starker Vergrösserung kann man allerdings bisweilen an einzelnen Stellen weissliche, trübe Streifen auf der Papille wahrnehmen. Auch bei dieser Form können, wie bei der anderen, kleine weisse Plaques auf der dicht angrenzenden Retina hervortreten.

Die zweite, und bei Hirntumoren bei weitem häufigste Form der Stauungspapille

zeigt eine viel erheblichere Gewebskrankung. Die Papille, im Anfange meist geröthet und hyperämisch, wird bald mit grauen, trüben Streifen durchsetzt, die die Gefässe zum Theile ganz verdecken. Oefter sind auch deutlich weisse Plaques und Blutungen auf ihr erkennbar. Die Arterien erscheinen eng, sind kaum noch als feine, glänzende Striche zu verfolgen, öfter unterbrochen und erlangen erst auf der Netzhaut eine grössere Breite wieder. Die Venen sind dunkel und geschlängelt (efr. Farbendrucktafel Figur 7). Wenn man mit dem Finger auf den

Bulbus drückt, so verlieren die Gefässe ihren centralen Reflexstreifen, die Wände fallen zusammen und machen den Eindruck bläulichrother Striche. Es tritt eine ausgeprägte Ischämie ein. Nur bei geringerer Gewebsschwellung erfolgt mit der Herzsystole eine Wiederfüllung (Arterienpuls). v. Graefe hat einige Male einen spontanen Arterienpuls beobachtet.

In den meisten Fällen, wo ich die Stauungspapille habe entstehen sehen, war das erste Zeichen Hyperämie der Papille und ein Verschwommensein ihrer Grenzen, meist nur nach einer Seite hin und so unbedeutend, dass zur Zeit keine sichere Diagnose auf die wirkliche pathologische Bedeutung des Bildes gestellt werden konnte. In seltenen Fällen beobachtete ich auch folgende Entwicklung: Zuerst Oedem und Hervorragung der Papille, die centrale Fovea noch vollkommen weiss, Papillengrenzen verschwommen, Gefässe normal. Einige Tage später starke Hyperämie, die centrale Fovea geröthet, die Venen verbreitert und geschlängelt und die Arterien stark gefüllt. Nach kürzerer oder längerer Zeit entwickelt sich dann das ausgesprochene Krankheitsbild. — Bisweilen wird auch bei der eigentlichen Stauungspapille secundär die Netzhaut ergriffen (Neuroretinitis). Es kann zu Apoplexien, selbst zu ausgedehnter Bildung weisser Plaques kommen, die, wie ich gesehen, vollkommen das Bild der Retinitis albuminurica liefern können.

Die Stauungspapille pflegt sich nach längerer oder kürzerer Zeit unter grauer Verfärbung abzuflachen und in das Bild der Sehnervenatrophie überzugehen. In einem Falle konnte ich über $\frac{5}{4}$ Jahre das Vorhandensein der Papillenschwellung und Gewebstrübung constatiren; nach einem weiteren Jahre fand ich Atrophie. Doch bleiben hier, wie bei der Atrophie nach Neuroretinitis, die verschwommene Grenze der mattweissen, opaken Papille, die Enge der Arterien und die Schlängelung der Venen lange Zeit bestehen und können noch nachträglich die Diagnose einer vorangegangenen Papillitis gegenüber der genuinen Atrophie sichern. Selbst sehr spät, wenn die Papille glänzend, bläulichweiss, scharf abgegrenzt geworden und die Gefässe verengt sind, kann man an einem gelblichen, öfter mit Pigment durchsetzten Ring, der sie umschliesst, zuweilen noch an einer leichten Erhebung an eircumscripter Stelle, die vorangegangene Entzündung diagnosticiren. Ausserordentlich selten kommt es zu einer fast vollkommenen Restitutio ad integrum, wie H. Jackson, Manthner und Wernicke Fälle beobachtet haben. Bei syphilitischen Gummata als ursächliches Moment ist dies mit Heilung der Geschwulst am ehesten zu erwarten.

Die mikroskopische Untersuchung des intraocularen Sehnervendes lässt in der Regel eine starke Entwicklung und Neubildung von feinen Gefässen und Capillaren und eine venöse Stauung erkennen. Die marklosen Nervenfasern sind leicht zu isoliren und häufig aufgequollen, sie zeigen eine Reihe von eiförmigen Varicositäten, die zuweilen ganz klein, an anderen Stellen so gross sind, dass sie ein ganglienähnliches Aussehen gewinnen. Oft ist in diesen ein Kern zu erkennen, oder sie sind von zahlreichen, fettartig glänzenden, groben Körnern erfüllt. Diese Hypertrophie der Nervenfaser giebt Anlass zu dem ophthalmoskopischen Bilde der grauen Strichelung oder einzelner weisser Plaques. Daneben finden sich zahlreiche Rundzellen im Gewebe zerstreut. Auch eigenthümliche, runde, völlig homogene Körper, etwas grösser als Blutkörperchen, wurden in der Nervenfaserschicht gesehen (Schweigger). Mehr oder weniger grosse Lücken, wie ich sie besonders in der Nähe der nach vorn gebogenen und auseinander gedrängten, gewucherten Schichten der Lamina cribrosa beobachtet habe, müssen als Ausdruck einer ödematösen Infiltration gelten, die auch von Leber, Iwanoff und Alt angenommen wird. Bei längerem Bestehen der Entzündung tritt eine Hyperplasie des Bindegewebes ein. Die Wandungen der Gefässe zeigen öfter Verdickung und Sclerose. Auch die angrenzenden Netzhautpartien sind bisweilen verändert, indem die Müller'schen Stützfasern sich nach aussen verlängern und unregelmässige Vorsprünge bilden; im Gewebe selbst ist zuweilen ein ödematöser Zustand zu constatiren. Die weissen Plaques in der Netzhaut sind zum grössten Theile auf Einlagerungen von Körnchenzellen in die Körnerschichten zurück zu führen. Wie ich gesehen, ist auch die angrenzende oder unterliegende Choroidea bisweilen betheilig. Ich habe Drusen der Glasmembran, Verfettung des Epithels, Sclerose der Gefässe der Chorioecapillaris und Anhäufung von Fettkörnchenzellen in dem Stratum gefunden. Dieser Nachweis erklärt es, dass im atrophischen Stadium so häufig Pigmentalterationen neben der Papille oder ein graugelblicher Ring oder Halbring sichtbar werden. — Kommt es zur Atrophie, so sieht man in der abgeflachten Papille dichte, bindegewebige Faserzüge mit Verengung, beziehentlich Schwund der Gefässe. —

Bei der Stauungspapille findet man in der Regel eine stärkere Füllung des subvaginalem Raumes mit Flüssigkeit, die in der Nähe des Bulbus am stärksten ist, dort eine sackförmige oder ampullenartige Ausdehnung bildend. Man hat diesen Zustand als Hydrops vaginae n. optici bezeichnet (Stellwag, Manz). In ausgeprägten Fällen kann man bei der Section ohne besondere Vorsichtsmaassregeln

die Flüssigkeitsansammlung constatiren; sonst empfiehlt es sich, den Sehnerv vorher am Foramen opticum zu unterbinden. Gewöhnlich giebt schon eine grosse Schloffheit und Verschiebbarkeit der äusseren Scheide den Beweis für eine ungewöhnliche Ausdehnung des subvaginalem Raumes, natürlich vorausgesetzt, dass sie nicht Folge einer atrophischen Volums-abnahme des Sehnerven selbst ist. Man kann diese Schloffheit der Scheide noch deutlich an in Müller'scher Flüssigkeit erhärteten Augen nachweisen. Ich habe vergleichsweise darauf 22 so erhärtete Augen, die nicht an Stauungsneuritis erkrankt waren und Individuen verschiedenen Alters angehört hatten, genauer untersucht und nur an einem Auge annähernd ähnliche Ausdehnung gesehen; doch war der Sehnerv hier ziemlich kurz abgeschnitten und entsprechend der Längs-richtung eingerissen.

Der Hydrops ist nicht immer gleich stark ausgeprägt; bei deutlichen Stauungspapillen in Folge von Hirntumoren habe ich ihn nie vermisst. Da aber diese Verhältnisse eine gewisse Breite haben, so dürfte auch gelegentlich ein Beobachter zweifelhaft sein, ob er es mit einer pathologischen oder physiologischen Erweiterung zu thun habe. Bisweilen ist auch eine Wucherung und Zelleninfiltration des bindegewebigen Maschenwerkes in dem subvaginalem Raum (Perineuritis optica) gleichzeitig gefunden worden (H. Pagenstecher, Michel). Der Sehnerv centralwärts von der Lamina cribrosa zeigt im Beginne der Papillitis in der Regel keine Veränderungen; dicht vor der Lamina cribrosa beobachtet man bisweilen eine Ausdehnung der kleinen Arterien. Später kommt es zu Oedem, Einlagerung von Rundzellen (Neuritis interstitialis), selbst von Körnchenzellen und kleinen, myelinartig glänzenden Tröpfchen (Leber), nach deren Schwinden sich unter Zunahme der Bindegewebssepta graue Degeneration entwickelt. Doch pflegt diese Atrophie sich durchaus als eine von der Peripherie ausgehende zu legitimiren. In einem von mir untersuchten Falle war die Atrophie und Verdünnung des Sehnerven in der Nähe des Bulbus sehr ausgesprochen, sodass er, 9 mm vom Bulbus entfernt, in einer Richtung nur $1\frac{3}{4}$ mm, in der anderen nicht ganz 3 mm maass; 20 mm vom Auge entfernt, zeigte hingegen der Nerv normales Verhalten. In anderen Fällen aber tritt diese Degeneration ganz entfernt von der Papille im craniellen Theile des Opticus, im Chiasma und dem Tractus zuerst und allein auf (Türk, Böttcher). Türk beschuldigt als Ursache dieser, an und in der Nähe des Chiasma sich zeigenden Ernährungsstörungen den Druck, der so häufig durch den stark hydropisch ausgedehnten dritten Ventrikel auf die Oberfläche des Chiasma geübt wird.

Das Sehvermögen kann trotz hochgradiger Neuritis optico-intraocularis normal sein, wie eine Reihe von Fällen es lehrt. Ich habe beispielsweise bei einer doppelseitigen, $\frac{1}{2}$ Jahr bestehenden Neuritis auf einem Auge volle Sehschärfe, auf dem anderen $\frac{5}{6}$ gefunden. Die Gefässalteration war hier nicht erheblich, dagegen waren kleine, weissliche Striche in der Papille und angrenzenden Netzhaut erkennbar. Diese letzteren sind, wie erwähnt, Folge gangliöser Entartung der Nervenfasern, sodass es scheint, dass diese Erkrankung keinen erheblichen Einfluss auf das Sehvermögen hat. In einem anderen Falle von Stauungspapille, bei tuberculösem Tumor im rechten Kleinhirn, wurde von mir zwei Tage vor dem Tode $\frac{3}{5}$ Sehschärfe bei freiem Gesichtsfelde und gutem Farbensinne constatirt. Die mikroskopische Untersuchung ergab eine Stauungspapille, die 1.5 mm über der Choroidea hervorragte, mit ausgedehnter gangliöser Entartung der Nervenfasern, Gefässneubildung und Zelleninfiltration. Bei einem dritten Patienten fand ich sogar bei ausgeprägter Neuritis intraocularis mit starker Schwellung der Papille und weissen Plaques eine Sehschärfe von $\frac{4\frac{1}{2}}{4}$ bei freiem Gesichtsfelde und erhaltenem Farbeusinne.

Es ist daher bei allen Patienten, die irgendwie verdächtige Hirnerscheinungen haben, die ophthalmoskopische Untersuchung, selbst ohne Klagen über das Sehvermögen, dringend indicirt. In vielen Fällen wird erst durch den Augenspiegelbefund die Diagnose auf Hirntumor gestellt oder ihr wenigstens eine einigermaassen sichere Unterlage gegeben werden können. — In der Regel leidet übrigens nach einer gewissen Zeit das Sehvermögen, es kommt zu ausgeprägten Amblyopien mit Gesichtsfelddefecten, öfter concentrischer Art. Der Farbensinn ist im Anfange erhalten, verliert sich aber später, wenn das atrophische Stadium heranrückt. Der Lichtsinn bleibt nach Förster's Untersuchungen ganz oder nahezu normal, selbst bei starker Amblyopie; auch meine Erfahrungen bestätigen dies. Ueber subjective Lichtempfindungen hört man die Patienten äusserst selten klagen. In einzelnen Fällen kommen anfallsweise Herabsetzungen des Sehvermögens oder selbst vollkommene Erblindungen vor, die in Stunden oder Tagen wieder zurückgehen können und auf centrale Ursachen, Schwellungen des Tumor cerebri etc. zu schieben sind. H. Jackson hat sie als epileptische Amaurose bezeichnet.

Regel ist es, dass bei Hirntumoren die Papillitis doppelseitig auftritt, wenngleich öfter in kleinen Intervallen und mit ungleicher Entwicklung. Unter 88 Fällen von Hirntumoren mit Sectionsbefund,

die Annuske und Reich zusammenstellten, bestand 82mal doppelseitige Neuritis, zweimal nur einseitige; viermal fehlte sie. Doch bin ich auf Grund eigener Beobachtungen der auch von Manthner ausgesprochenen Ansicht, dass der Procentsatz der Fälle, wo die Neuritis ausbleibt, entschieden grösser ist, als aus dieser Zusammenstellung hervorzugehen scheint. —

Erklärungen für das Zustandekommen der Papillitis.

Die grosse Häufigkeit des Auftretens der Stauungspapille bei Hirntumoren wurde zuerst von A. v. Graefe (1859) betont. Da in der Regel keine grösseren Veränderungen am Sehnerven erkennbar waren, die ein directes Fortkriechen des Processes vom Gehirn bis zur Papille wahrscheinlich machten, führte A. v. Graefe die Papillitis auf die durch den Tumor bewirkte Raumbeschränkung im Schädel und eine intracranielle Druckvermehrung zurück. Dieselbe sollte eine Compression der Sinus cavernosi bewirken, — eine Annahme, die früher schon Türk gemacht hat, um von ihm gefundene Netzhautblutungen bei Hirntumoren zu erklären. Hierdurch entstände eine Stauung in der V. ophthalmica und der V. centralis retinae. Bei dem letzteren Gefässe würde die Hinderung in dem Blutabflusse in der Gegend der Lamina cribrosa wegen der Unnachgiebigkeit dieses Maschenwerkes am ehesten zu Stauungserscheinungen führen. Andererseits wird, wenn die Stauung hier ein Oedem hervorruft, dieses wiederum das Gefäss incarceriren. v. Graefe's Erklärung für das Zustandekommen der Stauungspapille wurde jedoch unhaltbar, als Sesemann (1869) nachwies, dass eine Behinderung des Blutabflusses im Sinus cavernosus durchaus keine Stauungen in der V. centralis retinae hervorzurufen braucht, indem durch die Verbindung der V. ophthalmica superior mit der Facialvene der Blutabfluss in genügendem Maasse stattfinden könne.

[Wenn trotzdem in einzelnen Fällen von Thrombose des Sinus cavernosus eine Neuritis gesehen wurde, so ist zu beachten, dass gleichzeitig anderweitige Entzündungserscheinungen am Bulbus bestanden. Die Papillenschwellung dürfte daher hier, wie ich es selbst in einem Falle von Thrombose der V. jugularis und des Sin. transversus fand, einfach als Fortsetzung der sonst vorhandenen Entzündungsprocesse (eitrige Choroiditis und Retinitis) aufzufassen sein.]

Da inzwischen Schwalbe den Zusammenhang zwischen dem Subvaginalraume des Opticus und dem Subdural-, resp. Subarachnoidealraume des Gehirnes durch Injectionsversuche nachgewiesen hatte, sprach ich (1869) die Ansicht aus, dass bei Steigerung des intracraniellen

Druckes die Cerebrospinalflüssigkeit in den Lymphraum der Opticus-scheide eindringe und dann weiter ein Oedem der Lamina cribrosa hervorriefe. Es war mir nämlich gelungen, beim Kalbe vom Cranium aus die Lamina cribrosa zu injiciren. Doeh müssen bei dem erfolgreich ausgeführten Injectionsversuche gerade bei diesem Thiere besonders günstige Umstände obgewaltet haben, da ich später beim Meuseheu durch directe Injectionen in den subvaginalen Raum keine Füllung der Lamina cribrosa mehr erzielte und dieselbe auch von anderen Beobachtern (Manz, Schwalbe) nicht oder nur zum Theile unter besonderen Vorichtsmaassregeln erreicht wurde (Wolfring). Wohl aber gelang es Wolfring durch directen Einstich unter die innere Nervenscheide die Lamina cribrosa und weitere längs den Bindegewebsscheiden laufende Räume zu injiciren. Schwalbe beobachtete hierbei auch einen Austritt der Injectionsmasse in den subvaginalen Raum und nimmt danach an, dass die Lymphe der Papille und des Opticus zum Theil durch den subvaginalen Raum nach dem Hiru hin ihren Abfluss nehme. Quincke hat ebenfalls den physiologischen Zusammenhang zwischen den Lymphräumen des Schädels und dem subvaginalen Raum des Opticus erwiesen, indem er fein vertheilten Zinnober in erstere spritzte und ihn später im subvaginualen Raume wiederfaud. Weiter wurde pathologisch-anatomisch öfter der Uebertritt von Flüssigkeit aus dem Cranium in die Opticus-scheide gesehen (Eiter von mir, Blut von Knapp und später bei Pachymeningitis auch von Schüle und Fürstner). Dies Alles in Verbindung mit dem Nachweise des Hydrops vag. n. optici lässt die Anschauung, dass bei Vermehrung des Druckes im Schädel Flüssigkeit von dort in den Subvaginalraum übertritt, durchaus gerechtfertigt erscheinen. Die Folge hiervon wird eine Lymphstauung sein, die bei der erwiesenen Verbindung der Lymphräume der Lamina cribrosa mit dem subvaginalen Raume auch in ersterer zu Stauungserscheinungen und Oedemen führen muss. Die Papilla optica kann nun entweder direct durch Uebergreifen des Oedems afficirt werden oder in der Art, dass das Oedem der Lamina cribrosa die Gefässe inarcirierend zuerst eine venöse Stauung, die secundär wieder zu Oedem führt, bewirkt. Für beide Vorgänge sprechen ophthalmoskopische Bilder. Auch die anatomischen Veränderungen der Nervenfasern lassen sich, wie Kuhnert hervorhebt, durch den Einfluss des Oedems erklären, da experimentelle Versuche Rumpf's zeigten, dass der Achseneylinder markhaltiger Nervenfasern in Lymphe aufquillt und zerfällt; diese Einwirkung der Lymphe muss unsomehr bemerkbar werden, da die Nervenfasern der Papille nicht durch eine Markscheide geschützt sind. Im Beginne, und in einer kleinen Zahl von Fällen auch

dauernd, ist bei der Stauungspapille in der That nicht viel Anderes zu sehen. Die später hinzutretenden, mehr entzündlichen Erscheinungen lassen sich von der Incarceration der Arterien ableiten, da der Abschluss arteriellen Blutes auch nach experimentellen Ergebnissen zu Entzündungen Veranlassung geben kann. Im Ganzen ist es aber gerade bei der Stauungspapille auffallend, dass heftigere Entzündungssymptome nicht selten vollkommen fehlen.

Die hier entwickelte Ansicht über die Entstehung der Stauungspapille findet eine gewichtige Unterstützung in den Untersuchungen von Manz, der durch Injection von Wasser, defibrinirtem Blut u. s. f. in den Schädel lebender Kaninehen deutliche Hyperämien und Schwellung der Papilla optica erzielte. Ebenso hat dieser Autor in Uebereinstimmung mit mir die Häufigkeit des Hydrops n. optici bei Hirnerkrankungen speciell Hirntumoren durch zahlreiche Sectionen nachgewiesen. Es dürfte demnach diese sogenannte Lymphraum- oder Transporttheorie aufs beste begründet sein. Dass es in einzelnen Fällen trotz des Vorhandenseins eines Hirntumors nicht zur Stauungspapille kommt, ist bei der Zahl der Vorbedingungen nicht gerade verwunderlich. Einmal bedarf es einer starken intraeraniellen Drucksteigerung, weiter des Uebertrittes von Flüssigkeit in die Sehnervensehede und schliesslich — und darauf muss mehr Gewicht gelegt werden, als es gewöhnlich geschieht — eines Oedems der Lamina cribrosa, respective der Papille. Ehe all das zu Stande kommt, kann der Fall letal abgelaufen sein. Ich ophthalmoskopirte beispielsweise einen Kranken, der an Sarcom der rechten Hirnhemisphäre zu Grunde ging, sechs Tage vor seinem Tode und fand am rechten Auge Verbreiterung und Schlingelung der Venen mit Trübung der Papille ohne deutliche Hervorragung. Das linke Auge normal. Am Abend vor dem Tode wurde auch links Trübung der Papille und Hyperämie constatirt. Die Section ergab mässigen Hydrops vaginae n. optici. Wenn demnach in einzelnen Fällen ein gewisser Grad von Hydrops vaginae beobachtet wird ohne Stauungspapille, so erklärt sich dies dadurch, dass derselbe nicht hinlänglich lange bestanden hat, um ein derartiges Oedem der Lamina cribrosa zu veranlassen, dass hierdurch Störungen im Blutstrom der durchziehenden Gefässe entstehen mussten. Bezüglich der paar Fälle, in denen bei längerer Beobachtung die Neuritis bei Hirntumoren nur einseitig war, kann, wie ich schon in meiner ersten Arbeit über diese Frage hervorgehoben, ein Hinderniss in der Gegend des Foramen opticum die Communication zwischen Hirn und Sehnervensehede abgeschnitten haben. — Dass in einzelnen Fällen wiederum keine Hirntumoren oder Centralerkrankungen

trotz doppelseitiger Stauungspapille gefunden sind (Noyes, Jackson, Mauthner), ist dem Verständniss ebenfalls zugänglich, wenn man sich daran erinnert, dass das ophthalmoskopische Bild der Stauungspapille gelegentlich, wenn auch in ausgesprochenster Form sehr selten, bei descendirender Neuritis und Perineuritis vorkommt. Weiter könnte ja ausnahmsweise eine intracranielle Drucksteigerung ohne Hirntumor vorhanden gewesen sein. — Auch sehe ich unter Zuhilfenahme der arteriellen Ischämie keine besondere Schwierigkeit bezüglich des Zustandekommens entzündlicher Vorgänge und glaube nicht, dass es nöthig ist, seine Zuflucht zu einer besonderen entzündungserregenden Eigenschaft des in den Zwischenscheidenraum des Opticus gelangenden, serösen Exsudates (des Productes intracranieller Entzündung) zu nehmen (Leber). Wenn dieses Exsudat eine vorzugsweise entzündungserregende Qualität besässe, so wäre es nicht recht einzusehen, warum sich nicht sämtliche Hirnnerven, die doch beständig davon umspült werden, entzündeten.

Parinaud hat neuerdings die optische Neuritis als Folge eines lymphatischen Oedems in dem Sinne aufgefasst, dass bei interstitiellem Hirnödem letzteres durch den Sehnerv zur Papille hin sich fortpflanzt. Doch widerspricht dies den anatomischen Befunden, die als Hauptsitz des Leidens die Papille ergeben und die mehr centralen Theile des Sehnerven relativ frei erscheinen lassen. Die besondere Häufigkeit einer hydropischen Ausdehnung der Hirnventrikel bei Tumoren ist anzuerkennen; dieselbe giebt eben eine weitere Veranlassung zur Steigerung des Druckes im Schädel. Dass im Uebrigen einfacher Hydrocephalus meist ungenügend ist, um eine zur Entstehung der Stauungspapille ausreichende Drucksteigerung zu bewirken, wird durch das sehr häufige Fehlen der Neuritis intraocularis bei primärem acutem Hydrocephalus bewiesen. Auch habe ich im Gegensatze hierzu Fälle von Hirntumoren mit Stauungspapille gesehen, wo in den Seitenventrikeln bei der Section nur wenig Serum gefunden wurde. Interstitielles Hirnödem fehlt aber recht häufig.

Die 1868 von Benedikt versuchte Erklärung des Zusammenhanges zwischen Hirnleiden und Neuritis, nach welcher es sich um eine durch Reizung gewisser Hirntheile entstandene vasomotorische Neurose handle, lässt nicht mehr wie Alles dunkel. Sie erscheint mir auch durch neuere Ausführungen, nach denen anatomisch das Bestehen einer vasomotorischen Wurzel für die Gefässe der Endausbreitung des Opticus wahrscheinlich geworden (Betz), nicht annehmbarer. Wie kommt es denn, dass beinahe jeder Hirntumor, mag er wo immer seinen Sitz haben, gerade das vasomotorische Centrum des Opticus reizt und die

Centren anderer Gefässgebiete unangetastet lässt? Ferner fällt auch das schwer ins Gewicht, dass die Papillenaffection gerade im Beginne häufig Hyperämie (und keine Arterienverengerung [Ischämie]) zeigt.

Panas (1876) unterscheidet, um das Zustandekommen oder Fehlen der Stauungspapille bei Hirntumoren zu erklären, zwei Arten, in denen die intracranielle Drucksteigerung auftreten und auf den Opticus wirken könne. Wenn eine Ansammlung von Flüssigkeit im Arachnoidealraume stattfindet, so komme es zum Hydrops der Sehnervensehede und zur Stauungspapille; werde hingegen ein Druck direct von der Geschwulst oder einer zwischen Dura und Knochen angesammelten Flüssigkeit auf die Sin. cavernosi geübt, so entstehe nur eine Stauung in den Retinalvenen.

Vorkommen. Die doppelseitige Stauungspapille in ihrer ausgeprägten Form, d. h. mit erheblicher Hervorragung und ohne stärkere Netzhautbetheiligung, kommt, wie erwähnt, vorzugsweise bei Hirntumoren (Neuroproducten, Cysten etc.) vor; die Fälle, in denen sie sonst beobachtet worden ist, sind verschwindend selten. Es wären hier anzuführen: extreme cerebrale Congestion (Jackson), Aneurysma an den inneren Carotiden mit secundärem Hydrops vag. n. optie. (Michel), Schädelmissbildungen (Hirschberg), basilare Meningitis — hierbei kann sich eine starke Perineuritis in dem subvaginalem Raum entwickeln (Zaehner) —, Pachymeningitis haemorrhagica und Blutungen an der Schädelbasis mit Eindringen von Blut in die Scheiden (Fürstner), Gehirnverletzungen (Commotio cerebri, Fractura cranii) mit stärkerer Füllung des subvaginalem Raumes (Panas). Auch bei Gehirnabscessen und Erweichungsherden wurde in seltenen Fällen Papillitis beobachtet. Ihr Auftreten lässt sich als Folge eines secundären Oedems der cerebralen Lymphräume auffassen, das zu einer intracraniellen Raumbeschränkung führte; so zeigt sich an frischen Erweichungsherden oft kein Zusammensinken der Gehirnpartie, sondern im Gegensatz eine Volumens-Vermehrung (Wernicke, Wilbrand). Einseitig ist die Stauungspapille bei Orbitaltumoren beobachtet, und es dürfte ihre Entstehung hier auf Unterbrechung der Communication zwischen Opticussehede und Cranium und so gehinderten Abfluss der Lymphe vom Auge nach dem Arachnoidealraum zu schieben sein.

Therapie. Die Behandlung ist naturgemäss auf das ursächliche Moment zu richten. Gegen heftige Kopfschmerzen habe ich öfter mit Vortheil das Haarseil angewandt. v. Wecker hat in einigen Fällen zu gleichem Zwecke bei fast erblindeten Augen die Sehnervensehede eingeschnitten, um die Flüssigkeit abzulassen, zuweilen mit sehr be-

friedigendem Erfolg für das Allgemeinbefinden, was auch Power und Broadbent bestätigen konnten. Auch subcutane Pilocarpin-Injectionen nützten in einzelnen Fällen. Gegen das Augenleiden selbst kann man bei kräftigen Individuen örtliche Blutentziehungen versuchen. Von Benedikt ist auch die Galvanisation des Sympathicus empfohlen worden; ich habe nichts Besonderes davon gesehen.

3. Neuroretinitis.

(Neuritis descendens. Papilloretinitis.)

Der Process bleibt nur selten auf die Papille beschränkt, in der Regel zeigt sich auch die Netzhaut stärker afficirt. Die Papille selbst ist hyperämisch, in ihren Grenzen verschwommen, das Gewebe getrübt. Da auch Gewebsschwellung und Oedem öfter vorhanden sind, so kann gelegentlich das Aussehen der Papille ganz dem der Stauungspapille ähneln; doch gilt — wenigstens für die überwiegende Zahl der Fälle — als charakteristischer Unterschied, dass es nicht zu so hochgradiger Schwellung kommt. Die Affection der Netzhaut besteht in mehr weniger verbreiteter Trübung, venöser Hyperämie und Auftreten von Blutungen und weissen Plaques, welche letztere sich bisweilen auch in der Nähe der Macula lutea als ganz kleine Pünktchen, ähnlich wie bei der Retinitis albuminurica zeigen können. v. Graefe hat den Process als descendirende Neuritis beschrieben, da er vom Hirn aus zum Auge hin vorrückt. Ausnahmsweise ist die Papille dauernd allein ergriffen. Ich habe, ebenso wie Magnus und Leber, bei Albuminurie eine Neuritis mit mässiger Schwellung ohne Netzhautbetheiligung gesehen. Doch dürften hier wohl gelegentlich auch complicirende Hirn- oder Opticusleiden vorliegen. So fand Michel bei Albuminurie Neuritis in Folge von Blutungen in die Sehnervenscheide. Ich selbst hatte ebenfalls in einem weiteren Falle Gelegenheit, eine doppelseitige Neuritis bei Albuminurie (Amyloidniere) bei einem Kinde zu sehen, ohne dass es bis zum Tode zu einer Retinitis gekommen wäre. Die Section ergab aber neben dem Nierenleiden eine Pachymeningitis haemorrhagica.

Bemerkenswerth war auch in diesem Falle ein eigenthümlicher Glanz der Netzhaut, der in unregelmässigen Flecken und Strichen besonders längs der Gefässe auftrat. Leber hat diesen Glanz, welcher dem Augengrunde ein moirirtes Aussehen verleiht, bei der Hyperämie der Netzhaut, welche die Miliartuberculose begleitet, öfter beobachtet. Ich habe ihn noch in anderen pathologischen Fällen bei Kindern gesehen,

so z. B. bei *Atrophia n. optici* nach Meningitis und Stauungspapille. Doch hat Mauthner bereits darauf hingewiesen — und ich kann ihm darin nur beistimmen —, dass selbst vollkommen normale Netzhäute kindlicher Individuen nicht selten sehr starke Reflexe liefern, welche durch ihre Intensität und durch ihr Umspringen bei Bewegungen des Auges wie des Spiegels geradezu blendend wirken können. Jedenfalls möchte ich in meinen Fällen nicht mit Sicherheit das Symptom als krankhaft deuten.

Der Ausgang der Neuroretinitis ist häufig Sehnerventrophie; doch werden auch Heilungen beobachtet.

Vorkommen. Die Neuritis descendens kann einseitig vorkommen. Wenn sie, wie meist, doppelseitig auftritt, so ist doch der Grad ihrer Entwicklung nicht immer gleich. So habe ich gesehen, dass ein Auge ausgeprägte Neuritis zeigte, während das andere nur Schlängelung der Venen und Arterien aufwies; aber auch hier entwickelte sich später — ohne dass eine Neuritis aufgetreten wäre — eine Atrophie. Das ist ein Vorgang, der bei Stauungspapille kaum beobachtet wird.

Die Neuritis descendens ist nicht selten bei Basilarprocessen des Gehirns, so bei kleinen Tumoren, welche direct auf das Chiasma oder den Sehnerv drücken, ferner bei acuter Basilar meningitis, besonders tuberculöser Natur. In letzterem Falle kommt sie allerdings nicht sehr häufig in ausgeprägter Form vor; meist besteht nur Hyperämie der Papille. Bei epidemischer Cerebralmeningitis hat Schirmer ausnahmsweise eine Neuroretinitis gesehen. — Bisweilen findet man sie auch bei anderen chronischen Hirnprocessen, besonders bei Kindern; sie endet dann fast immer mit Atrophie. Die Erblindung erfolgt in der Regel ziemlich schnell. Auch bei Erwachsenen kommen ähnliche Fälle vor. Noyes sah doppelseitige Neuritis descendens bei acuter Myelitis und neuerdings hat Wernicke auch bei den von ihm beschriebenen tödtlichen Erkrankungen, welche capillare Apoplexien im „centralen Höhlengrau“ ohne Zeichen vermehrten intracraniellen Druckes bei der Section zeigten, Blutungen im Augenhintergrund und Neuritis optica mässigen Grades gefunden.

Bei Syphilis, Bleiintoxication, Diabetes, Diphtheritis, Anämie, im Puerperium — ohne Albuminurie —, nach Masern (Wadsworth), Scarlatina (Pflüger), bei Sumpffieber (Poncet) und Sonnenstich (Hotz) ist ebenfalls mehr oder weniger ausgeprägte Sehnervenentzündung gesehen worden; doch dürften hier nicht selten direct nachweisbare intracranielle Veränderungen die nächste Veranlassung bieten. Die Erkrankung des Sehnerven kann, wie es bei chronischer Meningitis er-

wiesen, durch descendirende Perineuritis vom Centrum her fortgeleitet werden. In anderen Fällen dürfte auch der Hydrops vaginae n. optici, den Manz, wie erwähnt, bei acuter Meningitis regelmässig fand, zur Papillenaffection Veranlassung geben. Aber auch ein Fortschreiten der Entzündung im Nerven selbst ist erwiesen.

Dass die Papille bei Netzhautaffectionen, so besonders bei Ret. albuminurica, secundär ergriffen wird, ist nicht zu ungewöhnlich. Auch bei Gesichts-Erysipel, wo wir als ophthalmoskopischen Befund der eingetretenen Erblindungen später in der Regel Sehnervenatrophie finden, ist im Anfangsstadium, durch die Infiltration und Schwellung des orbitalen Fettzellgewebes bedingt, bisweilen Neuritis und Neuroretinitis zu constatiren.

Das Sehvermögen pflegt, wegen des gleichzeitigen Mitergriffenseins und der meist intensiveren Betheiligung der Retina, gewöhnlich stärker zu leiden als bei der einfachen Stauungspapille. Bei einer doppelseitigen Neuroretinitis apoplectica mit Stirnkopfschmerz und Schwindel habe ich vollkommene Amaurose gefunden. Nach drei Monaten aber war das Sehvermögen auf einem Auge bis auf $S \frac{1}{10}$, auf dem anderen bis circa $S \frac{1}{20}$ gestiegen. Fünf Jahre später war $S \frac{1}{8}$ auf dem besseren Auge; dabei beiderseits Sehnervenatrophie. Der Ausgang in das ophthalmoskopische Bild der Sehnervenatrophie bedeutet nicht immer vollständige Erblindung. Da trotz ausgeprägter Blässe der Papille nicht alle Nervenfasern atrophisch zu sein brauchen, so kann eine verhältnissmässige Sehschärfe doch noch vorhanden sein und dauernd bestehen bleiben.

Die Therapie wird, unter Berücksichtigung der ätiologischen Verhältnisse, öfter in energischer Weise antiphlogistisch durch Blutentziehung, eventuell auch durch Quecksilberkuren einzugreifen haben.

4. Genuine Entzündung des Sehnerven.

Es können hier ähnliche Bilder vorkommen, wie die zuletzt beschriebene Neuritis descendens sie zeigt. Meist handelt es sich jedoch nur um Hyperämie der Papille mit mehr oder weniger deutlicher Gewebstrübung; die wirkliche Erhebung über das Niveau und Schwellung der Papille, ebenso wie das Auftreten weisser Plaques in der Netzhaut ist ausserordentlich selten. Auch die Ausdehnung der Venen pflegt geringer zu sein. In manchen Fällen fehlt sogar jede ophthalmoskopische Veränderung, nur die plötzliche Erblindung in Verbindung mit der oft nach Wochen auftretenden Atrophie lässt eine directe Affection des Seh-

nerven in seinem extrabulbären Verlauf wahrscheinlich erscheinen. A. v. Graefe hat speciell dieser letzteren Form den Namen der retro-bulbären Neuritis gegeben. Abgesehen von dem unmittelbaren Einfluss der Erkrankung der Sehnervenfasern, kann für eine plötzliche Erblindung auch darin die Veranlassung liegen, dass es zu einer Compression der im Stamme verlaufenden Gefässe und einer Ischämie der Netzhaut kommt (v. Graefe).

Vorkommen. Die Erkrankung kann in acuter Form auftreten, indem plötzliche Erblindung erfolgt, oder sie kann sich langsam entwickeln. Bei der acuten Form kommt es nicht selten, selbst wenn Tage lang vollständige Amaurose bestanden hat, wieder zur Heilung. Man hat sie bei schweren fieberhaften Krankheiten beobachtet; doch dürfte gelegentlich auch eine Verwechslung mit urämischer Amaurose stattgefunden haben. Auch in Folge von Unterdrückung der Menstruation (Samelsohn, Leber), bei Lues, Uterusleiden (Mooren) und Bleiintoxication ist sie gesehen worden. Nettleship beschreibt eine Form, wo die Sehschwäche ziemlich schnell zunimmt, ohne dass gerade plötzliche Erblindung eintritt, und stets nur ein Auge befallen wird. Die Papille zeigt nur leicht entzündliche Erscheinungen und gewöhnlich erfolgt Heilung. Sehr oft bestehen gleichseitige Kopfschmerzen. Er findet eine klinische Aehnlichkeit mit der rheumatischen Facialisparalyse. — Eine andere Gruppe, bei der Schmerzen bei Bewegungen des Auges oder spontan im Auge und in der Stirn vorhanden sind, hat man mit Erkrankungen der Orbita, etwa einer Periostitis am Foramen opticum, in Verbindung gebracht. Die Affection ist meist einseitig; es kann auch hier zu vollständiger Erblindung kommen (Schiess, Schweigger). Bisweilen fehlen alle nachweisbaren Ursachen; so beobachtete Hirschberg einen Fall von Neuritis bei einem siebenjährigen gesunden Knaben, wo die plötzliche Erblindung nach sieben Tagen allmähig zurückging. Sehr bemerkenswerth ist die Neuritis optica, die in gewissen Familien erblich auftritt, meist in den Pubertätsjahren (Leber).

Auch die chronische Neuritis zeigt nicht immer deutliche Veränderungen an der Papille. Bisweilen ist letztere mässig hyperämisch mit leichter Trübung ihrer Grenzen; aber selbst diese Veränderungen können so temporär sein, dass sie der Beobachtung entgehen, und man die Affection einfach als „Amblyopie ohne Befund“ hinstellt. Schweigger hat mehrere hierhergehörige einseitige Amblyopien beschrieben; ich habe auch doppelseitige — bei der einen kam es zu vollständiger Amaurose, die aber zurückging — beobachtet. Später ritt in der Regel eine (meist partielle) weisse Verfärbung der Papille

hervor. Das Sehvermögen kann in sehr verschiedener Art leiden. Besonders häufig und eigenartig ist die Form, bei der die Abnahme nur die Stelle und nächste Umgebung des centralen Sehens trifft; bisweilen zeigt sich das centrale Skotom im Anfang nur so, dass der Farbensinn daselbst gestört ist: grün wird für grau gehalten, roth erscheint dunkler etc. Mit kleinen Stückchen farbigen Papiers, die man dem Fixirpunkt nähert, lässt sich leicht die Diagnose stellen. Von dem Patienten selbst werden diese Skotome nicht direct — etwa als dunkle Flecke — empfunden. Der ophthalmoskopische Befund ist gewöhnlich negativ. Samelson und Vossius fanden in zwei anatomisch untersuchten Fällen längs des Sehnervenstammes verlaufende, auf entzündliche Vorgänge zurückzuführende circumscripte Veränderungen (Neuritis axialis, Förster). Meist behaupten die Kranken im Dämmerlicht besser zu sehen. Falls das periphere Gesichtsfeld frei bleibt und das centrale Skotom zum Stillstand gekommen ist, kann die Prognose für diese Form insofern günstig gestellt werden, als nicht leicht eine vollkommene Erblindung eintritt. Das Leiden ist fast immer doppelseitig und kommt fast nur bei Männern vor. Die Ursachen sind nicht immer nachweisbar: Erkältung, Blendung durch grelles Sonnenlicht, Syphilis werden angeschuldigt. Auch bei multipler Sclerose findet sich diese Erkrankungsform. In zwei von mir beobachteten Fällen, die ganz typisch verliefen, bestand Diabetes. Sehr häufig handelte es sich um sogenannte Intoxicationsamblyopien.

Die Therapie wird auch hier vorzugsweise die ätiologischen Momente zu berücksichtigen haben. Von sonstigen Mitteln pflegt das Jodkali mit Vorliebe angewandt zu werden; auch Schwitzkuren, etwa mit Pilocarpineinspritzungen, und Natr. salicylicum sind empfohlen. Nach meinen Erfahrungen ziehe ich bei acuten und speciell entzündlichen Formen Mercurialien (etwa Sublimatinjectionen) vor. Von örtlichen Mitteln ist das Ansetzen künstlicher Blutegel bei nicht zu schwächlichen Individuen besonders empfehlenswerth; doch controlire man genau durch häufigere Prüfungen ihren Einfluss auf das Sehvermögen. Weiter ist bei mehr indifferenter Behandlung das Einreiben schwacher Quecksilbersalben in Stirn und Schläfe üblich. Sind Symptome der Atrophie aufgetreten, so können Strychnineinspritzungen in die Schläfe versucht werden.

5. Atrophia n. optici.

Die normal röthliche Papilla optica zeigt sich bei der ophthalmoskopischen Untersuchung entfärbt, blass, von weissem, weissgrauem

oder weissbläulichem Farbenton (cf. Farbendrucktafel Figur 4). Dabei pflegen die schon früher weiss erschienenen Stellen, etwa die Fovea, aus der die Gefässe treten, oder eine vorhandene physiologische Excavation, noch länger einen gewissen Farbenunterschied beizubehalten. Die Grenzen sind scharf, der Scleralring meist deutlich hervortretend. In gewissen Fällen verliert die Papille ihren runden Contour und wird unregelmässig gestaltet, erscheint auch kleiner. Die Gefässe sind entweder normal weit oder verengt, besonders tritt an den Arterien die Verengung öfter hervor. Wenn es zum Schwunde der Nervenfasern kommt, ohne dass durch neugebildetes Bindegewebe ein Ersatz geschaffen wird, so entsteht eine muldenförmige Vertiefung, in deren Grunde man die Lamina cribrosa mit ihrem feinen Maschenwerk durchscheinen sieht, die sogenannte atrophische Excavation.

Die Verfärbung der Papille ist im Beginn nicht immer leicht zu diagnosticiren. Dass die ophthalmoskopische Untersuchung mit Benutzung des Tageslichtes hier eher zum Ziele führt, habe ich nicht gesehen. Die Blässe der Papille dürfte zum Theil auf Obliteration feinsten Gefässe beruhen. Wenn die Atrophie der Papille sich als Folge einer Neuritis, sei sie intraoculär oder retrobulbär, entwickelt hat, so pflegt die Enge der Gefässe auffallend zu sein; sie ist bei den Arterien öfter mit einer Verdickung ihrer Wandungen verknüpft, wodurch die rothe Blutsäule alsdann verschmälert erscheint. Auch sind, wie oben erwähnt, nach Papillitis noch eine Zeit lang die Grenzen der Papille verschwommen und die Venen zeigen eine grössere Breite und Schlingelung; später tritt oft ein gelber Ring oder Streifen um die Papille hervor, der breiter und anders gefärbt ist, als der normale weisse Scleral- oder Bindegewebsring. Ebenda finden sich auch öfter Pigmentalterationen. In diesen letzteren Fällen kann übrigens, wie bereits bemerkt, das Sehvermögen trotz ausgesprochener Atrophie der Papille noch ein relativ gutes sein. So fand ich bei einer einseitigen weissen Atrophie noch Sehschärfe $\frac{4}{9}$, freies Gesichtsfeld, aber fast vollkommen aufgehobenen Farbensinn. Diese Form ist es vorzugsweise, bei der ein Stationärbleiben des Sehens zu erwarten ist. Ich habe einen Kranken jetzt circa acht Jahre in Beobachtung, dessen Sehvermögen trotz ausgesprochenster doppelseitiger Atrophia optica sich unverändert erhalten hat. Beachtenswerth ist, dass sich bei der Prüfung dieser Patienten leicht Ermüdung einstellt, sodass sie im Anfang erheblich besser sehen als später.

Auch die partielle Atrophie des Sehnerven, wie sie, oft schon nach wenigen Tagen, in Folge directer Verletzung (z. B. Stich in die Orbita)

beobachtet wird, bleibt gern stationär. So kenne ich einen Patienten, der seit circa sieben Jahren in Folge eines Stiches, der durch das obere Lid ging, eine Hemianopsia superior — mit horizontaler Trennungslinie — bei S $\frac{1}{6}$ hat. Die Lage der besonders atrophisch erscheinenden Stellen in der Papille stimmt in derartigen Fällen öfter, aber durchaus nicht immer, mit der Lage des Gesichtsfelddefectes überein.

Besonders eigenartig ist die Form der Atrophie bei Retinitis pigmentosa: hier hat die Farbe etwas eigenthümlich Wachsartiges, dabei sind die Gefässe, speciell die Arterien, ausserordentlich eng. An dem Aussehen der Papille kann man bisweilen schon das Vorhandensein der Netzhautpigmentirung vorhersagen.

Nach Phthisis des Augapfels in Folge von Irido-Cyclitis oder eitrigen, intraocularen Processen pflegt sich auch eine Atrophie des Sehnerven, die natürlich der ophthalmoskopischen Untersuchung nicht mehr zugänglich ist, auszubilden. Sie kann sich im Laufe der Jahre bis zum Chiasma und darüber hinaus erstrecken. Der Sehnerv wird erheblich dünner und erhält ein graues, glänzendes Aussehen. Bisweilen finden sich mikroskopisch auch Amyloidkörperchen in der atrophischen Nervensubstanz. Letztere kann derart zerfallen, dass man in Querschnitten erhärteter Präparate von ihr nichts mehr wahrnimmt. Man findet dann nur das sehr verdickte und verbreiterte interfibrilläre Bindegewebsnetz, dessen Lücken frei und leer sind.

Die selbständig, ohne vorangegangene deutliche Entzündungsvorgänge, sich allmählig ausbildende Sehnervenatrophie, die das umschriebene Krankheitsbild der progressiven Amaurose liefert, tritt meist als graue Degeneration des Sehnerven (Leber) auf.

Sie ergreift den Nerv entweder in seiner ganzen Ausdehnung oder fleckweise. Die atrophischen Bündel, welche kleiner und von unregelmässigem Querschnitt sind, zeigen marklose, blasse Fasern, die später sich zu ziemlich resistenten Fibrillen umwandeln. Zwischen ihnen finden sich reichliche Fettkörnchenzellen und zahlreiche, fettartig glänzende Tröpfchen. Bei geringerer Ausbreitung ist der Process makroskopisch nicht zu erkennen; bei stärkerer wird der Sehnerv dünner und erhält ein gelbliches, durchscheinendes Aussehen.

Die Affection entsteht meist in Verbindung mit Rückenmarks- oder Gehirnleiden, kann aber auch selbständig auftreten. Oefter ist Syphilis nachweisbar. Es findet sich neben der gelegentlich erst später sich herausbildenden weissen Verfärbung der Papille eine allmählig zunehmende Herabsetzung der Sehschärfe mit gleichzeitiger Ver-

engerung des Gesichtsfeldes. Die bezüglichlichen Defecte des Gesichtsfeldes können nach den verschiedensten Richtungen hin auftreten, nicht selten zuerst nach aussen. Zu-

weilen ist die Gesichtsfeld-

feld-einschränkung schon sehr hochgradig,

während noch relativ gute centrale Seh-

schärfe besteht. So hatte der Kranke, dem

nebenstehendes Gesichtsfeld angehört

(Figur 103), rechts noch fast volle Seh-

schärfe, links $\frac{5}{9}$. Da-

neben tritt meist schon frühzeitig Farben-

blindheit auf, und zwar in der Regel so,

dass die excentrischen Grenzen, bis zu der die

einzelnen Farben erkannt werden, sich

immer mehr einengen und dem Fixirpunkt

nähern. Dabei gehen dann grün und roth

am chesten verloren. Nur in seltenen Fällen

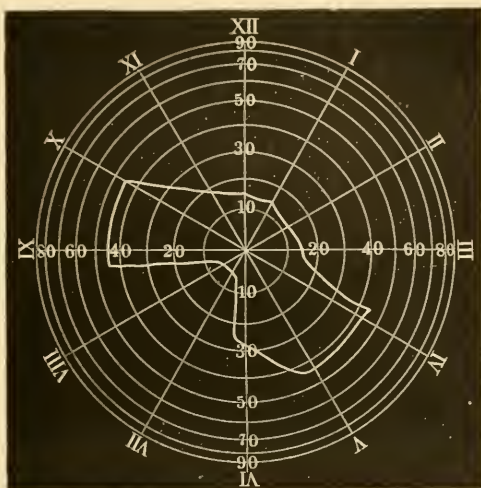
beginnt das Leiden mit einem centralen

Farbenskotom. Der Lichtsinn ist bezüglich

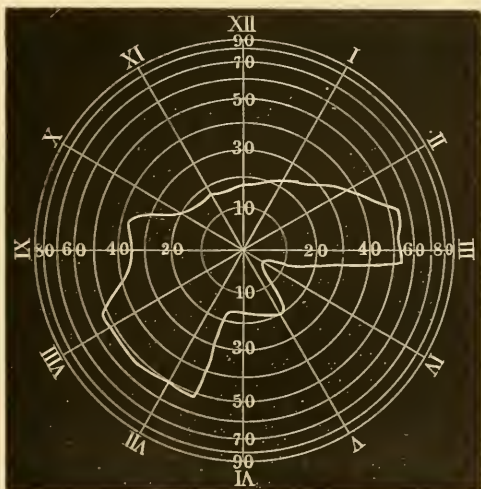
der Reizschwelle meist normal, bezüglich der

Unterschiedsschwelle meist verschlechtert.

Ueber subjective Licht- und Farbenerscheinungen wird wenig geklagt. Das Leiden ist in der Regel doppelseitig.



Rechtes Auge.



Linkes Auge.

Der frühere oder spätere Ausgang ist fast immer Erblindung, wengleich bisweilen ein gewisser, selbst jahrelanger Stillstand mit leidlichem Sehvermögen beobachtet wurde. Besonders ist die Prognose ungünstig, wenn Rückenmarksaffectionen mit im Spiele sind. Hier pflegt die Pupille oft eng zu sein (Myosis bei sogenannter spinaler Amaurose). Weiter ist auf Ataxie, charakteristische Schmerzen, Lähmungen etc. zu achten. Auch das Ausbleiben des Reflexes beim Anschlagen der Patellarsehne, welches Westphal als frühzeitiges Symptom der Tabes hervorgehoben, kann von Bedeutung für die Prognose werden.

Die Therapie muss vor Allem schwächende Einflüsse vermeiden: Aufenthalt in Gebirgsgegend, gute Diät und Anwendung des constanten Stromes, indem man die Kathode auf das geschlossene Lid, die Anode in den Nacken setzt oder auch den Strom quer durch den Kopf leitet, bieten noch den besten Erfolg. Von medicamentösen Mitteln ist weiter Argentum nitricum und Jodkali besonders empfohlen worden; von Strychnininjectionen in die Schläfe (Nagel) habe ich mehr Erfolg bei den Formen von Atrophie gesehen, die neuritischen Ursprungs waren. Handelt es sich um Patienten, die an Lues litten, so wird in einzelnen Fällen, wo noch an rückbildungsfähige syphilitische Producte (etwa Gummata, die auf den Sehnerv drücken) zu denken ist, die Schmierkur in Anwendung kommen können. Doch sei man mit derselben sehr vorsichtig, wenn schon ausgeprägte Sehnervenatrophie besteht und sonstige Symptome vorhanden sind, die auf ein mehr diffuses Ergriffensein des Centralnervensystems hinweisen. Hier beschleunigen energische Quecksilberkuren sehr leicht den Verfall des Sehvermögens. —

Bei Cerebralerkrankungen handelt es sich öfter um ein directes Ergriffensein des Nerven. So bei Geschwülsten der Schädelbasis, die direct auf den Opticus drücken, bei Exostosen, Gummata, Hydrocephalus internus, chronischer Meningitis und bei inselförmiger Sclerose. Auch nach schweren Kopfverletzungen, die Erblindung oder Sehschwäche hervorrufen, entwickelt sich nach einiger Zeit meist ausgeprägte Sehnervenatrophie. Hier dürfte die von Hölder so häufig constatirte Fractur des Foramen opticum mit Bluterguss in den subvaginalem Raum des Sehnerven oder directes Anreissen als nächstliegende Veranlassung in Betracht kommen (Berlin).

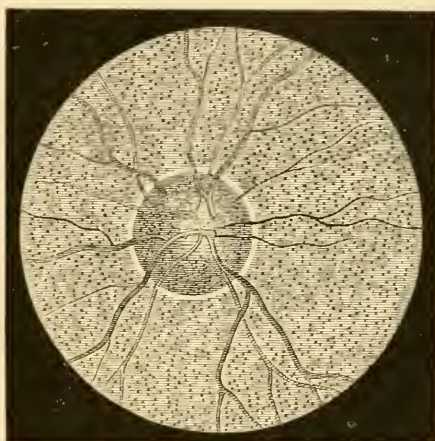
Falls besondere Cerebralcongestionen anzusehndigen sind, ist ein ableitendes Verfahren, Blutentziehungen, Haarseil angezeigt. Später empfiehlt Mooren den innerlichen Gebrauch von Argentum nitricum. —

In manchen Fällen fehlt es vollkommen an einem Hinweis auf eines der eben angeführten ätiologischen Momente; bisweilen scheint

ein an Excessen oder geistiger und körperlicher Ueberanstrengung reiches Leben den Anlass zu dem schweren Sehnervenleiden zu geben.

6. Excavatio papillae n. optici.

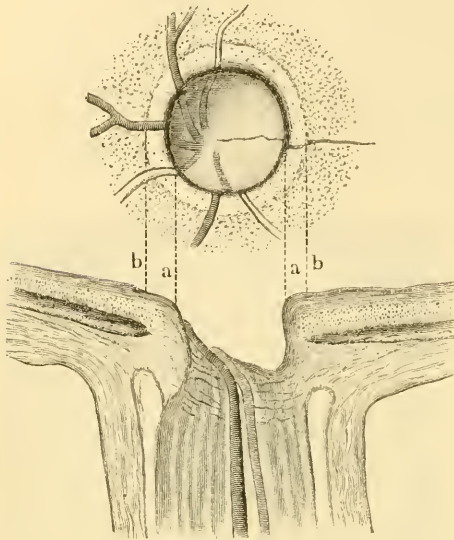
1. **Atrophische Exeavation.** In einzelnen Fällen von Sehnervenatrophie wird der eingetretene Schwund der Nervenfasern nicht durch eine ausgleichende Hypertrophirung des Bindegewebes gedeckt, und es kommt in Folge dessen zu einer muldenförmigen Vertiefung an der Papille. Diese seichte Vertiefung ist ophthalmoskopisch dadurch erkennbar, dass die Blutgefäße mit allmäliger Biegung den tiefer gelegenen Partien der Papille zulaufen (Figur 104). Das verschiedene Niveau, in dem sie auf ihrem papillaren Verlauf sich befinden, macht, dass bei ophthalmoskopischer Einstellung auf die Netzhautgefäße die in dem Papillencentrum befindlichen Gefäße blasser und undeutlicher erscheinen. Die Papille selbst zeigt atrophische Färbung.



104.

2. **Druck- oder glaukomatöse Exeavation.** Beim Glaukom tritt durch Steigerung des intraocularen Druckes, der sich bisweilen pathologische Resistenzverringernngen im Bindegewebe der Papille anschliessen, eine Verdrängung der Lamina eribrosa nach hinten ein und damit eine Exeavirung der Papille (Figur 105). Diese Verdrängung der Lamina eribrosa bildet den durchschlagenden anatomischen Unterschied gegenüber der atrophischen Exeavation, bei der die Lamina eribrosa in ihrer normalen Lage bleibt. Die Exeavation kann verschiedene Formen haben; meist kesselförmig, zeigt sie bisweilen auf ihrem Grunde noch eine zweite centrale, trichterförmige Vertiefung, die der Stelle des Gefässkanals entspricht, oder auch eine mehr seitlich gelegene, welche durch eine bereits vorhandene physiologische Exeavation bedingt ist.

Ansgekleidet ist diese H6hlung von den Nervenfasern, die am Rande, von der Netzhaut aus geknickt umbiegen, an den Seitenwanden steil herabgehen und dann in d6nner Schicht den Boden der Lamina



105.

cribrosa bedecken. Bei l6ngere bestehen tritt eine Atrophic der stark gezerzten und comprimierten Fasern ein. Die Blutgef6sse, welche meist nach der nasalen Seite zusammengedr6ngt sind, biegen ebenfalls am Rande der Excavation um und gelangen l6ngs der Seitenwand auf den Boden der H6hle.

Die Tiefe der letzteren kann bis 1.5 mm und mehr betragen. Ausgef6llt ist sie vom Glask6rper. —

Charakteristisch f6r die Schwierigkeit der Niveau-bestimmung im ophthalmoskopischen Bilde ist es, dass man diese glaukomat6se

Excavation anf6nglich als eine „Hervorw6lbung“ beschrieb. Erst durch eine Section von Heinrich M6ller (1857) ergab sich mit Sicherheit die Excavation, nachdem allerdings schon fr6her durch genaueres Eingehen auf das ophthalmoskopische Bild Bedenken gegen die Annahme einer Hervorw6lbung ausgesprochen waren (A. v. Graefe, Ad. Weber).

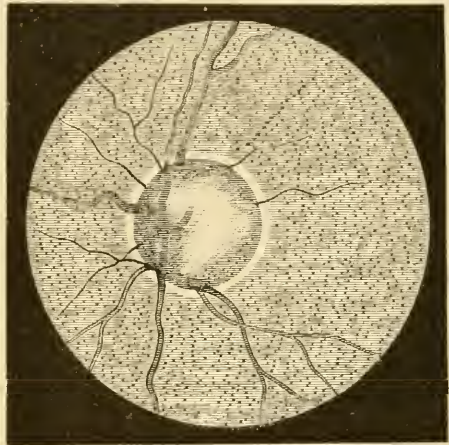
Die ersten Anf6nge der Excavation sind ophthalmoskopisch nicht leicht zu diagnosticiren. Die Papille erscheint noch normal gef6rbt, manchmal selbst etwas mehr ger6thet. In seltenen F6llen wurden auch Blutextravasate auf ihr beobachtet. H6ufig vertieft sich zuerst das Centrum der Papille; doch ist hier die Unterscheidung von der oft normal vorhandenen Fovea in der Mitte des Sehnerveneintritts schwierig oder unm6glich. Mit Sicherheit kann die beginnende Druckexcavation erst dann diagnosticirt werden, wenn ein Gef6ss am Rande der Papille deutlich eine Knickung macht und das papillare Ende desselben nachweisbar tiefer liegt als das retinale. Meist ist eine derartige Niveauver6nderung zuerst an den Gef6ssen der temporalen Seite zu erkennen.

Bei weiter fortschreitendem Process erregt schon der ungewöhnliche Verlauf der Gefässe auf der Netzhaut selbst die Aufmerksamkeit. Dieselben erscheinen alle nach der Nasalseite hingedrängt. Die Gefässe, die sonst gerade und gestreckt nach oben und unten giengen, machen jetzt einen Bogen, dessen Concavität der Macula lutea zugekehrt ist (Figur 106). Die schon normal sparsamen Aeste, welche temporalwärts hinziehen, sind fast ganz geschwunden; nur bei starker Vergrösserung und grosser Aufmerksamkeit erkennt man sie noch. Dabei werden die Arterien enger, die Venen zuweilen verbreitert, geschlängelt. Oft aber ist auch an ihnen eine Volumenverringering nachzuweisen, besonders in späteren Stadien.

Die Knickung der Gefässe am Papillarrand ist bogen- respective winkelförmig. Bei steiler Excavation scheinen sie

am Rande zu enden, die Venen öfter mit einer blauschwarzen Anschwellung. Erst auf dem Boden der Höhlung sieht man dann ihre Fortsetzung, da sie beim Herabgehen an einer senkrechten Seitenwand nicht zu verfolgen sind. Bei weniger steilen Seitenwänden kann man auch hier ihren Verlauf erkennen; doch erscheinen sie verschoben und durch ein schräges Mittelstück verbunden. Die auf der Papille selbst gelegenen Endtheile sind meist etwas blasser, mehr hellroth gefärbt; es ist oft schwer die Venen von den Arterien zu unterscheiden. Zuweilen treten hier einige sonst nicht sichtbare Schlingen feinerer Aeste hervor. Die Austrittspforte der Gefässe erscheint nach der nasalen Seite hin verschoben.

Die Papille selbst wird allmählig blasser, grau, bläulich oder weiss verfärbt. Später erhält der Sehnerv bei weiterer Atrophie ein leicht punkirtes Aussehen von den zwischen der Lamina durchtretenden Nervenbündeln. Er ist bei ausgesprochener Excavation von einem meist ziemlich schmalen, grauweissen oder gelben Ring (Figur 105 a b) umgeben, der seine Entstehung entweder einer einfachen Atrophie der Choroidea (Schweigger) oder einem zwischen der atrophischen Choroidea und



106.

Netzhaut liegenden Exsudat verdankt (Haab, Kuhnt). Zuweilen erkennt man auf diesen atrophischen Partien noch hier und da schwarze Pigmentflecke. Im Anfang pflegt sich diese Choroidealatrophie vorzugsweise an der temporalen Seite zu entwickeln.

Wenn die eben angegebenen Symptome schon einigermaßen charakteristisch für die Exeavation sind, so ist doch der directe Nachweis zu liefern, dass die Papilla optica in der That ausgehöhlt ist und tiefer liegt als die Netzhaut. Wir bedienen uns hierbei der oben besprochenen Hilfsmittel der Niveaubestimmung. —

Oefters ist auch Arterienpulsation bei der Druekexeavation zu constatiren. Dieselbe zeigt sich im Blass- und Wiederrothwerden der Centralarterienstämme auf der Papille, oft aber nur eines Astes. Selten überschreitet der Puls die Papillengrenze. Sein Zustandekommen erklärt sich so, dass bei dem gesteigerten, intraocularen Druke nur mit der Herzsystole Blut in die sonst comprimierten Arterien geworfen werden kann. Der intraoculare Druke wird aber dort am ehesten das Lumen verschliessen, wo das Gefäss, wie auf der Papille, schon an und für sich eine Biegung oder Knickung macht, um in den nach hinten ziehenden Sehnervenstamm einzudringen.

Am gesunden Auge wird dieses Pulsationsphänomen sehr selten beobachtet. v. Graefe sah es zweimal bei Orbitaltumoren, Wadsworth und ich während beginnender Ohnmacht.

Abzutrennen von dieser Form der Pulsation mit intermittirendem Blutstrom sind die eigenthümlichen Arterienpulsationen, wie sie von Quinke bei Aorteninsuffizienz, von Becker bei Morb. Basedowii etc. beschrieben wurden. Hier zeigen die Papillen-, aber auch die Netzhautarterien, besonders an ihren Theilungsstellen, nur kleine rhythmische Anschwellungen und Schlängelungen — bisweilen selbst mit einem leichten Erröthen und Erblassen der Papille verknüpft —, die meist nur bei der starken Vergrösserung des aufrechten Bildes erkennbar sind.

Differentielle Diagnose der Exeavationen. Bei der physiologischen Exeavation ist nie die ganze Papille bis zum Rande hin ausgehöhlt. Das zeigt sich ophthalmoskopisch schon in dem Verhalten der Gefässe (vergl. Figur 101). Dieselben gehen von der Netzhaut aus erst eine Strecke über die Papille hin, ehe sie in die Tiefe biegen. Besonders tritt dies an der nasalen Seite hervor, während nach der Seite der Macula lutea hin die Vertiefung sich schon eher der Papillengrenze zu nähern pflegt: doch bleibt sie immer seicht.

Es findet hier kein scharfes Abbiegen und keine Knickung der Gefäße statt.

Im Gegensatz dazu reicht die ausgeprägte Druckexcavation bis zur Netzhautgrenze. Es zeigt sich also scharf am Papillarrande die Gefäßknickung (vergl. Figur 106). Wenn vorher schon eine physiologische Excavation bestanden, so kann bei Eintritt der glaukomatösen auf diese Weise eine doppelte Knickung der Gefäße zu Stande kommen: einmal am Rande und dann noch auf der Papille selbst.

Ferner tritt auch in der Färbung der Papille eine diagnostische Differenz hervor. Bei der physiologischen Excavation ist zwar die vertiefte Partie blasser, oft sogar blendend weiss, aber die im Niveau der Netzhaut befindliche behält ihre röthliche, normale Färbung bei. Anders bei der Druckexcavation, wo, wenigstens in ausgesprochenen Fällen, die ganze vertiefte Papille nirgends mehr ihre virginale Färbung zeigt, sondern blass oder grau aussieht.

Zu einer Täuschung für den Ungeübten könnte der Umstand vielleicht noch Anlass geben, dass bei der Druckexcavation der sie umgebende schmale grauweisse, gelbliche, ja bisweilen gelbrothe Ring leicht zur Papille gerechnet wird. Es kann so die Auffassung entstehen, dass die Gefäße nicht am Rande der Papille umknicken, sondern erst — wie bei der physiologischen Excavation —, nachdem sie ein Stück auf ihr verlaufen sind. Es bedarf aber nur des Hinweises hierauf und geschärfter Aufmerksamkeit, um diese Klippe zu vermeiden.

Die atrophische Excavation hat eine seichte, muldenförmige Aushöhlung, die sogar oft nur schwer ophthalmoskopisch erkennbar ist. Tritt sie in dem einen oder anderen Falle deutlicher hervor, besonders wenn die atrophische Excavation sich einer vorher bestandenen physiologischen Excavation hinzugesellt hat, so dient ebenfalls das Verhalten der Gefäße als diagnostisches Moment zwischen ihr und der Druckexcavation. Bei letzterer brechen sie scharf am Rande ab, da die Excavation steil ist, bei ersterer gehen sie nur ganz allmählig in die Tiefe. Doch können auch hierbei noch Zweifel übrig bleiben: es wäre dann, um die Diagnose zu stellen, zu achten auf die ringförmige Choroidealatrophie bei glaukomatöser Excavation — die breiter ist und mehr gelblich gefärbt zeigt als der physiologische weisse Scleralring, der bei der atrophischen Papille durch den Schwund der Sehnervenfasern etwas deutlicher hervortreten pflegt —; ferner

auf Pulsationsphänomene, und eventuell auf allgemeine Krankheits-symptome des Glaukoms.

Schliesslich ist der Anfänger darauf aufmerksam zu machen, die glaukomatöse Excavation nicht etwa mit Staphyloma posticum zu verwechseln, wozu vielleicht gelegentlich das ähnliche Verhalten des allgemeinen Gefässverlaufes, nämlich die Verschiebung nach der nasalen Seite, wie sie hier durch Schiefstellung der Papilla optica bedingt ist, verführen könnte. Die grosse, weisse Sichel, ausgedehntere Choroidealveränderungen, die mangelnde Knickung der Gefässe am Rande — wenn auch kleinere Biegungen vorkommen — schützen ziemlich leicht davor.

7. Geschwülste des Sehnerven.

Die orbitale Partie des Sehnerven zeigt öfter Geschwülste, die theils primär entstanden sind, theils secundär vom Orbitalgewebe auf sie übergangen. Selten aber reicht die Geschwulst soweit nach vorn, dass sie die Papilla optica ergreift, wie Jacobson in einem Falle gesehen. Primär sind im Opticus besonders Myxome oder Myxosarcome und Myxofibrome, seltener Scirrhus, Carcinome, Psammome, Gliome und Neurome (Perls) beobachtet; secundär meist Sarcome. Bisweilen sitzt die Geschwulst nur innerhalb der äusseren Scheide, und der Sehnerv geht, ohne von ihr ergriffen zu sein, durch sie hindurch. Das Leiden fällt verhältnissmässig häufig in das kindliche Alter. Entspringen die Geschwülste vom Sehnerven selbst, so ist die frühzeitige Erblindung charakteristisch. Der Bulbus ist hier in der Richtung des Sehnerven nach vorn gerückt und — im Gegensatz zu den meisten Orbitalgeschwülsten — noch leicht beweglich. An der Papille ist Neuritis mit grösserer oder geringerer Schwellung oder Atrophie nachweisbar. In einigen Fällen ist es gelungen, die Sehnervengeschwulst mit Erhaltung des Bulbus zu extirpiren (Knapp). Doch wurde andererseits auch ein letaler Ausgang nach dieser Operationsmethode beobachtet, der wohl mit einer Eiterretention hinter dem Bulbus in Verbindung zu setzen ist.

Viertes Kapitel.

Erkrankungen der Netzhaut.

1. Hyperämie und Anämie der Netzhaut.

Bei Hyperämie der Netzhaut sieht man neben stärkerer Röthung der Papilla optica Ausdehnung der Netzhautarterien und besonders der Netzhautvenen, welche letztere etwas dunkler und geschlängelt erscheinen. Auch ein leichtes Verschwommensein der Papillargrenze ist öfter vorhanden. Da sich aber physiologisch ein ziemlich weiter Spielraum bezüglich der Gefässentwicklung und Form bei den einzelnen Individuen findet, so ist eine gesicherte Diagnose nicht überall zu stellen: am ehesten noch, wenn die fragliche Hyperämie einseitig auftritt.

Bei entzündlichen Augenaffectionen (besonders bei Iritis) besteht die Hyperämie öfter als Complication; ebenso kommt sie bei Refraktionsanomalien, die zu asthenopischen Beschwerden führen oder nach starker Ueberanstrengung der Augen vor. Weiter bisweilen bei cerebralen Affectionen, bei venösen Stauungen, bei Cyanose und in den ersten Stadien der constitutionellen Syphilis. Subjective Beschwerden fehlen meist, bisweilen besteht Lichtscheu und Mangel an Ausdauer beim Arbeiten. Die Therapie wird die ursächlichen Momente zu berücksichtigen haben. Daneben Augendiät, Blutentziehungen und Derivantien.

Anämie der Netzhaut (Blässe der Papille und Enge der Netzhautgefässe) kommt bisweilen bei anämischen und leukämischen Individuen zur Beobachtung; ebenso findet man sie bei Ohnmächtigen. Häufiger verknüpft sie sich mit Processen im Sehnerven (Neuritis), welche eine Compression der Blutgefässe bewirken. Hier sind die Arterien bisweilen ausserordentlich dünn (cf. „Embolie der Art. centr. retin.“).

Gelbfärbung der Retina und des Opticus (mit Hemeralopie und Gelbsehen) wurde bei Icterus beobachtet (Hirschberg).

2. Retinitis simplex (Retinitis serosa).

Zu der Hyperämie der Netzhaut und Papille gesellt sich hier eine ausgedehntere graue Trübung des Gewebes von mehr oder weniger Intensität. Sie hat ihren Sitz mit Vorliebe in der Nähe der

Papilla optica, deren Grenzen bisweilen so verschwommen sind, dass man den Sehnerveneintritt nur durch das Zusammenströmen der Blutgefäße erkennt. In anderen Fällen liegt gleichsam nur ein leichter Hauch oder Schleier über dem rothen Augenhintergrund in der Gegend der Papilla optica. Aber auch vor der Macula lutea oder an peripheren Partien findet sich diese Trübung. Die Gefäße an den leicht getrübten Partien sind meist deutlich sichtbar und besonders erscheinen die Venen als etwas dickere, dunklere Stränge auf dem mehr grauweisslichen Grunde. Die Arterien sind bisweilen etwas enger, was auf Compression derselben, besonders im Sehnerven, zurückzuführen ist. Gelegentlich sind auch die Blutgefäße verdeckt und verschleiert. Blutergüsse fehlen in der Regel.

Die Diagnose ist nicht immer leicht zu stellen, da eine einfache Verschleierung des Augenhintergrundes auch durch Hindernisse des Lichtdurchfalles in den optischen Medien bewirkt werden kann. So findet sich bei durchsichtiger diffuser Glaskörper- oder Hornhauttrübung ein ähnliches Bild; auch eine Hyperämie der Papille und Netzhaut ist hier nicht selten. Als differentiell diagnostisches Moment ist zu beachten, dass bei der Retinitis simplex die Trübung des Gewebes nur umschriebene Partien des Augenhintergrundes befällt, während bei einer diffusen Glaskörpertrübung der ganze Augenhintergrund ziemlich gleichmässig verschleiert erscheinen wird.

Es handelt sich bei der Retinitis simplex vorzugsweise um eine Durchtränkung der Netzhaut mit seröser Flüssigkeit, wengleich ein mässiger Austritt von Zellen und geringe parenchymatöse Veränderungen, die sich besonders später hinzugesellen, nicht ausgeschlossen sind. Treten letztere pathologischen Veränderungen jedoch durch intensivere Trübungen, Gewebsschwellungen, weisse Plaques etc. auch ophthalmoskopisch hervor, so bezeichnen wir die Affection besser als Retinitis parenchymatosa (s. unten).

Die Patienten klagen, dass ein Nebel vor den Gegenständen liege und ihr Sehvermögen herabgesetzt sei. Auch Störungen des Lichtsinns und im Gesichtsfelde können vorkommen; doch stehen diese Störungen durchaus nicht immer im geraden Verhältnisse zu dem ophthalmoskopisch wahrnehmbaren Befunde.

Die Prognose ist immer bedenklich, indem schwerere Affectionen der Netzhaut oder selbst des Sehnerven hinzukommen können. Wenn hingegen während längerer Beobachtung sich kein Fortschritt des Leidens gezeigt hat, ist eine vollständige oder relative Heilung zu erwarten. Auch kommt sehr in Betracht, aus welcher Ursache die Retinitis hervor-

gegangen. Abgesehen von einigen noch später zu erwähnenden Momenten hat man Ueberanstrengung, Blendung, Erkältung etc. angeschuldigt. Die Behandlung wird sich nach den etwa zu eruirenden ätiologischen Momenten zu richten haben. Schonung der Augen gegen Anstrengung und Licht, eventuell Aufenthalt im Dunkeln, Heurte-loup'sche Blutegel, ableitendes Verfahren, Schwitz- oder Mercurial-curen werden nach den vorliegenden individuellen Verhältnissen einzuleiten sein. —

Einzelne besondere Formen der Retinitis simplex bedürfen noch der Besprechung.

Retinitis nyctalopia. Arlt beschreibt unter diesem Namen eine meist in Folge von Ueberblendung entstehende Affection, bei welcher — unter geringem ophthalmoskopischen Befunde (leichte Trübung der Netzhaut, Verwaschensein der Papillengrenzen) — besonders über Blendungserscheinungen, bei nur mässiger Sehschärfenherabsetzung und sonst freiem Gesichtsfelde geklagt wird. Die Gegenstände in der Ferne erscheinen wie leicht verschleiert, die davor liegende Luft scheint zu flackern. Das Leiden tritt ziemlich schnell auf und kann lange Zeit bestehen. Die ophthalmoskopischen Erscheinungen pflegen sich im Laufe der Zeit zu verringern. Die Therapie besteht in Schonung der Augen, Schutz gegen Licht, Blutentziehungen und einer Quecksilbereur.

Retinitis syphilitica. Die Netzhantaffection an und für sich bietet keine derartigen Charakteristica, dass man aus ihr allein die Diagnose auf Syphilis stellen könnte. Erst durch die Verbindung mit eigenartigen Choroideal- und Glaskörperaffectionen wird dieselbe gesicherter. Oft schon sehr frühzeitig nach der Infection zeigt sich eine gewisse Hyperämie der Netzhaut mit leichtem Verschwommensein der Papillenränder (Netzhautreizung, Schnabel), die dann in eine ausgeprägtere Retinitis mit Trübung des Gewebes, besonders in der Nähe der Papille übergehen kann. Meist aber tritt die gewöhnlich doppelseitige Retinitis erst in späteren Perioden ein, 1 bis 2 Jahre nach der Infection. Sie verbindet sich gern mit einer ziemlich durchsichtigen, staubförmigen, diffusen Glaskörpertrübung. Letztere erschwert die Diagnose der Retinitis, welche, wie wir gesehen, in der Regel nur wenig hervortretende Veränderungen (— hellere Flecke und Apoplexien sind selten —) zeigt. Nur ausnahmsweise kommen stärkere Schwellungen der Papille vor. Bisweilen ist die Macula lutea allein befallen (*Retinitis centralis*, v. Graefe); sie wird von einer grauen Trübung eingenommen. Eine häufige Complication bildet Choroiditis und Iritis. Die Choroiditis sitzt

besonders in den äquatorialen Partien und führt zu kleinen weisslichen atrophischen Flecken, gemischt mit schwärzlichen Pigmentanhäufungen. Auch treten durch Defect des Pigmentblattes die Intervascularräume oft deutlich hervor. Bei der centralen Retinitis sieht man später auch häufig Choroidealveränderungen in der Gegend der Macula lutea. In seltenen Fällen kommt es zu ausgedehnteren secundären Einlagerungen schwarzen Pigmentes in die Netzhaut (Chorio-Retinitis). In einem Falle habe ich in Folge von Lues das vollständige Bild einer Retinitis pigmentosa (mit entsprechender Sehnerven- und Gefässveränderung und peripher sitzenden, schwarzen, knochenkörperähnlichen Pigmentflecken und zwar ohne erhebliche Choroidealalteration) auftreten sehen. Förster und Schweigger beschreiben ähnliche Befunde.

Die Patienten erleiden in leichteren Fällen nur eine geringe Herabsetzung der Sehsehärfe ($S \frac{1}{3}$ oder $\frac{1}{2}$), so dass sie — wenn keine äusseren Entzündungen bestehen — bisweilen erst spät den Arzt aufsuchen. In schweren und complicirten Fällen, besonders bei stärkeren Glaskörpertrübungen, kann das Sehen bis auf das Erkennen der Handbewegungen herabgesetzt sein.

Das Gesichtsfeld hat öfter Defecte. So treten bisweilen ringförmige Defecte (Förster) auf, bei denen das centrale Sehen verhältnissmässig erhalten ist, dann eine Zone schlechteren Sehens folgt, während in der Peripherie des Gesichtsfeldes wiederum besser gesehen wird. Bei Retinitis centralis finden sich Skotome am Fixationspunkt. Oft wird über die Wahrnehmung durchsichtiger, hin und her zitternder Flecken und Scheiben geklagt. Bisweilen besteht Mikropsie (v. Graefe); ein Symptom, das sich auch bei anderen Retinalerkrankungen gelegentlich findet und auf dem Ausfall oder Auseinanderschieben von empfindenden Netzhautelementen beruht. Ebenso wie Kleinerschen wird auch Metamorphopsie (Förster) beobachtet. Die Gegenstände erscheinen verzerrt, gerade Linien gebogen; die Ursache dieses Symptomes dürfte mit der der Mikropsie zusammenfallen. Selbst nach Heilung der Krankheit kann die Metamorphopsie noch bestehen bleiben. Hemeralopie ist meist vorhanden (Förster).

Die Heilung kann in 6 bis 8 Wochen, wenn es sich um leichte Fälle handelt, erfolgen. Eine in dieser Zeit nicht erreichte volle Wiederherstellung kann noch später allmählich sich herausbilden. Andere Fälle aber sind sehr hartnäckig; auch besteht Neigung zu Recidiven. Dennoch kommen oft schwere Fälle, wenn sie frisch sind und stark entzündliche Erscheinungen zeigen (Iritis, dicke Glaskörpertrübungen), trotz hochgradigster Herabsetzung des Schvermögens und trotz starker Gesicht-

felddefecte (selbst für Lampenlicht) unter entsprechender, lange fortgesetzter Behandlung schliesslich zu einem durchaus befriedigenden Sehvermögen. Ist der Process abgelaufen, sind ausgeprägte Choroidalveränderungen mit secundärer Sehnervenatrophie vorhanden, so ist auf eine erhebliche Besserung des bestehenden Sehvermögens nicht zu rechnen.

Die Therapie ist eine antisypilitische. Ich habe mit subcutanen Sublimatinjectionen (0.01 Sublimat) gleiche Erfolge gehabt, wie mit Schmierkuren; doch ziehe ich letztere — und zwar in starker Dosis (4 g pro die) eventuell mit gleichzeitiger innerer Darreichung von Calomel (2 Mal 0.03 g pro die) vor —, wenn der Process mit dicker Glaskörpertrübung und Iritis complicirt ist. Jodkali- sowie Schwitzkuren bieten nicht denselben Nutzen. Hingegen ist zur längeren Fortsetzung der Behandlung — nach Absolvirung der Spritz- oder Schmierkur — Jodkali allein oder in Verbindung mit Hydrarg. bijod. rubr. empfehlenswerth. Während der Hauptkur sollten die Kranken immer im Dunkelmzimmer gehalten werden. Bei vollblütigen Individuen empfehlen sich noch Heurteloup'sche Blutentziehungen.

Commotio retinae. Nach Einwirkung stumpfer Gewalten sieht man gelegentlich eigenthümliche ödematöse Trübungen der Netzhaut auftreten (Berlin). An mehr oder weniger ausgedehnten Partien findet sich an Stelle der sonst vorhandenen rothen Färbung des Augenhintergrundes eine grauweisse, die bisweilen mit zackigen Ausläufern in die rothe Umgebung hineinragt. Auf diesem grauweissen Hintergrunde erscheinen die Gefässe etwas dunkler, mehr hervortretend und strangförmlich. Wenn die Trübung in der Nähe des hinteren Poles sitzt, so kann, wie ich gesehen, die Macula lutea eine gelbliche, blasse Färbung annehmen, ihren hellen Lichtring im umgekehrten Bilde verlieren, und die Fovea centralis als dunkler Fleck erscheinen. Einmal habe ich, wie auch Hock, sogar eine blutige Netzhautablösung an der Macula beobachtet. In der Regel pflegt in einigen Tagen jede Spur der Trübung zu verschwinden. Das Sehvermögen ist meist mässig herabgesetzt ($\frac{1}{4}$ bis $\frac{1}{3}$ der früheren Schärfe). In den darauf untersuchten Fällen habe ich auch Verringerung des Lichtsinnes gefunden. Die subjectiven Störungen schwinden in der Regel im Laufe einer Woche. Bisweilen wird noch in Folge von Contusionen des Augapfels ein Accommodationskrampf beobachtet, der mit traumatischer Mydriasis oder Myosis einhergehen kann. — Die Ursache des Schlechtersehens liegt nicht, wie Berlin annahm, in einem plötzlich, in Folge kleiner Blutungen im Corp. ciliare entstehenden, unregelmässigen Linsen-

Astigmatismus, sondern in der Affection der Netzhaut. Hierfür spricht die Herabsetzung des Lichtsinnes; vor allem aber fehlte, wie ich mich ophthalmoskopisch überzeugt habe, irgend welcher, in Betracht kommender unregelmässiger Astigmatismus. Nach Berlin's Versuchen an Thieren finden sich kleine Blutungen zwischen Choroidea und Sclera an den Stellen, wo das Oedem der Netzhaut sich ausbildet. — Bisweilen trägt zu weiterer Herabsetzung der Sehschärfe eine leichte, oft nur mit focaler Belenchtung zu sehende, zum Theil aus unregelmässigen Figuren sich zusammensetzende Hornhauttrübung oder auch Trübung des Kammerwassers bei. Ruhe des Auges, Atropin, kühle Umschläge genügen meist die spontane Wiederherstellung zu unterstützen.

Maenlare Retinitis durch directes Sonnenlicht. Zu Zeiten, wo eine Sonnenfinsterniss beobachtet wurde, stellen sich ziemlich regelmässig Patienten vor, die durch directes Hineinsehen in die Sonne Selbststörungen davon getragen haben. Während anfänglich eine starke centrale Verfinsterung ihres Gesichtsfeldes stattfand, verringert sich dieselbe meist soweit, dass schliesslich nur ein leichter Schleier die Fixationsstelle deckt (centrales Skotom). Oft ist an derselben Stelle ein gewisses Flimmern vorhanden; Farben erscheinen an der Fixationsstelle matter und weniger niancirt; eine eigentliche Farbenblindheit ist aber, wenigstens wenn das Sehen wieder einigermaassen hergestellt, in der Regel nicht nachweisbar. Ophthalmoskopisch kann man bei genauer Beobachtung nur eine geringe Veränderung in dem Centrum der Maenla lutea sehen und zwar fand ich, ebenso wie Haab und Deutschmann, daselbst an Stelle des bekannten Bildes der Fovea ein dunkles, etwas breiteres Fleekchen, bisweilen ohne Lichtring, das grosse Aehnlichkeit mit einem Bluterguss hatte, ohne dass ich es jedoch dafür ansprechen möchte. Diese Veränderung beruht auf directer Verbrennung der betreffenden Netzhautschichten durch das Sonnenlicht, wie Thierversuche erwiesen (Czerny). Die Prognose ist von der Schwere der Verletzung abhängig; aber selbst durchscheinende Skotome können Jahre lang bestehen bleiben. Die Therapie wird in Abhalten des Lichtes, Blutentziehung und Ableitung bestehen müssen. Später kann man Strychnin versuchen.

3. Retinitis parenchymatosa.

Neben der Hyperämie und Gewebstrübung, welche die Retinitis simplex zeigt, sind bei der parenchymatösen Retinitis circumscripte Veränderungen in Gestalt weisser oder weissgelblicher Flecke und Striche

zu constatiren. Daneben sind Blutungen gar nicht selten. Die ausgedehntere Betheiligung des Gewebes veranlasst ferner, dass die Gefässe zum Theil in ihrem Verlaufe verschwommen, selbst vollkommen unterbrochen erscheinen. Die Arterien sind bisweilen durch Compression enger und weniger gefüllt. Auch kann durch Hypertrophirung der Adventitia eine Verdickung der Gefässwände (Retinitis perivaseculosa) bewirkt werden, wodurch sich das Ansehen in der Weise ändert, dass man die schmale rothe Blutlinie zu beiden Seiten von weisslichen Linien begrenzt sieht. Die Papilla optica ist in der Regel in Mitleidenschaft gezogen. Entweder wird sie einfach trüb und hyperämisch, ihre Abgrenzung gegen die Netzhaut hin verschwindet oder sie schwillt an und überragt etwas das Netzhautniveau, so dass eine wirkliche Neuroretinitis auftritt.

Die anatomischen Veränderungen zeigen sich vorzugsweise in Wucherungen der Müller'schen Radiärfasern, Hypertrophie und Sclerose der Nervenfasern, fettige Degenerationen, Auftreten entzündlicher Exsudate und Blutungen.

Die Müller'schen Radiärfasern sind verlängert, verdickt und sclerosirt. Hierdurch wird in Verbindung mit Wucherungen der äusseren Körnerschicht eine hügelartige Erhebung der Stäbchen- und Zapfenschicht an umschriebenen Stellen bewirkt; besonders in der Nähe der Papilla optica findet dies statt und veranlasst zum Theil die Hervortretung der Papillengrenze.

Die Nervenfaserschicht in der Netzhaut und auch in der Papilla optica kann hypertrophiren und zwar zeigen hierbei die marklosen Nervenfasern neben einer mehr gleichmässigen Ausdehnung bisweilen umschriebene kolbenförmige Anschwellungen, welche Aehnlichkeit mit Ganglienzellen haben und anfänglich auch als sclerosirte Ganglienzellen beschrieben wurden (Zenker, Virchow). H. Müller jedoch wies ihre Entstehung aus Nervenfasern nach. Ich habe sie auch bei der reinen Papillitis in der Papille gesehen. Diese gangliösen Entartungen treten oft herdweise auf.

Die fettige Degeneration trifft zum Theil die Müller'schen Fasern, zum Theil die Körnerschichten, in welche sich Herde von Fettkörnchen einlagern.

In dem Netzhautgewebe selbst findet man nach der Erhärtung des Auges geronnene glänzende Massen, die zum Theil mit Lymphkörperchen durchsetzt sind. Blutergüsse sind nicht eben selten. Die Gefässe sind zum Theil ausgedehnt, besonders gilt dies für die Venen und Capillaren; auch eine Neubildung von Gefässen tritt ein. Die Wände der Gefässe

der Netzhaut und auch der Choroidea zeigen öfter eine sclerotische Infiltration.

Die ophthalmoskopisch wahrnehmbaren weissen Plaques sind veranlasst theils durch Herde von Fettkörnchen, theils durch Nester sclerosirter und hypertrophirter Nervenfasern. Die strichförmigen, weissen Trübungen können auf einer fettigen Entartung der inneren Enden der Radiärfasern beruhen (Virchow).

Die subjectiven Symptome bestehen in Selschwäche. Das Gesichtsfeld ist in der Regel nicht eingeengt, Farben- und Lichtsinn nicht gestört. Die Kranken klagen öfter noch über eine Art Nebelsehen, auch subjective Lichterscheinungen kommen vor. Ebenso, aber selten, Mikropsie und Metamorphopsie.

Der Verlauf ist meist recht langwierig; die Vorhersage bezüglich einer Besserung des Sehvermögens sehr zweifelhaft und abhängig von der Ausdehnung und Aetiologie des Processes. Doch sind Fälle vollkommener Heilung beobachtet. Oefter wechselt Besserung mit Verschlechterung ab. Schliesslich kann sich auch Netzhaut- und Sehnerventrophie herausbilden. Die Form von Retinitis, welche bei acuter Nephritis antritt (also etwa nach Scharlach) verspricht noch am ehesten Heilung.

Aetiologie. Parenchymatöse Retinitis ist bisweilen Folge von Netzhautblutungen oder auch von Choroiditis. Sehr häufig kommt sie bei Albuminurie vor; auch bei Diabetes, Leukämie, Anämie wird sie beobachtet und hat hier bisweilen eine für das Grundleiden einigermaassen charakteristische Form, der unten noch besonders gedacht werden soll. Oft bleibt die Ursache unbekannt.

Die Behandlung wird für vollständige Ruhe der Augen, Abhalten hellen Lichtes zu sorgen haben. Im Beginne des Leidens empfiehlt sich, wenn der Allgemeinzustand es erlanbt, mehrwöchentlicher Aufenthalt in einem dunklen Zimmer mit öfterer Anwendung (etwa 1 bis 2 mal wöchentlich) des Heurteloup'schen Blutegels. Um den Erfolg der Blutentziehungen festzustellen, prüft man das Sehvermögen zwei Tage später. Hat sich nach zweimaliger Application keine Besserung eingestellt, so kann man auf weitere Blutentziehung verzichten. Ferner sind Schwitzkuren, Mercurialien oder Jodkali bisweilen angebracht. — Bei Anämischen oder bei Albuminurie wird man auf den Aufenthalt im Dunkelzimmer und auf Blutentziehungen verzichten; hier sind nur die Medicationen am Platze, welche gegen das Allgemeinleiden Erfolg versprechen. Um eine gewisse örtliche Ableitung zu erzielen, kann man

daneben die Arlt'sche Stirnsalbe anwenden oder auch Jodtinctur auf Stirn und Schläfe pinseln.

Retinitis albuminurica. Bisweilen tritt die bei Albuminurie vorkommende, in der Regel doppelseitige, parenchymatöse Retinitis in einer so charakteristischen Form auf, dass aus ihr allein mit grosser Wahrscheinlichkeit das Grundleiden diagnosticirt werden kann. Und in der That kommen die Fälle nicht selten vor, wo zuerst das Nierenleiden mit dem Augenspiegel erkannt wird.

Man findet hier dicht neben der Papilla optica weisse Figuren, die bisweilen sectorenförmig — ähnlich wie die doppelcontourirten Nervenfasern — in die Netzhaut hineinstrahlen (cf. Farbendrucktafel Figur 3). Sie können zusammenfliessen und die ganze Papille mit einem breiten, weisslichen Saume umgeben, der an der Peripherie kleinere, convexe Bogen macht. Die Gefässe sind zum Theil auf den Flecken sichtbar, zum Theil verschwinden sie auf ihnen oder werden undeutlich. Die Venen sind stärker gefüllt und geschlängelt. Auch weiter entfernt finden sich kleinere weissliche, meist glänzende Plaques in dem Roth des Augenhintergrundes. Die Papillengrenze ist verschwommen; die Papille hyperämisch. Besonders charakteristisch ist die Gegend der *Macula lutea*. Letztere wird nämlich von feinen weissen Pünktchen oder Strichen eingeschlossen; das Bild ist ähnlich, als wenn weisse Farbe mit einem Pinsel auf einem rothen Grunde ausgespritzt wäre. Weiter finden sich an verschiedenen Stellen der Netzhaut rundliche oder radiäre, kirschrothe und rothbraune Blutergüsse. Auch auf der Papille sind öfter Apoplexien. — In einzelnen Fällen betheilt sich die Papille sehr lebhaft an dem Process; man findet starke Gewebstrübung, ferner weisse Plaques und zahlreichere Blutergüsse auf ihr. Auch kann die Schwellung so erheblich sein, dass sie pilzkopfförmig hervortragt: es handelt sich dann um eine ausgeprägte Neuroretinitis.

Dass übrigens selbst die typische Form des ophthalmoskopischen Bildes nicht absolut die Diagnose Albuminurie sichert, zeigt ein von G. Wegner und mir beschriebener Fall, bei dem dasselbe Bild sich ohne Albuminurie bei einem Tumor cerebri fand. Jacobson sah es, ebenfalls ohne Albuminurie, bei Diabetes. — Recht häufig treten auch bei Albuminurie Formen der Retinitis auf, die nichts besonders Charakteristisches haben. So besteht nur eine Retinitis simplex mit einzelnen Apoplexien oder höchst sparsamen weissen Plaques. Auch habe ich einen Fall beobachtet, wo anfänglich nur eine ganz leichte Veränderung in der Gegend der *Macula* hervortrat. Letztere war von einer Grenzzone umgeben, die wie leicht bestäubt aussah; von eigentlich

weissen Punkten war noch nichts zu sehen. Erst später entwickelte sich das charakteristische Bild.

Auch Netzhautablösungen können als Complication hinzutreten (v. Graefe, Brecht, Landesberg). In sehr seltenen Fällen beschränkt sich die Erkrankung bei Albuminurie auf die Sehnerven-Papille (Neuritis). Die mikroskopischen Befunde sind im Allgemeinen bereits geschildert; das eigenthümliche Bild der feinen Striche und Punkte, welche die Macula umsäumen, wird durch Verfettung der Ausbreitungen der Müller'schen Radiärfasern, die nach der Macula hin convergiren, bedingt.

Vorkommen. Retinitis bei Albuminurie ist nicht selten; Friedrichs fand sie in circa 13 Procent. Meist ist sie Begleit-Erscheinung der chronischen Nierenaffectionen (Morb. Brightii, Schrumpfniere und amyloide Degeneration), aber auch bei acuter Nephritis nach Scharlach und bei der Nephritis gravidarum wird sie öfter beobachtet. Diabetes und chronische Bleiintoxication können bei gleichzeitig bestehender Albuminurie dasselbe ophthalmoskopische Bild der Retinitis herbeiführen.

Der Grund der Netzhautaffection kann nicht, wie Traube wollte, auf eine Hypertrophie des linken Ventrikels zurückgeführt werden, welche die Blutungen als die primäre Affection veranlassen sollte. Die Herzhypertrophie fehlt in einer Reihe von Fällen. Auch sind Apoplexien durchaus nicht immer im allerersten Stadium der Ret. albuminurica vorhanden. Es scheint vielmehr die Retinitis die Folge einer chronischen Urämie (v. Graefe, Leber) zu sein, für welche Annahme noch das häufige Vorhandensein von Kopfschmerzen und Uebelkeit spricht. Ferner werden auch wirkliche urämische Anfälle mit urämischen Amaurosen (s. S. 147) gelegentlich beobachtet. — Das Auftreten der Retinitis bei chronischer Nephritis pflegt von schlechter Vorbedeutung zu sein; meist starben die Patienten in einigen Monaten oder Jahren. Die Sehstörungen sind mehr oder weniger hochgradig, können auch wieder etwas zurückgehen. Vollständige Amaurose ist sehr selten.

Retinitis leukaemica. Bei Leukämischen findet sich, wie Liebreich zuerst beschrieben, die Netzhaut beider Augen bisweilen getrübt. Die helle Beschaffenheit des Blutes bewirkt eine blasserthe bis blassgelbliche Färbung des ganzen Augenhintergrundes; ebenso erscheinen die Gefässe heller, die Venen sind geschlängelt und von weissen Linien eingefasst. Auch die Blutextravasate haben eine hellere Färbung. Daneben finden sich weisse rundliche Plaques, die zum Theil in den oben erwähnten fettigen Degenerationen und sclerotischen Veränderungen der Nervenfasern, zum Theil in Anhäufungen von Lymphkörperchen (Leber) ihre Ursache haben. Die Choroidea zeigt ebenfalls Anhäufung

weisser Blutkörperchen und starke Ausdehnung der Gefässe (Oeller, Deutschmann).

In anderen Fällen ist jedoch die als charakteristisch bezeichnete helle oder gelbliche Farbe des Augenhintergrundes und der Blutgefässe bei Leukämischen durchaus nicht vorhanden, wie ich öfter gefunden, trotzdem Apoplexien und Netzhauttrübung bestehen. Die Sehstörungen entsprechen dem localen Sitze des Leidens; wird, wie meist, nur die Peripherie befallen, so sind sie gering. In einem Falle Becker's, wo die Macula ergriffen war, bestand ein centrales Skotom mit Metamorphosie. —

Als *Retinitis albescens punctata s. striata* (Mooren, Kuhnt) ist eine Form von parenchymatöser Netzhautaffection beschrieben worden, in der ein Menge kleiner punkt- oder strichförmiger weisser, öfter glänzender Flecke auftreten. Dieselben können sich auf die Umgegend der Macula lutea beschränken, auch diese selbst befallen. Oefter wurde ein centrales Skotom beobachtet. Die Prognose erscheint bezüglich der Besserung des Sehvermögens ziemlich günstig.

4. Hämorrhagien der Netzhaut.

Retinitis hämorrhagica.

Die Blutergüsse in die Netzhaut zeigen sich als kirschrothe oder braunrothe Flecke. Ihre Farbe hat immer eine dunklere Nüance als sie dem normalen Augenhintergrunde zukommt. Die Diagnose der Apoplexien ist daher leicht, nur an der Stelle der Macula, die an und für sich dunkler ist, kann das Erkennen bisweilen etwas erschwert werden. Auch die Unterscheidung zwischen Blutungen in der Netzhaut und solchen in der Choroidea bietet gelegentlich Schwierigkeiten. Bei längerem Bestande vermehrt sich meist noch der dunkle Ton der Farbe. Wenn grössere Flecke sich resorbiren, so sieht man als letzten Rest öfter noch eine dunkle, der Peripherie entsprechende Linie. In anderen Fällen entstehen weisse Plaques oder schwärzliche Flecke an der Stelle der früheren Apoplexie. Auch Choroidealveränderungen — kleine weisse Stippchen und schwarze Flecke — sieht man bisweilen nachträglich hervortreten. Die Gestalt der Blutungen ist verschieden: rund, unregelmässig, öfter auch strichförmig. Diese letztere Form, welche durch die Ausstrahlungen der Müller'schen Radiärfasern bedingt ist, findet sich bei Choroidealblutungen nicht. Die Anzahl der Apoplexien ist mehr oder weniger gross. Bisweilen tritt nur ein einziger Bluterguss auf; als-

dann aber, wie es scheint, mit Vorliebe in der Gegend der Macula lutea, wo er sich durch ein deutliches centrales Skotom sehr bemerklich macht. Kleinere und peripher sitzende Blutergüsse verursachen fast gar keine Störungen; sie entgehen den Patienten meist vollständig. Nur bisweilen wird über „Flimmern“ geklagt. Verhältnissmässig häufig finden sich, besonders kleinere Apoplexien, bei Anämischen und Leukämischen. Bei der Anämie gesellt sich zuweilen auch eine Trübung der Papille und im höchsten Grade eine ausgeprägte Retinitis mit Netzhauttrübung hinzu, die selbst zur Amaurose führen kann (Hirseberg).

Bei der perniciosösen Anämie kommen Apoplexien, neben blasser und trüber Papille und starker Venenausdehnung, oft vor (Horner, Biermer, Quinke). Häufig, aber durchaus nicht immer, zeigen sie ein weisses Centrum, das aus einer Anhäufung von Lymphzellen besteht (Manz). Doch ist andererseits dieses weisse Centrum nicht charakteristisch; ich habe es auch sonst, z. B. bei linealer Leukämie, gesehen.

Litten hat es z. Th. auch bei den Apoplexien der Netzhaut beobachtet, die er bei Septikämie fand. Hier treten die Blutungen in der Regel kurz vor dem Tode, längstens 50 bis 60 Stunden vorher ein. Auch kommen sie vor in Verbindung mit einer ausgeprägten septikämischen Retinitis (Roth).

Sonst werden Hämorrhagien noch beobachtet bei Menstruationsanomalien, Herzfehlern, Leberkrankheiten, Congestivzuständen, Atherom der Arterien, Scorbut, Purpura haemorrhagica etc. Auch bei Diabetes habe ich sie gesehen. Bisweilen handelt es sich um locale Veränderungen der Gefässwandungen, wie z. B. bei Blutungen, die spontan oder nach der Iridectomie in glaukomatösen Augen stattfinden. Auch Traumen des Auges veranlassen Blutergüsse.

Die Apoplexien können zu vollständiger Resorption gelangen. In anderen Fällen folgt eine Netzhautatrophie, die partiell oder mehr allgemein ist. In letzterem Falle kann es auch zur Sehnervenatrophie mit starker Verengerung der Gefässe kommen. Secundäres Glaukom ist ebenfalls, besonders bei zahlreichen Apoplexien zu befürchten. Meist aber gesellen sich diese schwereren Zufälle nur zur ausgeprägten Retinitis hämorrhagica.

Die Behandlung wird sich nach den vorliegenden Ursachen zu richten haben. Neben Ableitung auf den Darmkanal ist local im Anfang Kälte oder Druckverband, besonders nach vorangegangenen Traumen angezeigt; später kann man Jodtinctur in die Augenumgebung ein-

pinseln. Mit der Anwendung des Atropins sei man vorsichtig, um nicht den Ausbruch eines secundären Glaukoms zu beschleunigen.

Retinitis hämorrhagica. Ist die Bethheiligung des Netzhautgewebes stärker hervortretend, so bezeichnet man den Process als *Retinitis hämorrhagica* (Liebreich). Hier besteht neben den Apoplexien eine stark ausgeprägte Trübung des Gewebes. Die Grenze der Papille ist verschwommen, bisweilen ganz unkenntlich; auf der gerötheten oder getrübbten Papille liegen nicht selten Blutmassen. Die Arterien der Netzhaut sind meist eng, die Venen dunkel, geschlängelt. In manchen Fällen ist aber kaum etwas von Gefässen zu erkennen. Die Blutungen sind mehr oder weniger zahlreich; ihr Hauptsitz pflegt die Gegend des hinteren Augenpols zu sein. Bisweilen kommen auch weisse Plaques vor.

Die ursächlichen Momente bilden — neben den oben angeführten — vorzugsweise Gefässerkrankungen und Herzaffectionen. Auch bei Orbitaltumoren habe ich *Retin. hämorrh.* gesehen. Wahrscheinlich handelt es sich öfter um embolische Prozesse.

Ebenso kommt *Venenthrombose* in Betracht, wie Michel auch durch eine Section (*Thrombose der Ven. centralis retinae im Opticus*) erwiesen hat. Nach ihm soll die hierauf beruhende *Ret. hämorrh.* ziemlich plötzlich entstehen, mit starker Abnahme des Sehvermögens, das sich, wenn auch vorübergehend, wieder bessert. Dass übrigens nicht immer Blutungen in der Netzhaut als Folge der *Thrombose der V. centralis* auftreten, beweisen anderweitige Mittheilungen von *Angellucci*. In der überwiegenden Mehrzahl der Fälle entwickelt sich die Affection einseitig.

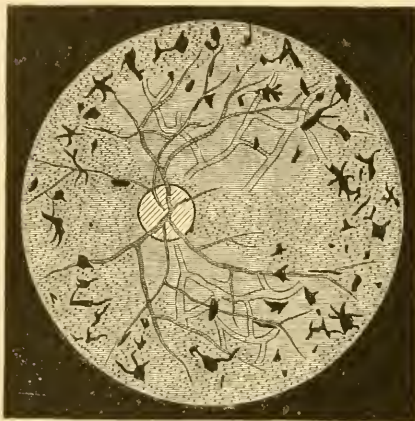
Im Ganzen ist die Prognose für eine verbreitete *Ret. hämorrh.* wenig günstig; oft auch treten neue Nachschübe ein. Der Ausgang kann ebenfalls *Netzhaut- und Sehnervenatrophie* sein, nicht selten folgt secundäres Glaukom. Bei umschriebenen Herden ist ihre Rückbildung zu erwarten.

Die Therapie ist ähnlich wie die der *Netzhautapoplexien*. Man wird für ein ruhiges Verhalten der Kranken, Augendiät, im Beginn Aufenthalt in einem verdunkelten Zimmer, Enthalten von Spirituosen, geregelten Stuhlgang, eventuell, wenn der Allgemeinzustand es erlaubt, Ableitung auf den Darmkanal sorgen. Oertlich Blutentziehungen, Einreibung der *Arlt'schen Stirusalbe* oder *Jodbepinselungen*. Auch *Ergotin-Einspritzungen* sind zu versuchen.

5. Pigmentdegeneration der Netzhaut. (Retinitis pigmentosa).

Die Pigmentdegeneration der Netzhaut bietet ein sehr typisches Bild sowohl dem ophthalmoskopischen Befunde (Figur 107) als dem Symptomeneomplexe nach.

Vorzugsweise an der Peripherie der Netzhaut finden sich kleine, intensiv schwarze Figuren, zum Theil in der Gestalt der Knochenkörperchen mit untereinander communicirenden Ausläufern, zum Theil



107.

als kleine Striche oder Punkte. Grössere schwarze Flecke sind sehr selten. Die schwarzen Striche liegen oft dicht den Gefässwandungen an; an anderen Stellen liegen sie ihnen auf und verdecken sie. Damit ist alsdann ihr Sitz in der Netzhaut erwiesen. Das Be- und Verdecken von Netzhautgefässen ist das wichtigste Merkzeichen für die Localisirung, da bei der Dünnhheit der Netzhaut kaum in anderer Weise mit Sicherheit diagnosticirt werden kann, ob ein Pigment-

fleck in ihr oder in der Choroidea gelegen ist. Bei stärkerer Verbreitung des Processes sieht man auch nach dem hinteren Augenpole hin Pigment auftreten; die nächste Umgebung von Papilla optica und Macula bleibt aber — mit wenigen Ausnahmen — frei. Die Papille selbst ist atrophisch, blassgelblich und hat ein wachsartiges Aussehen; öfter erscheint sie verkleinert. Ihre Grenzen treten deutlich hervor. In ihrer Nähe wurden bisweilen leuchtende helle Linien und Stippen (Drusen der Glaslamelle der Choroidea) beobachtet (Nieden, Anek). Die Gefässe zeigen eine sehr charakteristische Veränderung; durch Verdickung ihrer Wandungen wird ihr Lumen so verengt, dass sie nur schmale rothe Streifen bilden, die bisweilen kaum in ihre mehr peripheren Verzweigungen zu verfolgen sind. Die Verengerung trifft am auffälligsten die Arterien. Das Stroma der Choroidea erscheint dabei normal; bisweilen sind wegen leichter Entfärbung des Pigmentepithels an einzelnen Partien die Choroideal-

gefäße deutlicher zu erkennen. Ausgedehntere und hervortretendere Alterationen der Choroidea aber (wie weisse Flecke, schwarze Pigmentanhäufungen) fehlen. Im Glaskörper finden sich im späteren Verlauf bisweilen Fädchen und Flecke, auch Trübungen am hinteren Pol der Linse treten alsdann gelegentlich auf. Aeusserlich erscheint das Auge normal. Oefter ist mir eine abnorm hohe Spannung aufgefallen.

Im Beginn des Leidens fehlt bisweilen noch eine ausgeprägte Pigmentirung. Es kommen sogar Fälle vor, welche nur die charakteristische Gefässveränderung und Papillentrophie neben den klinischen Symptomen zeigen; man hat hier von einer *Ret. pigmentosa sine pigmento* gesprochen.

In den typischen Fällen sind — mit verschwindenden Ausnahmen — beide Augen befallen. Die subjectiven Symptome bestehen anfänglich meist in Hemeralopie. Die Kranken klagen, dass sie im Dämmerlicht sehr schlecht sehen, ja sich nicht mehr selbst zu führen vermögen. Es ist ausserordentlich selten, dass diese auf *Torpor retinae* beruhende Hemeralopie gänzlich fehlt; wenn derartige Patienten angeben, im Dämmerlicht besser zu sehen, so spielen zum Theil Blendungserscheinungen, die auf Complicationen (z. B. partiellen Linsentrübungen [Leber]) beruhen, dabei eine Rolle. Auch die Prüfung des Lichtsinnes ergiebt den *Torpor retinae*. — Weiter kommt es zur Gesichtsfeldbeschränkung und zwar meist in der Form der concentrischen Gesichtsfeldeinengung. Es entspricht dieselbe nicht immer streng dem Sitze der Pigmentflecke; Donders konnte erweisen, dass gelegentlich Partien nicht Licht percipirten, an denen noch keine Pigmentirung nachweisbar war. Er benutzte hierzu die ophthalmoskopische Untersuchung in der Weise, dass er ein scharfes Flammenbildchen auf die zu untersuchende Stelle warf. — Dabei bleibt das centrale Sehen anfänglich noch gut. So sind Kranke nicht selten, welche noch kleine Schrift lesen können, eine Sehschärfe von $\frac{1}{4}$ bis $\frac{1}{2}$ haben und dennoch sich nicht mehr gut allein führen können. Ihr Sehvermögen ist dem eines Gesunden vergleichbar, der bei Schluss des einen Auges sich vor das andere eine Papierdüte hält: durch sie blickend kann er das gerade vor ihm Befindliche scharf sehen, das seitlich Gelegene ist ihm aber abgeschlossen und damit die freie und schnelle Bewegung gehindert. In Ausnahmefällen ist die Gesichtsfeldeinengung nicht concentrisch, sondern es tritt ein zonulärer Defect des Gesichtsfeldes ein (v. Graefe). Allmählig verringert sich mit zunehmender Einengung auch das centrale Sehen mehr und mehr, bis es schliesslich zur Erblindung kommt. Der Farbensinn wird erst in späteren Stadien herabgesetzt. Einmal habe ich ausgesprochene Blau-Gelbblindheit beobachtet.

Die pathologisch-anatomischen Untersuchungen haben ergeben, dass die Stäbchen- und Faserschicht besonders leidet (Leber, Landolt). Bisweilen geht sie ganz verloren. Aber auch die inneren Schichten bis zur Ganglienschicht können zerstört werden. Am längsten hält sich die Nervenfaserschicht. Mit der Vernichtung der nervösen Elemente geht Hand in Hand eine starke Hyperplasirung des Bindegewebes, speciell der Müller'schen Radiärfasern. Die Gefässe zeigen eine Verdickung ihrer Wandungen, welche ein homogenes glänzendes Ansehen bieten (Sclerose). In den Wandungen findet sich oft Pigment. Das eigentlich Charakteristische dieser Affection, die Einlagerung von Pigment in der Netzhaut selbst ist durch Einwanderung von pigmentirten Zellen oder auch Einschwemmung von diffusum Pigment veranlasst. Dasselbe nimmt von umschriebenen Stellen des Pigmentepithels seinen Ursprung, wo gleichzeitig Verklebungen zwischen letzterem und der Netzhaut stattfinden. An einzelnen solchen Stellen fehlt das Pigmentepithel vollständig, an anderen hat es seinen Pigmentinhalt verloren. Da aber, wie ophthalmoskopisch erweislich, der Ausfall von Pigmentepithel in den meisten Fällen nur mässig ist, so muss ein weiterer Wucherungsprocess der Pigmentzellen in der Netzhaut selbst angenommen werden. Vielleicht betheiligen sich auch noch die Gefässwände an der Bildung des Pigments. Der Sehnerv ist atrophisch, seine Fasern zeigen fettige Degeneration (Guaita); schliesslich kann sich die Atrophie noch über das Chiasma fortsetzen. Interessant sind für die Aetiologie dieser Krankheit die Befunde Berlin's, der nach Durchschneidung des Sehnerven und der Ciliargefässe bei Thieren eine Pigmenteinwanderung in die getrübe und atrophirte Netzhaut constatirte. Auch bei der Retinitis pigmentosa bildet die Verengung der Gefässe und dadurch eingeleitete Verminderung der Blutzufuhr ein meist sehr früh auftretendes Symptom.

Vorkommen und Verlauf. Die Affection kommt theils angeboren vor, theils wird sie in früher Jugend — etwa bis zum 10. Lebensjahre — erworben. Auch bei manchen Fällen angeborener Amaurose entwickelt sich in späteren Jahren die Pigmentdegeneration (Mooren, Leber). Dieselbe macht dann den oben beschriebenen Entwicklungsgang der subjectiven Störungen durch, meist mit einer allmählich zunehmenden Verschlechterung, sodass im 50. Lebensjahre die Erblindung ziemlich vollständig ist. In anderen Fällen hingegen erhält sich ein gewisses Sehvermögen länger, selbst dauernd. Immer ist der Verlauf ein sehr langsamer, sodass noch im mittleren Lebensalter ziemliches Sehvermögen vorhanden ist. Ein von mir beobachteter Patient, der bereits als 6jähriger Knabe hemeralopische Erscheinungen bot, hatte im

52. Lebensjahre noch $S \frac{1}{3}$ respective $\frac{2}{9}$ bei einer concentrischen Gesichtsfeldeinengung bis durchschnittlich 10 Grad um den Fixirpunkt. Zwei Brüder, von denen der jüngere als Soldat gedient hatte, waren schon als Kinder hemeralopisch. Der eine, 37 Jahr alt, hatte $S \frac{5}{8}$ respective $\frac{5}{12}$, der andere, 50 Jahr alt, $S \frac{1}{7}$ respective $\frac{12}{30}$. Dabei war das Gesichtsfeld bei Tagesbeleuchtung frei, bei herabgesetzter Beleuchtung aber eingeengt. Dass mit Ret. pigmentosa behaftete Individuen übrigens zum Militärdienste eingezogen werden, kommt öfter vor.

Complicationen mit angeborenen Missbildungen, mit Schwerhörigkeit sind nicht selten. Auch findet sich bei Taubstummen öfter Pigmentdegeneration der Netzhaut (Liebreich, Hoënard, Schäfer).

Als Ursache des Leidens ist zum Theil Erbllichkeit anzuschuldigen, auch in dem weiteren Sinne, dass andersartige, aber ähnliche Augenleiden bei den Eltern bestehen, z. B. einseitige Sehnervenatrophie. Bisweilen werden mehrere Kinder derselben Familie befallen. Liebreich hat auf das Moment der Blutsverwandtschaft der Eltern aufmerksam gemacht. Der Beweis ist allerdings schwer zu bringen, da wir fürs Erste nicht wissen, in welchem Procentsatz der Ehen überhaupt die Eheleute miteinander verwandt sind. Aber auffällig erscheint immerhin die bei Nachfrage häufig hervortretende Verwandtschaft der Eltern.

Bei Syphilis kann in späteren Stadien der Retinitis ebenfalls ein ophthalmoskopisches Bild sich zeigen, das vollständig dem der typischen Ret. pigmentosa gleicht. Allerdings sind diese Fälle ausserordentlich selten; meist treten, wenn sich Pigmenteinlagerung in der Netzhaut findet, ausgedehntere Veränderungen der Choroidea (Choroiretinitis) hervor. Auch sind einige Fälle einseitiger typischer Pigmententartung beobachtet. Ich selbst habe einen Kranken gesehen, der — ohne vorhergegangene Lues — an einem Auge vollständig das geschilderte Bild bot. In diesen letzteren Fällen ist aber der klinische Verlauf ein abweichender, indem das Leiden ziemlich acut beginnt und auch die concentrische Gesichtsfeldeinengung nicht immer in regelmässiger Form ausgeprägt ist. Hemeralopie lässt sich jedoch nachweisen.

[Einmal sah ich ein durchaus typisches Bild der Ret. pigmentosa, nur, dass einige sehr feine weisse Linien sich in der Choroidea (Choroidealrisse) zeigten. Die Erblindung bestand seit Kindheit. Es war nach den gemachten Mittheilungen wahrscheinlich, dass die Choroidealrisse Folgen einer unglücklichen Anlegung der Kopfsange bei der Geburt waren. Welche Verletzungen dabei gelegentlich zu Stande kommen, zeigt ein Fall Steinheim's, bei dem der Bulbus in Folge einer Zangenanlegung vollständig aus der Augenhöhle herausgetrieben war].

Die Therapie ist im Ganzen machtlos. In einzelnen Fällen hat man Besserung vom constanten Strome (Dor), von Blutziehungen (Mooren, H. Pagenstecher), von Schwitzcuren (Schiess, Mayerhausen) gesehen. Auch Strychnininjectionen erschienen mir gelegentlich vortheilhaft. Dass aber auf die Dauer das Fortschreiten der Krankheit durch diese Mittel gehindert werden kann, ist nicht anzunehmen.

6. Retinitis proliferans.

Ophthalmoskopisch sieht man bei der Ret. proliferans (Manz) weisse, glänzende und faltige Hervorragungen auf der Netzhaut, die gelegentlich zwischen sich den rothen Augenhintergrund durchscheinen lassen. Blutgefässe laufen meist in der Tiefe der Falten und entsprechen in Verlauf und Kaliber nicht immer den normalen Netzhautgefässen. Die Papille ist öfter nicht zu sehen, da sie von den Wucherungen überdeckt ist. Von einer Netzhautablösung unterscheidet sich die Affection dadurch, dass die Falten ganz steil und scharf gegen den Glaskörper, wie „Gebirgskämme“, hervorspringen. Auch das Verhalten der Gefässe weicht von dem bei Netzhautablösungen ab, theilweise verlaufen sie zwar auf der Oberfläche der Neubildung, zum Theil aber in dem Gewebe selbst. Fast immer sind Blutungen im Glaskörper und in der Netzhaut vorhanden, die später zu Pigmentflecken Anlass geben können; die Iris ist bisweilen grünlich verfärbt. Das Sehvermögen ist herabgesetzt; Gesichtsfeld entsprechend defect. Die Affection kann sich zurückbilden. Schmiercur und Heurteloup'sche Blutegel haben sich vortheilhaft erwiesen. In einem anatomisch untersuchten Falle, wo schliesslich Phthisis sich ausgebildet hatte, fand Manz eine chronische Entzündung der Netzhaut mit von ihrer Innenfläche ausgehenden starken bindegewebigen Wucherungen mit Kernvermehrung; die nervösen Elemente waren zerstört. Die Netzhautgefässe etwas vermehrt.

7. Netzhautablösung (Amotio s. Sublatio retinae).

Ausgedehntere Netzhautablösungen sind ophthalmoskopisch in der Regel leicht zu erkennen. Wirft man Licht mit dem Augenspiegel in die Pupille und lässt nunmehr Bewegungen des Auges machen, so sieht

man schon aus einiger Entfernung (etwa 30 cm), wie die rothe Farbe der Pupille bei gewissen Augenstellungen sich in Weiss oder in ein weissliches Blau oder Grau verwandelt. Auch erkennt man bei etwas stärkerem Herangehen auf der weisslichen Partie Gefässe (cfr. Farbedrucktafel Figur 6). Da die abgelöste Netzhaut nach vorn gerückt ist, so befindet sie sich in derselben Lage wie bei einem stark hypermetropischen Auge; man erkennt hier wie dort mit Leichtigkeit schon in einer gewissen Entfernung die Details des Augenhintergrundes. Bei genauerer Einstellung zeigt sich die Farbe grösserer Ablösungen meist nicht gleichmässig grau, sondern enthält dunklere Striche und Streifen, welche der Faltenbildung in der abgelösten Membran entsprechen. Auch beobachtet man in diesen Fällen ein Hin- und Herbewegen der Membran. Mit diesen Details lässt sich Netzhautablösung sicher diagnosticiren. Die oben erwähnten Farbenunterschiede allein, welche bei den Augenbewegungen hervortreten, können sich auch bei ausgedehnteren Choroidealatrophien etc. zeigen.

Ist die Ablösung kleiner und gespannt, oder ist das hinter der Netzhaut liegende Exsudat sehr durchsichtig, so treten sowohl Farbenveränderung wie Faltenbildung nicht deutlich hervor. Hier muss die Diagnose hauptsächlich aus der Niveaudifferenz zwischen anliegender und abgehobener Netzhaut gestellt werden, am besten im umgekehrten Bilde $\left(+\frac{1}{2} \text{ oder } \frac{1}{1\frac{3}{4}}\right)$, indem man gerade den Rand der Ablösung einstellt und nun die auftretende parallaktische Verschiebung beim Bewegen der Convexlinse beachtet. Meist haben auch die Gefässe auf den abgelösten Partien ein charakteristisches Aussehen: sie erscheinen mehr dunkelblau und strangartig; an einzelnen Stellen tauchen sie auf, an anderen werden sie undeutlicher und verdeckt. —

Die Netzhautablösungen finden sich bei längerem Bestehen vorzugsweise in der unteren Hälfte des Bulbus, indem selbst die früher noch oben gelegenen durch Senkung des Exsudates eine Ablösung der unten gelegenen Netzhautpartien zur Folge haben. Bisweilen hängt die abgelöste Netzhaut schleierartig über der Papille und verdeckt sie theilweise oder ganz. Bei totaler Ablösung, die aber meist wegen anderer secundärer Veränderungen nicht mehr ophthalmoskopisch gesehen werden kann, sitzt die Netzhaut nur noch an der Papille und an der Ora serrata. Sie bildet demnach eine Art Trichter, in welchem der geschrumpfte Glaskörper liegt.

Risse in der abgelösten Netzhaut sind durch die etwas umgeworfenen Ränder und durch das Durchscheinen der röthlichen Choroidea erkenn-

bar. Häufig sind auch Trübungen im Glaskörper vorhanden, zum Theil als Flocken und in umschriebener Form erkennbar, zum Theil mehr diffus, so dass ihr Vorhandensein vorzugsweise durch die Undeutlichkeit des ophthalmoskopischen Bildes zu diagnosticiren ist. Es scheint, dass diese diffuse Trübung gerade bei Netzhautablösungen gern einen beschränkten Raum einnimmt und zwar mit Vorliebe dort ihren Sitz hat, wo die abgelöste Netzhaut liegt. Hierdurch erklärt sich die auffallende Erscheinung, dass man häufig die Details der abgelösten Netzhaut nur undeutlich und trübe wahrnehmen kann, während die anliegende Netzhaut in normal scharfer Weise hervortritt.

Der Erguss unter die Netzhaut ist meist seröser Natur, selten blutig oder citrig. Der blutige Erguss kennzeichnet sich durch die dunkelrothe, der eitrige durch die gelbe Farbe der Ablösung.

Bei längerem Bestehen ausgedehnter Netzhautablösungen kommt es in der Regel zu secundärer Staarbildung — meist als geschrumpfte gelbliche Katarakt sich darstellend — und zu chronischer Iritis und Irido-Cyklitis mit grasgrüner Verfärbung der Regenbogenhaut. Dabei wird der Augapfel weicher, eine Consistenzveränderung, die bei frischen Ablösungen keinesfalls immer nachweisbar ist.

Bei frischen Netzhautablösungen findet man anatomisch besonders Veränderungen der Stäbchenschicht. Die Stäbchen zeigen Verbiegungen, Verlängerungen oder völligen Zerfall. Später werden auch die inneren Schichten ergriffen, die nervösen Elemente gehen unter Hypertrophirung des Bindegewebes zu Grunde. Der Netzhautablösung geht meist eine Ablösung des Glaskörpers von der Netzhaut voran; der durch die Volumenverringerung des Glaskörpers zwischen ihm und der Netzhaut entstandene freie Raum wird durch ein flüssiges Exsudat ausgefüllt (Iwanoff).

Die Sehstörungen treten in der Regel ziemlich plötzlich auf. Die Kranken geben oft an, es hätte sich eine dunkle Wolke vor die Gegenstände gelegt. Bisweilen haben sich einige Tage vorher Photopsien (feurige Kugeln etc.) gezeigt. Entsprechend der Stelle der Ablösung findet sich eine Herabsetzung des Sehens. Bei längerem Bestehen kommt es meist zu einem ausgesprochenen Defect sogar für quantitative Lichtempfindung. Das centrale Sehen pflegt, selbst wenn, wie häufig, die Macula nicht direct in die abgelöste Partie fällt, ebenfalls bei einiger Ausdehnung der Ablösung zu leiden. Daneben besteht ausgesprochener Torpor retinae. Derselbe bewirkt, dass Gesichtsfelddefecte, die bei Tageslicht nicht nachweisbar waren, öfter deutlich hervortreten, wenn man bei Lampenlicht prüft. Fast immer ist eine starke Herabsetzung

des Lichtsinus vorhanden. Auch Metamorphopsie wird beobachtet. Hingegen sind Störungen der Farbenwahrnehmungen durchaus nicht immer nachweisbar. Subjective Farbenerscheinungen quälen den Kranken und können lange Zeit bestehen bleiben.

Der Ausgang einer Netzhautablösung in Heilung ist im Ganzen selten. Letztere kann durch die Resorption der subretinalen Flüssigkeit oder ihren Durchbruch in den Glaskörper zu Stande kommen. Aber auch durch Senkung der Flüssigkeit können abgehobene Netzhautpartien sich wieder anlegen und von neuem functioniren. Ausnahmsweise wechseln Anlegung und Ablösung wochenlang beständig. Kleinere Ablösungen bleiben bisweilen viele Jahre stationär, ohne dass erhebliche Verschlechterung des Sehens eintritt. In der Mehrzahl der Fälle aber nimmt das Sehen immer mehr ab und es kommt zur unheilbaren Erblindung.

Aetiologie. Als Ursachen der Netzhautablösung sind anzuführen: 1) Verletzungen. So stumpfe Gewalten, die den Bulbus treffen (etwa abspringende Selterswasser- oder Champagnerpfropfen, Schlag mit einem Holz etc.); perforirende Wunden der Sclera, die bei starkem Glaskörperverlust sofortige Ablösung veranlassen oder sie auch noch später, wenn die Netzhaut in die Narbe eingehellt ist, durch Narbencontraction bewirken. Selbst einfache Choroidealrupturen können nachträglich noch zur Netzhautablösung führen (Saemisch, Knapp). Auch nach Staarextractionen (besonders bei peripherer Wunde und eystoider Vernarbung) sieht man gelegentlich nach längerer Zeit Netzhautablösung folgen. 2) Hochgradige Myopie. In der Regel sind Choroidealveränderungen und Glaskörpertrübungen vorhanden. Bisweilen werden beide Augen nacheinander befallen. 3) Tumoren sowohl der Netzhaut als der Choroidea veranlassen nicht selten eine subretinale Exsudation, welche die Netzhaut abhebt. Die Diagnose auf Tumor ist wahrscheinlich, wenn der intraoculare Druck gesteigert ist. 4) Retinale Cysticerken. Die runde Form der Ablösung, eine eigenthümlich schillernde weisse Färbung an der Peripherie, Bewegungen des Wurmes, bisweilen auch das Durchscheinen des Kopfes dienen zur Diagnose. 5) Entzündungen des orbitalen Fettgewebes. 6) Chronische Choroiditen, Irido-Cykliten und Glaskörperleiden.

Aber in einer ganzen Reihe von plötzlich auftretenden Netzhautablösungen ist keines der erwähnten ätiologischen Momente nachweisbar. Bisweilen wird als nächste Veranlassung von alten Leuten das Nehmen eines warmen Bades angegeben (Becker), öfter auch Erkältung.

Die Entstehung der Netzhautablösungen ist mechanisch nicht in allen Fällen leicht zu erklären. Wenn Glaskörper in grosser Menge abfließt, so kann durch Exsudation seitens der Choroidealgefässe oder auch durch Blutungen die Netzhaut abgedrängt werden. Ebenso werden dicke bindegewebige Stränge im Glaskörper, die sich bisweilen um Fremdkörper oder auch sonst nach schweren Entzündungen bilden, wenn sie mit der Netzhaut in Verbindung stehen, diese durch Zug von der Choroidea abheben (H. Müller). Aber in der Mehrzahl der ophthalmoskopisch diagnosticirten Netzhautablösungen handelt es sich nicht um solche gröbere Veränderungen. Wollte man diese häufigsten Formen erklären, so wäre das Nächstliegende, an eine vermehrte Absonderung seitens der Choroidea zu denken, welche die Netzhaut abhebt. Dem entgegen aber steht der Einfluss des intraocularen Druckes, der den Glaskörper gegen die Netzhaut presst. Nur wenn der Glaskörper einer schnellen Resorption anheimgefallen ist, wird die Netzhaut sich, ohne starke Vermehrung des gesammten Augeninhaltes, durch ein Choroideal-exsudat ablösen können. — Leber hat Beobachtungen beigebracht, welche einen vom Glaskörper ausgeübten Zug (Retraction) wahrscheinlich machen. Er hat nämlich mikroskopisch den Glaskörper bei Netzhautablösungen von sehr feinen, leicht welligen Fibrillen durchsetzt gefunden, welche stellenweise zu stärkeren Zügen verbunden gegen die Oberfläche der Netzhaut ausstrahlten und besonders in die Falten derselben hineinzogen. Durch diese Stränge, welche als solche ophthalmoskopisch unsichtbar sind, wird nach ihm ein Zug auf die Netzhaut geübt, der zu einer Zerreißung derselben führt. In der That konnte er bei frischen Netzhautablösungen besonders in den äquatorialen Partien sehr häufig Perforationen ophthalmoskopisch nachweisen. Durch diese Risse der Netzhaut soll nunmehr der Glaskörper resp. das zwischen ihm und der Netzhaut liegende Exsudat eindringen und eine weitergående Abhebung veranlassen. In dieser Weise würde sich das plötzliche Zustandekommen grösserer Netzhautablösungen ohne erhebliche Veränderungen des intraocularen Druckes erklären. Aber auch ohne das Mittelglied der — häufig fehlenden — Netzhautzerreißungen kann meines Erachtens auf Grund dieser mikroskopischen Befunde und der oben erwähnten ophthalmoskopisch nicht selten nachweisbaren partiellen Glaskörperveränderungen die Ablösung auf einen vom Glaskörper ausgeübten Zug zurückgeführt werden. Die im Moment der Netzhautablösung eintretende Choroideal-exsudation muss allerdings eine gewisse Drucksteigerung zur Folge haben; dieselbe kann aber durchaus innerhalb der physiologischen Grenzen bleiben, wenn durch die vorhergegangene

Schrumpfung der Inhalt des Bulbus verringert war. — Schweigger ist der Ansicht, dass den scheinbar plötzlich auftretenden Ablösungen bisweilen kleinere und ohne Symptome verlaufende schon längere Zeit vorangehen, sodass allmählig eine Ausgleichung der intraocularen Druckänderungen eintrete.

Die Behandlung der Netzhautablösungen, besonders friseher und nicht zu ausgedehnter, ist nicht so aussichtslos, wie sie früher oft hingestellt wurde. Jedenfalls ist ein Versuch dringend angezeigt und führt bisweilen zu kaum erhofften Resultaten. Besserung des Sehens wird öfter erzielt; sie ist allerdings bisweilen nur auf Klärung des Glaskörpers zu schieben. Aber auch eine temporäre, bisweilen selbst dauernde Wiederanlegung der Netzhaut kann erreicht werden. Als einfachstes Mittel empfiehlt sich ein Druckverband auf das Auge (Samelsohn) und ruhige Bettlage. Die Erklärungsweise, welche Samelsohn bezüglich des Nutzens des Druckverbandes giebt, scheint jedoch nicht zutreffend. Nach ihm ist bei einer plötzlichen Herabsetzung des Druckes im Glaskörper die unelastisch gewordene Sclera nicht gefolgt und so die Exsudation zwischen Choroidea und Retina entstanden. Der Druckverband soll nun gleichsam die Contractionsfähigkeit der Sclera unterstützen. Es müsste demnach ein höherer intraocularer Druck die Folge sein. Man beobachtet aber gerade im Gegentheil, dass unter dem Druckverbande der intraoculare Druck auffällig herabgeht: die Augen werden weich. Oefter sieht man hierbei graue strichförmige Trübungen in der Cornea, bisweilen fast wie kleine Falten aussehend, auftreten, die mit der verringerten Cornealspannung in Verbindung stehen. Injection kleiner pericornealer Gefässe findet sich ziemlich regelmässig. Es erscheint demnach annehmbarer, dass der Druckverband eine eingreifende Aenderung der Circulations- und Absonderungsverhältnisse veranlasst und hierdurch seinen oft deutlich ersichtlichen, bessernden Einfluss ausübt.

Auch durch Heurteloup'sche Blutentziehungen, Pilocarpin-Injectionen und Ableitung auf den Darmkanal kann man die Heilung unterstützen.

Operative Eingriffe werden sich erst empfehlen, wenn obige Behandlung nutzlos gewesen. Am meisten Vortheil verspricht die Punction der Sclera, wie sie neuerdings besonders von Alfred Graefe geübt worden. Nachdem man sich genau über die Stelle der Netzhautablösung unterrichtet hat, schneidet man die Conjunctiva ein und legt sich die Sclera, dort wo die Netzhautablösung sitzt, unter entsprechender Drehung des Bulbus bloss. Mit einem schmalen Graefe'schen

Staarmesser sticht man alsdann durch Sclera und Choroidea, dreht dann etwas das Messer, um die Wunde klaffend zu machen, und lässt die subretinale Flüssigkeit ausfliessen. Die Conjunctivalwunde wird durch Naht vereinigt. Wolfe bedient sich zum Einstich in die Sclera eines lanzenförmigen Messers. Theils vorübergehende, theils dauernde Heilungen sind danach beobachtet worden.

Weniger empfehlenswerth ist die frühere Methode, mit einer breiten Staarnadel an der der Netzhautablösung entgegengesetzten Seite in den Bulbus einzugehen und die Netzhaut vom Glaskörper aus einzuschneiden, um den Uebertritt der subretinalen Flüssigkeit in die Netzhaut zu ermöglichen (v. Graefe).

Das Verfahren Wecker's, eine Art Augendrainage auszuführen, indem man einen Goldfaden unter der abgelösten Netzhaut durch die Bulbuswand einführt, aussticht und nach Zusammendrehen der Enden längere Zeit liegen lässt, steht ebenfalls der Scleralpunction nach.

8. Embolie der Art. centralis retinae. Ischaemia retinae.

Bei der embolischen Verstopfung der Art. centralis retinae erscheinen die Arterien und Venen abnorm eng. Besonders die Arterien sind kaum als schmale, dünne, blasse und blutleere Fäden erkennbar, die sich bisweilen nur eine Strecke weit in die Netzhaut hinein verfolgen lassen. In anderen Fällen — es hängt das von dem mehr oder weniger vollständigen Verschluss des Lumens ab — hat man längere oder kürzere Zeit nach dem Anfall in den Arterien einen unterbrochenen, in einzelnen kleinen rothen Säulchen sich fortbewegenden Blutstrom (Ed. Jäger, Hirschberg, v. Hippel, Nuel) gesehen. Die Venen sind meist dicker als die Arterien und erscheinen wie dunkle Stränge; auch in ihnen kann der Blutstrom in ähnlicher Weise sich darstellen wie in den Arterien. In einem Falle von v. Graefe und einem von mir war das Phänomen nur in den Venen nachweisbar. Im Anfang des Leidens ist die Unterscheidung zwischen Venen und Arterien nicht immer leicht.

Die Papilla optica ist meist blass. Einige Stunden oder mehrere Tage nach dem Eintritt des Embolus zeigt sich eine lichte graue Trübung der Netzhaut, die besonders die Umgebung der Papille und die Macula lutea trifft. Der centralste Theil der letzteren erscheint als ein blutrother kleiner Fleck, — es ist dieses Bild durchaus ähnlich dem-

jenigen, das man an der Macula sieht, wenn bei einem relativ frischen Auge die Netzhaut anfängt sich leicht cadaverös zu trüben: es tritt dann in Folge des Contrastes die braunrothe Stelle der Macula (Netzhaut und Choroidea in situ) noch schärfer hervor.

Das Sehvermögen schwindet plötzlich und vollkommen. Wenn die Kranken den Eintritt der Erblindung beobachtet haben, so schildern sie ihn so, dass eine schwarze Wolke sich vor das Auge gezogen habe. Bisweilen gehen temporäre Verdunkelungen der vollkommenen Amaurose einige Tage voraus; wahrscheinlich auf einen zeitweise oder partiell verstopfenden und weiter geschwemmten Embolus zu schieben (Mauthner).

In einer Reihe von Fällen wird nach einiger Zeit die Circulation wieder frei, und es kann so zu einer Wiederherstellung des Sehvermögens kommen. Meist aber entwickelt sich eine Netzhaut- und Sehnervenatrophie. In einem von mir beobachteten Fall trat am folgenden Tage eine Irido-Choroiditis auf, die ebenfalls auf einen embolischen Ursprung (Embolie der Ciliargefäße) zurückführbar erschien.

Es sind meist Herzranke, die von einer Embolie der Art. centralis retinae getroffen werden. Aber auch bei Arterienatherom, Gravidität etc. wurde die Affection beobachtet. —

Aehnliche ophthalmoskopische Bilder können auch ohne Embolie vorkommen: so in Folge von retrobulbären Neuritiden mit Exsudationen und Gefässerkrankungen, nach retrobulbären Blutungen (H. Pagensteher), oder nach Blutungen in den Sehnerv (Magnus), schliesslich auch durch vasomotorische Einflüsse (Epilepsia retinae [Jackson]), die gelegentlich reflectorisch von den Geschlechtsorganen angeregt werden können (Priestley Smith), z. B. im Wochenbett (Königstein). Meist unterscheiden sich die letzteren Affectionen von der Embolie durch doppelseitiges Auftreten. Auch die als *Ischaemia retinae* von Alfred Graefe und Rothmund beschriebenen Fälle gehören hierher. Es handelte sich hier um doppelseitige über Nacht oder in ein paar Tagen auftretende Erblindungen resp. hochgradige Amblyopien bei denen die Arterien eine ausserordentliche Enge bei sonst normalem Augenhintergrunde zeigten. Durch Iridectomie resp. Punction der vorderen Kammer wurde die Heilung in diesen Fällen angebahnt. —

Um mit Wahrscheinlichkeit eine Embolie zu diagnosticiren, wird man eben die Quelle des Embolus nachweisen müssen; immer lässt ein gleichzeitiges doppelseitiges Auftreten des ophthalmoskopischen Bildes die Diagnose fraglich erscheinen.

Der anatomische Nachweis eines Embolus wurde zuerst in einem von v. Graefe klinisch beobachteten Falle durch Schweigger geführt. Später sind von Siehel, Nettleship, Priestley Smith und von mir ähnliche Befunde gegeben worden. In meinem Falle begann die Verstopfung der Art. centralis retinae bald nach ihrem Eintritt in den Opticus. Ein starker neben der Centralarterie verlaufender Ast, der sich übrigens anatomisch in der Regel findet (Schwalbe), war ebenfalls verstopft. Auch in einer Netzhautarterie sass ein Embolus. Selbst die Art. ophthalm. zeigte an einzelnen Stellen grössere Blutgerinnsel; kleinere, von ihr in der Nähe der Art. centralis retinae abzweigende Aeste waren verstopft. Es ist daher gewiss annehmbar, dass in Fällen, wo das ausgeprägte Bild der Embol. art. centr. retinae bestand und dennoch innerhalb des Sehnerven kein Embolus oder anderweitige Erkrankungen gefunden wurden (Hirschberg), die verstopfende Masse ausserhalb desselben ihren Sitz gehabt hat.

Bezüglich der Wiederherstellung der Bluteirculation in der Netzhaut nach der Embolie der Centralarterie ist auf verschiedene Möglichkeiten aufmerksam gemacht. Die nächstliegende und sicher in einer Reihe von Fällen zutreffende ist die, dass der Embolus zerfällt oder fortgeschwemmt wird. Es würde alsdann der Bluteintritt wieder durch die Hauptarterie erfolgen. Auch lehrt eine durch Sectionsbefund gestützte Beobachtung, dass bei einem Embolus, der das Arterienlumen nicht vollständig füllt, zuerst eine hochgradige Ischämie (— wohl Folge einer durch die Verringerung des Blutstroms bedingten zeitweiligen Arterien-Contraction) zu Stande kommen kann, die nach einiger Zeit wieder verschwindet (Schnabel). Bei totalen dauernden Verstopfungen wird aber die Bildung eines Collateral-Kreislaufs in Erwägung zu ziehen sein. Zur Erklärung desselben hat man auf die Gefässe des Zinn'schen Scleralkranzes, von dem in der That bisweilen kleine Aeste in die Papille kommen, zurückgegriffen. Doch sind dieselben nicht stark genug, um einen ausgiebigen collateralen Blutzufuss anzubahnen. Jedenfalls ist die Ansicht Steffan's, dass in Fällen, wo die Bluteirculation sich nicht in 24 Stunden wiederherstelle, auch die Ciliargefässe embolisirt wären, unhaltbar; bei Embolie der Ciliargefässe treten eben, wie in meinem Falle, Affectionen des Uvealtractus hinzu. — Ich möchte auf den im Sehnerven parallel dem Hauptstamme verlaufenden kleineren Ast der Art. centr. retinae hinweisen, der in der Norm nur bis zur Lamina eribrosa geht. Ist dieser nicht verstopft — was dann der Fall ist, wenn der Embolus nahe dem Bulbus sitzt —, so wird die ganze Blutmasse, welche in den Sehnerven tritt, bei einer Embolie des Hauptastes in diesen

Nebenast geworfen werden und ihn ausdehnen; hierdurch sind die günstigsten Verhältnisse zur Ausbildung collateraler Verbindungen mit den papillären Gefässen gegeben. —

Auch Embolie einzelner Arterienäste, mit entsprechenden Gesichtsfelddefecten (Schön), wurde beobachtet. Man findet hier den betreffenden Arterienast verdünnt; die versorgte Netzhautpartie wird milchweiss (Saemisch), auch zahlreiche Blutungen (hämorrhagischer Infaret) können in ihr auftreten (Knapp, Landsberg).

Die Therapie bezweckt den Embolus fortzuschaffen.

Man hat hierzu früher einige Male die Iridectomie oder Paracentese gemacht. Die durch diese Operation bewirkte Herabsetzung des intraocularen Druckes wird einen vermehrten Blutzufuss bewirken; doch könnte man sich nur dann einen Vortheil davon versprechen, wenn der Embolus das Lumen der Centralarterie partiell frei liesse, anderenfalls würden die Aenderungen im Augendrucke gar keinen Einfluss auf den Blutstrom in dem rückwärts gelegenen Theil der Sehnervenarterien üben. Eher ist Erfolg zu erwarten bei Verstopfung von Theilästen.

Besonders empfehlenswerth erscheint die frühzeitige Massage des Auges (Mauthner), und man hat in der That danach Wiederherstellung der Bluteirculation eintreten sehen. — Direct würde man auf den Embolus der Sehnervenarterie einwirken, wenn man — wie bei der Neurotomia optico-ciliaris — sich längs des Bulbus einen Zugang zum Sehnerven bahnte und etwa mit dem Schielhaken leichte Compressionen auf denselben ausübte.

9. Glioma retinae.

Ein sehr auffälliges Krankheitsbild, das sich bei Kindern vorzugsweise findet, das „amaurotische Katzenauge“ (Beer) wird in der Regel durch ein Glioma der Netzhaut bedingt. Man sieht hierbei aus der Pupille des Kranken einen gelblichen Reflex, der hinter der Linse seinen Sitz hat, hervorleuchten. Bei der Untersuchung mit foecaler Beleuchtung findet man im Glaskörper eine weissgelbliche Masse, die mit Blutgefässen durchzogen ist; letztere verästeln sich nicht in der für die Netzhautgefässe charakteristischen Art. Auch kleine Blutungen trifft man gelegentlich. Dabei kann das äussere Ansehen des erblindeten Auges normal sein. Die Pupille ist gewöhnlich erweitert, doch kommen auch enge und selbst durch Atropin schwer dilatirbare Pupillen vor. Das Sehvermögen ist meist sehr früh aufgehoben; in einzelnen Fällen erhielt sich jedoch noch lange guter Lichtschein (Geissler).

Oefter gesellen sich Erscheinungen von secundärem Glaukom hinzu: Steigerung des intraocularen Druckes, starke Füllung der auf der Sclera verlaufenden Venen. In anderen Fällen führt eine eitrige Choroiditis zur Phthisis bulbi; doch ist damit nicht eine Heilung des Uebels verbunden, da später die Geschwulst wieder von Neuem sich vergrössert (v. Graefe). Wächst das Gliom, so füllt es den Bulbusraum immer mehr aus, setzt sich durch den Sehnerven nach hinten in das Gehirn fort und kann auch am Hornhautrande oder durch die Sclera perforiren. Schliesslich werden die übrigen Gebilde der Orbita mit ergriffen, bisweilen schon vor der Perforation des Auges, indem sich episclerale Tumoren bilden. Die knöcherne Orbitalwand bleibt oft lange Zeit frei. Die Geschwulst — bisweilen hühnereigross — bekommt ein röthliches, fleischartiges Aussehen und wächst aus der Orbita heraus; von den einzelnen Theilen des Augapfels sind alsdann nur noch Spuren wahrzunehmen. Selbst auf Durchschnitten findet man hier oft nur durch die Reste der Sclera die frühere Gestalt des Bulbus angedeutet. Aber selbst bei extraocularer Fungusbildung kann ausnahmsweise der orbitale Sehnerv intact bleiben (Schönemann).

In einzelnen Fällen weicht der Verlauf von dem oben geschilderten ab. So kommt es vor, dass sich frühzeitig zu der Geschwulst eine Netzhautablösung hinzugesellt, die dann nach vorn gedrängt den Tumor verdeckt. Hierdurch wird die Diagnose erschwert.

Um ein Gliom von einer Netzhautablösung zu unterscheiden, kann man, abgesehen von den Faltungen, welche letztere meist zeigt, auch den Gefässverlauf benutzen. Bei der Netzhautablösung sieht man die normale Verästelung der Netzhautgefässe, bei Glioma sind es neugebildete, unregelmässig verlaufende, meist breitere Gefässe. Weiter ist für die Diagnose verwerthbar die Tension: Drucksteigerung beim Tumor gegenüber der Druckherabsetzung bei älteren Netzhautablösungen. Doch kann auch dieses Kriterium versagen, wenn entzündliche Erscheinungen (z. B. Iritis) hinzutreten, die ebenfalls intraoculare Druckerhöhung hervorrufen. In einem derartigen Falle habe ich schon Perforation der Sclera in Gestalt einer gelblichen erbsengrossen Hervorwölbung gesehen, ehe die Geschwulst durch den Glaskörper erkennbar war. Wie es sich nach der Enucleation zeigte, sass die Hauptgeschwulstmasse in den vordersten ciliaren Theilen der Netzhaut, in den hinteren Partien der abgelösten Netzhaut fanden sich kleine, stecknadelkopfgrosse Nester, die aber nur in den äusseren Schichten der Netzhaut sasssen; der Sehnerv war frei. Diese Complicationen lassen es verständlich erscheinen, dass die Section mancher wegen Gliom enucleirter Augen andere Affectionen, so subretinalen

Cysticercus (v. Graefe), Fibrom der Sclera (Saemisch), selbst Uvealerkrankungen (Raab) finden liess. Im Ganzen wird bezüglich letzterer Affectionen auf die Anamnese zu achten sein: bei Gliom tritt der gelbe Reflex ohne vorhergegangene Entzündungserscheinungen auf.

Pathologische Anatomie. Die in Rede stehenden Geschwülste hat Virchow zuerst als Glioma retinae beschrieben; Hirschberg betonte, dass die bösartigen intraoculären Geschwülste der Kinder fast regelmässig Gliome wären und von der Netzhaut ausgingen. Durch seine, v. Graefe's und Knapp's Arbeiten wurde besonders die klinische Uebereinstimmung mit dem „Marschwamm“ (Fungus haematodes s. medullaris) der alten Autoren festgestellt. Es handelt sich makroskopisch um eine weiche, markartige Geschwulst von weisslicher, bisweilen leicht röthlicher Farbe, ähnlich dem Gliom des Gehirns.

Bei ganz frischen Fällen findet sich der Ausgang der Geschwulst in der Regel in der inneren Körnerschicht (Schweigger, Hirschberg, Knapp). Man findet alsdann Einlagerungen zahlreicher kleiner rundlicher Zellen, die theils den normalen Zellen der Körnerschicht gleichen, theils leicht granulirt einen grossen Kern mit schmalen Protoplasmaring haben. Von Grundsubstanz ist nur eine structurlose, feingekörnte Masse zu sehen; bisweilen erkennt man in ihr ein Netz feiner Fäserchen. Der Ausgang der Geschwulstbildung ist das Nervenbindegewebe (die Neuroglia) der Netzhaut. Bei längerem Bestehen und starker Ausbreitung treten grössere Gruppen von vorzugsweise spindelförmigen Zellen mit grossem Kern auf (Glio-Sarkom); auch Züge von Bindegewebsbündeln. Als Producte regressiver Metamorphose findet man gelbbraunliche breiige Massen, stark verfettete Zellen, Fettkristalle, Pigmentschollen (zum Theil wohl von Blutungen herrührend) enthaltend, selbst Verkalkungen.

Verlauf. Die Affection entsteht bald nach der Geburt oder in den nächst darauf folgenden Jahren. Da im Beginn entzündliche Erscheinungen oder Schmerzen fehlen, so werden die Eltern meist erst durch den gelben aus der Pupille kommenden Reflex aufmerksam. Im Laufe eines oder einiger Jahre führt die Affection, wenn keine Hülfe gebracht wird, in der Regel zum Tode, meist unter Auftreten von Metastasen in den benachbarten Lymphdrüsen, im Gehirn, Leber, Nieren, Knochen etc. Bisweilen sind beide Augen nacheinander befallen worden (Geissler, Horner, Lawson, Dieket). Es ist nicht allzu selten, dass mehrere Kinder derselben Familie (bei voller Gesundheit der Eltern) an dem Leiden erkranken. Ich habe zwei nachfolgende Söhne unter drei Kindern von Gliom befallen sehen.

Die Therapie besteht in der frühzeitigen Eneueleation. Da trotz scheinbar noch intraocularen Sitzes die Geschwulst doch in den Sehnerv sich fortgesetzt haben kann, so ist von letzterem ein möglichst grosser Theil zu exstirpiren. Wird frühzeitig enueleirt, so kann, wie eine Reihe von Fällen erweisen, dauernde Heilung erzielt werden. Sehr viel weniger wahrscheinlich ist dies, wenn die Geschwulst bereits das anliegende Gewebe ergriffen hat: hier erfolgen theils locale Recidive, theils tritt auch trotz Ansbleibens derselben durch Metastase der Tod ein. Man wird aber immerhin, wenn Metastasen noch fehlen und der Gesundheitszustand des Kindes nicht bereits zu schlecht ist, den Versuch einer möglichst reinen Exstirpation, eventuell mit nachträglicher Anwendung des Glüheisens oder auch Herausnahme des Periostes machen müssen, da selbst in derartig vorgeschrittenen Fällen einzelne Heilungen constatirt sind. —

Fünftes Kapitel.

Erkrankungen der Choroidea.

1. Hyperaemia Choroideae.

Hier gilt noch in erhöhtem Maasse das, was bezüglich der Schwierigkeiten, welche die Diagnose einer Hyperaemia retinae bietet, früher gesagt worden ist. In einer Reihe von Fällen sehen wir wegen der starken Pigmentirung des Epithels überhaupt nichts von den Choroidealgefässen, können also auch eine Hyperämie derselben nicht diagnostiziren. Nur bei geringer Pigmentirung des Augenhintergrundes, wie sie vorzugsweise bei blonden Individuen oder bei Albinos vorkommt, erkennen wir die Choroidealgefässe. Immerhin ist es aber auch hier schwer, eine vermehrte Füllung derselben zu constatiren, wenn nicht etwa der Vergleich mit dem anderen gesunden Auge möglich ist. Keinenfalls aber lasse man sich verleiten, wie es von Anfängern manchmal geschieht, daraus, dass bei Pigmentmangel der Augenhintergrund lebhaft roth erscheint und die Gefässe deutlich hervortreten, eine Hyperämie zu diagnostiziren. Eine umschriebene Röthung der Papilla optica — ohne Trübung des anliegenden Gewebes — wird bei einer Hyper-

ämie der Choroidea, die bei anderweitigen Erkrankungen des Uvealtractus eine gewisse Wahrscheinlichkeit für sich hat, mit als unterstützendes Moment herbeizuziehen sein.

2. Choroiditis exsudativa.

Bei der eigentlichen Choroiditis kommt es zu Exsudationen und zu Gewebsveränderungen.

Wenn es auch annehmbar ist, dass im Beginn mancher Affectionen nur eine Durchtränkung mit serösem Exsudat vorhanden ist (Choroiditis serosa), so wird sich diese Veränderung ophthalmoskopisch kaum diagnosticiren lassen. Vielleicht wird man in diese Kategorie einen Theil jener Fälle rechnen können, bei denen die Kranken über Schlechtsehen, Metamorphopsie, Flimmern vor den Augen etc. klagen, ohne dass im Beginn pathologische Veränderungen nachweisbar sind, bei denen später jedoch die deutlichen Zeichen der Choroiditis in Gestalt von Verfärbungen oder Pigmentirungen auftreten.

Ist die Macula lutea befallen, so erscheint sie im Beginn der Affection bisweilen wie leicht behaucht. Auch ist beachtenswerth das Fehlen des Lichtringes und einer schärferen Begrenzung und Absetzung gegen die Umgebung, wie wir sie sonst bei der Betrachtung im umgekehrten ophthalmoskopischen Bilde finden. Die Papilla optica ist oft hyperämisch. Da aber diese Erscheinungen sich ebenso bei einer Retinitis centralis finden, so wird für's Erste die Diagnose in suspenso bleiben müssen. Sehr wahrscheinlich wird die Annahme einer Choroiditis centralis, wenn an anderen Stellen bereits deutliche Choroidealveränderungen vorliegen. Besonders häufig findet man bereits kleine Alterationen in der Peripherie des Augenhintergrundes, während die Maculargegend noch intact erscheint.

Dass man auch ohne ophthalmoskopische Befunde an der Choroidea bei Glaskörpertrübungen, die sich mit Iritis compliciren, eine Choroiditis zu diagnosticiren gewohnt ist, wird später (cf. Irido-Choroiditis und Glaukom) ausgeführt werden.

Die ophthalmoskopisch wahrnehmbare Choroiditis charakterisirt sich im Grossen und Ganzen dadurch, dass das gleichmässige Roth des Augenhintergrundes durch andersfarbige Flecke unterbrochen wird. Es erscheinen weisse, gelbliche, rothgelbliche, dunkelrothe Partien, neben intensiv schwarzen (cfr. Farbendrucktafel Figur 5). Oft sind die weissen Flecke von schwarzen Rändern umgeben. Dabei besteht nicht selten,

namentlich wenn der Process acut ist, Hyperämie der Papille. Die Form der Flecke wechselt zwischen solchen, die bei der Untersuchung im umgekehrten Bilde mit convex $\frac{1}{3}$ kaum als feine Punkte erkennbar sind und solchen, die die Grösse der Papille weit überragen. Bisweilen sind sie rund, bisweilen unregelmässig gestaltet oder strichförmig. Auch die Lage ist verschieden. Zuweilen findet sich die Erkrankung nur um die Macula herum (*Choroiditis centralis*); es zeigt sich hier öfter ein röthlichgelber Fleck von rundlicher Form, auch erhaben, der später abblasst und kleine schwarze Pigmentstriche zu Tage treten lässt. In anderen Fällen nehmen die Veränderungen einen grossen Theil des Augenhintergrundes ein, in wieder anderen Fällen sind sie auf den Aequator des Bulbus beschränkt (*äquatoriale Choroiditis*).

Von der gewöhnlichen *Choroiditis exsudativa* hat man bestimmte Arten ausgeschieden, die sich durch die Eigenartigkeit des Auftretens und der Form auszeichnen.

1) *Choroiditis disseminata*. Hier treten die Flecke in besonderen umschriebenen Herden auf, die in der Regel nicht allzu gross und durch normal erscheinendes Gewebe von einander getrennt sind. Es handelt sich meist um weissliche und gelbliche Flecke, die zum Theil einen schwärzlichen Rand haben, oder auch um einfach schwarze Flecke.

2) *Choroiditis areolaris* (Förster). Das Centrum des Erkrankungsherdens ist die Macula. Die jüngsten Bildungen erscheinen kohlschwarz und rundlich, während allmählig eine Entfärbung eintritt, so dass die älteren Flecke weisslich aussehen und nur noch einen schwarzen Ring zeigen. Aubert hat bei dieser Art der *Choroiditis* im Stroma der Aderhaut rundliche Knoten gefunden, welche der Netzhaut zugekehrt sind. Diese zeigen an ihrer Oberfläche bisweilen kleine Vertiefungen, in welche die verdünnte und atrophische Netzhaut hineingezogen ist. Der Knoten besteht aus einem dichten Fasernetz mit zelligen Elementen. In der Umgebung der Knoten und zum Theil auf ihnen findet sich dunkles, in Zellen eingeschlossenes Pigment.

3) *Choroiditis syphilitica*. Sie ist dadurch charakterisirt, dass besonders in der Aequatorgegend sehr kleine dunkle, oder auch weissliche Flecke auftreten. Daneben besteht meist eine feine, staubförmige Trübung des Glaskörpers. Die Complication mit *Retinitis* (siehe S. 265) ist häufig. Aus dem Befunde kleiner äquatorialer Flecke allein ist die ätiologische Diagnose nicht zu stellen.

4) *Chorio-Retinitis*. Wenn auch bei den vorgenannten Formen

die Mitbetheiligung der Netzhaut durch die Herabsetzung der Sehschärfe erwiesen ist, so thut man gut, den Namen Chorio-Retinitis für die Erkrankungen zu reserviren, bei denen wirklich die eigentliche Netzhaut (und zwar nicht nur das Pigmentepithel) ophthalmoskopische Veränderungen zeigt. Abgesehen von Trübungen, etwaigen Blutergüssen oder secundären Veränderungen (Atrophie der Netzhaut mit Dünnhheit der Blutgefässe und Atrophie der Papille) sind es besonders schwärzliche Pigmenthaufen, die bei länger bestehenden oder schweren Formen von Choroiditis in die Netzhaut gelangen. Da ophthalmoskopisch nicht direct zu sehen ist, ob das Pigment in der Netzhaut oder in der Choroidea liegt, so muss man sich daran halten, ob das Pigment an irgend einer Stelle einem Netzhautgefässe aufsitzt und dasselbe partiell verdeckt (cfr. Farbendrucktafel Figur 5, wo an einer Stelle Pigment auf einer Arterie liegt). Gewöhnlich sind ausserdem noch diffuse Veränderungen der Choroidea, wie Ent- und Verfärbung grösserer Partien und Ansammlung kleinerer oder grösserer Pigmentflecke, sichtbar.

Von der Retinitis pigmentosa unterscheidet sich die Chorio-Retinitis ophthalmoskopisch dadurch, dass bei letzterer eben die erwähnten Choroidealveränderungen nachweisbar sind, während bei der Retinitis pigmentosa die Choroidea im Ganzen intact erscheint. Auch die eigenthümliche Form der Pigmentirung in Gestalt kleiner Striche, Punkte oder Knochenkörpern ähnlicher, verzweigter Figuren, weiter die gelblich-wachsartige Atrophie der Papille mit den engen Gefässen giebt der Retinitis pigmentosa ihr eigenartiges Gepräge. Ferner die oben erwähnten klinischen Erscheinungen. Aber dennoch kommen, wie ebenfalls bereits angeführt, auch vereinzelt Fälle von ophthalmoskopisch typischer Retinitis pigmentosa vor, die klinisch eigentlich in das Gebiet der Chorio-Retinitis gehören. —

Von pathologisch-anatomischen Veränderungen bei Choroiditis, die besonders Iwanoff studirt hat, seien folgende erwähnt. Unter dem intacten Epithel finden sich öfter Herde von farblosen Zellen; weiter amorphe Exsudatmasse, in welche Kerne eingesprengt sind. Ist das Epithel nicht stark pigmentirt, so werden sich diese Herde als hellere, gelblichrothe Flecke in dem normalen Roth des Augenhintergrundes zu erkennen geben. Derartige Einlagerungen können vollständig resorbirt werden; doch zeigt öfter das Pigmentepithel an diesen Stellen eine starke Wucherung, so dass später schwarze Flecke entstehen. Die Netzhaut verklebt damit, das Epithel kann sogar bis in die Körnerschichten gelangen. — In anderen Fällen bildet sich ein Schwund der Choroidea und narbige Einziehung, in welche das hypertrophirte Binde-

gewebe der Netzhaut hineinwächst. Daneben wiederum Pigmenthypertrophirungen. Die atrophischen Partien haben ein helleres Aussehen, als die zuerst angeführten; bisweilen sieht man grössere Choroidealgefässe in ihnen verlaufen. Ist der höchste Grad der Atrophie erreicht, so bildet die Choroidea nur ein äusserst feines bindegewebiges Häutchen, durch welches die Selera bläulichweiss durchscheint. Aber auch fettige Degeneration kann eintreten, sowohl in dem Pigmentepithel, wie in den Stromazellen der Choroidea. Die Gefässe zeigen ebenfalls Veränderungen ihrer Wandungen, öfter Sclerose.

Bei älteren Personen finden sich mikroskopisch oft warzenartige Hervorwölbungen der Glasmembran der Choroidea (Wedl, Donders), welche das Pigmentepithel vor sich her drängen. Bisweilen lösen sie sich ganz von ihrem Mutterboden und dringen bis tief in die Netzhaut hinein. Ophthalmoskopisch sind sie wegen ihres peripheren Sitzes und ihrer Kleinheit selten zu sehen; sind sie sichtbar, so erscheint der betreffende Theil des Augenhintergrundes wie mit kleinen Tropfen übersät (Wecker).

Symptome. Eine der häufigsten und ersten Klagen der Patienten, die an Choroiditis leiden, ist die über Flimmern; sie vergleichen es oft mit der Bewegung erwärmter Luft. Die Herabsetzung der Sehschärfe ist nicht immer bedeutend; sie kann sogar ganz fehlen, wenn die Veränderungen in der Peripherie sitzen. Hier handelt es sich nur um kleinere Ausfälle im Gesichtsfelde, wie sie durch die disseminirten Herde bedingt sind. Diese lassen sich meist am besten eruiren, wenn man zur Prüfung ein mit kleinen Punkten bedecktes Papier nimmt und nun bei entsprechender Nähe (12 bis 15 cm) die ausfallenden Punkte bezeichnen lässt. Bisweilen treten ringförmige Defecte um den Fixationspunkt herum auf (Hersing). Ist die Affection central, so ist die Herabsetzung der Sehschärfe bedeutender, es kommt sogar zu positiven centralen Skotomen. Oefter wird über Mikropsie, Metamorphopsie, selbst über Doppeltsehen geklagt. Der Farbensinn ist in der Regel erhalten; doch kommen auch Farbenskotome vor (selbst für blau). Der Lichtsinn ist meist herabgesetzt. — Wenn der Proecess zur Heilung gekommen, so kann auch das Sehvermögen wieder normal werden. Dasselbe steht dann oft in einem auffälligen Missverhältnisse zu dem mit schwarzen und entfärbten Stellen übersäten Augenhintergrunde. Von anderweitigen Veränderungen sind Glaskörpertrübungen als nicht selten zu nennen. In einzelnen Fällen kommt es auch zur Netzhautablösung und Cataractbildung. Aeusserlich erscheint das Auge meist

normal; bisweilen nur ist eine leichte Injection und Reizbarkeit zu constatiren. Später kann noch Iritis hinzutreten.

Die Diagnose der Choroiditis ist im Beginn nicht immer leicht zu stellen, wenn, wie bei der Choroiditis serosa und der Choroiditis circa maculam erwähnt, ophthalmoskopisch keine deutlichen Veränderungen nachweisbar sind, trotz bereits vorhandener Herabsetzung der Sehschärfe. Findet man aber Hyperämie der Papilla optica und wird über Flimmern geklagt, so ist bei Ausschluss anderer, besonders neuritischer Processe eine Choroiditis wahrscheinlich. Jedenfalls wird man hier auch bei erweiterter Pupille ophthalmoskopiren müssen, um etwaige peripher sitzende Choroidealveränderungen oder auch Glaskörpertrübungen — wodurch die Diagnose gestützt würde — nicht zu übersehen. Die ausgeprägten Formen der Choroiditis sind leicht zu erkennen.

Die Prognose ist immer bedenklich. Kommt der Fall ganz frisch zur Behandlung, so ist am ehesten Heilung zu erwarten, wenngleich die Krankheit meist Monate, selbst über ein Jahr lang dauert. Bisweilen ist ein Auge fast verloren, ehe der Patient den Arzt befragt, da erst das Befallensein des zweiten Auges ihn aufmerksam macht. Ebenso ist es nicht selten, dass nur über Sehschwäche eines Auges geklagt wird, während das andere trotz guter Sehschärfe ebenfalls von der Krankheit bereits ergriffen ist.

Selbst ausgeprägte positive Skotome im centralen Sehen können verschwinden. Doch bleibt immer eine grosse Neigung zu Rückfällen; bisweilen stellen sie sich erst nach Jahren ein. Ebenso pflegt Hemeralopie trotz wieder erlangten vollen Sehvermögens oft zu restiren.

Hat der Process bereits längere Zeit bestanden, so sind die Aussichten auf Heilung gering, wenngleich eine gewisse Besserung öfter erzielt wird. Ist er abgelaufen — wir erkennen dies daraus, dass das Sehvermögen lange Zeit stationär geblieben —, so ist irgend eine erhebliche Besserung meist ausgeschlossen, um so mehr, wenn etwa Dünnheit der Netzhautgefässe oder blasse Farbe der Papilla optica eine Atrophie der nervösen Elemente erkennen lässt.

Die Ursachen der Choroiditis bleiben oft im Dunkeln. Abgesehen von Lues ist am ersten noch ein Zusammenhang mit hochgradiger Myopie (Staphyloma posticum) zu statuiren, zu der sich besonders oft eine Choroiditis circa maculam gesellt. Sonst findet man die Affection sowohl bei anämischen, als bei zu Congestivzuständen geneigten Per-

sonen. Sie kommt sowohl in den Entwicklungsjahren, wie im höheren Alter vor.

Die Behandlung muss in acuten Fällen, wo die Sehschärfe gelitten, energisch sein. Am besten ist hier, wenn die Constitution es irgend zulässt, beständiger Aufenthalt in verdunkelten Räumen und Schmiereur oder Sublimatinjection (0.01 pro die). Wo Lues zu Grunde liegt, ist dies unerlässlich. Aehnliche Erfolge erzielt man sonst auch öfter durch Pilocarpininjectionen mit nachfolgendem 2 bis 3stündlichem Schwitzen. Weiter lässt man Heurteloup'sche Blutegel an die Schläfe setzen, etwa alle 4 bis 6 Tage. Local wird Atropin angewandt. Die Cur ist auf 4 bis 6 Wochen zu berechnen. Ist alsdann noch nicht Heilung erfolgt, so muss man mit dem Quecksilbergebrauch dennoch — etwa in kleineren Dosen und innerlich — fortfahren. Auch halte man den Kranken noch lange Zeit nachher sehr vorsichtig; er soll möglichst Monate lang das Arbeiten mit den Augen (Lesen etc.) aufgeben, sich vor grellem Licht durch Tragen einer blauen Brille, ebenso vor Erhitzungen, Kopfcongestionen etc. schützen.

Besteht das Leiden bereits längere Zeit und ist es zu einem gewissen Stillstande gekommen, so werden mildere und allmählig wirkende Mittel am Platze sein. Neben der entsprechenden Augenschonung der innerliche Gebrauch kleiner Dosen von Sublimat oder Jodkali; bei anämischen Individuen Jodeisen. Das Ansetzen eines Heurteloup'schen Blutegels mit nachfolgendem 24stündigen Aufenthalt im Dunkelzimmer wird auch hier versuchsweise geschehen müssen. Ist einige Tage nach der Blutentziehung keine Besserung eingetreten, so kann man auf weitere Applicationen verzichten.

Es ist übrigens oft schwer zu sagen, ob eine Choroiditis bereits so weit abgelaufen ist, dass sie den Heilagentien unzugänglich bleibt. Kann der Patient keine genügende Auskunft über das Verhalten seines Sehvermögens in der letzten Zeit geben und fehlen Reizerseheinungen (z. B. Flimmern), so wird man sich vorzugsweise nach dem Aussehen der Papilla optica richten müssen. Ist dieselbe hyperämisch, so wird immerhin Antiphlogose zu versuchen sein.

Sind die entzündlichen Erscheinungen vorüber, so wirken Strychnin-injectionen bisweilen vortheilhaft durch ihren Einfluss auf die geschwächte Erregbarkeit der Netzhaut.

3. Staphyloma posticum, Sclerectasia posterior, Conus, Sclerotico-Choroiditis posterior.

Den Typus dieser vielnamigen Affection bildet eine weisse Sichel, die sich dicht der Papilla optica, und zwar meist nach der Macula zu gelegen, anschliesst (Figur 108 und Farbendrucktafel Figur 5). Es bildet sich gewissermaassen eine halbmondförmige Verbreiterung der normalen Scleral- oder Bindegewebsgrenze, so dass in der That Fälle vorkommen, bei denen es zweifelhaft sein kann, ob es sich um eine etwas verbreiterte Scleralgrenze oder um eine Affection handelt, die eine der obigen Bezeichnungen verdient. Ist der Process vorgeschritten, so kann die Sichel eine ganz beträchtliche Breite zeigen; sie wird in der Quere selbst grösser als der Papillendurchmesser. Weiter sitzt bisweilen die weissliche Verfärbung nicht nur einer Seite der Papille auf, sondern sie umgibt die ganze Peripherie der Papille, so dass man von einer eigentlichen Sichel nicht mehr sprechen kann (Figur 109). Allerdings pflegt die grössere Breite immer der Macula zugekehrt zu bleiben. Die Farbe ist theils weiss, theils mehr bläulichweiss oder hellrosa; auch zeigen oft die einzelnen Partien verschiedene Färbungen an. Eingestreute schwarze Pigmentflecke oder sichelförmige Pigmentlinien sind häufig (Figur 109 und Farbendrucktafel Figur 2). Auch einzelne Choroidealgefässe können auf den entfärbten Stellen sichtbar werden. Die Netzhautgefässe gehen unverändert über dieselben fort. Die Abgrenzung der Sichel gegen das normale Roth des Augenhintergrundes ist mehr oder weniger scharf. Ist sie vollkommen scharf (öfter findet sich an der Grenze ein schwarzer Pigmentstreifen), so spricht dies für ein gewisses Abgeschlossenensein des Processes (stationäres Staphylom); finden sich bereits ausserhalb der Grenze kleinere Veränderungen in der Färbung und Pigmentirung, so ist ein Fortschreiten zu befürchten. Bisweilen sieht man an demselben Staphylom noch die durch restirende Pigmentstreifen angedeuteten früheren Grenzen. Die Papilla optica ist meist ungewöhnlich roth; es rührt dies zum Theil von dem Contrast gegen die weissliche Umgebung her, zum Theil sind auch wirkliche Hyperämien der Papille



108.



109.

vorhanden. Ferner erscheint die Papille bei ausgedehnten Staphylomen verkleinert, besonders in ihrem queren Durchmesser. Es beruht dies auf der Schiefstellung der Papille, welche durch die starke Ausdehnung der Sclera in der Gegend des hinteren Augenpols bedingt ist. Bisweilen ist die weissliche Partie nach hinten ausgebogen und exavirt; es besteht also eine umschriebene Selerectasie. Hierüber werden die für Niveau-bestimmung uns zu Gebote stehenden ophthalmoskopischen Hilfsmittel Auskunft geben.

Complicationen mit Choroiditis an entfernteren Stellen des Augenhintergrundes, besonders aber an der Macula sind nicht selten. Auch Glaskörpertrübungen, sowie Netzhautablösungen gesellen sich hinzu. Ebenso kann an der Papilla optica durch intraoculare Drucksteigerung eine glaukomatöse Exeavation zu Stande kommen.

Der Anfänger im Ophthalmoskopiren ist öfter geneigt, die weissliche Umgebung zur Papille selbst zu rechnen, so dass ihm in diesen Fällen die Papille „ungewöhnlich gross“ erscheint. Eine genauere Betrachtung wird aber leicht die Grenze der Papille, welche immer einen etwas röthlichen Farbenton zeigt, von dem Staphylom erkennen lassen.

Meist kommt das Staphyloma posticum, wenn es nicht angeboren ist, durch eine Dehnungsatrophie der Choroidea zu Stande. Zuerst pflegt das Pigmentepithel sich zu verändern, es nimmt unregelmässige Formationen an und schwindet schliesslich bis auf wenige Reste. Alsdann geht das Choroidealstroma und die Chorioecapillaris mehr oder weniger zu Grunde. Schliesslich restirt nur noch eine ganz dünne Membran, in der man neben Bindegewebszügen noch die Glasmembran und vielleicht einzelne Gefässe erkennt. Die Netzhaut geht meist intact über das Staphylom fort. Die Atrophie der Choroidea ist auf die durch Verlängerung des Bulbus eintretende Dehnung zu schieben.

In anderen Fällen handelt es sich jedoch um wirklich entzündliche Processe, die mit Apoplexien und Exsudationen einhergehen. Dieselben compliciren nicht zu selten die Dehnungsatrophie.

Ueber die weiteren anatomischen Veränderungen, welche sich bei dem Staphyloma posticum finden, sowie über die ursächlichen Momente ist in dem Capitel „Myopie“ (S. 71) bereits gehandelt. Dasselbst ist auch erwähnt, dass das Staphyloma posticum wohl meist, aber nicht immer an myopischen Augen beobachtet wird. —

Es wäre wünschenswerth, wenn man sich über die Verwendung der verschiedenen Namen für die einzelnen, wohl unterscheidbaren Processe einigte. So könnte man die einfache kleine, weisse Siehel, sei sie angeboren oder später entstanden, als „Conus“, die grösseren, auf

Dehnung zurückzuführenden Atrophien als „Staphyloma posticum“ und die mit eigentlich choroiditischen Veränderungen verbundenen als „Sclerotico-Choroiditis posterior“ (v. Graefe) bezeichnen. Will man die umschriebene Ectasie neben der Papille noch besonders betonen, so würde der Ausdruck „Sclerectasia posterior“ verwendbar bleiben.

Die Behandlung des Staphyloma posticum sowie die Mittel, einem Fortschreiten desselben vorzubeugen, haben bei der Myopie ihre Besprechung gefunden. Ist Choroiditis daneben vorhanden, so ist die bezügliche Therapie einzuschlagen.

4. Blutungen in der Choroidea. Ablösung der Choroidea.

Die Blutungen in der Choroidea stellen sich als braunrothe Flecke dar. Auf ihre Farbe hat die Intensität der Pigmentirung des Epithels Einfluss. Liegen sie gerade an Stellen, wo Netzhautgefäße verlaufen, so bleiben letztere auf ihnen zum Unterschiede von Netzhautblutungen — sichtbar. Ferner kann für gewisse Fälle ausschlaggebend sein, die streifige Form der Blutungen: diese Form kommt nur den Netzhautapoplexien zu; doch zeigen andererseits letztere auch häufig genug die Form von Flecken. Traumen sind meist Veranlassung; kleinere Blutungen kommen auch spontan oder bei Choroiditis vor. Starke Blutergüsse können durch die Netzhaut in den Glaskörper durchbrechen.

Die Ablösungen der Choroidea sind ähnlich wie die der Netzhaut durch ein blasiges Hervorragen der abgelösten Partie in den Glaskörper charakterisirt; doch fehlen die Falten und das Flottiren des betreffenden Theils. Sie haben in der Regel eine mehr rothe Färbung und wenn das Pigmentepithel weniger intensiv gefärbt ist, sieht man auch die Choroidealgefäße unter der Netzhaut. Die Ablösung ist bedingt durch Blutung oder seröse Flüssigkeit. Secundär kann sich zu Ablösungen der Choroidea noch eine Ablösung der Netzhaut gesellen. Meist kommt es schliesslich zur Phthisis bulbi. Es sind im Ganzen wenige derartige Fälle ophthalmoskopisch beobachtet (v. Graefe, Liebreich, Schweigger, Michel).

5. Ruptur der Choroidea.

Die Risse der Choroidea haben in Folge des Durchscheinens der Sclera eine weisse Färbung; nur dann, wenn noch Gewebspartien der Choroidea in ihnen liegen, sind sie gelblich. Frisch sieht man öfter Blutungen daneben; später bildet sich längs des Risses meist eine schwarze Pigmentlinie. Die Zahl und Ausdehnung der Choroidealrupturen kann sehr verschieden sein. Gewöhnlich haben sie ihren Sitz in der Nähe des hinteren Pols, in der Gegend der Macula lutea und der Papille; sie zeigen nicht selten eine gebogene Form, deren Concavität dem hinteren Bulbuspol zugewandt ist. Die Gefässe der Netzhaut gehen meist über die verletzten Partien fort. Wenn demnach der Erhaltensein der Retina hierdurch erwiesen erscheint, so haben doch die Stäbchen und Zapfen gelitten, wie aus den Alterationen des Sehvermögens hervorgeht. Ist die Gegend der Macula lutea getroffen, so klagen die Kranken über *Metamorphopsie*. Ich habe einen Kranken beobachtet, der in Folge dessen *binoculares Doppeltsehen* hatte: es befand sich der mit dem kranken Auge gesehene Buchstabe über dem mit dem gesunden Auge gesehenen. Da hierdurch das Lesen unmöglich wurde, musste das leidende Auge durch ein undurchsichtiges Brillenglas ausgeschlossen werden. Der Zustand blieb während einer Jahre langen Beobachtungszeit stationär. In anderen Fällen tritt Besserung der Sehschwäche ein; auch habe ich ebenso wie *Hersing* ophthalmoskopisch das Verschwinden und Verheilen eines Choroideal-Risses beobachtet. In einem Falle von *Saemisch* kam es aber nachträglich noch zu einer Netzhautablösung. Den Anlass zu den Rupturen bietet gewöhnlich die Einwirkung stumpfer Gewalt, z. B. Schlag oder Stoss mit einem Holz, Schussverletzungen der Orbita etc. Die eigenthümliche Lage und Form der Risse dürfte damit zusammenhängen, dass in der Gegend des hinteren Poles die Choroidea durch die hinteren Ciliargefässe mit der Sclera fester verknüpft ist und deshalb bei einer traumatischen Einknickung des Bulbus dort am ehesten einreisst, wo sie sich nicht verschieben kann.

Die frühzeitige Diagnose des Choroidealrisses wird durch Blutergüsse in die vorderen Augenkammern oder den Glaskörper öfter gehindert. Zuweilen kommen bei älterer Choroiditis auch weisse Linien vor, die Choroidealrissen sehr ähneln; hier wird die Anamnese entscheiden müssen.

6. Tuberkulose der Choroidea.

Autenrieth (1808) hat anatomisch zuerst Tuberkelknoten in der Choroidea beschrieben. Ed. Jäger (1855) hat sie ophthalmoskopisch gesehen. Weitere exacte histologische Untersuchungen wurden von Manz (1858) gemacht, während Cohnheim später die Häufigkeit ihres Vorkommens bei der acuten Miliartuberkulose, speciell der Meningitis tuberculosa nachwies. Das ophthalmoskopische Bild wurde von v. Graefe und Leber genau beschrieben.

In der Regel sind beide Augen befallen. Die Tuberkel haben vorzugsweise in der Gegend der Macula und Papilla ihren Sitz. Mit dem Augenspiegel zeigen sie sich hier als weissliche oder weissgelbliche, runde Flecke von sehr verschiedener Grösse, selbst bis zu Papillengrösse und mehr. — Anatomisch sind die einzelnen Tuberkel bisweilen so klein, dass man sie mit dem blossen Auge nicht sehen kann, bisweilen erreichen sie eine Grösse von $2\frac{1}{2}$ mm Durchmesser. Sie prominiren anfangs immer nach der Netzhaut hin, erst im späteren Stadium nach der Selera. Ihre Entwicklung beginnt in der Chorioecapillaris. Allmählig tritt eine Entfärbung des Pigmentepithels ein, und so entstehen dann die gelblich weissen Flecke. Als differentielle Momente gegen disseminirte Herde einer einfachen Choroiditis sind anzuführen: 1) die rundliche Form der Tuberkel, 2) dass ihnen der schwarze Pigmentrand fehlt, den die Entfärbungen bei Choroiditis gewöhnlich haben. Bei den Tuberkeln findet ein mehr allmählicher Uebergang in die normale Umgebung statt. 3) Die Prominenz des Tuberkels. Allerdings lässt sich diese meist schwer nachweisen, es sei denn, dass der Tuberkel sehr gross ist oder gerade ein Netzhautgefäss darüber hin geht, dessen parallaktische Verschiebung im umgekehrten Bilde bei Bewegungen der Linse man verwerthen könnte.

Man sieht, die differentiell diagnostischen Momente sind nicht gerade sehr eclatant. So kann eine herdförmige Einlagerung von Zellen in der Choroidea, wie wir sie bei Choroid. disseminata finden, gelegentlich alle Kennzeichen des Tuberkels zeigen. Und in der That habe ich diagnostische Irrthümer von bedeutenden Ophthalmologen gesehen. Es wird in einer grossen Zahl der Fälle eine vorsichtige Reserve angezeigt sein. Allerdings bei sehr hochgradig entwickelten Knoten, oder wenn man bei öfterer Beobachtung eine Weiterentwicklung der vorhandenen und ein Aufschliessen neuer Tuberkel constatiren kann, wird die Diagnose mit Sicherheit zu stellen sein.

Wenn demnach in diesen Fällen die ophthalmoskopische Diagnose bezüglich der allgemeinen Diagnose „Miliar-Tuberkulose“ mit Nutzen verwerthet werden kann, so möchte ich doch vor einer Ueberschätzung des Ophthalmoskops hier warnen. Es kommt noch die Schwierigkeit hinzu, schwerkranke und oft somnolente Patienten genau und lange genug zu untersuchen. Ferner kann der Sitz der Tuberkel so peripher sein, dass man sie mit dem Augenspiegel nicht mehr sehen kann. Denn wenn die Tuberkel auch mit Vorliebe die Gegend des hinteren Poles einnehmen, so habe ich doch auch öfter Ausnahmen davon gesehen. Bisweilen besteht neben der Tuberkulose der Choroidea eine Neuritis (Bouehut); auch ich habe diese Complication beobachtet. Seltener kommen sehr grosse Tuberkelbildungen vor, die durch das Zusammenwachsen kleinerer entstehen. Aber auch eine wirkliche tuberkulöse Entzündung der Choroidea, bei der die Netzhaut durch eine knochenförmige weisse Verdickung der Choroidea abgehoben war, ist von Hirschberg beobachtet worden. In seinem Falle bestand erst seit zwei Wochen eine schmerzhaft Affection des Auges.

7. Choroidealgeschwülste.

Die überwiegende Mehrzahl der Geschwülste, welche von der Choroidea und dem Corp. eiliare ausgehen, hat den Charakter der Melano-Sarkome. Nicht-pigmentirte Sarkome (H. Pagenstecher und Genth) sind erheblich seltner; von Iwanoff ist ein Myosarkom beobachtet worden, von Michel ein Fibrom und ein Epithelialkrebs.

Die Entstehung der Sarkome direct mit dem Augenspiegel zu verfolgen ist nicht häufig Gelegenheit, da sich in der Regel frühzeitig eine Netzhautablösung hinzu gesellt. Doch sind Fälle bekannt, bei denen sich in der Gegend der Macula der Tumor entwickelte und eine ziemliche Ausdehnung ohne Netzhautablösung erreichte (Knapp). Selbst nach entstandener Netzhautablösung gelang es gelegentlich noch an der eigenthümlichen Vascularisation den unter ihr liegenden Tumor zu diagnostizieren (Becker). Man wird überhaupt bei Netzhautablösungen, für welche kein nachweisbarer Grund vorliegt, immer die Frage stellen müssen, ob nicht etwa ein Tumor die Ursache sei. Die Steigerung des intraocularen Druckes und heftigere Augenschmerzen — die bei einfacher Netzhautablösung fehlen — werden Verdacht auf den Tumor erwecken. Es liegt übrigens kein Grund vor, sich in zweifelhaften Fällen nicht direct durch einen Skleral-Einstich in der Weise, wie er von

Alfr. Graefe zur Behandlung der Netzhantablösungen empfohlen ist, von dem Vorhandensein oder Fehlen eines Tumors zu überzeugen.

Bisweilen gesellen sich glaukomatöse Erscheinungen später zu intraocularen Tumoren; in anderen Fällen kann es zu starken Eiterungen im Glaskörper und vorderer Kammer kommen, die mit einer Phthisis bulbi endigen (Berthold). Ein derartig phthisisch gewordener Bulbus, der einen Tumor in sich birgt, pflegt sich von anderen phthisischen Augäpfeln besonders durch das Auftreten spontaner Schmerzen und öfter auch durch Ausdehnung der hinteren Scleralpartien zu unterscheiden. Nach der Phthisis kann die Weiterentwicklung des Sarkoms eine Zeit lang ruhen.

Die extraoculare Geschwulstentwicklung findet durch Uebergreifen auf den Sehnerv, durch Perforation der Bulbuswände oder auch durch Auftreten selbstständiger orbitaler Herde statt.

Bezüglich der Aetiologie ist nicht viel bekannt; zuweilen scheint ein Trauma die Veranlassung zu geben. Metastatische Choroideal-Geschwülste sind nur wenige beobachtet: sie gingen theils von Naevi, theils von Carcinomen aus. Am häufigsten tritt die Neubildung nach dem 40. Lebensjahre auf, während sie im ersten Kindesalter, wo das Glioma retinae sich findet, kaum vorkommt. Ein ossificirtes cavernöses Aderhaut-Sarkom bei einem 11jährigen Mädchen beschrieb Nordenson.

Die Enucleation des Augapfels hat in einer Reihe von Fällen dauernde Heilung gebracht, nach einer Kasuistik von Hirschberg in 25 Procent. Recidive und Metastasen (in Leber, Gehirn etc.) sind häufig, wenn der Tumor bereits extrabulbär ist oder wenn secundäre glaukomatöse Erscheinungen sich eingestellt haben. Hat sich der Tumor in die Orbita verbreitet, so wird mit besonderer Sorgfalt die Exstirpation, eventuell mit Herausnahme des Periost, auszuführen sein. Selbst bei der Enucleation von Augen mit scheinbar noch intraocularem Tumor empfiehlt sich das Ausschneiden eines möglichst grossen Stückes des Sehnerven. —

Nicht selten findet man in phthisischen Augäpfeln eine Knochenbildung, welche von der Innenfläche der Choroidea ausgeht. Bisweilen handelt es sich nur um eine dicke Bindegewebsschicht mit einzelnen kleinen Knochenplatten, bisweilen hat sich eine vollständige Knochenschale entwickelt, welche den ganzen hinteren Theil des Bulbus einnimmt; an der Stelle der Papille besteht eine Oeffnung. Auch die Linse erscheint in diesen Fällen öfter wie in einen Knochen umgewandelt, doch ergibt die Untersuchung meist nur eine Verkalkung. Jedoch ist auch eine echte Knochenbildung in ihr beschrieben worden

(Goldzieher, Berger), allerdings wohl veranlasst durch Hineindringen von Bindegewebe nach Verletzung des Augapfels (O. Becker). Partielle Verknöcherungen des Glaskörpers kommen ebenfalls vor (Virchow, Poneet). Die abnorme und an einzelnen Stellen besonders hervortretende Härte des phthisischen Bulbus lässt die Diagnose auf Knochenbildung meist schon vor der Enucleation stellen. In einem Falle ist bei durchsichtigem Glaskörper und erhaltenem Bulbus die Verknöcherung der Choroidea ophthalmoskopisch gesehen worden (Laqueur). Nicht selten tritt mit der Knochenbildung wiederum Schmerzhaftigkeit und Reizbarkeit des Stumpfes ein, die selbst zu sympathischen Erscheinungen (— aber meist nur sympathischen Neurosen —) am anderen Auge führen können und die Enucleation dringend indiciern. —

Die eitrige Choroiditis, sowie die Irido-Choroiditis werden bei den Erkrankungen des vorderen Uvealtraetus behandelt.

Sechstes Kapitel.

Erkrankungen des Glaskörpers.

Anatomie.

Der Glaskörper füllt den hinteren Theil des Bulbus aus. Die gelatinöse Substanz desselben ist vollkommen durchsichtig, enthält weder Gefäße noch Nerven und scheint aneh strukturlos zu sein (Merkel). Allerdings haben einzelne Forscher ihr eine Zusammensetzung aus Segmenten wie die einer Apfelsine (Hannover), oder eine solche aus concentrischen Schichten (Zinn) zugeschrieben. Stilling unterscheidet einen Kern, der wie in einem Nüpfeln in der Rinde steckt, und letztere überragend vorn bis zum Rande derselben reicht. — Besonders die peripheren Theile enthalten zellige Elemente, theils den Wanderzellen (Leucoeyten), theils Derivaten derselben entsprechend. Die ersteren zeigen amöboide Bewegungen und lassen drei Hauptformen unterscheiden: a) rundliche Zellen; b) stern- oder spindelförmige Zellen mit einem oder mehreren Kernen und langen Ausläufern; c) Zellen, welche Vaecolen enthalten, 1—3 Kerne einschliessen und ebenfalls varicöse Ausläufer haben (Iwanoff). Auch eigenthümliche Ringe, die zum Theil kettenförmig aneinander gereiht sind, kleine Fäserchen

und Platten (Donders) finden sich im Glaskörper. Von der Netzhaut ist die Glaskörpersubstanz durch die Membrana hyaloidea getrennt. Dieselbe fällt zusammen mit der Membrana limitans retinae, in welche die Müller'schen Stützfasern ausstrahlen; sie gehört jedoch entwicklungsgeschichtlich zum Glaskörper (Lieberkühn). Nach vorn gegen die hintere Augenkammer ist der Glaskörper begrenzt durch die Zonula Zinnii, welche aus einem complicirten Faser-System besteht, das von der Glaslamelle des Proc. ciliaris retinae entspringt (W. Czermak) und sich in der Nähe des Linsen-Aequators an der vorderen und hinteren Linsenkapsel ansetzt. Der gesammte Raum zwischen diesen Fasern ist mit Flüssigkeit aus der hinteren Augenkammer gefüllt; ein eigentlicher ringförmig um den Linsenrand gehender Kanal (Canalis Petiti) existirt demnach nicht (Gerlach, Czermak).

Ebenso wie der Glaskörper entstammt auch die Zonula Zinnii und die Linsenkapsel dem mittleren Keimblatt. Wenn die Linse sich von dem der primären Augenblase vorn anfliegenden Hornblatte absonnirt und gegen die Augenblase rückend sie einstülpt (secundäre Augenblase), so schiebt sie zugleich Gewebelemente des mittleren Keimblattes mit vor sich hin (späterer Glaskörper und hintere Linsenkapsel), während über ihre Vorderfläche sich Ausläufer des mittleren Keimblattes vorschieben (später Zonula, vordere Linsenkapsel und darüber Membran. capsulo-pupillaris) (Lieberkühn, Arnold).

Im fötalen Zustande wird der Glaskörper von hinten nach vorn von der Arter. hyaloidea durchzogen. Ihre zahlreichen Verzweigungen geben das Material zu den Blutgefäßen der Retina (Eversbusch). Später schwindet die Arter. hyaloidea. Doch kann man auch nach der Geburt den Canalis hyaloideus (Can. Cloquetii), in dem sie verlief, nachweisen. (Stilling). Er geht von der Papilla optica als einfache Röhre bis in die Nähe der Linse.

1. Glaskörpertrübungen.

Man untersucht den Glaskörper ophthalmoskopisch am besten so, dass man einfach mit dem Augenspiegel aus einer Entfernung von etwa 25 bis 30 cm Licht in die Pupille wirft. Alsdann lässt man Bewegungen mit dem Auge machen und erkennt hierbei gegebenen Falls Trübungen und Flecke in dem Roth des Augenhintergrundes. Oft muss man diese Bewegungen längere Zeit fortsetzen lassen, ehe die Trübung durch das Pupillargebiet schiesst. Allerdings werden auch dunkle Schatten auf-

tauchen, wenn Trübungen in oder auf der Hornhaut (beispielsweise auch Schleimpartikelchen), auf der Linsenkapsel oder in der Linse vorhanden sind. Doch zeigen diese dunklen Schatten eine mit der Bewegung der Cornea gleichmässige Bewegung, während die Glaskörpertrübungen, so fern sie hinter dem Drehpunkt des Auges liegen, eine entgegengesetzte Richtung einschlagen: sie gehen nach oben, wenn der Kranke nach unten blickt. Zu weiterer Sicherung der Diagnose kann man die schiefe Beleuchtung benutzen, welche den Sitz der Trübungen in dem betreffenden Bulbus-Abschnitte direct erkennen lässt. — Gar nicht selten machen die Trübungen im Glaskörper viel ausgiebigere Bewegungen, als das Auge selbst, oder sie setzen die Bewegung noch weiter fort, während das Auge bereits wieder still steht. Es tritt dies dann hervor, wenn der Glaskörper seine gelatinöse und cohärente Beschaffenheit verloren hat und verflüssigt ist (*Synchysis*). Zu einer vollkommen exacten Durchforschung des Glaskörpers bis in seine periphersten Partien gehört die künstliche Erweiterung der Pupille.

Um die Lage der Trübung zu bestimmen, hat K n a p p vorgeschlagen, im umgekehrten Bilde den Glaskörper von hinten nach vorn zu durchforschen, indem man zuerst die Papille respective Netzhaut einstellt und nun, mit dem Convexglase immer mehr vom Auge abrückend, die weiter vorn gelegenen Partien sich vorführt.

Um ganz feine und durchscheinende Trübungen zu erkennen, ist die Anwendung eines lichtschwachen Spiegels von Nutzen. Auch hat es sich mir hier und bei festsitzenden Trübungen öfter bewährt, bei Benutzung eines Concavspiegels nicht durch das Loch, sondern am Spiegelrande vorbei zu sehen.

Wir können im Glaskörper *circumscripte* und *diffuse* Trübungen unterscheiden.

Erstere treten in Gestalt von kleinen Flecken, Fäden, Strängen oder Membranen auf. Die Farbe ist verschieden, sie schwankt zwischen grau, grauschwärzlich, dunkelbraun, schwarz; bei umschriebener Eiterung ist sie gelblich. Diffuse Blutergüsse zeigen übrigens in der Regel nicht die hellrothe Farbe des Blutes, sondern sind dunkel. Bisweilen bilden sich coulissenartige Membranen im Glaskörper; besonders bei *Cysticereus* (v. Graefe). Unter Anwendung starker Convexgläser ($\frac{1}{1\frac{1}{2}}$) gelingt es bisweilen, im umgekehrten Bilde durch sie hindurch noch den Wurm zu sehen. In anderen Fällen, vorzugsweise nach vorangegangenen eitrigem Entzündungen, kann dicht hinter der Linse eine vascularisirte, weissliche, membranartige Bildung auftreten,

die Aehnlichkeit mit Glioma retinae hat. — Die diffusen Trübungen sind bisweilen so durchscheinend, dass sie nur wie ein leichter Schleier oder wie feiner Staub den Anblick der Retina verdecken. Besonders bei der Retinitis syphilitica kommt diese Form der Glaskörpertrübungen vor; an der betreffenden Stelle (S. 264) ist die differentielle Diagnose gegenüber den Trübungen des Netzhautgewebes bereits angegeben worden. In anderen Fällen sind die Trübungen so intensiv, dass sie alles einfallende Licht verschlucken und der Augenhintergrund trotz des ophthalmoskopischen Lichteinfalles dunkel bleibt. Wenn man letzteres beobachtet und durch schiefe Beleuchtung das Vorhandensein von Trübungen in der Cornea, vorderen Kammer oder Linse, welche ähnlichen Effect haben könnten, ausschliesst, so ist die Diagnose auf eine intensive diffuse Glaskörpertrübung gesichert. Ist letztere durch Bluterguss bewirkt, so erkennt man öfter das am Linsenrande haftende Blut bei schiefer Beleuchtung als eine feine hellrothe Linie. —

Einen eigenthümlichen Anblick bietet die *Synchysis scintillans*. Hier finden sich zahlreiche kleinere Cholestearin- und Tyrosinkrystalle, sowie Phosphate (Poulet) im Glaskörper, die bei der ophthalmoskopischen Untersuchung auf das Prächtigste hell leuchten und glitzern und bei Bewegungen des Auges oft wie ein Raketenschwarm vom Grunde des Auges aufsprühen. Es gehört aber eine gewisse Intensität der Beleuchtung dazu, um auch die kleineren und durchsichtigeren Krystalle leuchten zu sehen. Besonders günstig ist hier die Untersuchung mit dem Concavspiegel und eine gewisse Annäherung an das Auge. Man wird so Trübungen glänzen sehen, die bei der Untersuchung aus grösserer Entfernung oder mit einem lichtschwachen Spiegel nur als feine, durchscheinende, graue Massen erschienen.

Diese Affection findet sich oft in sonst gesunden Augen, besonders bei alten Leuten. Ich habe bei Individuen ausgeprägte *Synchysis scintillans* gefunden, die gar keine Klagen bezüglich ihres Sehvermögens hatten und eine gute Sehschärfe besaßen. Abgesehen von Störungen, welche nach etwa nothwendig werdenden Operationen eintreten können, scheint der Zustand keine Nachtheile mit sich zu führen. Fehlt die Linse, so dringen die Cholestearinkrystalle gelegentlich auch vom Glaskörper aus in die vordere Kammer (Schöler).

Aeusserlich ist an den mit Glaskörpertrübungen behafteten Augen, falls keine Complicationen bestehen oder umgekehrt die Glaskörper-Affection nicht secundär zu einer Iritis hinzutreten ist, nichts Abnormes zu finden. Nur besteht bei starker Glaskörperverflüssigung bisweilen Irisschlottern.

Subjective Symptome. Die Kranken klagen in der Regel darüber, dass sie schwarze oder graue Punkte, oder Rädchen etc. vor sich schweben sehen, die kleinere Gegenstände theils ganz verdecken, theils verschleiern. Oft können sie genau die Form der Trübungen angeben. Es ist dies ein Zustand, der gewöhnlich als *Myodesopsie* (Mückensehen) bezeichnet wird. Allerdings treten *Mouches volantes* auch auf, ohne eigentliche Glaskörpertrübungen; es handelt sich dann um Schatten, welche von den normaler Weise im *Corp. vitreum* befindlichen Formelementen auf die Netzhaut geworfen werden. Vorzugsweise häufig klagen Myopen (siehe das betreffende Kapitel) darüber. Sobald aber diese Trübungen objectiv von dem Untersucher wahrgenommen werden können, spricht man von „Glaskörpertrübungen“. Uebrigens können gelegentlich auch kleine Schleimpartikelchen, die bei einer *Conjunctivitis* über die *Cornea* gehen, *Mouches volantes* verursachen. Da diese aber durch Bewegungen des Augenlides entfernt werden, so verschwinden auch damit die durch sie hervorgerufenen Schattenfiguren.

Die *Sehschärfe* ist nicht immer herabgesetzt; die Abnahme richtet sich nach der Ausdehnung und Intensität der *Affection*. Einzelne dicke, umschriebene Trübungen verringern das Sehvermögen weniger als eine dünne, durchscheinende, aber diffuse Trübung. Bei flottirenden Trübungen wird das Resultat der *Sehschärfebestimmung* öfter schwanken, je nachdem die Trübung gerade in der Sehlinie liegt oder nicht. Beschränkungen des Gesichtsfeldes kommen nicht vor, falls nicht *Complicationen* mit *Netzhautleiden* vorliegen.

Die *Ursachen* sind oft schwer zu eruiren. Besonders disponirt sind Myopen mit *Staphyloma posticum*. Bei *Choroiditis*, *Retinitis*, *Netzhautablösung*, ferner bei *Congestivzuständen*, *Hämorrhoiden*, *Gefäßatherom*, nach *Ueberanstrengung* der Augen treten sie auf.

Weiter sind *Syphilis* und *Verletzungen* des Auges zu nennen. Auch nach schwereren *Allgemeinaffectionen* (z. B. *Typhus*) finden sie sich, meist als Folge einer abgelaufenen *Irido-Cyklitis*. Oefter habe ich sie bei anämischen Mädchen oder jungen Männern in den *Entwickelungsjahren* ohne sonstige *ätiologische Momente* beobachtet. Bisweilen handelt es sich hier um *recidivirende Blutungen*.

Verlauf. Nicht selten beobachtet man bei diffusen Trübungen, welche den ganzen Glaskörper einnahmen und keinen Einblick mehr in den *Augenhintergrund* gestatteten, die *Lichtung* so vor sich gehen, dass dicke, umschriebene Fetzen sich zusammenballen, während die übrige Masse anfängt, durchsichtig zu werden. Es kann zu vollständiger Klä-

rung selbst bei intensiven diffusen Trübungen noch kommen, vorausgesetzt, dass sie nicht Folge von eitrigen Irido-Choroiditen oder einer genuinen eitrigen Hyalitis waren. Auch dicke umschriebene Trübungen können sich resorbiren; doch sind manche derselben sehr hartnäckig. Während die diffuse Trübung in solchen Fällen sich auffallend gebessert und das Sehvermögen erheblich gehoben hat, bleiben doch einzelne umschriebene Trübungen dauernd zurück. — Recidive sind nicht allzu selten. Es giebt Fälle, wo in grösseren Zwischenräumen immer von neuem eine dicke Glaskörpertrübung eintritt.

Die Therapie ist im Ganzen die der Choroiditis. Abgesehen von besonderen constitutionellen Verhältnissen sind Heurteloup'sche Blutentziehungen, Quecksilber- oder Schwitzkuren besonders indicirt. Handelte es sich nur um ein Paar kleine, umschriebene Trübungen, so wird man sich mit Augendiät, Arlt'scher Stirnsalbe, gelegentlich Blutentziehungen, Fussbädern und Abführmitteln begnügen können. Oefter ist auch hier, sowie in rückgängigen schwereren Fällen die Anwendung des constanten Stromes von Nutzen (ein Pol im Nacken, einer auf dem geschlossenen Lide; Sitzung von fünf Minuten mit Stromwechsel; etwa vier bis fünf Kohlen-Zinkelemente, die keine oder wenigstens keine starke Lichtreaction verursachen dürfen).

2. Hyalitis suppurativa.

Die Eiterungen im Glaskörper sind meist Folge von Entzündung der anliegenden Membranen (der Netzhaut, der Choroidea, des Corp. ciliare), aber sie können auch vom Glaskörper selbst ausgehen. Wir müssen in demselben Sinne eine primäre Hyalitis annehmen, wie wir eine Keratitis annehmen, trotzdem auch bei letzterer die entzündlichen Producte selbst zum grössten Theile von aussen her einwandern. Aber man hat sich gegen diese Annahmen, trotzdem sie von Wecker, Schnabel, Schweigger, Klein u. A. vertheidigt wurden, bis vor einiger Zeit lebhaft gesträubt. Da Experimente von H. Pagenstecher ergaben, dass die Einführung von Fremdkörpern meist reactionslos vertragen wird und die etwa eintretende Trübung des Glaskörpers nur von der Einstichwunde her erfolgt, so nahm man mit ihm an, dass „bei sogenannten Glaskörpertrübungen der Reiz niemals primär vom Glaskörper ausgehen“ könne. Um diese Ansicht zu widerlegen, habe ich zu Einspritzungen in den Glaskörper ein stark infectiöses Secret, den Thränensackeiter, benutzt und habe, um weiter den Einwand auszuschliessen, dass

die Infection von der Einstichswunde erfolge, nach Extraction der Linse von vorn her durch die Cornea bei Kaninchen den Eiter mitten in den Glaskörper gespritzt. Man kann hier mit dem Augenspiegel sehr deutlich den Ablauf des Processes verfolgen. Schon nach circa vier Stunden beobachtet man eine erhebliche Vergrösserung der Trübung um das eingespritzte Secret; dieselbe nimmt allmählig zu, während man noch rings herum rothes Licht vom Augenhintergrunde zurückkommen sieht. Erst später tritt Iritis, eitrige Retinitis und verhältnissmässig geringere Chorooiditis hinzu. Der Glaskörper zeigt sich bei der Section in eine molke Flüssigkeit verwandelt, in der man meist zahlreiche Micrococcen sieht. Auch Leber hat neuerdings durch Einführung von Fremdkörpern in den Glaskörper häufig eitrige Entzündungen erzeugt, die ausblieben, wenn mit strenger Antisepsis verfahren wurde; doch kommen auch chemische Veränderungen vor, so bei Einführung von Stahldraht eine rostbraune Verdichtung (Eisenoxydhydrat). *Deutschmann* fand weiter einmal im Centrum des Glaskörpers eines enucleirten Menschenauges eine hyalin glänzende käsige Masse, die tuberculöser Natur war, und, da sonstige tuberculöse Affectionen des Auges fehlten, als primäre Glaskörpertuberculose aufzufassen ist. *Haensell* beobachtete einen abgeschlossenen gliomatösen Tumor im Glaskörper. —

Nach alledem erscheint es ausreichend festgestellt, das vom Glaskörper selbst aus eine primäre Entzündung desselben angeregt werden kann. Es stimmen hiermit auch die klinischen Erfahrungen. So beobachtet man bisweilen nach Staarextractionen oder Staphylomabtragungen wie die Eiterung von dem vorgefallenen Glaskörper aus beginnt. Ferner treten nicht selten Fälle von Glaskörpertrübungen auf, ohne dass pathologische Veränderungen der benachbarten Theile zu erkennen sind.

Eine andere Frage ist die, ob die Formelemente bei der Entzündung im Glaskörper selbst entstehen oder von aussen her einwandern, wobei jedoch nicht einseitig an den Uvealtractus, sondern auch an Retina und Papille (gerade vor letzterer sieht man anatomisch öfter circumscripte Trübungen) zu denken ist. Wenn eine Einwanderung von Zellen auch stattfindet, so ist andererseits ebenso eine Entwicklung der Formelemente im Glaskörper selbst aus den in ihm befindlichen Zellen und Zellresten erwiesen (*Haensell*, *Hebb* und *Brailey*).

Eine ausgesprochene Glaskörpereiterung, erkennbar durch die hellgelbe Färbung hinter der Linse, pfllegt fast immer zum Ruin des Auges zu führen. Es gesellt sich Entzündung der Choroidea etc. hinzu und öfter kommt es zur Panophthalmitis. Der Bulbus wird perforirt, der Eiter entleert sich und schliesslich entsteht Phthisis. Tritt der Process

weniger heftig auf, so kann der Augapfel seine Form behalten. Bleibt die Linse durchsichtig, so erkennt man als Endausgang bisweilen eine vascularisirte Masse im Glaskörper.

Ist die Eiterung ganz beschränkt, wie sie einige Male beobachtet und als Glaskörperabscess beschrieben wurde, so kann sie ohne erhebliche secundäre Entzündungen bestehen bleiben.

Die Behandlung ist die bei intensiven Glaskörpertrübungen oder citriger Choroiditis übliche.

3. Fremdkörper und Entozoen im Glaskörper.

Die Fremdkörper können bei Perforation der Sclera oder auch bei Hornhautperforationen in den Glaskörper gelangen. Im ersteren Falle gehen sie meist durch die Linse; bisweilen aber wissen sie sich gerade durch die Zonula einen Eingang zu schaffen, sodass die Linse vollkommen intact bleibt und selbst von der Iriswunde kaum etwas zu sehen ist. Es handelt sich in der Regel um Eisenstückchen, um Glas, Pulverkörner oder Steinsplittern bei Explosionen, um Fragmente von Zündhütchen etc. Gewöhnlich sind gleichzeitig Blutungen in dem Glaskörper oder in der vorderen Kammer vorhanden. Die Fremdkörper sind ihrer Farbe nach nicht deutlich ophthalmoskopisch zu erkennen, sie erscheinen meist nur als dunkle Punkte oder Flecken. Besonders schwer ist es, ganz kleine Fremdkörper sicher zu diagnosticiren, so etwa kleine Glassplitter. Hierzu kommt, dass sich bald Glaskörpertrübungen einzustellen pflegen. Auch eine secundäre Linsentrübung kann das Erkennen des Fremdkörpers hindern. Gesellt sich zu einer relativ kleinen Verletzung, bei der aber das Eindringen eines Fremdkörpers zu vermuthen war, eine acute und heftige Entzündung, so gewinnt diese Vermuthung sehr an Wahrscheinlichkeit; sie wird fast zur Gewissheit, wenn nach der operativen Herausnahme der traumatischen Katarakt citriger Glaskörper folgt. — In manchen Fällen geht aber trotz des Eindringens eines Fremdkörpers die Entzündung zurück, der geheilte Glaskörper lichtet sich wieder und man kann nunmehr die Lage des Fremdkörpers, der frei bleibt oder sich inkapselt, deutlich erkennen. Doch bildet er eine beständige Quelle der Gefahr für das Auge; besonders häufig kommt es zu einer Irido-Cyklitis, die schliesslich das Sehvermögen vernichtet. Selbst das andere Auge wird durch sympathische Entzündung bedroht. In Einzelfällen sind allerdings Jahrzehnte lang Fremdkörper im Corpus vitreum ohne erhebliche Störungen liegen ge-

blieben. Am ehesten wird dies eintreten, wenn sie aseptisch fern vom Ciliarkörper fest eingekapselt sind und sich nicht bewegen.

Therapie. Für gewöhnlich wird man die Extraction versuchen müssen. Doch hat dies seine Schwierigkeiten, besonders wenn man die Fremdkörper nicht sieht und auch aus der Eintrittsstelle ihre Lage nicht mit Wahrscheinlichkeit bestimmen kann. Denn je nach der Kraft des Eindringens kann der Fremdkörper dicht an der Stelle, wo er hineingedrungen ist, liegen oder an der entgegengesetzten Bulbuswand oder auch von dort zurückprallend am Boden des Glaskörpers.

Man geht zur Extraction nach Lösung der Conjunctiva und eventuell Ablösung einer Muskelsehne, die später wieder angenäht wird, bis zu der Stelle der Sclera mit einer Scheere vor, wo man den Fremdkörper vermuthet, macht dann mit einem schmalen Graefe'schen Staarmesser einen meridionalen Schnitt und sucht nun mit Pincette oder einem stumpfen Haken den Fremdkörper zu fassen. Ist derselbe gross, so wird dies am leichtesten gelingen. Bei kleinen Fremdkörpern ist der Versuch meist ziemlich aussichtslos. Es kommt noch hinzu, dass in vielen Fällen mehrere Splitter in das Auge gedrungen sind; hat man alsdann einen extrahirt, so würde man möglicher Weise, sehr zum Schaden des Kranken, der einer sympathischen Entzündung des anderen Auges ausgesetzt bliebe, sich mit diesem Erfolge begnügen. So konnte ich in einem Falle bei einem Kranken, dem einige Tage vorher durch Explosion Stücke eines Reagenzglases gegen das Auge geschleudert waren, nicht mit Sicherheit eine Perforation der Sclera nachweisen. Im Glaskörper befand sich eine fadenförmige Trübung, die mit der Choroidea in Verbindung stand: da dieselbe sich etwas verdichtete und hin- und herschwankend ein etwas dickeres Ende hatte, vermuthete ich dort den Sitz eines kleinen Glassplitters. Es wurde vergeblich durch einen Scleralschnitt die Extraction versucht. Nach der Herausnahme des Auges ergab sich, dass in der That ein etwa 1 mm langes Glassplitterchen am Ende der fadenförmigen Trübung sass, aber gerade im Ciliarkörper steckte noch ein grösseres Stückchen, von dem nichts zu sehen gewesen war. —

Gelingt die Entfernung des Fremdkörpers nicht, so ist das Sicherste die Eneucleation oder Exenteratio des Augapfels, oder auch die Neurotomia optico-ciliaris zu machen, um eine sympathische Affection des anderen Auges zu vermeiden (s. das betreffende Kapitel). Erheblich erleichtert ist durch die Anwendung des Magneten die Extraction von Eisenstückchen, die in neuerer Zeit von Brecht und M'Keown wieder empfohlen, in besonders ausgiebiger Weise von Hirschberg an-

gewandt wurde. Es wird damit eine Reihe von Erfolgen erzielt. Man kann sich mit Vortheil des Hirschberg'schen Elektromagneten bedienen, bei welchem der Eisenkern an beiden Enden in gekrüpfte Sonden ausläuft. Der grosse Werth des Verfahrens liegt besonders darin, dass man hiermit auch kleine Stückchen extrahiren kann. Ebenso kann man durch Umhertasten auch Stückchen herausziehen, deren Sitz man gar nicht kennt. Man führt den Magnet ebenfalls in der Regel durch einen Scleralsehnitt in das Bulbusinnere. In einem Falle, bei dem ein annähernd rundes Eisenstückchen (circa 1 mm im Durchmesser) beim Schmieden vom Hammer abgesprungen und durch Hornhaut und Linse gegangen war, extrahirte ich zuerst die getrüfzte Linse, in der möglicher Weise das Stückchen, das man nicht sah, sich befinden konnte. Als es sich nicht darin zeigte, ging ich mit dem Elektromagneten durch das Pupillargebiet in den Glaskörper und durchtastete ihn und besonders die Ciliargegend, weil sich dort eine umschriebene schmerzhafteste Stelle befand. Nach mehrmaligem vergeblichem Ein- und Ausgehen wurde schliesslich das erwähnte Stückchen extrahirt. Man scheue sich daher nicht, die Versuche, bei denen man den Kranken tief chloroformirt, um Glaskörperverlust möglichst zu vermeiden, längere Zeit fortzusetzen. Der erwähnte Kranke heilte mit $\frac{1}{3}$ Sehschärfe. Es kommen natürlich häufig Fälle vor, wo das Verfahren versagt. Aber selbst bei bereits eingeleiteter Entzündung (Irido-Choroiditis) kann man es gelegentlich versuchen; so habe ich ein Eisenstückchen aus einem bereits total getrüfzten Glaskörper mittelst des Elektromagneten entfernt.

Luxirte Linsen können ähnlich wie Fremdkörper im Corp. vitreum liegen. Zum Theil kapseln sie sich ein und das Auge bleibt entzündungsfrei, zum Theil aber erfolgt lebhafteste Reaction und Iridocyclitis. Droht letztere, so wird ein Extractionsversuch zu machen sein, indem man mit der Weber'schen Drahtschlinge oder einem Häkehen die Linse zu fassen sucht. Bei starker Beweglichkeit derselben fixirt man sie vorher durch Anspieszen mit einer Staarnadel.

Die Nachbehandlung nach dem Eindringen oder nach der Extraction des Fremdkörpers ist dieselbe wie nach sonstigen eingreifenden Augenoperationen: also Anlegung eines Druckverbandes. Bei heftigen Schmerzen können abwechselnd Eisumschläge gemacht werden; ist dem Auge der Druck eines Verbandes sehr schmerzhaft, so muss darauf verzichtet werden. Auch Blutegel an die Schläfe sind bei stärkerer Entzündung von Nutzen, ebenso Atropinisirung. —

In manchen Gegenden finden sich ziemlich häufig Cystieerken im Auge. Es hängt dies von der Verbreitung der *Taenia solium* ab, da

die Finne der *Taenia medioeanelata* nicht im Menschen gedeiht. Die einzelnen Glieder des Bandwurms werden abgestossen und mit dem Koth entleert. Ausserhalb des Körpers auf den Dungstätten (Wiesen, Feldern) werden die in den Fruchthältern der Glieder befindlichen Embryonen frei. Durch die Nahrungsmittel oder durch Wasser gelangt ein Theil derselben in den Magen des geeigneten Wirthes (Mensch, Hund, Schwein etc.), geht durch den Magensaft seiner Hülle verlustig, bohrt mit seinem Häkchen die Blutgefässe an und beginnt zu wandern. Endlich macht er sich sesshaft und kommt nun in die zweite Phase seiner Entwicklung, die man als *Cysticercus* bezeichnet. Er verwandelt sich in eine Blase mit flüssigem Inhalt; an einer Stelle der Peripherie befindet sich eine quergestreifte strangförmige Fortsetzung (Halstheil), welche mit einem knopfförmigen Ende (Kopftheil), der Saugnäpfe und Hakenkranz zeigt, endet. In dieser Form wird der *Cysticercus* häufig eingekapselt, so besonders in der Musculatur des Schweines (Finnen). Kommt er alsdann mit dem Fleisch in den Magen und Darm des Menschen, so entwickelt sich aus ihm der Bandwurm. Dass sich aus den Embryonen des Bandwurms in demselben Menschen, der ihn trägt, *Cysticercen* entwickeln, ist, wenn auch nicht unmöglich, doch gewiss ausserordentlich selten. Wie erwähnt, sind es die Embryonen, die durch den Mund aufgenommen werden, welche sich in Menschen zu *Cysticercen* entwickeln. In das Auge gelangt derselbe durch die Blutgefässe. Bisweilen sitzt er zwischen Choroida und Netzhaut und kann von hier aus in den Glaskörper durchbrechen. Dieser Vorgang ist öfter verfolgt worden. So fand auch ich unterhalb der Macula eine kleine, etwa papillengrosse Netzhautablösung (der Patient hatte ein entsprechendes Skotom), aus der der kleine *Cysticercus* in den Glaskörper durchbrach.

Meist wird der *Cysticercus* im Glaskörper beobachtet; zuerst hat ihn ophthalmoskopisch A. v. Graefe (1854) gesehen. In Norddeutschland kommt er verhältnissmässig häufig vor; in West- und Süddeutschland ist er sehr viel seltener. Auch aus Frankreich und England liegen bezüglich des Glaskörpercysticercus nur sparsame Mittheilungen vor.

Im durchsichtigen Glaskörper ist der Wurm als rundliche, blaugrünliche Blase mit weissglänzender Peripherie, an der man bei länger fortgesetzter Beobachtung auch ein Aus- und Einstülpen des Halses sieht, meist leicht zu erkennen. Nur in dem Falle, wo er sehr klein ist und Bewegungen fehlen, hat die Diagnose Schwierigkeit, da möglicher Weise zarte Glaskörpertrübungen ein blasenähnliches Aussehen haben können. Nicht selten besteht äusserlich eine geringe pericorneale

Injection des Bulbus. Bei längerem Aufenthalt des *Cysticercus* pflegen sich dickere, membranartige Glaskörpertrübungen hinzuzugesellen; es stellt sich Iritis und Irido-Choroiditis ein und der Augapfel wird phthisisch. Doch kann auch Form und Spannung des Bulbus erhalten bleiben, wie ein Fall zeigt, der von v. Graefe 1856 diagnosticirt, 20 Jahre später von Hirschberg untersucht wurde.

Die Sehstörung ist je nach dem Sitz verschieden; meist handelt es sich im Beginn um Skotome. Schliesslich aber geht das Sehen wohl immer verloren; doch habe ich zur Zeit bereits über vier Jahre einen Fall in Beobachtung, wo S fast 1 und der Glaskörper klar geblieben ist. Die Gefahr einer sympathischen Irido-Cyklitis scheint nicht nahe liegend (v. Graefe, Hirschberg); leichtere sympathische Reizerscheinungen sind allerdings öfter vorhanden, Jacobson berichtet auch von einer sympathischen Amblyopie. Der *Cysticercus* ist bisher nie doppelseitig beobachtet worden; jedoch sind zwei Blasen in demselben Auge gesehen worden (Becker, A. Graefe).

Therapie. Zur Erhaltung des Augapfels und im günstigen Falle auch des Sehvermögens sind Extractionsversuche ausgeführt worden. A. v. Graefe ging, nachdem durch einen Hornhautlappenschnitt die durchsichtige Linse extrahirt war, durch das Pupillargebiet in den Glaskörper, um den *Cysticercus* heraus zu holen. Besser sind die Erfolge bei Anlegung eines meridional verlaufenden Scleralschnittes, wie er von Arlt bereits geübt, vor Allem aber von Alfred Graefe cultivirt worden ist. Letzterer hat ein besonderes Localisirungsophthalmoskop angegeben, bei welchem am Ophthalmoskop ein halbkreisförmiger, in Winkelgrade getheilter und drehbarer Bogen sich befindet. Der Nullgrad entspricht dem Loche des Augenspiegels. Wird das untersuchte Auge so gestellt, dass der *Cysticercus* sich dem Beobachter gerade gegenüber befindet, so kann nach dem Grade der Abweichung, welche die Sehlinie des Auges hierbei macht, die Entfernung des *Cysticercus* von der Macula leicht berechnet werden. Ist der Sitz genau festgestellt, so wird, ähnlich wie bei der oben angegebenen Operation der Netzhautablösung, ein von vorn nach hinten gehender Scleralschnitt an der Stelle, wo der Wurm sich befindet, gemacht. Oefter stellt sich die Blase spontan ein, sonst wird sie durch Eingehen mit einer Pincette extrahirt. Besonders günstig ist ein subretinaler Sitz derselben.

Sind bereits ausgedehnte secundäre Entzündungen hinzugekommen oder ist der Bulbus phthisisch geworden, so wird die Enucleation oder Neurotomia optico-ciliaris zu machen sein. —

Die *Filaria oculi humani* ist als ein fadenförmiges Gebilde

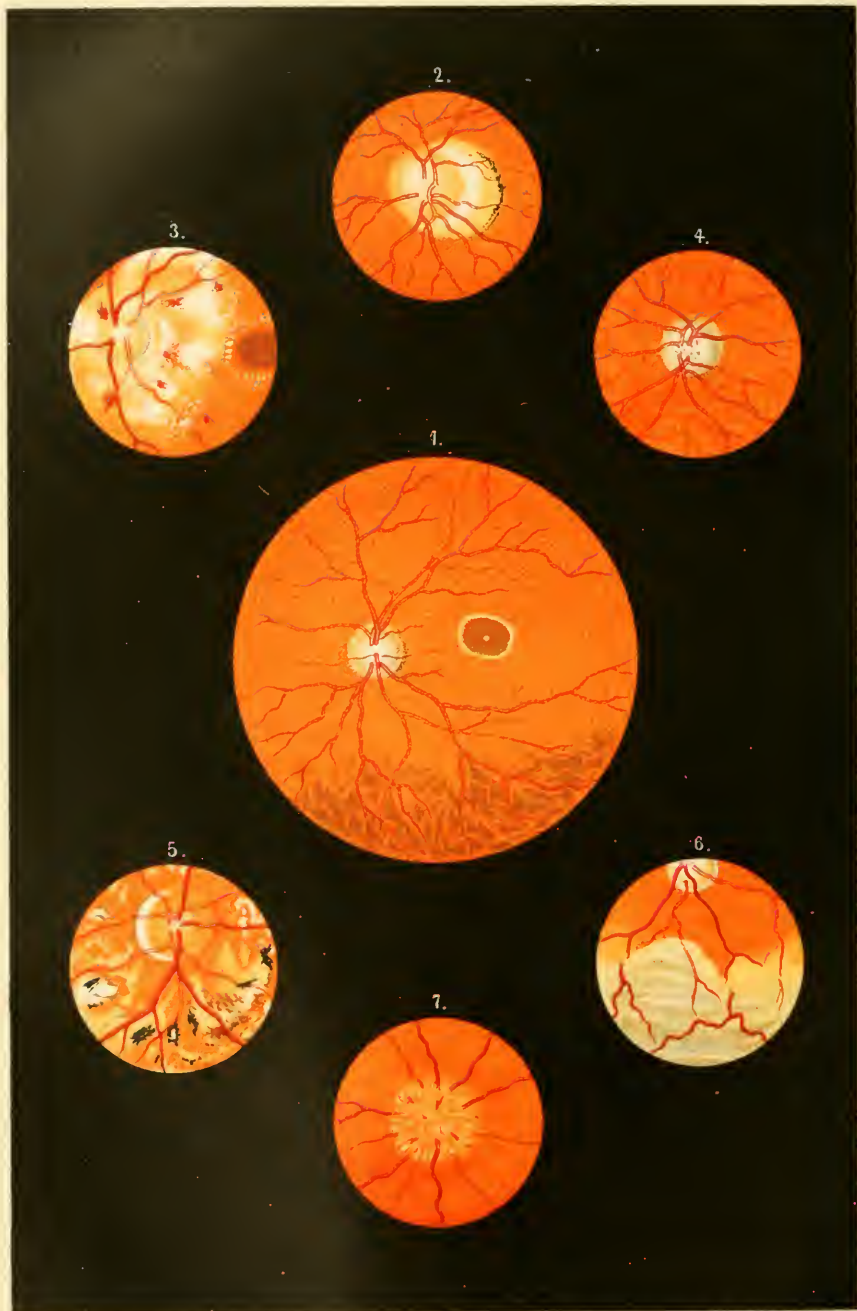nur selten im Glaskörper beobachtet worden (Quadrè). Verwechslungen mit Glaskörpertrübungen sind naheliegend.

4. Persistenz der Arteria hyaloidea. Glaskörperablösung.

In seltenen Fällen findet man eine Persistenz der fötalen A. hyaloidea. Sie zeigt sich als grauer Strang, der von der Papilla optica nach vorn zur Linse zieht. Auch eine röthliche Färbung und wellenartige Bewegung wurde gesehen. Ausserdem wird auch das Vorkommen eines strangartigen, ähnlich verlaufenden, aber durchsichtigen Gebildes beschrieben, das man als den sichtbar gewordenen Cloquet'schen Kanal angesprochen hat (Wecker, Flarer). —

Der Glaskörper hebt sich sammt der Membrana hyaloidea (H. Müller) bisweilen nach Traumen, welche einen schnell eintretenden und grossen Glaskörperabfluss zur Folge haben, von der Netzhaut ab. Bei chronischen Augenentzündungen, Netzhautablösungen und speciell beim Staphyloma posticum findet sich ebenfalls in der hinteren Bulbuspartie eine Glaskörperabhebung, die so zu Stande kommt, dass der Glaskörper sich von der M. hyaloidea, die der Retina anhaften bleibt, trennt (Iwanoff, Herzog Carl Theodor in Bayern). — Auch in der vorderen Augenhälfte ist diese Glaskörperablösung durch seröse Ergüsse in den Can. Petiti beobachtet worden (H. Pagenstecher). Meist handelte es sich in letzteren Fällen um glaukomatöse Erscheinungen.

Ophthalmoskopisch ist die Glaskörperablösung in der Regel nicht zu erkennen; Galezowski hat die in der Nähe der Papilla optica aufgetretene Ablösung einige Male durch einen an ihrer Grenze sich zeigenden halbkreisförmigen grauen Saum diagnosticirt. Auch Weiss schiebt einen silberglänzenden Reflexbogenstreif, den man im aufrechten Bilde nach innen von der Papilla bei Kurzsichtigen beobachten kann, wenn man ein für den Grad der Myopie des untersuchten Auges zu schwaches Correctionsglas vorsetzt, auf die bei Myopie in Folge der Bulbus - Ausdehnung eintretende Glaskörperabhebung am hinteren Augenpol.



Farbendrucktafel.

- Figur 1. Normaler Augenhintergrund mit Macula lutea. Im unteren Theil der Abbildung treten die Intervascularräume stärker hervor. Umgekehrtes Bild.
- Figur 2. Staphyloma posticum. Die Farbendifferenz zwischen dem Theile der Sichel, welcher der Papille näher sitzt, und dem ferner gelegenen deutet an, dass der Process absatzweise fortgeschritten ist, die scharfe Grenze nach aussen den Stillstand.
- Figur 3. Retinitis albuminurica mit den charakteristischen weissen Stippen um die Macula.
- Figur 4. Atrophia n. optici. — Der Augenhintergrund ist wenig pigmentirt, sodass man die Choroidealgefässe durchscheinen sieht.
- Figur 5. Choroiditis. An einer Stelle ist das Pigment in die Netzhant geschwemmt und deckt eine Arterie (Chorio-Retinitis). — Die Papille hat einen schmalen Conus.
- Figur 6. Netzhantablösung nach unten von der Papille. Mit Faltenbildung.
- Figur 7. Papillitis bei Hirntumor.

Dritter Theil.

Glaukom und Ophthalmomalacie.
Erkrankungen der Linse, der Conjunctiva,
der Cornea, der Sclera, der Iris und des Corpus
ciliare. Sympathische Ophthalmie.
Choroiditis suppurativa.

Erstes Kapitel.

A. G l a u k o m.

1. Krankheitsbild.

Der Name Glaukom ($\gamma\lambda\alpha\upsilon\kappa\omicron\varsigma$ meergrün) stammt von einem schon den Alten auffällig gewordenen Symptome der Krankheit, der grünlichen Farbe der Pupille. Trotzdem dasselbe durchaus nicht für alle Formen dieses vielgestaltigen Augenleidens charakteristisch ist, hat sich die Bezeichnung erhalten und immer mehr eingebürgert; manche andere, wie Ophthalmia arthritica, Choroiditis serosa, die allerdings ebensowenig Berechtigung haben, sind mehr und mehr verschwunden. Den Grundtypus der Affection bildet das *Glaucoma simplex* (Donders [1862]; früher von v. Graefe als „Amaurose mit Schnervenexcavation“ bezeichnet). Seine Symptome sind: 1) Steigerung des intraocularen Druckes, die sich durch vermehrte Härte des Augapfels kundgibt (Tensionszunahme, Hypertonie); 2) Druckexcavation der Papilla nervi optici und 3) eine ohne Eingreifen der Therapie zur Erblindung führende Verringerung des Sehvermögens. Zeigen sich neben diesen Symptomen (wobei jedoch zu beachten ist, dass es einer gewissen Zeit bedarf, ehe die Exeavation zu Stande kommt) entzündliche Erscheinungen, so spricht man von einem *Glaucoma inflammatorium*. Dieses zerfällt wieder nach Verlauf und Auftreten der Entzündung in ein *acut-*, *chronisch-* und *intermittierend-entzündliches*. Doch sind die Grenzen bisweilen verwischt und ebenso geht eine Form häufig in die andere über. So kann ein mit *Glaucoma simplex* behaftetes Auge von einer *acuten*, glaukomatösen Entzündung befallen werden oder ein *acutes* Glaukom in ein *chronisch-entzündliches* abklingen.

Trifft die Affection ein früher gesundes Auge, so bezeichnet man die Erkrankung als Primärglaukom; war das Auge schon früher erkrankt und durch diese Erkrankung zum Glaukom prädisponirt, als Secundärglaukom.

Nicht selten lassen sich gewisse Stadien in dem Krankheitsverlaufe unterscheiden: ein Prodromalstadium, das dem ausgebildeten Prozesse (Glaucoma evolutum) vorangeht und ein Endstadium (Glaucoma absolutum), in welchem das Sehvermögen vollständig zerstört ist; mit letzterem verknüpfen sich öfter degenerative Vorgänge.

Ein Prodromalstadium wird nach v. Graefe in ungefähr drei Viertel sämmtlicher Fälle beobachtet. Es kann Monate und Jahre lang bestehen, ohne dass es zu einem ausgesprochenen Glaukom kommt. Seine Erscheinungen treten in umschriebenen Anfällen auf, meist nach bestimmten, den Patienten oft bekannten Anlässen: so nach stärkeren oder ausgefallenen Mahlzeiten, nach Gemüthserregungen, nach Kaltwerden der Füße u. s. w. Die Anfälle dauern kürzere oder längere Zeit; meist schwinden sie nach eingetretenem Schlafe. Ebenso ist ihre Intensität verschieden. Wir rechnen zu den Symptomen des Anfalles: 1) das Sehen eines regenbogenfarbenen Ringes (aussen roth) um Lichtflammen. Dieser Ring ist durch einen dunkleren Zwischenraum von der Flamme getrennt und zeigt eine erhebliche Intensität der Farben. Mattfarbige Ringe werden auch bisweilen von Gesunden gesehen. Grenzen die Ringe dicht an die Flamme, so gehören sie nicht zu den glaukomatösen Erscheinungen, sondern beruhen auf Refractionsanomalien. Die Entstehung der Farbenringe ist eine durch Trübung der brechenden Medien bewirkte Interferenzerscheinung; 2) weitere Sehstörungen, Obscurationen. Die Gegenstände erscheinen wie in Nebel gehüllt. Bisweilen fallen Theile des Gesichtsfeldes aus; die centrale Sehschärfe ist mehr oder weniger herabgesetzt; 3) Ciliarneuralgien. Die Schmerzen strahlen vom Auge nach Stirn, Wange und Schläfe aus; oft aber fehlen sie gänzlich. Die Neuralgie dürfte auf eine directe mechanische Nervenirritation durch plötzliche Steigerung des intraocularen Druckes zurückzuführen sein. — Objectiv ist im Anfalle in der Regel: 4) eine Spannungszunahme des Bulbus zu constatiren. Die Prüfung macht man in der Seite 8 beschriebenen Weise durch Betasten. Man kommt so schneller und oft sicherer zu einem Resultate als durch Benutzung der als Tonometer von Snellen, Mounik, Dor u. A. beschriebenen Instrumente, die, dem Augapfel direct aufgesetzt, nach verschiedenen Methoden — etwa durch das Gewicht, welches erforderlich ist, um eine Grube von bestimmter Tiefe in

die Sclera zu drücken — die Spannung zahlenmässig feststellen sollen. Von Bowman ist für die verschiedenen Grade der Tension eine abkürzende Bezeichnung vorgeschlagen worden: T_n bedeutet normale Spannung; Steigerungen derselben werden durch das Plusvorzeichen, Abnahmen durch das Minusvorzeichen ausgedrückt, die Grade durch Hinzufügung der Zahlen 1 bis 3. So würde +T₃ der höchste Härtegrad („steinhart“) sein. Ist nur ein Auge befallen, so wird eine Vergleichung der Spannung mit der des gesunden Auges von Bedeutung sein, da man eine ziemlich grosse physiologische Breite bei den Augen der einzelnen Individuen findet; 5) Erweiterung und Trägheit der Pupille; doch pflegt dieses Symptom im Prodromalstadium nicht besonders hervortreten. Die Pupille zeigt wegen der Medientrübung und ihrer Erweiterung bisweilen die graue oder graugrünliche Färbung, von der die Krankheit ihren Namen hat; am ausgesprochensten allerdings beim entwickelten, chronischen Glaukom. Doch kann man einen ähnlichen Reflex auch ohne Glaukom bei alten Leuten, bei denen die Linse stärker reflectirt, nach Atropineinträufelungen beobachten; 6) leichte Trübung des Kammerwassers und der Cornea. Hierauf wird noch bei der Beschreibung des acuten Glaukomanfalles zurückgekommen werden; 7) lässt sich bisweilen Hyperämie und Verbreiterung der Netzhautvenen, ebenso Veneupuls constatiren. Doch kommt letzterer auch physiologisch vor. Der pathologische Arterienpuls, von dem unten die Rede sein wird, ist im Prodromalanfalle jedenfalls sehr selten.

Neben den eigentlichen Anfällen ist bei den Patienten oft ein durch Verringerung der Accommodationsbreite bewirktes Hinausschieben des Nahepunktes (frühzeitige Presbyopie) auffällig. Es dürfte dies auf die Zunahme des intraocularen Druckes, speciell im Glaskörper, zurückzuführen sein, wodurch der Krümmungsvermehrung der Krystalllinse entgegengewirkt wird. Auch könnte die an glaukomatösen Augen anatomisch bewiesene Hyperämie des Ciliarkörpers hier in Betracht kommen. Ein Hinausrücken des Fernpunktes ist nicht immer damit verknüpft, wenn auch häufig. Bisweilen zeigt sich während des glaukomatösen Processes sogar im Gegentheil eine Vermehrung der Refraction, die in einem abnormen Vorrücken der Linse ihre Erklärung findet. — Die Abnahme der Refraction kann durch Anspannung der Zon. Zinnii und dadurch veranlassetes Flacherwerden der Linse bedingt sein. Eine Abflachung der Hornhaut ist, wie directe Messungen bei Glaukomatösen ergaben, nicht die Ursache (Coccius, Laqueur).

Der Uebergang aus dem Prodromalstadium in das des entwickelten

Glaukoms tritt dann ein, wenn auch in der anfallfreien Zeit eine mit dem Prozesse zusammenhängende Herabsetzung der Sehschärfe zu constatiren ist.

I. Glaucoma simplex.

Aeusserlich bietet das Auge meist ein normales Ansehen. Die vordere Kammer ist nur bisweilen abgeflacht, die Pupille in der Regel erst nach eingetretener Erblindung erweitert und starr. Das Hauptsymptom bleibt die Verringerung der Sehschärfe mit einer ophthalmoskopisch nachweisbaren Aushöhlung der Sehnervpapille. Die Steigerung des intraocularen Druckes ist nicht immer erheblich und tritt nicht zu allen Zeiten deutlich hervor. Es ist hierbei aber zu beachten, dass die physiologische Breite, in der die Spannung des Augapfels schwankt, eine ziemlich grosse ist, so dass bei einem Auge eine gewisse Spannung bereits als Ausdruck pathologischer Steigerung dem früheren normalen Zustande gegenüber gelten muss, die bei einem anderen Auge durchaus physiologisch ist.

Doch lässt sich fast ausnahmslos auch bei Glaucoma simplex bei längerer Beobachtung und häufigeren Untersuchungen wenigstens zu gewissen Zeiten deutlich eine pathologische Steigerung nachweisen. Man ist seit Heinrich Müller (1856) gewohnt, auf diese Druckzunahme die glaukomatöse Excavation der Sehnervpapille zurückzuführen, wenngleich für manche Fälle, in denen die Drucksteigerung eben keine ungewöhnliche ist, eine besondere individuelle Nachgiebigkeit vorausgesetzt werden muss. Dass hier auch gelegentlich pathologische Prozesse mitspielen, welche die Resistenz vermindern, ist nicht unwahrscheinlich; doch bleibt es immerhin auffällig, dass wir bei anderen, mit intensiven Veränderungen in der Papille verknüpften Affectionen (so bei der Stauungspapille, Neuritis descendens, Atrophie) diese Excavation nicht zu Stande kommen sehen. Eine Steigerung des intraocularen Druckes ist demnach gleichzeitig erforderlich; durch sie wird das den Sehnerven quer durchsetzende Maschenwerk der Lamina cribrosa als der schwächste und dünnste Theil der Scleralkapsel nach hinten gedrängt und mit ihr die Papilla optica excavirt (cfr. Seite 257). Im Beginne des glaukomatösen Leidens pflegt zuerst ihr centralster Theil ausgehöhlt und dort die Lamina cribrosa zurückgedrängt zu werden, was Brailey anatomisch gezeigt hat, und ich auch klinisch einige Male beobachten konnte. Bald wird dann weiter der eine oder andere Randtheil zurücksinken und hiermit, durch Knickung des daselbst verlaufenden Gefässes die Diagnose gesichert sein.

Noch ein anderes, mit dem Augenspiegel erkennbares Symptom wäre zu erwähnen: das Auftreten eines spontanen Arterienpulses; doch wollen wir gleich hinzufügen, dass derselbe in frischeren Fällen ziemlich selten ist. Die oft gemachte Angabe, dass der Arterienpuls durch Fingerdruck auf den glaukomatösen Bulbus leichter als bei normalen Augen hervorzurufen sei, hat bei den physiologischen Verschiedenheiten der Augen bezüglich dieses Phänomens keine erhebliche Bedeutung. Ist allerdings Arterienpulsation spontan vorhanden, in der Form wie wir sie als Druckpulsation beschrieben haben, so kann meist mit Sicherheit Glaukom diagnosticirt werden, da dieselbe unter normalen Verhältnissen fast nie beobachtet wird (cf. S. 260).

Die Abnahme des Sehvermögens und Einschränkung des Gesichtsfeldes pflegt der Ausbildung der Excavation zu entsprechen, wengleich man gelegentlich auch Ausnahmen findet. So habe ich seit einer Reihe von Jahren eine Dame in Beobachtung mit doppelseitiger, ausgeprägter Druckexcavation — auch von anderen Ophthalmologen diagnosticirt — mit halber Sehschärfe und freiem Gesichtsfelde, ohne dass bisher eine weitere Veränderung der Functionen zu constatiren gewesen wäre. In einem anderen Falle, wo seit 10 bis 12 Jahren glaukomatöse Zufälle sich zeigten, war trotz einer Excavation die Sehschärfe noch fast normal und das Gesichtsfeld frei. Es erweist dies zugleich, wie lange der Process, allerdings nur in seltenen Fällen, stationär bleiben kann. Für gewöhnlich kommt es schneller zum Verfall des centralen Sehens und zur Einengung des Gesichtsfeldes, wengleich bei Glaucoma simplex der Verlauf erheblich langsamer als bei den entzündlichen Formen zu sein pflegt. So konnten in einem Falle nach 10- bis 12jährigem Bestehen des Glaukoms noch Buchstaben von No. 14 der Jäger'schen Schrift gesehen werden. Es scheint, dass in der Knickung der Nervenfasern und in dem die Papille treffenden Drucke, der allerdings auf eine verschiedene Resistenzfähigkeit in der Nervenleitung, etwa entsprechend der schnelleren oder langsameren Excavationsausbildung stossen kann, vorzugsweise der Grund der Functionsstörungen zu suchen sei. Sehr seltene Fälle mit intactem Sehvermögen und ohne sonstige glaukomatöse Symptome lassen vermuthen, dass die Excavation auch angeboren vorkommt, oder dass sie als Folge eines in der Jugend abgelaufenen Processes zurückblieb (Jacobson).

Die Gesichtsfeldbeschränkung geht bisweilen der centralen Schwachsichtigkeit voran. In der Regel pflegt bei den verschiedenen Formen des Glaukoms die Einschränkung nach der Nasenseite, nach oben und nach unten weiter vorgeschritten zu sein als die nach aussen;

selbst bei mehr concentrischen Einengungen ist meist das Gesichtsfeld nach aussen weiter als nach innen: ein liegendes Oval bildend. Schliesslich nähert sich der Defect von innen her dem Fixirpunkt, bis auch dieser verloren geht. In sehr seltenen Fällen beginnt auch bei relativ freieren peripheren Gesichtsfeldgrenzen der glaukomatöse Process mit einem pericentralen Skotom.

Den Endausgang der Erkrankung bildet in der Regel vollkommene Erblindung. Der Farbensinn bleibt lange erhalten. Die Grenzen jedoch, in denen die einzelnen Farben in der Gesichtsfeldperipherie noch percipirt werden, sind öfter schon frühzeitig dem Fixationspunkte näher gerückt als normal, wenngleich das Verhältniss zwischen den einzelnen Farben bezüglich ihrer peripheren Wahrnehmbarkeit das physiologische bleibt. Erst mit Zunahme der ascendirenden Sehnervenatrophie schwindet die Farbenempfindung. Der Lichtsinn ist ebenfalls öfter herabgesetzt, sowohl was die Reizschwelle als was die Unterschiedsschwelle betrifft. Dieses Moment kann gelegentlich zur Unterstützung der Diagnose des Glaucoma simplex gegenüber der Atrophia nervi optici dienen, da bei letzterer die Herabsetzung verhältnissmässig eine geringere zu sein pflegt (Samelson).

In der Regel werden die an Glaucoma simplex Erkrankten erst durch die Beobachtung, dass sie schlechter sehen, zum Arzte geführt. Oft ist zu der Zeit schon ein Auge ganz oder fast ganz erblindet. Aufmerksamern Patienten pflegt die durch Herausrücken des Nahepunktes bedingte Erschwerung des Lesens aufzufallen. Bisweilen treten auch temporäre Verdunkelungen auf, „ein leichter Schleier, ein Nebel, legt sich vor die Gegenstände“, ohne dass an dem Auge besondere entzündliche Erscheinungen zu bemerken wären. Seltener werden regenbogenfarbige Ringe gesehen. Ebenso fehlen Schmerzen in Stirn und Schläfen fast stets.

Wenn sich mit dem Glaucoma simplex Anfälle entzündlicher Art mit ausgeprägten Trübungen der Medien und Gefässinjectionen verknüpfen, so bezeichnet man das Leiden als Glaucoma simplex cum inflammatione intermittente. Glaukome, welche in der anfallsfreien Zeit neben den sonstigen Symptomen des Glaucoma simplex eine besonders enge vordere Kammer zeigen, gehören meist in diese Kategorie.

II. Glaucoma inflammatorium.

Das Glaucoma inflammatorium acutum zeigt das Bild einer acuten Augentzündung. Doch ist zu betonen, dass anderweitige Erscheinungen, wie heftige Kopf- und Gesichtsschmerzen, oft mit Erbrechen verknüpft, das locale Leiden zuweilen übersehen lassen. Die Lider sind leicht geschwellt, das Auge thränt, die Conjunctiva bulbi ist stark injicirt, oft ödematös. Neben der Füllung des die Cornea ringförmig umgebenden, subconjunctivalen Gefässnetzes sieht man vom Aequator bulbi her dicke, dunkelblaue Gefässe kommen, die, der Sclera aufliegend, sich mit den pericornealen verbinden. Die Cornea erscheint in Folge ödematöser Durchtränkung matt, trüb, oft sind kleinere Epithelialverluste vorhanden; bisweilen liegen punktförmige, weisliche Fleckchen an ihrer, der vorderen Kammer zugewandten Fläche. Ihre Sensibilität, durch Berühren mit der Spitze einer Papierdüte geprüft, ist meist verringert. Die vordere Kammer ist eng, indem Regenbogenhaut und Linse nach vorn gerückt sind, bisweilen so, dass sie die Cornea fast berühren. Das Kammerwasser erscheint getrübt. Für eine wirklich vorhandene Mischungsänderung desselben und Aufnahme lymphoider Zellen, die von manchen Autoren bezweifelt wird, sprechen sowohl directe mikroskopische Untersuchungen, als auch der bisweilen klinisch zu constatirende Befund der oben erwähnten Ablagerungen auf der Membrana Descemetii. Selbst Blutungen in die vordere Kammer habe ich gesehen. Die Pupille ist in der Regel weit, bisweilen maximal. Letzterer Befund ist von höchster differential-diagnostischer Bedeutung, da bei keiner anderen gleich heftigen Augentzündung eine derartige Mydriasis beobachtet wird; darauf hin kann man fast die Diagnose stellen, wenn man sicher ist, dass keine Atropinwirkung oder Lähmung des Sphincter Iridis vorliegt. Die Farbe der Pupille ist nicht schwarz, sondern rauchgrau. Nur in seltenen Ausnahmefällen fehlt die Pupillenerweiterung; selbst hintere Synechien der Regenbogenhaut können bestehen. Wenn man mit dem Augenspiegel untersucht, so bleibt auf der Höhe des Anfalles die Pupille bisweilen trotz der Beleuchtung grau oder schwärzlich, indem alles einfallende Licht von den getrühten Medien absorbirt wurde. Zu dieser Lichtabsorption trägt auch die diffuse Trübung des Glaskörpers bei; umschriebene Flocken sieht man selten, jedoch habe ich sie in einzelnen Fällen constatiren können.

Gelingt es noch Details des Augenhintergrundes zu erkennen, so erscheint die Papille hyperämisch; die Venen sind stark gefüllt und geschlängelt, die Arterien zeigen oft Pulsation. Eine Excavation

ist hingegen in einem ersten Glaukomanfalle noch nicht vorhanden. Wohl aber findet sie sich, wenn bereits ein chronisches Glaukom vorher bestanden hatte. Die Spannung des Augapfels ist erhöht. In der plötzlichen Steigerung der Tension und der periodischen Unterbrechung des arteriellen Blutstromes (Arterienpulsation) mit ihrem Einfluss auf die Gefäßwände dürfte die nächste Ursache der geschilderten acuten Symptome und der Entzündung zu suchen sein.

Das Sehvermögen nimmt während des Anfalles in der Regel erheblich ab; es kann bis auf quantitative Lichtempfindung erlöschen. Dies ist auf die Trübung der Medien, die Unterbrechung der Blutzufuhr für die Netzhaut und auch auf den diese direct treffenden Druck zurückzuführen.

Meist tritt selbst ohne besondere Therapic eine allmähige Besserung wieder ein, wenn es auch nicht zu dem früheren Grade des Sehvermögens kommt. Vor Allem sieht man dies bei den mildereren, subacut verlaufenden Formen. Dabei gehen denn auch — in Tagen oder Wochen — die entzündlichen Erscheinungen zurück, und das Auge kann wieder annähernd ein normales Aussehen bieten. Doch ist die Krankheit damit nicht erloschen; unter neuen Anfällen oder in einer mehr chronischen Form bildet sich eine Sehnervenexcavation aus und das Auge erblindet.

Höchst selten sind die Fälle, bei denen der erste acute Anfall in wenigen Stunden und ohne dass später eine Restitution zu Stande käme, die Sehkraft vollständig vernichtet. A. v. Graefe hat ihnen den Namen des *Glaucoma fulminans* beigelegt. Sie sind meist bei älteren Personen beobachtet; ich habe diesen Verlauf jedoch einmal bei einem 24 jährigen Mädchen gesehen. Prodrome hatten gefehlt, der Anfall ging mit heftigsten Kopfschmerzen und Erbrechen einher. Nach der Iridectomie, bei der Glaskörper kam, wurde der Bulbus weich und leicht phthisisch.

Im *Glaucoma inflammatorium chronicum* entwickeln sich die Erscheinungen, welche wir beim acuten Glaukom kennen gelernt haben, allmähig ohne dass eine stärkere Entzündung auftritt. Die Conjunctiva selbst zeigt wenig Gefässe, aber auffällig sind die unter ihr, auf den vorderen Scleralpartien verlaufenden und verästelten, bläulichen Stränge (vordere Ciliarvenen), die an Stelle der comprimierten, geschlängelten Venae vorticosae das Blut aus dem Augennern führen. Die Sclera bekommt ein mehr bleifarbenes Aussehen, bedingt durch Verödung kleinerer Arterien des episcleralen Gewebes; die Cornea ist weniger durchsichtig als sonst, zeigt oft kleine Epithelialverluste, das Kammerwasser ist bisweilen periodisch getrübt, die vordere Kammer eng; die

Pupille, anfangs mittlerer Weite, nimmt allmählig an Grösse zu. Die Iris zeigt eine matte Färbung und sich steigernde Gewebsatrophie. Der Augenspiegel lässt in der Regel den Augenhintergrund erkennen, bei einigem Bestehen des Leidens findet sich eine Excavatio pap. n. optic., die schliesslich zur Sehnervenatrophie führt. Die Tension ist gesteigert.

Die Beschwerden der Patienten sind ähnlich wie bei Glaucoma simplex. Doch treten öfter leichte Reizungen im Auge, Obscurationen und Neuralgien auf. —

Hat eine oder die andere dieser Formen zur vollkommenen, unheilbaren Erblindung geführt, so haben wir das Glaucoma absolutum. Bisweilen bleibt dabei der äussere Zustand des Auges, meist unter allmählicher Trübung der Linse, annähernd der gleiche. In anderen Fällen aber treten ausgeprägtere, degenerative Vorgänge ein, die unter Drucksteigerungen zu Ektasien (Scleral- oder Corneal-Staphylomen), oder auch allmählig unter Tensionsabnahme zur Phthise führen. Dabei können verschiedenartige Entzündungen und Veränderungen (Glaskörpereiterung, Netzhautablösung, Hornhautulcerationen, Keratitis bullosa, Apoplexien in der Hornhaut etc.) nebenher laufen. Die Kranken leiden auch nach Erblindung des Auges bisweilen noch an heftigen Neuralgien und ebenso, wenn auch seltener, an quälenden Lichterscheinungen.

III. Secundärglaukom.

Den eben beschriebenen Formen von primärem Glaukom gegenüber steht das Secundärglaukom (A. v. Graefe). Dasselbe gesellt sich zu anderweitigen Augenaffectionen, gewöhnlich unter dem Bilde des Glaucoma simplex: Das Sehvermögen nimmt unter allmähligem Auftreten von Gesichtsfelddefecten ab, während die Tension des Bulbus sich mehrt und eine Excavation der Papille zu Stande kommt. Da häufig die primäre Affection Störungen gesetzt hat, welche die ophthalmoskopische Untersuchung hindern, so beruht die Diagnose in solchen Fällen auf den Functionsstörungen und der Drucksteigerung. Gewisse Erkrankungen haben besondere Neigung, secundär glaukomatöse Prozesse einzuleiten. Hierher gehören: Die narbigen Ektasien der Hornhaut und die Synechien der Iris, sowohl vordere als hintere. Wenn eine totale hintere Synechie und Verwachsung der Iris mit der Linsenkapsel besteht, so tritt fast ausnahmslos ein allmählicher Verlust des Auges ein, der theils durch secundäres Glaukom, in anderen Fällen durch Iridocyclitis herbeigeführt wird. Partielle Synechien sind weniger ge-

fährlich. Ferner hat die Iritis serosa, welche sich auch gern mit Glaskörpertrübung verbindet, Neigung zu secundärer Drucksteigerung. Dasselbe gilt von traumatischen Katarakten bei schneller Quellung, von Linsenluxationen und manchen intraocularen Tumoren. Auch nach hämorrhagischen Netzhautproessen wurde bisweilen Secundärglaukom beobachtet (das sogenannte *Glaucoma haemorrhagicum*), eine Form, die prognostisch, selbst bei entsprechender Therapie, von sehr schlimmer Bedeutung ist.

Schon erheblich seltener findet sich Secundärglaukom im Zusammenhange mit Sclerotico-choroiditis posterior, mit diffuser und pannöser Keratitis, bei bandförmigen Infiltrationen und bei Keratitis vesiculosa (Herpes corneae). Bei letzterer Affectiou, welche insofern eine pathognomonische Bedeutung hat, als man die Bläschen als Ektasien der Lymphgefäße auffassen und sie mit einer den glaukomatösen Process hervorruhenden Lymphstauung in Verbindung bringen kann, wurde das Hinzutreten eines acuten Glaukoms einmal von Sämisch beobachtet. Auch ich hatte Gelegenheit, bei einer 56jährigen Frau, deren rechtes Auge von Herpes corneae über ein Jahr lang unter beständigen Recidiven befallen worden war, ein Secundärglaukom mit Amaurose zu constatiren, nachdem sie ein halbes Jahr lang nicht zur Klinik gekommen war. Der Herpes trat immer wieder von Neuem auf. — Weiter wird bei Cornea globosa (*Hydrophthalmus congenitus*) öfter eine Excavation der Papille gefunden. Hock sah auch nach Tätowirung von Hornhautnarben glaukomatöse Erscheinungen auftreten. Bisweilen findet man neben anderen Erkrankungen (so Netzhautablösungen, Retinitis pigmentosa, Sehnerventrophien, selbst bei Aphakie und Irideremie) Glaukom; doch dürfte hier der Process nur als eine Complication aufzufassen sein.

Differentielle Diagnose. *Glaucoma simplex* kann besonders mit einfacher Amblyopie oder mit Amblyopie in Folge von Sehnerventrophie verwechselt werden. Die Spannungszunahme giebt meist einen Anhalt; bisweilen aber ist dieselbe so gering, dass es schwer wird, sie als pathologisch zu erkennen. Hier wird dann der ophthalmoskopische Befund der Druckexcavation entscheiden. Doch ist die differentielle Diagnose der letzteren gegen die anderen Formen der Papillen-Excavation (cf. S. 261), besonders die atrophische, nicht immer leicht. Für Glaukom spricht dann weiter das Erhaltensein des Farbensinns, der bei Sehnerventrophie viel früher leidet. Auch die Gesichtsfeld-Einengung ist zu beachten: das Auftreten eines vorzugsweise temporalen Defectes ist bei Glaukom sehr selten; ebenso das oben erwähnte Verhalten des Lichtsinnes.

Bei Glaukom mit intermittirenden Entzündungen ist die Diagnose ebenfalls oft schwierig, wenn man den Patienten in der entzündungsfreien Zeit untersucht und die Exeavation noch nicht typisch ausgebildet ist. Doch wird die Schilderung der eigenartigen Symptome des Anfalles, sowie das Verhalten der Pupille, der episcleralen Gefässe und der Tension oft leiten. —

Das Glaucoma acutum, wenn es typisch auftritt, ist nicht leicht zu erkennen: die weite Pupille ist charakteristisch. Gegen einfache Iritis serosa, wo die Pupille auch öfter etwas erweitert ist, spricht die Enge der vorderen Kammer; auch pflegen die Gefässinjectionen und sonstigen entzündlichen Erscheinungen bei der Iritis serosa weniger hervorzutreten. Bei letzterer finden sich dagegen in der Regel Beschläge an der Membrana Descemetii; beim Glaukom nur höchst selten. Schwieriger aber ist die Diagnose, wenn die Pupille beim acuten Glaukom ausnahmsweise eng ist. Hier kann Verwechslung mit einer acuten Irido-Choroiditis nahe liegen; doch pflegt bei acutem Glaukom auch die Hornhaut immer etwas trüb und die Spannung stärker vermehrt zu sein; ebenso die vordere Kammer enger.

Entwickelt sich bei chronischem Glaukom grauer Staar, so findet bisweilen eine Verwechslung mit uncomplirter Katarakt statt. In der Regel aber werden die weite starre Pupille, die starken vorderen Ciliarvenen und die Tensionserhöhung schon die Diagnose sichern; weiter kommt die Sehprüfung in Betracht, da bei glaukomatöser Katarakt Gesichtsfelddefecte und auch Herabsetzung des centralen Sehens bestehen; es wird hier nicht mehr der Sehein der kleinsten Lampe wie bei uncomplirter Katarakt wahrgenommen. Hervorzuheben ist noch, dass bisweilen intraoculare Tumoren mit glaukomatösen Erscheinungen complirt sind.

Vorkommen und Aetiologie.

An Glaukom leidet in Europa etwa ein Procent sämtlicher, in den Augenkliniken sich vorstellender Kranken; in Amerika scheint der Procentsatz ein geringerer zu sein (H. Derby). Die Affection trifft beide Geschlechter in ziemlich gleicher Häufigkeit, am häufigsten tritt sie nach dem 50. Lebensjahre auf. Nur ausnahmsweise werden bei jungen Individuen Primärglaukome beobachtet. In der Mehrzahl der Fälle ergreift der glaukomatöse Proceß beide Augen nach einander. Das acute Auftreten ist erheblich seltener als das chronische: unter

124 glaukomatösen Individuen, die ich zu dem Zwecke zusammenstellte, litten 24 an acutem Glaukom, 100 an chronischem, d. h. chronisch-entzündlichem und Glaucoma simplex. Hyperopische Augen werden besonders häufig befallen. In gewissen Familien zeigt sich eine Vererbung des Leidens.

Unter den ätiologischen Momenten spielen Trigemineuralgien eine Rolle. Recht häufig ist zu constatiren, dass sie der Augenerkrankung schon seit Jahren vorangegangen sind. Auch ein Zusammenhang der Augenaffection mit der Gicht, der Cessatio mensium in den klimakterischen Jahren, Unterdrückung habitueller Hämorrhoidalflüsse oder gewohnter Hautsecretionen, Arterienatherom und Aehnlichem ist in gewissen Fällen nicht unwahrscheinlich. Die directe Veranlassung des glaukomatösen Anfalles bilden nicht selten heftigere Gemüthseregungen, Excesse, Schlaflosigkeit, Erkältungen, Schwächezustände, fieberhafte Erkrankungen etc. Auch Instillationen von Atropin, Homatropin haben gelegentlich einen acuten Anfall bei einem chronischen Glaukom oder Glaucoma simplex hervorgerufen; selbst bezüglich der Einträufelungen von Duboisin und Cocain (Manz, Maier) liegen vereinzelte Beobachtungen vor. Es ist demnach hier Vorsicht anzurathen. — Gleicher Weise wurde öfter ein Entzündungsanfall auf dem zweiten bisher anscheinend gesunden oder an nicht-entzündlichem Glaukom erkrankten Auge beobachtet, wenn das andere iridectomirt worden war. Um dies zu vermeiden, pflege ich in das nicht operirte Auge zur Zeit der Operation und während der Nachbehandlung Eserin einzuträufeln.

3. Pathologische Anatomie.

Der charakteristische Befund des ausgeprägten Glaukoms ist die Anshöhlung der Papilla optica mit Zurückdrängung der Lamina cribrosa nach hinten (H. Müller). Die anderen Befunde sind nicht in allen Fällen vorhanden, wengleich einige derselben ihrer Häufigkeit wegen für die Erklärung des glaukomatösen Processes Verwerthung finden müssen. Hierher gehört vor Allem die Obliteration des Fontana'schen Raumes, der zwischen den Maschen des Ligam. pectinat. an der Peripherie der vorderen Augenkammer liegt, des sogenannten Filtrationswinkels. Es zeigte sich dabei in frischen Fällen die ganze Umgebung des Schlemm'schen Kanales zellig infiltrirt; in abgelaufenen pflegt sich eine Narbencontraction concentrisch gegen ihn hin zu entwickeln und ihn zu verschliessen. Oft ist die Peripherie der

Iris mit ihm durch Zwischensubstanz verklebt (K u i e s). Da an dieser Stelle der Abfluss der Lymphe aus dem Augennern (Leber) stattfindet, so wird ein Verschluss desselben Stauung und Drucksteigerung hervorrufen. Dass dieser Verschluss aber nicht in allen Fällen von Glaukom besteht, im Gegentheil bisweilen sogar bei Tensionsabnahme vorkommt, haben weitere Untersuchungen gelehrt (H. Pagenstecher, Schnabel, Brailey, Fuchs u. A.).

Nach A. d. Weber's Ansicht wird der Verschluss des Fontana-schen Raumes durch ein venöses Anschwellen der Ciliarfortsätze, welche den Irisrand gegen die Hornhaut anpressen, bewirkt. Brailey, der eine sehr grosse Zahl von glaukomatösen Augen untersuchte, betont, ebenso wie Wedl, als constanten Befund eine starke Erweiterung der Blutgefässe des Augennern; hauptsächlich und fast ausschliesslich derjenigen, welche die Ciliargegend versorgen. Damit ist eine Verdünnung der Gefässwandungen verknüpft. Andererseits wurde in den verschiedenen Gefässgebieten des Auges, auch des Sehnerven, eine Endarteriitis (Kuhnt) und im Uveal- und Scleraltractus eine Periphlebitis chronica hyperplastica (Birnbacher-Czermak) beobachtet.

Ferner ist beachtenswerth die Häufigkeit der Atrophie des Ciliarmuskels, besonders bei einiger Dauer des glaukomatösen Processes, auf welche schon Wedl aufmerksam gemacht hat. Brailey bringt diese Atrophie in Abhängigkeit von den Gefässalterationen; sie sei nicht secundäre Folge der Druckzunahme, da sie bei partiellem Auftreten in der Regel auch der partiellen Gefässerweiterung entspreche. Die Adhärenz der Iris an die Cornea hält er für secundär; ihr geht meist eine Entzündung der Iris voraus. Diese ist anfänglich mit sehr vielen Zellen durchsetzt, schliesslich aber atrophirt sie. Der Linsendurchmesser ist nicht vergrössert. — Die Retina zeigt nichts Besonderes, bisweilen Hypertrophie der Müller'schen Stützfasern. Auch fand Brailey in allen seinen Fällen, ebenso wie H. Pagenstecher, Schnabel u. A. — entgegen den Sattler'schen Untersuchungen — keine entzündlichen Veränderungen in der Choroidea; nur das äquatoriale Pigmentepithel ist öfter unregelmässig verfärbt. Die Iris lässt eine ausgedehnte Bindegewebs-Sclerose mit entsprechenden Gefäss-Veränderungen erkennen (Ulrich). Der Glaskörper zeigt in acuten Fällen äusserlich eine Zunahme seiner Consistenz, im Innern Verflüssigung. Die zelligen Elemente sind vermehrt. Auch Glaskörperablösungen sind von verschiedenen Autoren beschrieben. Die Sclerotica bietet nach Brailey keine besondere Rigidität, doch ist sie oft dick und fest, bei uncom-

plicirtem Glaukom jedoch kaum in höherem Grade als bei anderen hyperopischen Augen desselben Lebensalters. Hingegen deutet es auf eine Zunahme der Rigidität, dass die inneren Lagen der Scleralfaserbündel einen mehr parallelen Zug, als ob sie näher aufeinander gedrückt würden, erkennen lassen und ein erhöhtes Lichtbrechungsvermögen haben; ebenso spricht für die Abnahme der Elasticität die erwiesene fettige Degeneration (Coccius, Wedl, Weichselbaum). Directe Versuche über die Scleralelasticität haben allerdings schon bei normalen Augen so weite Differenzen gegeben, dass aus ihnen nichts zu folgern ist (A. d. Weber). Die Cornea zeigte neben Veränderungen des Epithels bei stärkeren Trübungen auch Alterationen des Stromas, wodurch die regelmässige Anordnung der Lamellen gestört wird; in acuten Fällen Oedem.

4. Theorie über Pathogenese und Wesen des Glaukoms.

Ueber die Pathogenese und das Wesen des Glaukoms haben die Ansichten sehr geschwankt und sind auch noch heute bei Weitem nicht geklärt. In älterer Zeit, als die anatomischen Untersuchungen fehlten, suchte man in einer Affection der Krystalllinse oder des Glaskörpers oder der Netzhaut den Sitz der Krankheit. Anfangs der dreissiger Jahre dieses Jahrhunderts brachten Canstatt und Sichel ihre Auffassung zur Geltung, dass es sich bei Glaukom um eine Choroiditis handle. Auch A. v. Graefe folgte derselben, indem er als das eigentliche Wesen der Krankheit die intraoculare Druckzunahme erkennend (1855) als Ursache derselben bei den entzündlichen Glaukomen eine Choroiditis serosa hinstellte. Diese sollte eine diffuse Durchtränkung des Humor aqueus und Corpus vitreum bewirken, bei der durch die Volumenzunahme des letzteren eine rasche Steigerung des intraocularen Druckes, Compression der Netzhaut und die weiteren Folgezustände eingeleitet würden. Jedoch muss man bekennen, dass mit der Einführung eines besonderen Namens, wie Choroiditis serosa, die eigentliche Ursache der Drucksteigerung nicht klarer wurde, zumal eine Choroiditis weder klinisch noch anatomisch nachweisbar ist. Dessenungeachtet hat diese Anschauung wieder in neuester Zeit Anhänger gefunden (Mauthner).

Dass das eigentliche Wesen der Krankheit in der pathologischen Steigerung des intraocularen Druckes beruht, ist fast allgemein ange-

nommen. Die wenigen Fälle, in denen bei Glaucoma simplex diese Steigerung nicht die physiologische Breite überschreitet, lassen sich, wie schon erwähnt, in der Weise deuten, dass hier ein in dem physiologischen Breitengrade der Tension sehr tief stehendes Auge durch pathologische Steigerung an die obere Grenze der physiologischen Spannung gerückt wird. Weiter aber lässt sich, wie erwähnt, eine erhebliche pathologische Tension wenigstens zeitweise fast bei allen diesen Augen nachweisen. In solchen Fällen hingegen, wo nur aus der Excavation der Papille die Diagnose Glaucoma gestellt wurde, muss auch an die Möglichkeit eines anderweitigen Zustandekommens der Vertiefung, etwa durch Nervenatrophie oder auch, bei gleichbleibender Sehschärfe, an angeborene Anomalien gedacht werden. Jedenfalls hat noch niemand ein Glaucom diagnosticirt, wenn die Spannung des Auges sich unter der physiologischen Breite befand, wobei ich natürlich secundäre Degenerationsprocesse des Glaucoma absolutum ausnehme. Es liegt demnach keine Nöthigung vor einfach aus dem Grunde, dass eine Sehnerven-Excavation einmal ohne zur Zeit nachweisbare Druckerhöhung vorkommen kann, die Bedeutung der intraocularen Drucksteigerung bei glaukomatösen Processen herabsetzen zu wollen und ein davon unabhängiges, auf Gefäss-Erkrankungen beruhendes glaukomatöses Sehnervenleiden zu statuiren (Ed. Jäger).

Die pathologische Steigerung des intraocularen Druckes kann rein mechanisch betrachtet entweder durch abnorm grossen Inhalt oder durch eine dem Inhalt gegenüber abnorm geringe Weite und Ausdehnbarkeit der Augenkapsel bedingt sein. Wenn eines dieser Momente nicht durch eine entsprechende Anpassung seitens des anderen in seiner Wirkung aufgehoben wird, so muss die Härte des Bulbus zunehmen. Diese Anpassung und gegenseitige Regulirung scheint nun unter normalen Verhältnissen in der That in ausgiebiger Weise einzutreten. Nur wenn der Grad der Störung nach einer oder der anderen Richtung zu hoch geworden ist, um noch ausgeglichen werden zu können, oder wenn gleichzeitig Störungen in dem zur Regulirung bestimmten Apparat vorhanden sind, kommt es zu pathologischer Steigerung des intraocularen Druckes und damit zum Ausgangspunkt glaukomatöser Vorgänge. Hieraus dürfte schon ersichtlich sein, dass einseitige Anschauungen, welche das Glaukom stets auf eine und dieselbe Ursache zurückführen wollen, wenig Wahrscheinlichkeit für sich haben, umsoweniger, wenn wir die vielgestaltige Form der Erkrankung berücksichtigen. Und doch tauchen immer von Neuem wieder Theorien auf, die alle Glaukome aus einer und derselben Störung

ableiten wollen; alles, was für die vertheidigte Ansicht spricht, wird alsdann in voller Breite und mit Glanz vorgeführt, das Widersprechende verschwiegen oder mit bewundernswerthem Aufwande von Scharfsinn umgedeutet.

Nachfolgend sollen bei Besprechung der in Betracht kommenden mechanischen Momente die wichtigeren Theorien, so weit sie im anatomischen, experimentellen und klinischen Befunde eine Stütze haben, angeführt werden. Ich selbst bin der Ansicht, dass eine Reihe von Ursachen den glaukomatösen Process im Allgemeinen veranlassen könne, dass aber für den individuellen Fall die eine oder die andere in den Vordergrund tritt.

Der abnorm grosse Inhalt der Bulbuskapsel kann dadurch zu Stande kommen, dass entweder zu dem physiologischen Inhalte zu viel hinzukommt oder zu wenig davon fortgeht. Es handelt sich also um Zu- und Abfluss von Blut und Lymphe, um Secretions- und Absorptionsverhältnisse. Was das Blut betrifft, so haben Tensionsmessungen des Auges bei Cholerakranken (v. Graefe), Anämischen oder zum Theile der Agonie nahen Individuen (Stellwag) ebensowenig eine pathologische Veränderung des intraocularen Druckes erwiesen wie die bei Plethorikern und Fiebernden, wo der Radialpuls unter stürmischer Herzthätigkeit äusserst voll und kräftig war. Der allgemeine Blutdruck scheint demnach, entgegengesetzt den manometrischen Messungen an Thieraugen (v. Hippel und Grünhagen, Adamück), beim Menschen unter normalen Verhältnissen und bei normaler Regulationsfähigkeit des Auges keinen Einfluss auf den intraocularen Druck auszuüben. — Anders allerdings wird es sich verhalten, wenn locale Veränderungen der Blutgefässe im Auge selbst vorhanden sind. Hier erscheint der Befund Brailey's bezüglich einer fast constanten Erweiterung der Arterien und Verdünnung ihrer Gefässwandungen besonders im Gebiete des Corp. ciliare von hoher Bedeutung. Diese Alteration kann sowohl rein mechanisch durch die vermehrte Blutmenge in den erweiterten Gefässen als auch weiter durch eine vermehrte Ausschwitzung und Secretion — und hiermit haben wir gleich das zweite Moment activer Inhaltszunahme — eine Drucksteigerung bewirken. In ähnlicher Weise werden selbst locale Arterien-Verengungen und -Sclerosen, wenn sie z. B. die Irisgefässe befallen, zu einer secundären Blutüberfülle des Corp. ciliare führen und damit eine Secretionssteigerung dieses, hauptsächlich die intraoculare Ernährung vermittelnden Organs (Deutschmann, Schick) herbeiführen. Es kommt noch hinzu, dass durch die primäre Anschwellung des blutstrotzenden Ciliarkörpers respective seiner

Fortsätze, worauf besonders Ad. Weber die Aufmerksamkeit gelenkt hat, secundäre Störungen eingeleitet werden können, indem die Iris nach vorne gedrängt und damit in gewissen Fällen der Fontana'sche Canal, der Hauptabzugsweg der Lymphe, verlegt wird.

Die pathologisch-anatomisch erwiesene Arterienausdehnung selbst aber kann Folge einer primären Gefässerkrankung oder eines vasomotorischen Leidens sein, sodass im letzteren Falle die Affection ursächlich eine neuropathische in das Gebiet des Sympathicus oder des Trigemini fallende wäre. Nach v. Hippel und Grünhagen's experimentellen Untersuchungen hat eine isolirte Reizung des Gangl. cervicale supremum, wo die bei Weitem grösste Zahl der gefässverengernden Fasern des Auges in die Bahn des Sympathicus tritt, ein Sinken des intraocularen Druckes bei Katzen und Kaninchen zur Folge. Andererseits hat man bei Thieren, denen Fluorescein eingespritzt war, nach der Durchschneidung eines Halssympathicus oder der dem Augennast des Trigemini beigemischten sympathischen Fasern eine erheblich schnellere und mächtigere Fluorescenz des gleichseitigen Auges auftreten sehen, die auf eine beschleunigte und verstärkte Secretion des Kammerwassers von dem Corp. ciliare und der hinteren Fläche der Iris her zu beziehen ist (Schöler und Uthoff) und somit Druck erhöhend wirken muss. Die directe Reizung des Trigemini (Wegner, Schultén) bewirkt sowohl durch Dilatation der Gefässe als auch durch Verminderung der Filtrationswiderstände eine Vermehrung der Secretion und eine Steigerung des intraocularen Druckes. Diese Reizung wird aber um so eher ihren Einfluss ausüben, je mehr der vom Sympathicus beherrschte Gefässtonus, wie dies bei alten Leuten, Arthritikern u. s. w. vorauszusetzen ist, gelitten hat. Dazu kommen die klinischen Erfahrungen, nach denen Trigemini neuralgien eine Hauptrolle in der Aetiologie des Glaukoms spielen. Auch die von mir gemachte Beobachtung, dass bei Reizung der Zahnnerven durch Caries oder Periostitis bei jugendlichen Individuen sehr häufig ein Hinausrücken des Nahepunktes zu constatiren ist, welches wiederum aus einer intraocularen Druckzunahme resultirt, spricht für den Einfluss des Trigemini auf das Zustandekommen glaukomatöser Processe. Bei Secundärglaukomen dürfte der Process öfter aus einer Reizung der intraocularen Trigeminiäste, z. B. derjenigen der Iris, hervorgehen. Donders war der erste, der das Glaukom als Secretionsneurose auffasste. —

Berücksichtigen wir den verhinderten Flüssigkeitsabfluss, so können Stauungen in den Venen und in den Lymphabfuhrungswegen in Betracht kommen. Was den Einfluss der Venenunterbindung dicht

in der Nähe des Bulbus betrifft, so haben die an Thieren angestellten Experimente eine erhebliche Steigerung des intraocularen Druckes zu Tage treten lassen (Adamück, Schultén). Erwägen wir weiter die grossen Schwierigkeiten, welche einer Compensirung der durch Blutstauung in den Ciliarvenen nothwendigerweise bedingten Inhaltzunahme des Auges entgegenstehen, so können wir diesem Momente seinen Einfluss auf die Entstehung glaukomatöser Druckerhöhung um so weniger absprechen, als auch die anatomischen Befunde einer Periphlebitis hyperplastica besonders innerhalb der Scleralcanäle direct darauf hinweisen. Durch eine Verringerung des Eintrittes von Arterienblut wird kaum ein genügender Ausgleich ermöglicht werden, da die Festigkeit der Arterienwandungen die dazu nöthige Compression erschwert, und ebensowenig durch einen vermehrten Lymphabfluss, zumal ausser dem rein mechanischen Moment der vermehrten Menge des venösen Blutes auch die durch Stauung vermehrten serösen Ausschwitzungen aus den Gefässen in Betracht kommen. Es bliebe nur die Nachgiebigkeit und Elasticität der Sclera, die allerdings in einem gewissen Grade die durch Blutstauung bewirkte Inhaltzunahme unschädlich machen könnte. Wird dieser Grad aber überschritten oder ist die Sclera unnachgiebig, so muss eine pathologische Drucksteigerung resultiren. Zu beachten ist weiter, dass eine Stauung in den Venen gleichzeitig eine Hinderung des vorderen Lymphabflusses setzen muss, da derselbe an der Peripherie der vorderen Kammer (Leber, Schwalbe) zum grossen Theile durch venöse Gefässe stattfindet. Wir haben demnach hier complicirend dasselbe Moment (Störung des Lymphabflusses), das in letzter Zeit eine zu einseitige und übertriebene Hervorhebung erfahren hat. Die Verlegung der in den hinteren Bulbuspartien verlaufenden Lymphwege scheint nach den bisherigen Experimenten keinen erheblichen Einfluss auf intraoculare Drucksteigerung zu haben, zumal selbst aus dem Glaskörper der Lymphabfluss durch die Zonula zur Augenkammer geht (Ulrich). Die Verlegung des vorderen Lymphabflusses durch Obturirung des Schlemm'schen Canals oder Anpressung und Anwachsung der Irisperipherie an den „Filtrationswinkel“ ist hingegen oft zu constatiren (Knies). Eine hier stattfindende Lymphstauung wird zweifellos zu einer Steigerung des intraocularen Druckes beitragen, wengleich immerhin bei entsprechender Elasticität der Sclera ein Ausgleich durch Beschleunigung des venösen Blutabflusses leichter zu Stande kommen kann als bei der vorhin besprochenen directen venösen Stauung. Dass die Verhinderung des Lymphabflusses aus der vorderen Kammer keine Vergrösserung derselben bewirkt, liesse sich auf die Verödung der Iris-

gefässe, welche nach Schick's Untersuchungen den Humor aqueus absondern, zurückführen; allerdings könnte dann kaum der Verschluss des Fontana'schen Raumes als die erste Ursache der glaukomatösen Erkrankung betrachtet werden. Auch beobachtet man nicht selten gerade bei leicht phthisischen Augen mit herabgesetztem Drucke ein Anlegen der Irisperipherie an den Filtrationswinkel mit Kammverengung. Wir können daher dem in Rede stehenden Momente höchstens für gewisse Fälle von Glaukom eine ätiologische Bedeutung zuschreiben, bei Weitem nicht für alle. Die Häufigkeit der erwähnten anatomischen Befunde bei Glaukom lässt sich einfach als Folge des durch Zunahme des Druckes im Glaskörper bedingten Vorrückens der Iris und Anpressens ihrer Peripherie an die Cornea auffassen, wobei leicht adhäsive Entzündungen eintreten.

Es erübrigt noch die Bedeutung der Bulbuskapsel, speciell der Sclera für die Steigerung des intraocularen Druckes zu betrachten. Wird die Lederhaut resistenter, verliert sie an Ausdehnungsfähigkeit und Elasticität, so muss rein mechanisch der intraoculare Druck steigen. Auch wird es um so leichter zu einer dauernden pathologischen Drucksteigerung kommen, als die Ausgleichungen, die eine elastische Sclera gegenüber temporären Inhaltzunahmen leisten kann, jetzt unmöglich geworden sind. Diese Zunahme der Resistenz findet sich im Allgemeinen schon an den Augen älterer Individuen, wonach sich auch das häufige Vorkommen des Glaukoms gerade bei diesen erklärt. Es scheint aber auch, als wenn ausserdem bei glaukomatösen Augen die Resistenz der Sclera noch mehr erhöht wäre, als bei anderen gleichalterigen; wenn auch nicht in allen Fällen. Aus dieser Betheiligung der Lederhaut erklärt sich leicht das häufigere Befallenwerden hyperopischer Augen von Glaukom, da diese an und für sich eine verhältnissmässig dicke, bei seniler Entartung also um so eher abnorm resistent werdende Sclera haben. Als Zeichen unverhältnissmässiger Scleralrigidität habe ich öfter an glaukomatösen Augen constatiren können, dass bei leichtem Druck auf die Cornea mittelst eines Sondenknopfes eine tiefe Grube entstand, während die Sclera stärkste Unnachgiebigkeit zeigte: die Differenz erschien zu gross, als dass sie allein durch das Bestehen einer kleinen Ungleichheit der Tension in den, doch immer miteinander in Verbindung bleibenden vorderen und hinteren Bulbusräumen erklärt werden könnte. Es liegt danach die vollste Berechtigung vor, für eine Reihe von Glaukomfällen grosses Gewicht auf die Rigiditätszunahme der Sclera zu legen.

Eine gewisse Schwierigkeit bietet die Erklärung des Zustandekommens der entzündlichen Erscheinungen, wie sie das

inflammatorische Glaukom zeigt. Das einfachste wäre, sie als zufällige Complicationen aufzufassen oder ihre entzündliche Natur zu leugnen und die bezüglichlichen Symptome nur als Begleiterscheinungen einer Neurose hinzustellen. Wenn man aber überhaupt von Entzündungen des Auges spricht, so gehört sicher der acute Glaukomanfall mit seiner Injection und Gewebsinfiltration dazu. Das Auftreten der Entzündung wird dem Verständniss zugänglicher, wenn man den bei entzündlichen Glaukomen klinisch bemerkbaren Gefässalterationen Beachtung schenkt. Die Netzhautgefässe zeigen nämlich eine grosse Brüchigkeit, welche sich besonders durch Apoplexien, die nach der Iridectomie in Folge der Druckherabsetzung eintreten, kundgiebt. Diese Apoplexien fehlen in der Regel beim Glaucoma simplex. Es ist annehmbar, dass ähnliche Gewebskrankungen, wie sie hier an den Netzhautgefässen so klar hervortreten, auch in den anderen Gefässen des Auges sich finden. Dadurch aber würde sich die grössere Leichtigkeit des Zustandekommens einer Emigration und Diapedese der Blutkörperchen bei den entzündlichen Glaukomformen erklären.

5. Prognose und Therapie.

Die Prognose richtet sich nach dem Einfluss der Therapie. Auch diese ist nicht immer allmächtig und von verschiedenem Nutzen je nach der Form und der Zeitdauer der Erkrankung. Unbehandelt aber führt das Glaukom — in kürzerer oder längerer Zeit — stets zur Erblindung. Leider kommen noch eine ziemliche Reihe von Fällen, die theils vernachlässigt, theils nicht diagnosticirt wurden, zu spät in die Hände des kundigen Arztes.

Im Allgemeinen kann man sagen, dass die entzündlichen Prozesse am ehesten heilbar sind; weniger sicher ist der Erfolg bei Glaucoma simplex. Günstiger ist ferner die Aussicht, wenn die Therapie in einem früheren Stadium des Processes und bei noch relativ gutem Sehvermögen, wo die excavirte Papille noch keine ausgesprochene Atrophie zeigt, eingreift.

Therapie. Vielfältige frühere medicamentöse und operative Versuche zur Bekämpfung des Leidens, so auch die von Mackenzie zur Druckherabsetzung empfohlene Scleralpunction mit Glaskörperentleerung (1830) und die wiederholten Paracenthesen (Desmarres 1847) hatten kein dauerndes Resultat ergeben. Erst A. v. Graefe (1856) gelang es in der Iridectomie, deren Einfluss auf Herabsetzung der Tension

er bereits bei anderen Krankheitsprocessen erprobt hatte, ein wirksames Heilmittel zu finden. Es ist dies eine der segensreichsten therapeutischen Entdeckungen geworden. Bei der Ausführung der Iridectomy (cf. „Operationen an der Iris“) ist, wenigstens bei den chronischen Glaukomformen, darauf besonders Gewicht zu legen, dass die Iris bis zur Ciliarperipherie und in ziemlicher Breite excidirt wird. Im acuten Glaukom genügen oft kleinere und weniger periphere Excisionen. Die Länge der im Sclerallimbus liegenden äusseren Wunde betrage etwa 8 mm. Man hüte sich übrigens, besonders bei den entzündlichen Glaukomformen, den Schnitt zu weit in die Sclera fallen zu lassen, da sonst bei dem hohen intraocularen Druck die Gefahr eines Glaskörperaustrittes oder einer Linsenluxation nahe liegt. Die Richtung der künstlichen Pupille sei womöglich nach oben, da sie hierbei die beste Deckung durch das obere Lid erfährt und die sehr peripher einfallenden und unregelmässig gebrochenen Lichtstrahlen abgehalten werden. Am leichtesten jedoch lässt sich die Iridectomy nach aussen und mit dem ziemlich peripher eingestossenen geraden Lanzenmesser ausführen; ein Verfahren, das sich in sehr schwierigen Fällen und weniger geübten Operateuren empfehlen würde. Auch ist es rathsam, eine künstliche Myosis durch vorheriges Einträufeln von Eserin herzustellen.

Um ein starkes Pressen mittelst der Lider und Muskeln, das bei dem hohen intraocularen Druck besonders schädlich wäre, zu vermeiden, muss man in gewissen Fällen chloroformiren; meist jedoch kommt man auch ohne das aus.

Nicht ganz selten treten nach der Iridectomy bei Glaukom Blutungen in der vorderen Kammer auf, oft bedingt durch Iridodialysen: fast scheint es, als ob gerade bei Glaukom die Irisperipherie sich leichter vom Ciliarkörper durch den Zug der Pincette löse. Das Blut sucht man durch leichtes Klaffenmachen der Wunde möglichst zu entleeren, der Rest wird mehr oder weniger schnell je nach Intactheit des Irisgewebes resorbirt. Bei acutem Glaukom werden auch Netzhantapoplexien beobachtet, die ebenfalls in einigen Wochen verschwinden.

In einzelnen Fällen bildet sich nach der Operation schnell eine Katarakt, die in der Regel einer Kapselverletzung ihren Ursprung verdankt. Die Cornea-Scleralnarbe ist nicht selten cystoid; in anderen Fällen zeigt sie eine gewisse Breite und Durchsichtigkeit, sodass sie von schwärzlicher Farbe erscheint.

Die Heilwirkung der Operation in den acuten Fällen, wenn sie innerhalb der ersten Tage ausgeführt wird, ist meist eclatant und dauernd. Die Entzündung geht zurück und das Sehvermögen erreicht im Laufe

einiger Wochen die Norm. Bei den chronisch entzündlichen Formen wird ebenfalls in der Regel dem Fortschreiten des Processes Halt geboten, das Sehvermögen bleibt aber länger auf dem Status quo ante und erfährt nur sehr langsam eine allmälige Besserung, die sich mit einer sichtbaren Verringerung der vorhandenen Excavation verbinden kann.

Am wenigsten sicher ist der Erfolg bei dem *Glaucoma simplex*; das Meiste, was man erwarten kann, ist auch hier Stillstand oder eine Spur von Besserung. Aber in einer ziemlichen Zahl von Fällen erfolgt sogar nach der Operation eine effective Verschlechterung, die sich direct dem operativen Eingriff anschliesst und von ihm ausgeht. Meist behält hier der Bulbus gleich nach der Operation trotz des Kammerwasserabflusses seine abnorme Härte. Die Kammer bleibt lange aufgehoben, leichte Entzündungen treten hinzu. Dabei nimmt das Sehvermögen immer mehr ab. v. Graefe hat diesen Glaukomen den Namen der *malignen* beigelegt. Aber auch nach relativ guter Heilung kann das Resultat betreffs des Sehvermögens sofort ein ungünstiges sein.

Die Prognose wird überall um so schlechter, je ausgeprägter die Excavation und Atrophie der Papille und je enger das Gesichtsfeld ist. In Fällen, bei denen die Gesichtsfeldeinengung sich dem Fixationspunkte schon sehr genähert hat, geht nach der Operation das centrale Sehen oft verloren. Da dies sogar für einen ziemlich hohen Procentsatz zutrifft, so kann ich nicht umhin, die Iridectomie für vorgeschrittene Fälle des *Glaucoma simplex* als eine in ihrem Erfolge sehr bedenkliche Operation zu betrachten. Abgesehen von directen Verschlechterungen verringert öfter ein in Folge der Pupillenbildung auftretender unregelmässiger Astigmatismus das frühere Sehvermögen.

Auch das *Glaucoma absolutum* erfordert zuweilen noch ein operatives Einschreiten, um heftiger Schmerzhaftigkeit oder degenerativen, durch die Tensionssteigerung bedingten Processen vorzubeugen. Hier nützt meist die Iridectomie.

Die Ansichten über das gegen den glaukomatösen Process eigentlich wirksame Moment in der Iridectomie sind getheilt. Es scheint, als wenn auch hier verschiedene Dinge einen günstigen Einfluss übten, von denen alsdann das eine oder das andere, je nach der Ursache des speciellen Krankheitsprocesses besonders nutzbringend hervortritt. Rein mechanisch wird durch die Incisionswunde, wenn sie, was beim Glaukom häufig ist, nicht direct eng verklebt, sondern durch eine mit blossem Auge schon erkennbare Zwischensubstanz vereinigt wird, eine gewisse Vergrösserung des Umfanges der Bulbuskapsel und damit Entspannung gesetzt (Stellwag). In der That kann man nach

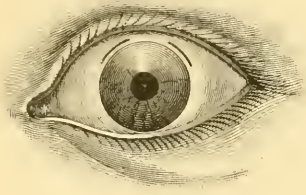
einfacher Anlegung eines die Conjunctiva und Sclera im Limbus trennenden Schnittes bisweilen eine Besserung eintreten sehen. Geht die Incision, wie bei der Iridectomie, bis in die vordere Kammer, so tritt noch die Möglichkeit einer Art Filtration des Kammerwassers durch die Narbe hinzu: ein Moment, das besonders v. Wecker betont hat. Einzelne Fälle, bei denen die Kranken wieder auftretende Obscurationen durch Druck auf den Bulbus, wobei sich Flüssigkeit aus der Kammer unter die Conjunctiva schob, schnell beseitigten, sprechen dafür. Wenn weiter, wie wir gesehen, das Anpressen der Iris an die Hornhautperipherie und der Verschluss des Schlemm'schen Canals auf den Lymphabfluss hindernden Einfluss üben, so würde der Incisionschnitt direct dem entgegenwirkend einen neuen Abzug eröffnen.

In gewissen Fällen aber, wo eine vollkommene und enge Vereinigung der Wundränder stattfindet, kann von einer Filtration nicht füglich die Rede sein. Hier würde die Wiederherstellung des normalen Lymphabflusses nur so zu Stande kommen können, dass durch die Excision der Iris ein Abreissen oder Zerreißen der Verklebung mit der Hornhautperipherie erfolgte. Ebenso scheint die Irisexcision von hoher Bedeutung, wenn etwa, wie bei manchen Formen von secundärem Glaukom, eine totale circuläre Synechie der Iris mit der Linsenkapsel eine Unterbrechung der Communication zwischen vorderer und hinterer Kammer veranlasst hat. Hier wird nur durch die mit der Iridectomie erfolgende Freilegung das ursächliche Leiden beseitigt. Gleiches gilt, wenn Reizung der Irisnerven reflectorisch die Hypersecretion und Hypertonie bewirkt hat. — Exner erklärt im Allgemeinen die Heilwirkung der Iridectomie so, dass der gesammte Gefässdruck im Auge (und damit auch der intraoculare Druck) durch Herausschneiden eines Stückes Iris herabgesetzt werde. Es wird mit der excidirten Iris nämlich ein Theil der kleineren Gefässe und des sie verbindenden Capillarnetzes entfernt. Zwischen den zurückbleibenden grösseren Arterien und Venen bilden sich, wie Präparate zeigten, directe Anastomosen, durch welche das Arterienblut, ohne ein Capillarnetz zu passiren, sofort in die Venen gelangt. Dadurch wird alsdann ein Sinken des Blutdruckes sowohl in der Iris, als in den weiter zurück gelegenen Choroidealarterien bedingt.

Manche Fälle von acutem Glaukom legen aber auch die Ansicht nahe, dass bisweilen schon die ausgiebige Entleerung des Kammerwassers, wie sie bei der Iridectomie erfolgt, genügt, um den Process zu heilen. So sind die Fälle eben nicht selten, wo ein acuter Glaukomanfall dauernd geheilt wurde, trotzdem bei der Iridectomie, in Folge unregelmässiger Ausführung, nur ein kleines centrales Stückchen herausge-

schnitten wurde oder auch die Incision ganz in das Corneagewebe fiel. Man muss hier daran denken, dass nach der Kammerwasserentleerung die durch eine acute Drucksteigerung momentan gestörten regulatorischen Kräfte, wie etwa die Elasticität der Sclera, wieder dauernd zur Geltung kommen konnten.

Die von Stellwag und v. Wecker vertretenen Anschauungen, dass der Scleralschnitt das eigentlich wirksame Moment bei der Iridectomie sei, fanden durch Quaglino (1871) insofern eine praktische Ausnutzung, als er an Stelle der Iridectomie die einfache Sclerectomie gegen Glaukom empfahl. Er machte zu dem Zwecke mit einem breiten Lanzennmesser circa $1\frac{1}{2}$ bis 2 mm von der Cornealinsertion in die Sclera wie zu einer Iridectomie den Einstich und schob die Lanze bis zu einem Drittel ihrer Länge in die vordere Kammer. Durch langsames Zurückgehen wird ein schnelles Ausströmen des Kammerwassers, welches die Iris leicht in und durch die Wunde presst, möglichst verhindert. Vorheriges und nachfolgendes Einträufeln von Calabarextract oder Eserinlösung wirkt weiter einem Vorfalle der Iris entgegen. Da sich derselbe aber bei dieser Methode dennoch nicht immer verhindern lässt, so empfiehlt sich mehr eine andere, von Wecker angegebene Operationsweise. Hierbei bedient man sich des v. Graefe'schen schmalen Messers, das etwa $\frac{1}{2}$ mm vom durchsichtigen Hornhautrande entfernt, und, wenn man nach oben hin den Schnitt legt, etwa 3 mm über dem horizontalen Meridian in die vordere Kammer gestossen wird, als ob es sich um die



110.

Herstellung eines nach oben gerichteten Hornhautlappens zur Staaroperation handelte. Nach erfolgter Contrapunktion wird das Messer den Sclerallimbus durchschneidend nach oben geführt bis etwa $\frac{2}{3}$ des ganzen Lappenschnittes vollendet sind und nur noch das obere Drittel stehen geblieben ist. Alsdann zieht man das Messer langsam zurück. Durch die oben ungetrennt gebliebene Corneascleralverbindung wird einem Vorfalle der Iris an der innen und aussen gelegenen Schnittwunde möglichst vorgebeugt.

Die Sclerectomie hat in letzter Zeit vielfache Verbreitung gefunden. Es ist nicht zu leugnen, dass sie, falls ihr dieselbe Heilkraft innewohnt, wie der Iridectomie, dieser vorzuziehen wäre. Die künstliche Pupille, welche den Randstrahlen den Einfall durch die Linse gestattet, ver-

ursacht bisweilen eine erheblichere Herabsetzung des Sehvermögens; ebenso bildet sie immerhin eine Entstellung des Auges. Doch sind die bisherigen Versuche noch keinesfalls anreichend, um eine gesicherte Ueberzeugung zu schaffen. Es scheint doch, als wenn die Iridectomie wegen ihrer, wie oben hervorgehoben, vielseitigeren Heilkraft den Vorrang behalten wird. Ich selbst habe Fälle gesehen, wo nach nutzloser Sclerotomie die Iridectomie Besserung schaffte. Das kann auch nach den oben entwickelten theoretischen Anschauungen über die Entstehungsursachen des Glaukoms nicht auffallend sein. Immerhin empfiehlt sich für gewisse Formen als erster operativer Eingriff die Sclerotomie, deren Nutzen in einer Reihe von Fällen sicher erwiesen ist. Ich rechne hierher das absolute Glaukom, wo sie zur Hebung vorhandener Beschwerden als einfachstes Mittel versucht werden sollte, das *Glaucoma haemorrhagicum* und das *Glaucoma simplex*; hier besonders, und ebenso beim chronisch-entzündlichen Glaukom, wenn das Gesichtsfeld bis in die Nähe des Fixirpunktes eingeengt ist. In diesen Fällen sind in der That die Verschlechterungen nach der Ausführung der Iridectomie so häufig, dass wir die Sclerotomie, von der directe Nachtheile seltener zu erwarten stehen, entschieden vorziehen müssen. Es wird allerdings bei der Operation darauf Rücksicht zu nehmen sein, dass die Iris nicht vorfällt und dass die vordere Kammer tief genug ist, um die exacte Messerführung zu gestatten. Bezüglich des ersteren Punktes giebt die Eserinwirkung einen Anhalt; verengt sich die Pupille noch auf Eserin, so ist ein schädlicher und nicht zurückbringbarer Irisprolaps kaum zu fürchten. — In England übt man bisweilen auch die von Hancock empfohlene *Myotomia intraocularis* (Durchschneidung des Ciliarmuskels). Hancock ging dabei von der Ansicht aus, dass eine Contractur des Ciliarmuskels und dadurch bewirkte Strangulation der umschnürten Blutgefäße und Nerven das Hauptsymptom des Glaukoms sei. Auch die Dehnung des *N. nasociliaris*, den man durch den *N. infratrochlearis* am inneren oberen Augenhöhlenwinkel anzieht, ist versucht worden (Badal, Abadie). Sie bringt gegen die Ciliarneuralgien, so auch bei abgelaufenem Glaukom, gelegentlich Nutzen. Von nicht operativen Mitteln hat, besonders durch die Empfehlung Laqueur's und Ad. Weber's, die Anwendung des Eserins bei Glaukom eine gewisse Verbreitung erfahren. Man träufelt eine $\frac{1}{2}$ procentige Lösung desselben ein bis mehrere Male täglich ein. Dabei sieht man Anfälle des Prodromalstadiums, sowie nicht selten acute Anfälle des *Glaucoma evolutum* allmählig zurückgehen und auch bei manchen chronischen Formen anfänglich eine gewisse Besserung und Hebung des Sehvermögens

eintreten. Nach den bisherigen Beobachtungen sind die Erfolge jedoch keine dauernden, abgesehen von wenigen acuten Fällen. Ich habe eine Heilung eines acuten Glaukomanfalles unter Eserineinträufelung beobachtet, wo das Auge Finger nur noch in zwei Fuss sah. Die Sehschärfe kam auf $\frac{5}{6}$ mit cylindrischen Gläsern. Seit mehreren Jahren ist das Auge gesund geblieben. Das andere, zu gleicher Zeit erkrankte, wurde durch Iridectomy geheilt. Doch bildet, wie erwähnt, eine derartige Eserinwirkung eine seltene Ausnahme. Für gewöhnlich kann die Anwendung des Mittels nur eine versuchsweise sein und zwar bei beständig in Beobachtung bleibenden Fällen. Bisweilen nützt es, um die entzündlichen Erscheinungen eines acuten Glaukomanfalles vorübergehen zu lassen, bis die enge Kammer wieder tief genug geworden, um exact operiren zu können. Auch bei Glaucoma haemorrhagicum empfiehlt sich ein Versuch. Nach ausgeführter Operation, wenn sich etwa von Neuem kleinere Recidiverscheinungen, wie leichtere Obscurationen und Aehnliches zeigen, kann man gerade so wie im Prodromalstadium das Eserin öfter mit Erfolg anwenden. Bedingung aber bleibt immer, sorgfältige und dauernde Beobachtung, damit nicht die Patienten im Vertrauen auf das Mittel allmählig erblinden.

Sollte trotz gemachter Operation die Krankheit nicht gehoben werden, so würde, wenn anderweitige mildere Mittel, wie z. B. das oben erwähnte Eserin, nicht helfen, die Iridectomy respective Sclerotomy zu wiederholen sein. v. Graefe empfahl bei vorausgegangener Iridectomy die zweite Operation so anzulegen, dass das Colobom dem zuerst gesetzten gerade gegenüber liegt.

Immerhin aber ist bei der Behandlung des Glaukoms auch die Regulirung der ganzen Lebensweise von Wichtigkeit; besonders sind die wahrscheinlichen Entstehungsursachen des Leidens zu beachten. So sind gleichzeitige Neuralgien durch Narcotica zu bekämpfen; bei Congestionen nach dem Kopfe ist für Ableitung zu sorgen, gichtische oder rheumatische Dispositionen sind entsprechend zu behandeln u. s. w. Das Chinin in Dosen von 0.2 mehrere Male täglich, hat bisweilen gegen glaukomatöse Exacerbationen eine ausgesprochene Wirkung, die nach Adamüek durch eine Herabsetzung des Blutdruckes bedingt sein soll, aber ebensogut auch auf die sonst bekannten antineuralgischen und antiphlogistischen Eigenschaften dieses Mittels zurückgeführt werden kann.

B. Ophthalmomalacie.

Als Ophthalmomalacie (essentielle Phthisis bulbi, v. Graefe) bezeichnen wir eine deutlich constatirbare Spannungsabnahme und mehr weniger ausgeprägte Verkleinerung des Augapfels, die sich unabhängig von einer Entzündung an einem ausgebildeten Bulbus entwickelt.

Man kann zwei Formen unterscheiden: die einfache Ophthalmomalacie und die intermittirende. Bei der letzteren tritt die Erweichung in einzelnen Anfällen auf, die Stunden oder Tage lang dauern, um dann wieder einer normalen Beschaffenheit des Bulbus Platz zu machen; bei der ersteren besteht der Zustand in gleicher Form und unverändert längere Zeit hindurch, um schliesslich in Heilung überzugehen oder auch permanent zu bleiben. Zuweilen ist stärkeres Thränenträufeln, eine gewisse Reizbarkeit gegen Licht, das Gefühl von Druck im Auge oder selbst ausgeprägte Neuralgie mit der Ophthalmomalacie verknüpft. Erreicht die Spannungsabnahme einen hohen Grad, so wird der Bulbus in der Gegend der geraden Augenmuskeln abgeplattet, die Hornhaut gerunzelt und dadurch die Sehschärfe herabgesetzt.

Die Ophthalmomalacie ist zu unterscheiden sowohl von der gewöhnlichen Phthisis (Atrophia) bulbi, als auch von den Tensionsverringerungen (Hypotonien), wie sie im Verlauf der verschiedenartigsten Entzündungen (phlyktänuläre Keratitis, Keratitis diffusa, Cyklitis etc.) auftreten, als auch schliesslich von der, auf mangelnder Entwicklung beruhenden Verkleinerung des Bulbus (Mikrophthalmus congenitus und infantilis).

Die gewöhnliche Phthisis ist der Endausgang verschiedener innerer Augenentzündungen, wie Iridocykliten, eitriger Choroiditen und eitriger Glaskörperinfiltrationen. Die durch diese gesetzten anatomischen Alterationen sind in der Regel hinreichend deutlich, um auch noch nach eingetretenem Augapfelschwund die vorangegangenen Entzündungen erkennen zu lassen. Bezüglich des Mikrophthalmus giebt die Anamnese Auskunft. Auch fehlt hier die pathologische Weichheit des Bulbus. —

Die intermittirende Ophthalmomalacie, welche nur sehr selten vorkommt, war öfter Folge von Verletzungen (v. Graefe, Swanzy). Sie ist mit hochgradiger anfallsweiser Erweichung des Auges und gelegentlich starker Lichtscheu und Schmerzhaftigkeit verknüpft. Die

Dauer des Anfalls beträgt mehrere Tage. In einigen Fällen trat erst nach längerer Zeit Heilung ein. Morphiuminjectionen scheinen gegen den Anfall gelegentlich von Nutzen zu sein.

Häufiger ist die einfache Ophthalmomalacie. Das auffälligste Zeichen ist die Verkleinerung des Augapfels. Die Affection ist meist einseitig, bisweilen mit Ptosis incompleta und Myosis — also dem von Horner beschriebenen und auf Lähmung von Sympathicusästen zurückgeführten Symptomencomplex — verbunden. Auch Ernährungsstörungen an der betreffenden Gesichtsseite kommen vor.

Die Tensionsabnahme, meist stark ausgeprägt, kann in einzelnen Fällen weniger hervortreten, steigert sich aber auch hier periodisch. Sonstige pathologische Veränderungen am Auge fehlen. Auch das Sehvermögen ist normal. Den Kranken selbst ist die Verkleinerung des Augapfels aufgefallen. (Natürlich sind scheinbare Verkleinerungen, etwa durch Herabsinken des oberen Lides bedingt, wie man es, abgesehen von der eigentlichen Ptosis, in gewissem Maasse bei vielen Conjunctival- und sonstigen Augenentzündungen findet, auszuschliessen; auch ist darauf zu achten, dass nicht ein Schwund des orbitalen Fettzellgewebes, der sich allerdings mit Ophthalmomalacie verknüpfen kann, die alleinige Ursache der scheinbaren Verkleinerung bilde). Bisweilen tritt die Ophthalmomalacie nach schweren Krankheiten (Typhus) ein.

Ich hatte Gelegenheit in einem Falle die factische Verkleinerung des Bulbus bei der Section volumetrisch nachweisen zu können: es bestand gegen den gesunden Bulbus eine Differenz von $1\frac{1}{2}$ cc Wasser. Auch das Fettzellgewebe war verringert. Im Gehirn waren die oberen Schichten des linken Thal. opticus auffallend weich. Am Halsympathicus fanden sich keine wesentlichen Abnormitäten. In einem zweiten Falle, wo ich neben Ptosis und Myosis linksseitige Ophthalmomalacie beobachtet hatte, zeigte die Section chronische Meningitis an der Convexität des Gehirns neben einem frischen Extravasate im rechten Thal. opticus und Corp. striatum. Giovanni hat in einem ähnlichen Falle Sclerose des betreffenden Halsympathicus mit Atrophie der Ganglienzellen gefunden. Es scheint, dass sowohl cerebrale Affectionen als solche des Halsympathicus, zumal auch die einzelnen Fälle, besonders bezüglich des gleichzeitigen Vorhandenseins der Myosis und Ptosis Verschiedenheiten zeigen, als ursächliche Momente eine Rolle spielen können.

Zweites Kapitel.

Erkrankungen der Linse.

Anatomie und pathologische Anatomie der Linse.

Die Linse liegt in der tellerförmigen Grube des Glaskörpers und ist in der Zonula Zinnii, die sich am Aequator (d. h. an der dem Corp. ciliare zugewandten Peripherie) der Linsenkapsel inserirt, gleichsam aufgehängt. Ueber ihre Krümmung und Brechung ist bereits S. 35 gehandelt. Die Linsenkapsel bildet eine durchsichtige, glashelle Membran; die vordere Hälfte derselben besitzt auf ihrer Innenfläche eine Epithellage, welche bis zum Aequator reicht. An der hinteren Fläche der Kapsel fehlt das Epithel. Man kann die Kapsel in grösseren Stücken von der Linse abziehen. Bei Staartrübungen wird der Zusammenhang zwischen Kapsel und Linsensubstanz noch ein erheblich lockerer. An der Linse selbst unterscheidet man eine weiche periphere Schicht (Corticale Schicht) und einen etwas consistenteren Kern. Die Linsensubstanz besteht histologisch aus glatten Fasern, welche die Form langgestreckter sechsseitiger Prismen haben. Die Fasern, welche der Rinde der Linse angehören, zeigen häufig gekörnte Kerne; in den centralsten Theilen der Linse fehlen letztere. Ebenso ist ein Unterschied in der Randecontour. Letztere ist glatt in den Corticalpartien, zahnartig eingekerbt in den centralen. Es ist dies auf eine Alterssehrumpfung der Fasern zurückzuführen (Becker): die peripheren, durch Auswachsen der Epithelzellen und zwar vorzugsweise vom Linsenäquator her gebildeten Linsenfasern sind die jüngeren, die centralen die älteren. Die Linsenfasern werden durch eine Kittsubstanz zusammengehalten. Indem jede einzelne Faser in der Richtung der Meridiane von der Vorder- zur Hinterfläche läuft, stossen ihre Enden in den Linsenpolen in der Weise zusammen, dass eine Sternfigur entsteht. Dieselbe hat beim Neugeborenen an der Vorderfläche die Form eines umgekehrten Y (λ); auf der Hinterfläche zeigt sie eine ähnliche, aber anders gestellte Figur: der gerade Strich geht hier nach unten, die beiden anderen nach oben. Beim Erwachsenen wird die Figur dadurch, dass die Hauptstrahlen sich theilen und andere sich ihr anschliessen, complicirter. Es kommt hierdurch zu einer, besonders bei Staarbildung, aber auch bisweilen ohne

diese, im höheren Alter hervortretenden Theilung in Sektoren, deren Spitze dem Linsenpol, deren Basis dem Linsenäquator zugekehrt ist. Auch werden die Linsenfasern härter und zeigen eine mehr gelbliche Färbung. Ebenso setzt sich der Kern durch eine grössere Härte und stärkeren gelblichen Reflex schärfer von der Corticalis ab. Der Wassergehalt nimmt ab. Die Ernährung der Linse findet von dem zwischen den Fasern der Zonula liegenden Petit'schen Raum aus statt (Deutschmann, Ulrich).

Pathologische Anatomie. Dem Auftreten des Altersstaars geht eine Volumensabnahme der Linse (Priestley Smith) voran; dieser folgt eine Volumenzunahme, indem bei der reifenden Katarakt eine Vermehrung des Wassergehaltes (Deutschmann, Becker) eintritt. Auch der Cholestearingehalt (Zehender, Jacobson) ist erhöht. Mikroskopisch lässt sich stets eine von den intracapsulären Zellen ausgehende Neubildung von Zellen nachweisen, die als Wucherung des Kapselepithels, eventuell mit Ausgang in Kapselstaar, ferner in der Gestalt bläschenartiger Zellen und als epithelartiger Ueberzug an der Innenfläche der hinteren Kapsel zu Tage tritt (Becker). Mit diesen progressiven oder, wenn man will, entzündlichen Vorgängen, verbinden sich regressive. Die Linsenfasern atrophiren und verringern ihr Volumen. Findet diese Schrumpfung in einer ungleichmässigen Ausdehnung in den peripheren Schichten statt, so bilden sich Lücken, in denen abnorme Mengen von Flüssigkeiten sich ansammeln. Dieselben können durchscheinende kugelförmige Gerinnungen (sogenannte Morgagni'sche Kugeln) oder auch algenförmig getheilte, durchscheinende, faserartige Formationen bilden. Die eigentlichen Linsenfasern zeigen punktförmige moleculare Trübung, Tröpfchen, Querstreifen, Aufquellung, schliesslich tritt molecularer Zerfall ein mit Fett, Cholestearinkristallen und Kalkkörnern.

Die Kapselkatarakte entstehen nach zwei Typen. Es bilden sich streifenartige oder drusenförmige Verdickungen auf der Innenseite der Linsenkapsel, die theils hell und durchsichtig wie die Kapsel selbst, theils mehr gelblich aussehen und mit helleren und dunkleren Flecken und Zellen versehen sind (H. Müller). Diese Drusen gehen aus den Epithelzellen hervor (Becker). Eine andere Form von Kapselkatarakt entsteht durch Auswachsen des protoplasmatischen Zellenleibes der Epithelien; es bilden sich dabei spitze Fortsätze, welche sich in die Kapsel hineinschieben. Daneben finden sich Kerne und runde Epithelzellen. Auch findet man dicht der Kapsel aufsitzend öfter eine durchscheinende helle Schicht, die durch Kapselspaltung (Becker) ent-

standen ist. Die ganze Masse der Kapselkatarakt kann das Aussehen des Bindegewebes annehmen (Manfredi). Nach innen zu wird die Kapselkatarakt in ihrer ganzen Ausdehnung (Horner) oder nur an ihren Rändern von emporgehobenen normalen Epithelzellen bekleidet.

Nach Becker's Ansicht gehen auch die durch entzündliche Prozesse im Auge (Hornhauteiterungen, eitrige Pupillarauflagerungen) entstandenen Kapselkatarakte aus einer Proliferation des Kapsel epithels hervor; hingegen kann durch Usur der Kapsel bei entzündlichen Processen ein directes Eindringen von Eiterkörperchen in die Linse stattfinden (Deutschmann). In diesen Fällen kommt es gelegentlich auch zu einer Knochenbildung in der Linse, welche bei intacter Kapsel nicht beobachtet wird (Becker).

1. Katarakta.

1. Allgemeine Diagnose. Reife.

Die als grauer Staar (Katarakt) bezeichnete pathologische Veränderung der Linse kennzeichnet sich durch das Auftreten von trüben Massen an Stelle der sonst durchsichtigen Substanz. Schon bei Tageslicht nimmt man gröbere Veränderungen wahr, wenn sie in den vorderen Linsenpartien ihren Sitz haben; das Pupillargebiet erscheint nicht schwarz, sondern ganz oder stellenweise getrübt, grau oder weiss. Doch bedarf es stets der Untersuchung mit dem Augenspiegel und mit schiefer Beleuchtung, um sich vor Täuschung zu schützen. Für gröbere Trübungen genügt einfach das Hineinwerfen des Lichtes mit dem Augenspiegel. Entweder bleibt die Pupille in diesem Falle ganz undurchsichtig, dann wird eben alles Licht reflectirt oder absorbirt, oder einzelne getrühte Stellen lassen es nicht durchdringen: alsdann sieht man grauschwärzliche Flecke, Striche, Schatten auf dem Pupillenroth. Um lichtere durchscheinende Linsentrübungen zu erkennen, ist es oft nützlich, beim Ophthalmoskopiren nicht durch die centrale Oeffnung, sondern am Rande des Spiegels vorbei in die Pupille zu blicken. Aber man muss sich weiter auch überzeugen, dass diese Lichtabsorption wirklich in der Linse stattfindet, und hierzu bietet die schiefe Beleuchtung das beste Mittel. Nicht gar selten nämlich werden diese dunklen Schatten auf dem Roth des Augenhintergrundes durch mehr oder weniger durchsichtige Hornhautflecke, durch Auflagerungen im Pupillargebiet bewirkt; über all das belehrt uns die schiefe Beleuchtung. Dieselbe auf die Linse concentrirt, zeigt auch gleichzeitig den genaueren Sitz und die Form

der Trübung. Allein jedoch gestattet sie nicht die Diagnose einer pathologischen Trübung, da bei ihrer Anwendung, ebenso wie auch bei Tagesbeleuchtung, der Kern, besonders bei alten Leuten, oder auch einzelne Sektoren der Linse, selbst das ganze Linsensystem öfter in einer Weise reflectiren, die vollkommen pathologisch erscheint, während man mit dem Augenspiegel ganz unversehrt die Details des Augenhintergrundes erkennen kann. Aber nur die Trübungen, welche dem durchfallenden, mit dem Augenspiegel hineingeworfenen Licht ein Hinderniss bereiten, also den Reflex des Augenhintergrundes in irgend welcher Weise aufheben oder verschleiern, können als pathologisch betrachtet werden.

Zeigen sich bei der schiefen Beleuchtung die vorderen brechenden Medien inclusive Linse ungetrübt, so rühren die etwa vorher ophthalmoskopisch gesehenen Schatten oder dunkleren Flecke auf dem rothen Augenhintergrund von umschriebenen Glaskörpertrübungen her. Auch schwarze Choroidealflecke können gelegentlich dunklere Flecke im Pupillenroth bewirken; die detaillirte Untersuchung des Augenhintergrundes wird darüber dann Auskunft geben.

Will man zu einer vollkommen exacten Diagnose kommen, so muss man die Pupille durch ein Mydriaticum (etwa Homatropin) möglichst maximal erweitern, da nur so die peripheren Partien freigelegt werden.

Die Trübung ist umschrieben oder total. Es kann der Kern der Linse allein getrübt sein (Kernstaar), während die Corticalis noch frei und durchsichtig ist. In anderen Fällen ist letztere getrübt (Corticalstaar) und ersterer frei. An der Lage der Trübung lässt sich dies leicht erkennen, da eine in der Mitte der Linse gelegene, in der Regel etwas gelbliche oder leichtbräunliche Trübung, ohne dass sectorenförmige Abtheilungen darin hervortreten, den Kernstaar kennzeichnet. Der Corticalstaar nimmt die mehr peripheren Partien ein, zeigt meist eine mehr grauweisse Färbung und sectoren- oder strichförmige, bisweilen auch punkt- und fleckförmige Trübungen. Sind beide Theile der Linse befallen, wie in der Regel im höheren Lebensalter, so wird die Kerntrübung durch die vorliegenden Corticalmassen oft verdeckt und ist nur durch die im Centrum sitzende, etwas gesättigtere gelbliche Färbung (besonders bei erweiterter Pupille und auffallendem Tageslicht wahrnehmbar) zu diagnosticiren. In sehr seltenen Fällen ist selbst bei älteren Individuen der Kern ganz milchweiss, von gleichmässigem Aussehen mit der Corticalis.

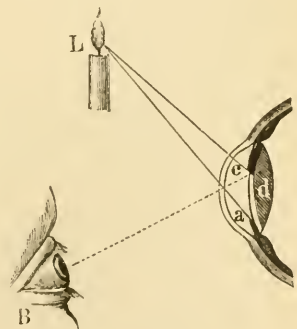
Unter dem 30. Lebensjahre finden sich in der Regel keine harten Kerne im Staar, über dem 45. Lebensjahre enthält der Staar fast immer einen Kern. Bis zu diesem Lebensalter haben die Kataraktkerne kaum

je einen grösseren Durchmesser als 8 mm und eine Dicke von circa 3 mm. Der ganze in der Kapsel extrahirte Staar hat durchschnittlich einen Durchmesser von 9 mm und eine Dicke von 4 mm (Steffan, Ad. Weber). Sein Gewicht ist geringer als das normaler Linseu, 0.13—0.19 Gramm (Nagel).

Abgesehen von gewissen stationär bleibenden Formen mit partieller Trübung, pflegt meist eine allmähige Ausbreitung derselben einzutreten. Man nennt dies das Reifen des Staares. In diesem Stadium nimmt die Linse an Volumen zu, die Iris wird nach vorn gedrängt, die vordere Kammer eng. Als reif (*Cat. matura* im Gegensatz zur *C. immatura*) bezeichnet man den Staar dann, wenn das ganze Linsensystem, also der ganze Inhalt der Linsenkapsel, eine pathologische Veränderung, die sich durch den Verlust der normalen Durchsichtigkeit kennzeichnet, eingegangen ist. In der Regel hat diese totale bis zur Kapsel sich erstreckende Trübung zur Folge, dass nach einem Einreissen der Linsenkapsel, wie es bei der Staarextraction ausgeführt wird, die getrübte Linse sich wie eine reife Frucht aus der Schale entleert, ohne dass Reste an der Kapsel haften bleiben, die sich noch nachträglich trüben oder aufquellen. Doch kommen Ausnahmen vor: ist beispielsweise die *Corticalis breiig-weich*, so pflegen, trotzdem die Trübung bis zur Kapsel ging, dennoch Reste haften zu bleiben. Andererseits entleeren sich Linsen mit dunkelgelbem Kern und durchsichtiger, mit schmalen Streifen durchsetzter *Corticalis* leicht.

Nach der Reifung des Staares tritt ein regressiver Process ein; die während der Reifung sich blähende und vergrössernde Linse verkleinert sich wieder und schrumpft. Der Staar ist überreif (*C. hypermatura*).

Als werthvolles Zeichen für die Unreife des Staares, die nicht immer ohne Weiteres zu erkennen ist, kann man neben der Undurchsichtigkeit des Pupillargebietes das Verhalten des Schlagschattens der Iris benutzen, den diese auf die trübe ihr nicht dicht anliegende Masse wirft. Befindet sich seitlich in L (Figur 111) eine Lichtquelle, so werden von dieser aus die Strahlen La und Le in die Pupille fallen. Das Auge des Beobachters B wird alsdann hinter e einen schwarzen Schatten sehen, den die Iris auf die Linsentrübung d wirft. Ist hingegen letztere soweit nach vorn vorgeschritten,



111.

dass sie die Kapsel und Iris erreicht, so fällt der schwarze Zwischenraum fort: die Iris liegt dicht und ungetrennt auf der grauen Linsen-trübung. In diesem Falle ist demnach die Reife constatirt. Man hüte sich übrigens, den nicht selten zu beobachtenden, feinen, schwarzen Saum am Pupillarrande der Iris, der durch das Hervortreten des hinteren Pigmentblattes bedingt ist, für den Schlagschatten anzusehen. Auch ist weiter zu beachten, dass in einer Reihe von Fällen, wo bei ganz schiefer Hineinschau deutlich zu constatiren ist, dass die Trübung dicht unter der Kapsel liegt, dennoch ein Schlagschatten besteht. Hier hat nämlich die Linsensubstanz, besonders der stark vergrösserte Kern, eine mehr bernsteinartige Durchsichtigkeit statt der gewöhnlichen grauweisslichen Färbung angenommen, und lässt deshalb das Licht tiefer einfallen. In diesen Fällen pflegt auch noch ein gewisser, röthlicher Reflex bei der ophthalmoskopischen Untersuchung vom Augenhintergrunde herzukommen. — Weiter auch bleibt bei gewissen sich sehr langsam entwickelnden Staaren mit hellgelbem oder weissem, relativ kleinem Kern die Corticalis dauernd halb durchscheinend (Förster).

Bei dem überreifen Staar kann von Neuem der Schlagschatten auftreten, wenn bei der Schrumpfung des getrühten Linsensystems dasselbe etwas von der Iris abrückt und so ein Zwischenraum entsteht. Hier sind dann noch weitere Momente heranzuziehen, um den unreifen von dem überreifen Staar zu unterscheiden. So die Tiefe der vorderen Kammer und das Aussehen der Katarakt selbst. Da bei zunehmender Reifung auch das Volumen der Linse sich mehrt, so wird die Iris weiter nach vorn gedrängt: die vordere Kammer wird flacher; ist der Staar hingegen überreif, so sinkt sie mit dem schrumpfenden Staar wieder zurück und lässt die vordere Kammer tiefer erscheinen. Oefter zeigt sich hier auch Irisschlottern (Iridodonesis), da die Regenbogenhaut ihre Unterlage verloren hat. Ferner pflegt das Aussehen einer überreifen Katarakt ziemlich charakteristisch zu sein. Es zeigen sich in der Corticalis unregelmässige, intensiv weissliche Striche und Punkte, während die regelmässigen, mehr grauen und opalesirenden Seetoren abnehmen oder ganz schwinden. In anderen Fällen ist beim überreifen Staar eine totale Verflüssigung der Corticalis eingetreten, so dass eine weissliche, milchige Trübung ohne oder doch mit nur wenigen punkt- oder strichförmigen Formelementen sich zeigt. Auch pflegen Kapseltrübungen eher den überreifen Staar zu befallen. —

Die Kapselstaare charakterisiren sich durch eine intensiv weisse Färbung und flächenartige Ausdehnung; am besten kann man sie ihrem Aussehen nach mit einem Stückchen weissen Papieres vergleichen, das

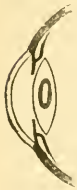bald mehr bald weniger gross, öfter mit unregelmässig gezackten Rändern im Pupillengebiet liegt.

II. Partielle, nicht fortschreitende Linsentrübungen.

Umschriebene Trübungen, bei sonst vollständig freier und durchsichtiger Linsensubstanz sind nicht so gar selten. Wenn man sie bei jugendlichen Individuen trifft — bisweilen als kleine Punkte und Striche (*Cat. punctata* und *striata*) —, so kann man sie in der Regel als angeboren betrachten, und es liegt kein Grund vor, eine weitere Trübung der übrigen Linsensubstanz zu befürchten, da sie meist zeitlich unverändert bestehen bleiben. Es trifft das vor Allem dann zu, wenn sie sehr intensiv und scharf abgegrenzt sind. Ist die Färbung mehr grau oder opalescirend, auch die Zwischensubstanz nicht vollkommen klar, so liegt eher Verdacht auf weitersehreitenden Staar vor; man wird dann längerer Beobachtungszeit bedürfen, um zur Klarheit zu kommen. Aber selbst bei älteren Individuen können einzelne weisse Striche und Sectoren Jahre lang bestehen, ohne dass eine weitere Trübung eintritt. Bei Personen in sehr hohem Lebensalter — über 75 und 80 Jahr — finden sich partielle Trübungen in der Linsenperipherie sogar recht häufig. Die Zahl, in der diese partiellen Linsentrübungen auftreten, ist eine sehr verschiedene: von einem kleinen weisslichen Sector, Strich oder Punkt, bis zu zahlreichen, die Linse durchsetzenden.

Besonders hervorzuheben sind: 1) der stationäre Kernstaar, der als eine weissliche, kugelige Trübung bei jugendlichen Individuen zuweilen vorkommt. 2) Der vordere, centrale Kapsellinsenstaar. Hier besteht dem vorderen Pole der Linse entsprechend eine rundliche, meist stecknadelknopfgrosse, weisse Trübung, die sich noch etwas in die Linsensubstanz hinein erstreckt. Bisweilen ragt auch die trübe Masse, welche aber immer von der Linsenkapsel überzogen wird, etwas in die vordere Kammer hinein und bildet so eine kleine Pyramide (*Cat. pyramidalis*). Diese Staarform entsteht öfter nach einer Blennorrhoe der Neugeborenen und ihr Sitz mitten in der Pupille spricht dafür, dass sie durch directe Schädlichkeiten, welche diese Stelle der Linse trafen, bedingt wurde. So liegt beispielsweise, wenn in Folge der Perforation eines Hornhautgeschwürs die vordere Kammer längere Zeit fistelt, gerade der Linsenpol der Hornhaut an, selbst noch zu einer Zeit, wo man bereits in der Kammerperipherie durch Ansammlung des Kammerwassers einen gewissen Zwischenraum zwischen Hornhaut und Iris wahrnehmen kann. Wenn ausserdem eitriges Secret sich in der

Kammer befindet, so wird bei der Enge der Pupille, wie sie selbst nach Atropinisirung bei Neugeborenen oft besteht, gerade und allein der centralste Linsentheil davon bedeckt werden. Es erklärt sich so das Zustandekommen des centralen Kapsellinsenstaars, selbst wenn das Hornhautgeschwür sich nicht direct dem Linsenpole gegenüber befand. Dass dieser Staar sich auch ohne Hornhautperforation nach Blennorrhoeen entwickeln könne, wie Einige meinen, scheint nur dann annehmbar, wenn eitrige Pupillarexsudate längere Zeit vorhanden waren. Die sonst gegebene Erklärung, dass durch Schwellung des orbitalen Gewebes bei der Blennorrhoe der Bulbus so comprimirt werden sollte, dass die vordere Kammer fast ganz aufgehoben sei und das Linsencentrum der Cornea anliegt, halte ich für unzutreffend; ich habe wenigstens nie Aehnliches gesehen. 3) Die hintere Polarkatarakt. Hier findet sich eine weissliche oder weisslichgelbe Trübung mit nach vorn gerichteter Concavität am hinteren Linsenpol. Da nicht selten Glaskörperaffectionen bei dieser Kataraktbildung bestehen, so ist auch ein weiteres Fortschreiten der Trübung relativ häufig. 4) Der Schichtstaar (*Cataracta zonularis s. perinuclearis*). Den freien Kern der Linse schalenförmig umgebend findet sich eine grauweissliche Schicht getrübt, centraler Corticalsubstanz, die wiederum von der Kapsel durch eine durchsichtige, periphere Linsenschicht getrennt ist (Figur 112). Der Rand der Trübung ist von vorn gesehen kreisförmig; zuweilen liegen ihm kleine Zacken auf, welche in die durchsichtige, periphere Linsensubstanz hineinragen. In seltenen Fällen umkränzt auch, durch eine schmale Linie durchsichtiger Substanz getrennt, eine zweite oder dritte grauweisse kreislinienförmige Trübung die centrale.



112.

In der Trübung lassen sich in der Regel ziemlich breite, zum Theil opalescirende Sectoren wahrnehmen. Das Centrum ist etwas durchscheinender, als die Peripherie, wo bei dem dichten Aneinanderliegen der getrühten Schichten eine stärkere Lichtabsorption stattfindet. Keinenfalls zeigt sich wie bei Kerntrübungen eine stärkere Intensität oder dunklere Färbung der centralen Staarpartie. Hierdurch kann man den Schichtstaar leicht vom Kernstaar unterscheiden. Die Grösse und Durchsichtigkeit des Schichtstaars ist sehr verschieden und damit natürlich auch der Grad der Sehstörung. Zuweilen ist die Trübung nur 3 bis 4 mm im Durchmesser gross, bisweilen erstreckt sie sich bis nahe an den Aequator der Linse. Je breiter das peripher durchsichtige Gebiet, um so besser das Sehvermögen. Um die Grösse desselben vollkommen zu überschauen, bedarf es der künstlichen Mydriasis. Bei kleinen

Schichtstaaren kann es geschehen, dass die Patienten ein vollkommen genügendes Sehvermögen haben und keine Veranlassung finden zum Arzt zu gehen. Wird aber, wie dies im höheren Lebensalter stattfindet, die Pupille allmählig enger, so wird die durchsichtige, periphere Linsenpartie immer mehr von der Iris bedeckt und die hierdurch bedingte Verschlechterung des Sehens lässt die Kranken alsdann Hülfe suchen. Wenn der Arzt hier nicht die Pupille ordentlich erweitert und das ganze Linsensystem genau untersucht, kann er leicht fälschlich zu der Diagnose eines Kernstaares gelangen, da die Entwicklung dieses ja dem höheren Lebensalter entsprechen würde.

Der Schichtstaar kommt angeboren vor oder entwickelt sich, wie wohl meist, in den ersten Lebensjahren. Besonders häufig wird er bei Kindern beobachtet, die an Zahnkrämpfen gelitten haben, so dass eine durch die Trigeminusreizung bedingte reflectorische Ernährungsstörung der Linse als Ursache anzunehmen ist. Da das Wachsen der Linsenfasern von dem Aequator her erfolgt, so würde sich bei einer temporären Ernährungsstörung um die vorhandene, durchsichtige Linsensubstanz eine periphere Schicht getrübler Masse legen. Hört die Ernährungsstörung auf, und wird wieder normale Linsensubstanz gebildet, so entsteht um die trübe Masse eine durchsichtige. So erklärt sich die eigenthümliche Schichtform. Auch hat man öfter gleichzeitig mit dem Schichtstaare Anomalien in der Zahnbildung (Horner) beobachtet, die bei der embryologischen Uebereinstimmung dieser Gebilde auf gleiche, die Entwicklung störende Ursachen zurückzuführen wären. —

Die Kapselstaare pflegen, wenn sie sich primär entwickeln, meist stationär zu sein. So etwa als Folge kleiner Verletzungen, oder wenn bei Iritis oder Hornhautulcerationen eitriche Massen der Linse längere Zeit aufliegen oder wenn Verklebungen mit der Iris oder Cornea vorhanden sind. Auch die sich anschliessenden Trübungen der nächstangrenzenden Corticalpartien haben meist einen stationären Charakter. —

Die Sehstörungen, welche die partiellen Staarformen hervorrufen, sind vorzugsweise von ihrer Durchsichtigkeit, ihrer Ausdehnung und ihrem Sitze abhängig. Je mehr peripher sie sind, um so weniger werden sie einen nachtheiligen Einfluss üben. Aber selbst bei centralerem Sitz kann ein vollkommen genügendes Sehvermögen bestehen.

Therapie. Viele der hierher gehörigen Formen bedürfen keiner besonderen Behandlung. Sollten zerstreut sitzende Trübungen ganz ungewöhnlich zahlreich und störend sein, so kann man überlegen, ob man nicht durch die Entfernung des Linsensystems ein brauchbareres Sehen schaffen könne.

Bei jugendlichen Individuen wird man zunächst künstlich die Resorption einzuleiten suchen, indem man durch einen operativen Kapselriss (Discission) dem Kammerwasser Zutritt schafft. Es tritt dann allmählig eine Quellung und Trübung auch der bis dahin ungetrübten



113.

Discissions-
nadel (Stop-
needle).

Massen ein, welche so vorbereitet von dem zutretenden Kammerwasser resorbirt werden. Man geht mit einer Discissionsnadel (Figur 113), etwa 3 mm vom durchsichtigen Rande einstechend, durch die Cornea in die vordere Kammer und macht bei atropinisirter Pupille einen Einschnitt in die Linsenkapsel. Da man die Quellungsfähigkeit der Linse nicht genau vorhersagen kann, wird der Kapselriss vorsichtiger Weise beim ersten Male klein gemacht; man kann nöthigenfalls die unbedeutende Operation bald wiederholen. Bei den Linsen älterer Individuen (etwa über das 20. Lebensjahr hinaus) ist die Resorption eine viel langsamere und wegen der stärkeren Entwicklung des Kernes unvollständigere; auch ist die Gefahr einer durch die quellende und reizende Linsensubstanz hervorgerufenen secundären

Iritis grösser. Man wird daher hier, nachdem man eine vollständige Trübung der Linse ebenfalls durch Discission erreicht hat, möglichst bald die Herausnahme der Staarmassen folgen lassen. Dies Verfahren wird bisweilen auch bei jugendlichen Individuen angezeigt sein, wenn die Quellung zu heftig wird und erheblichere Entzündungserscheinungen erregen sollte. Man kann hier die modificirte Linearextraction Graefe's (s. unten) anwenden.

Heftigeren Entzündungen, die der einfachen Discission folgen können, sucht man auch durch eine Iridectomie vorzubeugen, die etwa sechs Wochen vor der Discission gemacht wird. Selbst bei jugendlichen Individuen ist dieses vorsichtige Verfahren dann angezeigt, wenn die Pupille auf Atropin sich nicht maximal erweitert. —

Vorzugsweise häufig erfordert der Schichtstaar einen operativen Eingriff, da durch den Sitz desselben im Centrum der Pupille die Schärfe besonders herabgesetzt wird. Hier wird man oft in oben erwähnter Weise discidiren müssen. Wenn die Trübung nicht zu gross ist, kann man auch durch eine einfache Iridectomie, welche eine freie periphere Linsenpartie blosslegt, genügende Schärfe schaffen (cfr. Figur 112). Man hat dann immer gegenüber der Vernichtung des Linsensystems den Vortheil, dass das Accommodationsvermögen den Kranken erhalten bleibt und diese nicht auf den Gebrauch von Staarbrillen angewiesen sind, durch welche die verloren gegangene Brechung

der Krystalllinse ersetzt werden muss. Wie viel ihnen eine zweckentsprechende Iridectomie an Sehvermögen schafft, kann man ungefähr wenigstens vorher feststellen, indem man mit Atropin die Pupille stark dilatirt und durch einen breiteren stenopäischen Schlitz alsdann sehen lässt. Reicht die Iridectomie aus, so sucht man ein möglichst schmales Stück von Regenbogenhaut zu excidiren und den periphersten Theil derselben stehen zu lassen. Es nähert sich dann die Oeffnung einem Schlitze, bei dem diejenigen Lichtstrahlen, welche durch die äusserste Linsenpartie gehen würden, durch stehengebliebene Iris noch abgehalten werden; hierdurch wird die Schärfe des Netzhautbildes vergrössert. An Stelle der Iridectomie hat man aus diesem Grunde früher auch die Iridodesis (cfr. Operationen an der Iris) empfohlen; sie ist aber von den meisten Operateuren aufgegeben worden, da in einzelnen Fällen eine sympathische Ophthalmie des anderen Auges nach ihr beobachtet wurde. Optisch entsprechend und besonders vortheilhaft kann in bestimmten Fällen auch die Iridotomie wirken. Hier liegt aber die Gefahr vor, dass man die Linsenkapsel mit der einen, hinter die Iris geführten Scheerenbranche verletzt.

III. Totale Linsentrübungen.

Vorzugsweise ist es das höhere Lebensalter, in dem sich ein totaler Staar (Altersstaar, *Cat. senilis*) entwickelt. Vor dem 40. Jahre ist derselbe — ohne besondere ätiologische Momente — verhältnissmässig selten; doch kommt totale Katarakt selbst angeboren vor.

Die Consistenz der Corticalis ist verschieden. Man kann unterscheiden: eine breiige (etwa dem Buchbinderkleister entsprechend), eine harte (dem Wachs sich nähernd) und eine flüssige Beschaffenheit. Bei der Herausnahme der Katarakt streift sich die breiige Corticalis leicht vom Kerne ab, während die härtere ihm fester anhaftet und enger mit ihm verbunden ist. Aus dem Aussehen des Staares kann man meist schon vor der Extraction die Diagnose bezüglich der Consistenz stellen. Bei breiiger Corticalis zeigen sich breite, perlmutterartige und opalescirende Speichen, welche ihre breite Basis der Linsenperipherie zugekehrt haben, oder auch Platten in der Linse; bei harter Corticalis treten schmalere, mehr weisse Speichen und Striche auf. Ist der Staar überreif, so ist die Corticalis durch Wasserabgabe geschrumpft, zusammengebacken, hart und mehr bröcklig geworden. Man sieht dann, wie oben erwähnt, in einer mehr gleichmässig grauen Masse intensive weisse Striche, Punkte und Flecke. Die flüssige Corticalis, die man auch in

überreifen Staaren antrifft, ist Product einer weiteren regressiven Metamorphose und durch ein Aussehen gekennzeichnet, welches am besten mit dem der Milch verglichen wird. Im Uebrigen kommen Mischzustände vor; besonders findet man öfter verflüssigte Massen in sonst zusammengebackenen, regressiven Staaren.

Die Gesamtfarbe des Staares ist meist eine graue, wobei der etwa vorhandene Kern durch eine mehr gelbliche oder bräunliche Nüanee, die übrigens bei Tageslicht besser als bei künstlicher Beleuchtung zu erkennen ist, nach Lage und Grösse hervortritt. Der Unterschied in der Farbe des Kerns und der Corticalis ist oft so gering, dass er von Anfängern übersehen wird. Und doch ist eine richtige Diagnose der Kerngrösse und Corticalisconsistenz wegen der vorzunehmenden Operationsart von grosser Bedeutung. In seltenen Fällen nimmt das ganze Linsensystem bei der Kataraktbildung eine mehr bräunliche Färbung an, so dass die Pupille bei Tageslicht und oberflächlicher Betrachtung fast schwarz erscheint (*Cataracta nigra*). Ist bei einem Altersstaar die Corticalis ganz verflüssigt, so kann der dunklere Kern darin Ortsveränderungen eingehen. Lässt man beispielsweise die Kranken Rückenlage einnehmen, so wird der dunkle Kern zurücksinken und das Pupillargebiet erscheint milchweiss; wird alsdann der Kopf unter Schütteln einige Zeit vorn übergebengt, so rückt der Kern gegen den vorderen Linsenpol und man kann ihn nummehr in der milchigen Umgebung wahrnehmen. Diese Staarform hat den Namen *Cataracta Morgagniana* erhalten, indem man eine Analogie mit dem post mortem innerhalb der Linsenkapsel auftretenden Liquor Morgagni machte. Bildet sich bei jugendlichen Individuen eine totale Verflüssigung der Linsenmasse — also ohne dass ein Kern zurückbleibt —, so spricht man von *Cataracta laetea* oder, falls die Kapsel sehr fest ist, von *Cat. cystica*; letztere Staare kann man bisweilen wie eine Cyste mit ihrem Inhalte aus dem Auge extrahiren. —

Während sich diese Formen in der Regel als spätere Folgen der regressiven Metamorphose einer sonst in gewohnter Weise mit allmählicher Trübung und Quellung des Linsensystems einhergehenden Kataraktbildung zeigen, giebt es eine Reihe anderer Staarformen, die nach inneren Entzündungen des Auges (*Cataracta complicata*) auftreten. Gewöhnlich handelt es sich hier um lange bestandene Iritis, Irido-Choroiditis, Hyalitis oder Netzhautablösung. Sie sind hiernach auch von einer viel übleren prognostischen Bedeutung. Ihr Aussehen unterscheidet sie in der Regel von den vorher geschilderten Staaren, indem sie fast nie in ihrer Entwicklung die Speichenbildung der Corti-

calis und die scharfe Abgrenzung des Kernes erkennen lassen. Sie pflegen eine mehr gleichmässige, intensiv weisse, papierartige Beschaffenheit zu haben und als eine flache, zusammengedrückte, oft kalkartige Punkte oder Cholestearinkrystalle enthaltende Masse in dem in Folge hinterer Irissynechien oft verengten Pupillargebiet zu liegen; die Kapsel ist verdickt, getrübt. Man hat diese Formen als *Cat. calcarea*, *Catar. arido-siliquata* (trockenhülsige Staare), oder bei Irisverwachsung auch als *Catar. aecreta* bezeichnet. In einer anderen Reihe von Fällen — und es trifft dies besonders bei Affectionen der tieferen Augengebilde, des Glaskörpers und der Netzhaut zu — ist die Pupille von gewöhnlicher Weite, die darin liegende Katarakt aber zeigt eine eigenthümliche, gelbliche Färbung ebenfalls ohne die charakteristischen Speichenformen. Bei einiger Uebung sind die Unterschiede der Formation in all diesen Fällen so auffallend, dass man nicht leicht derartige secundäre Katarakte mit uncomplirten Staaren verwechseln wird. —

Ein ähnliches Aussehen, wie die zuerst beschriebene Form der complirten Katarakte, zeigt in seinem Endstadium der *traumatische Staar*. Wenn durch Eröffnung der Linsenkapsel das Kammerwasser Zutritt zur Linsensubstanz gewonnen hat, so tritt eine Quellung und Trübung der nächstliegenden Corticalmassen ein. Dieselben ragen bisweilen als graue Flocken in die vordere Kammer hinein, wo sie allmählig aufgesogen werden. Unter Umständen wird nach und nach das ganze Linsensystem getrübt und schliesslich resorbirt. Es bleiben aber in der Regel an der Kapsel noch trübe, härtere Massen zurück, die dann mit der Kapsel zusammen eine ziemlich feste und dicke graue Membran im Pupillargebiet (*Nachstaar*, *Catar. secundaria*) bilden. Die Anamnese wird hier auf die richtige Diagnose führen. —

Sehstörungen.

Die Sehstörung, welche der Staar bewirkt, entspricht den von ihm gesetzten optischen Hindernissen; sie wird also verschieden sein nach der Ausdehnung und Art der Trübung. Einen gewissen Anhalt wird hierbei die Untersuchung mit dem Augenspiegel geben; je mehr der Ophthalmoskopiker vom Augenhintergrunde erkennt oder je mehr rothes Licht von letzterem noch reflectirt wird, um so besser muss auch das Sehen sein.

Zur Diagnose etwa vorhandener *Complicationen*, die auf das Sehvermögen Einfluss haben, muss eine genaue Prüfung der

qualitativen, resp. quantitativen Lichtempfindung angestellt werden. Selbst bei einem vollständig getrübten Linsensystem, bei dem kein rothes Licht mehr vom Augenhintergrunde bei der ophthalmoskopischen Untersuchung zurückkommt, muss der Kranke mindestens noch „kleinste Lampe“ (cf. Amblyopie und Amaurose) auf etwa $\frac{1}{3}$ m erkennen können. Sicht der Kranke erst die Lampe, wenn sie höher geschraubt rings herum mit hellgelber Flamme brennt — also sogenannte kleine Lampe —, so ist eine Complication (etwa mit Netzhautaffectionen, Sehnervenleiden oder Glaukom) zu vermuthen. Wie man sich selbst leicht überzeugen kann, empfindet ein normales Auge das Hell und Dunkel der kleinen Lampe noch bei geschlossenen Lidern. Eine Complication des grauen Staars ist weiter anzunehmen, wenn das Gesichtsfeld nicht frei ist. Man muss zur Prüfung desselben die Lampe etwas höher schrauben und hält sie dann nach den verschiedenen Richtungen hin, indem man das Auge des Kranken erst verdeckt und dann frei lässt. Es muss die Richtung (rechts, links, oben oder unten) exact angegeben werden, wenn wir gewiss sein sollen, dass schwerere Complicationen fehlen. Nur eine Ausnahme ist zuweilen zu constatiren. Wenn nämlich lange Zeit ein einseitiger Staar bestanden hat, kann nach der nasalen Seite hin, die ja in das Gesichtsfeld des sehenden Auges fiel, die Projection verloren gehen oder unsicher werden, ohne dass eine schwerere Complication besteht.

Die Erfüllung der eben besprochenen Erfordernisse schützt uns noch nicht dagegen, dass leichtere Complicationen, beispielsweise Glaskörpertrübungen, bestehen. Ja bei jugendlichen Individuen mit angeborenen oder frühzeitig entstandenen Katarakten kann sogar trotz exacter Lichtempfindung ausgeprägte Amblyopie vorhanden sein: selbst eine glückliche Operation vermag in diesen Fällen das Sehvermögen nur wenig zu heben.

Die meisten Kataraktösen sind übrigens trotz vollkommener Staarreife noch im Stande, in nächster Nähe Finger zu zählen oder wenigstens Zahl oder Bewegung der Hände zu erkennen. —

Abgesehen von dieser subjectiven Prüfung wird uns das Aussehen der Katarakte und der Augen selbst weiter über etwaige Complicationen belehren, ebenso auch die mehr oder minder exacte Reaction der Pupillen auf Lichteinfall. Schr verdächtig ist immer eine weite und starre Pupille, wobei natürlich eine vorangegangene Atropinisirung ausgeschlossen werden muss. Hier ist neben Amaurose auch besonders auf Glaukom als Complication zu achten. —

Gewöhnlich kommen aufmerksame Patienten mit Staar schon früh-

zeitig zum Arzt, da die Trübungen sich am häufigsten auf beiden Augen zugleich einstellen und so das Sehvermögen herabsetzen. Die Fälle, in denen ein Auge vollkommen reifen Staar hat, während das andere ganz frei ist, sind seltener und hier werden die Kranken ihr Leiden leichter übersehen. Doch findet man gelegentlich auch auf beiden Augen schon ziemlich vorgeschrittene Staartrübungen: die Kranken fassten ihre Sehschärfeabnahme als nicht krankhaft und nur als Folge ihres Alters auf. — Auch eine gewisse Myodesopsie findet sich bei Staarkranken, indem sie dunkle Flecke, Striche etc. wahrnehmen, welche dem Schatten der objectiv sichtbaren Linsentrübungen entsprechen. — Je centraler die Trübung liegt, um so schlechter ist das Sehen, besonders bei enger Pupille. Diese Kranken geben dann an, dass sie bei trübem Wetter und im Schatten, wo die Pupille sich natürlich erweitert und so das Licht durch die durchsichtigen Randpartien eindringt, besser sehen. Sie tragen daher auch gern einen Augenschirm oder eine blaue Brille und gehen, um das Auge zu beschatten, mit vorn übergebeugtem Kopfe. In anderen Fällen, wo die Trübungen besonders in der Corticalis sitzen, können durch Verengung der Pupille die etwa entstehenden Zerstreuungskreise ausgeschlossen werden. Hier wird gerade umgekehrt im hellen Lichte ein besseres Sehen vorhanden sein.

Actiologie.

1) Acute und chronische Augenaffectionen. In Folge von Iritis, Irido-Choroiditis und Irido-Cyclitis sind, wie wir gesehen, eigenthümlich gestaltete Kataraktformen nicht selten. Bei Glaskörperleiden, wie sie bei Sclerotico-Choroiditis post. öfter vorhanden sind, kommt es auch zu Katarakten, die, am hinteren Pole beginnend, zu einem regelmässigen Totalstaar führen können. Bei lange bestehender ausgedehnter Netzhautablösung, die allerdings meist mit Glaskörperleiden complicirt ist, ist es fast Regel, dass sich noch schliesslich Katarakt hinzugesellt. Ebenso complicirt sich Glaukom nicht selten mit Katarakt, sowohl in einem Stadium, wo noch ein relatives Sehvermögen vorhanden ist, als auch später, wenn der glaukomatöse Process bereits zur Amaurose geführt hat. — Heftige eitrige Entzündungen (eitrige Choroiditis, Panophthalmitis) haben fast immer eine Trübung und Zerstörung des Linsensystems zur Folge, so dass schliesslich nur noch eine graue, schmale Platte übrig bleibt. Auffallend ist auch, dass nach Hypopyon-Keratitis, besonders wenn die quere Durchschneidung des Geschwürs gemacht ist, sich gar nicht selten totale Katarakt entwickelt. Es scheint annehmbar,

dass durch traumatische, aber sehr zarte Kapselrisse eine Einwanderung von Eiterzellen resp. Bacterien in die Linse stattfindet und Veranlassung zur Kataraktbildung giebt (Deutschmann).

2) Das Lebensalter. Die Totalkatarakt kommt vorzugsweise häufig nach dem 50. Lebensjahre vor; selbst über siebzigjährige Kranke, bei denen sich noch Katarakt entwickelt, sind nicht selten. Es ist eine Alterskrankheit; öfter kann man constatiren, dass sie eintritt, wenn die schon rückgängige Körperkraft durch anderweitige Krankheiten noch mehr geschwächt worden ist. Aber auch jüngere Individuen, selbst noch in den dreissiger Jahren, werden bisweilen von Katarakt befallen, die vollständig den Typus der Altersstaare zeigen, ohne dass besondere ätiologische Momente vorhanden sind.

3) Diabetes mellitus. Wenn man den Urin der Staarkranken untersucht, so findet man nicht selten Zuckergehalt; es werden so Diabetiker entdeckt, bei denen sonstige ausgesprochene Symptome der Zuckerruhr fehlen. Besonders verdächtig sind Staarkranke im jugendlichen Alter. Man hat in den entsprechenden Fällen sowohl Zucker in der kataraktösen Linse als auch in den Augenflüssigkeiten gefunden. Das letztere Vorkommen macht es wahrscheinlich, dass die Kataraktentstehung auf eine grössere Concentration der die Linse umgebenden Flüssigkeiten und eine hierdurch bewirkte Wasserentziehung aus der Linsensubstanz zurückzuführen sei. So bewirken nach Kunde's Untersuchungen, die von Heubel bestätigt werden, auch subcutane Kochsalzeinspritzungen bei Fröschen Linsentrübungen.

In einzelnen Fällen von Katarakt besteht auch Albuminurie, doch ist nach statistischen Untersuchungen Becker's ein ätiologischer Zusammenhang nicht wahrscheinlich.

4) Ergotismus. Bei einigen Epidemien von Kriebelkrankheit wurde das Auftreten von Katarakt beobachtet (J. Meier). In einer von mir in Hessen beobachteten habe ich einen einzigen Fall von Kataraktbildung bei einer verhältnissmässig jungen Frau, die übrigens auch starke Krampfanfälle gehabt, constatiren können. Auch fehlen sonstige bestätigende Angaben.

5) Bei gewissen Hautaffectionen sah v. Rothmund complicirende Katarakte.

6) Krämpfe, epileptischer und hysterischer Form, bestehen in auffallender Häufigkeit bei Kataraktösen im jugendlichen oder mittleren Lebensalter. Nicht selten ist hier anfänglich nur der Kern befallen, während die Peripherie lange ungetrübt bleibt; doch kommen auch Staare vor, wo die Corticalis zuerst erkrankt.

7) Atherom der Carotis (Michel). Jedoch dürfte nach den Untersuchungen Anderer (Becker), denen ich mich anschließen kann, dieses Moment keine hervorragende, ätiologische Bedeutung haben.

8) Heredität.

9) Traumen. Hierher ist in gewissem Sinne auch das Auftreten von Katarakten nach Blitzschlag zu rechnen; meist ist damit Mydriasis, Accommodationslähmung und Neuritis optica respective folgende Atrophie verknüpft*).

Therapie.

Bei sehr geringen Trübungen der Linse wird der Arzt zu erwägen haben, ob er dem Patienten gleich die Diagnose „grauer Staar“ mittheilen soll. Einmal können einzelne Speichen lange und selbst dauernd stationär bleiben, besonders wenn sie ganz scharf umgrenzt in durchsichtiger Substanz sich befinden, andererseits sieht man in den höchsten Lebensaltern dieselben sehr häufig, ohne dass die Patienten eine erhebliche Zunahme oder ja ein Reifwerden des Staares erleben. Wozu also ihnen den Blick auf die Zukunft mit dem Schreckensgespenst „Grauer Staar“ verdüstern? Es wird schlimmsten Falls — um sich selbst gegen rücksichtslosere Diagnosenstellung anderer Aerzte zu schützen — genügen, wenn man den Kranken mittheilt, dass sie kleine Trübungen in der Linse hätten, ohne eben den Ausdruck grauer Staar zu gebrauchen. Eventuell kann man der Umgebung Mittheilung machen.

Bei unreifen Staaren wird man vor Allem suchen, durch optische Mittel das Sehvermögen möglichst zu heben, so etwa durch Correction vorhandener Refractionsanomalien mittelst passender Brillen. Sehr oft nämlich stellt sich eine Brechungszunahme während der Kataraktbildung ein, Emmetropen werden meist kurzsichtig. Für die Nähe wird eine Besserung der Sehkraft nöthigenfalls mit starken Convexgläsern oder Lupen zu erstreben sein. Ist bei weiter vorgeschrittener Trübung vorzugsweise der Kern befallen, die Corticalis aber noch frei, so kann durch künstliche Pupillenerweiterung, sei es mittelst eines Mydriaticums oder einer Iridectomie, das Sehen gehoben werden. Auch dunklere Gläser nützen hier, indem sich unter ihnen die Pupille erweitert. Ferner wird man die Allgemeineconstitution des Patienten berücksichtigen, um ihn in einen möglichst guten Gesundheitszustand zu versetzen, der für den

*) Leber, Ueber Katarakt und sonstige Augenaffectionen nach Blitzschlag. v. Graefe's Arch. f. Ophthalm., Bd. 28, Abth. 3, S. 255.

Ausfall der späteren Operation von Bedeutung ist. Personen, die übermässig stark oder zu Congestionen geneigt sind, werden entziehend, andere roborirend zu behandeln sein. Gegen sonstige Allgemeinerkrankungen die mit der Kataraktbildung in directerer Beziehung stehen, wie etwa Diabetes, ist einzuschreiten. Ferner werden örtliche Affectionen zu heben sein, so Katarrhe der Conjunctiva etc. Besonders beachte man alte Thränensackleiden, da deren Secret leicht später die Operationswunde inficirt und so zu Vereiterungen führen kann.

Bei sehr langsam fortschreitenden Staaren, die aber erhebliche Sehstörungen setzen, kommt man gelegentlich in die Lage, die Reifung befördern zu müssen, um eher operiren zu können. Oft nimmt die Trübung nach Ausführung einer Irideotomie schneller zu. Dieselbe ist gleichzeitig als Voroperation der Extraction des Staares von Vortheil. Förster empfiehlt, um eine Art Zertrümmerung der Linsenmassen herbeizuführen, gleich nach der Iridectomie mit einem Schiellhaken auf der Cornea zu reiben, wenn nach Abfluss des Kammerwassers das Linsensystem derselben dicht anliegt (Tritur oder Massage). Auch ich habe nach diesem Verfahren, das aber gelegentlich auch zu iritischen Reizungen Anlass geben kann, öfter schnelle Reifung eintreten sehen. —

Eine definitive Heilung und Wiederklärung eines ausgesprochenen Staares (traumatisch entstandene, umschriebene Linsentrübung sieht man nach Wiederverschluss der Kapsel bisweilen verschwinden) ist nicht zu erwarten. Nur wenige Fälle, bei denen eine vollkommene Resorption uncomplirter überreifer Staare unter Entwicklung von Cholestearinkristallen innerhalb der unverletzten Kapsel beobachtet wurde (Brettauer), sprechen für die Möglichkeit dieses Vorganges. Bezügliche Mittel stehen uns nicht zu Gebote; bei Diabetikern wird das Trinken von Karlsbader Brunnen empfohlen. Auch der constante Strom (5 Siemens'sche Elemente, Anode im Rücken stabil, Kathode auf das geschlossene Auge, stabil-labil in wechselnder Stromesrichtung bis 15 Elemente steigend, jede Sitzung 15 Minuten täglich) ist von Neffel gegen Staar angewandt worden. Aber die zur Empfehlung dieser Methode mitgetheilten Fälle sind nicht beweiskräftig (so können Besserungen des Sehvermögens im Verlaufe einer Staarentwicklung gelegentlich durch Hebung von Complicationen, z. B. Glaskörpertrübungen, beobachtet werden); auch haben weitere Versuche, wie ich sie auch gemacht, kein positives Resultat ergeben.

Beim reifen Staar nützt nur die Operation. Dieselbe giebt eine relativ sehr günstige Prognose. Man kann etwa 90 Procent „gute“

Erfolge rechnen, d. h. die Patienten kommen zum Lesen mittlerer Schrift, 6 Procent „halbe“ Erfolge, wo Finger noch in grösserer Entfernung gezählt werden, und 4 Procent Verluste. — Ist nur ein Auge staarkrank, das andere aber gesund, so wird die Operation in der Regel nicht zu empfehlen sein. Der Nutzen, dass das Gesichtsfeld sich nach der Seite des operirten Auges hin vergrössert, erscheint gegen die möglichen Nachtheile nicht gross genug; zumal ein binocularer Schaeft bei der Ungleichheit der Refraction doch nicht hergestellt wird. Bisweilen — wenn auch bei weitem nicht immer — stört sogar das operirte Auge das gesunde beim Sehen. Vor Allem aber ist zu bedenken, dass nach der Operation Entzündungen entstehen können (Irido-Cyclitis), welche das gesunde Auge auf sympathischem Wege schädigen. Es wird demnach nur dem dringendsten Verlangen der Kranken nach Ausführung der Operation Folge zu geben sein. Anders verhält es sich, wenn das zweite Auge schlecht sieht und vielleicht ebenfalls beginnende Katarakt zeigt; hier wird man ohne Anstand extrahiren.

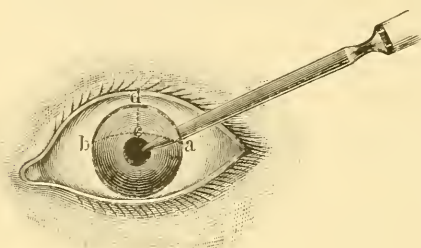
Hatten beide Augen reife Katarakte, so kann man, besonders bei günstigem Operationsverlauf am ersten Auge, beide Augen in einer Sitzung operiren. Vorsichtiger ist es aber, die Heilung des ersten Auges abzuwarten und etwa nach sechs oder acht Tagen die zweite Operation nachzuschicken. Es können unvorhergesehene Ereignisse eintreten, z. B. Delirien der Kranken, welche die Heilung ernstlich in Frage stellen und bei gleichzeitiger Operation beide Augen schädigen würden. Auch lässt sich bei üblem Heilungsverlauf auf einem Auge vielleicht bei der zweiten Operation die eine oder andere Schädlichkeit vermeiden.

Staaroperationen.

Lappen- und Graefe'sche periphere Linearextraction. — Die radicalste Operation des Staares besteht in seiner Entfernung (Extractio). Jacob Daviel (1748) in Marseille war der Erste, welcher die Herausnahme der Katarakt durch einen grossen Hornhautschnitt übte. Er umschnitt circa zwei Drittel der Hornhaut, eröffnete so die vordere Kammer und liess die Linse aus ihrer angeritzten Kapsel heraus.

Zwei Hauptmethoden der Extraction kommen je nach der Form des Schnittes, der zur Herauslassung der Linse naturgemäss in der Hornhaut oder im Hornhautlimbus liegen muss, in Betracht: die Lappenextraction und die Linearextraction. Letztere erstrebt einen

Schnitt, der möglichst einer geraden Linie gleichkommt. Es ist das nur zu erreichen, wenn dieser Schnitt in einen „grössten Kreis“ der Kugeloberfläche des Auges fällt, weil die kürzeste, also am meisten der geraden Linie sich nähernde Verbindung zweier Punkte auf einer Kugeloberfläche immer in einen grössten Kreis derselben fällt. Der grösste Kreis, der durch zwei Punkte auf einer Kugeloberfläche geht, befindet sich in einer Ebene, welche durch diese Punkte und den Mittelpunkt der Kugel gelegt



114.

ist. Wenn beispielsweise (Figur 114) a der Punkt ist, an welchem das Messer eingestochen wird, und b der Ausstiehsunkt, so würde die zwischen a und b liegende punktirte Linie (a e b) etwa in einen grössten Kreis fallen, denn eine durch a b und den Mittelpunkt der Hornhaut-

krümmung gelegte Ebene würde die Oberfläche in diesem Kreistheil schneiden. Ein Linearschnitt zwischen a und b wird demnach so verlaufen. Würde man aber andererseits, nachdem das Messer bei b wieder ausgestossen ist, parallel der Iris am Cornealrand den Schnitt führen, wie es durch die ausgezogene Linie a d b angedeutet ist, so erhalten wir einen Lappenschnitt, a e b d ist der gebildete Lappen. Als „Höhe des Lappens“ bezeichnet man die Grösse des Lothes e d, welches von dem höchsten Punkt d des Lappenschnittes auf den linearen Schnitt gefällt wird. Je mehr der Lappenschnitt von dem letzteren abweicht, um so grösser ist die Lappenhöhe: so spricht man von einer Lappenhöhe von 1, 2 und mehr Millimetern.

Jeder Schnitt muss so gross sein, dass die kataraktöse Linse, welche in ihrem horizontalen Durchsehnitt eine Ellipse bildet, bequem heraus kann. Beim Lappenschnitt erfolgt der Austritt so, dass der Lappen der Hornhaut von der Selera abgebogen wird. Die Länge des Schnittes wird hier also annähernd den Durchmesser der Katarakt von rechts nach links, beispielsweise 8 bis 9 mm haben müssen, während die Lappenhöhe mindestens gleich dem Durchmesser der Katarakt von hinten nach vorn z. B. 3 bis 4 mm sein muss. Wenn man den horizontalen Querdurchmesser der durchsichtigen Hornhaut — ohne den Selerallimbus, der sich zu jeder Seite etwa 0.5 mm herüberschiebt — mit 11 mm annähme (Lappenhöhe über 5 mm), so würde ein hier geführter Lappenschnitt sogar das Maass der grössten Katarakt überschreiten. Allerdings

ist zu beachten, dass die Ausdehnung der Wunde in der Membrana Descemetii (innere Hornhautwunde) etwas kleiner anfällt als die in der äusseren Hornhautschicht (äussere Hornhautwunde). Soll die Katarakt durch einen Linearschnitt treten, so muss letzterer zum Klaffen gebracht werden. Es wird dies so erreicht, dass die beiden Endpunkte etwas näher gegeneinander rücken und so eine ellipsoide Oeffnung entsteht. Die Schnittlänge muss demnach grösser sein als der Linsendurchmesser von rechts nach links. Die Grösse derselben ergibt sich, wenn wir den Umfang (U) der zum Durchtritt der Linse erforderlichen Ellipse kennen.

Derselbe ist $= \frac{(a + b) \pi}{2}$, wenn a der kleine Durchmesser, b der grosse der Ellipse ist. Haben wir demnach eine Katarakt von 4 mm Dicke und 9 mm Durchmesser, so wäre $U = \frac{(4 + 9) \pi}{2} = 6.5 \cdot 3.14 =$

20.41. Der lineare Schnitt, welcher durch Aneinanderrücken seiner Endpunkte sich zu einer Ellipse umgestalten soll, muss demnach eine halbsogrosse Länge, circa 10 mm, haben. [Bei dieser Berechnung haben wir davon abstrahirt, dass es sich nicht um Ellipsen oder Schnitte in einer ebenen Fläche, sondern auf einer Kugelfläche handelt]. — Ein Linearschnitt von solcher Länge lässt sich aber nur ausführen, wenn man ihn durch das durchsichtige Hornhautgewebe führt. Will man den Schnitt, wie es gewöhnlich geschieht, zum grösseren Theil in den Hornhautrand legen, so wird man von einer absoluten Linearität absehen müssen; die meisten der sogenannten Linearschnitte sind daher eigentlich keine Linearschnitte, sondern Lappenschnitte, allerdings von nur geringer Lappenhöhe. Als besonderer Vorzug der Linearschnitte ist zu betrachten, dass ihre Neigung zum Klaffen eine geringere ist als bei Lappenschnitten: ein starker intraocularer Druck ist bei letzteren im Stande, ein Abheben des Lappens zu veranlassen. —

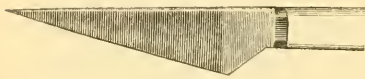
Die Grösse des Schnittes wird sich nach der Grösse und Consistenz der Katarakt zu richten haben. So wird eine weiche Corticalis, die sich beim Durchtritt verschiebt und der Wunde entsprechend umformt, eine kleinere Oeffnung erfordern als eine harte. Ebenso ist die Grösse des Kerns von Bedeutung.

Ausführung der Extraction.

Wir unterscheiden als Operationsacte 1) die Schnittbildung, 2) die Kapsleinreissung (Cystitomie), 3) die Linsenentbindung. Zwischen den ersten und zweiten Aet schiebt sich die Irideotomie ein, wenn

dieselbe angezeigt erscheint. Sie wird immer nöthig sein, wenn der Schnitt so peripher, d. h. so nahe dem Scleralrande fällt, dass die Iris durch das abfließende Kammerwasser hinausgedrückt wird und prolabirt; ebenso wenn sie den Linsenausritt hindert. Des Weiteren hat die Iridectomie den Vortheil, dass sie einer consecutiven Iritis entgegenwirkt. Als Nachtheil ist die Verunstaltung der Pupille und die ungünstigere Brechung, indem jetzt auch sehr peripher einfallende Strahlen zur Netzhaut gelangen, zu betrachten.

a) Den Lappenschnitt führt man meist mit einem dreieckig gestalteten Messer (etwa dem Beer'schen Staarmesser, Figur 115) aus.




115.

Beer'sches Staarmesser.

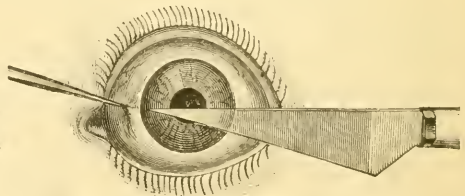
Nachdem die Lider durch einen Sperrelevator oder mittelst der Finger vom Bulbus abgezogen, wird dieser vom Operateur mit der Fixationspincette gefasst. Nach der alten Methode soll der Schnitt etwa $\frac{1}{2}$ mm

central vom Sclerallimbus ganz in die durchsichtige Hornhaut fallen. Man wird ungefähr in dem horizontalen Meridian der Cornea einstechen (Punctionsstelle Figur 116 a) und quer durch die vordere Kammer an der anderen Seite (Contrapunction b) ausstechen. Indem man das Messer



116.

Extraction mit Corneallappen.



117.

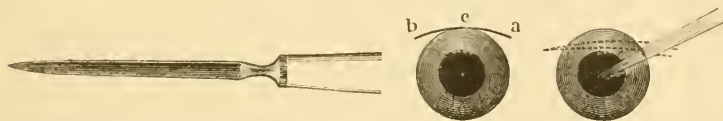
Lappenextraction im Sclerallimbus nach Jacobson.

alsdann weiter schiebt, durchschneidet es in Folge seiner keilförmigen Gestalt die ganze Hornhaut. Je nachdem man die Schneide nach oben oder nach unten gewandt, erhält man einen oberen oder einen unteren Lappen.

1863 schlug Jacobson vor, den Schnitt nicht in die durchsichtige Hornhaut, sondern in den Sclerallimbus (Figur 117) zu legen. Da man hierbei auf jeder Seite etwa $\frac{1}{2}$ mm an Länge des Schnittes gewinnt, so kann man etwas entfernter (2 mm höher oder tiefer) vom horizontalen Hornhautdurchmesser Ein- und Ausstich machen. Die geringere Höhe des Hornhautlappens und dadurch verminderte Neigung zum

Klaffen, weiter auch die günstigeren Heilungsbedingungen für die im Sclerallimbus liegenden Wunden schafften diesem Verfahren grosse Verbreitung. Allerdings erfordert die stark periphere Schnittlage eine Exeision der Iris. Neucrdings haben sich einige Operateure wieder mehr dem alten Lappenschnitt zugewandt, um die Irisexeision zu vermeiden; Wecker trennt gerade am durchsichtigen Rande das obere Corneadrittel.

b) Die Anwendung des Linearschnittes auch auf Extraction von Altersstaaren wurde hauptsächlich durch A. v. Graefe (periphere Linearextraction 1865) vertreten. Graefe bediente sich dazu seines halmartigen Messers (Figur 118). Die Punction geschah (bei der Anführung des Schnittes nach oben) 1·0 mm vom Hornhautrande entfernt im Sclerallimbus an einem Punkte (a Figur 119), der



118.

v. Graefe's Linearmesser.

119.

Periphere Linearextraction nach v. Graefe.

sich circa 1·5 mm unter der Tangente befand, die man sich an dem höchsten Punkt der Hornhaut gelegt dachte. Der Einstich wurde mit gerader Richtung der Spitze zur Pupillenmitte gemacht und dann erst durch Senken des Griffes nach der Contrapunctionsstelle (b) weiter geschoben. Die Vollendung des Schnittes erfolgt durch Vor- und Rückwärtsschieben des Messers, indem die Schneide von ihrer bisher nach oben gerichteten Lage etwas nach vorn gedreht wird, sodass der höchste Punkt des Schnittes (c), in der Tendenz der Linearität, auch etwas in die durchsichtige Hornhaut fiel. Das Zielen nach der Pupillenmitte beim Einstich hatte die Folge, dass die innere Hornhautwunde ebenso gross wurde als die äussere.

Allmähig hat man sich — und v. Graefe selbst — von der strengen Linearität etwas entfernt, da der Schnitt für eine ausreichend grosse Wunde zu sehr dem Corp. ciliare genähert werden musste. Durch letzteres entstand leicht Glaskörpervorfall; auch ist grössere Gefahr einer secundären Cyclitis vorhanden. — Viele Operateure sind jetzt unter Beibehaltung des schmalen Messers und der Einführung desselben mit der Richtung nach der Pupillenmitte hin zu einem flachen Lappenschnitt übergegangen. Ich lege Punctions- und Contrapunctionsstelle circa 1 mm vom durchsichtigen Hornhautrande entfernt in den Sclerallimbus und durchschneide unter geringer Drehung der Messer-

schneide nach vorn die Cornea so, dass der Scheitel des Lappens gerade die durchsichtige Hornhautgrenze trifft. Einstich und Ausstich liegen, je nach der Grösse des Staares, 2 bis 3 mm unter (resp. über) dem horizontalen Durchmesser der Cornea.

Nachdem die vordere Kammer durch den Schnitt eröffnet ist, fliesst das Kammerwasser ab und es tritt, wenn der Schnitt peripher ist, meist die Iris in die Wunde. Es trifft dies sowohl für den Graefe'sehen Sclerelsehnitt als auch für den Lappensehnitt im Hornhautlimbus (Jacobson) zu. In beiden Fällen muss demnach *irideetomirt* (zweiter Act der Operation) werden. Nachdem man die geschlossene Fixationspincette dem Assistenten übergeben, fasst man mit der Irispincette die Iris und schneidet sie mit der Scheere ab. Doeh empfiehlt es sich nicht, ein zu grosses Stück zu excidiren, weil das Colobom später optisch stört. Immer sehe man darauf, dass keine Iris in der Wunde liegen bleibt und dass die Ecken des pupillaren Randes des Sphincter sich wieder aus der Wunde herausziehen. Sollte dies nicht spontan eintreten, so ist vorsichtiges Eingehen mit einem kleinen Spatel oder Einträufeln von Eserin alsdann angezeigt. Um die Tendenz zu einer derartigen Irisvorlagerung mit späterer cystoïder Vernarbung zu vermeiden, die bei der jetzt üblichen Benutzung des Cocains zur Anästhesirung noch gesteigert ist, lasse ich 2 bis 3 Stunden vor der Operation einen Tropfen Eserin-Lösung (0.03 : 10.0) einträufeln. Die Cocain-Mydriasis bleibt alsdann aus; für die Entbindung des Staares aber angenehm ist es, dass nach dem Abfluss des Kammerwassers gewöhnlich eine mässige Erweiterung der vorher myotischen Pupille erfolgt.



120.

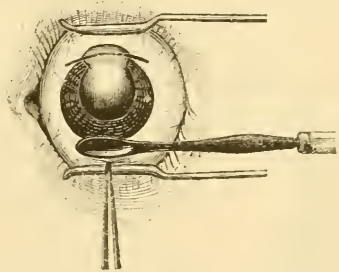
v. Graefe's
Cystitom.

Den dritten Act der Extraction bildet die *Cystitomie*, die Eröffnung der Linsenkapsel. Man bedient sich hierzu des flietenförmigen Cystitoms (Figur 120 a) von Graefe's (oder des mit zwei Häkehen versehenen Cystitoms von A. d. Weber) und macht in die Kapsel einen möglichst ausgiebigen Querschnitt. Die Schnitte in der Kapsel können auch so geführt werden, dass in der Mitte ein viereckiges Stückchen durch sie umschrieben wird, welches mit der Linse das Auge verlässt. Um ein Hineinfallen und Einheilen von Kapsel in die Wunde zu verhüten und andererseits nach dem Heraustreten der Linse den Wiederverschluss des Kapselsackes, der dann das schädliche und reizende

Aufquellen der restirenden Corticalmassen hindert, zu erleichtern, wird von K n a p p systematisch nur Ein, der Cornealschnittwunde parallel verlaufender peripherer Einschnitt in den Kapselsack gemacht; in der Regel tritt aber bei diesem Verfahren Nachstaar auf, der später discidirt werden muss. Besonders empfiehlt sich diese Art des Kapselschnittes beim Morgagni'schen Staar, um den in der Flüssigkeit schwimmenden Kern schnell und sicher herauszubekommen.

Im vierten Act erfolgt die Entbindung der Linse, indem man mit einem Kautschuklöffel (Figur 120 b), der an dem Cystitomgriff angebracht ist, auf die Cornea und zwar in der Gegend des der Schnittwunde gegenüberliegenden Linsenrandes drückt. Hierdurch wird der der Wunde nächstliegende Rand nach vorn gestellt und tritt in die Wunde ein. Durch weiteres Streichen nach der Wunde zu wird die ganze Linse herausgeschoben (Figur 121).

Falls keine Corticalmassen zurückgeblieben sind, ist die Operation hiermit vollendet; andernfalls sucht man dieselben durch Druck mit dem Kautschuklöffel oder auch, nach Herausnahme der Lidelevateure, mittelst Drückens und Schiebens mit dem entsprechenden Lide, während das entgegenstehende durch Druck auf den scleralen Wundrand die Wunde etwas klaffend macht, zu entfernen. Eine exacte Entleerung der zurückgebliebenen Massen ist von grosser Wichtigkeit für den Heilungsverlauf; besonders aber achte man darauf, dass nicht grössere Reste in oder dicht an der Wunde liegen bleiben.



121.

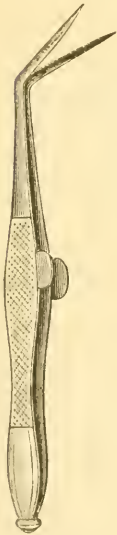
Von un günstigen Ereignissen bei der Operation sei erwähnt Glaskörpervorfall, ehe die Linse austritt. Hier muss sogleich, gleichgültig, ob cystitomirt ist oder nicht, mit der Drahtschlinge (Figur 122) eingegangen werden und die Linse, indem man hinter sie geht und sie gegen die Cornea drückt, durch die Wunde herausgezogen werden. Der Anfänger hat besonders darauf zu achten, dass er sofort nach dem Durchstich durch die Corneawunde mit der Schlinge, deren Stiel entsprechend gebogen ist, ausreichend tief in den Glaskörper dringt, um hinter die Linse zu gelangen und nicht etwa gegen den Rand derselben stossend, diese erst recht versenkt. Sollte unglücklicher Weise die Linse ganz im Glaskörper verschwinden und der starke Glaskörperverlust ein weiteres Suchen verbieten, so schliesst man das Auge mit

einem Verbande und wartet die Wiederansammlung von Flüssigkeit im Auge einige Zeit ab. Alsdann legt man den Patienten auf das Gesicht. Hierbei senkt sich die Linse wieder nach vorn gegen die Cornea und es



122.

Weber's
Drachtschlinge.



123.

Scheere
von Wecker.

kann jetzt noch gelingen, sie mit der Schlinge herauszubefördern. An Stelle der Schlinge kann man sich kleinerer Löffel (z. B. des Waldau'schen) oder Haken bedienen; mir erscheint die Schlinge am vorthcilhaftesten, weil sie weniger Raum als der Löffel einnimmt und doch besser als ein Haken die Corticalis mit herausschafft. Um ein Durchschneiden zu verhüten, habe ich die Schlingenträger durch Verringerung ihrer freien centralen Oeffnung etwas breiter machen lassen. Ein nicht zu grosser Glaskörperverlust ist im Ganzen ungefährlich; jedoch ist die Prognose nach einer ausgedehnten, auf der Arlt'schen Klinik gemachten Statistik immerhin etwas weniger günstig, wenn man mit Instrumenten in den Glaskörper eingegangen ist. Der Glaskörpervorfall, ehe die Linse sich einstellt, zeigt immer ein Zerreißen der Zonula Zinnii an. Da dieselbe bei überreifem Staar oder bei nachweisbarem Iris-schlottern in der Regel sehr dünn ist, muss man hier auf dies Ereigniss besonders vorbereitet sein; ebenso natürlich bei Linsenluxation, die übrigens während der Operation selbst durch ein zu starkes Drücken und Zerren mit dem Cystitom bewirkt werden kann. Auch kann der Druck mit dem Kautschuklöffel, falls die Linse bei zu enger Wunde sich zwar einstellt, aber nicht durchzuschlüpfen vermag, zur Folge haben, dass hinter der Linse Glaskörper in die Wunde tritt. Merkt man frühzeitig die nicht genügende Weite der Wunde, so vergrössert man sie am besten mit der Wecker'schen Scheere (Figur 123); auch stumpfe Messer (couteaux mousses) wurden zu dem Zweck benutzt. —

Günstiger sowohl bezüglich der Erfolge als auch der leichteren Operationsausführung ist es, wenn man die Iridectomie nicht gleichzeitig mit der Extraction ausführt, sondern etwa sechs bis acht Wochen vorher macht. Albrecht v. Graefe verfuhr so bei besonders bedenklichen Fällen, oder wenn etwa ein früher operirtes Auge des Patienten bereits vereitert war; Mooren hat das Verfahren 1862 methodisch mit nachfolgendem Lappenschnitt für alle Fälle empfohlen.

Abgesehen von der Unbequemlichkeit, in zwei verschiedenen Zeiten die Patienten einer Operation unterziehen zu müssen, und dem doppelten Eingriff und Bettliegen, was bei Greisen nicht immer gleichgültig ist, kann die Vorausschickung der Iridectomie, wenn man möglichst sicher gehen will, nur empfohlen werden. —

Der Schnitt kann bei den Extractionen nach oben oder nach unten gelegt werden; ersteres ist im Ganzen vorzuziehen. Das nach oben gerichtete Colobom wird etwas besser vom oberen Lide bedeckt. Auch tritt unter dem Druckverbande bei älteren Leuten leicht ein Entropium des unteren Lides ein, das sich gegen die etwa nach unten angelegte Wunde anstammt. Einen direct nachtheiligen Einfluss auf die Wundheilung habe ich jedoch hiervon nicht gesehen, zumal sich das Entropium in der Regel erst einstellt, wenn die prima intentio erfolgt ist. Wohl aber ist die Schnittführung nach unten leichter, da der obere Orbitalrand besonders bei tiefliegenden Augen hinderlich sein kann, auch die meisten Patienten die Neigung haben, mit den Augen nach oben zu fliehen.

Andere Methoden der Extraction des Staars. Reclination. —

Ad. Weber macht den Schnitt mit einer Hohllanze (Figur 124). Die breite Fläche derselben ist in horizontaler Richtung concav geschliffen. Eine grössere Serie solcher Lanzen von verschiedener Breite, entsprechend den verschiedenen Grössen der Staare berechnet, muss zur Verfügung stehen. Nachdem man mit der Weber'schen Fixirpincette (Figur 125) in der Nähe des Cornealrandes die Conjunctiva gefasst und das Auge nach unten gezogen hat, sticht man mit der Lanze an dem obersten Punkt des senkrechten Hornhautmeridians ein. Die Lanze wird parallel der Iris mit ihrer Spitze nach dem tiefsten Punkt der Hornhaut zielend durch die vordere Kammer geführt. Der Schnitt der hohlgeschliffenen Lanze ist annähernd linear (mit einer geringen Lappenhöhe) und hat wenig Neigung zum Klaffen. Ein Uebelstand der Operation, die in ihrer Ausführung sonst leichter ist als die Graefe'sche Scleralextraction liegt in dem Instrumentarium. Es ist ausserordentlich schwer, diese breiten Hohllanzen genügend spitz und scharf zu halten; auch dass man gleich-



124.

Hohllanze
nach Weber.

125.

Fixirpincette
nach Weber.

sam für jede Linsenbreite ein Messer haben muss, ist unbequem. — Jäger hat zum Schnitt ein hohlgeschliffenes Beer'sches Staarmesser angegeben. —

Liebreich führte, um die Iridectomie zu vermeiden, einen annähernd linearen Schnitt so aus, dass er mit dem Graefe'schen Messer dicht unter dem horizontalen Meridian der Cornea Ein- und Ausstich (Figur 126 a und b) machte und die durchsichtige Cornea so durchschnitt, dass etwa der stehenbleibende untere Theil ein Drittel ihrer Höhe betrug. Da aber die Iris sich der Wunde anlegt, restiren oft vordere Synechien. — Lebrun benutzt einen ähnlichen Schnitt nach oben. —

Die idealste Art der Kataraktextraction ist die Entfernung der Linse mit der Kapsel. Hierdurch werden die Reizungen, welche von zurückbleibenden Corticalmassen herrühren, und die Wucherungen des Kapselepthels ausgeschlossen. Pagenstecher hat dies Verfahren in neuerer Zeit besonders geübt und methodisch ausgebildet. Nachdem die vordere Kammer durch den Schnitt eröffnet, geht er mit einem eigens construirten Löffel hinter die Linse in die tellerförmige Grube, während gleichzeitig der Assistent mit dem Kautschuklöffel auf die Cornea — wie bei der Graefe'schen Operation — gegen den entgegengesetzten Linsenrand drückt. In der That gelingt es so häufig, die Linse in der Kapsel zu extrahiren. Aber recht oft tritt auch Glaskörperverlust ein, ein Ereigniss, das für die Heilung doch nicht absolut gleichgültig ist; auch das Eingehen mit dem Löffel übt nach Arlt's Erfahrungen auf den Gesamtprocentsatz der Heilung einen ungünstigen Einfluss aus. Am ehesten indicirt ist das Verfahren bei überreifen Staaren, bei Irisschlottern und bei Staaren in hochgradig myopischen Augen, also überall, wo eine grössere Dinnheit der Zonula Zinnii zu vermuthen ist. —



126.

Extraction nach
Liebreich.

Die erwähnten Methoden finden ihre Anwendung besonders beim Altersstaar, der wegen seiner Grösse einer ausgiebigen Wunde bedarf. Die schon bei den partiellen Staaren besprochene Discission hat hier wegen der Härte des Kernes, der sich nicht resorbirt, keine Indication. Wohl aber kann man bei jugendlichen Individuen, etwa unter 20 bis 25 Jahren, auch einen Totalstaar, der in diesem Lebensalter in der Regel keinen harten Kern hat, durch Discission zur Resorption bringen; — mit Ausnahme einzelner Fälle eines grau oder weiss aussehenden angeborenen Staares, die wegen der Härte des Kernes der Discission widerstehen (Alfr. Graefe). Sollte nach der Discission

eine iritische Reizung oder Druckerhöhung im Inneren des Auges auftreten, so ist die Linsenmasse durch einen kleinen linearen Hornhautschnitt, mit der Irislanze oder dem Graefe'schen Messer gemacht, bei ihrer breiigen Beschaffenheit leicht zu entleeren. Immerhin ist die Resorption aber ein sich über viele Monate hinziehender Process. Während der ganzen Zeit muss durch Atropinisirung die Pupille möglichst maximal weit gehalten werden, um einer Iritis vorzubengen. Auch kann man, als bestes Mittel zur Verhütung einer Iritis, eine Iridectomie der Discission vorschicken: es ist dies unbedingt nöthig, wenn bei der versuchsweisen Atropinisirung die Pupille nicht maximal erweitert wird.

Albr. v. Graefe hatte, ehe er seine periphere Linearextraction einführte, zur Extraction der weichen Staare jugendlicher Individuen bereits den linearen Hornhautschnitt mit Hülfe eines breiten Lanzenmessers (Figur 127 a), und zwar nach der temporalen Seite hin, vielfältig ausgeübt, dem er ebenfalls vor der Kapseleröffnung eine Iridectomie folgen liess (sogenannte modificirte Linearextraction). Da die Wunde zu klein war, um den Staar in seiner Totalität durchzulassen, entleerte man



127.
Die ursprüngliche modificirte Linearextraction
v. Graefe's.

die breiigen Massen, indem man durch Druck mit einem Daviel'schen Löffel (Figur 128) gegen den Scleralrand der Wunde ein Klaffen derselben zu Stande brachte; nöthigenfalls kann man auch mit dem Löffel eingehen und die Linsenmasse direct herausbefördern. Die Verfahren von Waldau, Critchett und Anderen durch einen ähnlichen Schnitt auch Altersstaare mittelst eingeführten Löffels oder Hakens zu extrahiren, sind verlassen worden. Selbst beim weichen Staar jugendlicher Individuen wird man, wenn nicht besser discidirt werden sollte, meist die periphere Extraction mit dem schmalen Messer nach oben oder unten machen, da man ja den Schnitt beliebig klein anlegen kann, und es optisch vortheilhafter ist, die künstliche Pupille nach oben oder nach unten zu haben.

Bei diesen weichen Katarakten hat man auch die Suctionsmethode angewandt, indem man mittelst einer eingeführten Canüle die Staarmasse mit dem Munde (Laugier) oder mit einer Spritze (Coppes) aussaugt. Bei ganz flüssigen Staaren gelingt die Entfernung einfacher durch einen Schnitt.

Bei zusammengeschrumpften Staaren (z. B. *Cataract. aridosiliquata* mit enger Pupille und hinteren Synechien), wie sie in Folge chronischer



128.
Daviel-
scher Löffel.

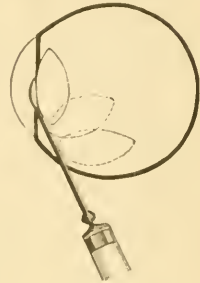Iritiden oder nach *Cyclitis* auftreten, bietet, wegen der schwarztigen Verwachsung mit der Hinterfläche der Iris, die Extraction oft Schwierigkeiten. Hier thut man gut, mit dem Beer'schen Staarmesser, sobald man in der vorderen Kammer ist, sofort auch die Iris zu durchstossen, hinter ihr fortzugehen und auf der entgegengesetzten Seite zu contrapunctiren (Wenzel'sche Operation); doch darf der Schnitt wegen zu befürchtenden Glaskörperverlustes nicht zu peripher fallen. Das abgeschnittene Irisstück wird mit der Pincette entfernt. Bisweilen gelingt es auf diese Weise noch ein genügendes Resultat zu erhalten. Critchett hat hingegen besonders bei den complicirten Katarakten, wie sie sich bei sympathischer Irido-Cyclitis entwickeln, empfohlen, nicht zu extrahiren, sondern mit der Discissionsnadel allmählig ein centrales Loch in den Staar zu bohren: ein Verfahren, das jedenfalls weniger unmittelbare Gefahr bietet.

Die Discission eignet sich auch für die geschrumpften Staare, wie sie bisweilen angeboren vorkommen in Folge intrauteriner Entzündungen, — besonders nach vorangeschickter Iridectomie. Eine Extraction dieser Staare hat oft *Cyclitis* zur Folge.

Auch die Reste der traumatischen Staare sind für die Discission geeignet. Ist die Verletzung der Linse eben erst erfolgt, so sucht man durch starke Atropinisirung vor allem einer Iritis vorzubeugen. Der Kranke wird ins Bett gelegt und antiphlogistisch mit Blutegeln etc. behandelt. Auch kann man, wenn wegen der Grösse der Wunde starke Quellung zu befürchten ist, bald eine Iridectomie machen, ohne jedoch sich zu bemühen, die noch ungequollene und durchsichtigen Linsenmassen, etwa wie bei der modificirten Linearextraction, zugleich dabei herauszulassen. Letztere ist auszuführen, wenn bei vorgeschrittener Quellung die Iris gereizt wird und Erscheinungen von Drueckzunahme sich zeigen. In einzelnen Fällen aber kommt es trotz aller Bemühungen zu chronischen Iritiden mit gleichzeitiger Betheiligung des *Corp. ciliare*.

Vor Daviel, der zuerst durch den guten Erfolg, den er mit der Extraction einer in die vordere Kammer gefallenen Linse erzielt hatte, auf die Cultivirung des Lappenschnittes bei allen Altersstaaren gekommen war, übte man die Versenkung des Staars in den Glaskörper: eine Methode, die sich wenigstens für bestimmte Fälle noch bis zur Mitte dieses Jahrhunderts erhalten hat.

Man ging mit einer Staarnadel durch die Sclera (Scleratomyxis), etwa 3 bis 4 mm vom temporalen Hornhautrande und etwas unterhalb des horizontalen Meridians, in den Glaskörper, schob dann die Nadel hinter die Iris — eine Fläche nach vorn, die andere nach hinten — bis zur Pupilleumitte und brachte nun durch Druck mit der Nadel die Linse aus dem Pupillargebiet nach unten-aussen in den Glaskörper. Es sind hierzu eine Unzahl von Methoden und Staarnadeln erfunden worden. Begnügte man sich damit, die Linse einfach nach unten zu luxiren, so sprach man von Depression, wurde sie hingegen gleichzeitig um ihre horizontale Achse nach hinten und unten-aussen gedreht, von Reclination (Figur 129). Diese Methode hatte häufig einen guten unmittelbaren Erfolg, indem die Pupille frei wurde und den Lichtstrahlen den Eingang gestattete. Gefährlich aber wurden die später folgenden Entzündungen (Iridocyclitis etc.). Nach einer Statistik von Sichel wurden 40 Procent unmittelbare Erfolge erreicht, von denen aber noch etwa 20 Procent später wieder zerstört wurden.



129.

Reclination (schematisch;
von oben in den halbirten
Augapfel gesehen).

Nachbehandlung.

Nach der Extraction wird auf das operirte Auge ein antiseptischer Druckverband gelegt; auch das nicht operirte Auge kann man mit Watte bedecken und durch einige Bindenzüge schliessen oder einfach mit englischem Pflaster verkleben. Patient wird ins Bett gebracht, falls er nicht schon im Bette operirt wurde; das Zimmer verdunkelt. Gewöhnlich folgen keine oder nur unbedeutende Schmerzen. Falls kein Schlaf eintritt, gebe man für die Nacht ein Opiumpulver oder Chloralhydrat. Der Verband kann 24 bis 36 Stunden liegen bleiben. Nur bei ausgeprägteren Schmerzen ist er eher abzunehmen und nach leichtem Oeffnen der Lider, bei Vermeidung von Lichteinfall, wieder anzulegen. Oefter sind die Schmerzen nur durch zu festes Anliegen oder Verschieben des Verbandes veranlasst. Kalte Wasserumschläge in dieser Zeit habe ich bei sonst normalem Verlauf nie für nöthig befunden. In den nächsten drei bis zehn Tagen wird dann der Verband alle 24 Stunden erneuert; vor dem vierten Tage braucht man das Auge nicht zu öffnen, da Schmerzen und eitrige Absonderung auf dem Verbandläppchen auch ohne Einblick in das Auge maligne Vorgänge anzeigen würden. Wenn bis zum Ende

des vierten Tages derartige Erscheinungen nicht eingetreten sind, ist die Verheilung der Wunde als gesichert zu betrachten. Man träufelt von jetzt an täglich ein- bis zweimal Atropin ein, um einer Iritis vorzubeugen, wie sie durch quellende Linsenmassen verursacht werden kann. Geht alles gut, so kann man am achten oder zehnten Tage einen leichteren Schlussverband anlegen und den Patienten etwas aufsitzen oder selbst aufstehen lassen. Doch lasse man nicht viel früher den Druckverband ab. Es wird zwar in der Regel auch ohne ihn gut ablaufen, ich habe aber doch einen Fall gesehen, wo durch einen unwillkürlichen Stoss in das operirte Auge nachträglich noch die Wunde platzte und es zu einer Glaskörpereiterung kam. Da es sich um die ganze Zukunft des Staarkranken handelt, möge man lieber etwas übertrieben vorsichtig sein. Vom 12. bis 14. Tage an genügt meist das Tragen einer Klappe und blauen Brille, welche auch für das zweite Auge das Licht mildert, für die Nacht legt man noch einen Schutzverband an. — In den ersten Tagen gebe man nur dünne Diät, um das Kauen zu vermeiden, auch ist das Eintreten des Stuhlganges möglichst hintanzuhalten, weil das dabei erfolgende Pressen schädlich sein kann. Ist bis zum fünften Tage kein Stuhlgang erfolgt, so muss man ihn künstlich anregen. Handelt es sich um sehr alte und schwache Personen, so wird man sie eher aus dem Bette lassen und roborirend behandeln. Nach zwei bis drei Wochen können die Operirten das Zimmer, wenn Alles gut gegangen, meist verlassen.

Störungen der Wundheilung. Die grösste Gefahr nach der Operation ist die Hornhaut- und Glaskörpereiterung. Sie pflegt sich in ihren Anfängen gewöhnlich nach 36 bis 48 Stunden zu zeigen. Meist klagen die Kranken über Schmerzen in Auge und Stirn; wichtiger aber ist die vermehrte Conjunctivalabsonderung. Wenn sich bei Abnahme des Verbandes in dieser Zeit das dem Auge aufliegende Lämpchen mit reichlicherem, dünnem, eiterähnlichem Secret bedeckt zeigt, ist das Auge immer aufs höchste gefährdet; — natürlich vorausgesetzt, dass keine Conjunctivalprocesse früher vorhanden waren, welche die vermehrte Absonderung erklären. Schmerzen können gelegentlich fehlen; aus diesem Grunde ist eben der öftere Wechsel des Verbandes angezeigt, um über den Zustand des Auges unterrichtet zu bleiben. Beim ersten Oeffnen des Auges findet man alsdann meist Hyperämie der Conj. bulbi und mässiges Oedem. Die Hornhaut sieht meist noch klar aus, auch an den Wundrändern ist nichts Abnormes zu finden. Im Verlauf der nächsten 24 Stunden aber wird der Wundrand gelblich infiltrirt, dicker und steht von dem Sclerallappen ab. Die Iris verfärbt sich etwas, in der vorderen Kammer liegt Eiter. In anderen, seltenen

Fällen, besonders nach Glaskörperverlust bei der Operation, kann die Hornhaut noch vollkommen durchsichtig sein, während der Glaskörper schon gelblich infiltrirt ist. Geht der Process weiter, so kommt es zur Panophthalmitis oder wenigstens eitrigen Choroiditis. Es gelingt verhältnissmässig selten, eine so frühzeitig beginnende Affection zu beschränken, und wenn es gelingt, entstehen meist erhebliche hintere Synechien der Iris und Nachstaar. Bisweilen habe ich durch folgendes Verfahren Beschränkung der Eiterung erzielt; alle zwei Stunden wird der Druckverband abgenommen und alsdann werden $\frac{1}{2}$ Stunde lang kalte Umschläge mit Borsäurelösung gemacht. Gleichzeitig wird eine zweiprocentige Lösung von Chin. muriat. und Atropin eingeträufelt. — Auch das Einpudern von Jodoform ist versucht worden; ich habe mich von seinem Nutzen nicht sicher überzeugt. Ferner sind Sublimat-Umschläge sowie das Cauterisiren des Wundrandes (Abadie) empfohlen worden. Zum Glück sind diese deletären Vorgänge bei der jetzt üblichen grösseren Reinlichkeit und Antisepsis sehr selten geworden.

Regenbogenhautentzündungen pflegen etwas später aufzutreten; die eitrigen Formen derselben können aber ebenfalls zum Ruin des Auges führen. Dasselbe bewirken schleichende Irido-Cycliten, die selbst sympathische Affectionen des anderen gesunden Auges bisweilen veranlassen. Schmerzen, pericorneale Injection, Pupillenveränderungen machen darauf aufmerksam. In der Regel sind es Staarreste, welche die Entzündung veranlassen. Die Behandlung besteht in starkem Atropinisiren; bei grosser Heftigkeit des Processes ist als energischstes Mittel auch die Mercurialisirung zu empfehlen.

Nach Discissionen bedarf es einer weniger strengen Behandlung. Doch ist für starke Atropinisirung zu sorgen.

IV. Nachstaar. Catar. secundaria.

Auch nach erfolgreichen und im Heilverlauf nicht besonders gestörten Staaroperationen findet sich öfter Nachstaar. Da die Kapsel bei den meisten Operationsmethoden zurückgelassen wird, auch in der Regel etwas Corticalmasse ihr anhaften bleibt, so sieht man fast stets an einzelnen Stellen des Pupillargebietes bei schiefher Beleuchtung durchscheinende Verdickungen und Trübungen derselben. Wenn es zu etwas dichteren, das Sehen genirenden Membranen kommt, pflegt man aber erst von Nachstaar zu sprechen. Ist derselbe dünn, so geht man mit einer Discissionsnadel durch die Cornea und dann in den Nachstaar, indem man durch Querschnitte eine möglichst centrale und ausgiebige

Oeffnung zu machen sucht. Wenn die Membran sehr hart und fest ist, gelingt dies nicht immer. Man muss dann wiederholte Discissionen machen. Auch kann man nach Bowman so verfahren, dass man mit zwei Discissionsnadeln durch entgegengesetzt liegende Hornhautstellen nasal- und temporalwärts eingeht, die Spitzen an derselben Stelle in den Nachstaar stösst und nun eine Oeffnung durch Anseinanderschneiden nach entgegengesetzten Richtungen zu machen sucht. In einzelnen Fällen genügt diese Methode nicht; man muss dann durch Anwendung der Wecker'schen Scheere den Nachstaar durchschneiden oder selbst ein Stück herauszuschneiden suchen. Die Extraction des Nachstaares ebenso wie die empfohlene Reclination ist wegen der dabei stattfindenden Zerrung des Ciliarkörpers gefährlich. Man kann letztere vermeiden, wenn man in mehreren Sitzungen (am besten unter Benützung der seitlichen Beleuchtung mittelst einer elektrischen Glühlampe) den Nachstaar mit der Discissionsnadel peripher umschneidet und so von seinen Verbindungen mit dem Corp. ciliare trennt, ehe man die Extraction vornimmt.

Ist die Pupille durch Irisgewebe, das bisweilen ganz nach der Hornhautwunde gezerrt wird, verlegt, so muss nachträglich irideotomirt oder iridotomirt werden; letztere Operation ist weniger eingreifend und giebt, da sie auch etwaige hinter der Iris befindliche Schwarten durchschneidet, bisweilen sehr gute Resultate. Ueber die Brillen der Staaroperirten siehe unten.

2. Aphakie.

Als Aphakie (α privativum $\varphi\alpha\kappa\eta$ Linse) bezeichnet man das Fehlen der Krystalllinse. Jeder Staarextrahirte ist aphakisch. Gewöhnlich erkennt man das Fehlen der Linse durch grössere Tiefe der vorderen Kammer und eine ungewöhnliche Schwärze der Pupille; es fehlt der bei alten Leuten besonders bemerkliche Linsenreflex. Auch Irisschlottern ist öfter vorhanden. Weiter kann der Purkinje-Sanson'sche Versuch benutzt werden; bei Aphakie fehlen die kleinen Linsenreflexbilder. Da aber auch die Glaskörperoberfläche reflectirt und die Linsenreflexe sehr genaue Beobachtung erfordern, ist für die Praxis dieses letztere, sonst entscheidende Symptom von geringerer Bedeutung. Eine bessere Auskunft wird in der Regel die Untersuchung mit schiefer Beluechtung und bei erweiterter Pupille geben, da man alsdann meist irgendwo Spuren der zurückgebliebenen und getrübbten Kapsel sieht. Die Refraction der aphakischen Augen ist gewöhnlich hochgradig hypermetropisch.

Früher emmetropische Augen bekommen etwa II 10·0. Ferner fehlt das Accommodationsvermögen.

Behandlung. Um Aphakischen und Staaroperirten ein entsprechendes Sehen zu schaffen, müssen wir ihnen Convexgläser („Staarbrillen“) geben: und zwar pflegt man eine Fernbrille und eine Nahebrille, letztere für das Lesen und Arbeiten in der Nähe, zu verschreiben. Da die Sehschärfe der Operirten nur selten = 1 wird und, abgesehen von jugendlichen Individuen, meist nur $\frac{3}{4}$ bis $\frac{1}{3}$ beträgt, so pflegt man ihnen durch die Brille die Entfernung, in der sie lesen und kleine Gegenstände erkennen sollen, möglichst heranzurücken. Wenn für die Ferne convex 10·0 gegeben wird, giebt man für die Nähe etwa 20·0; die Operirten können demnach mit letzterer Brille in 10 cm lesen. Diese beiden Brillen würden streng genommen den Aphakischen nur die Möglichkeit schaffen, die Strahlen, welche von unendlich, und die, welche aus 10 cm Entfernung kommen, auf ihrer Netzhaut zu vereinigen; alles Andere sehen sie in mehr oder weniger grossen Zerstreuungskreisen. Sie gewöhnen sich aber bald damit auszukommen, zumal sie sich durch weiteres Abrücken ihrer Fernbrillen vom Auge auch für nähere Punkte einstellen können und auf die Art mit demselben Glase in verschiedenen Entfernungen sehen. Es kommt hinzu, dass überhaupt im höheren Alter — und die meisten Aphakischen sind an seniler Katarakt Operirte — an und für sich die Accommodation eine sehr geringe ist, und so kein erheblicher Unterschied gegen früher vorhanden ist. Manche hochgradig Kurzsichtige gebrauchen nach der Operation für die Ferne keine oder nur eine sehr schwache Convexbrille. Bei einer grossen Schaar der Operirten genügen zu einer vollkommenen Correction aber die sphärisch geschliffenen Gläser nicht, da sich in Folge der Operation häufig Astigmatismus entwickelt, ein Astigmatismus, der übrigens noch längere Zeit (3—4 Monate) gewissen Schwankungen unterliegt (Laqueur). Meist ist die stärkere Krümmung im horizontalen Durchmesser der Hornhaut. Man wird hier Combinationen mit cylindrischen Gläsern wählen müssen. — Bei Aphakie nach Staaroperationen darf man nicht zu bald den Gebrauch der Brillen gestatten; es ist gut, wenn man etwa sechs bis acht Wochen verstreichen lässt, ehe man dieselben benutzen lässt. Man beginnt mit der Gestattung zeitweisen Tragens, und zwar zuerst mit Fernbrillen. —

Einzelne Staaroperirte klagen über plötzlich auftretende und nach einiger Zeit wieder vorübergehende Anfälle von Rothsehen (Erythropsie). Es beruht dies meist auf einer Ermüdung der Netzhaut gegen die stärker brechbaren Lichtstrahlen (Purtscher, Hirschler); jedoch können auch vom Auge unabhängige cerebrale Reizungen die Erscheinung hervorrufen.

3. Lageanomalien.

Wenn die Linse angeboren sich nicht in ihrer normalen Lage befindet, sondern etwa im Glaskörper oder an einer entfernteren Stelle der Augenhäute befestigt ist, so pflegt man den Zustand als Ectopie zu bezeichnen; in der Regel finden sich alsdann auch andere Entwicklungsfehler des Auges, besonders Mikrophthalmus.

Hat hingegen die Linse ihre normale Lage ursprünglich innegehabt und erst später verlassen, so besteht eine *Luxatio* oder *Subluxatio lentis*.

In ersterem Falle liegt nach Trennung der Zonula die Linse nicht mehr in der tellerförmigen Grube, sondern ist in die hintere oder vordere Augenkammer gerückt, in den Glaskörper gesunken oder selbst durch einen Scleralriss nach aussen unter die *Conjunctiva* gelangt. Meist sind es Contusionen des *Bulbus*, die diese Lageveränderungen hervorbringen; bisweilen aber kommen auch spontane Luxationen vor, hier handelt es sich meist um Glaskörperverflüssigung. Auch erblich sind dieselben beobachtet worden. Die Linsen, welche in ihrer Kapsel die *Locomotion* durchmachen, können längere Zeit, vor Allem, wenn sie in der hinteren Kammer und somit zum Theil in der tellerförmigen Grube bleiben, ihre Durchsichtigkeit behalten. Gelangen sie in den Glaskörper, vordere Kammer oder unter die *Conjunctiva*, so trüben sie sich meist allmähig und gehen einen Schrumpfungprocess ein, so dass sie intensiv weissliche, zusammengebackene Katarakten bilden. Die Luxation der Linse kann monoculares Doppeltsehen bewirken, wenn der Linsenrand durch das Pupillengebiet geht: ein Theil der einfallenden Strahlen wird alsdann durch die Linse gebrochen und abgelenkt, der andere geht durch das freie Pupillargebiet. Bei schiefer Beleuchtung erkennt man meist leicht diese Art der Luxation. Beim Hineinwerfen des Lichtes mit dem Augenspiegel stellt sich der Linsenrand als dunkler Bogen in dem reflectirten Roth des Augenhintergrundes dar. — Ist die Linse in den Glaskörper luxirt, so bestehen die Erscheinungen der *Aphakie*. Meist wird es auch gelingen, ophthalmoskopisch die Lage des Krystalls zu finden. Kataraktöse, luxirte Linsen wandern öfter durch die Pupille aus dem Glaskörper in die vordere Kammer und umgekehrt. Durch Kopfbewegungen können die Patienten oft willkürlich diese Lageveränderung hervorrufen. — Die durch eine, in der Nähe des *Cornecalimbus* und ihm parallel laufende Scleralruptur, unter die *Conjunctiva* luxirte Linse ist meist leicht zu diagnosticiren, da die unter der *Con-*

junctiva befindliche Geschwulst die Linsenform zeigt; Anamnese und die vorhandene Aphakie geben den Ausschlag. —

Falls die durchsichtige Linse in der hinteren Kammer sich befindet und einen Theil des Pupillargebietes deckt, kann je nach der Lage durch Myotica bisweilen die Doppelbrechung der in die Pupille fallenden Strahlen ausgeschlossen werden. Ist die Linse kataraktös geworden, so wird man sie, sei sie hier oder anderswo im Bulbus, zu extrahiren suchen, sobald sie erhebliche Störungen im Sehen oder Reizzustände veranlasst. Doch pflegt die Extraction, da meist gleich nach dem Hornhautschnitt der Glaskörper, welcher mit der vorderen Kammer frei communicirt, hervorstürzt, öfter grössere Schwierigkeiten zu bieten. Der herausströmende Glaskörper kann die Linse ganz von der Wunde abdrängen und wenn sie durch die Pupille in den Glaskörper zurück-sinken sollte, sogar vollkommen dem Anblick entziehen. Es ist daher bei einer beweglichen Linse angezeigt, sie vor der Hornhautincision zu fixiren. Zu dem Zweck sucht man sie zuerst, falls sie im Glaskörper sitzt, bei starker künstlicher Mydriasis durch entsprechende Kopflage in die vordere Kammer zu bringen und dann durch Anwendung von Myoticis am Zurückschlüpfen zu hindern. Auch kann man sie vor der Operation mit einer Staarnadel anspiessen und nun durch den Hornhautschnitt mit der Schlinge oder einem Haken extrahiren.

Einfacher ist die Herausnahme einer subconjunctival sitzenden Linse. Bisweilen jedoch sitzt die Linse noch zum Theil in der Scleralwunde und es können alsdann, wenn eine längere Zeit seit dem Trauma vergangen ist, bereits Verwachsungen mit Sclera und Corp. ciliare eingetreten sein. Liegt in einem solchen Falle keine besondere Indication vor, wird man die luxirte Linse lieber an ihrem Sitz lassen. Ich habe eine derartige luxirte Linse gesehen, die seit vielen Jahren unter der Conjunctiva sass. Das Auge war entzündungsfrei und hatte gute Sehschärfe. — Es sei hier noch erwähnt, dass bei Hornhautstaphylomen, mit denen die Iris verwachsen ist, häufig gleichzeitig die Linse luxirt und sich in die Hornhautvortreibung hineinlegt. Sie hält sich bisweilen in dieser Lage lange durchsichtig, wie man wahrnehmen kann, wenn man sie bei der Staphylomoperation herauslässt.

Die Subluxationen, bei denen die Linse nur eine geringe Verschiebung durch partielle Zonulazerreissung erfährt, meist nach Traumen, sind nicht immer leicht zu diagnosticiren. Als besonders verdächtiges Moment muss es gelten, wenn neben stärkerem Irisschlottern die vordere Kammer an verschiedenen Stellen eine ungleiche Tiefe zeigt. Meist ist die Pupille erweitert. — Bisweilen gelingt es, eventuell unter Zuhülfe-

nahme von Mydriaticis, den dem Pupillencentrum näher gerückten Linsenrand ophthalmoskopisch wahrzunehmen. Die subluxirte Linse kann Jahre lang durchsichtig bleiben. Einen ungewöhnlichen Fall, der auch in diese Kategorie gezählt werden muss, beobachtete ich bei einem Manne, der auf einem Auge eine subluxirte kataraktöse Linse hatte. Auf dem anderen war die Linse ebenfalls kataraktös, aber etwas geschrumpft und abgeplattet: sie war fast in ihrer ganzen Peripherie von der Zonula gelöst, nur an der temporalen Seite noch angeheftet, so dass sie bei Augenbewegungen klappenartig bald ganz in den Glaskörper zurückschlug, bald wieder die Pupille vollständig verdeckte. Durch entsprechende Augenbewegung konnte sich der Kranke ein temporäres Sehen schaffen.

Drittes Kapitel.

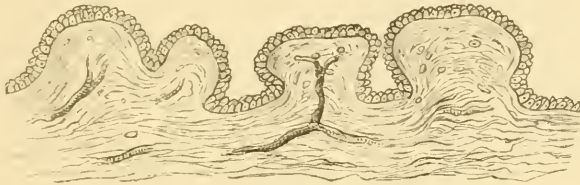
Erkrankungen der Conjunctiva.

Anatomie.

Die Bindehaut des Auges beginnt an den freien Lidrändern, kleidet die dem Augapfel zugewandte Fläche der Lider aus und geht dann auf diesen selbst über. Man unterscheidet an ihr drei Partien:

1) *Conjunctiva palpebralis s. tarsalis*. Sie hat ein weisses bis blassrothes Aussehen, letzteres herrührend von den äusserst zahlreichen, in ihr laufenden, kleinen Gefässen. Diese sieht man zuweilen auch in einzelnen Aesten deutlich hervortreten, ohne dass man deshalb eine krankhafte Hyperämie anzunehmen braucht. Gegen die Lidränder hin scheinen, besonders bei älteren Individuen, die fast parallel den Wimperwurzeln im Lidknorpel (*Tarsus*) eingebetteten Meibom'schen Talgdrüsen gelblichroth durch. Die *Conjunctiva palpebralis* hängt ziemlich fest mit dem hinteren Theil der *Tarsi* zusammen. Ihr Stroma besteht aus adenoidem Bindegewebe; doch tritt die eigenthümliche netzförmige Anordnung hier und in der Uebergangsfalte erst nach der Geburt im ersten Lebensjahre ein, indem sich das Gewebe zwischen das fibrilläre Bindegewebe der inneren Knorpeloberfläche und das Epithel

einschiebt; letzteres zeigt in seinen oberen Lagen Platten-, in den tiefsten Cylinderzellen. Mit dem Auftreten des adenoiden Gewebes entwickeln sich in der Conjunctivaloberfläche umschriebene Hervorragungen (sogenannte Papillen), kleine Leisten und Falten (Stieda's Rinnensystem). Sind die Papillen leicht geschwellt, so treten sie als kleine Hervorragungen, etwa wie eine abgestumpfte Stecknadelspitze aussehend (Figur 130), hervor und geben der Schleimhaut das Aussehen von geschorenem Sammt; man findet dies besonders in den äusseren Lidwinkeln.



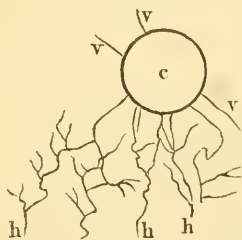
130.

Ausserdem sind in diesen Theil der Bindehaut, ebenfalls dicht unter der Oberfläche, Lymphfollikel eingelagert. Mikroskopisch stellen sich dieselben als vollständig geschlossene, runde oder längliche Säcke dar, in deren Höhlungen sich feine Capillarnetze ausbreiten, sie sind durchsetzt mit rundlichen, blassen, kernhaltigen Zellen. Sowohl anatomische Untersuchungen (Baumgarten, Stöhr) als die klinische Beobachtung sprechen dafür, dass sie in gewisser Zahl und Grösse als physiologisch zu betrachten sind, trotzdem manche Untersucher sie stets als pathologische und dem Trachom zugehörige Gebilde auffassen.

2) Uebergangstheil oder Uebergangsfalte: die Partie, an der sich die Conjunctiva von den Lidern auf den Bulbus überschlägt. Ihre Structur ist der des Palpebralthails verwandt, nur dass das Bindegewebe grobmasehiger ist (daher grössere Neigung zu Schwellungen, Ergüssen etc.). Auch die Papillen verlieren ihre umschriebene Gestalt und vereinen sich zu faltenartigen Erhabenheiten. Weiter findet sich hier eine Anzahl tubulo-acinöser Schleimdrüsen, deren Mehrzahl (gewöhnlich 12 bis 18) ihren Sitz in der äusseren Hälfte der oberen Uebergangsfalte hat; einzelne zerstreute finden sich in dem übrigen Theil der oberen und in der unteren Uebergangsfalte (Krause). — Am inneren Augenwinkel bildet die Conjunctiva vor ihrem Uebergang auf den Bulbus eine Duplicatur, in der bisweilen ein Knorpel sich befindet: die *plica semilunaris*. Ihren dem inneren Augenwinkel zugewandten hervor-

ragenden Theil, welcher circa ein Dutzend Talgdrüsen, umgeben von vielen Fettzellen, enthält, nennt man Thränenkarunkel (*caruncula lacrymalis*). Sie ist mit einigen sehr zarten Härchen besetzt.

3) *Conjunctiva bulbi s. sclerae*. Sie überzieht die vordere Hälfte des Augapfels, liegt im Anfang ziemlich locker der Tenon'schen Kapsel, die als fibröse Haut die Sclera von dem umgebenden Fettgewebe trennt, auf, verbindet sich aber näher der Hornhaut immer enger mit der Sclera selbst, nachdem die Tenon'sche Kapsel sich im subconjunctivalen Gewebe verloren hat. Die äusserste Peripherie der Hornhaut überzieht sie noch mit einem schmalen ringförmigen Wall (*limbus seu annulus conjunctivae*), der sich, oben und unten etwas weiter als an den Seiten, noch über den äusseren Hornhautrand fortschiebt. Der Conjunctivalüberzug der Cornea besteht in einer Fortsetzung des Pflasterepithels mit darunter befindlicher structurloser Membran. Die *Conjunctiva bulbi*, ohne Drüsen und Papillen, hat ein weisses durchscheinendes Aussehen; wenige dünne conjunctivale Gefässe verlaufen von der Peripherie des Bulbus nach der Cornea zu. Die Arterien und Venen der *Conjunctiva tarsalis* und des Uebergangstheils communiciren mit den Gefässen der Lider. — Auf der Sclera unterscheidet man eine oberflächliche conjunctivale Gefässschicht und eine darunter liegende



131.

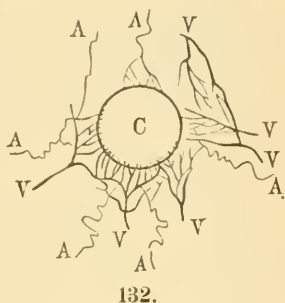
Conjunctivalgefässe.
(Vordere und hintere Gefässe.)

subconjunctivale oder episclerale. Die erstere (Figur 131) besteht aus den hintern, verästelten Bindehautgefässen (aus den Arter. palpebr. entspringend) und den vordern gradgestreckten, in der Norm sehr wenig hervortretenden Bindehautgefässen, die dem episcleralen Gefässnetze, dicht an der Cornea entspringen und nach vorwärts ziehend mit den hinteren Bindehautgefässen communiciren. — Von besonderer Bedeutung ist das episclerale Gefässnetz (Figur 132) und zwar vorzugsweise der Theil, welcher dicht um die

Hornhaut herumliegt. Dieses Gefässsystem entstammt aus den vorderen Ciliargefässen. Die Arterien bilden um die Hornhautperipherie ein Randschlingennetz aus kleinen, durch Bogen miteinander verbundenen Aestchen. Die Venen, welche das Blut von hier, sowie aus den Ciliarmuskel- und den Bindehautgefässen fortführen, bilden ebenfalls ein dichteres Maschenwerk. Bei schwereren Augenentzündungen injicirt sich dasselbe lebhaft und lässt einen, mehrere Millimeter breiten rothen Saum um die Cornea hervortreten (*pericorneale Injection*).

Lymphgefäße finden sich in grosser Anzahl in der Conjunctiva, und zwar in der Nähe der Cornea in Kranzform (Teichmann). Die Nerven sind Zweige des N. trigeminus.

Der flüssige Inhalt des Conjunctivalsackes entstammt nicht allein den Thränen-drüsen, deren 6 bis 12 feine Ausführungsgänge die Conjunctiva oberhalb des äusseren Augenwinkels durchbohren; trotz Exstirpation derselben bleibt das Auge befeuchtet. Neben Ausschwitzungen aus den Gefässen kommt das Secret der zusammengesetzten acinösen Schleimdrüsen hinzu, welche in ihrem Bau ganz den Thränen-drüsen gleichen. Es finden sich im Conjunctivalsecret neben der Flüssigkeit abgestossene Epithelien-zellen, Detritus, Fett.



132.
Episclerale Gefässe, Ciliar-Venen
und -Arterien, die Venen stark
injecirt (von Woerden).

1. Hyperaemia Conjunctivae.

Die Bindehaut der Augenlider zeigt eine abnorme Injection. Die vermehrten Verästelungen der Gefässe treten zum Theil scharf hervor, zum Theil verschwimmen sie zu einer gleichmässigen Röthe. Dadurch verliert die Conjunctiva ihr durchsichtiges Aussehen. Die in der Nähe des Lidrandes verlaufenden Meibom'sehen Drüsen werden hier und da verdeckt. Die Papillen schwellen bisweilen zu kleinen, rothen Erhabenheiten in der Stärke von Stecknadelspitzen an, besonders in den äusseren Augenwinkeln. Die Uebergangsfalte, sonst blass, ist jetzt leicht geröthet und von dickeren Gefässstämmen durchzogen. Eine Injection der Scleralbindehaut ist bei primärer Hyperämie selten. Eine Injection des periornealen Gefässnetzes kommt weder bei der Hyperämie noch bei der einfachen Conjunctivitis vor.

Bei der primären Hyperämie ist zwar eine vermehrte Thränenabsonderung, aber keine Schleimsecretion vorhanden (Catarrhus siccus). Die subjectiven Symptome (Schwere der Lider; Brennen; das Gefühl, als ob ein fremder Körper im Auge wäre etc.) sind äusserst belästigend und nehmen besonders des Abends und bei jeder Austrennung des Auges zu. Sie können so stark sein, dass das Lesen und Schreiben fast unmöglich wird und alle Erscheinungen der Asthenopie zu Tage treten. Die Hyperämie stellt sich meist ziemlich acut ein und schwindet häufig ohne jede ärztliche Behandlung. In seltenen Fällen dagegen ist

sie hartnäckig, selbst gegen Medicationen, und geht dann leicht in einen chronischen Zustand oder auch in Conjunctivalkatarrh über.

Diagnose. Man hüte sich, nicht jede etwas stärker scheinende Gefässbildung auf der Conjunctiva palpebralis für Hyperämie gelten zu lassen. Vielfältige Untersuchung gesunder Schleimhäute belehrt uns über die physiologische Breite der Gefässentwicklung. Vom Katarrh und der Blennorrhoe unterscheidet sich die reine Hyperämie schon durch den Mangel der Absonderung und die geringe Schwellung der Schleimhaut.

Aetiologie. Abgesehen von constitutionellen Verhältnissen und allgemeinen Schädlichkeiten (Erkältung etc.) führen zur Conjunctival-Hyperämie besonders locale Irritationen: so fremde Körper, die in das Auge gekommen sind; schiefstehende oder umgebogene Augenwimpern; Kalkinfarcte der Meibom'schen Drüsen, besonders bei älteren Personen; Abstehen oder Verschluss der Thränenpunkte, wodurch ein längerer, irritirender Aufenthalt etwaigen Secrets im Conjunctivalsack bewirkt wird; Absonderungen, die von Thränensackleiden herrühren und durch die Thränenwege in das Auge gelangen; Tabakrauch; Chausseestaub; schlechte Luft etc. Aber auch Ueberanstrengungen der Augen, Benutzung falschgewählter Brillen und Aehnliches bieten nicht selten die Veranlassung. Entzündungen oder Hyperämien anderer Augenhäute können die *Hyperaemia conjunctivae secundär* hervorrufen.

Therapie. Wenn die veranlassenden Ursachen noch fortbestehen, so wird ihre Hebung den Beginn (und häufig auch den Schluss) der Behandlung bilden. Vor Allem sind etwaige in das Auge gelangte fremde Körper (Staub, kleine Insekten u. s. f.) zu entfernen. Es müssen zu dem Zweck die Uebergangsfalten besonders genau untersucht werden. — Schiefstehende Augenwimpern sind auszuziehen, umgebogene mit einem Myrthenblatt grade zu richten. — Bei Kalkinfarcten der Meibom'schen Drüsen mache man z. B. mit einer Paracethesennadel einen kleinen Einschnitt und entferne dann mit dem daran befindlichen Stilet den harten Inhalt; wenn sehr viele derartig infarcirte Drüsen vorhanden sind, operire man, um keinen zu grossen Reiz auszuüben, in verschiedenen Sitzungen. — Beim Abstehen des unteren Thränenpunktes, wenn dieser anstatt in den Thränensee zu tauchen, nach aussen gewendet ist (es tritt dies besonders hervor, wenn man den Patienten stark nach oben blicken lässt), muss das im unteren Lide verlaufende Thränenröhrchen aufgeschnitten werden; ein ähnliches Verfahren beobachte man beim Verschluss des Thränenpunktes (cf. Erkrankungen der Lider). Bestehen Thränensackleiden, so sind diese zu behandeln. —

Fehlen derartige Ursachen, so empfehle man dem Patienten Schonung der Augen und vor Allem: Vermeidung von schlechter Luft und Tabakrauch. Ebenso ist spätes Aufbleiben schädlich. Ein ruhiger Schlaf (früh zu Bett und früh auf) ist bei Augenkrankheiten von der allergrössten Wichtigkeit. Oertlich lasse man Umschläge von kaltem Wasser oder Bleiwasser (10 Tropfen Acet. plumbi auf eine Tasse Wasser) machen. Aehnlich wirkt die Augendouche, welche ebenfalls auf das geschlossene Auge einige Male täglich, aber nur 2 bis 5 Minuten lang, angewandt wird (Figur 133). Man beginnt mit Wasser — dem man eventuell etwas Eau de Cologne zusetzt —, das eine Temperatur von circa 20 Grad Celsius hat und kann dann allmähig bis etwa 12 Grad herabgehen. Besonders bei heftigen Schmerzempfindungen und sonstigen nervösen Erscheinungen ist die Douche von grossem Vortheil. — An Stelle der Umschläge mit reinem Wasser lässt man bei weniger acut verlaufenden Hyperämien die Augen zweimal täglich mit einer schwachen Zinklösung (Rp. Zinci sulfuric. 0·5, Tinct. Opii 1·0, Aqu. destillat. 150, Aqu. foeniculi 50·0) waschen oder befeuchten. In hartnäckigeren Fällen muss man Einträufelungen in den Conjunctivalsack mit adstringirenden Lösungen, etwa einhalbprocentiger Lösung von Zincum sulfuric. oder Tannin, einmal täglich, am besten gegen Abend, machen. Selbst directes Touchiren mit der 1½ procentigen Lösung von Pl. acetic. perf. neutralis. unter Nachspülen von Wasser kann bisweilen nöthig werden. Treten die nervösen Beschwerden und Schmerzen stark hervor, so kann man eine 2procentige Cocainlösung anwenden. A. v. Graefe tröpfelte hier auch die Tinct. Opii \widehat{aa} mit Aqua destillata in den Conjunctivalsack ein. Der Schmerz gleich nach der Einträufelung ist sehr heftig, verliert sich aber etwa innerhalb einer Viertelstunde. Man thut gut, nach den Einträufelungen kalte Umschläge machen zu lassen.



133.

2. Conjunctivitis simplex (s. catarrhalis).

Der Conjunctivalkatarrh zeigt ähnliche Symptome wie die Hyperaemia conjunctivae, nur dass bei ihm die Schwellung der Bindehaut bedeutender ist und ein neuer Faktor, die Schleimabsonderung hinzutritt. — Die Conjunctiva palpebralis hat eine röthliche Färbung, die je

nach der Intensität der Erkrankung von helleren bis zu dunkleren Nüancirungen übergeht. Die Uebergangsfalten werden auch bei leichteren Formen mit ergriffen und stechen durch eine blässere Röthe, über der sich aber eine starke Entwicklung grösserer Gefässe zeigt, von der mehr gleichmässigen, gesättigten Färbung der Tarsalbindehaut ab. Die halbmondförmige Falte und Carunkel tritt wegen ihres starken Gefässreichthums häufig in einem sehr intensiven Roth hervor. Ist diese Partie allein betroffen, so hat man die Affection auch als *Ophthalmia angularis* bezeichnet. Die Scleralbindehaut zeigt nur bei höheren Entzündungsgraden Injection. Es können sich dann in ihr, wie auch in dem übrigen Conjunctivalgebiete, kleinere Blutergüsse finden. Die Schwellung des Gewebes behält meist einen mässigen Grad und ausgedehntere Ergüsse in die *Conjunctiva bulbi*, welche ein Oedem derselben (*Chemosis*) verursachen, sind beim einfachen Katarrh selten. Bei blonden Individuen mit sehr zarter Haut zeigt sich gelegentlich auch ein leichtes Oedem der Lider.

Die Absonderung ist verschieden nach der Höhe und der Dauer der Krankheit. Im Anfang tritt vermehrtes Thränen auf. Doch deutet bald ein leichtes Schäumen und etwas veränderte Färbung die Vermischung mit Exsudat an. Die Steigerung der Secretion bekundet sich auch durch Absetzung kleiner gelblicher Borken an den Lidrändern, vorzüglich in den Augenwinkeln. Diese Borken sitzen nicht direct auf den Lidrändern, sondern etwas entfernt von ihnen in den Wimpern. Sie entstehen durch eine Vertrocknung des Secrets, die besonders in der Nacht, während der Ruhe der Lider, eintritt. Es sind alsdann die Augen am Morgen verklebt, und Patient kann sie nur mit Mühe öffnen. — Später zeigen sich in der secernirten Flüssigkeit selbst kleine lichtgraue oder gelbliche Flöckchen und Fädchen, die besonders in der unteren Uebergangsfalte ihren Sitz haben. — Bei sehr reichlicher Absonderung und langem Bestehen des Katarrhs findet man auch Excoriationen der Lidhaut, besonders am äusseren Winkel und Entzündungen der Lidränder (*Blepharitis marginalis*).

Die subjectiven Symptome sind dieselben wie bei der *Hyperaemia conjunctivae*; besonders Schwere der Lider, Jucken, das Gefühl, als ob ein fremder Körper im Auge wäre. Letztere Empfindung rührt wahrscheinlich von dem Reiben der gefüllten Gefässschlingen in den Papillen auf die an Nerven reiche *Conjunctiva bulbi* her. Dies Gefühl ist häufig so täuschend, dass der Patient beständig bei der Behauptung verbleibt, er müsse etwas im Auge haben. Je dichter und fester die Augenlider dem Bulbus aufliegen, um so mehr werden sich derartige Empfindungen

einstellen, je schlaffer — um so weniger. — Dazu gesellt sich meist nässige Lichtsehen, geringe Ausdauer bei der Arbeit, Gesichtsstörungen. Letztere bestehen in zeitweiligem Trübsehen und in kleinen Farbkreisen, die sich z. B. um Kerzenflammen legen. Es rührt das von dünnen Flöckchen und Epithelzellen her, die sich über die Hornhaut schieben. Die Erscheinungen schwinden, wenn die Hornhaut durch öfteren Lidschlag gereinigt wird. Aber es kann auch eine factische Abnahme der Sehschärfe in Folge eines einfachen Conjunctivalkatarrhs auftreten, wenn die Kranken früher Hornhautaffectionen gehabt und Trübungen zurückbehalten haben: dieselben nehmen durch die Entzündung temporär eine grössere Intensität an. —

Der reine Katarrh schwindet bei passender Haltung meist in 8 bis 14 Tagen. In seltenen Fällen, wenn die ursächlichen Momente fortwirken oder bei alten Leuten, geht er in die chronische Form über. Es verringern sich dann die subjectiven Beschwerden, dagegen zeigt sich objectiv in der Bindehaut eine immer grössere Erschlaffung, sie nimmt besonders an dem Tarsal- und Uebergangstheil des unteren Lides eine eigenthümlich leicht bläuliche Färbung an und schliesslich kann man sogar einzelne, kleine, sehnenartige Striche finden, die in Folge von Epithelialverlust und partieller Schrumpfung des Conjunctivalgewebes entstanden zu sein scheinen. Sind diese Narben grösser, so führen sie zuweilen, jedoch nur selten, zur Einwärtskehrung der Lidränder (Entropium). In der Mehrzahl dieser Fälle aber verliert im Gegentheil das untere Augenlid seinen Halt, indem sich mit der Erschlaffung der Conjunctiva auch die des Ringmuskels (m. orbicularis) und der Haut verbindet, — und es kommt zum Ektropium. Cornealerkrankungen in Folge eines reinen Conjunctivalkatarrhs sind selten und unbedeutend.

Diagnose. Der Conjunctivalkatarrh unterscheidet sich von der *Blenorrhoea conjunctivae* dadurch, dass bei letzterer die Schleimhaut eine viel bedeutendere Schwellung, Dicken- und Grössenzunahme zeigt. Weiter tritt die acute *Blenorrhoe* erheblich viel heftiger auf: starkes Oedem der Lider und der Conj. bulbi, stärkere Secretion von katarrhalem oder eiterähnlichem Exsudat, pericorneale Injection, nicht selten schnell eintretende, schwere Cornealaffectionen. Bei der chronischen *Blenorrhoe* sind die Erscheinungen zwar weniger ausgeprägt, doch dient die Schwellung und Wucherung des Papillarkörpers und die grosse Neigung zu Hornhautaffectionen zur Unterscheidung vom Katarrh. Bezüglich der Unterschiede von dem sogenannten Schwellungskatarrh siehe den betreffenden Abschnitt.

Aetiologie. Die mechanischen Ursachen, welche zur Hyperaemia conjunctivae führen, können auch einen Katarrh hervorrufen. Von anderen Momenten kann man noch anführen: katarrhalische Erkrankungen der Nasenschleimhaut oder Bronchien; Erkrankungen der Gesichtshaut: Eczema, Impetigo etc.; Gesichtsrose; Maseru; Scharlach; Typhus. —

Therapie. Zuerst suche man durch Umkehren der Lider zu constatiren, ob etwa ein fremder Körper die Ursache des Katarrhs ist. Entropien oder Ektropien sind eventuell zu operiren (cfr. Lidkrankheiten). — Hängt der Augenkatarrh mit Nasen- oder Bronchialkatarrhen zusammen, so rege man die Diaphoresis an. — Bei genuiner Conjunctivitis bedarf es gewöhnlich keiner Allgemeinbehandlung: man sorgt nur für Stuhlgang und schützt den Kranken gegen stärkeren Temperaturwechsl. In acuten Stadium empfiehlt sich Aufenthalt in einem leicht verdunkelten Zimmer und Enthaltung von jeder Arbeit. Die Lidränder werden mittelst eines weichen Schwammes, der in laues Wasser getaucht wird, öfter gereinigt. Kühle Wasser- oder Bleiwasserumschläge, vier mal täglich $\frac{1}{4}$ bis $\frac{1}{2}$ Stunde lang, werden meist gut vertragen und befördern die Heilung. In dieser Weise pflegt man die heftigsten Entzündungserrscheinungen erst vorübergehen zu lassen.

Ist die Secretion reichlicher und die Schleimhaut succulenter, so nimmt man etwas stärkere Lösungen von Acet. plumbi oder von Borsäure (2 : 100) zu Umschlägen. Noch energischer auf die erschlafte und hyperämische Schleimhaut wirken die Augentropfwässer, welche, da ihre Einwirkung nur momentan ist, in stärkeren Lösungen als die Umschlagswässer angewendet werden. So in $\frac{1}{2}$ bis 1procentigen Lösungen Zincum sulfuricum und Tannin oder $\frac{1}{8}$ procentig Arg. nitricum. Bei ganz chronischen Katarrhen touchirt man direct die ektropionirte Schleimhaut. Mit steigend adstringirender Wirkung würden hier zu nennen sein: Tannin, Plumb. acet. perfecte neutralis. ($1\frac{1}{2}$ bis 2 Procent), der Alaunstift und $1\frac{1}{2}$ procentige Höllensteinlösung. Nach jedem Touchiren, das einmal täglich erfolgt, lässt man $\frac{1}{2}$ bis 1 Stunde lang kalte Umschläge machen. In diesen chronischen Fällen kann man auch die Augendouche mit Vortheil anwenden. — Manche Augen vertragen die Augenwässer schlecht: man bedient sich dann genannter Mittel in Salbenform, besonders gern der Bleisalbe (Plumb. acet. perf. neutral. 0·2, ung. paraffin. 8·0). Gegen secundäre Lidrandentzündungen wende man Bleiwasserumschläge und Bepinselungen mit $1\frac{1}{2}$ procentiger Höllensteinlösung an. Gegen die nicht selten noch einige Zeit nach dem Katarrh zurückbleibende Trockenheit der Augen, besonders beim

Erwachen, empfiehlt sich das Bestreichen der Lidränder mit Glyceriu, Süssmandelöl oder Bleisalbe.

3. Conjunctivitis phlyctaeulosa. (Conj. scrophulosa; Conj. exanthematica; Herpes conjunctivae).

Bei der phlyktänulären Conjunctivitis finden sich kleine Bläschen, Pusteln oder Infiltrate theils auf der Conj. sclerae, theils dicht am Hornhautrande, welche an der Spitze eines Gefässbündels sitzen, das von der Peripherie herkommend sich allmählig verschmälert.

Die Bläschen enthalten eine nur wenig trübe, molkenartige Flüssigkeit, die Pusteln eine gelbliche, eiterartige; die Infiltrate bilden mehr oder weniger ausgeprägte Knötchen von graulichweisser Farbe. Bisweilen aber fehlt eine ausgeprägtere Phlyktänenentwicklung; nur die eigenthümliche, keilförmig zugespitzte Gefässinjection lässt den Krankheitstypus erkennen. Sitzen die Phlyktänen in der Nähe der Cornea, so tritt gleichzeitig an der Stelle eine subconjunctivale Injection hinzu. Die übrige Schleimhaut kann bei diesem Process ganz unbetheiligt erscheinen und nur bei zahlreicherer Phlyktänenbildung und längerem Bestande der Krankheit beobachtet man eine gleichzeitige Entzündung der Conjunctiva palpebralis und der Uebergangsfalte. — Man kann drei Formen der Conjunctivitis phlyctaeulosa unterscheiden, die auch für die Therapie von Bedeutung sind: 1) einfache Phlyktänen. Sie treten stets einzeln oder in nur geringer Anzahl auf. Ihr Sitz ist gewöhnlich die Scleralbindehaut oder der äusserste Cornealrand. Die zuführenden Gefässe bilden einen Büschel. In kurzer Zeit, 8 bis 14 Tagen, werden die Phlyktänen entweder ohne weitere Umwandlung resorbirt oder es bilden sich auf ihrer Spitze kleine Geschwüre, durch Verlust der Epithelialdecke, die jedoch grosse Tendenz zur Heilung haben. 2) Disseminirte, randständige Phlyktänen. Sie erscheinen in grosser Menge als kleine, ungefähr stecknadelknopf-grosse Erhebungen am Rande der Cornea und sitzen häufig ihrer ganzen Circumferenz auf, so dass der Limbus conjunctivae wie mit feinem Sande bedeckt erscheint. Dabei besteht eine ziemlich starke conjunctivale und subconjunctivale Gefässinjection. Nach einigen Tagen verwandeln sie sich meist in kleine, seichte Geschwürechen. 3) Breite Phlyktänen. Es sind dies circa 1½ bis 2 mm grosse, erhobene Knötchen, die ebenfalls meist am Cornealrande, oder wenigstens in seiner Nähe sitzen. Ihre Zahl ist eine verschiedene, aber nie so gross, wie die der disseminirten Phlyktänen.

Nach einiger Zeit erweicht ihre Spitze und es entstehen ziemlich tiefe Geschwüre mit zerrissenen, unregelmässigen Rändern und gelblichem Grunde. Diese Form ist die langwierigste und besteht oft vier bis sechs Wochen. — Die Phlyktänen der Conjunctiva sind nicht selten mit Hornhautaffectionen verknüpft, so mit kleinen Infiltrationen und oberflächlichen Geschwüren. Auch entspringt öfter die büschelförmige Keratitis aus einer randständigen Phlyktäne.

Bei längerem Bestehen der phlyktänulären Erkrankungen kann es zu einer diffusen, oberflächlichen Trübung der ganzen Hornhaut mit Gefässe Neubildung (Pannus phlyctaenulosus) kommen.

Die Secretionsanomalie besteht bei der Conj. phlyctaenulosa nur in einer vermehrten Absonderung der Thränenflüssigkeit. Dagegen ist eine meist sehr bedeutende Photophobie, die besonders bei Kindern zu Blepharospasmus ausartet, charakteristisch. Manche Kinder liegen den ganzen Tag über mit dem Gesichte und geschlossenen Augen auf dem Arm oder ihrem Kopfkissen. Heftigere Schmerzen bestehen meist nur vor Beginn der Eruption; Druck und Brennen in den Augen ist häufig vorhanden.

Der Verlauf ist bei entsprechender Behandlung in der Regel günstig. Hinzugetretene Hornhautprocesse, ebenso wie eine secundäre katarrhalische Schwellung der Conjunctiva verzögern die Heilung. Ausserdem sind Recidive sehr häufig.

Aetiologie. Die Phlyctaenulosa ist vorzugsweise eine Krankheit des Kindesalters. Das Hauptcontingent stellen die serophulösen Kinder. Nicht selten ist gleichzeitig Hautausschlag vorhanden. Auch in Folge von Masern, Scharlach und Pocken treten Phlyktänen auf. — Seltener findet sich die Krankheit bei Erwachsenen; hier öfter in der Form, dass nur die charakteristische Gefässinjection vorhanden ist.

Therapie. Bei Kindern ist die starke Lichtscheu oft ein Hinderniss sowohl der Behandlung, wie der Heilung. Ein gutes Mittel dagegen ist das Eintauchen des ganzen Kopfes in einen Eimer kalten Wassers (Jüngken, v. Graefe). Hat sich das Kind von seiner Erstickungsangst erholt, so wird es das Auge ohne Weiteres öffnen. Sollte ein einmaliges Untertauchen nicht genügen, so muss es wiederholt werden. Milder und oft wirksam ist das Einträufeln von Cocain. Jedenfalls ist das Zuhalten und Zukneifen der Augen möglichst durch Zusprechen und durch Aufenthalt in einem mässig verdunkelten Zimmer zu verhindern. Den grössten Einfluss auf die Hebung der Lichtscheu aber übt unzweifelhaft die entsprechende Behandlung des localen Processes; in dieser Hinsicht empfiehlt sich Folgendes. Gegen einfache Phlyktänen

und gegen die einfache phlyktänuläre Gefässinjection: täglich einmaliges Einstreuen von feinem Calomelpulver. Es ist dabei darauf zu achten, dass keine grössere Klümpehen im Coniunctivalsack verbleiben. Ebenso ist der gleichzeitige innerliche Gebrauch von Jod wegen der Bildung ätzenden Jodquecksilbers zu vermeiden. — Gegen disseminirte, randständige und breite Phlyktänen gewährt Calomel nicht so grossen Nutzen. Hier ist die gelbe Präcipitatsalbe, welche hanfkorngross in das Auge gebracht, darin verrieben und nach einigen Minuten entfernt wird, von specifischer Wirkung. Selbst bei starker Röthung und Entzündung des Auges wirkt sie oft eclatant; jedoch möge man in diesen Fällen erst einen vorsichtigen Versuch machen. Tritt keine Besserung nach einmaliger Application ein, so verfähre man zuerst antiphlogistisch, indem man drei bis vier Mal täglich $\frac{1}{2}$ Stunde lang kalte Bleiwasserumschläge machen lässt und Atropin drei bis vier Mal einträufelt. Das Atropin ist auch sonst von Nutzen; wenn sich die Pupille, welche meist bei heftigeren phlyktänulären Processen stark verengt ist, erst ausgiebig erweitert, pflegt auch die Lichtscheu zu schwinden; mit dem Oeffnen der Augen aber ist bei Kindern der Anfang zur Heilung gemacht.

Bei ulcerirten breiten Phlyktänen ist das Betupfen mit einer zwei- bis fünfprocentigen Höllensteinlösung von Nutzen.

Besteht eine Entzündung oder Schwellung der *Conjunctiva palpebralis*, so werden neben dieser Therapie kalte Umschläge und gelegentlich auch directes Touchiren mit Blei- oder Tanninlösung am Platze sein. Besonders bei Schwellungskatarrhen der Uebergangsfalten, welche langbestehende phlyktänuläre Processe oft begleiten, kommt man ohne dies nicht zum Ziel. Man touchirt an einem Tage die Schleimhaut, am anderen wendet man gelbe Salbe an. — Selbst wenn oberflächliche Hornhautinfiltrate neben den Phlyktänen bestehen, kann man die Anwendung der oben genannten specifischen Mittel (Calomel und gelbe Präcipitatsalbe) versuchen. Gegen Pannus phlyct. ist die Präcipitatsalbe von grosser Wirkung.

Von ableitenden Mitteln auf die Haut habe ich nicht viel gesehen. Das von Critchett so schr gerühmte Mittel, ein kleines Haarseil — aus einem oder zwei Seidenfädchen bestehend — durch die Schläfenhaut zu legen, habe ich einige Male ohne jeden Nutzen angewandt; ich kann auch nicht verstehen, wie diese kleine Eiterung helfen soll in Fällen, wo man so häufig ausgedehnte Ekzeme auf Lidern, Wangen und Kopf ohne jeden heilsamen Einfluss auf das Augenleiden bestehen sieht. Ich möchte im Gegentheil von jeder Ableitung auf die Haut, etwa durch spanische Fliegen, Präcipitatsalbe oder kleine Setaceen abrathen, da

sich bei serophulösen Kindern sehr leicht daran ausgedehnte Eiterungen und Ekzeme knüpfen. Wohl aber wird man die Gesamteonstitution zu beachten haben und eventuell das Nöthige verordnen. So bei serophulösen Kindern Mutterlaugenbäder, Leberthran, Stomachica etc. Bisweilen leisten hier bei starker und sonst schwer weichender Augenentzündung die bekannten Plummer'schen Pulver (Calomel und Stib. sulphur. aurant. ^a) gute Dienste. Lid-Ekzeme sind mit Theersalbe zu bepinseln.

Von grösster Wichtigkeit aber ist es, die Behandlung nicht zu früh auszusetzen; sonst treten ziemlich sicher Recidive ein. Man muss nach Heilung der phlyktänulären Conjunctivitis noch Wochen lang Tag um Tag Calomel einpudern.

Frühjahrs- und Sommerkatarrh.

Der Frühjahrskatarrh (Saemisch) hat eine gewisse Aehnlichkeit mit der sandkornförmigen phlyktänulären Conjunctivitis. Auch hier ist es der Limbus conjunctivae, welcher vorzugsweise befallen wird. Er ist von rundlichen, stecknadelknopfgrossen, wulstigen Prominenzen von fester Consistenz und grauweisslicher Farbe bedeckt, bisweilen besteht eine mehr gleichmässige Verdickung und Hervorragung. Die Affection befällt nur selten die ganze Peripherie der Hornhaut. Daneben besteht pericorneale und episclerale Injection. Die Conj. palpebralis zeigt meist Papillarwucherungen, öfter auch eine eigenthümliche, weissliche Trübung, als wenn sie mit Milch begossen wäre. Die Secretion ist mässig. Die subjectiven Beschwerden sind ausser der fast constanten Lichtscheu gering.

Charakteristisch für die Affection ist, dass sie im Frühjahr und Sommer auftritt, im Winter aber wieder schwindet. Dabei hat sie grosse Neigung alljährlich zu recidiviren. Die Cornea leidet nicht dabei; in der Regel tritt vollständige Heilung ein. Nur Individuen im kindlichen und jugendlichen Alter werden befallen, in der Regel erkranken beide Augen. Die Therapie ist eine abwartende, jede Reizung zu vermeiden. Bei verstärkter Secretion wende man die mildesten Adstringentien an; gegen die Lichtscheu eine blaue Schutzbrille.

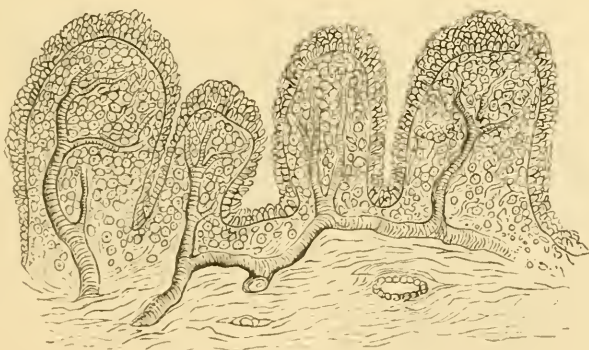
4. Blennorrhoe. — Schwellungskatarrh. Granulationen (Trachom). — Conj. folliculosa.

Pathologische Anatomie und allgemeine Diagnose.

Die Blennorrhoe, der Schwellungskatarrh, die Granulationen (Trachom) und die Conj. folliculosa zeigen zum Theil ähnliche anatomo-

mische Veränderungen, sind jedoch klinisch streng von einander zu sondern. In der Mehrzahl der Krankheitsfälle gelingt dies zweifellos und sicher, jedoch kommen Uebergänge vor — so besonders zwischen chronischer Blennorrhoe und Schwellungskatarrh einerseits und zwischen Granulationen und Follikelkatarrh andererseits —, bei denen selbst der Geübte schwankend sein kann und erst den weiteren Verlauf der Affection abwarten muss.

A. Die Blennorrhoe zeigt anatomisch vorzugsweise eine Hypertrophie der Papillen der Conjunctiva, resp. der in ihr vorkommenden Leisten und Falten. Dieselben erreichen eine ungewöhnliche Grösse, so dass sie das Niveau der Schleimhaut in warzenförmiger Art (bisweilen bis zu Hahnenkamm ähnlichen Wucherungen sich steigend) überragen und ihr ein höckriges, unebenes Aussehen von oft blutrother Färbung verleihen. Bisweilen backen die dicht an einander liegenden Papillen zu pflasterförmigen, kleineren Abschnitten zusammen. Das Epithel ist stark gewuchert und mit Lymphkörpern durchsetzt. Unter der Epitheldecke findet sich eine Infiltrationsschicht von lymphoiden Zellen, die aber in diffuser Ausbreitung (nicht in kugelförmigen Anläufungen —) auftreten. Die Schleimhaut ist stark hyperämisch. — Im



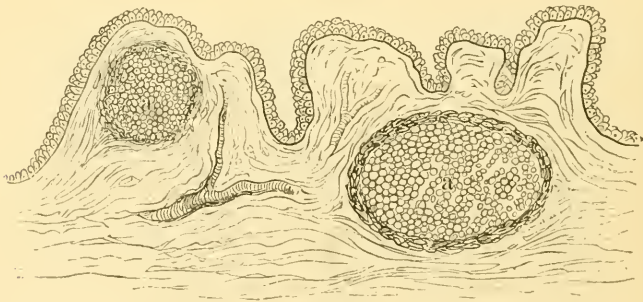
134.

Blennorrhoe (halbschematisch). Hypertrophirung der Papillen und Falten mit Zellen- und Kerninlagerungen. Hypertrophirung des Epithels. Starke Vascularisation.

rückgängigen Stadium kommt es in der Regel zu gar keiner oder wenigstens nur zu sparsamer Bindegewebsentwicklung. Bildet sich eine Narbe, so pflegt sie eine flächenartige Ausdehnung zu zeigen.

B. Bei den Granulationen finden sich eigenartige Neubildungen: Trachomfollikel oder Trachomkörner. Es sind dies runde oder ovale Körner, welche im adenoiden Gewebe der Conjunctiva sitzen

und gelblich, gelblichgrau oder bläulichgrau durchschimmern. Mit Wundgranulationen haben sie gar keine Aehnlichkeit. Sie bestehen aus einer Anhäufung von lymphoiden Zellen, die so geordnet sind, dass die in der Mitte gelegenen grösser, die peripheren kleiner sind. Letztere bilden demnach eine Art Grenzschiebt gegen das umliegende Gewebe (Jacobson jun.). Doch gilt dies nur für jüngere Trachomfollikel; die älteren haben immer eine faserige Bindegewebshülle (Mandelstamm, Rählmann). Zwischen den Zellen im Follikel finden sich feine Fäserchen und Blutgefässe. Letztere sieht man besonders gut bei frischer Untersuchung; auch bei Trachomfollikeln aus der Conj. sclerae habe ich die Blutgefässe und die bindegewebige Hülle sehr schön constatiren können. Der Inhalt der Granulation kann erweichen, indem sich eine breiige Masse bildet, oder auch induriren, indem verdickte Bindegewebsfasern von der Hülle her die Granulationshöhle durchsetzen. Auch sclerosirende Blutgefässe scheinen bei dieser bindegewebigen Umformung (Sattler) eine Rolle zu spielen. Die Tendenz zur Narbenbildung ist eine sehr ausgesprochene. — Zwischen den einzelnen Trachomfollikeln finden sich im Bindegewebe weiter Lymphzellen, die zum Theil diffus oder nesterartig sitzen. Ebenso ist meist reichliche Gefässentwicklung



135.

Granulationen (halbschematisch) a^r und a sind Trachomfollikel.
Geringe Hypertrophie der Papillen.

vorhanden. Die Papillarwucherung ist anfänglich gering; später aber tritt sie immer, in mehr oder weniger hervortretender Weise, hinzu. Oefter kommt es zu Abstossungen des Epithels mit Geschwürbildungen, die zu ausgedehnten narbigen Umwandlungen auch an der Oberfläche Anlass geben (Rählmann). Schlauchförmige Epitheleinsenkungen (Berlin-Iwanoff's Trachomdrüsen) finden sich sehr zahlreich; sie sind aber nicht als spezifische Entzündungsproducte des Trachoms, sondern nur als Vergrösserungen der

normal vorkommenden Einbuchtungen (Reich, Sattler, Jacobson), wenn auch mit Hinzukommen der durch die Hypertrophirung der Falten neugebildeten Spalträume, zu betrachten. Wenn die Ausgänge dieser Einsenkungen verwachsen, so können cystenähnliche Bildungen entstehen. Auch bei der Blennorrhoe kommen öfter solche Schläuche vor. —

Nach diesen Befunden wird der Blennorrhoe (und im geringeren Grade dem sogenannten Schwellungskatarrh) die Hypertrophirung des Papillarkörpers mit starker schleimigeitriger Absonderung den charakteristischen Stempel aufdrücken, den Granulationen das Auftreten der Trachomfollikel und kugelförmigen Lymphzellenanhäufung.

Aber es kommen Mischformen zwischen Blennorrhoe und Granulationen vor. Wird die Blennorrhoe chronisch, so sieht man nicht selten hier und da, besonders in den Lidwinkeln, vereinzelt Follikel auftreten, doch so wenig zahlreich, dass sie das klinische Bild nicht eben verwischen.

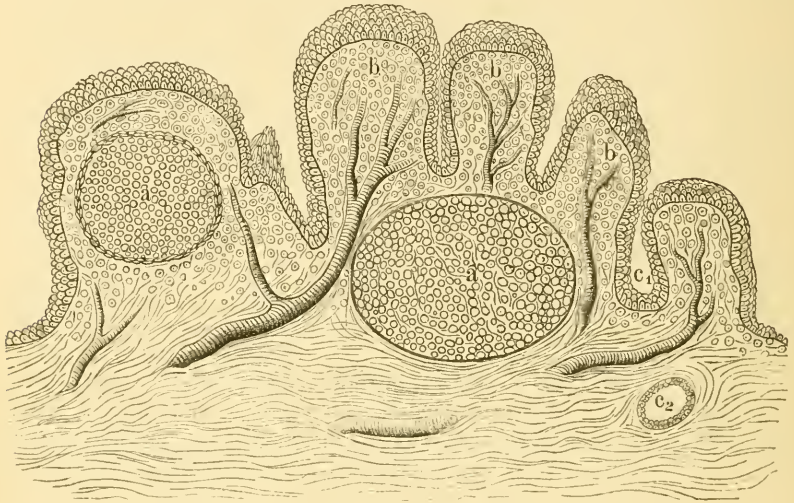
Anders bei den Granulationen. Gesellt sich später eine Wucherung des Papillarkörpers hinzu, so können bisweilen die Papillen mit ihrer rothen Färbung und ihren warzenförmigen Hervorragungen die Granulationen verdecken; in der Regel sieht man aber doch noch an dem Hervortreten umschriebener, rundlich gestalteter Figuren und dem Durchscheinen eines gelblichen Farbentons das ursächliche Leiden. Dieser Zustand ist auch als Trachoma mixtum beschrieben worden; passender ist es, von „Trachom (Granulationen) mit secundärer Blennorrhoe“ zu sprechen (Figur 136).

Ist die Papillarwucherung nur gering oder bereits zurückgegangen, so können die Follikel als graue oder graugelbliche Körner, „froschlauchartig“ in Reihen in der Conjunctiva sich finden.

Haben sich bereits Narben gebildet, so sieht man in der meist eigenthümlich glänzenden Schleimhaut weissliche Striche; am Tarsaltheil des oberen Lides oft auch strahlige von einem fleckförmigen Centrum ausgehende Figuren. Am unteren Lide zeigt die Schleimhaut eine eigenthümliche, hellbläuliche Färbung statt des normalen Weiss mit den scharf sich abgrenzenden Gefässreiserchen. Neben diesen Narben können noch vereinzelt Follikel bestehen oder auch nur noch Papillarwucherungen. Da aber eine Blennorrhoe nicht derartige strahlige Narbenbildungen macht, so wird man selbst in letzterem Falle die Diagnose „Narben-trachom“ stellen. Diese Fälle sind es besonders, in denen man bisweilen in der Uebergangsfalte eine langhingestreckte graugelbliche, ziemlich gleichmässig, d. h. nicht mehr deutlich korn-

förmig abgegrenzte Einlagerung (sulziges Trachom [Stellwag]) findet. —

C. Conj. folliculosa. Saemisch suchte von dem eigentlichen Trachom die Conj. follicularis anatomisch in folgender Weise zu scheiden.



136.

Granulationen mit sekundärer Blennorrhoe (halbschematisch).
 a Trachomfollikel. b Hypertrophirte Papillen. c₁ sogenannte Trachomdrüse.
 c₂ Querschnitt einer Trachomdrüse.

Beim Trachom sollen die einzelnen Körner aus einer nestförmigen Infiltration lymphoider Zellen ohne Umhüllungskapsel bestehen, während bei der Conj. follicularis eine Umhüllungsmembran vorhanden ist. Ein derartiger anatomischer Unterschied ist aber nicht streng durchführbar, indem auch die Trachomfollikel, wie wir gesehen, Umhüllungsmembranen haben. Doch bleibt es richtig, dass die stärkere Infiltration lymphoider Zellen, die sich meist um Trachomfollikel findet, bei der Conj. folliculosa fehlt. Ebenso erreichen die Follikel hier nicht die Grösse und Ausbildung wie beim Trachom. Es handelt sich bei der Conj. folliculosa demnach meist um Schwellung und stärkeres Hervortreten der physiologisch vorhandenen Follikel. Daneben bestehen oft durch Lymphausschwitzungen gebildete bläschenartige Hervorragungen, wie sie übrigens auch bei echten Granulationen gelegentlich zu sehen sind. Diese Follikel erleiden — abweichend von den Trachomfollikeln — weder einen käsigen Zerfall, noch gehen sie vor allem in Narbengewebe über.

Bei der Conj. folliculosa fehlt jede ausgeprägtere Betheiligung des Papillarkörpers und tritt auch nicht ein. Darauf ist meines Erachtens ein Hauptgewicht zu legen.

Die Follikel finden sich entweder in einer vollkommen normalen oder in einer entzündeten hyperämischen, aber nicht geschwellten und gewucherten Conjunctiva. Ich habe nie eine ausgesprochene Conj. folliculosa in Granulation übergehen oder zu Narbenbildung führen sehen, trotzdem ich manche Fälle von Conj. folliculosa viele Jahre lang verfolgt habe. Es ist ein Verdienst von Th. Saemisch, dass er im Anschluss an A. v. Graefe die klinisch differentiellen Momente dieser Affection gegenüber den Granulationen scharf betont hat. Vielleicht etwas zu scharf; es darf nämlich nicht verschwiegen werden, dass Fälle vorkommen, bei denen anfänglich die Diagnose zweifelhaft sein kann. Dieselben gehören fast alle in die Unterabtheilung der Conj. folliculosa, bei der das Auftreten der Follikel mit entzündlicher Conjunctivitis einhergeht. Unter ganz demselben Bilde habe ich öfter acute Granulationen an dem zweiten Auge des Kranken unter meiner Beobachtung auftreten sehen, dessen erstes Auge bereits an ausgesprochenen Granulationen litt. Bald aber liess hier die Massenhaftigkeit und Grösse der Follikelentwicklung, sowie die Mitbetheiligung des Papillarkörpers keinen Zweifel übrig. Aehnlich kann es gelegentlich mit dem „Schwellungskatarrh“ gehen, der sich nach einigen Tagen als „acute Granulation“ entpuppt. Derartige Krankheitsbilder, welche eine gewisse Unsicherheit der Diagnose im Beginn des Leidens veranlassen, können aber — zumal sie nur selten vorkommen — keinen Grund abgeben, diese in Prognose und Verlauf so verschiedenartigen Krankheiten zusammenzuwerfen.

Wenn Horner die Follicularentartung als Product der miasmatischen Infection des adenoiden Gewebes auffasst, die granulöse Conjunctivitis aber als „Product einer contagiösen Secretinfection einer miasmatisch vorbereiteten Bindehaut“, so kann man ihm bezüglich der Follicularentartung zum Theil beipflichten, da sie sich unter miasmatischen Einflüssen in Schulen und Kasernen häufig entwickelt; aber auch ohne derartige Ursachen kommt sie vor, besonders sind Kinder dazu disponirt. Nicht zutreffend aber erscheint die schon früher ausgesprochene Ansicht, in der Follicularentartung ein Vorstadium für die Granulationen zu suchen. Einmal geht, wie erwähnt, eine echte Conj. folliculosa nicht in Granulationen über, und zweitens kann man oft genug sehen, wie in vorher ganz gesunden Schleimhäuten — ohne Follikel — eine acute infectiöse granuläre Ophthalmie auftritt. Wenn der von Sattler gefundene Mikroccoccus des Trachoms, der sowohl im Secret

der granulären Ophthalmie als besonders in den Trachomfollikeln sitzt, bei der am Menschen einmal gemachten Impfung nur eine Conj. follicularis hervorrief, so folgt daraus nicht, dass das infectiöse Agens für beide Affectionen dasselbe ist. Im Gegentheil kann man mit demselben Recht daraus schliessen, dass das betreffende Impfmateriale eben nicht die zum Hervorbringen des Trachoms erforderlichen Eigenschaften besass und etwa ähnlich wie andere Reizungen, z. B. fortgesetzter Atropingebrauch, eine einfache Conj. folliculosa hervorrief. Uebrigens ist die Frage über das Vorhandensein eines specifischen Mikrocooccus (Gama Pinto) beziehentlich über die Form desselben (H. Koch) noch nicht abgeschlossen.

I. Conjunctivitis blennorrhoeica.

Das anatomische Substrat der Blennorrhoe bildet vorzugsweise, wie oben erwähnt, der Papillarkörper. Doch tritt nicht gleich im Beginn einer acuten Blennorrhoe die durch Hypertrophirung desselben bedingte Unebenheit der Schleimhaut hervor. Erst nach einiger Zeit zeigt sich die Uebergangsfalte durch Neubildung von parallel verlaufenden Falten vergrössert; die Masse des Conjunctivalgewebes nimmt zu. Auf diesen gerötheten Falten oder am Tarsaltheil auch auf der glatt anliegenden Schleimhaut erscheinen alsdann dicht aneinander gedrängte, ziemlich gleich hohe, etwa stecknadelknopfgrosse, ebenfalls rothe Wärzchen. Je länger der Process besteht, um so rauher und gewulsteter erscheint die Schleimhaut. Kommt die Affection zur Heilung, so verlieren sich die Wulstungen und Falten. Letztere verschwinden zum Theil durch Verkleben. Im entwickelten Stadium der Krankheit findet man oft mehrere Reihen parallel laufender Falten in der Uebergangsfalte; etwas später zeigt sich die Zahl der parallel laufenden Falten verringert, die einzelnen sind breiter geworden, zieht man aber beim Ektripioniren stärker den Lidrand ab, so gelingt es hier und da eine dieser breiteren Falten in zwei schmälere wieder auseinanderzureissen. Bei mehr chronischem Verlauf blassen die Papillen allmähig ab, werden durch den gegenseitigen Druck glatter und verschwinden schliesslich. Einzelne dieser Papillenconvolute können andererseits mehr im Wachsthum fortschreiten und endlich hahnenkamm- und warzenförmige Vorsprünge bilden (Trachoma papillare [Stellwag]). Zwischen den Papillenhypertrophirungen kann man gelegentlich auch vereinzelt gelbliche Körnchen (Follikel) eingestreut finden.

Acute Blennorrhoe. Das erste und auffallendste Zeichen ist die starke Schwellung der Lidhaut. Das ödematöse und geröthete

obere Lid hängt über das Auge herab; letzteres kann nur mit Mühe geöffnet werden. Die Conjunctiva palpebralis und die Uebergangsfalte sind stark injicirt und geschwellt. Die Conj. bulbi wird gleichfalls hyperämisch. Im Anfang erkennt man deutlich auch die Injection der subconjunctivalen Gefässe um die Cornea: doch wird dieselbe bei Steigerung der Entzündung später durch seröse Ergüsse in das schlaffe Bindehautgewebe verdeckt. Die Chemosis bildet dann einen ringförmigen Wall um die Hornhaut, der öfter die Peripherie derselben überragt.

Das Secret ändert in den einzelnen Stadien der Entzündung seine Beschaffenheit. Im Anfang schwimmt das Auge in Thränen, die aber ähnlich wie beim Katarrh schäumend sind. Doch bald nimmt die Absonderung eine mehr trübe und molkige Form an. Sie tritt in solcher Stärke auf, wie es beim Katarrh nie vorkommt. Nach zwei- bis dreitägigem Bestehen der Krankheit kommen reichliche Mengen von Schleim- und Eiterzellen hinzu, welche das Secret dickflüssiger machen. Beim Oeffnen des Auges bedarf es jetzt schon einer besonderen Reinigung zur deutlichen Erkennung der Theile, da das Secret Conjunctiva und Bulbus überfluthet und ihnen anhaftet. Noch später, allmählig oder auch ohne Uebergang, verwandelt sich diese Form des Secretes in eine mehr gelbliche, selbst eiterähnliche Flüssigkeit (Pyorrhoe).

Die örtliche Temperatur ist bei der ausgesprochenen Blennorrhoe stets erhöht; allgemeines Fieber ist nur selten — bei den stärksten Entzündungsformen und sehr erregbaren Individuen — vorhanden. — Die subjectiven Beschwerden sind anfänglich die des Katarrhs: Brennen, das Gefühl eines fremden Körpers im Auge etc. In der Regel stellen sich jedoch bald heftige Schmerzen in Auge und Stirn ein, die sich verringern, wenn der Ausfluss reichlicher wird.

Die acute Blennorrhoe gehört zu den schwersten Augenkrankheiten. In besonders günstigen Fällen kann sie in drei bis vier Wochen in Heilung übergehen. Es schwindet dann zuerst das Oedem der Lider; allmählig verliert sich auch die seröse Schwellung und Injection der Bindehaut, die Secretion lässt nach und die Schleimhautpapillen treten auf ihr früheres Volumen zurück. Doch ist ein derartiger schneller Verlauf verhältnissmässig selten, da es sehr häufig zu Complicationen kommt, die eine lange Heilungszeit erfordern. Ebenso kann sich aus der acuten Blennorrhoe die chronische entwickeln.

Eine chronische Blennorrhoe gesellt sich ferner bisweilen zu chronischen Conjunctival- oder Lidentzündungen. Die entzündlichen Erscheinungen sind bei weitem nicht so heftig wie bei der

acuten Blennorrhoe. Es besteht kein Oedem der Lider; die Conjunctiva bulbi ist meist ohne stärkere Injection. Dagegen sind Palpebralbindehaut und Uebergangsfalte geröthet und in ihnen sieht man die hypertrophirten Papillen oft mehr als in der acuten Form hervortreten. Die Secretion ist meist massenhafter als beim gewöhnlichen Katarrh und hat eine mehr gelbliche Färbung und bisweilen eiterähnliche Beschaffenheit. Die chronische Blennorrhoe hat, ebenso wie die acute, grosse Neigung, Cornealaffectionen einzuleiten, wenn auch nicht in so schwerer Form.

Complicationen. Die Cornealaffectionen sind es vorzugsweise, welche bei der Conjunctivitis blennorrhoeica dem Auge so grosse Gefahr bringen. — In der acuten Blennorrhoe tritt bei einigem Bestehen der Chemosis eine Ernährungsstörung der Cornea ein, die sich anfänglich durch eine leichte, durchscheinende, diffuse, grauliche Trübung der ganzen Membran zu erkennen giebt. So lange es nur bei dieser verbleibt, ist die Gefahr nicht gross: mit dem Rückgang des blennorrhoeischen Processes verschwindet auch die Trübung. Schlimmer ist es, wenn sich eine circumscribte graue Infiltration in der Cornea bildet. Diese nimmt meist nach einigen Stunden oder Tagen eine mehr schmutziggelbe Färbung an, zerfällt und bildet so ein wirkliches Hornhautgeschwür; je mehr sich dasselbe ausbreitet, je tiefer es in die Substanz eindringt, um so grösser die Gefahr. Hat das Geschwür dagegen Tendenz zur Heilung, so bildet sich in seiner Umgebung ein leicht grauer Hof und es kommen vom Hornhautrande Gefässe zu ihm; ein gelbeitriger, käsiger Hof spricht im Gegentheil für weiteren Zerfall.

Die Hornhautaffection kann noch in einer andern und besonders gefährlichen Form auftreten. Man bemerkt eine leicht grauliche unschriebene Trübung des Gewebes, die über der durchsichtigen Umgebung etwas erhaben ist; dann stösst sich das Epithel ab und die früher erhabene grauliche Partie verwandelt sich in ein durchsichtiges Geschwür. Die Durchsichtigkeit des Geschwürs kann trotz grosser Ausdehnung desselben ziemlich erhalten bleiben. Da der Kranke dementsprechend sieht, so wird die Gefahr, in der das Auge schwebt, bisweilen garnicht bemerkt. Es kommt hinzu, dass der dünne Geschwürsgrund durch den Kammerwasserdruck etwas nach vorn gedrängt wird und so fast in gleichem Niveau mit dem normalen Hornhautrande liegt. Oft kann hier erst unter Anwendung der schiefen Beleuchtung die genaue Diagnose gestellt werden; doch wird der erfahrene Arzt schon durch eine ungewöhnliche Durchsichtigkeit der Hornhaut und davon abhängige ungewöhnliche Schwärze der Pupille aufmerksam. Hier droht immer baldige und

ausgedehnte Perforation. Zum Glück kommen solche Formen bei der einfachen Blennorrhoe selten vor, häufiger bei der Diphtheritis. —

Tritt ein Durchbruch der Cornea ein, so entleert sich die vordere Augenkammer und die Regenbogenhaut oder Linse legt sich in den Geschwürsgrund. Die Iris kann bei kleineren Perforationsöffnungen nach neuer Ansammlung von Flüssigkeit in der Augenkammer und wenn das Geschwür sich abschliesst, wieder in ihre normale Lage zurückgehen. Dies geschieht jedoch nur selten, meist verheilt der vorgefallene Theil mit der Hornhaut zu einer grauweissen Narbenmasse und bildet bei flacher, im Hornhautniveau liegender Narbe ein Leucoma adhaerens oder auch bei hervorgewölbter ein Staphyloma corneae. In einigen Fällen setzt sich der Entzündungsproeess auf die Iris fort. Selbst zu einer Panophthalmitis kommt es bisweilen, die dann zur Zerstörung und Schrumpfung des Augapfels führt. Hat sich die Linse an den Geschwürsgrund gelegt, so entsteht meist eine partielle Trübung ihrer Kapsel, die sich aber auch in die Linsensubstanz fortsetzen kann. Wenn der Hornhautdurchbruch plötzlich und in grösserer Ausdehnung eintritt, und die Augenhäute unter einem starken Druck von innen her stehen, kann sogar eine Zerreißung der Zonula Zinnii mit secundärem Linsen- und Glaskörperaustritt aus der Hornhautwunde die Folge sein.

Die chronische Blennorrhoe, obwohl sie ähnliche Hornhautaffectionen hervorrufen kann, veranlasst in der überwiegenden Mehrzahl der Fälle, wenn sie die Cornea in Mitleidenschaft zieht, nur kleine Infiltrationen und Uleerationen oder auch Pannus.

Diagnose. Eine sehr acut auftretende Blennorrhoe mit ihrer starken Schwellung der Lidhaut, Hypersecretion etc. wird nicht leicht zu Verwechslungen Anlass geben. Doch kommen subaente Formen vor, die wohl als Uebergangsformen zum Schwellungskatarrh aufgefasst werden können; hier bleibt es dem Belieben des Einzelnen überlassen, sie dieser oder jener Krankheitsgruppe einzureihen. — Von den acuten Granulationen (Trachom) unterscheidet sich die Blennorrhoe dadurch, dass selbst im Anfangsstadium der ersteren, wo die Granulationen noch nicht so deutlich zu Tage liegen, die entzündlichen Symptome viel weniger heftig sind und die Secretion keine so stürmische ist. Nach zwei bis drei Tagen zeigt sich die Granulationsbildung, wodurch die Diagnose gesichert ist. Bei längerem Bestehen der Granulationen gesellt sich nicht selten eine chronische Blennorrhoe hinzu.

Die differentielle Diagnose zwischen Blennorrhoe und Diphtheritis siehe bei letzterer.

Ich will noch anführen, dass auch bei einem acuten Chalazion des oberen Lides bisweilen im Beginn eine bedeutende ödematöse Schwellung der Lidhaut, seröser Erguss in die Conjunctiva bulbi und starke Schleimabsonderung vorkommt, sodass dies Bild (hängendes geschwelltes Lid, das das Auge schliesst etc.) eine Blennorrhoe vortäuschen könnte. Die Diagnose wird noch erschwert, da die Lidinfiltration, besonders wenn das Hagelkorn im Lidwinkel sitzt, ein Ektropioniren und Besichtigen der Schleimhaut hindert. Aber beim Chalazion findet sich stets eine umschriebene harte und infiltrierte Stelle in der Nähe des Lidrandes. Uebrigens würde der weitere Verlauf bald Aufklärung geben. —

Ebenso hüte man sich vor Verwechslungen mit Erysipel der Lider oder etwa mit eitriger Choroiditis (Panophthalmitis). Bei letzterer sind auch die Lider geröthet und geschwellt. Die Absonderung ist schleimig-eitrig und vermehrt. Die starke Röthlung, Spannungszunahme und das Hervortreten des Augapfels selbst, sowie die sonst erkennbaren Symptome der Choroiditis lassen in Verbindung mit der Anamnese sofort das Richtige erkennen.

Aetiologie. Die häufigste Entstehungsursache der schweren acuten Blennorrhoe liegt in directer Uebertragung infectiöser Stoffe in das Auge. Da wir aber ohne diese Uebertragung eine subacute und chronische Blennorrhoe sich allmählig neben und aus anderen Augenaffectionen entwickeln sehen, so ist die Möglichkeit einer genuinen Entwicklung auch schwerer Formen nicht gerade zu leugnen; um so weniger, da auch gut beobachtete Fälle eine rheumatische Ursache wahrscheinlich gemacht haben.

In der Regel findet man in dem Secret der acuten Blennorrhoe die Neisser'schen Gonococcen (meist als Diplococcen den Eiterkörperchen aufsitzend oder in maulbeerartig gestalteten Colonien). Zur Hervorrufung einer Blennorrhoe geeignet erscheint: 1) das Secret sowohl der acuten wie der chronischen Blennorrhoea conjunctivae. Starke Verdünnungen desselben mit Wasser schwächen nach Piringer die Ansteckungsfähigkeit, bei 100facher Verdünnung hört sie ganz auf. Die Uebertragbarkeit des der Leinwand anklebenden, getrockneten Eiters erlischt schon nach 36 Stunden. 2) Das Secret der Conj. diphtheritica. Dasselbe kann ebensogut eine Blennorrhoe hervorrufen, wie umgekehrt das blennorrhöische Secret eine Diphtheritis. 3) Gonorrhoea sowohl des Mannes als des Weibes. Auch das Secret eines schon längere Zeit bestehenden Trippers auf die Conjunctiva gebracht, wirkt noch ansteckend.

4) Vaginalenorrhoe, die besonders häufig die Veranlassung zur Blennorrhoe der Neugeborenen giebt. Auch kleine Mädchen leiden öfter an Vaginalenorrhoe und können sich so selbst eine Blennorrhoe einimpfen. Bei schwereren Formen ist immer Tripperinfection (durch Gonococcen) anzunehmen.

Ferner ist auf Grund von Erfahrungen nicht unwahrscheinlich, dass gelegentlich auch das Secret granulärer Ophthalmien eine subacute Blennorrhoe in dem infectirten Auge hervorrufen kann.

Therapie. Prophylaktisch suche man möglicher Ansteckung vorzubeugen. Tripperkranke und Leukorrhoeische mache man auf die Gefahr aufmerksam, der sie sich bei Uebertragung des Secrets auf das Auge aussetzen. Auf Waschzeug, Handtücher ist nach der Richtung hin besonders zu achten. Ich habe Fälle gesehen, wo bei Tripperkranken vermuthlich durch ihr Pinze-nez, das herabhängend mit dem Harnröhrensecret beim Reinigen etc. in Berührung kam, die Uebertragung stattfand. Ebenso wende man bei der Behandlung der Blennorrhoe selbst die grösste Vorsicht an, um nicht Gesunde oder an anderen Augenkrankheiten Leidende anzustecken. Man sollte den mit acuter Blennorrhoe Behafteten selbst im Hospitale in ein besonderes Zimmer bringen. Vermuthet man trotz alledem, dass bei einem Individuum Infection erfolgt ist, so kann man durch Einträufelung und Auswaschung mit Aqu. chlorata das Gift zu zerstören suchen. Ist nur ein Auge ergriffen, so muss das andere durch einen Schutzverband gegen Infection gesichert werden. Man legt ein Borlintläppchen auf das Auge, darüber Salicylwatte. Wenn die Höhlung vollständig ausgefüllt ist, wird ein grösseres, entsprechend zugeschnittenes Stück Leinwand über die Charpie gelegt und an der Stirn, der Wange und auf dem Nasenrücken, durch dickes Ueberstreichen seiner Ränder und der anliegenden Haut mit Collodium, festgeklebt. Ebenso bepinsele man die ganze übrige Leinwandfläche, um durch die wasserdichte Collodiumhaut ein etwaiges Durchsickern von ausfliessendem, ansteekendem Secret zu verhindern. An Stelle der Collodiumleinwand kann man ein grosses Stück gelben Heftpflaster legen, was bequemer anzulegen ist, aber weniger sicher festklebt. Der Verband muss alle 24 Stunden erneuert werden, damit sich der Arzt von dem Zustande des verdeckten Auges überzeugen kann. Zuweilen stellt sich unter dem Verbande eine Hyperämie oder ein leichter Katarrh der Conjunctiva ein: diese geben noch keine Contraindication gegen den Schutzverband. Nur bei wirklich beginnender Blennorrhoe ist derselbe fortzulassen. Man hat als Schutzverband auch eine gläserne, genau schliessende eiförmige Schale angewandt, die in Leder oder Heftpflaster

fest eingelegt ist und über dem gesunden Auge angeklebt wird (S u e l l e n). Sie erlaubt dem Patienten zugleich den Gebrauch des Auges. — Bei acuter Blennorrhoe ist der Patient im Bett zu halten. Vor Allem bedarf es häufiger Reinigung des Auges und Entfernung des zwischen den Lidern gesammelten Secrets. Man bedient sich dazu in Borsäure-Lösung getauchter Salicylwatte. Indem man nach Auseinanderziehen der Lider die feuchte Watte über dem Auge in einiger Höhe ausdrückt, werden durch das überströmende Wasser die consistenteren Partikelchen fortgeschwemmt. Das zu diesem Zweck empfohlene Ausspritzen kann bei tiefer Hornhautaffection leicht verletzen. Bei bösartigeren Formen muss die Reinigung alle halbe Stunde vorgenommen werden, selbst während der Nacht. — In der Zwischenzeit macht man eiskalte Umschläge. Man halte streng darauf, dass, wenn die Umschläge gemacht werden, sie wirklich kalt sind. Im allerersten Stadium ist eine fast beständige Kühlung erforderlich; doch kann man immerhin kleinere Ruhepausen einschieben: etwa nach zwei Stunden fortgesetzter Umschläge $\frac{1}{2}$ —1 Stunde Pause. Daneben empfiehlt sich im ersten Stadium als ein mildes, aber stark antiseptisch wirkendes Mittel die Einträufelung von Aqua chlori, etwa dreistündlich. — Die Lider trockne man zuweilen mit weicher Leinwand ab; um ein durch die Feuchtigkeit leicht entstehendes Ekzem zu verhindern, bestreiche man sie mit etwas Oleum amygdalarum dulcium. Lässt die Entzündung nach einigen Tagen nach und nimmt die Schwellung ab, so kann man grössere Ruhepausen gestatten, z. B. eine Stunde Umschlag und eine Stunde Unterbrechung. Noch später bedarf es der Umschläge nur 2—4 mal täglich $\frac{1}{2}$ —1 Stunde, immer aber sofort nach der Anwendung der Topica. Bei erwachsenen, kräftigen Individuen lässt man im Beginn der Krankheit 4—6 Blutegel, wenn nöthig wiederholentlich an die Schläfe setzen. Ist die Spannung der Augenlider sehr gross und liegen sie dem Bulbus straff auf, so kann man durch Erweiterung der äusseren Lidcommissur (A. v. Graefe) den Druck, welchen Bindehaut und Augapfel durch die Lidhaut und den Ringmuskel (m. orbicularis) erleiden, bedeutend mindern und zugleich eine ergiebige Blutung erzielen. Der Schnitt wird horizontal in den äusseren Lidwinkel gemacht, ungefähr 6 mm lang nach aussen durch Haut, Muskel und Fasci geführt. Es wird hierdurch ein kleines arterielles Gefäss getroffen, das besonders bei Kindern eine ziemlich starke Blutung giebt. Auch erreicht man durch Drücken der Lider zwischen den Fingern oder Streichen (wenn man es so nennen will, durch Massage) oft eine auffällige Abnahme des Oedems und der Lidschwellung, so dass Patienten, die vorher das Auge spontan nicht öffnen konnten, es gleich nachher

thun. Dies bringt grossen Nutzen, da eine schnellere Bluteirculation eintritt und die venöse Stauung gehoben wird.

Gegen die meist vorhandene Hyperämie der Regenbogenhaut wird 2—3 mal täglich Atropin eingeträufelt. — Unter sonstigen örtlichen Mitteln spielt bei der Blennorrhoe der Höllenstein eine Hauptrolle. Aber es ist mit ihm in der Weise viel gesündigt worden, dass man einmal zu früh und dann zu intensiv ätzte, was in der That starke Zunahme der Entzündung und selbst Diphtheritis zur Folge haben kann. Man muss erst abwarten, bis die Lider ihre brettharte Spannung verlieren, die Schleimhaut ausgeprägte Papillen-Wucherung zeigt, weich und succulent wird und reichliche und mehr schleimig-eitriche Secretion eingetreten ist. Dies geschieht bei schwerer, acuter Blennorrhoe etwa nach 3—4 Tagen. Früheres Touchiren, wie es zum Zweck des „Coupirens“ geübt wurde, ist schädlich. Ich halte es sogar für besser, in der gekennzeichneten Periode an Stelle der Höllensteinlösung zuerst einen oder zwei Tage mit 1½procentiger Lösung von Plumb. acet. zu touchiren, um zu sehen, wie der Eingriff vertragen wird, eventuell kann man mit diesem milderen Adstringens Morgens und Abends touchiren. Nimmt aber die Absonderung und Schwellung der Schleimhaut mehr zu, so ist die 2procentige Höllensteinlösung am Platze. Genügt nach einigen Tagen auch diese nicht mehr, indem beständig eitriche Flüssigkeit secernirt wird und die Schleimhaut stark wuchert, so nimmt man den Stift von Arg. nitric.

e. Kal. nitric. (Lapis mitigatus), natürlich mit nachfolgender Neutralisation (cfr. S. 16). Es ist von grosser Wichtigkeit, die ganze gewucherte Lidsehleimhaut mit dem Mittel zu treffen; man muss daher sehr exact ektropioniren und sich eventuell das nicht ektropionirte Lid von einem Assistenten abziehen lassen.

In der Regel genügt ein einmaliges Touchiren am Tage. Besonders darf man die Aetzung nicht wiederholen, wenn etwa noch ausgedehnter Aetzschorf vorhanden ist oder das Epithel sich nach Abstossung desselben noch nicht vollständig regenerirt hat. Man erkennt dies an einem weniger glatten Aussehen und leichtem Bluten der betreffenden Conjunctivalpartie. Diese Stelle ist jedenfalls nicht von Neuem zu ätzen. Bei starker Hyperämie und Schwellung kann man nach dem Ätzen auch noch durch oberflächliche kleine Einschnitte mit dem Scarificateur (Figur 137) eine nützliche Entspannung

und Blutung herbeiführen. Selbst bei schon eingetretenen Hornhautaffectionen muss mit der Canterisation zur Beschränkung des blennor-



137.

Scarificateur
von
Desmarres.

rhoischen Processes fortgefahren werden, nur neutralisire man dabei um so aufmerksamer. Die Conjunctiva bulbi ist für gewöhnlich nicht zu cauterisiren. Tritt eine erhebliche ödematöse Infiltration (Chemosis) hervor, so macht man kleine Incisionen: radial gegen die Hornhaut mit der Scheere und lässt so die Flüssigkeit aus. Das einfach antiseptische Verfahren (etwa mit Sublimat-Lösungen etc.) steht der Canterisation in den schweren Fällen der Blennorrhoe entschieden nach.

Auch werden statt der directen Aetzung von Einigen Einträufelungen von Augewässern in stärkerer Dose (z. B. Höllensteinlösungen) angewandt. Dies ist zwar für den Arzt bequemer, doch ätzt man auf solche Weise auch die Cornea und kann selbst durch eine Zerstörung des Epithels den Anstoss zu tieferen Cornealaffectionen geben. Schwächere Augewässer wirken aber nicht entsprechend.

Bei den gelinder verlaufenden Blennorrhoen und im rückgängigen Stadium kommen neben den kalten Umschlägen zur Geltung die Tropfwässer von Argent. nitricum, Zine. sulphuric., Tannin etc. Bei stärkerer Wucherung und Absonderung muss aber auch hier die kranke Schleimhaut direct touchirt werden. — Treten Hornhautaffectionen ein, so sind dieselben entsprechend zu behandeln (cfr. Krankheiten der Cornea). Droht ein Hornhautgeschwür mit Durchbruch, so kommt man letzterem durch eine frühzeitig gemachte Paracentese zuvor. Auch giebt bei ausgedehnten Geschwüren die Entfaltung der Iris durch Eserin oft eine wünschenswerthe Scheide- und Schutzwand gegen das Vordringen von Linse und Glaskörper. Stemmt sich die luxirte Linse in die Geschwürsöffnung, so lässt man sie nach Durchreissung der Linsenkapsel austreten, um sonst leicht entstehenden inneren Entzündungen des Auges vorzubengen. Bildet sich während der Behandlung der acuten Blennorrhoe ein Ektropium des Lides, so muss man es dauernd zu reponiren suchen. Am besten gelingt dies, indem man nach der Reposition einen Druckverband anlegt und ihn 12—24 Stunden liegen lässt. Die Reposition ist für die ganze Behandlung von grosser Bedeutung, da z. B. kalte Umschläge meist nicht gut von der ektropionirten blossliegenden Schleimhaut ertragen werden.

Die chronische Blennorrhoe behandelt man gleichfalls bei stärkerer Schleimhautwucherung und Absonderung am besten durch tägliches Touchiren der Bindehaut mit Höllenstein, Blei- oder Tanninlösung, je nach der Schwere des Falles, und durch kalte Umschläge. Auch Alaun- und Kupferstift empfiehlt sich hier oft. Wird das Touchiren mit Höllenstein zu lange fortgesetzt, so kann sich durch Aufnahme des Silbers in das Gewebe eine grauschwärzliche Färbung, Argyrose der Con-

conjunctiva, bilden. Man wechselt auch aus diesem Grunde gern; überhaupt gewöhnt sich die Schleimhaut nach einiger Zeit an die topischen Mittel, und man erzielt alsdann durch andere bessere Fortschritte. Von grossem Nutzen sind auch bei der chronischen Blennorrhoe die adstringirenden Augenwässer und Salben, besonders da sie den Vortheil haben, dass der Patient sie zu Hause ohne Beihülfe des Arztes anwenden kann. Zu erstern wird das Argent. nitric., Plumb. acetic., Zinc. sulphuricum etc. verwandt, zu den Salben besonders Cupr. sulphur. und Plumb. acetic. (etwa 2 %). Doch nur wo Hornhautulcerationen fehlen, wende man Bleian, da anderenfalls Niederschläge in das Geschwür erfolgen könnten. — Recht empfehlenswerth ist auch hier, besonders wenn gleichzeitig Pannus besteht, die modificirte Guthrie'sche Salbe (Argent. nitric. fus. 0·4, Acet. plumb. gtt. IV, Ung. Vaselini 8·0. Täglich ein Haufkorn gross in's Auge zu streichen).

Ophthalmia gonorrhoeica.

Mit diesem Namen wird in der Regel die acute Conj. blennorrhoeica bezeichnet, welche in Folge einer Uebertragung von Trippersecret auf die Conjunctiva auftritt. Derartige directe Uebertragung ist bei Weitem die häufigste Ursache der Ophthalmia gonorrhoeica. Ricord und Roosbroek haben allerdings auch eine consensuelle Blennorrhoe bei Tripperkranken beobachtet, die stets sehr milde verlief und meist mit Gelenkaffectionen verbunden war; so ist in dem von Roosbroek beobachteten Falle bei demselben Individuum in sechs Jahren fünf Mal eine Blennorrhoe beider Augen mit gleichzeitigem Tripper und Gelenkaffectionen aufgetreten. Auch ich habe mehrmals doppelseitige Conjunctivitis, unter dem Bilde einer sehr leichten Blennorrhoe oder eines Schwellungskatarrhs verlaufend, gleichzeitig mit Tripper-Rheumatismus beobachtet; einer der betreffenden Patienten wurde einige Zeit später von einer leichten Iritis befallen. Haltenhoff hat neuerdings eine Anzahl solcher Fälle zusammengestellt. — Die durch directe Ansteckung hervorgerufene Ophthalmia gonorrhoeica geberdet sich als äusserst acute Blennorrhoe; nicht selten erscheint sie sogar als Diphtheritis mit grosser Neigung zu Hornhautaffectionen. — Auch eine einfache Iritis kommt in Folge von Gonorrhoe, besonders in Fällen, wo Tripperrheumatismus vorhanden ist, gelegentlich vor.

Ophthalmia neonatorum.

Unter diesem Namen sind verschiedene Bindehautaffectionen der Neugeborenen zusammen geworfen worden: Hyperaemia conjunctivae,

Conjunctivitis catarrhalis, Blennorrhoea conjunctivae und die hier ausserordentlich seltene Diphtheritis. Die Häufigkeit dieser Krankheiten bei Neugeborenen — (leichte Absonderung der Conjunctivitis mit Schwellung des unteren Lides kommen in den ersten Lebenstagen ungemein oft vor) — erklärt sich zum Theil durch ungewohnten Lichtreiz, Temperaturwechsel, unreinliche Behandlung etc. Die eigentlichen Blennorrhoen sind wohl meist auf Uebertragung ansteckenden Secrets zurückzuführen, nicht immer aber ist es grade Trippergift, was sie verschuldet. So vermisste *Kroner* den *Neisser'schen* Tripper-Gonococcus unter 92 Fällen von Blennorrhoea neonatorum 29 mal. Es erscheint annehmbar, dass auch nicht-gonorrhöisches Secret der einfachen Leukorrhoe oder des Wochenflusses, bei der starken Tendenz der Conjunctiva und Lidhaut der Neugeborenen zu Hyperämien und Schwellungszuständen, ebenfalls eine Blennorrhoea neonatorum veranlassen kann, wengleich einige Versuchsimpfungen mit Lochialsecret (*Zweifel-Sattler*) negativ ausgefallen sind. Für eine Verschiedenheit des Infectionsstoffes spricht auch, dass die Blennorrhoe bald leichter, bald schwerer verläuft.

Die Prophylaxe ist von besonderer Wichtigkeit. Neben dem Ausspülen der Scheide leukorrhöischer Frauenzimmer mit antiseptischen Lösungen vor und während der Geburt (*Haussmann*), empfiehlt sich sofortiges, sorgfältiges Abwaschen der Lider der Neugeborenen gleich nach der Geburt, womöglich noch vor dem Wickeln. *Crédé* hat in seiner Gebäranstalt die Prophylaxe in der Weise auf sämtliche Neugeborene ausgedehnt, dass er noch ausser Reinigen der Lider einen Tropfen 2procentiger Höllensteinlösung in den Conjunctivalsack zur directen Desinfection einträufeln lässt. Allerdings folgt bisweilen eine leichte Reizung dieser Injection; doch ist dieses prophylaktische Vorgehen in vielen Gebäranstalten von bestem Erfolge gekrönt worden. Als weniger reizend und mindestens eben so desinficirend möchte ich die Anwendung der Aqua chlorata empfehlen. Auch muss später beim Waschen und Baden der Neugeborenen grösste Reinlichkeit in Schwämmen und Wasser beobachtet werden.

Die Ophthalmia neonatorum tritt gewöhnlich am dritten bis achten Tage nach der Geburt auf. Handelt es sich um eine durch Trippergift entstandene Blennorrhoe, so ist die Affection immerhin eine schwere, doch entschieden weniger bedenklich als die gleiche Krankheit bei Erwachsenen.

Die Behandlung richtet sich natürlich nach den verschiedenen Affectionen. Bei einfachen Hyperämien und Katarrhen wird man mit häufiger Reinigung, kalten Umschlägen und adstringirenden Augenwässern

durchkommen; bei der Blennorrhoe bedarf es anserdem intensiverer Kälteanwendung und des Kauterisirens mit Höllesteinlösung oder mit mitigirtem Höllestein. Im Uebrigen heilt in der Regel bei entsprechender und frühzeitiger Behandlung der Process, ohne dass die Hornhaut verloren geht. Es können umschriebene Perforationen eintreten, aber ausgedehntere Leukome und Staphylome, die einen so grossen Procentsatz von Erblindungen gerade nach der Ophthalmia neonatorum liefern, sind fast immer Folge zu später oder nicht correcter Behandlung. Allerdings muss man von der Blennorrhoea neonatorum die Keratomalacia der kachektischen Neugeborenen trennen. Bei letzterer erweicht und exfoliirt die Hornhaut und geht rettungslos verloren; die daneben bestehende verhältnissmässig geringe schleimig-eitrige Absonderung und Conjunctivitis (aber ohne Lidschwellung) mag gelegentlich Verwechslungen mit der Blennorrhoe veranlassen. Meist gehen diese Kinder bald zu Grunde. — Der Arzt wird gut thun, bei der Untersuchung und Behandlung der blennorrhoeischen Kinder eine Schutzbrille aufzusetzen, da beim gewaltsamen Auseinanderziehen der Lider oft das Secret fontainenartig hervorspritzt.

Conjunctivitis membranacea.

Bei gewissen Blennorrhoen, besonders jüngerer Kinder, bedeckt sich die Conj. palpebralis mit einer croupösen Membran, die sich von der unterliegenden Schleimhaut abziehen lässt. Allerdings sitzt gelegentlich auch ein Stückchen fester auf, so dass es nicht zu entfernen ist. Von der eigentlichen Diphtheritis conjunctivae unterscheidet sich die Affection meist durch die grössere Dünnhheit der Häute und dadurch, dass letztere sich eben abziehen lassen, was bei der Diphtheritis wenigstens in dieser Ausdehnung nicht der Fall ist, da die Einlagerung in das Schleimhautgewebe selbst stattfindet. Die Affection tritt öfter bei serophulösen Kindern auf: sie kann sich zu dem secundären Schwellungskatarrh einer Ophthalmia phlyctenulosa oder zu Lid-Ausschlägen gesellen. Die Prognose der Conj. membranacea ist im Ganzen günstig, indem die Cornea verhältnissmässig selten ergriffen wird. Die Behandlung besteht in einem Abziehen der Membranen, die sich bisweilen sogar über die Conj. sclerae fortsetzen, und Touchiren der blossgelegten Schleimhaut mit Adstringentien (Tannin, Blei oder Aq. nitric.). Daneben kalte Umschläge mit schwachen Borsäurelösungen.

II. Schwellungskatarrh (Epidemischer Katarrh).

Der Schwellungskatarrh tritt in der Form des akuten Conjunctivalkatarrhs auf, unterscheidet sich aber von diesem dadurch, dass er eine

erheblichere Schwellung, Infiltration und Hyperämie der Uebergangsfalte zeigt. Auch ist die Absonderung eines schleimigeitrigen Secretes reichlicher. Der Schwellungskatarrh bildet gewissermaassen ein Zwischenglied zwischen der Conj. simplex und Blennorrhoe. Die Affection zeigt sich primär bisweilen in kleineren Epidemien; ihr Secret ist ansteckend. Secundär gesellt sich der Schwellungskatarrh besonders gern zu serophulösen Augenleiden, z. B. Phlyktänen oder eitriger Hornhautinfiltration, so dass ihn Klein auch als „Blennorrhoea serophulosa“ beschrieben hat. Der Verlauf ist der des acuten Katarrhs, doch meist viel langwieriger. Die Therapie muss beim primären Schwellungskatarrh anfangs ableitend und antiphlogistisch sein. Abführmittel, kalte Umschläge mit Wasser oder schwacher Borsäurelösung mehrmals täglich $\frac{1}{2}$ bis 1 Stunde lang. Aqua chlori kann schon früh mit Vortheil eingeträufelt werden (A. v. Graefe); nicht selten leistet auch die Einpinselung von Tanninlösung vorzügliche Dienste. Sind die entzündlichen Zufälle geschwunden, so muss der Schwellungskatarrh, wie die Conj. catarrhalis adstringierend behandelt werden, am besten durch directes Touchiren der Uebergangsfalten. Beim secundär auftretenden Schwellungskatarrh ist dieses directe Touchiren sofort angezeigt.

Ophthalmia exanthematosa.

Masern, Scharlach, Gesichtsrose und Blattern sind in ihrer Ausbruchs- und Blütheperiode meist mit Affectionen der Conjunctiva verknüpft, die sich als reine Hyperämie oder Katarrh darstellen. Nur in seltenen Fällen, wenn die Exantheme gerade auf den Lidern ihren Sitz haben, steigert sich die Entzündung zu Schwellungskatarrhen. Besonders bei serophulöser Anlage ist letzteres häufiger, gleichzeitig mit circumscripter Hornhautinfiltration. Charakteristisch selbst bei den leichtesten Formen ist eine bedeutende Lichtsehe. — Treten hingegen derartige Augenentzündungen im Desquamationsstadium ein, so nehmen sie meist einen gefährlichen Verlauf und geben zu ausgeprägten Schwellungskatarrhen, selbst zu leichten Blennorrhoen und Cornealaffectionen Veranlassung. So finden sich besonders bei der Variola blattertpustelähnliche Eiterabscesse in der Hornhaut, die nicht selten zur Perforation führen. Aber selbst nach Masern und Scharlach kann man im Nachstadium schwere eitrige Hornhautproeesse gleichzeitig mit Conjunctivalaffection auftreten sehen. Auch stammt nicht selten von der Zeit der Ausschlagskrankheiten her eine Neigung zu recidivirenden Augenaffectionen (beispielsweise zur Conj. phlytaenulosa).

Bei den einfachen Hyperämien und Katarrhen genügt es meist,

wenn man durch mässiges Verdunkeln des Zimmers das Auge gegen besonders grelles Licht schützt. Es ist aber nützlich, soviel Licht zu lassen, dass die Kinder durch Beschäftigen mit grösserem Spielzeug zum Oeffnen der Augen veranlasst werden. Die Augen sind öfter mit lauem Wasser zu waschen. Nur bei stärkerer Conjunctivitis und Absonderung wende man zwei bis drei Mal täglich kühle Wassernmschläge an, wobei man die empfindliche Haut durch auf die Lider gelegte, mit Süssmandelöl angefeuchtete Leinwandlappchen schützt. Im Uebrigen werden Adstringentien je nach Form und Schwere der Krankheit in Anwendung zu ziehen sein.

III. Conjunctivitis granulosa s. Trachoma.

Die Granulationen können mit starker Entzündung der Conjunctiva (acute Granulationen) oder in chronischer Form ohne besondere entzündliche Erscheinungen auftreten. Nicht selten ist es, dass zu chronischen Granulationen sich von Zeit zu Zeit eine acute Conjunctival-entzündung gesellt.

1) *Acute Granulationen.* Die Granulationsbildung tritt hier unter dem Bilde eines intensiven Bindehautkatarrhs auf. Die Conjunctiva ist stark geröthet, ihre Schwellung aber nur mässig. Dazu gesellt sich eine vermehrte Thränenabsonderung, welcher nur sparsam und selten ein Schleimföckchen beigesellt ist.

In der Regel besteht — zum Unterschiede gegen den einfachen Katarrh — pericorneale Injection. Diese kann jedoch bald schwinden und ist nie so ausgedehnt und gesättigt, wie bei Erkrankungen der Cornea, Iris etc. Die Granulationen selbst haben ihren Sitz anfänglich auf der Lidbindehaut, besonders in der Nähe der Uebergangsfalte und des äusseren Augenwinkels. Sie erscheinen als stecknadelknopf- bis hirsekorn-grosse, weisslichgelbe, wenig durchscheinende Hervorragungen. Vorzugsweise auf der gerötheten Tarsalschleimhaut des oberen Lides kommen daneben noch kleine, stecknadelknopf-grosse, intensiv grane oder gelblich gefärbte Flecke vor, die fast ganz im Niveau liegen (crude Granulationen). Nach einigen Tagen vergrössern sich die Granulationen, werden undurchsichtiger und ragen mehr hervor. Auch die Uebergangsfalten sind jetzt um so stärker befallen. Bald gesellt sich auch eine mässige Schwellung der Conjunctival-Falten und Papillen hinzu.

Nach acht bis zehn Tagen sind durch die Röthung und Schwellung der Schleimhaut und der Papillen die Granulationen meist dem Anblick einigermaassen entzogen, indem ihre gelblichweisse Farbe und ihre halbkugel- oder eiförmige Gestalt nicht mehr so deutlich hindurchscheinen.

Es kann jetzt die Affection ähnliche Erscheinungen bieten, wie die der secundären Blennorrhoe. Doeh lässt die rundliche Form der Erhabenheiten immer noch das ursprüngliche Leiden erkennen, zumal sich auch hier und da immer noch durchscheinende Granulationen finden. Die subjectiven Beschwerden sind die eines acuten Katarrhs.

So kann der Zustand Wochen lang bestehen, bis endlich die Schleimhaut nach Resorption der Granulationen zur Norm zurückkehrt. In anderen Fällen wird die Schleimhaut- und Papillenschwellung chronisch oder sie schwindet und lässt nunmehr die Granulationen als gröbere, Sago ähnliche Körner zurück.

Die Hornhaut wird bei den acuten Affectionen nur wenig gefährdet: kleine randständige Geschwüre oder Abcesse, in seltenen Fällen eine mit Gefässen durchzogene Trübung (Pannus) können secundär auftreten.

2) Chronische Granulationen. Die chronischen Granulationen bleiben entweder nach Ablauf eines acuten Granulationsprocesses zurück oder sie zeigen sich gleich von Anfang an ohne besonders ausgeprägte entzündliche Erscheinungen als stecknadelknopf- bis hirsekorn-grosse, graugelbliche, wenig durchscheinende Körnchen in der Conjunctiva. Oft stellen sie sich im Beginn als kleine Punkte in der Schleimhaut dar und erheben sich allmählig in Halbkugelform über dieselbe. Ihr Hauptsitz ist das in der Nähe der Uebergangsfalte gelegene Gebiet der Conj. palpebralis, besonders gern nehmen sie die Gegend des äusseren Augenwinkels ein. Später können sie sich über den ganzen Conjunctivalsack ausbreiten und entwickeln sich dann zu einer bedeutenderen Grösse, besonders in den Uebergangsfalten. Selbst auf der Conjunctiva bulbi können echte Granulationen auftreten.

Die diagnostischen Unterschiede zwischen Granulationen und der Conj. folliculosa sollen bei der Besprechung der letzteren Affection angegeben werden.

Auch zu der chronischen Granulationsbildung gesellen sich immer sehr erhebliche Veränderungen in der sonstigen Beschaffenheit der Schleimhaut. Die Gefässinjection ist meist vermehrt, die Schleimhaut zeigt mehr oder weniger ausgeprägte Papillenschwellung. Es können die Papillen nur so gering hervortreten, dass sie der Schleimhaut das Aussehen geschorenen Sammets geben, indem sie etwa stecknadelspitz-gross sind, oder sie wuchern zu kleinen Wärzchen.

Man muss alsdann nicht selten genau zusehen, um bei den stark ins Auge springenden, pallisadenartigen, röthlichen Hypertrophien der Papillen die kleinen gelblichen Granulationskörner nicht zu übersehen.

Stellwag beschreibt diese Form als „gemischtes Trachom“, während er die reine Granulations- (Trachom-) Bildung als „reines, körniges Trachom“ abhandelt. Sein sogenanntes „rein papilläres Trachom“ wird besser als chronische Blennorrhoe aufgefasst, da eben die Papillen allein das Substrat des Krankheitsprocesses bilden. —

In späteren Stadien, meist wenn schon Narbenbildung eingetreten ist, kommt auch ein mehr diffuses Zusammenschmelzen der Granulationen vor; die Schleimhaut besonders am orbitalen Rande der Tarsalbindehaut ist alsdann mit einer grauen, undurchsichtigen, nicht mehr in einzelne Körner zerlegbaren Masse infiltrirt (salziges Trachom).

Auch die Conjunctiva bulbi injicirt sich gelegentlich. Eine gewisse Neigung zu Congestivzuständen fehlt überhaupt selten: sie tritt bei jedem kleinen Reize, beim Erwachen aus dem Schlafe, selbst bei Gemüthsaffecten hervor. Dennoch kommen häufig Fälle vor, wo schon lange chronische Granulationen bestehen, ohne dass die Patienten es wissen, da sie auf die geringen subjectiven und wenig sichtbaren objectiven Symptome kein Gewicht gelegt haben. Das Secret bei den chronischen Granulationen ist äusserst verschieden. Bei einfachen und wenig zahlreichen Einlagerungen kann eine Absonderung fast ganz fehlen oder es zeigt sich nur ein vermehrter Thränenfluss, meist untermischt mit kleinen Flocken trüben Schleimes. Je mehr jedoch die Papillen sich secundär an dem Process betheiligen, um so grösser kann die Aehnlichkeit mit blennorrhöischem Secret werden.

Die subjectiven Beschwerden sind im Anfang oft unbedeutend. Wegen der vermehrten Reizbarkeit der Augen können die Patienten den Aufenthalt im Tabaksrauch, starken Wind, Staub etc. nicht gut vertragen. Bei grellem Licht, besonders künstlicher Beleuchtung verliert das Auge seine Ausdauer. Sonst sind die Symptome der Conj. simplex vorhanden.

Verlauf. Die chronischen Granulationen bestehen meist Monate und Jahre lang. Ihre spontane Heilung ist selten. Bei ausdauernder und zweckentsprechender Behandlung kann aber eine vollständige Resorption erreicht werden, so dass nach Jahren kaum noch eine Spur der früheren Krankheit zu erkennen ist. Allerdings bleibt meist eine eigenthümliche, diffuse, etwas bläulichweisse Färbung der sonst intact ansehenden Schleimhaut, vorzugsweise am unteren Lide, übrig, welche den Geübten auf die Diagnose des früheren Leidens führen kann.

In vernachlässigten Fällen kommt es zu ausgedehnten Bindehautschrumpfungen. Die Narben liegen als sehnige, milchfarbene Streifen in der Conj. palpebralis, besonders in der des oberen Lides. Ebenso

wird auch der Uebergangstheil durch senkrecht verlaufende Sehnenfältchen durchzogen; öfter liegen zwischen den Narben auch vereinzelt Granulationen oder Papillarwucherungen (Narbentrachom). Ist die Schrumpfung sehr ausgedehnt, so kann die ganze Uebergangsfalte verloren gehen. Die Conjunctiva palpebralis setzt direct in die Conj. bulbi über (Symblepharon posterius). Ein noch höherer Grad kann auch die Scleralbindehaut mit in den Process ziehen und sie zum Schwunde bringen. Die Bindehaut des Lidrandes erscheint dann geradezu mit dem Cornealrande verbunden (Symblepharon anterius). Die Lider können nicht mehr geschlossen werden, es entsteht Lagophthalmus. Durch derartige Veränderungen der Schleimhaut wird natürlich auch die Befeuchtung des Auges gemindert: es kommt zu einer Austrocknung der Theile. Das Epithel wird, wo es noch vorhanden, nicht mehr von der unzureichenden Flüssigkeit abgelöst und fortgeschwemmt und erscheint rauh und trocken (Xerophthalmus). — Ebenso führen die Narben und Schrumpfprouesse in der Conjunctiva zu Veränderungen in der Stellung der Augenwimpern (Trichiasis und Distichiasis). Nicht selten entsteht Entropium, besonders des oberen Lides. Das schon äusserlich sichtbare muldenartige Aussehen des Lides deutet auf die Schrumpfung der Schleimhaut. Auch Verengerung der Lidspalte (Blepharophimosis) ist häufig. Im Gegensatz zum Entropium kann, bei einer gleichzeitigen Mitbetheiligung des Lidknorpels am Entzündungsprocess durch Erweichung und Formveränderung und durch Hypertrophirung der Schleimhaut, wenn auch seltener, das Lid nach auswärts gewendet werden. Es ist hiermit, besonders beim unteren Lide, zugleich ein Abstehen des Thränenpunktes gesetzt. In Folge dessen können die Thränen nicht in normaler Weise in die Nase geleitet werden und laufen über die Wangen (Epiphora).

Die Cornea wird in verschiedener Art afficirt: durch kleine Epithelialverluste, Geschwüre, Infiltrate; vor allem aber durch Pannus. Der Pannus, meist in der oberen Hälfte der Cornea beginnend, entsteht durch wirkliche Granulationsbildung in der Cornea oder durch mechanisches Reiben der Granulationen und schiefstehender Wimpern auf dieselbe. Er ist bei einiger Intensität nur langsam rückgängig zu machen; selbst wenn dies geglückt, bleibt Neigung zu Recidiven. Doch kann man mit Ausdauer oft überraschende Erfolge für das Sehvermögen erzielen. Nur die sehr tief liegenden intensiven Trübungen sind einer genügenden Klärung unzugänglich. Ebenso störend für das Sehen wirkt die öfter vorhandene unregelmässige Krümmung (Kerectasie etc.) der Cornea.

Aetiologie. Die Granulationen entstehen durch directe Uebertragung von infectiösem Secret meist aus den Granulationen selbst. Je mehr durch Zusammenwohnen vieler Menschen (so in Kasernen, Waisenhäusern, Pflegeanstalten etc.), durch Unreinlichkeit (Benutzung desselben Waschzeuges, der Handtücher) oder gegenseitige Berührung (z. B. beim Zusammenschlafen, wie es noch in manchen Gegenden Sitte ist; in hessischen Dörfern schläft oft die ganze Familie in einem einzigen Bett), die Uebertragung begünstigt wird, um so häufiger tritt die Krankheit auf. Es kann so zu vollständigen Epi- oder Endemien kommen. Ob auch ohne directes Contagium die granuläre Ophthalmie entstehen kann, ist zweifelhaft; doch scheinen mir einzelne Fälle, bei denen eine Infection vollkommen ausgeschlossen war, sowie andere, bei denen man nach längerem Bestehen chronischer Conjunctivalproeesse gelegentlich eine Granulationsentwicklung beobachtet, dafür zu sprechen.

Die Prognose ist um so günstiger, je früher eine correcte Behandlung eingeleitet wird. Ist der Process noch nicht zu weit vorgeschritten, fehlen also noch ausgeprägte narbige Veränderungen oder tiefere Hornhautaffectionen, so kann durch die Therapie, welche aber lange und sorgfältig, oft durch Jahre fortzusetzen ist, Heilung erzielt werden.

Therapie. Im Beginne der acuten Granulationen mache man kalte Umschläge mit schwacher Bleilösung oder Wasser. Gegen stärkere Lidswellung ist das Bestreichen der äusseren Lidhaut mit Bleiessig oder Höllensteinlösung mit Vortheil anzuwenden. Dabei empfehle man dem Kranken absolute Schonung des Auges und Schutz gegen helles Licht. Sobald die Papillarwucherung zunimmt, bildet man durch Einträufelung von Aq. chlori den Uebergang zu stärkeren Adstringentien. Es bedarf hierbei einer gewissen Umsicht, da man einen bestimmten Entzündungs- und Schwellungsgrad der Conjunctiva bestehen lassen muss, um die Granulationen zur Resorption zu bringen, und ihr Chronischwerden zu vermeiden. Es würden sich demnach, wie der Reizungszustand es erfordert, Indicationen finden für den Gebrauch der schwachen Adstringentien (Tannin, Alaun, Zinc. sulfur., Plumb. acetic.) bis zur Höllensteinlösung. Letztere ist jedoch nur bei ausgesprochener, secundärer Blennorrhoe anzuwenden.

Die Cornealaffectionen sind mit Sol. Atrop. sulphurici oder in hartnäckigeren Fällen nach den später bei den Hornhautkrankheiten zu gebenden Regeln anzugreifen.

Sind die Granulationen in das chronische Stadium gekommen oder handelt es sich überhaupt um solche, die ohne entzündliches

Stadium entstanden sind, so wird immer als ausschlaggebend für die Therapie bleiben, dass wir eine schnelle Resorption derselben als das Wünschenswertheste erstreben, weil hier die Narbenbildung am wenigsten hervortritt. Die directe Zerstörung, welche für gewisse Fälle auch anwendbar erscheint, wird wegen der dabei auftretenden Verkleinerung der Oberfläche und Narbenbildung erst in zweiter Linie in Betracht kommen.

Die Erfahrung lehrt, wie erwähnt, dass die Resorption am besten unter einem gewissen mässigen Injections- und Schwellungsstadium der Conjunctiva vor sich geht. Es kommt darauf an, eben diesen nothwendigen Grad der Entzündung zu erhalten, ihn anzuregen, wo er fehlt; ihn herabzusetzen, wo er zu heftig ist. Hiernach richtet sich die Wahl der Topica. Sitzen die Granulationen in einer wenig hyperämischen Schleimhaut, ohne bedeutende Papillarwucherung, so sucht man durch tägliches Ueberstreichen mit einem Krystall von Caprum sulphuricum, oder durch Einträufeln mit Kupferglycerin (1 : 20) oder Kupfersalbe die Entzündung etwas anzuregen. Gleich nach dem Touchiren mit dem Kupferstift ist die Schmerzhaftigkeit gewöhnlich ziemlich gross: man kann daher $\frac{1}{4}$ bis $\frac{1}{2}$ Stunde lang kühle Wasserumschläge machen lassen, eventuell auch Cocain einträufeln.

Die Aetzung darf erst wiederholt werden, wenn der hervorgerufene Reizzustand vorüber ist: es wird daher meist eine Aetzung täglich genügen. Besteht hingegen bei den Granulationen ein übermässiger Reizzustand, sind die Papillen stark hypertrophirt, kurz nimmt das Bild mehr den Charakter einer Blennorrhoe an, so muss die Behandlungsweise ähnlich sein der der acuten Granulationen oder der chronischen Blennorrhoe. Man touchire demnach täglich bei umgeschlagenen Lidern die Schleimhaut und besonders die Uebergangsfalte mit den oben angeführten Adstringentien oder gebe entsprechende Lösungen zum Einträufeln mit. Bei dicker fleischiger Papillarwucherung wirkt auch der Kupferstift vortheilhaft. Bisweilen ist auch das Ausquetschen der einzelnen Granulationen zwischen den Fingernägeln von Nutzen.

Finden sich Narben zwischen einzelnen Papillarypertrophien, so sind natürlich nur die letzteren mit dem Topicum zu bestreichen. Uebrigens wird man mit den angegebenen Mitteln von Zeit zu Zeit wechseln müssen.

In ganz widerspenstigen Fällen darf man die Granulationen direct zerstören. So durch Anstechen oder Kauterisiren mit dem Galvanokanter (Korn) oder durch Excidiren. — Während früher nur die wiederholte Exeision einzelner Granulationen angewandt wurde (Piltz), hat man

neuerdings die ganze Uebergangsfalte (Galezowski) oder wenigstens grosse Stücke der mit Granulationen durchsetzten Schleimhaut und des darunter liegenden erkrankten Tarsus, vom oberen Lide bis zu einer Länge von $1\frac{1}{2}$ em und Breite von 1 em, in einer Sitzung excidirt. Die Wunde wurde genäht und auf das, durch einen feuchten Druckverband geschlossene Auge 2 bis 4 Tage eine Eisblase gelegt (Heisrath aus Jacobson's Klinik).

Die Complication der Granulationen mit Pannus erfordert kein Abweichen von der sonstigen Behandlungsweise; mit dem Schwinden der Granulationen geht auch er meist zurück. Andernfalls wird er noch besonders in Angriff zu nehmen sein (cf. Keratitis pannosa).

In neuerer Zeit ist ein in Brasilien bereits lange übliches Mittel gegen die Granulationen, Jequirity, besonders durch Wecker's Empfehlung auch bei uns in Aufnahme gekommen. Man benutzt eine zwei- oder dreiprocentige Maceration der enthülsten und gepulverten Körner von *Abrus precatorius*, die man sich am besten selbst durch dreistündiges Ausziehen mit kaltem Wasser frisch bereitet. Wird dieselbe zu alt, etwa über vier oder fünf Wochen, so verliert sie an Wirkung, wenn sie ohne Zusatz von Carbolsäure- (1 Procent) oder Salicylsäurelösung angestellt worden war. Bepinselt man ausgiebig und mehrmals innerhalb einer Viertelstunde mit einer solchen Lösung die ectropionirte granuläre Schleimhaut, so beginnt meist nach einigen Stunden eine charakteristische Conjunctivalentzündung. Die Lidhaut schwillt an und wird prall, geröthet und enorm hart, die Conjunctiva zeigt schon am nächsten Tage einen croupösen Belag, wässeriges molkiges Secret fliesst reichlich aus dem Auge. Heftigere Schmerzen und Schlaflosigkeit treten bei stärkeren Entzündungen auf. Die Reizperiode mit Neubildung croupösen Belags und unter Absonderung einer mehr schleimig-eitrigen Secretion dauert mehrere Tage; dann tritt allmälige Abschwellung ein. Oft schwillt die Lid- und Wangenhaut an; selbst Gangrän derselben ist beobachtet worden (Vossius). Aber nicht immer genügt eine einmalige Bepinselung — man muss sie alsdann am nächsten Tage wiederholen, eventuell auch zehn Minuten lang Umschläge mit der Lösung machen lassen. Manche Augen zeigen überhaupt wenig Neigung zu heftigerer Reaction; besonders bei Narbentrachom fehlen öfter die acuten Erscheinungen.

Die Ursache der Wirkung des Jequirity-Infuses wurde von Sattler in den zahlreichen Bacillen gesucht, welche man nach einigem Stehen in ihm findet. Doch haben die Versuche von v. Hippel, der trotz allen Fehlens der Spaltpilze (in carbolisirten Lösungen) dieselbe

Ophthalmie hervorrief, und weitere Untersuchungen (Neisser, Salomonson) die Unhaltbarkeit dieser Ansehauung erwiesen. Das Seeret selbst ist nicht ansteckend, demnach auch keine Uebertragung auf das andere Auge zu befürchten. Da bisweilen die Hornhaut angegriffen wird, so unterlässt man bei intacter Hornhaut am besten die Einimpfung der Jequirity-Ophthalmie, zumal ihre gute Wirkung vorzugsweise bei Pannus hervortritt, sei es, dass er sich bei chronischen Granulationen oder bei Narbentraehom vorfindet. In der Regel zeigt sich der Erfolg aber erst nach Wiederholung der Einimpfung, so dass die Vergleiche mit anderen Behandlungsmethoden schwer zu gesicherten Resultaten führen.

Jedenfalls ist die Jequirity-Ophthalmie der zur Heilung des Pannus empfohlenen Einimpfung von Tripperseeret vorzuziehen. Der Einfluss auf Rückbildung der Granulationen selbst ist gering.

Trichiasis, Blepharophimosis, Ektropium erfordern meist Operationen.

Ophthalmia militaris (Aegyptica).

Es sind unter diesem Namen verschiedenartige, epidemisch unter dem Militär auftretende Augenkrankheiten zusammengefasst worden. Die erste derartige Epidemie wurde bei der französischen Armee in Aegypten (1798) von Larréy genauer beschrieben. Später wütheten Epidemien in der französischen Armee in Italien und in den englischen Heeren, 1813 in der preussischen Armee, noch in neuerer Zeit in der belgischen. Doeh ist es sicher, dass schon früher derartige Epidemien aufgetreten sind. Schon im Aetius finden sich Angaben darüber. Diese Augenkrankheiten wurden in ihrem Auftreten begünstigt durch Strapazen, enges Zusammensein, mangelnde Bekleidung etc. So wurden Officiere, Aerzte und Chargirte viel seltener befallen. Die sogenannte Ophthalmia militaris umfasst einfache Katarrhe, epidemische Katarrhe, Granulationen, Blennorrhoen, vielleicht auch Diphtheritis: es spricht hierfür die Angabe Jüngken's, dass nicht selten Augen in 24 Stunden verloren gegangen sind.

IV. Conjunctivitis folliculosa.

Bei der Conj. folliculosa findet man weissliche, blassrothe oder blassgelbliche halbkugelige oder ovale, oft durchscheinende und bläschenförmige Körnchen, die das Niveau der Conjunctiva mässig überragen; sie sitzen häufig in dem äusseren Augenwinkel und sind im Ganzen nur sparsam vorhanden. Das obere Lid ist in der Regel normal. Eine mehr oder weniger stark ausgeprägte Conjunctivitis kann die Follikelbildung

begleiten. Besonders häufig sieht man sie — ohne erhebliche Conjunctivitis — bei Schulkindern oder bei anämischen Individuen.

Die Follikel sind oft recht hartnäckig, doch bergen sie keine Gefahr für das Auge und sind nicht wie die Granulationen von Narben gefolgt. Tritt die Follikelbildung acut mit einer Conjunctivitis auf, so erfolgt auch meist schnellere Heilung.

Die Aetiologie ist in manchen Fällen durch Aufenthalt in engen, schlecht ventilirten Räumen gegeben; in anderen scheint die Constitution, besonders Anämie und Scrophulose, von Einfluss. Auch nach länger fortgesetzten Atropineintröpfelungen treten die Follikel bei einzelnen Individuen auf; ebenso habe ich sie nach Eserininstillationen gesehen.

Folgende Momente, welche zur differentiellen Diagnose gegenüber den Granulationen dienen, sind besonders zu beachten. Die Follikel treten nie so zahlreich wie die Granulationen auf; sie sitzen meist sparsam vertheilt im äusseren Winkel oder in den vorderen Partien der Uebergangsfalten; fast nie reichen sie bis zum vorderen Theile der Tarsalschleimhaut. Am oberen Lide fehlen sie ganz; allenfalls sieht man gelegentlich ein Paar kleine Follikel am hinteren Ende oder in dem äusseren Winkel der Tarsalschleimhaut. Die Hervorragungen bei der Conj. folliculosa zeigen häufig ein mehr durchscheinendes bläschenartiges Aussehen und haben etwa die Grösse eines Stecknadelknopfes; die Granulationen sind durchschnittlich undurchsichtiger und mehr gelblich, auch gewöhnlich grösser. Aber auch bei der Conj. folliculosa sind einzelne Körner grösser und können ähnlich wie die Granulationen in Perlenschnurform als gelbliche ovale Gebilde auftreten; immer aber fehlt bei ihnen eine stärkere Wucherung und Hypertrophirung des Papillarkörpers. Die Conjunctiva behält selbst bei lange bestehender Follikelcinlagerung ihr durchsichtiges, glattes Aussehen, während bei Granulationen bald rothe Unebenheiten und grössere Hervorragungen auftreten; selbst bei torpiden Granulationen nimmt die Schleimhaut ein eigenthümlich trübes, bisweilen wachsähnliches Aussehen an. Sobald Narbenbildung sichtbar, kann überhaupt nicht mehr an eine Conj. folliculosa gedacht werden. In der Mehrzahl der Fälle ist mit Sicherheit die Diagnose zwischen Conj. folliculosa und Granulationen zu stellen. Trotzdem wird dieselbe noch oft verfehlt: manche sogenannte Granulationsepidemie in einem Truppentheile oder einer Schule verschwand einfach dadurch, dass ein anderer Arzt sie als Conj. folliculosa erkannte. Auch werden manche Eltern, deren Kinder ein Paar Follikel in der Schleimhaut des unteren Lides haben, unnöthiger Weise mit dem Schreckbilde der granulären Ophthalmie geängstigt.

Nur in Einzelfällen ist die Diagnose nicht sofort mit Sicherheit zu stellen. So können acute Granulationen ganz im Anfang — ehe die Schleimhautwucherung hinzutritt — einer Follikelbildung mit acuter Coniunctivitis ähnlich sehen und andererseits kann bei sehr zahlreicher Follikelentwicklung mit ungewöhnlicher Coniunctivalhyperämie und Schwellung eine sichere Trennung von chronischen Granulationen schwer fallen. Doch entscheidet auch hier die längere Beobachtung: bei der Conj. folliculosa treten keine Narbenbildungen ein, ebenso entwickelt sich kein Pannus.

Die Therapie hat local eine übermässige Coniunctivitis durch kühle Umschläge und Adstringentien zu bekämpfen. Fehlt jede Hyperämie der Schleimhaut, so kann man durch gelegentliches Betupfen mit Cupr. sulphuric. — etwa alle Woche ein- bis zweimal — oder Einträufeln von Kupferglycerin die Coniunctiva zeitweise hyperämisiren und so die Resorption der Follikel befördern. Uebrigens schwinden die Follikel, welche man bei Kindern findet, häufig mit zunehmendem Lebensalter von selbst. Weiter wird man für eine gesunde Lebensweise bezüglich Luft und Nahrung zu sorgen haben.

5. Coniunctivitis diphtheritica.

Die Diphtheritis der Coniunctiva charakterisirt sich durch Einlagerung von fibrinösem Exsudat in das Gewebe. Im allerersten Beginn der Affection bietet die Coniunctiva nur die Zeichen des Katarrhs; sie ist geröthet, Thränen und Secretion sind vermehrt. Doch deutet eine gewisse Steifheit der Lider beim Befühlen und Ektropioniren, die sich bald zu einer fast brettartigen Festigkeit steigert, auf fibrinöse Einlagerungen hin, selbst ehe sie für das Auge sichtbar werden. In kurzer Zeit, meist 12 bis 24 Stunden, gesellt sich Oedem der äusseren Lidhaut, damit verbundenes Herabhängen des prallen, glänzenden oberen Lides und Chemosis hinzu. Jetzt zeigen sich auch auf der Palpebralbindehaut die eingelagerten fibrinösen Massen als weisslichgraue Flecke, in denen die normale Gefässbildung vollständig fehlt. Zwischen diesen Plaques ist die Schleimhaut mässig geröthet und es lassen sich stärkere Gefässe in ihr unterscheiden, die plötzlich am Rande die Einlagerungen abschneiden. Je nach der Verbreitung und Menge der diphtheritischen Plaques hat A. v. Graefe drei Formen unterschieden, welche auch in prognostischer Beziehung von Wichtigkeit sind: 1) die partielle Diphtheritis; es finden sich hier einige, spärliche Plaques in nicht

zu grosser Ausdehnung in der Palpebralconjunctiva eingelagert, nicht selten in dreieckiger Form, die Basis dem Lidrande zugewandt. 2) Die eingesprengte. Kleinere, oft nur hirsekorn-grosse Plaques sind durch die ganze Palpebralconjunctiva und zum Theil auch in der Uebergangsfalte zerstreut und geben derselben, abwechselnd mit den gerötheten, noch nicht infiltrirten Partien, ein buntes, marmorirtes Aussehen. 3) Die confluirende Form. Hier schwinden die einzelnen fibrinösen Einlagerungen zu grossen weisslichgrauen Streifen und Flecken zusammen, sodass nur äusserst wenig freies Schleimhautgewebe übrig bleibt. Diese Form setzt auch auf die Conj. bulbi über. — Nicht selten werden bei ansgedehnter Diphtheritis auch die Lidränder und die äussere Lidhaut ergriffen. — Auch abziehbare Faserstoffmembranen sitzen oft der Conjunctiva auf; darunter findet sich dann das diphtheritisch durchsetzte Conjunctivalgewebe. Aehnliche Pseudomembranen können auch, wie erwähnt, bei der *Blepharorrhoea membranacea* vorkommen, doch ist hier das darunter liegende Conjunctivalgewebe von faserstoffhaltigen Exsudaten nicht durchsetzt; auch fehlt die Steifheit und Härte der Lider. Mikroskopisch zeigen die Membranen eine amorphe, mehr oder weniger körnige, streifige Masse, an deren Oberfläche und Rändern Eiterzellen haften. In ihr finden sich zahlreiche Mikrocoecen. Die Secretion bei der Conj. diphtheritica besteht in einer dünnen, schmutzig gefärbten Flüssigkeit, in der wenige gelbliche Flocken schwimmen. — Meist ist bei dieser Affection bedeutende Schmerzhaftigkeit vorhanden, die sich beim Berühren der Lider zu einer oft unerträglichen Höhe steigert, sodass man selbst in einzelnen Fällen genöthigt sein kann, um die Lider zu ekstropioniren, zum Chloroformiren der Patienten seine Zuflucht zu nehmen. Daneben besteht oft Fieber, besonders bei Kindern habe ich sehr hohe Temperaturen beobachtet.

Verlauf. Am 6. bis 12. Tage, zuweilen noch früher, geht die Diphtheritis bei günstigem Verlauf in *Blepharorrhoe* über. Die brethartigen Lider werden weicher und elastischer. Die Einlagerungen schwinden allmählig, indem sie sich zum Theil abstossen, zum Theil resorbirt werden: man sieht im letzteren Falle vom Rande her kleine rothe Striche in die weisse Einlagerung eindringen, die sich allmählig wehren bis schliesslich die ganze Partie eine rothe Färbung gewonnen hat. Daneben wird das Conjunctivalgewebe saftreicher und weicher.

Die vermehrte Papillarwucherung zeigt sich in Form von kleinen röthlichen Erhabenheiten. Auch das Secret nimmt einen schleimig-eitrigen, *blepharorrhoeischen* Charakter an. Der Verlauf wird jetzt ähnlich der *Blepharorrhoe*, doch lässt die bald eintretende Schrumpfung und die

Ausbildung ausgedehnteren Narbengewebes Rückschlüsse auf die vorausgegangenen tiefen Einlagerungen machen. — Besonders deletär für das Auge sind bei der Diphtheritis die Hornhautaffectionen. Dieselben treten in verschiedenen Formen auf: zuweilen mit einer solchen Schnelligkeit, dass in 24 Stunden eine normale Hornhaut in einen gelblichen Brei verwandelt wird, der dann berstet, den Augeninhalt theilweise herauslässt und schliesslich zu einer kleinen, gelblichen Scheibe zusammenschumpft bei gleichzeitiger Atrophie des Auges. In den weniger heftigen Affectionen bildet sich erst eine leicht grauliche Trübung der ganzen Hornhaut, die dann an einer Stelle ein mit schmutzigem, gelbgrauem Detritus bedecktes Geschwür erkennen lässt, das mit grosser Vehemenz in die Tiefe greift und in die vordere Kammer durchbricht. Doch verschliessen sich diese Perforationsöffnungen gerade bei der Diphtheritis sehr schnell, indem sich eine weissliche, cohärente diphtheritische Masse kappenförmig auf sie legt. Eine dritte Form des secundären Hornhautleidens bilden die bei der Blennorrhoe beschriebenen Abstossungen des Epithels und der einzelnen Corneallamellen, bei denen die Durchsichtigkeit noch lange erhalten bleibt. Nach Perforation der Cornea können die bei der Blennorrhoe geschilderten Folgezustände (Irisvorfall, Linsenaustritt etc.) eintreten.

Die Prognose ist um so günstiger, je später, also je näher dem blennorrhoeischen Stadium, die Hornhautaffection eintritt. Die aller schlechteste Aussicht in dieser Beziehung bietet die confluirende Diphtheritis, wo die Cornea meist sehr früh verloren geht. Hier gelingt es kaum, ein sehfähiges Auge zu erhalten. Weniger schlecht ist die Prognose bei der eingesprenkten, noch weniger bei der partiellen Form. Doch kann selbst die leichteste Diphtheritisform zum Ruin des Auges führen.

Differentielle Diagnose. Wir beschränken uns hier darauf, die Unterschiede zwischen Blennorrhoe und Diphtheritis aufzuzählen, da die übrigen Conjunctivalerkrankungen, abgesehen von der bereits erwähnten Conj. membranacea, kaum mit der Diphtheritis verwechselt werden können. 1) Die Diphtheritis ist ein Allgemeinleiden. Gelegentlich folgt bei Kindern Rachen- und Laryuxdiphtherie, selten gehen sie voran. 2) Viel stärkere Wärmeeentwicklung im diphtheritischen Auge. 3) Grosse Steifheit des Lides, das sich bretartig anfühlt und schwer zu ektropioniren geht, selbst bei längerem Bestehen der Diphtheritis; bei der Blennorrhoe verliert sich die initiale Steifheit viel früher. 4) Die diphtheritische Schleimhaut zeigt glatte, gelbliche, gefässlose Plaques in grösserer oder geringerer Ausdehnung eingelagert. Dieselben lassen

sich nicht entfernen. Daneben röthliche, mit kleinen Apoplexien durchsetzte Conjunctivalpartien. Bei der Blennorrhoe gleichmässige Röthung und starke, saftige Schwellung der Schleimhaut, später Faltenbildung mit Papillarwucherung. 5) Bei der Diphtheritis ist das Gewebe mit fibrinösem Exsudate (wie Einschnitte zeigen) bis in die Tiefe hinein durchtränkt; während bei der Blennorrhoe die Schleimhaut nur durch flüssiges Exsudat unter dem Epithel geschwellt ist. Findet sich eine membranöse Auflagerung, die besonders bei Kindern vorkommt, so lässt sie sich grösstentheils abziehen oder abwischen. 6) Bei der Diphtheritis ist durch die Einlagerung die Bluteirculation gehemmt, die Schleimhaut wenig blutreich; bei der Blennorrhoe ist der Blutlauf relativ frei, die Schleimhaut mit stark gefüllten, zahlreichen Blutgefässen überall durchsetzt. 7) Bei der Diphtheritis sehr lebhaftes und dauerndes Schmerzgefühl, besonders beim Berühren der Lider; mässigeres, oft früh verschwindendes bei der Blennorrhoe.

Wie schon erwähnt, geht die Diphtheritis später in ein blennorrhöisches Stadium über, wo dann natürlich die Symptome beider Affectionen zusammenfallen.

Aetiologie. Die Diphtheritis der Conjunctiva tritt oft epidemisch auf. Die Hauptepidemien scheinen im Frühjahr und Herbst vorzukommen. Am häufigsten wird das zweite bis vierte Lebensjahr befallen. Durch directe Uebertragung kann das diphtheritische Contagium ebenfalls fortgepflanzt werden, aber auch umgekehrt aus blennorrhöischer, gonorrhöischer oder leukorrhöischer Infection des Auges eine Diphtheritis hervorgehen. — Schon bestehende Augenentzündungen und frische traumatische Eingriffe prädisponiren bei bestehender, diphtheritischer Epidemie vorzugsweise zu dieser Affection. Oefter setzen schmutzig belegte Ulcerationen der Lidränder bei scrophulösen Kindern auf die Conjunctiva über und bilden daselbst diphtheritische Infiltrationen. Die Diphtheritis ist besonders in Norddeutschland (Berlin) häufig; in anderen Ländern (z. B. Oesterreich und England) sehr selten.

Therapie. Ist nur ein Auge von der Diphtheritis ergriffen, so suche man das andere durch einen Schutzverband zu sichern. Es wird dies wegen der aus einem Allgemeinleiden hervorgehenden Affection weniger leicht gelingen als bei der Blennorrhoe. Auf das Auge selbst werden Eisumschläge gemacht, im Beginn häufiger, später mit grösseren Unterbrechungen. Manche Ophthalmologen empfehlen auch warme Umschläge. Dabei ist für häufige Reinigung des Auges mit einer desinficirenden Flüssigkeit zu sorgen. Von Scarificationen der Conjunctiva (Jacobson), aber zwischen den infiltrirten Partien in das rothe, blut-

reiche Gewebe gemacht, habe ich auch öfter Nutzen gesehen. Ebenso kann ich die von Wolfring gerühmte Behandlung empfehlen. Man reibt dabei mit dem Finger, täglich ein bis zwei Mal, direct und energisch in die infiltrirten Partien der ektropionirten Schleimhaut gelbe Präcipitatsalbe (0.3 auf 10.0 Vaseline) ein. Von Bepinselungen mit Kalkwasser habe ich weniger Nutzen gesehen.

Oertliche Blutentziehungen in der Schläfe sind nur bei grosser Schmerzhaftigkeit und bei kräftigen Individuen zu machen. Das Aetzen der Schleimhaut mit *Arg. nitricum* ist auf der Höhe der Diphtheritis durchaus verwerflich.

Nur im ausgesprochenen blennorrhoeischen Stadium ist in der, bei der Therapie der Blennorrhoe ausführlich geschilderten Weise zu tonchiren und zwar anfänglich noch sehr vorsichtig, etwa mit einer Bleilösung beginnend.

Ferner hat man die acute Mercurialisation angewandt, da sie einen Einfluss auf die Ueberführung der Diphtheritis in Blennorrhoe zu haben scheint (v. Graefe). Erwachsenen gab A. v. Graefe Calomel 0.05 zweistündlich, Tag und Nacht, ausserdem drei Mal täglich Ung. einerei 4.0 bis 6.0 in Arme und Schenkel eingerieben; Kindern ebenso 0.01 g Calomel 2stündlich und 3mal täglich Ung. einer. eingerieben (acute Mercurialisation). Doch wird man auf die innere Verabreichung des Calomels wohl besser verzichten, wengleich im Allgemeinen die Augendiphtheritis in der Regel nicht eine derartige schwere constitutionelle Erkrankung darstellt, dass ein lethaler Ausgang zu befürchten wäre. Nur in seltenen Fällen und bei sehr schwächlichen Kindern habe ich denselben beobachtet. Frühzeitig ist Atropin einzutröpfeln, um Hyperämien der Iris entgegenzutreten. Bei tiefen, umschriebenen Hornhautgeschwüren macht man die Paracentese im Geschwürsgrunde und sucht einen dauernden Abfluss des Kammerwassers und damit Herabsetzung des intraocularen Druckes dadurch zu erhalten, dass man die stets sich neubildenden und die Oeffnung verschliessenden diphtheritischen Klappen beständig entfernt.

6. Pterygium, Flügelfell.

Das Pterygium wird gebildet durch eine sich von der Peripherie des Bulbus nach dem Hornhautrande hin und eventuell über ihn fortstreckende hypertrophische Conjunctivalfalte, welche eine gewisse Aehnlichkeit mit dem Flügel einer Fliege hat. Man kann an ihm

unterscheiden: 1) den Rumpf, welcher sich peripher allmähig in die Conjunctiva, meist noch in den Scleraltheil derselben verliert; 2) den Hals, der über dem Hornhautrande liegt und vorzugsweise als Falte hervortritt; man kann ihn hin- und herschieben, oft auch mit der Sonde 2 bis 3 mm unter seine umgestülpten Ränder gehen; 3) der Kopf, der gewöhnlich als weisser, oft sehnenartiger, stumpf abgerundeter Fleck dem Cornealgewebe aufsitzt; meist noch von einem durch Triebungen des Epithels entstandenen Hof umgeben. Die Farbe des Flügelfelles ist verschieden je nach der stattgefundenen Gewebs- und Gefässhypertrophie; sie kann von Weiss bis zu gleichmässigem Roth übergehen. In letzterem Falle bezeichnet man es als Pterygium erassum s. carnosum. — Am häufigsten sitzt das Pterygium an der inneren Seite des Bulbus, seltener an der äusseren, noch seltener an der oberen oder unteren. Es liegt meist entsprechend dem Verlauf der Musculi recti. Zuweilen treten an demselben Auge mehrere Pterygien auf.

Die mikroskopische Untersuchung zeigt grösstentheils die Bestandtheile der Conjunctiva: Bindegewebe mit eingestreuten, elastischen Fasern von sehr zahlreichen meridional verlaufenden Blutgefässen durchsetzt. Eine Epithellage bekleidet nicht nur die Oberfläche des Pterygiums, sondern auch die Fläche, mit der es der Cornea aufsitzt (Schreiter).

Es handelt sich in der Mehrzahl der Fälle um eine Art Geschulstbildung, die in Hypertrophirung des Conjunctivalgewebes besteht. In anderen Fällen (Narbenpterygium) geben kleine Ulcerationen die Veranlassung, indem sie bei ihrer Vernarbung die anliegende Conjunctiva heranziehen, sodass diese mit zum Ersatz des Defectes dient und durch Zug eine kleine Falte entsteht (Arlt). Auch bilden sich gelegentlich in der Vertiefung zwischen dem Hornhautrande und einer in seiner Nähe sitzenden Pinguecula (s. unten) kleine Ulcerationen, welche dieselbe Wirkung üben (Horncr). Ferner kann während einer Blennorrhoe, wo sich die Conjunctiva als ödematöser Wall um die Cornea erhebt, ein Theil dieser Chemosis mit einem Hornhautulcus verwachsen. Es findet sich dann häufig, wenn das Ulcus von der Peripherie etwas entfernt sitzt, ein röhrenartiger Gang unter dem Halse des Pterygiums (Pterygium falsum).

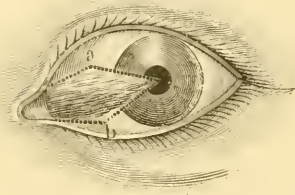
Das einmal gebildete Pterygium bleibt oft stationär: doch kann durch besondere auf das Auge wirkende Reize auch ein weiteres Wachsthum stattfinden. — Vorzugsweise häufig findet man Flügelfelle bei gewissen Handwerkern, die bei ihrer Beschäftigung sich kleineren Verletzungen der Augen durch Einfallen von Staub etc. aussetzen müssen;

so bei Cigarrenarbeitern, Maurern, Steinmetzen etc. Da ihre Entstehung durch eine grössere Schlaffheit der Conjunctiva begünstigt wird, so leiden vor Allem ältere Individuen daran. In südlicheren Klimaten kommen sie am häufigsten vor. — Je näher der Kopftheil des Pteryginms dem Hornhauteentrum rückt, um so mehr tritt natürlich der schädliche Einfluss dieses umdrehsichtigen Gewebes auf die Sehkraft hervor. Ganz am Rande auslaufende Pterygien schaden dem Sehvermögen nicht viel; nur in kosmetischer Hinsicht wird oft ihre Entfernung gewünscht.

Therapie. Man muss vor Allem durch sorgfältige Behandlung von randständigen Cornealgeschwüren das Entstehen von Pterygien zu verhüten suchen. Tritt Entzündung und Injection derselben auf, so touchirt man sie mit adstringirenden Lösungen und lässt kühle Umschläge machen.

Ist durch Vorrücken des Pteryginms die Sehkraft bedroht oder wird die Entfernung gewünscht, so lässt sich die Operation leicht — aber leider nicht immer mit genügendem Erfolg — ausführen.

Man trennt (nach Arlt) die auf der Cornea sitzende Spitze mit einem Staarmesser oder einer Scheere sorgfältig ab und präparirt dann noch den Hals auf 2 bis 4 mm von dem Cornealrande nach der Peripherie zu von der Sclera ab. Die beiden so entstandenen divergirenden Wundränder werden durch zwei nach der Peripherie des Bulbus ge-



138.

richtete convergirende Schnitte wieder vereinigt und das dazwischen liegende Flügelfell entfernt. Der rhomboidähnliche Defect wird gedeckt, indem man die Wundränder der Conjunctiva zusammen näht. Es entsteht so eine lineare Narbe (siehe Figur 138, in der a mit b durch Naht vereinigt werden).

Um bei sehr angedehnten Pterygien den Defect nicht zu gross zu machen,

trägt man diese nicht ganz bis zur Peripherie ab, sondern lässt einen Theil der Basis stehen. Andernfalls kann durch Contraction der zur Bedeckung herangezogenen Conjunctiva nach einiger Zeit eine Beweglichkeitsbeschränkung, selbst vollkommene Seitwärtsstellung des Bulbus zu Stande kommen.

Um dem entgegenzutreten, trägt Desmarrès das Pterygium bis zur Basis ab, ohne letztere jedoch zu durchschneiden; dann wird etwa 4 mm vom Hornhautrande entfernt eine Incision, parallel dem letzteren, 6 bis 8 mm lang vom unteren Wundrande aus in die Conjunctiva ge-

macht. In den Winkel, der durch das Anseinandertreten der Ränder dieser neuen Incision entsteht, wird die Spitze des abgetrennten Pterygiums eingenäht.

Knapp macht auch nach oben hin eine ähnliche Incision durch die Conjunctiva. Das Pterygium wird alsdann durch einen Schnitt seiner Länge nach getheilt und die obere Hälfte in die obere Conjunctivalwunde, die untere in die untere eingenäht. Die horizontale Conjunctivalwunde, welche dem ursprünglichen Sitze des Pterygiums entspricht, wird zusammengenäht.

7. Xerosis conjunctivae.

Man kann eine parenchymatöse Xerosis der Conjunctiva und eine epitheliale unterscheiden.

Die erstere, auf parenchymatösen Veränderungen beruhend, führt zu einer mehr oder weniger ausgedehnten Vertrocknung der Conjunctiva und Cornea in Folge des Mangels der normalen Befeuchtung. Sie ist bedingt durch eine narbige Umwandlung des Conjunctivalgewebes an einzelnen Stellen oder in seiner Totalität. Das Epithel wird derb, trocken, nähert sich überhaupt in seinem Aussehen und Verhalten mehr den Epidermiszellen. Die vollständige Atrophie und narbige Schrumpfung der Bindehaut, des Unterbindehautgewebes, Tarsus und der secretorischen Organe führt zu dem Zustande, den man als Xerophthalmus squamosus oder totalis bezeichnet hat. Hier ist die Uebergangs- und halbmondförmige Falte meist vollständig verschwunden, das die Bindehaut vertretende narbige Gewebe setzt vom Tarsus gleich direct auf die Sclera über; da zugleich die Ausführungsgänge der Thränendrüse verwachsen sind, so ist hiermit die Befeuchtung und Abspülung des Auges vollständig aufgehoben. Man findet dasselbe bedeckt mit kleinen Schüppchen, die aus vertrockneten, den Epidermisplatten ähnlichen Epithelien, Fett, Schleim etc. zusammengesetzt sind und ihm ein bestäubtes Ansehen geben. Die Cornea ist pannös getrübt oder mit einem undurchsichtigen, sehnenartigen Epithelium übersetzt, das mehr oder weniger das Hindurchscheinen der tieferen Augengebilde hindert. Die Sensibilität ist herabgesetzt, die Beweglichkeit der Lider durch den Schwund des Conjunctivalsackes vermindert, oft ein Schliessen des Auges unmöglich. Als subjective Symptome treten hervor: eine entsprechend den Cornealtrübungen verminderte Sehkraft und das Gefühl bedeutender Trockenheit im Auge. — Der parenchymatöse Xeroph-

thlams bildet den Ausgang lang währender Bindehautentzündungen, wie sie durch Granulationen, Conj. blennorrhoea, Conj. diphtheritica, Ent- oder Ektropium etc. gesetzt sind. Chemische Anätzungen oder Verbrennungen führen ihn seltener herbei. Er kann in jedem Alter vorkommen und ist unheilbar. In seiner Verhütung, durch entsprechende Behandlung der ursächlichen Krankheiten, besteht die ärztliche Aufgabe. Symptomatisch suche man das Leiden zu erleichtern durch Befeuchtung des Auges mit Milch, Glycerin, Mandelöl oder dünnen Lösungen von kohlensauren oder kaustischen Alkalien. Ferner ist eine Schutzbrille, um Staub und Wind abzuhalten, zu tragen. Auch die Transplantation von Kaninchenschleimhaut ist versucht worden.

Die epitheliale Form ist hingegen transitorisch; sie zeigt sich öfter in Epidemien und ist meist mit Hemeralopie (Bitot), zuweilen selbst mit concentrischer Gesichtsfeldeinengung (Alfr. Graefe, Kusehbert) verknüpft.

Die Schleimhaut des Augapfels erscheint in der Ausdehnung der Lidspalte trocken, glanzlos, mit kleiner Flecken, als wenn weisser Schaum aufgetrocknet wäre; nur selten greift diese Veränderung auf die Hornhaut über (cf. Xerosis corneae). Dabei ist die Conj. bulbi stark gelockert und legt sich bei Augenbewegungen in Falten. Auch gesellt sich öfter stärkere Secretion hinzu. Nach Wochen pflegen sich die Auflagerungen abzulösen und Heilung einzutreten. Auch die Körperhaut hat bisweilen eine schmutzige Farbe, ist grau, trocken und zeigt kleienartige Abschuppungen.

Complicationen mit katarrhalischen Zuständen sind nicht selten. In einer von Kusehbert beobachteten Epidemie fand Neisser stets in dem abgestreiften Conjunctivalbelag Bacillen. Schleich hat jedoch in dem schaumigen Secret verschiedener Conjunctivalerkrankungen dieselben Bacillen gesehen, ohne dass Xerose vorhanden war.

Die Heilung erfolgt meist spontan. Sind constitutionelle Abnormitäten (Anämie, Seorbut etc.) vorhanden, so werden diese zu behandeln sein. Oertlich ist die Anwendung warmer Umschläge von Salicyllösungen empfehlenswerth.

8. Symblepharon.

Die Schleimhaut der Lider kann an einzelnen Stellen des Tarsaltheils durch Adhäsionen mit der des Bulbus verwachsen (Symblepharon anterius), oder auch in ihrer Totalität durch directe Verkürzung oder

Schrumpfung der Uebergangsfalte (*Symblepharon posterius*). In ersterem Falle sieht man aus Bindegewebssträngen und Blutgefässen bestehende Falten oder vollständige Brücken, unter die man mit einer Sonde gehen kann, von dem Lide aus sich nach dem Bulbus hin erstrecken. Haften derartige Adhäsionen der Cornea an, so sind damit mehr oder weniger erhebliche Sehstörungen gegeben, jedenfalls wird das Auge in seiner freien Beweglichkeit gehindert, so dass selbst ein auffälligeres Schielen eintreten kann.

Als Ursachen des Symblepharon sind anzuführen: Langwierige Bindehautentzündungen (Blenorrhoe, Granulationen); Verbrennungen, besonders durch chemische Agentien und sonstige Traumata mit Substanzverlust. Ebenso kann in Folge von Pemphigus eine Schrumpfung des Bindehautsackes und Trübung der Cornea eintreten; aber auch ohne dass Bläschenbildungen nachweisbar waren, wurde die sogenannte „essentielle Schrumpfung der Bindehaut“ (Alfr. Graefe) beobachtet.

Therapie. Man suche bei drohenden partiellen Verwachsungen das Entstehen eines Symblepharon dadurch zu verhindern, dass man, wenn es angeht, den Defect auf der Conj. sclerae, durch Verschiebung und Zusammennähen der untermirnten angrenzenden Conjunctiva deckt. Auch die Transplantation von Schleimhaut (s. unten) kann gleich anfänglich versucht werden. Sonst lässt man den Bulbus viel bewegen, stülpt das Lid nach aussen um und hält es nöthigenfalls durch einen Verband bis zur Heilung der Wunde in dieser Stellung. Doch ist bei tief in die Uebergangsfalte gehenden Verbrennungen etc. kaum ein befriedigender Erfolg zu erwarten. Bei vorhandenem Symblepharon geben die brückenartigen Adhäsionen die meiste Aussicht auf Heilung; aber auch hier sei man in der Prognose nicht zu sicher. — Faltenförmige Symblephara sind in brückenförmige zu verwandeln, indem man mit einer krummen Nadel einen mässig dicken Bleidraht quer durch die tiefste Stelle der Verwachsung zieht und die Enden dann aus dem Bindehautsack herauszieht und auf der Lidhaut befestigt. Man lässt den Draht so lange liegen, bis sich ein überhäuteter Canal unter dem Symblepharon gebildet hat.

Zur Operation empfiehlt sich das Verfahren von Arlt. Eine eingefädelte Nadel wird quer durch den Theil des Symblepharon gestochen und durchgezogen, der dem Bulbus aufsitzt; dann wird das Symblepharon unter dem Faden durch vorsichtige Schnitte vollständig vom Bulbus abgetrennt, so dass es einen dem Lide aufsitzenden Lappen bildet, durch dessen freies Ende der Faden quer verläuft. Nun wird auch das andere Ende des Fadens in eine Nadel gefädelt, der Symblepharonlappen nach innen

umgeschlagen, so dass seine früher äussere Seite der Bulbuswunde gegenüber liegt, und in dieser Lage befestigt, indem man beide Nadeln nach aussen durch das Lid führt und auf der äusseren Lidhaut die Fadenenden verknüpft. Der Defect in der Conjunct. bulbi wird durch Zusammennähen der Wundränder gedeckt. Nach vollständiger Verheilung wird das Symblepharon auch von der Conjunctiva entfernt. Bei hinterem Symblepharon und ausgedehnter Schleimhautschrumpfung kann man die Transplantation von Schleimhaut (Wolfe) versuchen. Die Transplantationshaut wird den Lippen, der menschlichen Conjunctiva oder auch der des Kaninchens entnommen. Der Effect ist anfänglich oft sehr befriedigend, doch tritt nach längerer Zeit meist eine Schrumpfung des transplantirten Lappens ein.

9. Apoplexia subconjunctivalis (Hyposphagma). — Chemosis. — Lymphangiectasien.

Blutaustritt in das subconjunctivale Gewebe erfolgt häufig durch Trauma, bei Kopfeongestion, Epilepsie, Stickhustenanfällen etc.; in anderen Fällen aber auch spontan. Bei orbitalen Fracturen kann sich die Blutung vom Fettzellgewebe aus bis unter die Conjunctiva erstrecken. Die Ausdehnung ist eine sehr verschiedene, von Stecknadelknopfgrösse bis zur vollständigen Anfüllung der ganzen Conj. sclerae, selbst der Uebergangsfalte. Der Erguss wird allmählig resorbirt unter entsprechenden Farbenveränderungen.

Die Chemosis der Conjunctiva tritt als seröse Infiltration des Gewebes mit bisweilen starker, wallförmiger Erhebung um die Cornea bei vielen schweren Augenaffectionen ein. Abgesehen von schweren Conjunctivalerkrankungen findet sie sich besonders bei eitriger Choroiditis. Gelegentlich kann man sie selbst ohne Katarrh oder sonstige Entzündung bei älteren Individuen sehen; in einem Fall, den ich beobachtet, traten einige Jahre später auf Arterien-Atherom zurückzuführende Netzhaut-Hämorrhagien ein. Ist die Chemosis sehr prall, so macht man mit der Scheere kleine Einschnitte zur Entleerung der Flüssigkeit.

Nicht gerade allzuselten findet man auf der Conjunctiva etwa stecknadelknopfgrosse Bläschen, die perschnurähnlich an einander gereiht, strichartige Figuren bilden. Bisweilen treten sie mit halbseitigem Kopfschmerz und Lidschwellung auf. Dabei kann jede ausgeprägtere Blutgefässinjection fehlen. Es handelt sich hier um Lymphangiectasien.

10. Syphilis. — Lupus. — Amyloid der Conjunctiva.

Syphilitische Affectionen der Conjunctiva finden sich bei constitutioneller Lues, indem Condylome auftreten oder etwa Hautgummata auf die Schleimhaut übergehen, oder sie entstehen in Folge directer Infection. Meist ist es alsdann die Randpartie des Lides, an der ein speckig aussehendes Geschwür sitzt. Aber auch in dem eigentlichen Conjunctivalsack sind Indurationen mit folgender Ulceration beobachtet worden. So bei einem Arzte, dem syphilitisches Secret in's Auge geflogen war. Auf der Plica semilunaris kommen ebenfalls secundär syphilitische Geschwüre, auf der Scleralconjunctiva (Hirschberg, Wecker, Ed. Meyer) gummöse Geschwülste von livider Farbe vor. Die Diagnose ist leicht, wenn constitutionelle Syphilis nachweisbar; bei primärer Conjunctivalaffection bietet sie grössere Schwierigkeit. Ich erinnere mich eines etwa 15jährigen Mädchens mit verdächtigem Uleus am Lidrande, bei der die Untersuchung keine Spur von Syphilis und volle Virginität ergab. Später trat Roseola auf; die Infection war durch einen Kuss geschehen. — Die Therapie ist die der Syphilis.

Die lupöse Erkrankung greift vom Lidrande auf die Conjunctiva über oder tritt selbstständig an ihr an. Es bilden sich Geschwüre oder kleine Knötchen mit papillären Excrencenzen, die später ulceriren und zu narbigen Schrumpfungen führen. Der Process hat Aehnlichkeit mit dem Trachoma mixtum; als unterscheidendes Moment kann man anführen, dass der Lupus in der Regel nur ein Auge ergreift, und ferner das nicht seltene Uebergreifen auf den intermarginalen Theil des Lides. Die Behandlung besteht im Auskratzen der einzelnen Knoten mit dem scharfen Löffel oder Touchiren mit Höllenstein.

Die Amyloiddegeneration tritt anfänglich im subconjunctivalen Gewebe und meist in der Uebergangsfalte auf. Die Oberfläche der Neubildung ist glatt, nur bisweilen mit sagokornähnlichen Höckern besetzt; ihr Aussehen ist hellgelblich, glasig bis röthlich oder rothbraun; die Consistenz bei den wenig vascularisirten Geschwülsten derb, elastisch oder brüchig, bei den andern weich. In einer sehr grossen Zahl der Fälle besteht gleichzeitig Trachom. Beim Fortschreiten der Affection können auch die Conj. sclerae und die Carunkel befallen werden. Eine hyaline Degeneration des Gewebes geht der Amyloiddegeneration voran (Rählmann). Später können Verkalkungen und Verknöcherungen hinzu kommen (Knabli). Die Therapie besteht in totaler oder wiederholter partieller Exstirpation.

11. Verletzungen der Conjunctiva.

Fremdkörper, die in den Conjunctivalsack gelangen, werden meist durch die Lidbewegung und Thränen in den inneren Lidwinkel geschwemmt, von wo sie leicht ausgewischt werden können. Bisweilen aber bleiben kleine Partikel (Staub-, Rauehkörner etc.), besonders an dem Tarsaltheil des oberen Lides, haften; kleine Grannen oder etwas grössere Körper sitzen oft in der oberen Uebergangsfalte fest und machen Entzündung und Schmerz. Liegen sie dort lang^e Zeit, so erfolgt eine secundäre Papillarhypertrophie, welche sie einbettet. So habe ich einmal ein „Krebsauge“ gefunden, das ursprünglich zur Entfernung eines kleinen Fremdkörpers unter das obere Lid geschoben wurde, und dort ganz in Vergessenheit gerathen, über ein Jahr gesessen hatte. Nach der Ektropionirung des Lides gelingt meist die Entfernung leicht; bisweilen muss man, wenn man die Uebergangsfalte des oberen Lides nicht zu Gesicht bekommt, mittelst eines Daviel'schen Löffels die verdächtige Partie durchsuchen. Uebrigens ist zu beachten, dass öfter Patienten behaupten, etwas im Auge zu haben, ohne dass ein Fremdkörper vorhanden ist; ein Katarrh kann ebenfalls die Empfindung, als ob ein Fremdkörper im Auge sei, hervorrufen. —

Gefährlich sind Verbrennungen, welche die Conjunctiva durch Säuren, Kalk oder glühende Massen (etwa Eisen) erleidet. Hier wird oft das Gewebe in seiner ganzen Dicke zerstört, und es tritt die porcellanfarbene Sclera zu Tage. Sind die Verbrennungen nicht zu ausgedehnt, so erfolgt unter starker Injection und Abstossung die Heilung. Gefährlich sind immer diejenigen Zerstörungen, bei denen gleichzeitig die Conj. sclerae und die ihr gegenüber lagernde Conj. palpebralis zerstört ist, weil sehr leicht ein Zusammenwachsen des Lides und Bulbus erfolgt. Je ausgedehnter der Substanzverlust, um so bedenklicher die Prognose. Ich habe bei einem Manne, dem flüssiges, glühendes Eisen in beide Augen gespritzt war, so dass später die gehärtete Masse einen Abdruck der Vorderfläche des Bulbus bildete, ein totales Verwachsen und selbst Zusammenwachsen der Lidränder eintreten sehen. — Man wird bei frischen Verbrennungen die etwa noch vorhandene materia peccans unschädlich zu machen suchen: bei Säuren mit schwachen Lösungen von Natr. carbon., bei Alkalien am einfachsten mit Milch. Bei festen oder festgewordenen Substanzen ist eine genaue Durchsuhung des ganzen Conjunctivalsackes zur Entfernung derselben nöthig. Kleinere Stücke,

die tief in das Gewebe gedrungen und unschädlich sind, wie etwa Pulverkörner oder kleine Steinpartikel, kann man auch sitzen lassen. Die weitere Behandlung besteht in kalten Umschlägen und Antiphlogose. Gegen das Entstehen des Symbblepharon sucht man mit den oben empfohlenen Hilfsmitteln anzukämpfen.

Schnittwunden der Conjunctiva heilen leicht spontan, grössere kann man zusammennähen.

12. Geschwülste der Conjunctiva.

Pinguecula. Sehr häufig findet sich besonders bei älteren Leuten in der Nähe des äusseren oder inneren Cornealrandes auf der Conjunctiva eine kleine gelbliche Hervorragung von etwa Hirsekorngrösse. Dieselbe besteht trotz ihrer Bezeichnung als Pinguecula nicht aus Fett, sondern aus hypertrophirtem Bindegewebe, das mit einer verdickten Epithelschicht bedeckt ist. Wenn grosse Conjunctivalgefässe zu ihr verlaufen, könnte man an Conj. phlytaenulosa denken, doch spricht die glatte Farbe und Oberfläche der Pinguecula gegen diese Annahme. Die Geschwulst ist durchaus unschädlich; kaum wird man in die Lage kommen, sie aus kosmetischen Gründen entfernen zu sollen.

Lipome sitzen besonders zwischen dem R. superior und externus (v. Graefe); sie bilden weiche, gelbliche Massen mit unregelmässiger Oberfläche. Sie sind stets angeboren, können aber später wachsen. Wenn sie Störungen machen, müssen sie extirpirt werden.

Dermoide finden sich angeboren am Hornhautrande und greifen oft auf die Hornhaut über, in deren Gewebe sie sich hinein erstrecken. **Polypen** der Conjunctiva entstehen verhältnissmässig am häufigsten im inneren Augenwinkel, auf der Pl. semilunaris oder Carunkel, aber auch auf der Lidschleimhaut kommen sie vor. Sie bilden weiche, geröthete Exrescenzen mit glatter oder gelappter Oberfläche. Bisweilen sind ganz kleine Polypen Ursache von sich wiederholenden Conjunctivalblutungen. Auch bei der Extirpation tritt leicht eine etwas stärkere Blutung auf, die jedoch durch Betupfen mit Höllenstein und Druckverband leicht steht.

Die Cysten der Conjunctiva zeigen sich als kugel- oder eiförmige fast durchsichtige Hervorragungen meist in der Conjunctiva bulbi. Auch auf dem Kopfe eines Pterygium sah ich eine wenig erhabene, aber 5 resp. 2 mm in der Länge und Breite messende Cyste, ebenso in der unteren Uebergangsfalte eine bohngrosse. Sie sind angeboren oder

Folge von Trauma (Zander und Geissler, Uthoff). Eine partielle Entfernung der Cystenwand mit nachfolgender Injection von Lapislösung genügt meist zur Heilung.

Aehnliches Aussehen bieten die subconjunctivalen Cystieerken; doch ist die Blase der letzteren trüber, weniger durchsichtig, zuweilen ist noch ein umschriebener weisser Fleck (Halstheil des Cysticercus) in ihr erkennbar. Der Cysticercus bewirkt in der Regel einen gewissen Reizzustand in der darüber liegenden Conjunctiva (A. v. Graefe).

Sarkome der Conjunctiva treten als kleine stecknadelknopfgrosse Geschwülste vorzugsweise häufig am Corneallimbus oder dicht neben demselben auf. Sie können weisslichgrau oder braunschwarz aussehen. Am häufigsten sind die letzteren (Melanosarkome). Die hellen Sarkome sind, wie es scheint, weniger gefährlich; die Exstirpation kann dauernde Heilung bringen. Einmal beobachtete ich, dass nach Exstirpation eines hirsekorngrossen, weissen Sarkoms nach Jahren ein kleines Melanosarkom in einiger Entfernung von dem ursprünglichen Sitze auftrat. Die Melanosarkome haben, sobald sie in das Stadium der Vergrösserung und Wucherung getreten sind, wobei sie den Cornealrand pilzkopfförmig überdecken, grössere Neigung zu Rückfällen. Sie können alsdann grosse, lappige und leicht blutende Geschwülste bilden; auch in der Conjunctiva palpebralis habe ich in einem solche Falle multiple, braune Flecke auftreten sehen, welche aber die Oberfläche nicht überragten. Selbst nach totaler Entfernung der Geschwulst gehen die Patienten öfter durch Metastasen (Gehirn, Leber, Haut etc.) zu Grunde. Um die Geschwulst total zu entfernen, muss man sich gelegentlich zur Exstirpation des noch sehkräftigen Auges entschliessen. —

Auch nicht hervorragende schwarzbraune Flecke kommen in der Conjunctiva vor; zuweilen in Folge von Verletzungen. Dieselben können, wie es scheint, dauernd ohne Veränderung bestehen bleiben, während in anderen Fällen sich Geschwülste aus ihnen entwickeln. — Weiter wären noch Angiome, Epitheliome und Carcinome zu erwähnen. Ebenso sind Tuberkelknoten und tuberkulöse Geschwüre in der Conjunctiva beobachtet worden (Walb, Manz, Rampoldi u. A.)

Viertes Kapitel.

Erkrankungen der Hornhaut.

Anatomie.

Die Hornhaut ist in ihrer Krümmung als Abschnitt eines Rotationsellipsoids aufzufassen, das durch Drehung einer Ellipse um ihre Längsachse entsteht. Von der vorderen Kammer aus gesehen, zeigt sie anatomisch eine vollkommen kreisförmige Peripherie, während sie von vorn eher einer horizontal gestellten Ellipse ähnelt, deren transversaler Durchmesser ca. 11·0 mm, deren verticaler ca. 10·5 mm beträgt, indem die Sclera sich vorn über die durchsichtige Hornhautperipherie etwas, und zwar oben und unten mehr, hinüberschiebt. Diese Stelle bildet den *Limbus corneae* oder *sclerae*, der im horizontalen Durchmesser auf jeder Seite etwa 0·5 mm beträgt. Man unterscheidet an der Hornhaut von vorn nach hinten im Querschnitt fünf Schichten: 1) Das *Cornealepithel*, ein mehrschichtiges Plattenepithel, 2) die *Bowman'sche* (*Reichert'sche*) oder vordere Basalmembran. Sie bildet eine dünne Schicht stark lichtbrechenden, homogenen Gewebes. 3) Die Hauptgewebsmasse, *Substantia propria*. Dieselbe besteht aus einer ziemlich dichten Masse, die sich aus Bündeln von Fibrillen, welche wiederum zu übereinander geschichteten Lamellen vereinigt sind, und einer zwischen den Fibrillen liegenden Kittsubstanz zusammensetzt. In der interfibrillären Kittmasse findet sich ein Lückensystem, welches knochenkörperähnliche Figuration zeigt: die von *Recklinghausen'schen* Saftcanäle. In diesen Hohlräumen und dem in ihnen befindlichen Gewebssaft finden sich die *fixen* Hornhautzellen, welche aus einem Protoplasma und Kern bestehen und die Hohlräume nicht vollständig ausfüllen. Weiter kommen *Wanderzellen* darin vor, an Form den weissen Blutkörperchen entsprechend. 4) Die hintere Begrenzung bildet die elastische *Membrana Descemetii*. Sie ist glashell, sehr widerstandsfähig und findet sich oft noch in eingerolltem Zustande bei starken Hornhauterzstörungen erhalten. Bei älteren Personen zeigt sie kugelige Auswüchse. 5) Ihr sitzt nach der vorderen Kammer zu ein Lager platter *Endothelzellen* auf. Die *Nerven* treten am Hornhautrande theils von der Sclera, theils von der *Conjunctiva* her in die *Substantia propria* und verästeln sich als

feinste Axenfibrillen. Hierbei bilden sie oft Netze, die auch unter und zwischen dem Epithel sich finden. Dass die Nervenfasern mit frei flottierenden Enden über das Niveau des vorderen Epithels hinausragten, oder mit regulären Endknöpfen (Cohnheim) versehen seien, hat Waldeyer nie beobachtet. — Gefässe sind unter normalen Verhältnissen in der eigentlichen Cornea nicht vorhanden. Nur an ihrer Grenze findet sich unter dem Epithel ein aus den Art. ciliares anteriores stammendes episcleriales Randsehlingennetz. Ueber die pericorneale Injection siehe Seite 391.

1. Keratitis.

Die Keratitis kann in sehr verschiedenartigen Formen vorkommen, die nicht alle scharf begrenzte Krankheitsbilder zeigen. Der Hauptsache nach können wir die pathologischen Veränderungen unterscheiden nach folgenden Typen:

I. Umschriebene oberflächliche Hornhautaffectionen. Es sind acut auftretende grau-gelbliche Flecke von oberflächlichem Sitze. Sie kommen einzeln oder multipel vor, peripher und central. Sie können oberflächlich exulceriren, heilen aber, ohne intensivere Trübungen zurückzulassen.

II. Bläschenbildungen.

III. Eitrige Hornhauterkrankungen, umschrieben oder diffus auftretend. Hier ist eine ausgesprochene gelbe Eiterfärbung in den getrübbten Flecken und Partien vorhanden. Die Erkrankung geht tief in das Hornhautgewebe, zerstört es und lässt meist dickere Trübungen zurück. Wenn sich die Oberfläche abstösst, so giebt es tiefgreifende Geschwüre. Sehr häufig kommt es zur Perforation, so dass Kammerwasser abfließt. Eiteransammlung im humor aqueus (Hypopyon) ist nicht selten; ebenso treten Complicationen mit Iritis häufiger auf.

IV. Diffuse Hornhautinfiltrationen. Sie können oberflächlich sitzen oder sich durch die ganze Dicke der Cornea erstrecken.

V. Geschwüre. Kleine oberflächliche Geschwüre ohne ausgeprägtere Infiltration oder tiefgehende, mit meist getrübbtem Grunde oder Rande. Die Folgezustände dieser Erkrankungen werden, falls keine volle Aufhellung des afficirten Gewebes erfolgt, als „Hornhautflecke“ oder „Hornhauttrübungen“ bezeichnet. Sie können so durchsichtig sein, dass es einer sehr geschickten Anwendung der schiefen Beleuchtung bedarf, um sie wahrzunehmen, oder sie treten als graulich-durchscheinende Partien oder als intensiv weisse Narben auf. Nach schweren Er-

krankungen kommt es auch zu Krümmungsveränderungen, so zu starken Hervorragungen (Staphylomen) oder selbst schlimmsten Falles zum Schwunde der Cornea (Phthisis corneae), die dann nur noch eine kleine weissliche Fläche darstellt.

I. Umschriebene, oberflächliche Hornhautaffectionen.

Einfaches Hornhautinfiltrat.

Die Trübungen sind graulich oder grauweiss, meist etwa stecknadelknopfgross oder noch kleiner. Das Centrum zeigt eine mehr gesättigte Färbung und oft eine kleine Hervorwölbung.

Häufig treten bei Kindern und jugendlichen Individuen die Trübungen multipel auf und zeigen stärkere Blähung, so dass sie stecknadelspitzartig hervorragen. Man pflegt alsdann die Affection — entsprechend dem ähnlichen Process auf der Conjunctiva, mit dem sie übrigens öfter combinirt ist — als Keratitis phlyctenulosa (s. scrophulosa s. lymphatica) zu bezeichnen. Stellwag nennt diese Form Herpes corneae, doch ist es üblicher, letzteren Namen für die später zu beschreibende ausgeprägte Bläschenbildung zu bewahren.

Neben der Hornhautaffection besteht meist pericorneale Injection, nur bei einzelnen Infiltraten und in selteneren Fällen kann sie fehlen. Dabei ist Thränenträufeln und häufig sehr ausgeprägte Lichtscheu vorhanden, die bei Kindern zu Blepharospasmus Veranlassung geben kann. Es hängt dies wahrscheinlich mit einer Reizung der Cornealnerven zusammen, längs deren Verlauf, besonders unter dem Epithel, sich Zellanhäufungen finden (Iwanoff). Heftige Schmerzen sind nicht häufig. Wenn die oberflächlichen Schichten sich abstossen (exulcerirtes Hornhautinfiltrat), giebt es kleine Geschwüre, die aber keine besondere Tendenz zur Weiterverbreitung haben. Die Heilung erfolgt meist, indem zu den Infiltraten neugebildete Gefässe verlaufen, die öfter aus einem die Hornhautränder übersetzenden rothen Gefässnetz hervorgehen. Dabei lassen die Reizerscheinungen nach. Das Infiltrat selbst verliert seine intensive Färbung und scharfe Abgrenzung gegen die durchsichtige Umgebung und wird mehr graulich. Schliesslich heilt es ohne dauernde Spuren zurückzulassen. Während bei Erwachsenen mehr vereinzelt stehende, umschriebene Hornhautinfiltrate vorkommen, treten sie bei Kindern häufig multipel auf, sind hartnäckiger und haben mehr Neigung zu Rückfällen. Hier geschieht es denn auch bei längerem Bestande, dass eine oberflächliche, lichtgraue Trübung der Hornhaut

(Pannus phlytaenulosus) in grösserer Ausdehnung, in der verästelte, vom Raude herkommende, oberflächliche Gefässe verlaufen, zu Stande kommt und stationär bleibt. Aber selbst hier kann noch vollständige Klärung eintreten. Als Complication gesellt sich zu der oberflächlichen Hornhautinfiltration öfter eine stärkere Conjunctivitis, besonders mit Schwellung der Uebergangsfalte.

Differentielle Diagnose. Das oberflächliche Hornhautinfiltrat unterscheidet sich a) von einer alten Hornhauttrübung 1) durch die pericorneale Injection und den Reizzustand, 2) durch die Farbe. Es ist mehr granlich-gelb und sitzt fast wie ein Fremdkörper in dem Hornhautgewebe, wogegen der Hornhautfleck meist mehr diffus in die Umgebung übergeht oder wenn er scharf umschrieben ist, eine mehr weissliche Farbe zeigt; b) von dem citrigen Hornhautinfiltrate vor Allem durch die Farbe; das Eiterinfiltrat ist ausgeprägt gelb. Weiter ist das einfache Infiltrat meist kleiner und hat weniger destructive Tendenz.

Aetiologie. Für die multiplen Infiltrate der Kinder ist häufig Scrophulose als ursächliches Moment zu betrachten; doch kommen sie auch gelegentlich bei sonst gesunden Kindern vor. Die mehr einzeln auftretenden Infiltrate der Erwachsenen sind bisweilen auf Verletzungen zurückzuführen, oft fehlt jeder ätiologische Anhalt.

Die Therapie muss verschieden sein, je nachdem es sich um phlyktänuläre Keratitis oder um vereinzelte Infiltrate handelt. Bei der Keratitis phlytaenulosa ist neben dem Atropin, das 3 bis 4 mal täglich einzuträufeln ist, meist der Gebrauch der gelben Präcipitatsalbe von überraschender Wirkung; dieselbe wird hanfkorngross eingestrichen, bei geschlossenen Lidern verrieben und nach etwa 5 Minuten wieder ausgewaschen. Selbst bei stärkerem Reizzustande und ausgeprägter pericornealer Injection ist sie zu versuchen. In der Regel wird sie sehr gut vertragen. Sollte sich hingegen die Injection vermehren oder gewinnen etwa die Infiltrate ein gelbliches, eitriges Ansehen, so muss zur Zeit von ihrer Anwendung abgesehen werden. Man möge dann erst den Reizzustand bekämpfen, wozu bisweilen laue Kamillentheeumschläge 3 mal täglich $\frac{1}{4}$ Stunde dienen. Ist jedoch eine ausgeprägtere Conjunctivitis vorhanden, so müssen kühle Wasser- oder Bleiwasserumschläge gemacht werden; bei Schwellung der Uebergangsfalte ist dieselbe mit einer Lösung von Plumb. acet. perf. neutralis. oder Tannin direct zu touchiren; bei sehr starker Schwellung und citriger Conjunctivalabsonderung selbst mit 1procentiger Höllensteinlösung — immer mit sofortigem Neutralisiren oder Ausspülen. (Cfr. S. 16). Um die Lichtsclu und den Blepharospasmus zu heben, nützt öfter die Einträufelung von Cocain; sonst

kommt das bei Besprechung der Conjunctiv. phlyctenulosa Hervorgehobene in Betracht.

Sollte die Haut der Lider oder Wange Ekzeme zeigen, so werden die etwa nöthigen kalten Umschläge nicht gut vertragen, man suche dann erst das Ekzem durch Bepinseln mit Theervaselinsalbe zu heilen oder mache, wenn man die Anwendung der Kälte für durchaus nöthig hält, dieselbe so, dass man auf die Lidhaut erst ein Ocelläpchen legt und darauf die kalten Compressen. Bei vorhandener Skrophulose wird dieselbe durch entsprechende innere Medication und Bäder zu bekämpfen sein. Nur bei constitutioneller Besserung ist mit einiger Sicherheit auf das Ausbleiben der lästigen Recidive zu rechnen. Als örtliches Mittel, um letztere hintenan zu halten, empfiehlt sich nach Schwinden der Infiltrate und Hebung der Entzündung noch Wochen bis Monate lang gelbe Salbe oder Calomel von Zeit zu Zeit anzuwenden.

Die umschriebenen Infiltrate der Erwachsenen vertragen in der Regel nicht die gelbe Präcipitatsalbe. Hier ist vorzugsweise Atropin und falls die Conjunctiva nicht erkrankt ist, die Anwendung lauer Umschläge von Kamillenthee oder dünner Borsäurelösung zu empfehlen. Später kann auch hier mit Nutzen Calomel angewandt werden; vor Allem aber sehe man darauf, dass nicht vor vollständiger Heilung durch Wiederbeginn der Arbeit oder in anderer Weise neue Schädlichkeiten einwirken. Die Affection zieht sich mit immer wieder auftretenden Verschlechterungen oft deswegen sehr in die Länge, weil sie nie vollständig ausgeheilt worden ist.

Keratitis punctata.

Die Keratitis punctata zeigt punktförmige, weisse Infiltrationen in den hintersten Schichten der Cornea. Man hat den Namen mit Unrecht auch für die eigentliche Descemetitis angewandt, bei welcher ähnlich ansehende Pünktchen der Hinterfläche der Hornhaut aufliegen. Bei der Keratitis punctata hingegen sitzt die Infiltration im Hornhautgewebe selbst. Es geht letzterer in der Regel eine Descemetitis, die von einer Iritis herrührt, voraus; von dieser aus kommt es dann zu den punktförmigen, weissen Infiltraten in der Hornhaut. Sie bleiben noch bestehen, wenn die Exsudate auf der M. Descemetii bereits verschwunden sind, pflegen aber allmähig auch resorbirt zu werden.

Büschelförmige Keratitis. (K. fasciculosa).

Vom Hornhautrande her, bei gleichzeitig bestehender Conj. phlyctenulosa häufig von einer randständig sitzenden Phlyktäne ausgehend, erstreckt sich ein etwa 2 mm breites Bündel parallel verlaufender Gefässe gegen das Hornhautcentrum zu, welches vor sich ein Infiltrat in halbmondförmiger Gestalt schiebt. Bisweilen theilt es sich auch in zwei Büschel mit je einer Infiltration. Die Gefässe selbst liegen auf einer infiltrirten Unterlage und bilden gleichsam ein rothes Band (skrophulöses Gefässband). Das Infiltrat an der Spitze hat eine graue Färbung und ist gelegentlich leicht exulcerirt. Zuweilen kommen mehrere solcher Gefässbänder von verschiedenen Seiten. Daneben besteht pericorneale Injection, Thränen, Lichtscheu. Beginnt die Heilung, so werden die Gefässe blasser und verschwinden, doch zeigt noch längere Zeit ein leicht graulicher Streifen in der Cornea ihren früheren Sitz. Das Infiltrat lässt eine weisse, oft halbmondförmige Trübung zurück, die natürlich bei centralem Sitz das Sehen schädigt.

Aetiologie. Es handelt sich meist um skrophulöse Kinder, die in der Regel auch an phlyktänulärer Conjunctivitis und Keratitis gelitten haben.

Die **Therapie** ist darauf zu richten, das Vorscheiben des Infiltrats nach dem Centrum zu verhüten. Oft genügt das Einstreichen von gelber Präcipitatsalbe, wie bei der phlyktänulären Keratitis. In anderen Fällen muss man die Gefässe über dem Sclerallimbus mit einem Messerchen, einer Scheere oder dem Galvanocauter ausgiebig durchschneiden und nöthigenfalls diese kleine Operation ein paar Mal wiederholen. Auch das Betupfen des Infiltrats mit dem Höllensteinstift ist empfohlen worden. Im Uebrigen wird die Behandlung nach denselben Principien zu leiten sein wie die der Kerat. phlyctenulosa, speciell ist zur Vermeidung von Recidiven die Anwendung von gelber Salbe oder Calomel noch länger fortzusetzen.

II. Bläschenbildung auf der Hornhaut.

Herpes corneae (Keratitis vesiculosa).

Es zeigen sich auf der Hornhautoberfläche kleinere Bläschen, theils rund, theils birn- oder strichförmig, die mit hellem, klarem Serum gefüllt sind. Mikroskopisch finden sich in dem Inhalt grosse, stark glänzende und durchsichtige, kugelige, ei- und spindelförmige Gerinnungsfiguren und

nur ausserordentlich spärlich Zellen und Kerne. Die Epithellage bildet den Ueberzug. Die Grösse des einzelnen Bläschens kann die eines kleinen Stecknadelknopfes, zuweilen die eines Hirsekorns erreichen, meist stehen sie gruppenweise zusammen. Ihre Zahl ist verschieden, in einem Falle zählte ich 15 Bläschen, bisweilen sieht man nur eins oder zwei. Dem Auftreten derselben geht in der Regel eine mehr oder weniger grosse Unbequemlichkeit im Auge voraus, die sich in Brennen, Stechen, selbst in intensiverer Schmerzhaftigkeit äussert. Bisweilen aber auch entstehen sie dem Kranken unbemerkt. Nach einigen Stunden oder am nächsten Tage sind sie geplatzt und man sieht dann nur noch den Epitheldefect, öfter mit anhaftendem Epithelhäutchen. Die Iris ist meist normal, seltener verfärbt und schlecht auf Atropin reagirend. Die Tension ist etwa in 75 Procent der Fälle verringert.

Man kann drei Formen von Herpes corneae unterscheiden: 1) den inflammatorischen, von Horner zuerst als „katarrhalischer“ beschrieben. Hier ist die Hornhaut meist vollkommen intact vor der Bläscheneruption, die sich unter stärkerer pericornealer Gefässinjection und mit Schmerzen einstellt. In der Mehrzahl der Fälle besteht eine Entzündung des Respirationstractus (Pneumonie, katarrhalischer Husten, Schnupfen u. s. w.) oder anderer Schleimhäute; man findet alsdann oft gleichzeitig einen Herpes labialis oder nasalis. Jedoch sind nicht immer derartige Allgemeinerkrankungen vorhanden. Recidive sind selten. Die Regeneration des Epithels geht in der Regel nur langsam vor sich, indem die Hornhaut sich gleichzeitig etwas trübt. Es kann selbst zu einer eitrigen Hornhautinfiltration und Hypopyon kommen.

2) Herpes neuralgicus. Meist ist die Cornea schon in einem gewissen Reizzustande, sei es, dass Pannus, Phlyktänen, Ulcera etc. bestehen, sei es, dass Verletzungen oder Operationen (z. B. zeigt sich verhältnissmässig häufig die Bläschenbildung nach Kataraktoperationen) stattgefunden haben.

Auch Trigemiusneuralgien bestehen öfter. Ihren eigenthümlichen Charakter zeigt diese Form besonders durch den Mangel erheblicher Entzündungserscheinungen und schnelle Heilung der einzelnen Eruptionen, aber grosse Neigung zu typischen Recidiven, die bisweilen mit intermittirenden Neuralgien in Trigemiusästen zusammenfallen. Treten die Recidive sehr zahlreich auf, so können leicht Trübungen der Hornhaut zurückbleiben.

3) Kann auch Herpes zoster der Lid- und Stirnhaut mit Bläschenbildungen auf der Cornea einhergehen; letztere haben in ihrem Verlaufe den Charakter des inflammatorischen Herpes. Aber nicht alle

Hornhautaffectionen, die den Zoster begleiten, treten als Bläschen-eruption auf, und so darf der sogenannte Zoster ophthalmicus nicht ohne weiteres dem Herpes corneae gleichgesetzt werden.

Nicht nur bei dem $\alpha\alpha\tau'$ $\xi\xi\sigma\chi\gamma\eta\nu$ als neuralgisch bezeichneten Herpes corneae ist die Ursache in einer Affection der Nerven zu suchen, sondern auch bei dem Herpes inflammatorius. Hierfür spricht das oft gleichzeitige Bestehen von Herpes labialis, sowie das häufige Zusammenfallen mit Zoster.

Diagnostisch ist der Herpes von der Keratitis phlytaenulosa zu trennen, bei welcher letzteren auch bisweilen kleine Bläschenformen aber mit trübem Inhalt auftreten.

Die Therapie kann bezüglich der Bläschenbildung bei Herpes neuralg. passiv bleiben; wenn Beschwerden vorhanden sind, bringe man durch Anstechen oder Einpudern von grobem Calomelpulver die Bläschen zum Platzen. Bedenklicher ist aber die Sache, wenn sich fortgesetzt Recidive einstellen. Bisweilen nützt auch hier Calomeleinpudern, sonst sind constanter Strom, Druckverband, Abschneiden der betreffenden Hornhautpartien (Hasner) neben den üblichen Nervenmitteln zu versuchen; in seltenen Fällen bleibt alles erfolglos.

Den inflammatorischen Herpes behandelt man mit Atropin und feuchtwarmem Druckverband; eventuell bei heftigeren Schmerzen mit Nareotieis.

Keratitis bullosa.

Auf Hornhäuten mit parenchymatösen Trübungen, öfter an degenerirten Augäpfeln — so bei abgelaufenem Glaukom oder nach chronischer Irido-Choroiditis — entstehen in einzelnen Fällen grosse, schwappende Blasen mit einem leicht trüben, selbst blutigen Inhalt. Entzündliche Erscheinungen und Schmerzen sind öfter vorhanden, können aber auch ganz fehlen. Diese Blasen platzen nach einigen Tagen, oder bleiben auch längere Zeit bestehen. Nach dem Platzen tritt meist Heilung ein.

Das abgehobene Hornhautblatt zeigte neben Epithel und Bowman'scher Membran in einem von v. Graefe untersuchten Fall auch Hornhautgewebe, in anderen Fällen nur Epithel (Schweigger, Saemisch). Etwa vorhandene Schmerzhaftigkeit sucht man durch Abtragen der vorderen Wand zu heben; Recidive müssen, falls sie Beschwerden veranlassen, vorzugsweise durch Behandlung der ursprünglichen Augenaffection (z. B. des etwa bestehenden glaukomatösen Processes) bekämpft werden.

III. Eitrige Hornhauterkrankungen.

Umschriebenes eitriges Hornhautinfiltrat.

Es bildet sich in der Hornhaut eine gelbe, eitrig-eitrige Infiltration von verschiedener Grösse, während gleichzeitig pericorneale Injection auftritt. Die Infiltration pflegt in die Tiefe des Gewebes einzudringen; die oberflächlichen Schichten stossen sich ab. Oft kommt es zur Hornhautperforation, mit welcher dann plötzlich eine erhebliche Besserung und die ausgesprochene Tendenz zur Heilung eintritt. Schon vor der Perforation pflegen Gefässe vom Hornhautrande her und zwar meist neben oberflächlichen solche, die in tieferen Lagen der Cornea sich befinden, zum Infiltrat zu verlaufen. Die Infiltrate treten einzeln oder multipel auf. Letzteres findet sich besonders häufig bei Kindern nach Exanthemen, so in der Reconvalescenz nach Masern, Scharlach, indem dicht am Hornhautrande dickgelbe, etwas geblähte und pustulös aussehende Infiltrationen entstehen mit starker Tendenz zur Perforation. Alte Hornhaut-Flecke und -Narben gerathen auch häufig in eitrigem Zerfall. Hyperämie der Regenbogenhaut ist oft nachweisbar, eine Iritis selten. Ebenso fehlen meist Hypopyen und wenn sie vorhanden, sind sie in der Regel nur klein. Ueber starke Lichtscheu Thränen und Schmerzen, die sich in Stirn und Schläfe fortsetzen, wird nicht selten geklagt.

In der Mehrzahl der Fälle ist in einer gewissen constitutionellen Schwäche die Neigung zum eitrigem Zerfall zu suchen. So nach erschöpfenden Krankheiten, nach zu lange fortgesetztem Nähren der Frauen. Aber auch örtliche Ursachen sprechen mit, so finden sich bei Granulationen eitrig-eitrige Infiltrationen öfter.

Die Prognose ist immerhin vorsichtig zu stellen, da es häufig zu Perforationen mit Irisvorfällen kommt. Da aber die Tendenz, sich in die Fläche auszubreiten, dieser Form fehlt, so pflegt nicht der Verlust des Auges herbeigeführt zu werden.

Die Therapie muss hauptsächlich sich danach richten, ob Conjunctivitis besteht oder nicht. Ist dieselbe und stärkere Absonderung vorhanden, so muss diese zu allererst bekämpft werden. Directes Touchiren der ektropionirten Lider mit Tannin- oder Bleilösungen ist besonders angezeigt. Feuchte Wärme, welche bei reinen eitrigem Hornhautprocessen sehr nützlich ist, muss hier vermieden, ja nöthigenfalls durch kühle Umschläge — etwa drei Mal täglich $\frac{1}{4}$ Stunde — ersetzt werden. Die

Hyperämie der Regenbogenhaut erfordert Atropin. Ist die Perforation des Geschwürs nahe, so wird man ein Hineinfallen des Sphincter iridis in die Wunde zu verhüten suchen. Je nach der Lage des Geschwürs, also z. B. bei peripherer, wird alsdann auch Eserin einzuträufeln sein, um die Pupille zur Contraction zu bringen. Besondere Heilkraft ist im Uebrigen vom Eserin nicht zu erwarten, doch kann man es, wenn eben die Iris nicht entzündet ist (— bei Iritis schadet es direct! —), gelegentlich versuchen. Bei sehr heftigem Schmerz, vorzugsweise wenn die Ciliargegend auf Druck stark empfindlich ist, setzt man drei bis fünf Blutegel in die Schläfengegend und giebt, neben Anwendung der Arlt'schen Stirnsalbe, Narcotica.



139.
Paracentesen-
nadel von
Desmarres.

Ist keine Conjunctivitis vorhanden, so sind am empfehlenswerthesten die lauen antiseptischen Verbände. Sollten die dauernden Verbände Schmerzen hervorrufen, so wende man laue Umschläge mit Kamillenthee oder Borsäurelösung mehrere Male täglich $\frac{1}{2}$ Stunde lang an. Man muss aber hier auch die subjectiven Empfindungen des Patienten etwas berücksichtigen; es giebt Individuen, welche die lauen Umschläge wegen Vermehrung der Schmerzen nicht vertragen. — Ist die Perforation sehr nahe, buchten sich etwa schon die untersten Schichten des Geschwürs hervor, so macht man die Paracentese im Geschwürsgrund. Man bedient sich hierzu der Desmarres'schen Paracentesen- oder Punctionsnadel. Nach Abfluss des Kammerwassers vereengt sich die Pupille; die Refraction wird erhöht (Reymond.) Will man die Wunde längere Zeit offen halten, so kann man die eingetretene Verklebung mit dem an der anderen Seite der Nadel befindlichen Spatel (Figur 139) trennen. Bezüglich des Allgemeinregimens sind meist Roborantia angezeigt.

Hypopyoukeratitis.

Dieser von Roser eingeführte Namen bezeichnet eitrige Prozesse in der Hornhaut, die — im Gegensatz zum umschriebenen Eiterinfiltrat — die Tendenz haben, sich nicht nur in die Tiefe, sondern auch in die Fläche auszubreiten und sich mit grösseren Hypopyen zu verbinden. Die Hornhautaffection tritt unter verschiedenen Formen auf und hat danach auch verschiedene Namen erhalten: so Hornhautabscess (Arlt, Weber), torpides, eitriges Hornhautinfiltrat

(v. Graefe), *Ulcus serpens* (Saemisch). Die zerstörende Tendenz, die Complication mit Hypopyon wie auch Verlauf und Ausgang gestatten aber die Einreihung dieser Formen in eine Krankheitskategorie.

Am häufigsten beobachtet man die Form des *Ulcus serpens*. Hier besteht meist in den mittleren Partien der Cornea ein rundlicher oder ovaler, anfänglich sehr oberflächlicher Substanzverlust, an dessen Stelle die Cornea leicht grau und durchscheinend ist. An einem kleineren oder grösseren Theile des Randes — selten das Geschwür ganz umgebend — findet sich eine dicke, käsige, grau-weiße, ziemlich schmale und bogenförmige Infiltration, bisweilen daneben punktförmige Herde. Da besonders die Infiltration des Randes in das Auge fällt und die Geschwürsfläche fast im Niveau der übrigen Hornhaut zu liegen scheint, zeigt die Affection ein von sonstigen Geschwüren abweichendes Aussehen: es fehlt die eigentlich grubenförmige Vertiefung. —

Aehnlich, wie oben beschrieben, schildert Arlt das zweite Stadium des von ihm als *Abcess* bezeichneten Processes, nach Resorption oder Perforation des Eiters. Der ursprüngliche Abcess bildet eine abgesackte gelbeitrigige Infiltration und Schmelzung der tieferen Hornhautlamellen; das Epithel und die obersten Schichten bleiben anfänglich erhalten.

Bei dem torpiden Eiterinfiltrat sind im Gegensatz hierzu auch die obersten Schichten eitrig infiltrirt. Auch hier kommt es meist zu Ulcerationen, ohne dass jedoch das typische Bild des *Ulcus serpens* auftritt, indem der Grund gelblich-eitrig infiltrirt bleibt. Gemeinsam mit dem *Ulcus serpens* ist ihm die Tendenz zur Ausbreitung und Hypopyonbildung.

Bisweilen können diese Formen allerdings als verschiedene Stadien desselben Processes vorkommen; doch ist dies durchaus nicht nöthig.

Wenn z. B. das Epithel durch ein Trauma abgerissen ist und eine Infection der Wunde stattfindet, so entsteht meist sofort ein *Ulcus serpens*, nicht etwa erst ein *Abcess*.

Von den Rändern des Geschwürs oder Eiterinfiltrats aus sieht man bei schiefer Beleuchtung weisslich-graue, nach der Hornhautperipherie hin verlaufende feine Striche, die tief in das Parenchym hineingehen und öfter miteinander in Verbindung treten. Schon frühzeitig finden sich Veränderungen des Kammerwassers, indem es sich leicht trübt, und bald werden gran-gelbliche fibrinöse oder intensiv gelbe Eitermassen abgesetzt, die als Hypopyon am Boden der Kammer liegen. Sehr häufig lassen sich Verbindungsstränge von der Hornhautinfiltration zum Hypopyon verfolgen. Da letzteres sich nach der Punction der vorderen Kammer entleert, so ist die Lage desselben auf der hinteren Hornhautfläche — nicht

etwa zwischen den Hornhautlamellen — erwiesen. Es handelt sich demnach um ein Hindurchkriechen der Eiterzellen in die vordere Kammer und eine Senkung derselben auf der Membr. Descemetii (Hornner). Jedoch kann auch in der Weise eine Eiteransammlung in der vorderen Kammer zu Stande kommen, dass die Eiterzellen aus der Kammerperipherie durch das Lig. pectinatum einwandern. In sehr seltenen Fällen findet eine Senkung des Eiters zwischen den Hornhautlamellen selbst statt; der so an der unteren Hornhautperipherie zu Stande gekommene, kleine, gelbliche Halbmond führt den Namen Onyx oder Unguis; in der Regel handelt es sich aber um ein wirkliches, in der vorderen Kammer befindliches Hypopyon. Die Iris ist an dem Zustandekommen des Eiters meist wenig betheilig, es werden ausgedehnte Hypopyen ohne ausgesprochene Iritis beobachtet. Hyperämien der Iris fehlen hingegen selten; auch kommt es zu adhäsiver Iritis, selbst Irido-Cyclitis kann eintreten.

Die Kranken verhalten sich oft auffallend indolent, indem die Röthung des Auges, das Thränen und Schlechtersehen sie wenig genirt. In anderen Fällen allerdings bestehen heftige Ciliarneurosen, die Tag und Nacht die Ruhe rauben. — Das Ulcus serpens pflegt sich sehr schnell peripher auszubreiten; in acht Tagen hat es bisweilen den grössten Theil der Hornhaut zerstört. Daneben geht es auch in die Tiefe; doch ist eine eigentliche stärkere Vertiefung selten sichtbar, indem sie dadurch wieder ausgeglichen wird, dass die restirende dünne Schicht von Hornhaut dem intraocularen Drucke nachgibt und nach vorn getrieben wird. Auch die torpiden Eiterinfiltrate dehnen sich oft mit erheblicher Schnelligkeit aus und richten grosse Partien der Hornhaut zu Grunde. Bei den eigentlichen Abscessen ist diese Tendenz weniger ausgeprägt. Ist es zur Perforation der Hornhaut gekommen, so pflegt sich der Process meist günstiger zu gestalten, indem sich in der Hornhaut Gefässe entwickeln und den Substanzverlust zur Heilung bringen, allerdings mit weisser Narbe. Häufig ist die Iris mit ihr verwachsen. Ebenso bilden sich bisweilen umschriebene Kapsellinsenstaare, die sich selbst zu totaler Linsentrübung erweitern können. Ist der Substanzverlust sehr ausgedehnt gewesen, so entsteht ein Staphylom oder auch Phthisis corneae. In seltenen Fällen treten innere heftigere Entzündungen auf, die zur Choroiditis suppurativa und Panophthalmitis führen.

Aetiologie. Die Hypopyonkeratitis ist am häufigsten durch septische Infection veranlasst, und zwar in einer grossen Zahl der Fälle durch Secret alter Thränensackblennorrhoeen. Auf letztere ist bei jeder Hypopyonkeratitis zu fahnden. Ich habe Thränensackleiden in ca. 54 Procent der Erkrankungen beobachtet. Bisweilen besteht das Thränen-

sackleiden nicht auf der Seite des erkrankten, sondern auf der des anderen Auges; auch muss man öfter daraufhin untersuchen, da bei der ersten Untersuchung zufällig kein ausdrückbares Secret im Thränensack vorhanden sein kann.

Impfungen des Thränensacksecrets auf Kaninchenhornhäute, die ich angestellt, haben die infectiöse Wirkung desselben erwiesen. In dem Secret vieler Thränensackblennorrhoeen (nicht alle haben sich nach meinen Impfversuchen an Kaninchenhornhäuten in gleichem Maasse infectiös gezeigt) finden sich sehr verschiedenartige Microcoecen in Stäbchen; unter letzteren besonders auffallend zu Gruppen gestellte, mit Gentianaviolett färbbare Bacillen, die kleiner als die Tuberkelbacillen sind und einen zur Länge verhältnissmässig grossen Dickendurchmesser zeigen. Impfungen mit Rein-Culturen dieser Pilze haben ebenfalls Hornhaut-Affectionen hervorgerufen (Widmark, Sattler), jedoch scheinen dieselben an Bösartigkeit denen mit reinem Secret nachzustehen. Auch in dem Hypopyon kann man Schistomyeeten gelegentlich sehen. Dass selbst Schimmelpilz Hypopyonkeratitis hervorrufen kann, lehrt ein Fall von Leber, wo *Aspergillus glaucus* sich im Hornhautgewebe fand.

Den directen Anlass zur Infection geben meist Verletzungen der Cornea durch Zweige, Getreidehalme etc., daher denn auch bei Landleuten in der Erntezeit (*Kératite des moissonneurs*) die Affection besonders häufig ist.

Aber auch ohne Verletzung und nachweisbare Infection kommen Hypopyonkeratiten vor. So in der Gestalt des torpiden Hornhautinfiltrats bei schwächlichen oder serophulösen Kindern und nach Exanthemen, oder bei älteren herabgekommenen Individuen.

Besonders bei Poeken treten ähnliche schwere eitrige Infiltrationen der Hornhaut auf. Es handelt sich hier nur selten um Efflorescenzen, die der Poekeneruption auf der Haut analog wären und gleichzeitig mit ihr auftreten, sondern in der Regel um Hornhautproeesse, wie sie auch sonst bei herabgekommenen Individuen sich nach Typhus, Puerperalfieber, Diabetes etc. zeigen. Zur Zeit der Hauteruptionen selbst habe ich bei Poekenkranken öfter *Conj. phlytaenulosa* gesehen.

Die Prognose ist um so schlechter, je später eine entsprechende Therapie eingeleitet wird; bei unbeschränkter Erkrankung ist Heilung wahrscheinlich. Sehr günstig verlaufen öfter bei frühzeitiger Behandlung die diffusen torpiden Eiterinfiltrationen der Kinder, die sich auffallend resorbiren können.

Therapie. Im Beginn des *Ulcus serpens* und bei nicht zu grosser Ausbreitung desselben genügt oft die einfach medicamentöse Be-

handlung mit feucht-warmen, antiseptischen Verbänden neben Atropinisirung des Auges und täglich zweimaligem Einpudern von Jodoformpulver (Ravà). Letzteres Mittel übertrifft hier meist die sonst sehr empfehlenswerthe officinelle Aqua chlori. Diese kann man ein- bis zweimal täglich einpinseln, wenn Jodoform nicht vertragen wird, was gelegentlich einmal vorkommt. Man kann auch direct das Geschwür mit officineller Aqua chlori bepinseln oder abbürsten (Horner). An Stelle der dauernd getragenen feucht-warmen, antiseptischen Verbände sind, falls der Druck des Verbandes schmerzhaft wird, feucht-warme Compressen mit zwei- bis dreiprocentiger Borsäurelösung anzuwenden.

Bei dieser Therapie heilen eine Reihe von leichteren Processen; bisweilen tritt auch eine spontane Perforation des Geschwüres ein, ohne allzu grossen Substanzverlust. Droht dieselbe, so wird man je nach dem Sitz des Geschwüres das Atropin mit dem Eserin vertauschen, um den Sphincterrand möglichst fern der Durchbruchsstelle zu bringen. Oefter scheint sogar Eserin die Heilung zu unterstützen, in anderen Fällen aber verschlechtert es den Process: besonders dürfte hier die geringe oder grössere active Mitbetheiligung der Iris den Ausschlag geben.

Daneben ist ein etwa vorhandenes Thränensackleiden zu behandeln, indem man durch Sondiren dem Secret möglichst Abzug in die Nase verschafft und es desinficirt. Auch hier wirkt Jodoform vortrefflich, schon das einfache Einpudern in den Conjunctivalsack hebt bisweilen die Secretion auf. Sonst kann man es auch durch die erweiterten Thräneneanäthen, selbst durch Schlitzen der vorderen Thränensackwand in den Thränensack einführen. Auch Ausspritzungen mit Aqua chlori oder Zinc. sulfuric.-Lösungen sind verwendbar.

Bei heftigen Schmerzen und wenn der Augapfel auf Druck empfindlich ist, erscheint bei nicht zu herabgekommenen Individuen das Ansetzen von Blutekeln angezeigt, daneben Narcotica. Bei torpiden Individuen sind Wein und Roborantia zu geben.

Selbst bei etwas grösseren Geschwüren und stärkerem Hypopyon kann man wohl zwei oder drei Tage das erwähnte friedliche Verfahren versuchen, doch wird es hier oft in Stieh lassen und man muss — neben den feucht-warmen Umschlägen und Jodoform — zu operativen Eingriffen schreiten, besonders dann, wenn der dünne Geschwürsgrund durch den Kammerwasserdruck schon hervorgebuchtet ist. Einfache Paracenthesen pflegen hier nicht zu genügen, sondern es muss eine ausgiebige Eröffnung der vorderen Kammer gemacht werden, wie sie die von Saemisch geübte quere Durchschneidung gestattet. Man geht zu diesem Zweck mit einem schmalen Graefe'schen Messer an einem

Rande des Geschwürs noch im gesunden Gewebe in die vordere Kammer, führt dann das Messer, mit der Schneide nach vorn, in der vorderen Kammer hinter dem Geschwür entlang zum entgegengesetzten Rande, sticht dort aus und durchschneidet nach vorn ziehend quer den ganzen Geschwürsgrund. Das Kammerwasser fließt jetzt ab und der Eiter entleert sich, wenn auch nicht immer vollständig. Durch vorsichtiges Eingehen mit einer Iripincette kann man alsdann noch oft das ganze Gerinnsel herausziehen. Uebrigens macht es nicht viel aus, wenn auch etwas Eiter in der vorderen Kammer bleibt. Die heftigen Schmerzen, die der Kammerentleerung folgen, hören unter einem feucht-warmen Verbands bald auf. Man muss darauf sehen, dass mehrere Tage lang die Kammer sich nicht wieder herstellt und zu dem Zweck alltäglich die etwa verklebte Wunde mit dem Knöpfchen des Weber'schen Thränen-canalmessers wieder eröffnen. Es ist dies nicht immer leicht, da die Membrana Descemetii und die hinteren Hornhautschichten bisweilen so schnell verkleben, dass man schon am nächsten Tage nicht mehr mit dem Knöpfchen die Wunde eröffnen kann, sondern diese Schichten vor sich her in die vordere Kammer stößt. Hier würde mit Vorsicht noch einmal das Graefe'sche Messer anzuwenden sein.

Das Saemisch'sche Verfahren rettet eine Reihe von Fällen, die ohne dasselbe verloren gehen würden und ist von den operativen Eingriffen der verlässlichste. Es hat die von v. Graefe geübte Iridectomie für diese Fälle vollständig verdrängt. Die später in einer Reihe von Fällen hervortretenden Kapsellinsentrübungen können nur indirect ihm zur Last gelegt werden, da sie wohl vorzugsweise Folge des längeren Anliegens der Linse an die geschwürige Cornea und der Einwirkung des auf der Kapsel haftenden Eiters sind. Möglich dass durch die Operation Veranlassung zu kleineren Kapselrissen (Deutschmann) gegeben wird; aber auch ohne Operation sieht man öfter umschriebene Linsentrübungen nach Ulcus serpens entstehen. —

Auch das Touchiren der infiltrirten Ränder mit ferrum candens, dem Galvanocauter (Gayet, Sattler, Nieden) oder dem von Eversbusch modificirten Thermocauter, jetzt in der Ausführung durch die mittelst Cocain bewirkte Anästhesirung erheblich erleichtert, kann gelegentlich von Nutzen sein. Es hat aber immerhin den Nachtheil, dass ein Theil des Hornhautgewebes direct zerstört wird; besonders bei grossen Geschwüren wird hierdurch die Neigung zu Staphylom-Bildung unterstützt.

Hier thut man gut, in der Heilungsperiode und noch lange nachher einen Druckverband tragen und Eserin, das durch die Irisentfaltung dem Vorrücken des Glaskörpers und der Linse entgegenwirkt, einträufeln

zu lassen. Keinenfalls darf der Kranke zu früh seine Arbeiten aufnehmen, man sieht sonst leicht den mit platter Corneanarbe Entlassenen mit grossem Staphyloin sich wieder vorstellen.

Die Abscesse und eitrigen Hornhautinfiltrate erfordern im Ganzen dieselbe medicamentöse Behandlung, nur ist die Wirkung des Jodoforms hier nicht so erprobt. Man wird besser Aqua chlori oder ein- bis zweiprocentige Lösungen von Chin. muriaticum mehrmals täglich einträufeln. Besteht ein wirklicher Abscess, so kann man ihn mit einer breiten Paracethesennadel anstechen, doch gelingt eine eigentliche Entleerung meist nicht, da die Eiterzellen in den Hornhautlamellen haften. Eine quere Durchschneidung der infiltrirten Hornhaut oder die Anwendung des Galvanocauters erscheinen hier sowie bei dem diffusen Eiterinfiltrat nicht indicirt. Grössere Hypopyen, wenn sie etwa mehr als ein Drittel der vorderen Kammer einnehmen, entleert man mit einer breiten Punctionsnadel, die man quer durch die Eiterinfiltration der Hornhaut einsticht. Nöthigenfalls eröffnet man in den nächsten Tagen die Wunde wieder von Neuem.

Keratomalacie.

In sehr seltenen Fällen bildet sich im Centrum oder in der Peripherie (Ringabscess) eine Eiterinfiltration, die in wenigen Tagen sich über die ganze Hornhaut erstreckt und diese in einen nekrotischen Brei umwandelt, der sich zum Theil abstösst und zu ausgedehnten Perforationen führt oder auch eine Art Vertrocknung eingeht, als deren Endresultat dann ein Schwund der Hornhaut eintritt, so dass dieselbe schliesslich nur eine kleine, flache, weissliche, vielleicht noch an einer Stelle durchscheinende Platte am vorderen Pole des Auges bildet. Nach Kataraktextractionen, bei acuten Conjunctivalblennorrhöen und Diphtheritis conjunctivae sowie auch ohne andere örtliche Affectio bei geschwächten, elenden Individuen, nach schweren Allgemeinkrankheiten wird dieser Verlauf gelegentlich beobachtet. So habe ich eine junge, aber sehr anämische Frau gesehen, die am dritten Tage nach einer normalen Entbindung an einer doppelseitigen eitrigen Hornhautinfiltration erkrankte. In drei weiteren Tagen waren beide Hornhäute total vereitert. —

Fench-warme Umschläge neben Roborantien können angewandt werden, ohne dass man sich jedoch bei entwickelter Keratomalacie bezüglich der Erhaltung der Hornhaut etwas versprechen darf.

Keratitis xerotica.

Bei kachektischen Individuen beobachtet man eine eigenthümliche Hornhautverschwärung, der in der Regel eine Xerosis der Conjunctiva und oft, wie Mittheilungen Gouvéa's ergeben, auch Hemeralopie vorausgeht. Die Conjunctiva ist trocken, mit feinem Schaum und Schüppchen bedeckt, die unter dem Mikroskop Pflasterepithelzellen und Fett zeigen, ihrer Hauptmasse nach aber aus Bacillen bestehen (Neisser) (cf. Xerosis conjunctivae). In einem von Leber untersuchten Falle waren die Pflasterepithelien vollständig von eigenthümlichen, theils stäbchen-, theils coccenförmigen Spaltpilzen bedeckt; letztere fanden sich auch in dem Belag des Hornhautgeschwürs im Innern des total vereiterten Bulbus und bei der Section in den Nieren-Papillen; einen ähnlichen Befund beschreibt R. Schulz.

Bei Bewegungen des Bulbus heben sich auf der zwischen den Lidern freiliegenden Schleimhaut kleine senkrechte Falten. Die Sensibilität der Cornea ist vermindert. Es treten einzelne vordere Conjunctivalvenen und Episcleralgefäße scharf hervor, ohne dass jedoch eine ausgeprägtere pericorneale Injection eintritt. Das Auge ist lichtscheu und thränt.

Ein kleiner meist central gelegener Bezirk der Cornea wird grau, später gelblich getrübt, das Epithel stösst sich ab und es bildet sich eine fortschreitende Eiterinfiltration mit ulceröser Schmelzung, die in kurzer Zeit die Cornea gänzlich oder bis auf einen schmalen Rand zerstören kann, so dass vollkommen das Bild der Keratomalacie zu Stande kommt. In anderen Fällen geht der Process langsamer voran und hält sich mehr im Bezirk der Lidspalte. Die Iris pflegt sich beim Fortschreiten auch zu betheiligen; nach Abstossung der Cornea kann sich eine Panophthalmitis entwickeln.

v. Graefe hat eine ähnliche Affection besonders bei elenden Kindern im zweiten bis fünften Lebensmonate beobachtet und als „Hornhautverschwärung bei infantiler Enecephalitis“ beschrieben.

Es fand sich nämlich im Hirn ausgedehnte fettige Degeneration der Neurogliaelemente, ohne dass jedoch klinisch eigentliche Hirnsymptome bestanden. Nachdem aber durch Jastrowitz' Untersuchungen die pathognomonische Bedeutung eines reichlichen Gehalts an Fettkörnchenzellen in den Gehirnen so jugendlicher Individuen zweifelhaft geworden ist, kann die Affection nicht wohl auf ein Gehirnleiden zurückgeführt werden, zumal sich ganz gleiche Hornhantaffectioren auch bei älteren

Individuen finden, die an anderen Erkrankungen leiden. So hat Gouvêa sie bei kachektischen Negern in Brasilien vielfältig beobachtet; ich sah sie auch bei einem etwa achtjährigen, an Knochenaffection seit Jahren erkrankten Kinde. Es scheint, als wenn der nicht vollkommene Lid-schluss, indem in Folge der allgemeinen Schwäche die Lidspalte etwas offen bleibt, für eine Reihe von Fällen die nächste Veranlassung durch Austrocknung der Hornhautoberfläche giebt. Eine weitere Rolle dabei wird der mykotischen Infection zufallen.

Die Prognose ist bei ganz jugendlichen Kindern für die Augen schlecht; in der Regel tritt auch bald der Tod ein. Bei mehr Erwachsenen ist sie etwas günstiger.

Die Therapie hat für Verschluss der Augen, Anwendung der fenehten Wände und Hebung des Allgemeinbefindens zu sorgen; mit Berücksichtigung der Befunde von Pilzen würde sich der feuchtwarne antiseptische Verband und Einträufeln von Chlorwasser empfehlen. — Gouvêa hat bei frühzeitigem Eingreifen sehr gute Erfolge vom Dampfspray von 40 Grad C. gesehen, den er ein- bis dreimal täglich 15 Minuten lang auf das Auge wirken lässt. Dazwischen Druckverband. Er benutzt zum Zerstäuben Kamillenthee oder einfaches Wasser.

Keratitis neuroparalytica.

Die Keratitisform, welche sich bei Trigemiuslähmung bildet, kann in ihrem Aussehen und Verlauf ganz der xerotischen entsprechen; in anderen Fällen kommt es nur zu einfachen Infiltraten oder Ulcerationen, die der Heilung wieder zugeführt werden können. Da die Sensibilität der Conjunctiva und Cornea aufgehoben ist, haften kleine Fremdkörper länger auf dem Bulbus, ehe sie durch den verlangsamten Lidschlag entfernt werden. Und in der That wurde von Snellen und später von Senftleben die entstehende Keratitis einfach als eine traumatische aufgefasst, da man bei Kaninchen nach Trigemiusdurchschneidung durch entsprechenden Schutz der Augen die Entstehung derselben verhüten kann. Jedoch spricht gegen diese Auffassung, dass Form und Ablauf der Entzündung andere sind, als die, welche wir sonst nach Traumen sehen; trotz Schutzes des erkrankten Auges pflegt der Heilungsverlauf ein bei Weitem schlechterer zu sein als bei traumatischen Entzündungen gleicher Ausdehnung. Zudem haben Versuche von Meissner und Schiff ergeben, dass ungeachtet erhaltener Sensibilität die Entzündung der Hornhaut erfolgt, wenn der mediale Theil des Trigemius allein durchschnitten wird. Bleibt dieser unverletzt, so tritt keine Entzündung

auf (Meissner, Schöler und Uthhoff): es müssen demnach hier Nerven verlaufen, die in einer directen Beziehung zur Ernährung der Cornea stehen und gleichsam die Widerstandsfähigkeit derselben herabsetzen. Durch ihre Lähmung wird alsdann ein günstiger Boden gegeben für die Einwirkung von Traumen und für die durch Verringerung des Lidschlages bewirkte Vertrocknung, auf die v. Graefe und neuerdings Fener Gewicht legen, und endlich vielleicht auch für die Einwanderung von Schistomyceten. Auch bei der vorherbeschriebenen Kerat. xerotica, die klinisch oft ganz gleich wie die Kerat. neuroparalytica verläuft, müssen wir oft auf die in Folge constitutioneller Schwäche eingetretene Veränderung der Widerstandsfähigkeit der Hornhaut zurückgreifen.

Wenn in der Regel nach der jetzt häufig ausgeführten Neurotomia optico-ciliaris die Entzündung der Cornea ausbleibt, so ist zu beachten, dass zwar die Nerven der Hornhaut grösstentheils durchgeschnitten sind, aber die Sensibilität der Conjunctiva erhalten ist und weiter der Lidschlag sich nicht vermindert, demnach viel weniger Veranlassung zu Traumen, und keine zur Vertrocknung vorhanden ist. Beides kommt auch in Betracht für die meist entzündungsfrei bleibenden Fälle, wo eine gleichzeitige Oculomotoriuslähmung durch Sinken des oberen Lides das Auge schützt.

Die Prognose ist ungünstig, da beim Fortbestehen der Trigemiuslähmung ein dauernder Schutz des Auges schwer herzustellen ist. Gewöhnlich kommt es zu einem Leukom, selbst zu totalem Verlust der Cornea.

Die Therapie hat vor allem Schutz und Befeuchtung des Auges zu erstreben. Es ist daher ein dauernder fechtwarmer antiseptischer Verband indicirt; bei gleichzeitiger Conjunctivitis ist diese zu behandeln und wird in solchen Fällen die feuchte Wärme nicht zu lange angewendet werden können. Daneben Atropin, oder aus früher aneinander gesetzten Gründen bei Fehlen einer Iritis gelegentlich Eserin. Ist ein Leukom entstanden, so kann bisweilen nachträglich durch eine Iridecomie, die in der Regel gut heilt, noch Besserung des Sehens geschaffen werden.

IV. Diffuse Hornhautinfiltrationen.

Pannus. (Keratitis pannosa).

Grössere verästelte Gefässstämme, die ursprünglich aus dem episceralen Randschlingennetz entstehen, später sich meist bis zu den hinteren Conjunctivalgefässen verfolgen lassen, setzen auf die Hornhaut über und verbreiten sich in ihrer Oberfläche. Ihre Lage ist zwischen Epithel und

Bowman'scher Membran, beziehentlich dicht unter dieser. Daneben zeigt die Hornhautoberfläche eine leichte diffuse Trübung durch Anhäufung von Zellen unter dem Epithel; ebenso Unregelmässigkeit und kleine Substanzverluste des letzteren. Der Verbreitungsbezirk der Gefässe kann sehr ausgedehnt sein, so dass die ganze Hornhaut mit ihnen durchsetzt ist; in anderen Fällen bleiben sie auf eine Partie beschränkt. Häufig ist nur die obere Hälfte befallen. Je nach der Intensität der Gefässentwicklung und Hornhauttrübung unterscheidet man einen Pannus tenuis und einen Pannus crassus oder sareomatosus; hier kann die Cornea ein fleischähnliches rothes Aussehen annehmen. In den schweren Fällen kommt es später zu ausgedehnten Bindegewebsbildungen in den oberflächlichen Hornhautpartien. Ist das Hornhautgewebe nur wenig affeirt und sind vorzugsweise die oberflächlich verlaufenden, geschlängelten und verästelten, mit den hinteren Conjunctivalgefässen in Verbindung stehenden Gefässe das Pathologische, so ist es correcter, nicht von Kerat. pannosa, sondern nur von pannösen Gefässen zu sprechen, die übrigens in sehr seltenen Fällen auch zu kleinen Corneal-apoplexien Anlass geben können. — Von subjectiven Erscheinungen bringt das acute Auftreten oft starke Lichtschem, Thränen, Schmerzen, später treten die Sehstörungen mehr in den Vordergrund. Bei sehr dickem Pannus können die Kranken sich nicht mehr allein führen, sehen kaum noch die Zahl der Hände. Daneben ist oft vermehrte Secretion vorhanden, die von den complicirenden Conjunctivalaffectionen abhängig ist.

Wenn der Pannus sich zurückbildet, verschwinden die Gefässe und die Cornea lichtet sich. Es bleiben aber bei schweren Formen noch lange Zeit vereinzelte Gefässe zurück. Die Trübung kann der Therapie ganz weichen, besonders bei jugendlichen Individuen, oder noch einen leichten durchsichtigen Schleier, oft nur bei schiefer Beleuchtung und an umschriebenen Stellen erkennbar, zurücklassen. In anderen Fällen, wenn der Pannus länger bestanden und wenn sich wie nicht selten umschriebene Hornhautinfiltrate, selbst eitriger Natur, zugesellt haben, bleibt eine intensive oberflächliche Trübung neben umschriebenen weisslichen Narben. Auch kann durch ein derartiges eitriges Infiltrat gelegentlich Perforation mit Irisprolaps eintreten, so dass eine vordere Synechie entsteht.

Iritis complicirt öfter den Pannus; besonders ist auf Iritis serosa zu achten, bei der ohne stärkere Myosis die vordere Kammer tiefer wird und secundäre Steigerung des intraocularen Druckes auftritt. In sehr schweren Fällen erfolgt eine Art Schrumpfung der Hornhaut: sie wird weisslich, trocken und abgeflacht, meist nur noch mit spärlichen Gefässen durchzogen.

Actiologie. 1) Trachom bildet die häufigste Ursache des Pannus, der hierbei lange Zeit auf die obere Hälfte der Cornea beschränkt bleibt. Es scheint, dass der mechanische Druck und Reiz der Schleimhautranhigkeiten des fester anliegenden oberen Lides die nächste Veranlassung bieten. Aber in selteneren Fällen kann man auch den Pannus hervorgehen sehen aus umschriebenen, grauen, rindlichen Herden, die als haufenweise angeordnete lymphoide Zellen eine Analogie zu dem Granulationsprocess der Lidschleimhaut bilden. 2) Chronische Blennorrhoe, selbst einfacher Katarrh kann bei alten Leuten gelegentlich eine umschriebene pannöse Trübung veranlassen. 3) Conjunctivitis und Keratitis phlyctenulosa führen bei längerem Bestehen zu Pannus, der meist die ganze Hornhaut einnimmt. 4) Trauma. Sowohl die directe Insultirung der Cornea durch schiefstehende Cilien bei Trichiasis und Entropium oder durch Fremdkörper, als auch die bei Entropium durch grössere Blosslegung der Cornea bewirkte Reizung kann Pannus veranlassen. 5) In der Heilungsperiode von Infiltraten oder Geschwüren kommen nicht selten pannöse Gefässe auf (Pannus regenerativus).

Die Prognose richtet sich nach der Ursache. Ist diese schnell zu beseitigen, so ist auch baldige Heilung zu erwarten. Von den einzelnen Formen pflegt die bei Trachom vorkommende besonders hartnäckig zu sein; kaum der Heilung zugänglich ist sie bei totaler narbiger Umwandlung der Conjunctiva. Der phlyktänuläre Pannus verläuft in der Regel gut.

Behandlung. Der trachomatöse Pannus pflegt sich mit der Heilung des Schleimhautprocesses zurückzubilden, besonders ist hierauf zu hoffen, wenn die Schleimhaut noch Hyperämie und Granulationen zeigt, weniger wenn sich ausgedehnte Narben gebildet haben; aber auch hier kann die Behandlung der einzelnen, zwischen den Narben befindlichen hyperämischen und geschwellten Schleimhautpartien oder der noch vorhandenen Granulationen Erfolge erzielen. Auf diese Behandlung, die im Kapitel Trachom besprochen ist, muss das Hauptgewicht gelegt werden. Giebt jedoch die Beschaffenheit der Schleimhaut keine besondere Indicationen mehr, so ist der Pannus direct anzugreifen. Hier ist die Guthrie'sche Salbe (Argent. nitricum 0·4, Acet. plumb. gtt. 8, Vaselini 8·0) oft von gutem Erfolge.

Auch der Zerstäubungsapparat, durch den laue, schwach adstringirende Lösungen gegen den offengehaltenen Bulbus geworfen werden, ist bisweilen mit Nutzen verwendbar. Besondere Aufmerksamkeit ist der Vernichtung der zuführenden Gefässe am Hornhautrande zuzuwenden. Man kann hier die punktförmige Cauterisation der einzelnen Gefässe mit dem Glühisen anwenden, oder auch sie öfter mit dem Höllestein-

stift — unter nachfolgender Neutralisation — touchieren. Weniger ausreichend wirkt die einfache Durchschneidung der Gefässe. Ist die Gefässentwicklung sehr stark und verbreitet, so empfiehlt sich die Peritomie oder Syndectomie der Cornea. Man schneidet hierbei mit der Scheere ein 2 bis 3 mm breites Stück Conjunctiva, circular mit dem Hornhautrande und diesem sich anschliessend, heraus. Um eine wirkliche Unterbrechung und Zerstörung der Gefässe zu erreichen, wird das darunterliegende episclerale Gewebe stark scarificirt. Die Reaction auf diesen Eingriff führt anfänglich zu einer stärkeren Trübung der Cornea, die sich dann allmählig zurückbildet. Die gute Wirkung tritt erst nach Wochen oder Monaten zu Tage.

Die Einimpfung einer acuten Blennorrhoe, — am besten wird das Secret einer Ophthalmia neonatorum benutzt — wurde bereits von Jäger gegen Pannus empfohlen und ist neuerdings in Frankreich und England wieder mehr geübt worden. Natürlich darf man die Methode nicht anwenden, wenn noch ein Auge intact ist, da leicht Uebertragung und Zerstörung der intacten Hornhaut eintreten könnte. Aber die veröffentlichten Resultate sind nicht gerade sehr verlockend, in den günstigsten Fällen ist nach vielmonatlicher Behandlung eine Besserung erzielt, die wie mir scheint in dieser Zeit auch mit milderem Mitteln zu erreichen wäre. Bei vier- bis sechsmonatlicher Klinikbehandlung habe ich es hierdurch öfter erreicht, dass Patienten, die nur in ein Paar Meter noch Finger zählten oder selbst nur noch Handbewegungen erkannten, zu $\frac{1}{3}$ bis $\frac{1}{2}$ Sehschärfe kamen. Das intensive und tiefliegende Narbengewebe in der Hornhaut lichtet sich aber weder durch eine künstliche Blennorrhoe noch durch andere Mittel. Der Inoculation blennorrhöischen Secrets ist das Bepinseln mit Jequirity-Maceration (s. S. 425) jedenfalls vorzuziehen, vorausgesetzt, dass keine Papillarschwellung besteht.

Der Pannus nach chronischer Blennorrhoe pflegt weniger gefährlich zu sein, da das Grundleiden sich meist leichter heben lässt: darauf ist die Therapie zu richten. Gegen phlyktänulären Pannus ist bei nicht zu heftigem Reizzustande, wo erst antiphlogistisch mit mässig kühlen Umschlägen und Atropin vorzugehen, von bester Wirkung die gelbe Quecksilbersalbe, die wie bei der phlyktänulären Keratitis täglich einmal eingestrichen und verrieben wird. Das Verreiben (Massage) kann man auch etwas verlängern. —

Bei traumatischem Pannus sind die Ursachen zu heben: so schiefstehende Cilien, die bisweilen wegen ihrer Feinheit und weissen Farbe übersehen werden, mit der Pincette auszuziehen oder durch Lidoperation oder Abtragung zu entfernen. Verkalkte Meibom'sche Drüsen sind

zu öffnen und ihres Inhaltes zu entleeren. Distichiasis, En- und Ektropium sind operativ anzugreifen.

Der regenerative Pannus ist natürlich nicht zu bekämpfen, sondern eventuell durch laue Umschläge zu unterstützen. Er schwindet mit der Heilung der primären Hornhautaffectionen meist auffallend schnell. Ist die Hornhaut bereits weissnarbig und geschrumpft, so ist eine Aufhellung nicht zu erwarten. Man suche in Fällen, wo auch die Conjunctiva geschrumpft ist, für Befeechtung des Auges zu sorgen, indem man öfter laue Milch oder eine dünne Lösung von Natr. carbon. (0.3 ad 50.0) einträufelt.

Keratitis parenchymatosa diffusa.

Anfänglich bildet sich im Centrum der Cornea oder auch am Rande eine leichte, sehr durchscheinende grauliche Trübung, die sich allmähig immer mehr ausdehnt und schliesslich die ganze Hornhaut einnimmt, so dass dieselbe, zumal die Oberfläche meist eine zarte Stichelung zeigt, den Anblick von behauchtem Glase bieten kann. Bei entwickelter Krankheit gelingt es oft nicht mehr mit dem Augenspiegel die Details des Augenhintergrundes zu erkennen, während man die Iris und Pupille noch durchscheinen sieht. Nicht selten finden sich einzelne Partien der Hornhaut etwas intensiver getrübt als andere. Dies tritt besonders im Stadium der Heilung hervor, wo die Trübungen sich an bestimmten Stellen verdichten, während andere Hornhautpartien wieder durchsichtig werden. Ein citriger Zerfall wird nur ganz ausnahmsweise beobachtet. In der Regel klärt sich die Hornhaut ziemlich vollständig, wenngleich kleine sehr durchsichtige Trübungen, die man schliesslich nur noch mit schiefer Beleuchtung erkennt, nicht selten zurückbleiben. Oft ist die Injection der Conj. bulbi dabei sehr gering, ja sie kann ganz fehlen. Bei Reizung des Auges stellt sich aber auch selbst hier eine pericorneale Röthe ein. Keinenfalls ist eine Gefässentwicklung zur Resorption der Infiltrate erforderlich.

In anderen Fällen hingegen zeigt sich gleich beim Beginn oder später ausgeprägte conjunctivale und pericorneale Röthe, selbst mit stärkeren Reizerscheinungen. Auch in die Cornea hinein gehen Gefässe, die sich zu Netzen entwickeln können; dieselben schwinden nach der Heilung.

Die subjectiven Störungen sind bisweilen, abgesehen von den Sehstörungen, fast Null, so dass die Patienten schon eine einseitige ausgeprägte diffuse Keratitis haben können, ehe sie durch das Befallensein des anderen Auges und die nunmehr hervortretende Schwachsichtigkeit

zum Arzt geführt werden. Letztere kann so stark sein, dass nur noch Bewegungen der Hand in der Nähe erkannt werden. In anderen Fällen hingegen ist Thränen, Lichtsehen ausgeprägt und ebenso treten erheblichere Schmerzen auf.

Complicationen können sich in der Hornhaut und in der Iris zeigen. So entstehen in seltenen Fällen in der Hornhaut intensive umschriebene dicke Infiltrate, die schliesslich ausgeprägte weisse Flecke zurücklassen. Auch die Membrana Deseemetii hat bisweilen punktförmige Beschläge, abstammend von einer begleitenden Iritis serosa. Die Pupille ist fast immer eng und reagirt schlecht auf Atropin. Oefter kommt es zu ausgeprägter Iritis mit hinteren Synechien; selbst kleine Hypopyen treten in selteneren Fällen auf. Auch entstehen gelegentlich eigenthümliche, steeknadelknopf-grosse, weisslich aussehende Exsudationen ganz am Kammerrande vor dem Ligam. pectinatum, die sich zur Membrana Deseemetii herüber fortsetzen und kleine Brücken bilden, die sich nach Heilung der Krankheit noch lange Zeit erhalten. Ebenso kommt es bisweilen zu mehr oder weniger intensiven Glaskörpertrübungen. Während hier in der Regel der intraoculare Druck hoch ist, so wird doch ausnahmsweise auch eine primäre oder secundäre Hypotonie beobachtet. In zwei höchst merkwürdigen Fällen, die Klein beobachtete, kam es bei total getrübtter Cornea sogar zu einer vollständigen Phthisis mit Erblindung, indem die vordere Kammer aufgehoben und der Bulbus matsch wurde: dennoch trat später Restitution ein. —

Es ist die Beschaffenheit der Iris und das Sehvermögen immer genau zu untersuchen: letzteres muss, falls man Complicationen ausschliessen will, den durch die Hornhauttrübung gesetzten optischen Hindernissen gleich sein, kann also beispielsweise in Fällen, wo die Iris noch gut zu erkennen ist, nicht auf quantitative Lichtempfindung herabgesetzt sein. Das Gesichtsfeld ist bei uncompleirten Fällen natürlich frei.

Der Verlauf der Krankheit ist ein ausserordentlich langwieriger; Monate, selbst Jahre können vergehen. In der Regel wird ein Auge nach dem anderen befallen, meist so, dass das erste noch erkrankt ist, wenn das zweite anfängt krank zu werden. Ich habe auch gesehen, dass ein Auge über ein Jahr schon gesund war, als das zweite erkrankte. In selteneren Fällen bleibt ein Auge dauernd verschont. Fast alle erkrankten Individuen stehen im Alter von 6 bis 20 Jahren.

Pathologisch anatomisch fand sich in einem von Virehow untersuchten Bulbus, dass die sternförmigen Hornhautzellen vergrössert und ihr Inhalt getrübt war.

Die Aetiologie der Affection scheint in einer constitutionellen Anomalie gesucht werden zu müssen. Dafür spricht die Doppelseitigkeit des Auftretens und das Aussehen der Patienten. Meist sind es bleiche, anämische Individuen, oft besteht oder bestand Scrophulose. Verhältnissmässig häufig erkranken junge Mädchen nach der Pubertätsentwicklung, bei denen ein eigenthümlicher, graugelber Teint auffällt. Menstruationsanomalien sind oft vorhanden. Selten handelt es sich um vollkommen gesunde, blühende Personen.

Von Hutchinson ist als Ursache der Kerat. diffusa hereditäre Lues beschuldigt worden. Er legt besonderes Gewicht auf das eigenthümliche Verhalten der oberen bleibenden Schneidezähne, die an ihrer Schneide anfänglich kleine conische Spitzen zeigen, welche sich allmählig abnutzen, sodass schliesslich die Schneidefläche einen concaven Bogen mit seitwärts hervorragenden Spitzen zeigt: seiner Meinung nach ein sicheres Zeichen hereditärer Lues. Diese Zahnform ist übrigens von der bei Rhachitis und sonst vorkommenden zu unterscheiden, wo auf der Schneidefläche kleine Zacken, in der Schmelzfläche querlaufende Furchen vorhanden sind. Doch giebt es zahlreiche Fälle von diffuser Keratitis, wo weder diese Zeichen noch hereditäre oder erworbene Syphilis sich finden.

Arlt unterscheidet ätiologisch eine Kerat. lymphatica (scrophulosa), Kerat. ex lue hereditaria und Keratitis nach Intermittens. Er findet, dass bei der Kerat. ex lue hereditaria die Gefässentwicklung in der Cornea weniger häufig, die Entzündung des Uvealtractus aber öfter auftritt als bei der Kerat. scrophulosa s. lymphatica: ein Unterschied, der jedenfalls auch recht häufig vermisst wird.

Die Prognose ist im Ganzen günstig, da die meisten Fälle heilen und ein gutes Sehvermögen wieder erlangen. Getrübt wird sie durch etwaige Complicationen. Jedoch pflegen selbst nach schwereren Complicationen oft im Laufe der Jahre dennoch Heilungen zu Stande zu kommen.

Die örtliche Behandlung übt in der Regel keinen sehr erheblichen Einfluss auf den Ablauf des Processes. Sie wird vorzugsweise darauf gerichtet sein, Complicationen abzuhalten und sie eventuell zu bekämpfen. Man thut gut, dem Patienten gleich mitzuthemen, dass die Krankheit Monate lang dauern wird, dass, falls erst ein Auge erkrankt ist, auch das zweite wahrscheinlich erkranken werde, dass aber andererseits auch Heilung und Wiedererlangung eines guten Sehvermögens zu erwarten stehen. Vor Allem ist die Constitution zu berücksichtigen. Bei schlechtem Appetit und Anämie würde zuerst die Nahrungszufuhr durch

entsprechende, die Verdauung fördernde Mittel zu heben sein; später ist Eisen am Platze. Bei scrophulöser Anlage letztercs als Jodeisen. Auch der lange fortgesetzte Gebrauch von Leberthran empfiehlt sich. Ist Lues vorhanden, so muss Quecksilber oder Jodkali benutzt werden. Gegen die Reizbarkeit der Iris wendet man Atropin an. Zur Beschleunigung des Krankheitsverlaufes hat man warme Umschläge empfohlen, ohne dass davon jedoch viel Nutzen zu sehen ist. In einzelnen Fällen, wo jede Injection fehlt, scheint das Bestreichen der Uebergangsfalte des unteren Lides mit mitigirtem Lapis, alle zwei bis vier Tage wiederholt, die Klärung zu beschleunigen. Beginnt dieselbe, so kann man in vorsichtiger Weise und die Irritation beachtend, auch Calomel oder gelbe Präcipitatsalbe versuchen. Ist der Reizzustand der Augen nicht erheblich, so lasse man die Kranken mit einer Schutzbrille an die Luft gehen. Bei starker Gefässinjection, die lange unverändert besteht, hat man mit Erfolg die Peritomie angewandt. Besteht Iritis, so ist bei heftigeren Schmerzen und starker Injection das Ansetzen von Blutegeln nöthig; steht ein Uebergang auf das Corpus ciliare oder den Glaskörper zu befürchten, so sind Einspritzungen von Sublimat oder Inunctionseuren zu empfehlen. Auch von Schwitzeuren, durch Pilocarpineinspritzungen eingeleitet, habe ich Vortheile gesehen. Ist starke Descemetitis vorhanden, so kann man unter Voraussetzung eines normalen oder erhöhten intraocularen Druckes öfter Punctionen machen. Bisweilen ist hier auch die Iridectomie angezeigt.

Sclerosirendes Hornhautinfiltrat.

An einer Stelle, die der Hornhaut benachbart ist, findet sich zuerst eine scleritische oder episcleritische Infiltration. Von dieser aus gehen Gefässe zur Hornhaut; am Rande derselben bildet sich eine alsdann grauweissliche, fleckenförmige Verfärbung, die sich nicht scharf von der Umgebung abgrenzt und allmähig mehr nach dem Centrum der Cornea zuschiebt. Oefter kommen von mehreren Seiten solche Schübe. Sehr langsam, im Verlaufe von Monaten schwindet die Trübung wieder. Iritis, Descemetitis und Glaskörpertrübungen compliciren verhältnissmässig häufig diese Affectiou. Im Uebrigen entspricht der Verlauf sehr dem der Kerat. parenchymatosa diffusa, nur dass die Trübungen nicht so diffus sind und schliesslich am Rande der Cornea bläulichweisse Verfärbungen, ähnlich dem Scleragewebe, zurückbleiben. Die Sclera greift scheinbar in das Gebiet der Corneaperipherie hinein. Auf der Sclera selbst bilden sich an der Stelle der früheren Scleritis dunklere violette Flecke. Wie bei der einfachen diffusen Keratitis werden meist beide

Augen hinter einander befallen. Die Therapie hat sich besonders gegen die scleritischen Prozesse und gegen etwaige Complicationen zu wenden. Für die Hornhaut selbst genügt in der Regel neben Atropinisirung ein abwartendes Verfahren. Daneben Besserung der constitutionellen Verhältnisse.

V. Hornhautgeschwüre.

Die Geschwüre der Hornhaut entstehen von der Oberfläche her, indem das Epithel verloren geht und die Zerstörung in die Tiefe fortschreitet, oder von innen her, indem zuerst eine Infiltration sich bildet, die dann exulcerirt. Im ganzen pflegt bei letzterer Entstehungsweise der Grund des Geschwüres trüber und undurchsichtiger zu sein als bei ersterer. Sie compliciren sich bisweilen mit Hypopyon und Iritis. Kommt es bei nicht zu tief gehenden Geschwüren zur Heilung, so stellt sich, nachdem sich der trübe Grund gereinigt hat, zuerst das Epithel wieder her und dann erst allmählig das verloren gegangene Hornhautgewebe, sodass noch längere Zeit Vertiefungen mit glänzender Oberfläche nachweisbar sind (Reparationsgeschwüre). Bei grösserem Substanzverlust kommt es nicht zu einem durchsichtigen Wiederersatz, sondern zur Bildung einer mehr oder weniger trüben Narbe, die entweder im Niveau der übrigen Hornhaut liegt, oder hervortritt (ektatische Hornhautnarbe, bei grösserer Ausdehnung *Staphyloma corneae*), oder auch sich abflachend zu einer Verkleinerung der Cornealfläche führen kann, die bei stärkster Entwicklung sich als *Phthisis corneae* präsentirt. —

Der Beginn der Heilungsperiode der meisten tieferen Geschwüre kennzeichnet sich dadurch, dass sich Gefässe in der Cornea bilden, die zu dem Geschwüre, dessen Grund gleichzeitig seine schmutzige oder intensiv gelbliche Färbung verliert, vom Limbus her hinzulaufen.

Gehen die Geschwüre immer mehr in die Tiefe und zerstören sie die Hornhaut bis auf ihre hintersten Schichten, so widerstehen dieselben, sobald der Substanzverlust auch in der Fläche eine gewisse Ausdehnung erreicht hat, nicht mehr dem Drucke des Kammerwassers und werden etwas nach vorn gebuchtet (*Hernia corneae* oder *Keratocèle*). Da öfter diese hinterste Hornhautschicht fast ungetrübt und vollkommen durchsichtig erscheint, so kann, da die Niveaudifferenz mit der gesunden Hornhaut ausgeglichen ist, beim oberflächlichen Anblick der Zustand übersehen werden. Bei manchen Geschwüren, die bei acuter Blennorrhoe oder Diphtheritis auftreten, ist dies besonders häufig. Die focale Beleuchtung wird hier Auskunft geben.

Kommt es zur Perforation, so fliesst das Kammerwasser ab, und Iris und Linse legen sich der Hornhaut an unter gleichzeitiger Verengung der Pupille. Die Abnahme des Augen-Inhalts bedingt eine starke Herabsetzung des intraocularen Druckes. Meist tritt im Moment plötzlichen Kammerwasserabflusses eine sehr heftige, aber bald vorübergehende Ciliar neuralgie auf. Ist die Oeffnung sehr klein, so fliesst der Humor aqueus nur langsam ab; es kann auch zum Verschluss kommen, ehe er ganz ausgelaufen ist. Steigt der intraoculare Druck, so entleert sich von neuem die Flüssigkeit; gelegentlich sickert sie tagelang beständig ab, ohne dass die vordere Kammer sich herstellt (*Fistula corneae*). Je kleiner die Durchbruchsstelle ist, um so geringer die Gefahr für das Auge. Bei sehr ausgedehnten Perforationsöffnungen können sich Linse und Glaskörpertheile entleeren, selbst stärkere intraoculare Blutungen eintreten. Gewöhnlich kommt es, falls eine grössere Hornhautöffnung der Iris gegenüber liegt, zu einem Vorfall derselben (Irisprolaps), der selbst, wenn er sich zurückbildet, doch eine Anheftung der Iris an die Cornea (vordere Synechie) zurücklässt. Bei kleinerer Perforation legt sich die Iris nur an; aber auch hierdurch kann eine bleibende vordere Synechie zu Stande kommen. Die letztere ist am ehesten zu befürchten, wenn der Pupillarrand in die Cornealöffnung fällt; legt sich die Iris nur mit ihrer Fläche an, so wird sie durch das Wiederansammeln des Humor aqueus leichter von der Wunde abgedrängt. Der Irisprolaps zeigt sich im Beginn als ein schwarzer Fleck oder als schwarze Hervorragung; später nimmt er eine mehr schiefergraue Färbung an. Sammelt sich das Kammerwasser dahinter an, so bildet er eine gespannte Blase. Bei einigem Bestehen pflegt eine Wucherung der vorgefallenen Iris einzutreten, bei der sich ein bräunlichrothes Granulationsgewebe bildet. Kleinere Irisprolapse werden in der Heilungsperiode durch die weissliche Narbenbildung, die vom Rande des Hornhautgeschwürs beginnt, wieder zurückgepresst, sodass schliesslich ein weisser Fleck, an den die Iris geheftet ist (*Leucoma adhaerens*), übrig bleibt. In anderen Fällen behält aber die Partie auch nach der Heilung ihre schwärzliche Färbung. —

Ist der Vorfall sehr gross, so giebt es in der Regel ein Staphylom; aber man kann bisweilen Vorfälle von 3 bis 4 mm im Durchmesser vollkommen zurückgehen und im Niveau verheilen sehen.

Alle vorderen Synechien schliessen auch für die Zukunft eine gewisse Gefahr in sich, indem es zu frischen Erweichungen oder auch ohne diese zu secundären Drucksteigerungen mit Secundärglaukom kommen kann. Selbst deletäre Entzündungen, wie schleichende oder

acute eitrige Irido-Cyclitis, können noch nach Jahren von ihnen ihren Ursprung nehmen: besonders wenn unbeschriebene Irisstaphylome, die ihre dunkle Färbung und Dünne behalten haben, in der Nähe der Hornhautperipherie zurückgeblieben sind. —

Nach der Perforation der Geschwüre oder auch noch während ihres Fortschreitens setzt sich bei den schwereren Formen und in selteneren Fällen die Entzündung auch auf Choroidea und Glaskörper fort, sodass das Auge sogar vereitern kann.

Ätiologie. 1) Aeusserere Verletzungen, die zu einem Verlust der Epithelschicht führen, heilen für gewöhnlich leicht. Nur bei Infection der Wunde, etwa durch das Secret einer Thränensackblennorrhoe, kommt es zu schweren Erkrankungen, wie sie z. B. das Ulcus serpens (eifr. Hypopyon-Keratitis) darbietet. 2) Conjunctivalaffectionen. Bei phlyktäulärer Conjunctivitis finden sich öfter randständige kleinere Geschwüre, ferner bei Conjunctivitis alter Leute, bei chronischen Conjunctivitiden, bei Trachom; besonders schwere Formen bei Blennorrhoe und Diphtheritis. 3) Lidaffectionen. Trichiasis, En- und Ektropium. 4) Vorangegangene Hornhautinfiltrate oder Abscesse. 5) Allgemeine constitutionelle Erkrankungen, besonders Scrophulose.

Die Prognose richtet sich nach der Tiefe und Ausdehnung des Geschwüres. Ist Perforation eingetreten, so pflegt die an der betreffenden Stelle entstehende Narbe nicht zu verschwinden. Hingegen lichten sich bei mehr oberflächlichem Substanzverlust die zuerst weisslichen Narben im Laufe der Jahre immer mehr; besonders im Kindesalter entstandene können später fast ganz durchsichtig werden. Einzelne, unten noch zu erwähnende Geschwürsformen zeigen erfahrungsgemäss einen ganz typischen Verlauf. —

Bezüglich der Therapie ist als Hauptgesetz festzuhalten, dass ein anregendes, die Blutgefässentwicklung in der Cornea beförderndes Verfahren angezeigt ist. Nur in den Fällen, wo die Geschwürsbildung in directer Abhängigkeit von Conjunctivalerkrankungen (wie z. B. bei Blennorrhoe) steht, sind diese vor Allem zu bekämpfen. Hier ist die Anwendung der Kälte indieirt, während sie fast bei allen anderen Hornhautgeschwüren schädlich ist. Feuchte Wärme, sei es durch Umschläge mit Kamillenthee, antiseptischen Lösungen oder auch in Gestalt des antiseptischen feuchtwarmen Verbandes, ist in der Mehrzahl dieser Fälle von erheblichem Nutzen. Allerdings ist immer zu beachten, dass durch die feuchte Wärme keine erheblichere Conjunctivitis hervorgerufen werde. Nöthigenfalls hält man letztere durch directes Bepinseln der Conjunctiva palpebralis mit Tanninlösungen (bei sofortigem Wasser-

nachspülen) im Zaum. Auch muss man bei den Umschlägen sich hüten, dass nicht Niederschläge in das Geschwür kommen, so etwa ausgeschiedene Salicylsäure; ebenso sind Bleilösungen als Umschläge aus diesem Grunde zu meiden. — Um das Auge durch Aufhebung der Accommodation in Ruhe zu setzen und gleichzeitig eine Hyperämie der Iris zu hindern, wird mehrere Mal täglich Atropin eingeträufelt. Bei heftigeren Schmerzen können gelegentlich Blutegel von Nutzen sein. Ebenso empfiehlt sich zur Ableitung die Art'sche Stirnsalbe. Aehnlich wirken Einpinselungen von Jodtinctur auf die Stirn- und Schläfenhaut oder auch bei stärkerer Schwellung der Lidhaut das Bestreichen derselben mit Bleiessig oder ein quer herüber geführter Strich mit dem feuchten Lapisstift unter nachfolgender Neutralisation. Bei sehr tiefgehenden und sonstiger Behandlung widerstehenden Geschwüren hat man auch durch Bedecken mit einem abgelösten Conjunctivallappen günstigere Heilungsbedingungen zu setzen gesucht (Schöler, Kuhnt).

Die erwähnten Mittel finden vorzugsweise ihre Verwendung, so lange der Geschwürsgrund oder Rand noch graugelblich und käsig infiltrirt ist und ein reparativer Gefässspannus sich nicht entwickelt hat. Ist beides der Fall und fängt die Oberfläche des Geschwürs nach Wiederherstellung desselben an zu spiegeln, so kann unter einfachen Atropineinträufelungen und Augenklappe ein mehr abwartendes Verfahren eingeschlagen werden. Direct reizende Einträufelungen, wie mit verdünnter Tinct. Opii (1 : 5), oder Einpudern von Calomel, Einstreichen gelber Präcipitatsalbe haben allenfalls bei ganz reizlosen und im Reparationsstadium stationär bleibenden und mit Epithel bedeckten Geschwüren Nutzen; in der Regel sind sie zu unterlassen. Ist hingegen das Geschwür geheilt, so ist, wenn phlyktänuläre Processe mit im Spiele waren, zur Meidung von Recidiven noch längere Zeit Calomel einzustreuen.

Neben dieser örtlichen Behandlung muss bei vorliegender Indication eine allgemeine nebenher laufen. So hat besonders die Bekämpfung der etwa vorhandenen Scrophulose mit Leberthran, Jodeisen, Bädern in Kreuznacher Mutterlauge u. s. w. grosse Bedeutung; auch sind etwaige Hautausschläge topisch zu behandeln und zu heilen, besonders falls sie ihren Sitz an den Lidern haben. Einmal vertragen sie meist die zur Behandlung des Hornhautulcus erforderliche feuchte Wärme schlecht, andererseits können sie durch Uebergreifen auf den Lidrand zu erupösen Belägen hier und an der Conj. tarsalis Anlass geben. Will man beim Bestehen der Lidausschläge, gegen welche Theersalbe oder Höllenstein-Bepinselung meist von Erfolg ist, Umschläge machen, so muss man die Haut durch ein Oelläppchen schützen. — Schwächlichen und schlecht ge-

nährten Individuen giebt man neben roborirender Nahrung Chinin und Wein, anämischen Eisen. —

Nähert sich ein Geschwür der Perforation, so ist zu überlegen, ob dieselbe künstlich zu bewirken oder der Natur zu überlassen sei. Bei kleinen und trichterförmig in die Tiefe gehenden Geschwüren kann letzteres geschehen. Haben aber die Geschwüre eine breitere Fläche mit mehr gleichmässiger Verdünnung, so ist die Punction vorzuziehen, weil hierdurch nur eine umschriebene Oeffnung gemacht wird, während bei späterer spontaner Perforation ein erheblich weiteres Einreissen des Geschwürsgrundes erfolgt; bei Keratocoele sollte immer punctirt werden. Es kommt noch hinzu, dass die frühzeitige Punction in der Regel auch den Heilungsproceß anregt, indem nach Kammerentleerung der Druck gegen die verdünnte Hornhaut verringert wird. Die Punction wird im Geschwürsgrunde gemacht, nicht in der gesunden Hornhaut, indem leicht bei letzterem Vorgehen der auf die Cornea mit dem Messer geübte Druck gleichzeitig den dünnen Geschwürsgrund zum Platzen bringt, andererseits auch nur durch die Punction im Geschwüre Aussicht auf ein nicht so schnelles Wiederverschliessen der Wunde und längeres Fisteln gegeben wird. Zeigt sich nach Wiederherstellung der vorderen Kammer in den nächsten Tagen der Geschwürsgrund hervorgebuchtet, so muss man mit dem Spatel von neuem die frühere Wunde öffnen.

Ist Hypopyon vorhanden, so wird es bei der Punction entleert; bei sehr faserstoffreicher Beschaffenheit desselben, welche ein Hinausschlüpfen leicht hindert, kann man den in der Wunde liegenden Theil mit einer Irispincette fassen und so das Gerinnsel herausziehen. Im Uebrigen braucht man sich nicht darauf zu versetzen, allen Eiter zu entleeren. Die Resorption geringer Massen erfolgt von selbst. Das Hypopyon an sich bietet nur, wenn es etwa mehr als ein Drittel der vorderen Kammer einnimmt und stationär bleibt, eine Indication zur Paracentese. —

Droht eine Perforation oder will man sie künstlich herbeiführen, so muss man suchen den Pupillarrand aus dem Bereiche der Oeffnung zu bringen. Je nach der peripheren oder centralen Lage des Geschwürs träufelt man Eserin (respective Pilocarpin) oder Atropin vorher ein, indem man gleichzeitig in Rechnung zieht, dass nach der Kammerentleerung an und für sich eine Verengerung der Pupille einzutreten pflegt.

Gleich nach der Punction legt man zur Bekämpfung des momentan auftretenden heftigen Schmerzes einen Druckverband an oder lässt kurze Zeit kalte Umschläge machen. Hat sich ein Irisvorfall gebildet, so ist nur bei starken Schmerzen und bläschenförmigem Vortreiben eine

Punction desselben nöthig. In der Regel zieht sich der Vorfall bei der Narbenbildung wieder in das Niveau zurück. Bei längerem Bestehen kann man gelegentlich die Vernarbung durch leichtes Betupfen mit dem Höllensteinstift befördern. Hierdurch, durch Eserin und Tragen eines Druckverbandes wird man das Abtragen des Vorfalles, der gelegentlich zu gefährlichen Entzündungen Anlass geben kann, in der Regel vermeiden. Es bedarf aber der Geduld und lange fortgesetzter Schonung. Nur ausnahmsweise und bei sehr grossen Vorfällen, wenn sie trotz längerer Behandlung nicht zurückgehen, halte ich das Abtragen für angezeigt; man bildet hierbei mit einem Graefe'schen Staarmesser einen unteren Lappen, fasst diesen dann mit der Pincette und durchschneidet mit der Scheere die obere Peripherie des Vorfalles. So wird die Zerrung vermieden, welche ein einfacher Scheerenschlag verursachen würde. Gewöhnlich sieht man einige Tage nach dem Abtragen wieder eine Zunahme des Prolapses eintreten, die sich aber später zurückbildet. —

Bei schwereren Formen hält man die Kranken im Bette, bei leichteren bleiben sie mit einer Klappe oder einem Verbaude vor dem Auge im leicht verdunkelten Zimmer. Ansehen ins Freie ist nur bei langwierigen und wenig entzündlichen Processen zu gestatten. —

Unter den sehr verschiedenartig gestalteten und verlaufenden Hornhautgeschwüren seien einige charakteristische Formen hervorgehoben. Die wichtigste, das *Ulcus serpens*, ist in dem Kapitel Hypopyon-Keratitis bereits besprochen.

Resorptionsgeschwüre und Reparationsgeschwüre.

Es sind dies kleine, etwa stecknadelknopf-grosse Geschwüre, die einen sehr durchsichtigen Grund und in der Umgebung keine erheblichere Infiltration zeigen. Die pericorneale Injection ist fast gleich null, ebenso sind die subjectiven Beschwerden sehr gering. Auch verheilende Hornhautgeschwüre haben bisweilen, wenn ihr Grund gereinigt und das Epithel wieder hergestellt ist, dieses spiegelnde facettenähnliche Aussehen (Reparationsgeschwür). In anderen Fällen aber tritt dieselbe Geschwürsform primär und progressiv auf; in selteneren Ausnahmen gehen sie selbst kraterförmig in die Tiefe und perforiren. Da sie, wie erwähnt, meist wenig Beschwerden machen, kommt es vor, dass der Patient erst von seinem Augenleiden afficirt wird, wenn plötzlich das Kammerwasser ausfliesst.

Der Verlauf ist in der Regel recht langwierig und auch die Reparationsgeschwüre bleiben lange Zeit stationär. Neben Schutz des Auges

und Atropinisiren empfehlen sich lauwarne Umschläge; auch kann man in ganz reizlosen Fällen versuchen, durch Einträufeln verdünnter Opiumtinctur (1 : 5) den Verlauf zu beschleunigen.

Ulcus rodens.

Ein halbmondförmiges Geschwür beginnt an der Peripherie der Cornea und schreitet centripetal über die ganze Hornhautfläche hin, indem das dem Geschwürsrande nächstliegende Gewebe zuerst graue Infiltrationspunkte zeigt. Letztere fliessen dann zu einer Begrenzungslinie zusammen, welche später zerfällt und einen unterminirten Rand hat (Mooren, Saemisch). Sehr frühzeitig ziehen vom Hornhautrande her zu dem Geschwüre parallel laufende Gefässe. Oft geht der Process schubweise vor und wandert allmähig über die ganze Hornhaut, eine weisse Narbe zurücklassend. Perforation und Hypopyon sind selten.

Die Therapie pflegt meist machtlos zu sein. Durch Anwendung des Galvanokauters sind ein Paar Fälle zur Heilung gebracht worden; ich habe durch Verordnung antiseptischer, lauer Umschläge und methodische Scarificationen der Gefässe am Hornhautrande einmal Gleiches erreicht.

Ringförmige Hornhautgeschwüre.

Am Hornhautrande bildet sich ein langgestrecktes, schmales und wenig infiltrirtes Geschwür, welches allmähig an der Peripherie weiter-schreitet und so die ganze Hornhaut ringförmig umgiebt. Die centralen Partien bleiben dabei ziemlich durchscheinend, auch zeigt das Geschwür selbst keine erheblichere Trübung. Die Injection der Conjunctiva bulbi ist in der Regel sehr beträchtlich. Bei der Tendenz zur Ausbreitung des Geschwürs ist die Prognose dubiös. Neben antiseptischen lauen Ver-bänden haben mir frühzeitige und wiederholte Paracenthesen mit die besten Dienste geleistet.

Keratitis dendritica (Furchen-Keratitis).

Von einem seichten Hornhautgeschwür gehen strichförmige, sich später wieder verästelnde Fortsätze aus, die unter Abstossung der Ober-fläche zu schmalen, aber tiefen Rinnen mit grauen Rändern werden. Dabei besteht oft Lichtscheu und starker Thränenfluss. Der Process dauert unter beständiger Neubildung solcher Sprossen mehrere Wochen

und lässt eine Zeit lang charakteristische Trübungen zurück (Emmert, Hansen Grut). Im Beginn scheint das Abspritzen der Herde mit Sublimatlösung und die Anwendung des Eserin von Nutzen.

2. Hornhauttrübungen.

Die meisten Hornhauttrübungen oder Hornhautflecke sind Folgen einer vorangegangenen Entzündung, indem die Restitution eines vollkommen durchsichtigen Gewebes ausgeblieben ist. Auch bei manchen angeborenen Hornhauttrübungen, die sich später meist auffallend lichten, kann man an ähnliche Vorgänge denken (Zehender). — Ferner führen Verbrennungen; Anätzen mit Kalk etc. bisweilen direct eine Zerstörung des Hornhautgewebes herbei, an dessen Stelle später narbiges Bindegewebe tritt.

Die Trübung zeigt sich als intensiv weisser Fleck (*Leucoma*) oder mehr durchscheinend, leicht grau (*Macula*) oder ganz durchsichtig (*Nubeula*). Bisweilen gehen noch Gefässe zu ihr hin (*vascularisirter Hornhautfleck*); letztere Trübung kann jedoch nicht als vollkommen abgeschlossen betrachtet werden.

Die Krümmung der mit Trübungen behafteten Hornhäute ist in der Regel mehr oder weniger unregelmässig; man sieht dies deutlich mit dem Keratoskop. Der unregelmässige Astigmatismus bewirkt in Verbindung mit dem Lichtabschluss oder der Lichtzerstreuung, welche der Fleck macht, die Sehstörungen. Dieselben treten am meisten hervor, wenn die Trübung, vor der Pupille sitzend, das Licht abhält. Ist die ganze Pupille durch ein grosses centrales Leukom gedeckt, so ist die Sehschärfe ähnlich herabgesetzt, wie die eines Staarkranken.

Kleinere Flecke im Pupillargebiet werden für das Sehen weniger Bedeutung haben und zwar sind hier die intensiv weissen Flecke weniger störend, als ebenso grosse granlich durchscheinende, da die ersteren wohl mehr Licht abhalten, aber die Entwerfung eines scharfen Bildes auf der Netzhaut wenig hindern, während die letzteren durch ihre diffus zerstreute Wirkung das Netzhautbild verschwommen machen. Oft sind die mit Hornhautflecken behafteten Augen myopisch. Die Patienten geben dann nicht selten an, dass ihre Augen erst nach der Hornhauterkrankung kurzsichtig geworden seien.

Donders hebt zwar hervor, dass mit Hornhautflecken behaftete Patienten öfter nur scheinbar kurzsichtig seien, indem sie eine Zunahme ihrer Sehschärfe unter Concavgläsern nur in der Weise erlangen,

dass durch die Accommodation, mit der sie die Gläser neutralisiren, ihre Pupille sich verenge und somit ein Theil der durch die Hornhauttrübung unregelmässig gebrochenen Strahlen ausgeschlossen werde. Die überwiegende Zahl der in Betracht kommenden Personen ist aber reell kurzsichtig, und es giebt uns die Thatsache, dass die Betreffenden wegen ihrer Sehsehärfenverringering bei der Arbeit in der Nähe die Gegenstände stärker an das Auge herannahen müssen, genügende Erklärung für das Zustandekommen dieser Refractionsanomalie. —

Auch kann bisweilen monoculares Doppeltsehen durch Trübungen der Hornhaut veranlasst sein.

Weiter bleibt oft eine Neigung zu neuen Erweichungen der Trübungen. Es kommt zur Uleeration und selbst zu frischen Eiterinfiltrationen. Aus der Anamnese und dem Vorhandensein einzelner intacter Reste der alten Trübung kann man meist die Diagnose, dass es sich um einen „frisch erweichten Hornhautfleck“ und nicht um ein frisches Infiltrat oder Uleus handelt, stellen. Die alten Flecke haben den Infiltraten gegenüber in der Regel eine schärfere Abgrenzung und eine mehr glatte Oberfläche. Auch fehlt ihnen der gelbliche Ton, den die Infiltrate häufig zeigen. Ferner wird die Injections- und Reizlosigkeit des Auges in Betracht kommen.

Im Uebrigen ist die Diagnose der Trübung bei intensiven Veränderungen der Durchsichtigkeit leicht und vom blossen Auge aus zu stellen, bei sehr geringen aber oft von grosser Schwierigkeit. Hier bedarf es einer geschickten Benutzung der focalen Beleuchtung, bei der man den Lichtfocus bald auf, bald ueben, bald hinter die verdächtige Stelle fallen lässt, um zu einem bestimmten Urtheil zu kommen, das positiv wird, wenn in einer grösseren verdächtigen Stelle mit Sicherheit eine, wenn auch kleine umschriebene Partie als getrübt erkennbar wird. Weiter kann man das durchfallende Licht des Augenspiegels — ohne Convexglas — benutzen. Bei intensiven Trübungen bildet sich ein mehr weniger dunkler grauer Fleck auf dem Roth des leuchtenden Augenhintergrundes. Für sehr durchscheinende Trübungen ist die Untersuchung mit dem Augenspiegel — man hat besonders den Planspiegel empfohlen — weniger zuverlässig, als die geschickt angewandte, focale Beleuchtung. Sind die Trübungen in grosser Ausdehnung vorhanden, so tritt bei der Augenspiegeluntersuchung im umgekehrten Bilde eine eigenthümliche Verzerrung der Papilla optica ein, besonders wenn man das Convexglas etwas seitlich verschiebt. Die Diagnose gerade der geringen und durchsichtigen Hornhauttrübungen hat grosse Bedeutung; manche scheinbare Amblyopie lässt sich auf Hornhauttrübungen zurück-

führen. Besonders in militärärztlichen Verhältnissen, wo man bei einer Amblyopie ohne objectiven Befund leicht geneigt ist an Simulation zu denken, ist der sichere Ausschluss derartiger optischer Hindernisse von Wichtigkeit.

Die medicamentöse Therapie gegen abgelaufene Hornhautprocesse hat meist geringe Bedeutung. Im Laufe der Jahre verringern sich die Trübungen spontan; besonders ist dies zu erwarten, wenn Individuen im jugendlichen Lebensalter davon befallen sind. War jedoch eine Perforation der Hornhaut vorangegangen und hat sich an der Stelle eine durchgehende weisse Narbe gebildet, so bleibt in der Regel ein Fleck. Man hüte sich, wenn man sich zur Klärung reizender Mittel bedienen will, vor zu früher Anwendung derselben. Viel wichtiger ist es, die Affection durch Schonung der Augen und längeren Gebrauch von Atropin möglichst zur vollkommenen Heilung zu bringen. Alsdann wird das nächstliegende sein, neue Entzündungen zu vermeiden; hier werden besonders etwa bestehende Conjunctivalerkrankungen oder die Neigung zur Phlyktänenbildung oder auch chronische Thränensackentzündungen Angriffspunkte bieten. Erst später kommt die etwaige Behandlung der Flecken in Betracht. Hier hat man Einträufeln von Oel, verdünnter Tinet. Opii, das Zerstäuben warmer Wasserdämpfe, Einpudern von Calomel, gelbe Präcipitatsalbe, subconjunctivale Injection von Kochsalzlösung (Rothmund), Jodkalilösung oder -salbe (1·0 Jodkali, 0·5 Natr. bicarb. ad 15·0), Massage, die Anwendung des constanten Stromes und anderes empfohlen. Stets jedoch achte man darauf, dass nicht etwa durch zu starke Reizung eine frische Erweichung des Fleckes eintrete. —

Handelt es sich um Fremdkörper in den Flecken, etwa Bleieinlagerungen oder Kalkincrustationen, so suche man sie mit der Staarnadel zu entfernen.

Falls die Pupille so von einem Hornhautfleck gedeckt ist, dass bei gewöhnlicher Weite kein Licht mehr in sie fällt, kann man durch eine Irideotomie den Lichtstrahlen seitlichen Zugang schaffen. Diese optischen Pupillen legt man besonders gern nach innen an, weil hier die zu peripheren Strahlen durch die Nase abgehalten werden; Pupillen nach oben oder unten würden leicht durch die Lider zu sehr gedeckt. Auch macht man die Pupillen gern schmal und nicht zu sehr nach der Peripherie hingehend. In einzelnen Fällen ist — falls die Linse fehlt — die Iridotomie wegen ihrer Schmalheit und geringeren Peripherieität vorzuziehen. Wird die Pupille nicht ganz vom Hornhautfleck gedeckt, so dass noch daneben Licht einfallen kann, so ist zu erwägen, ob eine

mehr peripher gelegene Oeffnung, wie die Iridectomie sie bewirkt, wirklich eine Besserung des Sehvermögens schaffen wird; zuweilen tritt danach sogar eine Verschlechterung ein, weil zu viel unregelmässig gebrochenes Licht Zutritt erhält. Man kann sich ein ungefähres Urtheil über den Effect schaffen, wenn man die Pupille durch Atropin erweitert; hebt sich hierbei das Sehvermögen, so wird auch eine geschickt angelegte künstliche Pupille Gleiches erreichen. Im Uebrigen ist zu beachten, dass selbst für optisch günstige Fälle in der ersten Zeit nach der Operation bisweilen dadurch eine Verschlechterung des Sehens eintritt, dass die über der künstlichen Pupille gelegene Hornhaut sich etwas trübt. Meist sind es alte sehr durchsichtige Trübungen, die nunmehr deutlicher hervortreten. Doch pflegt nach einiger Zeit Klärung zu erfolgen. Ist die Pupille mit einer nicht intensiv weissen, sondern durchscheinenden, aber das Licht sehr unregelmässig zerstreunenden Trübung bedeckt, so ist in einzelnen Fällen in der Weise Besserung zu schaffen, dass man ein künstliches Colobom seitlich anlegt und die Trübung durch Tätowirung mit schwarzer chinesischer Tusche (s. unten) undurchsichtig macht. Bisweilen lässt sich das Sehen durch eine stenopäische Brille erheblich heben. Doch wird dies nur einen beschränkten Nutzen bringen, da sich das Gesichtsfeld hierbei stark einengt.

Wenn nur ein kleiner Randsaum der Hornhaut noch durchsichtig ist, so kann ebenfalls das Herausschneiden eines Stückchen Iris, was aber wegen der meist complicirenden schwartigen Verwachsungen und Atrophie des Gewebes schlecht gelingt, versucht werden.

Es sind dies in der Regel traurige Fälle, bei denen es trotz Erhaltenbleibens der Netzhautfunction unmöglich ist, dem Lichte Zutritt zu schaffen. Man hat daher bis in die neueste Zeit wieder Versuche gemacht, an Stelle des undurchsichtigen Narbengewebes im Hornhautcentrum ein durchsichtiges Medium zu setzen. So bemühte man sich, nachdem man ein centrales Stück der getrühten Hornhaut herausgeschnitten oder heraufstapanirt hatte, ein ähnlich wie Hemdenknöpfe (mit Zwischenglied und vorderer und hinterer Platte) gestaltetes Glas einzusetzen (Nussbaum, v. Hippel), oder man versuchte auch nach Himly's, Wolfe's und neuerdings Power's Vorgang Stücke einer frisch herausgenommenen Kaninchen- oder Menschenhornhaut (— von exstirpirten Bulbi —) in den Defect einheilen zu lassen. Bis jetzt ist aber nirgends ein dauernder Erfolg erzielt worden, indem die Gläser herausfielen und die transplantierten Hornhäute, soweit sie überhaupt einheilten, sich wieder trübten. Vielleicht hat die Benutzung embryologischen Gewebes bei dessen grösserer Lebensfähigkeit mehr Aussicht,

Bisweilen können Gründe der Kosmetik zu Operationen veranlassen, in Fällen, wo für das Sehvermögen nichts mehr zu erreichen ist. Man kann die störenden weissen Flecke durch Tätowiren mit schwarzer chinesischer Tusche (Wecker) unsichtbar machen. Ein Bündel von etwa vier gewöhnlichen Nadeln in ein Heft gefasst, wird zu der kleinen Operation benutzt. Nachdem die Lider mit einem Sperrelevator auseinander gehalten sind, bestreicht man den Fleck mit der nicht zu dünnen chinesischen Tusche und stösst nun mit dem Nadelbündel in das Leukom mehrere Male mässig tief und in leicht schräger Richtung hinein. Die chinesische Tusche dringt in die kleinen Oeffnungen und bleibt darin haften, wenn man den Patienten noch etwa $\frac{1}{2}$ Stunde lang mit offenen Lidern, damit die Tusche nicht abgewischt wird, liegen lässt. Um die Reaction des Auges zu prüfen, muss man bei der ersten Sitzung nur wenige Einstiche machen; dies ist besonders nöthig bei Verwachsungen der Iris mit der Narbe. Eine Fixation des Bulbus an der Conjunctiva vermeide man, damit nicht etwa dahin sich Tusche verirre und einen Fleck mache. Durch eine Reihe von Sitzungen, die man alle paar Tage wiederholt, kann man eine ziemlich gleichmässige und Jahre dauernde Färbung herstellen.

Dies Verfahren ist in der Mehrzahl der Fälle der Anlegung einer kosmetischen künstlichen Pupille, die durch ihre Schwärze dem Auge ebenfalls mehr Feuer giebt und so den Eindruck des weissen Fleckes abschwächt, vorzuziehen.

Bandförmige Hornhauttrübungen.

Den gewöhnlichen Hornhauttrübungen schliesst sich als ein mehr genuines Leiden die bandförmige Keratitis an. Hier findet sich eine sehr undurchsichtige, weissliche, bandförmige Trübung, welche die Corneamitte quer durchsetzt und gewöhnlich in ihrer Entwicklung von der Schläfen- und Nasenseite ausgeht. Entzündliche Erscheinungen, die mit dem Hornhautleiden in Verbindung stehen, fehlen ganz. In der Regel sind es Augen, die bereits lange erkrankt waren, besonders an Irido-Cyclitis gelitten hatten. Aber gelegentlich werden auch, vorzugsweise bei älteren Personen, gesunde, nicht myopische Augen befallen und erst später treten anderweitige Veränderungen hinzu. Hier entspricht die Verschlechterung des Sehens dem gesetzten optischen Hinderniss. Die Iridectomy kann von guter Wirkung sein (v. Graefe). Ein Abkratzen der trüben Schicht hat in der Regel keinen Nutzen, trotzdem es sich zum Theil um Ablagerung von Kalksalzen handelt.

G e r o n t o x o n .

Das Gerontoxon (Arc. senilis) zeigt sich als eine weissliche, etwas 1 bis 1½ mm breite Trübung mit glatter Oberfläche, welche ihren Sitz im Cornealraude hat, aber meist noch durch eine schmale Linie durchsichtiger Hornhautsubstanz von der Sclera geschieden ist. Es erscheint im Beginn am häufigsten als Halbmond am oberen und unteren Rande; später wird auch der nasale und temporale Rand befallen. Sehstörungen werden hierdurch nicht verursacht. Gewöhnlich tritt erst im höheren Alter diese Trübung auf. Es handelt sich um fettige Degeneration der Hornhautzellen (His).

3. Krümmungsveränderungen.

I. Narbenstaphylome.

Bei Narbebildungen der Cornea, die nach ausgedehnterem Substanzverlust und Perforation entstanden sind, kommt es häufig zu Hervortreibungen. Man bezeichnet den Zustand als Staphylom (στρυλλή die Traube): letzteres ist total, wenn die ganze Hornhaut sich hervorwölbt. Gewöhnlich ist die Farbe des Narbengewebes intensiv weiss; nur selten bleibt bei partiellen Staphylomen eine dunklere Färbung von der in den Substanzverlust der Cornea hineingefallenen Iris dauernd bestehen. Die Form der Hervorwölbung ist verschieden, bisweilen ziemlich gleichmässig und mehr kugelförmig, bisweilen stark konisch und rüsselförmig; sie kann so hochgradig sein, dass die Lider darüber nicht zum Schluss kommen. Es zeigt alsdann die Oberfläche Unregelmässigkeiten und Vertrocknungen. Die Iris ist — abgesehen von ausserordentlich seltenen Fällen partiellen Staphyloms — immer mit der Narbe verwachsen.

Die Entstehung erklärt sich dadurch, dass die betreffenden Partien nicht mehr dem intraocularen Drucke Widerstand leisten konnten. Gewöhnlich sind ausgedehnte Substanzverluste nach geschwürigen Processen (so besonders nach Hypopyonkeratitis) die Ursache; seltener Traumen. Die Linse ist in manchen Fällen bereits bis auf geringe, trübe und hülsenförmige Reste evacuirt, in anderen ist sie luxirt und liegt in dem Staphylom; selten bleibt sie bei länger bestehenden Processen vollkommen intact. Selbst scheinbar durchsichtige Linsen zeigen mikroskopische Veränderungen. An einer derartigen Linse, die aus einer nach Perforation der Cornea und Irisprolaps entstandenen, sta-

phylomatösen und noch nicht übernarbten Hervorwölbung bei einem Kinde entleert wurde, fand ich bei der sofort vorgenommenen Untersuchung dicht auf der Linsenkapsel liegend Kerne und Detritus, in dem sich verästelte feine Capillargefässe vertheilten. In der Linse selbst zeigte sich in Fasern, die der Kapsel nahe sassen, eine feine Körnung und Anhäufung zahlreicher und verschieden grosser Kerne; an anderen Stellen hatten die Fasern ihre normale Beschaffenheit. Doch bemerkte man auch hier einzelne parallel laufende Linien, die gleichsam aus kleinsten, unregelmässigen Tröpfchen sich zusammensetzten: Formen, die Becker wohl mit Recht als Fettkügelchen aufgefasst hat.

Ausgedehntere Staphylome führen in der Regel zu secundären Veränderungen in dem hinteren Bulbusabschnitt, indem es zu Steigerungen des intraocularen Druckes und Glaukom kommt. Aeusserlich zeigt sich dieser Folgezustand durch ein Verstreichen der seichten Rinne zwischen Cornea und Sclera oder Auftreten einer bläulichen Hervorragung im Scleralgebiet. Aber auch partielle Staphylome veranlassen oft Secundärglaukom.

Die Sehstörungen entsprechen den optischen Hindernissen; es kann demnach bei partiellen Staphylomen, welche nicht central sitzen, ein ganz befriedigendes Sehen bestehen. Steht das Sehen nicht mehr im Verhältniss zur Trübung — und selbst bei totalem Staphylom sollte ungefähr das Sehen Kataraktöser vorhanden sein — so sind Complicationen vorhanden. Meist wird die Tensionszunahme auf Secundärglaukom hinweisen.

Die Therapie muss durch entsprechende Behandlung der ursächlichen Affectionen, speciell der Irisvorfälle, die Entstehung der Staphylome zu vermeiden suchen. Bildet sich eine partielle Hervortreibung, so kann man durch eine frühzeitig gemachte Iridectomy oft ein Rückgehen derselben bewirken. Ueberhaupt wird diese Operation meist angezeigt sein, um den hier häufigen Secundärglaukomen vorzubeugen. Sonst kann man auch durch einen Schnitt mit dem schmalen Messer, der die zur Cornealarbe gezerzte Iris von ihrem Ciliaransatz trennte, eine Besserung anstreben (Abadie). Bei Staphylomen, in denen die luxirte Linse liegt, erreicht man besonders im Anfang noch einen guten Effect durch einen einfachen Querschnitt, der die Linse herauslässt. Ist das Staphylom abgeschlossen und ausgedehnter, so kann man es, wenn es den Kranken stört oder Sitz von Reizzuständen ist, abtragen. Doch wird beim Totalstaphylom an Stelle der Abtragung noch die Enucleation des Bulbus in Frage kommen. Dieselbe hat eine kürzere Heilungsdauer und ist bei starker intraocularer Drucksteigerung

wegen zu fürchtender Blutungen und hier häufig folgender Panophthalmitis der Abtragung vorzuziehen. Sie giebt allerdings für ein später zu tragendes künstliches Auge einen weniger guten Stumpf.

Von den verschiedenen Staphylomoperationen ist die einfachste die alte Beer'sche Abtragung. Man geht hier quer mit dem Beer'schen Staarmesser, wie bei dem Lappenschnitt zur Staarextraction, durch das Staphylom, bildet einen unteren Lappen, fasst diesen mit der Pincette und trennt die obere Peripherie mit der Scheere. In der Regel entleert sich hiernach Glaskörper, so dass man die Operation etwas schnell ausführen und das Auge mittelst Druckverbandes sofort schliessen muss. Bei sehr hochgespanntem Bulbus kann es auch zu Blutungen aus dem Augeninnern kommen. — Aehnlich ist die Wecker'sche Staphylomoperation, nur löst dieser vor der Abtragung die Conjunctiva rings um die Cornea in grösster Ausdehnung von der Sclera ab und führt durch ihre Cornealperipherie einen Seidenfaden mit aus- und eingehenden Stichen rings herum, ähnlich wie das Band durchgezogen ist, welches die Oeffnung eines Tabaksbeutels schliesst. Nach der Abtragung des Staphyloms wird die entstandene Bulbusöffnung dann durch Zusammenziehen des Conjunctivalfadens, wobei die Conjunctiva vor die Oeffnung rückt, geschlossen. Critchett hat den Verschluss in anderer Weise versucht, indem er zuerst hinter dem Sclerallimbus, oben eingehend und am unteren Hornhantrande ausstehend, mehrere krumme, mit Seidenfäden armirte Nadeln in senkrechter Richtung durch den Bulbus legt. Dieselben bilden während der Operation gleichsam ein Gitter, durch welches der Glaskörper zurückgehalten wird. Nach vollendeter Staphylomabtragung (nach Beer'scher Methode) werden die Nadeln vollständig durchgestossen und herausgeführt; die Wunde, mit den betreffenden Fäden zusammengenäht, bildet eine horizontal verlaufende Linie. Abgesehen von den öfter rüsselförmig hervorstehenden temporalen und nasalen Ecken derselben, ist das Corp. ciliare durch die Fäden und Nadeln gefährdet und somit die Möglichkeit gegeben, dass eine sympathische Affection des anderen Auges nachfolge. — v. Graefe hat durch Einführen eines Fadens quer durch den Bulbus eine Panophthalmitis, die dann zur Phthisis bulbi führte, einzuleiten gesucht — ein unsicheres, schmerzhaftes und wegen zu befürchtender cyclitischer Reizungen nicht ungefährliches Vorgehen.

II. Nichtnarbige Kerektasien.

Dieselben haben eine Kugelform oder sind mehr konisch.

Am häufigsten, meist angeboren und in dem ersten Lebensjahre

sich weiter entwickelnd, findet man die kugelförmige Ausdehnung einer durchsichtigen Cornea (*Cornea globosa*) beim Hydrophthalmus oder Buphthalmus. Auch nach Pannus kommen kleinere Hervorwölbungen zu Stande. Das Sehvermögen wird durch abnorme Brechung und unregelmässigen Astigmatismus gestört. Bei den pannösen Hervorwölbungen kann bisweilen Iridectomy wegen ihres Einflusses auf die Iritis respective den intraocularen Druck von Nutzen sein. Bei Hydrophthalmus ist sie weniger angezeigt. Man wird lieber mit Eserin oder der Sclerotomy einen Versuch machen.

Die konische Form kommt typisch als *Keratoconus* (*Staphyloma pellucidum*) vor. Hierbei nimmt, gewöhnlich um das zwanzigste Lebensjahr herum beginnend und sehr allmählig fortschreitend, die durchsichtige Hornhaut eine Zuckerhut ähnliche Form an, deren Spitze bisweilen leicht getrübt ist. Die Patienten kommen nur, da keine entzündlichen Erscheinungen vorliegen, wegen der eintretenden Sehschwäche zum Arzt. Oefter besteht Polyopie; meist Kurzsichtigkeit. In der Regel sind beide Augen befallen. Der Process kann spontan stationär werden.

Die Diagnose ist im Beginn nicht immer leicht. Durch die Unregelmässigkeit der Reflexbilder der Cornea (z. B. mit dem Keratoskop) wird die Gestaltveränderung erwiesen, da im Centrum wegen der stärkeren Krümmung die Vergrösserung der Bilder geringer ist, als an der Peripherie. Beim Fortschreiten des Processes kann man auch durch Profilansicht die abnorme Gestalt direct constatiren. Die ophthalmoskopische Untersuchung lässt den unregelmässigen Astigmatismus ebenfalls zu Tage treten. Es scheint sich um ein genuines Leiden der Hornhaut, in Verringerung ihrer Resistenzfähigkeit bestehend, zu handeln.

Die Therapie muss möglichste Correction durch Gläser (sphärische und cylindrische) suchen; in neuerer Zeit sind hyperbolische Gläser (Rählmann hat die Fabrik in Rathenow zur Herstellung verschiedener Formen veranlasst) geschliffen worden, mit denen sich erhebliche Besserung in einer Reihe von Fällen erzielen lässt. Um ein Fortschreiten des Processes zu verhüten, hat Pickford eine allgemein roborirende Behandlung und Enthaltamskeit von jeder Augenarbeit vorgeschlagen — ein Verfahren, das von Arlt in einzelnen Fällen mit Erfolg geübt wurde. Rampoldi rühmt lange fortgesetztes Atropinisiren. Weiter sind eine Reihe operativer Eingriffe zur Heilung versucht worden. Ursprünglich wurden Iridectomien, aber ohne Nutzen angewandt. Alsdann bemühte sich v. Graefe durch einen auf der Spitze des Conus etablirten Narbenprocess eine Abflachung zu erzielen; hierdurch werden in der That Besserungen erreicht. Man trägt ein kleines Stück oberflächlichen Horn-

hautgewebes von dem Centrum des Conus ab und sucht durch Touchiren mit Höllenstein ein Geschwür zustande zu bringen, das bis zur Perforation, die später mit der Paracenthesennadel gemacht wird, in die Tiefe dringt. Die sich danach bildende kleine Narbe bewirkt eine genügende Abflachung. Würde das Leukom zu gross, so wäre eventuell eine Iridectomie nachzuschicken. Letzteres ist immer der Fall bei dem Bowman'schen Verfahren, wo direct mittelst eines kleinen Trepan ein centrales Hornhautstück herausgeschnitten wird. Doch ist dieses Verfahren nicht gefahrlos, indem meist ausgedehntere Verwachsungen der Iris mit einer grossen centralen Narbe danach entstehen. —

III. Abflachung der Cornea (Phthisis corneae).

Die Abflachung der Cornea tritt nach manchen ausgedehnten Substanzverlusten ein, indem die Narbe sich zusammenzieht, flach wird und den etwa restirenden durchsichtigen Theil ebenfalls durch Dehnung abflacht. Auch spielt die verminderte Absonderung des Kammerwassers hierbei gleichfalls eine Rolle. Nach Panophthalmitis oder Keratomalacie bleibt bisweilen von der Hornhaut nur ein kaum hanfkorngrosses Stückchen zurück, das im vorderen Pole des mehr oder weniger geschrumpften Bulbus sitzend, oft noch eine gewisse Durchsichtigkeit bewahrt.

4. Verletzungen der Cornea.

Am häufigsten sind es kleine Fremdkörper, wie Sandtheilchen, Rauchpartikelchen (z. B. bei Eisenbahnfahrten), Steinsplinter, Eisenstückchen, meist beim Schlagen erhitzt und glühend geworden, welche oberflächliche Substanzverluste herbeiführend in das Hornhautgewebe eindringen. Es bedarf hier oft einer sehr genauen Untersuchung, zuweilen unter Anwendung der focalen Beleuchtung, um die punktförmigen Partikel zu erkennen. Immerhin wird man, abgesehen von der Anamnese, bei der das plötzliche Auftreten einer Schmerzempfindung und starken Thränens meist auf den Moment der Verletzung hinweist, Verdacht schöpfen, wenn ohne sonstige entzündliche Veränderungen an einem Auge sich eine zarte rosige pericorneale Injection findet. Diese ist in ihrer Zartheit beinahe charakteristisch für Fremdkörper auf der Cornea.

Die Behandlung ist auf Entfernung des Fremdkörpers gerichtet, indem man nach vorheriger Cocainisirung mit einer Staarnadel denselben

heraushebt. Bei Eisensplitterchen bedarf es einer Art von Radiren, bei welchem Vorgehen sich ein Eisenplättchen nach dem andern ablöst. Man hüte sich, zu ausgiebige Epithelabstreifungen zu machen, setze vielmehr die Nadel nur an der Stelle des Fremdkörpers auf. Eine Fixation des Bulbus mittelst Pineette ist meist unnöthig; man hält alsdann mit der linken Hand die Lider auseinander und giebt durch einen gewissen Druck dem Auge eine festere Stellung. Es lohnt sich nicht immer, sich darauf zu versetzen, auch das kleinste Restpartikelchen — bisweilen handelt es sich schliesslich nur um eine Färbung, die das Gewebe selbst angenommen hat — abzusehen. Wenn die Entfernung grosse Schwierigkeiten hat, kann man auch einige Tage warten, bis die beginnende Eiterung den Fremdkörper gelockert hat. Es bleibt alsdann aber eine etwas grössere Narbe. Die Anwendung des Magneten hat bei Eisensplittern in der Hornhaut keine besondere Bedeutung: sitzen sie so lose, dass sie dem Magneten folgen, so sind sie auch mit der Staarnadel leicht abzustreifen. Befindet sich das Auge in einem gewissen Reizzustande, so träufelt man nach der Entfernung des Fremdkörpers Atropin ein und lässt kühle Umschläge machen.

In einem Falle jedoch bedarf es selbst bei kleinen Fremdkörpern einer gewissen Vorsicht: wenn sie nämlich sehr tief in die Cornea gedrungen sind oder gar schon in die vordere Kammer hineinragen. Ein Hineinstossen derselben in die vordere Kammer ist immer sehr übel, da sie dann meist in den Kammerwinkel versinken und sich dem Anblick entziehen, so dass selbst nach Eröffnung der vorderen Kammer mit einem Lanzenmesser es nicht immer gelingt, den Fremdkörper zu fassen. In solehem Falle würde man, falls die Stelle des Sitzes mit Wahrscheinlichkeit bekannt wäre, gleichzeitig das betreffende Stück Iris excidiren. Um den in die Cornea gedrungenen Fremdkörper überhaupt vor dem Hineinfallen in die vordere Kammer zu bewahren, führt man hier vor allen Extractionsversuchen ein schmales Lanzenmesser in die vordere Kammer und drückt mit dessen Fläche von hinten her den Fremdkörper gegen das Hornhautgewebe.

Grössere Wunden der Hornhaut werden häufig mit Scheeren, Messern, zersprungenem Glase (auch durch zerschlagene Brillengläser, wie ich gesehen) gemacht; aber auch stumpfspitze Gegenstände führen Hornhautrisse herbei. Zuweilen sind dieselben so gross, dass Linse und Glaskörper sich sofort entleeren. In einem Falle habe ich auch Netzhautstücke in einem, von einem Kuhhorn gemachten Hornhautrisse liegen sehen. Hier ist die baldige Enneleation des Bulbus angezeigt. Bei kleineren Wunden und geringen Augenverletzungen wird man das

Auge zu erhalten suchen. Immer bedenklich sind die Wunden, welche über den Rand der Cornea tief in den Sclerallimbus hineinlaufen, weil hier die Gefahr einer Cyclitis und damit die einer sympathischen Affection des anderen Auges gegeben ist. Auch spielt die septische oder aseptische Beschaffenheit des verletzenden Gegenstandes, wie eine Reihe hierhergehöriger Versuche Leber's gezeigt hat, eine bedeutende Rolle. Man wird nach Reinigung der Wunde mit antiseptischer Borlösung — ist Iris hineingefallen, so thut man gut, falls es unmöglich ist, sie durch Myotica oder Mydriatica sofort zurückzuführen, diese abzuschneiden — und nach starker Atropinisirung des Auges einen Druckverband, wie nach Staarextractionen, anlegen. Auch scheint ein Einpudern von Jodoform von Nutzen. Nur bei heftigeren Schmerzen sind abwechselnd Eisumschläge zu machen. Tritt später etwa durch Verletzung der Linsenkapsel Quellung der Linsensubstanz und Iritis ein, so bedarf es strenger Antiphlogose mit energischer Atropinisirung. Hier ist bei intraocularer Druckzunahme die Anlegung einer breiten Iridectomy mit gleichzeitigem Herauslassen der gequollenen Linsenmassen angezeigt. —

Nicht selten erhebt sich die Frage, ob ein Fremdkörper durch die Cornea in das Augeninnere gedrunken ist? Hier wird man die Art wie die Verletzung geschehen, den Gegenstand, mit dem sie ausgeführt ist, vor Allem genau feststellen müssen. Kleinere Hornhautwunden, in denen Irsgewebe liegt, sprechen, falls eben nicht die Verletzung mit einem grossen Gegenstande sicher festgestellt ist, immer dafür, dass das verletzende Stückchen durch die Cornea in das Augeninnere gelangt ist. Diese Vermuthung wird weiter gestützt, wenn Trübungen in der Linse oder im Glaskörper nachweisbar sind. Der Mangel an sichtbaren Verletzungen der Linse ist kein Gegengrund, da der Fremdkörper durch die Zonula Zimmii in den Glaskörper gedrunken sein kann.

Ausgedehntere Verletzungen der Hornhaut entstehen öfter durch Verbrennen und Anätzen. Kalk, Chemikalien, explodirtes Pulver oder glühendes Eisen, die in das Auge spritzen, bewirken oft Verlust des Sehvermögens. Man hüte sich in solchen Fällen auf eine scheinbare Durchsichtigkeit und Klarheit der Hornhaut hin, wie sie sich gleich nach der Verletzung noch findet, eine zu günstige Prognose zu stellen. Häufig tritt erst nach einigen Tagen die Trübung ein. Hier muss immer die focale Beleuchtung mit herangezogen werden, um die Zerstörung der Hornhautschieht übersehen zu können.

Die Behandlung besteht in Entfernung der eingedrungenen Massen; im Uebrigen gilt das bei den Conjunctivalverletzungen Gesagte. Zur

Bekämpfung der ersten Entzündung empfehlen sich kalte Umschläge; später kommen die sonst bei Hornhautaffectionen üblichen therapeutischen Regeln zur Geltung.

5. Geschwülste der Cornea.

Eine primäre Geschwulstbildung in der Cornea ist ausserordentlich selten. Meist wird ihr Gewebe durch Tumoren, die sich im Innern des Auges entwickelt haben und nun durchgewachsen (wie Sarkome und Gliome), oder durch solche, welche auf dem Corneallimbus in dem Conjunctivalüberzuge entstanden sind, erst secundär ergriffen. Besondere Bedeutung haben die am Corneallimbus sitzenden Geschwülste, die allmählig sich vergrößernd bis in das Pupillargebiet vorrücken und so das Sehen stören können. In der Regel pflegt die Hornhaut nur in ihren oberflächlichen Schichten theilzunehmen. Am häufigsten handelt es sich um Sarkome und zwar Melanosarkome.

Die Prognose ist für diese Geschwülste mit Vorsicht zu stellen, da Recidive häufig sind, selbst Metastasen auftreten. Es wird immerhin eine frühzeitige Exstirpation angezeigt sein; gewöhnlich kann man die Geschwulst von den oberflächlichsten Hornhautschichten abschaben. Sollte besonders im Scleralgebiete ein tieferes Eindringen schon stattgefunden haben, so bleibt nur die Enucleatio bulbi übrig. Ausser den Sarkomen kommen auch Epitheliome und Melanocaneroide vor (cf. Geschwülste der Conjunctiva).

Fünftes Kapitel.

Erkrankungen der Sclera.

Anatomie.

Die Sclera bildet die äussere elastische Kapsel des Bulbus. Nasal von ihrem hinteren Pole tritt der Sehnerv ein, dessen bindegewebige Scheiden in sie ausstrahlen. Vorn geht sie in die Hornhaut über; zuerst nehmen ihre innersten Lagen das durchsichtige Gefüge der letzteren an,

während die äusseren noch eine kurze Strecke ihre Undurchsichtigkeit behalten (Scleral- oder Corneallimbus). Kurz vor dem Uebergang findet sich in der Sclera ein venöser Plexus, welcher ihre ganze Peripherie kreisförmig umzieht (Sinus venosus [Leber] oder Canalis Schlemmii). Die Sclera ist in ihren hinteren Partien am dicksten, wird nach vorn hin dünner und ist besonders an den Stellen, die unter den Sehnenansätzen der Muskeln liegen, am dünnsten. Die Sehneninsertionen verstärken sie dann wieder etwas. Sie wird von Nerven und Gefässen, die in das Innere des Auges gehen, durchbohrt. Am hinteren Pole senken sich die hinteren Ciliargefässe, kurz vor dem Limbus die vorderen Ciliargefässe, welche die Iris versorgen, in sie ein, und bilden theilweise in ihr längere Canäle. Ihr Gewebe besteht aus gröberem Bindegewebsbündeln; die innersten Schichten enthalten Pigmentzellen. Im Alter (cf. auch Glaukom) finden sich öfter Verkalkungen in der Sclera; ebenso in den verdickten Lederhäuten der phthisischen Augäpfel, wo auch Verknöcherungen vorkommen.

1. Episcleritis und Scleritis.

Bei den Entzündungen der Sclera, welche an ihrer von der Conjunctiva bedeckten Fläche zur Beobachtung kommen, pflegen sich nur die oberflächlichen Schichten des Gewebes zu betheiligen; meist aber wird das darüber liegende episclerale resp. subconjunctivale Gewebe in Mitleidenschaft gezogen. Hier spielen sich alsdann oft die auffälligsten Veränderungen ab (Episcleritis). Im Beginn der Affection zeigt sich in einiger Entfernung von der Cornea ein meist kleiner, blau-röthlicher Fleck in der Sclera von unregelmässiger Form, über den injicirte Conjunctivalgefässe ziehen. Es folgt dann eine Infiltration des aufliegenden Gewebes, oft mit buckelförmiger Erhebung, die eine gewisse Aehnlichkeit mit den breiten Phlyktänen der Conjunctiva zeigen kann. Doch ist bei letzteren das Infiltrat in der Oberfläche der Conjunctiva gelegen, während man bei der Scleritis die wenig betheiligte Bindehaut über der Erhebung einigermassen verschieben kann, auch fehlt meist die charakteristische, von der Uebergangsfalte herkommende, büschelförmige Injection der verlängerten, hinteren Conjunctivalgefässe. Ferner pflegt gerade diejenige Form der breiten Phlyktänen, welche zu Verwechslungen Anlass geben könnte, dicht am Sclerallimbus zu liegen, während bei der Scleritis und Episcleritis der Hauptculminationspunkt in einer gewissen Entfernung von letzterem sitzt. — Andererseits kann die Betheiligung des episcleralen Gewebes auch ausbleiben; die Scleritis kennzeichnet sich alsdann

nur durch das Auftreten mehr oder weniger grosser bläulich-violetter Flecke.

Die nicht befallene Partie des Bulbus bleibt oft ganz blass und injectionslos. Ebenso sind die subjectiven Symptome sehr gering. Nur selten besteht heftigeres Thränen, Lichtscheu und selbst erheblichere Schmerzhaftigkeit.

Während in einer Zahl von Fällen der Process auf die Sclera beschränkt bleibt, treten in anderen Fällen Hornhaut-, Iris- und Glaskörperaffectionen hinzu. Die Hornhaut zeigt vom Rande ausgehende, in den tieferen Schichten gelegene, grauliche Infiltrationen, die fleckweise entstehen. Ausgeprägtere Eiterfärbung oder Neigung zu Exulcerationen fehlt ihnen. Nach erfolgter Heilung verschwinden sie fast spurlos, nur dicht am Rande bleiben öfter graue Trübungen, die wie eine Fortsetzung der Sclera auf die Cornea (sclerosirende Trübungen) aussehen. Meist ist gleichzeitig mit dem Hornhautleiden eine Iritis vorhanden, gewöhnlich in der Form der serösen. Auch Glaskörpertrübungen sind in diesen Fällen nicht selten.

Das Leiden, ob complicirt oder uncomplicirt, ist sehr langwierig; viele Monate, selbst ein bis zwei Jahre lang, kann die Affection währen. Auch treten gelegentlich an anderen Stellen der Sclera neue Nachschübe ein. Meist wird anfänglich nur ein Auge befallen, bisweilen später das andere.

Die Prognose bezüglich der einfachen Scleritis ist im Ganzen günstig; die Affection geht entweder vollständig zurück oder es bleiben dauernd violette Verfärbungen. Gewichtiger sind die Complicationen, doch wird auch selbst trotz derselben meist ein genügendes Sehvermögen erhalten.

Die Affection befällt vorzugsweise Erwachsene. Im Beginn der zwanziger Jahre und dann wieder im späteren Lebensalter ist sie verhältnissmässig am häufigsten. Man findet bisweilen rheumatische Ursachen, Syphilis, Scrophulose, Abdominal-Plethora, Anämie, Menstruationsanomalien. — Scleritis in der Gegend des hinteren Augenpoles (mit Choroiditis verknüpft) hat *Jacobson* ophthalmoskopisch gelegentlich bei Kindern nach Masern und Variola beobachtet.

Die locale Behandlung kann bei der uncomplicirten Scleritis eine mehr abwartende sein. Jedenfalls sind reizende Mittel (gelbe Quecksilbersalbe etc.) im Beginn zu vermeiden. Atropinisirung des Auges, Anwendung der Stirnsalbe genügen oft; bei heftigeren Schmerzen kann man Blutegel und Opiate anwenden. Auch lauwarmer Kamillentheeeumschläge mehrere Male des Tages $\frac{1}{2}$ Stunde lang, oder Anwendung des feucht-warmen Druckverbandes sind hier bisweilen angezeigt. Bei

stärkerer Gewebsinfiltration sind Scarificationen und Massage mit Cocain-salbe von Nutzen. Treten Complicationen mit Iritis ein, so ist stärkere Atropinisirung erforderlich. Ist die Iritis sehr heftig und sind gleichzeitig bedrohliche Glaskörpertrübungen eingetreten, so wende man allgemeine Mercurialisirung (etwa durch subcutane Sublimatinjectionen, 0.01 pro die) an. Selbst von anämisch aussehenden Individuen werden sie meist neben sonstigem roborirendem Verfahren gut vertragen. Weiter können Schwitzkuren in Betracht kommen.

Auch ist bei diesen, oft sichtbarlich mit constitutionellen Diathesen zusammenhängenden Leiden meist eine entsprechende allgemeine Behandlung von Nöthen. Besonders wird von Einzelnen das Natr. salicylicum bei rheumatischer Aetiologie gerühmt; wenn keine besondere Indicationen zu erniren sind, scheint der längere Gebrauch von Leberthran öfter von Nutzen.

2. Ektasien und Staphylome der Sclera.

Eine allgemeine Ausdehnung der Sclera findet sich bei angeborenem Buphthalmus; es ist hier meist auch eine Verdünnung derselben eingetreten. Bei Cornealstaphylomen sieht man bisweilen den vorderen Abschnitt der Sclera gleichmässig ausgedehnt, besonders charakteristisch ist hier das Verstreichen des Sulcus zwischen Cornea und Sclera.

Partielle Hervortreibungen kommen vor in der Nähe des Cornearandes, im conjunctivalen Theil und dicht neben dem Sehnerv. Letztere, zuerst von Searpa als Staphyloma posticum beschrieben und später von Arlt als Begleitsymptom der Myopie erfasst, wurden bei den Refractionsanomalien besprochen (S. 71). Die an dem vorderen Abschnitt befindlichen Staphylome der Sclera haben eine bläulich-schwärzliche Farbe und entstehen durch Hervorbuchtung der verdünnten Sclera und der mit ihr verwachsenen Uvea. Bisweilen sitzen sie dicht am Hornhautrande zwischen Iris und Corp. ciliare (Staph. interealare) und umgeben in seltenen Fällen als gewulsteter Ring die ganze Cornea. Die mehr äquatorial gelegenen Buckel können mit Choroidealsarkomen, die die Sclera hervordrängen, verwechselt werden. Doeh sind bei foecaler Beleuchtung die eigentlichen Staphylome meist durchscheinend und Licht durchlassend, was bei Geschwülsten nicht der Fall ist. Auch bei eitrigen Glaskörperentzündungen beobachtet man gelegentlich umschriebene Scleralbuckel, trotzdem es nicht immer zur Eiterperforation daselbst kommt. Das Sehvermögen ist in der Regel bei den umschriebenen

Staphylomen fast ganz aufgehoben, da anderweitige Augenaffectionen, besonders glaukomatöse Processe daneben bestehen. Irgend welche operative Eingriffe sind zu vermeiden; aus kosmetischem Grunde kann die Eneucleatio bulbi angezeigt sein. —

3. Verletzungen der Sclera.

Die mit mehr weniger scharfen und spitzen Instrumenten der Sclera beigebrachten Wunden sind meist mit gleichzeitiger Verletzung des Uvealtractus und der Netzhaut verknüpft. Glaskörperausfluss, Linsenverlust, Hineinlegen von Choroidea und Corp. ciliare sind bei perforirenden Traumen die Regel, ebenso Blutungen in vordere Kammer und Glaskörper. Und selbst wenn kleinere Wunden anfänglich wenig gefährlich scheinen, so kann doch nachträglich durch Einheilen der Netzhaut eine Ablösung derselben erfolgen. Dieses Einheilen der Netzhaut geschieht, wie Schöler's Experimente gezeigt, vorzugsweise durch eine bindegewebige Verbindung zwischen der sich in die Scleralwunde legenden Conjunctiva und der Netzhaut. Besonders gefährlich sind die Verletzungen, welche die Gegend des Corp. ciliare treffen, indem die eingeleitete Cyclitis oft sympathische Affection des anderen Auges zur Folge hat.

Durch stumpfe Gewalten kann eine Ruptur der Sclera erfolgen. Wenn beispielsweise der untere vordere Theil der Sclera von einem stumpfen Körper heftig getroffen wird, so kommt eine Kompression des Bulbus in der Richtung von unten-vorn durch den Mittelpunkt nach oben-hinten zustande. Der Inhalt des Augapfels weicht aus und spannt die Bulbuswände in dem auf dieser Stossachse senkrecht stehenden Aequator am meisten. Falls dieselben nicht gestützt werden, etwa durch das Orbitalfett oder die Muskeln, können sie platzen (Arlt): so finden wir denn in der That die meisten Scleralrisse, mehrere Millimeter vom Corneallimbus entfernt, äquatorial verlaufen. Bisweilen ist die Conjunctiva dabei unzerrissen. Es bleibt alsdann der ausgetretene Glaskörper oder die ausgetretene Linse unter der Conjunctiva.

Die anzuwendende Therapie bei Scleralwunden wird sich nach der Grösse, Art und Lage der Wunde richten. Ist die Wunde sehr gross, ist viel Glaskörper ausgeflossen, liegt Choroidea in der Wunde und ist vor Allem das Corp. ciliare getroffen, so ist sofortige Eneucleation das beste Mittel. In solchen Fällen würden langwierige Entzündungen unausbleiblich sein, irgend in Betracht kommendes Sehvermögen ist nicht

zu erwarten und die Gefahr einer sympathischen Affection drohend. Bei nicht zu grossen Wunden, die nicht das Corp. ciliare getroffen, ist die Heilung zu versuchen; wenn möglich wird man hier die Scleral- oder mindestens die Conjunctivalwunde durch Nähte schliessen. Nach entsprechender Reinigung pudert man etwas Jodoform ein und legt einen antiseptischen Druckverband an. Bei sehr heftigen Schmerzen wendet man Narcotica oder auch intermittirend mit dem Druckverband Eisumschläge an. Die weitere Behandlung würde dieselbe wie nach Staar-extractionen sein. Sollten innere eitrige Entzündungen sich einstellen, so kann man Blutentziehungen und zeitweilige kalte Umschläge versuchen; bei ausgesprochener eitriger Choroiditis und Panophthalmitis pflegen Cataplasmen, die aber sehr klein und leicht sein müssen, oder beständige laue Umschläge öfter schmerzmildernd zu wirken.

Durch Verbrennungen und Aetzungen werden bisweilen mit der Conjunctiva auch die oberflächlichen Schichten der Sclera zerstört, so dass die Uvea alsdann bläulich-grau durchschimmert.

4. Geschwüre und Geschwülste der Sclera.

In sehr seltenen Fällen sind in der Sclera perforirende Geschwüre beobachtet worden. — Ebenso sind primäre Geschwülste der Sclera — abgesehen von den oben besprochenen am Sclerallimbus — ausserordentlich selten; Sarkome, Fibrome (Saemisch) wurden beschrieben. Die Gliome der Netzhaut ebenso wie die Sarkome der Choroidea finden in der Sclera einen starken Widerstand und ergreifen sie erst sehr spät und partiell. Angeboren finden sich schwärzlich-bräunliche Melanome, bisweilen mit ähnlichen Pigmentirungen an anderen Körperstellen.

Sechstes Kapitel.

Erkrankungen der Iris.

Die Anatomie der Iris findet sich bei der Anatomie des Uvealtractus S. 220.

1. Hyperaemia iridis.

Bei sehr vielen acuten Erkrankungen des Auges lässt sich secundär auch eine Hyperämie der Iris constatiren. So besonders bei acuten Granulationen, bei Blennorrhoe, bei Keratitis, bei Scleritis, bei Choroiditis und Cyclitis. Aber auch nach äusseren Verletzungen, die andere Theile des Bulbus betreffen, sieht man sie auftreten. Die Hyperämie charakterisirt sich durch eine Farbenveränderung, die durch Zumischung von Rothgelb entsteht. Eine blaue Iris wird ausgeprägt grün, eine graue mehr schmutziggrün, eine braune und schwärzliche rothbraun. Dazu gesellt sich eine Verlangsamung in der Contraction (Trägheit) der Pupille auf Lichteinfall und Neigung zur Myosis. Zuweilen besteht ein leichter pericornealer Gefässring. Tritt letztere Injection aber stärker hervor, verliert das Irisgewebe seinen Glanz, so haben wir es mit wirklichen Entzündungen zu thun.

Der Verlauf ist verschieden, je nach der Grundursache der Affection. Zuweilen geht die Hyperämie schnell wieder zurück, zuweilen entwickelt sich eine Iritis.

Die Behandlung ist darauf gerichtet, letztere zu vermeiden durch Bekämpfung des Grundleidens. Vor Allem empfiehlt sich hier das Atropin.

2. Iritis.

I. Symptomatologie.

Verfärbung und Verlust des Glanzes bei Trägheit der Pupillenbewegung sind die charakteristischen Symptome der Regenbogenhautentzündung. Oft gesellen sich Enge der Pupille und Verwachsungen der Iris mit der Linsenkapsel (hintere Synechien) hinzu. Um letztere, welche eine unregelmässige Gestalt der Pupille veranlassen, zu constatiren, bedarf es bisweilen der Einträufelungen von

Atropin. In chronisch verlaufenden Fällen kann die pericorneale Injection fehlen; dies ist zu beachten, da sonst die Affection leicht zum Schaden der Kranken überschen wird.

A. Objective Symptome.

1) Hyperämie der Conjunctiva und des subconjunctivalen Gewebes. Bei sehr starker acuter Iritis legt sich ein etwa $1\frac{1}{2}$ bis 2 mm breiter violettrother Ring um die Cornea, an dem man kaum noch die einzelnen Gefässstämmchen unterscheiden kann. Auch die hinteren Conjunctivalgefässe sind bisweilen injicirt und stehen mit den vorderen pericornealen in Verbindung. Besonders in der allerersten Zeit der Entzündung findet sich eine mässige seröse Durchtränkung des subconjunctivalen Gewebes, selbst ein leiser chemotischer Ring um die Cornea.

2) Verfärbung der Iris. Die verschiedenen Farbe nuances sind schon bei der Hyperaemia iridis besprochen. Gelegentlich ist die Verfärbung nur partiell. Bei sehr chronischen, lange bestehenden Iriten oder Hyperämien (wie wir sie z. B. bei der Irido Cyclitis, Netzhautablösung etc. finden) kann die Iris eine papageigrüne Farbe annehmen.

3) Verlust des Glanzes. Eine normale Iris zeigt eine leicht glänzende Oberfläche, bei der Entzündung wird dieselbe matt und stumpf (Schirmer).

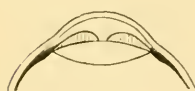4) Auflockerung und Atrophie des Gewebes. Einzelne Partien erscheinen geschwollen, oft sieht man in ihnen einen besonders hervorstechenden gelben Farbenton, von eitriger Infiltration herrührend. Es kommen auch gelegentlich kleine Knoten von etwa Stecknadelknopf- bis Hirsekorngrösse vor, theils von intensiv gelblicher Färbung (Eiteranhäufungen), theils rostfarben (so bei Condylomen und Gummata) oder mehr weisslich (bei Tuberkeln und Granulomen). Bei einer gleichmässigen Infiltration verliert sich die Färbung und feine Zeichnung der Iris.

In Folge lange bestehender Entzündung tritt nach Rückgang der Infiltration eine Atrophie der Iris ein, sie erscheint dünner und ohne ihre normale Zeichnung, meist schiefergrau. Ein oder das andere dicke, rothe Gefäss ist in ihr zu erkennen.

5) Verengerung der Pupille. Die Myosis ist hauptsächlich durch die stärkere Blutfülle und damit verbundene Volumenzunahme des Gewebes zu erklären. So sehen wir auch nach Punctionen der vorderen Hornhaut mit Kammerwasserabfluss Verengerung der Pupille erfolgen, indem zugleich eine acute Hyperämie eintritt. Dass übrigens durch Reizung der Trigemini fasern gleichzeitig reflectorisch eine Con-

traction des Sphincter iridis ausgelöst wird, dürfte nicht auszuschliessen sein. Es verbindet sich mit der Pupillengrösse eine geringere Reactionsfähigkeit auf Licht und Mydriatica.

6) **Hintere Synechien und Pupillarmembran.** Die Verklebungen zwischen der Iris und Linsenkapsel sitzen in der Regel nur an umschriebenen Stellen des Pupillarrandes. Man erkennt sie an Unregelmässigkeiten und eckigen Verziehungen der Pupille. Ist die Pupille eng, so sind diese Abweichungen von der runden Form schwer zu sehen. Durch Beschatten des Auges erweitert man die Pupille alsdann und beobachtet die Gestalt derselben. Wenn dies nicht genügt, so wendet man Mydriatica, besonders Atropin an. Indem die Iris sich jetzt auf ein geringes Volumen, nach ihrem Ciliaransatz zu, contrahirt, treten die Stellen, wo der Pupillarrand mit der Linsenkapsel verklebt ist, meist als zungenförmige, schwarze oder rostbraune Fortsätze hervor. Häufig ist es nur das hinterste Pigmentblatt, welches, in dieser Form haften bleibend, der Contraction des Iriskewebes nicht folgt. In den Fällen, wo schliesslich doch eine vollständige Lösung der Iris eintritt, bleiben dunkle radiäre Sectoren oder auch Punkte und Linien auf der Linsenkapsel zurück. So sieht man bisweilen einen kleinen schwarzen Kreis auf der Linse, welcher der Stelle entspricht, wo früher der Rand der myotischen Pupille gesessen hat. Im Laufe der Zeit verlieren diese Pigmentreste ihre intensivere Färbung. Wenn der Pupillarrand in seiner ganzen Ausdehnung angeheftet ist, besteht eine totale hintere Synechie. Bisweilen ist hierbei die ganze hintere Irisfläche mit der Linse verklebt, in anderen Fällen aber nur die Pupillarperipherie. Es treten alsdann durch Ansammlungen von Flüssigkeit in der hinteren Augenkammer buckelförmige Hervortreibungen der Iris auf, die, wenn sie bedeutend sind, die Irisfläche der Cornea nahe bringen, während der Pupillarrand und die Pupille kraterförmig tief liegen (Figur 140).



140.

Die Pupille selbst kann mit Exsudaten bedeckt werden, indem die neugebildete Schicht, welche Pigmentblatt mit Linsenkapsel verklebt, in das Pupillargebiet hineinreicht, oder indem sich in ihr Exsudate aus der vorderen Kammer ablagern. Weisslichgraue häutige Anflagerungen der Pupille werden als Pupillarmembranen bezeichnet. Auch kann es zu einem vollkommenen Verschluss der Pupille (*Occlusio pupillae*) durch ein undurchsichtiges Häutchen kommen.

7) Die Trübungen des Humor aqueus sind von sehr verschiedener Intensität, je nach der grösseren oder geringeren Zahl

suspendirter Zellelemente in der Kammerflüssigkeit. Oft scheidet sich eine Masse von gelben Eiterzellen und Fibrin als Hypopyon ab. Das Hypopyon folgt hierbei dem Gesetz der Schwere, indem es sich am tiefsten Theile der vorderen Kammer absetzt: es hat eine halbmond-förmige Gestalt, indem die Convexität der unteren Kammerbucht entspricht. Sehr kleine Hypopya sind oft schwer zu erkennen, da sie noch von dem Sclerallimbus verdeckt werden. Doch sieht man meist deutlich, dass an der untersten Stelle der Cornea die Peripherie der durchsichtigen Hornhautgrenze nicht mehr kreisrund ist, sondern eine kleine, gelbliche Linie bildet. Oft gelingt die Erkennung derartiger sehr kleiner Hypopya nur bei Lupenuntersuchung mit Anwendung schiefer Beleuchtung. Ein sehr gutes Hilfsmittel besteht darin, dass man durch in die Höhe Schieben des unteren Augenlides eine Schicht Thränenflüssigkeit über den unteren Hornhautrand bringt. Diese wirkt dann als Convexlinse und zugleich prismatisch. — Liegen die Kranken auf der Seite, so rücken die Hypopya nach der entsprechenden tiefstliegenden Seite der Kammer. Sie füllen bisweilen $\frac{2}{3}$ der vorderen Kammer aus; doch finden sich die grossen Hypopya häufiger bei secundären Entzündungen der Iris, bei Hornhautaffectionen (Ulcus serpens) oder eitriger Choroiditis. Ohne ausgesprochene Iritis kommen Hypopya, abgesehen von Hornhautprocessen, auch bei Cyclitis vor: bei letzterer Affection aber nur in sehr geringer Masse und meist ephemer auftretend und verschwindend.

Reine Blutergüsse in die vordere Kammer (Hyp haema) treten meist nur bei Traumen der Iris ein. Doch habe ich sie auch nach Stickschustenanfällen gesehen. Kleine Blutstreifen zeigen sich auch zuweilen in den Eiterergüssen. Eine eigenthümliche Exsudation findet sich gelegentlich in der Gestalt sogenannter linsenförmiger oder gelatinöser Exsudationen. Dieselben haben eine meist runde und linsenähnliche Form; die Farbe ist grau. Der erste Fall, den ich beschrieben, hatte täuschende Aehnlichkeit mit einer in die vordere Kammer luxirten, getrübten Linse. Die Resorption des Exsudats, das sich aus einer ursprünglich ungeformten Masse linsenähnlich gestaltet (Knapp), geschieht meist in einigen Tagen, indem vom Rande her, oft unter Zackenbildung, die Verkleinerung eintritt. Diese gelatinösen Exsudationen sind bei den verschiedensten Formen von Iritis (syphilitische, traumatische [z. B. auch nach Kataraktoperationen] etc.) beobachtet worden.

Auch kleine Bläschen, die sich später verkleinern und zu Exsudathäutchen zusammenschmelzen, kommen vor.

8) Präcipitate an der hinteren Hornhautwand. Man sieht kleine, stecknadelspitz- bis stecknadelknopfgrosse, grauweisse, zuweilen auch leicht bräunliche Präcipitate der Membrana Descemetii aufsitzen: bei einer grösseren Menge derselben spricht man von Descemetitis oder Hydromeningitis. Diese Präcipitate bestehen meist aus gekörnten Rundzellen, oft mit Pigmentzellen gemischt, die dem Epithel aufsitzen. Die Contraction des Fibrins, in dem sie sich befinden, giebt ihnen wahrscheinlich die runde Form (Leber). In einzelnen Fällen erstrecken sich von diesen Punktchen aus nach vorn in die Hornhaut hinein ebenfalls in Punktform auftretende Infiltrationen. Es entsteht so eine secundäre Keratitis punctata.

Wenn sich in der Peripherie der Hornhaut grössere graue Auflagerungen an der Membrana Descemetii finden, so treten sie mit dem anliegenden ciliaren Rande der Iris in Verbindung und bewirken kleine knopfförmige Verklebungen. Man beobachtet das öfter bei diffuser Keratitis, die sich mit seröser Iritis complicirt.

9) Auch die Hornhaut zeigt bisweilen eine leichte diffuse oder strichförmige Trübung, die besonders bei schiefer Beleuchtung hervortritt.

B. Subjective Symptome.

Schmerzen sind bei den acuten Formen vorhanden und dann oft enorm heftig. Sie haben ihren Sitz im Bulbus (Ciliarschmerz), strahlen aber von dort in die Stirn- und Schläfengegend aus, sodass eine förmliche Hemieranie auftreten kann. Gegen Abend oder des Nachts pflegen sie zu exacerbiren. Gemeinhin ist dann auch der Augapfel auf Druck in der Ciliargegend stark empfindlich, ohne dass daraus jedoch die Diagnose auf Cyclitis zu stellen wäre. Die Lichtscheu ist vorzugsweise im Beginn der Krankheit und bei sehr acutem Auftreten belästigend.

Die Sehstörungen sind bedingt durch die optischen Hindernisse: Kammerwassertrübung, Hornhauttrübung respective Pupillarmembranen. Aber auch eine gewisse Hyperämie der Papilla optica und Netzhaut, die man öfter bei Iritis findet, dürfte mit in Rechnung zu ziehen sein. Allerdings sind im Grossen und Ganzen die Sehstörungen annähernd entsprechend den optischen Störungen: ein Patient, der keine Pupillarmembran und nur mässige Trübung des Kammerwassers hat, liest mit convex 6·0 immer noch kleine Schriftproben; ebenso ist sein Gesichtsfeld frei. Herabsetzung der Sehschärfe oder Einschränkung des Gesichtsfeldes deuten auf Complicationen, meist mit Cyclitis, Glaskörper-

trübungen, Retinitis, Sehnervenexavation etc. — Bei starker Entzündung darf man weder die Sehprüfung noch die Augenspiegeluntersuchung zu eingehend und langdauernd machen. Bezüglich ersterer genügt meist das Lesenlassen in der Nähe mit einem Convexglas (letzteres wird zum Ausgleichen etwaiger Refractionsanomalien benutzt).

Allgemeinerscheinungen, wie Fieber, Uebelkeit und Erbrechen sind im Ganzen selten.

II. Verlauf und Ausgänge.

Man unterscheidet acute und chronische Formen der Iritis. Die ersteren treten unter erheblichen Schmerzen, Lichtscheu, Thränenträufeln auf, zeigen meist starke pericorneale Injection, leicht seröse Chemosis der Conjunctiva. Später bilden sich Exsudationen in der vorderen Kammer, Hypopyen oder hintere Synechien. Sie verlaufen in etwa vier bis sechs Wochen. Die chronischen Formen dauern viel länger und werden oft wegen ihrer wenig alarmirenden Symptome übersehen. Die entzündlichen Erscheinungen sind gering, oft fehlen sie ganz, so die Schmerzen und die ausgeprägtere pericorneale Injection. Allerdings sieht man bei genauerer Beobachtung, dass bei leichtem, das Auge treffendem Reiz eine abnorme pericorneale Röthe, auch Thränen sich zeigen. Doch kann es zu einer circulären Synechie und erheblichen Herabsetzung des Sehvermögens kommen, ohne dass die Patienten die Empfindung eines schweren Augenleidens haben.

Die Iritis kann vollständig heilen. Das Gewebe wird wieder normal und die entzündlichen Producte verschwinden. Oder auch die Entzündung hört auf, aber es sind hintere Synechien (partielle oder totale) oder Pupillarmembranen zurück geblieben. Partielle hintere Synechien lösen sich bisweilen noch nachträglich unter lang fortgesetzter Atropinisirung. Man hat ihnen einen besonderen Einfluss auf die Herbeiführung von Recidiven, zu denen die Iritis überhaupt neigt, zugeschrieben. Und in der That zeigen Augen mit hinteren Synechien, wie auch eine Zusammenstellung von Horstmann lehrt, etwas häufiger Rückfälle von Iritis. Die Ursache mag wohl in den Zerrungen liegen, denen die Regenbogenhaut bei den Bewegungen der Pupille an der Stelle der Verwachsungen ausgesetzt ist. Andererseits ist aber die Gefahr der partiellen Synechien vielfältig überschätzt worden; trotz ihres Vorhandenseins bleiben Rückfälle oft dauernd aus.

Entschieden gefährlich aber für das Auge sind die totalen hinteren Synechien. Hier kommt es, falls die Iris nicht mit ihrer ganzen hinteren

Fläche mit der Linsenkapsel verklebt ist, wie bereits oben ausgeführt, zu mehr oder weniger starken Hervorbuckelungen durch Anhäufung von Flüssigkeit in der hinteren Kammer. Dazu gesellt sich in der Regel Secundärglaukom mit Drucksteigerung und Sehnervenexcavation. In anderen Fällen und besonders dort, wo eine ausgedehnte Flächenverklebung stattfindet, treten secundär cyclitische Erscheinungen auf. Der Bulbus wird weich, der Glaskörper trüb, die Linse meist kataraktös.

Pupillarmembranen, die zurückbleiben, haben eine sehr verschiedene Dicke; sie sind bald weisslich und papierähnlich, bald so dünn und durchsichtig, dass sie nur mit schiefer Beleuchtung erkannt werden können. Hinter ihnen trübt sich zuweilen die Linse und es kommt zu umschriebenen Kapsel- respective Kapsellinsenstaaren, Formen, die als *Catar. accreta, spuria* oder *lymphatica* beschrieben sind. Ausgedehntere Kataraktbildung tritt meist nur bei Complicationen der Iritis mit Cyclitis oder Choroiditis auf.

Complicationen. In einzelnen Fällen gesellt sich eine ausgeprägtere Affection der Cornea zur Iritis und zwar dann meist durch Vermittelung der Membr. Descemetii. Dagegen sind von grösserer Bedeutung die secundären Erkrankungen der hinteren Partien des Uvealtractus. Vor Allem sind es hier Glaskörpertrübungen, durch die ein Fortschreiten des Processes auf das Corpus ciliare und die Choroidea angezeigt wird. Ist eine ophthalmoskopische Untersuchung nicht möglich, so erregen eine unverhältnissmässige Herabsetzung der Sehschärfe und etwaige Gesichtsfelddefecte Verdacht.

Auch dauernde Schmerzhaftigkeit des Corp. ciliare auf Druck findet sich bei secundärer Cyclitis. Man kann die bezügliche Prüfung mit dem Finger oder mit dem Sondenknopf vornehmen. Es ist auffallend, dass überwiegend häufig Stellen der oberen Hälfte des Bulbus empfindlich sind, selten solche in der unteren Hälfte. Aber wie schon erwähnt, finden sich auch bei einfacher Iritis öfter derartige *points douloureux*, die später wieder verschwinden. Für eine acute Affection des Corp. ciliare spricht nur die dauernde Schmerzhaftigkeit, besonders wenn eine intensive episclerale Röthe oder Oedem den Stellen der schmerzhaften Punkte entspricht. Bei chronisch gewordener Iridocyclitis können übrigens auch die Schmerzen — sowohl spontan als auf Druck — fehlen.

Von hoher Bedeutung ist weiter die Spannung des Bulbus. Da die Ernährung des Glaskörpers durch Erkrankung des Uvealtractus verändert wird, sieht man auch abnorme Tensionsverhältnisse auftreten. Während bei einfacher Iritis der Bulbus normale oder sogar etwas

erhöhte Spannung zeigt, pflegt bei Cyclitis die Tension nach einem kurzen, aber nicht constanten Stadium der Zunahme bald herunterzugehen.

Bei chronischer Irido-Cyclitis wird der Bulbus ganz weich. Gleichzeitig bilden sich dann die Veränderungen heraus, die wir bei der sympathischen Irido-Cyclitis kennen lernen werden. —

Bei secundärer Irido-Choroiditis, speciell der serösen Form, ist meist eine länger dauernde Spannungsvermehrung vorhanden, es kann selbst eine so hohe Drucksteigerung auftreten, dass wir vollständig das Bild des Glaukoms mit Schnervenexcavation finden. Uebrigens sind bei der serösen Irido-Choroiditis durchaus nicht immer Veränderungen der Choroidea ophthalmoskopisch nachweisbar. Auch dürfte stets das Corp. ciliare in gewissem Grade mitbetheiligt sein, da ein Ueberspringen desselben, indem die Iritis direct auf die Choroidea überginge, unannehmbar erscheint. Es wird deshalb auch von manchen Autoren zwischen den hier in Rede stehenden Erkrankungen keine strenge Grenze gezogen, wengleich meist die Affectionen, welche bei längerem Bestehen Tensionszunahme zeigen, als Irido-Choroiditis, die mit Tensionsabnahme als Irido-Cyclitis bezeichnet werden. —

Es lassen sich nach ihrem Auftreten und Verlauf verschiedene Formen der Iritis unterscheiden. Doch kommen öfter Uebergänge vor.

Iritis simplex seu plastica.

Hier besteht besonders die Tendenz zu Verwachsungen des Gewebes mit der Linsenkapsel. Tiefere Veränderungen in der Regenbogenhaut selbst sind gemeinhin nicht vorhanden; so fehlen eitrige Infiltrationen, Hypopya — wenigstens in grösserer Ausdehnung — und intensive Kammerwassertrübungen. Doch ist die Iris verfärbt, matt, oft leicht geschwellt, die Pupille träge. Pericorneale Röthe ist in den acuten Fällen vorhanden; in den chronischen fehlt sie oft vollständig. Fast alle chronischen Formen, sobald sie ohne vorangegangenes acutes Stadium sich entwickeln, haben den Charakter der plastischen Iritis und führen ohne alarmirende Symptome oft zu den ausgedehntesten Synechien. Später atrophirt dann das Gewebe, verliert seine Fasern, seine Farbe und seinen Glanz.

Iritis serosa.

Bei der serösen Iritis tritt eine seröse Hypersecretion in den Vordergrund, die zu einer Vermehrung des Kammerwassers führt. Die vordere

Kammer wird tiefer, das Kammerwasser ist mässig trüb. Auf der Hinterfläche der Cornea finden sich punktförmige Niederschläge (Descemetitis). Dabei ist das Irisgewebe relativ wenig ergriffen, allerdings verfärbt und stumpf, aber kaum geschwollen. Die Pupille hat keine erhebliche Neigung zur Verengung, ist öfter selbst mittelweit; ebenso fehlen ausgedehntere Adhäsionen.

Mit der serösen Iritis verknüpft sich gern eine gleichartige Choroiditis mit Glaskörpertrübungen. Die Spannung des Bulbus ist alsdann vermehrt. Secundär entwickelt sich diese Form öfter bei pannöser Keratitis, wenn auch nicht in voller Reinheit. Bei längerem Bestehen der Complication mit seröser Choroiditis ist eine Druckexcavation des Sehnerven zu befürchten.

Iritis suppurativa.

Man findet eine deutliche Schwellung und Verdickung der Regenbogenhaut mit erheblicher Verfärbung, die durch Eiterbildung in dem Gewebe selbst bedingt ist. An einzelnen Stellen können kleine Knötchen von leicht gelblichem Ton entstehen, die das umliegende ebenfalls intensiv alterirte Gewebe in etwas überragen. Meist haben diese dickeren Knötchen ihren Sitz an der Pupillargrenze und gern bilden sich von ihnen aus hintere Synechien. Zur Hypopyonbildung besteht eine ausserordentlich grosse Neigung, und es ist dies die Form, bei welcher der Eitererguss seine grösste Ausdehnung erreicht. Zuweilen setzt sich der Process auf die Choroidea fort und kann auch hier zu eitrigen Processen (Choroiditis suppurativa) führen, die dann eine vermehrte Schwellung des subconjunctivalen Gewebes und — in ausgeprägter Form — auch Protrusion des Bulbus veranlassen. Secundär tritt diese Iritis nach eitriger Choroiditis oder nach Traumen auf. Sie ist erheblich gefährlicher als die einfache Regenbogenhautentzündung. Meist verfällt auch das Gewebe nach abgelaufenem Process in einen Zustand mässiger Atrophie.

Iritis condyломатоса s. gummosa.

Bei Syphilis kann die Regenbogenhautentzündung in verschiedener Form auftreten. Die hier speciell als gummös bezeichnete ist eine plastische Iritis mit Bildung umschriebener Stecknadelknopf- bis Hirsekorn- grosser condyломатöser Hervorragungen. Letztere unterscheiden sich von den umschriebenen Knötchen, wie sie bei eitriger Iritis öfter vorkommen, besonders dadurch, dass sie auf einem relativ wenig in-

filtrirten und veränderten Gewebe knopfförmig emporwachsen. Dabei besteht sehr selten eine Hypopyonbildung. Die Farbe ist meist rothbrännlich. Ihre mikroskopische Untersuchung (Colberg - Graefe, v. Hippel) hat eine ähnliche Zusammensetzung ergeben, wie die der Gummata an anderen Körpertheilen: junge Zellen und freie Kerne, daneben Spindelzellen in Linien aufgestellt. Die histologischen Elemente der Iris, Muskelfasern und Pigmentzellen, fehlen darin. Es sind also directe Neubildungen. Wenn sie zurückgehen, entsteht ein weissgraues, der Linsenkapsel adhärirendes Narbengewebe. Sie haben ihren Sitz meist am Pupillarrande, können aber auch zuweilen die Peripherie einnehmen. Auch im Corp. ciliare und in der Choroidea kommen Gummata vor, die bisweilen hinter der Corneaselalgrenze nach aussen wachsen. Die Sclera buchtet sich dann an einer umschriebenen Stelle hervor und zeigt daselbst eine leicht graublau Färbung. In zwei Fällen habe ich auch hierbei Heilung eintreten sehen.

Die Behauptung einiger Autoren, dass diese gummöse Iritis nicht pathognomonisch für Lues sei, lässt sich nur so verstehen, dass in gewissen Fällen gummataähnliche Knoten vorkommen, die aber keine Gummata sind. Von 47 an syphilitischer Iritis leidenden Augen, die ich zusammengestellt, zeigten 7 gummöse Wucherungen. Sowohl die gummöse als die nichtgummöse syphilitische Iritis tritt in der Mehrzahl der Fälle zur Zeit der secundären Periode (Ricord) auf, meist im Verein mit Haut- oder Schleimhautaffectionen. Die nichtgummöse Form der syphilitischen Iritis hat klinisch nichts Charakteristisches; jedoch fand Fuchs mikroskopisch in einem Falle, wo während der Krankheit condylomatöse Hervorragungen fehlten, eine Reihe abgegrenzter kleiner Knoten, die peripher aus kleinsten Zellen, central aus Riesenzellen bestanden. Alle syphilitischen Entzündungen der Iris zeichnen sich durch grosse Plasticität aus. Hypopya sind hingegen ausserordentlich selten; unter 47 Fällen habe ich sie nur zweimal gesehen. Die Schmerzen sind oft sehr heftig, besonders Nachts, und erstrecken sich über den ganzen Kopf; doch rühren sie nicht immer von der Augenaffection her, sondern hängen auch mit sonstigen syphilitischen Affectionen zusammen.

Complicationen mit Retinitis sind öfter vorhanden, allerdings nicht immer mit ausgeprägteren Formen derselben. Hyperämie der Papilla und Netzhaut (Netzhautreizung, Sehnabel) sind in frühen Stadien der Lues, ohne dass andere Augenaffectionen daneben bestehen, häufig. Descemetitis, umschriebene, graugelbe, tiefliegende Hornhautinfiltrate kommen ebenfalls zur Beobachtung, häufiger noch Glaskörpertrübungen und Choroiditis. Meist wird anfänglich nur ein Auge ergriffen. — Der

Verlauf dieser Affection ist im Ganzen nicht ungünstig. Sehr bedenklich jedoch sind die gummösen Protuberanzen der Sclera, wo es leicht zu Phthisis bulbi kommt. Aber immer besteht grosse Neigung zu Recidiven. Falls der Sehnerv und die Netzhaut betheiligt sind, kann das Sehvermögen stark herabgesetzt werden. Hingegen habe ich hochgradige Amblyopien, die durch complieirende dicke Glaskörpertrübungen bedingt waren, sich auffallend bessern sehen. Im Grossen und Ganzen haben Untersuchungen, die ich darauf hin richtete, ergeben, dass circa 50 Procent der Patienten nach überstandener Iritis syphilitica weniger als halbe Sehschärfe besitzen.

III. Aetiologie.

Die Iritis kommt als primäres Leiden am seltensten im kindlichen Lebensalter vor (zuweilen bei congenitaler Lues), am häufigsten im mittleren. Sie kann auf einem Auge allein oder auf beiden zugleich oder kurz nach einander sich zeigen. Manche Autoren meinen, das linke Auge sei häufiger als das rechte afficirt (Arlt, Ammon), ferner dass Männer häufiger befallen würden, als Frauen.

Als Ursachen sind zu nennen:

1) Direete Verletzungen: Wunden, Stiche oder Contusionen. Häufig tritt Iritis auch in Folge von Operationen auf, so nach Kataraktextraktionen und nach Discissionen. Auch in die vordere Kammer gedrungene Fremdkörper (Cilien, Steinfragmente etc.) können sie veranlassen. 2) Nach anderen Augenkrankheiten durch Fortsetzung des Processes; besonders bei Blennorrhoeen, Diphtheritis, wo die Cornea gemeinhin vorher afficirt wird; oft bei Keratiten und hier vielleicht am häufigsten bei der Hypopyonkeratitis. Auch von der Choroidea aus kann sich der Process nach vorn hin — wenn auch selten — auf die Iris erstrecken. 3) Einwirkung von Erkältung. Oft sind gleichzeitig rheumatische Schmerzen an anderen Körpertheilen vorhanden. Dass speciell gern die seröse Iritis aus dieser Ursache hervorgeht, wie einige wollen, scheint zweifelhaft. 4) Scrophulose; auch hier sind häufig gleichzeitig Cornealaffectionen vorhanden. 5) Syphilis. 6) Gicht (Galezowski, Hutchinson). 7) Tripper; doch kommt die Iritis hier nur selten vor und fast nur dann, wenn gleichzeitig Tripperrheumatismus besteht oder vorangegangen ist. 8) Gewisse kachektische Zustände in Folge mangelhafter Ernährung oder nach schweren Allgemeinleiden (Typhus, Variola, Febr. recurrens, Tuberculose, Diabetes, bei Anämie etc.). 9) Auch als sympathische Affection kommt die Iritis nicht selten vor.

IV. Therapie.

Das hauptsächlichste locale Mittel, das wir bei Iriten anwenden, ist das Atropin. Man sucht durch häufiges Einträufeln eine möglichst maximale Erweiterung der Pupille zu erreichen. Doch ist dies nicht immer möglich. Selbst in den schwersten Fällen lassen wir daher nicht öfter als drei- bis viermal am Tage eine einprocentige Lösung instilliren, aber in der Weise, dass jedes Mal dreimal hinter einander in Zwischenräumen von fünf Minuten die Einträufelung stattfindet. Ist der Process weniger acut, oder die Pupille weit, so beschränken wir die Häufigkeit der Anwendung. Es ist unrichtig, etwa so häufig einträufeln zu wollen, bis die Synechien gelöst sind, da eben manche Synechien überhaupt nicht mehr zu lösen sind. Wird das Atropin nicht vertragen, so sind andere Mydriatica anzuwenden.

Sind heftige Schmerzen vorhanden, ist besonders die Ciliargegend auf Druck empfindlich, so lässt man drei bis sechs Blutegel an die Schläfe setzen. Sehr häufig erfolgt eclatanter Nachlass der Schmerzen; man findet nicht selten, dass nunmehr auch bessere Atropinwirkung zu constatiren ist. Dies gilt auch von Cocain-Einträufelungen, falls sie den Schmerz heben. Nöthigenfalls sorgt man durch Narcotica für Nachtruhe. Bisweilen wirken laue Kamillentheeeschläge, mehrere Male eine halbe Stunde lang gemacht, vortheilhaft; in einzelnen Fällen aber steigern sie die Beschwerden. Man lässt sie alsdann fort, ebenso wenn eine zu starke Injection oder Chemosis ihnen folgt. Als ableitendes und antiphlogistisches Mittel ist das Einreiben der Arlt'schen Stirnsalbe in die Stirngegend beliebt; auch Bepinselungen mit Jodtinctur auf Stirn und Schläfe empfehlen sich.

Besonders streng antiphlogistisch muss das Verfahren sein, wenn sich Cyclitis oder Choroiditis hinzugesellt. Hier ist oft eine acute Mercurialisation angezeigt. Was das Allgemeinverhalten betrifft, so ist bei allen acuteren Fällen der Patient im verdunkelten Zimmer und entsprechenden Falls selbst im Bett zu halten. Dabei leichte, entziehende Diät und Regelung des Stuhlganges.

Für die einzelnen Formen und ätiologischen Momente können noch besondere therapeutische Indicationen hinzutreten. So empfiehlt es sich bei Iriten aus rheumatischen Ursachen, oder bei dickbelegter Zunge, durch ein Emeticum die Cur zu eröffnen. Auch der fortgesetzte Gebrauch kleiner Dosen von Tartarus stibiatus (0·05 bis 0·1 ad 200·0) ist hier oft von Vortheil. Man sieht besonders kleinere Hypopya schnell zurückgehen.

Weniger belästigend für die Kranken sind Schwitzcuren; so nützen oft Pilocarpincinspritzungen, besonders wenn Complicationen mit Glaskörpertrübungen vorhanden sind. Jedoch collabiren manche Patienten bei Anwendung dieses Mittels leicht; selbst acute Delirien mit Hallucinationen habe ich bei der Cur auftreten sehen. Es dürfte zur Erklärung der letzteren sowohl der Lichtabschluss als auch die constitutionelle Schwächung heran zu ziehen sein. In einem oder einigen Tagen gehen die Delirien in der Regel vorüber, wenn man die Kranken roborirend behandelt und sie aus dem Dunkelzimmer nimmt. Diese Delirien sind ähnlich denen nach Kataraktoperationen, unterscheiden sich aber vom Delirium tremens, das gelegentlich ebenfalls unter diesen Verhältnissen zum Ausbruch kommt. — Auch *Natr. salicyl.* wird, mit oder ohne gleichzeitiges Schwitzen, empfohlen.

Bei der eitrigen Iritis ist öfter eine acute Schmiereur indicirt, um einen Uebergang auf den hinteren Uvealtractus zu vermeiden, oder dann, wenn derselbe schon eingetreten ist.

Die Entleerung des Hypopyon mittelst der Paracentese richtet sich nach der Grösse des Eiterergusses und der Beschaffenheit des Kammerwassers. Ist das Hypopyon so gross, dass es fast die Hälfte der Kammer füllt, so ist kaum eine Resorption zu erwarten; doch thut man gut, die Höhe der Entzündung erst vorüber gehen zu lassen, da sonst doch wieder Neubildung des Hypopyon erfolgt.

Bei der Iritis serosa ist die Tension des Bulbus genau zu controliren. Nimmt diese zu und dabei die Sehschärfe ab, so ist operativ einzuschreiten, sei es durch oft wiederholte Paracenthesen (*Sperino*), sei es durch Iridectomie. Auch hier bewähren sich öfter Pilocarpininjectionen.

Bei der condylomatösen Iritis, sowie bei allen aus Lues hervorgegangenen muss eine antisyphilitische Behandlung eintreten, und zwar empfiehlt sich hier die mercurielle, da man anerkannter Weise durch diese am ehesten die localen Symptome verschwinden macht. Man reibt Ung. cinereum ein oder wendet die *Lewin'sche* subcutane Spritzeur mit Sublimat an. Innerliche Medication ist bei acuten Fällen weniger angezeigt; hingegen kann bei chronischem Verlauf Sublimat oder Jodquecksilber in dieser Form mit Vortheil gegeben werden. Will man bei sehr gefährlichen Augenkrankheiten schnelle Quecksilberwirkung, so lässt man täglich zweimal 2 bis 4 g Ung. cinereum einreiben, nöthigenfalls auch mit innerlichem Gebrauch des Calomel.

Die Condylome der Iris sind besonders rebellisch; in sehr böartigen Fällen habe ich von häufig wiederholten Paracenthesen noch Erfolg gesehen.

Ist die Iritis geheilt, so wird man gut thun, noch mehrere Wochen lang Atropin einträufeln und das Auge schonen zu lassen, um Rückfälle zu vermeiden. Daneben ist auch eine fortgesetzte Behandlung etwaiger Constitutionsanomalien, die für die Iritis ätiologische Bedeutung hatten, am Platze. Vereinzelte Synechien erfordern meist kein besonderes Einschreiten. Zum Theil lösen sie sich unter der fortgesetzten Atropinisirung. Ist jede entzündliche Reizung verschwunden, so kann man noch abwechselnde Einträufelung von Atropin und Eserin dagegen versuchen. Treten öfter Recidive auf, so dass eine directe Schädlichkeit in dem Fortbestehen der Synechie mit einiger Wahrscheinlichkeit zu suchen ist, so wird man an ihre operative Lösung denken (Corelysis). Nach Passavant verfährt man so, dass nach Eröffnung der vorderen Kammer durch einen peripheren Lanzenhornhautschnitt die Iris mit einer nicht-gezackten Irispincette an der Stelle der Synechie gefasst und von der Linse abgezogen wird. Ich habe das Verfahren öfter geübt, doch sind Wiederverklebungen nicht selten und wird es nur bei sehr umschriebenen Synechien zu empfehlen sein. Nach Streatfield und Weber löst man mit einem stumpfen Haken, der zwischen Linse und Hinterfläche der Iris geführt wird, die Verwachsungen; doch kann hierbei eine Verletzung der Linsenkapsel eintreten. Gewöhnlich wird man in den zur Operation nöthigenden Fällen die Iridectomy ausführen und sie, um optisch möglichst wenig zu schaden, nach oben oder unten legen. Dennoch ist meist eine gewisse Verschlechterung des Sehvermögens danach zu constatiren, indem einmal durch die künstliche Vergrößerung der Pupille schlechter gebrochene Randstrahlen auf die Netzhaut fallen und andererseits auch astigmatische Störungen durch Krümmungsveränderungen in der Hornhaut hervortreten können. Man vermeidet bei der Operation gern die Stelle, wo die Synechie sitzt, da bei starker Verwachsung die Linsenkapsel bei dem erforderlichen Anziehen der Iris verletzt werden kann oder in anderen Fällen das Pigmentblatt haften bleibt. Der Zweck einer freieren Pupillenbewegung wird durch jedes künstliche Colobom erreicht, gleichgültig wo es sitzt.

Bei totaler hinterer Synechie muss iridectomirt werden, jedenfalls wenn die Iris hervorgewölbt und der Druck gesteigert ist. Nur auf diese Weise kann das Auge erhalten werden. Besteht Verklebung der ganzen hinteren Irisfläche, meist mit Druckabnahme und Iridocyclitis, so erreicht man nicht immer durch die erste Iridectomy eine freie Pupille; bisweilen muss man sogar die Linse, die übrigens in diesen Fällen meist partiell trüb wird, mit extrahiren. Man verfährt alsdann nach der Wenzel'schen Methode (cf. S. 380). Durch diese Operation gelingt

es bisweilen, fast erblindete und weiche Augen wieder zu einem ziemlichen Sehvermögen zu bringen.

3. Motilitätsstörungen der Iris.

Mydriasis. Die Pupillenerweiterung, welche nach Lähmung des Splincter iridis entsteht, hat meist nur mittlere Grösse und ist geringer, als wir sie durch Atropinisirung erreichen. Nur in Folge von Contusionen des Augapfels kommen bisweilen gleich grosse Pupillen vor (traumatische Mydriasis). Doch ist hier die Pupille gewöhnlich nicht ganz rund, weil in Folge der Traumen die Iris musculatur nur partiell gezerzt und gelähmt ist.

Bei Geisteskranken (besonders progressive Paralyse der Irren mit Grössenwahn) beobachtet man öfter eine mässige einseitige Mydriasis, die auf eine Reizung des Sympathicus zurückgeführt wird (Arndt). Ebenso sieht man einseitige Mydriasis, bald kommend bald schwindend, bei Leuten, die später an einer Geisteskrankheit oder an Tabes erkranken.

In manchen Fällen verknüpft sich mit der Mydriasis auch Accommodationslähmung; dies tritt besonders dann ein, wenn es sich um cerebrale Ursachen, welche den vorderen Oculomotoriuskern direct treffen, handelt. Auch bei Syphilitischen ist häufig mit der einseitigen Mydriasis Accommodationslähmung verknüpft und meist unheilbar. In anderen Fällen findet sich Mydriasis neben Lähmung der anderen, die äussere Augenmusculatur versorgenden Aeste des Oculomotorius. —

Es wird auch angegeben, dass nach peripherer Reizung (so durch Würmer im Darm [Quagliano]) reflectorisch Mydriasis auftreten kann. Galvanisationen des Halssympathicus bewirken, wie Eulenburg's und meine Versuche gezeigt, kleine Pupillenerweiterungen. —

Uebrigens ist das Vorhandensein einer etwas grösseren Pupille an einem Auge nicht eben allzu selten und öfter auf Anisometropie — (bei myopischen Augen ist die Pupille meist weiter als bei emmetropischen oder hypermetropischen) — oder auch auf Schwachsichtigkeit des betreffenden Auges zurückzuführen.

Die Beschwerden sind meist unbedeutend. Die Therapie ist gegen das Grundleiden zu richten. Oertlich kann Eserin versucht werden.

Myosis. Im Alter verengen sich die Pupillen oft auffallend.

Hier ist bei Ungleichheit der Pupillen beider Augen oft schwer zu entscheiden, ob die eine Pupille normal eng und die andere mydriatisch

ist, oder ob letztere normal und erstere myotisch ist. Es ist hier genau auf etwaige Reaction auf Licht eventuell Atropin und Eserin zu achten. Die Myosis kann als spastische bedingt sein durch Contractionen des Sphincter iridis oder als paralytische durch Lähmung der Dilatatorfasern. Erstere kommt bei Vergiftungen (Opium, Nicotin, Alkohol) vor, ebenso bei manchen hysterischen Anfällen; letztere besonders bei Rückenmarksleiden. Bei Ataxie reagirt in der Regel die myotische Pupille nicht mehr auf Licht, wohl aber auf Accommodations- und Convergenczimpulse (Robertson, Hempel). — Selbst nach dem Tode erfolgt bei Paracentese der vorderen Kammer Pupillenverengerung. Dasselbe habe ich noch 31 Stunden post mortem beobachtet, nachdem bei der Section die hintere Hälfte des in der Orbita belassenen Auges entfernt worden war.

Hippus ist ein klonischer Krampf der Iris, der Pupillenerweiterung mit Pupillenverengerung wechseln lässt.

Iridodonesis (Iris tremulans) zeigt sich als ein bei Bewegungen des Auges auftretendes Zittern und wellenförmiges Hin- und Herschwanke (Schlottern) des Irisdiaphragmas. Bisweilen ist nur an einer umschriebenen Partie die Bewegung deutlich. Das Iriszittern tritt ein, wenn die Hinterfläche der Iris ihre feste Stütze verloren hat. So bei Linsluxationen, Aphakie und Glaskörperverflüssigung. Ein leichtes Schlottern, vorzugsweise in der Ciliarhälfte der Iris, beobachtet man übrigens öfter bei sonst normalen Augen, besonders bei Myopen.

4. Verletzungen der Iris.

Einfache Schnittwunden werden, wie jede Iridectomie zeigt, sehr gut von der Iris vertragen. In der Regel aber setzen Verletzungen, mit einem Messer, einer Scheerenspitze etc. ausgeführt, gleichzeitig auch Linsenwunden, die dann zu Trübungen und entzündlichen Reizungen führen. Während in uncomplicirten Fällen nur ein einfacher Druckverband erforderlich ist, wird hier auch starke Atropinisirung nöthig. Sind die Wunden der Hornhaut oder des Sclerallimbus umfänglich, so fällt die Iris in grösserer Ausdehnung hinein. Derartige Traumen haben wegen der Gefahr secundärer Cyclitis und selbst sympathischer Affection des anderen Auges immer eine dubiöse Prognose. Besonders gilt dies für die peripheren Wunden des Sclerallimbus — hier entwickelt sich bei grosser Ausdehnung meist eine Cyclitis —, weniger für die in die Cornea fallenden. Blutergüsse in die vordere Kammer sind häufig. Kommt man zu einer

ganz frischen Verletzung, so kann man die vorgefallene Iris mit der Scheere abschneiden und durch Atropin oder Eserin, je nach der Lage der Wunde, die Iris aus ihr herauszuziehen suchen. Danach Anwendung des Druckverbandes, eventuell kurze Zeit kalte Umschläge gegen die Schmerzen und Blutung. Ist aber die Wunde schon einigermaassen verklebt, so vermeide man operative Eingriffe. Der Irisprolaps in der Hornhaut vernarbt unter Druckverband, Atropin resp. Eserin und Betruhe in der Regel ganz glatt und es bleibt eine einfache vordere Synechie. Dieses abwartende Verfahren ziehe ich hier — auch Rothmund hat sich dahin ausgesprochen — dem operativen (Abtragen des Irisvorfalles und Anlegen einer Iridectomie dicht neben dem Prolaps) entschieden vor. Es ist aber unter allen Umständen viele Wochen lang das Auge unter strenger Aufsicht zu behalten. Sind alle Reizerscheinungen seit Monaten verschwunden, so kann man die etwa optisch nöthige Iridectomie machen. Tritt eine Druckerhöhung ein, wie bisweilen bei vorderen Synechien, und damit Gefahr eines Secundärglaukoms, so ist ebenfalls die Iridectomie am Platze.

Bei grossen peripheren Wunden, meist mit partieller Linsluxation, Blutungen in vordere Kammer und Glaskörper, wird die Iris öfter von ihrem Ciliaransatze abgerissen. Auch stülpt sie sich bisweilen partiell um, so dass eine Art Colobom entsteht, oder sie weicht sogar ganz nach hinten und entschwindet so dem Anblick. In der Mehrzahl dieser schweren, mit dem Verlust des Sehvermögens verbundenen Fälle ist die Herausnahme des Augapfels das Sicherste, da immer eine sympathische Affection des anderen Auges droht. Will man noch einige Tage warten, so ist ebenfalls ein Druckverband anzulegen; nur wenn derselbe wegen Schmerzen nicht vertragen wird, lässt man statt seiner kalte Umschläge machen, setzt Blutegel und schafft mit Narcoticis Ruhe.

Kleinere Fremdkörper (z. B. Eisensplitter) können in die vordere Kammer dringen, in der Iris sitzen bleiben, oder sie durchschlagen. Bisweilen zerren sie die Iris mit sich und reissen sie vom Corpus ciliare ab.

Contusionen, die den Bulbus treffen, führen ebenfalls oft zu mehr oder weniger ausgedehnter Trennung der Iris von ihrem Ciliaransatze (Iridodialysis). Finden sich nach Contusionen Blutungen in der vorderen Kammer, so kann man mit ziemlicher Sicherheit derartige Abreissungen, die oft schwer zu sehen sind, annehmen. Bei grösserer Ausdehnung derselben erkennt man sie durch den schwarzen Spalt, der sich an der Irisperipherie zeigt und gleichsam eine zweite Pupille bildet. Kleinere Abreissungen können übrigens wieder verheilen,

Die Entstehung derselben erklärt sich in folgender Weise. Trifft eine stumpfe Gewalt die Sclera, so biegt sie dieselbe etwas nach innen in die Bulbushöhle; der an die Cornea grenzende Theil der Sclera mit dem Sclerallimbus und dem Lig. pectinatum wird dadurch von der Iris abgezogen. Letztere folgt nicht nach, sondern wird im Gegentheil pupillwärts gespannt, weil in der Regel im Moment der Contusion durch Reflex von den Trigemiusnerven eine Contraction des Sphincter iridis und der Pupille erfolgt. Beide entgegenwirkende Kräfte veranlassen das Abreissen des Ciliarraudes der Iris. — Die Zerrung, die entsprechend der Stelle, wo das Trauma einwirkt, am stärksten ist, erklärt auch das Zustandekommen der oben erwähnten traumatischen Mydriasis und die unregelmässige Gestalt, welche die Pupille dabei meist zeigt, besonders nach Atropineinwirkung.

Gleich nach der Verletzung wird man durch Kälte weiterer Blutung vorzubeugen suchen, später Druckverband. Hält das Hyphaema sich sehr lange, so kann man die Paracentese machen und das Blut durch den Cornealeinstich entleeren. Doch kommt es alsdann nicht selten zu neuen Blutergüssen. Sollte die periphere Pupille bei Iridodialyse das Sehen stören, besonders monoculäre Doppelbilder veranlassen, so muss man suchen, das gelöste Irisstück zu excidiren.

5. Pseudoplasmen und Fremdkörper in der Iris und vorderen Kammer.

Ausser den Condylomen entwickeln sich im Irisgewebe Sarkome, als gelbliche oder bräunliche Geschwülste mit Neigung zu secundären Drucksteigerungen (Fuchs), Teleangiectasien, Lymphome (Granulome) und Tuberkel. Wenn man experimentell tuberculöse Massen in die vordere Kammer von Kaninchen bringt, so entstehen nach zwei oder mehreren Wochen kleine weissliche Knötchen, die sich mikroskopisch als Tuberkel erweisen (Cohnheim), und führen in der Regel zu allgemeiner Tuberculose. Es lässt sich dieser Versuch diagnostisch verwerthen. Auch beim Menschen sind Tuberkel der Iris mit gleichzeitiger oder folgender Miliartuberculose beobachtet worden; in der Regel vergrössern sich die grauweisslichen oder grau-rothen, meist mit miliaren Knötchen besetzten Geschwülste allmähig und füllen die ganze vordere Kammer aus, in anderen Fällen sollen sie sich zurückbilden können (Haab).

Ich habe einen ähnlichen Fall bei einem Studenten beobachtet, wo sich am Pupillarrande eine grössere Zahl disseminirter grauer bis grau-röthlicher, etwa stecknadelknopfgrosser, zum Theil noch grösserer Knoten

an beiden Augen entwickelte. Dabei bestanden eine sehr mässige plastische Iritis und umschriebene Glaskörpertrübungen. Im Laufe von etwa $\frac{3}{4}$ Jahren waren die Knoten wieder zurückgebildet; an ihrer Stelle sassen hintere Synechien. Von Gummata unterschieden sie sich ihrer Form und Farbe nach; auch bestand keine Syphilis. Ebenso war und ist keine Tuberculose vorhanden. Derartige kleine Geschwülste können, trotzdem sie in ihrem Aeusseren miliaren Knoten sehr ähnlich sehen, unmöglich als Tuberkel der Iris aufgefasst werden: dem widerspricht der gesammte klinische Verlauf. Man wird gut thun, hier lieber von Lymphomen (Horner) oder Granulomen (v. Graefc) zu reden. Auch die Fälle, bei denen zwar grössere Irisknoten sich entwickelten, welche nicht zurückgingen und zum Ruin des Auges führten, bei denen aber der Patient vollkommen gesund und tuberkelfrei war und blieb, dürften meines Erachtens nicht der eigentlichen Tuberculose eingereiht werden, bevor der Nachweis der Bacillen geliefert ist.

Cysten der Iris sind meist nach Verletzungen des Auges beobachtet worden, bei denen kleine Epithelstücke oder Cilien in die vordere Kammer geschleudert wurden. Man hat ihre Entstehung auf Wucherung der hineingedrungenen Zellen zurückgeführt (Rothmund); vor allen bilden sie sich nach Hesch's experimentellen Versuchen, wenn man mit den kleinen Hautstückchen Drüsen mittransplantirt. Bei anderen mehr peripher gelegenen Cysten lässt sich ihr Zustandekommen durch eine Ablösung des Lig. pectinatum und der sich anschliessenden Theile der M. Descemetii sowie der vorderen Irisschichten, in welchen Hohlraum dann Flüssigkeit secernirt wird, ausreichend erklären (Eversbusch, Guaita). Auch festere, atheromähnliche Geschwülste können sich um Cilien entwickeln (Schweigger).

Cysticerken der vorderen Kammer sind ebenfalls beobachtet. Wenn das Kammerwasser klar ist und die Blase frei liegt, kann man Kopf und Hals an ihnen unterscheiden. Bisweilen aber liegt der Wurm in Eiter eingehüllt. So sah ich in einem Auge, das wegen diffuser Glaskörpertrübung mit Iritis behandelt wurde, eines Tages an der Pupillargrenze einen etwa hirsekorngrossen Pfropf von dickmembranöser Beschaffenheit und gelblicher Färbung. Dieser Pfropf senkte sich an den Boden der vorderen Kammer und umhüllte sich mit Eiter. Nach der Herausnahme desselben zeigte das Mikroskop an ihm den Hakenkranz des Cysticercus.

Ein frühzeitiges Entfernen all dieser Neubildungen, besonders der Sarkome, durch einen Hornhautschnitt ist angezeigt. Dasselbe gilt von eingedrungenen Fremdkörpern. So habe ich einem Studenten, dem ein

Stockschlag die Brille zertrümmert hatte, ein mehrere Millimeter langes Glasstück, welches die Iris durchsetzend zum Theil in der hinteren Kammer lag, mit gutem Erfolge für das Sehvermögen extrahirt. Bei kleineren Fremdkörpern, welche sich in die Kammerbucht gebettet haben, ist die Entfernung oft sehr schwierig. Man bedient sich hier mit Vortheil zur Extraction eines kleinen gerieften Hohlhakens (K u a p p), eventuell excidirt man die verdächtige Irispartie. Bei Eisenfragmenten wendet man den Elektromagneten an (s. S. 314). Uebrigens können Fremdkörper auch einheilen und es sind Fälle bekannt, in denen sie mehrere Jahrzehnte reizlos im Auge sassen (Berger, Birnbacher).

6. Angeborene Anomalien.

Die Farbe der Iris ist bei Albinos blassroth. — Bisweilen zeigt bei demselben Individuum ein Auge eine andere Irisfärbung als das zweite Auge (Heterophthalmus). — Kleine schwarze, rothbraune und gelbe Flecke kommen im Irisgewebe öfter eingestreut vor und dürfen nicht mit Fremdkörpern verwechselt werden, wie es möglicherweise nach Verletzungen des Auges geschehen könnte.

Aniridie bezeichnet das Fehlen der Iris. Man hat diese Anomalie mit Mikrophthalmus zusammen gefunden, selbst mit Druckexcavation (Klein). Gelegentlich ist auch artificiell die ganze Iris mit oder ohne Willen des Operateurs herausgerissen worden.

Das angeborene Colobom der Iris ist in der Regel nach unten gerichtet und zeigt sich als eine annähernd dreieckige Spalte in der Iris. Dieselbe kann bis zum Ciliarrande reichen oder eher enden. Bisweilen auch beobachtet man an Stelle eines wirklichen Defectes eine dünne, pigmentirte Membran, die dem hinteren Pigmentblatte der Iris entspricht. Mit dem Iriscolobom ist nicht selten ein Choroidealcolobom verknüpft; ebenso findet sich an der betreffenden Stelle auch öfter eine Einkerbung der Linsenperipherie.

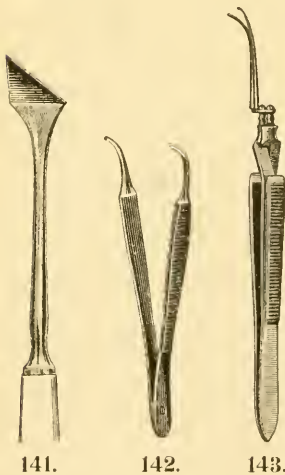
Liegt die Pupille nicht wie gewöhnlich in der Mitte, sondern stärker nach einer Seite gerückt, so besteht Korectopie. Selten sind Fälle, wo die Pupille nach oben gerückt ist; ebenso ist das einseitige Auftreten der Anomalie nicht häufig. Auch hier zeigt die Linse bisweilen Einkerbungen; meist sitzen dieselben an der unteren Peripherie doch habe ich sie auch an der oberen Linsenperipherie gesehen. Ausser den reinen Fällen von Korectopie kommen solche mit anderen Hemmungsbildungen (Mikrophthalmus, Linsenluxationen, Resten von Pupillarmembranen) oder mit Resten intrantriner Entzündungen zur Beob-

achtung. — Sind mehrere Pupillen vorhanden (Polykorie), so haben dieselben meist eine unregelmässige Gestalt. —

Bleibt die fötale Pupillarmembran bestehen, so kann ein vollständiger Verschluss der Pupille stattfinden. Die Membran ist grau-weiss, bisweilen pigmentirt. In der Regel finden sich aber nur Reste der Pupillarmembran erhalten: es liegt in der Mitte eine meist unregelmässig gestaltete weisse Membran, von der aus kleine Fäden zur Vorderfläche der Iris gehen. Dies dient zur Unterscheidung von Pupillarmembranen entzündlichen Ursprunges, bei denen die etwa bestehenden Verbindungen zur Hinterfläche der Iris gehen.

7. Operationen an der Iris.

1) *Iridectomie*. Das Herausschneiden eines Stückes der Regenbogenhaut wurde in ähnlicher Form, wie es jetzt geübt wird, zuerst von Beer (1798) ausgeführt. — Nachdem durch Einlegen eines Elevateurs die Lider festgestellt sind, wird mit einer Fixirpincette der Bulbus gefasst.



141.

142.

143.

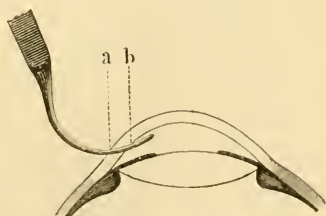
An Instrumenten braucht man weiter: 1) ein gerades oder gebogenes Lanzenmesser (Figur 141) eventuell auch das Graefe'sche Linearmesser, 2) eine Irispincette nach Fischer (Figur 142 gebogen) oder nach Liebreich-Mathieu (Figur 143), 3) eine kleine, auf der Fläche gebogene oder auch knieförmige Irissechere, oder die Sechere von Wecker (Figur 123). Letztere hat entweder stumpfe oder spitze Branchen.

Je nachdem man die Iris in ihrer ganzen Ausdehnung bis zum Ciliaransatz hin (periphere Iridectomie) oder weniger weit ausschneiden will, geht man mit dem Lanzenmesser im Sclerallimbus oder etwas davon entfernt in den durchsichtigen Hornhautrand ein (cf. Figur 127). Man richtet in letzterem Falle die Spitze beim Einstich ziemlich senkrecht auf die Bulbusmitte, um keinen zu langen Wundcanal in der Hornhaut zu haben, der das spätere Fassen der Iris erschwert eventuell unmöglich macht. Geht man in den Sclerallimbus ein, so schiebt man das Messer mehr hori-

zontal in der Ebene der Iris und vor derselben gegen das Centrum der Pupille. Dieselbe Richtung wird auch sofort eingeschlagen, wenn die Cornea bei steilerem Aufsetzen des Messers durchstochen ist. Ist das Messer genügend weit in die vordere Kammer — entsprechend der beabsichtigten Schnittgrösse — vorgeschoben, so zieht man es langsam zurück, indem man den Griff etwas senkt und so die Spitze immer mehr von der Linse und Iris entfernt und der Cornea nähert, um Kapselverletzungen zu vermeiden. Nöthigenfalls kann man beim Herausziehen des Messers noch etwas die Hornhautschnittwunde erweitern. Am leichtesten operirt es sich mit der geraden Lanze, doch ist die gebogene wegen Rammangels immer erforderlich, wenn man den Schnitt nach oben, innen oder unten anlegt. An Stelle der Lanze benutzt man auch zum Hornhautschnitt, wenn es sich um eine nach oben oder unten zu legende Pupille handelt, das schmale Graefe'sche Messer; die Schnittführung ist hier analog der bei Staarextractionen. Bei enger vorderer Kammer oder vorderer Synechie gelingt auf diese Weise bisweilen die Anlage einer entsprechend grossen Wunde besser als mit der Lanze, bei der die innere Hornhautwunde immer kleiner ist als die äussere, an der Bowman'schen Membran gelegene. Auch ist hier grosse Gefahr, aus übermässiger Furcht vor Verletzung der der Hornhaut stark angenäherten Iris, den Wundecanal zu lang und schräg zu machen.

Zeigt sich nach Herausnahme des Messers die Wunde als zu klein ausgefallen, so erweitert man sie mit der Wecker'schen Scheere. Das früher übliche Couteau mousse (Desmarres) ist ganz überflüssig. Der zweite Act der Operation besteht im Fassen und Herausziehen der Iris. Man geht hier mit geschlossener Iripincette in die vordere Kammer, öffnet kurz vor dem Pupillarrande der Iris die Branchen, fasst so die Iris und zieht sie heraus.

Wenn der innere Theil der Cornealwunde (Figur 144, a äussere, b innere Wunde) zu central fällt, so gelingt das Fassen und Herausziehen der Iris nicht. Man muss dann die Wunde heilen lassen und nach sechs bis acht Tagen von neuem operiren. Liegt die Wunde sehr peripher, so wird durch das abfliessende Kammerwasser die Iris gleich nach dem Schnitte nach aussen gedrängt. Man kann sie alsdann, ohne



144.

Eingehen in die Wunde, aussen mit der Pincette fassen. Um auch

den Sphincterrand ausserhalb der Wunde zu haben, muss die Iris ziemlich stark an-, respective heraus- und etwas in die Höhe gezogen werden, wobei allerdings zu vermeiden ist, dass nicht in Folge des Zuges eine Dialyse am Ciliarrande der benachbarten Irispartie eintritt. In England benutzt man an Stelle der Iripincette vielfältig den Tyrrel'schen stumpfen Haken.

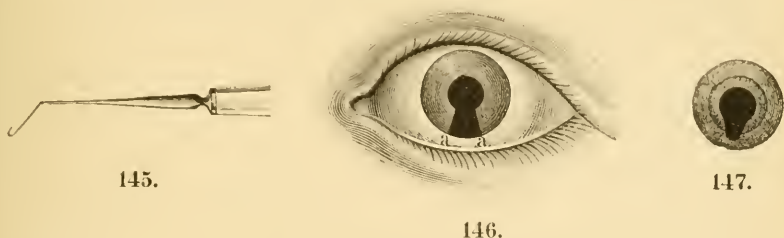Ist die Iris genügend herausgezogen, so schneidet (dritter Act) der Assistent dieselbe mit der Scheere ab, wobei die Flächen der Branchen stark dem Bulbus aufgedrückt werden müssen, wenn man alles Vorliegende abtrennen will. An Stelle des Schnittes mit einem Scheerenschlage unter Anwendung der gekrümmten Scheere, ist es bei sehr ausgehelter Irisexcision besser, in mehreren Schnitten mit der Wecker'schen Scheere zu schneiden. Will, was meist vorzuziehen, der Operateur selbst den Schnitt ausführen, so übergibt er vor Einführung der Iripincette die Fixirpincette dem Assistenten, nimmt mit der linken Hand die Iripincette, fasst so die Iris und schneidet sie mit der in die rechte Hand genommenen Scheere ab.

Wurde der Pupillarrand nicht mit abgesehritten, so zeigt sich, wenn die Iris wieder in die vordere Kammer zurückgegangen ist, eine Doppelpupille. Es ist übrigens nicht nöthig, dass hierdurch immer Diplopie entsteht, die man in den Fällen, wo das Auge auf den eingestellten Gegenstand nicht accommodirt, vermuthen sollte (cf. S. 41 Figur 30). Wie Schulleck ausgeführt, fällt bei der geringen Entfernung, welche zwischen den beiden distincten Netzhautbildern besteht, in der Regel soviel diffuses Licht auf den Zwischenraum, dass keine Doppelbilder wahrgenommen werden. Man kann versuchen, durch vorsichtiges Eingehen mit der Iripincette und Fassen einer, dem künstlichen Colobom angrenzenden Irispartie, noch einmal den Sphincterrand herauszuziehen und dann exakt zu excidiren. —

Fehlt die Linse und ist die Iris mit der restirenden Kapsel eng verklebt, so gelingt es bisweilen, mit einem gebogenen scharfen Irishäkchen (Figur 145) besser die Iris herauszuziehen, als mit der Pincette.

Das künstliche Colobom hat, wenn es bis zur Ciliarperipherie geht, die Gestalt eines Schlüsselloches (Figur 146), sonst eine mehr ovale Form (Figur 147). Immer ist darauf zu sehen, dass die Sphincterecken nicht in die Hornhautwunde (Figur 146 aa) einheilen oder zu ihr hin abnorm verzogen werden. Durch Eingehen mit einem Spatel, wie er sich an der Paracenthesennadel findet (Figur 139), gelingt es, sie aus der Wunde heraus in die vordere Kammer zu stossen; auch be-

wirkt öfter die auf Eserineinträufelung oder starken Lichteinfall eintretende Myosis dasselbe. — Ist Blut in die vordere Kammer geflossen,



145.

146.

147.

so kann man es, nachdem vorerst durch kalte Umschläge die Blutquelle verstopft worden, durch Lüften der Cornealwunde mit dem Spatel entleeren. Uebrigens werden selbst ausgedehntere Hyphaemata resorbirt, wenn das Irisgewebe annähernd normal ist. Bei atrophischer Iris hingegen restiren nach Blutergüssen leicht weissliche Exsudatmembranen; in diesen letzteren Fällen lege man besonderes Gewicht auf Entfernung des Blutes.

Bei totalen hinteren Synechien, chronischen Iriten bleibt bisweilen das Pigmentblatt auf der Linse haften und nur die vorderen Irisschichten werden herausgerissen. Man sieht dann erst bei schräger Beleuchtung, dass die scheinbar schwarze künstliche Pupille undurchsichtig ist.

Die Stelle, an welcher das Colobom anzulegen ist, wird oft durch die Indicationen bestimmt, welche uns zur Operation veranlassen. Hat man die Wahl, so wird man, falls man nicht den Lichtstrahlen einen neuen Zugang schaffen will, das Colobom am besten nach oben legen, weil hier das obere Lid es deckt und so das Eindringen unregelmässig gebrochener Randstrahlen hindert; nicht ganz so vortheilhaft ist die Lage nach unten: die Iridectomie lässt sich jedoch in dieser Richtung bequemer ausführen, da die Kranken bei der Operation in der Regel mit dem Auge nach oben fliehen. Will man hingegen den Lichtstrahlen Zugang schaffen (sogenannte optische Pupille), so legt man die Pupille am besten nach innen an, weniger gut ist die Lage nach aussen: man schneidet wo möglich nur ein kleines und nicht bis zur Peripherie gehendes Irisstückchen aus.

Die Nachbehandlung besteht in Druckverband und Bettlage während vier bis sechs Tage. Der Verband wird täglich gewechselt. Nach einigen Tagen kann man bei etwaiger Hyperämie und Iritis Atropin einträufeln; gleich nach der Operation vermeidet man es meist —

ausser etwa bei hinteren Synechien —, um kein Hineinfallen von Irisgewebe in die Wunde zu veranlassen. Selbst nach Iridectomie bei Glaukom wird Atropin vertragen. Die nächstfolgende Zeit muss der Patient noch im Zimmer bleiben, eine Klappe tragen und die Augen schonen. Vor 10 bis 14 Tagen sollte er nicht ins Freie gehen. In der Regel heilt die Wunde ganz glatt. Doch sind immerhin einige wenige Fälle bekannt, wo nach einer exact ausgeführten Iridectomie ohne nachweisbare Ursache eine Wundvereiterung eintrat. Ist die Kapsel etwa verletzt worden, so stellt sich Linsentrübung ein, die aber umschrieben bleiben kann. Bei stärkerer Quellung muss man wie bei traumatischem Staare verfahren.

Die Iridectomie wird gemacht 1) um Entzündungen zu bekämpfen oder ihnen vorzubeugen, so bei Irido-Choroiditis, chronischer Iritis, hinteren Synechien, Kataraktextractionen etc. 2) zur Herabsetzung des intraocularen Druckes, so bei Glaukom und Vorgängen, die zu Secundär-Glaukom neigen, 3) aus optischen Zwecken, so bei Hornhautflecken, Pupillar-Verschluss, Schichtstaar und manchen Formen des Kernstaares etc., 4) aus kosmetischen Gründen, um einem mit centralem Lenkom behafteten Auge mehr Feuer und Leben zu geben.

2) Iridotomie. Mit Iridotomie wird das Einschneiden der Iris bezeichnet. Bereits Cheselden (1728) hatte mittelst einer Staarnadel die Iris eingeschnitten und so eine Oeffnung für die Lichtstrahlen hergestellt, wenn es nach der Staardepression zu einem Pupillarverschluss gekommen war. In neuerer Zeit ist die Operation besonders von v. Graefe und Wecker wieder in die Praxis eingeführt worden. Man verfährt nach Wecker so, dass man einen Hornhautschnitt mit einem kleinen Lanzenmesser macht, die Wecker'sche Scheere einführt, deren eine stumpfe Branche durch die Pupillaröffnung hinter, die andere vor die Iris bringt und dann durch Scheerenschluss das Gewebe durchschneidet. Falls keine offene Pupille vorhanden ist, durch welche die eine Scheerenbranche zu führen wäre, macht man entweder mit der Spitze des Lanzenmessers die entsprechende Oeffnung oder benutzt eine Wecker'sche Scheere, deren eine Branche zugespitzt ist. Ist die Iris und, wie es am vortheilhaftesten, in einer Richtung quer durch den Sphincter (also von der natürlichen Pupille zum Ciliaransatz hin) durchgeschnitten, so klafft durch Contraction der Sphinctermusculatur die Wunde und bildet ein kleines Dreieck, dessen Spitze dem Ciliaransatz der Iris zugewendet ist. Weniger vortheilhaft erscheint die Schnittführung durch die Iris einfach unter Benützung eines schmalen Graefeschen Messers.

Die Iridotomie hat gegenüber der Iridectomie den Vortheil, dass

sie nur eine kleine, schmale — also optisch besonders günstige — Pupille macht, dass sie noch weniger angreifend ist und auch hinter der Iris befindliche Schwarten durchschneidet. Sie empfiehlt sich daher besonders, wenn nach Kataraktextraktionen durch Iritis ein Pupillarabschluss erfolgt ist; ebenso bei manchen ausgedehnten centralen, adhärennten Leukomen, wo die Linse bei der vorangegangenen Entzündung verloren gegangen ist, und die Iris noch Nachstaarreste hinter sich hat. Weniger angezeigt ist sie, wenn die Linse erhalten ist. Hier droht die Gefahr einer Kapselverletzung; daher wird man die Iridotomie bei Schichtstaar besser durch eine schmale Iridectomie ersetzen.

3) Iridodesis. Iridenkleisis. In der Absicht eine schmale Pupille zu optischen Zwecken (z. B. bei Schichtstaar) zu erhalten, die sich der dem Lichteinfall günstigsten Stelle gegenüber befindet und gleichzeitig durch Erhaltung des Sphincter contractionsfähig bleibt, hat Critchett (1859) die Iridodesis angegeben. Man macht am Sclerallimbus einen Einstich und zieht mit der Pincette die Peripherie der Iris durch die Wunde etwas nach aussen. Hier wird sie mittelst einer durch die Conjunctiva gelegten Fadenschlinge festgehalten und gleichsam angebunden. Nach zwei Tagen wird der Irisvorfall abgeschnitten; der Sphincter ist in die Wunde eingeeilt. Damit ist die ganze Iris und die Pupille nach der entsprechenden Seite hin verzogen. — Wenn man sehr peripher, in der Sclera, und sehr schräg den Einstich macht, so kann man den Sphincter der Iris in diese Wunde auch ohne Fadenschlinge einklemmen und die heraustretende ciliare Irisperipherie sofort abschneiden (Iridenkleisis nach Himly).

Beide Operationen sind aber wegen der künstlich gemachten Iris-einklemmung gefährlich und ziemlich allgemein verlassen. Man hat Irido-Choroiditen und selbst sympathische Affectionen danach entstehen sehen. —

Siebentes Kapitel.

Erkrankungen des Corp. ciliare. Sympathische Affectionen. Eitrige Choroiditis.

1. Cyclitis.

Die Erkrankung des Corp. ciliare ist als Primärleiden sehr selten. Auch beschränkt sich die Affection meist nur kurze Zeit auf den Ciliarkörper, bald complicirt sie sich mit anderen Krankheiten des Uvealtractus, speciell der Iris. Es gesellt sich Hyperämie oder auch ausgesprochene Iritis hinzu. Man wird eine Cyclitis als primäres Leiden diagnosticiren, wenn Trübungen im vorderen Theil des Glaskörpers neben pericornealer Injection und Schmerzhaftigkeit des Corp. ciliare vorhanden sind ohne nachweisbare Iritis. Auch das Auftreten von Hypopyon ohne Iritis oder Keratitis spricht für Cyclitis. Bei chronischer Cyclitis wird das Auge weich. Ist die Iris secundär afficirt, so bleiben doch meist die Erscheinungen der Cyclitis die hervortretendsten. Wir finden derartige Iridocycliten (auch als Iridochoroiditen bezeichnet, wenn die Schmerzhaftigkeit des Corp. ciliare fehlt) bei Allgemeinerkrankungen, so bei Febr. recurrens, bei Typhus, Rheumatismus, Tuberkulose n. s. f.

Die Prognose ist im Ganzen bedenklich, jedoch sieht man bisweilen nach Hebung der Entzündung auch sehr intensive Glaskörpertrübungen zurückgehen und ein gutes Sehvermögen resultiren. So beobachtete ich bei einem Kinde, das im Typhus eine Iridocyclitis durchmachte, eine totale Glaskörpertrübung, die in etwa $\frac{3}{4}$ Jahren zur Aufklärung kam; nur an dem unteren Rande der Linse blieb eine gelbliche Trübung, entsprechend der Stelle des Corp. ciliare, von der wahrscheinlicher Weise die Exsudation in den Glaskörper ausgegangen war. —

Mässige Atropinisirung des Auges — sehr intensives und zu lange fortgesetztes Atropinisiren scheint bei Cyclitis nachtheilig zu wirken (Mooren) — neben örtlicher und allgemeiner Antiphlogose, wie wir sie bei den schweren Formen der Iritis anwenden, sind, falls der Allgemeinzustand es erlaubt, angezeigt.

2. Sympathische Augenleiden.

Bereits Mackenzie hat darauf aufmerksam gemacht, dass nicht selten bei Lenten, die ein Auge durch eine Verletzung verloren haben, bald darauf das zweite sympathisch erkrankt und erblindet; dass diese Erkrankung aber ausbleibt, wenn man frühzeitig das verletzte Auge herausnimmt. In der Regel handelt es sich um schwere perforirende Verletzungen, besonders solche, bei denen ein Fremdkörper in das Augennere gelangte (z. B. Steinfragmente, Eisensplitter, Glas) und dort verweilte. Vorzugsweise bedenklich sind die Traumen, welche das Corpus ciliare oder seine Nachbarschaft treffen. Auch nach Operationen (Staarextraction, Iridodesis), welche eine Cyclitis zur Folge hatten, wurden sympathische Affectionen beobachtet. Aber selbst nicht-traumatische Cyclitis kann eine derartige traurige Folge haben. So ist in gewissem Sinne jeder phthisische Augapfel Gefahr drohend, wenn Cyclitis in ihm noch besteht oder auch von neuem angefacht wird; gelegentlich hat auch das Tragen künstlicher Augen eine neue Cyclitis veranlasst und somit den Ausgangspunkt einer sympathischen Affection gebildet. Am wenigsten gross ist die Gefahr — wenngleich nicht vollkommen ausgeschlossen — bei den phthisischen Augen, die in Folge einer Panophthalmitis zu Grunde gegangen sind. Ob auch ohne Cyclitis eine eigentliche sympathische Affection eingeleitet werden kann, ist zweifelhaft. Mehr nervöse Störungen des zweiten Auges — Gereiztheit, Thränen, Unfähigkeit zu arbeiten — treten allerdings bei schwereren einseitigen Augenaffectionen auch ohne Cyclitis auf. Selbst nach Herausnahme des primär erkrankten Auges wurden sie in einzelnen Fällen (Snellen, Mooren, Brecht) durch Reizung der in der Augenhöhle liegenden Trigeminafasern in Folge Tragens eines künstlichen Auges hervorgebracht. —

Sicher als sympathisch aufzufassen sind vor Allem die Affectionen, welche einige Zeit nach einer Verletzung und folgender Cyclitis das andere, bislang gesunde Auge — und zwar in der gewöhnlichen charakteristischen Form ergreifen. Meist verstreichen vier bis acht Wochen, bis das zweite Auge erkrankt; aber auch bereits nach 14 Tagen hat man eine sympathische Erkrankung beobachtet. In Ausnahmefällen erkrankte sogar noch nach 15 bis 20 Jahren, besonders wenn Fremdkörper in dem Auge zurückgeblieben waren, das bis dahin gesunde Auge. Hier geben meist Ortsveränderungen Anlass zu frischen Reizungen. Hingegen ist es bei nicht-traumatischen Cycliten, denen später eine Affection des anderen Auges folgt, oft schwer festzustellen, dass wirklich eine

sympathische Erkrankung und nicht vielleicht eine von der Ersterkrankung ganz unabhängige Affection des zweiten Auges vorliegt. Falls die Herausnahme des erstafficirten Auges das Leiden des zweiten Auges sofort h"ube, w"are der Zusammenhang wohl erwiesen. Doch ist der gegentheilige Erfolg nicht beweiskr"aftig, da wir wissen, dass auch unzweifelhaft sympathische Affectionen, wenn sie einmal einen gewissen Grad erreicht haben, sich durch Enucleation des ersterkrankten Auges nicht immer heilen lassen. Man wird bei der Beurtheilung dieser Frage besonderes Gewicht auf die Form der secund"aren Erkrankung legen m"ussen. Entspricht dieselbe der am h"aufigsten vorkommenden sympathischen Affection (der Iridocyclitis), so w"achst die Wahrscheinlichkeit eines Connexes.

Die sympathische Iridocyclitis entwickelt sich in der Regel schleichend und chronisch, so dass der Beginn selbst unter sorgf"altiger Ueberwachung "ubersehen werden kann. Die h"aufig aufgestellte Behauptung, dass ein Hinausr"ucken des Nahepunktes als erste Erscheinung auftr"ete und den entz"undlichen Processen voranginge, trifft nach meinen Beobachtungen durchaus nicht immer zu. Auch eine intensivere pericorneale R"othe kann fehlen; meist allerdings sieht man die Conjunctivalgef"asse hier und da etwas mehr gef"ullt. Da aber dies auch ohne sympathische Affection bei l"angerem Zimmeraufenthalt und Kranksein des anderen Auges vorkommt, so ist diese geringe Injection nicht beweisend: sie sollte aber immer vorsichtig machen und Anlass geben zur Atropinisirung und genauen Untersuchung des zweiten Auges. Trotzdem die Pupille n"amlich gut reagirte und nicht verengt war, auch die Iris normal erschien, k"onnen sich jetzt nach der Atropinisirung schon kleinere hintere Synechien zeigen. Mir ist in F"allen, bei denen unter meinen Augen die sympathische Affection entstand, sogar bisweilen zu dieser Zeit eine ungew"ohnlich lebhaft Reaction der Pupille auf Licht und Schatten aufgefallen. — Die Augenspiegeluntersuchung zeigt meist fr"uhzeitig eine gewisse Hyper"amie der Papilla optica; doch ist bei der grossen physiologischen Breite der Blutf"ulle in der Papille nur bei eclatanterem Auftreten eine sichere Diagnose zu stellen. In einzelnen F"allen finden sich als erstes Symptom der sympathischen Affection kleine umschriebene Glask"orpertr"ubungen. Weder spontane Schmerzen, noch Schmerzen auf Druck sind in diesem Stadium vorhanden. Hat die Affection unbemerkt einige Zeit bestanden, so kommen ausgedehntere Verklebungen der Iris mit der Linsenkapsel zustande, die Iris verf"arbt sich, die Pupille wird eng. Jetzt ist auch pericorneale Injection vorhanden; — es treten Schmerzen auf, wenn man bestimmte Theile des Corp. ciliare

betastet. Bald bildet sich eine Pupillarmembran, der Glaskörper wird diffus getrübt. Im weiteren Verlauf wird die vordere Kammer eng; nur die Peripherie der Iris ist durch Schwarten, die sich zwischen ihr und Corp. ciliare bilden, nach hinten gegen den Ciliarkörper gezogen. Die Cornea ist leicht getrübt. Der Bulbus wird weich. Alle diese Veränderungen können sich ohne erhebliche Schmerzen oder stärkere Entzündungserscheinungen abspielen, so dass manche Patienten — besonders bei Kindern beobachtet man dies — erst in Folge der nachweisbaren Selschwäche zum Arzt geführt werden. Seltener ist das Auftreten der Entzündung in sehr acuter Form mit heftigen Schmerzen, starker Lichtscheu und Injection. Allmähig wird auch die Linse trüb und kataraktös, indem sie gleichzeitig schrumpft und sich abplattet. Der Process kann so viele Monate lang fortbestehen, bis sich in dem stark erweichten und verkleinerten Bulbus schliesslich Netzhautablösung und damit unheilbare Erblindung herausgestellt hat. In anderen selteneren Fällen hört endlich die Entzündung auf; der Bulbus erholt sich wieder und gewinnt eine bessere Spannung.

Therapie. Nur in den ersten Stadien der Erkrankung, wo es noch nicht zu sehr festen und sehr ausgedehnten hinteren Synechien gekommen ist, auch die Consistenz des Bulbus nicht zu sehr gelitten hat, ist bisweilen eine volle Wiederherstellung und Heilung zu erreichen. Die Behandlung soll mit der Enucleation des primär erkrankten Auges, falls dasselbe bereits erblindet ist, beginnen. Schwieriger wird die Frage, wenn dasselbe noch Sehvermögen besitzt. Hier würde der Grad dieses Sehvermögens und die etwaige Aussicht auf Erhaltung oder Hebung desselben in Betracht kommen. Ist das Erhalten eines einigermaßen ausreichenden Sehvermögens zu erwarten, so darf das Auge nicht enucleirt werden, da die Enucleation die bereits ausgesprochene Entzündung des sympathisch erkrankten Auges durchaus nicht immer heilt. Meist allerdings sieht man nach der Enucleation in diesem ersten Stadium sofort eine gewisse Besserung eintreten. Doch ist diese nicht selten trügerisch, der Process exacerbirt nach einigen Tagen wieder und führt schliesslich doch zu einem deletären Ende. Es ist verständlich, dass ein einmal erkranktes Organ zu Grunde gehen kann, selbst wenn wir die ursprüngliche Ursache des Leidens entfernen; aber andererseits wird die Entfernung immerhin in soweit einen günstigen Einfluss auf die Heilungsbedingungen äussern, als das Auge vor neuen Schädigungen gesichert bleibt. Neben der Enucleation ist in diesem Stadium der sympathischen Affection eine energische Schmierkur am Platze. Oertlich ist Atropin anzuwenden, eventuell Blutegel. Dabei absolutes Abhalten

des Lichtes. Vor operativen Eingriffen (Iridectomy) hüte man sich; in der Regel verschlimmern sie die Krankheit. Besteht der Process bereits längere Zeit und ist es zu ausgedehnten hinteren Synechien, Abflachung der vorderen Kammer, diffuser Glaskörpertrübung und Weichheit des Bulbus (Hypotonie) bei fast aufgehobenem Sehvermögen gekommen, so ist Atropin überflüssig, öfter sogar schädlich und selbst die Schmierkur nutzlos. Man beobachtet dann ein abwartendes Verhalten, indem man die Allgemeinconstitution möglichst zu heben sucht; vor Allem vermeide man auch jetzt einen fröheitigen operativen Eingriff. Bisweilen muss man viele Monate bis Jahre verstreichen lassen, ehe man eine Operation mit Aussicht auf Erfolg versuchen darf. In der Zeit geht allerdings durch Netzhautablösung das Sehvermögen häufig unrettbar verloren, ohne dass wir es hindern können.

Ist schliesslich jede entzündliche Erscheinung aufgehört und ist noch ein einigermaassen genügender Lichtschein vorhanden (man scheue selbst umschriebene Gesichtsfelddefecte nicht), so kann man die Linsenextraction mit gleichzeitiger Iridectomy nach der oben beschriebenen Wenzel'schen Methode ausführen — ein Verfahren, das für diese Fälle v. Graefe empfohlen hat. Uebrigens zeigt sich nicht immer die Linse hierbei getrübt, bisweilen handelt es sich nur um Kapselstaar. Man darf den Schnitt nicht zu peripher führen, um nicht zu viel von dem verflüssigten Glaskörper zu verlieren. Oefter verlegt sich die gemachte Pupillenöffnung wieder und man muss von neuem iridectomiren oder auch iridotomiren. Doch gelingt es schliesslich in einzelnen Fällen, ein mässiges Sehen zu schaffen. — Critchett hat empfohlen, nur die Linse zu discidiren und zwar, da dieselbe meist mit einer dicken Pupillarmembran bedeckt, auch häufig getrübt und membranartig geschrumpft ist, sich mittelst zweier Discissionsnadeln (Bowman'sche Operation) allmählig in verschiedenen Sitzungen ein centrales Loch zu bohren. In einigen Fällen hatte er einen befriedigenden Erfolg. Im Ganzen ist aber die Prognose für die vorgeschrittenen Formen der sympathischen Iridocyclitis eine durchaus schlechte.

Weniger ungünstig verlaufen die Fälle, bei denen die sympathische Affection in der Form von Iritis serosa allein oder mit umschriebenen Glaskörpertrübungen auftritt. Hier wird öfter Heilung beobachtet. Doch tritt auch zu diesen Affectionen bisweilen nach einiger Zeit Iridocyclitis und richtet das Auge zu Grunde. —

Als sympathische Neurose ist von Donders ein Symptomencomplex beschrieben worden, der in Mangel an Ausdauer, Lichtschem, Reizbarkeit des zweiten Auges und Blepharospasmus besteht. Er

kommt verhältnissmässig selten zur Beobachtung, führt nie zu organischen Erkrankungen und wird durch die Enucleation des primär erkrankten Auges meist sicher gehoben.

Wenn ferner Amblyopie mit concentrischer Gesichtsfeldeinengung, Erkrankungen des Sehnerven, der Retina, Choroidea und Cornea, welche ohne gleichzeitige oder folgende Iritis einhergingen, als sympathische Affectionen beschrieben worden sind, so vermisst man doch häufig den gesicherten Beweis eines wirklich sympathischen Zusammenhanges.

Bezüglich der Uebertragung der Entzündung von einem Auge auf das andere gehen die Ansichten auseinander. Sehr wahrscheinlich ist es, dass die erkrankten Ciliarnerven des primär verletzten Auges reflektorisch einen Einfluss auf die Gefässe des anderen Auges üben und hierdurch entzündliche Vorgänge veranlassen. Die Versuche von Mooren und Rumpff haben gezeigt, dass Reizungen der Irisnerven eines Auges zuerst einen Gefässkrampf und dann eine Hyperämie am anderen Auge herbeiführen. Die Affection der Ciliarnerven ist aber in verschiedenen Fällen anatomisch erwiesen. So habe ich und später Goldzieher Zelleninfiltrationen zwischen den Fibrillen gesehen, Uhthoff hat eine spindelförmige Anschwellung der Nervenfasern beschrieben, Ayres ebenfalls Gestaltsveränderungen und Vermehrung der interfibrillären Kerne. — Auch die fast ausnahmslos bestehende Schmerzhaftigkeit der Ciliargegend auf Druck spricht für ihr Ergriffensein. Weiter entstehen gerade am häufigsten sympathische Affectionen, wenn durch Ablösung des Corp. ciliare von der Sclera und Verschiebung desselben oder durch Fremdkörper eine dauernde Reizung auf die Ciliarnerven geübt wird. Diese Theorie einer durch die Nerven vermittelten Uebertragung würde auch die oben erwähnten Fälle erklären, wo die Reizung der Orbitalhöhle resp. der in ihr liegenden Trigeminafasern Störungen des anderen Auges hervorrief. Dass bisweilen pathologische Veränderungen der Ciliarnerven fehlen, kann nicht entscheidend sein, da auch sonst functionelle Nervenstörungen ohne diese Befunde vorkommen.

Von anderer Seite ist eine directe Ueberleitung der Entzündung von einem Auge zum andern durch den Sehnerv beziehentlich durch die Sehnervenscheide angenommen worden (Knies) und zwar infectiöser Natur, da man im Sehnervenscheidenraum zum Theil Mikrocoecen nachgewiesen hat (Snellen, Leber). Es ist nicht abzulehnen, dass in gewissen Fällen auf diese Weise eine directe Uebertragung stattfinden kann. Auch hat Deutschmann durch Injection von Pilzen (*Staphylococcus pyogenes*) und ebenso von Crotonöl in den Bulbus eines Kaninchens eine starke, durch den Opticus und seine

Sehiden fortgeleitete Entzündung des anderen Auges experimentell bewirkt; in einem sympathisch erkrankten Auge konnte man Staphylocoecus albus nachweisen. Soll die sympathische Ophthalmie auf diesem experimentell gezeigten Wege zu Stande kommen, so muss sie zuerst als Neuro-Retinitis auftreten. Aber grade für den Typus der Affection: die charakteristische Iridocyclitis erhalten wir keine befriedigende Erklärung. Dass letzterer aber nicht immer eine ausgeprägte Sehnervenaffection vorausgeht (— auf eine sogenannte Hyperämie ist nicht viel Gewicht zu legen, da sie sich, abgesehen von der Unsicherheit ihrer Diagnose, auch sonst bei schweren Erkrankungen des anderen Auges gelegentlich findet —), habe ich in Fällen sympathischer Ophthalmie, deren Entstehung ich verfolgen konnte, sicher constatirt. Noch weniger kann die erwähnte Art der Uebertragung als Regel gelten, wenn man bedenkt, dass gerade in den Fällen exquisitester und acutester infectiöser Entzündung, wie wir sie in manchen Formen der eitrigen Choroiditis haben, die sympathische Erkrankung ausbleibt, trotzdem man anatomisch ausgeprägte Opticusaffectionen in dem primär erkrankten Auge findet. Die Erfahrung aber hat geradezu ergeben, dass die eitrige Choroiditis und Panophthalmitis keine sympathische Affection hervorruft: die phthisischen Stümpfe, welche nach ihr zurückbleiben, haben im Gegensatz zu den in anderer Form phthisisch gewordenen Augen am wenigsten Neigung, später eine sympathische Affection zu veranlassen; wie ich meine, wohl in Folge der eingetretenen Destruction der Ciliarnerven. Auch der Einwand trifft nicht zu, dass bei schleichender Iridocyclitis gerade die wiederholte und fortgesetzte Uebertragung der infectiösen Masse die Entzündung hervorrufe. Die eitrigen Choroiditen pflegen sich ebenfalls sechs bis acht Wochen lang im Eiterstadium zu befinden; selbst wenn nur eine wiederholte und dauernde Uebertragung die sympathische Affection bewirken sollte, so würde diese Zeit sicher ausreichen, da wir ja bekanntlich sympathische Ophthalmien oft in einer viel kürzeren Zeitspanne entstehen sehen. Auch erklärt diese Theorie nicht die klinisch allgemein anerkannte besondere Gefährlichkeit der Verletzungen des Corp. ciliare.

Die Prophylaxe der sympathischen Affection ist besonders wichtig, bietet aber oft Anlass zu den schwersten und verantwortlichsten Ueberlegungen —: sie besteht in der möglichst frühzeitigen Enucleation (respective Neurotomia optico-ciliaris) des gefahrbringenden Augapfels. Allerdings haben ich und Andere sogar trotz und nach der Herausnahme noch sympathische Ophthalmien entstehen sehen — in einem von Nettleship mitgetheilten Falle sogar noch 25 Tage danach —, doch sind

diese Fälle ausserordentlich selten und wohl auf eine bereits eingetretene, aber noch latente Uebertragung zurückzuführen.

Ist das primär erkrankte Auge erblindet und phthisisch, so wird die Herausnahme kaum bedenklich erscheinen, doch entschliessen sich manche Patienten nur schwer dazu. Allerdings hat selbst ein Augenschwachsinn noch einen gewissen Werth für das Tragen eines künstlichen Auges, das durch ihn besser beweglich ist; auch leidet bei Kindern durch die Enucleation die Entwicklung der betreffenden Gesichtshälfte, indem die Orbitalhöhle kleiner wird als die der anderen Seite. Weiter sehen wir ja genügend häufig, dass phthisische Augäpfel zeitlebens in der Augenhöhle verbleiben, ohne zu sympathischer Affection Anlass zu geben.

Unter allen Umständen aber wird man einen phthisischen Augapfel oder ein erblindetes Auge entfernen müssen, wenn ein Fremdkörper sich darin befindet. Dasselbe gilt, wenn ein phthisischer oder ein schwer verletzter Augapfel mit geringem Sehvermögen auf Druck länger anhaltende, cyclitische Schmerzhaftigkeit zeigt. Der cyclitische Schmerz, bei dem die Kranken beim Betasten des Corp. ciliare lebhaft zurückzucken, ist ein sicheres Zeichen drohender Gefahr. Allerdings kann er sich bisweilen, ohne dass eine sympathische Affection eintritt, wieder verlieren und andererseits sind einige Fälle beobachtet worden (Cohn, Mooren), wo, ohne dass derartige cyclitische Schmerzen vorhanden waren, dennoch eine sympathische Affection eintrat. —

Augäpfel, die sehr ausgedehnte Verletzungen mit Glaskörper- und Linsenausstritt, Netzhautablösungen etc. erlitten haben, wird man am besten sofort nach der Verletzung herausnehmen.

Schwieriger ist die Frage, wenn bei geringeren Verletzungen noch ein einigermaassen genügendes Sehvermögen zu erwarten ist. Hier wird vor Allem die Entfernung etwa eingedrungener Fremdkörper zu versuchen sein. Bei Eisensplintern im Augeninnern leistet der Elektromagnet öfter treffliche Dienste; sonst müssen Pinzetten und krumme stumpfe Häkchen in Anwendung kommen. Wird der Fremdkörper entfernt, so kann man unter beständiger, sorgsamster Beobachtung des Kranken — besonders muss derselbe lange im dunklen Zimmer gehalten werden — die Weiterentwicklung des Heilungsprocesses abwarten. Gelingt die Entfernung nicht, so ist die Enucleation immer das Sicherste. Aber auch ohne dass Fremdkörper im Augapfel verweilen, sehen wir öfter sympathische Affectionen bald nach der Verletzung ausbrechen. Besonders gefährlich sind, wie erwähnt, die Verletzungen, welche in die Gegend des Corp. ciliare fallen.

Treten überhaupt bei verletzten Augen cyclitische Schmerzen, die anderer Therapie (Blutegel, Quecksilber) nicht schnell weichen, auf, so ist immer die Enucleation ev. Neurotomia optico-ciliaris anzurathen, selbst wenn noch Sehvermögen vorhanden ist.

Enucleatio. Exenteratio bulbi.

Die Enucleation ist seit Bonnet an Stelle der früher üblichen Exstirpation getreten. Während bei letzterer der Augapfel mit den anhaftenden Theilen, Muskelstümpfen etc. mittelst eines Messers aus der Orbita herausgeschnitten wird, löst man bei der Enucleation sorgfältig die Sehnen an der Sclera und schält den Bulbus aus der Tenon'schen Kapsel. Man beginnt die Operation, indem man vor dem R. externus oder internus eine Conjunctivalfalte etwa 3 mm vom Cornealrande entfernt aufhebt und mit der gebogenen Scheere einschneidet. Alsdann löst man nach dem Aequator hin die Conjunctiva in grösserer Ausdehnung vom Bulbus ab. Darauf wird die Sehne des Muskels auf den Schielhaken genommen und von der Sclera abgetrennt. Indem man alsdann nach oben oder unten mit dem Schielhaken geht, spannt man die Conjunctiva und schneidet mit der Scheere in Fortsetzung des ersten Conjunctivalschnittes dieselbe wieder concentrisch zur Hornhaut ein; darauf fasst und trennt man die entsprechende Sehne. In derselben Weise löst man sämtliche Recti nach einander ab; die Conjunctivalwunde ist kreisförmig und parallel der Hornhautperipherie. Um den Bulbus aus der Orbita zu luxiren und den Sehnerven anzuspannen, fasst man den Sehnenrest des Rect. extern., wenn man (beispielsweise am linken Auge) vor dem Patienten sitzend operirt, oder des R. intern., wenn man hinter ihm sitzt, mit einer starken Pincette oder einem Doppelhäkchen — man muss recht tief und auch das unter liegende Scleralgewebe mitfassen, um ein Ausreissen zu vermeiden —, zieht den Augapfel kräftig hervor und geht an derselben Seite mit einer etwas grösseren, halbgekrümmten Scheere ein, schiebt sie längs der Sclera nach hinten und durchschneidet den Sehnerv. Die stärkere Blutung und freiere Beweglichkeit des Bulbus zeigt uns, dass der Sehnerv durchtrennt ist.

Operirt man ohne Chloroform, so kann man constatiren, dass bei der schnellen Sehnervendurchschneidung, entgegen früheren Angaben, keine Lichterscheinungen wahrgenommen werden; wohl aber reagirt nach der Heilung der in der Orbita lagernde Sehnervenstumpf in vielen Fällen mit Photopsien, wenn man ihn kräftig stösst, zerrt oder electricisch reizt. — Der Bulbus wird jetzt noch stärker hervorgezogen, um auch die Sehnen der Obliqui zu durchschneiden. Bisweilen geht

man mit der gekrümmten Scheere nicht tief genug nach hinten und schneidet dann einen Theil der dem Sehnerv benachbarten Selera ab, so dass der Bulbus gefenstert wird. Will man ein grösseres Stück Sehnerv am Auge lassen, so muss man entsprechend tief mit der Scheere in die Orbita dringen. Nachträglich den Opticus in dem blutenden Fettgewebe zu finden und herauszuziehen, ist oft schwer.

Die Blutung steht meist sehr schnell. Nachdem man mit kalter Borsäurelösung die Orbita ausgespült hat, legt man auf die geschlossenen Lider einen festen antiseptischen Druckverband an. Ein Zunähen der Conjunctivalwunde oder ein Ausfüllen der Orbita mit einem in Borlint gesteckten Wattetampon ist in der Regel bei der Enucleation nicht nöthig, eher bei der Exstirpation. In vier bis fünf Tagen ist die Heilung vollendet. Die Operation ist fast vollkommen ungefährlich, nur sehr vereinzelte Fälle — zumeist wenn im Stadium beginnender oder ausgesprochener Panophthalmitis enucleirt wurde — sind bekannt geworden, bei denen ein lethaler Ausgang (durch Meningitis etc.) erfolgt ist.

Um letztere Gefahr zu vermeiden und weiter einen besseren Stumpf zu erhalten, empfiehlt Alfr. Graefe neuerdings die *Exenteratio bulbi*. Man trennt die Peripherie der Cornea am Sclerallimbus und entleert mittelst Einführens eines flachen Löffels zwischen Uvea und Selera den ganzen Augen-Inhalt; die vordere Scleralwunde wird durch Nähte geschlossen. Die nachfolgenden Entzündungserscheinungen pflegen heftiger und länger dauernde zu sein, als nach der Enucleation.

Neurotomia optico-ciliaris.

An Stelle der Entfernung des Auges hat man versucht, nur die Bahnen, auf welchen die Uebertragung der sympathischen Ophthalmie auf das andere Auge erfolgt, ungangbar zu machen, indem man die Ciliarnerven und den Opticus durchschneidet. Schon A. v. Graefe hatte vorgeschlagen, die Ciliarnerven, welche der Stelle der cyclitischen Schmerzhaftigkeit entsprechen, mit der Scheere zu trennen. Methodisch ist dieser Gedanke erst durch Schöler verfolgt worden, der bei der *Neurotomia optico-ciliaris* den Sehnerv und die um ihn hereintretenden Ciliarnerven durchschneidet. Etwas früher waren von Boucheron an Thieren ähnliche Versuche angestellt worden.

Das Verfahren der *Neurotomia optico-ciliaris* ist in folgender Weise auszuführen. Man incidirt die Conjunctiva etwas vor dem Schnenansatz des Rect. internus, circa 4 mm von dem Hornhautrande entfernt, und erweitert den Schnitt parallel der Corneaperipherie nach oben und unten. Alsdann nimmt man, wie bei der Schieloperation, die

Sehne des Muskels auf den Schielhaken und legt durch ihren peripheren Theil einen Faden, womit man den Muskel nach der darauf folgenden Trennung der Sehne festhält und nasenwärts vom Bulbus abzieht. Letzterer wird nunmehr stark temporalwärts gerollt. Mit einer etwas grösseren Scheere geht man längs der Sclera in die Tiefe bis jenseits des Sehnerveneintrittes und durchschneidet den Sehnerv in der Weise, dass ein Theil desselben noch am Bulbus bleibt. Alsdann sucht man, indem man den Bulbus mittelst eines scharfen Häkechens, welches in die blossgelegte Sclera eingesetzt wird, möglichst stark nach aussen zieht und dabei die äussere Hälfte desselben gleichzeitig mit einer Pincette nach hinten drückt, den hinteren Pol des Bulbus durch die über dem R. internus gelegene Conjunctivalwunde hervor zu ziehen und sich zu Gesicht zu bringen.

Man dreht den Bulbus also eigentlich um. Liegt der Sehnerveneintritt vor, so reseziert man das an dem Bulbus haften gebliebene Stück des Opticus — eigentlich *Neurectomia* — und säubert den angrenzenden Theil der Sclera in der Ausdehnung von etwa einem Centimeter durch Scheerenschnitte, welche die Reste der Ciliarnerven treffen. Darauf wird der Bulbus wieder reponirt und der R. internus an seinen Sehnenstumpf angenäht; auch die Conjunctivalwunde vereinigt man durch Naht. Während der Heilungsperiode wird ein Druckverband angelegt.

Durch starke Blutungen ist zuweilen ein Heraustreiben des Bulbus aus der Orbita bewirkt worden. Doch lässt sich dies ziemlich sicher vermeiden, wenn man nach Durchschneidung des Opticus nicht sofort den Bulbus umkehrt, sondern erst das Auge schliesst und durch festen Druck mit in kaltes Wasser getauchten Schwämmen die retrobulbäre Blutung stillt. Das Herumdrehen des Bulbus ist bei phthisischen Augen leicht, schwerer bei Augen von normaler Grösse oder bei Staphylomen. Hier muss einmal die Conjunctivalöffnung verhältnissmässig gross sein und dann mit grösserer Kraft der Bulbus herumgedreht werden. Um letzteres zu erleichtern, kann man noch die M. obliqui ablösen (*Sehweigger*). Beim Eingehen von der Aussenseite, nach Ablösung des R. extern., ist die Drehung des Bulbus und Opticusresection schwieriger. Man hat allerdings den Vortheil, dass im Falle die Wiederannäherung der gelösten Sehne nicht gut gelingt, der entstehende Strabismus (nach innen) weniger stört, als das divergirende Schielen nach nicht gelungener Anheilung der Internussehne.

Ohne die durch Umdrehung ermöglichte Inspection des Sehnerveneintrittes ist das Verfahren unsicher, ebenso ohne Resection des Seh-

nerven und entsprechende ausgiebige Lageveränderung des Bulbus, zumal anatomische Untersuchungen von Krause gezeigt haben, dass von den centralen Enden der durchschnittenen Ciliarnerven neue Aeste später wieder in den Bulbus hineinwachsen können. Dies muss ebenso wie eine directe Wiedervereinigung der Stümpfe möglichst vermieden werden. Als Zeichen der Durchschneidung der Ciliarnerven dient uns die eintretende Gefühllosigkeit der Cornea. Die Conjunctiva, welche nicht von Ciliarnerven versorgt wird, behält ihre Empfindung; aber auch auf dem eigentlichen Hornhautgebiet kann dieselbe partiell bestehen bleiben oder wieder eintreten, wenn, wie nicht selten bei phthisischen oder entzündeten Augen, Conjunctivalgefäße auf die Cornea übergehen oder wenn Conjunctivalnerven in letztere hineinwachsen.


Die Neurotomia optico-ciliaris bietet nicht dieselbe prophylaktische Sicherheit wie die Enucleation. Selbst wenn durch die Resection eine Wiederverwachsung der Nerven vermieden wird, so ist es möglich, dass bei von der Norm abweichendem Verlauf der Ciliarnerven einzelne Aeste, die — wie es constatirt — vielleicht weiter vorn sich in die Selera senken, undurchschnitten bleiben. Bisweilen treten nachträglich selbst wieder neue cyclitische Schmerzen ein, wie ich es in einem Falle gesehen, wo allerdings keine Sehnervenresection gemacht war, aber die sofortige Hornhautanästhesie die Durchschneidung der Ciliarnerven erwiesen hatte. Es wird in solchen Fällen dann noch nachträglich enucleirt werden müssen. Leber hat trotz der Neurotomia optico-ciliaris einmal das Auftreten einer sympathischen Affection beobachtet.

Andererseits hat es jedoch in manchen Fällen Vortheile, ein wenn auch blindes Auge dem Patienten zu erhalten. Man wird an Stelle der Enucleation die Neurotomia optico-ciliaris immer ausführen dürfen, wenn es sich um Augen handelt, die erfahrungsgemäss nicht besonders gefahrdrohend sind, aber doch gelegentlich zu sympathischen Leiden führen können. So bei phthisischen Augen, die nicht in Folge von Trauma erblindet sind oder bei denen die Phthisis erst nach vorangegangener Panophthalmitis eingetreten ist; ferner auch bei Verletzungen ohne Zurückbleiben eines Fremdkörpers etc. Auch in den Fällen, bei welchen die Patienten sich absolut der Enucleation widersetzen, wird man dieses, in der Regel genügende Auskunftsmittel ergreifen.

Einsetzen eines künstlichen Auges. Prothesis ocularis.

Nach der Exstirpation oder Enucleation des Augapfels oder bei Phthisis bulbi sucht man durch Einlegen eines künstlichen Auges (in

Gestalt einer dem erhaltenen Auge entsprechend bemalten, emaillirten Porzellanschaale, Figur 148) den Verlust kosmetisch auszugleichen. Das



148.

künstliche Auge bietet weiter den Vortheil, dass die Lider besser beweglich werden. Gewöhnlich hängt ohne dasselbe das obere Lid leicht herab, da dem Levator palpebr. superior die ausreichende Unterlage fehlt, auf der er das Lid nach hinten zieht und so hebt. Auch wird durch das Tragen eines künstlichen Auges einer Verkleinerung der Orbitalhöhle vorgebeugt, was besonders in Betracht kommt, wenn es sich um Kinder handelt. Sind dieselben zu jung, als dass man ihnen Schaalen von Porzellan anvertrauen könnte, so benützt man mit Vortheil Schaalen von Celloidin (Nieden).

Man darf das künstliche Auge erst einsetzen, wenn die Conjunctiva und der Stumpf reizlos sind; nie, wenn ein etwa vorhandenes phthisisches Auge auf Druck noch empfindlich ist. Nach der Enucleation, bei der die Sehnen der Muskeln an den Narbenstumpf anwachsen, macht das eingesetzte künstliche Auge ganz ausreichende Bewegungen, noch bessere, wenn der Bulbus, selbst in verkleinertem Zustande, erhalten geblieben ist. Es ist alsdann bisweilen schwer, das künstliche Auge als solches zu erkennen. Allerdings wird es bei excessiven Blickrichtungen immer etwas zurückbleiben; auch haften gelegentlich kleine Schleimfäserchen auf der Cornea, die bei einem sehenden Auge, da sie stören, durch Lidschlag sofort entfernt werden.

Bisweilen hat die Einsetzung eines künstlichen Auges Schwierigkeiten, wenn nach Exstirpationen oder malignen Conjunctivalaffectionen der Bindehautsack sehr geschrumpft ist. Man muss dann entweder sehr kleine und besonders gearbeitete Stücke verwenden oder etwa durch Implantation von Kaninchenschleimhaut das Terrain zu vergrössern suchen.

Das Einsetzen der Porzellanschaale geschieht so, dass man zuerst das obere Lid etwas abzieht und darunter die Schaale schiebt, alsdann durch Abziehen des unteren Lides auch den unteren Rand in die Orbitalhöhle gleiten lässt. Sie darf keine Schmerzen verursachen, vor allem also nicht zu gross sein. Zum Herausnehmen wird eine etwas umgebogene Haarnadel nach dem Abziehen des unteren Lides unter den unteren Rand des künstlichen Auges geschoben. Während der Nacht ist das Auge immer aus der Augenhöhle zu entfernen.

3. Choroiditis suppurativa. Panophthalmitis.

Die Affectionen der Choroidea treten entweder ohne erhebliche Exsudation und Eiterbildung auf und zeigen sich dann vorzugsweise bei der Augenspiegeluntersuchung durch Gewebsveränderungen (Formen, die als Choroiditis disseminata, Chorio-Retinitis etc. bereits ihre Beschreibung gefunden haben), oder sie veranlassen mehr oder weniger ausgedehnte Exsudationen, die unter stark entzündlichen Erscheinungen in Netzhaut und Glaskörper übersetzen. Der Process ergreift alsdann meist auch die Regenbogenhaut, wenn er nicht, wie häufig, von einer Entzündung dieser Partie der Uvea ausgegangen ist. Als Irido-Choroiditis wird diese letztere Affection bezeichnet, wenn die Exsudation in den Glaskörper nicht besonders massenhaft und nicht direct eitriger Natur ist. Besteht gleichzeitig eine Steigerung des intraocularen Druckes, so hat man auch von einer Choroiditis serosa gesprochen: ihre Symptome fallen aber vollständig mit denen der glaukomatösen Erkrankungen zusammen. Handelt es sich dagegen um stark eitrig und massenhafte Exsudationen, so bezeichnet man den Process als Choroiditis suppurativa. Hier sind immer sehr hervortretende äussere Entzündungserscheinungen vorhanden: so starke pericorneale und conjunctivale Injection, Oedem der Conjunctiva bulbi und Schwellung der Lidhaut. Daneben Absonderung eines schleimig-eitrigen Conjunctival-secrets. Der Bulbus ist hart und etwas hervortretend. Der Glaskörper ist vollkommen undurchsichtig; die Iris hyperämisch verfärbt, Pupille eng, Kammerwasser trüb, oft frühzeitig Hypopyon in der vorderen Kammer, die Cornea leicht diffus getrübt. Das Sehvermögen ist fast ganz aufgehoben. Dabei bestehen heftige Schmerzen im Auge und in der Stirn und öfter Fieber.

Steigert sich die Entzündung noch mehr und werden auch Cornea und Sclera von der Eiterung ergriffen, so haben wir das Bild der Panophthalmitis. Hier ist der hochrothe, mit ödematöser Schleimhaut bedeckte Bulbus oft so stark hervorgetrieben, dass man an eine retrobulbäre Geschwulst denken könnte. Die Lider sind geröthet, ödematös und können kaum geöffnet werden. Nach einigem Bestehen der Entzündung entleert sich der Eiter aus dem Augennern entweder durch eine bereits vorhandene Oeffnung (etwa durch ein Hornhautuleus oder, wenn die Panophthalmitis nach Operationen entstanden ist, durch die Operationswunde), oder es bildet sich in der Sclera eine Perforationsstelle.

Bei der anatomischen Untersuchung von Augen mit suppurativer Choroiditis findet man grosse Massen von Eiterkörperchen im Stratum und der Capillarschicht, die eine erhebliche Verdickung bewirken und das Pigmentepithel oft weit fort gegen den Glaskörper drängen. Zwischen den unregelmässig geformten Pigmentzellen des Epithels, soweit es als Schicht erhalten ist, finden sich ebenfalls ein- und mehrkernige, auch granulirte Zellen eingestreut. Die Suprachoroidea pflegt weniger afficirt zu sein. Netzhaut und Papilla optica zeigen eitrig Infiltrationen, erstere öfter hämorrhagische Infarcte (Virchow). Der Glaskörper ist bisweilen in eine einzige Eitermasse verwandelt. An freieren Stellen derselben findet man graue, hyaline Massen, Fäserchen und freies Fett. Die Sclera pflegt in der Umgebung der Perforationsstelle stark verdickt zu sein.

Die Eiterung dauert lange fort und erst allmählig in sechs bis acht Wochen sind die entzündlichen Erscheinungen geschwunden. Der Augapfel ist nach und nach erheblich kleiner geworden, die Cornea pflegt stark an ihrem Umfange einzubüssen, wird abgeflacht, die vordere Kammer ist aufgehoben, auch von der Iris sind nur noch Reste zu sehen, die Pupille ist geschlossen. Die Spannung des Stumpfes ist herabgesetzt: es ist eine Phthisis (Atrophia) bulbi entstanden. Der Sehnerv wird atrophisch; die Atrophie schreitet allmählig rückwärts bis zum Chiasma und bisweilen darüber hinaus in beide Tractus.

Nicht immer steigert sich die Choroiditis suppurativa zur Panophthalmitis. Es kann, trotzdem eine Perforation der Sclera eingetreten ist, zu einer Eitereinkapselung und einem Rückgange des Processes kommen, so dass der Bulbus in seiner Form erhalten bleibt. In weniger intensiven Processen stellt sich sogar ein gewisses Schvermögen, wenn auch selten, wieder her.

Zu den eitrigen Choroiditen, welche nicht gerade häufig in Panophthalmitis übergehen, gehört auch die metastatische Irido-Choroiditis, wie sie bei septicämischen Processen (oft mit Endocarditis necrosa), Puerperalerkrankungen, nach Venenligatur, bei Erysipel und anderen febrilen Affectionen (Mackenzie) beobachtet wird. Die letztere Kategorie enthält sicher alle hierher gehörigen Krankheiten; es mögen noch aus ihr hervorgehoben werden: Pyämie, acuter Gelenkrheumatismus, Meningitis cerebrospinalis, Typhus, Febris recurrens und Tuberculose. Auch bei einer Thrombose des Sinus transversus habe ich eitrige Irido-Choroiditis beobachtet. Es ist dies insofern von Interesse, als einseitiger Exophthalmus, Hyperämie und Oedem der Bindehaut, des Orbitalzellgewebes und des Augenlides

als diagnostisch verwertbare Symptome für Hirnsinusthrombose hingestellt sind (Heubner, Knapp). Einen wirklichen Werth hat dieser Symptomencomplex aber erst für die Diagnose, wenn er nicht durch eine eitrige Irido-Choroiditis bedingt ist. Letztere ist demnach zu allererst auszuschliessen.

Als Ursache des Leidens sind öfter septische Embolien der Choroidalarterien (Virchow) nachgewiesen, doch fehlten dieselben wiederum in anderen Fällen; bisweilen erscheint die Annahme gerechtfertigt, zumal wenn das Allgemeinleiden keinen Anlass zu septischen oder embolischen Processen giebt, dass es sich um die Folgen einer marantischen Thrombosenbildung handelt. Bei der Meningitis cerebro-spinalis ist an eine directe Fortleitung vom Gehirn durch den subvaginalem und supravaginalem Lymphraum des Opticus zu dem perichoroidealem Lymphraum zu denken: eine Communication, die durch Schwalbe's Experimente erwiesen ist.

Als weitere Ursachen der eitrigen Choroiditis sind besonders Verletzungen anzuführen. Während, wie Leber's Versuche zeigen, aseptische Körper vom Auge ohne lebhaftere Reaction vertragen werden, tritt auf inficirende Eingriffe und auch auf manche chemische Einwirkungen lebhafteste eitrige Reaction hervor. Aber auch secundär werden durch Hornhaut- und Regenbogenhautentzündungen öfter eitrige Choroiditen angeregt. — Ja bisweilen entstehen ohne jeden sichtbaren Anlass zur Panophthalmitis führende eitrige Choroiditen in scheinbar entzündungsfreien Augen: es handelt sich alsdann meist um solche, die früher schwere Erkrankungen (Netzhautablösung, Irido-Choroiditis etc.) oder Operationen (z. B. Staarextraction) überstanden haben. Auch in entzündungsfreien, staphylomatösen Augen habe ich den Ausbruch einer Panophthalmitis unter Fiebererscheinungen ohne nachweisbare Ursachen beobachtet. —

Die Prognose ist bei ausgeprägter Panophthalmitis immer schlecht; mässige eitrige Choroiditen können wenigstens mit Erhaltung der normalen Form des Augapfels enden. Dass ein geringes Sehvermögen sich wiederherstellt, kommt nur selten vor. —

Bei Allgemeinleiden pflegt das Auftreten metastatischer Irido-Choroiditen für die Prognose quoad vitam nicht günstig zu sein: Puerperal-Fieber besonders pflegen bei dieser Complication in der Regel lethal zu enden; nur wenige Ausnahmen sind bekannt (Kipp, Hirschberg).

Die Behandlung des erkrankten Auges wird im Beginn entzündungswidrig sein müssen: Blutegel an die Schläfe, Atropin, Stirn-

salbe, Ableitung durch den Darmcanal. Auch Eisumschläge können versucht werden. Bei offenen Wunden ist die Anwendung des Jodoforms empfehlenswerth, daneben ein Druckverband. Letzterer ist jedoch aufzugeben, sobald er die Schmerzen steigert. Gegen diese sind Narcotica zu reichen. Ist es zu einer ausgesprochenen Panophthalmitis gekommen, so dienen zur Beschleunigung des Ablaufes lauwarne Cataplasmen; dieselben müssen aber sehr klein sein, um keinen Druck auf das hervorgetriebene, schmerzhaftige Auge zu üben. Sollten sie, wie es nicht selten der Fall, die Schmerzen steigern, so muss man davon absehen. Das Einstechen in den Bulbus, um die Eiterentleerung zu beschleunigen, ist nicht zu empfehlen. Einmal kommt es dabei leicht zu stärkeren Blutungen und weiter ist der Effect nicht erheblich, da der Eiter in der Regel nicht so dünnflüssig ist, um gleich in grösserer Menge herauszukommen. Noch weniger anzurathen ist die Enucleation des Bulbus, da dieselbe, in diesem Entzündungsstadium ausgeübt, durchaus nicht ungefährlich ist und öfter zu lethalem Ausgange geführt hat. Eher kann man die Exenteratio vornehmen.

Vierter Theil.

Erkrankungen der Augenmuskeln, der Orbita,
der Augenlider und der Thränenorgane.

Erstes Kapitel.

Erkrankungen der Augenmuskeln.

Anatomie.

Das Auge wird durch sechs Muskeln bewegt: Rectus superior, R. inferior, R. externus (s. abducens s. lateralis), R. internus (s. medialis), Obliquus superior und Obliquus inferior. Die Recti nehmen ihren Ursprung an der Periorbita in der Nähe des Foramen opticum und umschliessen hier dicht den Sehnerv und den N. oculomotorius, alsdann gehen sie auseinander, laufen anfangs dicht an den entsprechenden Orbitalwänden und wenden sich dann, durch das Fettzellgewebe der Augenhöhle streichend, dem Bulbus zu, in dieser Weise eine Art Trichter bildend. Um zu ihrem Anheftungspunkt an den vorgelegenen Theil der Sclera zu kommen, durchbohren sie die Tenon'sche Kapsel. Letztere stellt eine aus lockerem Bindegewebe bestehende Schicht dar, welche als Grenzmembran des Fettzellgewebes aufzufassen ist. Sie schliesst dasselbe gegen den Bulbus hin ab und verbindet sich vorn mit der Conjunctiva. Die Fascien der geraden Augenmuskeln senden in die Tenon'sche Kapsel Ausläufer; mittelst einzelner durch das Fettgewebe hindurchstreichender Bindegewebszüge stehen sie aber auch mit der Orbitalwand in Zusammenhang und bilden so Hemmungsvorrichtungen gegen eine übertriebene Wirkung der Muskeln (Merkel). Die Sehnen setzen sich, nachdem sie durch die Tenon'sche Kapsel hindurchgegangen, meist in bogenförmigen Anheftungslinien vorn an die Sclera. Sie stehen ausserdem noch an ihrer dem Bulbus zugekehrten Fläche, ebenso wie an ihren Seitenrändern durch mehr weniger starke Bindegewebsbündel mit dieser Membran in Verbindung: ein Verhalten,

welches bei der Schieloperation in Betracht kommt, indem zur Erreichung stärkerer Rücklagerung des Muskels nicht nur der Sehnenansatz, sondern auch die sonstigen Verbindungen getrennt werden müssen. Die Entfernung des Sehnenansatzes vom Hornhautrande zeigt bei den einzelnen Augen erheblichere Abweichungen; eine von Merkel ausgeführte Reihe von Messungen ergab im Durchschnitt für die Sehne des R. internus eine Entfernung von 6·5 mm, für die des R. externus von 6·8 mm, für den R. superior von 8·0 mm, für den R. inferior von 7·2 mm. Am stärksten ist der R. internus entwickelt, am schwächsten der R. superior. Der Ursprung des Obl. superior befindet sich etwas nach vorn von dem des R. internus — dicht unter dem des Levator palpebr. superioris. An der oberen Wand der Augenhöhle entlang ziehend, geht seine Sehne über die Trochlea am inneren Theile des oberen Orbitalrandes, schlägt sich dann in einem Winkel von circa 58 Grad wieder nach hinten zurück und setzt sich, unter dem Rectus superior durehtretend, an der hinteren Hemisphäre des Bulbus und zwar am oberen und äusseren Quadranten desselben an. Der Obliquus inferior entspringt im Gegensatz zu obigen Muskeln vorn in der Nähe des unteren Orbitalrandes an der medialen Augenwand, geht zwischen Bulbus und R. inferior, sowie später zwischen Bulbus und R. externus gelegen an die hintere Hemisphäre des Bulbus und setzt sich gegenüber der Sehne des Obliquus superior daselbst an.

Die Recti superior, inferior, internus und der Obliquus inferior werden vom Oculomotorius innervirt, der R. externus vom Abducens, der Obliquus superior vom N. trochlearis. Nach Adam ück's Untersuchungen an Hunden und Katzen haben beide Augen eine gemeinschaftliche Innervation, die von den vordersten Hügeln der Corpor. quadrigemina ausgeht. Der rechte Hügel beherrscht die Bewegungen beider Augen nach der linken Seite, der linke die beider Augen nach der rechten Seite. Durch Reizung verschiedener Punkte jedes Hügel kann man alle Bewegungsrichtungen zum Vorsehein bringen. Starke Convergenz mit nach unten gerichteten Gesichtslinien wird durch Reizung des hinteren unteren Theils beider Hügel ausgelöst. Ebenso bewirken Reizungen des Kleinhirns und der Rinde des Grosshirns associirte Augenbewegungen (Gyrus frontalis superior und medius, Gyr. angularis) (Ferrier).

A. Allgemeiner Theil.

Physiologische Wirkung der Augenmuskeln. Schielen.

Wirkung der Augenmuskeln. Durch die Muskeln wird der Bulbus wie in einem Kugelgelenk liegend nach allen Richtungen hin bewegt. Der Drehpunkt, um den diese Bewegungen ausgeführt werden, entspricht nicht ganz dem Mittelpunkt des Augapfels, sondern liegt über 1 mm hinter ihm, durchschnittlich 13·5 mm hinter dem Hornhautscheitel (Donders, Volkman). Er hat eine verschiedene Lage, je nachdem es sich um ein emmetropisches, myopisches oder hyperopisches Auge handelt. Auch übt die durch Verschiedenheit in der Länge der Augenachse bedingte Refractionsanotropie einen Einfluss auf die Excursionsweite der Beweglichkeit aus; die der eiförmigen kurzsichtigen Augen pflegt geringer zu sein. Der Winkel zwischen äusserster Wendung des Auges temporalwärts und medialwärts schwankt etwa zwischen 85 Grad und 110 Grad, dabei überwiegt aber die Innenwendung die Aussenwendung um einige Grade. Meist kann das Auge soweit nach aussen gerichtet werden, dass der äusserste Punkt des Hornhautrandes den äusseren Lidwinkel fast oder ganz erreicht, während bei stärkster Innenwendung eine auf dem unteren Thränenpunkt errichtete Senkrechte fast die Mitte der Pupille schneidet. Das Maximum dieser Excursion wird aber nur erreicht bei gleichzeitiger Bewegung beider Augen nach rechts und links (bei associirten Bewegungen), nicht wenn man etwa die Innenwendung durch binoculare Fixation eines stark genäherten Gegenstandes (accommodative Bewegung) erzielen will.

Die Wirkung des einzelnen Muskels ergibt sich aus der Lage seines Ursprunges, seines Ansatzes am Auge und des Drehpunktes. Denkt man sich durch diese drei Punkte eine Ebene gelegt, so entspricht dieselbe der Ebene des Muskelzuges, und ein auf dieser Ebene im Drehpunkt errichtetes Loth ist die Drehungsachse, um welche die Bewegung des Auges erfolgt. Ihre Lage bleibt im Ganzen ziemlich unverändert, welche Richtung auch die Blicklinie (Verbindung des Drehpunktes mit dem fixirten Object) haben mag.

Von den sechs Augenmuskeln haben je zwei dieselbe Drehungsachse, um welche sie das Auge im antagonistischen Sinne bewegen. Die Drehungsachse des R. externus und internus liegt in der sagittalen (verticalen) durch den Drehpunkt des Auges gehenden Ebene und zwar senkrecht von oben nach unten. Die des R. superior und inferior liegt

in der horizontalen durch den Drehpunkt gehenden Ebene, aber nicht gerade von aussen nach innen, sondern so, dass das innere Ende der Drehungsachse etwas nach vorn, das äussere etwas nach hinten gerichtet ist; der Winkel zwischen ihr und dem genau transversalen Durchmesser beträgt circa 23 Grad (v. Graefe). Die Drehungsachse der Obliqui liegt ebenfalls amähernd in der horizontalen Durchschnittsebene des Auges, sie hat aber eine Richtung von vorn-aussen nach hinten-innen und zwar weicht ihr vorderer Endpunkt circa 37 Grad von der gerade von vorn nach hinten gehenden optischen Achse ab (Volkmann).

Aus der Lage der Drehungsachsen lässt sich mit Leichtigkeit die von den einzelnen Muskelpaaren ausgeübte Bewegung des Augapfels ersehen. Es ist dabei zu beachten, dass ausser den Veränderungen in der Richtung der Blicklinie auch noch eigentliche Rotationen des Bulbus selbst (Raddrehungen) eintreten können.

Zur Bestimmung der letzteren benutzt man vorzugsweise das Verhalten des verticalen Meridians (V. M.), d. h. des Meridians, in welchem eine durch den vorderen und hinteren Augenpol senkrecht gelegte Ebene die Bulbusoberfläche schneiden würde. Wenn bei den Raddrehungen die obere Hälfte des V. M. (nach dieser wird immer bestimmt) sich nach der rechten Seite des Untersuchten dreht, so spricht man von positiver Raddrehung und umgekehrt bei Linkswendung von negativer, oder mit anderen Worten, wenn das Irisrad nach rechts läuft, wird die Bewegung positiv, wenn es nach links läuft, negativ genannt.

Man geht bei der Wirkung der Muskeln von der sogenannten Ruhestellung oder Normalstellung der Augen aus, einer Stellung, wobei der Blick beider Augen in horizontaler Richtung mit parallelen Augenachsen in die Ferne gerichtet ist.

Wirkung des ersten Muskelpaares. Der R. internus zieht das Auge gerade nach innen, der R. externus gerade nach aussen.

Zweites Muskelpaar. R. superior zieht das Auge nach oben; da aber seine Achse nicht vollkommen horizontal, sondern etwas von vorn-innen und hinten-aussen verläuft, auch gleichzeitig etwas nach innen. Dabei wird der V. M. etwas mit seinem oberen Ende nach innen gedreht. — R. inferior zieht das Auge nach unten und etwas nach innen; der obere Theil des V. M. wird nach aussen gedreht.

Drittes Muskelpaar. Obliquus superior, der sich an der hinter dem Drehpunkt gelegenen oberen Hälfte ansetzt, zieht diese nach oben-innen; es geht demnach der vordere Augenabschnitt respective die Hornhaut nach unten und etwas nach aussen. Der V. M. wird mit seinem oberen Theil nach innen gedreht. — Obliquus inferior

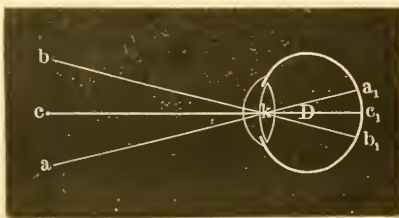zieht die obere hinter dem Drehpunkt gelegene Hälfte nach unten-innen, die Cornea oder das Auge geht demnach nach oben und etwas nach aussen. Der V. M. wird mit seinem oberen Theil nach aussen gedreht. —

Aus dieser Wirkungsweise der Muskeln folgt, dass bei den Augenbewegungen nach oben und unten die in Betracht kommenden Muskeln gleichzeitig Raddrehungen machen, die einander entgegen wirken. Bei einer ganz bestimmten Ausgangsstellung der Augen lässt sich die Bewegung gerade nach oben oder nach unten ausführen, ohne dass eine Drehung des verticalen Meridians erfolgt, weil die Wirkungen des R. superior und Obliquus inferior respective des R. inferior und Obliquus superior auf die Raddrehung sich gegenseitig aufheben. Diese Stellung, welche individuell verschieden ist und von der die oben angegebene Normal- oder Ruhestellung meist dadurch abweicht, dass die Augen nicht ganz horizontal, sondern ein wenig gesenkt in die Ferne gerichtet sind, bezeichnet man als *Primärstellung*, die aus ihr hervorgehenden als *Secundärstellungen*. Bei allen anderen Blickrichtungen erfolgen Raddrehungen. Aber mit jeder gegebenen Blickrichtung ist ein bestimmter Grad der Raddrehung verknüpft: so beim Blick nach oben-aussen und unten-innen eine Drehung temporalwärts, hingegen beim Blick nach oben-innen und unten-aussen medialwärts (*Donders'sches Gesetz*). Man kann sich die Art der Raddrehung leicht merken, indem sie immer der Wirkung des Muskels entspricht, welcher seiner Zugkraft nach vorzugsweise die Blickrichtung bestimmen müsste. Also beispielsweise beim Blick nach oben-innen tritt eine mediale Neigung des V. M. hervor, wie sie vom R. superior, der das Auge nach oben-innen zieht, geübt wird. In Wirklichkeit aber kommt die intermediäre Stellung hier in anderer Weise zustande. Es verbinden sich nämlich die beiden Heber (R. superior und Obliquus inferior) mit dem Innenwender (R. internus) zu gemeinsamer Wirkung. Dass bei dieser Gesamtwirkung gerade der R. superior gegenüber dem Obliquus inferior die Raddrehung beeinflusst, ist Folge der durch die Wirkung des R. internus bedingten Innenwendung des Auges (*Adductionsstellung*). Wir haben gesehen, dass die Drehungsachse des R. superior und inferior nicht gerade transversal durch das Auge läuft, sondern mit ihrem inneren Ende etwas nach vorn, mit ihrem äusseren Ende etwas nach hinten abweicht. Da nun ferner die Lage der Drehungsachsen im Raume trotz verschiedener Blickrichtung immer dieselbe bleibt, so kann, falls wir uns das Auge sehr stark nach innen gerichtet denken, etwa so stark, dass die Blicklinie mit der Drehungsachse des R. superior zusammen fiel, dieser

Muskel bei seiner Contraction das Auge nur radförmig um die Blicklinie drehen. Die Hauptwirkung des R. superior auf die Raddrehung tritt demnach ein bei einer Stellung des Auges, bei der die Blicklinie sich dem Verlauf seiner Drehungsachse nähert, d. h. in der Adduction.

Hingegen wird die stärkste Wirkung des R. superior auf die Hebung des Auges vorhanden sein, wenn die Blicklinie senkrecht auf seiner Drehungsachse steht, d. h. wenn die Blicklinie stark nach aussen gerichtet ist (Abductionsstellung). Dieser Einfluss der Blickrichtung auf die Wirkung der Muskeln ist von hervorragender Bedeutung besonders bei Lähmungen. So würde bei einer Lähmung des R. superior des linken Auges, wenn dasselbe den Blick stark nach innen wendet, eine versuchte Hebung zwar erfolgen, da in dieser Stellung der Obliquus inferior fast allein die Hebung besorgt, aber mit unregelmässiger Raddrehung (temporalwärts) verknüpft. Würde hingegen der Blick stark abducirt sein, so würde die Hebung des Auges ausbleiben. — Natürlich gelten diese Betrachtungen in gleicher Weise für den Einfluss der Blickstellung auf die Wirkung der Obliqui: letztere heben oder senken das Auge vorzugsweise bei Adduction, rotiren es bei der Abduction.

Projection. Beim directen Sehen wird die Macula lutea auf den Gegenstand eingestellt. Die Verbindung des Objectes mit seinem



149.

Netzhautbilde bezeichnet man als Richtungslinie (Projections- oder Visirlinie).

Die Richtungslinien c, c_1, b_1, b und a, a_1 kreuzen sich im Kreuzungspunkt k , der für nicht zu peripher gelegene Punkte seiner Lage nach mit dem Knotenpunkt des Auges zusammen fällt. Die Richtungslinie c, c_1 , welche die

Macula mit dem direct angesehenen Punkt c verbindet, fällt mit der Gesichts- oder Sehlinie zusammen und geht durch den Drehpunkt. Für die Richtungslinien des indirecten Sehens trifft letzteres aber nicht zu. Die Richtung und Lage eines Objectes im Raume finden wir, wenn wir das Netzhautbild desselben mit dem Kreuzungspunkt der Richtungsstrahlen verbinden und diese Linie nach aussen verlängern.

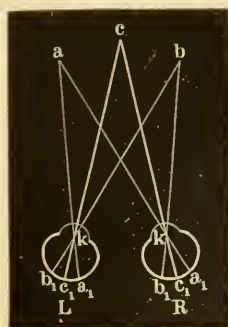
Ueber den Ort des Kreuzungspunktes der Richtungsstrahlen bei den verschiedenen Augenstellungen und Blickrichtungen sind wir durch den Nervenimpuls, den wir auf die Augenmuskeln wenden, genügend

unterrichtet, und so können wir das central Gesehene im Raume wenigstens seiner Richtung nach, wenn wir die Entfernung nicht berücksichtigen, entsprechend localisiren. Die den peripheren Netzhautbildern zugehörigen Objecte werden im Verhältniss zu ihrer Excentricität neben und um das central Gesehene gruppirt: ein Vorgang, der, psychischer Natur, nur seine Anregung von der peripheren Reizung erhält. Im Grossen und Ganzen steht die Projection der peripheren Netzhautbilder im Verhältniss zu der anatomischen Entfernung des Netzhautbildes von der Macula, so dass das nach oben gelegene Netzhautbild nach unten, das nach rechts gelegene nach links projicirt wird.

Das binoculare Sehen giebt uns, vorzugsweise durch das Maass des Impulses zur Convergenz der Augenachsen, die factische Lage des central fixirten Objectes, während das monoculare mehr auf die Richtung leitet. Das Object liegt unserer Anschauung nach dort, wo wir den Kreuzungspunkt der Sehlinien beider Augen annehmen.

Es wird demnach mit beiden Augen einfach gesehen, wenn beide Netzhautbilder auf denselben Ort im Raume projicirt werden. Es beruht dies auf einer unter Zuhilfenahme der anderen Sinne, besonders des Tastgefühls, ursprünglich gewonnenen Erfahrung, die jetzt aber in der Regel und Norm auf Grund der Erfahrung früherer Geschlechter uns angeboren ist. Im Grossen und Ganzen — doch nicht ausnahmslos, was besonders unter pathologischen Verhältnissen hervortritt — sind die Netzhautbilder beider Augen, welche auf ein und dasselbe Object im Raume bezogen werden, auch anatomisch identisch.

Legt man die hinteren Abschnitte beider Augen so ineinander, dass Macula auf Macula liegt, so hat man in den sich deckenden Netzhauptpunkten die anatomisch-identischen. Letztere sollen nach der sogenannten Identitätslehre stets mit den physiologisch-identischen correspondiren: dies trifft, wie oben bemerkt, allerdings meist, aber nicht immer zu. Es ist bezüglich der Localisation der Netzhautbilder identisch die temporale Hälfte des rechten Auges mit der nasalen des linken u. s. w. In Figur 150 werden demnach neben Punkt c auch noch Punkt a und Punkt b einfach gesehen, weil sie ihre Netzhautbilder auf die identischen Punkte a_1 und b_1 entwerfen.



150.

Fallen die Netzhautbilder eines Gegenstandes nicht auf solche correspondirende Punkte, so erscheinen dieselben doppelt (Diplopie). —

Bei normaler Stellung beider Augen schneiden sich, wie wir gesehen, die Sehlinien in dem fixirten Objecte. Weicht ein Auge von dieser Richtung ab, so besteht Schielen. Wir constatiren die sichtbare Abweichung eines Auges von der richtigen Stellung (manifestes Schielen) in der Weise, dass wir in einiger Entfernung einen zu fixirenden Gegenstand vorhalten. Alsdann bedecken wir das eine Auge mit der Hand und beobachten, ob das frei bleibende seine Stellung etwa verändert, um sich einzurichten. Darauf wird, nachdem beide Augen wieder freigegeben, dasselbe Verfahren mit dem anderen Auge vorgenommen. Bei nicht correcter Einstellung wird die zur Fixation erforderliche Stellungsveränderung (abgesehen von etwaigen einseitigen Erblindungen oder den Fällen, wo nicht mehr die Macula lutea, sondern eine excentrische Netzhautpartie zur Fixation benutzt wird) deutlich hervortreten. Man darf aber den Versuch nicht so anstellen, dass man fixiren lässt, während das eine Auge verdeckt wird, und nun dieses freilassend, das andere verdeckt. Hier wird öfter das früher verdeckte Auge eine Einstellungsbewegung (dynamisches oder latentes Schielen) machen, trotzdem bei binocularem Sehen, welches die kleine Kraftverschiedenheit der Muskeln ausgleicht, eine durchaus correcte Stellung besteht.

Nach den Hauptrichtungen, die das abgewichene Auge einschlägt, unterscheidet man: 1) Strabismus convergens s. internus. Hier schneidet die Sehlinie des nach innen abgelenkten Auges die des eingerichteten vor dem fixirten Gegenstande. Das Bild desselben fällt demnach auf die nasale Netzhauthälfte dieses Auges. Dementsprechend wird es auf einen scheinbar temporalwärts befindlichen Gegenstand bezogen. Das Bild des linken Auges steht links, das Bild des rechten Auges steht rechts. Derartige Doppelbilder nennt man gleichnamige oder gleichseitige.

Es sei beispielsweise das linke Auge nach innen gewendet (Figur 151), während das rechte den Punkt *c* fixirt. Die Doppelbilder würden alsdann nach der, bezüglich pathologischer Verhältnisse besonders von Alfr. Graefe und Nagel vertretenen Projectionslehre in folgender Art zu Stande kommen.

Das Bild des Punktes *c*, welches im rechten Auge die Macula lutea (*m*) trifft, fällt im linken Auge auf die innere Netzhauthälfte (*c*₁) und wird dementsprechend nach aussen (links) auf einen Punkt *c*₂ projicirt. Auf Grund früherer Erfahrungen nämlich weiss der Patient, dass der gleichmässig beide Augen treffende Nervenimpuls, der zur Einrichtung auf Punkt *c* erforderlich ist, den Knotenpunkt der Richtungslinie

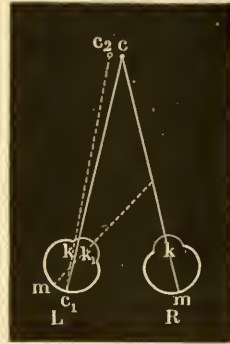
nach k verlegt. Die Lage von k ist aber erfahrungsgemäss für beide Augen eine in der Weise übereinstimmende, dass die Verbindungslinie zwischen Macula lutea und Object in jedem Auge durch k geht. Es wird demnach in beiden Augen k symmetrisch liegen.

Bei einer abnormen Convergenz des linken Auges (L) rückt der Kreuzungspunkt aber nach k_1 . Da nun der Patient nach der ihm vorschwebenden Lage (k), nicht nach der reellen Lage (k_1) des Kreuzungspunktes der Richtungsstrahlen das Netzhautbild (c_1) projicirt, so wird er das Bild c_1 des linken Auges als einem Object entsprechend auffassen, das in der Verlängerung der Richtungslinie c_1 k in c_2 liegt. — Bei der falschen Projection beim Lähmungsschielen wird weiter hierauf eingegangen werden.

2) Strabismus divergens oder externus. Die Sehlinie des abgelenkten Auges würde die Verlängerung der Verbindungslinie zwischen fixirendem Auge und fixirtem Gegenstand erst hinter letzterm treffen; das Auge ist nach aussen gewendet. Die Lichtstrahlen, welche von dem fixirten Gegenstande ausgehend das eingestellte Auge in der Macula treffen, treffen die temporale Seite des nach aussen abgelenkten Auges. Die Projection des Gegenstandes erfolgt demnach von diesem Auge nasalwärts. Es entstehen ungleichnamige oder gekreuzte Doppelbilder: das Bild des linken Auges liegt rechts.

3) Strabismus deorsum vergens, wo das abgelenkte Auge abwärts gewendet ist, sein Doppelbild demnach über dem des fixirenden Auges steht. 4) Strab. sursum vergens, wo das abgelenkte Auge nach oben gewendet ist, sein Doppelbild demnach unter dem des fixirenden Auges steht.

Künstlich kann man mit Hilfe von Prismen Schielen hervorrufen und zwar vorzugsweise convergirendes und divergirendes. Wenn man beispielsweise ein Prisma mit der Basis nach aussen vor das linke Auge legt, so werden die von dem fixirten Punkte kommenden Strahlen nach der Basis des Prismas hin abgelenkt, fallen also bei normaler Einstellung des Auges nicht mehr auf die Macula, sondern auf die temporale Hälfte der Netzhaut (cf. Figur 18). Es entstehen ungleichnamige Doppelbilder. Ist aber die Entfernung dieser Doppelbilder von einander nicht zu gross, d. h. mit anderen Worten, ist die ablenkende Kraft des Prismas



151.

nicht zu stark, so bewirkt der psychische Widerwille gegen Doppelbilder ein entsprechendes Schielen des linken Auges, wodurch das Netzhautbild wieder auf die Macula lutea gebracht wird. Es wird das Auge zum Ausgleich unter dem Prisma nach innen schielen.

Man bezeichnet hiernach die Prismen, welche mit der Basis nach aussen vorgelegt werden, auch als Adductionsprismen — sie adduciren das Auge. Die Prismen, welche mit der Basis nach innen vorgelegt ein Auswärtsschielen bewirken, als Abductionsprismen. Die psychische Anregung, welche im Interesse des Einfachsehens dieses Schielen veranlasst, hat man Fusions-Tendenz genannt. Die Stärke der Prismen, welche von den einzelnen Individuen durch Schielen überwunden werden können (Fusionsbreite), ist verschieden. Sie hängt nicht nur von der Muskelkraft der beanspruchten Recti, sondern auch von dem psychischen Widerwillen gegen Doppelbilder ab. Das überwundene Prisma kann demnach nicht ohne weiteres als ein Maass für die Stärke des beanspruchten Muskels gelten. Durchschnittlich wurden in einer Versuchsreihe von Becker beim Blick in die Ferne (5 Meter) von Emmetropen mit musculärem Gleichgewicht durch Einwärtsschielen Prismen von $13 \cdot 2^\circ$, durch Auswärtsschielen von $6 \cdot 2^\circ$ überwunden: es stellt sich demnach das Verhältniss der Prismenstärke ungefähr wie 2 zu 1. Auf- und Abwärtsschielen im Interesse der Fusion von Doppelbildern ist nur im geringeren Grade möglich, etwa entsprechend einem Prisma von 1° , ein Moment, das bei der Hebung des Doppelsehens bei den verschiedenen Schielformen von Bedeutung ist. Es bestehen jedoch nicht nur individuelle Verschiedenheiten sehr hohen Grades, sondern es kommt auch in Betracht, vor welches der beiden Augen das Prisma gelegt wird. Da nur dieses in Schielstellung rückt, so wird bei Verschiedenheit in der Kraft der M. reeti an den einzelnen Augen auch eventuell ein verschieden starkes Prisma überwunden werden können, je nachdem dasselbe vor das eine oder andere Auge gelegt wird. Werden die Versuche mit sehr starken Prismen längere Zeit fortgesetzt, so tritt Ermüdung ein und die früher überwundenen Prismen können nicht mehr durch Schielen corrigirt werden. Der Act der Verschmelzung der Doppelbilder geht so von Statten, dass die entfernt stehenden Bilder sich zuerst langsam nähern, dann aber schnell und plötzlich sich vereinigen. Nach Versuchen, die ich angestellt, dauert die Verschmelzung der Doppelbilder bei Anwendung der stärksten, von dem betreffenden Individuum noch zu überwindenden Adductions- oder Abductionsprismen durchschnittlich $2\frac{1}{3}$ Secunde: doch bestehen auch hier grosse individuelle Verschiedenheiten.

Die Ablenkung eines Auges erfolgt — wenn wir von mechanischen Verschiebungen (*Lus citas*) durch Tumoren, Blutergüsse etc. absehen — entweder dadurch, dass ein Muskel gelähmt wird (Lähmungsschielen) oder im Gegensatz hierzu dadurch, dass ein Muskel — sei es durch stärkeren Nervenimpuls, vermehrte Spannung, durch überwiegende Stärke oder durch seinen günstiger gelegenen Ansatzpunkt an der Sclera — den Augapfel in seine Zugrichtung hinüberzieht. Man bezeichnet letztere Form als eigentliches, typisches, musculäres oder *concomitirendes Schielen*. Diese beiden Formen sind in ihrem Wesen und ihrer Behandlung so verschieden, dass sie streng von einander getrennt werden müssen.

B. Specieller Theil.

1. Lähmung der Augenmuskeln.

I. Allgemeine Diagnose.

Wir haben es mit Paralyse und mit Paresen *) zu thun; danach werden die einzelnen diagnostischen Momente mehr oder weniger deutlich hervortreten.

1) Beschränkung in der Beweglichkeit nach der Zugrichtung des gelähmten Muskels hin. Bei Paralyse tritt der Bewegungsdefect sehr deutlich hervor, bei Paresen ist er bisweilen kaum bemerklich oder wenigstens mit Sicherheit nicht nachweisbar. Letzteres gilt noch mehr für Blickrichtungen, bei deren Zustandekommen mehrere Muskeln thätig sind, so beim Blick nach oben und nach unten. Hier sind bei associirten Bewegungen der Augen öfter die abnormen Raddrehungen des erkrankten auffällig, indem bei gleichem Nervenimpuls für beide Augen der erkrankte Muskel in seiner Leistung zurückbleibt. Man erkennt die Raddrehungen besonders, wenn man horizontal oder vertical verlaufende Blutgefäße der *Conjunctiva* bei den betreffenden Blickrichtungen ins Auge fasst; sie zeigen uns dann objectiv die Verschiebung des horizontalen und verticalen Augenmeridians.

*) Nach der Deutschen Heeresordnung machen zeitig untauglich (§ 8 Anlage 3): Augenmuskellähmungen.

Die Prüfung der Beweglichkeit erfolgt so, dass man den etwa $\frac{1}{2}$ Meter vor dem zu untersuchenden Auge gehaltenen Finger zuerst bei Schluss des anderen Auges, aber darauf auch unter dessen Mitbetheiligung so weit nach rechts und links, nach oben und unten und in intermediären Richtungen herüberführt als das Auge ihm folgen kann. Es ist hierbei darauf zu achten, dass der Patient auch mit Aufmerksamkeit den Finger ansieht und ihm verfolgt. Nöthigenfalls werden entsprechende kleine Hilfsmittel, wie Knallen mit den Fingern, Vorhalten einer Uhr statt des Fingers etc. anzuwenden sein. Ist das bezügliche Auge sehenschwach, so sind durch das andere Auge die associirten Bewegungen einzuleiten. Immer wird ein Vergleich mit der Excursionsfähigkeit des gesunden Auges nöthig sein, da die individuellen Grenzen sehr verschieden sind. Besonders die Bewegungen der Augen nach oben sind bei verschiedenen Individuen — zum Theil aus Mangel an Uebung — sehr wenig ausgiebig, während sie wiederum bei anderen die das „Himmeln“ üben, abnorm stark sein können. Auch die Bewegung nach aussen sehen wir oft unter dem normalen Maasse; bei manchen Personen mit ganz gesunden Rect. externi bleibt der äussere Hornhautrand bei grösster Seitwärtsstellung selbst 2 bis $2\frac{1}{2}$ mm von der äusseren Lidcommissur. Verdächtig auf pathologische Ursachen ist es, wenn die äusserste Blickstellung nur stoss- oder ruckweise erreicht werden kann, doch keinesfalls entscheidend.

Selbst wenn deutlich ein pathologischer Beweglichkeitsdefect nach einer Seite vorhanden ist, so kann daraus noch nicht sofort eine Lähmung des betreffenden Muskels diagnosticirt werden. Auch beim concomitirenden Schielen sind derartige Defecte vorhanden. Hier wird jedoch der Defect der Bewegung nach einer Seite ausgeglichen durch ein Plus von Bewegung nach der entgegengesetzten. Beim Lähmungsschielen hingegen tritt ein factischer Ausfall von Bewegung ein.

2) Schielstellung der Augen. Dieselbe dürfte, wenn sie einfach Folge einer ausbleibenden Muskelwirkung wäre, nur eintreten, wenn die Blickrichtung beider Augen nach der Seite gewendet ist, wohin der gelähmte Muskel das Auge zu richten hat. Dies trifft in der That bei ganz frischen Lähmungen meist zu. Da aber der Antagonist des gelähmten Muskels sein Gegengewicht verloren hat, zieht er später in der Regel das Auge etwas zu sich hinüber und so finden wir bei der Paralyse eines Augenmuskels in einem grossen Gebiete des gemeinsamen Blickfeldes die Schielstellung. Ja es kann selbst überall Schielstellung eintreten, wenn der Antagonist in einen abnormen Contractionszustand

geräth, wenn sich also zum Lähmungsschielen ein eigentliches concomitirendes Schielen hinzugesellt.

Wenn auch im Grossen und Ganzen anzunehmen ist, dass die Lähmung einen Muskel des abgewichenen Auges betroffen haben wird, so kommen doch Ausnahmen dann vor, wenn das gesunde Auge seh- schwach ist. Hier wird das gelähmte Auge zur Fixation benutzt und das gesunde schiebt.

Die Messung der Schielstellung kann objectiv durch Messung der Augenablenkung geschehen oder subjectiv durch Messung der Entfernung zwischen den auftretenden Doppelbildern; bei letzteren spielen allerdings noch mancherlei Momente mit, die später besprochen werden. Sehr einfach ist die Messung der Schielstellung nach linearem Maass. Bei Fixation eines Gegenstandes, der in bestimmter Entfernung in der Mittellinie vor die Augen gehalten wird, misst man an jedem Auge die Entfernung in Millimetern zwischen dem Punkte des unteren Lidrandes, der von dem mitten durch die Hornhaut gehenden verticalen Meridian des Auges getroffen wird, und dem Thränenpunkte desselben Lides. Die Differenz, welche zwischen beiden Augen bezüglich dieser Entfernungen besteht, giebt das lineare Maass des Schielens (beispielsweise Strab. convergens von 4 mm etc.). Man bedient sich hierbei mit Vortheil eines kleinen Instrumentes von Laurence (Strabometer), das eine Maasstheilung hat und an das untere Lid gelegt wird (Figur 152).

Ein ähnliches, aber zum gleichzeitigen Anlegen an beide Augen geeignetes hat Ed. Meyer angegeben. Man kann die Messung auch so machen, dass man sich, wenn z. B. das rechte Auge fixirt, die Stelle des Strabometers merkt, wo der senkrechte Meridian der Cornea die Maasstheilung trifft, alsdann das linke Auge fixiren lässt und die nun erfolgte Ablenkung des rechten Auges direct feststellt. Jedoch ist diese Methode weniger brauchbar, einmal weil — wie etwa beim Lähmungsschielen — der Grad des Schielens verschieden ist, je nachdem das gelähmte oder das gesunde Auge fixirt, und weiter, weil beim concomitirenden Schielen häufig nur ein Auge den Gegenstand genau fixiren kann. Hirschberg lässt nach einem 12 Zoll vom Patienten entfernten, in der Medianebene vorgehaltenen Licht blicken und betrachtet die von den Hornhäuten entworfenen Reflexbilder. Bei genauer Einstellung stehen sie beiderseits in der Mitte der Pupille; schiebt ein Auge, so rückt das betreffende Cornealbild nach der Peripherie zu; fällt es gerade auf den



152.

Hornhautrand, so ist es um den halben Hornhaut-Durchmesser (circa 6 mm) von dem Pupillen-Centrum entfernt; es besteht demnach ein Strabismus von 6 mm. Auch nach Winkelgraden kann man das Schielen bestimmen, d. h. man giebt den Winkel an, den die Blickrichtung des schielenden Auges mit der Blickrichtung, die bei richtiger Einstellung vorhanden sein würde, am Drehpunkte des Auges bildet. Der betreffende Winkelgrad lässt sich am Perimeterbogen ablesen, wenn man die Mitte der Basallinie (Verbindungsline der Drehpunkte beider Augen), also den Nasenrücken, in den Mittelpunkt des Perimeterkreises bringt und die auf dem 0-Punkt des Bogens stehende Marke fixiren lässt. Man braucht alsdann nur durch Visiren von dem Perimeterbogen aus festzustellen, auf welchen Grad desselben das schielende Auge gerichtet ist.

a) Der Grad des Schielens nimmt zu, wenn der fixirte Gegenstand in die Richtung der Zugwirkung des gelähmten Muskels gebracht wird, verkleinert sich bei entgegengesetzter Richtung. Bei den Muskeln, deren Wirkung nicht nur in einer Ablenkung der Blicklinie, sondern auch in einer Raddrehung besteht (wie R. superior und inferior und vor Allem die Obliqui), wird das Schielen, d. h. die Ablenkung der Blicklinie, besonders bei derjenigen intermediären Augenstellung hervortreten, bei welcher die Wirkung auf Höhenablenkung dem gelähmten Muskel zufällt, z. B. bei Lähmung des Obliquus superior wird das Auge beim Blick nach unten vorzugsweise dann zurückbleiben, wenn es vorher nasalwärts gerichtet wurde.

b) Der primäre Schielwinkel ist nicht gleich dem secundären. Wenn man einen Gegenstand, der etwa in der Mittellinie sich befindet, mit beiden Augen fixirt, so wird, falls das gesunde Auge fixirt, das gelähmte um ein lineares Maass abweichen; beispielsweise bei Lähmung des R. externus des linken Auges wird ein Strabismus convergens desselben eintreten. Wir wollen diese Ablenkung als primären Schielwinkel (etwa gleich a) bezeichnen. Veranlasst man nun das erkrankte linke Auge zur Einstellung auf denselben Gegenstand, indem man das rechte Auge zeitweise verdeckt, so wird die jetzt associirt eintretende, convergirende Schielstellung des rechten Auges (secundärer Schielwinkel) grösser ($a + x$), als früher die Ablenkung des linken Auges war. Es bedarf nämlich, um den paretischen R. externus des linken Auges zu der für die Fixation des Gegenstandes erforderlichen Contraction zu bringen, eines sehr hohen Nervenimpulses; dieser trifft in gleicher Stärke den associirten R. internus des gesunden Auges und

bewirkt nunmehr eine hochgradige Contraction desselben und damit stärkere Ablenkung dieses Auges.

3) **Doppelbilder.** Die meist plötzlich und in einem Lebensalter, in welchem der binoculare Sehaet bereits ausgebildet ist, auftretenden Augenmuskellähmungen bewirken, dass die bei der Schielstellung auf nicht-identische Netzhautpunkte fallenden Bilder des fixirten Objectes zu Doppeltsehen Veranlassung geben. Ist die Abweichung des schielenden Auges sehr gering, so kann auch an Stelle eines wirklichen Doppeltsehens nur ein Verschwommensein wahrgenommen werden. Die Klage über derartige Sehestörungen bildet beim Lähmungsschielen, im Gegensatz zum concomitirenden Schielen fast die Regel. Allerdings kommen beim concomitirenden Schielen auch gelegentlich spontan auftretende Doppelbilder vor, besonders bei Erwachsenen.

Um sich darüber zu unterrichten, welchem Auge das eine oder andere Doppelbild angehört — oder auch um etwa unterdrückte Doppelbilder wieder hervorzurufen —, hält man vor ein Auge ein rothes Glas und lässt nach einem Kerzenlicht blicken. Man wird bei verschiedener Sehstärke beider Augen oder auch bei dauernder Ablenkung des einen Auges gut thun, vor das besser sehende oder das dauernd eingerichtete Auge das Glas zu halten, weil die Gläser Licht absorbiren und auf diese Weise eine schon herabgesetzte Sehschärfe noch mehr gemindert würde. Werden nicht sofort die entsprechenden Doppelbilder angegeben, so lässt man durch Verdecken des eingestellten Auges zuerst die Aufmerksamkeit auf das Bild des abgelenkten oder schwachsichtigen Auges concentriren und zieht dann schnell mit der Frage, ob nicht nunmehr ein zweites Bild hinzutrete, von dem bisher verdeckten Auge die Hand fort. Doch finden diese Hilfsmittel vorzugsweise beim concomitirenden Schielen, wenn spontan keine Doppelbilder wahrgenommen werden, ihre Stelle. Versagen auch sie, so erhält man hier noch zuweilen Angaben über Doppelbilder, wenn man durch Prismen mit der Basis nach oben oder nach unten vor ein Auge gehalten, künstlich übereinanderstehende Doppelbilder schafft.

Bei der Prismenanwendung ist aber immer zu beachten, dass die ablenkende Kraft derselben eine verschieden starke ist, je nach der Richtung, in der man durch dieselben nach einem Gegenstand blickt: ob wir ihn also mit gerader, gehobener oder gesenkter Blickrichtung ansehen. — Besonders bei Lähmungsschielen, wo man die Prismen auch zur Differenzirung des, je dem einen oder anderen Auge gehörigen Doppelbildes benutzen könnte, sind sie nicht zu empfehlen, da die bewirkte Höhen-

ablenkung nicht selten die schon schwierigen Verhältnisse der Lage der Doppelbilder weiter complicirt.

Die Entfernung der Doppelbilder steht in der Regel in einem entsprechenden Verhältnisse zur Ablenkung des gelähmten Auges. Man pflegt sie für eine bestimmte Entfernung und Blickstellung in Metermaass zu bestimmen. Auch nach Winkelgraden lässt sie sich mit Vortheil angeben, indem der Patient sich so setzt, dass die Mitte seiner Basallinie den Mittelpunkt einer Perimeterhalbkugel einnimmt. Wird nun die weisse Kugel des Perimeters fixirt, eventuell in verschiedenen Stellungen, so giebt der Kranke die abweichende Lage des gesehenen Doppelbildes an und der Untersucher liest den Winkelgrad am Perimeter ab. Für grössere Entfernungen wird eine entsprechende Projection der Winkelgrade auf eine ebene Wandfläche (Landolt, Hirschberg) erforderlich.

Da beim Lähmungsschielen die Ablenkung des einen Auges zunimmt, sobald der fixirte Gegenstand in eine Richtung gebracht wird, die der Zugrichtung des gelähmten Muskels entspricht, so weichen alsdann auch die Doppelbilder auseinander, bei der Blickwendung in entgegengesetzter Richtung nähern sie sich immer mehr. Im Gegensatz hierzu bleiben beim concomitirenden Schielen die Doppelbilder bei den verschiedenen Blickrichtungen in stets gleicher Entfernung von einander. —

Das Auftreten und die Distance der Doppelbilder ist beim Lähmungsschielen bisweilen verschieden, je nachdem man die Untersuchung mit einer Blickrichtung, in der noch Einfachsehen besteht, beginnt, oder von entgegengesetzter Richtung ausgeht. Im ersteren Falle werden die Doppelbilder wegen der Fusionstendenz erst später auftreten. Auch werden seitliche Doppelbilder, die auf einer Lähmung des R. internus oder externus beruhen, eine etwas andere Distance haben, wenn man sie bei gehobener oder gesenkter Blickrichtung bestimmt, da physiologisch bei Senkung der Blicklinie die R. interni ein gewisses Uebergewicht haben, bei Hebung die R. externi.

4) Falsche Projection der Gegenstände seitens des gelähmten Auges. Es wurde schon oben erwähnt, dass die Projection des Netzhautbildes in die Aussenwelt, seine Localisation in derselben, nicht allein von der örtlichen Lage des Netzhautbildes abhängt, sondern dass hier Erscheinungen, die sich an Augenbewegungen etc. knüpfen, mitsprechen. Dies zeigt sich sehr deutlich bei plötzlichen Muskellähmungen durch folgenden Versuch (Donders, v. Graefe). Ist beispielsweise der R. externus des linken Auges gelähmt, so lässt

man einen etwas nach links befindlichen Gegenstand von diesem Auge, bei Schluss des anderen, fixiren und heisst den Kranken, mit seinem Zeigefinger schnell auf den Gegenstand zu stossen. Während unter normalen Verhältnissen mit Leichtigkeit der Gegenstand getroffen wird, so stösst jetzt der Kranke mit seinem Finger links an dem Gegenstande vorbei. Es erklärt sich dies so. Die Richtung der Projection des Objectes wird durch die Lage des Netzhautbildes und die des Kreuzungspunktes der Richtungslinien bestimmt; über letzteren aber giebt uns der auf die Contraction des Externus gerichtete Nervenimpuls Auskunft. Wird das erkrankte linke Auge auf das Object mittelst des paretischen Externus eingestellt, so bedarf es eines erheblich höheren Nervenimpulses als früher. Dieser täuscht den Kranken auch über die Lage des Kreuzungspunktes; derselbe dünkt ihm erheblich mehr nach links hinüber gerückt. Dementsprechend verlegt er die Projectionslinie auch mehr nach links.

Auch der Gesunde verfällt dieser Täuschung, wenn er vor ein Auge — bei Schluss des andern — ein stark brechendes Prisma (beispielsweise von 24° Basis nach innen) gelegt hat, und jetzt mit einem Finger schnell auf den fixirten Gegenstand stösst. Er wird immer nach aussen vorbeistehen, da er bei der Einstellung der Sehlinie (d. h. der Macula lutea) auf das Object jetzt das Auge ungewohnt stark nach aussen wenden muss, indem sonst das Prisma die Strahlen auf die innere Netzhauthälfte wirft. Der Finger muss übrigens rasch vorgestossen werden, weil er andernfalls auf seinem Wege von Punkt zu Punkt controlirt wird und so bisweilen richtig das Object trifft. Bei öfterer Wiederholung des Versuches kann allmählig eine Correction dieser falschen Vorstellung eintreten.

5) Schwindelercheinungen. Dieselben beruhen zum Theil auf der erwähnten falschen Projection, zum Theil auf den störenden Doppelbildern.

6) Bei einzelnen Patienten zeigt sich bei längerem Bestehen der Lähmung eine eigenthümliche Kopfhaltung, welche in einer Drehung des Kopfes besteht, die dem Kranken ermöglicht, das gerade vor ihm Befindliche einfach zu sehen. Diese Kopfdrehung wird demnach erfolgen um eine Achse, welche senkrecht steht zur Zugrichtung des gelähmten Muskels und zwar mit einer Gesichtswendung, die dem gelähmten Muskel zugerichtet ist. —

Die Augenmuskellähmungen kommen isolirt oder combinirt vor; in letzterem Falle sind mehrere theils von demselben Nerven (Oculomotorius), theils von verschiedenen Nerven versorgte Muskeln zu gleicher

Zeit befallen. Nach Alfr. Graefe's Zusammenstellung, die mit anderweitigen Beobachtungen übereinstimmt, wird isolirt der Rectus externus (Abducens) am häufigsten gelähmt; in zweiter Linie steht der Obliquus superior (Trochlearis).

II. Specielle Diagnose.

Wir supponiren bei den Zeichnungen, Erklärungen und Angaben der Raddrehung, dass das linke Auge befallen sei. Zur Fixation benutzen wir einen vertical gehaltenen Gegenstand, z. B. eine Kerze.

Paralyse oder Parese des R. externus sinister.

- 1) Beweglichkeitsdefect beim Blick nach links.
- 2) Strabismus convergens in der linken Hälfte des Blickfeldes, zunehmend bei stark nach links gerichtetem Blick.
- 3) Gleichnamige, nebeneinanderstehende Doppelbilder, die beim Blick nach links weiter auseinander gehen, beim Blick nach rechts mehr aneinander rücken, beziehentlich verschwinden.

Bisweilen werden auch kleine Höhendifferenzen angegeben, die von dem dynamischen Uebergewicht eines nach oben oder nach unten ziehenden Muskels abhängen; bei Aufhebung des gemeinschaftlichen Sehens kann letzteres zur Geltung kommen. Wenn die Grössenunterschiede bei Hebung und Senkung des fixirten Objectes nicht zu- oder abnehmen, so ist die Annahme einer Lähmung des betreffenden Hebers oder Senkers ausgeschlossen.

Parese und Paralyse des R. internus sinister.

- 1) Beweglichkeitsdefect beim Blick nach rechts.
- 2) Strabismus divergens in der rechten Hälfte des Blickfeldes, zunehmend bei nach rechts gerichtetem Blick.
- 3) Gekreuzte, nebeneinanderstehende Doppelbilder, die beim Blick nach rechts weiter auseinander, beim Blick nach links mehr aneinander rücken, beziehentlich verschwinden. Auch hier sind zuweilen kleine Höhendifferenzen vorhanden.

Parese und Paralyse des Obliquus superior sinister.

- 1) Der Beweglichkeitsdefect des gelähmten linken Auges tritt am meisten hervor beim Blick nach unten in der Adductionsstellung (also

Blick nach innen-unten), indem dasselbe hier etwas nach oben und innen im Vergleich zum anderen Auge steht. Es kommt nach den früher gemachten Ausführungen unter normalen Verhältnissen in der Adductionsstellung vorzugsweise die Zugkraft des *Obliquus superior* nach aussen-unten zur Geltung, die jetzt ausfällt. Beim Blick nach unten hingegen in der Abductionsstellung (d. h. also beim Blick nach unten-aussen) tritt eine abnorme Raddrehung des Auges hervor, indem jetzt der in antagonistischem Sinne wirkende *R. inferior* das Uebergewicht bekommt und das obere Ende des verticalen Meridians (VM) — d. h. des Meridians, dessen Ebene senkrecht durch die Mitte der Pupille geht — nach links (negativ) dreht. (Bei Lähmung des rechten Auges würde die Raddrehung positiv ausfallen).

2) Ein leichter *Strabismus convergens et sursum vergens* in der unteren Hälfte des Blickfeldes.

3) Beim Blick nach unten treten gleichnamige Doppelbilder auf, das Bild des linken Auges steht etwas tiefer und ist in der Weise schief gestellt, dass es sich mit seinem oberen Ende dem des sehenden zu-neigt. In der Adductionsstellung nimmt die Höhendifferenz zu, in der Abductionsstellung die Schiefheit. Der Kranke sieht die Doppelbilder, wie sie in Figur 153 gezeichnet sind. Der Höhenunterschied der Bilder erklärt sich dadurch, dass das gelähmte Auge nach oben zurückbleibt. Der fixirte Gegenstand wirft demnach sein Bild nicht auf die *Macula lutea*, sondern auf einen Punkt der oberen Netzhauthälfte. Die Projection der scheinbaren Lage des Gegenstandes erfolgt demnach umgekehrt nach unten hin.

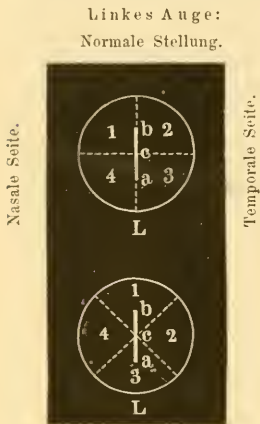
Die Schiefheit des Bildes erklärt sich aus der negativen Raddrehung. Wenn von einem senkrechten Gegenstand bei normaler Stellung des Auges das umgekehrte Bild (Figur 154 b e a) sich auf der Netzhaut des linken Auges in dem gerade durch

die *Macula lutea* gehenden verticalen Meridian befindet, so wird bei einer negativen Rollung dieser verticale Meridian jetzt schräg zu stehen kommen und zwar mit seinem oberen Theil nach links (Figur 154 der untere Kreis). Es fällt nunmehr der obere Theil des Bildes (b e) in den oberen-inneren Quadranten (1) der Netzhaut, diese Hälfte des verticalen Gegenstandes wird also nach unten-aussen projicirt; der untere Theil des Bildes (e a) fällt in den unteren-äusseren (3) Quadranten,



153.

und es wird diese Hälfte des Gegenstandes demnach nach oben-innen projectirt. Es erscheint der Gegenstand dem kranken Auge von oben-innen nach unten-aussen zu laufen oder mit anderen Worten, er erscheint



Lähmung des Obliq. sup.

154.

schräg, wie in Figur 153 die linke Kerze ab, und ist mit seinem oberen Ende nasalwärts gerichtet. Es ist bei diesen Zeichnungen zu erwägen, dass Figur 154 so dargestellt ist, wie ein Beobachter, der vor dem erkrankten Auge steht, das Netzhautbild sehen würde. Figur 153 giebt uns die Doppelbilder, wie sie dem Patienten erscheinen. — Einzelnen Kranken kommt es so vor, als ob das Bild des gesunden Auges schräg stehe. Es wird von ihnen demnach das Bild des linken Auges als gerade, hingegen das des rechten Auges als schräg stehend und zwar mit dem oberen Ende nasalwärts gerichtet, angegeben. Sehr häufig wird das tieferstehende Bild des kranken Auges als näher liegend bezeichnet (v. Graefe). Die-


selbe Erscheinung tritt auch bei anderen Lähmungen auf, wenn ein Bild tiefer steht. Auch dem normal Sehenden erscheint von übereinanderstehenden Doppelbildern eines fernstehenden Objectes (künstlich durch Vorlegen eines Primas erzeugt) das tieferstehende deutlich näher und kleiner; je geringer die Differenz in der Höhe ist, um so geringer erscheint auch die Differenz in der Entfernung. Es entspricht dies unseren sonstigen Erfahrungen. Für gewöhnlich nämlich entwerfen die mit gesenktem Blick betrachteten Gegenstände, welche näher als das fixirte Object liegen, ihr Bild auf der oberen Netzhauthälfte (Förster). So z. B. beim Schreiben der untere uns näher liegende Rand des Papiers. Aber auch bei anderen Blickrichtungen trifft dies öfter zu, so beim Blick in die Ferne, wo die niedrigeren Gegenstände, über die wir dabei fortblicken, ebenfalls sich auf der oberen Netzhauthälfte abbilden. Aus dieser Erfahrung entwickelt sich unter den uns unbekanntem und neuen Verhältnissen einer bezüglichen Lähmung oder beim Vorhalten eines Primas, wie oben angegeben, die Täuschung, dass das tiefere Bild das nähere sei.

Parese und Paralyse des Rectus inferior sinister.

1) Der Beweglichkeitsdefect tritt am meisten hervor beim Blick nach unten in der Abductionsstellung des gelähmten Auges (der Blick nach unten-aussen gerichtet), indem dasselbe etwas nach aussen rückt und nach oben zurückbleibt. Wie bei der Betrachtung der Wirkung der einzelnen Muskelgruppen hervorgehoben, wirken die Recti inferiores und superiores in der Abductionsstellung vorzugsweise auf die Höhenbewegungen des Auges. Beim Blick nach unten in der Abductionsstellung hingegen tritt mehr die abnorme Raddrehung hervor, da durch die Lähmung dem Obliqu. superior sein Antagonist genommen ist und dieser nunmehr das obere Ende des V. M. nasalwärts wendet.

2) Ein leichter Strabismus divergens et sursum vergens in der unteren Hälfte des Gesichtsfeldes.

3) Beim Blick nach unten treten ungleichnamige Doppelbilder auf, das Bild des linken Auges steht etwas tiefer und ist in der Weise schief gestellt, dass es sich mit seinem oberen Ende dem des gesunden zuneigt. In der Abductionsstellung nimmt die Höhendifferenz zu, in der Adductionsstellung die Schiefheit. Der Kranke sieht die Doppelbilder, wie sie in Figur 155 gezeichnet sind.



155.

Die Schiefheit erklärt sich aus der positiven Raddrehung. Das Netzhautbild des verticalen Gegenstandes fällt jetzt mit seinem oberen Theil auf den äusseren-oberen Quadranten; der untere Theil des Gegenstandes, von dem das Bild herrührt, wird demnach nach unten-innen projicirt. Hingegen fällt der untere Theil des Netzhautbildes in den inneren-unteren Quadranten, entgegengesetzt projicirt erscheint der obere Theil des Gegenstandes nach oben-aussen gerichtet.

Da die Bilder gekreuzt stehen, so wird das Bild des linken Auges (L) sich mit seinem oberen Ende dem des rechten zuwenden.

Das Bild des gelähmten Auges steht näher.

Parese und Paralyse des Obliquus inferior sinister.

1) Der Beweglichkeitsdefect tritt am meisten hervor beim Blick nach oben in der Adductionsstellung des gelähmten Auges, indem dasselbe etwas nach innen geht und nach unten zurückbleibt. Beim Blick nach oben in der Abductionsstellung tritt besonders die abnorme Raddrehung hervor: der V. M. wird nasalwärts gerückt.

2) Ein leichter Strabismus convergens et deorsum vergens in der oberen Hälfte des Blickfeldes.

3) Beim Blick nach oben treten gleichnamige Doppelbilder auf, das Bild des gelähmten Auges steht etwas höher und ist in der Weise schief gestellt, dass es sich mit seinem oberen Ende von dem des gesunden abwendet. In der Adductionsstellung nimmt die Höhendifferenz zu, in der Abductionsstellung die Schiefheit.

Parese und Paralyse des Rectus superior sinister.

1) Der Beweglichkeitsdefect tritt am meisten hervor beim Blick nach oben in der Abductionsstellung des gelähmten Auges, indem dasselbe etwas nach aussen rückt und nach unten zurückbleibt. Beim Blick nach oben in der Adductionsstellung tritt besonders die abnorme Raddrehung hervor: der V. M. wird temporalwärts gewendet.

2) Ein leichter Strabismus divergens et deorsum vergens in der oberen Hälfte des Blickfeldes.

3) Beim Blick nach oben treten gekrenzte Doppelbilder auf, das Bild des gelähmten Auges steht etwas höher und ist mit seinem oberen Ende von dem Bilde des gesunden Auges abgengigt.

Lähmung des Oculomotorius.

Da der Lev. palpebr. superioris, Sphincter iridis, Tensor choroideae und sämtliche äusseren Augenmuskeln mit Ausnahme des R. externus und Obliquus superior bei totaler Oculomotoriuslähmung ausser Function sind, steht das Auge in leichter Abductionsstellung; öfter ist es etwas nach vorn gerückt (Exophth. paralyticus). Die Pupille ist erweitert, die Accommodation aufgehoben und das obere Lid hängt herab. Eine Bewegung des Bulbus ist nur nach aussen möglich; nach unten kommt dieselbe nicht zu Stande, da der Obliquus superior bei der vorhandenen Abductionsstellung des Auges vorzugsweise auf die Raddrehung wirkt. Aber auch diese ist öfter kaum merklich.

Multiple Lähmungen.

Erschwert wird die Diagnose, in wie weit der einzelne Muskel theiligt ist, öfter in den Fällen, wo multiple Lähmungen an demselben Auge theils in der Gestalt der Paralysen, theils der Paresen auftreten. Auch bei beide Augen treffenden Lähmungen können Schwierigkeiten vorkommen. So werden in Fällen, wo beide R. externi gleichmässig gelähmt sind, gleichnamige Doppelbilder auftreten, die im Blickfelde ähnlich wie bei concomitirendem Schielen ihre gleiche Entfernung beibe-

halten; lateralwärts werden sie aber beiderseits stärker auseinander weichen. Ferner hat man Personen beobachtet, bei denen sich eine symmetrische, schliesslich vollständige Lähmung der Muskeln beider Augen entwickelte, ohne dass ein eigentliches Schielen auftrat (v. Graefe). — Sind eine Reihe von Muskelnerven eines Auges oder einzelne an beiden Augen gelähmt, aber unter Erhaltung der Accommodation und Pupillen-Contraction, so spricht man von *Ophthalmoplegia exterior* (Hutchinson, Mauthner), sind hingegen die den Ciliarmuskel und den Sphincter iridis versorgenden Fasern des Oculomotorius afficirt, von *Ophthalmoplegia interior*. Die letzteren Fasern haben einen weiter nach vorn gelegenen Ursprung (am Boden des 3. Ventrikels) als die anderen; es würde demnach bei ihrer isolirten Lähmung der Sitz der Affection in dem betreffenden Nervenkerne zu suchen sein. Die centrale Erkrankung mehrerer Augennerven würde sich in Analogie mit der Bulbär-Paralyse setzen lassen, bei der auch eine Reihe functionell verknüpfter Nervenkerne (N. hypoglossus, glossopharyngens, einzelne Facialisäste etc.) durch Sclerose und Atrophie der Ganglienzellen nach und nach in Mitleidenschaft gezogen werden (Lichtheim). Im Uebrigen knüpfen sich in der That gelegentlich an die Erkrankungen der Augennerven auch die Erscheinungen der Bulbär-Paralyse, weiter der Ataxie und Extremitätenlähmungen in Folge eines Fortschreitens des Processes nach rückwärts und Uebergreifen der Sclerose auf die Pyramiden-Seitenstränge des Rückenmarks. Wenn es sich hier wohl meist um sogenannte Nuclear-Lähmungen handelt, so kann doch gelegentlich ein ganz ähnliches Fortkriechen der Lähmungen auch bei Tumoren vorkommen. Bei einem kleinen Gliom des Pons habe ich nach einander Lähmung beider Abducenten, Symptome der Bulbär-Paralyse, Ataxie, schliesslich totale Lähmung der Extremitäten und Nackenmuskeln beobachtet; die sonst diagnostisch entscheidende Staunungs-Papille fehlte.

III. Verlauf und Ausgang.

Die Lähmungen können sich zurückbilden oder stationär bleiben. In letzterem Falle kommt es bisweilen zu einer vollständigen Contraction des antagonistischen Muskels, der das Auge zu sich herüberzieht und fast unbeweglich fixirt (paralytische Contractur). Bleibt nach Rückgang der Lähmung noch eine vermehrte Spannung des Antagonisten, so haben wir das Bild des concomitirenden Schielens, oder auch des latenten, wenn die Spannung des Antagonisten so gering ist, dass eine im Interesse des Einfachsehens stattfindende vermehrte Innervation des

früher gelähmten Muskels eine exacte Stellung beim binocularen Schen erzielt.

Man darf am ehesten den Rückgang einer Lähmung erwarten, wenn sie auf periphere Ursachen, die der Behandlung zugänglich sind, so etwa rheumatische, zurückzuführen ist. Es handelt sich hier meist um einen einzigen Nerven und in der Regel um volle Paralysen. Vorzugsweise häufig ist in dieser Weise der Abducens befallen. Treten die Lähmungen an beiden Augen auf und in der Gestalt von Paresen, so ist die Vermuthung eines centralen Leidens nahe liegend und damit die Prognose bedenklich.

IV. Aetiologie.

Die Augenerven können peripher in ihrem orbitalen und cerebral-basalen Verlauf erkranken, oder in ihrem cerebralen Ursprung und Verlauf.

Von mechanischen Ursachen, die auf die Nerven wirken, sind Geschwülste, Basis-Fracturen, Exostosen, Periostitis, Aneurysmen (so Riss der Carotis im Sin. cavernosus, cf. pulsirender Exophthalmus), meningitische Exsudate besonders zu nennen. Hirntumoren, Blutungen, Encephalitis, disseminirende Hirnsclerosen, Atrophie der Ganglienzellen, graue Degeneration der Hinterstränge des Rückenmarks führen zu centralen Lähmungen, deren Diagnose alsdann in der Regel durch sonstige pathologische Hirnerscheinungen gesichert ist. Mit Berücksichtigung der einzelnen Augenmuskellähmung gelingt es bisweilen, sich eine Anschauung von dem localen Sitze der Affection zu schaffen.

Aber es scheint, dass auch vorübergehende Hyperämien und Anämien zu Paresen führen können, die alsdann, meist nicht alle Fasern des Nerven treffend, wieder schwinden, um gelegentlich an anderen Stellen wieder anzutauhen. Derartige leichtere Lähmungen bilden bisweilen Vorläufer schwerer Hirn- oder Rückenmarkserkrankungen. Doch treten auch völlige Heilungen ein; besonders bei jüngeren Individuen habe ich Paresen, selbst doppelseitige, bei denen eine centrale Ursache (Nuclear-Affectionen) angenommen werden musste, wieder zurückgehen sehen, ohne dass bei einer Jahre langen Beobachtung andere cerebrale Symptome sich zeigten. In gewissen Fällen sind mit Sicherheit Erkältungen nachweisbar: so sieht Jemand schweisstriefend aus dem Coupéfenster eines Eisenbahnzuges, wird von dem scharfen Zugwinde getroffen und bekommt darauf eine Lähmung des Abducens. Oefter begleiten gleichseitige Kopfschmerzen die rheumatischen Lähmungen. Bei anderen Kranken ist Syphilis nachweisbar. In selteneren Fällen tritt auch nach Diph-

theritis (eine fast vollständige Ophthalmoplegie beiderseits wurde von Mendel beobachtet), Diabetes oder nach Blutvergiftung eine Augenmuskellähmung auf.

Schliesslich werden auch angeborene Lähmungen beobachtet.

Eine directe Schwächung der Augenmuskeln sehen wir durch Traumen und Trichinosis entstehen.

V. Therapie.

Die Behandlung wird sich, soweit es angeht, gegen die ursächlichen Momente zu richten haben. Bei rheumatischen Lähmungen ist im Beginn ein diaphoretisches Verfahren, Schwitzcuren, Piloearpineinspritzungen, Tart. stibiat. refr. dos. etc. angezeigt, später wird Jodkali gegeben. Auch örtliche Blutentziehungen mit dem künstlichen Blutegel, ableitende Hautreize (Jodtincturbepinselungen, Veratrinsalbe auf Schläfe und Stirn) sind am Platze. Bei Syphilis ist unter gewissen Verhältnissen eine Schmier- oder Spritzeur mit Sublimat indicirt. Doch hüte man sich damit vorzugehen, wenn etwa schon atrophische Sehnervenaffectionen das Leiden compliciren. Hier ist oft Jodkali am Platze, ein Mittel, das in steigender Dosis und in Verbindung mit Galvanisation des Sympathicus auch bei Nuclear-Lähmungen empfohlen wird. Später kann man die Elektrizität local (etwa durch einen nicht zu starken inducirten Strom, beide Pole auf die geschlossenen Lider in die Gegend des gelähmten Muskels gesetzt) anwenden; auch Strychnininjectionen in die Schläfe. Michel hat empfohlen, in der Weise den gelähmten Muskel orthopädisch zu behandeln, dass man die Conjunctiva über dem Antagonisten mit einer Pineette fasst und das Auge nach der betreffenden Seite herüberzieht und diese Bewegungen systematisch wiederholt.

Um die Beschwerden der Kranken, welche durch das Auftreten der Doppelbilder bedingt sind, zu heben, lasse man sie eine Brille tragen, bei der das Glas vor dem kranken Auge mit Pflaster verklebt oder sonst undrehbar gemacht ist. Wollte man das gesunde Auge verdunkeln, so würde die falsche Projection, wie wir oben gesehen, dem Kranken Schwindelgefühl und Unbehagen verursachen. In besonders unangenehmer Lage sind Patienten mit Ungleichheit der Sehkraft beider Augen, bei denen das sehkräftigere und für gewöhnlich benutzte Auge von der Lähmung befallen ist.

Ferner könnte man daran denken, durch Prismen die Doppelbilder zur Verschmelzung zu bringen. Dieselben müssten so vorgelegt werden, dass die Lage der Prismabasis der Zugwirkung des gelähmten Muskels entspricht. Besteht beispielsweise Lähmung des linken Abducens, so

werden die entstehenden gleichnamigen Doppelbilder vereinigt durch ein Prisma mit der Basis temporalwärts vor das linke Auge gelegt: dasselbe lässt das linke Doppelbild nasalwärts herübrücken.

[Zur leichteren und schnelleren Orientirung über die Wirkung der Prismen kann man sich merken, dass das Doppelbild immer nach der Seite hin entsteht oder verschoben wird, wohin man die brechende Kaute richtet].

Bestehen Höhenunterschiede neben seitlichem Abstand der Doppelbilder, so muss noch durch das entsprechende Prisma, Basis nach oben oder unten, der Höhenunterschied ausgeglichen werden. Man erreicht dies bisweilen auch durch schräge Haltung eines und desselben Prismas. Wenn auf diese Weise ein Prisma von einem bestimmten Winkelgrade gefunden ist, das die Doppelbilder zum Verschmelzen bringt, so könnte es in ein Brillengestell gesetzt und getragen werden. Falls das Prisma aber stärker als etwa 6 Grad ist, wird es zu schwer und giebt unangenehme Farbenränder. Man vertheilt seine Wirkung dann so, dass man vor beide Augen ein Prisma von der halben Stärke setzt. Also wenn Prisma 10 Grad, Basis nach aussen, vor das linke Auge gehalten die Doppelbilder vereinigt, legt man vor beide Augen ein Prisma von 5 Grad, Basis nach aussen. Es wird hierdurch das Bild des linken und des rechten Auges nasalwärts verschoben.

Abgesehen davon, dass oft erst sehr starke und deshalb praktisch nicht mehr verwendbare Prismen die Vereinigung der Doppelbilder erzielen, so spricht gegen ihre Anwendung auch noch, dass sie nur für eine ganz bestimmte Blickrichtung genügen, während gerade beim Lähmungsschielen die Ablenkung des Auges je nach der Blickrichtung erheblich wechselt.

In der Regel wird man von ihrer Benutzung zu diesem Zwecke absehen müssen. Hingegen werden sie zu orthopädischen Uebungen bisweilen verwendet. Man rückt nämlich durch Prismen die Doppelbilder so dicht aneinander (ohne sie jedoch mechanisch zur vollen Deckung zu bringen), dass das Interesse des Einfachsehens angeregt wird: eine stärkere Innervation des paretischen Muskels soll alsdann die Verschmelzung bewirken. Bequemer ist das Verfahren, dass man einen Gegenstand aus dem Gebiete des Einfachsehens vor den Augen in das Gebiet des Doppelsehens hinüberführen lässt mit dem Auftrage, möglichst lange das Einfachsehen festzuhalten. Doch ist bei beiden Versuchen darauf zu achten, dass man nicht durch Ueberanstrengung, wie leicht möglich, die paretischen Muskeln übermüdet und damit schwächt. Es dürfen derartige Versuche höchstens einige Male hinter einander an-

gestellt werden und ihr Effect ist streng zu überwachen. Bei Benutzung von Prismen geht man sehr allmählig zu schwächeren über, die eine stärkere Contraction des paretischen Muskels erfordern.

Operative Eingriffe, wie wir sie als Tenotomie des Antagonisten oder Vorlagerung des geschwächten Muskels beim concomitirenden Schielen üben, werden meist nur in den Fällen gemacht, wo nach abgelaufener Lähmung sich eine secundäre Spannungszunahme des Antagonisten gebildet hat, da eine zu frühzeitige Ausführung derselben bei etwaigem Rückgang der Lähmung Schielen nach entgegengesetzter Richtung zur Folge haben würde.

2. Strabismus concomitans (musculäres Schielen).

Die im Gegensatz zum paralytischen Schielen auftretenden Ablenkungen eines Auges von dem fixirten Object, wie sie in Folge von grösserer Zugkraft eines Muskels oder Spannungsvermehrung oder auch abnormer Schwäche eines Antagonisten auftreten, führen die Bezeichnung concomitirendes Schielen, deshalb, weil das abgelenkte Auge das fixirende bei den verschiedenen Blickrichtungen begleitet*).

I. Allgemeine Diagnose.

Als unterscheidende Momente gegenüber dem paralytischen Schielen kommen folgende in Betracht:

1) Beim concomitirenden Schielen ist kein eigentlicher Beweglichkeitsdefect vorhanden. Zwar ist häufig bei der Einzelprüfung des abgelenkten Auges die Beweglichkeit in der dem ablenkenden Muskel entgegengesetzten Richtung etwas verringert. Die Gesamtausdehnung des Blickfeldes ist aber normal, indem eine gewisse Verschiebung des Gebietes zu Gunsten des stärker contrahirten Muskels besteht. In der Regel lässt sich Aehnliches, wenn auch nicht in dem Maasse, bezüglich des Blickfeldes des nicht schielenden Auges constatiren; auch hier pflegt der gleichnamige Muskel (etwa bei Strab.

*) Deutsche Heeresordnung. Bedingt tauglich (§. 7, Anlage 2; Ersatzreserve 2. Klasse, im Bedarfsfall 1. Klasse): b) Schielen, wenn beim Geradeaussehen des einen Auges das andere mit dem Hornhautrande den inneren oder äusseren Lidwinkel berührt. — (§. 7, Anlage 1; Ersatzreserve 1. Klasse, im Bedarfsfall active Dienstpflicht): f) Schielen geringeren Grades.

convergens der Rect. internus) stärkeren Einfluss auf den Bewegungsbogen des Auges zu üben.

2) Schielstellung. a) Der Schielgrad bleibt gleich gross durch das ganze Blickfeld. Führt man z. B. bei Strab. convergens eine Lichtflamme in horizontaler Ebene von rechts nach links, so ist der Grad der Ablenkung überall ein gleicher. Damit ist nicht ausgeschlossen, dass bei der Einstellung auf verschiedene Entfernung der Grad des Schielens wechselt; ja selbst bei der Einstellung auf dieselbe Entfernung und dasselbe Object kann das schielende Auge gelegentlich stärker oder weniger stark abgelenkt sein. Besonders häufig ist letzteres beim Strab. convergens der Hyperopen der Fall, wo die grössere oder geringere Accommodationsspannung, das grössere oder geringere Interesse, scharfe Netzhautbilder zu gewinnen, ihren Einfluss auf die Contraction der M. rect. interni in grösserem oder geringerem Grade, wie später noch genauer darzulegen ist, ausübt.

b) Der Primärschielwinkel ist gleich dem Secundärwinkel. Da es sich um eine bei allen Blickrichtungen gleichbleibende Kraftzunahme des ablenkenden Muskels, nicht um eine Lähmung des Antagonisten handelt, so wird, falls das abgelenkte Auge eingerichtet wird, der erforderliche Nervenimpuls in gleicher Weise und mit demselben Effect auf den associirten Winkel des anderen Auges wirken. Besteht beispielsweise am linken Auge bei Strabism. convergens eine Ablenkung von 4 mm, so wird zur Einstellung dieses Auges auf den fixirten Gegenstand, was man durch vorübergehendes Verdecken des rechten Auges bewirken kann, der R. externus des linken Auges einen entsprechenden Nervenimpuls erhalten, der in gleicher Weise auf den associirten R. internus des rechten Auges wirkend, das rechte Auge um 4 mm nach innen ablenkt. Uebrigens kommen gelegentlich kleine Differenzen vor, besonders bei verschiedenen Refraktionszuständen beider Augen. Sie stehen dann in Verbindung mit dem grösseren oder geringeren Accommodationsimpuls, den das eine oder andere Auge fordert. Dieser Accommodationsimpuls aber beeinflusst in gewissem Grade auch die Convergenzstellung. Auch ist weiter zu erwägen, dass bisweilen bei dem dauernd abgelenkten Auge nicht die Macula zum Fixiren benutzt wird, sondern eine excentrisch davon liegende Netzhautstelle. Dies hat natürlich auch Einfluss auf das Maass der secundären Schielablenkung.

3) Da der Schielwinkel gleich bleibt, behalten auch die Doppelbilder, wenn sie vorhanden sind, eine gleiche Entfernung durch das ganze Blickfeld. Doch werden spontan nur selten Doppelbilder angegeben. Es beruht dies darauf, dass in der Regel schon in früher

Jugend das concomitirende Schielen sich entwickelt, wo die mangelhafte Beobachtungsgabe das Auftreten der Doppelbilder meist nicht zum Ausdruck kommen lässt. Dass sie aber anfänglich vorhanden sind, dafür spricht — neben den Angaben intelligenter Kinder — der Umstand, dass Erwachsene, die von concomitirendem Schielen befallen werden, ganz regelmässig über Doppelbilder klagen. Auch kommt hinzu, dass in der Jugend die Doppelbilder eher wieder verschwinden werden, da der binoculäre Sehaect sich noch nicht so zwingend und unabänderlich festgesetzt hat. Dieses Verschwinden der Doppelbilder kann so vor sich gehen, dass das Bild des abgelenkten Auges unterdrückt wird, oder auch so, dass sich eine binoculare Projection bildet, wodurch anatomisch nicht identische Netzhautpunkte dennoch die auf ihnen entstehenden Netzhautbilder auf ein und dasselbe Object im Raume beziehen. Für beide Vorgänge finden sich Beispiele. Dass auch bei normalem Sehen das völlige Abstrahiren von dem, dem einen Auge gebotenen Sehobjecte möglich ist, beobachtet man trotz Offenhaltens beider Augen beim Mikroskopiren und Ophthalmoskopiren genügend oft. Ebenso, wenn man etwa eine Schrift liest, während man durch ein Blatt Papier, in die Mittellinie des Gesichtes gehalten, das dem rechten Auge Gebotene von dem, was das linke Auge sieht, scheidet. Je nach der Seite, auf welche die Aufmerksamkeit sich richtet, wird mit dem rechten oder dem linken Auge gelesen. Selbst eine besondere Bedeutung des Bildes, welches auf die Macula des ausgeschlossenen Auges fällt, ist nicht zu constatiren: Alles ist verschwommen und verschwindet, wenn die volle Aufmerksamkeit dem einen Auge zugewendet wird, vollkommen. Dessenungeachtet aber kann man grössere Gegenstände, welche sich auf der Seite des ausgeschlossenen Auges finden, bei darauf gelenkter Aufmerksamkeit gleichzeitig wahrnehmen. Dasselbe trifft auch bei den meisten Schielenden zu. So hat Schweigger gezeigt, dass von dem schielenden Auge das Bild einer durch Reflex hineingeworfenen Lichtflamme in der Regel empfunden wird, selbst wenn dieses Bild auf eine Stelle der Netzhaut fällt, welche dem Theil des Gesichtsfeldes entspricht, der von dem fixirenden Auge beherrscht wird. Ebenso finden wir oft, dass Patienten mit concomitirendem Schielen einfach dadurch, dass wir ihnen vor ein Auge ein rothes Glas halten und so die Bilder differenziren, dahin kommen, dieselben als Doppelbilder wahrzunehmen. Bei vielen muss man diesen Versuch öfter wiederholen, indem man durch Vorhalten der Hand vor ein Auge bald das schielende, bald das gewöhnlich eingerichtete sich einstellen lässt und die Kranken direct darauf hinweist, dass im Moment des Freilassens des früher verdeckten Auges

Doppelbilder sich zeigen würden. Es macht hier recht lebhaft den Eindruck, dass es einer ganz besonderen Anstrengung und ungewohnten Aufmerksamkeit auf die Bilder des schielenden Auges bedarf, um die subjective Wahrnehmung der Doppelbilder hervorzurufen. Wenn nun in der Jugend das eintretende Schielen zu einer absichtlichen Unterdrückung des störenden Doppelbildes, das im Uebrigen im schielenden Auge wegen seiner excentrischen Lage schwächer ist, führt, wenn absichtlich ein monoculares Sehen geübt wird, so ist es verständlich, dass bei der weiteren körperlichen und geistigen Entwicklung die Fähigkeit die Netzhautbilder beider Augen zu gleicher Zeit im Geiste zu verarbeiten und zum Bewusstsein zu bringen, abnimmt: es entwickelt sich eine psychische Abnormität. Die äussere sichtbare Scheidewand, durch welche wir experimentell das Gesichtsfeld beider Augen der Normalsehenden trennen können, findet bei vielen Schielenden ihre Analogie in einer geistigen Scheidung beider Gesichtsfelder. Wendet sich die Aufmerksamkeit dem einen Auge allein zu, so kommt das Gesichtsfeld des anderen unter gewöhnlichen Verhältnissen nicht mehr zum Bewusstsein, kann also nicht stören. Hierdurch ist der grosse Unterschied in der Häufigkeit der Diplopie bei paralytischem und concomitirendem Schielen bedingt. Von Augenmuskellähmungen werden in der Regel Erwachsene befallen und diese klagen dann über Diplopie. Ihnen wird es natürlich viel schwerer oder es ist ihnen auch oft für immer unmöglich, die Doppelbilder zu unterdrücken, da bei ihnen bereits der psychische Verschmelzungsact beider Gesichtsfelder als ein unwillkürlicher und mit elementarer Gewalt einhergehender sich ausgebildet hat. Ebenso aber klagen auch Erwachsene, bei denen concomitirendes Schielen sich entwickelt, oft dauernd über Doppelbilder.

Zeigen sich bei kleinen Kindern, wie es auch gelegentlich vorkommt, Augenmuskellähmungen, so fehlen entweder die Klagen über Doppelbilder, oder, wenn sie vorhanden, so schwinden sie bald. Lehrreich ist folgendes Beispiel: Ein älterer Patient, der an einer in frühester Jugend entstandenen Parese des R. superior litt, hatte beiderseits volle Sehschärfe und konnte die Augen nach Willkür abwechselnd zum Sehen benutzen. Diplopie sowie binoculares Sehen aber fehlten. Die Projection aber erfolgte richtig.

Der Verlust der gleichzeitigen Verwerthung binocularer Eindrücke kam sich auf bestimmte Regionen beschränken. Besonders häufig wird diejenige Netzhautpartie des schielenden Auges ausgeschlossen, welche in der Richtungslinie des von dem anderen Auge fixirten Objectes liegt. Diese Partie würde ja das am meisten störende Doppelbild, nämlich das

des fixirten Objectes geben, wenn nicht von der Verwerthung ihrer Netzhautbilder abstrahirt würde. Man bezeichnet dies als regionäre Exclusion (*Gracfe*). Während man in solchen Fällen weder spontan noch mit vorgehaltenem bunten Glase Doppelbilder erhält, entstehen dieselben und werden oft der Schielstellung entsprechend projeirt, wenn man durch vorgehaltene Prismen die von der fixirten Lichtflamme ausgehenden Strahlen auf andere periphere Netzhautpartien lenkt. Hier besteht demnach eine gleichmässige der Netzhautidentität in gewissem Sinne congruente Projection auf beiden Augen.

Nicht immer aber ist eine Uebereinstimmung der einzelnen Doppelbilderdistanz mit der linearen Ablenkung des einen Auges zu finden. Es kommen sogar Fälle von *Strabismus convergens* vor, wo anfänglich nach einer Schieloperation, die nur eine Verringerung der Convergenz erzielte, gekreuzte Doppelbilder angegeben werden, während nach der Identitätslehre doch gleichnamige vorhanden sein müssten. Man hat hier von einer *Netzhautincongruenz* gesprochen. Wahrscheinlicher ist die Auffassung, zumal diese gekreuzten Doppelbilder in der Regel bald wieder schwinden, dass sich für jedes Auge eine der früheren Schielstellung entsprechende besondere Projection ausgebildet hatte, die ein binoculares Sehen ohne Doppelbilder ermöglichte. In dem angenommenen Falle von *Strabismus convergens* werden demnach die *Macula lutea* des fixirenden Auges und die ihr bei dieser Schielstellung anatomisch correspondirende Stelle der inneren Netzhauthälfte des abgelenkten Auges ihre Netzhautbilder auf einen und denselben Punkt im Raum beziehen. Wird diese Correspondenz durch eine Schieloperation gestört, so treten Doppelbilder auf, die dann unter den neuen Erfahrungen bald wieder schwinden, um so leichter, da zweifellos die anatomisch identischen Stellen beider Netzhäute eine angeborene Beanlagung für gleichartige Projection und Einfachsehen haben. Auch die seltenen Fälle von *Strabismus divergens*, bei denen gleichnamige Doppelbilder angegeben werden, lassen sich meist unter Zuhilfenahme einer falschen, durch den zur Muskelcontraction erforderlichen Nervenimpuls bedingten Projection deuten. Ich beobachtete eine Patientin mit *Strabismus divergens alternans*, bei der für gewöhnlich das fixirende Auge nicht die *Macula*, sondern eine nach aussen gelegene excentrische Stelle auf das Object einrichtete. In dieser Schielstellung bestanden keine Doppelbilder. Benutzte die Kranke hingegen, was sie absichtlich konnte, die *Macula* zur Fixation, so traten trotz restirenden *Strabismus divergens* gleichnamige Doppelbilder auf, die ihre Erklärung in der jetzt eingetretenen und zum Bewusstsein gekommenen Verrückung des Kreuzungspunktes der Richtungsstrahlen nach innen finden.

Wir können demnach zusammenfassend bei den concomitirend Schielenden bezüglich des Ausbleibens oder Auftretens der Doppelbilder Folgendes constatiren: In der Regel besteht ein mehr oder weniger hochgradiger Defect in der psychischen Verwerthung der Netzhaut eindrücke des schielenden Auges zum binocularen Sehen. Derselbe kann sich auf bestimmte Regionen der Netzhaut oder auf die ganze Netzhaut beziehen. Die Projection ist entsprechend der anatomischen Identität oder sie weicht mehr oder weniger von ihr ab. In Ausnahmefällen ist das Vermögen einer binocularen Verwerthung beider Netzhautbilder vorhanden.

4) Schwachsichtigkeit eines Auges. Sehr häufig ist beim concomitirenden Schielen ein Auge schwachsichtig; volle Sehstärke beider Augen findet sich bei Schielenden verhältnissmässig selten. Auch Refraktionsdifferenzen (Anisometropie) sind oft nachweisbar. Oefter erklärt sich die Sehschwäche, wenigstens zum Theil, durch Hornhauttrübungen, unregelmässigen Astigmatismus und Aehnliches. In anderen Fällen fehlt jedes palpable Moment, wir haben dann eine Amblyopie ohne pathologischen Befund. Das Gesichtsfeld ist in der Regel von normaler Weite, gelegentlich sind Verengungen desselben zu constatiren. Auch Herabsetzungen des Lichtsinns habe ich gelegentlich gefunden. Bisweilen ist das centrale Sehen so gering, dass das abgelenkte Auge — bei Verschluss des anderen — nicht mit der Macula lutea, sondern mit einem excentrisch nach innen von ihr gelegenen Theil das Object fixirt. Es findet sich dies besonders bei Strabismus convergens. Da die Mitbenutzung des convergent abgelenkten Auges sich vorzugsweise auf den Theil seines temporalen Gesichtsfeldes, welcher vom eingestellten Auge nicht gesehen werden kann, beschränkt wird, so bleibt die innere Netzhauthälfte besonders in Uebung.

Man hat diese vorzugsweise bei monolateralem Schielen vorkommende Schwachsichtigkeit als Amblyopie aus Nichtgebrauch aufgefasst. Ihre Entstehung kann sich in der Weise erklären, dass der absichtliche Ausschluss des betreffenden Auges bei der psychischen Verarbeitung der Netzhaut eindrücke zu einem centralen Defect führt; es muss dabei vorausgesetzt werden, was hier zutrifft, dass in der Jugend dieser Ausschluss durch Eintritt des Schielens erfolgt, also zu einer Zeit, wo das Hirn noch in voller Entwicklung ist. Gegen die Anschauung, dass diese Schwachsichtigkeiten immer unabhängig vom Schielen seien und stets als congenitale Amblyopien aufgefasst werden müssten, spricht die ungewöhliche Häufigkeit ihres Vorkommens bei monocularem Strabismus und vor Allem, dass Amblyopien, bei denen — ohne pathologischen Befund — die grössere Sehstärke sich wie in den erwähnten Fällen an einer

excentrischen Netzhautpartie findet, ohne gleichzeitiges Schielen nicht zur Beobachtung kommen. Weiter habe ich einen siebenjährigen Knaben wegen höhergradigen Strab. convergens oculi dextri operirt, der zur Zeit der Operation am rechten Auge noch volle Sehstärke bei H $\frac{1}{40}$ aber ohne binocularen Schaeht besass. Es blieb ein Strab. convergens von circa $1\frac{1}{2}$ mm bestehen. Zehn Jahre später zählte Patient nur Finger in 4 m und fixirte mit einer Stelle der inneren Netzhauthälfte: eine Augenerkrankung war inzwischen nicht eingetreten. — Es ist durch die zur Erklärung der Unterdrückung von Doppelbildern gemachte Annahme eines centralen Defectes in der Perception der Netzhautbilder weiter auch verständlich, dass später durch einseitige Uebung des Auges die verloren gegangene Sehstärke in der Regel nur in geringem Grade gehoben werden kann. Allerdings sieht man nicht selten durch derartige Uebungen und besonders durch Geradestellung des Auges nach der Operation eine erhebliche Verbesserung des Sehvermögens bezüglich seiner Gebrauchsfähigkeit zu Stande kommen und könnte dies fälschlich als eine Hebung der Sehstärke auffassen. Wie jedoch Schweigger und Alfr. Graefe mit Recht ausführen, bedarf es einer sehr genauen und eingehenden Untersuchung des schielenden Auges, um, nach Correction der durch Refractionsanomalien bedingten optischen Störungen und vor Allem der oft bei der Prüfung schnell eintretenden Ermüdung, die wirkliche Sehstärke des Auges festzustellen. Das so erlangte Resultat wird sich meist auch später nicht erheblich anders gestalten. Wohl aber lernt der Kranke häufig das Auge wieder zu gebrauchen und andauernd zu benutzen, besonders wenn ihm nach der Operation die das Auge in seiner Thätigkeit schwer belastende übermässige Muskelspannung genommen ist, die in gleicher Weise stört, als wenn ein Normalsehender versucht, längere Zeit mit einem starken Prisma, unter dem sein Auge eine Schielstellung einnimmt, zu sehen und zu arbeiten.

In einer Reihe von Fällen muss man allerdings aus gewissen Anzeichen (z. B. Ast. irregularis) eine angeborene Schwachsichtigkeit des schielenden Auges annehmen; dieselbe begünstigt die Ablenkung.

II. Specielle Diagnose und Actiologie.

Das concomitirende Schielen tritt entweder so auf, dass ein und dasselbe Auge beständig in der Schielstellung sich befindet, während das andere beständig zur Fixation benutzt wird (monoculares Schielen), oder in der Art, dass beide Augen abwechselnd zur Fixa-

tion verwendet werden (*Strab. alternans*). In letzterem Falle gestaltet sich der Vorgang, wenn man ein Object in horizontaler Ebene von rechts nach links vor dem Kranken vorbeiführt, meist so, dass auf der rechten Seite des Blickfeldes das rechte Auge, auf der linken das linke zur Fixation verwendet wird.

Ferner können wir entweder ein beständiges Abweichen eines Auges bei Schielenden constatiren oder ein periodisch auftretendes (*Strab. periodicus*). Diese letztere Form ist besonders bei Strabismus convergens zur Zeit, wo dieses Schielen sich ausbildet, meist im vierten bis sechsten Lebensjahre, sehr häufig; das Schielen tritt dann ein, wenn das Kind „einen deutlichen Seheindruck erzielen will“ (Böhm). Die Augen sind für gewöhnlich normal eingestellt; hält man dem Kinde aber einen kleineren Gegenstand, etwa die Zeiger einer Uhr, nahe vor die Augen, so tritt die convergirende Abweichung hervor und bisweilen in einem erschreckend hohen Grade. Es kann sich dieser Zustand des periodischen Schielens beständig erhalten oder spontan schwinden; in den meisten Fällen kommt es zu constantem Schielen. —

Nach den oben erwähnten Verschiedenheiten diagnosticiren wir beispielsweise einen Strabismus convergens alternans oder *Str. conv. monocularis* (oc. dextri oder sinistri), oder einen *Strab. conv. periodicus alternans* oder *Strab. conv. periodicus oc. dextri etc.*

Strabismus convergens concomitans.

Der Strabismus convergens ist nicht selten mit einer leichten Höhenablenkung des schielenden Auges verknüpft. Letztere ist entweder ein ungewöhnlicher, vielleicht durch besondere Ansatz- oder Innervationsverhältnisse bedingter Effect der Contraction des *R. internus* oder es handelt sich um eine selbstständige Mitbetheiligung der Auf- und Abwärtswender. In ersterem, bei Weitem häufigeren Falle geht immer das nach innen abgelenkte Auge, gleichgültig, ob man das rechte oder linke fixiren lässt, nach oben; diese Ablenkung schwindet nach der Tenotomie des *R. internus*. Im anderen Falle gestaltet sich die Sache so. Bei der Fixationsstellung des rechten Auges steht beispielsweise das linke nach Innen und etwas nach oben gerichtet. Lässt man nun das linke Auge den betreffenden Gegenstand fixiren, so macht das rechte Auge eine associirte Bewegung nach innen und nach unten. Hier bedarf es öfter noch eines operativen Vorgehens gegen den *Rect. superior*.

Die überwiegende Zahl derer, welche an Strabismus convergens leiden, sind Hyperopen. Der Einfluss, welchen diese Refractionsanomalie auf das Zustandekommen des Strabism. converg. übt, wurde besonders

von Donders klar gelegt. Der Hyperop bedarf zum Sehen in der Nähe einer grösseren Accommodationsanstrengung als der Emmetrop. Bei der gewöhnlichen, auf den fixirten Gegenstand gerichteten binocularen Convergence ist ihm die erforderliche Accommodationsspannung unmöglich. Da aber mit zunehmender Convergence, d. h. mit erhöhter Contraction der *M. recti interni* gleichzeitig eine Vermehrung der Accommodationsspannung eintritt, so sucht der Hyperop sich dieselbe in der Weise zu ermöglichen, dass er ein Auge in der für den fixirten Gegenstand erforderlichen Convergencestellung lässt, den *R. internus* des anderen Auges aber stärker contrahirt und somit mit diesem Auge nach innen schiebt. Da die Gesamtspannung beider *R. interni* bei der Accommodationsspannung jedes einzelnen Auges in Rechnung kommt, so erhält hierdurch auch das eingestellte Auge eine höhere Accommodation. Der Patient kann nunmehr accommodiren, giebt aber den binocularen Sehaet auf. Wir sehen daher das typische periodische Schielen immer dann auftreten, wenn ein in der Nähe befindlicher Gegenstand scharf gesehen werden soll. Am häufigsten kommt es bei Hyperopen niedrigeren und mittleren Grades vor; diesen schafft die vermehrte Spannung des *R. internus* noch die Möglichkeit ausreichender Accommodation. Bei hochgradigen Hypermetropen reicht diese Convergenceerhöhung aber nicht aus; hier ist das Schielen auch selten. Andererseits sieht man es gelegentlich auftreten, wenn Hyperopen nach schweren Krankheiten allgemeine Muskelschwäche zurückbehalten haben: zur Zeit der Gesundheit waren sie im Stande, mittelst ihres kräftigen Accommodationsmuskels ohne Zuhilfenahme übermässiger Convergence genügend zu accommodiren; jetzt müssen sie zu letzterer ihre Zuflucht nehmen. Nach Wiedererlangung der früheren Muskelkraft schwindet dann auch das Schielen.

Am ehesten werden diejenigen Hyperopen zum Schielen kommen, bei denen der binoculare Sehaet schon durch Ungleichheit beider Augen in Frage gestellt ist. Dies trifft zu, wenn ein Auge sehenschwach ist oder wird (wie beispielsweise durch Hornhautflecke nach Keratitis, wie sie nach Ausschlagskrankheiten vorkommen), wenn erhebliche Refraktionsdifferenzen oder wenn unregelmässiger Astigmatismus die binoculare Verschmelzung der Netzhautbilder erschweren. Auch zeigt sich die Wichtigkeit der geringeren oder grösseren Festigkeit des binocularen Sehaetes als Erleichterungs- oder Erschwerungsgrund für die Entstehung des Strabismus conv. hyperopicus darin, dass derselbe sich in frühester Kindheit in der Regel entwickelt, während ein Entstehen bei Erwachsenen mit sicher ausgebildetem, binocularem Sehen kaum je beobachtet wird.

Es wird ferner das bei den verschiedenen Refractionen verschiedene Verhalten des Winkels γ (cf. S. 70) in Betracht zu ziehen sein. Beim Hyperopen ist dieser Winkel am grössten; es steht also die Pupillenmitte oder das Hornhaucentrum am meisten nach aussen von der Sehlinie. Bei Einstellung beider Augen auf einen Gegenstand in bestimmter Entfernung werden danach beim Hypermetropen die Augen respective die Hornhaucentra etwas weiter nach aussen gedreht werden müssen als beim Emmetropen oder dem Myopen; hierzu ist eine grössere Contraction der R. externi erforderlich, welche bei zu starken Anforderungen nicht mehr geleistet werden kann und so eine Insufficienz den Interni gegenüber hervortreten lässt.

Trotz dem Vorhandensein aller dieser Momente kommt es in einer Reihe von Fällen nicht zum Convergentschielen. Individuelle Hinderungsgründe (z. B. starker Widerwille gegen Doppelbilder, Schwäche der R. interni [Ulrich]) erklären dies ausreichend.

Andererseits wird Strabismus convergens auch beobachtet, ohne dass wir hyperopische Refraction oder Accommodationsschwäche finden. Hier handelt es sich um ein elastisches Uebergewicht oder eine grössere Kraft der M. recti interni, wodurch die Convergenz hervorgerufen wird, ein Moment, welches Schweigger mit besonderem Nachdruck in den Vordergrund stellt. Dasselbe wird besonders leicht zum Schielen führen, wenn nebenbei die eben betonten Einflüsse der Hyperopie hinzutreten.

Schon in der Norm überwiegt der Krafteffect der Interni den der Externi; sie drehen das Auge im Blickfeld nach innen circa 45 Grad, während die R. externi es nach aussen nur circa 40 Grad bewegen. Doch bestehen hier zahlreiche Abweichungen, besonders von der Refraction und dem Alter abhängig. Es lässt sich nun nachweisen, dass bei einer Reihe von Convergentschielenden ein selbst über dieses normale Maass hinausgehendes Plus von Bewegungskraft den R. interni zukommt. Nach Schneller's Untersuchungen würde es sich nicht mehr um reines Accommodationsschielen handeln, wenn die Blickfeldgrenzen nach innen um mehr als 11 bis 14 Grad die nach aussen überragten. Diese Fälle ganz eigentlich musculären Schielens liefern ihr Contingent besonders zu der Kategorie der constant Schielenden. Unter Zugrundelegung dieser Ursache ist es erklärlich, dass wir auch eine erhebliche Reihe von Emmetropen, selbst Myopen unter den Convergentschielenden finden. Allerdings wird durch den Umstand allein, dass zur Zeit der Untersuchung Emmetropie oder geringe Myopie besteht, noch nicht ausgeschlossen, dass es sich ursprünglich vielleicht doch um accommodatives Schielen gehandelt habe. Wir sehen öfter Fälle, wo die früher bestan-

dene Hypermetropie in Emmetropie oder Myopie übergegangen ist und dennoch der einmal ausgebildete Strabismus convergens fortbesteht. Es sind demnach die Schlüsse, welche man auf Grund statistischer Zusammenstellungen über die grössere oder geringere Häufigkeit der Hyperopie beim Convergensschielen bezüglich der geringeren oder grösseren Häufigkeit des accommodativen Strabismus gezogen hat, nur mit Vorsicht aufzunehmen. —

Bisweilen beobachtet man auch bei einseitigen Augenentzündungen mit stärkerer Lichtscheu oder unter Schlussverband, wenn das Auge geöffnet und untersucht wird, eine früher nicht vorhandene convergirende Ablenkung; besonders bei Kindern, aber auch bei Erwachsenen kommt dies vor. Nach Hebung der Krankheit verschwindet dieses Schielen, das in einzelnen Fällen als Folge eines reflectorischen Reizes, wie die krampfartigen Zuckungen des R. internus zeigen, in anderen als Ausdruck eines muskulären, unter gewöhnlichen Verhältnissen durch den binocularen Schact beherrschten Uebergewichtes dieses Muskels aufzufassen ist.

Sehr eigenthümlich ist das convergente Schielen, das sich bisweilen bei Myopen mittleren Grades in dem zweiten Jahrzehnt ihres Lebens oder noch später entwickelt. Da bei ihnen der binoculare Schact schon voll entwickelt ist, klagen sie viel über Doppelbilder und werden durch sie lebhaft gestört. Meist tritt das Schielen zuerst periodisch auf, dabei wird längere Zeit hindurch für die Nähe noch correct eingestellt, während für die Ferne bereits Convergenz vorhanden ist.

In manchen Familien ist das Schielen erblich; in der Regel besteht in diesen Fällen hyperopische Refraction.

Der Strabismus convergens (weniger der Strabismus divergens) ist häufig von einer schiefen Kopfhaltung begleitet; die dem schielenden Auge angehörige Gesichtshälfte wird meist nach vorn gedreht. Es geschieht dies im Interesse des fixirenden Auges, das jetzt beim Gradeaussehen die seinem muskulären Gleichgewicht entsprechende Adductionstellung einnehmen kann (Hoek).

Strabismus divergens.

Die dauernde Nachauswendung eines Auges pflegt sich später zu entwickeln als das Einwärtsschieln. Während letzteres vorzugsweise Hyperopen befällt, finden sich unter den nach auswärts Schielenden überwiegend Myopen. Mancherlei Gründe — abgesehen von bereits bestehenden Kraftanomalien der Muskeln — erklären uns diese Neigung zur Divergenzstellung. Selbst bei normaler Augenstellung ist, sowohl

was die Grenze des Blickfeldes als die Ueberwindung von Prismen betrifft, bei Myopen kein derartiges Ueberwiegen der Interni über die Externi zu constatiren, wie bei Hypermetropen und Emmetropen. Die Verlängerung des Auges, die eiförmige Gestalt desselben bei höhergradiger Myopie bewirkt ein Nachvornrücken der Ansatzstellen der Recti; hierbei wird aber besonders stark der Rect. externus gedehnt werden, da er von seinem medialen Ursprung am Foram. opticum sich stark nach aussen und vorn um den Bulbus herumschlägt, während der Internus in mehr gerader, nach vorn gehender Richtung zu seinem Ansatzpunkt gelangt. Die erhöhte Dehnung des R. externus hat die Folge, dass jeder ihn treffende Innervationsimpuls einen stärkeren Contractions-effect hervorrufen und somit das Auge ausgiebiger temporalwärts bewegen wird. Weiter kommt hinzu, dass Winkel γ kleiner ist als bei Emmetropen und Hyperopen. Eine bestimmte Convergenzstellung erfordert für den Myopen eine stärkere Einwärtsrichtung der Hornhautmitte, also eine stärkere Anspannung der R. interni als beim Emmetropen. Daraus resultirt, dass bei dem gleichzeitigen Hinderniss, welches die vermehrte Spannung des Externus bietet, letztere leichter das Uebergewicht erhält und das Auge nach aussen zieht. Weiter ist auch zu erwägen, dass bei dem innigen Zusammenhang zwischen Accommodation und Convergenz die geringere Accommodationsspannung, deren die Myopen bedürfen, auch die Convergenztendenz verringert. Wenn wir ohne zu accommodiren vor uns hinstarren, kommen die Augen leicht in Divergenzstellung, was die auftretenden gekreuzten Doppelbilder erweisen. Dieses Uebergewicht der Externi beim „gedankenlosen“ Blick bei dem Mangel der strengeren Fixation und Accommodation erklärt auch, dass der Strabismus divergens sich so häufig bei Personen entwickelt, bei denen ein Auge erblindet ist. Selten nur beobachten wir, dass das Auge nach innen abweicht: hier handelt es sich meist um Erblindungen in den ersten Lebensjahren, wo noch hyperopische Refraction die Regel ist.

III. Verlauf.

Es ist zu betonen, dass eine Reihe von Convergentsehenden in späteren Jahren spontan aufhört zu schielen. Da dies fast ausnahmslos nur bei dem mit Hyperopie verknüpften Strabismus eintritt, so unterstützt es die Ansicht, dass es sich hier nicht immer um unabänderliche, gleichsam organische Aenderungen der Muskelkraft handelt. Besonders oft verschwindet periodischer Strabismus convergens. Die Zahl derer, welche angeben, in ihrer Jugend geschielt zu haben, ist gar nicht gering.

Es ist interessant zu beobachten, dass gelegentlich einer von diesen, wenn er in die Zeit der Presbyopie kommt und nicht die entsprechende Convexbrille benützt, wiederum bei starker Accommodationstendenz auf die Künste seiner Jugend verfällt und ein Auge abnorm stark nach innen rollt. Jetzt aber meist ohne den gewünschten Effect.

Beim Zustandekommen der spontanen Heilung spielen verschiedene Momente mit. Vor Allem ist, wie bereits A. v. Graefe betont hat, eine Umwandlung der hypermetropischen Refraction in Emmetropic oder Myopie hier gar nicht so selten; es fällt damit der eigentliche Zweck des Schielens, die Accommodationserleichterung fort, und es wird, besonders wenn im jüngeren Alter die Umwandlung stattfindet, beim Fehlen secundärer Muskelanomalien eine Gradstellung der Augen erfolgen. Aber auch trotz erhaltener Hyperopie schwindet bisweilen das Schielen. Hier kann einmal die Abnahme der Accommodationsbreite mit zunehmendem Alter mitspielen, bei der trotz Convergenz doch keine genügende Accommodation mehr erzielt würde, andererseits kommt in Betracht, dass auch die Neigung, die Gegenstände möglichst nahe an die Augen zu bringen, wie sie sich bei jungen Kindern zeigt, mit den Jahren allmählig abnimmt. Für eine grössere Entfernung würde aber die Accommodationskraft ohne abnorme Convergenzspannung ausreichen. Auch ist durchaus nicht der Willenseinfluss zu unterschätzen, der manche erwachsene Schielende veranlasst, aus kosmetischen Gründen die Schielstellung zu vermeiden, selbst wenn sie dabei schlechter sehen. Eine derartige dauernde Gewöhnung löst allmählig das Band, welches sich zwischen Accommodationstendenz und abnormer Convergenz geschlossen hat; die Patienten tragen Convexbrillen zum Scharfsehen und schielen nicht mehr. Wie weit auch Kraftveränderungen der Muskeln, wie sie mit der Vergrösserung der Orbita in den Jahren des Wachsens verknüpft sind, hier in Betracht kommen, bedarf weiterer Untersuchung.

IV. Therapie.

Die Behandlung des Strabismus convergens muss in den Fällen, wo sich eine Abhängigkeit von Hyperopie zeigt, zuerst danach streben, auf friedlichem Wege eine normale Einstellung der Augen zu erzielen. Die meiste Aussicht hierzu ist vorhanden, wenn grössere Anomalien in der Muskelkraft, worüber besonders die Blickfeldmessung Auskunft giebt, fehlen, wenn das Sehvermögen beider Augen ein annähernd gleiches ist und ein gewisses, normales, binoculares Sehen (durch Hervorbringung von Doppelbildern erweisbar) noch besteht. Vor Allem muss man hier

eine übermässige Accommodation durch Tragen von entsprechenden Convexgläsern unnöthig machen. Für die Nähe sind jedenfalls diejenigen Convexgläser zu tragen, welche die volle, vorhandene, oft latente Hypermetropie ausgleichen. Für die Ferne lasse man Gläser entsprechend der manifesten Hyperopie verwenden. Ausserdem ist auf eine Stärkung des binocularen Schactes hinzuwirken. Falls das Auge erheblich schwächer sein sollte und vor Allem, wenn es seine Gebrauchsfähigkeit eingebüsst hat, sind Separatübungen anzustellen. Man lässt zu dem Zweck täglich einige Male etwa $\frac{1}{4}$ bis $\frac{1}{2}$ Stunde lang unter Verdeckung des besseren Auges mit einer Klappe das schwache Auge grössere Schrift lesen, entsprechend seiner Schkraft und nöthigenfalls mit Zuhilfenahme von Convex- oder cylindrischen Gläsern. In einiger Zeit lässt sich hierdurch oft eine erheblich grössere Ausdauer und Verwendbarkeit des Auges erreichen. Alsdann sucht man durch stereoskopische Uebungen, auf die du Bois-Reymond als Heilpotenz für Schielende zuerst aufmerksam gemacht hat, das binoculare Sehen einzüben und die Gradstellung zu befördern.

Man benutzt am besten das sogenannte amerikanische Stereoskop. Nach Javal's Vorgang kann man sich hierbei farbiger Oblaten bedienen, die, entsprechend der Schielstellung, auf der Seite des convergent schielenden Auges etwas näher an der trennenden Mittellinie des Vorlegeblattes aufgeklebt werden. Befestigt man z. B. auf der Hälfte, welche dem linken nach innen schielenden Auge vorliegt, annähernd in der Mitte eine rothe und darunter eine blaue Oblate, aber so nahe der Trennungslinie, dass das Bild der rothen gerade auf die Macula lutea des linken Auges fällt, — dagegen auf der anderen Hälfte eine rothe Oblate weiter abstehend von der Trennungslinie, so dass ihr Bild auf die Macula des eingerichteten Auges fällt, und gerade über ihr eine gelbe, so wird das binoculare Sammelbild, bei dem die in gleicher horizontaler Linie befindlichen rothen Oblaten zur Deckung kommen, von oben nach unten eine gelbe, rothe und blaue Oblate zeigen. Gelingt es in dieser Weise bei Schielstellung des linken Auges wenigstens ein binoculares Sehen zu erzielen, so vergrössert man allmählig die Entfernung der dem linken Auge vorliegenden Oblaten von der Trennungslinie des Vorlegeblattes, bis sie schliesslich gleich ist der der anderen Seite: alsdann ist normale Blickrichtung beider Augen erzielt.

Leider lassen sich diese stereoskopischen Uebungen beim Beginn des Schielens meist nicht ausführen, da es sich in der Regel um kleine, nicht genügend verständige Kinder handelt. Dasselbe gilt bezüglich des Tragens von Convexbrillen, die in diesem Lebensalter leicht zerschlagen

werden und so den Augen selbst Gefahr bringen können. Man wird sich daher hier in der Regel mit den Separatübungen des schlechter sehenden Auges begnügen müssen, und, wenn es geht, zu vermeiden suchen, dass ein monolaterales Schielen sich entwickelt. Von der Anwendung medicamentöser Mittel, welche die Accommodation beeinflussen, ist in der Regel nichts zu erwarten. Man hat Atropinlösungen empfohlen, um die Accommodation ganz zu lähmen und damit die Schielstellung als nutzlos zu hintertreiben, oder auch im Gegensatz dazu Eserineinträufelungen, um durch den auftretenden Accommodationskrampf die optische Naheinstellung ohne übermäßige Convergenz zu ermöglichen. Einen dauernden Heileffect habe ich von beiden Mitteln nicht gesehen.

Schiel-Operation. Wir bekämpfen das Schielen durch die Strabotomie. Stromeyer (1838), der die Tenotomie an anderen Muskeln so emsig geübt, hat sie auch gegen das Schielen empfohlen. Am Lebenden haben Dieffenbach (1839) und Jules Gnérin (1839) sie zuerst ausgeführt. Doch waren im Beginn die Resultate, da zum Theil der Muskel durchschnitten wurde, sehr wenig erfreulich; gleich nach der Operation resultirte allerdings eine gute Augenstellung, aber nach einiger Zeit zog der Antagonist das Auge nach der anderen Seite. Ich habe selbst noch einen von Dieffenbach operirten Mann gesehen, der früher nach innen geschielt hatte und jetzt mit beiden Augen nach aussen schielte: d. h. die beiden durchschnittenen R. interni waren fast vollkommen mthätig. Böhm (1845) führte die Methode der Trennung der Sehnen von der Sclera ein; Albr. v. Graefe's Verdienst ist es, durch genaue Feststellung des Endeffectes und der Indicationen die Operation auf die Höhe gebracht zu haben, auf der sie jetzt steht.

Bei der Schieloperation wird die Sehne des abnorm stark wirkenden Muskels an ihrer Anheftungsstelle von der Sclera getrennt. Der Antagonist kann nunmehr den Bulbus zu sich hinüberziehen. Diese Lageveränderung in Verbindung mit der eigenen Contraction des tenotomirten Muskels bewirkt, dass die Sehne einige Millimeter hinter dem früheren Ansatzpunkte anheilt. Durch dieses Abrücken vom vorderen Augenpol wird der Einfluss des Muskels auf die Drehung des Auges dauernd verringert. Es kommt noch hinzu, dass die Länge der Anheftungslinie der Sehne an der Sclera in der Regel bei der Anheilung eine kleinere wird.

Da die Sehne, wie wir gesehen, bei ihrem Durchtritt durch die Tenon'sche Kapsel seitliche Einscheidungen abgiebt und auch sonst mit ihrer der Sclera zugewandten Seite mehrfache Anheftungsfäden hat, so wird nach einfacher Abtrennung ihrer bogenförmigen Ansatzlinie der

Einfluss des Muskels auf die Augendrehung — selbst ehe es zur Wiederanheilung gekommen — doch noch nicht gänzlich aufgehoben. Je mehr man jedoch die Tenon'sche Kapsel seitlich einschneidet und je vollständiger die sonstigen Verbindungen gelöst werden, um so weiter rückwärts wird die neue Anheftung der Sehne erfolgen oder mit anderen Worten um so grösser ist der Effect der Schieloperation.

Dieselbe wird beim R. extern. oder intern. so ausgeführt, dass man eine horizontal verlaufende Conjunctivalfalte in der Nähe des Sehnenansatzes emporhebt, indem man eine Pinette, die eine Branche oben, die andere unten, etwa 4 oder 5 mm vom Hornhautrande aufsetzt. Mit einer leicht gebogenen, aber zur Vermeidung von Einstichen in den Bulbus



156.

Schielhaken.

beiderseits stumpf endenden Scheere wird nunmehr die Conjunctivalfalte senkrecht in einer Ausdehnung von 5 bis 6 mm eingeschnitten, dann geht man mit der Scheere unter die Conjunctiva ein und schiebt sie, sich auf dem Bulbus haltend und mit kleinen Schnitten schneidend, in schräger Richtung (nach oben-innen oder unten-innen beim R. internus, oder nach oben-aussen oder unten-aussen beim R. externus) ziemlich weit nach hinten in die Tiefe. Man legt sich hiermit den Zugang zu dem oberen oder unteren Rande des Sehnenansatzes frei. Welchen von beiden man übrigens wählt, hängt von der Bequemlichkeit der Schnittführung ab: sitzt man vor dem liegenden Patienten, so geht man bequemer zu dem oberen Rande, sitzt man hinter seinem Kopfe, zu dem unteren. Als dann wird ein Schielhaken (Figur 156) in die freigelegte Bahn so vorgeschoben, dass der Knopf desselben dem Sehnenrande abgewandt ist. Befindet man sich mit dem Schielhaken ein Stück hinter dem Sehnenansatz, so führt man ihn unter die Sehne, indem man ihn mit dem Knopf auf der Sclera zu ihr hindreht. Nunmehr den Schielhaken in die linke Hand nehmend, präsentirt man sich dem Sehnenansatz und durchschneidet ihn dicht unter dem Haken. Häufig wird darin gefehlt, dass man sowohl mit der Scheere als mit dem Haken nicht genügend in die Tiefe geht: es befindet sich dann nur etwas Bindegewebe und nicht die straffe und deutlich erkennbare Sehne auf dem Haken. Nach der Trennung geht man mit einem zweiten kleineren Haken noch einmal nach oben und unten, um etwa restirende Verbindungen hervorzuziehen und zu durchschneiden. Da der R. extern. etwas weiter von der Cornea entfernt seinen Ansatz hat (circa 7 mm) als der R. internus, so macht man hier auch den Conjunctivalsehnitt etwa 1 mm entfernter vom Hornhautrande. Mit der

Dosirung einer etwa nöthigen Strabotomie des R. superior oder inferior muss man besonders vorsichtig sein. Hier genügt gewöhnlich eine partielle Trennung der Sehne, die hingegen für die Seitwärtswender fast ohne jeden Effect bleibt. — Gleich nach der Operation wird constatirt, ob ein entsprechender Verlust an Beweglichkeit nach der operirten Seite hin nachweisbar ist. Ist dies nicht der Fall, so kann man sicher sein, dass noch directe Verbindungen der Sehne mit der Sclera bestehen und muss demnach noch einmal mit dem Schielhaken danach suchen.

Der Effect einer in dieser Weise vorsichtig ausgeführten Operation ohne stärkere Einschnitte in die Seitenverbindungen corrigirt im Durchschnitt bei Strab. convergens 2 bis 4 mm Schielablenkung; bei Strab. divergens weniger. Dies ist natürlich nur eine sehr bedingte Angabe, da der Grad der Correction von sehr vielen Nebenumständen (wie Kraft des Antagonisten, Refraction des Auges etc.), von denen zum Theil noch später die Rede sein soll, abhängig ist.

Um aber ein annäherndes Urtheil über den Erfolg der Operation zu haben, nehme man nach derselben sofort folgende Prüfung vor. Man lasse den Patienten mit etwas gesenkter Visirebene ein Licht in einer Entfernung von circa 3 bis 4 m fixiren, das in der Richtung der Mittellinie des Kopfes sich befindet und beachte die Augenstellung. Bei Strab. convergens ist ein restirendes Einwärtsschielen von 1 bis 2 mm erwünscht. Alsdann ist hier auch zu prüfen, ob keine Insuffizienz des zurückgelagerten Muskels eingetreten ist. Der Patient muss ein ihm in der Mittellinie genähertes Object (z. B. die Fingerspitze) noch bis zu einer Annäherung von etwa 12 cm dauernd fixiren können; weicht das Auge früher nach aussen, so ist ein späteres Uberschlagen in Divergenz zu befürchten und der Operationseffect sofort zu beschränken. Zu dem Zwecke näht man die periphere Schnittfläche der Conjunctiva, die bei obiger Operationsweise noch zum Theil mit der Sehne und dem Muskel in Verbindung bleibt, an die corneale an. Diese Conjunctivalnaht zieht mit der peripher gerückten Conjunctiva auch die Sehne wieder näher an die Cornea heran. Die Naht lässt man drei Tage liegen, bis die definitive Anheilung der Sehne erfolgt ist. Will man hingegen den Effect vergrössern, so macht man grössere seitliche Einschnitte, oder auch man legt eine Naht unter die Conjunctiva der entgegengesetzten Seite in mehr weniger Länge, welche geknüpft die Conjunctiva zusammenschmürt und so das Auge nach der betreffenden Seite wendet.

Die einfache Strabotomie hat eine Reihe von Modificationen in der Ausführung erfahren. So machen Bowman und Critchett die Operation gleichsam subcutan, indem sie den Conjunctivalschnitt nicht senk-

recht, sondern horizontal längs des unteren Sehnenrandes anlegen, dann die Scheere einführen (eine Branche vor, eine hinter die Sehne) und den Ansatz durchschneiden. Sie vermeiden damit gleichzeitig ein Zurücksinken der peripheren Conjunctivalpartie. Letzteres ist kosmetisch besonders störend bei der Internusoperation, weil mit der Conjunctiva auch die Carunkel etwas zurücksinkt. Um dasselbe wie bei der englischen Methode zu erzielen und dennoch einen ausgiebigen Zugang zum Operationsterrain zu haben, kann man nach Liebreich die Conjunctiva bis zur Carunkel hin vollständig von ihrer Unterlage lösen und dann nach erfolgter Tenotomie der Conjunctivalwunde vernähen. Es tritt hierbei keine Verkleinerung des Operationseffectes ein, da die Conjunctiva eben nicht mehr mit der gelösten Sehne in Verbindung steht. Arlt macht den Conjunctivaleinschnitt dicht vor dem Sehnenansatz, lüftet dann die Conjunctiva und fasst die Sehne mit einer Pinzette. —

Bei höheren Graden der Schielablenkung (etwa über 4 mm bei Strab. convergens und über 3 mm bei Strab. divergens) wird die einmalige Schieloperation nicht genügen. Man kann alsdann die Operation auf beide Augen symmetrisch vertheilen; beispielsweise bei Strab. convergens beide R. interni tenotomiren; hierdreh erfolgt beiderseits eine entsprechende Anwärtsstellung. Diese Methode hat den grossen Vortheil, dass man nicht, wie bei einer zu ausgiebigen einseitigen Operation, eine derartig starke Schwächung des operirten Muskels bewirkt, dass ein absoluter Beweglichkeitsdefect des Auges die Folge ist. Andererseits ist zu erwägen, dass bei sehr hohen Graden selbst eine dreimalige Tenotomie (zweimal an demselben Auge) nöthig werden kann. Vor Allem aber wird man gegen dies Verfahren bedenklich werden, wenn das stark schielende Auge sehr sehschwach ist. Hier könnte ein Unglücksfall, der nach der Operation das sehende Auge schädigte, zur vollen Erblindung führen.

Man bedient sich deshalb hier lieber einer stärker wirkenden Operationsmethode, die das schwachsichtige abgelenkte Auge allein trifft. Es stehen uns hier die Fadenoperation (Guérin, v. Graefe) und die Vornähung (Critchett) zu Gebote. Beide Operationen erstreben neben der durch die gewöhnliche Strabotomie bewirkten Rücklagerung des stärkeren Muskels eine Vorlagerung des schwächeren. Die Fadenoperation ist die eingreifendere; sie war früher besonders in Anwendung, wenn durch eine excessive Strabotomie, wie es bei der nicht genügenden Erfahrung öfter vorkam, der zurückgelagerte Muskel fast vollkommen kraftlos geworden und das Auge im hohen Grade nach der entgegengesetzten Seite abgelenkt war. Auch bei einseitiger Abducenslähmung

mit secundärer Contractur des Internus, wenn es sich um das einzige sehkräftige Auge handelt, könnte die Fadenoperation noch in Frage kommen. In der Regel aber wendet man jetzt die einfache Vornähung an, mit der man einen annähernd ebenso grossen Effect erzielen kann.

Bei der Fadenoperation wird zuerst der Sehnenansatz des geschwächten Muskels (z. B. bei hochgradigem Strab. divergens der R. internus) in der Tiefe aufgesucht, abgelöst und nach vorn (cornealwärts) verschiebbar gemacht. Alsdann nimmt man die Sehne des Antagonisten (hier R. externus) auf den Schielhaken, führt durch dieselbe dicht am Seleralansatz einen Faden, der geknüpft den Sehnenansatz festhält, und trennt dann hinter dem Faden den Sehnenrest. Indem man nunmehr mittelst des Fadens das Auge stark nach der Seite des geschwächten Muskels herüber dreht (hier nasalwärts so, dass die Cornea ganz in den inneren Winkel rückt), schiebt sich die Sehne des letzteren nach vorn bis zum Rande, selbst zum Theil noch auf die Cornea. In dieser Stellung wird durch Befestigung des Fadens auf der Nase (respective Schläfe), etwa mit Unterlegung eines Cylinders von Heftpflaster, das Auge bis zur definitiven Anheilung gelassen. Um ganz sicher zu sein, kann man den vorgelagerten Muskel gleichzeitig noch durch Nähte an den entsprechenden Theil der Conjunctiva festnähen.

Einfacher gestaltet sich die Vornähung. Hier wird zuerst die gewöhnliche Strabotomie, aber entsprechend ergiebig gemacht; in dem angenommenen Fall also die des R. externus. Alsdann incidirt man die Conjunctiva über dem Antagonisten (R. internus), aber nicht zu weit vom Hornhautrande entfernt (etwa 3 mm), nimmt nach ausgiebiger Lockerung der Conjunctiva von dem unterliegenden Gewebe die Sehne des geschwächten Muskels auf den Schielhaken und legt nun Fäden (am besten Catgut) durch den Muskel in der Nähe seines Uebergangs in das Selnengewebe. Man kann hier zwei, mit je zwei krummen Nadeln versehene Fäden benutzen. Der eine Faden dient zur Sicherung der oberen Partie des Muskels, der andere zu der der unteren. Man führt demnach den einen in der Nähe des oberen, den anderen in der Nähe des unteren Muskelrandes von hinten her durch. Man darf sich aber nicht zu nahe an den Sehnenansatz halten, weil man sonst leicht bei der nun, wie bei der einfachen Strabotomie, folgenden Lösung desselben von der Selera mit der Scheere die Fäden durchschneidet. Alsdann zieht man an den beiden Fäden den Muskel mit seiner Sehne nach vorn und näht ihn an, indem man die zweite krumme Nadel jedes Fadens wiederum von hinten her durch die gegenüberliegende (d. h. der Cornea anhaftende) Conjunctiva sticht und dann, nach Entfernung auch dieser

Nadeln, die Enden jedes einzelnen Fadens verknüpft. Je näher an der Cornea man die Conjunctiva — eventuell auch in schräger Richtung nach oben, respective nach unten dem verticalen Meridian des Auges zu — durchsticht, um so weiter wird bei der Knüpfung die Sehne vorrücken. Man achte darauf, dass der Muskel gerade nach vorn, nicht etwa nach oben oder unten, verlagert wird. Die Conjunctivalwunde wird über der Sehne ebenfalls vernäht. Wenn es sich um Secundärschielen nach einer Strabotomie mit Zurücksinken der Carunkel handelt, bewirkt man ein Wiederhervorziehen der letzteren noch besser so, dass man nach ausgiebiger Trennung der Conjunctiva von dem unterliegenden Gewebe bis zur Carunkel hin von dem peripheren Wundrande der Conjunctiva ein mehrere Millimeter breites, halbmondförmiges Stückchen Conjunctiva abschneidet und nun erst die Conjunctivalwunde durch Nähte vereinigt.

Ein Vornähen des geschwächten Muskels ohne gleichzeitige Lösung der Sehne des Antagonisten hat nur geringen Effect. Wohl aber habe ich einen, die einfache Schieloperation übertreffenden Effect erzielt, indem ich nach Tenotomie des Antagonisten den geschwächten Muskel in der oben angegebenen Weise vornähte, ohne jedoch seine Sehne von ihrem Ansatz gelöst zu haben. Es bildet sich dann eine breitere Ansatzfläche mit gleichzeitiger partieller Vorrückung.

Die Fäden entfernt man nach drei bis vier Tagen oder lässt sie auch durchheilen respective einheilen.

Die Nachbehandlung besteht im Anlegen eines Druckverbandes mit gleichzeitiger Verklebung des anderen Auges.

In den ersten drei Tagen lässt man den Operirten im Bett oder wenigstens im Zimmer unter Vermeidung aller Schädlichkeiten verbleiben. Wenn auch im Grossen und Ganzen sowohl die Vornähung als besonders die einfache Strabotomie als durchaus ungefährliche Operationen zu betrachten sind, so werden doch Fälle mitgetheilt, in denen durch Vereiterungen im Orbitalzellgewebe, durch Scleralaffection und eitrige Choroiditis die Augen zu Grunde gegangen sind. Vor Allem dürften hier wohl Wundinfectionen in Frage kommen, gelegentlich aber auch Schädlichkeiten in der Heilungsperiode.

Schon aus diesem Grunde empfiehlt sich die gleichzeitige Operation beider Augen, wenn ein höherer Schielgrad eine doppelseitige Tenotomie indiciren sollte, nicht. Aber auch die Rücksicht auf die Augenstellung lässt es vorsichtiger erscheinen, erst den Effect der einen Operation in seiner Weitergestaltung abzuwarten. Wir beobachten nämlich noch lange dauernde Nachwirkungen, welche bei Strab. convergens in der Regel den Effect noch vermehren, bei Strab. divergens ihn vermindern.

Die unmittelbar nach der Operation bestehende Ablenkung wird mit der Wiederanheilung der Sehne an die Selera, vom dritten Tage an, wieder etwas vermindert, indem der Muskel jetzt wieder einen festen Ansatzpunkt für seine Wirkung erlangt hat. Aber in einer dritten Periode, die etwa nach sechs bis acht Wochen beginnt, verringert sich in der Regel durch Erschlaffung der Anheftungsfäden bei Strab. convergens der Operationseffect von Neuem.

Für den Enderfolg ist maassgebend, ob ein binocularer Schiaet, wenn auch nur in mässigem Grade, besteht oder nicht. Ist derselbe aufgehoben, so ist die Tendenz zur Divergenz eine erheblich stärkere. Ja selbst ein nicht geringer Grad von Strab. convergens, den man nach der Operation noch bestehen liess, kann hier allmählig in Strab. divergens übergehen. Weniger häufig, auch in Fällen, wo der binoculare Schiaet fehlt, wird dies eintreten, wenn Hyperopie des sehenden Auges vorhanden ist; hier unterstützt die Accommodationsanstrengung die Convergenz. Doch ist selbst hier zu beachten, dass bei jugendlichen Individuen öfter die Hyperopie sich mit der Zeit in Myopie umgestaltet und damit die Accommodationstendenz, welche dem Ueberschlagen in Divergenz entgegensteht, verloren geht. Die Fälle, wo nach Jahren — selbst bei früherem binocularem Schiaet — Divergenz eintritt, wengleich in der latenten Form, sind nicht selten, trotzdem sie von den besten Operateuren operirt sind. Es spielen hier zu viele Momente mit, um mit absoluter Sicherheit den Endeffect bestimmen zu können. Bei jugendlichen Individuen muss man auf jeden Fall noch einen Strab. convergens von 1 bis 2 mm nach der Operation stehen lassen. Sollte selbst, wie es ausnahmsweise geschieht, besonders, wenn von Hyperopen nicht die corrigirenden Brillen getragen werden, die Convergenz im Laufe der Zeit sich mehren, so ist damit weniger verloren, da sich die Operation alsdann wiederholen lässt. — Bei Strab. divergens hingegen bleibt selbst ein unmittelbares Uebercorrigiren meist ohne Schaden.

Falsche Dosirungen des Effectes, die in der der Operation nächstfolgenden Zeit hervortreten, kann man in etwas ausgleichen, indem man Schielbrillen tragen lässt. Wird die eine Hälfte des Brillenglases verklebt, die andere, welche sich dem Antagonisten des operirten Muskels gegenüber befindet, offen gelassen, so muss das Auge sich beim Sehen dahin wenden. Es wird hierdurch der noch nicht feste Ansatz des tenotomirten Muskels gelockert und der Effect der Operation gesteigert.

Eine Verringerung des Effectes ist mittelst der umgekehrt angelegten Schielbrille kaum zu erhoffen. Zwingt man nämlich das Auge,

nach der Seite des tenotomirten Muskels zu blicken, so wird die Contraction desselben zerrend auf den noch nicht festen Sehnenansatz wirken und so der durch Dehnung des Antagonisten erstrebte Effect nicht erreicht werden. Handelt es sich um hyperopischen Strab. convergens, so kann man, wenn der Sehnenansatz nach einiger Zeit genügend gesichert ist, durch Arbeiten in der Nähe ohne Brille dem Muskel eine höhere accommodative Spannung geben. Andererseits wird man bei zu geringem Effect oder bei guter Stellung die corrigirende Convexbrille für die Nahearbeit, eventuell selbst für die Fernarbeit tragen lassen. Auch kann eine vollkommene Accommodationslähmung durch Atropin die Convergenztendenz zeitweise verringern.

Ist binoculares stereoskopisches Sehen zu erreichen, so sind fortgesetzte Uebungen für die dauernde Richtigstellung der Augen von grossem Nutzen. —

Der Enderfolg der Schieloperationen wird je nach der bestehenden Schärfe der Augen und der erreichten Normalisirung der Stellung verschieden ausfallen. In einer beträchtlichen Zahl der operirten Fälle ist der factische Effect nur ein kosmetischer. In anderen wird eine Steigerung der Gebrauchs- und Sehfähigkeit des früher abgelenkten Auges, bisweilen auch ein mehr oder weniger vollkommener binocularer Schact erzielt. Dies tritt bisweilen selbst in Fällen ein, wo vor der Operation regionäre oder selbst vollständige Exclusion des Auges vom Schact bestand.

3. Insufficienz der M. recti interni. Asthenopie.

Bei vielen Menschen ist zu constatiren, dass unter der deckenden Hand die genaue Einrichtung beider Augen auf einen nahen (circa 25 cm entfernten Gegenstand) aufhört, indem ein Auge etwas nach aussen geht. Die exacte Convergenz wird eben vorzugsweise durch den binocularen Schact gesichert; ohne diesen begiebt sich das Auge in seine musculäre Ruhestellung, die oft divergenter Art ist. Erleichtert wird die Convergenz durch die beim Nahesehen erforderliche Accommodationsspannung. Da Kurzsichtige hier weniger Accommodation bedürfen als Emmetropen und Hypermetropen, so erklärt sich, dass vorzugsweise bei ihnen eine stärkere Verminderung des Convergenzvermögens hervortritt. Es gesellen sich bei höheren Graden der Kurzsichtigkeit hierzu noch die Momente, die wir oben als den manifesten Strab. divergens begünstigend kennen gelernt haben. Aber auch bei Emmetropen und

Hypermetropen können wir diese Insufficienz (dynamische Divergenz, latenter Strab. divergens) beobachten, wenngleich sie weniger häufig Beschwerden verursacht, schon aus dem Grunde, weil das Lesen, Schreiben und Arbeiten in der Nähe keine so starke Annäherung der Objecte bei ihnen erfordert.

Die Beschwerden sind die der Asthenopie: der Mangel an Ausdauer beim Arbeiten in der Nähe. Wenn die Patienten beispielsweise lesen, so werden nach einiger Zeit die Buchstaben undeutlich, selbst doppelt gesehen. Dazu gesellt sich Druck in und über den Augen; auch Kopfschmerzen und Uebelkeit können die Folge sein. Es beruht dies Alles auf der unzulänglichen und bald ermüdenden Thätigkeit der R. interni. Im Beginn des Lesens werden noch beide Augen genau eingestellt; nach einiger Zeit erschlafft die Kraft der R. interni: die Augen kommen in Divergenzstellung. Damit treten gekreuzte Doppelbilder auf, die dem Kranken meist nicht voll zum Bewusstsein kommen, sondern nur die Erscheinung eines „Flimmerns“ oder „Verschwommenseins“ machen. Sucht er nun durch neuen Convergenzimpuls wieder richtig einzustellen, so wird die Schrift wieder deutlicher. Das sich wiederholende An- und Abspannen des Muskels, die Doppelbilder und die vermehrte Innervation zu ihrer momentanen Ueberwindung geben dann Anlass zu den complicirenden nervösen Erscheinungen.

Diese Form der Asthenopie wird vorzugsweise als musculäre bezeichnet, im Gegensatz zu der oben geschilderten accommodativen, retinalen und nervösen. Doch kann auch Insufficienz der R. externi Asthenopie veranlassen (Noyes).

Bisweilen sind ziemlich hohe Grade von Insufficienz vorhanden, ohne dass es zu asthenopischen Beschwerden kommt. Jedenfalls spielt die Stärke des Fusionsvermögens für Doppelbilder dabei eine Rolle; selbst bei insufficenter Muskelkraft kann eine dauernd correcte Einstellung bewirkt werden (Hansen Grut). Auch sei hervorgehoben, dass die Hebung oder Ausgleichung der Insufficienz durchaus nicht immer die betreffenden Beschwerden hebt. Es handelt sich hier oft um Complicationen mit Asthenopia nervosa.

Diagnose. Die Schwierigkeit der Diagnose liegt darin, dass zeitweise durch einen erhöhten Nervenimpuls die Muskeln ihre volle Kraft zeigen können. So kann das P. proximum der Convergenz bei Annäherung eines zu fixirenden Objectes vollkommen normal sein, ebenso die Breite des durch Prismen (Basis nach aussen vor ein Auge gelegt) zu bestimmenden Adductionsvermögens. Sollten hier erheblichere Abnormitäten bestehen, so würde die Diagnose sich daraus ergeben;

doch wird bei den auch physiologisch nicht geringen Schwankungen bei diesen Bestimmungen in der Regel keine ausreichende Sicherheit gewonnen.

Albrecht v. Graefe hat deshalb einen anderen Versuch (Gleichgewichtsversuch) angegeben, indem er dem Patienten durch Vorhalten eines Prismas mit der Basis nach unten oder oben vor ein Auge künstlich übereinanderstehende Doppelbilder schafft. Jetzt kann das Interesse des Einfachsehens, welches ihn für gewöhnlich veranlasst, die R. interni abnorm zu innerviren und die Augen richtig zu stellen, nicht mehr in Frage kommen; die Augen werden sich so stellen, wie sie nach ihrem musculären Gleichgewicht stehen sollten. Die Prüfung wird für eine Entfernung gemacht, die der individuellen Leseweite, die ja nach dem Grade der Myopie, der etwaigen Correction durch Concavgläser verschieden ist, entspricht. Als Object wird ein schwarzer Punkt (Tintenfleck) auf weissem Papier benutzt. Dies ist besser als die senkrechte Linie mit einem darauf befindlichen Punkte, weil bisweilen schon durch die Linie, welche in eine einzige verschmolzen werden kann, die Fusionstendenz angeregt wird.

Hält man beispielsweise vor das linke Auge ein Prisma von 18 Grad, Basis nach unten, und blickt auf den schwarzen Punkt des in 25 cm Entfernung gehaltenen Papiers, so wird der, welcher eine normale Augenstellung hat, jetzt zwei Punkte sehen, die gerade über einander stehen: der höhere gehört dem linken Auge an. Tritt aber eine Divergenz der Augen ein, so rückt das höhere Bild des linken Auges nach rechts herüber. Dieses Auftreten von gekreuzten Doppelbildern erweist die Insuffizienz der M. recti interni. Den Grad der Insuffizienz können wir durch das Prisma ausdrücken, welches mit der Basis nach innen vor das andere Auge gelegt, die Doppelbilder wieder gerade übereinander bringt. In unserem Beispiel möge ein Prisma von 8 Grad vor das rechte Auge gelegt, das Bild dieses Auges so weit nach rechts werfen, dass es sich nunmehr gerade unter dem des linken Auges befindet; ein Prisma von 7 Grad würde es etwas nach links stehen lassen, ein Prisma von 9 Grad bereits übercorrigiren und gleichnamige Doppelbilder auftreten lassen. Wir haben demnach hier eine Insuffizienz der R. interni von 8 Grad. In der Regel sind beide R. interni insuffizient; sollte der eine es im höheren Grade sein, so lässt sich dies in doppelter Weise eruiren. Bei Bestimmung des P. prox. der Convergence wird das betreffende Auge mit ziemlicher Regelmässigkeit zuerst abweichen; jedoch können hier auch Differenzen in der Refraction und Sehschärfe eine beeinflussende Rolle spielen. Besser ist es für die Nähe

(etwa 30 cm) das Adductionsvermögen zu bestimmen, indem man zuerst das stärkste Prisma feststellt, welches beim Vorlegen vor das linke Auge (Basis nach aussen) im Interesse des Einfachsehens des fixirten Objectes überwunden werden kann, und dann — aber nach längerer Ruhepause — macht man dieselbe Bestimmung, indem man das Prisma vor das rechte Auge legt. Zeigen sich hier Differenzen in der Stärke der Prismen, so hat das Auge, welches nur das schwächere Prisma durch Schielen überwindet, auch den schwächeren R. internus. —

Der Gleichgewichtsversuch ist zur Diagnose der Insufficienz nicht in allen Fällen ausreichend, da er durch Accommodationsänderungen und selbst durch eintretende Fusionstendenz bisweilen schwankende Resultate giebt: öfter gehen dem Kranken die Punkte hin und her, stehen nicht fest etc.

Alfred Graefe bestimmt den Grad der Insufficienz daher etwas anders. Er legt vor ein Auge ein Prisma mit der Basis nach innen, lässt einen Punkt in der entsprechenden Entfernung fixiren, bedeckt alternirend die Augen und sieht nun, ob nach dem Wiederfreilassen das betreffende Auge eine Einstellungsbewegung macht. Rückt es nasalwärts, so ist seine Ruhestellung eine mehr divergente, das Prisma wäre also zu schwach, und umgekehrt. Das Prisma, unter dem die Augen, bedeckt und wieder frei gelassen, still stehen bleiben, entspricht der Ruhestellung.

Es liegt in der Natur der Insufficienz, dass der Grad derselben für den Blick in verschiedenen Entfernungen ein verschiedener ist, für weitere Entfernungen geringer. Es ist daher nicht selten, dass der Gleichgewichtsversuch, beim Blick auf ein in 4 oder 5 m befindliches Licht angestellt, vollständig normale Stellung, ja selbst einen latenten Strabismus convergens ergiebt.

Therapie. Die Behandlung kann eine friedliche oder operative sein. Bei geringerem Grade ist die erstere immer vorzuziehen und selbst bei höheren Graden kann man öfter durch theilweise Correction die Beschwerden heben. Von einer durch Uebung der R. interni zu erwartenden Besserung ist meist abzusehen; eine Ueberanstrengung derselben, wie sie hierbei leicht vorkommt, würde gerade im Gegentheil eine zuweilen hochgradige Verringerung ihrer Kraftäusserung bewirken. Mehr verspricht der constante Strom, Ruhe der Augen, allgemeine Kräftigung. Symptomatischen Nutzen bringen Prismen, deren Gebrauch für eine Insufficienz bis zu sechs bis acht Procent immer angezeigt ist. Hat man in der Leseweite des Patienten (beispielsweise 30 cm) eine Insufficienz von sechs Grad gefunden, so verordnet man

ihm zur Arbeit eine Brille, die beiderseits Prismen von drei Grad hat. Prismen über sechs Grad sind wegen ihrer Schwere und Farbenzerstreuung nicht gut verwendbar. In den höhergradigen Insufficienzen wird man sich demnach, wenn man nicht operiren will, mit partieller Correction oder einer Combination mit sphärischen Gläsern helfen. Durch letztere legt man die Leseweite etwas hinaus und wird dann in der Regel für die grössere Entfernung auch eine geringere Insufficienz constatiren. Hätte ein Myop 5·0, wenn er in seinem Fernpunkt (20 cm) die Schrift liest, ohne Correction eine Insufficienz von 10 Grad, so könnte man durch ein Concavglas 2·0 den Fernpunkt auf 33·3 cm hinausrücken. Liest er nunmehr in 25 cm, so ergibt die Messung in der Regel eine geringere Insufficienz (beispielsweise sechs Grad). Es hat hier nicht nur die Entfernung einen Einfluss auf Verringerung der Insufficienz geübt, sondern auch die unter der Brille erfolgende stärkere Accommodationsspannung. Die Brille würde dann so verschrieben werden: Brille, beiderseits: —2·0, Prisma drei Grad, Basis nach innen. Bisweilen genügt schon einfach das Tragen sphärischer Gläser, um durch Hinausrücken der Leseweite die Insufficienz zum Verschwinden zu bringen oder auf ein minimales Maass zurückzuführen. In letzterem Falle kann man auch die prismatische Wirkung, welche stärkere Concavgläser ausüben, sobald man durch ihre Randpartien sieht, benutzen. Man lässt das Brillengestell so einrichten, dass der Kranke beiderseits durch die innere Hälfte des Concavglases sehen muss.

Die operative Behandlung besteht in der Strabotomie des R. externus; wenn sich der R. externus eines Auges stärker als der des anderen erweist, so wird am ersteren Auge operirt. A. v. Graefe hat mit grossem Eifer diese Operation cultivirt und ihm verdanken wir die hauptsächlichsten Regeln dafür. Seine Indicationen waren etwas weitergehende, da er gleichzeitig der Operation einen hemmenden Einfluss auf das Fortschreiten der Myopie zuschrieb, indem durch sie die abnorme Belastung des Bulbus durch den Externus sich verringere. Diese letztere Anschauung erscheint aber nicht zutreffend; es wird deshalb im Allgemeinen die Operation jetzt erheblich seltener, als früher ausgeführt. Es kommt hinzu, dass die richtige Dosirung sehr schwer ist und nicht immer erreicht werden kann.

Wie wir gesehen, ist die Insufficienz für verschiedene Entfernungen verschieden. Hauptsächlich kommt die Leseweite und die grössere Schweite von 4 bis 5 m in Betracht. Nehmen wir an, in ersterer Entfernung bestehe eine Insufficienz von 16 Grad; in letzterer gar keine Insufficienz. Würden wir jetzt durch eine Tenotomie des R. externus,

die gleich 16 Grad Prismawirkung wäre, für die Leseweite Gleichgewichtsstellung erreichen, so entstände für die Entfernung ein Strabismus convergens von 16 Grad; Patient würde für die Ferne gleichnamige Doppelbilder erhalten. Allerdings könnte er bei gutem Fusionsvermögen dieselben vielleicht zusammen bringen und so den entstehenden Strabismus convergens latent machen. Ob er dazu im Stande ist, müssen wir vor der Operation in der Weise zu eruiere suchen, dass wir ihm durch Prismenvorlegung, Basis nach innen, für die Ferne gleichnamige Doppelbilder schaffen und sehen, ob er sie dauernd durch dynamische Divergenz vereinen kann. Ist beispielsweise unser Patient im Stande, wenn er auf ein 5 m entfernt stehendes Licht blickt, während ihm vor ein Auge ein Prisma von 16 Grad mit der Basis nach innen gelegt wird, die entstehenden Doppelbilder zu verschmelzen, so wird er es voraussichtlich auch nach der Tenotomie können: wir können also eine Operation = 16 Grad ausführen. Ueberwindet er hingegen nur Prisma von 10 Grad, so wird die Tenotomie nur darauf hin dosirt werden können; es bliebe dann für die Nähe noch eine Insufficienz von 6 Grad, welche durch Prismen eventuell corrigirt werden könnte. Bei erheblich höheren Differenzen ist die Operation überhaupt nicht mit Nutzen auszuführen. Um gleich nach der Tenotomie des Externus, die, vorsichtig ausgeführt, v. Graefe für diese Fälle durchschnittlich in ihrem definitiven Erfolg gleich der Ablenkung eines Prisma von 16 Grad setzt, die definitive Stellung ungefähr abschätzen zu können, ist ein Licht in mindestens 3 m Entfernung, welches etwa 15 Grad nach der Seite des nicht-operirten Auges hingehalten wird, bei etwas gesenkter Ebene zu fixiren. In dieser sogenannten Electionsstellung soll Gleichgewicht oder höchstens eine Convergenz von Prisma 3 Grad bestehen; Abweichungen nach einer oder der anderen Richtung sind zu corrigiren. Alfred Graefe, der genaue Nachuntersuchungen angestellt hat, betont, dass durchaus nicht die Electionsstellung immer der definitiven Wirkung entspreche. Er legt mehr Gewicht auf die nach der Tenotomie des Externus auftretende Abductionsbeschränkung, die nie über 5 mm steigen darf, und die Lage des Indifferenzpunktes (d. h. desjenigen Punktes, auf welchen unter der deckenden Hand binoculare Einstellung erfolgt), der in der Regel nicht näher als 30 cm liegen soll. Anderenfalls ist eine den Effect verringernde Suture einzulegen, um spätere Convergenz zu vermeiden.

Im Grossen und Ganzen wird man gut thun, die Operation auf die Fälle zu beschränken, bei denen auch für die Ferne eine Insufficienz der Interni nachweisbar ist. Der definitive Erfolg der Operation tritt in der Regel nach sechs bis acht Wochen hervor.

4. Augenmuskelkrämpfe. Nystagmus.

Die Augenmuskelkrämpfe sind meist tonischer Natur. So treten starre, associirte Blickrichtungen bei verschiedenen Hirn- und Meningealaffectionen auf; ebenso bei epileptischen und anderen Krämpfen. Bei einer Hysterischen stellte sich, wie ich gesehen, zeitweise eine starke, krampfhaft Convergencz der Sehachsen, die gegen den Nasenrücken hin gerichtet waren, ein und bewirkte das Auftreten von Doppelbildern und Schwindelerseheinungen.

Bekannt ist die *Déviatiou conjuguée*, die Prévost beschrieben hat. Hier besteht eine starke Seitwärtsstellung der Augen, welche bei Grosshirnverletzung der betreffenden Seite zugekehrt — die Kranken sehen den Krankheitsherd an —, bei Erkrankungen im Pons, Pedunculus cerebelli und Cerebellum nach der entgegengesetzten Seite gerichtet ist. Doch sind neben bestätigenden Erfahrungen auch entgegengesetzte (Bernhardt) veröffentlicht worden. —

Als Nystagmus bezeichnen wir eigenthümliche, hin und her zitternde Bewegungen, die in der Regel beide Augen treffen und associirt verlaufen. Wenn die Bewegungen wie meist von rechts nach links, oder von oben nach unten verlaufen — eine diagonale Richtung ist selten — so nennt man den Nystagmus *oscillatorisch*; drehen sich die Augen um die Blicklinie in Radbewegungen *rotatorisch*. Bisweilen werden auch gleichzeitig schwankende Kopfbewegungen gemacht.

Der Nystagmus findet sich in der Regel bei Individuen, die von Kindheit an sehgeschwach sind; gewöhnlich ist der Grad der Sehschwäche bei beiden Augen verschieden.

Aber auch bei Individuen mit voller Sehstärke wird bisweilen ein von Kindheit bestehender Nystagmus beobachtet. Eine Störung in der Localisation der gesehenen Gegenstände ist trotz der beständigen Augenbewegungen nicht vorhanden. Bisweilen besteht neben dem Nystagmus noch Strabismus convergens. Häufig findet sich eine bestimmte Blickstellung, bei der eine annähernde Ruhe der Augen eintritt (Böhm), während bei anderen Blickrichtungen ein sehr vermehrtes Zucken sich einstellt. Auch Gemüthsregungen vermehren die Zuckungen. Im Alter verringern sie sich bisweilen. Vorübergehende Zuckungen beobachtet man gelegentlich an disponirten Augen, während entzündlicher Affectionen, wenn sie plötzlich dem Licht ausgesetzt werden, nach Trigemiusreizungen (Rühlmann) u. s. f.

Die Ursachen des Nystagmus sind vorzugsweise in Innervationsanomalien zu suchen. Dass er im Interesse besseren Sehens entstehe,

indem nach einander verschiedene Netzhautstellen des schwachsichtigen Auges dem Object gegenübergestellt werden (Arlt), dürfte nicht anzunehmen sein: dagegen spricht sein Vorkommen bei gutschenden Augen und sein Fehlen bei einer Reihe gleich schwachsichtiger Augen, ebenso auch die Verschiedenartigkeit der Bewegungsformen. Für die meisten Fälle erscheint die Wilbrand'sche Erklärung mit einer gewissen Modification zutreffend. Dieselbe geht von der Anschauung aus, dass die Centren im Mittel- und Kleinhirn, welche auf Reflexe hin die Augenbewegungen beeinflussen, hier überwiegend zur Geltung kommen gegenüber den Seh- und willkürlich wirkenden Bewegungscentren des Grosshirns. Treten letztere in den Hintergrund, etwa durch primäre oder auch reflectorische Reize, die von den Hautnerven, den sensiblen Fasern des Trigemini und den halbkirkelförmigen Kanälen des Ohres den Klein- und Mittelhirncentren zugehen, so entstehen nystagmische Bewegungen. Dass überwiegende Reize der reflectorischen Centren Augenzuckungen hervorbringen können, dafür sprechen physiologische und pathologische Befunde. Um aber den typischen Nystagmus zustande zu bringen, bedarf es fast stets der Sehintentionen. Denn abgesehen davon, dass eigentlicher Nystagmus bei denen, die im späteren Lebensalter erblindet sind, fast stets fehlt, so finden wir ihn auch bei Individuen, die in früher Jugend vollständig erblindet sind, meist nicht. Dieselben zeigen zwar häufig unwillkürliche associirte Augenbewegungen, die bald nach rechts, bald nach links oder unten gerichtet sind; aber das eigentliche nystagmische Zucken, wo bei den excessivsten Bewegungen ein Spiel von Nachlassen und Wiederanspannen eintritt, fehlt ihnen. Meiner Meinung nach ist bei diesem nystagmischen Zucken gerade dem Mitwirken des Sehactes eine hervorragende Rolle zuzuschreiben. Durch ihn werden die unwillkürlichen Bewegungen, welche durch das Ueberwiegen der reflectorischen Centren bedingt sind, im Interesse des Sehens durch willkürliche Fixationsbestrebungen unterbrochen. Dies giebt zu einem zwischen beiden Einflüssen ausbrechenden Kampfe Anlass.

Unwillkürliche nystagmusähnliche Augenzuckungen finden sich gelegentlich bei Centralleiden: so bei Pachymeningitis (Fürstner), Sinusthrombose (Nothnagel), disseminirter Sclerose (Charcot), hereditärer Ataxie (Friedreich) und Cerebrospinalmeningitis (Leyden).

Eigenartig ist der Nystagmus, der bei Bergleuten der Kohlenwerke zur Beobachtung kommt (P. Schröter). Während bei hellem Licht die Augen ihre normale Stellung innehaben, befällt sie im Dämmerlicht Nystagmus. Die Bewegungen treten am stärksten beim Blick nach aufwärts hervor, beruhigen sich bei gesenkter Visirlinie. Dabei entstehen

durch die Scheinbewegungen, welche die Gegenstände annehmen, erhebliche Sehstörungen. Oft ist Hemeralopie (Nieden) damit verknüpft. Die Ursache der Erscheinungen ist nicht aufgeklärt; man hat die gebückte Stellung und die gewöhnlich nach oben gerichtete Augenstellung, welche die Leute bei der Arbeit innehalten müssen, sowie die beständige Anstrengung, im Dunkeln zu erkennen, neben toxischen Einflüssen (v. Reuss) angeschuldigt.

Die Behandlung des Nystagmus der Schwachsichtigen ist im Ganzen aussichtslos. Besteht gleichzeitig Strabismus convergens, so kann man durch Operation desselben meist auch eine gewisse Verringerung der nystagmischen Zuckungen erzielen. Blaue Brillen sind öfter dem Kranken angenehm.

Die Bergleute, welche Nystagmus acquirirt haben, müssen ihre Beschäftigung aufgeben. Neben roborirendem Verfahren sind Strychnin-injection und der constante Strom mit Nutzen angewandt worden. Gehen die Patienten nach erlangter Heilung wieder in die Bergwerke, so treten in der Regel Recidive auf.

Zweites Kapitel.

Erkrankungen der Orbita.

Anatomie.

Die Orbita entspricht ihrer Form nach einer abgestumpften vierseitigen Pyramide, deren basale Oeffnung der Gesichtsläche zugekehrt ist. Die Achsen beider Augenhöhlen convergiren in der Weise nach hinten, dass sie sich, bis zur Sella turcica verlängert, unter einem spitzen Winkel schneiden würden. Dieser Winkel ist bei den einzelnen Individuen verschieden; nach Mannhardt bei Myopen besonders gross. Die obere Wand (das Dach) der Orbita wird von der Pars orbitalis des Stirnbeines, die vorn in den Margo supraorbitalis endet, nach hinten vom kleinen Flügel des Keilbeins gebildet; die mittlere Wand vom Planum orbitale des Oberkiefers und proc. maxillaris des Joehbeines (Margo infraorbitalis), nach hinten vom proc. orbitalis des Gaumenbeins; die innere von der lam. papyracea des Siebbeines, vom Thränenbein und ganz vorn vom proe.

frontal. des Oberkieferbeins (letzterer bildet mit dem *proc. nasalis* des Stirnbeins den inneren Augenhöhlenrand), nach hinten vom vorderen Theil der Seitenfläche des Keilbeinkörpers; — die äussere Wand hinten von dem grossen Keilbeinflügel und vorn von dem Jochbein (*Marg. temporalis*). Durch das an der Spitze des Pyramidenraumes befindliche Foramen opticum treten *N. opticus* und *Art. ophthalmica*. Weiter nach aussen liegt die *fissura orbital. super.*, welche den *N. oculomotorius*, *trochlearis*, *abducens*, *R. ophthalm. n. trigemini* sowie der *Ven. ophthalmica superior* und *inferior* Durchtritt gewährt, und dieser gegenüber nach unten mit lateraler Richtung die *fiss. orbitalis inferior*, welche theilweise von Faser-masse ausgefüllt für den *Subcutaneus malae* und *Infraorbitalis* nebst den *Vasa infraorbitalia* und einem Ast der *Ven. ophthalmica facialis* bestimmt ist. Sie verbindet die Orbita mit der *fissur. pterygopalatina* und der unteren Schläfengrube, was für die Fortsetzung von Geschwülsten von Bedeutung ist.

Am oberen Rande der Orbita, etwa dem Ende des inneren Drittels entsprechend, findet sich die *Incisura supraorbitalis*, durch welche der gleichnamige Nerv und die Arterie zur Stirn ziehen. Abgesehen von dem Bulbus und den zu ihm gehörigen Muskeln, Gefässen etc. enthält die Orbita reichliches Fettgewebe. Dasselbe zerfällt in zwei abgetrennte Partien, von denen die eine innerhalb des Muskeltrichters, die andere ausserhalb desselben liegt. Die Grenzmembran des Fettzellgewebes gegen den Bulbus und die *Conjunctiva* hin bildet die *Tenon'sche* Kapsel.

1. Knochenkrankungen.

In der Regel treten die Erkrankungen der knöchernen Orbitalwände unter dem Bilde der *Periostitis* auf, welcher später *Caries* und *Necrose* folgen; seltener sind letztere Affectionen primär. Besonders häufig wird der Randtheil der Orbita betroffen. Unter dumpfer Schmerzempfindung schwillt das betreffende Augenlid an und röthet sich. Es kommt zu einer umschriebenen Geschwulst, die anfangs sehr hart, sich später meist erweicht; nach erfolgtem Durchbruch entleert sich Eiter. Die Sonde stösst auf rauhen Knochen. In einzelnen Fällen kommt es auch zu einer *Resorption* ohne Eiterung. Sitzt die Knochenaffection in der Tiefe der Orbita, so bestehen heftigere Entzündungserscheinungen: der Augapfel tritt hervor, die *Conjunctiva bulbi* wird chemotisch; oft entsteht auch durch die Verschiebung des Auges Doppeltsehen. Es lässt dies auf ein Uebergreifen der Entzündung auf das orbitale Fettzellgewebe schliessen.

Als besonders charakteristisch für die Periostitis gilt die Schmerzhaftigkeit der entsprechenden Orbitalwand bei Druck mit dem Finger. Um den Sitz der Affection zu finden, muss man die Orbita betasten und oft tief mit dem Zeigefinger eingehen. Ferner pflegt die Haut und das subcutane Bindegewebe selbst bei tiefsitzender Periostitis weniger intensiv betheiligt zu sein, als bei einer primären Entzündung des Fettzellgewebes der Orbita. Auch ist letzteres nicht überall gleichmässig ergriffen: der Bulbus wird demnach häufig mehr nach einer Seite hin gedrängt und die Beweglichkeit ist besonders nach einer Richtung hin beschränkt (v. Graefe). Dennoch lässt sich zwischen beiden Affectionen nicht immer mit Sicherheit die Diagnose stellen. Heftige Schmerzen, oft in der Nacht exacerbirend, begleiten nicht selten das Leiden. —

Die Knochenaffectionen der Orbita, besonders des Randes derselben, kommen vorzugsweise im jugendlichen Lebensalter zur Beobachtung; meist liegt scrophulose Diathese zu Grunde, öfter geben auch Traumen den unmittelbaren Anlass. Im späteren Lebensalter spielt Syphilis eine Rolle.

Die Prognose ist, falls nur die Randpartie ergriffen, eine verhältnissmässig gute. Hat jedoch die Periostitis oder Caries in der Tiefe der Orbita ihren Sitz, so wird sie bedenklich, da durch die Fortsetzung der Erkrankung auf das Fettzellgewebe oder auf die Venen, wobei eine Thrombosirung derselben zu Stande kommt, deletäre Augenentzündungen, ja selbst ein Uebergreifen auf das Gehirn oder Pyämie veranlasst werden kann. Plötzlich auftretendes hohes Fieber, starker Exophthalmus, Benommenheit pflegen diesen Ausgang einzuleiten.

Die Behandlung wird die Constitution berücksichtigen müssen. Besonders gilt dies von Scrophulose und Syphilis. Bei letzterer sind grosse Dosen von Jodkali oft von Nutzen. Local kann man im Beginn durch Blutentziehungen, Einreibungen von Mercurialsalbe in die Umgebung oder Bepinselung mit Jodtinctur die Entzündung zu bekämpfen suchen. Kalte Umschläge werden selten Verwendung finden. Ist die Affection weiter vorgeschritten, so dass eine Eiterung zu erwarten ist, so sind warme antiseptische Umschläge angezeigt. Durch Einschnitte mit nachfolgender Drainage suche man frühzeitig dem Eiter Abfluss zu schaffen. Es ist dies besonders bei tief sitzenden Affectionen von Nöthen. Man geht hier an der Seite, wo das Leiden vermuthet wird, mit einem schmalen Scalpell durch die Conjunctiva längs der Orbitalwand möglichst in die Tiefe; — die Orbita misst in sagittaler Richtung bei Erwachsenen c. 4·5 cm. Natürlich hüte man sich, den Bulbus oder die Knochenwand zu perforiren. Selbst wenn sich wenig oder kein

Eiter entleert, pflegt diese Incision durch die folgende Blutung und Entspannung Vortheil zu bringen, auch ist dem sich bildenden Eiter ein Weg gebahnt. Besteht eine Eiterung, so sucht man durch Einlegen einer Drainröhre Abfluss zu schaffen. Einspritzungen sind zu vermeiden, da sie den Orbitalinhalt und die Spannung vermehren; wohl aber extrahire man eventuell vorhandene nekrotische Knochenstücke.

2. Entzündung des Fettzellgewebes. Venenthrombose.

Bei der Entzündung des Fettzellgewebes der Orbita (Orbital-Phlegmone) besteht eine Protrusion des Augapfels, meist gerade nach vorn; Röthung und Chemose der Conjunctiva; Röthung und Schwellung der Lidhaut, besonders das obere Lid hängt in den schwereren Fällen unbeweglich herab; dabei ist der Bulbus in seiner Motilität beschränkt, öfter sind Doppelbilder vorhanden. Auch Störungen des Sehvermögens treten auf; ebenso Schmerzen in der Tiefe der Augenhöhle und Stirn-gegend, Fiebererscheinungen und Dyspepsie. Der Augapfel erscheint bei der Betastung härter, ebenso die Umgebung desselben. Bildet sich Eiterung, so tritt an einer umschriebenen Stelle der Conjunctiva eine Geschwulst auf, die später fluctuirt. Mit der Eiterentleerung verändern sich sämmtliche Erscheinungen.

Nicht selten setzt die Affection auf das Auge über; es kommt zu eitriger Choroiditis, die zur Phthisis führt, oder auch die mangelhafte Lidbedeckung bewirkt Hornhautverschwärung. Ebenfalls nicht selten sind Affectionen der Sehnerven (Neuritis, Atrophie); auch Netzhautblutungen und Ablösungen sind beobachtet.

Bisweilen werden die Orbital-Venen thrombosirt und geben zu Pyämie Anlass. Die Thrombose dringt öfter bis in den Sin. cavernosus und kann selbst durch die Sin. intercavernosi auf den Sin. cavernosus der anderen Seite übergreifen und so doppelseitigen Exophthalmus hervorrufen; ausnahmsweise, wie ich in einem Fall gesehen, bleibt sie auf die Orbitalvenen beschränkt. Handelt es sich, wie meist, um eine septische Venenthrombose, so beobachtet man auch in der Umgebung des Auges, besonders an den Lidern Abscedirungen, bisweilen so kleine, dass sie als Eiterpunkte erscheinen. In den Muskeln der Orbita und in den Gefäßwänden habe ich ebenfalls Abscesse gefunden. Das Fettzellgewebe ist serös infiltrirt, öfter mit Eiter durchsetzt.

In diesen schweren Fällen gehen die Kranken meist an eitriger Meningitis, Hirnabscessen oder Pyämie zu Grunde.

Die primäre Hirnsinusthrombose kann ähnliche Erscheinungen, wie wir sie bei der Orbitalphlegmone haben, hervorrufen: so einseitigen Exophthalmus, Hyperämie und Oedem der Bindehaut, des Orbitalzellgewebes und des Augenlides. Es kommt hier aber nicht zu Eiterungen. Auch eitrige Irido-Choroiditen gehen öfter mit den Symptomen, wie wir sie als charakteristisch für Orbitalfettzellgewebsentzündung geschildert, einher: hier wird eine Untersuchung des Bulbus und seine eventuelle Intactheit den Ausschlag geben. —

Die Orbitalphlegmone wird — abgesehen von directen infectiösen Verletzungen oder Operationen — am häufigsten angeregt durch ein Uebergreifen der Entzündung von nahe gelegenen Krankheitsherden (Gesichtserysipel, Caries der Orbita, Affectionen der angrenzenden Knochenhöhlen, Wurzelkrankungen der Oberkieferzähne etc.) Ich habe in Folge einer umschriebenen syphilitischen Caries eines Nasenbeines erst einseitige, dann doppelseitige Phlegmone der Orbita mit Venenthrombosirung und lethalem Ausgange auftreten sehen.

In anderen Fällen handelt es sich um metastatische Vorgänge: so bei Carbunkel, Milzbrand- oder Rotzinfektionen, Pyämie. Auch nach schweren Typhen und Scharlach wurden Orbitalphlegmonen beobachtet. — Uebrigens ist eine gewisse Entzündung des orbitalen Fettzellgewebes bei jeder Panophthalmitis vorhanden.

Die Therapie wird sich nach den Ursachen richten. Bei genuiner Fettzellgewebsentzündung kann man im Anfang, wie oben bei der Periostitis orbitae erwähnt, antiphlogistische Behandlung anwenden, später sind lauwarme antiseptische Umschläge und vor Allem frühzeitige Entleerung des Eiters angezeigt.

Bei der Phlegmone des orbitalen Fettzellgewebes pflegt die Tenon'sche Kapsel durch Verdickung und Infiltration mit betheiligt zu sein. Ob sie sich, ohne dass das Fettzellgewebe in Mitleidenschaft gezogen wird, auch isolirt entzündet, erscheint fraglich; doch könnte ein anatomischer Befund von Kuhnt so gedeutet werden. Man hat die bezügliche Affection als Tenonitis bezeichnet. Ihre Symptome bestehen in gehinderter Beweglichkeit des Bulbus, mit leichter Hervortreibung und Chemose der Conjunctiva: also um Erscheinungen, die auch bei der Orbitalphlegmone vorhanden sind, nur weniger heftig und ausgeprägt; der Verlauf dieser Fälle ist meist ein günstiger (Hock).

3. Exophthalmus. Morbus Basedowii.

Abgesehen von den eben behandelten Affectionen und Traumen finden wir den Bulbus nach vorn gedrängt (Exophthalmus), wenn der Inhalt der Orbita durch vermehrte Füllung (Hypertrophie des Fettzellgewebes, vermehrte Blutfülle und Oedem [so bei Hirnsinus-Thrombose], Blutungen, Emphysem, Tumoren) zunimmt, oder wenn durch Ausdehnung der anliegenden Höhlen (Antr. Highmori, Stirnhöhlen, Nasenraum etc.) der Orbitalraum beschränkt wird. Auch ein periodischer Exophthalmus wurde beim Beugen des Kopfes als Folge varicöser Venenerweiterungen der Orbita beobachtet (Magnus); ebenso in Folge eines Emphysems, das durch eine abnorme Communication zwischen Nase und Orbita beim Niesen, Schnuzen etc. zu Stande kam (Rampoldi).

Ein abnormes Zurücksinken des Augapfels (Enophthalmus) kann bei Schwund des Fettzellgewebes eintreten.

Um das Hervorstehen des Augapfels dem Grade nach zu messen, sind eine Reihe von Exophthalmometern angegeben worden (H. Cohn, Emmert, Zehender, Snellen u. A.). Sie gehen der Hauptsache nach davon aus, dass auf den äusseren Orbitalrand (resp. Stirnrand) ein horizontal und mit Maasstheilung versehenes Lineal gesetzt wird, und man an demselben durch Visiren auf den Hornhautgipfel die Entfernung dieses vom Orbitalrande bestimmt. Wenn man durch Verschieben eines horizontalen Stäbchens auf dem Lineal gegen die Cornea hin, den Abstand messen will, so sieht man oft ein deutliches Zurückziehen des Bulbus vor der drohenden Berührung. Die Schwankungen in der Entfernung zwischen Hornhautgipfel und Orbitalwand sind bei den einzelnen Individuen ziemlich gross. In pathologischen Fällen ist die Vergleichung beider Augen des Kranken von besonderer Wichtigkeit; doch kommen auch angeborene Verschiedenheiten beider Gesichtsseiten vor. —

Bei Morbus Basedowii sind beide Augen hervorge drängt; nur ausnahmsweise beschränkt sich die Prominenz auf ein Auge. Schon ehe dieses Hervortreten einen deutlich pathologischen Charakter zeigt, fällt es auf, dass beim Senken des Blickes das obere Lid in auffälliger Weise zurückbleibt (v. Graefe). Auch klafft die Lidspalte ungewöhnlich weit und der Lidschlag erfolgt seltener (Stellwag). Diese Symptome sind von besonderer Bedeutung, wenn es sich um höhergradige Kurzsichtige handelt, deren Augen an und für sich häufig stärker hervorragen. Später kann die Prominenz des Augapfels, welche anatomisch durch Erweiterung

der Blutgefäße, seröse Infiltration und Hypertrophie des Fettzellgewebes verursacht ist, so stark werden, dass die mangelnde Lidbedeckung zu Hornhautverschwärungen Anlass giebt. An den Netzhautarterien sieht man häufig spontane Arterienpulsationen (cfr. S. 260). Zum weiteren Symptomencomplex des Morbus Basedowii, der als Sympathicus-Neurose aufgefasst wird, gehören die Herzpalpitationen und Struma. Was die locale Therapie betrifft, so ist bei starkem Exophthalmus öfter ein Druckverband während der Nacht angezeigt, um den Lidschluss zu sichern. Auch kann zur Verkleinerung der Lidspalte die Tarsoraphie nöthig werden. Gegen die Trockenheit des Auges und etwaige Conjunctiviten sind die entsprechenden Mittel anzuwenden. Die Allgemeinbehandlung muss roborirend sein, Aufenthalt in guter Luft, Kaltwasserkuren, Eisen, Chinin haben meist sichtlichen Erfolg; ebenso scheint das Galvanisiren des Halssympathicus von Nutzen. Bei Frauen, die vorzugsweise von Morb. Basedowii befallen werden, beobachtet man unter dieser Behandlung oft ein Zurückgehen aller belästigenden Erscheinungen; bei Männern hingegen ist die Prognose übler, hier tritt durch secundäre Herzfehler, allgemeine Erschöpfung oder Hydrops häufiger lethaler Ausgang ein*).

4. Die Tumoren der Orbita.

Die Neubildungen in der Augenhöhle entstehen entweder primär in den sie ausfüllenden Geweben oder sie sind von dem Bulbus oder den Nachbartheilen her fortgeleitet. In der Regel bewirken sie einen mehr oder weniger hohen Grad von Exophthalmus und Beweglichkeitsbeschränkung des Bulbus. Sitzen sie in dem Muskeltrichter, so pflegt ein Vorwärtsdrängen des Bulbus in der sagittalen Richtung stattzufinden; befinden sie sich ausserhalb desselben, so erfolgt die Verschiebung entsprechend ihrer mechanischen Druckwirkung. Der Augapfel kann durch die erfolgende Protrusion oder durch direct angeregte Entzündungen leiden. Die Papilla optica zeigt öfter Neuritis oder Atrophie; auch Netzhautablösungen kommen vor. In der Regel ist nur eine Orbita ergriffen; Fälle, in denen, ohne dass ein directes Herüberwachsen der Geschwulstmasse stattfindet, beide Orbitae ergriffen wurden, sind ausserordentlich selten. Bei einem Manne im mittleren Lebensalter habe ich das Auftreten unschriebener Sarkomknoten innerhalb einiger Monate in beiden Augenhöhlen beobachtet; der Tod erfolgte durch Metastasen.

*) Cf. die ausführliche Bearbeitung dieser Krankheit von H. Sattler in Graefe-Saemisch, Handbuch der gesammten Augenheilkunde.

Es seien von primären Geschwülsten der Orbita besonders die Cysten (Atherome, Dermoideysten, Echinococcen, Cysticerken), die Angiome (einfache, lipomatöse [van Duyse], cavernöse), Neurofibrome (Billroth, Marchand), Lymphome (Reymond) und die verschiedenen Sarkomformen genannt. Von den Wänden der Orbita entwickeln sich häufig Osteome; hier geben Traumen gelegentlich die Veranlassung.

Der Sitz der Geschwulst wird sich öfter, wenn er nicht direct erkennbar ist, durch Eingehen mit dem Finger eruiren lassen. Die Art des Tumors ist schwierig zu bestimmen; bei cavernösen Geschwülsten ist ein An- und Abschwellen beobachtet worden. Probepunctionen oder Harpuniren sind gelegentlich zur Diagnosenstellung erforderlich.

Die Therapie wird in der Regel in der Exstirpation der Geschwulst, wenn möglich mit Erhaltung des Bulbus, bestehen müssen. Bei Cysten (man muss sich hier ev. durch Probepunctionen gegen eine Verwechslung mit den sehr seltenen Encephalocelen sichern) genügt bisweilen die einfache Incision; bei cavernösen Geschwülsten sind auch Spontanheilungen beobachtet worden. Ist die ganze Orbita mit Geschwulstmasse erfüllt, so wird man die Exenteration machen müssen. Man trennt die Lider vom oberen, unteren und äusseren Orbitalrande ab und klappt sie nasenwärts, dann löst man das Periost und entfernt mit ihm den Gesamtiinhalt der Orbita. —

Durch Aneurysmen, die entweder in der Schädelhöhle oder in der Orbita ihren Sitz haben, wird eine eigenthümliche Form der Protrusion des Bulbus hervorgerufen, welche als pulsirender Exophthalmus beschrieben ist. Diese Aneurysmen sind entweder spontan entstanden (An. verum) oder traumatischen Ursprungs. Am häufigsten handelt es sich um eine Ruptur der Carotis interna im Sin. cavernosus (Schlaefke, Sattler), die besonders bei Basalfracturen zu Stande kommt. Das Hauptsymptom dieser Form von Exophthalmus besteht in einer Pulsation des Augapfels. Dieselbe ist leicht erkennbar, wenn man die Hand auf den Bulbus legt und ihn etwas zurückdrückt. Auscultatorisch hört man ein Blasegeräusch. Oft bilden sich nachträglich kleine pulsirende Geschwülste (durch Hineinströmen von arteriellem Blut in die Venen) neben dem Bulbus, so besonders im inneren-oberen Winkel der Orbita. Auch die Stirnvenen pulsiren öfter. Comprimit man die gleichseitige Carotis communis, so hört die Pulsation auf. Der Augapfel leidet entsprechend der Hervordrängung. Bisweilen erkrankt auch der Sehnerv, häufig sind complicirende Lähmungen im Gebiete der Augen- und Gesichtsnerven. Besonders störend ist für die Patienten ein beständiges Klopfen und Brausen im Kopfe; auch heftige Schmerzen sind nicht selten

Meist treten die Haupterseheinungen (auch in den nicht-traumatischen Fällen) unter einem heftigen Schmerz plötzlich auf; doch nehmen sie in nächster Zeit gewöhnlich noch zu.

Im weiteren Verlauf kommen gelegentlich Blutungen aus der Conjunctiva vor, die selbst lethal werden können; auch erfolgt bisweilen nach einiger Zeit plötzlicher Tod. Doch werden auch spontane Rückbildungen beobachtet. In einem von mir verfolgten Falle war nach circa vier Jahren die Pulsation und der Exophthalmus verschwunden. Bei der Behandlung kommt vorzugsweise die länger fortzusetzende Instrumental- oder Digitalcompression der Carot. communis und die Unterbindung derselben in Betracht. Letztere, wegen pulsirenden Exophthalmus ausgeführt, hatte bei 61 Kranken 36 mal Erfolg, 8 mal erfolgte der Tod (Sattler). Da auch ohne sie, wie erwähnt, Heilung vorkommt, so wird man den operativen Eingriff so lange aufschieben, bis wirklich gefahrdrohende Zufälle auftreten. Jedenfalls aber ist die Instrumental- oder Digitalcompression zuvor zu versuchen.

5. Verletzungen der Orbita.

Bei den Verletzungen der Orbita handelt es sich häufig um Knochenbrüche. So ist bei Fractur der Basis cranii oft das Dach der Orbita getroffen; besonders wichtig sind die Risse, welche in das for. opticum gehen, da hierbei Verletzungen der Sehnerven mit folgender Amblyopie oder Amaurose zu Stande kommen (Berlin). Auch Blutungen in das Orbitalfettzellgewebe treten hierbei auf, die bis unter die Conjunctiva vordringen. Weiter sind directe Verletzungen des Orbitalinhaltes und seiner Wandungen durch Projectile, Stiche oder Eindringen von Fremdkörpern nicht selten. Bisweilen folgen ihnen erheblichere Entzündungen des Fettzellgewebes; einfache Wunden pflegen aber in der Regel ohne Entzündung zu heilen; doch können sie durch Verletzungen des Bulbus oder Opticus das Sehvermögen gefährden. Ich habe mehrere Male stationäre Gesichtsfelddefecte durch Opticusverletzungen eintreten sehen. Auch durch Abreissen eines Augenmuskels wird nicht selten sehr belästigende Diplopie veranlasst. Ist der Fremdkörper noch in der Orbita, so wird man ihn unter strengsten antiseptischen Cautelen zu entfernen suchen.

Auch Luxationen des Augapfels werden beobachtet; so besteht in manchen Gegenden die Unsitte bei Raufereien durch Eindringen des Daumens in die Orbita den Augapfel des Gegners aus der Augenhöhle hervorzudrücken. Weiter wird bisweilen bei Zangenentbindungen durch die

Compression des Löffels ein Herausdrücken des Augapfels zu Stande gebracht. Sind keine erheblichen Verletzungen des Opticus oder Bulbus dabei eingetreten, so kann das Sehvermögen erhalten bleiben (Rothmund). Man muss den Augapfel nach Auseinanderziehen der Lider in die Orbita zurück zu bringen suchen, ihn dann mit den Lidern bedecken und einen Druckverband anlegen.

6. Angeborene Missbildungen des Auges.

In einer Reihe von Fällen ist ein angeborener Mangel des Augapfels constatirt worden (Anophthalmus), meist doppelseitig. In der Orbitahöhle, welche von der Conjunctiva ausgekleidet ist, fehlt entweder jede Spur eines Bulbus oder man findet ein kleines Knötchen oder eine Cyste. Auch habe ich einen Fall beobachtet, wo auf der einen Seite in der Tiefe ein kleiner weisser Fleck, der beim Betasten etwa Erbsengrösse hatte, zu sehen war, während in der Tiefe der anderen Orbita ein gleichsam phthisischer Bulbus lag, an dem man noch Reste der Hornhaut (6 mm im Durchmesser) mit durchscheinender Iris erkennen konnte. Dabei Verkleinerung des Conjunctivalsackes und Fehlen der oberen Uebergangsfalte. Es handelte sich hier demnach um den Ausgang einer intrauterinen Entzündung. — Bei der Cyclopie findet sich nur ein Auge an der Stelle sitzend, wo im normalen Gesicht die Nasenwurzel liegt. — Ist das Auge in seinen Dimensionen zurückgeblieben, so besteht Mikrophthalmus, im entgegengesetzten Falle ein Megalophthalmus (Hydrophthalmus congenitus): hier ist meist auch eine abnorme Ausdehnung der vorderen Kammer vorhanden und der Sehnerv glaukomatös excavirt. Doch kann sowohl die Excavation (Manz) wie der öfter nachgewiesene Verschluss des Fontana'schen Raumes fehlen (Grahamer-Eversbusch).

Drittes Kapitel.

Erkrankungen der Augenlider.

Anatomie.

Oberes und unteres Augenlid (*palpebra superior* und *inferior*) stossen im äusseren und inneren Augenwinkel (*Canthus*) zusammen. Ihre wuklige Vereinigungsstelle bezeichnet man auch als *Commissur*. Der innere Augenwinkel ist weniger spitz: zwischen ihm und der *plica semilunaris* findet sich der Thränensee. Die Ränder der Augenlider haben in dem grössten Theil ihres Verlaufes eine Breite von etwa 2 bis 3 mm; ihre innere Kante ist gegen die *Conjunctiva*, die äussere gegen die Lidhaut gewendet. Gegen die Augenwinkel hin werden sie schmaler und abgerundet. Etwa 5 mm vom inneren Augenwinkel entfernt findet sich im Beginn dieser Verschmälerung, sowohl am oberen als unteren Lide eine kleine Hervorragung (*papilla lacrymalis*) mit einer centralen Oeffnung, dem Thränenpunkt. Von diesem aus verlaufen dicht unterhalb der Lidrandoberfläche die Thränenröhrchen in den Thränensack, der im inneren Winkel der Orbita liegt. Die äussere Kante des Lidrandes ist von den Wimpern (*Cilien*) durchbohrt, die eine vom Bulbus abgewandte Richtung haben. Ihre Wurzeln gehen circa 2 mm in die Tiefe und liegen der äusseren Fläche des Tarsus auf. In die Haarbälge münden Talgdrüsen.

Das Lid selbst setzt sich im Querschnitt zusammen aus: Haut, Muskellage und Tarsus; die dem Auge zugekehrte Seite des Tarsus ist von der *Conjunctiva* bedeckt. Unter der leicht verschiebbaren und lockeren Lidhaut sitzt ein circular die Lidöffnung umkreisender und noch peripher über den knöchernen Orbitalrand hinausgreifender grosser, willkürlicher Muskel (*M. orbicularis*). Die Schichten desselben, welche der Lidspalte dicht anliegend verlaufen, haben zwei Ansatzpunkte: am inneren Augenwinkel das *Lig. palpebr. internum*, am äusseren das *externum*. Das *Lig. palpebr. intern.* entspringt am *proc. frontalis* des Oberkiefers, geht über das obere Ende des Thränensackes und dann längs seiner hinteren Wand an die *cristr. lacrym. posterior* des Thränenbeins (*Henle*). Es bildet am inneren Winkel gleichsam den Ersatz der *Fascia orbitalis*, welche rings am knöchernen *Margo orbitalis*

angeheftet, sich in die Lider erstreckt und diese gegen das Innere der Orbita abschliesst (Merkel). Von dem hinteren Schenkel des Ligam. internum entspringen Muskelfasern (Horner'scher Muskel), die sich nach vorne um die Thränenröhrchen legend in den innersten Kreis der Orbicularisfasern übergehen.

Der *M. orbicularis*, vom *N. facialis* versorgt, dient zum Schliessen der Lider.

Unter ihm, durch Bindegewebe getrennt, liegt eine feste, aus verfilztem Bindegewebe bestehende Bandscheibe (*Tarsus*), deren einer Rand am Lidrande endet; der andere freie Rand steht mit der *Fasc. orbitalis* in Verbindung. Der *Tarsus* des oberen Lides ist dicker als der des unteren: sein Querschnitt beträgt etwa 1 mm. Mit der *Conjunctiva* ist die betreffende Fläche sehr eng verknüpft, so dass eine Trennung nicht sicher gelingt.

In dem *Tarsus* eingebettet und nach der *Conjunctiva* hin hellgelblich durchscheinend liegen die *Tarsal-* oder *Meibom'schen* Drüsen. Dieselben bestehen aus langen Schläuchen, denen kleine *Acini* aufsitzen. Ihr feinkörniges, fettiges Secret (*Sebum palpebrale*) entleert sich am Lidrande.

Die Hebung des oberen Lides wird durch den vom *Oculomotorius* innervirten *Levator palpebrae superioris* besorgt. Derselbe entspringt in der Nähe des *Foramen opticum* und inserirt sich am oberen Rande des *Tarsus*. Auf der Unterlage des Augapfels zieht er den *Tarsus* nach hinten und bringt so eine Hebung des Lides hervor. Er wird hierbei etwas unterstützt durch den *Müller'schen* Muskel, der aus glatten Fasern besteht und vom *Sympathicus* innervirt ist. Dieser, auch *M. palpebralis* (*superior* und *inferior*) genannt, liegt auf der *Conjunctival-*seite des betreffenden Lides dicht unter der Schleimhaut, ist nur sehr kurz (am oberen Lide etwa 10 mm, Merkel) und inserirt sich ebenfalls am freien Rande des *Tarsus*. Seinen Anfang nimmt er am oberen Lide zwischen den Muskelfasern des *Lev. palpebr. superioris*.

Die Arterien der Lider stammen meist von der *Arter. naso-frontalis* der *Ophthalmica*: die *Art. palpebr. mediales super. et infer.* ziehen als Endäste lateralwärts, doch sind auch *Communicationen* mit den Ästen der *Maxillaris extern.*, besonders mit der *Art. angularis* vorhanden. Das Blut der medialen Seite der Lider wird durch die *Ven. angularis* in die *Ven. facialis anterior*, an der lateralen Seite durch die *Facial-* und *Temporalvene* abgeführt. Die sensiblen Nervenäste der Lider kommen vom *N. trigeminus*.

1. Erkrankungen des Lidrandes.

I. Blepharitis marginalis.

Der Lidrand ist nicht selten Sitz von Hyperämien oder Entzündungen, ohne dass dabei eine ausgedehntere Betheiligung der benachbarten Partien der Lidhaut stattzufinden braucht.

Hyperaemia marginalis. In einer Reihe von Fällen handelt es sich um eine einfache Röthung, die besonders in Folge von Einwirkung äusserer Reize, beim Gehen in scharfer Luft, in der Kälte oder auch in Folge innerer Erregung und bei Anstrengung der Augen eintritt. Ueber die „rothen Lidränder“ klagen besonders Individuen mit zarter Haut, so vor Allem blondhaarige. Es können dabei intensivere Processe, wie etwa vermehrte Absonderung der Talgdrüsen, Schüppchenbildungen ganz fehlen. Als örtliches Mittel empfiehlt sich die Augendouche täglich ein- bis zweimal angewendet, und das Bepinseln mit einer 1procentigen Höllensteinlösung Tag um Tag. Auch kühle Bleiwasserumschläge können in Betracht kommen, doch werden sie nicht immer vertragen. Die sonst üblichen Salben (mit gelbem oder weissem Präcipitat, Zine. etc.) pflegen hier weniger wirksam zu sein. Ferner wird darauf zu achten sein, ob nicht Refractionsanomalien oder Conjunctiviten die Hyperämie unterhalten; entsprechenden Falls ist dagegen einzuschreiten. Daneben ist der Aufenthalt in schlechter oder zu kalter Luft, in Tabaksdampf, zu spätes Aufbleiben, langes Lesen bei Lampenlicht und Aehnliches zu vermeiden. Ferner ist die Allgemeinconstitution zu beachten, öfter vorhandene Scrophulose oder Chlorose zu behandeln.

Seborrhoea marginalis (Blepharadenitis). Hier handelt es sich um eine Hypersecretion der Talgdrüsen. Das Sebum erstarrt zu kleinen gelblich-weißen Schüppchen, die auf dem Lidrande und zwischen den Cilien sitzen. Entfernt man sie mit einem beölten Lättchen, so ist die darunter befindliche Haut meist leicht geröthet. Die Patienten haben das Gefühl von Brennen, Jucken und Drücken in den Lidern; bisweilen aber werden sie auch gar nicht belästigt. Bei längerem Bestehen leiden auch die Cilien, sie verlieren ihren Glanz, ihre Biegung und können selbst anfallen. Die Behandlung besteht neben Berücksichtigung des oben Gesagten in Umschlägen von Lösungen von Aet. plumbi in Wasser oder kaltem Kamillenthee, etwa zweimal täglich 10 Minuten lang, und Anwendung einer auf die Lidränder zu streichen-

den Salbe. Doch sind vorher die Schüppchen durch Einweichung mit Ol. amygdal. dulcium oder Cataplasmen zu entfernen. Hierauf ist besonders zu achten, da sonst die Behandlung nichts nützt. Eine häufig angewandte Lidsalbe besteht aus: Hydrarg. oxydat. flav. 0·4, Aacet. plumb. gtt. 4, Vaselinei 8·0. Dieselbe wird etwa linsengross auf den Lidrand mit dem Finger verrieben; doch lasse man nichts in den Coniunctivalsack kommen, da es unnöthige Reizung veranlassen würde. Man kann die Salbe Abends einreiben und Morgens entfernen. Ausser dem gelben Quecksilber benutzt man auch in ähnlicher Stärke Hydrarg. prae. alb., Zinc. oxydat., Plumb. acet. rein oder mit einander verbunden. Ferner sind mit den Fingern oder einer Cilienpincette (Figur 157) die losen Wimpern öfter zu entfernen; hiergegen sträuben sich oft die Kranken, weil sie mit Unrecht einen dauernden Verlust derselben befürchten. Derselbe tritt nur ein, wenn durch die lange bestehenden Affectionen ein Uebergreifen auf die Haarwurzel stattfindet.

Blepharitis ciliaris. Der Lidrand ist Sitz eines Ekzems. Er ist geschwollen, geröthet, nässend und mit dicken gelblichen Krusten besetzt, besonders um die Cilien herum finden sich Excoriationen.

Entstehen tiefere Ulcerationen (*Blephar. ciliar. ulcerosa*), wie bei dem *Eczema pustulosum* oder *sycomatosum*, so sitzt die einzelne Cilie in einem kraterförmigen Geschwüre. Löst man die Krusten, so findet sich darunter eine excoriirte, oft blutende Fläche — im Gegensatz zur einfachen *Seborrhoea palpebralis*. Auch die Lidhaut ist öfter theilhaftig; besonders bei scrophulösen Kindern findet man hier ausgedehntere Ekzeme. Kommt es zur Heilung, so schwinden die Geschwüre zuerst, es bleibt aber noch längere Zeit die Krustenbildung. Die Cilien fallen bei dieser Form zahlreich aus; sie werden kürzer, starrer und trockner. Die Haarwurzel ist stark aufgequollen, bei acuten Processen mit Eiterzellen durchsetzt. Später ist die Marksubstanz bis zur Haarwiebel hin pigmentirt (*Schiess-Gemuseus*).

Wird die Affection vernachlässigt, so verliert schliesslich die Lidkante ihre viereckige Gestalt, wird schmaler, nach der Coniunctiva und Haut hin abgestumpft, roth, verdickt. Die Cilien fehlen, andere sind noch als kleine weissliche Borsten, oft in schiefer Stellung (*Trichiasis*) vorhanden. Die Coniunctivalsehnhaut hypertrophirt, es kommt zu einem Ektropium.

Häufig complicirt sich die *Blepharitis ciliaris* mit *Coniunctivitis*. Lange bestehende Blephariten sind immer mit Erkrankungen der Coniunctiva verknüpft (*Blepharo-Coniunctivitis*).



157.

Cilien-
pincette.

Die Therapie ist eine ähnliche wie die der *Seborrhoea marginalis*. Oft sind die Blei-Kamillentheemschläge von Nutzen; besteht jedoch ein Ekzem der Lidhaut, so werden sie nicht immer vertragen. Man behandelt dann das Ekzem durch Bepinseln mit Theersalbe (Ol. eadivi 1, Vaseline 2) oder mit der Hebra'sehen Salbe (Ung. diachylon). Die Lidränder werden sorgfältig von den anhaftenden und vorher erweichten Borken gereinigt und mit einer der oben erwähnten Lidsalben bestrichen. Bei ausgeprägten Ulcerationen ist das Tonehren derselben mit 2procentiger Höllensteinlösung vortheilhafter. Auch kann man die exorierte Epidermis ebenfalls täglich einmal damit bestreichen. Die locker sitzenden Wimpern werden entfernt. Beginnt die Heilung, so bedarf es des Höllensteins nicht mehr; hier sind die Lidsalben mehr am Platz. Eine gleichzeitig bestehende Conjunctivitis ist entsprechend zu behandeln. Ist, wie nicht selten, der Thränenpunkt des unteren Lides nach aussen gewendet und taucht nicht in den Thränensee, so schlitzt man mit dem Weber'schen Messer (Figur 158) das ganze Thränenröhrechen und



158.

Weber's
Thränen-
röhrechen-
messer.

hält durch eventuelles neues Anfreissen diese Rinne, deren mediales Ende sich in dem Thränensee befindet, offen. Nicht selten bestehen constitutionelle Anomalien, besonders bei Kindern Scrophulose; dieselben bedürfen einer entsprechenden Behandlung. Selbst wenn Heilung erfolgt ist, lasse man noch Monate lang die Salbe des Abends auf die Lidränder streichen, da grosse Neigung zu Rückfällen besteht.

Ist bereits die Lidkante abgestumpft und verdickt, sind die Cilien zu Grunde gegangen (*Madarosis*), so ist von einer Wiederherstellung natürlich nicht mehr die Rede. Die etwa bestehende Röthung und Verdickung bekämpft man mit Höllensteinbepinselungen, auch bei bereits eingetretenem Ektropium empfiehlt sich diese Behandlungsweise. Gegen letzteres ist eventuell operativ — allerdings ohne grosse

Aussicht auf vollbefriedigenden Erfolg vorzugehen.

Sudamina (*Miliaria*) in Gestalt kleiner wasserheller Bläschen treten nicht selten am Lidrande auf. Bisweilen veranlassen sie ein juckendes Gefühl. Man kann sie durch Anstechen entleeren.

Weiter kommen kleine Wärzchen, die sich leicht abschneiden lassen, ebendort vor. Seltener werden syphilitische Ulcerationen, Condylome, Lupus, Sarkome und Carcinome beobachtet.

II. Hordeolum.

Entsprechend dem Sitze einer Talgdrüse oder eines Haarbalges tritt an der äusseren Kante des Lidrandes eine umschriebene Infiltration auf, die zu einer knotenförmigen Verdickung führt. In der Mitte derselben zeigt sich früher oder später ein gelber Eiterpunkt. Man kann eine mit stärkerer Entzündung verknüpfte Form, etwa dem Furunkel der Haut entsprechend (Michel), und eine der Acne ähnliche mildere unterscheiden.

Bei ersterer ist stärkere Hyperämie und ödematöse Durchtränkung der umgebenden Lidhaut vorhanden; sogar das ganze Lid kann anschwellen. Die Conjunctiva wird injicirt und chemotisch. Dabei bestehen erheblichere Schmerzen. Doch lässt die umschriebene Infiltration, welche sich durch ihre Härte und Schmerzhaftigkeit zu erkennen giebt, schon früh die Affection von anderen schweren Augenleiden trennen. Am zweiten oder dritten Tage kommt es zur Eiterbildung.

Bei der milden Form bildet sich ein kleines, etwa Hirsekorn- bis Erbsen-grosses Knötchen mit gelblichem Eitercentrum.

Zuweilen geben mechanische Irritationen Veranlassung zur Bildung von Hordeola; oft finden sie sich bei sonstiger Blepharitis. Manche Individuen sind besonders von häufig recidivirenden Gerstenkörnern geplagt, meist aber auch nur in gewissen Lebensperioden: so z. B. junge Mädchen in den Entwicklungsjahren.

Die Behandlung besteht anfänglich in lauen Bleiwasserumschlägen; hat sich Eiter gebildet, so wird er durch einen Einstich entleert. Doch kann man die Entleerung auch der Natur überlassen: es scheint sogar, als wenn hierbei die restirende Infiltration kürzere Zeit bestände und weniger intensiv wäre.

Gegen Recidive empfiehlt sich die Anwendung der Augendouche und das Bepinseln mit Höllensteinlösung. Auch die sogenannte Lotion Kummerfeld (Camphor. 0·1. Lact. sulfur. 1·0. Aqu. calcar. Aqu. rosar. \overline{aa} 10·0. Gummi arab. 0·2) umgeschüttelt des Abends mit einem Pinsel auf die Lidränder getragen, wird empfohlen.

III. Distichiasis und Trichiasis.

Treten die Cilien in doppelter Reihe auf dem Lidrande auf, so bezeichnet man den Zustand als Distichiasis, sind sie verkümmert, schieb gestellt als Trichiasis. Letzteres ist meist Folge von Blepharitis oder Trachom. Die Cilien erscheinen an ihren Spitzen wie abgebrochen, die

Haarzwiebel ist unregelmässig aufgetrieben, atrophisch, häufig stark pigmentirt. Die Farbe der Härchen ist oft verändert, bisweilen sind sie ganz weisslich oder grau, beim Fassen mit einer Pincette brechen sie leicht ab. Belästigend wird der Zustand durch das Reiben gegen den Bulbus; Conjunctivitis und vor Allem Hornhautaffectionen (Pannus, Ulceration etc.) werden durch Trichiasis verursacht. Es ist daher immer grosse Aufmerksamkeit auf die Stellung der Cilien zu wenden. Da sie bisweilen wegen ihrer hellen Farbe und Kleinheit auf der ectropionirten Lidkante selbst nicht deutlich erkannt werden, lässt man das Lid besser in seiner normalen Stellung: hier werden sie durch das Eintauchen in Thränenflüssigkeit oder auch auf dem dunklen Hintergrunde der Iris, wenn sie auf der Cornea streifen, leicht sichtbar.

Die Behandlung besteht in der Entfernung der schiefstehenden Cilien, sei es temporär oder dauernd. Sind kleinere, leicht abbrechende Cilien mit der Pincette gar nicht zu fassen, so muss man sie eventuell mit der Scheere abschneiden oder durch Einreiben mit einer Lösung von Schwefelcalcium zerstören, doch ist hier Conjunctiva und Bulbus durch Einlegen einer Jäger'schen Hornplatte (Figur 159 a) zu schützen.

Um dauernde Heilung zu erzielen, sind eine Reihe von Operationsmethoden in Gebrauch.

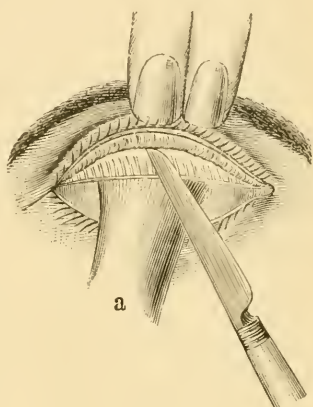
Handelt es sich um einzelne schiefstehende Wimpern, so schneidet man sie am besten aus. Man legt zu dem Zweck unter das Lid — wie bei allen Lidoperationen — die Hornplatte, zieht den Lidrand etwas ab und theilt die Lidkante wie bei der Flarer'schen Operation (s. unten) in zwei Theile; den die schiefstehenden Wimpern enthaltenden trägt man mit den Haarwurzeln ab. Es bildet sich nach der Heilung eine durchaus glatte Lidkante.

Die Abtragung des ganzen Lidrandes, wie sie Flarer ausgeführt, empfiehlt sich, wenn noch einigermaassen normale Cilien vorhanden sind, weniger; am ehesten für das untere Lid, wo die Erhaltung der Cilien zum Schutze des Auges weniger Bedeutung hat. Die Operation wird folgendermaassen ausgeführt. Man wendet (beispielsweise am oberen Lide) mit zwei Fingern der linken Hand die Lidkante etwas nach aussen und oben, sticht mit einem spitzen Scalpell dicht neben dem Lidwinkel ein und führt längs der ganzen Lidkante nach innen bis in die Nähe des Thränenpunktes einen etwa 2 mm tiefen, d. h. nach oben eindringenden Schnitt, welcher die Lidkante in zwei Platten spaltet, von denen die der Conjunctiva zugewandte den Knorpel, die der Haut zugewandte die Cilien enthält (cfr. Figur 159). Durch einen zweiten

Schnitt, der durch die äussere Haut etwa 2 mm von der Lidkante entfernt und ihr parallel geführt wird, trennt man alsdann die Lidrandportion mit den Cilien ab.

Tamamehief trägt nach der Flarer'schen Spaltung der Lidkante die äussere, Cilien tragende Platte nicht ab, sondern cauterisirt die intermarginale Wunde mit einem spitzen Lapisstift: ein Verfahren, das oft gute Wirkung hat.

Anstatt die Wimpern abzutragen, kann man sie transplantiren.



159.

Jaesche-Arlt'sches Verfahren. Man spaltet wie bei der Flarer'schen Operation die Lidkante in zwei Platten; alsdann legt man (beispielsweise am oberen Lide) etwa 3 bis 4 mm oberhalb der Lidkante und ihr parallel laufend durch die Lidhaut einen Schnitt, der zu beiden Seiten die Cilien tragende Partie etwas überragt, und 3 bis 5 mm darüber einen zweiten halbmondförmigen,

dessen Enden sich mit denen des ersten verbinden. Die so umschriebene halbmondförmige Hautfalte wird excidirt. Durch Vernähung der Ränder, wobei man die durch den unteren Wundrand geführte Nadel in der Nähe der Lidkante aussticht, wird die äussere, Cilien tragende Platte der Lidkante (welche von ihrer Unterlage nicht vollständig getrennt, sondern nur mobil gemacht ist), nach oben gerückt und somit eine Entfernung und Abhebung derselben vom Bulbus erzielt.

Dies Verfahren ist bei einfacher Trichiasis meist ausreichend; ist daneben aber ein Entropium mit Verkrümmung des Tarsus vorhanden, so genügt es in der Regel nicht. Es sind alsdann die entsprechenden Entropiumoperationen (s. unten) angezeigt.

Dem Jaesche-Arlt'schen Verfahren ziehe ich, wenn es sich um eine nicht die ganze Lidkante einnehmende Trichiasis handelt, das von v. Graefe empfohlene vor. Hier wird wie oben an der entsprechenden Stelle die Lidkante tief gespalten. Alsdann werden durch die Lidhaut zwei etwa 1-cm lange, senkrechte Schnitte geführt, welche die Enden der gespaltenen Lidkantenpartie treffen. Löst man nun die Cilien tragende Platte der Lidkante und die von den senkrecht geführten Schnitten begrenzte Haut von ihrer Unterlage, so kann man dadurch (beispielsweise am oberen Lide) ein Hinaufrücken dieser Platte erzielen,

dass man die Haut nach oben verschiebt und in dieser Lage durch Nähte befestigt.

Ganz vortrefflich, auch bei Entropium, ist das Verfahren von Hotz. Nachdem der Intermarginalschnitt die äussere, Cilien tragende Lidkante gelockert hat, wird circa 3 mm darüber durch die Lidhaut ein dem Lidrande paralleler Schnitt geführt. Von hier aus präparirt man die Hautmuskelpartie bis zur oberen Kante des Tarsus (oberes Lid) frei, und näht nun an diese die Cilien tragende Lidkante an, indem man die darüber befindliche zurückpräparirte Haut mit in die Naht nimmt. —

Noch in anderer Weise ist die Verschiebung der Cilien tragenden Partie versucht worden, indem man nach Anlegung des Intermarginalschnittes, etwa 4 mm vom Lidrande entfernt, einen diesem parallel laufenden Schnitt durch Haut und Muskel legte. Oberhalb dieses Schnittes (oberes Lid), etwa 3 mm entfernt, wird ein zweiter, ihm parallel laufender Schnitt in gleicher Weise geführt, der nasal- und temporalwärts ihn etwas überragt. Der so entstandene bandförmige Hautlappen wird von seiner Unterlage gelöst und unter die Cilien tragende Brücke in den intermarginalen Raum gezogen und dort mit Nähten befestigt; letzteres geschieht darauf auch mit dem nach oben gerückten Cilien tragenden Lappen (Watson, Gayet u. A.). Doch ist ein Absterben des transplantierten Lappens zu befürchten, wenn die an den seitlichen Enden stehen gebliebenen Brücken zu schmal sind oder zu stark gezerrt werden.

IV. Ankyloblepharon. Blepharophimosis.

Die Verwachsung des freien Lidrandes (Ankyloblepharon) kann partiell oder total sein. Sie kommt angeboren oder in Folge von Verletzungen (besonders Verbrennungen), oder schweren Liderkrankungen (Diphtheritis, Lupus etc.) vor. Partielle Verwachsungen, die nicht mit Symbblepharon verknüpft sind, lassen sich meist leicht durch einen Scheerenschnitt heilen. Nöthigenfalls ist eine Umsäumung mit Conjunctiva von Nutzen.

Bei der Blepharophimosis ist die Lidspalte verkürzt; meist giebt eine pathologische Annäherung der Lidränder im äusseren Lidwinkel den Anlass. Bei chronischer Blepharitis, besonders aber bei Trachom findet sich dieser Zustand häufig. Die Erweiterung der Lidspalte (Canthoplastik) wird so ausgeführt, dass man den äusseren Lidwinkel mit einer graden Scheere, deren eine stumpfe Branche zwischen Lidcommissur und Bulbus eingeführt wird, während die andere Branche auf der Haut liegt, in entsprechender Ausdehnung (etwa 4 bis 8 mm)

horizontal durchschneidet und die entstandene Hautwunde mit der durchschnittenen Conjunctiva mittelst Naht umsäumt.

2. Erkrankungen der Lidhaut und des Tarsus.

Die Lidhaut zeigt dieselben Erkrankungen wie die übrigen Hautdecken.

Besonders häufig sind Ekzeme, welche bei scrophulösen Kindern die eigentlichen Augenaffectionen compliciren. Bedenklich ist die ulceröse Blepharitis, welche sich aus einem pustulösen Ekzem entwickelt. Die Ulcera haben bisweilen diphtheritischen Belag und können, wenn sie in der Nähe des Lidrandes sitzen, Anlass zu diphtheritischen Infiltrationen der Conjunctiva geben. Die Behandlung ist die sonst übliche, besonders Theersalben empfehlen sich. Bei diphtheritisch belegten Geschwüren wende ich Höllensteinlösungen an.

Mit dem Lid-Erysipel verknüpfen sich öfter Entzündungen des Orbitalfettzellgewebes, die theils direct auf den Opticus übergreifen, eine Neuritis resp. Atrophie bewirken können, theils das Auge indirect schädigen, indem sie durch Compression der Gefässe eine Thrombose der Retinal-Venen und Unterbrechung der arteriellen Zufuhr (mit Apoplexien der Netzhaut [Knapp]) herbeiführen.

Der Herpes Zoster im Gebiet des N. supratrochlearis und supraorbitalis wird auch als Herpes Zoster ophthalmicus (Hutchinson) bezeichnet. Dem Ausbruch der Blasen, die weissliche und dauernde Narben zurücklassen, gehen heftige neuralgische Schmerzen voran. Der Process spielt sich in circa drei Wochen ab. Oft betheiligt sich die Cornea, indem theils wasserhelle Herpesbläschen auftreten, theils Infiltrate. Dass eine Betheiligung der Cornea nur dann vorkomme, wenn der N. nasociliaris erkrankt sei und Bläschen an der Nasenseite sich finden (Hutchinson), gilt nicht für alle Fälle: mit und ohne Betheiligung dieses Nerven kann die Cornea erkranken. Die Behandlung ist eine symptomatische, die Haut wird mit Oelläppchen bedeckt. —

Bei der Chromhidrose entstehen dunkelbläuliche Flecke an den Lidern; entfernt man die farbige Substanz, so erscheint sie nach einiger Zeit wieder. Besonders bei jungen Mädchen wurde diese Affection, die allerdings in einer Reihe von Fällen als Product künstlicher Färbung sich herausstellte, beobachtet.

Oedem der Lidhaut ist als Symptom intensiver Augenzündungen nicht selten. Auch bei Trichinose kommt es vor. — Hämorrhagien treten besonders nach Traumen auf. Wenn der Bluterguss in Folge von Fracturen der knöchernen Schädelbasis erfolgt, so pflegt er sich zuerst an der Conjunctiva bulbi und dann erst unter der Lidhaut zu zeigen. Auch nach StICKHUSTENANFÄLLEN habe ich Blutergüsse unter der Haut gesehen.

Lidempysem entsteht bisweilen nach Brüchen der knöchernen Nasenwand oder des Sinus frontalis, wonach Luft von der Nase her in das orbitale und subcutane Zellgewebe gelangt. Die Heilung erfolgt in der Regel schnell. —

Der Tarsus ist häufig der Sitz chronischer Entzündungen, die sich zum Conjunctivaltrachom hinzugesellen. Es tritt hier besonders Verdickung und Verkrümmung des Tarsus ein. Auch Amyloiddegeneration wurde beobachtet.

Die syphilitische Tarsitis befällt meist beide Lider gleichzeitig und geht unter Schwellung des Lides, die auf die Verdickung des knorpelhaften Tarsus zurückzuführen ist, einher. Die Lidhaut ist venös injicirt, die Conjunctiva hypertrophirt. Der Verlauf ist sehr langsam, doch kann vollkommene Heilung eintreten (Fuchs).

I. Chalazion.

Beim acuten Chalazion zeigt sich die Lidhaut in der Nähe des Lidrandes geröthet und geschwellt. Man fühlt daselbst eine unbeschriebene Härte etwa von Erbsengrösse. Bei sehr starker Entzündung ist das Lid in seiner ganzen Ausdehnung afficirt; es wird dann schwerer beweglich und kann, wenn es sich um das obere Lid handelt, herabhängend das Auge decken. Die Conj. bulbi ist öfter ödematös. Kehrt man das Lid um, was aber besonders dann, wenn das Hagelkorn in den Lidwinkeln sitzt, nicht immer in entsprechender Weise möglich ist, so sieht man eine unbeschriebene, kleine, meist gelbliche Hervorragung der Tarsalschleimhaut, entsprechend dem Sitze der Meibom'schen Drüsen. Ineindirt man dieselbe, so entleert sich eine Flüssigkeit, die bald eine citrige gelbe, bald eine mehr gelatinöse durchscheinende Beschaffenheit hat.

Die differentielle Diagnose sehr acuter Chalazien gegenüber dem Anfangsstadium der acuten Blennorrhoe ist bereits bei letzterer besprochen worden.

Das chronische Chalazion bildet eine linsen- bis über erbsengrosse Geschwulst, die unter der intacten Haut mit dem Tarsus

verschieblich ist. Entzündet sich die Geschwulst, so wird die Haut darüber ebenfalls etwas geröthet. Beim Ektropioniren des Lides sieht man an der entsprechenden Stelle eine Hervorragung, bei deren Einschnitt sich eine gelatinöse, bisweilen auch eingedickte gelbliche Masse entleert. Nach dem Einstich oder der spontanen Perforation können in seltenen Fällen rothe Granulationen aus der Oeffnung hervorzunehmen. Häufig entsteht das chronische Chalazion, nachdem ein acutes vorangegangen war; bisweilen entwickelt es sich auch ohne acutes Stadium.

Den Ausgangspunkt des Chalazion bildet eine Ernährungsstörung in einer Meibom'schen Drüse mit Secretionsretention und Entzündung des umliegenden Binde- und Tarsusgewebes. Bindegewebe, Muskelfasern und verdünnter Tarsus bilden eine Art Kapsel (de Vincentiis, Fuchs).

Die Behandlung besteht beim acuten Chalazion ganz im Anfang und bei starker Entzündung in kalten, später in lauen Bleiwasserumschlägen. Zeigt sich beim Ektropioniren an der Tarsalfläche die beschriebene Hervorragung, so wird in dieselbe mit dem Messer (den Rücken desselben gegen den Bulbus gekehrt) ein Einstich gemacht und der Inhalt entleert. Auch beim chronischen Chalazion ist die Entleerung durch Einstich von der Conjunctiva aus in der Regel indicirt; um den oft zähen und breiigen Inhalt zu entleeren, übt man mit dem Scalpellstiel einen stärkeren Druck auf die Lidhaut aus. Auch durch Eingehen mit einem kleinen Löffel kann ausgiebige Entleerung erreicht werden. Ich habe mir zu dem Zweck ein kleines Messerchen, ähnlich einem zugespitzten und zugeschärften Daviel'schen Löffel anfertigen lassen, mit dem man den genannten Indicationen nachkommen kann. Gleich nach der Entleerung tritt eine seröse oder blutige Ansammlung in der Chalazionkapsel ein, welche in den nächsten Tagen ein Wiederauswellen der Geschwulst veranlasst; allmählig aber erfolgt eine zunehmende Verkleinerung; die Kapsel allerdings bleibt noch lange fühlbar. Will man letztere entfernen oder handelt es sich um sehr grosse, dicht unter der Haut liegende Chalazien, so extirpirt man sie durch einen horizontalen Hautschnitt. Zertheilende Einreibungen (Jodsalbe etc.) sind ohne vorherige Eröffnung in der Regel nutzlos.

II. Geschwülste.

Das Miliun findet sich als etwa stecknadelknopfgrosses, weisses Korn nicht selten in der Lidhaut. Der talgartige Inhalt wird nach einem kleinen Einstich entleert.

Xanthelome treten in der Regel in der Form von unregelmässig begrenzten Flecken, die eine gelbliche bis bräunliche Färbung haben, in der Lidhaut auf. Es handelt sich um Bindegewebshyperplasie und Fettdegeneration (Waldeyer, Mauz). Sind die Xanthome klein, so können sie leicht exsidiert werden, ohne die Entstehung von Ektropium zu veranlassen.

Ferner kommen nicht selten Naevi und Teleangiectasien angeboren vor, die durch Exstirpation oder Kauterisieren zu entfernen sind. Bei Teleangiectasien wendet man mit Vortheil den Galvanokauter an. Die eigentlichen cavernösen Geschwülste entstehen meist erst nach der Geburt im jugendlichen Lebensalter.

Sonst verdienen noch Mollusken, Atheromeysten (vorzugsweise im äusseren Winkel unter dem oberen Lide sitzend), Lepraknoten, Lipome, Fibrome, Sarkome und Epitheliome der Lider besonderer Erwähnung.

3. Stellungsanomalien.

I. Entropium.

Beim Entropium ist die Lidkante nach innen gekehrt, etwa vorhandene Wimpern berühren den Bulbus. Diese Stellungsveränderung ist entweder Folge einer krampfhaften Contraction der dem Lidrande nächstgelegenen Fasern des *M. orbicularis* (Entropium spasticum) oder Folge von Narbenschumpfung der Conjunctiva und muldenförmiger Einwärtskehrung des Tarsus.

Die erstere Form findet man fast nur am unteren Lide, besonders häufig bei älteren Individuen (Entrop. senile), wo ihr Auftreten durch Erschlaffung der Haut unterstützt wird. Auch längere Anwendung des Druckverbandes ruft sie hervor, ebenso sieht man sie zuweilen bei acuten Augenentzündungen. Zieht man mit dem Finger das Lid ab, so nimmt die Lidkante momentan ihre normale Stellung wieder an.

Die Behandlung kann sich in Fällen, wo das Entropium durch den Druckverband oder eine Entzündung veranlasst ist, darauf beschränken, durch einen von oben nach unten verlaufenden Streifen englischen Heftpflasters, der unter dem Lidrande beginnt und diesen nach aussen ziehend auf der Wange endet, das Lid richtig zu stellen: um dem Pflasterstreifen grössere Befestigung zu geben, wird er mit Collodium bepinselt. Energischer ist die Wirkung, wenn man von der unteren Lidhaut eine horizontal verlaufende Falte hoch hebt, diese mit einer eingefädelt Nadel von oben nach unten — etwa 1·5 cm Ausdehnung — durchsticht und den Faden über der Falte zusammenknüpft

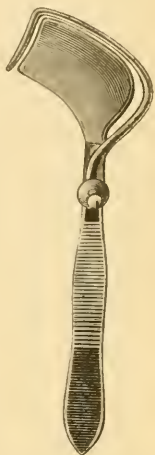
und abschneidet. Die so dauernd gebildete Falte genügt meist; will man einen noch grösseren Effect, so schneidet man einen der Fäden nicht ab und zieht mit ihm das Lid noch weiter nach unten, indem man ihn auf der Wange mit dem Pflaster befestigt.

Auch für Entropium senile passt diese Fadenoperation, aber in der Weise modificirt, dass man den Faden so lange liegen lässt, bis die Wunde eitert. Um ein Einschneiden des Fadens zu vermeiden, knüpft man ihm auf einer Heftpflasterrolle oder auf einer Perle, durch welche das eine Fadenende gezogen wird. Meist legt man hier zwei solcher senkrecht verlaufender Fäden in einigem Abstände von einander durch die Hautfalte (Gaillard'sche Ligaturen). Auch durch senkrecht ovale Hautausschnitte oder bei Blepharophimose durch die Canthoplastik kann man Heilung erzielen. —

Handelt es sich um Entropium in Folge von Tarsusverkrümmung, so muss eine gleichzeitige Stellungsverbesserung des Tarsus operativ erstrebt werden. Um Blutungen zu vermeiden, bedient man sich hier an Stelle der einfachen Hornplatte meist des Blepharostaten (Snellen, Knapp), bei dem eine Art Klammer die Lidhaut gegen die zwischen Conjunctiva und Bulbus liegende Hornplatte drückt (Figur 160).

Berlin hat ein einfaches und brauchbares Verfahren angegeben. Man führt durch das obere Lid etwa 3 bis 5 mm oberhalb der Wimpern einen dem Lidrande parallelen Schnitt, der Haut, Muskel, Tarsus und Conjunctiva durchschneidet. Durch Zurückschieben der oberen Hautwunde legt man den Tarsus bloss und schneidet aus ihm und der Conjunctiva ein horizontales etwa 2 mm hohes Band längs der ganzen Wunde heraus. Alsdann vereinigt man die Hautwunde durch Nähte.

Snellen's Verfahren ist etwas complicirter. Nach Anlegung eines 3 mm vom Lidrande entfernten und ihm parallelen Hautschnittes wird die darunter liegende Orbicularismusculatur in circa 2 mm Höhe excidirt, dann durch Zurückschieben der Tarsus ganz frei gelegt. Aus letzterem schneidet man ein keilförmiges Stück (Basis nach aussen, Kante der Conjunctiva zu) längs der ganzen Hautwunde heraus. Alsdann wird durch den oberen Theil des Tarsus ein Faden gelegt, der mit zwei Nadeln versehen ist. Die Schlinge kommt in den Tarsus, während die Enden des Fadens durch die an die Cilien grenzende Hautpartie kommen und dort über einer Perle verknüpft werden. Es sind zwei



160.

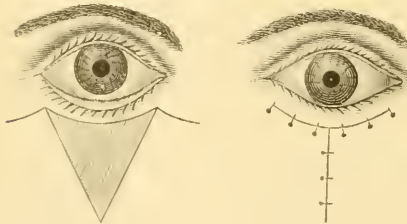
bis drei solcher Nähte anzulegen. Die Methode von Streatfield ist ähnlich. — Auch lineare, tiefegehende Cauterisationen mit dem Thermo-cauter bringen öfters Nutzen; im übrigen ist keine Operationsmethode des Entropium frei von gelegentlichen Rückfällen.

II. Ektropium.

Beim Ektropium ist das Lid nach aussen gekehrt, die Conjunctiva liegt zu Tage, theils in der ganzen Länge des Lidrandes, theils nur an einer umschriebenen Partie. Hierdurch wird neben der unangenehmen Entstellung ein dauernder Reizzustand des Auges unterhalten, zumal auch die Thränen nicht mehr durch den Thränenpunkt, der absteht, in den Thränensack geleitet werden. Am häufigsten ist das untere Lid befallen. Wenn das Ektropium durch acute Hypertrophirung der Conjunctiva (*Ectr. sarcomatosum*), so z. B. bei Blennorrhoeen, zustande kommt, pflegt es mit der Abschwellung der Schleimhaut zurückzugehen. Durch Scarificationen und Anlegung eines Druckverbandes nach Reposition des Lides wird die Heilung beschleunigt.

Besonderer und eingreifenderer Heilverfahren bedürfen in der Regel die Ektropien, welche nach chronischer Blepharitis marginalis, Trachom, Verletzungen mit folgender Hautnarbe, Caries, nach einer in Folge von Ekzem auftretenden Lidhautverkürzung oder auch nach Lähmung der ciliaren Theile des Orbicularis auftreten. Letztere beiden Momente bringen besonders bei älteren Individuen öfter ein Ektropium zustande (*Ectr. senile*).

Leichtere Fälle können ebenfalls durch einen längere Zeit hindurch angelegten Druckverband zurückgebracht werden. Taucht der untere Thränenpunkt nicht in den Thränensee, so ist das Thränenröhrchen aufzuschlitzen. Bei Narbenektropien, wo, wie z. B. nach Caries, die Haut mit dem Knochen durch Bindegewebsstränge verbunden ist, hat



161.

Dieffenbach die Hautnarbe in Form eines gleichschenkligen Dreiecks, dessen Basis dem Lidrande parallel läuft, excidirt und dann nach Unterminirung der angrenzenden Haut die äussere und innere Seite des Dreiecks durch Naht vereinigt (Figur 161). Bei

grösseren Substanzverlusten sind plastische Operationen oder die Transplantation abgelöster Hautlappen (Reverdin, Ed. Meyer) angezeigt. —

Die häufigere Form des Ektropiums des unteren Lides, welche als Folge von Blepharitis auftritt, ist z. Th. durch Haut-Verkürzungen und -Schrumpfungen bedingt, die sich auf die beständige Befenchung der Lidhaut durch überfließendes Secret zurückführen lassen. Hier ist eine dauernde Beölung der Lidhaut mit *Ol. amygd. dulcium* vor Allem angezeigt; eventuell Bekämpfung von etwa bestehenden Ekzemen. Volle Heilung ist nur bei den weniger ausgeprägten Formen zu erwarten. Als einfachste Methode empfiehlt sich die von *Suellen* angegebene Fadenoperation. Man führt durch die beiden Enden eines Fadens je eine Nadel; die Mitte des Fadens kommt in einer Ausdehnung von etwa 5 mm horizontal auf die ektropionirte Schleimhaut zu liegen, während jede der Nadeln durch die *Conjunctiva* gestochen und dann unter die Haut bis in die Nähe des Orbitalrandes fortgeführt wird; hier sticht man sie aus. Die beiden Fadenenden werden auf einer durchbohrten Perle auf der Haut zusammengeknotet; durch den hierbei durch die Fadenmitte auf die *Conjunctiva* geübten Druck wird das Ektropium reponirt. Solcher Fäden werden in einiger Entfernung zwei bis drei angelegt. Man lasse sie so lange liegen, bis ausgeprägte Eiterung eingetreten ist, vermeide aber ein Durchschneiden der Haut. In Folge der Eiterung bilden sich Bindegewebsstränge, welche dauernd die Richtigstellung erzielen können.

In anderen Fällen kann eine *Tarsorrhaphie* von Nutzen sein. Durch dieselbe wird die Lidspalte verkleinert, indem man neben der temporalen Commissur die Ränder, sowohl am oberen als am unteren Lide in einer Ausdehnung von etwa 4 mm abträgt und durch Nähte vereinigt. Man muss hierbei besonders auf exacte Entfernung der Cilien achten.

Besser ist es, ein kleines dreieckiges Hautstück (*abc*), dessen eine Seite (*ab*) die Verlängerung der Lidspalte von dem äusseren Lidwinkel nach aussen hin ist und dessen Spitze (*c*) sich nach unten richtet, aus der Schläfenhaut zu extirpiren und nun nach Abtragung des temporalen Endes des Lidrandes am unteren ektropionirten Lide und Unterminirung der anliegenden Haut den wund gemachten Lidrandtheil so nach oben-aussen zu verschieben, dass das früher dem Lidwinkel entsprechende Ende (*a*) nach *b* zu liegen kommt und durch Naht befestigt wird (*v. Graefe*).

Bei sehr hochgradigen Ektropien nach *Blepharitis* hat *A. v. Graefe* folgendes Verfahren ausgeführt. Es wird im intermarginalen Theil des ektropionirten unteren Lides, hart hinter den Wimpern, ein horizontaler Schnitt vom Thränenpunkt bis zur äusseren Commissur geführt. Als-

dann werden von den beiden letztgenannten Endpunkten aus zwei senkrecht auf die Wange absteigende Schnitte von 17 bis 21 mm Länge geführt. — Der so umschriebene Quadrilaterallappen wird in seiner ganzen Ausdehnung von seiner Unterlage gelockert, alsdann mit zwei Pincetten an seiner oberen Kante gefasst, stark nach der Stirn angezogen und in dieser neuen Lage längs der beiden Seitenschnitte, von unten ausgehend, angenäht. Die beiden oberen Ecken, welche nunmehr erheblich höher zu stehen kommen, werden in geeigneter Weise zugestützt und schliesslich wird die horizontale Wunde (Conjunctiva und Lidkante) vereinigt. Die Fäden der letzteren werden, um die Verlagerung des Hautlappens nach oben zu sichern, stark angezogen an der Stirn befestigt. Ein mehrtägiger Druckverband soll die Verklebung unterstützen.

III. Blepharospasmus.

Krampfartige Contractionen des Orbicularis bewirken den Verschluss des Auges; bisweilen ist der Krampf so heftig und andauernd, dass längere Zeit hindurch trotz Aufbietens aller Willenskraft das Oeffnen unmöglich ist.

Am häufigsten beobachtet man Blepharospasmus bei entzündlichen Augenaffectionen, so vorzugsweise bei serophulösen Kindern, die an phlyktänulärer Ophthalmie leiden. Nur in seltenen Fällen bleibt er nach Heilung des Augenleidens noch bestehen. In der Regel ist er hier als Folge der Photophobie aufzufassen. Als sympathische Neurose bei Irido-Cyclitis des anderen Auges hat ihn Donders beschrieben.

Die Behandlung richtet sich vorzugsweise gegen das Augenleiden (siehe das Kapitel Conj. phlytaenulosa). Häufig werden antiserophulöse Medicamente am Platze sein. —

Auch ohne Augenaffection kommt Blepharospasmus vor, besonders bei nervösen oder hysterischen Individuen. Oft sind es sensible Gesichts- und Zahnnerven, von denen aus der Krampf reflectorisch hervorgerufen wird. Ein Druck auf den betreffenden Nerven (N. supraorbitalis, infraorbitalis, temporalis, alveolaris etc.) unterbricht alsdann den Krampf sofort. Um sicher zu gehen, kann man noch die Wirkung einer localen Morphiuminjection auf die Druckstelle beobachten. Bleibt hiernach der Krampf einige Zeit aus, so wird die subcutane Durchschneidung des betreffenden Nerven angezeigt sein (A. v. Graefe). Doch hat dieselbe nicht immer einen dauernden Erfolg; nach einiger Zeit kann der Krampf von neuem auftreten, indem sich wieder neue Druckpunkte (oft müssen mehrere zu gleicher Zeit comprimirt werden) zeigen, die

ihn heben. Einer Hysterischen, die schliesslich nach Jahren auch epileptiforme Krämpfe bekam, wurden auf diese Weise ungefähr sämtliche sensible Gesichtsnerven nach und nach durchgeschnitten.

In Fällen, wo Druckpunkte fehlen, werden die Mittel, welche gegen Hysterie oder Nervosität im Allgemeinen ankämpfen, besonders angezeigt sein. Oertlich ist Electricität anzuwenden. Weiter kann man in leichteren Fällen das zeitweise Einlegen eines Sperr-Elevators, kalte Augendouchen oder Eintauchen des Gesichts in kaltes Wasser mit Aussicht auf Erfolg versuchen.

Ueber unangenehme Bewegungen, besonders im unteren Lide, die auf klonischen Contractionen einzelner Fasern des Orbicularis beruhen, wird nicht selten von sonst gesunden Individuen Klage geführt. Zu gewissen Zeiten tritt dieselbe so häufig auf, dass man fast an ein epidemisches Vorkommen der Affection denken könnte. Nach einigem Bestande verlieren sich diese Zuckungen in der Regel von selbst.

IV. Ptosis. Lagophthalmus.

Das Herabhängen des oberen Lides (Ptosis) kann einfach mechanisch zustande kommen. So als Folge einer vermehrten Schwere desselben (bei Blennorrhöen der Conjunctiva, Trachom etc.) oder auch, weil die genügende Unterlage, auf der die Hebemuskeln das Lid in die Orbita zurückziehen, fehlt (so bei phthisischem Bulbus oder nach Enucleation desselben). Der Grad dieser Ptosis ist sehr verschieden; ein geringes Herabhängen des Lides findet sich bei sehr vielen Augenaffectionen. Die Kranken pflegen gern von einem Kleinerwerden des Auges zu sprechen. —

Zu trennen hiervon ist die Ptosis in Folge von Lähmung der betreffenden Musculatur: also des Levator palpebrae superioris oder des Müller'schen Muskels. Die Ptosis ist ausgeprägter und vollständig, wenn der Levator gelähmt ist. Man findet hier häufig auch andere Aeste des Oculomotorius paralytisch.

Das geringere Herabsinken des Lides, welches wir bei Lähmung des Müller'schen Muskels beobachten, ist oft mit Myosis combinirt; ein Symptomencomplex, der in der Regel einseitig auftretend auf eine Affection der Sympathicusfasern zurückzuführen ist (Horner). Dass öfter auch Tensionsabnahme und reelle Verkleinerung des Bulbus hierbei sich findet, wurde in dem Kapitel Ophthalmomalacie erwähnt.

Schliesslich kommt Ptosis, einseitig und doppelseitig, auch angeboren vor.

Die Behandlung der symptomatischen Form der Ptosis wird gegen das ursächliche Lid- oder Augenleiden zu richten sein. Bei phthisischen oder fehlenden Bulbi bewirkt Einlegung eines künstlichen Auges Besserung der Beweglichkeit.

Gegen Lähmungsptosis sind die entsprechenden Heilmittel anzuwenden. Besonders spielt hier die elektrische Behandlung eine Rolle. Dieselbe wird bei dem Symptomencomplex Ptosis und Myosis in der Form angewandt, dass man den gleichseitigen Halssympathicus galvanisirt: bemerkenswerthe Erfolge habe ich allerdings nicht hiervon gesehen.

Für ausgeprägtere Ptosisfälle, seien sie unheilbare Reste von Lähmungen oder angeboren, ist ein symptomatisches oder operatives Verfahren angezeigt. So kann man durch eine Serre fine oder ähnlich construirte Ptosispincette eine Hautfalte in die Höhe heben. Operativ hat man Aehnliches zu erreichen gesucht durch Excision einer quer-ovalen Falte von Haut und Muskel. Doch ist der Erfolg meist unzureichend, da die Haut sich wieder herabzieht, bei zu ausgiebiger Excision aber der Schluss des Auges in Gefahr kommt. Besser sind die Methoden, welche die Herstellung eines Narbenstranges zwischen Lid und *M. frontalis* bezwecken (Dransart, H. Pagenstecher); sie gründen sich auf die Beobachtung, dass die Ptosiskranken das Lid heben, indem sie die Stirne runzeln. Am einfachsten ist es, einen Faden mit Nadel (ähnlich wie die Gaillard'schen Nähte bei Ektropium) oberhalb der Augenbrauen unter die Haut einzustechen und sie von dort bis dicht über den Lidrand subcutan fortzuführen, hier auszustechen und die Fadenenden auf der Haut unter entsprechendem Zusammenschnüren zu kneten. Indem man auf einer kleinen Pflasterrolle knotet, vermeidet man die Durchschneidung der Haut. Solcher Fäden sind zwei bis drei in einiger Entfernung von einander anzulegen. Sie bleiben liegen bis ausgesprochene Eiterung eingeleitet ist. Um sicher einen Hautdurchschnitt zu vermeiden, kann man die Nähte auch so anlegen, dass man den Faden an seinen beiden Enden mit Nadeln armirt und diese nebeneinander (etwa 4 mm von einander entfernt) ein- und aussticht: es liegen dann nur die Mitte und die geknoteten Enden des Fadens auf der Haut. Mit dieser einfachen Methode werden vortreffliche Erfolge erzielt.

Auch die Vornähung des *Levator palpebr. superioris* an eine tiefere Stelle des Tarsus ist ausgeführt worden (Eversbusch). —

Die Lidspalte kann durch Lähmung des *M. orbicularis* oder auch durch Protrusion des Augapfels, so etwa bei orbitalen Tumoren oder bei

Morbus Basedowii, erweitert sein. Der ausbleibende oder ungenügende Schluss der Lider (*Lagophthalmus*, Hasenaugen), den man gelegentlich auch bei Schwerkranken beobachtet, führt zur Austrocknung (*Xerosis*) der *Conjunctiva* und *Cornea* und kann Anlass zu schwereren Hornhautulcerationen geben.

Die Behandlung muss sich nach der Ursache richten. Symptomatisch ist eine öftere Befuchtung des Auges (etwa mit Milch) angezeigt. Bisweilen wird auch die *Tarsorrhaphie*, welche eine Verkleinerung der Lidspalte herbeiführt, von Nutzen sein.

4. Angeborene Anomalien.

In seltenen Fällen wird eine mangelhafte Entwicklung oder vollständiges Fehlen der Lider (*Ablepharia totalis*) beobachtet. Ebenso kommt das angeborene *Colobom*, bei dem das Lid eine keilförmige Spalte zeigt, nur ausnahmsweise vor; bisweilen liegt mitten in der Spalte ein zungenförmiges und häutiges Zwischenstück (O. Becker, Manz).

Als *Epicanthus* wurde von Ammon zuerst eine eigenthümliche Missbildung beschrieben, die darin besteht, dass im inneren Augenwinkel vom oberen zum unteren Lide eine halbmondförmige Hautfalte herabzieht; ihr concaver Abschnitt verdeckt die *Carunkel* und die anliegenden Theile des *Bulbus*, der bisweilen abnorm klein ist. Mit zunehmenden Jahren pflegen die Hautfalten sich zu verkleinern, indem der wachsende Nasenrücken dieselben mehr nach der Mitte hinzieht. Will man schliesslich operiren, so schneidet man aus dem zwischen den Augen liegenden Theil des Nasenrückens ein senkrechtes Hautoval herans. Durch das Zusammennähen der Wundränder wird die Hautfalte von den Augenwinkeln abgezogen.

Auch *Symblepharon* und *Akyloblepharon* kommen angeboren vor.

Viertes Kapitel.

Erkrankungen der Thränenorgane.

Anatomie.

Die Thränen-drüse liegt am temporalen Ende des oberen Orbitalrandes in der fossa glandulae lacrymalis und besteht aus einem oberen und unteren Theil. Beide sind durch einen Fascienzipfel getrennt, der aus den Blättern des Levator palpebr. superioris und Reet. superior stammt und sich an den Seitenrand der Orbita ansetzt. Die untere Thränen-drüse liegt dem temporalen Theil des Fornix der Conjunctiva auf. Das Secret der acinösen Drüse wird durch eine Anzahl von Ausführgängen in den Conjunctivalsack entleert.

Die Abführung der Thränen aus letzterem erfolgt durch die Thränenröhren des oberen und unteren Lides. Diese beginnen auf der Lidkante in der Nähe des inneren Augenwinkels mit dem Thränenpunkt. Der Thränensack, in den sie gegen einander convergirend enden, liegt im inneren Winkel der Orbita in der fossa lacrymalis, welche nach hinten vom Thränenbein, nach vorn von dem Oberkieferfortsatz gebildet wird. Nach der Gesichtsfläche zu liegt der circa 12 mm lange Thränensack dicht unter der Haut; das ligam. palpebr. internum geht quer über ihn fort, doch überragt er es noch nach oben und nach unten. Nach unten setzt er sich in den Ductus lacrymalis fort, welcher in seiner grössten Ausdehnung in einem engen knöchernen Kanal, der von dem Oberkieferthränenbein und dem Nasenmuschelbein gebildet wird, verläuft und die Thränen in den unteren Nasengang abführt. Der Thränennasengang erreicht nicht zusammen mit seiner knöchernen Röhre sein Ende, sondern durchzieht noch eine Streeke weiter die Schleimhaut des unteren Nasenganges, ehe er in eine ovale Spalte anlänft. Seine Gesammtrichtung geht nicht senkrecht nach unten, sondern etwas nach hinten. Die innere Wand des Thränensackes und Thränennasenganges wird von einer Schleimhaut mit Cylinder-epithel gebildet; ein fibröses Gewebe umgiebt dieselben aussen und verbindet sie mit dem Periost.

1. Erkrankungen der Thränendrüse.

Die acute Entzündung der Thränendrüse (*Dakryoadenitis*) ist sehr selten. Unter heftigen Schmerzen schwillt die äussere Hälfte des oberen Lides an, die *Conjunctiva* wird chemotisch und schleimig-eitrige Absonderung erfolgt. Selbst leichter *Exophthalmus*, sowie Fieber kann auftreten. Die Entzündung geht in Eiterung über oder zertheilt sich. Die locale Schmerzhaftigkeit und Härte sichern die Diagnose. Lauwarme Umschläge, eventuell *Narcotica* sind angezeigt; besteht *Fluctuation* oder wird Eiter vermuthet, so incidire man frühzeitig.

Die chronische Entzündung der Thränendrüse beobachtet man öfter; ebenso einfache *Hypertrophirung* derselben. Beim *Ektropioniren* des oberen Lides sieht man alsdann die vergrösserte Drüse im *Conjunctivalforix* hervortreten. Bei der chronischen Entzündung fühlt man umschriebene Härten. Subjective Beschwerden fehlen meist. Das *Bepinseln* der äusseren Lidhaut mit *Jodtinctur* ist oft von Nutzen; ebenso kann *Jodsalbe* oder auch *Ung.* cinereum versucht werden. Innerlich *Jodkali*.

Als *Dakryops* hat man eine cystenartige Erweiterung eines Thränendrüsen-Ausführungsganges beschrieben; die Geschwulst sitzt in der oberen Uebergangsfalte der *Conjunctiva*. Zur Heilung zieht man einen Faden quer durch, knotet ihn und lässt ihn bis zum Durchschneiden der Wand liegen (v. Graefe).

Thränendrüsenfisteln, die in der Regel Folge von Verletzungen sind, kann man in folgender Weise operiren. Die beiden Enden eines Seidenfadens werden mit einer Nadel armirt. Jede dieser Nadeln wird in die äussere Fistelöffnung geführt, dann die eine etwas höher, die andere etwas tiefer durch die *Conjunctiva* ausgestochen. Nach Entfernung der Nadeln werden hier die Fadenenden geknotet und bis zum Durchschneiden liegen gelassen (*Hulke*).

Von Geschwülsten der Thränendrüsen sind *Cysten*, *Sarkome* und *Carcinome* besonders zu nennen. Bei der nothwendig werdenden *Exstirpation* kann man entweder nach Spaltung der äusseren Lidcommissur von der Uebergangsfalte den Tumor fassen (*Velpéau*) oder man trennt, um sich einen Zugang zu schaffen, das Lid vom oberen Orbitalrande. Auch bei unheilbarer *Epiphora* ist die *Exstirpation* der gesunden Drüse ausgeführt worden (*Laurence*); doch dürften die Beschwerden wohl selten die eingreifende Operation rechtfertigen.

2. Erkrankungen der Thränenabführungswege.

I. Anomalien der Thränenpunkte und Thränenröhrchen.

Das Abstehen des unteren Thränenpunktes bei Ektropium ist bereits erwähnt; ebenso die dabei erforderliche Spaltung des Thränenröhrchens. — Bei Verengerung der Thränenröhrchen, die auch angeboren vorkommt, kann man durch Einführung konischer Sonden allmähliche Erweiterung anstreben. Ist das Thränenpünktchen ganz verschlossen, aber noch sichtbar, so geht man mit einer Stecknadel an der betreffenden Stelle ein, erweitert allmählig und spaltet schliesslich mit dem Weber'schen Messer das Thränenröhrchen. Sieht man den Thränenpunkt nicht mehr, so wird man durch eine Incision das Thränenröhrchen selbst öffnen müssen.

Bisweilen hat man Verstopfung der Thränenröhrchen mit Pilzmassen (*Streptothrix Foersteri* [Cohn] und Micrococcen) beobachtet; meist sitzen dieselben im unteren Thränenröhrchen, doch kommen sie auch im oberen vor (Schirmer). Auch Fremdkörper dringen gelegentlich in die Ductus.

II. Erkrankungen des Thränenschlauches.

Dakryocystitis. (Phlegmone des Thränensackes).

Wenn sich der Thränensack mit seiner fibrösen Umhüllung entzündet, so gerathen die umliegenden Weichtheile in Mitleidenschaft. Die Haut zwischen innerem Lidwinkel und Nase röthet sich und wird ödematös; meist zeigt sich auch eine der Lage des Thränensackes entsprechende Hervortreibung. Das Auge thränt stark; auch Lider und Conjunctiva können injicirt und chemotisch werden. Dabei sind heftigere Schmerzen vorhanden, selbst Fieber. Nach einigen Tagen pflegt die diffusere Röthung und Schwellung zurückzugehen; schliesslich bricht meist der Eiter an einer Stelle der dem Thränensack überziehenden Haut hervor. Seltener tritt eine grössere Senkung desselben ein, so dass man weiter unten eine geröthete oder bläuliche Hervorwölbung sieht, welche den Eiter enthält. Da inzwischen die Hautentzündung über dem Thränensack selbst zurückgegangen sein kann, so sind Verwechselungen mit einfachen Abscessen möglich. Doch ist es jedenfalls das Häufigere, dass die in dieser Gegend sitzenden Eitersäcke mit dem Thränensack in Verbindung stehen. — Eine Entleerung des Secrets durch die ungespaltenen Thränenröhrchen tritt bei Druck auf die Thränensackgegend im acuten Stadium in der Regel nicht ein.

Wenn der Eiter spontan perforirt, so entsteht meist eine Thränensackfistel, durch die dann nach Heilung der Entzündung Secret der Thränensackschleimhaut heraus sickert. Allmählig schliesst sich die Fistel. Seltener bleibt dauernd eine feine Oeffnung (Haarfistel).

In der Mehrzahl der Fälle tritt eine acute Thränensackentzündung nur auf, wenn bereits eine Erkrankung der Thränensackschleimhaut bestanden hat oder Stricturen im Thränennasenkanal den Abfluss der Thränen hinderten. Auch nach forcirtem Sondiren kommt sie vor.

Die Behandlung besteht in lauen Umschlägen, welche am schnellsten die Schmerzen heben und den Process zum Abschluss bringen. Zur Entleerung des Secrets spalte man das obere Thränenröhrchen und den anliegenden Theil der dem Auge zugekehrten Wand des Thränensackes. Ist bereits stärkere Eiterbildung vorhanden, so mache man ausserdem eine etwa $\frac{1}{2}$ cm grosse Incision durch die vordere Wand des Thränensackes und spüle mit zweiprocentiger Borsäurelösung täglich den Sack aus. Um eine zu schnelle Verheilung zu verhindern, werde ein Charpiefädchen in die Wunde gelegt. Ist die Entzündung im Rückgange, so kann man von der Hautwunde aus eine Bowman'sche Sonde (siehe unten) in den Thränennasenkanal führen, um etwaige Stricturen desselben zu bekämpfen, ebenso durch directes Touchiren mit 1procentiger Lapislösung, nöthigenfalls selbst mit dem mitgirten Höllensteinstift die Schleimhaut zur Norm zu bringen suchen. Nach Heilung der Hautwunde wird die Behandlung gegen die etwa restirende Schleimhautaffection oder vorhandene Strictur fortzusetzen sein.

Zur Heilung von Thränensackfisteln ist ebenfalls znerst für die Freilegung der normalen Abflusswege zu sorgen. Die Fistel selbst schneide man auf und suche sie durch Cauterisation (mit Lapis oder Galvanokauter) zum Verschluss zu bringen. Bei verhärteten Wandungen excidirt man den Fistelgang und näht die angrenzenden Hautränder zusammen.

Dakryocysto-Blennorrhoe.

Stricturen des Thränennasenkanals.

Wenn die Schleimhaut des Thränensackes erkrankt, so kommt es zu einer vermehrten Absonderung und Staung von Secret im Thränensack. Das Secret ist bisweilen glasig, bisweilen leicht trüb, mit kleinen weisslichen Flocken vermischt, dann wieder ausgeprägt katarrhalisch oder blennorrhöisch, zuweilen selbst eitrig. Demgemäss spricht man auch von „alten Thränensackleiden“, von Katarrh des Thränensacks,

Dakryocysto-Blennorrhoe und Dakryocysto-Pyorrhoe. Nicht selten kommen secundäre Veränderungen vor: so bildet sich eine Erweiterung (Ektasie) des Thränensackes, wobei die vordere Wand deutlich hervortritt; in anderen Fällen entstehen Schleimhautfalten, welche kleinere Kammern und Absackungen in dem Thränensack zu Stande bringen, ferner poly-pöse Wucherungen und käsige Secretverdickungen.

Sehr häufig ist der Thränennasenkanal verengt. Die Verengerung kommt zu Stande entweder durch eine gleichmässige oder umschriebene Schwellung der Schleimhaut oder durch Falten- und Klappenbildungen, oder durch fibröse Stricturen, die bisweilen den ganzen Kanal durchsetzen, oder schliesslich durch Knochenauftreibungen, die einen unheilbaren Verschluss bewirken können. Umschriebene Verengerungen finden sich besonders häufig am Anfang und Ende des Kanals.


Zur Diagnose der chronischen Thränensackblennorrhoe kommt man in der Weise, dass man auf den Thränensack (also auf den inneren Lidwinkel) mit dem Zeigefinger drückt und nun beachtet, ob Secret aus einem der Thränenpunkte austritt. Entleert sich kein Secret, so ist damit das Bestehen der Affection noch nicht ausgeschlossen, da vielleicht momentan kein ausdrückbares Secret im Sacke war oder auch dasselbe in seiner ganzen Menge in die Nase entwich. Man wird jedenfalls hier öfter die Untersuchung machen müssen. Aeusserlich ragt die Gegend, wo der Thränensack liegt, bei stärkeren Ansammlungen etwas hervor. Dieser Umstand spricht selbst in Fällen, wo sich kein Secret durch die Thränenpunkte bei Druck entleert, für das Bestehen eines Thränensackleidens.

Die Diagnose der Strictur des Thränennasenkanals kann nur durch Einspritzungen in den Thränensack oder durch Einführung von Sonden gestellt werden.

Wenn die Canüle einer Auel'schen Spritze sehr fein ist, so dringt sie durch den oberen Thränenpunkt in das Thränenröhrchen und kann bis zu dem Thränensack vorgeschoben werden. Man giebt ihr zu dem Zweck erst eine von unten nach oben gehende Richtung, welche den Eingang in den Thränenpunkt erleichtert; alsdann aber eine horizontale zum Durchpassiren des Thränenröhrchens. Ist man im Thränensack, so stellt man die Canüle senkrecht von oben nach unten. Hat man laues Wasser in der Spritze, so wird jetzt bei sanftem Druck des Stempels ein Durchfliessen desselben bis in die Nase erfolgen, falls der Thränennasenschlauch vollkommen durchgängig ist.

In directerer Weise überzeugt man sich hiervon durch Einführen einer Bowman'schen Sonde (Figur 162), welche nach ihrer verschie-

denen Dicke von eins bis acht numerirt sind. Man beginnt mit einer der dünnsten (etwa zwei). Um sie leicht in den Thränensack zu führen, spaltet man zuvor mit dem Weber'schen Messer (Figur 158), das Thränenröhrchen bis zum Thränensack. Die Sonde wird nun durch dasselbe in horizontaler Richtung soweit geführt, bis man auf die innere, knöcherne Wand des Thränensackes stösst. Während man das Sondenende hier fest gegen drückt, macht man eine viertelkreisförmige Bewegung nach oben, so dass die Sonde aus der horizontalen Lage in eine vertikale kommt und schiebt nun dieselbe langsam und vorsichtig durch den Thränenmasencanal bis auf den Nasenboden. Wenn man, wie erwähnt, das Sondenende fest gegen die Knochenwand gedrückt hält, so befindet man sich über dem Anfang des Thränenmasencanals und kommt leicht in denselben. Zeigen sich Schwierigkeiten beim Weiterführen, so ziehe man die Sonde etwas zurück und schiebe sie dann wieder vor; auch werden durch leicht drehende Bewegungen manche Hindernisse überwunden. Bei diesem Vordringen fühlt man deutlich etwaige Hindernisse und Stricturen. Bisweilen muss man ziemliche Gewalt anwenden, um letztere zu durchstossen. Allerdings darf man dies nur, wenn man sicher ist, sich in dem Nasencanal zu befinden. Wenn man den Boden der Nase erreicht hat, liegt das kleine Plättchen, welches sich in der Mitte der Bowman'schen Doppelsonden befindet, bei normaler Gesichtshöhe und bei Erwachsenen meist vor dem oberen Orbitalrande. Uebrigens kann man die Entfernung von diesem bis zum Nasenboden vorher am Gesicht des Patienten abmessen. Da der Canal etwas nach hinten (und meist auch etwas nach aussen) gerichtet ist und ebenso der obere Orbitalrand vorsteht, giebt man der Sonde vor der Benutzung eine leichte, bogenförmige Krümmung, deren Concavität bei der Einführung nach vorn gerichtet bleibt.



162.

Bowman'sche Sonde.

Auch ohne Spalten des Thränenröhrchens lassen sich nach allmöglicher Erweiterung mittelst konisch zugespitzter Sonden die gewöhnlichen Bowman'schen einführen; jedoch wird bei der senkrechten, zur Einführung in den Thränenmasencanal erforderlichen Stellung der Sonde das Thränenkanälchen verschoben und kann die dadurch bedingte Zerrung ein feineres Sondiren erschweren.

Man thut aber gut, ehe man bei bestehender Epiphora zu den eben geschilderten Mitteln der Diagnosenstellung schreitet, erst genau andere Ursachen auszuschliessen (so etwa Conjunctivitis etc.) und zu bekämpfen, da das Manöver für die Kranken immerhin etwas unan-

genehm ist. Besonders die Sondeneinführung verursacht oft Schmerzen, die bis in die Zähne des Oberkiefers hin ausstrahlen. Durch vorheriges Einspritzen von ein paar Tropfen Cocainlösung kann man dieselben verringern. —

Die subjectiven Symptome sind oft unbedeutend; hauptsächlich wird über Thränenfließen geklagt. Aber auch Conjunctiviten compliciren das Leiden, besonders wenn das Thränensackseeret in den Bindehautsack gelangt. Da dasselbe stark infectiöser Natur ist, so können etwa vorhandene Hornhautwunden oder Ulcerationen, wenn sie mit ihm in Berührung kommen, leicht einen deletären Charakter annehmen (cf. Hypopyon-Keratitis).

Die chronischen Erkrankungen des Thränenschlauches gehen in der Mehrzahl der Fälle von Affectionen der Nasenschleimhaut aus; so findet man sie häufig bei Ozaena. Verhältnissmässig selten ist es, dass chronische Conjunctiviten und Granulationen sie veranlassen. Bisweilen handelt es sich auch um primäre Knochenleiden, welche die Gewebe des Thränenschlauches in Mitleidenschaft ziehen. So bei Scrophulösen und Syphilitischen. Auch der Bau des knöchernen Kanals scheint von Einfluss zu sein, da bei plattgedrückten Nasen die Affection ebenfalls relativ häufig vorkommt. Im kindlichen Alter sieht man Thränensackblennorrhoe selten; doch habe ich sie selbst angeboren beobachtet.

Die Behandlung geht darauf hinaus, den durch Stricturen gehinderten Abfluss der Thränen wieder herzustellen und eine etwa vorhandene Schleimhautaffection (eventuell auch in der Nase) zu bekämpfen.

Zu ersterem Zwecke empfiehlt sich vor Allem die fortgesetzte Sondirung, wie sie oben beschrieben ist. Anstatt der Bowman'schen Sonden werden auch die von Weber, welche dicker sind und mehr konisch verlaufen, benutzt. Ihre Einführung gelingt am besten nach Spaltung des oberen Thränenröhrchens. Bei den Bowman'schen Sonden ist es gleichgültig, ob man dieses oder das untere benutzt; bisweilen gelingt die Durchführung der Sonde durch das eine Thränenröhrchen nicht, wohl aber durch das andere. Leicht tritt bei länger fortgesetztem Sondiren eine Verengung der Oeffnung der Thränenröhrchen in den Thränensack ein; dieselbe ist dann von neuem mit dem Weber'schen Messer zu erweitern. Die Thränenröhrchen selbst haben, wenn sie einige Zeit offen gehalten wurden, wenig Tendenz wieder zusammen zu wachsen. Im Uebrigen bringt die Spaltung keinerlei Nachtheile für die Thränenabführung.

Im Anfang muss man die Sonden täglich einführen. Nach jeder Einführung lässt man sie einige Zeit (etwa 5 bis 15 Minuten) im Kanal liegen. Bei den fibrösen Stricturen ist vor vier bis acht Wochen selten ein Erfolg zu erreichen. Und selbst dann wird von Zeit zu Zeit von neuem sondirt werden müssen. Man steigt allmähig mit der Dicke der Sonden; ohne aber allzu dicke zu nehmen: Nr. 6 der Bowman'schen braucht kaum überschritten zu werden. Wie auch Arlt betont, genügt ein verhältnissmässig enger Kanal zum Abfluss der Thränen; zu dicke Sonden machen Schleimhautrisse und schieben eventuell die Schleimhaut vom Knochen ab — ein Unfall, der auch sonst beim Sondiren eintreten kann. Man muss in solchen Fällen das Sondiren einige Tage aussetzen; ebenso soll man es nicht forciren, wenn gelegentlich einmal die Sondereinführung nicht gelingt. Können die Kranken nicht zum Arzt kommen, so lässt es sich, wenn der Kanal genügend durchgängig geworden, meist erreichen, dass dieselben lernen, sich selbst zu sondiren. Auch hat man kleine Sonden mit einem horizontalen, auf dem Lidrande ruhenden Fortsatz construirt, welche eingeführt, mehrere Tage im Kanal liegen bleiben.

Bei engen Stricturen kann man mittels eines kleinen Messerchens auch eine Durchschneidung derselben machen und dann durch Sondiren die Stelle offen halten (Jaesche). Das Verfahren von Stilling, der ein keilförmiges Messerchen zu dem Zweck angegeben hat, einfach ausgiebig die Stricturen zu incidiren, danach aber nicht zu sondiren, hat in der Regel den Erfolg, dass die Stricture nach einiger Zeit noch enger ist, als vorher. Hingegen ist die durch die Incision erfolgende Blutung oft heilsam für gleichzeitig bestehende Schleimhautschwellungen.

Wenn der Durchgang sehr eng ist und trotz längeren Sondirens immer von neuem Neigung sich zu schliessen hat, ferner besonders wenn Caries vorhanden ist, so thut man besser, ganz von der Sondereinführung abzustehen, die stets neue Irritationen setzt. Hier begnüge man sich mit der Behandlung der Schleimhautblennorrhoe durch Einspritzungen von antiseptischen (etwa vierprocentige Borsäurelösung) oder adstringirenden Mitteln. Von letzteren benutze ich eine einprocentige Lösung von Zinc. sulfuricum besonders gern; auch Einspritzen von Jodoformpulver oder Jodoformsalbe ist sehr vortheilhaft. Die Injectionen werden, wie oben angegeben, täglich einmal mit einer Anel'schen Spritze gemacht. Doch hüte man sich vor einem zu starken Druck mit dem Stempel, da sonst leicht durch Schleimhautwunden oder Abhebungen die Flüssigkeit in das umliegende Gewebe kommen und ein ziemlich erhebliches entzünd-

liches Oedem hervorrufen kann. Deshalb soll man auch Einspritzungen vermeiden, wenn man eben sondirt hat.

In entsprechenden Fällen werden die Sondirungen mit den Injectionen zu combiniren sein; doch kommen auch Blennorrhoen ohne Stricturen vor. Zur Entfernung des Secrets hat man weiter die Luftdouche (mittelst Ballon oder Spritze) empfohlen (v. Gräfe, Hock).

Sehr vorthellhaft ist bei stärkerer Absonderung und Schleimhautschwellung ein ausgiebiges Scarificiren des ganzen Thränenschlanches. Man kann hierzu kleine Messerchen, wie ich sie angeben (Figur 163), benutzen und damit Einschnitte in Thränensack und Thränennasenkanaal machen. Oft durchschneidet man hierbei im Thränensack vollständige Membranen, durch welche Flüssigkeit oder eingedickte Secretmassen abgekapselt oder zurückgehalten wurden. Bisweilen genügt eine einmalige Scarification — in den nächsten Tagen nach derselben wird weder sondirt noch injicirt — zur Heilung des Schleimhautleidens. Auch bei Ektasien des Thränensackes sind tiefgehende, öfter wiederholte Scarificationen von Nutzen, da durch die Narbenbildung eine Contraction des Sackes eintritt.



163.

Scarifications-
messer für
den Thränen-
schlauch.

Gelingt es mit all diesen Mitteln nicht, die Stricturen durchgängig zu machen oder wenigstens die Blennorrhoen zu beseitigen, so kommt die Verödung oder Exstirpation des Thränensackes zur Frage. Der Thränenabfluss in die Nase ist damit natürlich dauernd aufgehoben; doch werden die Beschwerden der Patienten trotzdem geringer, da die Reizungen der Conjunctiva durch das Thränensacksecret aufhören. Man kann den Thränensack so zerstören, dass man nach Schlitzung des oberen und unteren Thränenpunktes auch die zwischen ihnen liegende Partie der inneren Thränensackwand spaltet und nun ein Stückchen Chlorzinkpaste (1 : 3) in Watte gewickelt tief in den unteren Theil des Thränensackes hineinstösst und darauf andere Watte packt (Pagenstecher). Durch allmähliges Durchsickern des gelösten Aetzmittels wird die Schleimhaut vernichtet; man entfernt die Paste nach einigen Stunden. Am sichersten ist jedoch die Eröffnung des ganzen Thränensackes von der Haut aus durch einen langen verticalen Schnitt. Nachdem man durch Einlegen von Laminaria oder Pressschwamm den Sack alsdann noch weiter ausgedehnt und blossgelegt hat, cauterisirt man die ganze Schleimhautfläche mit dem Galvanokauter. Man achte besonders darauf, dass die Einmündung der Thränenröhrchen

zuerst getroffen und obturirt wird. Weniger sicher ist die Benutzung von Aetzpasten oder das Touchiren mit Höllensteinstift, das öfter wiederholt werden muss.

Die schon früher geübte Exstirpation des ganzen Thränensackes (Platner, Berlin) ist in neuerer Zeit besonders wieder von Alfr. Graefe empfohlen worden. Nach Anlegung eines Hautschnittes wird der Thränensack möglichst geschlossen und in seiner Totalität exstirpirt, etwaige Reste werden mit dem scharfen Löffel vom Knochen entfernt. Unter strenger Antisepsis erfolgt die Vereinigung der genähten Hautwundränder per primam.

Alphabetisches Register.

- Abductionsprismen 548.
Aberration der Lichtstrahlen, sphärische 30, chromatische 564.
Accommodation 40.
Accommodations-Bestimmung 59, Anomalien 21. 109, Breite 44, Strecke 46, Krampf 114, Lähmung 109, Mechanismus 42, Schwäche 109, Spannung 47, abnorme 116.
Accommodative Bewegungen 541.
Achromatopsie = Dyschromatopsie 126.
Achsenametropie 38.
Acne ciliaris 609.
Adductionsprismen 548.
Aegyptische Augenkrankheit 426.
Aequator der Linse 351.
Albinismus 231.
Albuminurie 248, 270, 366.
Amaurose 118. 155, progressive 254, nach Chinin 148, nach Hämatemesis 149, hysterische 142, spinale 256, urämische 147, 272.
Amaurosis partialis fugax 146.
Amaurotisches Katzenauge 289.
Amblyopie (cf. auch Amaurose) 118, cerebralis 141, congenita 135, ex anopsia 136, Intoxications- 137. 148. 252, ohne ophthalmoskopischen Befund 134, potatoria 137. 148, saturnina 148, simulata 149, spinalis 256, traumatica 147, tabacica 137. 148.
Ametropie 38.
Amyloide Degeneration 439.
Anaemia perniciosa 274.
Anaesthesia retinae 142.
Anämie, Accommodationschwäche 109, Accommodationskrampf 118, Asthenopie 145, Neuritis 249, Retinitis 270. 271, Xerosis conjunctivae 436, Scleritis 490, Iritis 504, Netzhautblutungen 274.
Anerythroptie 126.
Aneurysma orbitae 601, der Art. ophthalmica 601.
Angeborene Anomalien der Augen 601. Choroidea 232, Cornea 411—483 (Dermoid) 476, Iris 513, Lider 623, Netzhaut 230, Papilla optica 226, Thränenpunkte und Thränenröhrchen 626.
Anisometropie 101.
Ankyloblepharon 612.
Anophthalmus 603.
Antiseptisches Verfahren 20.
Aphakie 384.
Apoplexien der Choroidea 301, Conjunctiva 438, Netzhaut 273, Sehnerv 286.
Arcus senilis 481.
Arg. nitricum 16.
Argyrosis conjunctivae 414.
Arteria hyaloidea 307, Persistenz der 318.
Arterienpuls, ophthalmoskopisch wahrnehmbar 260.
Associirte Bewegungen 541.
Asthenopie 90, der Kurzsichtigen 69. 587, accommodativa 90, musculäre 587, nervöse (retinale) 145.
Astigmatismus 92, Bestimmung des 97, regelmässiger 93, unregelmässiger 92, einfacher 95, zusammengesetzter 95, gemischter 95, ophthalmoskopische Bestimmung 207.
Atherom der Arterien 274. 275. 310. 334. 367.
Atrophia bulbi 534. 254.

- Atropin-Wirkung 17. 334, Conjunctivitis 18. Idiosynkrasie 18. Kur 87. Vergiftung 18.
 Auge, schematisches 35, reducirtes 37. Augenhaxe 36, übermässige Kürze 38, übermässige Länge 38.
 Augenbewegung 541, Innervationscentrum der 540.
 Angendrainage 286.
 Augenhintergrund 222.
 Augenmuskel-Erkrankungen 539, Anatomie 539, Krampf 592, Lähmungen 549.
 Augenoperationen 19. 393.
 Augensalben 16.
 Augenschmerz bei nervöser Asthenopie 145.
 Augenspalte, fötale 233.
 Augenspiegel 10. 171, binocularer 178, Theorie 161, Untersuchung mit dem 184, verschiedene Formen 171.
 Augenspiegelbild, umgekehrtes 167, aufrechtes 164, Vergrösserung des 167.
 Augentrepan 484.
 Augensäuer 16.
 Autophthalmoskopie 182.

 Basallinie 80.
 Basedow'sche Krankheit 599.
 Behandlung der Augenleiden 11.
 Beleuchtung 77, seitliche 192.
 Bild, reelles, 25, virtuelles 27, Grösse der Bilder 27.
 Bläschenbildung auf der Cornea 448. 450, auf dem intermarginalen Lidrande 608.
 Blaublindheit 126.
 Bleivergiftung, Accommodationslähmung bei 112, centrale Skotome bei 137, Neuritis bei 251, Neuroretinitis bei 249, Retinitis 272.
 Blepharitis 606.
 Blepharophimosis 612.
 Blepharoplastik 618.
 Blepharospasmus 445. 620.
 Blicklinie 69.
 Blinder Fleck 123.
 Blindheit 155.
 Blitzschlag 367.
 Blutentziehung 13, mit dem Heurte-loup'schen Blutegel 14.
 Bowman'sche Sonde 629.
 Brechungsametropie 38, Exponent 24. 37.
 Brechkraft 24. 30.
 Brennpunkt 23. 35, conjugirte -e 26. Brennweite 23, Bestimmung derselben 28.
 Brennweite 23, Bestimmung derselben 28.
 Brillengläser 23, Bezeichnung 24, sphärische 31, prismatische 31, cylindrische 96, Franklin'sche (die obere Hälfte concav, die untere convex geschliffen) für myopische Presbyopen 107, periskopische 30.
 Buphthalmus 484.
 Büschelförmige Keratitis 448.

 Calabar 18. 114.
 Canalis Cloqueti 307. 318.
 Canthoplastik 612
 Capillarpuls an der Papilla optica 260.
 Cardinalpunkte 35.
 Cataracta 352, accreta 363, aridosiliquata s. membranacea 363, calcaria 363, capsularis 352. 356, capsulo-lenticularis 357, complicata 362, congenita 357, corticalis 354, cystica 362, diabetica 366, lactea 362, matura 355, Morgagniana 362, nigra 362, nuclearis 354. 357, ossea 353, polaris 358, pyramidalis 357, secundaria 363, 383, senilis 361, striata 357, traumatica 363, zonularis 358.
 Cataract-Operation 369, Depression 381, Discission 360. 380. 384, Extraction 369, Reclination 381.
 Caustica, Anwendung bei Conjunctivitis 413.
 Cavernöse Geschwülste der Orbita 601.
 Centrirung der Brillengläser 29.
 Chalazion 614.
 Chemosis 394. 438.
 Chiasma 213.
 Chininvergiftung, centrale Skotome 137, Amaurose bei 148.
 Chlorose, Accommodationsschwäche bei 109.
 Cholestearin im Glaskörper 309.
 Choroidea, Ablösung 301, Anatomie 219, Blutungen 301, Colobom 232, Geschwülste 304, hyaline Drusen 220. 296, Hyperämie der 292, Knochenbildung 305, Myopie 300, ophthalmoskopisches Bild der 231, Riss 302 Tuberkulose 303
 Choroidealring 223.
 Chorio-Retinitis 266. 294.
 Choroiditis areolaris 294, disseminata 294, exsudativa 293, metastatica 534, suppurativa 533, serosa 293. 533, syphilitica 294.
 Choroiditis c. maculam luteam (centralis) 294.
 Chromhydrosis 613.

- Chromopsie 133. 324.
 Ciliarkörper, Anatomie 220, Entzündung 520, Gummata 503.
 Ciliarmuskel 70. 220, Krampf 114, Lähmung 109.
 Ciliarnuralgie 324. 498.
 Ciliarnerven 222, Durchschneidung 529.
 Ciliarstaphylom 491.
 Cocain 19.
 Colobom der Choroidea 75. 232. Iris 513, Retina 234, des oberen Lides 623.
 Concavlinen 27.
 Congestion nach dem Kopf 135. 247. 274.
 Conjunctiva, Amyloid 439, Anatomie 388, Apoplexie 438, Erkrankungen 388, Follikel 391, Fremdkörper 440, Geschwülste 441, Lupus 439, Touchirung 16. 396.
 Conjunctivitis Aegyptica 426, blennorrhoeica 401. 406, catarrhalis 393, crouposa s. Conj. membranacea 417, diphtheritica 428, exanthematosa 418, folliculosa 401. 426, granulosa 401. 419, gonorrhoeica 410 415, membranacea 417, neonatorum 415, phlyctenulosa 397, simplex 393, trachomatosa 401, traumatica 440.
 Consistenz der Cataract 361.
 Contusio bulbi 267. 283.
 Conus 72. 299.
 Convergenz der Lichtstrahlen 23, der Blicklinien 75. 545.
 Convexlinsen 23.
 Convexspiegel 33.
 Corelysis 509.
 Cornea, Anatomie 443, conica 484, Fistel 470, Geschwülste 488, Geschwüre 469, globosa 484, Infiltrate 445, Krankheiten 444, Staphylom 481, Trübungen 476, Verletzungen 485.
 Corpus vitreum s. Glaskörper.
 Cyclitis 520.
 Cylindergläser 96.
 Cysten der Conjunctiva 441, der Iris 512.
 Cysticercus des Glaskörpers 315, in der Bindehaut 442, in der vorderen Kammer 512, subretinaler 283.
 Cystoide Vernarbung 343.

D
 Dakryoadenitis 625.
 Dakryocystitis 626.
 Dakryocysto-Blennorrhoe 627.
 Dakryops 625.
 Daltonismus 126.
 Delirien 506.
 Dermoid 441.
 Descemetitis 447. 498. 502.
 Deutliche Sehweite 168.
 Diabetes, Accommodationslähmung 112, Augenmuskellähmungen 563, Cataract 366, centrale Skotome 137, Iritis 504, Keratitis 455, Neuritis 249. 252, Retinitis 270. 271.
 Dictyitis s. Retinitis.
 Dioptrie 30.
 Diphtheritis conjunctivae 430.
 Diphtheritis faucium, Accommodationslähmung 111, Amblyopie 111, Augenmuskellähmungen 563, Neuritis 249.
 Diplopie 545, monoculare 477, mit Prismen 32. 547. 587.
 Discission der Cataract 360, des Nachstaars 383.
 Distichiasis 609.
 Divergenz der Lichtstrahlen 22.
 Doppelbilder 545. 553.
 Drehpunkt 541.
 Druckpunkte 620.
 Druck und Satz 82.
 Druckverband 13.
 Duboisin 17. 334.
 Dunkelzimmer 11.
 Dynamisches Schielen 546. 587.
 Dyschromatopsie 126.

E
 Echinococcen der Orbita 601.
 Echinosen unter der Conjunctiva 438.
 Ectopie der Pupille 513.
 Einfachsehen 545.
 Einträufelung in das Auge 16.
 Ektropioniren der Lider 7.
 Ektropium 618.
 Elevateur 5. 21.
 Embolie der Art. central. retin. 286, Ciliararterie 288.
 Emmetropie 38.
 Emphysem der Lider 614.
 Enophthalmus 8. 599.
 Entoptische Erscheinungen s. Myodesopie 68.
 Entropium 616.
 Enucleatio bulbi 528.
 Epicanthus 623.
 Epilepsia retinae 287.
 Epilepsie, Accommodationskrampf bei 115, Cataract bei 366.
 Epiphora (Ueberfließen der Thränen) 625, bei Ektropium 518.
 Episcleritis 489.
 Ergotismus 366.
 Erysipel 250. 396. 418. 534. 613.
 Erythropsie bei Staaroperirten 385, Erkältungen 334. 449. 504
 Eserin 18, bei Glaukom 347.

- Excavation der Papille 257, atrophische 253, 257, glaukomatöse (Druck-) 257, 326, physiologische 260.
- Exenteratio bulbi 528.
- Exophthalmometer 599.
- Exophthalmus 599, bei Morb. Basedowii 599, paralytischer 560, pulsirender 601.
- Exstirpatio bulbi 528, der Thränen-drüse 625, des Thränensackes 633.
- F**
- Farbenblindheit 126, bei Sehnerven-Atrophie 255.
- Farbenempfindung 126.
- Febris recurrens 504, 520, 534.
- Fernpunkt 38, relativer 50.
- Fernsichtigkeit s. Presbyopie.
- Fettzellgewebe, Entzündung 597.
- Filaria oculi humani 317.
- Fixation, excentrische 560.
- Flimmerskotom 146.
- Flügelfell 432.
- Focale Beleuchtung 192.
- Focus s. Brennpunkt.
- Fontana'scher Raum 335.
- Fovea centralis 217, ophthalmoskopisches Bild 229.
- Fracturen der Orbita 602.
- Fremdkörper in der Conjunctiva 440, Cornea 485, Glaskörper 313, Iris 511, Linse 315, 363, Orbita 602, Thränenwege 626, vorderen Kammer 511.
- Frühjahrskatarrh 400.
- Fusionstendenz 548.
- G**
- Gefäßneubildung in Glaskörpermembranen 308.
- Gehirn- und Rückenmarkserkrankungen 111, 140, 141, 142, 143, 237, 238, 242, 244, 247, 248, 249, 252, 254, 256, 263, 271, 459, 535, 561, 592.
- Geisteskrankheiten, ophthalmoskopischer Befund bei 236, Delirien nach Staaroperationen 369.
- Gerontoxon corneae 481.
- Gerstenkorn s. Hordeolum.
- Gesichtsfeld, Defect 9, 121, bei Myopie 68, Prüfung 9, 126, ringförmige 266, Unterbrechung 123.
- Gesichtslinie 36.
- Gesichtswinkel 53, 61.
- Gesichtsschwindel 555.
- Gicht 334, 504.
- Glaskörper, Ablösung 282, 318 Anatomie 306, Blutung 309, Entozoen 315, Entzündung 312 Erkrankungen 306, Fremdkörper im 313, Trübung 307, Tuberkulose 313, Verflüssigung 308.
- Glaucoma 323, absolutum 331, acutum 329, Aetiologie 333, chron. inflammat. 330, fulminans 330, haemorrhagicum 332, malignum 344, Patholog. Anatomie 334, Prodromalstadium 324, Secundär 331, simplex 326, Theorie über die Pathogenese 336, Therapie 342.
- Glaucomatöse Degeneration 330.
- Glioma retinae 289.
- Gonorrhoe 410, 415, 504.
- Granulationen der Conjunctiva 419.
- Grauer Staar s. Cataract.
- Greisenbogen (Gerontoxon) 481.
- Grüner Staar s. Glaukom.
- Grünblindheit 126.
- H**
- Hagelkorn 609.
- Hämatemesis 149.
- Hämoptoe 149.
- Hämorrhoiden 310, 334.
- Hauptachse 23.
- Hauptbrennweite 23.
- Hauptmeridiane 93.
- Hauptpunkt 35.
- Hautausschläge 366, 396, 398.
- Hebetudo visus 90.
- Helminthiasis 147, 316.
- Hemeralopie 143, 277.
- Hemiopie = Hemianopsie 138.
- Hering's Fallversuch 103, Farbentheorie 126.
- Hernia corneae 469.
- Hernia sacci lacrymalis (Ectasic) 628.
- Herpes corneae 448.
- Herpes zoster 449.
- Herzaffectionen 272, 274, 275, 534.
- Hippus 509.
- Hirnsinusthrombose 535, 593, 598.
- Höhenabweichung beim Schielen 559, 561, 572.
- Holmgren'sche Farbenprüfung 128.
- Hordeolum 609.
- Hornhaut s. auch Cornea, Abscess 453, Achse 71, Fleck 476, Geschwüre 469, Infiltrat 445, sclerosirendes Infiltrat 468, torpides Infiltrat 453, Krümmung 33, Krümmungsanomalien 481-Tätowirung 480, Trübung 476.
- Hyalitis 311.
- Hydromeningitis 498.
- Hydrophthalmus 484, 603.
- Hydrops vaginae n. opt. 240, 244.
- Hyoscyamin 18.
- Hyperaesthesia retinae 142.
- Hyperämie der Conjunctiva 391, Cho-

- roidea 292, Iris 494, Papilla optica 235, Retina 263.
- Hypermetropie 38. 87, absolute 89, Bestimmung 39. 57, ophthalmoskopische Bestimmung 196. 210, facultative 88, latente 88, manifeste 88, relative 89, totale 88.
- Hypertonie 8. 323.
- Ilyphaema 6. 497.
- Hypnotismus 116.
- Hypopyon 6. 453. 497.
- Hypopyon-Keratitis 452.
- Hyposphagma 438.
- Hypotonie 8. 349.
- Hysterie 135. 142. 145. 366. 509.
- Icterus 263.
- Identitätslehre 545.
- Impfung der Blennorrhoe 464.
- Incongruenz der Netzhaut 569.
- Innervation der Augenmuskeln 540.
- Insufficienz der R. interni 586, der R. externi 587.
- Intercalarstaphylom 491.
- Intermittens 135. 249. 467.
- Intervalle focal 94.
- Intraocularer Druck 8, Messung desselben 8, 324.
- Iridectomie 514, bei Glaukom 342.
- Iridencleisis 519.
- Irideremie = Aniridie 513.
- Irido-Choroiditis 501, metastatica 534.
- Irido-Cyclitis 501, sympathica 522.
- Iridodesis 519.
- Iridodialysis 510.
- Iridodonesis 509, bei Myopie 69. 356.
- Iridotomie 518.
- Iris, Anatomie 220, Colobom 513, Krankheiten 494, Neubildungen 511, Prolaps 473, Schlottern 509, Verletzung 509.
- Iritis 495, acuta 499, chronica 499, condylomatosa s. gummosa 502, recidivirende 499, serosa 501, simplex 501, suppurativa 502, syphilitica 503.
- Ischaemia retinae 286.
- Jequirity 425.
- Kapselstaar 352. 356.
- Katzenauge, amaurotisches 289.
- Keratitis 444, bullosa 450, büschelförmige 448, dendritica 475, interstitialis s. K. parenchymatosa 465, neuroparalytica 460, pannosa 461, punctata 447, serophulosa s. K. phytaenulosa superficialis 445, suppurativa 451, vesiculosa 448, xerotica 459.
- Keratocele 469, -conus 484, -malacie 458, -plastik 479, -tomie (Querdurchschneidung nach Saemisch) 456.
- Keratoskop 6. 34.
- Keratoskopie 34. 208.
- Kerectasie 483.
- Kernstaar 354.
- Knochem Neubildung 305. 353.
- Knotenpunkt 26. 36.
- Kopfhalter 80.
- Kopiopie (s. Asthenopie) 90, hysterica 145.
- Korectopie 513.
- Künstliches Auge 531.
- Kurzsichtigkeit s. Myopie.
- Lagophthalmus 623.
- Lähmung der Augenmuskeln 549, des Abducens 556, Oculomotorius 560, Trochlearis 556.
- Lamina cribrosa 216.
- Langbau des Auges 71.
- Lappenschnitt 369.
- Leberleiden 263. 274.
- Leptotrix im Thränenröhrchen 626, Leucoma 476, adhaerens 470.
- Leucorrhoea vaginalis 411. 416.
- Leukämie, Retinitis bei 270. 272, Blutungen 274.
- Lichtempfindung, qualitative 120, quantitative 120.
- Lichtscheu 398.
- Lichtsinn 124.
- Lichtstrahlen 22.
- Lider, Anatomie 604, Erkrankungen 606, Ekzem 613, Erysipel 613, Krampf 620, Neubildung 615, Seborrhoe 606, Syphilis 608. 614.
- Lidspaltenerweiterung 612.
- Limbus sclerae 489, conjunctivae 390.
- Linearextraction 379, periphere (sclerale) v. Graefe's 373, modificirte 379.
- Linse, Anatomie und pathologische Anatomie 351, Erkrankungen 353, Luxation 315. 386, senile Veränderungen 352.
- Linsenkapsel 352, Verletzung 363.
- Lipom 441.
- Lupus der Conjunctiva 439.
- Luscitas 549.
- Luxatio lentis 386, bulbi 602
- Lymphabfluss aus der vorderen Kammer 338.
- Lymphangiectasien 438.
- Lymphfollikel der Conjunctiva 389.

- Macula corneae** 476.
Macula lutea, Anatomie 217, Erkrankung 265, 268, ophthalmoskopisches Bild 228.
Macularcolobom 75.
Madarosis 608.
Magenkatarrh, Accommodationslähmung nach 112.
Magnet, Anwendung 314.
Makropsie 115.
Markhaltige Nervenfasern der Retina 230, Papilla 227.
Markschwamm der Netzhaut 291.
Masern 135, Neuritis nach 249, Conjunctivitis nach 396, 418, Phlyktänen nach 398, Keratitis 455, Scleritis 490.
Meibom'sche Drüsen 388.
Membrana papillaris perseverans 514.
Meningitis 247, 248, 249, 303, 535, 593.
Meniscus 30.
Menstruations-Anomalien 135, 251, 274, 334, 490.
Meridian-Asymmetrie 98.
Messinstrumente 33.
Metamorphopsie 69, 266, 283, 302.
Mikrophthalmus 349, 603.
Mikropsie 110, 266.
Militärdienst, Vorschriften zur Aushebung 149, 549, 565.
Milium 615.
Mouches volantes s. Myodesopsie.
Muscarin 19, 116.
Mydriasis 6, 111, 329, 508.
Mydriatica 17.
Myodesopsie 68, 310, 365.
Myopie 38, 66, Aushebung zum Militärdienst bei 72, Bestimmung 39, 58, ophthalmoskopische Bestimmung 196, 210, Prophylaxe 77, scheinbare 114, 116, Therapie 84.
Myosis 6, 350, 508.
Myotica 18.
Myotomia intraocularis 347.
- Neuralgien** 11, 69, 92, 112, 116, 145, 334, 449, 587.
Neurasthenie 135, 145.
Neuritis 250, descendens 248, nach Blutverlust 149, optica 251, optico-intraocularis 237, retrobulbaris 137, 251.
Neuro-Retinitis 239, 248.
Neurosis sympathica 524.
Neurotomia optico-ciliaris 529.
Niveaudifferenzen 102, ophthalmoskopische Diagnose 211.
Nubecula 476.
Nyctalopia 144.
Nystagmus 592.
- Obliteration des Thränencanals** 628, der Thränenpunkte 626.
Occlusio pupillae 496.
Oculomotoriuslähmung 560.
Oedem der Lider 406, 428, 533, Netzhaut 264, subconjunctivales 438.
Onyx s. Unguis 454.
Ophthalmia arthritica 323, exanthematosa 418, militaris 426, neonatorum 415, sympathica 520.
Ophthalmomalacie 349.
Ophthalmoplegie 561.
Ophthalmometer 33.
Ophthalmoskop s. Augenspiegel.
Ophthalmoskopie 161.
Opticus, Anämie 236, Anatomie 213, Atrophie 252, Entzündungen 247, Erkrankungen 235, Geschwülste 262, Hyperämie 235, ophthalmoskopisches Bild 222, Verletzungen 253, 256.
Optische Achse 22, Einleitung 21.
Optisches Centrum 23, 35.
Optometer 60.
Orbicularislähmung 622.
Orbita, Anatomie 594, Erkrankungen 595, Neubildungen 600.
- Pagenstecher'sche Salbe** 17.
Pannus 461, phlyctenulosus 398, 463, trachomatous 463, traumaticus 463, Panophthalmitis 533.
Papilla optica, Anatomie 216, atrophische Excavation 257, Erkrankungen 235, glaukomatöse Excavation 257, ophthalmoskopisches Bild 222, physiologische Excavation 225.
Papillitis 237.
Paracentese der Cornea 452, 473, 506.
Parallaktische Verschiebung 211.
Pemphigus 437.
Perforation der Cornea 486.
- Nachstaar** 383.
Nachtblindheit 143.
Nahepunkt 44, binocularer 48, relativer 50.
Narcose bei Augenoperationen 20.
Nephritis (cfr. Albuminurie) 147, 248, 272.
Nervenfasern, doppelt contourirte 230.
Nervus nasociliaris, Dehnung 347.
Nervus opticus s. Opticus.
Netzhaut s. Retina.
Netzhautbild, Grösse des 54, 64.

- Peridectomie (Peritomie der Cornea) 464.
 Perimeter 121.
 Perineuritis 241. 250.
 Periostitis der Orbita 595.
 Perivascularitis retinae 269.
 Petit'scher Canal 307.
 Phakomalacie = weicher Totalstaar 354.
 Phakometer 28.
 Phlegmone der Orbita 597.
 Phlyktänen 397.
 Phosphene 133.
 Photophobic 398. 418.
 Photopsie 133. 282.
 Phthisis bulbi 254. 349. 534. corneae (anterior) 485, essentielle 349.
 Physostigmin 18.
 Pigmentirung der Retina 276.
 Pilocarpin 19. 116. 135. 298.
 Pinguecula 441.
 Polypen der Conjunctiva 441.
 Polypia monocularis 92.
 Presbyopie 51. 107, frühzeitige bei Glaukom 325.
 Prismen 31. 547. 564, Ueberwindung 548.
 Probebuchstaben 55. 119.
 Progressive Amaurose 254.
 Projection 544. 554.
 Prothesis oculi 531.
 Pterygium 432.
 Ptosis 621.
 Pyämie 274. 534.
 Puerperium 249. 455. 534.
 Pulverisateur 460. 478.
 Pulsirender Exophthalmus 601.
 Punction der Sclera bei Netzhautablösung 285.
 Pupillarmembran 496. 514.
 Pupilloskopie s. Retinoskopie.
 Purpura 274.
 Pyramidenstaar 357.
R
 Raddrehungen 542.
 Reclinatio cataractae 380.
 Reflexamaurose 147.
 Reflexion, totale 37.
 Refraction 8. 38, Augenspiegel 177, Differenz s. Anisometropie, Bestimmung 52, ophthalmoskopische Bestimmung 193, Schema 40.
 Reparations-Pannus 463.
 Resorptionsgeschwüre 474.
 Regenbogenhaut s. Iris.
 Retina, Ablösung 280. Anämie und Hyperämie 263. 286, Anästhesie und Hyperästhesie 142, Anatomie 216, Blutungen 273, Commotio 267, Embolie 286, Epilepsie 287, Erkrankungen 263, Gliom 289, Ischämie 287, ophthalmoskopisches Bild 227, Torpor 143. 277. 282, Verletzungen 283.
 Retinitis albescens 273, albuminuria 271, centralis (Macula lutea) 265. 268, circumpapillaris 264. haemorrhagica 275, leukaemica 272, nyctalopica 265, parenchymatosa (exsudativa) 268, pigmentosa 254. 276, proliferans 280, simplex 263, syphilitica 265.
 Retinoskopie 208.
 Retrobulbäre Neuritis 251.
 Rheumatische Affectionen 112. 252. 505. 520. 534.
 Richtungsstrahl 26.
 Rothblindheit 126.
 Roth-Grünblindheit 127.
 Rücklagerung von Augenmuskeln 579.
S
 Scarificationen 413. 632.
 Scharlach 249. 396. 398. 418. 455.
 Scheiner'scher Versuch 41.
 Schichtstaar 358.
 Schiefe Belichtung 192.
 Schielen 546, alternirendes 572, concomitirendes 565, convergirendes 546, divergirendes 547, Operation 579, paralytisches 549, periodisches 572, scheinbares 69. 89.
 Schielwinkel 552.
 Schlemm'scher Canal 220.
 Schneeblindheit 144.
 Schreibmaterial und Schrift 81.
 Schriftproben (s. auch Schproben) 8.
 Schule 74. 77.
 Schutzbrillen 12.
 Schutzverband 12.
 Schwarzichtigkeit s. Amblyopie.
 Schwarzer Staar s. Amaurose.
 Schwellungskatarrh 417.
 Schwindel bei Lähmungen 555.
 Sclera, Anatomie 488, Erkrankungen 489, Geschwülste 493, Staphyloome 491, Verletzungen 492.
 Scleralring 222.
 Scleritis 489.
 Scleratonyxia 381.
 Sclerectasia posterior 71. 299.
 Sclerosirendes Hornhautinfiltrat 468.
 Sclerotico-choroiditis posterior 71. 299.
 Sclerotomie 346.
 Scorbut 274. 436.
 Scotome 123. 136.
 Scrophulose. Conjunctivitis bei 397, 418. 431. Keratitis 416. 455. 467, 471, Scleritis 490, Iritis 504, Lid-entzündung 608.
 Seborrhoea marginalis 606.
 Seelenblindheit 142.

- Sehcentrum 142.
 Sehen, binoculares 102. körperliches 102.
 Sehlinie 36.
 Sehnerv s. Opticus.
 Sehroth 217.
 Sehschärfe, centrale 8, Bestimmung derselben 53. 64. 119, excentrische 124, periphere 9. 120, qualitative 120, quantitative 120.
 Sehweite, deutliche 168.
 Seitliche Beleuchtung 5. 192.
 Semidecussation 138.
 Senile Katarakt 357.
 Septikämie (cf. Pyämie) 274.
 Simulation 149.
 Simultancontrast 132.
 Skiaskopie 208.
 Snellen'sche Tafeln 55.
 Sondiren des Thränennasencanals 630.
 Sonnenlicht, Retinitis durch directes 268. Neuritis durch 252.
 Sonnenstich 249.
 Spectralfarben 32, 131.
 Sphärische Gläser 23.
 Staar-Brillen 385, grauer s. Katarakt, grüner s. Glaukom, Reife 355, 368, schwarzer s. Amaurose.
 Staphyloma corneae 481, intercalare 491, pellucidum 484, posticum Scarpaee 71, 299, sclerae 491.
 Stauungspapille 237.
 Stenopäische Brillen 32.
 Stereoskop 103, bei Simulationen 151, bei Strabismus 578.
 Stokes'sche Linse 99.
 Strabismus s. Schielen.
 Strabometer 551.
 Stricturen der Thränenwege 627.
 Subsellien 78.
 Suction des Staares 379.
 Symblepharon 436.
 Sympathische Augenleiden 521.
 Synchronismus 307, scintillans 309.
 Syndesmitis s. Conjunctivitis.
 Synechie, hintere 496, 499, vordere 470.
 Syphilitische Affectionen der Conjunctiva 439, des Lidrandes 614, Choroiditis 294, Iritis 502, Keratitis 467, Neuritis 239, 249, 251, 252, der Retina 263, 265, 279, Accommodationslähmung bei 111, Amblyopie bei 135, Sehnerven-Atrophie 254, Scleritis 490, der Augenmuskeln 563, des Lides 608, 614.
 Tabes 256, 509.
 Tarsographie 619.
 Tarsus 605, Erkrankungen 614.
 Tätowirung 480.
 Teleangiectasie der Lider 616.
 Tenon'sche Kapsel 530, Entzündung 598.
 Tenotomie 579.
 Tension 8, 324.
 Thränenarunkel 390, 441.
 Thränenendrüse, Anatomie 624, Erkrankung 625, Exstirpation 625.
 Thränennasencanal, Anatomie 624, Erkrankungen 626.
 Thränenorgane 624.
 Thränenröhrchen 624. 626.
 Thränensack, Anatomie 624, Blepharorrhoe 21. 455. 627, Entzündung 626, Fistel 627, Obliteration 632.
 Thrombose der Ven. central. retinae 275, der Orbitalvenen 597.
 Tonometer 8. 324.
 Topica, medicamentöse 16.
 Torpor retinae 143. 277.
 Touchiren der Conjunctiva 16. 393.
 Trachom 401. 419, Follikel 401.
 Transplantation der Cornea 479.
 Trepanatio corneae 485.
 Trichiasis 609.
 Trichinose 614.
 Trübungen des Glaskörpers 307, der Hornhaut 476.
 Tuberkulose 303. 504. 520. 534.
 Tuberkeln der Choroidea 303, Glaskörpers 313, Iris 511.
 Tunica uvea, Anatomie der 219.
 Typhus 135. 310. 350. 396. 455. 504. 520. 534.
 Uebersichtigkeit = Hyperopie.
 Ulcus rodens corneae 475, serpens corneae 453.
 Umschläge, kalte 14, laue 15.
 Unguis 454.
 Unterdrückung von Netzhautbildern 570.
 Urämische Amaurose 147. 272.
 Untersuchung des Auges 3.
 Uterinleiden 145. 149. 251. 287, Geschlechtsorgane (cf. Syphilis).
 Variola 398. 418. 455. 490. 504.
 Vaseline 16.
 Venenpuls 224.
 Verband, antiseptischer 13, feuchter antiseptischer 15.
 Verbrennung der Conjunctiva 410, Cornea 487.
 Verdunkelung der Zimmer 418.
 Verflüssigung des Glaskörpers 309.
 Verkalkung der Linse 352.
 Verknöcherung der Choroidea 305.

- Verletzung, Ciliarkörper 492, Conjunctiva 440, Cornea 485, Iris 509, Orbita 602, Sclera 492. durch Anlegung der Geburtszange 279.
Vorlagerung der Augenmuskeln 582.
- Winkel α 70.
Winkel γ 70.
Wunden der Conjunctiva 440, Cornea 485, Sclera 492.
Wurstvergiftung, Accommodationslähmung bei 112.
- Xanthelom der Lider 616.
- Xerophthalmus 435.
Xerosis conjunctivae 435.
- Young-Helmholtz'sche Farbentheorie 126.
- Zahnleiden, Hinausrücken des Nahepunktes bei 112.
Zerreissung der Choroidea 302, der Sclera 493.
Zerstörung des Thränensackes 632.
Zerstreuungskreise 38.
Zonula Zinnii 351.
Zoster ophthalmicus 448, 613.



RE 46
886 Sc

