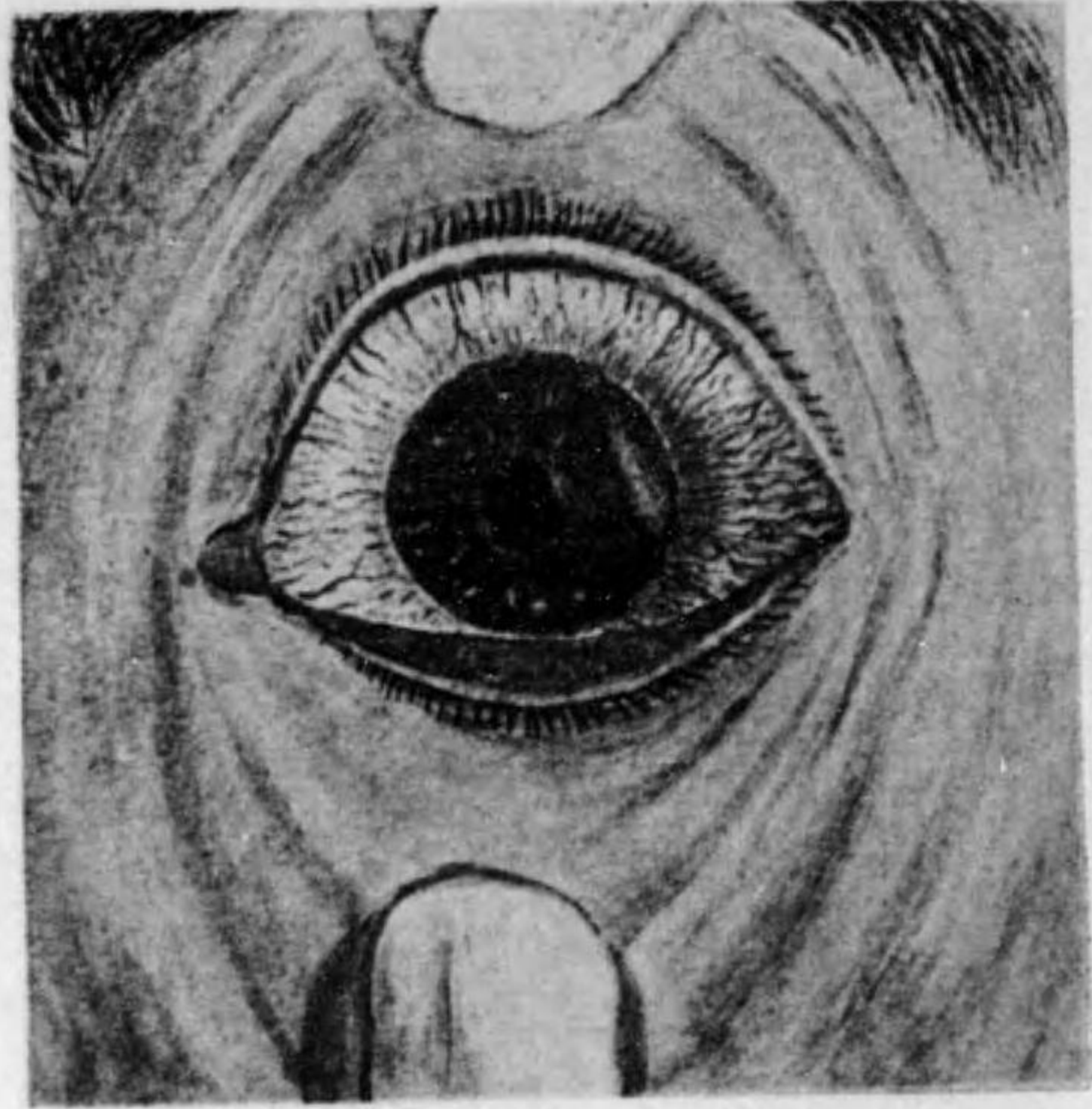


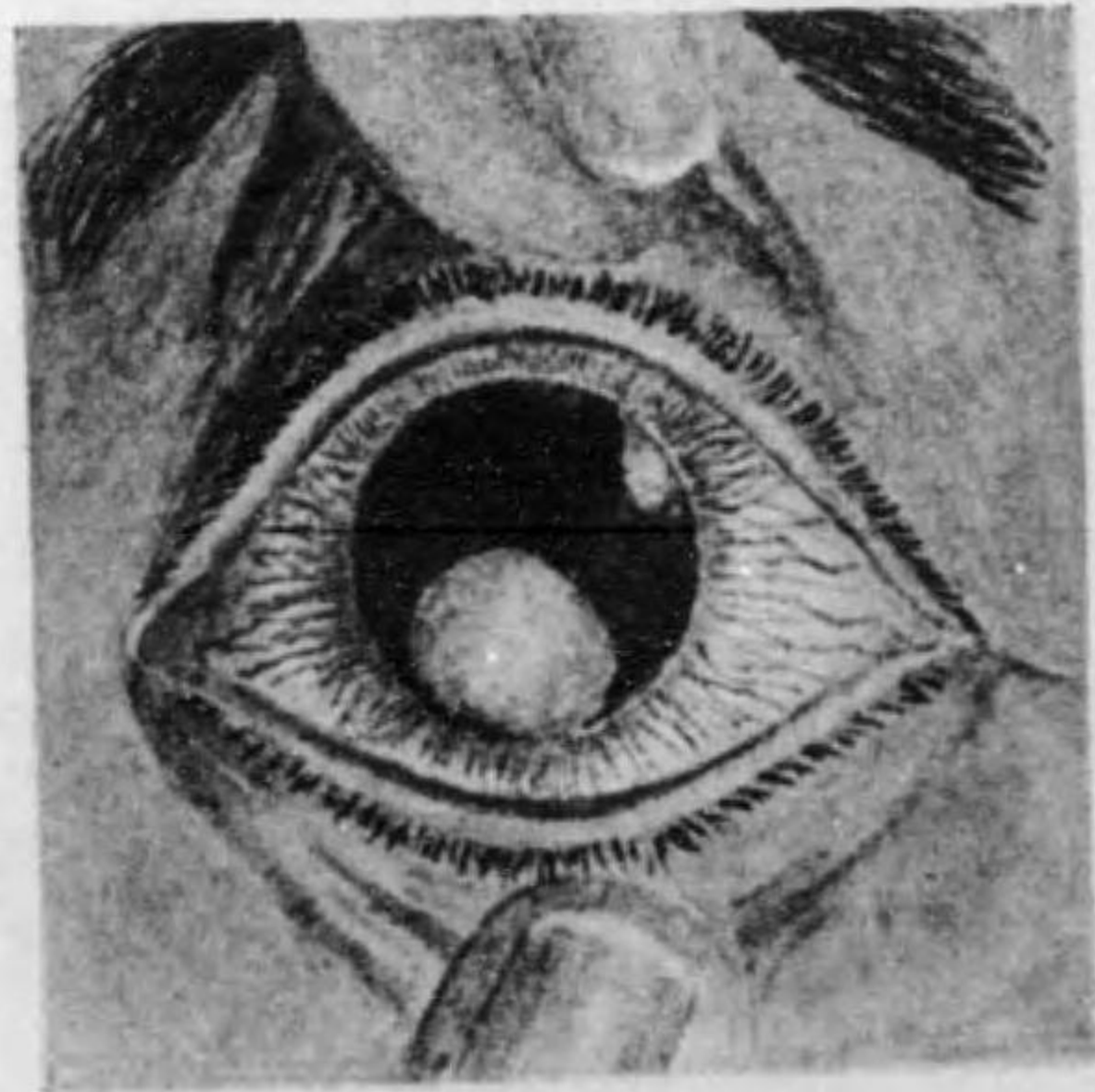
表 六 十 四 第

圖 九 十 八 第



疹 蕾 大 彩 虹 ノ 期 二 第 毒 微
Grosse Papeln der Iris in II. Stadium

圖 十 九 第



炎 彩 虹 性 腫 膜 護
Iritis gummosa

第九十一圖 結核性虹彩炎 *Iritis tuberculosa*

(今井、男、六年、草野氏報告例)

本症ハ虹彩ノ中間帶若クハ前房隅角ニ於テ灰白色ノ結節ヲ生ズ、散在性ニ許多ノ小結節ヲ生ズルコトアリ或ハ又孤立性ニ腫瘍狀ノ大ナルモノヲ發生スルコトアリ、炎症狀ハ一般ニ極メテ僅微ナリ、多クハ脈絡膜炎ヲ合發シ遂ニ眼球癆ニ終ル

本症ハ二十歳以下ノ幼年者ニ多ク見ル

療法 (一)一般虹彩炎ノ療法 (二)「ツベルクリン」療法

第九十二圖 癩性虹彩炎及角膜炎、鞏膜ノ「レプローム」

Iritis u. Keratitis leprosa, Leptom der Sklera

(高橋、男、三十八年、大正三年六月二十二日診ス 患者ハ一昨年八月頃ヨリ上下肢ニ麻痺部ヲ來シ同年十月頃

ヨリ眼疾患ヲ覺ヘタリト云フ)

癩性虹彩炎ハ他ノ虹彩炎ノ一般症狀ヲ呈ス、殊ニ瞳孔ハ著シク縮小シ之ニ「アトロピン」ヲ點眼スルニ殆ド效力無キヲ特徴トス、臨牀上ニ虹彩面ニ結節ヲ來スコトハ稀有トス多クハ單純ナル慢性虹彩炎ノ像ヲ呈スルニ過ギズ

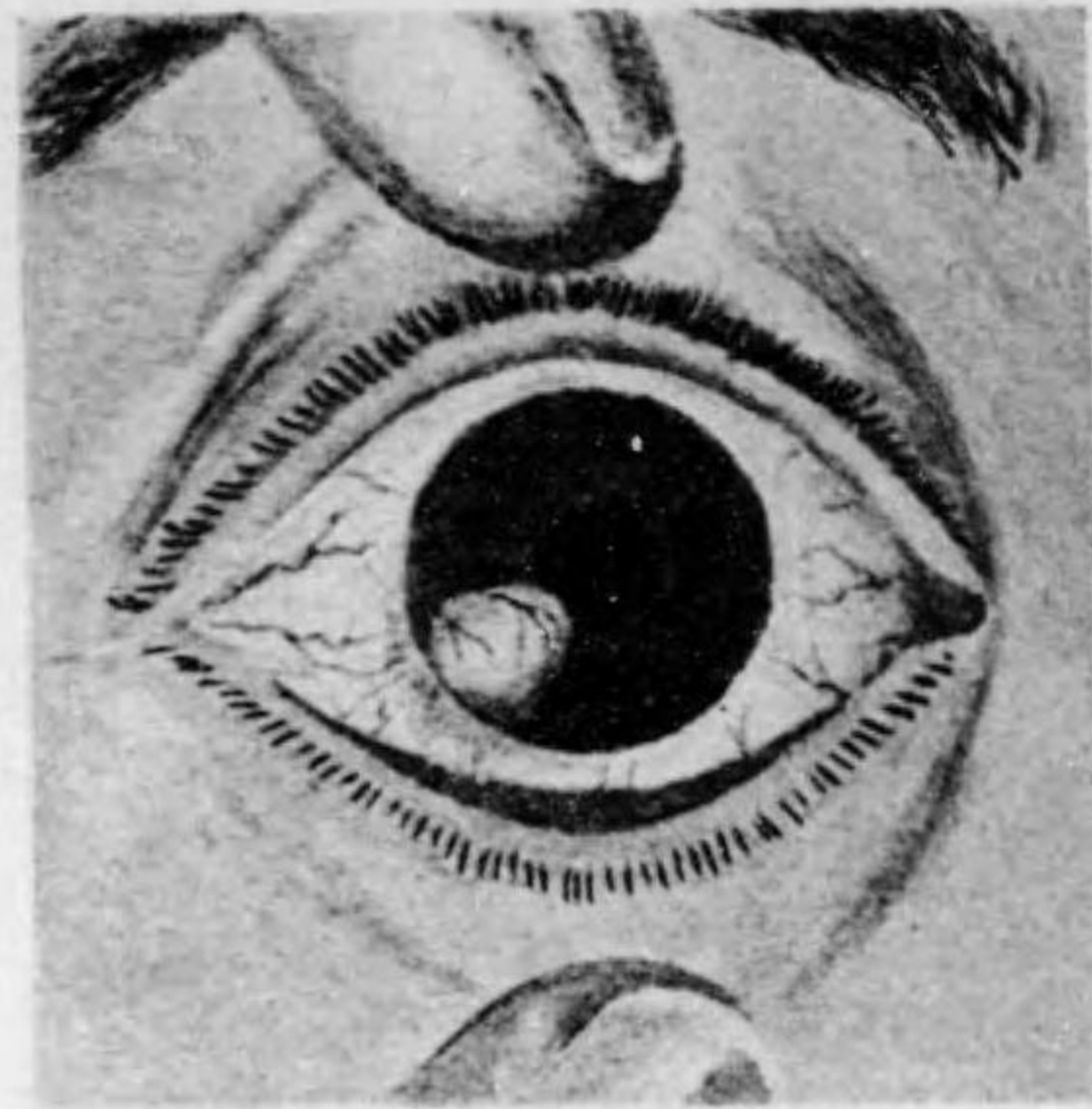
經過 極メテ慢性ソモノニシテ屢、角膜ノ濁濁又ハ肥厚ヲ合併ス、稀ニハ鞏膜ニ結節癩 *Leptom* ナモ合發スルコトアリ

豫後 不良ナリ多クハ不治ナリ

療法 (一)虹彩炎ノ一般療法、(二)原病療法

表七十四第

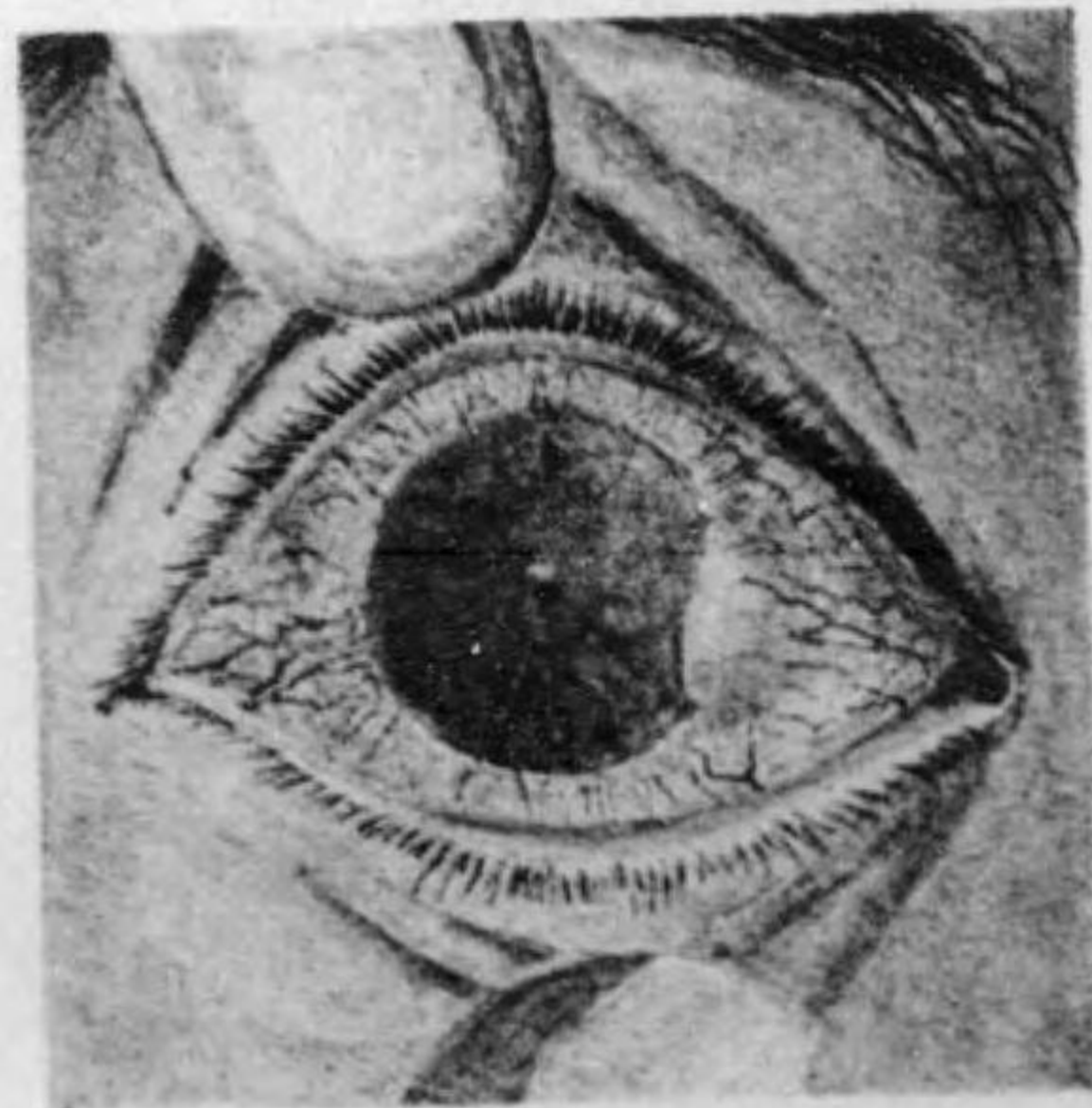
圖一十九第



核結ノ彩虹
Tuberkel der Iris



圖二十九第



炎膜角及炎彩虹性癩
「ム」ロブレノ膜障
Iritis u. Keratitis leprosa,
Leprom der Sklera

第九十三圖 虹彩炎後ノ虹彩萎縮、虹彩後癒著症

Iris-atrophic nach Iritis, Synechia posterior.

(村田、男、二十年、大正三年六月二十四日)

第九十四圖

虹彩毛様體炎後ノ虹彩萎縮症、虹彩全後癒著症、續發性

緑内障 Iris-atrophic nach Irido-cyclitis, Synechia Posterior
totalis, Glaucoma secundaria

(稻垣、男、四十四年、大正二年十二月十五日)

虹彩ノ萎縮 Atrophia iridis

虹彩ノ萎縮スル時ハ其色ハ褪メテ灰白色或ハ灰白褐色ヲ呈シ紋理消失シ虹彩反應ハ甚シク鈍ナルカ或ハ全ク消失ス、虹彩ハ脆軟トナリテ虹彩切除ヲナサントスル際ニ鑷子ヲ以テ攝ミ引キ出サントスルニ延長セラレズシテ一部離斷セラル、コトアリ

原因 (一) 反復セル炎症ニヨル者、(二) 内壓亢進ニヨル者、(三) 前或ハ後癒著症ニヨリ虹彩ガ延長セルマ、ニテ持久セル時ニ、(四) 老人性變性症トシテ來ル者モアリ

療法 原因療法ノ外ナシ

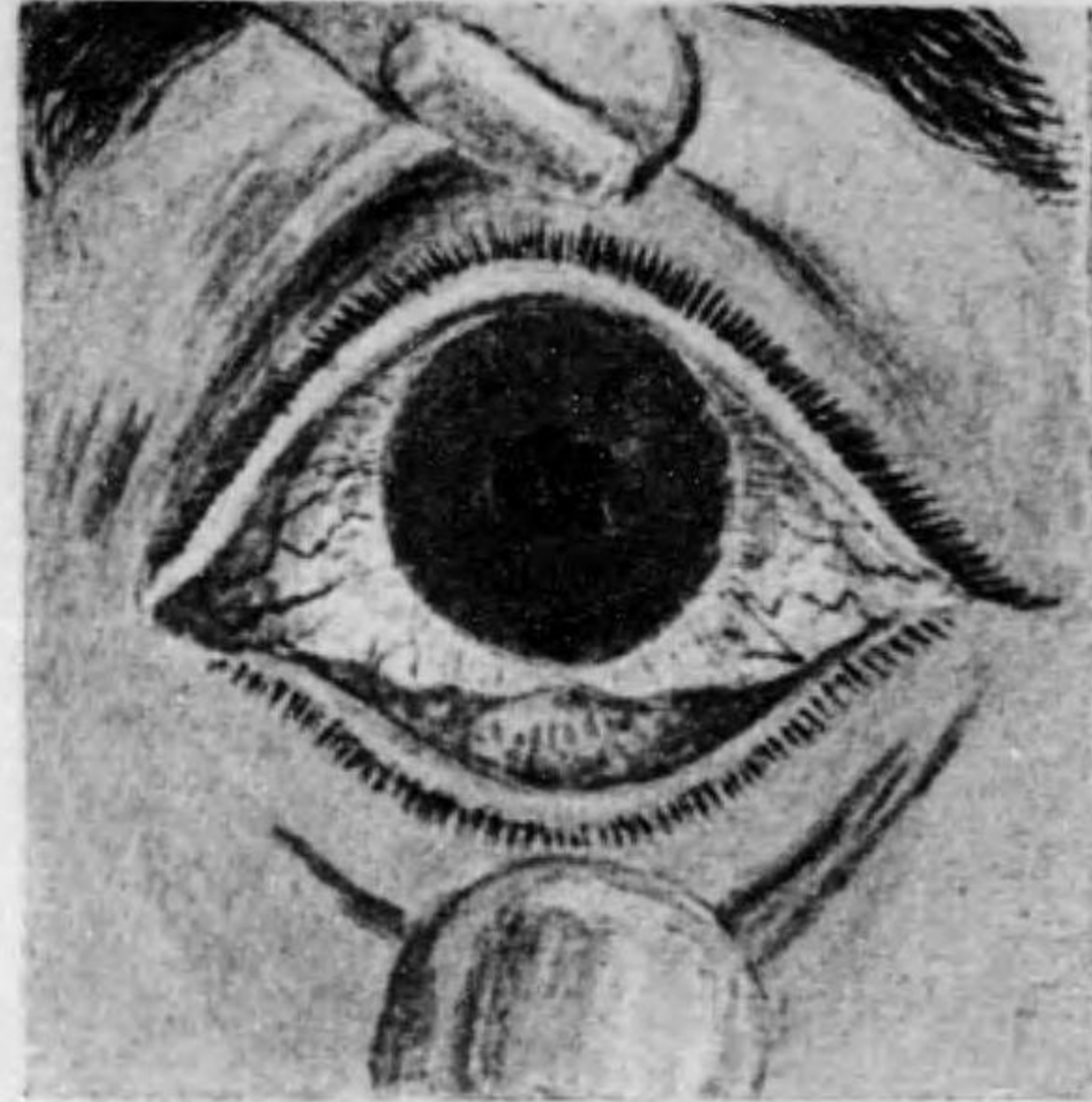
虹彩後癒著 Synechia iridis posterior

瞳孔内滲出物ノ爲メニ虹彩ガ水晶囊前面ニ癒著セル狀況ヲ云フ、ソノ一局部ニ止マリテ輕症ナル時ハ毫モ視力ノ障礙ヲ來サバルコトアリ、併シ後癒著ノ瞳孔縁全部ニ及ブ時ハ(輪狀後癒著症)前後兩房間ノ交通ハ遮斷セラレ從ヒテ後房ノ房水増加スルト共ニ虹彩ハ膨脹シ來リ瞳孔縁ハ水晶囊ニ癒著シテ膨隆ニ伴ハザルガ故ニ前房ハ中央深クシテ他ハ淺ク恰モ噴火口ヲ見ルガ如シ、尙虹彩ハ壓ノ爲メニ萎縮シ房水ハ排泄ノ途塞リタル爲メニ續發性緑内障ヲ惹起シテ失明ニ終ル、更ニ時日ヲ經過スレバ鞏膜膨脹症ヲ續發スルニ至ルベシ

療法 (一) 虹彩炎アレバ虹彩後癒著ヲ妨グタメニ「アトロピン」ノ點眼ヲ強行ス、(二) 後癒著ニ向テ虹彩切除法

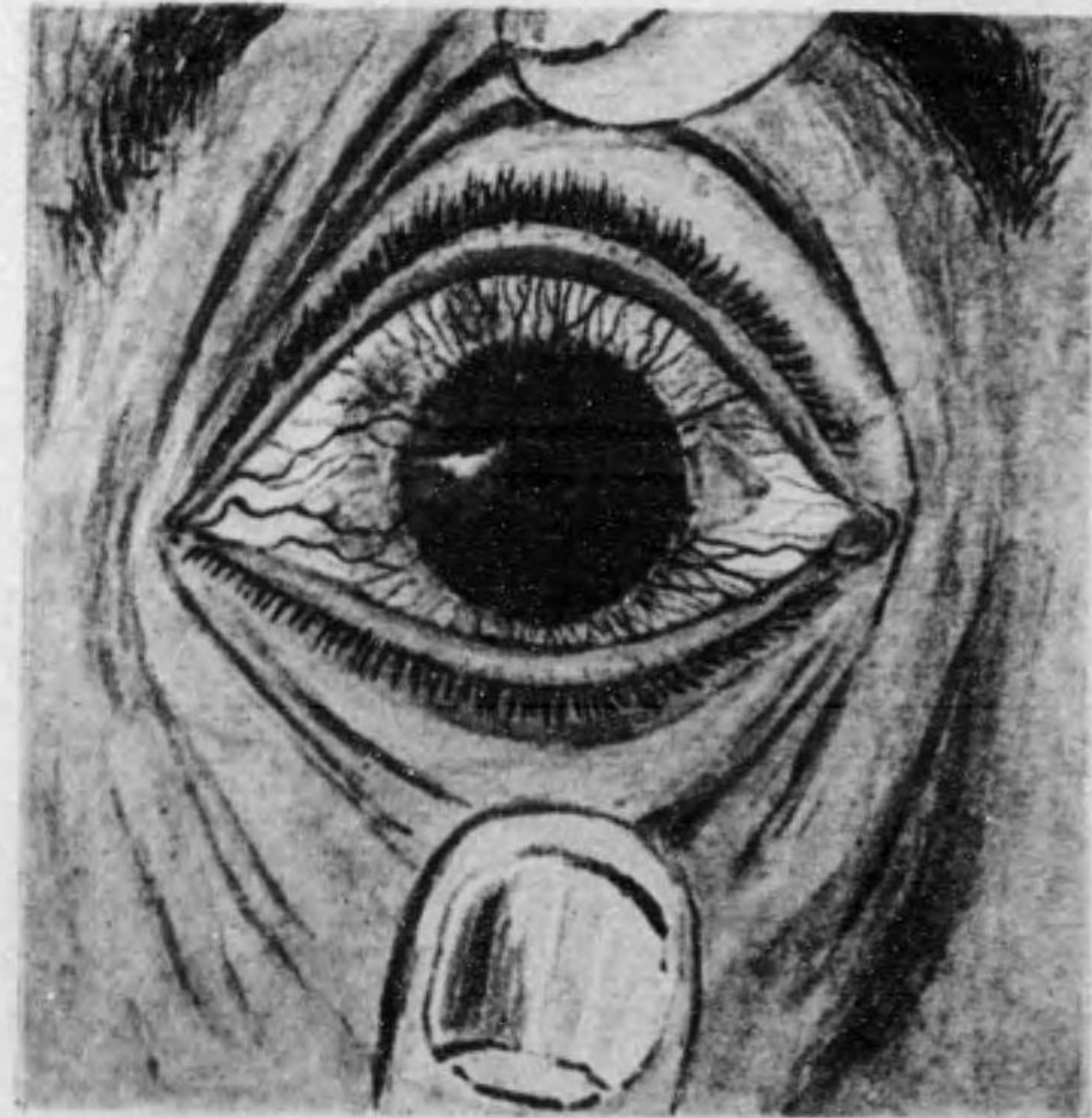
表八十四第

圖三十九第



症縮萎彩虹 / 後炎彩虹
症著癒後彩虹

圖四十九第



縮萎彩虹 / 後炎體樣毛彩虹
症著癒後全彩虹
障內綠性發續



第九十五圖 毛樣體護膜腫 Gamma des Ciliarkörpers

(國澤、男、十八年、大正三年十月二十四日診ス)

毛樣體ハ全葡萄膜中護膜腫ノ最好發部位タリ、多クハ一眼ノミヲ侵シ唯一個ヲ見ル、部位ハ毛樣體ノ外上方ニ最モ多シ、急性ニ劇甚ナル虹彩炎ノ症狀ヲ有シ加フルニ甚シキ疼痛アリ視力障礙モ亦著シ數日ノ後ニハ鞏膜ハ隆起シ菲薄トナリ暗赤色ヲ呈ス、遂ニハ鞏膜ヲ破リテ外ニ出ヅルコトアリ、時トシテハ反テ前房ノ方ニ現ハル、コトモアリ、虹彩炎ハ常ニ合併スル症ニシテ前房及ビ硝子體モ著シク瀾濁シテ眼底ハ朦朧ス

豫後 一般ニ不定ニシテ治スルモ必ズ患部ニ組織ノ破潰ヲ殘ス

療法 (一)「アトロピン」點眼、(二)溫器法、(三)全身驅微療法

第九十六圖 脈絡膜毛樣體ノ結核

Tuberculose der Aderhaut und des Ciliarkörpers

(時田、男、十四年、大正三年五月十九日診ス)

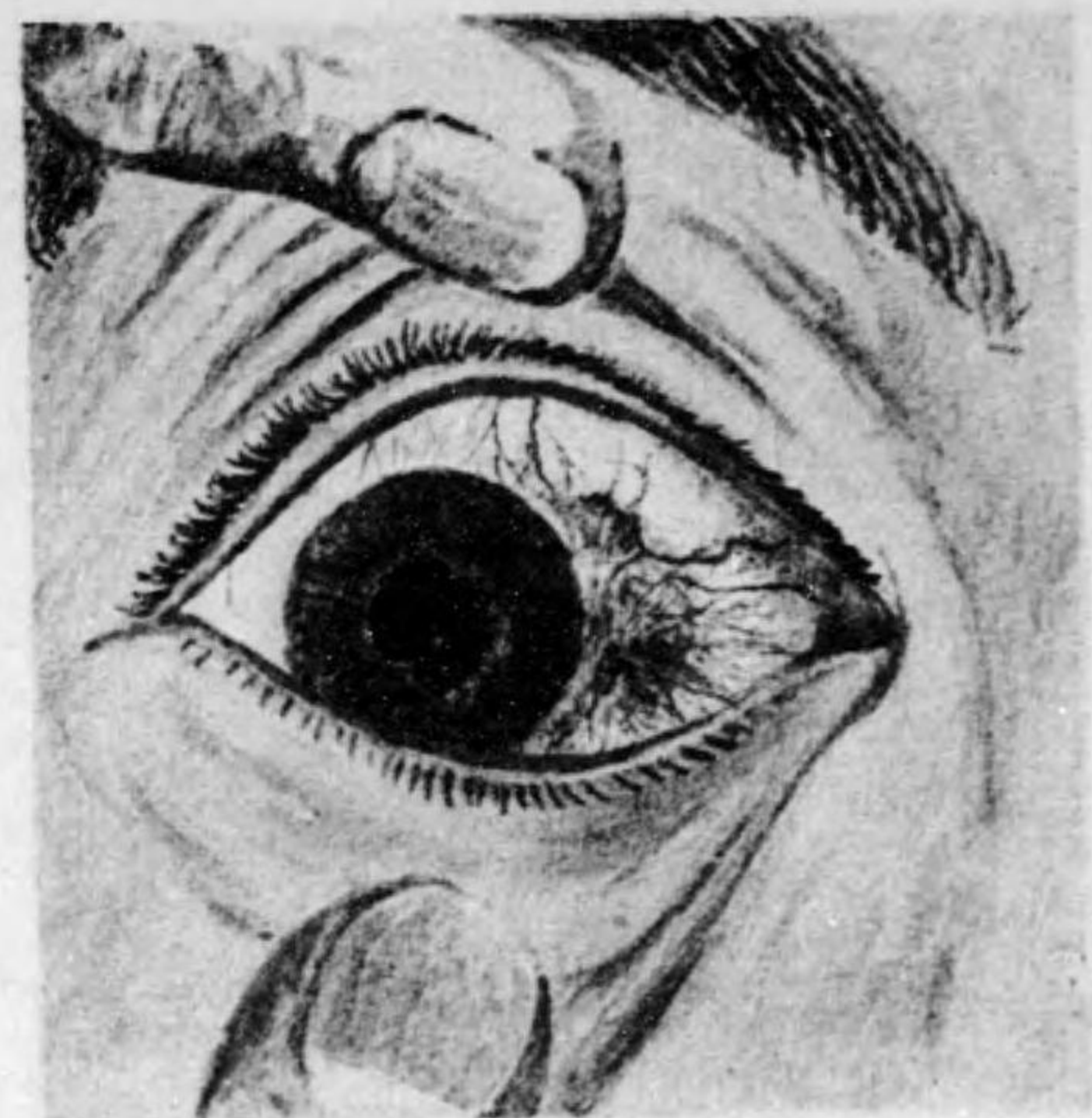
慢性ニ徐々ニ發生ス、始メハ虹彩炎、角膜後面ノ沈著物ヲ合併ス、同時ニ硝子體モ瀾濁ス、腫瘍ノ次第ニ増大スルニ至レバ終ニ眼球モ著シク膨隆シ、進ンデ鞏膜面又ハ角膜面ニ穿孔シテ恰モ全眼球炎ノ狀況ヲ呈スルコトアリ

本症ト少年期ニ發生スル毛樣體護膜腫トノ鑑別ハ常ニ容易ノ者ニアラズ、時ニ全ク不可能ノコトモアリ眼球ヲ摘出シテ組織的ニ検査シテ始メテ瞭然タルコト多シ

療法 (一)眼球ノ早期摘出、(二)「ツベルクリン」療法

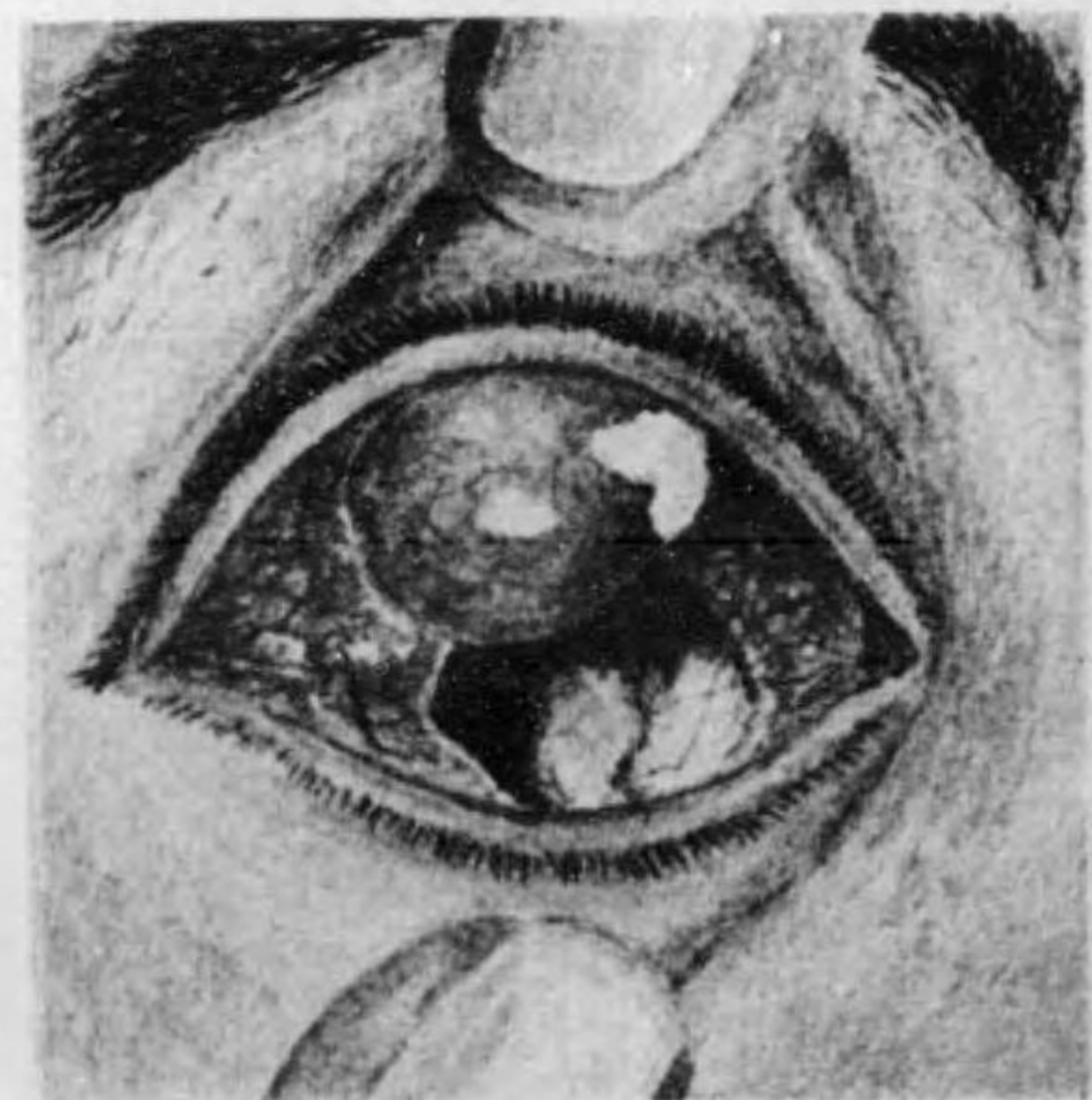
表 九 十 四 第

圖 五 十 九 第



腫 謨 護 體 樣 毛
Gumma des Ciliarkörpers

圖 六 十 九 第



核 結 體 樣 毛 膜 絡 脈
Tuberculose der Aderhaut
u. des Ciliarkörpers

第九十七圖 外傷性虹彩分離症、外傷性白內障

Iridodialysis et Kataract traumatica

(河野、男、十六年、大正三年六月六日診ス 五月二十一日ニ負傷ス)

外傷性虹彩分離症ハ外傷ニヨリテ虹彩ガ根部ニ於テ其附著部ヨリ分離スル者ニシテ、該部ハ肉眼的ニ眞黑色半月狀ノ裂孔ヲ呈ス、瞳孔ノ形ハ不正ヲナス、屢、一眼複視ヲ訴フ
本例ニ於テハ同時ニ白内障ヲ招來セルヲ知ル

療法 (一)「アトロピン」點眼、(二)溫卷法、(三)「ヂオニン」點眼、(四)眼繃帶

第九十八圖 外傷性鞏膜破裂 Rupturen der Sklera

(住吉、女、二十六年、大正元年十二月十五日診ス 一昨日庖丁ノ脊ニテ負傷ス)

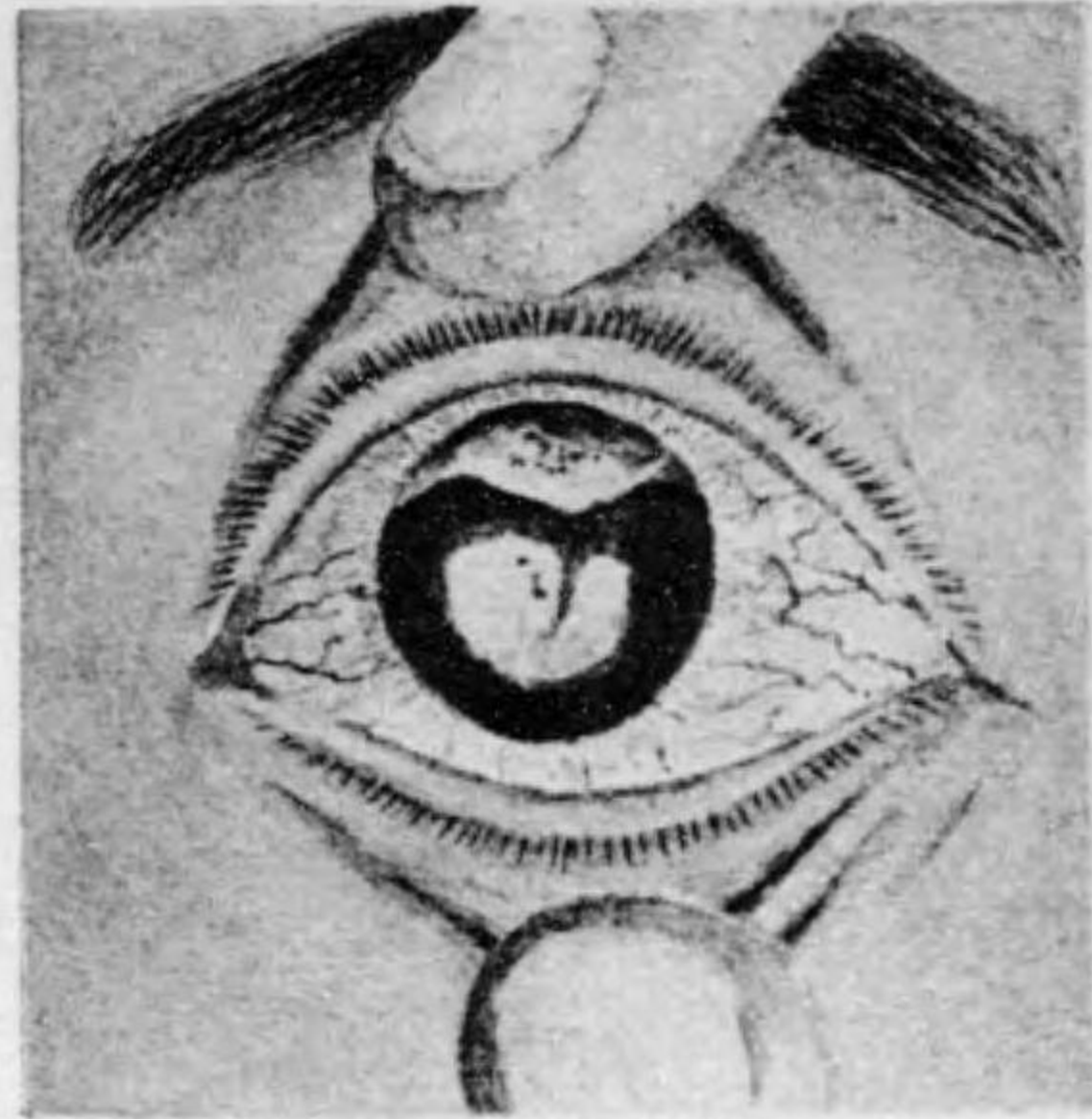
角膜輪部ニ近ク鞏膜ハ破損セラレ、虹彩ハソノ創口ニ嵌入セリ、之ヲ虹彩脫出症 Iris-prolapsus ト稱ス、時トシテハ創口ニ水晶體ガ半バ脫出セルコトモアリ、或ハ全ク飛出セル者アリ、或ハ結膜下ニ脫臼セルコトアリ、加之、硝子體ノ脫出スルコトモアリテ内壓ハ減降ス

鞏膜裂創ハ鈍力撞衝ノ方向ニ直角ノ方向ニ生ズルヲ以テ裂創ノ方向ニ由リテ鈍力撞衝ノ方向ヲト知シ得ベク法醫學鑑定上ニハ最必要ナル損傷ナリトス、蓋シ眼瞼ニハ何等ノ切創若クハ刺創ナクシテ單ニ鞏膜ノミニ裂創アル時ハ先ヅ鞏膜ノ鈍力ニヨル破裂ト考ヘテ差支ナシ

療法 (一)眼洗滌、(二)溫卷法、(三)繃帶、(四)モシ虹彩嵌入、硝子體水晶體等ノ脫出セル場合ハ剪除

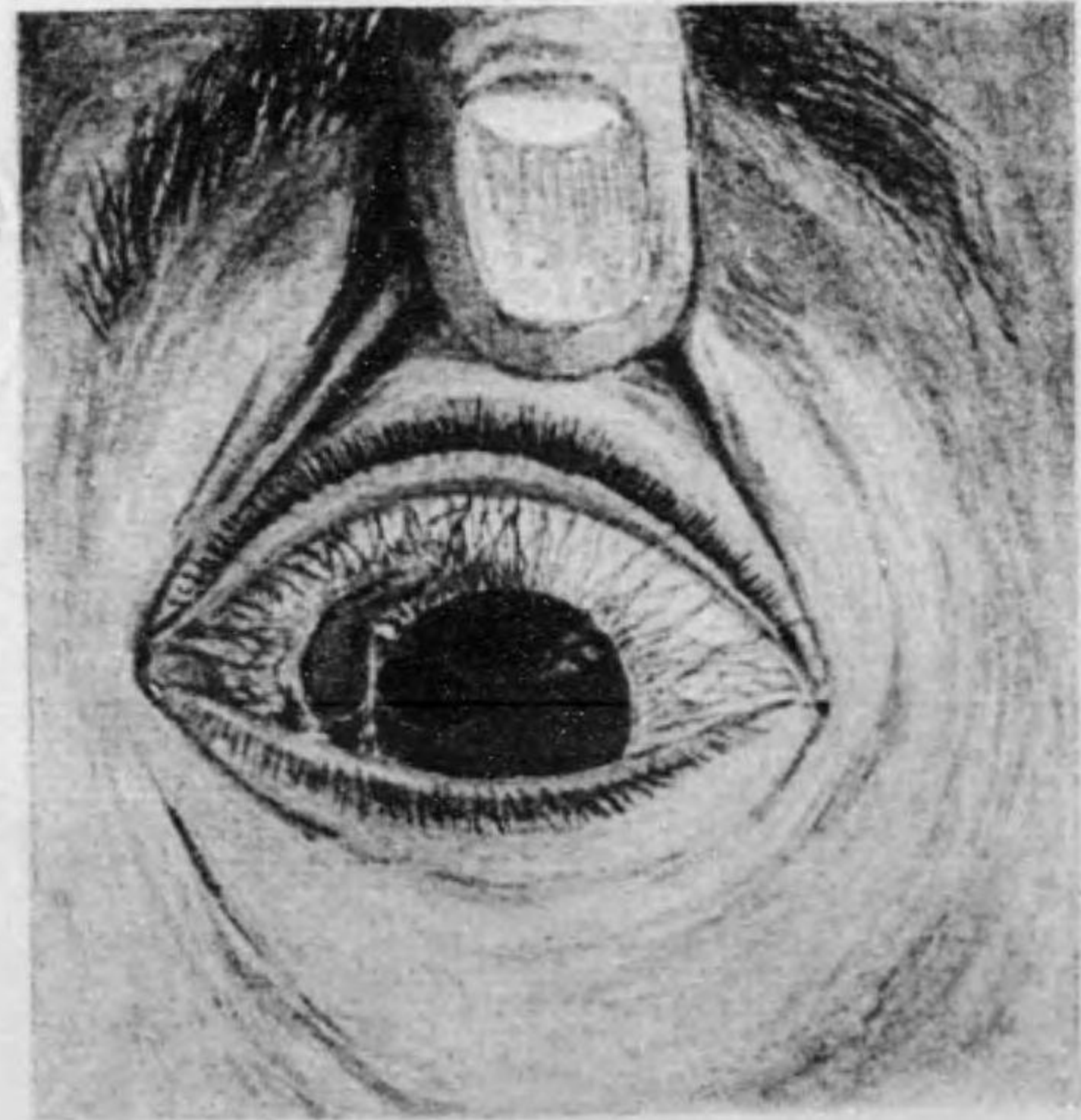
表 十 五 第

圖 七 十 九 第



症 離 分 彩 虹 性 傷 外
障 內 白 性 傷 外
Iridodialysis et Kataracta traumatica

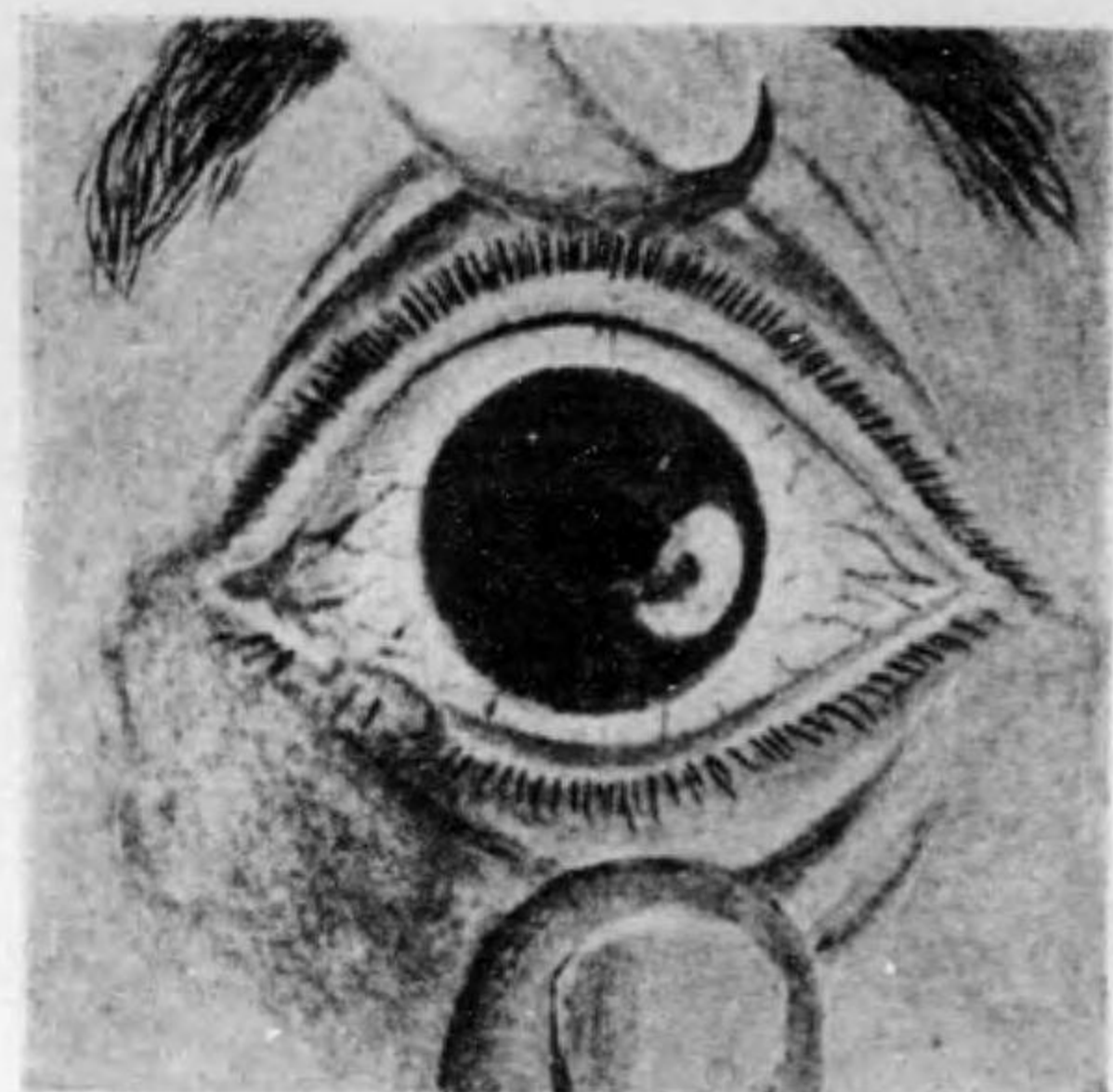
圖 八 十 九 第



裂 破 膜 鞏 性 傷 外
Ruptura traumatica sklerae

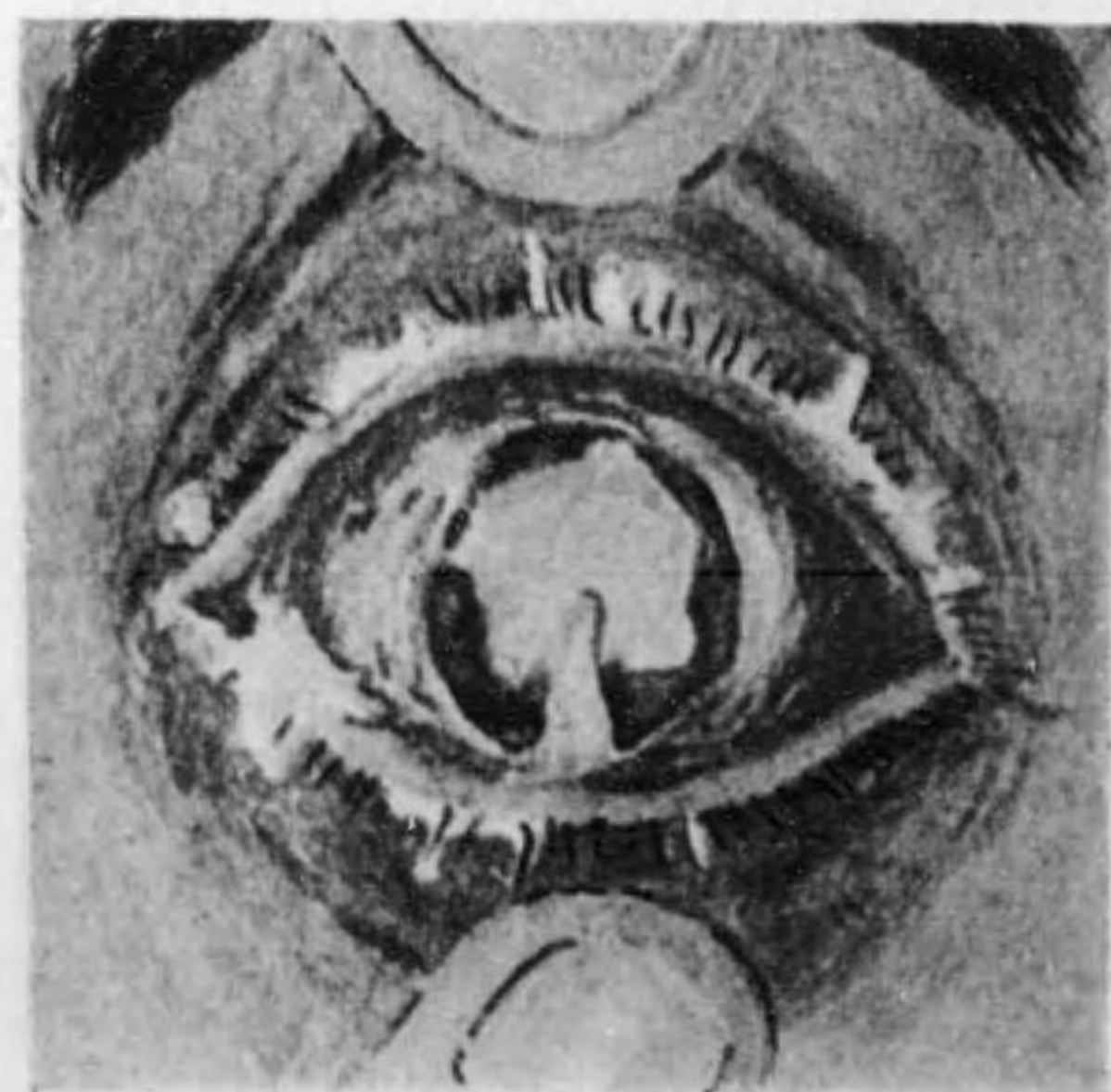
表 一 十 五 第

圖 九 十 九 第



斑白膜角性著癒
斑母性管血險眼
Leucoma adhaerens
Teleangiectasie

圖 百 第



炎 球 眼 全
Panophthalmitis

第九十九圖 癒著性角膜白斑 Leucoma adhaerens

角膜潰瘍ノ穿孔スレバコ、ニ虹彩ノ嵌入シ、後ニ癒痕治癒スレバ虹彩ハコ、ニ癒著ス、之ヲ癒著性角膜白斑ト云フ、視力障碍ハ勿論著明ナリ尙之ヨリ後ニ至リテ化膿性全眼球炎、角膜葡萄腫又ハ緑内障等ノ惡症ヲ惹起スルコトアリ

療法 (一)虹彩ノ角膜ニ癒著シタル爲メ瞳孔ノ消失セル様ノ場合ニハ假瞳孔術ヲ施ス、(二)美貌ノ目的ニハ角膜剝刺法

第 百 圖 全眼球炎 Panophthalmitis

急性化膿性虹彩脈絡膜炎 Irido-Chorioiditis acuta purulenta

眼球内膜竝ビニ内容全部ノ化膿性炎症ヲ云フ、其ノ發端スルヤ眼瞼ハ充血腫脹シ結膜モ亦腫脹シテ往々眼裂ヨリ膨出ス、眼窩組織ノ浮腫スルニ至レバ眼球ハ著シク緊張シ稍、眼窩ヨリ突出ス、遂ニ膿汁ハ角膜若クハ鞏膜ノ前上部ヲ破潰シテ外泄スルニ至ル、次デ諸症候ハ頓ニ輕減シ次第ニ眼球ハ縮小シテ眼球癆ニ陥ル

原因 (一)外傳染(眼球ノ損傷、異物ノ竄入、手術、角膜潰瘍、虹彩癒著性角膜白斑等)、(二)内傳染(轉移性ニ發生スル者)、(三)内外兩因共ニ發見シ得ザルコトアリ(隱伏性眼炎 Kryptogenetische Ophthalmie)

鑑別 注意スベキハ(一)網膜膠腫及ビ(二)炎性眼球突出症ナリ

療法 (一)鎮痛藥、(二)溫卷法、(三)角膜切除術、(四)最モ良キハ眼球内容除去法ヲ行フニアリ

第百〇一圖 急性炎症性緑内障 Glaucoma inflammatorium acutum

一、前驅期ニ於テハ次ノ如キ症狀ヲ發作性ニ來ス
患者ハ頭痛又ハ頭重ヲ訴ヘ視力ハ少時間朦朧トシテ恰モ烟霞中ニアルガ如ク感ズ、同時ニ火光ノ周圍ニ
虹霓ヲ認ムソノ赤輪ハ外ニアリテ青輪ハ内ニアリ、角膜ハ朦朧トシテ稍、濁濁ス、角膜周擁ハ稍、充血
ス、瞳孔ハ稍、散大シテ反應遲鈍ナリ、眼壓ハ多少亢進ス、調節力モ亦減少ス

二、發生期ニ至レバ
患者ハ三叉神經ノ第一及ビ第二枝ニ沿フテ劇痛ヲ訴フ、次デ頭痛、耳痛、齒痛トナリ爲メニ食氣不振、
睡眠不安時々嘔吐、發熱等ヲ兼テ視力ハ急ニ減降シテ眼前ノ手動ヲ辨ズル能ハザルニ至ル、眼瞼ハ潮紅
腫脹シ眼球結膜モ亦充血シ時ニハ浮腫ス、角膜ハ一面ニ濁濁シ宛然磨硝子ノ觀ヲ呈ス且ツ其知覺ハ鈍麻
ス、前房ハ淺ク虹彩ハ變色シテ汚色ヲ呈ス、瞳孔ハ著シク散大シテ反應セズ、眼壓ハ甚シク亢進シテ眼
球ハ觸ル、ニ硬キコト石ノ如シ
經過 一旦ハ症狀自ラ消退スルモ亦再發シテ遂ニ失明ニ陥ルモノナリ之ヲ完全緑内障 Glaucoma absolute
tumト稱ス

鑑別 急性炎症性緑内障ハ時トシテ急性虹彩炎ト誤ラル、コトアリ

虹彩炎

一 瞳孔ハ縮小ス

二 角膜ハ透明ナリ

三 眼壓ニ變化ナシ

療法 虹彩切除法ハ本症ニ對シテ神祕的效果アリ

緑内障

一 瞳孔ハ著シク散大ス

二 角膜ハ一般ニ濁濁ス

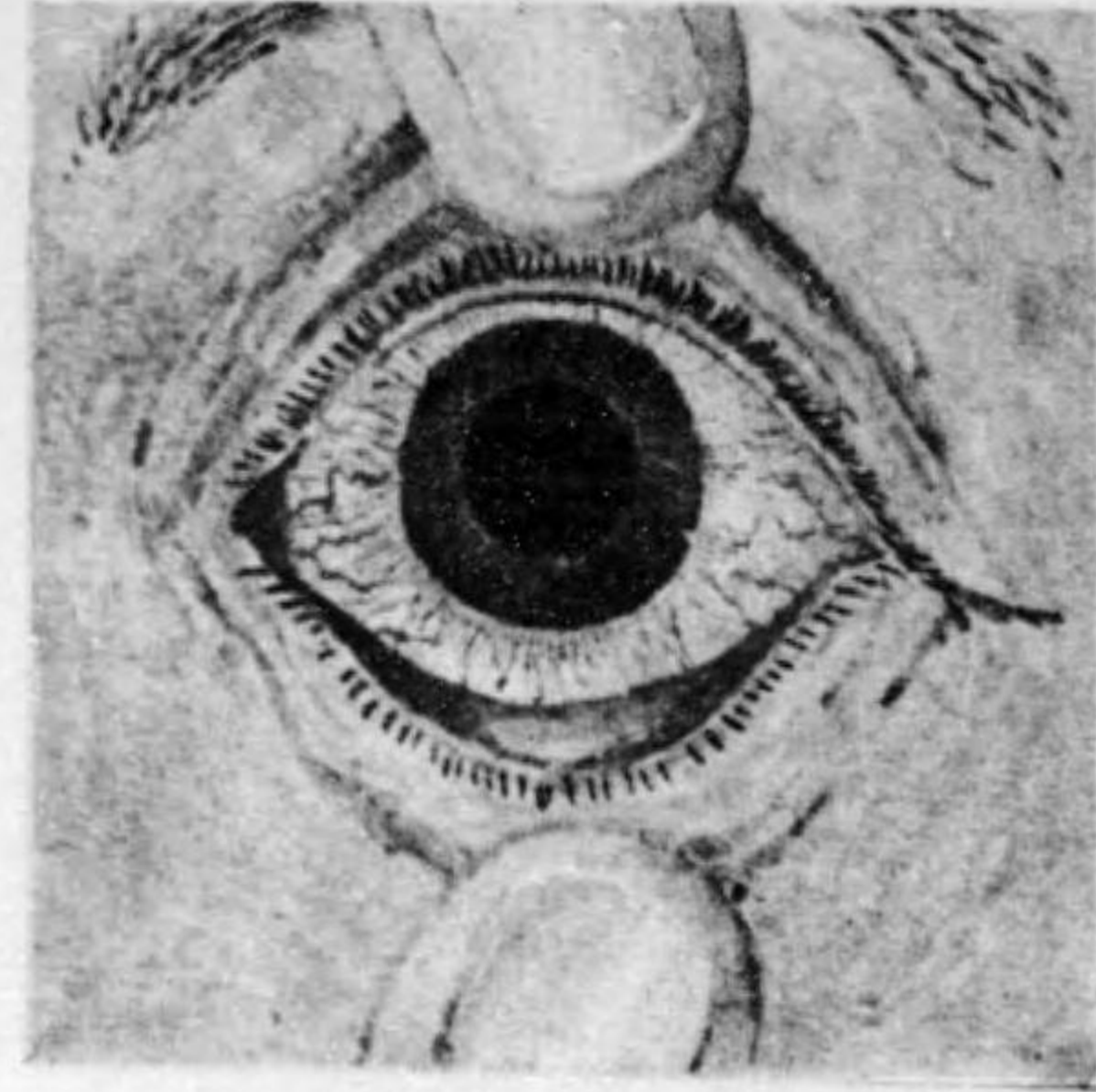
三 眼壓ハ亢進ス

第百〇二圖 帶狀角膜濁濁 Gürtelförmige Hornhauttrübung

角膜ノ瞼裂間ニ曝露セル部ニ於テ通常先ヅ角膜ノ兩側ニ濁濁ヲ生ズ、徐々ニ進行シテ終ニ相合同シテ一
乃至五「ミリメートル」ノ幅ヲ有スル帶狀ヲ形成ス汚穢灰白色ニシテ數多ノ小點及ビ線狀ノ濁濁ノ聚合ヨ
リナル、表面ハ光澤ヲ失ヒ粗糙ニシテ針ヲ以テ點刺セルガ如シ
原發性ノ帶狀角膜濁濁ハ時トシテ老人ニ來ルコトアリ、多クハ續發性ノ者ニシテ緑内障、虹彩毛樣體炎、
瞳孔閉鎖症又ハ眼球癆等ニテ著シク營養ノ害サレタル眼ニ發生ス
療法 何等ノ術ナシ

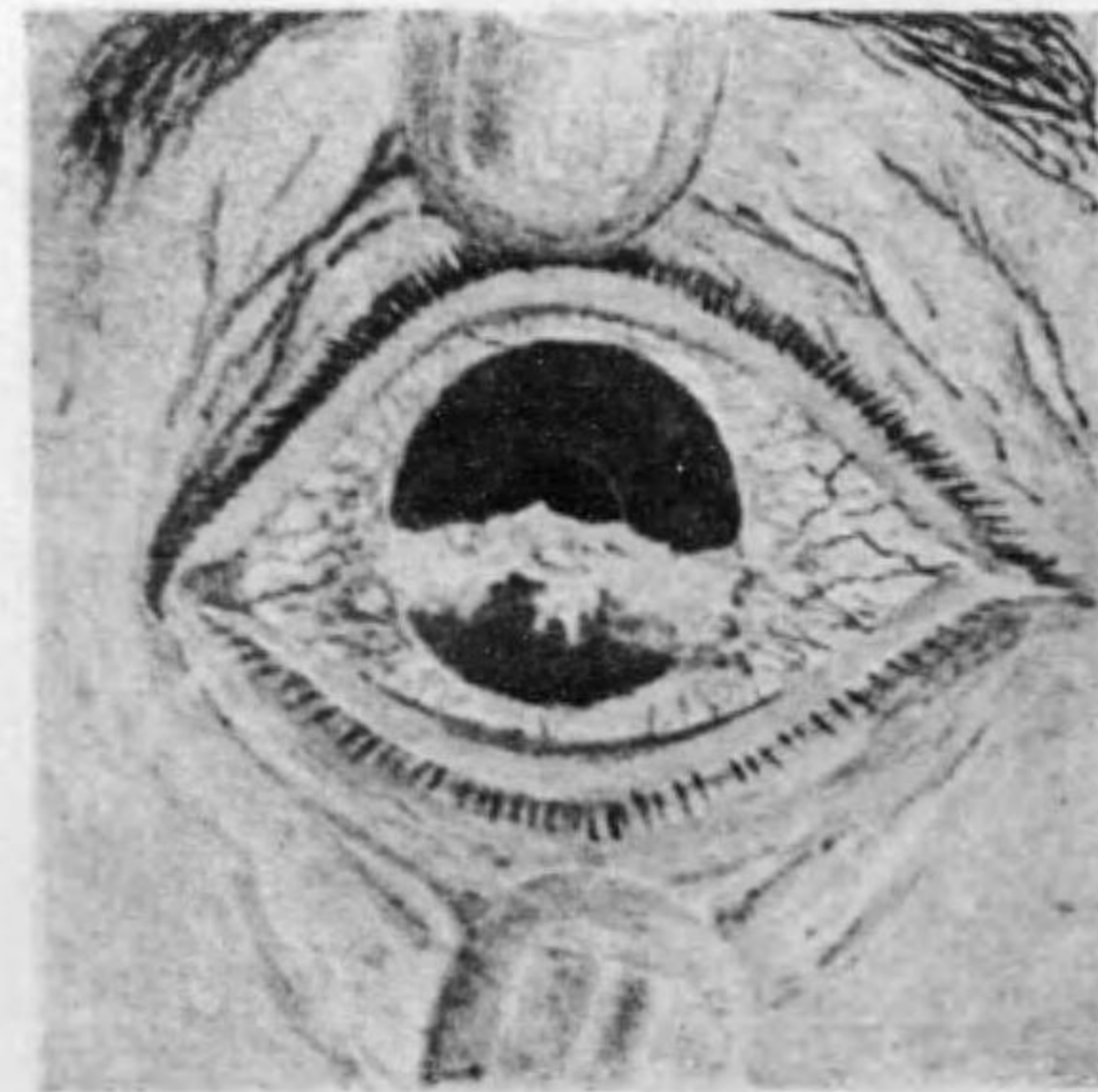
表二十五第

圖一百第



障內綠性炎性急
Glaucoma inflammator-
ium acutum

圖二百第



濁瀾膜角狀帶
Gürtelförmige Hornhauttriübung

第百〇三圖 淚囊瘻孔 *Fistula sacci lacrymalis*

(橋本、女、六年、大正二年四月十五日診ス)

急性淚囊炎アリテ之ガ後ニ化膿シ外ニ破壊スルニ至レバ瘻孔ヲ生ズ、初メハ濃厚ナル膿汁ヲ出スモ後ニハ漿液性或ハ水様液トナル此ノ狀況ヲ淚囊瘻ト云フ

療法 (一)瘻孔ヲ腐蝕スルカ若クハ燒灼ス、(二)孔壁ヲ切除シテ新創面ヲ作り之ヲ縫合ス

第百〇四圖 眼瞼膿瘍 *Lidabscess*

(中島、女、三年、大正三年七月二十日診ス)

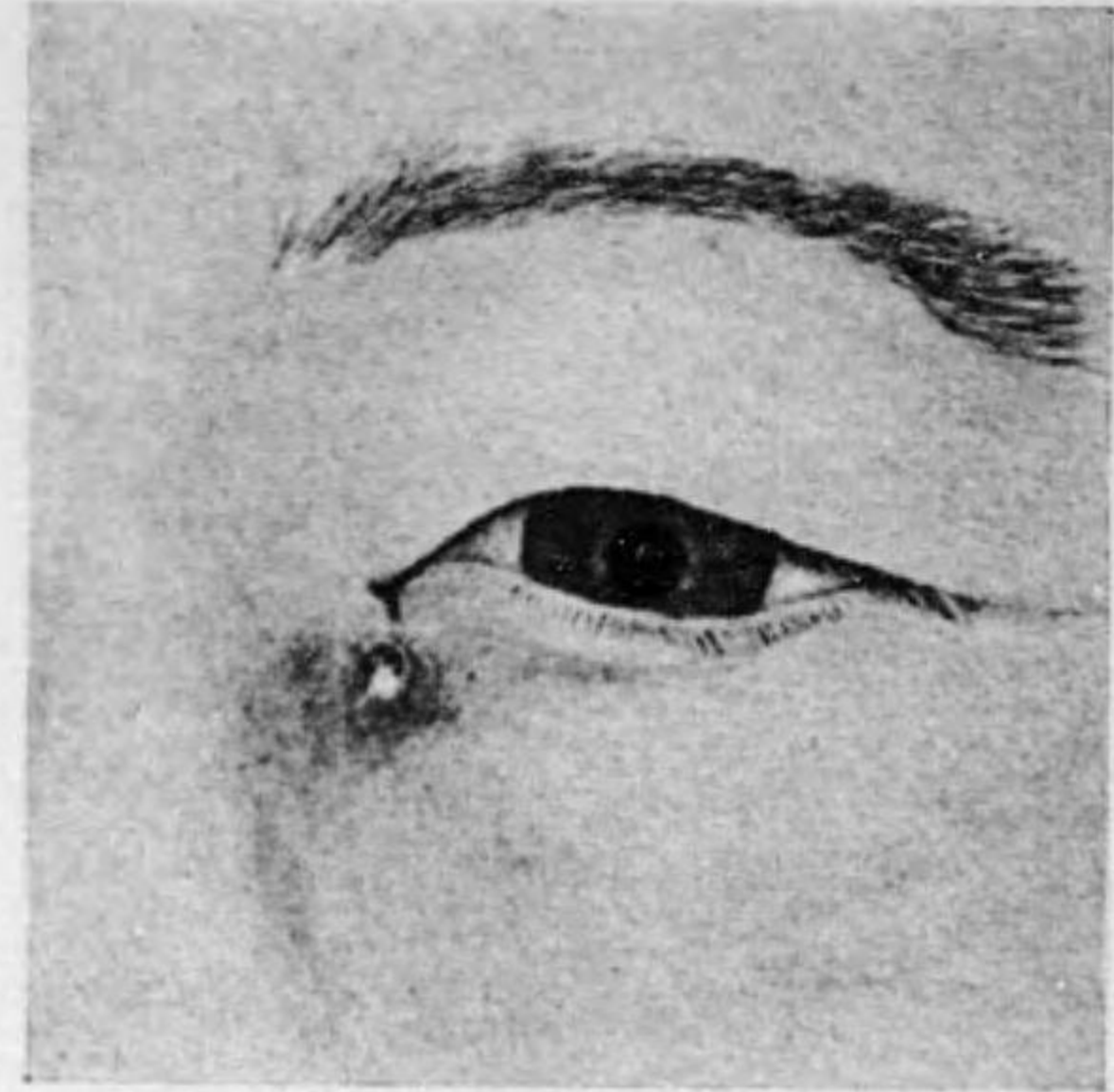
小兒ノ眼瞼膿瘍殊ニソノ下眼瞼ニ來ル者ハ其原因眼窩縁ノ結核性骨膜炎 *Periostitis tuberculosa orbitae* ヲヨルモノ多シ

眼窩縁ノ骨膜炎ハ初メハ局限性ノ腫瘍ヲ呈スルモ、次第ニ軟化シ遂ニ破潰スレバ眼瞼皮下ニ慢性膿瘍ヲ續發ス、後ニ之ガ癒痕治癒スレバ眼瞼ハ深ク骨ニ達シテ之ト固著シ不快ナル外翻症ヲ招致ス、(癒痕性外翻症)

療法 (一)初期ニハ溫卷法、(二)既ニ軟化スレバ切開排膿ス、(三)腐骨アレバ除去シ粗糙ノ骨面ヲ搔爬シタク

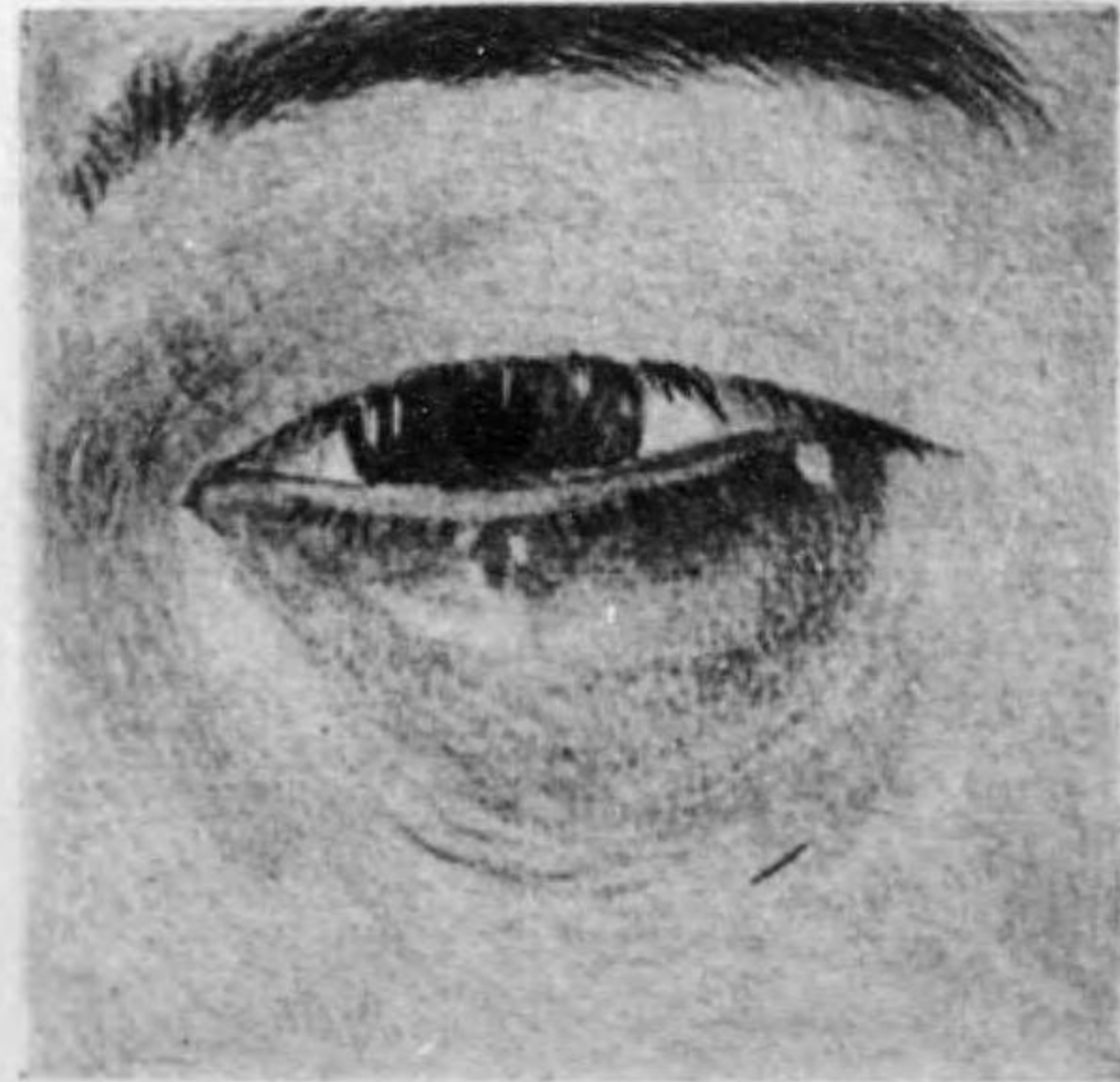
表 三 十 五 第

圖 三 百 第



孔 瘻 囊 淚
Fistula sacci lacrymalis

圖 四 百 第



瘍 膿 瞼 眼
Lidabscess

第百〇五圖 老人性白內障 Kataracta senilis

第百〇六圖 續發性白內障 Kataracta secundaria

白內障トハ水晶體ノ濁濁シテ白色ヲ呈セル者ヲ云フ、而シテ濁濁ハ或ハ水晶體ノ囊ニ局限スルコトアリ或ハ核又ハ皮質ニ始マルコトアリ、形ハ或ハ點狀ノコトアリ或ハ線狀ノコトアリ、色ハ普通灰白色ヲ呈スルモ時トシテ黑色又ハ褐色ヲ示ス者アリ、之等濁濁ノ部位、色調、形狀等竝ビニ先天ナルカ後天ナルカニヨリ或ハ進行ノ有無ニヨリ諸家種々ナル類別ヲ試ム

原因

(一) 外傷—外傷性白內障 凡テ外傷ニヨリテ水晶囊ヲ破ル時又ハ單ナル振動ニヨリテ水晶囊ヲ傷ケザル時ニモ水晶體ノ濁濁ヲ招來ス、之ハ時ト共ニ全ク吸收消散サルコトアリ、或ハ僅カニ一部ノミ吸收サレ他部ノ永ク殘ルコトモアリ

(二) 先天—先天性白內障

(三) 老齡—老人性白內障

(四) 全身病—糖尿病、佝僂病

(五) 續發—續發性白內障、虹彩、毛樣體、脈絡膜、硝子體等ノ疾患アレバ屢、水晶體ノ榮養ハ障碍セラレテ濁濁スルコトアリ、ソノ他尙ホ網膜剝離、綠內障等ニモ之ヲ見ルコトアリ

(六) 中毒—「ナフタリン」、麥角等ノ中毒ニ由ル者アリ

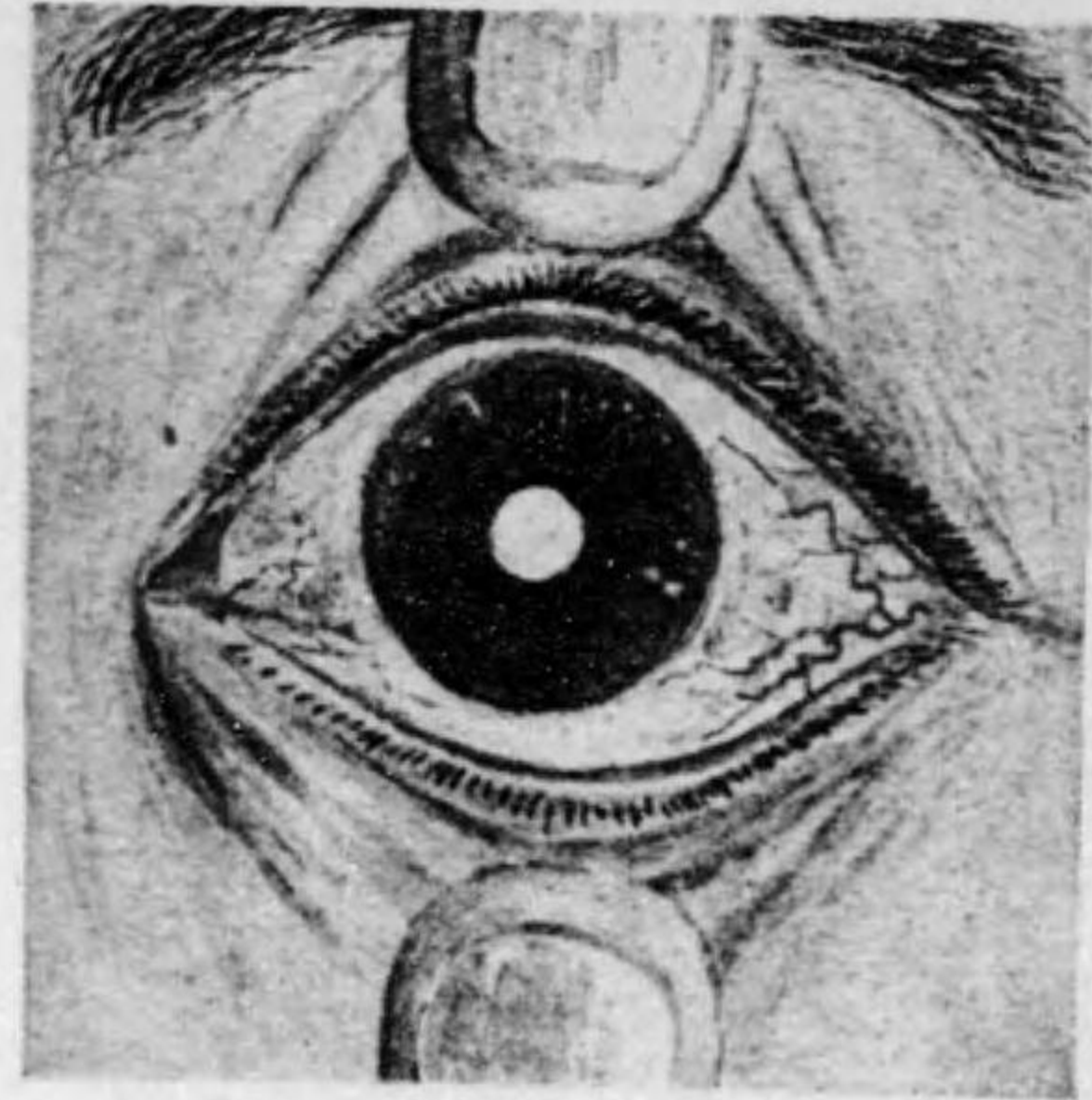
(七) 其他或ル慢性皮膚病又ハ「テタニー」ト稱スル神經病ニモ白內障ヲ來スコトアリ

(八) 電擊—電擊性白內障

療法 (一) 藥物療法 アルモ未ダ充分ナル效ヲ見ズ、(二) 手術的療法

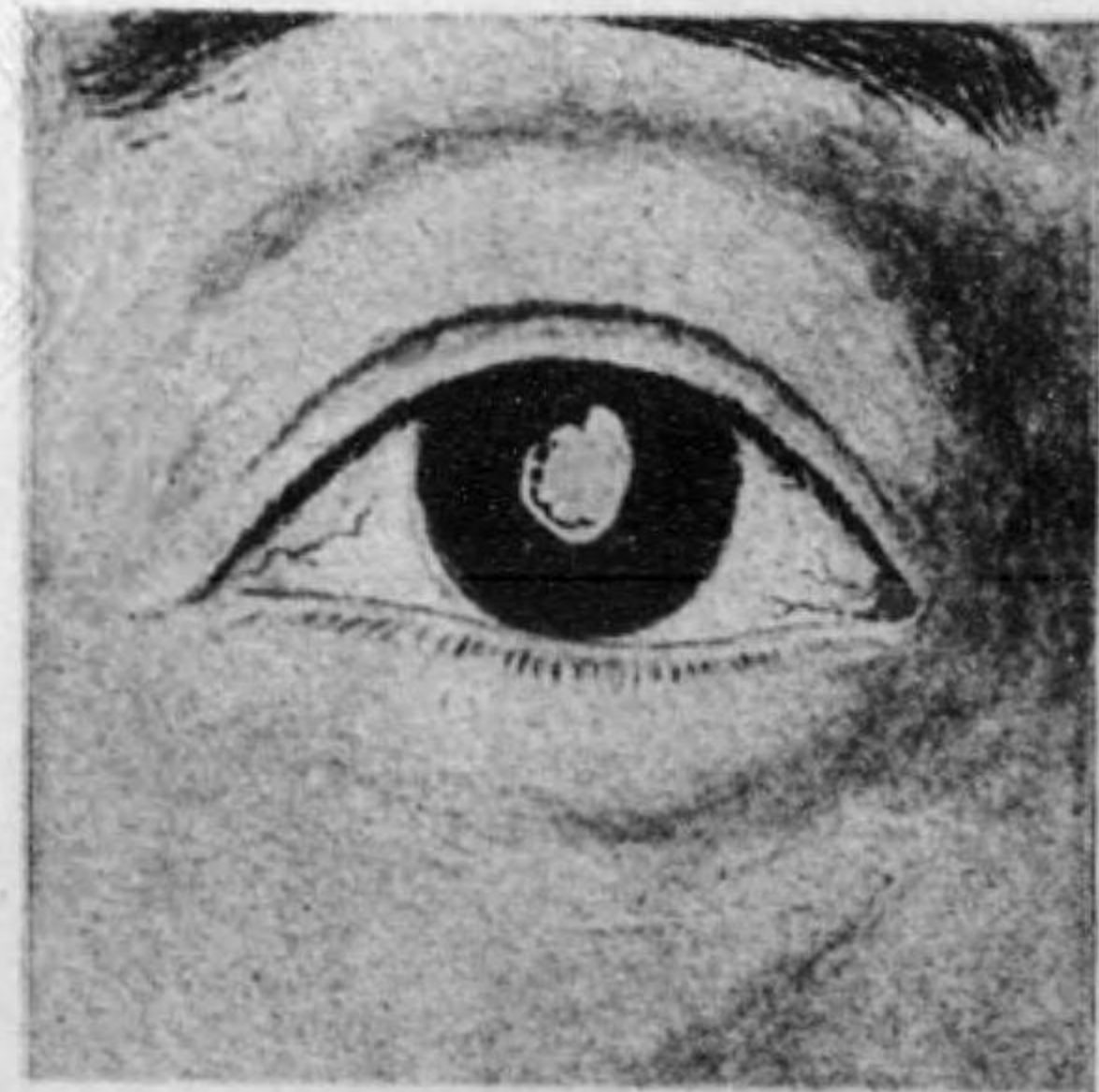表 四 十 五 第

圖 五 百 第



障 內 白 性 人 老
Kataracta senilis

圖 六 百 第



障 內 白 性 發 續
Kataracta secundaria

第百〇七圖 先天微毒性虹彩炎 Iritis syphilitica congenita

先天微毒性虹彩炎ハ一般ニハ稀ニシテ多クハ出産後五乃至六ヶ月ノ間ニ發現ス、併シ亦數ケ年ノ後ニ至リテ發生スルコトモ尠カラズ、時ニハ出産後直チニ新鮮ナル虹彩炎症ヲ現出スル者アリ或ハ已ニ胎生期ノ間ニ本症ヲ經過シテ唯ソノ痕跡ノミヲ示ス者アリ、一眼又ハ兩眼ヲ犯ス

一般ニ初生兒ノ虹彩炎ハ殆ド外觀上ニ炎症狀ヲ呈セズ加之虹彩炎ニ必發スベキ角膜周擁充血デストラ缺如スルヲ特徴トス河本博士ノ多年ノ觀察ニ徵スレバ初生兒虹彩炎ニハ大體次ノ種々ナル形式ヲ示スト云ハ

ル
(一) 最も屢々、單ニ瞳孔縁ニ當リテ赤色ノ隆起物ヲ見ルト云フ、之ハ虹彩ノ炎性滲出物ノ上ニ血管ノ幡ルニ由ルト

(二) 始メ瞳孔領一面ニ白色滲出物ヲ生ズ後ニ之ニ血管ノ新生サレテ赤色ヲ呈スルニ至リ拾モ日本ノ國旗ヲ見ル如キ狀ヲ呈スル事アリ、尙稀ニハ滲出物ノ虹彩表面ニ出デ之ニ血管ノ附隨シテ恰モ前房出血ヲ見ルガ如キコトモアリト

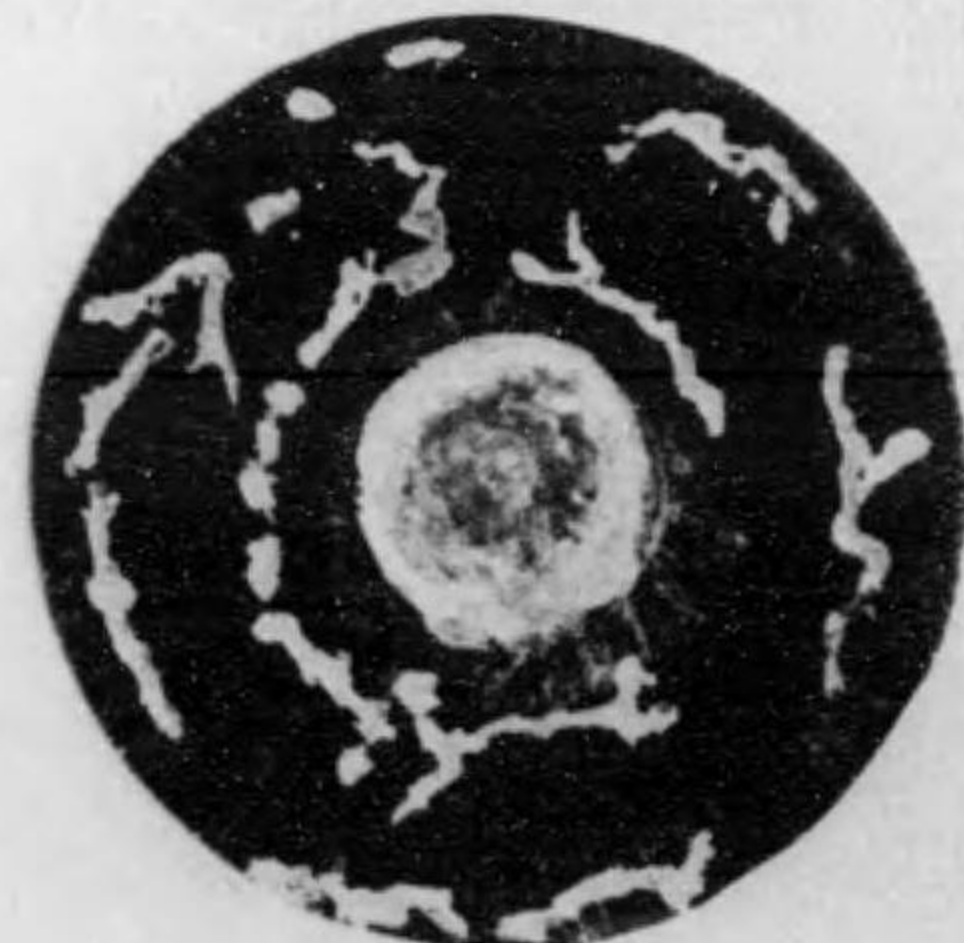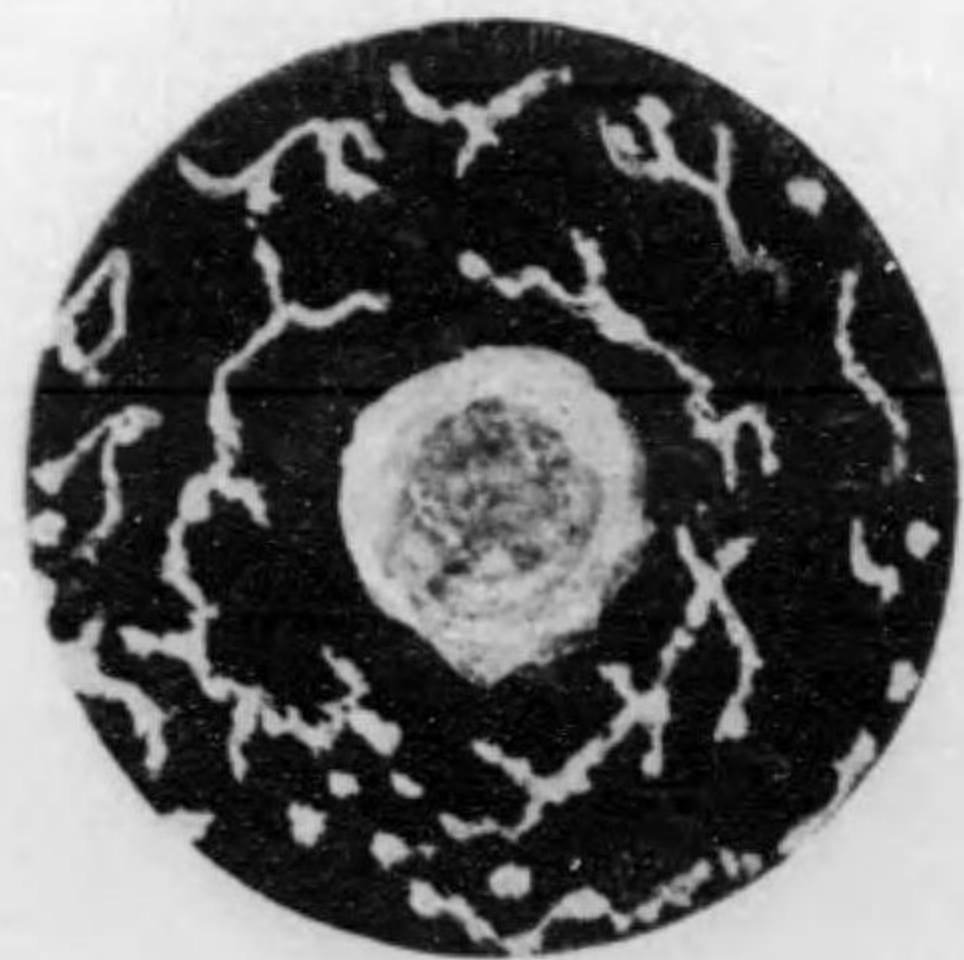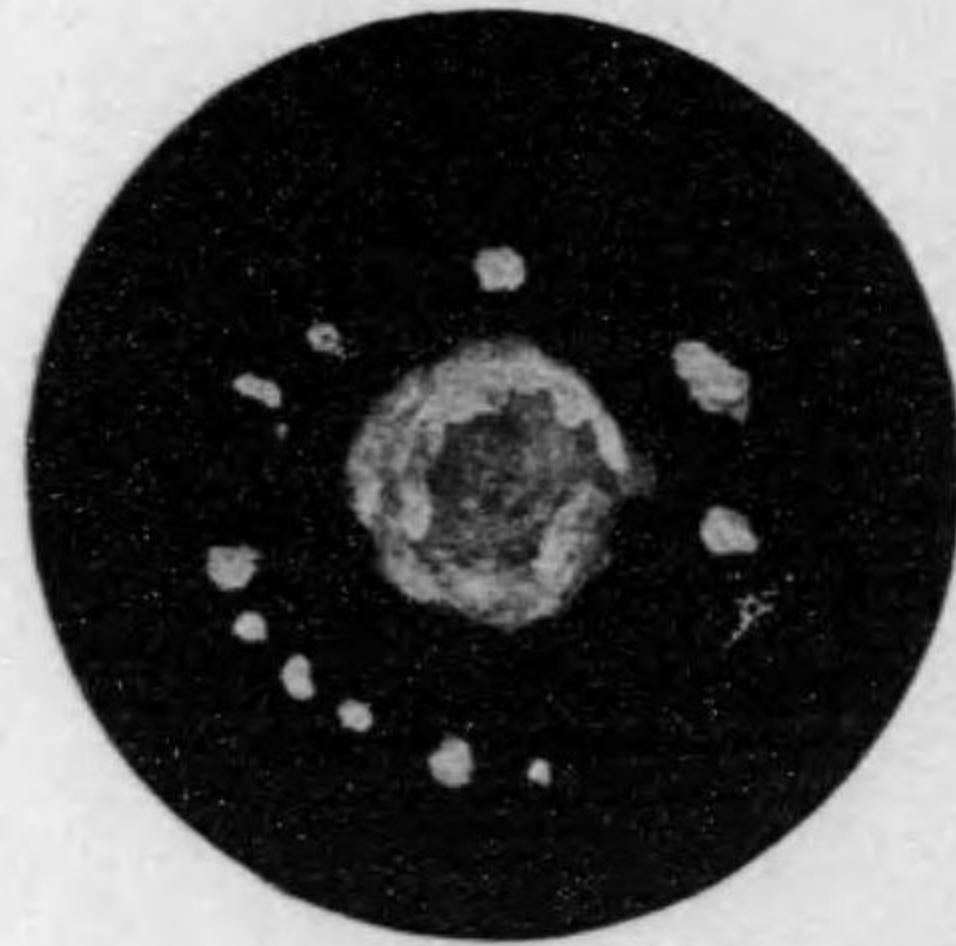
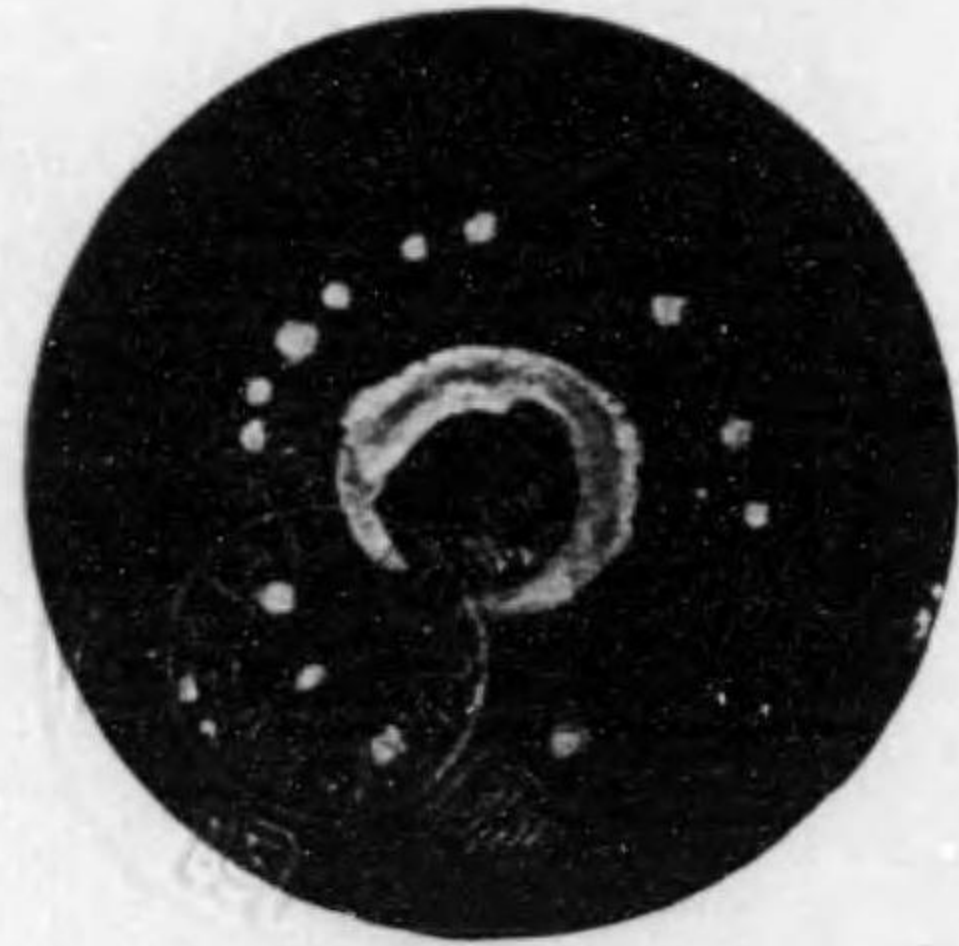
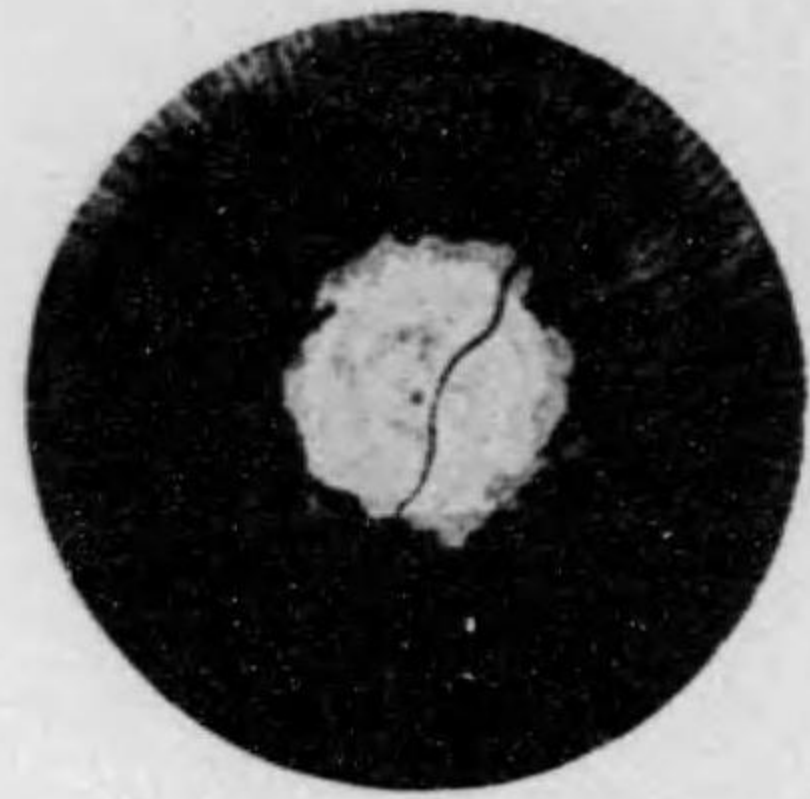
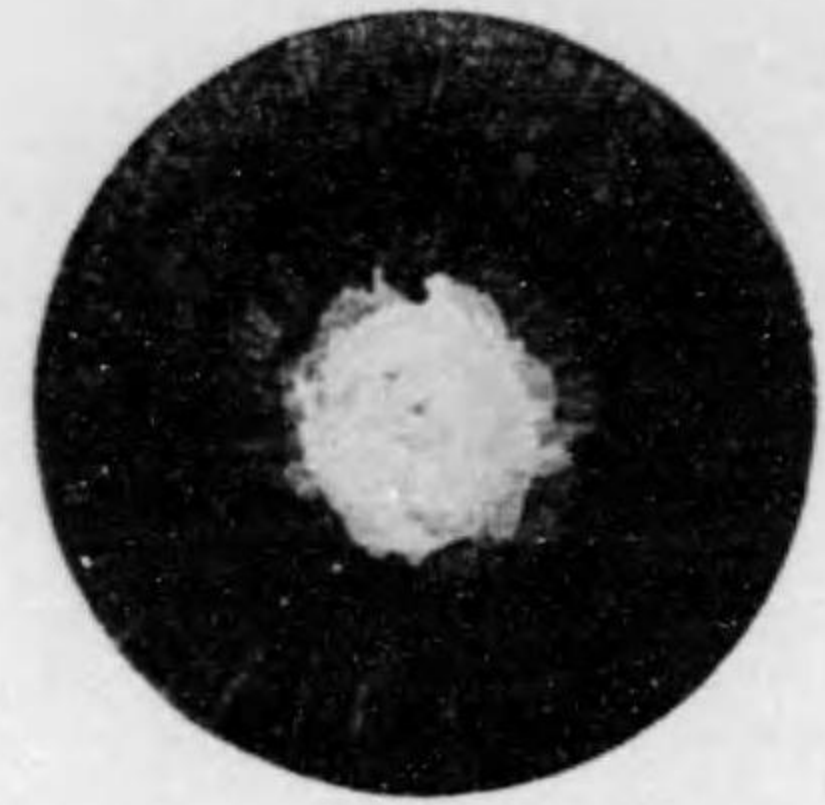(三) 瞳孔ノ縁ニ沿フテ灰白色ノ輪狀ヲ呈セル滲出物ヲ生ジ、甚シキ時ハソノ輪狀ノ輪ガ脱落シテ前房内ニ沈降シタルコトアリ

(四) 又灰白色ノ滲出物ニシテ小虹彩輪ト大虹彩輪トノ界ニ輪狀ヲナシテ生ズルコトアリ、後ニ之ガ散在性ニ吸收消散スルニ至ルヤ尙遺殘セル者ハ點狀白斑ヲナシテ虹彩表面ニ散在スベシ

療法 (一) 二%「アトロピン」ヲ點眼シ溫卷法ヲ命ズ、(二) 驅黴療法(一%青酸々化汞液〇・一ヲ隔日一回注射、母ニハ沃度加里内服)

第 五 十 五 表

第 七 百 七 圖



先 天 微 毒 性 虹 彩 炎
Iritis syphilitica congenita

第百〇八圖 結膜及角膜ノ石灰腐蝕

(龍田、男、十八年、大正三年一月二十七日)

石灰腐蝕ニヨリテ角膜組織ハ壊死ニ陥リ破潰サレ後ニ癬痕ヲ形成シテ白斑ニ化ス、同時ニ結膜モ腐蝕サ

レ壊死シソノ治スルニ及ビテ角膜ト結膜トハ癒著スルコトアリ

療法 (一)石灰ノ眼内ニ入レバ直チニ多量ノ水ニテ洗眼スルカ或ハ炭酸水ニテ洗眼ス、(二)鎮痛ノ目的

ニ一%「コカイン、ワゼリン」ノ點入ヲ命ズ

第百〇九圖 角膜外傷後ニ來リシ假性翼狀贅片

(原、女、四十七年、大正三年一月十二日 昨年八月外傷)

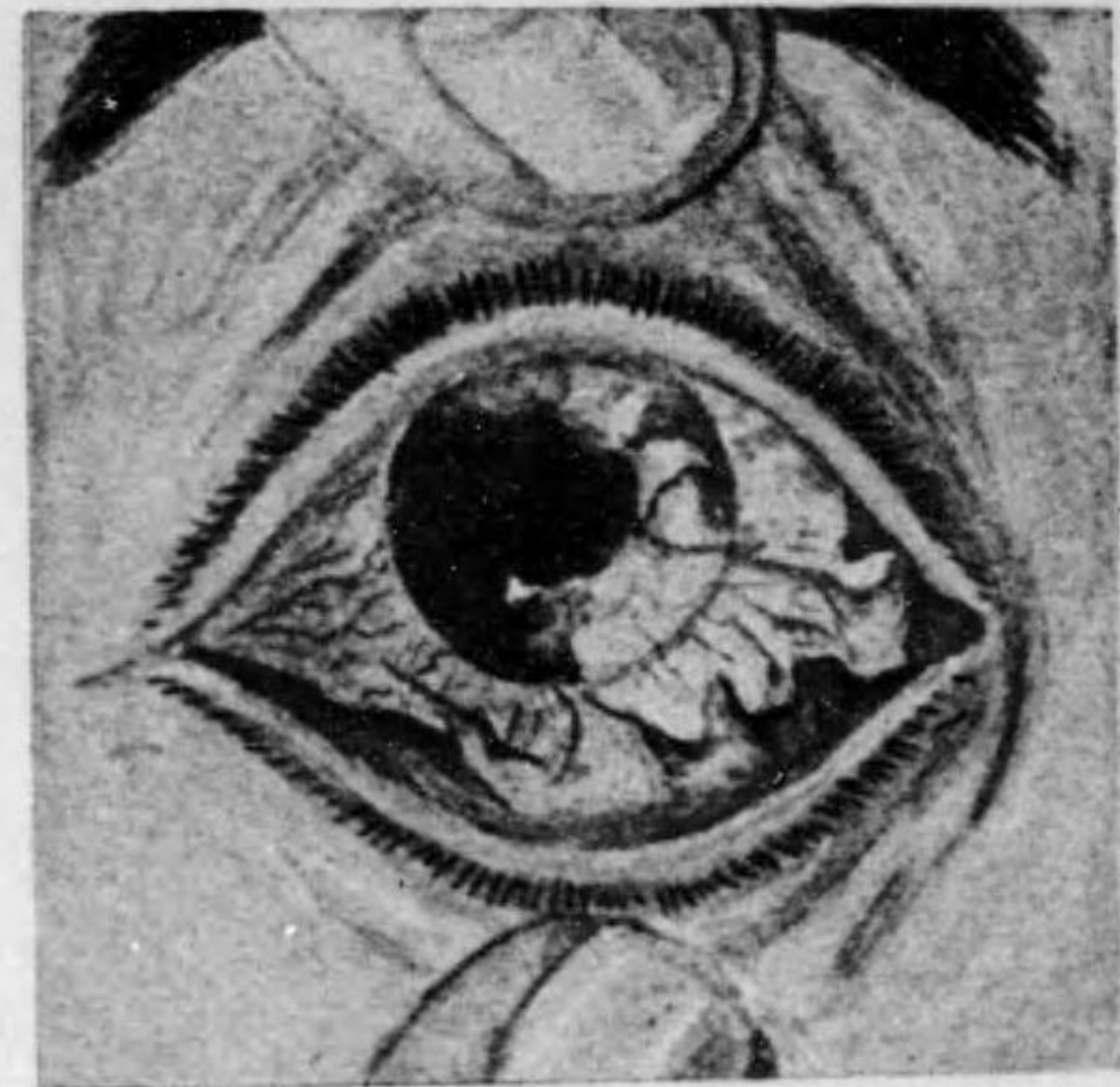
外傷ニアレ、病的ニアレ角膜ニ潰瘍ヲ生ズレバ其治スルニ當リテ往々結膜ハ潰瘍面ニ癒著シ翼狀贅片ノ

外觀ヲ呈スルコトアリ、之ヲ假性翼狀贅片ト云フ

療法 切除法アルノミ併シ一般ニハ放置シ手ヲ下サバルヲ利トス

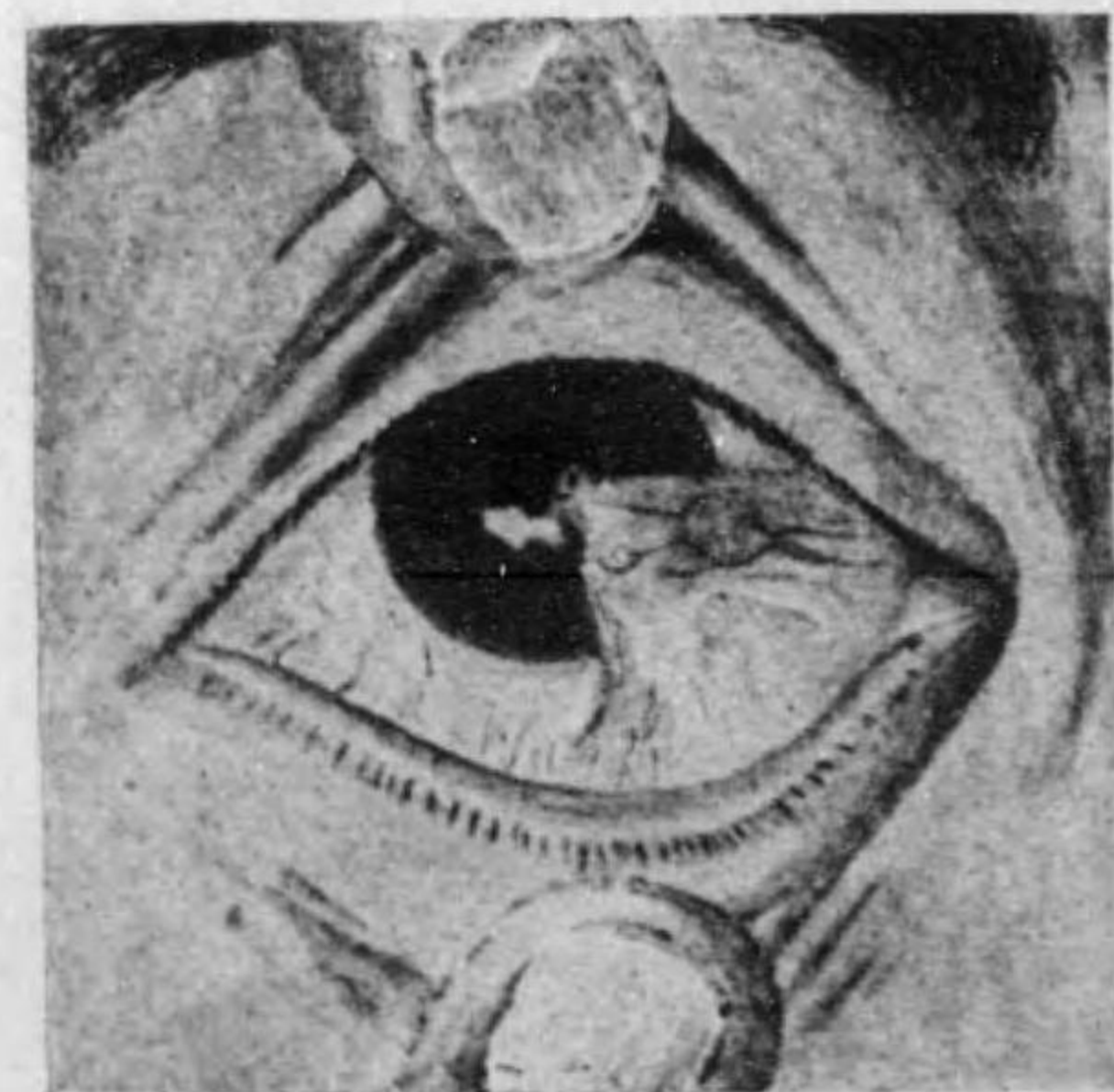
表 六 十 五 第

圖 八 百 第



蝕腐灰石ノ膜角及膜結
Kalk-Aetzung der
Bindehaut und Hornhaut

圖 九 百 第



リ來ニ後傷外膜角
片贅狀翼性假シ
Pseudo-pterygium nach
Hornhautverletzung

第一百十圖 角膜白斑 Leucoma corneae

(廣瀬、男、六十七年、大正三年一月二十日)

角膜翳ノ厚クシテ不透明白色ヲ呈セル者ヲ白斑ト云フ、ソノ久シク存セル時ハ徐々石灰變性或ハ脂肪變性ニ陥リテ或ハ純白色或ハ帶黃白色ニ化ス、舊キ角膜癭痕ニハ榮養不良ノ結果石灰厚ク沈著ス、而シテソノ部ノ上皮ハ屢、剝脱シテ潰瘍ヲ起スコトアリ、此ノ時ハ患者ハ頓ニ疼痛ヲ訴フルモノナリ

療法 (一)表面ニ石灰沈著ノアレバ銳匙ヲ以テ之ヲ除去ス、(二)外貌上ニ關係スレバ白斑部ニ剝刺法ヲ施ス

第一百十一圖 實質性眼乾燥症 Xerosis parenchymatosa

(大川、男、六十三年、大正三年五月十二日診)

「トラホーム」ノ末期ニ至レバ屢、結膜ノ癭痕的萎縮ニ陥ルヲ以テ爲メニ結膜ノ乾燥ヲ招致ス、之ヲ實質性眼乾燥症ト稱シ榮養不良ニ由ル乾燥症ト區別ス

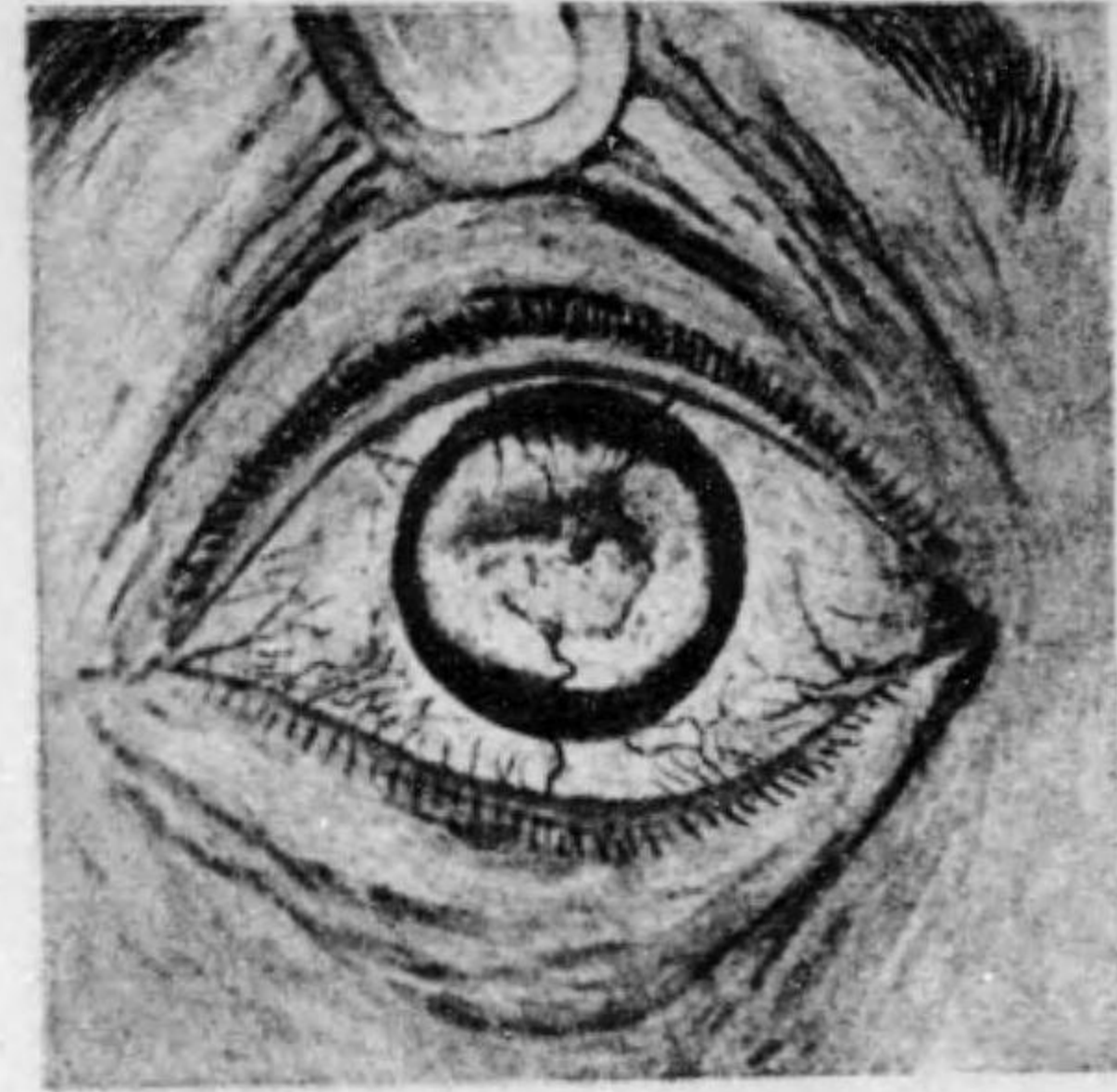
本症ニ於テハ涙液、粘液共ニ減量シ、結膜面ニハ上皮細胞、脂肪竝ビニ僅少ノ粘液ヨリ成レル粉末相混

シ粉屑ヲナス、角膜モ同時ニ亦乾燥シ濁濁シテ視力ヲ害ス

療法 (一)不治ノ症タリ、唯牛乳ノ如キヲ點眼シテ乾燥ヲ防グニ止ム

表七十五第

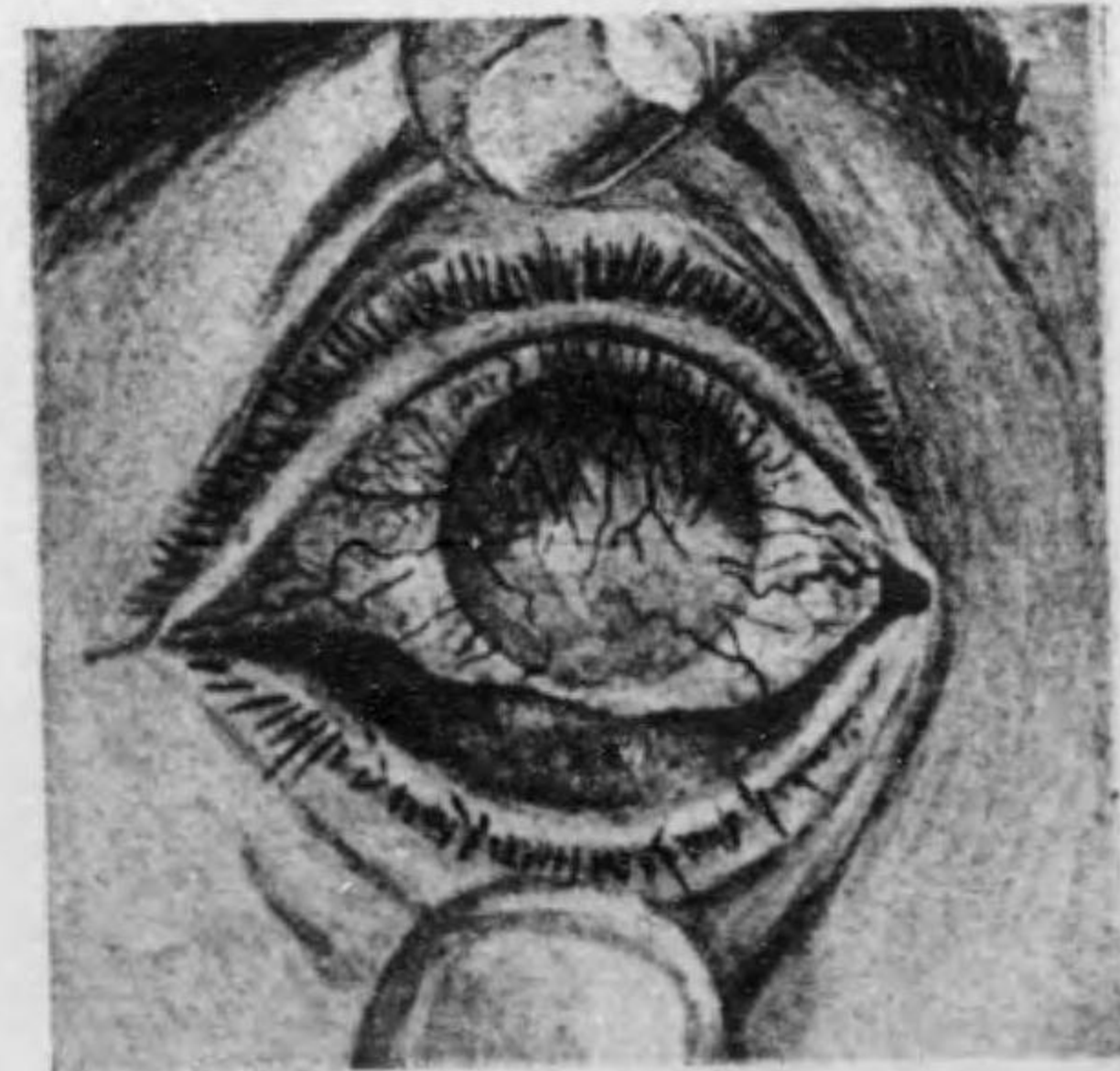
圖十百第



沈灰石)斑白膜角
(ノモルセ起ヲ著
Leucoma corneae mit
Kalkablagerung



圖一十百第



「ホラト」症燥乾眼性質實
(症併合ルケ於ニ期末ノレム

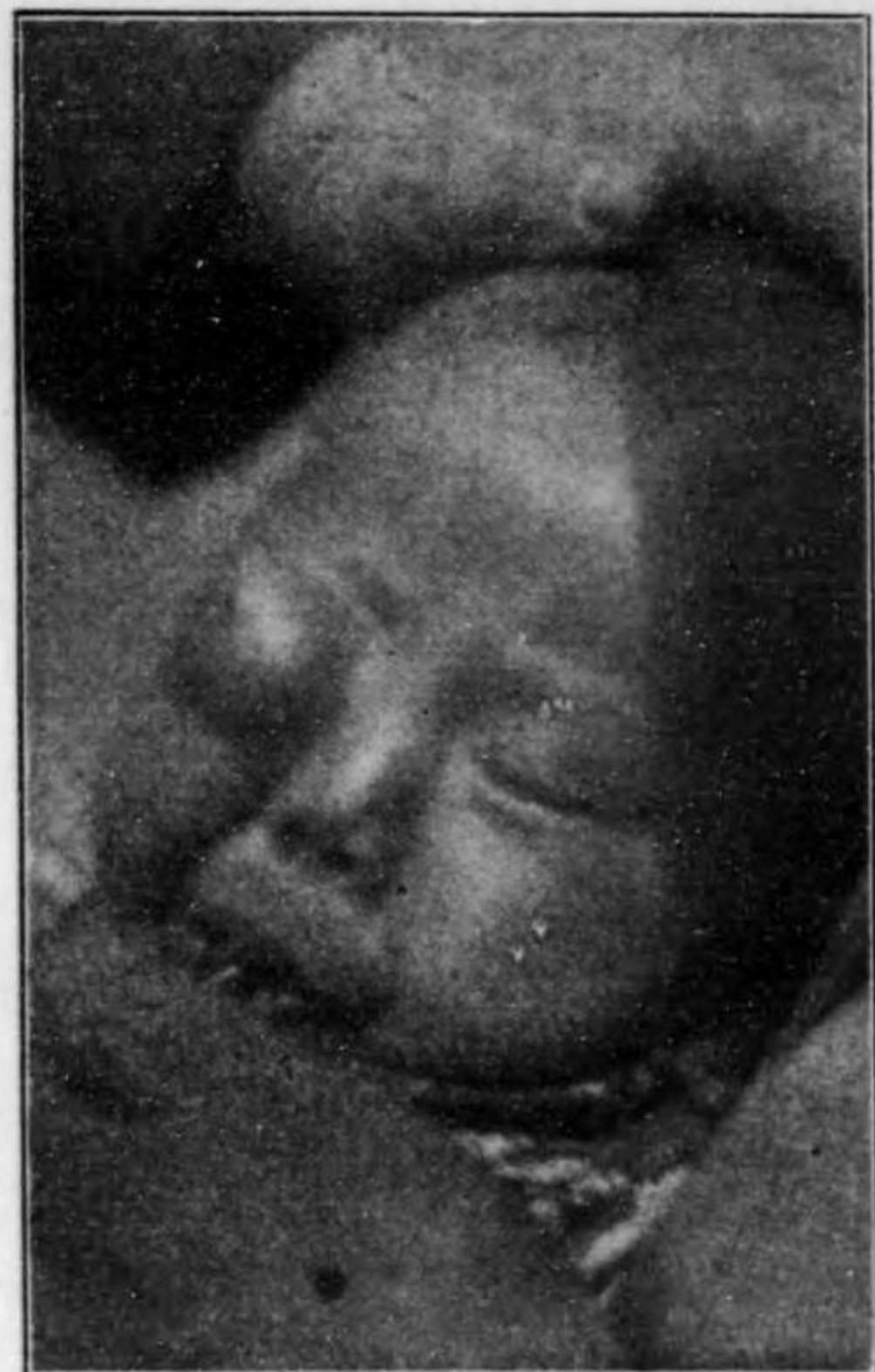第五十八表

a 眼瞼血管腫 Angioma der Lider
眼瞼ノ血管腫ニハ二種アリ、(一)毛細血管腫 Telangiectasie ハ皮膚ノ上層ニ坐シテ鮮紅ナル痣斑ヲナス、(二)海綿様血管腫 Angioma cavernosum ハ皮下ニアリテ纏絡セル靜脈ノ結塊ヨリナリ皮膚ハ爲メニ隆起シテ青色ヲ帶ブ指壓スレバ縮小シ放テバ復タ怒張ス
血管腫ハ多クハ先天性ニシテ生後漸々膨大スル傾向ヲ有ス、殊ニ海綿様血管腫ハ獨リ皮下ニ止マラズシテ多クハ眼窩内ニモ達スルコト少カラズ
療法 (一)切除ス、(二)局所餘リ大ナレバ電氣分解法ヲ試ム、(三)電氣燒灼法、(四)五〇・〇乃至七〇・〇%ノ抱水「コロラール」液ノ注射ハ時ニ大效ヲ見ル

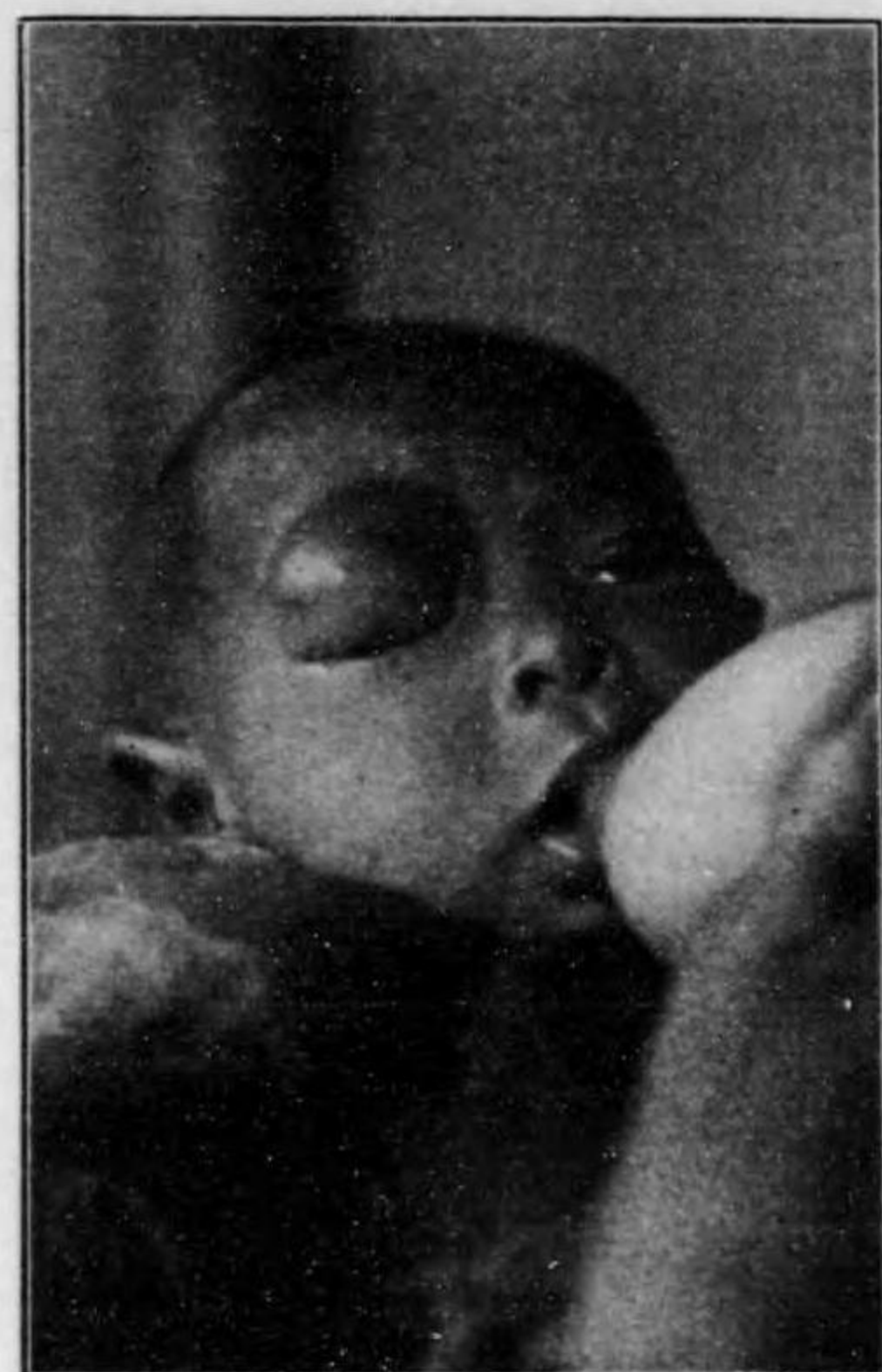
b 網膜膠腫 Glioma retinae
最初期ニハ眼底ニ帶黃白色ノ腫瘍ヲ見ルノミ併シソノ次第ニ増大スルヤ内壓亢進シ瞳孔散大シ疼痛アリ線内障ノ症狀ヲ呈ス、後ニ至レバ或ハ頭内ニ或ハ眼窩内ニ或ハ前方角膜ヲ破リテ瞼裂外ニ暴出ス赤色肉芽様ノ腫瘍トナリテ頻リニ出血ス
原因 不明ナリ小兒ニ限リ七歳以下ノ者ヲ犯ス
豫後 不良ナリ失明ハ勿論生命ノ危險ヲ伴フ
鑑別 (一)網膜剝離—之ハ内壓減退シ且腫瘍上ヲ走行スル血管ノ分岐ハ平常ナリ、網膜膠腫ニハ新生セル血管不正ニ出沒ス
(二)假性膠腫—之ハ内壓ハ降下ス且ツ眼ノ炎症狀ヲ現出ス
療法 早期眼球摘出術

c 下眼瞼囊腫、眼球缺乏症 Unterlidcyste, Anophthalmus
本症ハ先天異常ニシテ特記スベキ者ナシ勿論療法モナシ唯下眼瞼囊腫ノ大ナレバ切除ス
d 眼窩ノ外傷性出血囊腫 Bitesyste der Orbita nach Trauma
本症ハ外傷ニ由リテ突然發生ス、眼球ノ突出ヲ以テ特徴トナス、診斷ハ極メテ困難ニシテ唯既往症ニヨルノ外ナシ
療法 切開ス

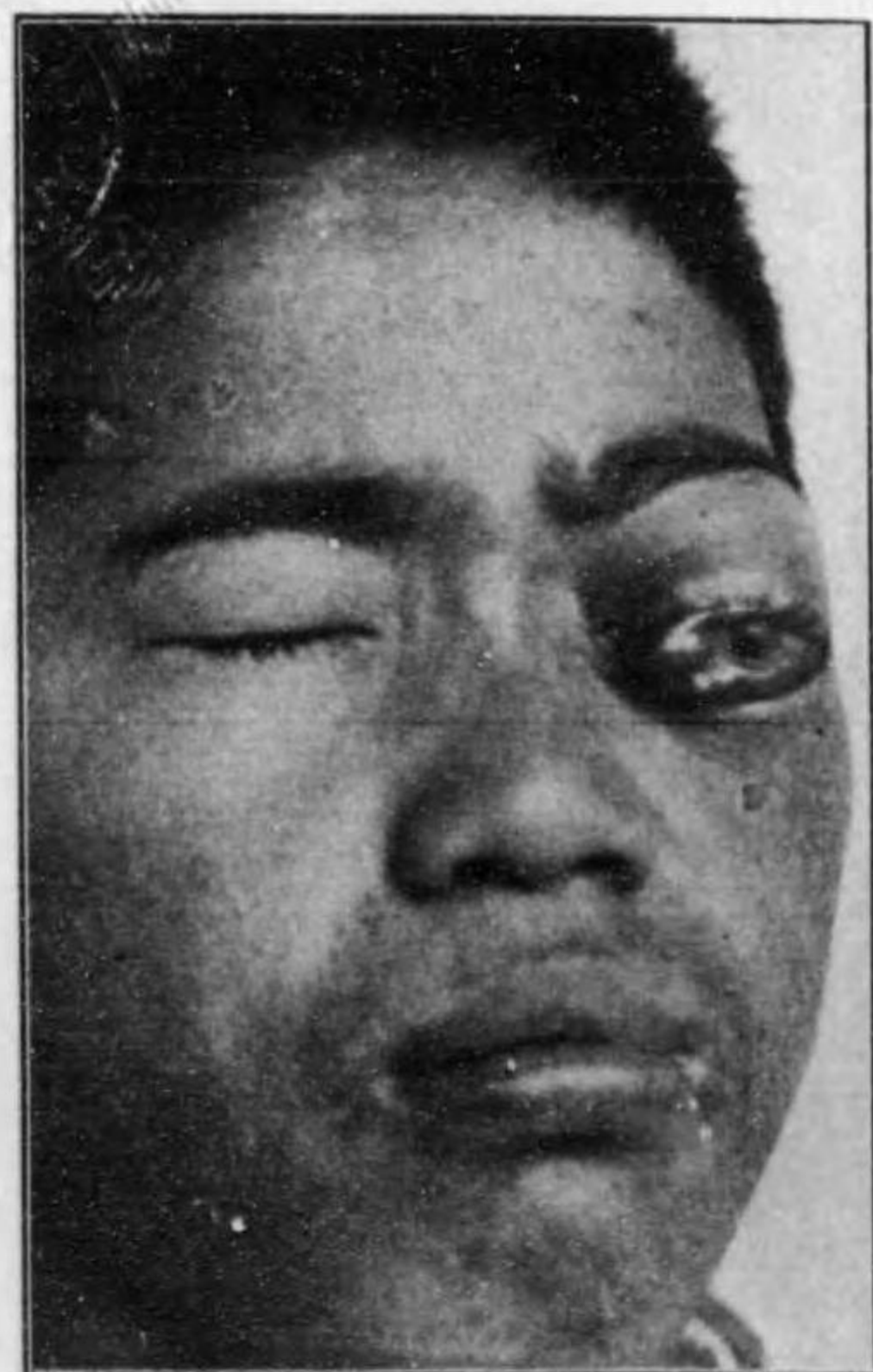
表 八 十 五 第



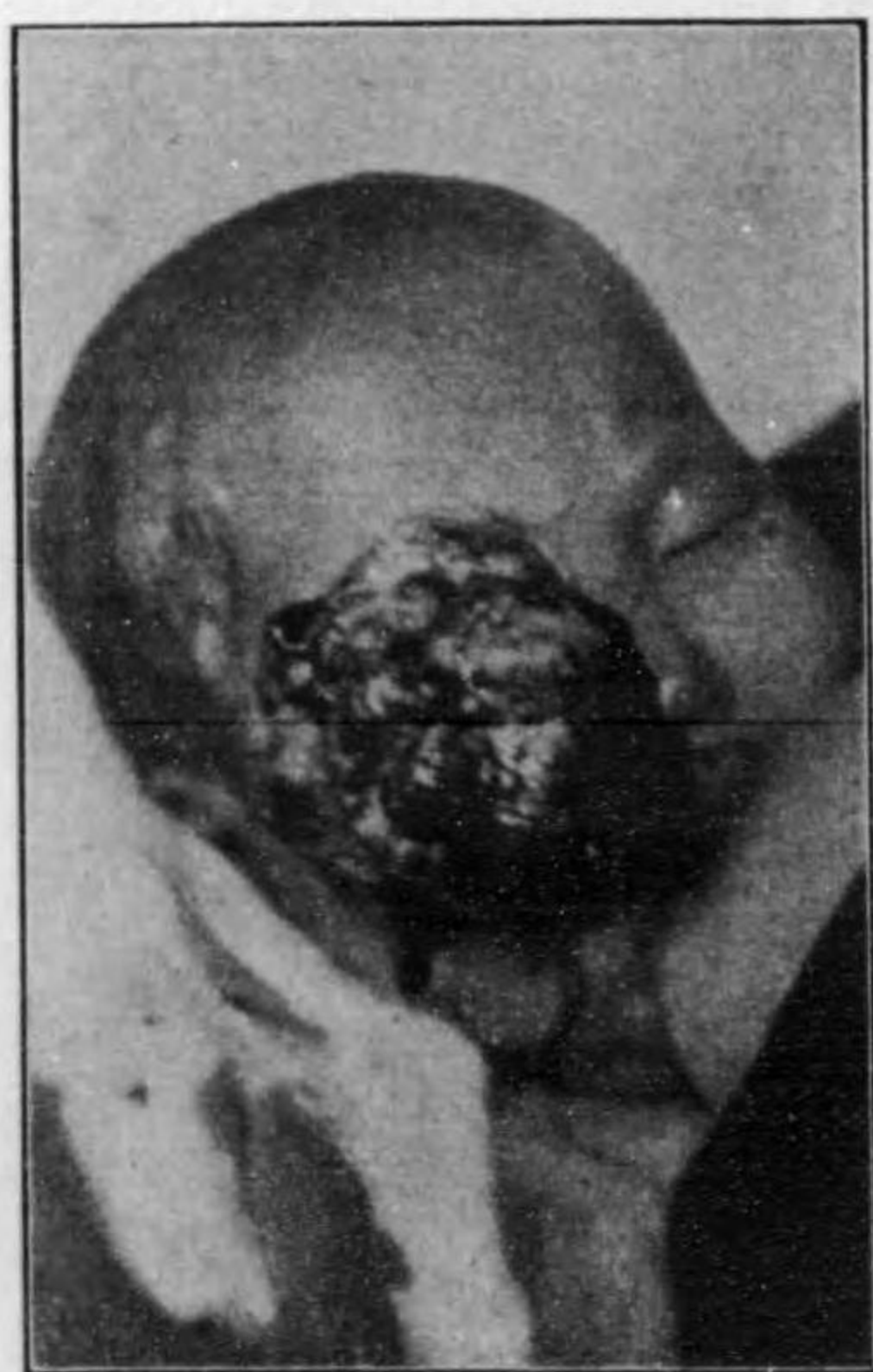症乏缺球眼, 腫囊瞼眼下
Unterlidgeyste, Anophthalmus



腫管血瞼眼上
Angioma des Ober'ides



腫囊血出性傷外ノ窩眼
traumatische Bluteyste der Orbita



腫膠膜網
Glioma retinae

第五十九表

a 淚腺腫瘍 Geschwulst der Traendrüsen
淚腺ニ來ル腫瘍トシテハ腺腫、癌腫、囊腫、肉腫等ナリ、ソノ増大スルニ從ヒテ眼球突出症及視神經炎ヲ誘起ス
療法 腫瘍ノ摘出

b 眼窩護膜腫 Orbitalgumma

眼瞼、結膜共ニ發赤腫脹ス眼球ハ突出ス、眼球ヲ押シテ間接ニ炎症部ヲ壓スレバ疼痛ヲ訴フ、急劇ニ發生シテ炎症ノ甚シキ者ニアリテハ殆ド眼窩蜂窩織炎ト區別スルコト能ハズ
鑑別 主要スル疾患ハ(一)眼窩腫瘍、(二)眼窩蜂窩織炎、(三)眼窩ニ接セル副腔ノ膿瘍
療法 (一)全身驅微療法、(二)眼ニハ「ワゼリン」塗布ノ繃帶ヲ施ス

c 微毒性眼窩緣骨膜炎 Periostitis orbitae sphyilitica

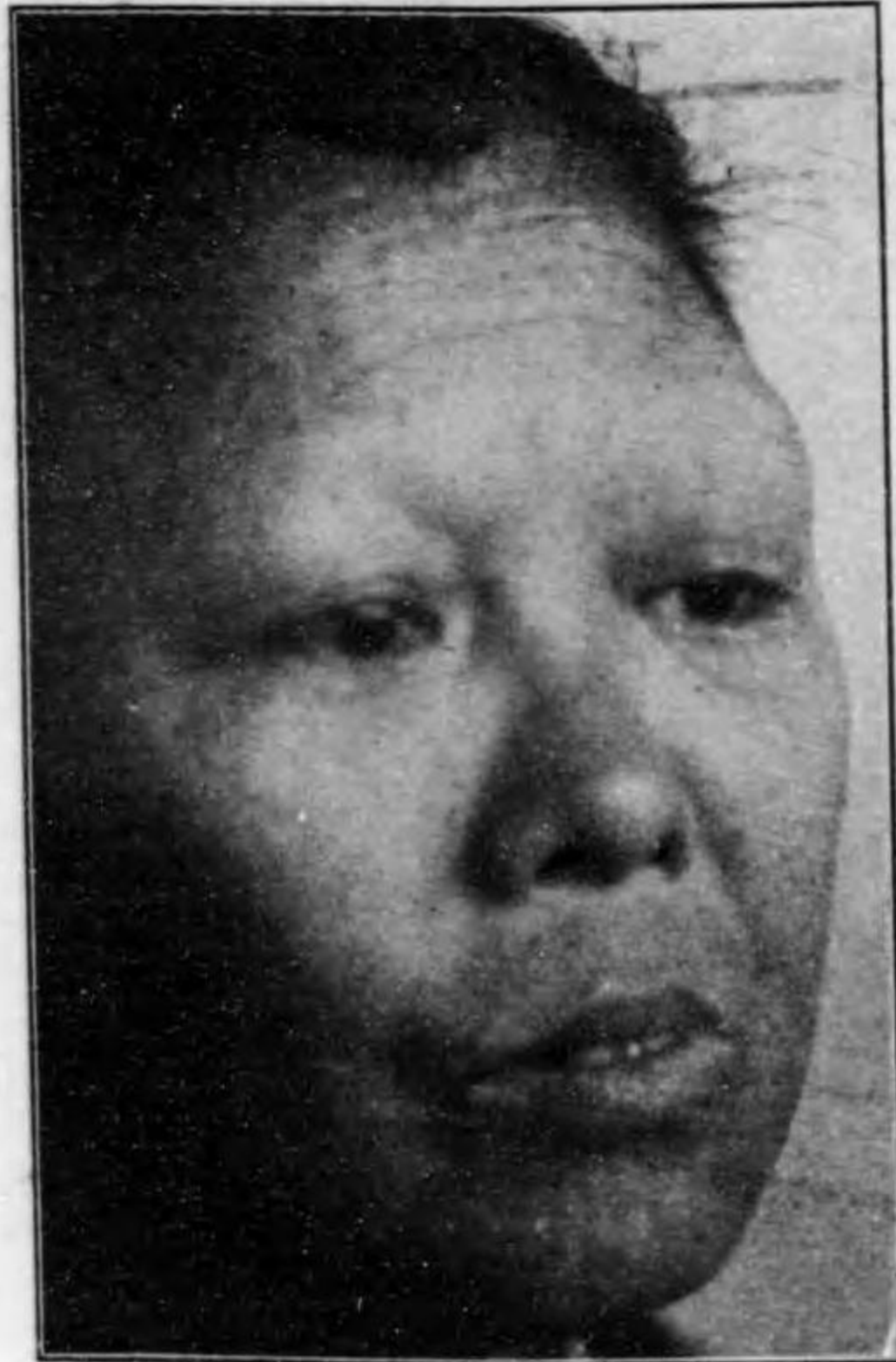眼窩緣ノ一部ニ限局シテ移動セザル堅キ腫脹ヲ呈ス、之ヲ被ヘル皮膚ハ發赤シテ壓痛アリ、後ニ至レバ腫瘍ハ波動ヲ呈スルニ至ル
鑑別 主要スル疾患ハ眼瞼膿瘍、淚腺腫瘍等ナリ
療法 (一)溫卷法、(二)軟化セバ切開、(三)全身驅微療法

d 前額竇蓄膿症 Empyema der Sinus frontalis

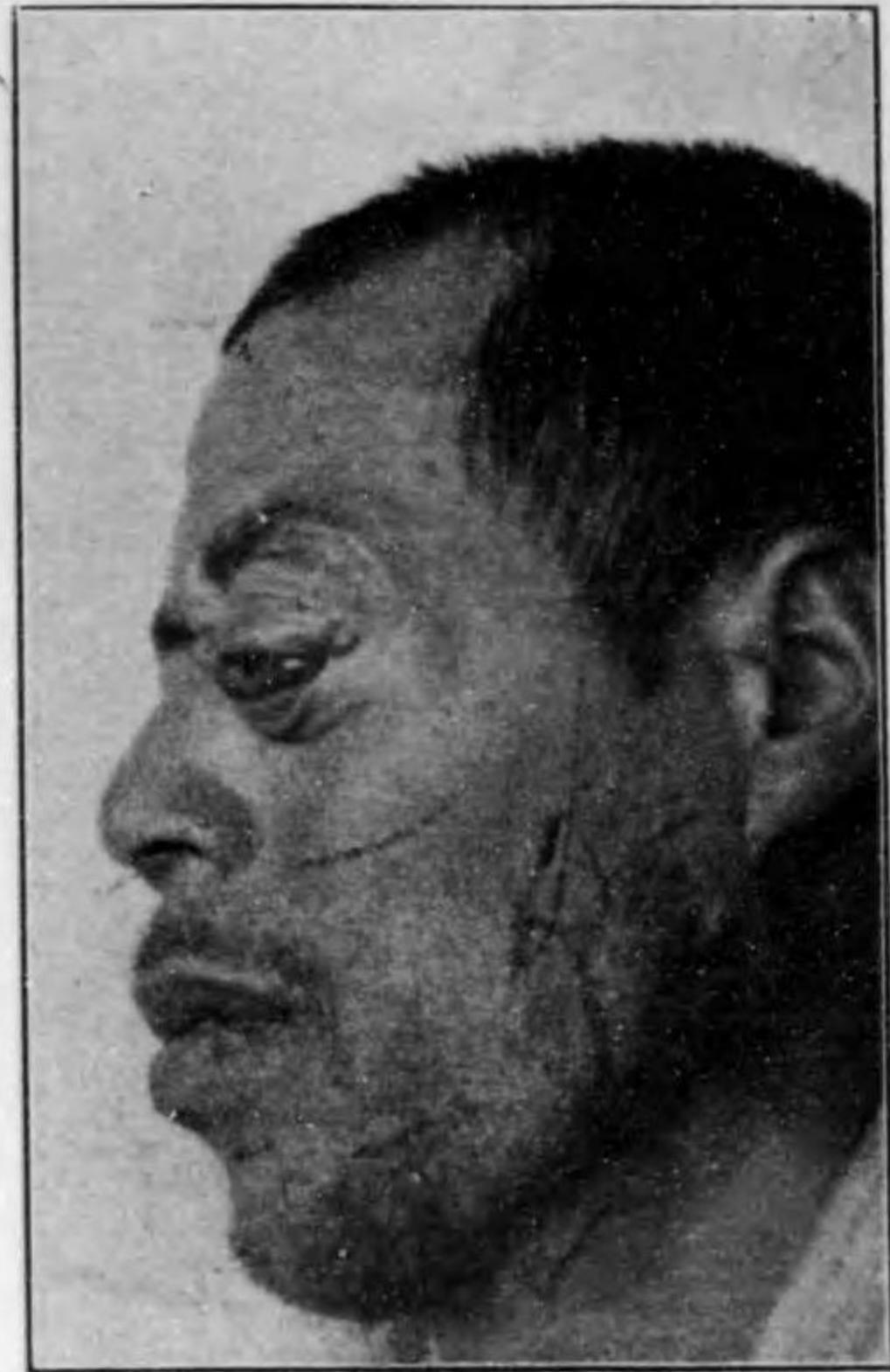眼窩疾患ト最モ密接ナル關係ヲ有スルハ副腔即チ前額竇、上顎竇、篩骨蜂窩、蝴蝶骨竇ノ疾患ナリ而シテ之等ノ疾患ノ多クハ鼻粘膜ノ炎症ニヨルモ亦外傷、腫瘍等ニ由ルコトモアリ、或ハ又上顎骨ノ拔牙齶齒ノタメニ起ルコトモアリ
隣腔内ノ炎症ヲ起セバ分泌物ヲ生ズ之ガ排泄孔ヲ有セザル時ハ竇内ニ充滯シテ遂ニ骨壁ヲ壓排擴張スルニ至ル而シテ次第ニ菲薄セル骨壁ハ遂ニ眼窩内ニ破壊スル、ソノ破壊部位ハ大體一定シテ前額竇炎ナレバ眼窩ノ上方ニ於テシ、蝴蝶骨竇炎篩骨竇炎ナレバ眼窩内側ニ於テス、上顎竇炎、齒性骨膜膿瘍ハ眼窩下部ニ於テス

眼窩ニ破壊スレバコ、ニ眼窩蜂窩織炎ノ症候ヲ招來スベシ
療法 (一)冰卷法若クハ溫卷法、(二)化膿著シケレバ切開排膿セシム

表 九 十 五 第



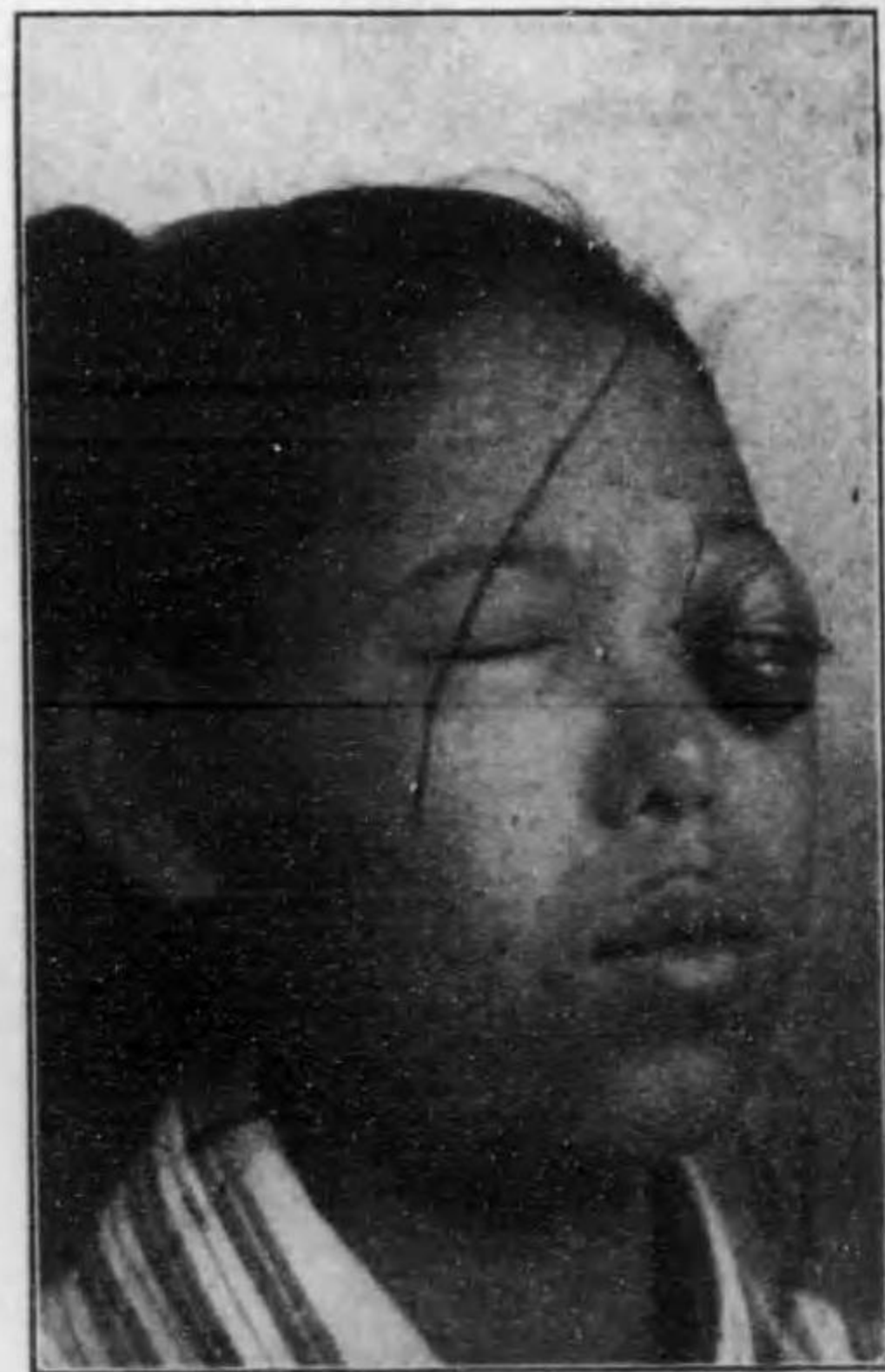炎膜骨性毒微ノ縁窩眼上
Syphilitische Periostitis
des Orbitalrandes



瘍腫腺淚
Tumor der Tränendrüsen



膿蓄竇額前側左
Empyem der linken Stirnhöhle



腫謨護ノ窩眼
Gumma der Orbita

眼科器械及器具

弊店の眼科器械及器具は専門良工に依りて製作せしものなれば精巧
優美耐久は今茲に云はず乞ふ御使用の上御批判あらんことを

(眼科器械圖譜印刷中)

▲眼科器械目錄御入用の諸賢は御申越被下度候▼

眼科器械一般
顯微鏡各種
理化器械一般
度量衡器各種

直輸出
製作販賣

東京市本郷區龍岡町三十四番地

吐鳳堂眼科器械塵

振替貯金口座東京二七六五四番

電話下谷一六七二番、四〇七九番

55
92

終

