60-239

近世醫學叢書

第拾八篇

副鼻腔蓄膿症及其療法

醫學士赤松純一編

明治
43. 3. 12
1冊

南江堂書店發行

凡例

一、近時學術ノ進歩ニ伴ヒ鼻及副鼻腔疾患ト他器官及全身ノ健康トノ關係ハ非常ニ明瞭トナルニ至レリ。サレドモ或ハ過大ニ誇張セラレ、或ハ又全ク看却セラレ、殊ニ其治療上ニ關シテハ遺憾ナルコト少カラザルヲ以テ、余ハ此點ニ就テ特ニ詳細ニ記述セン事ヲ力メタリ。

一、余ガ本書ヲ編ムニ當リテ參考セシ重ナル書目ハ大約次ノ如シ。

Zarnico, Die Krankheiten der Nase u. des Nasenrachens.

Onodi u. **Rosenberg**, Die Behandlung der Krankheiten d. Nase u. d. Nasenrachens.

M. Hajek, Nebenhöhle der Nase.

M. Schmidt u. **E. Meyer**. Krankheiten der oberen Luftwege. Der oberen

Heymann, Handbuch d. Laryngologie u. Rhinologie.

Gerber, Complication d. Stirnhöhlenentzündung.
及耳鼻咽喉科ニ於ケル Zeitschrift, Archiv und Centralblatt.

副鼻腔蓄膿症及其療法目次

第一篇　總論……一
第一章　副鼻竇ノ解剖要領……一
第一節　骨部鼻側壁……一
第二節　上顎竇……七
第三節　前頭竇……一〇
第四節　篩骨胞窩……一三
第五節　蝴蝶骨竇……一四
第二章　副鼻竇炎ノ原因……一六
第三章　副鼻竇炎ノ病理解剖……二〇
第四章　副鼻竇炎ノ症候……二四
第一　局所的症候……二五
第二　全身症狀……三〇
第三　合併症ニ依ル症狀……三一

第五章　副鼻竇炎ノ診斷……三二
第六章　副鼻腔炎ノ療法……三四

第二篇　各論

第一章　上顎竇「エムピエーム」……三七
第一　急性上顎竇炎……三七
第二　慢性上顎竇炎……四一
潰瘍性上顎竇炎……四六
擴張性上顎竇炎……四八
第二章　前頭竇炎……六八
第一　急性前頭竇炎……六八
第二　慢性前頭竇炎……七三
第三章　篩骨胞窠「エムピエーム」……一〇〇
第四章　蝴蝶骨竇炎……一一六
第五章　複合「エムピエーム」……一三一

第六章　副鼻竇炎ニ於ケル重要ナル合併症……一三七
第一　眼窩ニ於ケル合併症……一三七
第二　頭蓋內合併症……一四六

副鼻腔蓄膿症及其療法目次終

副鼻腔蓄膿症及其療法

醫學士　赤松純一編

第一篇　總論

第一章　副鼻竇ノ解剖要領

副鼻竇ハ諸種ノ骨系統ニ依テ組織セラレ、其解剖ハ頗ル複雜ナルヲ以テ、余ハ此ニ單ニ診斷及ビ治療上緊要ナル要點ニ就テノミ記載セント欲ス。

第一節　骨部鼻側壁

骨部鼻腔側壁ノ基礎トナルモノハ上顎骨ノ內面及ビ上顎裂口ヲ充塡スル諸骨ナリ。

上顎骨。其骨體ヨリハ前額突起上方ニ向ッテ突出シ、深溝ヲ以テ骨體鼻面

ニ界セラル。此溝ハ即チ鼻涙溝ニシテ、下方ニハ齒槽突起及ビ水平位ニ於テ甲蓋突起突出ス。上顎骨前頭突起ノ內面ニハ二個ノ水平櫛走行セリ。而シテ上部ニ在ルハ篩骨櫛ニシテ、其存在不定ナルモ下部ニ在ルハ常在的ナリ。之レ即チ下甲介ニ接續セルモノニシテ下甲櫛ト稱セラル。

甲蓋骨　水平板及ビ垂直板ノ二個ヨリ成リ、上顎骨裂口ノ後緣ニ附著ス。其

第一圖

骨部鼻腔側壁ノ圖

（下甲介骨ハ大部切除セラル）

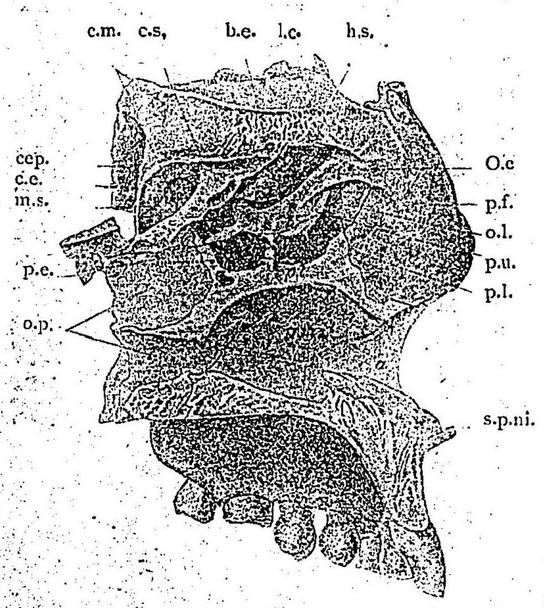

Pi＝下甲介骨ノ下甲介突起
Pm＝下甲介骨上顎突起
Pl＝下甲介骨ノ涙骨突起
Pu＝鈎狀突起
p.f.＝前頭突起
h.s.＝半圓形披裂
b＝中甲介ノ遊離緣（點線）
l.c.＝篩板
C.e.＝前部篩骨胞窠
C.e.p.＝後部篩骨胞窠
a＝下甲介骨ノ遊離緣
op＝甲蓋骨
pe＝下甲介管ノ篩骨突起
O.l.＝涙骨
Oc＝篩骨
Cm＝中甲介（其大部分除却セラル）
be＝篩骨大胞
C.s.＝一上甲介
m.s.＝上鼻道
s.p.n.i.下鼻棘

垂直板ノ內面ニモ亦中及ビ下甲介ノ附著線ニ相當セル位置ニ於テ、二個ノ櫛水平位ニ走レリ。垂直板ハ上方ニ二ツノ水平板ニ移行ス、前方ナルハ眼窩突起ニシテ後方ナルハ蝴蝶骨突起ナリ。此兩突起間ニ生ゼル空隙ハ蝴蝶骨々體ニ依テ塡補セラレ一個ノ孔トナリ、蝴蝶甲蓋骨孔ト稱セラレ、後部鼻血管及ビ神經之ヲ通過ス。

下甲介骨　僅ニ廻轉セル骨板ニシテ、下緣ハ鼻腔內ニ遊離セルモ、上緣ハ上顎骨及ビ甲蓋骨ニ前端ハ上顎骨前頭突起ニ存セル下甲介櫛ニ、後端ハ甲蓋骨ノ下甲介櫛ニ接續セリ。

上緣ハ粗糙ニシテ多數ノ小突起ヲ存シ、就中最大ナルヲ上顎突起トス。上緣ノ略ボ中央部ヨリ下外方ニ走リ、上顎裂口ノ下部ヲ閉鎖ス。上方ニ向テハ二個ノ小突起分岐セリ、前方ナルハ涙骨突起ニシテ鼻涙管ノ下部ヲ作リ、後方ニ突出セルモノハ不定的ニシテ篩骨突起ト稱セラレ鈎狀突起ニ連接ス。

涙骨　鼻面ハ平滑ニシテ直接ニ下甲介骨ノ涙骨突起ニ附著シ、鼻涙管ノ大部ヲ形成ス。涙骨ノ眼窩面ハ縱走セル涙骨突起ヲ以テ前後ニ二分セラル。前方ノモノハ溝狀ヲ呈シ、涙管壁ノ一部ヲナシ、涙骨窩ト稱セラレ、後方ノモノ

ハ之ニ反シ平滑ニシテ後方紙狀板ニ接續シ、前部篩骨胞窩ノ外壁トナレリ。

篩骨ハ頗ル複雜ナル構造ヲ有セルヲ以テ左ニ概略圖ヲ掲ゲテ之ヲ說明セン。

第二圖

篩骨胞窩ノ概略圖

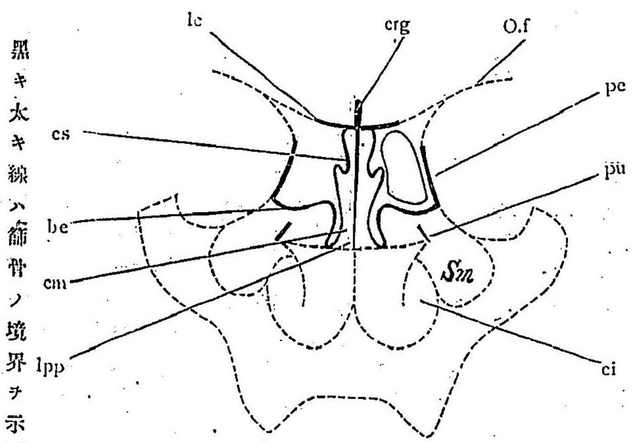

黑キ太キ線ハ篩骨ノ境界ヲ示ス

lp＝紙板　ipp＝垂直板
crg＝鶏冠　cs＝上甲介
cm＝中甲介　ci＝下甲介
be＝篩骨大胞　qn＝鈎狀突起
of＝前頭骨　sm＝上顎竇
lc＝篩板

先ヅ其基礎ヲナセルハ、多數ノ小孔ヲ有セル横走板即チ篩板ニシテ、之レ即チ篩骨胞窩ノ上蓋トナルモノナリ。然レモ篩骨胞窩ノ上蓋ヲナスモノハ之ニ止マラズシテ、前頭骨ノ眼窩部左右ヨリ其缺

ヲ補フ。篩板ノ中央ヨリ二枚ノ垂直板上下ニ突出セリ、上方ナルハ頭蓋腔ニ遊離セル鶏冠 Crista galli ニシテ、下方ニ存スルモノハ鼻腔内ニ長ク下垂シ鼻中隔ノ一部ノ構成ニ與リ、篩骨垂直板ト稱セラレ、其兩側ニ篩骨胞窩附屬ス。外壁ハ紙様板ニ依テ作ラル、此紙様板ハ非常ニ薄ナル骨板ニシテ、同時ニ眼窩ノ内壁トナリ。上方ハ前頭骨ノ眼窩突起ニ、下方ハ上顎骨眼窩突起ニ接續ス。篩骨ノ鼻腔壁ニハ普通前後ニ走レル二個ノ皺壁存セリ、上方ナルハ小ニシテ上甲介、下方ナルハ大ニシテ中甲介ト稱セラル。其他往々其上部ニ於テ最上甲介ノ存スルコトアリ。之等甲介間ノ空隙ハ、篩骨披裂則チ所謂鼻道ニシテ、其甲介ノ長サニ準ジ、上方ニ赴クニ從ヒ其長サヲ遞減ス。

此甲介壁ト紙様板トノ間ニ生ゼル空間ハ數多ノ隔壁ヲ以テ大小種々ナル小胞即チ所謂篩骨胞窩ニ區劃セラル。此篩骨迷路ノ底ヲ作ルモノハ常ニ多少下方ニ向ツテ膨隆シ、同時ニ中鼻道蓋ヲナスモノニシテ篩骨大胞 Bulla ethmoidalis ト稱セラル。

中甲介ト下甲介骨トノ間ニハ、中甲介ノ前端ヨリ篩骨大胞ニ並行シ、後方ニ走レル細キ薄キ骨板即チ所謂鈎狀突起 Proc. uncinatus 存ス。此物ハ二三ノ小

突起ヲ以テ、下甲介骨及ビ甲蓋骨ニ連接スルヲ以テ、其間ニ小空隙ヲ殘留シ之レガ上顎竇粘膜及ビ鼻粘膜ノ二枚ヲ以テ内外ニ被ハレ、恰カモ初生兒ニ於ケル顎門ニ類スルヲ以テ、亦之ヲ鼻顎門或ハ鼻側壁膜様部ト云ヒ、鈎狀突起ノ前端ト下甲介骨トノ間ニアルヲ前顎門ト稱シ、此處ニ上顎竇自然孔開口ス。其後方ニ在ルハ之等ノ中ノ最大者ニシテ後顎門ト稱セラレ、此ニ上顎竇副孔存ス。

第三圖

鼻腔側壁ノ圖

（中甲介切斷セラレタルモノ）

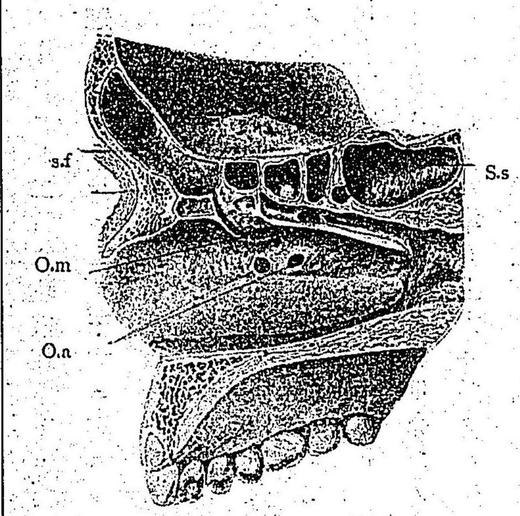

O.m＝上顎竇開口　S.f.＝前顎竇
O.a.＝上顎竇副開口　S s.＝蝴蝶骨竇

鈎狀突起ト篩骨大胞トノ間ニアル細長キ骨隙ハ、通常吾人ノ半月形披裂ト稱スルモノニメ、更ニ之レガ深キ彎入即篩骨漏斗ニ導カル。上顎竇自然口ハ此漏斗ノ最後端ノ

深部ニ存セリ。

第二節　上顎竇

其形狀ハ、略ボ不等邊四邊形ノ基底面ヲ有セル一個ノ稜錐體ニモ比スベキモノニシテ、鼻腔外壁基底面ニ、上顎骨ノ頰眼突起實ニ其頂點ニ相當シ、側面中前面ハ顏面ニ、上面ハ眼窩底ニ依リ、他ノ二面ハ顳顬下窩ニ對セル面ヲ以テ作ラル。

余ハ今左ニ吾人ニ必要ナル各壁ニ就キ、之ヲ概述スベシ。

一　鼻壁　其組成ニ就キテハ、前章既ニ說ケルガ如シ、一般ニ菲薄ナレモ、唯其前緣及ビ下緣ハ甚ダシク其厚サヲ增セリ、中鼻ニ於ケル所謂顎門ニハ全ク骨ヲ缺如セリ。

上顎竇自然口ハ之ヲ該竇内ヨリ觀察スレバ、其鼻壁ノ上緣ニ近ク、即チ眼窩底ニ近ク開口セルヲ以テ、頭部ノ直立位ニ在テハ、上顎竇分泌液ノ排泄ニ當テ、大ニ其便ヲ缺ク。

二　顏面壁　一般ニ鼻壁ヨリモ厚シ、殊ニ其邊緣ニ於テ然リ。サレド大齒窩ノ

部ハ比較的非薄ナリ。

三 齒槽突起 第二小臼齒、第一及ビ第二大臼齒及ビ智齒ノ四個ガ恰カモ上顎竇ノ範圍内ニ存在セルモノニシテ、第一大臼齒最モ密接ナル關係ヲ有シ、上顎竇底トノ間ノ骨層ハ一般ニ非常ニ非薄ナリ。之ニ次ゲルハ第二小臼齒ニシテ他ノ二齒ハ其關係最モ疎遠ナリ。齒根骨膜ト上顎竇粘膜トノ間ニハ、緻密質及ビ海綿樣質ヲ存スルヲ普通トス、之ニ反シ上顎竇ニハ異型ヲ呈スル事甚ダ少シトセズ、其常型ト目スベキモノハ大體左ノ四條ヲ具備セリ。

イ 竇底ハ鼻底面ト殆ンド同一水平面ニアリ。

ロ 鼻側壁ハ殆ンド篩骨紙樣板ト同一面ニアリ。

ハ 竇ノ齒槽稜ハ上記四個ノ齒以上ニ及バザルベカラズ。

ニ 總テノ竇壁ハ少ナクトモ其中央部ニ於テ非薄ナラザルベカラズ。

異型 上顎竇ニハ膜樣中隔、骨梁等ノ存セル事稀ナラズ、其殆ド常在セルハ下眼窩管ニ依リテ作ラレタル骨突起ニシテ、之等ノ爲ニ往々竇ガ數多ノ小室ニ分割セラルヽ事アルヲ以テ、之レ實ニ治療上常ニ必ズ顧慮セザルベカラザル要點ナリトス。

其異型中又重要ナルモノハ竇ノ擴大及ビ狹小之レナリ。

イ 上顎竇ノ擴張 竇壁甚シク非薄ニシテ、竇ガ或ハ廣ク齒槽突起中ニ彎入シ、所謂齒槽彎 Alveolarbucht ヲ作ルコトアリ。此場合ニハ齒根骨膜ト上顎竇粘膜トノ間ニアル骨層ハ非常ニ薄ク、海綿質ヲ缺如シ、或ハ屢々齒根ガ高ク被ハル、コトアリ。又時トシテ竇ノ齒槽稜ガ甚ダシク、前方ニ向テ發育シ、第一小臼齒又ハ猶ホ犬齒以外ニモ波及セルコトアリ。又此時ニハ普通、竇ノ範圍ハ甲蓋突起ニモ及ボシテ所謂甲蓋彎 Gaumenbucht ヲ作ル。又斯クノ如キ彎ガ後方ニ發達シ、蝴蝶骨竇ト僅ニ一板ノ薄骨ヲ以テ區劃セラル、如キコトアリ。又竇ガ外方ニ膨大シテ眼窩、鼻腔、眼窩下窩ヲ狹メ、爲メニ又タ犬齒窩ノ全然消失セル如キモノモ、往々目堵スルトコロナリ。

ロ 上顎竇ノ狹小 壁ガ或ハ甚シク厚クシテ、海綿樣質ヲ含有セルコトアリ、或ハ鼻壁、顏面壁等ガ非常ニ上顎竇内ニ向テ膨隆シ、或ハ前部篩骨胞窩ガ深ク該竇内ニ嵌入セルコトアリ。

ツッケルカンドル氏ハ多數標本ニ就テ、竇ノ上壁、即チ眼窩底ニ屢々罅裂ノ

存セルコトヲ認メタリ。

初生兒ノ上顎竇ハ、外方ニハ漸ク下眼窩管ニ達セル一小嚢ニ過ギズシテ、其他ノ空閒ハ海綿樣骨質及ビ齒牙ヲ以テ充塡セラルヽノミ。而シテ齒牙ノ發生ト共ニ骨質ハ吸收セラレ、竇モ徐々ニ發育シ、既ニ第二齒牙發生期ノ初期即チ約七歲頃ニ至リテハ甚ダシク急速ナル發達ヲ遂グルモノナリ。

第三節　前頭竇

其形狀ハ狹長ニシテ、三側面ヲ有セル稜形ニ比スベク、而シテ其基底ハ眼窩蓋ニ相當シ、尖端ハ顱頂ニ向ヘリ。

其廣袤ハ骨吸收ノ度ニ依テ異ナルヲ以テ種々ナリ、大ナルモノニアリテハ、外方ニハ顴骨突起ニ、後方ニハ眼窩蓋ノ後端ニ及ビ、又上方ニ進ンデ高ク前頭骨々板ノ閒ニ達スルモノアリ。然レドモ其小ナルモノニアリテハ、僅ニ蜿豆大乃至甚シキハ全然缺如セルモノアリ。又之レガ非常ニ發達セル篩骨胞窩ノ侵入ノ爲メニ甚シク狹メラルヽ亦少カラズ。前頭竇ノ大ナル場合ニハ概シテ前頭部隆起セリ。然レドモ之レ必ズシモ然ルニ非ラズ、例ヘバアウストラリヤ黑人ハ其種族的特徵トシテ、非常ニ小ナル前頭竇ヲ有セルニ關セズ眉弓顱ル隆起セルガ如キ即チ之レナリ。

前頭竇ノ橫斷面ヲ上方ヨリ瞰視スレバ、竇底ハ其前內隅ニ向ッテ次第ニ狹小トナリ、漏斗形ヲ呈シ、一小孔ヲ以テ鼻腔ニ通ズ、之ヲ前頭竇開口トス。

兩側前頭竇閒ニハ常ニ中隔存在ス、此中隔ノ正中線ニ位スルコトハ極メテ稀ニシテ、何レカノ方向ニ向テ傾斜セルヲ常トス。故ニ兩側前頭竇ハ多クハ各其大サヲ異ニス。中隔ニハ屢々罅裂ヲ存シ、彼ノ中鼻道ニ於ケルト等シク膜樣部即チ顱門ヲ形成セルコトアリ、又ハ時トシテ全ク此膜樣中隔ノ缺如シテ、兩側互ニ交通セル如キモノモアリ。前頭竇開口ハ通常前頭竇中隔基底ノ側方前端ニ位置スルモノナリ。

竇骨壁ノ厚サハ各人ニ依テ之ヲ異ニスト雖モ、眼窩壁最モ薄ク後壁之ニ次ゲリ。就中其最モ薄キ部ハ眼窩蓋ノ前內隅部ナリ。

前頭竇壁ニ於テモ、往々上顎竇壁ニ於ケルト等シク、罅裂ノ存スルコトアリ、其最モ多キハ之レ亦眼窩蓋ニシテ、斯ル罅裂ハ單ニ骨膜及ビ前頭竇粘膜ニ依テ閉鎖セラルヽニ過ギザルモノトス。

第四圖

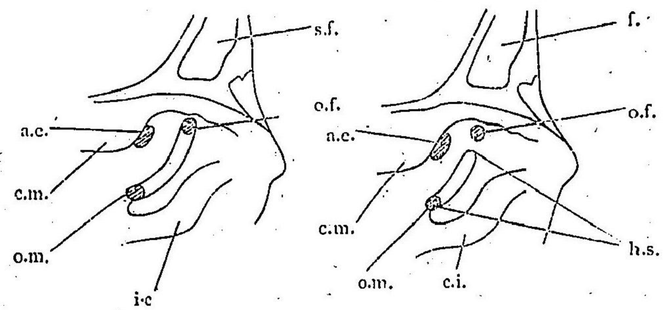

（前頭竇ノ正型的開口）
ci＝下甲介
hs＝半月形披裂
om＝上顎竇開口
sf＝前頭竇

（同上異型的開口）
cm＝中甲介
of＝前頭竇開口
oc＝前部篩骨胞窩開口

前頭竇開口ハ小ナル管、即鼻前頭管ヲ以テ篩骨漏斗ノ前端ニ直接開口セルヲ常トス(正型)ルモ、又或ル他ノモノニアリテハ、篩骨漏斗ハ其前端單ニ盲管ニ終リ、鼻前頭管ハ稍其前方ニ開口セリ(異型的)、故ニ正型的鼻前頭管ハ半月形披裂ノ前端ヨリ稍々外方ニ、異型的ノモノハ其内方ニ位ス。之レ前頭竇ノ消息法、若シクハ洗滌法ヲ試ムル場合ニハ、常ニ大ニ留意スベキ要點ナリ。此鼻前頭管ノ大サ、長サ及ビ形狀ハ之レ亦場合ニ依リ各差異アリ、殊ニ篩骨胞窩ノ發達ノ度ニ應ジ、或ハ屈曲シ、或ハ狹小トナル。往々篩骨胞窩ノ排泄口ガ此處ニ開口シ、爲メニ診斷上、非常ニ困難ヲ呈スルヿ稀

ナラズ。

前頭竇ハ初生兒ニ於テハ猶未ダ存在セズ、漸ク第一年ノ末期ニ至リ始メテ發生シ、第二十年ヲ以テ完成ス。六—七歳頃ニ於テハ、僅ニ蜀豆大ニ過ギザルモノナリ。

第四節　篩骨胞窩

嗅覺披裂外壁ト、眼窩トノ間ニ位シ、眼窩ニハ篩骨紙様板ト、及ビ之ニ接セル小數ノ薄骨板ヲ以テ限界セラル。吾人ハ之ヲ中鼻道ニ開口セル前部篩骨胞窩ト、及ビ上鼻道ニ開口ヲ有セル、後部篩骨胞窩トノ二ツニ分ツ。或ハ之ヲ本來ノ篩骨ニ依テ包マレタル眞正篩骨胞窩ト、他ノ諸骨例ヘバ前頭骨、淚骨、上顎骨、蝴蝶骨又ハ甲蓋骨ノ如キモノニ依テ、一部ガ構成セラレタル篩骨胞窩トヲ區劃セル人モアリ。即チ前頭蜂窩、淚骨蜂窩、上顎蜂窩、蝴蝶蜂窩及ビ甲蓋蜂窩之レナリ。

各蜂窩ノ形狀、大小及ビ其數ハ、各人、各個決シテ一様ナラズ。

篩骨蜂窩ハ鼻腔ノ憇室ヨリ發達セルモノニシテ、多數ノ小憇室ガ互ニ相排

擠シツヽ發育シテ、各個ノ小胞ヲ形成セルモノナリ。故ニ後方ニ存ゼル蜂窩ノ開口ガ、前方ニアル蜂窩ノ夫レニ比シ、却テ前方ニ位セルガ如キコトヲ生ズルモ、亦之ニ依テ充分説明スルニ足ル。

篩骨蜂窩ハ、其發育ニ伴ヒ、猶同時ニ同樣ナル關係ヲ以テ發達シツヽアル他副鼻腔即チ前頭竇、上顎竇及ビ蝴蝶骨竇ト其發育ヲ競ヒ、屢々是等ノ空腔ニ侵入シテ所謂前頭蜂窩、上顎蜂窩及ビ蝴蝶蜂窩ヲ作ル。實ニ之等ノ大副鼻腔モ、メルケル氏ノ説ニ依レバ、唯大ナル、而シテ本來ノ篩骨迷路トハ密接ナル關係ヲ有セザル篩骨蜂窩ト見做シ得ベキモノナリト。

眼窩トノ堺壁タル紙樣板ニハ、屢々虧裂ヲ見ルモノナリ。ツツケルカンドル氏ハ其發生ヲ、病的又ハ老年萎縮ニ因スルニアラズシテ、寧ロ發育異常ニ歸スベキモノナリトセリ。

篩骨蜂窩ハ初生兒ニアリテハ、小靈ニ過ギザルモ、爾後急ニ發育シテ著シキ大サニ達スルモノナリ。

第五節　蝴蝶骨竇

蝴蝶骨竇ハ、薄キ骨性中隔ヲ以テ、左右二個ニ區別セラル。竇ハ蝴蝶骨ノ骨體ノ殆ド總テヲ占領セルモノニシテ、其壁中、海綿樣骨質ヲ含有セルハ、僅ニ其眼窩側ニ於ケル壁ノミナリ、其他ノ骨壁ハ薄キ事、紙ノ如ク、加之屢々虧裂ヲ存セリ。

蝴蝶骨竇ハ中頭蓋窩(松菓腺、內頸動脈及ビ海綿竇及ビ前頭蓋窩(視神經交叉)ト密接ナル關係ヲ有シ、ヴィディアヌス氏管、其底面ニ沿フテ走レリ。此下壁ニモ往々虧裂アリテ、神經及血管ガ直接ニ粘膜下ヲ通過セルコトアリ。

骸骨ニ就テ見レバ、蝴蝶骨竇ハ其前及ビ下壁ノ大部分ニ於テ、廣大ナル開口ヲ有スルモ、其大部分ハ篩骨ノ蝴蝶骨甲介ヲ以テ被ハレ、蝴蝶骨口ヲ作ル。此孔ハ更ニ粘膜ニ依リテ著シク狹メラレテ、蝴蝶骨竇口トナリ、其ノ大サハ裂孔狀又ハ扁豆大ニ止リ、竇ノ中央部ヨリ稍々上方ニ於テ、蝴蝶骨窩ニ開口ス。

開口ノ位置斯クノ如キヲ以テ、頭部ノ直立位ニアリテハ、其分泌液排泄ハ頗ル不完全ニシテ、少シク前屈スレバ之ヲ催進ス。

蝴蝶骨竇ノ大サハ頗ル多樣ナリ。時トシテ其大ナルモノニアリテハ、後頭骨

及ビ蝴蝶骨ノ各突起内ニモ發展セルコトアルモ、或ハ之ニ反シテ、唯前壁ニ於ケル一小窩ニ過ギザルモノアリ。此竇モ亦他ノ大副鼻竇ニ於ケルト等シク、篩骨蜂窩ニ依リ狹メラルヽ事稀レナラズ。

初生兒ニアリテハ、腔ハ漸ク留針頭大ナルモ、三歲ノ頃ヨリ著シク發育ヲ始メ、春期發動期ニ至レバ既ニ蝴蝶後頭骨軟骨縫合ニ迄達スルニ至ル。

○ 第二章　副鼻竇炎ノ原因

炎症ノ現象、及其經過ノ狀態ニ依リテ副鼻竇炎ヲ、急性及ビ慢性ノ二ツニ區別ス。急性症ハ、症候一般ニ激烈急速ナレ𪜈、多クハ治癒ノ傾向ヲ有ス。慢性症ニ至リテハ、其狀頗ル明確ナラズ、而シテ自然的治癒ノ望ミハ殆ド絶無ナリ。此兩者ノ中間ニ位セルモノヲ亞急性トス。

又、他ノ見地ヨリシテ、副鼻竇粘膜ガ炎症ノ原發位ナルカ、或ハ之レガ隣接セル疾患ニ繼發セルカニ依リ、原發及ビ繼發的ニ之ヲ區別シ得ルナリ。

炎症性分泌物ガ自然口又ハ副口ヨリ、自由ニ放流シ得ルコト(開放性)、若シクハ其閉鎖或ハ狹隘ナル爲ニ、分泌廢絶セラル、コトアリ(閉鎖性)。又其炎症

ノ現象ガ外觀的ニ認識シ得ルモノト、然ラザルモノトアリ(表現性及潛伏性蓄膿症)。

閉鎖性副鼻竇炎ニ於テ、粘液性炎性分泌物ガ滯留シ、其竇壁ヲ膨脹セシムルニ至レバ之ヲムコツエーレ Mucocele ト云ヒ、其内容ガ膿性ナレバ之ヲピオツエーレ Pyocele ト云フ。多クノ所謂エムピエームハ、其炎性分泌物ガ當該竇自身ノ粘膜炎症ニ因スルモノナルモ(眞正副鼻竇エムピエーム)反之其膿液ハ他副鼻竇粘膜ニ於テ分泌セラレ、單ニ之レガ滯留ニ因スルモノアリ、之レヲピオジーヌス Pyosinus ト云フ。原發病竈ノ根治ニ依リテ自然ニ治癒スルモノナリ。

炎性副鼻竇粘膜及分泌液中ニハ、常ニ必ズ或種ノ細菌ヲ含有スルモノニシテ、炎症ハ恐ラク之等ノ細菌ニ因スルモノナルベシ。其屢々存在スル細菌ハ、アフレンケル氏肺炎球菌、釀膿性葡萄狀及連鎖球菌ニシテ、其他インフルエンザ菌、ヂフテリー菌、假性チフテリー菌、フリートレンデル氏肺炎菌、ワイクセルバウム氏腦膜炎球菌、大腸菌、綠膿菌等モ亦發見セラル。

然レ𪜈健體副鼻竇中ニ雖モ、亦必ズシモ無菌狀態タル能ハズ。アフレンケル氏

ハ三十四個ノ健康副鼻竇中、其半數ニ於テ細菌ノ存在ヲ發見セリ。其重ナルハ即チフレンゲル氏肺炎球菌、黃色連鎖球菌、假性ヂフテリー菌、アフレンゲル氏有被桿菌及大腸菌等ナリトス。

斯ル細菌ハ、必ズ常ニ病的副鼻竇ノ中ニ單獨ニ存在スルモノナラズ、寧ロ混合傳染ノ狀態ニアルヲ以テ、其何レガ原發的ノモノナルカ、判定ニ苦シマザルヲ得ズ。

副鼻竇炎ハ多ク急性傳染病殊ニインフルエンザ、格魯布性肺炎、丹毒及ヂフテリーニ密接ナル關係ヲ有シ、之等ニ繼發セル場合ニハ、之等疾病ノ特殊發病菌ヲ竇內ニ於テ發見スルヲ以テ、恐ラク之ヲ原發性病原菌ナリト認メ得ベキナリ。然レモ急性感冒、麻疹、猩紅熱、痘瘡ノ如キ、其特殊的病原菌ノ不明ナルモノニ在リテハ、其原因ヲ何物ニ歸スベキカ。

總テ、急性傳染病或ハ慢性病例ヘバ腸チフス、肺結核、慢性化膿症、慢性腎臟病癌ノ如キハ身體ノ組織抵抗力ヲ減退セシメ、爲メニ副鼻竇中ニ存在セシ細菌ヲシテ活動セシムルニ至ルハ著名ナル事實ナリ。インフルエンザ等ノ急性傳染病ニ對シテモ、同樣ナル見解ヲ下シ得ルハ勿論ニシテ、斯ノ如キ混雜

ノ起ルハ原發性病原菌モ遂ニハ混合傳染セル病原菌ニ依テ壓倒排擠セラルレバナリ、臨牀的ニハ病原菌ノ種類ニ依テ、決シテ其症候ヲ異ニセズ、却テ病原菌ノ毒力、組織ノ抵抗力及同時ニ存在セル他種ノ病原菌ノ存在ニ關係スル事多キヲ以テ、臨牀上、其病原菌ノ種類ヲ區別スル事ハ全然不可能ナリ、

細菌ノ副鼻竇ニ侵入スル徑路ハ次ノ如シ。

一、外傷又ハ手術ニ因セル竇壁缺損、殊ニ屢々之ト同時ニ侵入セル異物ニ因ル。

二、噴嚏又ハ吐瀉等ニ當リテ、自然口ヨリ異物ノ侵入スルニ因ル。

三、隣接組織ヨリ病變ノ傳播。之ニ二樣アリ。

イ、原發病竈ガ限局性ナル場合、例ヘバ齒根骨膜炎、竇壁ノ骨髓炎、又ハ第三期性黴毒等ニ因ル。

ロ、瀰漫性鼻粘膜炎ノ傳播。現今多クノ學者ハ鼻加答耳ニ繼發スル副鼻竇炎ハ極メテ稀ニシテ、此兩者ハ通常各獨立的ニ發生スルモノナリト信ゼル。

四、細菌ハ、血行ニ依リテ副鼻竇粘膜ニ達シ得。

現今、吾人ノ信ズル所ニヨレバ、慢性副鼻竇炎ノ大多數ハ急性副鼻竇炎ニ繼發セルモノナリ。其唯何故ニ急性炎ノ多數ハ治癒スルニ關セズ、一部ノモノノミガ慢性ニ轉化スルカノ理由ニ至リテハ、猶未ダ充分ニ說明シ得ルノ域ニ達セズ。恐ラクハ、分泌液ノ排泄障礙或ハ病原菌毒力ノ强度、被犯組織ノ抵抗力減退、炎症ノ反復、各人ノ個性或ハ混合セル細菌ノ種類等與テ大ニ力アルモノナラン。

第三章　副鼻竇炎ノ病理解剖

甲　急性炎

粘膜ハ著シク發赤腫脹ス。腫脹ハ或ハ浮腫性隆起ニ止マリ、或ハ瀰漫性浸潤トシテ表ハレ、高度ナルモノニ於テハ竇ノ空闊僅ニ裂孔大ニ過ギザルニ至ルモノモアリ。副鼻竇粘膜ノ浮腫性浸潤ハ靜脈性鬱血ニ基ク。之レ副鼻竇ノ粘膜血管ハ常ニ自然口ヲ經過セルモノノ外、猶ホ骨壁ヲ貫通セル穿貫血管ヲ具フルモノナル故ニ、輕微ナル炎症此處ニ起レバ、粘膜血管殊ニ其靜脈ハ壓迫ヲ受ケ、爲メニ血液ノ環流妨ゲラレ、末梢血管中未ダ穿貫靜脈ノ缺如セル、又ハ缺乏セル範圍ニ當リテ先ヅ限局性浮腫性隆起ヲ來シ、既ニ其穿貫靜脈モ亦壓迫ヲ受クルニ至レバ、浮腫ハ廣汎性トナルモノナリ。

顯微鏡的檢査ニ於テハ、表皮ハ普通何等ノ異狀ヲ呈セズ、粘膜ハ浮腫シ、圓形細胞ヲ以テ浸潤セラレ、所々ニ血球溢出ヲ見ル、**チステ**ハ主トシテ慢性炎ニ來ルモノニシテ、急性炎ニモ見ラルヽヤ否ヤハ疑問ナルモ、或ル學者ハ之ヲ首肯セリ。**チステ**ノ內面ハ多ク圓柱細胞ヲ以テ被ハレ、其內容ハ漿液性又ハ溷濁性ニシテ、之レ腺ノ潴留ニ依テ生ゼルモノナリ。時トシテ粘膜表面ニ纖維性義膜ノ形成セラルヽコトアリ。ウヲルフ氏ハ**チフテリー**患者ノ上顎竇ニ於テ之ヲ認メタリシモ、其生ズルヤ必ズシモ**チフテリー**ノミニ限ラザルハ。ズモコウスキ氏ガ化膿性腹膜炎ニ、アフレンケル氏ガ化膿性腦脊髓膜炎ニ於テ之ヲ發見セルニ徵スルモ明ナリ。

急性副鼻竇炎ノ經過後、粘膜ハ必ズシモ悉ク完全治癒ヲ營ムモノニ非ラズシテ、其遺跡ヲ留ムル事少ナカラズ。即チ大ナル浮腫ヨリ來レル軟化囊腫或ハ結締織索又ハ膜樣癒著、色素沈著、**ポリープ**生成又ハ粘膜肥厚等之レナリ。又炎症ガ粘膜ノ深層、即チ骨膜ニモ傳播シテ此處ニ骨形成ヲ促シ、從テ骨腫

又ハ粘膜中ニ遊離セル骨板ヲ作レル如キコトアリ

乙 慢性炎

キリヤン氏ハ之ヲ浮腫期及纖維期ノ二期ニ分テリ。浮腫期ニアリテハ、粘膜變狀ハ急性炎ト同ジク、唯發赤ノ輕微ナルヲ異ニセルノミナリ。而シテ其組織ハ恰カモ鼻腔ニ發スル粘液**ポリープ**ニ類セリ。之レガ若干日ヲ經過スルニ伴ヒ、炎症ニ依テ肥厚セル粘膜ハ纖維性ニ變化シ、其血管及腺モ亦減少スルニ至リ、又組織中ニハ色素ノ沈著、骨壁ノ肥厚若シクハ遊離セル骨片形成等ヲ來ス。

モシ副鼻竇排泄口ガ絶對的若シクハ比較的ニ閉鎖セラルヽニ至レバ、分泌液ノ滯留ニ從ヒ其内壓增加シ、副鼻竇ノ骨壁ハ、之レガ爲ニ其内層ニ於テ吸收セラレ、外層ニ於テ骨新生ヲ來シ、依リテ以テ竇ノ空閑ハ遠心性ニ擴大セラル。(擴大性副鼻竇炎 Sinuitis cum dilatationes)。其内容ハ或ハ漿液性或ハ粘液性(Mucocele)或ハ膿液性(Pyocele)タルモノナリ。

或ハ又、粘膜及骨壁ニ潰瘍及骨疽ヲ來シ、骨瘻管及膿瘍ヲ形成スルコトアリ、キリヤン氏ハ之ヲ潰瘍性ノ副鼻竇炎(Sinuitis exulcerans atque Abscedens)ト稱

セリ。斯ル潰瘍成生ノ原因ニ至リテハ、今猶ホ不明ニ屬セルモ、恐ラク病原菌ノ特殊的毒力及組織抵抗力ノ薄弱ナルニ基クモノナラン

副鼻竇骨壁ノ**カリエス**及**子クローゼ**ニ關シテハ、古來頗ル爭論ノ題目トセラレタルモノニシテ、グリユンワルド氏及其學徒ハ、其頗ル多數ニ來ルモノナルコトヲ主唱セシガ、之レ所謂消息子**カリエス**ナルモノニシテ、全ク誤解ナリシナリ。然レモ、他ノ反對者、殊ニ解剖學者ノ唱フル如ク、結核及黴毒ニ非ラズンバ、副鼻竇骨壁ノ**カリエス**及**子グローゼ**ヲ來スモノニアラズト云フモ亦偏見タルヲ免レズ。吾人ノ經驗ニ據レバ、單純ナル通常性副鼻竇炎ニアリテモ、鏡檢上往々之ヲ發見スルコトアルモノナリ

副鼻竇炎ニ時トシテ稀ニ、分泌液ノ缺如ヲ見ルコトアルモ、多クノ場合ニハ常ニ之ヲ存在セルモノナリ。

急性炎ニアリテハ、其分泌液ハ漿液性、粘液性、膿性或ハ是等ノ混合液ナリ、然レモ往々分泌液ノ腐敗性分解ヲナセルモノアリ、又或ハ稀ニ乾酪樣ナルアリ。此物ハ主トシテ上顎竇炎ニ來ルモノナルモ、パーエツク氏ハ斯ルモノノ二例ヲ急性前頭竇炎ニ於テ發見セリ。慢性炎ニ於テモ、其初メハ急性炎ニ

於ケル分泌液ニ類似セルモ、炎症ノ溯久ニ從テ屢々腐敗分解シ、膿液ハ甚シク惡臭ヲ呈スルニ至ル。斯ル場合ニハ、膿液ハ多ク綠色又ハ鏽樣褐色等ヲ帶ビ、又其稠度モ薄キ粥狀トナリテ。洗滌液中ニ粘塊トシテ表ハルヽヨリモ寧ロ平等ニ之ヲ溷濁セシムルコトアリ。或ハ時トシテ分解セル膿球、脂肪球、脂肪酸結晶及無數ノ微生體ヨリナレル濃厚ナル膿塊ガ、竇底又ハ其隅角、彎入又ハ粘膜ノ隆起間等ニ沈澱シ、洗滌ニ際シ、實ニ厭フベキ惡臭ヲ有セル膿塊トシテ流出スルコトアリ。

漿液性慢性副鼻炎ノ存在スルヤ否ヤハ疑問ニ屬スルモ、ヴエルタイム氏ハ解剖上其存在ヲ證明セリ。氏ハ三百六十例中、四十八例ニ於テ之ヲ發見セリ、而カモ其最モ多ク來ルハ蝴蝶骨竇ニシテ、上顎竇、篩骨胞窩及前頭竇之ニ次ギ、粘膜ハ多クハ外見上殆ド常態ナリトセリ。

第四章　副鼻竇炎ノ症候

余ハ茲ニ、單ニ副鼻竇炎ノ總テニ通有セル症候ニ就キ、之レヲ三項ニ分チテ論ゼントス。

茲ニ余ノ局所的症候トシテ論ゼントスルモノハ、罹患セル副鼻竇自己及其分泌液ニ依テ起サレタル症徵即チ之レナリ。

一頭痛　必發的ノ症候ト云フヲ得ザルモ、屢々見ルモノニシテ、其種類性質及範圍頗ル種々雜多ナリ。或ハ單ニ頭重ニ止マリ、或ハ疼痛ヲ感セシメ、甚シキニ至リテハ神經痛樣發作ヲ呈スルモノアリ。其範圍ニ就テモ或ハ一部ニ限局シ、又ハ頭部全般ニ亘ル等、一々之レヲ分類解說スルコト頗ル容易ナラズ。然レドモ大體ニ於テ急性及慢性症ノ間ニ多少ノ特性ヲ認メ得ザルニアラズ。

急性症ハ之ヲ規範的ニ概說スレバ、二樣ノ形式ニ分ツヲ得、即チ一ハ神經痛樣他ハ疾病的副鼻竇ニ限局セル疼痛、是レナリ

イ　神經痛樣疼痛神經痛ト等シク發作性ニ來ル。其發作ノ襲來ハ多ク晝間ニシテ、數時間繼續スルヲ常トシ、午後及夜間ニ來ルハ稀ナリ。此疼痛ハアンチピリン又ハフエナチエチンニ依テ鎭靜シ得ルヲ以テ、世人ハ多クソノ原因ヲインフル

エンザニ基ケル三叉神經痛ニ歸スルモ、是レ誤レルノ甚シキモノナリ。實際ニ奇トスベキハ、眞正神經痛及症狀性顏面神經痛ハ副鼻竇炎ニ當テ見ザルトコロナリ。

ロ 限局性竇壁痛 Hohlenwandschmerz。殆ンド常在的ニシテ急性炎、或ハ急性增惡ノ場合殊ニ分泌液ノ著大ナル滯留又ハ骨壁ノ炎症ヲ併發セル時ニハ此症狀特ニ著明ナリ、此際竇壁ヲ敲打、若シクハ壓迫スレバ激痛ヲ起スヲ常トス。

慢性炎ニ表ハルヽ頭痛ハ一般ニ廣汎性ニシテ、其性質亦不定ナリ。多クハ頭重、頭內膿腦ノ感等ニ過ギズ、故ニ屢々神經性頭痛又ハ神經衰弱ト誤診セラル。其位置モ亦不定ニシテ前頭部、顱頂部又ハ後頭部等ニ限局セルコト少ナカラズ、サレド決シテ是ガ各副鼻竇ニ固有ナルモノニアラス其最モ多キハ前頭部頭痛ニシテ、此場合ニ於テモ疾患ハ前頭竇ニノミ限ラズ、或ハ上顎竇炎、又ハ篩骨胞窩炎ナルコトアリ、又蝴蝶骨竇エムピエーム ニアリテハ多クノ場合、頭痛ハ顱頂部又ハ後頭部ニ限局スルモ、常ニ然リト斷定シ難ク、或ハ時トシテ之レガ前額部ニ表ハルコトアリ。

頭痛ノ強度及繼續モ亦頗ル不定不明ナリ。種々ノ機會例之ハ便秘、精神感動又ハ肉體的興奮等ハ頭痛ヲ發生セシメ、又ハ之ヲ增進セシムルモノナリ。

慢性蓄膿症ニ於テ、頭痛ハ決シテ必發症候ナラズ、或ハ其數十年ニ亘レル如キモノニアリテモ全然頭痛ヲ訴ヘサルモノヲ見ルコト稀ナラズ。慢性蓄膿症ガ急性增惡ニ陷レバ急性炎ニ於ケル如ク、又神經痛樣疼痛及竇壁痛ヲ呈スルコトアリ。偏頭痛ガ副鼻竇炎ニヨリテ來ルヤ否ヤハ不明ナルモ、ゲリユンワルド氏ハ偏頭痛ヲ伴ヘルモノ四例ヲ報告セリ。

二 分泌 分泌液ハ粘液性、粘液性膿樣又ハ膿性ナルヲ常トスルモ、稀ニ惡臭性ナルヿアリ。其分泌量ハ炎症ノ時期及强度ニヨリテ非常ニ差違アリ。急性炎及急性增進ノ際ニハ頗ル多量ナルモ、慢性症ニアリテハ概シテ少量ナリ然レドモ是レ必シモ常ニ然ルニアラズ、時トシテハ分泌液ノ多量ガ後方鼻咽腔ニ流出シ、爲メニ外觀的ニハ少量ナルガ如キコト少ナカラズ。

急性炎ニ於ケル膿ハ、一般ニ洗滌液中ニ廣汎性ニ平等分布スルモ、慢性炎ノ際ニハ、粘塊トシテ表ハルヽ傾向多ク、殊ニ臭鼻症ニ合併セル副鼻竇炎ノ分泌液ハ結痂スルノ性質著シ。時トシテ分泌液ノ乾酪樣ナルコトアリ。是レ慢性炎ヨリモ多ク急性炎ニ見ルトコロニシテ、其內容物ハアヘリス氏ノ始テ唱道セル如ク、細胞ノ脂肪變性ニ因セルモノナリ。上顎竇ニ來ルコト最モ多ク前頭竇及ビ蝴蝶骨竇之ニ次グ。

分泌液ノ臭氣ハ多ク膿樣ナルモ齒カリエス又ハ腫瘍ノ頽敗ニ基ケルモノ又ハ臭鼻症ニ合併シ、又ハ乾酪樣ニ變性セルモノニアリテハ常ニ厭フベキ惡臭ヲ帶ブ。

三嗅覺障害　副鼻竇蓄膿症ノ爲メニ嗅覺減退シ、又ハ全ク不能ニ歸スルコトアリ。是レ多クハ嗅覺披裂カ分泌液ニ被ハレ、又ハ中甲介肥厚、ポリープ形成等ニ基クモノナルモ、或ハ時トシテ膿液ノ爲ニ嗅覺細胞變性シ、全ク根本的ニ無嗅覺ニ陷ル事アリ。

又蓄膿症ニ於テ殆ンド必發的ナルハ異常嗅覺 Kakosmia subjectiva、即チ古人ノ所謂嗅覺幻覺 Geruchshallucination ニシテ、患者ハ何等ノ動機ナクシテ「臭ガ鼻ニ付ク」(ein Gestank in die Nase steigt)ナル感ヲ起シ、常ニ此所因不明ナル惡臭ニ苦メラル。是レ殆ンド上顎竇及篩骨胞窩蓄膿症ニ見ル現象ニシテ、往時之レヲ幻覺ト稱セシハ誤リナリ。幻覺トハ一ノ中樞性障礙ナルモ、此場合ニハ之ト異ナリ、惡臭ハ即チ膿液ガ鼻腔粘膜ニ達スル機會ニ於テ發生スルモノナレバナリ、故ニ此症候ハ常ニ原因的疾患ノ消失ト共ニ全治ス。

四上部氣道及消化機ニ於ケル繼發的障礙

副鼻竇炎ニ於ケル膿、殊ニ其分解セルモノハ、其常ニ注流セル粘膜ヲ刺戟スルヿ著シキヲ以テ、鼻腔粘膜ハ多クハ腫脹ヲ呈ス。中鼻道ニ於テハ粘膜ハ一般ニ浮腫ヲ呈シ、或ハ纖維腫樣肥厚即チ所謂粘液ポリープヲ形成スルヿ屢ニシテポリープハ管ニ中鼻道ニ限ラズ、或ハ上鼻道若シクハ嗅覺披裂ニモ時トシテ見ラルルコトアリ。之レガ高度ニ達スレバ該側ニ於ケル鼻呼吸ハ夥シク障礙ヲ受クルモノナリ。

分泌液ハ頭部ノ位置、其他種々ノ機會ノ爲ニ多少常ニ鼻咽腔、咽頭、又ハ喉頭ニ向ッテモ注流スルヲ以テ、是等ノ部位ニ慢性炎ヲ呈セルコト多シ。所謂トルンワルド氏病ナルモノノ大多數ハ、實ニ或ル副鼻竇炎ニ原因スルモノナリ。炎症永ク存在スレバ當該粘膜ハ萎縮シ、乾性加答兒ノ狀ヲ呈スルヲ普通ナリトス、或ハ進デ又慢性氣管枝炎ノ來ルコトアリ。

或ル副鼻竇ノ患者ハ往々眞正喘息又ハ喘息樣發作ヲ訴フルヿアリ。是レ恐ラク鼻腔內、殊ニ甲介粘膜ノ肥厚又ハポリープニ基ケル反射作用ナラント推セラルヽモ、時トシテハ鼻腔內ニ何等異狀ヲ呈スルナクシテ來ルコト亦少ナカラズ。又時トシテ反復性アンギナガ之ニ繼發スルコトモ認メラル。故

ニ是等ノ部位ニ發生セル加答兒就中乾性慢性鼻咽腔及咽頭加答兒ニ際シ鼻腔檢査ハ決シテ忽セニスベカラザル緊要ノ事項ナリ。

分泌液ガ又咽頭ニ集合シ又ハ之ガ嚥下セラレ、爲メニ惡心、絞扼運動、食慾不振、嗳氣又ハ胃部ノ壓感等、一言ニシテ謂ヘハ、慢性胃加答兒、延イテ全身ノ營養障礙ヲ來スコトアリ。しゑーレル氏ハ副鼻竇蓄膿症患者ノ胃液中ニハ、往々遊離鹽酸ノ缺如セルコトアリト主唱セリ。

第二　全身症狀

一　急性蓄膿症ハ多ノ場合、熱候ヲ伴フモノナレ𪜈、其原因的疾患、例ヘバ感冒、猩紅熱、丹毒、インフルエンザ等ハ常ニ熱候ヲ伴フモノナルヲ以テ、單ニ急性副鼻竇炎ノミニ依テ如何ナル形式及程度ノ發熱アルヤハ未ダ確知スル能ハザルナリ。

慢性エムピエームハ常ニ無熱ニ經過ス。唯、眼窩又ハ頭內合併症ヲ發生スレバ或ハ膿毒症的熱候又ハ輕度ノ體溫昇騰ヲ來ス。

二　精神的及智識的障礙　慢性エムピエームニアリテハ往々興奮性增加シ

僅少ノ刺戟例ヘバ食事等ニ際シテモ直ニ全身ノ興奮、顏面ノ潮紅、數脈等ヲ來ス。或ハ酒、煙草ニ對スル抵抗力モ亦衰弱ス。

患者ハ又頻發ノ頭痛、興奮又ハ夜間ノ睡眠不足等ノ爲ニ苦メラレ、小兒ニアリテハ精神發育障礙セラレ、大人ニ於テモ次第ニ精神散慢トナリ、作業慾缺乏シ、身體ハ常ニ倦怠ヲ感シ、思考力及記憶力モ減退シ、所謂鼻性アブロゼキシーノ狀ニ陷ル。故ニ副鼻竇炎患者ハ屢々神經衰弱症ト診斷セラルヽナリ。

或ハ時トシテ、非常ニ鬱憂性トナリ、進ンデメランコリーニ陷リ、終ニハ自暴自棄以テ自殺ヲ欲スルニ至ルモノアリ。斯ノ如キ精神狀態ノ變態ノ原因ヲ以テ、或ハ腦膜ニ於ケル充血、又ハ淋巴液ノ鬱積、或ハ潴留膿液ノ吸收ニ歸スル人アレ𪜈、恐ラク腦實質中ニハ何等ノ解剖的變狀ヲ印セザルモノナルベシ。何トナレバ重態ヲ呈セルモノニアリテモ、膿ノ排泄セラルヽニ至レバ、從テ其症狀ハ全ク消退スルモノナレバナリ。

第三　合併症ニ依ル症狀

副鼻竇炎ハ時トシテ周圍器官、殊ニ眼窩及頭蓋內合併症ヲ併發シ、爲メニ種

々重大ナル症候ヲ呈スルコトアリ、其詳細ニ至リテハ特ニ一章ヲ設ケテ論ズベシ。

第五章　副鼻竇炎ノ診斷

吾人ハ其解剖的關係ヨリシテ副鼻竇ヲ二系統ニ分類スルヲ得、第一系統(又ハ前部副鼻竇)ニ屬スルモノハ上顎竇、前部篩骨胞窩及前頭竇ニシテ、其分泌液ハ先ヅ中鼻道ニ流出ス。第二系統(又ハ後部副鼻竇)ニ屬スルモノハ後部篩骨胞窩及蝴蝶骨竇ニシテ、其分泌液ハ所謂嗅覺披裂ニ表ハルヽモノナリ。

吾人ノ診斷法モ亦外科ニ於ケル如ク視診及觸診ヲ重ナルモノトシ、加フルニ洗滌法及探膿法ヲ以テス。

膿ガ鼻粘膜上ニ存在セルトキハ、古昔ハ之ヲ以テ單ニ化膿性鼻加答兒ト診斷セシモ、チイム氏以來其主ナル原因ヲ副鼻竇炎ニ歸スルニ至レリ。然レドモ鼻腔內膿分泌液ハ又瀰漫性鼻加答兒或ハ限局性疾患、例ヘバ黴毒性潰瘍其他ノ肉芽性炎症ノ如キ又ハ異物鼻結石等ニモ原因シ得、或ハ又鼻咽腔ヨリ鼻腔內ニ逆流スルヿアルヲ以テ、先ヅ第一ニ洗滌或ハ拂拭ニ依リ鼻粘膜ヲ清淨ニシ、粘膜ノ性質ヲ檢シ、更ニ膿ガ鼻粘膜上ニ現出スルヲ待テ、其原發部位ヲ診定セザルベカラズ。

膿液ガ中鼻道、殊ニ中甲介ノ前半部ノ下方又ハ下甲介ノ上部ニ存スレバ是レ第一系統副鼻竇ノ或ル者ノ單純又ハ複合性エムピエームノ存在ヲ證明スルモノナリ。之ニ反シ膿ガ嗅覺披裂又ハ中甲介上部、又ハ後鼻腔ニ流出セルトキハ、後部副鼻竇ノ單一又ハ複合性エムピエームナルコトヲ想像シ得ルモノナルモ、鼻腔內構造ノ變態即チポリープ形成、粘膜肥厚等或ハ頭部ノ位置ニ依テ其流出位置モ亦必ズシモ一定セズ。時トシテ第一系統副鼻竇ノ分泌液ガ後鼻腔、鼻咽腔或ハ咽頭ニ流出セルヲ見ルコト亦決シテ稀ナラズ。故ニ種々ノ方法手段ニ依リテ何レノ副鼻腔ニ疾患ノ存在セルカヲ確定セザルベカラズ。

吾人ハ先ヅ鼻腔內ヲ洗滌拂拭シ、然ル後、自然口又ハ副口ヨリ消息子ヲ以テ之ヲ消息シ、又ハカニューレニ依リテ空氣又ハ洗滌液ヲ輸送シ、以テ膿液ノ流出スルヤ否ヤヲ檢シ、若シ膿液存在セバ該竇ヲ洗滌シ、暫時ノ後又之ヲ反復シテ再ビ鼻腔ヲ檢査シ、膿液ガ新ニ或ル部ニ存スレバ、是レ猶他副鼻竇ニ

モ炎症ノ存在セルヲ證スルモノナリ。斯クシテ順次ニ總テノ副鼻竇ヲ檢査スルモノトス。(後章複合性エムピエーム條下ヲ參照)

然レドモ洗滌法ハ實際種々ノ障礙ニ依リ實行シ難キ場合多ク、若シクハ其結果ノ不明ナルコト少ナカラザルガ故ニ、之ニノミ依頼シ得ザルヲ以テ、其他ノ方法、例ヘバ探膿針ヲ以テ副鼻竇壁ヲ穿刺シテ膿液ヲ抽出シ、或ハ電氣徹照法及レントゲン線徹照法ヲ用ヰ、陰影ヲ生ズルヤ否ヤニ依テ之ヲ確定スルヲ要スルモノナリ(其方法ニ至リテハ後章ニ詳論スベシ)。

第六章　副鼻腔炎ノ療法

原發的疾患及流出障礙ヲ來スベキ鼻粘膜腫脹及ポリープノ如キ新生物ヲ排除スルヲ以テ第一ノ捷徑トス。

急性炎症ハ一般ニ治癒的傾向著シキ故ニ、待期的及症候的療法ヲ以テ充分ナリトス。苦痛堪エ難キ場合、或ハ頭内及眼窩ノ合併症發生ノ憂アルカ、或ハ既ニ併發セル場合ニハ當然手術的療法ヲ施サヽルベカラズ。

待期的及症候的療法トシテハ、患者ヲシテ先ヅ嚴ニ靜臥ヲ守ラシメ、發汗及

通利ヲ促シ、且鎮痛劑(アンチピリン、フェナチェチン、アスピリンノ如キ)又ハ稀ニ痲醉劑ヲ與ヘ烟草、酒精飲料、濃キ茶及咖啡ナドノ强刺戟性嗜好品ノ使用ヲ禁ジ、若シ病症ノ前頭竇又ハ上顎竇ニ存ズルアレバ前頭部、頰部又ハ眼窩上ニ冷罨法(氷嚢)ヲ行ヒ、患者若シ之レニ堪エザル際ニハ、乾性マタハ濕性温罨法ヲ施シ、猶ホ鼻粘膜ノ腫脹ヲ除去シ、分泌液ノ流出ヲ促進セシムル目的ヲ以テ、鼻粘膜上ニ五%コカイン溶液及五千倍アドレナリン溶液ヲ塗布ス、或ハ又カニユーレヲ以テ空氣ヲ吹入シ、分泌液ヲ竇内ヨリ驅出セシメ、マタハハルトマン氏ノ主張セル如ク、ポリッチェル氏球ニヨリ鼻腔内ノ氣壓ヲ變動セシメテ分泌液ノ排出ヲ促スガ如キ方法ヲ取ルモ、亦利益頗ル大ニシテ症候ハ之ニ依リテ多クハ輕快シ或ハ全治ス。

慢性副鼻竇炎ニアリテハ、是等ノ方法ニ依テ全治又ハ輕快ヲ期スルコト殆ド全ク不可能ナリ、從テ他ノ異ナレル方法ヲ取ラザルベカラズ。之ニ二種アリ一ハ姑息的療法、他ヲ根治的療法トナズ。

一、姑息的療法　單ニ分泌障礙物ヲ排除シ、竇ノ排膿ヲ力ムルモノニシテ、其方法ハ英吉利式護謨ポンプ又ハカニユーレヲ自然口、副口又ハ人爲口ニ插

入シ微溫洗滌液(普通二—三%硼酸水又ハ生理的食鹽水ヲ用フ)ヲ送リテ竇ヲ清淨ニスルニアリ。

二、根治的療法 即チ外科的療法 竇壁ヲ外科的ニ廣ク鑿開シ、竇內病變ヲ(肉芽、ポリープ形成、潰瘍等ノ如キ)肉眼、指及消息子ニ依テ普ク檢査シ、是等ヲ悉ク抓羅抉摘スルニアリ。

上述ノ如クエムピエームノ療法ナルモノハ頗ル多岐ニ亘レリ。其孰レヲ應用スベキカニ至リテハ適應症即チ患者ノ主訴、病變ノ程度等ニ俟ツベキハ勿論ナルモ、吾人醫家ガ其適應症ヲ擇ブニ當リテ、決シテ念頭ヲ離ルベカラザルハ、副鼻竇ハ殆ド其總テガ顏面形成ニ關與シ、其根治的手術ハ顏面皮膚ヲ損傷スルヲ以テ、治療後其容貌ニ及ボス關係ヲ顧慮スルコトナリ、又患者ノ狀態ヲモ考慮スベシ、貧民又ハ業務多端ナル人ニハ生命及健康ニ支障ナキ限リ、姑息療法ノ簡ニ甘ンゼザルベカラザルコト屢々ナリ。

第二篇 各論

第一章 上顎竇エムピエーム

第一 急性上顎竇炎

原因 最モ多ク急性傳染性疾患殊ニ感冒インフルエンザ、急性發疹性疾患及クループ性肺炎ニ因シ、亦屢々隣接器關ノ炎症、就中臼齒、前臼齒ノ齒根炎又ハ齒根囊腫ノ化膿ノ傳播ニ基因ス。其傳染徑路ハ一定セザルモ、殊ニ齒神經及血管ノ通路ヲ爲セル骨管ヲ經過スルヿ最モ屢々ニシテ、其他齒根膿瘍ガ非常ニ菲薄ナル骨板ヲ穿孔シ、或ハ自然的罅裂ヨリシテ上顎竇ヲ侵シ、又ハ稀ニ化膿性齒槽突起骨膜炎ガ外面ヨリ上顎竇內ニ穿孔スルコトアリ。其他上顎竇炎ハ、極メテ稀ニ上顎骨々膜炎及其骨壁ノ第三期性黴毒、又ハ眼窩內膿瘍ニ繼發スルコトアリ。電氣燒灼、鼻腔內タムポンノ如キ鼻科手術、或ハ上顎竇ノ外傷モ之レガ誘因トナリ得ルモノナリ。

病理解剖 一般粘膜ノ急性炎ニ於ケルト等シク、著シキ變化ハ充血及腫脹

ニシテ、充血甚シキニ至レバ、點狀粘膜下出血ヲ來スノミナラズ、血性分泌液ヲモ生ズルコトアリ。腫脹ハ其度一樣ナラズ、多クハ不規則ニ駢列セル丘狀浮腫ヲ呈シ、稀ニ平等ナル粘膜腫脹ヲ見ル。若シ高度ニ達スレバ、上顎竇ハ全ク之ニ依テ充實セラレ、組織內ニハ漿液性分泌非常ニ多量ナルヲ以テ、探膿針穿刺ニ際シ、往々漿液ノミヲ得ルコトアリ。分泌液ハ無色、黃色又ハ肉紅色等ヲ呈セル粘液、混膿性粘液又ハ膿液性ニシテ、時トシテ血液ヲ混在ス。

鏡檢上、粘膜上層ニハ小圓形細胞ノ浸潤著シク、殊ニ血管及腺輸送管ノ周圍ニ最モ夥シ。深層ニ赴クニ從ヒ次第ニ減少ス。組織間ノ漿液性浸潤高度ナルヲ以テ、結締組織ハ一般ニ粗鬆トナリ、屢々赤血球溢出ヲ見ル。

急性上顎竇炎ニ續發ノ生ズルヤ否ヤハ、古來ヨリ疑問ニ屬ス。潰瘍、骨カリエス、骨穿孔ノ起ルヿアルモ概シテ稀ナリ。急性上顎竇炎ニ基因セル是等ノ病理的變化ハ、多ク完全ニ治癒スルヲ常トスルモ、種々ノ機會ニヨリ慢性ニ轉化スルコトモ亦少ナカラズ。

症候 輕症ハ時トシテ何等ノ症候ヲモ呈セザルコトアルモ、一般ニ多少ノ發熱、身體倦怠、不安等ヲ來シ、重症ナルモノハ往々精神朦朧虛脫等ノ症狀ヲ

呈ス。局所的症候トシテ患者ハ該上顎竇及其周圍ニ於テ或ハ緊張感或ハ壓迫感或ハ激烈ナル神經痛樣疼痛ヲ感ズ。時トシテハ之レガ限局セズシテ更ニ齒牙、前頭部、眼窩、顱頂部或ハ又全頭部ニ波及スルコトアリ。アブフェリス氏ハ屢々頰部及眼瞼ニ於テ充血及浮腫ヲ認メタリ。

鼻腔內粘膜ハ常ニ充血腫脹シ、嗅覺亦概シテ減退ス。分泌液ハ粘液性、膿性又ハ混膿粘液性ニシテ、多少ノ血液ヲ混ズルヿアリ。稀ニ惡臭ヲ放ツ。是レ殊ニ齒性エムピエームニ見ルトコロナリ。分泌ハ連續性又ハ發作性ニシテ、其流出ノ多量ナルトキハ患者ハ大ニ輕快ヲ感ズルヲ常トス。

患者ハ亦屢々流涙及羞明ヲ訴フ。

合併症 稀ニ眼球突出症或ハ一時的失明ヲ來ス、是レ恐ラク眼球後組織ノ浮腫、或ハ之ニ原因セル視神經及網膜中心動脈ノ壓迫ニ基クモノナルベシ。極メテ稀ニ上顎竇エムピエームガ眼窩ニ穿孔シテ續發性眼窩蜂窩織炎、高度ノ炎性眼球突出症及神經網膜炎ヲ起スコトアリ。

吾人ノ注目スベキハ是等ノ合併症ハ、其大部分ガ齒性エムピエームニ繼發スルノ事實ナリトス。

豫後　合併症ナキ急性上顎竇炎ハ其豫後概ネ可良ニシテ多クハ全治ス。然レモ往々再發或ハ慢性轉化ヲ免レズ。

診斷　症候顯著ナレバ鼻腔ノ檢査ヲ行ハズトモ直ニ推定シ得ルモ、疑ハシキ場合ニハ消息法、送氣法、洗滌法、時トシテハ探膿針穿刺法ニ依リテ炎性分泌液ノ存在ヲ證明セザルベカラズ。

頰部及ビ眼瞼ニ浮腫ヲ呈セル場合ニアリテハ、上顎骨々膜炎ヨリ鑑別スルヲ要ス。

診斷ニ際シテ常ニ多少參考ニ資スベキモノハ、其原因的疾患例ヘバ**インフルエンザ**及其他ノ急性傳染性上氣道疾患、齒疾患或ハ外傷、鼻腔內異物等ナリトス。

療法　輕症ニアリテハ唯症候的、待期的ヲ以テ十分ナルモ、重態ナルモノ、又ハ惡臭性ムエビエームニ對シテハ宜シク中鼻道又ハ下鼻道ヨリシテ上顎竇內ヲ微溫生理的食鹽水又ハ二—三%硼酸水ヲ以テ洗滌スベク、又原因ト見做スベキ病的齒牙ハ同時ニ之ヲ除去スベシ。

第二　慢性上顎竇炎

原因　其大多數ハ急性上顎竇炎ニ繼發スルモノト信ゼラル。最初ヨリ慢性症トシテ來ルモノハ、恐ラク齒牙疾患ニ基ケルモノ其多數ヲ占ムベシ。其他隣接副鼻竇**エムピエーム**ノ分泌液ガ、自然口又ハ副口ヨリ流入スルコトニヨリ(即チ Pyosinus)或ハ惡性腫瘍ノ崩潰、竇壁ノ第三期性黴毒又稀ニ結核ニヨリテ發生ス。

病理解剖　粘膜ハ充血ヲ見ザルモ、一般ニ肥厚シ、時トシテ二—五密迷或ハ其以上ニ達スルコトアリ。病變ノ永ク存在セルモノニアリテハ、單ニ浮腫ニ止マラズシテ、結締織ハ增殖シ、遂ニ瘢痕樣組織ヲ見ルニ至ル。故ニ粘膜ノ表面ハ殆ンド常ニ凸凹不平ニシテ、絨毛樣又ハ乳頭樣ヲ呈シ、時トシテ**ポリープ**樣隆起ヲ見ル。

鏡檢上結締織新生ノ他ニ小圓形細胞ノ浸潤ヲ存ジ、就中表皮細胞下ニ於テ最モ著シク、血管壁モ一般ニ肥厚セリ。急性增進ナキ限リ、高度ノ充血又ハ出血ヲ見ルコト殆ンド絕無ニ屬ス。時トシテ粘膜或ハ粘膜下結締組織中ニ鏞

様又ハ褐色等ノ色素斑ヲ見ルコトアリ。是レ骨テ急性炎ヲ經過セルノ證ニシテ、實ニ其際ニ於ケル出血ノ痕跡ナリ。

表皮細胞ハ多クハ常態ナリ、非常ニ長ク病變ノ繼續セル場合ニハ纖毛細胞ハ低ク、且ツ狹少トナレルコトアリ、又時トシテハ全タ之ヲ脱落セルコトアリ。腺組織ノ變化ハ最モ屢々見ルトコロニシテ、腺ハ一般ニ其數減少シ、或ハ萎縮シ、或ハ單ニ其遺骸ヲ遺スニ過ギザルモノアリ。或ハ腺體全ク消失シテ腺管ノミノ存在セルアリ。其他亦腺管ハ既ニ消失シテ腺體ノミ遺殘シ、囊腫様ニ擴大セルモノモアリ。而シテ此滲溜性囊腫ハ時トシテハ非常ニ增大シ、或ハ數箇相集合シ、上顎竇ヲ全ク充塡スルガ如キ大サニ達スルコト亦決シテ稀有ナラザルナリ。

上顎竇骨壁モ亦常ニ多少肥厚シ、其内面ニ小ナル骨隆起ヲ來シ、骨壁ハ一般ニ硬化セリ。加之往々粘膜深層即チ骨膜層内ニハ骨壁ニ附著セル、或ハ單ニ遊離セル骨板ヲ形成ス。此骨質生物ハ小ニシテ多數ナルヲ通常トスルモ、或ハ少數ニシテ却テ偉大ナルモノアリ、ツツケルカンドル氏ノ經驗セルモノハ實ニ長サ十九密迷、幅十一密迷ニ達セルモノナリキ。竇内分泌液ハ急性炎

ニ於ケルト等シク粘液性、膿性又ハ悪臭性等種々ナルモ、遊離的血液ノ存在スルコトナシ、分泌液長ク滲溜スレバ重キ固形質、次第ニ下方ニ沈降シテ乾酪様物質ヲ作ルコトアリ、或ハ稀ニ分泌液ノ全ク缺如セルコトアリ。

症候　慢性上顎竇炎ハ全ク何等ノ症候ヲ呈スルヿナクシテ經過シ得ルモノニシテ、屢々偶然鼻腔内檢査ニ際シテ發見セラル。或ハ分泌ヲ全ク缺如スルモノアリト雖モ、患者ハ多量ノ鼻液分泌ヲ訴フル者多シ、分泌物ハ、漿液性、粘液性、混膿性又ハ膿性等種々ニシテノルテニユータス氏ノ説ニ依レバ分泌物中ニ**コレステアリン**板ノ存在セルヿアリト。サレモ他ノ學者ハ之ヲ否定セリ。分泌ハ時トシテ持續的ナルヿアルモ、多クハ定期的ナリ。是上顎竇口及其副口ノ非常ニ高位ナルニ基クモノニシテ、從テ頭部ノ位置ノ變化ニ依リ其排泄口ノ位置モ亦移動スルガ故ニ、健側ニ横臥シ、又ハ頭部ノ前屈運動ニ際シテハ、其排泄量ヲ增加ス。普通朝時離牀後ニ排泄量ノ多量ナルハ此理ニ因ル。即チ低位トナレル排泄口ヨリ夜間多量ニ分泌セラレタルモノガ、鼻腔又ハ鼻咽腔内ニ滯留シ、朝時排出セラルヽナリ。其他咳嗽、噴嚏又、吸氣ノ如キ鼻腔内氣壓ノ變動モ亦分泌量ヲ增加セシム、分泌ハ排泄口周圍ノ粘膜腫

脹又ハポリープ、粘膜肥厚等ノ爲ニ、著シキ障礙ヲ受クルモ、實粘膜ノ分泌脹ニ依テ排除セラルヽモノナリ。

分泌液ハ頭部ノ直立位ニ在テハ中鼻道ニ流出シ、而シテ下甲介ノ中央部ヲ横ギリテ流下スルヲ常トスルモ、篩骨漏斗部ノ解剖狀態又ハ排泄口及其附近ニ於ケル病的產生物(例ヘバポリープ形成、粘膜肥厚等)ノ爲ニ他ノ徑路ヲ取ルヿ少ナカラズ。或ハ時トシテハ却テ鼻咽腔、咽頭ニノミ向テ流出スルコトアリ。從テ上顎竇エムピエーム患者ニハ慢性鼻咽腔炎、慢性咽頭炎等ヲ合併セルモノ多シ。而シテ其大部分ハ乾性ニシテ、分泌液ハ痂皮ヲ形成シ、或ハ極メテ粘稠性ニ是等ノ部位ニ附著セルヲ以テ、大ニ之レガ排除ニ苦メラル、且ツ咳嗽、咽喉ニ於ケル異物感又ハ乾燥ノ感覺、惡心、嘔吐等種々ノ症候ヲ呈シ、次デ慢性氣管枝炎或ハ膿ノ嚥下ニヨリ慢性胃加答兒ニ惱ムモノアリ。

鼻腔粘膜ハ此炎性滲出液ニヨリ常ニ刺戟ヲ受クルヲ以テ、通常充血、腫脹ヲ呈シ、又ハ中鼻道、下甲介及、中甲介粘膜肥厚又ハポリープヲ來ス。是等ノ病的變化ノ起ルハ排泄口ノ周圍及中甲介前端ニ於テ最モ甚シトス。

アブェリス氏ノ說ニ據レバ、慢性上顎竇エムピエームニ於テハ頰部及眼瞼

ノ一時性浮腫ヲ認ルコト屢々ナリト。

患者ノ自覺症トシテハ上顎竇部位ニ於テ壓又ハ緊張或ハ充實ノ如キ感、或ハ犬齒窩ノ輕度ノ壓痛、其他齒痛、又ハ顱頂部、前頭部又ハ頭部全體ニ波及セル頭痛ヲ訴フ。此等ノ異常感覺ハ或ハ輕快シ、或ハ增進シテ常ニ一定セズ是レ主トシテ分泌液ノ潴溜ニ關係セルモノニシテ、急性增進ヲ來セバ是等ノ症狀ハ俄然激烈トナルモノナリ。其疼痛甚シキ時ニハ往々三叉神經痛ト誤診スルコトアリ。或ハ又往々頭重、身體及精神ノ倦怠、眩暈等ノ如キ精神症狀ヲ呈スルモノアリ。

膿性分泌液ガ永ク潴溜スレバ、白血球及膿球ノ如キ固形分ハ次第ニ沈澱シ、腐敗分解ヲ來スヲ以テ惡臭ヲ帶ブルニ至リ、爲ニ患者モ亦屢々惡臭ヲ自覺スルニ至ル。

合併症　慢性上顎竇エムピエームノ合併症ハ他ノ副鼻竇炎ニ比シ頗ル稀ナリ。視器ノ障礙ハ往々認メラルヽ所ニシテ、眼窩內疼痛、流涙、視野狹少、筋肉性眼精疲勞、水晶體溷濁、視神經乳頭鬱血等ヲ來シ、或ハ亦往々眼窩內結締組織ニ浮腫ヲ呈シ、延イテ眼球突出、眼瞼浮腫或ハ視覺障礙ノ起ルコトアリ。其

他病的竇内ニ分泌物滯溜シテ、之ヲ擴大シ、或ハ骨壁ニ潰瘍起リ、周圍組織ニ膿瘍ヲ作ルコトモ亦往々ニシテ見ラル。

潰瘍性上顎竇炎 Sinuitis maxillaris exulcerans atque abscedens.

グリユムワルド氏等ハ嘗テ上顎竇自然口ヨリスル消息法ニヨリテ、其炎症ニ際シ粘膜及骨ニ於ケル限局性缺損ノ來ルコト甚ダ屢々ナリト主唱セシモ、近來ノ經驗ニ據レバ其大部分ハ所謂 Sondencaries ト稱セラレタルモノニシテ、一ノ誤信ニ過ギザリシナリ。實際上組織缺損ノ來ルハ、甚ダ稀ナリ、而シテ其骨**カリエス**及瘻孔形成ハ必ズシモ竇壁ノ最薄部ノミヲ擇ブモノナラス、是レ恐ラク毒力强キ病原菌ノ作用ニ基クモノナルベシ。此穿孔ハ前壁ニ於ケルコト最モ多ク、其他硬甲蓋、鼻腔側壁、眼窩壁、及後壁モ之ニ續デ稀ニ侵サル、モノナリ。

鼻腔壁穿孔ハ主トシテ下鼻道、又ハ時トシテ中鼻道ニ起リ、炎性分泌液ノ乾酪樣變性及醱積ノ際ニ來ルコト多シ。上顎竇鼻壁後上方ニ穿孔ヲ生ズレバ往々篩骨胞巢或ハ蝴蝶骨竇ヲ侵シ、或ハ此方面ニテ危險ナル頭内化膿症ヲ惹起スルコトアリ。

後壁ニ來ル穿孔ハ頗ル危險ニシテ、從來報告セラレタル二例中、一例ハ膿毒症、他ノ一例ハ腦膜炎及顳顬葉膿瘍ヲ以テ致死セリ。

前壁ノ穿孔ハ頰部及口腔ノ膿瘍乃至蜂窩織炎ヲ來シ、亦稀ニ直ニ鼻涙管ニ開口スルコトアリ。

上壁ニ於ケル穿孔ハ眼窩蜂窩織炎又ハ單純性膿瘍ヲ原因ス。眼窩**フレグモーネ**ハ眼瞼浮腫、結膜浮腫、眼球突出及視覺障礙等ノ症狀ヲ呈スル外、大ナル危險ヲ伴フ。即チ炎症ハ視神經孔ヲ經テ或ハ眼窩上壁穿孔ヲ併發シ、頭蓋内ニ傳播シテ腦膜炎ヲ招來ス。

斯カル合併症ハ又骨壁ニ何等ノ缺損ヲ來スコトナクシテ來ルコトアリ、コハ天然的罅裂、又ハ竇壁ヲ貫通セル神經及血管孔ヨリ骨膜炎ヲ繼發スルニ基因ス。殊ニ諸所ニ存在セル小副行靜脈ノ栓塞性靜脈炎ニ由來スルコト最モ多シ。是等ノ病的現象ハ唯小ナル限局性上顎竇骨壁**カリエス**ヲ來スニ止マラズ、時トシテハ或ハ瀰漫性上顎骨々膜炎ヲ起シ、其全部又ハ大部分ヲシ

テ子クローゼニ陷ラシムルコトアリ。

擴張性上顎竇炎 Sinuits maxillaris cum dilatatione.

上顎竇ノ排泄口自然的ニ狹小ナルカ、或ハ病的產生物等ノ障礙物ノ爲ニ(粘膜肥厚、ポリープ形成ノ如キ)絕對的ニ閉鎖セラレ、又ハ高度ニ狹縮セラレ、而シテ、他方ニ副排泄口ヲ缺如セルニ際セバ、竇壁ハ限局性又ハ廣汎性ニ擴張セザルベカラズ、此際其影響ヲ受クル〻最モ大ナルハ最モ菲薄ナル部ナルベキヲ以テ、第一ニ中鼻道顴門ノ膨隆ヲ見ルベキ理ナリ。ハルトマン氏ハ其エムピエーム患者ノ半數ニ於テ之ヲ認メタリト稱スレドモ、ハーエック氏グリュムワルド氏等ハ之ニ反シ、然カク多數ニ存在スルモノナラズト主張セリ。此他ノ竇壁中之ニ次デ侵サルヽヲ眼窩壁トス。

上顎竇ムコツエーレハ恐ラク存在セザルモノナルベシ、吾人ハ未ダ其一例ノ報告ニモ接セズ。屢々齒根囊腫ハ上顎竇ニ向ツテ發育シ、竇壁ヲ膨隆セシムルヲ以テ擴張性上顎炎ト誤診セラルヽコト多シ。

診斷　患者ノ主訴例之自覺的惡臭又ハ膿性鼻分泌液等ニ依テ器ボ鼻腔內又ハ副鼻竇化膿症ノ存在ヲ推定シ得ルト雖モ、其眞諦ヲ得ント欲セバ鼻鏡檢査、消息及洗滌法、探膿的穿刺法、電氣徹照法及レントゲン撮影等ニヨラザルベカラズ。

一、視診　中鼻道ニ流出スル膿液ハ上顎竇前頭竇或ハ前部篩骨胞窠ヨリ來ルモノニシテ、上顎竇分泌液ハ中鼻道ニ排泄障礙物ナキ限リ、半月形披裂ノ後端ニ於テ、恰モ下甲介ノ中央部又ハ其近傍、時トシテ後鼻腔ニ流下ス。上顎竇ノ排泄口ハ竇ノ最上部ニ位置セルヲ以テ、前頭竇又ハ前部篩骨胞窩エムピエームニ於ケル如ク分泌ハ持續的ナラズ。寧ロ多クハ定期的ニシテ、分泌液ガ竇內ニ充實シ、又ハ頭部ノ低位トナルヲ待テ始メテ流出スルモノナリ。鼻腔檢査ニ際シ、其粘膜上ニ膿液分泌ヲ見ザルトキニハ、先ヅ鼻腔ヲ拂拭又ハ洗滌シ、後チ頭ヲ健側ニ横ヘ、且ツ前屈セシムベシ。若シ上顎竇炎存スレバ膿液ハ半月形披裂ノ後端又ハ下甲介上ニ流出ス(ベー、フレンケル氏法)。然レモ分泌液ガ非常ニ濃厚ナルカ、排泄障礙ノ存スルカ、又ハ複合性エムピエームニ於テハ此法ハ多ク不結果ニ終ル。

或ハ鼻腔粘膜殊ニ中鼻道ニコカイン及アドレナリン溶液ヲ塗布シ、消息子

ヲ自然口又ハ副口ニ插入スレバ膿ハ之ニ伴フテ洗出スベシ。其消息法ハ次ノ如シ。

鼻消息子ノ一端ヲ一仙迷程、約直角ニ曲ゲ、其嘴端ヲ上方ニ向ケテ中鼻道ニ送入シ、下甲介ノ略ボ中央部邊ニ當テ九十度以上外轉セシメ、静ニ粘膜上ヲ前後ニ動カセバ、消息子ハ必ズ一個ノ凹陥部ニ達ス、是レ即チ半月形破裂ニシテ、此凹陥部ノ凡ソ後端ニ於テ消息子ノ嘴端ヲ外下方ニ轉ジ、尚ホ深ク進入シ得ルトキハ、是レ既ニ上顎竇口ニ達セルモノナリ。自然口ハ其大サ一定セザル外ニ、篩骨大胞ノ異常發育又ハ粘膜ノ肥厚等ノ爲ニ、消息ノ目的ヲ達シ難キコト少ナカラズ。鼻粘膜ノ萎縮削痩セル場合ニハ、往々單純ナル視診ニ依テ半月形破裂ノ後端ヲ目擊シ得ルコトアリ。

副孔存スレバ其消息法ハ自然口ニ比シテ一層簡易ナリ。或ハ太キ消息子ヲ以テ中鼻道顎門部ヲ突破スルモ亦可ナリ。總テ斯ル手術ニ際シテ障礙物トナルベキモノ、例之バ篩骨大胞及中甲介ノ肥厚又ハポリープノ如キハ、豫メ除去スベキコト論ヲ俟タズ。

二試驗的洗滌法　ハルトマン氏管ヲ用フ。該管ハ金屬製ニシテ一端ハ護謨管及ポンプニ接續シ、他端ハ鈍圓ニシテ約一仙迷程屈曲セル管ニシテ、其屈曲ノ度ハ各場合ニ依テ移動セシメ得ル樣テルヲ可トス。其使用法ハ消息法ト等シク、且ツ副孔ヨリスル方容易ナリ。

洗滌液ハ微温ノ二—三%硼酸水又ハ生理的食鹽水ヲ用ヰ、其送入ハ徐々ニ且ツ微壓ナルヲ要ス。壓力强ケレバ激痛ヲ起シ、又ハ洗滌管ガ容易ニ脱出スルノ懼アレバナリ。此法ハ自然口又ハ副口ガ狹隘ナルカ、又ハ閉鎖セルカ、若シクハ分泌液ノ非常ニ粘稠ナル場合ニハ不成功ニ終ルヲ常トス。

第五圖

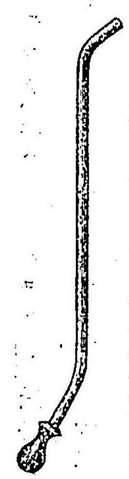

上顎竇洗滌管　ハルトマン氏

フレスゲン氏ハ同樣ノ裝置ニ依リ膿液ヲ吸出セント試ミシガ、分泌液ガ排泄口ト同水平ニ達スルニ非ラザレバ不可ナルヲ以テ、全ク省ミラレザルニ至レリ。

三探膿的穿刺法　骨壁穿刺ハ下鼻道又ハ中鼻道ヨリ之

ヲ行フ。

イ下鼻道ヨリスル法　現今行ハルヽ穿刺針ニ二種アリ。一ハリヒトウヰッツ氏針ニシテ、他ハエムシュミット氏針ナリ。

リヒトウヰッツ氏針ハ長サ一〇—一二仙迷、直徑一・〇—一・五密迷アル鋭キ尖端ヲ有セル眞直針ニシテ、其使用法ハ先ヅ下鼻道ニ充分ニコカイン溶液ヲ塗布セル後、下甲介ノ附著部ニ近ク下鼻道側壁ノ最モ薄キ部位ヲ擇ンデ針端ヲ壓著スレバ、或ル抵抗ノ下ニ容易ニ骨壁ヲ穿刺シ得ルナリ。下鼻道ノ最薄部ハ、其中央部ニシテ解剖上ヨリ言ヘバ上顎骨ノ內側板、下甲介骨ノ上顎突起及甲蓋骨ノ垂直板ガ互ニ集合接續セル部位ナリ。

穿刺成功スレバ、針ノ他端ニポンプヲ接續シテ先ヅ空氣ヲ送リテ竇內ニ起ル雜音ヲ聽キ、果シテ針端ガ上顎竇ニ達セルヤ否ヤヲ確メ、次デ此針ヲ通ジ洗滌液ヲ竇內ニ注入ス。若シ膿ノ存在セル場合ニハ分泌液ハ、乳汁樣又ハ膿塊トナリテ自然口又ハ副口ヨリ流出ス。

エムシュミット氏針ハ前者ト異ナリ、尖端ハ少シク彎曲セリ。之ニ注射管ヲ裝置シ、下鼻道側壁ノ最薄部ヲ穿刺シ、吸子ヲ引キ出セバ、膿ハ管中ニ吸引セラル。唯側壁ガ非常ニ厚キカ、或ハ粘膜片ガ針管腔ニ嵌入スルカ、或ハ分泌液ガ非常ニ粘稠ナルカ、或ハ上顎竇ノ解剖的異常（隔壁ノ如キ）存在スル如キ場合ニハ、此探膿法モ亦往々不成功ニ終ルコトアリ。故ニ假令穿刺法ガ不結果ニ終ルトモ、輕卒ニエムピエームノ存在ヲ非認スベカラザルナリ。

ロ中鼻道ヨリスル法　キリヤン氏ノ考案ニナレル、曲レル鋭キ嘴端ヲ有セルカニューレヲ以テ、中鼻道膜樣部ヲ穿刺シ、是ニ由テ竇內ヲ洗滌スルナリ。此法ハ患者ニ疼痛ヲ與フルコト最モ少ク、且ツ最モ容易ナルモ、中鼻道ニハ異常ヲ來セルコト頗ル多ク、且ツ眼窩壁ヲ傷クル懼多キヲ以テ、今日之ヲ利用スル者少ナシ。然レモキリヤン氏ハ其ノ弊害ハ極メテ稀ナリト唱フ。

總テ是等ノ探膿的穿刺法ハ醫師ノ不孰練又ハ上顎竇ノ解剖的異常ノ爲ニ、往々竇ノ對側壁ヲ傷ケ、以テ空氣又ハ洗滌液送入後、頰部、眼窩又ハ眼瞼ノ氣

第六圖

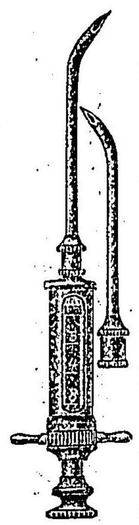

エムシュミット氏探膿針

腫或ハ液體浸潤等ヲ呈スルコトアリ、是等ノ偶發症ハ罨法又ハ**マッサージ**ヲ施セバ速ニ全治ス。

四電氣徹照法　ホーゼン氏徹照器最モ多ク利用セラル。即チ暗室中ニ於テ電燈球ヲ口中ニ入レ、口ヲ堅ク閉サシメタル後チ點燈スレバ、健康體ニ在テハ兩側頰部ハ光線ノ放射ニ依テ明瞭ニ紅色ニ透影スルモ、上顎竇ノ何レカニ粘膜肥厚又ハ濃厚ナル分泌液存スレバ、該側ハ薄キ暗影ヲ呈ス。コノ際患者自身ハ健側ニ於テ眼ニ光ヲ感ズベシ。

此診斷法ハ上顎竇骨壁ガ各個各其厚サヲ異ニシ、又同一人ニアリテモ兩側必ズシモ同樣ナル構造及厚サヲ有スルモノナラズ、且ツ上顎竇ニハ解剖的異常ヲ呈スルコト少ナカラザルヲ以テ、不確實ナルヲ免レズ。殊ニ本邦人ニ在テハ患者ガ自ラ光覺ヲ感ズルコトハ殆ド絶無ナリ。是レ恐ラク眼球網膜ノ色素多量ナルニ因スルモノナルベシ。

リヒトウヰッツ氏ハ上顎竇ノ透明度ハ竇ノ內容物ノ存否ヨリモ、寧ロ粘膜浸潤ノ度ニ關スト云フ。吾人ノ經驗ニ依ルモ慢性エムピエームノ分泌液排除後猶暗影ヲ呈スルコト依然タルヲ見ルハ屢々ナリ。

五レントゲン線徹照法　頭蓋ノ前後徑ニ沿フテ徹照スルヲ便トス。患側上顎竇ハ粘膜ノ浸潤、及病的內容物存在ノ爲ニ、竇內空氣ノ容量健側ニ比シ遙ニ僅少ナリ、從テ其陰影ノ限界健體ニ比シテ不明瞭ナリ。

レントゲン線ニ依テ生ズル陰影ハ、骨壁ノ厚サニ無關係ナルヲ以テ、其診斷的價値ハ、電氣徹照法ニ比シ頗ル大ナリ。

一般ニ診斷ニ際シテ看過スベカラザルハ、上齒列ニ於ケル大小臼齒ノ疾患ナリ。急性炎ニ在テハ其關係ノ判斷比較的容易ナルモ、慢性炎ニ於テハ正ニ至難ニ屬セリ。假令齒疾患アリト雖モ、必ズシモ**エムピエーム**ノ原因タラザルヲ以テ、妄ニ拔齒ヲ敢テシ、ソノ犧牲ニ供スルハ不合理タルヲ免レズ。診斷ノ疑ハシキモノニ至テハ、**レントゲン**徹照法ニ據テ、齒疾患トノ關係ヲ判別スルヲ以テ捷徑ナリトス。

鑑別診斷

一上顎竇ピオジーヌス

上來說キ來リシ診斷法ハ、單ニ上顎竇內ニ炎性滲出液ノ存在スルヤ否ヤヲ診定スルニ止リ、果シテ之レガ上顎竇粘膜自身ニ於テ分泌セラレタルモノ

ナルカ或ハ其上位ニ存スル他副鼻竇即チ前頭竇又ハ前部篩骨胞巣エムピエームヨリ流入シ、唯上顎竇ニ滞溜セルニ過ギザルカノ區別ニ至リテハ、未ダ論ゼラレザル所ニシテ、此鑑別ハ實ニ至難中ノ至難ニ屬ス。サレモピオジーヌスニ在リテハ純粹ノ上顎竇ト異ナリ、上位副鼻腔エムピエームノ治癒ト共ニ自然ニ全治シ、事後ニ始メテ診斷シ得ルモノナリ。實際上上顎竇炎ノ根治的療法ノ後尚ホ頑固ニ再發シ又ハ不治ニ止マレルモノニ於テハ、其ピオジーヌスナラザル無キカヲ細心注意セザルベカラズ。

二上顎骨囊腫　大體ニ於テ全ク上顎竇炎ト、其症候ヲ異ニスルヲ以テ、殆ド誤診ニ陥ルコト無シ。通常囊腫ノ特徴トシテ擧グベキハ、犬齒窩部位ノ骨壁膨隆、觸診ノ際ニ於ケル羊皮紙様捻髮音及自然的穿孔ナリ。此等ノ症候ハエムピエームニハ決シテ見ザル所ニシテ、唯齒根膿瘍ガ上顎竇ノ内外ニ同時ニ破裂セル時ハ、上顎竇骨壁ノ瘻孔形成ヲ見ルコトアリト雖モ、是レ極メテ稀有ノ事ニ屬ス。

又上顎骨囊腫ハ更ニ下鼻道及硬口蓋ヲ壓迫膨隆セシメ或ハ此ニ穿孔ス。ゲルベル氏ノ説ニ據レバ、多クノ上顎竇囊腫ハ先ヅ下甲介ノ下部ニ於テ鼻底ヲ膨隆シ、消息子ヲ以テ之ヲ壓スレバ波動ヲ感ズルヲ常トスト。

其未ダ十分ニ骨壁ヲ膨隆セザル小ナル囊腫ハ診斷セラレザル事多シ。上顎骨囊腫ノ内容物ハ炎症ヲ呈セザルモノニ於テハ漿液性ニシテ多ク**コレステアリン**結晶板ヲ含有ス。炎症ニ陥レバ其膿性トナルコト勿論ナリ。上顎竇**エムピエーム**夫レ自身ニ於テ其分泌液中ニ**コレステアリン**板ヲ發見スルコトハ殆ト絶無ナリ。

三悪性上顎竇腫瘍　悪性腫瘍ハ終ニハ崩潰シテ常ニ繼發的**エムピエーム**ヲ來ス。此場合ニハ竇壁ハ既ニ鼻腔、口腔又ハ外部ニ向テ多少ノ膨隆ヲ來タシ、且ツ多クハ或部分ニ於テ軟化ス。又試驗的穿刺法ヲ行フニ際シテモ、下鼻道側壁ハ屢々無抵抗ナリ。其他齒牙ノ自然的脱落、齒槽突起ノ軟化、非常ナル悪臭性膿分泌等ハ多ク悪性腫瘍ノ特徴ナリ。時トシテハ分泌液中ニ汚穢色ヲ呈セル腫瘍組織ヲ見ルコトアリ。上顎竇ノ悪性腫瘍トシテハ癌最モ多キニ居ル。癌ハ主トシテ老年者ニ發生スルヲ以テ、老年者ノ上顎竇炎ノ診斷ニ際シテハ大ナル注意ヲ拂フヲ要ス。殊ニ中鼻道ニ多少ノ異常的隆起等ヲ存スル時ニ於テ然リトス。

療法　上顎竇炎ノ治療ニ先テ、常ニ其原因的疾患(病的齒牙、異物又ハ隣接副鼻竇疾患等)及其排泄障礙物(中鼻道ニ於ケル粘膜腫脹、骨胞、ポリープ、中甲介肥厚等)ヲ充分ニ除去セザルベカラス。

上顎竇エムピエーム ノ療法ノ根本的主義ハ竇內炎性滲出物ヲ排除シ、且ツ病的粘膜ヲ摘出シ以テ、竇壁ノ內面ヲシテ瘢痕及新生表皮細胞ヲ以テ被ハシムルニアリ。

一、姑息的療法

イ中鼻道ヨリスル洗滌法(診斷法條下ニ述ベタルガ如キ方法ニ依リ、パルトマン氏管ヲ竇ノ自然口又ハ副口ニ插入シ、二%硼酸水又ハ生理的食鹽水ヲ以テ竇內ヲ洗滌シ、後チ尙空氣ヲ輸送シテ成ルベク竇內ヲ乾燥セシム。

キリヤン氏ハ嘗テ一個ノ中鼻道側壁切除法ヲ案出シタリ、即チ中鼻道ニ小指ヲ插入シ、指端ヲ以テ其側壁ヲ一・五乃至二—三仙迷許リノ大サニ穿破シ、爾後此人爲的開口ヨリ洗滌法ヲ行フ。ザレモ此法ハ醫師自ラ指頭ヲ傷ケ、且ツ餘リニ非外科的ナルヲ以テ、此目的ニハ今日曲レル小刀、又ハオノチー氏擴大用套管針ヲ用フ。

洗滌法ハ最モ簡易輕便ナルモ、自然口及副口ハ上顎竇ノ比較的上位ニ位スルヲ以テ、滯溜セル分泌液ヲ悉ク排除スルコト難ク、又洗滌液ノ幾分ハ必ズ竇內ニ殘留スルヲ以テ、多少ノ刺戟物トナル不利ナシトセズ。

ロ齒槽突起ヨリスル開口法(クーパー氏法)　此法ニ向テ最モ適當ナル部位ハ上齒列ノ第二小臼齒及第一大臼齒ニシテ、此等ノ齒牙ヲ拔キ去リ、後直ニパルトマン氏穿孔錐又ハ齒科用穿孔器ヲ用ヰ、齒槽突起部ニ於ケル竇底ヲ穿孔シ、ブレースヲ以テ之ヲ更ニ擴張シ、且ツ壁ヲ平滑ナラシメ、此孔ヨリ竇內ヲ洗滌ス。此手術ハ二〇%コカイン溶液ノ粘膜下注射ニヨリテ十分ニ行フヲ得ルモノナリ。

此穿孔ハ平常食物唾液ノ侵入ヲ防グ爲ニプロテーゼ又ハガーゼヲ以テ栓塞スルヲ可トス。若シ肉芽ヲ以テ狹隘トナルニ至ラバ、再ビ擴大セザルベカラス。

齒牙脫落シテ齒槽突起ノ既ニ萎縮セルモノ、口蓋穹ノ非常ニ高キモノ、犬齒窩ノ異狀的ニ凹陷セルモノ、又ハ下鼻道側壁ノ外方ニ强ク膨隆セルモノニ於テハ屢々困難ナリ。或ハ誤テ上顎竇外ニ穿孔スルノ懼レアルヲ以テ注意

ヲ要ス。

ハ、下鼻道ヨリスル開口法(ミクリッツ氏法) 此法ハミクリッツ氏ノ創意ニナリシモノナレ𪜈、今日專ラ行ハル、ハ其改良法ナリ。

(一)ミクリッツ氏舊術式 先ヅ下鼻道側壁粘膜及下甲介ニ二〇%**コカイン**溶液及**アドレナリン**ヲ十分ニ塗布シテ痲痺及血管收縮ノ起リタル後、クラウゼ氏套管針ノ尖端ヲ下甲介前端ヨリ約一—二仙迷後方ニ於テ鼻側壁ニ當テ、管ノ嘴端ヲ僅ニ上外方ニ向ケ、且ツ針軸ヲ中隔ニ壓シ著ケ、鼻側壁ニ殆ド直角ナル樣ニシテ該側壁ヲ穿破ス。此際餘リニ下鼻道ノ前端ニ於テ穿刺スレバ、時トシテ針端、竇內ニ入ラズシテ、却テ犬齒窩ニ現ハルルコトアリ。斯クノ如クニシテ作ラレタル開口ニ**カニユーレ**ヲ插入シテ竇內ヲ洗滌シ、後空氣ヲ以テ殘レル洗滌液ヲ悉ク驅逐ス。洗滌ハ始メハ毎日二—三回、分泌物ノ減ズルニ從ヒ、毎日又ハ二日ニ一回、更ニ進ンデ七—一〇日ニ一回之ヲ行フ。此法ノ缺點トスル所ハ、竇內ヲ親シク目擊シ得ザルコト、穿孔ノ容易ニ肉芽及結締織ニ依テ閉鎖セラル、コト、時トシテ粘稠ナル分泌液ヲ排除シ難キコト等ナリ。

(二)同上改良術式 先ヅ下甲介ヲ其前部三分ノ一程附著部ヨリ切除シテ、廣キ手術域ヲ作リ、後チクラウゼ氏又ハウェレミンスキー氏套管針ヲ以テ前術式ニ於ケルト等シク、下鼻道側壁ヲ穿刺シ、骨鉗子(グリユムワルド氏、ヤンゼン氏、ハーエック氏其他諸氏ノ骨鉗子ノ何レヲ用フルモ可ナリ)ヲ此穿孔ニ入レ、下鼻道側壁ノ骨及粘膜ヲ上下前後ノ各方向ニ於テ除去シ、出來ベキ丈ケ大ク、少ナクモ一・五仙迷以上ノ大口ヲ作ル。

施術ハ局所痲醉ニテ十分ナリ。出血モ亦少ナキヲ以テ、術後**タムポン**ヲ施スコトモ亦タ殆ド不必要ナリ。後療法トシテハ又洗滌法ヲ行フコト前術式ニ於ケルガ如クス。**エムピエーム**治療法ノ結果ハ、分泌液ノ排泄ノ難易ニ關係スルコト多キヲ以テ、可及的大開口ヲ必要ナリトス。

此方法ハ姑息療法中最モ廣ク行ハレ、且ツ最效果アルモノナリ。

二、犬齒窩ヨリスル開口法 今日ハ全ク廢絕ニ歸セル方法ニシテ、犬齒窩部ニ於ケル口腔粘膜ヲ橫ニ切リ、骨膜ヲ剝離シテ骨壁ヲ**トレパン**又ハ鑿ヲ以テ直徑五密迷許リノ小孔ヲ穿チ、コレヨリ竇ヲ洗滌スルモノニシテ、食物、唾液等ノ竇內ニ侵入スルヲ妨グガ爲メニ、平素ハ**プロテーゼ**ヲ裝置スルモノ

ナリ。

三根治的療法　此種ノ術式ハ先ヅデゾー氏ニ依テ創意セラレ、近來キュステル氏ニヨリテ再興セラレタルモノナリ。

デゾーキュステル氏術式　局所又ハ全身痲醉ノ下ニ、齒槽突起ノ上部、口脣粘膜ノ翻轉部ニ近ク横切ヲ施シ、次デ骨膜ヲ剝離シテ、犬齒窩部位ニ於ケル骨壁ヲ充分竇内ヲ視察觸診シ得ル位迄大キク鑿開ス。膿及血液ヲ善ク拂拭セル後、竇内ノ病的變化即チポリープ、結締織索、靈脂、潰瘍等ヲ悉ク搔爬除去シ、竇自然口周圍ヲ刀及ハルトマン、グリュムワルド氏鉗子ヲ用ヰテ廣ク擴大ス。竇内ニハ沃度フォルムガーゼヲ以テ比較的輕クタムポンヲ施シテ手術ヲ終ル。此第一タムポンハ四―五日後ニ去リ、爾後創口ノ肉芽ヲ以テ被ハルニ至ル迄即チ約二週間タムポンヲ(二日目位ニ交換シナガラ)繼續セル後、肉芽ノ增殖ヲ防グ爲メニ、創口ニ硬護謨塞子ヲ嵌入シ、時々竇内ヲ檢査シテ竇壁ニ瘢痕形成及表皮ノ新生セラルヽヲ待ツテ、急ニ瘢痕ニ依テ創口ヲ閉鎖セシムルモノナリ。

ヤンゼン氏ハ之ニ改良ヲ加ヘテ創口ヨリ頰部粘膜片ヲ竇内ニ移植シタリ。

此術式ニ依リテモ亦頑固ナルエピムエームヲ治療シ得ト雖モ、其後療法頗頑ニシテ、且ツ時日ヲ空費スルコト多キハ大缺點ナリ。之ヲ防ガン爲メ、終ニハ鼻腔内ニ向テ大ナル對孔ヲ作ルニ至レリ。此改良法ニモ種々アレモ今日專ラ行ハルヽハ、彼ノ有名ナルルック、カルドウエル氏術式ナリ。

ルック、カルドウエル氏術式　全身痲醉(半痲醉ヲ可トス)又ハ局所痲醉(一%コカイン水溶液又ハ二%ノボカイン水溶液一筒ヲ切開スベキ粘膜下及骨膜下ニ注射ス)ヲ施シ、又血液ノ嚥下ヲ防グ爲ニガーゼヲ丸メテ頰部粘膜ノ齒列間ニ插入ス。粘膜切斷ハ齒槽粘膜ノ上脣粘膜ニ移行スル翻轉部ノ稍下方ニ於テ上口脣繫帶ノ近傍ヨリ始メ、水平ニ齒列ニ平行シ、約第二大臼齒ノ上部ニ達シ、同時ニ骨膜ヲモ切斷ス。次デラスパトリュームヲ以テ骨膜ヲ廣ク剝離シ、鈍鉤ヲ以テ之ヲ上方ニ引キ上ゲシムレバ、犬齒窩骨壁ヲ露出スル故ニ此部ニ於ケル骨壁ヲ鑿及骨鉗子ヲ用ヰ出來得ル丈ケ大キク鑿開ス。此際起ル骨出血ハ、通常少ク、時トシテハ甚シク高度ナル事アルモ、止血容易ナルヲ以テ敢テ恐ルヽニ足ラズ。次デ竇内ヲ十分精密ニ視察且ツ觸診シテ、病的產生物及病的粘膜ヲ鋭匙及鉗子ニテ悉ク除去ス。搔爬ノ爲ニ竇内出血及

疼痛ヲ來シ、甚シク施術ヲ妨グルコト多キヲ以テ、手術前豫メ自然孔ヨリ又ハ手術中大齒窩鑿開口ヨリ一%コカイン溶液及アドレナリンノ混合液ヲ約一—二筒竇內ニ注入スレバ、之ヲ防ギ得テ非常ニ便ナリ。

次ニ下鼻道側壁ニ相當スル部ノ上顎竇骨壁ヲ鑿及鉗子ヲ以テ除去シ、鼻腔ニ通ズル對孔ヲ作ル。此對孔ハ後ニ肉芽ニ依リ閉塞セラルヽアルヲ以テ出來ル丈大孔ヲ作リ置ク必要アリ。此對孔ヲ作ルニハ下鼻道側壁ノ鼻底部ヨリ下甲介附著部迄ノ骨壁ヲ鼻粘膜ヲ傷ゲザル樣ニ注意シナガラ、前後約三仙迷許リノ間ヲ除去シ、少ナクモ指頭ヲ通過セシメ得ル位ノ大サトナス後下鼻道粘膜ヲ下甲介附著部ヨリ刀ヲ以テ切斷シ、之ヲ周圍ヨリ剝離シテ、上顎竇底ニ押シ入レ、鼻腔ヨリガーゼタムポンヲ行フ。タムポンハ數日ニシテ去リ、後療法トシテ、洗滌法ヲ行フヲ常トス。パーエック氏ハ如何ニ無刺戟ナル洗滌液ヲ用フルトモ、必ズ多少ハ肉芽面ヲ刺戟シ、分泌ヲ盛ナラシムト稱シ、乾燥療法ヲ賞用セリ。即チタムポンヲ去レル後吹粉器ヲ以テ沃度フォルム又ハヨドール又ハ硼酸ノ細末ヲ竇內ニ吹入ス。又氏ノ說ニ據レバ竇粘膜ノ瘢痕形成及表皮新生ヲ終ルハ一箇年ヲ出デズト

此手術ニ際シ、必要アレバ下甲介ノ前部約三分ノ一ヲ切除スルモ可ナリ。術式ニ關シテハ其後ベシニングハウス、グレッチマン、ブリードリッヒ、ゲルベルハーエック、デンケル等諸氏ノ改良法頻々發表セラレタリシガ、皆竇內粘膜ノ再生ヲ容易ナラシムル目的ヲ以テ、植皮法ヲ異ニスルノミ。今日吾人ノ最モ多ク賞用スルハデンケル氏改良術式ナリ。

デンケル氏術式

口腔粘膜ノ切斷法ハ前ニ記セルモノト等シ。其異ナルハ唯骨膜ヲ梨子狀窩緣迄剝離シ、更ニラスパトリュウムヲ以テ下鼻道側壁粘膜ヲ下方ハ鼻底ニ、上方下甲介附著部ニ至ル迄、且ツ後方ニモ成ルベク深ク其骨壁ヨリ剝離シ、次ニ、大齒窩部ノ骨壁ヲ鑿開シテ竇內病叢ヲ掻爬シ、後下鼻道骨側壁ニ大ナル對口ヲ作リ。而シテ前ニ剝離セシ粘膜ヨリシテ、基底ヲ下方ニ有セル粘膜瓣ヲ出來ル丈ケ大キク取リ、之ヲ竇底ニ押シ入レ、鼻腔ヨリ送入セルガーゼタムポンニ依テ壓著セシメ、口腔創口ニハ一期縫合ヲ施スニアリ、此タムポンハ大凡ソ三日後ニ、縫合絲ハ第五—六日目ニ除去ス。

後療法トシテハ始メハ毎日一回宛爾後分泌ノ減少スルニ從ヒ、一週二—三

第七圖

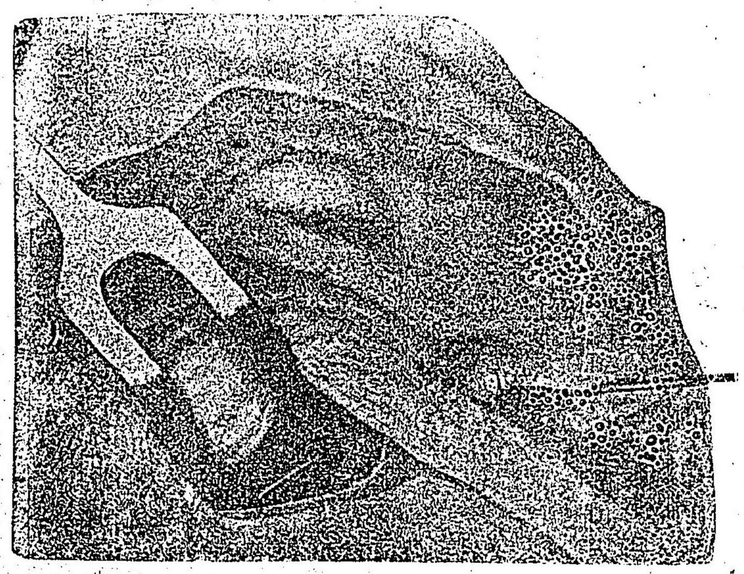

デンケルル氏上顎竇根治手術ノ圖

回、後ニハ一週一回位宛竇内ノ洗滌ヲ行フ。洗滌液ハ成ルベク無刺戟性ノモノヲ用フ。通常用ヰラルルハ微温生理的食鹽水又ハ二—三%硼酸水ナリ。近時ハ全ク洗滌法ヲ廢シ乾燥療法ヲ試ムモノアリ、即チ沃度フオルム又ハ硼酸末等ヲ竇内ニ吹粉器ヲ以テ撒布シ、時日ヲ經テ分泌液ガ流出スルニ至レバ洗滌セル後、再ビ吹粉ヲ繰返スモノナリ。其孰レガ

有利ナルカ未ダ遽カニ判定シ難シ。

エムピエーム療法ノ適應症ハ、急性炎性ニ在テハ既ニ屢々述ベシガ如ク、自然ニ治癒スルコト多キヲ以テ症候的及待期的療法ヲ以テ十分ナリトス。サレモ之ニ依ルモ猶ホ疼痛去ラザレバ、自然口又ハ副口ヨリ洗滌ヲ行フ。自然口又ハ副口ガ場合ニ依リテ利用シ得ラレザル時、又ハ此洗滌法ヲ以テスルモ自覺症ノ減退セザル時ハ、止ムヲ得ズ人爲的開口ヨリ洗滌ス。人爲的開口ハ下鼻道側壁ニ作ル(ミクリッツ氏法)ヲ以テ最モ便ナリトス。

急性ノ上顎竇炎ガモシモ異物又ハ外傷ニ依テ起リシ場合ニハ、勿論ルツク、カルドウエル氏又ハデンケル氏式手術法ヲ行フベキモノナリ。總テ鼻腔内ニ排泄及洗滌法ヲ妨礙スベキ病的産生物又ハ異狀存スレバ、豫メ悉ク除去スルコトノ必要ナルハ言ヲ俟タズ。慢性上顎竇炎ニ於テモ自然口又ハ副口ヨリスル洗滌ノ有效ナルコトアリト雖モ、概シテ云ヘバ不結果ニ終ルモノ多キヲ以テ吾人ハ下鼻道側壁ニ開口ヲ作リテ(ミクリッツ氏法)洗滌スルヲ常トス。慢性上顎竇炎ハ齒牙疾患ニ續發スルモノ多キヲ以テ、上齒列ニ於ケ

ル齒牙殊ニ第二小臼齒及第一大臼齒ノ疾患ニハ注意ヲ要ス。此等ノ病的齒牙ハ必ズ第一ニ除去スベキモノナリ。

齒槽突起又ハ犬齒窩又ハ中鼻道ニ人爲的洗滌口ヲ鑿開スルコトハミクリツツ氏法ニ比シテ便少ナキヲ以テ、今日ハ殆ド用ヰラレザルニ至レリ。

此等ノ姑息療法ノ結果猶ホ不良ナレバ所謂根治的療法ヲ行フ。數多ノ根治的術式中最モ多ク利用セラルヽハルツク、カルドウエル氏又ハデンケル氏式手術ナリトス。

第二章　前頭竇炎

第一　急性前頭竇炎

原因　急性上顎竇炎ニ於ケルト等シ。唯々前頭竇ニ在テハ其解剖的關係ヨリシテ、齒牙疾患ド何等ノ關係ナキ點ヲ異ナリトス。異物及外傷ニ原因スルモノハ上顎竇ニ於ケルヨリモ多數ナリ。

病理解剖　主タル變化ハ粘膜ノ充血及浮腫ニシテ、其程度種々ナリ。浮腫ハ上顎竇粘膜ニ在テハ既記ノ如ク初ハ限局性ニシテ、疣樣小隆起ヲ作ルモノ

ナルモ、前頭竇ニ於テハ之ト異ナリ廣汎性ナリ。是蓋シ血液ヲ還流セシムベキ副行靜脈ガ比較的多數ナルニ因スルモノナルベシ。

分泌液ハ多クハ膿性ナルモ、屢々粘液性ナルコトアリ、或ハ又漿液性ノモノモ存在スト稱セラル。

症候　急性前頭竇炎ニ於テ、最モ著シク且ツ殆ド必發的ナルハ前頭竇痛ニシテ、其疼痛ノ生ズル範圍ハ嚴ニ前頭竇ノ解剖的部域ニ限ギラル。此疼痛ハ前頭竇粘膜ノ炎症性變化ニ依テ起ルノミナラズシテ、尙ホ其炎症ニ基ケル浮腫ガ三叉神經ノ第一枝ナル眼神經ヲ壓迫スルニ因ス。其他粘膜腫脹ニ關係セル分泌液滯溜及竇內空氣ノ減少モ亦與ツテ大ニ力アルモノナリ。

疼痛ガ其輕度ナル場合ニハ、單ニ前頭竇部位ニ於ケル壓重又ハ緊張等ノ感ニ過ギザルモ、其甚シキニ至リテハ終ニ堪エ難キニ達スルコトアリ。又時トソハ眼窩又ハ頭部全體ニ波及スルヿアリ。分泌液ガ排泄セラレ、又ハ竇內氣壓ノ減少ノ復舊ヲ見ルニ至レバ、常ニ患者ハ著シク輕快ヲ感ズルモノナリ。

總テ頭部ノ鬱血ヲ來スベキ事情例之、頭部ノ運動、噴嚏、前屈運動、咳嗽ノ如キ、又精神感動等ハ疼痛ヲ增加ス。又疼痛ハ一般ニ持續的ナラズシテ、發作的ニ

襲來ス。而シテ早朝ニ於テハ午後ヨリモ多ク高度ナリ。是恐ラク晝間ニ於ケル頭部直立位置、噴嚏、咳嗽等ノ機轉ハ分泌物滞溜及竇內氣壓ノ減少ヲ中和スルニ依ルナルベシ。時トシテ前頭部皮膚及眼瞼ニ浮腫ヲ見ルコトアリ。全身症候トシテハ食慾減退、身體ノ倦怠、精神ノ鬱抑等來ル。又概シテ發熱ヲ伴フモ左程甚シカラズ(三十九度以下)。急性上顎竇炎ハ急速ニ疼痛ヲ以テ始マリ、普通第五乃至第八日目ニ至リテ其極度ニ達シ、平均約十二日間ノ經過ヲ以テ、自然治癒ニ終ルモノ多シ。サレモ又慢性ニ移行スルモノ少シトセズ

合併症 前頭竇炎ガ周圍ニ向ツテ傳播スルヿハ極メテ少數ナリト雖モ、其頭蓋腔ト接近シ、且ツ前頭竇血管系統ノ頭蓋腔內容物トノ關係非常ニ密接ナルガ故ニ、生命ノ危險ヲ釀スコト頗ル多シ。其傳播ハ稀ニ前頭竇骨壁ノ穿孔ニ依ルモ、其多クハ骨壁穿貫靜脈ノ栓塞性靜脈炎ニ原因スルモノナリ。竇壁ノ中、最多ク侵サルヽハ眼窩壁ニシテ、クント氏ノ說ニ據レバ、好發部二個此ニ存セリト。即チ第一ハ上眼窩隅ニ於テ滑車窩ノ後下方、第二ハ上眼窩孔ノ後方約〇・五—一・〇仙迷ノ部即チ是ナリ。竇ノ前壁及後壁(即頭蓋壁)ニハ斯クノ如キ好發部位ヲ缺如ス。唯此頭蓋壁ハ穿貫靜脈ニ依テ硬腦膜及血管及上縱竇ニ連接セラルヽヲ以テ、縱竇ノ栓塞性靜脈炎、引イテ全身ノ膿毒症大腦內膿瘍、硬腦膜下及外膿瘍等ノ頭蓋內合併症ヲ惹起スルヿ少ナカラズ。前頭竇炎ニ由リテ起ル眼窩內合併症ノ重ナルモノハ、眼窩內蜂窠織炎及眼窩內膿瘍ナリトス。眼窩內膿瘍ヲ生ズレバ、其特徵トシテ眼窩ノ內上隅ニ於テ腫瘍樣隆起ヲ來ス。

總テ此等ノ頭蓋內及眼窩內合併症ハ、非常ニ危險ニメ、適時施術ニヨリ或ハ自然ニ膿ガ外方ニ排泄セラルヽニ非ズンバ、死ノ轉歸ヲ取ルニ至ル者ナリ

診斷 前頭竇部位ニ限局セル疼痛、殊ニ之レガ敲打又ハ壓迫ニ依テ激甚トナルトキハ、急性前頭竇炎ノ診定ハ最早殆ド疑ヒナキモノナリ。又前頭竇炎ニ際シテハ眼窩蓋ヲ眼窩側ヨリ指壓スレバ、著ク疼痛ヲ感ズルモノナリ。前頭竇炎ニ於テ又疼痛ガ其部位ニ限局セズシテ、他部ニ波及スルコトアリ。是レ上眼窩神經痛ノ加ハルモノニシテ、稀ニ見ル所ナリ。前頭竇痛ハ上眼窩神經痛ト異ナリ。一般ニ特殊ノ壓點ヲ缺キ、其區域ハ竇ノ解剖的範圍ニ限ラレ、又神經痛ハ永ク壓スレバ却テ輕快スルモ、前頭竇炎ニ在テハ疼痛ヲ加フルノミ。且ツ神經痛ニ於ケルガ如キ前頭竇前面皮膚ノ知覺障礙(上眼窩神經

痛ニハ通常皮膚ノ知覺異常ヲ伴フ)ヲ來スコトナキヲ以テ、前頭竇痛ト上眼窩神經痛トヲ誤ルガ如キハ殆ド皆無ナリ。

鼻腔粘膜ハ少ナクモ中鼻道ノ前上部ニ當テ、多小ノ浮腫及發赤ヲ呈セルモノニシテ、猶分泌液ガ半月形披裂ノ前端ヨリ流出スルヲ見レバ、診斷ハ比較的容易ナリ。急性炎ニ於テ、單ニ診斷ノ目的ノ爲ニ消息法ヲ試ムルハ成ルベク避クルヲ可トス。

豫後　其症狀ハ頗ル過激ナルモ、多クハ自然ニ治癒シ、唯少數者ノミ慢性ニ移行ス。眼窩內及頭蓋內合併症ヲ來セルモノハ非常ニ危險ナリ。

療法　急性上顎竇炎ニ於ケル如ク靜臥、發汗、前頭部罨法等ヲ施シ、又中鼻道粘膜ニコカイン及アドレナリン溶液ヲ塗布シテ排泄ヲ促ス。ポリツチエル氏球ヲ用テ分泌液ヲ吸出スルモ可ナリ。排泄不充分ナレバ中甲介ノ前端ヲ切除シ、或ハ又消息法及洗滌法ヲ試ム、症狀非常ニ激烈ナルカ、又ハ合併症併發ノ懼アレバ、竇前壁ニ穿孔術ヲ施ス、即チ眉頭部皮膚切斷ヲ行ヒ、骨膜ヲ剝離シテ內眼角ノ上部、兩側上眼窩截痕連結線上ニ於テ竇壁ヲ鑿開シテ徑約六—八密迷ノ開口ヲ作リ、之ヨリ竇內滲出液ヲ除去シテガーゼタムポンヲ施シ(其詳細ハ慢性前頭竇炎療法ノ下ニ記載スベシ)以テ炎症ノ消失スルヲ待ツテタムポンヲ去リ、皮膚創口ヲ縫合ス。

第二　慢性前頭竇炎

原因　急性前頭竇炎ニ繼發スル事最モ多シ。急性炎ハ多クハ自然ニ治スルモノナレモ、炎性滲出液ノ排泄障礙ヲ來スベキ要件、即チ排泄口周圍組織ノ腫脹、中鼻道ポリープ又ハ中甲介肥厚、骨胞等ニ依リテ、大ニ其經過ヲ妨グラレ終ニ慢性症トナルモノナリ。

其他原因トシテ數フベキハ、前頭竇部ニ於ケル外傷竇壁及其周圍組織ニ於ケル慢性症(例ヘバ第三期黴毒、結核ノ如キ)或ハ總テノ腫瘍(骨腫、肉腫又ハ癌ノ如キ)ニ繼發シ、又ハ隣接副鼻竇炎、殊ニ前部節骨胞窠炎ノ傳播又ハ前頭竇內穿孔ニ依テモ發生シ得ルモノナリ。

病理解剖　大體ニ於テ浮腫及纖維性ノ二期ニ分ツヲ得ルナリ。慢性前頭竇炎ニ在テモ、種々ノ程度ノ浮腫及充血ヲ呈ス。粘膜ノ表面ハ或ハ平滑、或ハ凹凸不平ニシテ、時トシテハポリープヲ形成ス、ツツケルカンドル氏ハ一例ニ

於テ囊腫ヲ見タルコトアリ。粘膜ノ色ハ蒼白又ハ多少赤紅色或ハ又黄褐色ヲ呈セリ。

鏡檢上表皮細胞ハ一般常態ニシテ、唯往々纖毛ノ缺如セルヲ見ルコトアリ。結締組織ハ浮腫性ナリ。血管ノ周圍及表皮下組織ニハ多數ノ圓形細胞浸潤ヲ見ル。

時日ヲ經過スルニ從ヒ、浮腫性粘膜ハ次第ニ纖維性トナリテ、非常ニ肥厚シ、結締組織ハ密トナリ、圓形細胞ノ浸潤モ亦減少スレ𪜈、或ル他ノ部ニ於テハ肉芽組織ノ如ク、之レガ非常ニ密集セルコトアリ。血管增殖シ、且ツ血管壁モ亦肥厚ス。又往々色素沈著及骨形成ヲ見ルコトアリ。

症候　重ナル症候ハ前頭竇痛ナリ。此疼痛ハ竇內分泌液潴溜ノ如何ニ關係ス。若シ輕度ナレバ單ニ前頭竇部位ノ壓重又ハ緊張感ニ止マレ𪜈、多クハ前頭部頭痛ノ形ヲ以テ現ハル。頭痛ガ全頭部ニ於テ來ル事ハ極メテ稀ナリ。前頭竇ノ前壁又ハ底面、殊ニ內上眼角ノ少シ後方ノ部ハ壓又ハ敲打ニ因リ疼痛ヲ呈スルヲ常トス。前頭竇痛ハ午前ニ甚シク、午後ニ至ルニ及ンデ次第ニ消失ス。是晝間ニ於テハ多ク直立位ヲ取リ、又ハ噴嚏等ノ如キ排泄ヲ促スベキ機會多キ爲メナリ。精神感動、筋肉運動殊ニ前屈運動、喫烟又ハ飲酒等ハ總テ疼痛ヲ增ス。急性增惡ヲ來セバ、急性前頭竇炎ニ於ケルト等シク、疼痛頗ル高度トナル。

慢性前頭竇炎ノ或ル症例ニ於テハ、眼症狀ヲ呈スルモノアリ、即チ患側上眼瞼及ビ時トシテハ眼球ノ輕キ疼痛、羞明、視力減退、視野ノ狹縮或ハ瞳孔反應ノ遲鈍、眼球運動障礙(內方、稀ニ上方運動ノ障礙ヲ起ス)等是レナリ。眼底靜脈鬱血ハ一般ニ輕度ニシテ、其高度ナルハ極メテ稀ナリ。グント氏ハ此等眼症狀發生ノ由來ヲ患側前頭竇粘膜ヨリセル毒素吸收ニ歸セリ。

上眼瞼ニ高度ナル浮腫ヲ呈スルニ至レバ、既ニ眼窩內合併症ノ發生ヲ示セルモノナリ。

分泌液ハ粘液性、膿性等ニシテ漿液性又ハ惡臭性ナルコトハ非常ニ少シ。前頭竇口ニ排泄障礙ノ存セサル限リ、其排泄ハ連續的ニシテ、亦概シテ少量ナルモ、中鼻道粘膜ハ此炎性滲出液ノ爲ニ常ニ多少慢性炎性變狀ヲ呈シ、充血、肥厚又ハポリープ樣變性等ヲ呈スルコト屢々ナルヲ以テ、排泄障礙セラレ、分泌液ガ發作的ニ流出スルコトモ少ナカラズ、或ハ又時トシテ全ク之ガ抑

制セラルヽコトアリ。

合併症 往々顔面ノ丹毒ヲ來シ、又ハ竇壁ノ膨隆、其隣接器官ノ化膿性炎症ヲ起ス。

擴張性慢性前頭竇炎 前頭竇排泄口ガ絶對的或ハ比較的閉塞ニ陷レル場合ニ起ルモノナリ。多クハ二十乃至三十歳ノ青年ニ來リ、竇壁ガ擴張スルニ至ル迄ニハ、前頭竇炎ノ初期ヨリ少クモ一年以上、數十年ヲ要ス、分泌液滯溜ノ爲ニ、竇壁壓迫セラレ、骨壁ハ次第ニ吸收セラレテ非薄トナリ、遂ニ觸診ニヨリテ羊皮紙捻髮音ヲ呈スルニ至リ、更ニ進ンデ或ル部ニ於テハ骨壁全ク消失シ、竇粘膜ハヘルニヤノ如ク皮下ニ膨隆ス。此膨隆ハ通常輕度ニシテ、鳩卵大以上トナルハ稀ナリ。サレモ時トシテ三〇〇立方センチメートルノ液體ヲ包容セルモノアリ。

内容物ハ普通粘液性(ムコチエーレ)又ハ膿性(ピオチエーレ)ニシテ、稀ニ漿液性(ヒドロプス)ナリ。粘膜ハ種々ニ變化シ、萎縮シテ薄クナリ、或ハ肥厚シ、或ハ浮腫性ナルモノアリ。内容液中ニハ細菌ハ非常ニ稀ナルカ、又ハ全ク缺如ス。

前頭竇壁ハ眼窩壁及頭蓋壁最モ非薄ナルヲ以テ、第一ニ此ニ膨隆ヲ來スベキ理ナルモ、頭蓋壁ノ膨隆ニ關シテハ記載極メテ稀ナリ。眼窩壁ニ於テハ上内眼角最モ早ク侵サレ、爲ニ眼球ハ外下方ニ壓迫セラレ、眼球運動及上眼瞼運動ハ非常ナル障礙ヲ受クルモ、視力ノ損傷ヲ招クコトハ少ナシ。眼球ハ次第ニ突出シ、其甚シキニ至レバ下方鼻尖ニ達セシモノモアリト。

擴張性前頭竇炎ハ無痛ニ經過スルヲ常トス。唯稀ニ前頭竇部位ニ限局セル疼痛ノ存スルコトアリ。勿論之レガ感染スレバ激痛及其他炎性症狀ヲ呈ス。

竇壁ノ穿孔 前頭竇粘膜及骨壁ハ其慢性症ニ際シテ往々潰瘍ヲ來シ、炎症ガ隣接組織及器官ニ傳播スルコトアリ。サレモ其數ハ單純性慢性前頭竇炎ノ數ニ比シテ非常ニ少シ。慢性炎ガ潰瘍及竇外膿瘍ヲ作ルニ至ル迄ニハ一年以上數十年ヲ要ス。

前頭竇炎カ斯ク潰瘍性ヲ取ルニハ、必ズシモ其排泄口ノ狹隘及閉鎖ヲ要スルモノナラズ。キリヤン氏ノ調査ニ依レバ、十八例ノ潰瘍性前頭竇炎ニ於テ排泄口ノ異常ヲ伴ヒシモノハ、僅ニ四例ノミナリト。故ニクント氏ハ此原因ヲ以テ細菌ノ毒性增加又ハ毒力强キ細菌ノ混合感染ニ歸セリ。斯クノ如クニシテ粘膜ニ潰瘍ガ起レバ、骨壁モ亦露出シ終ニカリエスニ陷ル。

炎症ガ外方ニ傳播スルニハ猶ホ骨壁ヲ貫通セル所謂穿貫靜脈ノ栓塞性炎症又ハ自然的罅裂ニ依テ媒介セラル、コトアルモノナリ。

總テノ竇壁中最モ多ク侵サル、ハ前頭竇眼窩壁即チ下壁ニシテ(全數ノ約三分ノ二)前壁之ニ次ギ、後壁即チ腦壁ニ於テ最モ稀レナリ。眼窩內瘻孔ハ屢々涙囊ノ近傍ニ於テ外方ニ開口ス。

診斷 前頭竇部位ニ局在セル疼痛、及ビ竇ノ前壁及眼窩壁、殊ニ上內眼角部ノ壓痛ハ殆ンド常ニ前頭竇炎ノ存在ヲ證明スルモノナリト云フモ過言ナラズ。總テ頭痛ガ前頭竇及其周圍ニアル場合ニハ、ヨシヤ鼻腔內所見ノ全クノ前頭竇炎ノ存在ヲ否定セルモノト雖モ、再三再四種々ノ檢査ニ依リテ之ヲ診査セザルベカラズ。所謂上眼窩神經痛又ハインフルエンザニ繼發セル神經痛ナドト診定セラレタルモノノ中ニハ、慢性前頭竇炎ノ潛伏セルコト、實ニ少ナカラザルナリ。

前頭竇痛ハ緊要缺グベカラザル症候ナリト雖モ、單ニ之ヲ以テ直ニ診斷ヲ確定セントスルハ誤レルノ甚シキモノニシテ、吾人ハ尙ホ幾多ノ方法ニ依リ、膿ガ前頭竇粘膜ヨリ分泌セラル、モノナル事實ヲ確メザルベカラズ。

一 消息法及洗滌法 前頭竇ヲ其開口ヨリ消息スルコトハ非常ニ困難ニシテ約半數ニ就テ不成功ニ終ルヲ常トス。是即チ鼻前頭管ガ深在セル外ニ中鼻道ニハ屢々諸種ノ障礙物例ヘバ骨胞、中甲介前端ノ肥厚及其彎曲、ポリープ等ノ存在セルガ爲ニシテ、其他鼻中隔彎曲ハ、非常ナル障礙ヲ來スモノナリ。故ニ此等障礙物ハ可及的豫メ切除スルコト必要ナリ。是レ啻ニ消息子挿入ニ便ナルノミナラズ、之レガ又實ニ姑息療法ノ一部トナレバナリ。

消息子送入法ハ大約次ノ如シ。

自在ニ曲ゲ得ベキ、鈍圓形ヲ有セル銀製消息子ヲ其前端ニ於テ殆ド直角ニ(此角度ハ個人ノ解剖的關係ニ應ジテ常ニ變化スベキモノトス)把柄ヲ此嘴端ト反對ノ方向ニ之レ亦殆ド直角ニ曲グルヲ便トス。其形及長サハ大凡ソ左圖ノ如シ。

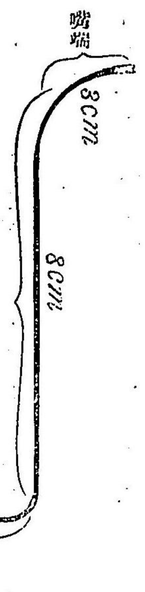

而ノ嘴端ハ約三仙迷、軸長約八仙迷位ナルヲ可トス。把柄ヲ嘴ト同方向ニ〔　　〕形ニ曲グル人ア

ルモ、消息子使用ノ際屢々視野ノ妨礙ヲナスヲ以テ、互ニ異ナレル方向ヲ取ラシムル方遙ニ便ナリ。先ヅ中鼻道ニ存セル膿ヲ豫メ善ク拂拭シ、此ニ十分ニコカイン及アドレナリン溶液ヲ塗布セル後、鼻鏡ノ指導ノ下ニ消息子前端ヲ半月形披裂ニ送入シ、之ニ沿フテ前上方ニ、強力ヲ用フルヿ無ク、靜ニ進行シナガラ半月形披裂ノ前端ニ達セル際、消息子嘴端ヲ少シク內方即チ中隔ニ向ツテ僅ニ轉向セシメ、上方ニ押セバ前頭竇ニ達シ得ルナリ。初學者ハ屢々此消息子嘴端ヲ却テ外方ニ向ハシムル故ニ、消息子ノ頭ハ中鼻道蓋ニ突キ當リ、目的ヲ達セズ、且ツ強力ヲ用ヰテ往々篩骨胞窠乃至篩狀板ヲ突キ破ルヿアリ。中甲介前端ヲ切除シ、又ハ之レガ自然ニ萎縮セルカ、又ハ其他中鼻道ガ異常ニ廣キ場合ニハ、半月形披裂ヲ見出スコトハ決シテ難事ナラザルナリ。消息子嘴端ガ中甲介附著部ノ最前端ヲ越テ、猶二・五仙迷乃至夫レ以上モ上方ニ進入シ得ル時ハ、消息ノ目的ハ既ニ達セラレタルモノナリ。殊ニ此際レントゲン徹照ニ依リテ消息子ノ位置ヲ確メ得レバ頗ル便利ナリ。

洗滌法。消息子ト同樣ナル屈曲ヲ有セル洗滌管ヲ使用スレバ其送入法ハ消息法ニ於ケルト等シ。

消息法又ハ洗滌法ニ依リテ膿ガ鼻前頭管ヨリ湧出スレバ、之レヲ以テ略ボ前頭竇炎ノ診斷ヲ確メ得ルト雖モ、篩骨胞窠ノ著シク發達セルモノニ在リテハ、之レガ屢々大胞トシテ前頭竇內ノ一部ヲ占有シ、且ツ時トシテ其排泄口ガ鼻前頭管內ニ存スルコトアルヲ以テ、此等篩骨胞窠ノ化膿症ト前頭竇炎トヲ區別センハ殆ド不可能事ナリ。

二　前頭竇ノ電氣徹照法

ホーセン氏舊式ランプヲ用フ。暗室中ニ於テ護謨鞘ニ包マレタルホーゼン氏ラムプヲ眼窩ノ內上角ニ押シ當テ點火スレバ、前頭竇壁ガ特別ニ厚カラザル限リ、光線ハ竇壁ヲ透過シテ、竇ハ鮮明ニ徹照セラル。其際モシ孰レカノ一側ニ疾患存スレバ、他側前頭竇ニ比シテ光線ノ透過度ヲ異ニスル故ニ、著シク陰影ヲ呈シ、明ニ前頭竇中隔ニ依テ限劃セラルルヲ見ルベシ。

電氣徹照法ニ於テハ光線通過度ノ輕微ナル差ヲ利用スルモノナルガ故ニ、健康體ノ多數ニ就キ大ニ經驗ヲ積マザルベカラズ。サレモ竇壁ハ個人ニ依リテ非常ニ厚薄ノ差ヲ異ニスルヲ以テ、其診斷的價値ハ比較的僅少ナリ。夫レ故ニ一ノ補助的診斷法トシテ單ニ鼻腔內所見ヲ確定スルノ資料ニ供ス

ルニ過ギズ

三　頭蓋ノ前後徑ニ於ケル**レントゲン**線徹照法

ゴルドマン氏ガ始メテ**レントゲン**線ヲ前頭竇炎ノ診斷ニ向テ應用シタルモノニシテ、氏ハ實ニ前後徑(即チ後頭前頭徑)ニ於テ徹照セリ。左右徑ヨリ徹照セルモノニ在ツテハ、兩側前頭竇ガ互ニ重リ合ヒ、其生ゼル陰影ノ判定ニ苦ムモ、前後徑ヨリ徹照スレバ、左右ノ各前額竇像ヲ一目ノ下ニ比較シ得テ極メテ便ナリ。

レントゲン線徹照法ニ依レバ、前額竇ノ解剖的限界及異常ハ明瞭ニ現ハレ、且ツ之ヲ撮影シ得ルモノナリ。モシモ膿及ビ粘膜浸潤存在スレバ著シキ陰影ヲ呈ス。輕度ナル陰影ハ單ニ粘膜浮腫ノミニ依テモ生ズルモノナリ。兩側ニ同時ニ炎症アレバ兩側前頭竇ノ鮮明度ヲ比較鑑定スル「困難ナリ。殊ニ其陰影左程高度ナラザル場合ニ於テ然リトス。サレモ**レントゲン**線徹照ニ依リテ生ズル陰影ハ、電氣徹照法ニ於ケル夫レト異ナリ、前頭竇骨壁ノ厚サニ關係セザルヲ以テ、其診斷的價値遙ニ大ナリ。是レヲ以テ今日ハ前頭竇炎ノ診斷ニ當テ**レントゲン**撮影ハ必須缺クベカラザルモノトナルニ至レリ。

合併症ヲ伴ヘル場合、即チ前頭竇ノ前壁及下壁ニ骨膜肥厚、膿瘍又ハ瘻孔ヲ生ゼル時ニハ、診斷ハ比較的容易ナリ。唯此際鼻前頭管閉塞セラレ、鼻腔內所見ノ全ク缺如セルモノニ在テハ、稍困難ナルヲ免レズ。然リト雖モ、斯ル場合ニ在テ鑑別診斷トシテ考フベキハ唯竇壁ノ結核及第三期性黴毒ノミナリ。自然孔ノ閉塞原因ハ鼻側ノミナラズ、前頭竇側ニ於テモ之ヲ見ル。從テ消息法ノ不結果ナル時ニ於テハ、止ムナク吾人ハ患者ノ自覺的及他覺的症狀及**レントゲン**撮影ニ依賴スルノ外ナシ。前頭竇ハ其範圍一定セズ、加之腦ト最モ親密ナル關係ヲ有セルヲ以テ、上顎竇ニ試ミシガ如キ探膿的竇壁穿刺法ハ絕對的ニ使用スル「ヲ得ズ。最モ確實ナル診斷法トシテハ眉弓頭部ニ於テ前頭竇壁ノ試驗的穿孔術ヲ施スニアリ。(其術式ハ療法條下參照)。

療法　姑息的療法及根治的外科療法ノ二種アリ。

第一　姑息的療法　コレ唯前頭竇內ニ潴溜セル炎性分泌物ノ排泄ヲ促シ、以テ出來ベキ丈ケ治癒ノ目的ニ達セシメントスルモノナル故ニ、危險症狀ノ未ダ切迫セザル場合ニハ、先ヅ此療法ニ依ルベキモノナリ。

慢性炎症ニ於テハ、常ニ中鼻道及中甲介前端粘膜ノ炎性肥厚或ハ炎性產物

(ポリープ)ノ如キヲ伴ヒ、之レガ爲ニ分泌液ノ排泄著シク障礙セラレ、又消息法及洗滌法ヲ試ムルニ當ツテモ、亦一ノ妨礙トナルヲ以テ、先ヅ第一ニ之レヲ切除セザルベカラズ。加之常態中甲介ト雖モ、其前端ヲ除去スレバ之ニ依リテ漏斗部ヲ精細ニ檢シ得ルヲ以テ、便宜頗ル大ナリ。ハーエック氏ハ中甲介前端ノ切除ニ依テ、前頭竇分泌液ノ排泄ヲ盛ナラシメ、以テ急性炎ノミナラズ、慢性炎ヲモ全治セシメ得ルコトアリト主唱セリ。中甲介切除ノ利益ハ單ニ之ニ止マラズ、即チ普通前頭竇炎ニ關聯シテ常ニ侵サルベキ鼻前頭管周圍ノ節骨胞巣ノ變狀モ之ニ依リ檢査シ、且施術シ得レバナリ。

一　中甲介切除法　中甲介及其周圍ニ二〇%コカイン溶液及アドレナリンヲ塗布シテ、十分ニ局所的痲醉及貧血ヲ起サシメ、ベックマン氏中甲介切除鋏ヲ以テ、先ヅ中甲介最前端ヲ其附著部ニ於テ切リ、次ニ中甲介遊離緣ノ前部三分一ノ部ニ、之ニ直角ナル方向ニテ、中甲介附著部ニ達スル迄ノ切斷ヲ施シ、後之ヲ冷蹄係又ハルック氏鼻鑷子ヲ以テ除去ス。或ハ此目的ニ向テグリユムワルド、ハルトマン氏鑷子ヲ用フルモ可ナリ。

二　自然孔ヨリスル消息及洗滌法　竇ノ自然的排泄道ハ屢々鼻側又ハ前頭竇側ヨリ粘膜瓣又ハ粘膜腫脹等ニ依リテ狹隘トナリ、又ハ閉塞セラレ、排泄ヲ澁滯セシメラルヽコト少ナカラザルガ故ニ、此排泄管ニ消息子ヲ送入シテ排泄ヲ促スハ診斷及治療上必須ナル要件ナリ。(其送入法ハ既ニ前條詳說セリ)

洗滌法モ亦診斷ノ際用ヰシ如キ器管形ノカニューレヲ鼻前頭管ニ送入シ、微溫生理的食鹽水又ハ二—三%硼酸水ヲ以テ竇內ヲ洗滌ス。洗滌ハ分泌物粘稠ナル時ニハ、之ヲ稀釋シテ以テ自然的排泄ヲ促スコトアリ。洗滌ニ際シテ壓力ヲ强クスルハ、疼痛ヲ來ス等其他種々ノ點ニ於テ絕對的ニ不可ナリ。排泄管ガ炎性變狀ニ依テ狹隘トナレル時ニハ、小銳匙ヲ以テ輕ク搔抓スルモ可ナリ。シエッフェル氏ハ二ミリノ太サアル眞鍮製消息子ヲ自然口ニ送入シ、篩骨胞巣壁ヲ破碎シテ人爲的排泄道ヲ作成セシモ、危險多ク且ツ效果少キヲ以テ今ヤ全ク廢レタリ。

洗滌法ニ依リテ分泌液既ニ粘液性トナルニ至レバ、前頭竇內ニ二—五%硝酸銀溶液ヲ約半筒(プラワッツ氏注射管ノ)許リ注入スレバ治癒ヲ早ムルコトアリ。

三　前頭竇前壁ニ於ケル穿孔術 Trepanation.

此手術ハ急性炎又ハ慢性炎ノ急性增惡、或ハ危險ナル合併症併發ノ懼レアル場合ニ於テ、一時危急ヲ救フ爲メ、又ハ診斷的ニ行フニ過ギズ。骨カリエス又ハ其他既ニ合併症ノアルモノ等ニ向テ、之ニ依テ全治ヲ望マンコトハ勿論不可能ナリ。

術式。　眉弓頭端ヨリ上眼窩緣ニ沿ヒ、約三—四仙迷ノ皮膚切開ヲ施シ、皮膚及骨膜ヲ鉤ヲ以テ上下ニ開キ、略ボ眉頭部ノ位置ニ於テ鑿又ハトレパンニテ骨壁ニ大凡ソ二分ノ一—一仙迷ノ直徑アル一小孔ヲ鑿開ス。

骨壁上ニ於テ眉頭部ノ位置ヲ知ラントスルニハ、兩上眼窩孔ヲ連絡スル直線ト、之ニ向テ前淚骨櫛ヨリ引ケル垂直線トノ交叉點ニ於テ之レヲ求ムルニアリ。

斯クテ竇壁穿孔ノ目的ヲ達スレバ、竇內滲出液ヲ排除シ、肉眼及ヒ消息子ヲ以テ竇內粘膜、骨壁ノ變化及自然的排泄口ノ狀態ヲ隈ナク檢シ、左程ノ變狀ナキ時ハ外部ドレン(或ハ鼻腔內ドレンヲ自然口ニ置クモ可ナリ)ヲ裝置シ皮膚ヲ縫合シ、爾後每日洗滌法ヲ行フ。

第二　根治的外科手術

此方法ニ關シテハ、古來幾多ノ術式アリ。サレ𪜈吾人ハ手術ノ要件トシテ、竇前壁ヲ出來ル丈ケ廣ク鑿開シテ總テノ病的變狀ヲ勦絕シ、又同時ニ病的篩骨胞窠ヲモ切開シ得、猶ホ再發ノ患無カラシメ、且ツ顏面醜形ヲ殘スコト極微ナル樣ニ務メザルベカラズ。此目的ニ向テ滿足ナル術式ハ實ニグー、キリヤン氏術式及骨形成的術式ノ二ナリ。余ハ之ヲ說クニ先チテ、從來用ヰラレシ諸家ノ術式ニ就テ說カントス。

第九圖

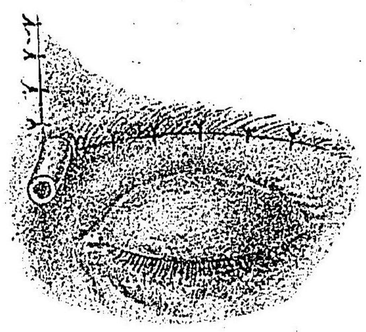

クント氏前頭竇根治手術ノ圖　皮膚切開線及ドレーン裝置ノ狀ヲ示ス

一　前頭竇前壁ノ除去ヲ以テスル根治手術法

クント氏術式

圖ニ示セル如ク、第一ニ眉頭ヨリ眉ノ外部約三分一程ノ點ニ至ル迄、上眼窩緣ニ沿ヒ、尙又他方ニハ眉頭ヨリ之ニ直角ニ上方ニ向テモ亦長サ數仙迷ノ皮膚切開ヲ施シテ、皮膚及

骨膜ヲ剝離シ、鑿及骨鑷子（ロムボルド氏又ハヤンゼン氏骨鑷子ヲ便ス）ヲ用ヰテ前頭竇ノ前面骨壁ヲ悉ク除去シ、骨緣ヲ平滑ナラシメ、竇內ニ存セル篩樣突起モ亦之ヲ去ル。粘膜ハ竇腔ノミナラズ、進デ鼻前頭管ヲモ搔爬シ、後チ眉頭部ニ外部ドレンヲ置キ、皮膚創緣ヲ縫合ス。兩側前頭竇ノ侵サレタルモノニ在ツテハ、⊥形皮膚切開ヲ行ヒ、前頭竇中隔及其骨前壁ヲ全部除去ス。

後療法　爾後每日竇內ヲ稀薄昇汞溶液ニテ洗滌ス。竇內肉芽發生十分ナレバ二%硝酸銀又ハ鹽化亞鉛溶液ヲ竇內ニ注射ス。第六—第七日目ニ縫絲ヲ去リ、ドレーンハ分泌ノ終熄スル迄存置ス。クント氏ノ說ニ依レバ、之ニ依テ長クモ大約六週日ヲ以テ全治スト。

前頭竇下壁ニ病變存ズレバ、之レ亦同時ニ除去セラル。此術式ノ缺點トスル所ハ、ドレーンノ存セシ部ニ、皮膚ノ瘢痕性凹陷ヲ殘スト、及ビ前頭竇ニ殆ド必發的ナル篩骨胞窠炎ヲ所置シ得ザルニアリ。

其他ヲビン、ゲル、ブラウン、及ルック、オグストン諸氏ノ術式モ亦前頭竇ノ骨前壁鑿開ヲ目的トセルモノナルモ、單ニ歷史的價値ヲ有スルニ過ギザルヲ以テ說明ヲ省ク。

二　前頭竇下壁ノ除去ニ依ル術式（即チヤンゼン氏術式）

眉ノ少シク下方ニ於テ、之ニ平行シテ上眼窩緣ノ外端ヨリ、鼻骨側壁ニ達スル圓形皮膚切開ヲ行ヒ、骨膜ヲ剝離シテ上眼窩壁ヲ曝露セシメ、之ヲ鑿開除去シ、竇粘膜及肉芽ヲ悉ク搔爬ス。此法ニ依レバ、同時ニ前部篩骨胞窠ヲモ併セテ施術シ得ルノ便宜アリ。唯其缺點トシテハ竇內ヲ十分ニ診査シ得ザル點ニ在テ存ス。

三　前頭竇ノ前及下壁除去ヲ以テスル術式

（一）リーデル氏術式　此方法ハ前頭竇ノ前壁及下壁ヲ上眼窩緣ト共ニ全部除去スルモノナリ。之ニヨリテ手術面ハ十分ナル廣サヲ得。有リト有ラユル病的變化、殊ニ再發ノ原因トナルベキ深キ彎入モ亦悉ク搔爬シ得テ剩ス所ナキヲ以テ、外科的ニハ眞正ナル根治手術ト稱スベキナリ。サレモ唯上眼窩緣ノ除去ガ、高度ナル顏面醜形ヲ來スハ此術式ノ避クベカラザル大缺點ナリトス。

（二）キリヤン氏術式　施術ニ先ツテ前頭竇ノ解剖的區域及限界ヲレントゲン撮影ニ依テ豫知スルコト必要ナリ。是レ吾人ハ之ニ依テ無要ナル皮膚

ノ切開及骨膜剝離ヲ避ケ得ベケレバナリ。又鼻腔内ニ於ケル障礙物即チ鼻中隔畸形、中甲介前端、ポリープ等モ亦豫メ除去スベシ。

患側ノ眉毛ヲ剃リ落シ(或ハ極メテ短ク切リ)、手術面及ビ其周圍ヲ廣ク石鹼、刷毛、アルコホル及ビ昇汞ヲ以テ型ノ如ク消毒シ、頭部及ビ顏面ヲ悉ク消毒巾ヲ以テ包ミ、鼻腔内或ハ後鼻腔内タムポンヲ施シ、然ル後チ全身痲醉ノ下ニ施術ス。

術式。皮膚切開線ハ眉弓ノ外端ヨリ始メ、上眼窩緣ニ平行シナガラ眉頭端ニ達シ、之レヨリ下方ニ大圓形ヲ畫キ、鼻根外側ヲ經テ上顎骨前頭突起ノ中央部ニ向テ外下方ニ(左圖ヲ見ヨ)走リ、其下端ヲ凡ソ鼻骨ノ下端ヨリモ尙ホ少シク下方ニ達セシム。此皮膚切開ノ際ニ於ケル止血ハ、常ニ結紮ヲ以テセザルヲ原則トス。コレ結紮絲ノ結節ガ屢々前頭竇炎再發ノ原因トナレバナリ。故ニ出來ル丈壓迫ニ依テ止血セザルベカラズ。

鉤ヲ以テ皮膚ヲ上方ニ引キ上ケ、所謂上部骨膜切開ヲ上眼窩緣ヨリ約六—八密迷上方ニ、之ニ平行線ニ於テ施ス。是レ即チ後ニ形成セラルベキ上眼窩骨弓ノ上緣トナルモノナリ。此切開線ハ内方鼻骨上緣ニ終ル。

第十圖

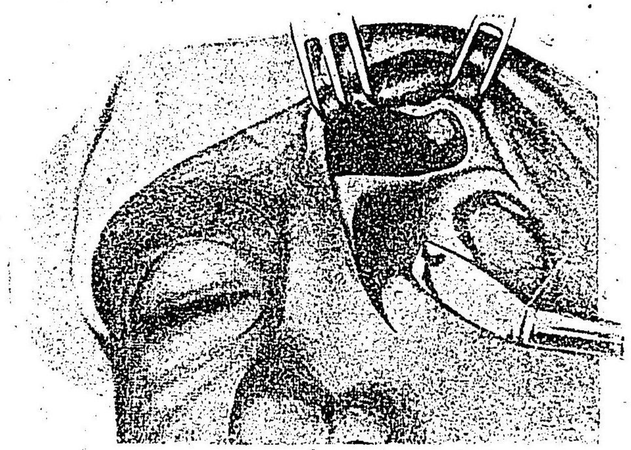

キリヤン氏前頭竇根治手術ノ圖右方ノ太キ黑線ハ皮膚切開線ヲ示ス

次デ上眼窩緣ニ一致セル部ニ於テ、下部骨膜切開ヲ施シ、内方ニハ内上眼窩隅ヲ曲リテ、上顎竇前頭突起ニ達セシム。此ノ上下骨膜切開線ノ間ニ存セル骨ハ、此ニ骨弓 Supraorbitale Spange トシテ存留セシムルモノナリ、之レ故ニ此部骨膜ハ之ヲ腐骨ニ陷ラザラシムル爲ニ、決シテ剝離セザルモノトス。

次ニ骨弓ノ内端ニ近ク、竇壁ニ一小孔ヲ穿チ、之レヨリ消息子ヲ以テ竇ノ廣袤ヲ探知シ、然ル後チ骨膜ヲ竇ノ限界ニ達スル迄、前壁ヨリ剝離シ、骨弓トシ

テ殘存セシムベキ部ノミヲ殘シ、竇ノ前壁全部ヲ除去ス。此目的ニ向テ最モ便利ナルハキリヤン氏角狀鑿及ヤンゼン氏骨鏉子ニシテ、先ヅキリヤン氏鑿ヲ以テ骨弓ノ上緣即チ上部骨膜切開線ニ沿ヒ一小溝ヲ穿チ、之レヨリ他部ノ骨壁ヲ凹形鑿及ヤンゼン氏骨鏉子ニ依リテ悉ク除去ス。骨創緣ハ常ニ必ズ平滑ナラシメザルベカラズ。竇內粘膜ハ一小彎入ニ至ル迄、殊ニ骨弓ノ後面ハ屢々看過セラルヽヲ以テ、コレ亦注意シテ悉ク搔爬除去スベシ。

次ニ下部骨膜切開線ヨリ、眼窩壁骨膜ヲ剝離シ、竇內面ヨリ入リテ眼窩蓋ヲ除去ス。此際眼球周圍組織ヲ損傷セザル樣ニ注意セザルベカラズ。キリヤン氏原術式ニ在テハ、滑車ノ切除ハ複視ヲ殘スベキヲ以テ、之レガ切除ヲ避ケシモノナルモ、前頭竇ガ滑車ヨリ猶外方ニ及ベルモノニ於テ、之ヲ殘スハ再發ノ原因トナルヲ以テ、勢ヒ切除セザルベカラズ。近來ノ研究ニ依リテ、滑車切除ハ施術後、暫時複視ヲ來ススモ、終ニハ自然ニ消失スルモノナルコト明カトナリシ以來、滑車切除ハ決シテ顧慮スルノ價値ナキモノトナレリ。

最後ニ上顎骨前頭突起ヲ切除ス。此際成ルベク鼻腔粘膜ヲ損傷セザル樣ニ注意シ、鼻粘膜ヲ前方ニハ鼻骨外緣ニ沿ヒ、後方ニモ亦之ニ平行ナル垂直線

ニ於テ、上方ニハ篩板ニ近ク、水平方向ニ切斷シ、此ニ下方ニ基底ヲ存ゼル粘膜瓣ヲ作ル。サレ𪜈此粘膜瓣ヲ作ルコトハ頗ル難事ニシテ、加之時間ヲ徒費スルコト夥シ。又之ヲ作レルガ爲ニ治癒ヲ早ムルガ如キ事モナキ故ニ必須事項ト云フベカラズ。

而シテ此ニ生ゼル前頭竇鑿開部ヨリ入リテグリュムワルド、ハルトマン氏鏉子及鋭匙ヲ以テ前部篩骨胞窠ヲ破碎摘去ス。是ニ由テ前頭竇ハ廣キ交通路ヲ以テ、鼻腔ニ通ゼル一大腔ニ變ズ。此ニ至リテ前頭竇ヨリ大キ謨護ドレーンヲ鼻腔內ニ向ツテ裝置シテ、皮膚創緣ヲ縫合シ、繃帶ヲ施シ、以テ手術ヲ終フ。キリヤン氏ハ施術後二日程眉外端ニ小ナル謨護ドレーンヲ置ケリ。ハーエック氏ハ猶多數日之ヲ存置スルヲ可トスト說ケルモ、ツアルニコ氏ハ全ク不必要ナリトシ。唯急性增惡又ハ腦合併症アル如キ場合ニハ、一期縫合ハ不可ニシテ、創緣ノ一部ヲ數日開開放セル後、二期縫合ヲナスベシト論ゼリ。繃帶ハ日々交換シ、第四—第五日ニ至リテ縫合絲ヲ、第八日目ニ鼻內ドレーンヲ去ル。

後療法。

トシテ毎日鼻腔ヲ清淨ニ拂拭ス。前頭竇ヨリノ分泌ハ大凡二—三

箇月ヲ以テ消失ス。此術式ニ依レバ奥行キ淺キ前頭竇ニ在リテハ、顔面醜形ヲ殘サズ。然レモ深キ彎入ヲ有セルモノニ於テハ、前頭部皮膚ノ甚シキ凹陷ヲ招キ、多少ノ醜形ヲ呈ス。此場合ニハ**パラフィン**皮下注射法ニ依テ之レガ矯正ヲ謀ラザルベカラズ。

第三　骨成形的根治手術法 Osteoplastische radicale Operation 皮膚切開ハ一ハ眉ノ内端ヨリ、約其外部三分ノ一ニ達セル線ト、第二ハ之レニ直角ニ眉ノ内端ヨリ上方ニ走レル線ニ於テ施ス。總テ前頭竇ノ根治手術ニ向ッテハ豫メ**レントゲン**線撮影ヲ試ミ、以テ無要ナル又ハ不足ナル切開ヲ行ハザル樣注意セザルベカラズ。此第二ノ垂直切開線ハ前頭竇ノ内側限界ヨリ少シク尙外方ニ偏スルヲ可トス。是即チ皮膚切開線ト骨創緣トガ一致スレバ、治癒後ニ至リテ爰ニ瘢痕性線狀凹陷ノ起ルヲ避クル爲ナリ。骨膜切開モ皮膚切開ト同樣ニ施シテ之ヲ剝離シ、先ヅ竇前壁ノ下緣ニ一小孔ヲ穿チ、之レヨリ消息子ヲ以テ竇ノ廣袤ヲ實測シ、後チ鑿ニテ前壁下緣ヲ(即チ上眼窩緣)水平ニ、又直角方向ニ於テモ皮膚ノ垂直切開線ニ沿フテ骨壁ヲ切斷シ、皮膚及骨壁ヲ共ニ**ラスパトリューム**又ハ强力ナル鑷子ヲ以テ骨折セシメテ一大瓣トナシ

第十一圖



前頭竇ノ骨成形的手術ノ圖

之ヲ上外方ニ飜轉スルコト第十一圖ノ如シ。斯クシテ竇内ノ病的粘膜ヲ搔爬シ、且楠樣骨突起ヲ切除スルコト他ノ術式ニ異ナラズ。鼻前頭管モ充分ニ擴張セザルベカラザルガ故ニ、場合ニ依リテハ上顎骨前頭突、起及前部篩骨胞窠ノ切除ヲ行ヒ、大ナル護謨**ドレーン**ヲ鼻腔内ニ向テ裝置ス。

後療法トシテハ唯自然ニ放置シ洗滌セザルモノトス、

此術式ノ結果ハ諸家ニ依テ報告異ナレリ。ハーエック氏ノ八例ニ於テハ半數ノ再發、他半數ノ全治ヲ見タリ。エル、フォフマン氏ノ十五例中、一例ハ腦膜炎ニテ死亡シ、一例ハ再發シ、他ノ十三例ハ全治セリ。

第十二圖

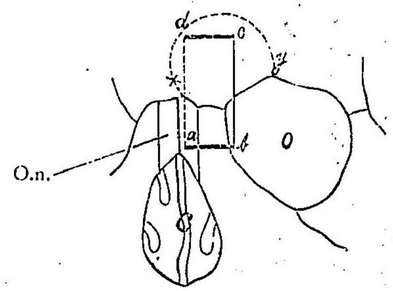

ウキンクレル氏骨成形的前頭竇手術ノ圖

O＝眼窩　C＝鼻腔　abcd＝骨瓣
x-y＝前頭竇限界　On＝鼻骨

ウキンクレル氏ハ上記トハ少シク異ナレル術式ヲ以テ皮膚骨瓣ヲ取リ。即チ上圖ニ示セル如ク鼻骨、上顎骨前頭突起及前頭竇前骨壁ヲ*dc*—*cb*及*ab*ニ於テ切開シ、*ad*ヲ軸トシテ骨折セシメ、*abcd*ナル長方形ヲ呈セル瓣ヲ作ルモノナリ。從テ皮膚切開線モ亦前記ノモノトハ異ナリ、上眼窩緣中央部ニ始マリ、眉中ヲ經テ眉ノ內端ヨリ圓形ヲ作リナガラ、下方ニ一轉シ、鼻梁ヲ超テ梨子狀窩上緣ニ達ス。

キリヤン氏術式ハ深キ彎入ヲ有セル前頭竇ニ對シテハ前頭部皮膚ノ著シキ陷沒ヲ來スヲ以テ、斯クノ如キモノニハ寧ロ却ツテ骨成形的根治手術ニ依ルヲ可トス。

前頭竇手術適應症

一　急性炎　自然的治癒ノ傾向著シキ故ニ、姑息的療法ニテ十分ナリ。中甲介前端ノ切除、前頭竇洗滌等ニヨルモ、ナホ效果疑シケレバ止ムヲ得ズ竇前壁ノ穿孔術ヲ試ムベシ。既ニ眼窩內及頭內合併症又ハ外部穿孔等ヲ來セバ、根治的外科手術ハ最早寸時モ猶豫スベキニ非ラズ。

二　慢性炎　一部ノ鼻科學者ハ根治手術ニ依ルニ非ラズンバ、決メ慢性エムピエームヲ全治セシメ得ズト唱導セルモ、吾人ノ經驗ハ實ニ之ニ反セリ。

當ニ姑息的療法ニ依テ全治セルモノヲ見ルノミナラズ、出來得ベクンバ姑息的療法ヲ以テ治癒ニ勉ムルハ總テノ希望ナリ。故ニ吾人ハ之レト根治的療法トノ間ニ適應症ノ嚴正ナル限界ヲ作ルノ必要アリ。鼻內手術殊ニ中甲介前端ノ高位切除法及ビ肥厚性中鼻道粘膜ノ除去、洗滌法等ノ施術後、幾何時日ヲ經テ其結果ノ成、不成ヲ確定スベキカハ勢ヒ問題トナラザルヲ得ズ。

鼻內手術ヲ以テ一體ニ些ノ效果ナシト信ゼルフランス學者ハ其施術後一乃至二週間ニシテ猶ホ膿分泌止マザレバ根治手術既ニ適應セリト說ケルモ、是レ頗ル早計タルヲ免レズ。根治手術ガ全ク弊害ナキモノナラバ可ナランモ、多少ナリモ顏面ニ瘢痕乃至醜形ヲ殘スニ於テハ、然カク匆忙之ヲ推奬スルハ失當ナリ。況ンヤハーエック氏ノ如キハ鼻內手術後數個月乃至年餘

ニ亘リテ猶全治ヲ得タルノ實例ヲ有セルニ於テオヤ。之レ故ニ鼻内手術ニ依リ多少ナリトモ輕快ヲ得タルニ於テハ、危險症狀ノ加ハラザル限リ、長時日閉其結果ヲ期待スベキモノナリ。

然リト雖モ、モシ鼻内手術ヲ行フモ、猶頭痛及前頭竇壁ノ壓痛去ラズ、或ハ却テ增進シ、又發熱其他合併症發生ノ疑アルニ至レバ、根治手術ノ必要ナルコト云フヲ俟タズ。サレモ何時施術スベキカノ期限ノ問題ニ至リテハ、吾人ハ之ヲ概言シ能ハザルヲ如何セン。前頭竇炎ニ對シテ吾人ノ恐ルヽ所ハ、腦合併症ノ襲來ニ在ルモ、此合併症ハ前頭竇エムピエーム ノ數ニ比シ非常ニ少ニシテ、唯僅カニ醫治ヲ受クルヿナク、全ク自然ニ放任セラレタル患者ニ於テ之ヲ見ルニ過ギス。適當ナル鼻内手術ノ施サレタルモノニ在テハ、殆ド之レナキニ徵シテモ、其敢テ恐ルヽニ足ラザルモノナルヲ知ルベシ。

根治手術ニ當リテ吾人ノ懸念スル所ハ、當然其結果ノ良否及施術ニ關スル生命ノ危險ノ有無ナリ。今日迄ノ經驗ニ依レバ、施術ノ成績ハ比較的良好ニシテ、往々再發ヲ見ルニ過ギザルガ、凡ソ如何ナル外科手術ニ於テモ、絶對的ニ再發ヲ豫防スルコトハ殆ド不可能ナリ。第二ノ問題ニ就キテハ不幸ニシテ施術ニ原因セル腦合併症ノ襲來ヲ全ク否定スルコト能ハザルナリ。唯總テノ醫家ハ此不幸ナル結果ヲ公表スルヲ忌ムガ爲ニ、其數ニ就キテ統計シ得ザルヲ悲シム。

余ハ次ニ數多ノ術式中何レヲ擇ブベキカニ就テ一言セントス。

(一)合併症ナキ場合　前頭竇小ニシテ淺ケレバキリヤン氏舊術式(滑車ヲ存置スルモノ)最モ多ク用ヰラル。サレドモクント氏術式モ亦利アリ。前頭竇大ニシテ顳顬側ニ廣ク展開セルモノニ在テハキリヤン氏改良術式(滑車ヲ眼窩蓋ト共ニ切開スルモノ)最モ優越セルモ、顔面醜形ヲ殘スコト甚シ。故ニ場合ニ依リテハ骨成形的根治手術ニ依ルヲ可トス。

(二)合併症ヲ伴ヘル場合　其症狀ノ狀態及醫師ノ見解ニ依テ各異ナレル方針ヲ取ラザルベカラズ。例ヘバ竇前壁ノ腐骨又ハ穿孔等ノ爲、其大部分ガ侵サレタル如キニ於テハ、上眼窩骨弓ヲ作リ難キ故ニ、リーデル氏術式ニ則リテ創面ヲ開放シ、前頭部皮膚ノ蜂窠織炎又ハ腦合併症ヲ併發セル場合ニ際シテハ、第一期皮膚縫合ハ絶對的ニ不可ニシテ、常ニ創面ヲ開放シ、又ハ太キドレーンヲ以テ之ヲ外方ニ誘導セザルベカラズ。

第三章　篩骨胞窠エムピエーム

原因及病理解剖

急性傳染性疾患及隣接副鼻竇炎ニ繼發スルコト最モ多シ。

篩骨胞窠ノ胞内粘膜ハ薄ク、且ツ粗鬆ナルヲ以テ、其炎症ニ際シテハ直ニ高度ノ浮腫ヲ呈ス。慢性炎ニ於テ殆ド必發産生物ハ篩骨ヲ被フ鼻粘膜ニ發生スル粘液ポリープナリ。此中鼻道ポリープナルモノハ篩骨胞窠炎ニ伴フ鼻粘膜浮腫ニ基クコト最モ多キモ、是ノミヲ以テ其原因トハ見做スヿ能ハズ、即チ他ノ副鼻竇炎ニモ發生シ得ルノミナラズ、ツッケルカンドル氏ノ解剖所見ニ依レバ總テノ副鼻竇ガ悉ク健在セルニモ拘ラズ、猶ポリープノ發生ヲ經驗セリト。

篩骨胞窠エムピエームニ於テモ骨壁ハ或ハ肥厚シ、又ハ時トメ萎縮ニ陷ル。前頭竇ニ見タル如ク、篩骨胞窠ニモ亦ムコツエーレヲ形成シ、鼻内ノミナラズ、或ハ往々紙板ヲ壓迫シテ眼窩内ニ膨隆シ、稀ニ雞卵大ニ達スルコトアリ。

症候

急性炎　篩骨胞窠ハ前頭竇又ハ上顎竇ト異ナリ深在セルト、加之其急性症ハ鼻腔及他ノ副鼻竇炎ニ併發スルヲ常トスルヲ以テ、其症候頗ル不定、不確實ナリ。吾人ノ經驗ニ依レバ、深在性頭痛及鼻根部ニ限局セル鈍痛、穿刺樣感其他ノ異樣感覺ハ多ク篩骨胞窠炎ニ關係セリ。

嗅覺ハ常ニ甚シク侵サル。是レ嗅覺部位ノ炎症ト及ビ此部粘膜ガ炎性分泌液ニ被ハルヽニ基クモノナリ。

一般狀態モ亦非常ニ侵サルヿ多シ。時トメ鼻根、眼窩下及頰部等ノ部位ニ於テ發赤、腫脹ヲ認ム。前頭竇内ニ侵入セル所謂前頭篩骨胞窠 frontale Siebbeinzelle ノ炎症ハ、前頭竇炎ニ於ケルト等シク、前頭竇前壁ノ疼痛ヲ起ス。又其他前部篩骨胞窠炎ニ際シテモ、亦往々鼻根部、涙骨部及上顎骨前頭突起上ニ於テ壓痛ヲ認メラル。

慢性炎　急性炎ト異ナリ、慢性炎ニ於テハ篩骨胞窠全部ノ侵サルヽコト極メテ稀ニシテ、多クハ個々又ハ少數群ノ胞窠侵サレ、又ハ前部或ハ後部篩骨胞窠ニ限局セラル。

深在性頭痛、鼻根部ノ異常的感覺等ヲ呈スルコト、急性炎ニ於ケルガ如シト

雖モ、普通之ニ比シテ輕微ナリ。或ハ全ク之ヲ缺如スルヿアリ。時トシテハ非常ニ激烈トナリ、精神ノ鬱抑、身體倦怠等ノ症狀ヲ呈スルコトアリ。篩骨胞窠炎ニ於テハ他副鼻竇**エムピエーム**ニ於ケルヨリモ弱視症ノ來ルコト遙ニ屢々ニシテ、嗅覺モ亦侵サルヽヲ常トス。

分泌液ハ漿液性、粘液性又ハ膿性等種々ニシテ、概シテ其多數ハ膿性ナリ。其量ハ場合ニ依リテ非常ニ差違アリ、或ハ乾燥シテ痂皮ヲ作リ、或ハ時トシテ驚クベク多量ナリ。稀ニ惡臭性ヲ呈シ、其狀恰カモ**オツエナ**ニ類スルコト稀ナラズ。

前部篩骨胞窠ノ分泌物ハ中鼻道ニ、後部ノ夫レハ嗅覺披裂ニ流出ス。

中鼻道粘膜ハ炎性刺戟ニ依リテ常ニ浮腫ニ傾キ、粘液**ポリープ**ヲ發生セルコト普通ナリ。

合併症　致命的合併症ハ急性症ニ併發スルコト、慢性症ニ於ケルヨリモ遙ニ多數ナリ、サレド大體ニ於テ篩骨胞窠炎ニ合併症ノ來ルヿハ非常ニ稀ナルモノナリ。頭內合併症(腦膜炎、前頭葉膿瘍等)ハ栓塞性靜脈炎又ハ篩板ノ穿孔ニ依テ媒介セラルヽモノニシテ、時トシテハ篩骨化膿症ガ先ヅ眼窩ニ穿

孔シ、更ニ眼窩ヨリ頭蓋ヲ侵スコトアリ。

篩骨胞窠ハ其壁甚ダ薄ナルヲ以テ、排泄口狹隘トナリ、又ハ閉塞セラルレバ、分泌液ノ滯溜ニ依リテ容易ニ擴大ス。是レ只中甲介又ハ篩骨大胞ノ如キ鼻腔內ニ現ハレタルモノノミナラズ、他ノ內部ニ潛在セルモノニモ亦來ルヲ以テ、或ハ往々之レガ紙板ヲ壓シテ眼窩內ニ隆起スルコトアリ。此場合ニハ內眼角ニ當リテ一小腫瘍ヲ生ジ、眼球ハ外方(稀ニ下方)ニ向テ壓排セラル。サレド視力障礙ヲ來スコト少シ。モシ蝴蝶骨竇壁上ニ存スル胞窠ノ膨張ヲ來セル時ニハ、稀ニ視神經萎縮又ハ失明ヲ招クコトアリ。斯クノ如キ腫瘍ガ永ク存在スレバ、胞窠相互間ニ存在セル隔壁ハ、互ニ融和シテ一大腔洞トナル。症狀ハ常ニ非常ニ慢性ニシテ、內容ガ漿液性ナル限リ無痛ニ經過シ、壓ニ依リ波動ヲ呈ス。

化膿性篩骨胞窠炎ニ於テ其粘膜及隔壁ニ潰瘍ヲ來セバ、壁ガ非常ニ薄キヲ以テ、各胞ハ容易ニ相互ニ融合シ、爲ニ多數ノ胞窠ハ大ナル海綿樣肉芽ヲ以テ充タサレタル一大腔ト變ジ、本來ノ胞窠壁ハ棘狀突起トシテ腔內ニ殘留ス。猶潰瘍ガ篩骨外壁ニ生ズレバ、他ノ副鼻竇或ハ頭內或ハ眼窩ヲ侵ス。

篩骨胞窠炎ノ眼窩ニ於ケル傳播ハ、紙板ノ自然的罅裂或ハ其穿孔ニ基クモノニシテハーエック氏ハ之レヲ急性及慢性ノ二型ニ分テリ。

急性型ノモノニ在リテハ、俄然襲來スル戰慄、激烈ナル熱候、頭痛、眼瞼腫脹、眼球突出及眼球轉位(多クハ外方稀ニ下方ニ)起リ、眼球運動ハ遲緩、或ハ全タ不能トナリ、弱視亦之ニ加ル。膿ハ或ハ外方ニ破レ、又ハ稀ニ眼窩壁ヲ破リテ頭蓋内ニ侵入スルコトアリ。慢性型ノモノハ疼痛及激烈ナル炎性症候ヲ伴フコトナクシテ内眼角ニ硬キ浸潤ヲ生ジ、徐々ニ眼球位置ノ變狀ヲ招來ス。

診斷 全篩骨胞窠ガ同時ニ炎症ニ陷ルコト稀ニシテ、多クハ一個又ハ數個ノ胞窠ガ孤立性ニ侵サルヽモノナリ。後部篩骨胞窠ハ吾人ノ視覺及觸感ノ達シ難キガ故ニ、其疾患モ亦看過セラルヽコト多キハ必然ノ理ナルモ、然ルニ吾人ノ經驗ニ依レバ、前部篩骨胞窠程多ク侵サレザルガ如シ。屢々再發スル頑固ナル中鼻道粘液ポリープ或ハ所謂惡臭性鼻膿漏 Sog. Ozaena ノ大多數ハ實ニ篩骨胞窠炎ニ原因スルモノナリ。

開放性及閉鎖性篩骨エムピエームノ區別ヲ爲スコト必要ナリ。開放性エムピエームノ場合ニハ膿液ハ鼻腔内ニ流出スルモ、後者ニ於テハ之ニ反シ、分

泌液ハ單ニ胞内ニ潴溜シ、爲メニ引イテ骨壁ノ擴張又ハ其骨膜性變狀ヲ呈セシムルモノナリ。此閉鎖性ノモノノ中ニハ、或ハ一時性ノモノアリ、或ハ永久性ノモノアリ、或ハ絶對的ニ分泌ノ缺如セルモノ、又ハ唯排泄孔ガ一時粘膜ノ腫脹等ニ依テ狹縮セラレ、排泄困難ニ陷レルガ如キモノアリ。余ハ此ニ潛伏性及表現性エムピエームノ二ツニ分ツテ、其診斷法ヲ說カント欲ス。

第一 潛伏性篩骨エムピエーム

他ノ副鼻竇ニ於ケルト等シク、著シキ自覺的症候ハ皆無ニシテ、唯他覺的ニ鼻鏡檢査ノ下ニ診斷シ得ルニ過ギザルノミ。

(一)閉鎖性エムピエーム Geschlossenes Empyem 中甲介、篩骨大胞又ハ其周圍篩骨胞窠ノ孤立性腫瘍樣隆起ヲ來シ、所謂中甲介ムコツエーレ又ハエムピエームト云ハル、モノハ即チ此種ニ屬スルモノナリ。中甲介夫レ自身ノエムピエームニテハ中甲介ハ中鼻道ニ赤色ナルポリープ樣腫瘍トシテ介在ス。其粘液ポリープト異ナルハ、此物ハ一種ノ骨胞窠ナルヲ以テ、其壁ガ硬固ナル骨性ナルニ在リ。又コレヲ鑷子又ハトレフインヲ以テ切開スレバ、内容物(粘液又ハ膿液)ノ流出スルヲ以テ診斷ヲ確メ得ルモノナリ。此骨胞ハ或ハ單

獨ニ存在スルモ、或ハ往々眞正粘液ポリープニ被覆セラル、コトアリ。中甲介エムピエームハ中甲介夫レ自ラノ炎症ニ非ラズシテ、中甲介內ニ侵入セル篩骨胞窠ノ炎症ナルコト少ナカラズ。時トシテ之レガ鼻腔內ニ穿孔シテ開放性ニ變ズルコトアリ。又稀ニ中甲介ノ遊離緣ガ强ク彎曲シテ一ノ腔洞ヲ作リ、之ニ膿ノ滯留セルヲ見ル

篩骨大胞エムピエーム　篩骨大胞ノミニ於ケルエムピエームニ於テモ、其鼻鏡的所見ハ中甲介エムピエームニ異ナラズ。只中甲介ガ鼻中隔ト篩骨大胞トノ間ニ介在セルヲ以テ、之ヲ鑑別シ得ルト雖モ、中甲介ハ屢々擴大セル篩骨大胞ノ爲ニ壓迫セラレ、或ハ全ク遮蔽セラレテ、篩骨大胞ガ宛然中甲介ノ外觀ヲ呈スルコト稀ナラズ。又單ニ炎症ナキ篩骨大胞モ其發育異常トシテ非常ニ膨大セルコトアルヲ以テ、之レ亦閉鎖性篩骨大胞エムピエームト誤ラル、ナキニシモ非ラザレドモ、單ニ外觀的ニ過ギズ、何トナレハ病的變化ノ存スルモノノ多クノ場合ニハ其周圍粘膜ハ肥厚シ、或ハポリープ樣變化ヲ伴ヒ、又炎性篩骨大胞ガ兩側同時ニ存スルコトハ極メテ稀ナルモ、異常發育的ノモノハ兩側ニアルヲ以テ常規トス。又炎性ノモノハ消息子ヲ以テ

觸ル、際、羊皮紙樣捻髮音ヲ感ズルコト少ナカラズ。更ニ骨壁ヲ破碎シ、其內容物ヲ檢スレバ診斷ニ難カラザルナリ。

此等ノ腫瘍的病性擴張高度ニ達スレバ、或ハ鼻中隔畸形ヲ招來ス。稀ニ鉤狀突起內胞窠ノエムピエームヲ見ルコトアリ。要スルニ此等ノ胞窠ノ鼻腔內擴大ハ其壁ノ骨性ナル事及內容物ニ依テ精確ニ診斷シ得ルモノナリ。

分泌液少量ニシテ、痂皮ヲ作ル如キ場合ニ於テ、下甲介ノ萎縮ヲ伴フ際ニ、當然誤診ヲ來スベキハオツェナナリ。サレモ中鼻道ニ於ケル腫瘍性隆起物ノ存在及分泌ガ、中鼻道ニ限局セル等ニ依テ容易ニ區別シ得ルモノナリ。

(二)開放性エムピエーム Offenes Empyem　コレ慢性篩骨エムピエームノ大部分ヲ包含セルモノニシテ、重ナル症候トシテハ粘液性又ハ膿性分泌液ヲ流出スルヲ以テ、分泌ノ原發位ヲ認定スレバ即チ診斷ノ能事既ニ終レルモノナリ。サレモ事實ニ於テ之レガ頗ル至難事ナルハ吾人醫家ノ日常經驗スル所ニシテ、中鼻道痂皮ヲ形成スル分泌ノ存スル場合ノ大半ハ、其ノ因ヲ篩骨ニ有セルモ、單ニ其分泌ノ量、性及位置ノミニ依テ直ニ之ヲ決定スルハ失當ナリ。ハーエック氏ノ統計ニ據レバ、篩骨エムピエームノ約半數ハ上顎竇又

ハ前頭竇炎ニ併發セルモノナルガ故ニ、此等ノ同時ニ存在セル隣接副鼻竇炎ヲ除外スルニ非ラズンバ、篩骨ニ病變ノ存在スルヤ否ヤハ明ナラザルナリト。

分泌物ノ排泄部位ヲ知ル爲ニハ、中鼻道粘膜ノ肥厚又ハポリープノ如キ贅生物及ビ多クノ場合中甲介前端モ亦切除セザルベカラズ。之ニ依テ吾人ハ通常篩骨大胞ト中甲介トノ間ニ、一箇ノ常在性開口(篩骨胞窠ノ)ヲ認ムルヲ以テ、之レヨリ消息スル事ハ診斷上實ニ必要ナリ。之ニ消息子ヲ送入シ外上方ニ進メバ、約一仙迷ノ深サニ於テ紙板ニ達スルヲ得。此ノ常在性開口ハ半月形披裂ノ外上方ニ位置セルヲ以テ、後者ニ開口セル前頭竇又ハ上顎竇排泄口ト誤認スルノ懼ハ絶無ナリ。

漏斗部ニ開口セル篩骨胞窠エムピエームハ此處ニ開口セル他副鼻竇炎ト區別スルコト決シテ容易ナラズ。上顎竇炎ハ洗滌法ニ依リ分泌液ヲ驅除シテ之ヲ除外シ得ルト雖モ、前頭竇ニ向ツテハ唯消息法ニ依賴スル外ナシ。篩骨胞窠ニ在テハ消息子ハ多クモ一仙迷ノ深サヲ以テ既ニ抵抗物ニ逢着スルモ前頭竇ニ於テハ數仙迷(二・五仙迷以上)モ進入シ得ルモノナリ。

然リト雖モ篩骨漏斗部ニ在ル胞窠及ビ所謂前頭篩骨胞窠エムピエームハ決シテ前頭竇炎ヨリ鑑別シ難キモノトス。篩骨胞窠エムピエームハ醫家ノ屢々看過シ易キモノナリ、從テ其統計ニ於テモ諸家各見解ヲ異ニセリ。是其重ナル原因ハ、醫家ノ輕卒ナル皮想的診査ニ存スルモノニシテ、中鼻道ニ痂皮ヲ形成シ、惡臭ヲ放ツモノアレバ直ニ之ヲ以テオツエナト速斷スルガ如キ、其ノ誤レルノ甚シキモノナリ。吾人ハ斯クノ如キ場合ニハ鼻內洗滌ヲ行ヒ、中鼻道又ハ中甲介遊離緣等ニ附著セル痂皮ヲ除去シテ注視スレバ、膿液ノ中鼻道ヨリ流出スルヲ見ルコト少ナカラズ。是レ診斷上實ニ重要事ニシテ、屢々其流出方向ニ依テ其發生部位ヲ判知スルノ根據トナルモノナリ。中甲介ノ强度ニ彎曲セルモノハ屢々病竈ヲ陰蔽シ、又ハ之レガ爲ニ分泌液ガ鼻咽腔ニ向テ流下スルヲ以テ診斷ヲ困難ナラシム。此等ノ場合ニハ鈍頭消息子ヲ以テ中鼻道ヲ探索シ、膿液ノ滴下スルヲ俟テ中甲介ヲ切斷シテ診斷ヲ確ムベキモノナリ。此等ノモノト雖モ、其急性增惡ヲ來セルモノニ在テハ、膿液ノ分泌高度且ツ液性ニシテ、慢性症ニ於ケルガ如ク痂皮ヲ形成スルコトナキ故ニ、診斷左マテ難カラジ。

後部篩骨胞窠エムピエームノ分泌液ハ上鼻道ヨリ嗅覺披裂又ハ鼻咽腔ニ向テ流下ス、而シテ其狀蝴蝶骨竇エムピエームニ於ケルト等シキヲ以テ、余ハ後章蝴蝶骨竇炎章下ニ於テ兩者ノ鑑別診斷法ヲ說カン。

篩骨胞窠ムコツェーレハ既說ノ如ク、眼窩內又ハ鼻腔內ニ腫瘍トシテ膨隆ス。無痛ニ經過シ、終ニハ波動ヲ呈スルニ至ル。他ノ腫瘍トノ區別點ハ其內容物ニ存シ、ムコツェーレニハ、粘稠性粘液又ハ乳樣液ヲ入ル。之レガ又前頭竇ムコツェーレト併發セルコトモ往々認メラルル所ナリ。

第二　表現性篩骨胞窠エムピエーム　Das manifeste Empyem

普通外方眼窩內ニ穿孔シテ內眼角部ノ浸潤又ハ膿瘍或ハ眼窩蜂窠織炎ヲ來ス。多クノ場合ニ於テ、其切開口ヨリ消息スレバ紙板ノ裂隙ニ達シ、又ハ切開口ヨリ洗滌スレバ、洗滌液ガ鼻腔內ニ注流セラルヽニ依リ、其篩骨胞窠トノ關係ヲ明ニスルヲ得ルモノナリ。

此穿孔ノ發生ガ慢性ナルト、急性ナルトニ依テ、其症候大ニ異ナレリ。急性穿孔ハ戰慄、激シキ熱候、頭痛、眼瞼ノ急性腫脹、眼球突出、眼球ノ外方轉位ノ下ニ起リ、尙ホ眼球運動不能及失明等ヲ來ス。此膿瘍ガ適時切開セラレ、又ハ自然的ニ膿ガ外方ニ漏ラサル、時ハ、多クハ容易ク治癒スルモ、往々膿ガ眼窩蓋又ハ視神經孔ヲ經テ頭蓋腔ヲ侵シ、致命的腦合併症ヲ發ス。慢性穿孔ハ之ト異ナリ、內眼角ニ單ニ硬キ浸潤ヲ作リ、疼痛其他炎性症狀ヲ呈セザルモ、或ハ一朝ニシテ症狀一變シ、急性的經過ヲ取ルコトアリ。

此等合併症ノアル場合、診斷上看過スベカラザルハ、常ニ鼻腔內所見ニシテ。中鼻道ニ其粘膜腫脹、中甲介肥厚、ポリープ又ハ膿性分泌等ノ存在ヲ見レバ、先ヅ第一ニ疑ヲ慢性篩骨胞窠炎ニ置キ、此等ノ障礙物ヲ除去セル後炎症ノ何所ニ伏在セルカヲ研究セザルベカラス。

療法

急性炎症ニ對シテハ症候的待期的所置ヲ以テ充分ナリ。唯症候非常ニ急激ナルカ、或ハ合併症發生シ又ハ終ニ慢性ニ移行セルモノニ在テハ、手術ニ依ラズンバ在ルベカラズ。

此手術ニ二アリ、一ハ鼻內的、他ハ鼻外ヨリ進入スルモノ即チ是レナリ。

潛伏性篩骨胞窠エムピエームハ其閉鎖性又ハ開放性ナルニ關セズ、總テ鼻內手術適應セリ。又急性エムピーエムニ於テモヨシヤ合併症ノ危險切迫セ

ル場合ト雖モ、鼻内手術ニ依テ輕快スルコトアリ。サレモ一般ニ既ニ腦又ハ眼窩内合併症ヲ發セルモノ、又ハ鼻内手術ニ依リ效果ナキモノニハ勿論鼻外切開ヲ行ハザルベカラズ。

第一　鼻内手術

余ハ先ヅ前部篩骨胞窠ノ手術法ニ就テ説カン。

篩骨胞窠排泄口ノ流通ヲ自由ナラシムル爲ニ、總テ中鼻道ニ發生セル病的産物即ポリープ、粘膜肥厚、骨胞及中甲介前端等ハ冷蹄係、鈎及鑷子ヲ以テ除去ス。此際電氣燒灼ヲ行フハ絶對的ニ禁忌ナリ。是レ電氣燒灼ハ局部ニ於ケル高度ナル反應的腫脹ヲ來シ、且其痂皮ノ去ルヲ待ツニ非ラズンバ、爾餘ノ施術ニ從事シ得ザルヲ以テナリ。而シテ如上ノ姑息療法ノミニテモ、多クハ治癒ニ近クモノニシテ、姑メ分泌液ハ刺戟ノ爲ニ增加スルモ、膿性ノモノハ漸々粘液性トナリ、遂ニ全治ス。微温硼酸水又ハ食鹽水ヲ以テ中鼻道洗滌ヲ行ヘバ、猶ホ其治癒期ヲ早メ得。ハーエック氏ハ永ク痂皮形成ノ止マザルモノニ、二―五％硝酸銀水溶液(三日ニ一筒宛)ヲ篩骨胞窠開口部ニ注入スレバ好結果ヲ奏スルコトアリト唱道セリ。

此等姑息療法其效ヲ奏セザレバ、勢ヒ吾人ハ篩骨胞窠ノ切開ヲ施サヾルベカラズ。

先ヅ中鼻道ニ二十％**コカイン**溶液及**アドレナリン**ヲ塗布シ、尙ホ一度篩骨胞窠開口ヨリ消息子ヲ送入シテ胞窠ノ大サ及ビ深サ等ヲ精探セル後チ、其ノ開口ノ邊緣ヲ小鋭鉤ヲ以テ切開シ、

第十三圖

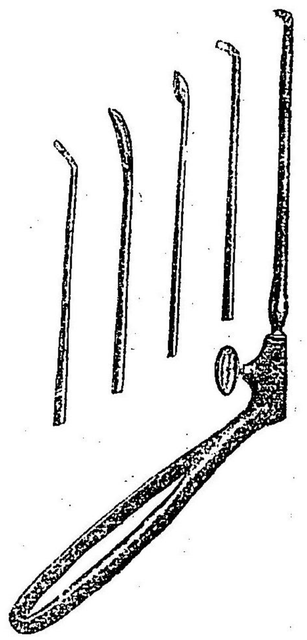

ハーエック氏篩骨胞窠手術器ノ圖

之レヲ更ニハルトマン、グリュムワルド氏鑷子又ハルック氏鑷子ニ依リテ破碎擴大シ、以テ胞窠ヲ充分ニ開放シ、胞窠内ニ存スル隔壁及腫脹セル病的粘膜ヲ悉ク搔爬除去ス。常態粘膜ハ蒼白色ヲ呈シ、非常ニ薄キモ、病的ノ夫レハ之ニ反シ多少薔薇紅色ヲ帶ビテ腫脹シ、或ハ**ポリープ**樣ニ變性シテ、頗ル

脆弱ナルヲ以テ、容易ニ之ヲ識別シ得ルモノナリ。

篩骨胞窠ハ僅ニ一枚ノ薄キ骨板即チ篩板ヲ以テ頭蓋腔ニ接スル故ニ、此手術ニ當リテ餘リ上方ニ深ク進ム能ハズ。普通此上方ニ於ケル限界ヲ中甲介ノ附着線ヲ以テ標準トス。併シ之ヲ以テ總テノ場合ニ適用スルハ不可ナリ。

篩骨胞窠ノ廣汎性エムピエームニ於テハ此限界線ヨリモ猶一仙迷以上モ深入シ得ルコトアリ。又解剖ニ於テ見ル如ク、中甲介ノ附着部位ハ實ニ篩骨胞窠内壁ノ比較的下部ニ存在シ、篩板トノ距離大ナリ。殊ニ漏斗部篩骨胞窠乃至前頭竇炎ヲ合併セル場合ノ如キニ於テ、其根本的手術ニ際シ、鼻前頭管ノ内壁ニ沿ヒ、中甲介附着線ヨリモ數仙迷以上高ク、進ンデ施術セサルベカラザル場合アレバナリ。

鼻内手術ノ結果ハ、多數者ニ於テ良好ナルモ、再發ヲ見ルコト決シテ尠シトセズ。是レ全篩骨胞窠ノ化膿、殊ニ深在セル漏斗部及前頭竇内篩骨胞窠炎ハ鼻内手術ヲ以テ根絶セシムルコトノ不可能ナルノミナラズ、ヨシヤ淺在性ノ胞窠ニ於テモ、アラユル隔壁及病的粘膜ヲ全部摘出シ難キガ爲ナリ。夫レ故ニ鼻内手術ニテハ全治セザル迄モ、意想外ノ合併症發生ヲ防ギ、或ハ主訴

ノ消散ヲ以テ滿足セザルヲ得ザルモノナリトス。

頭内又ハ眼窩内合併症發生ノ疑アル際ニモ、先ヅ試ムベキハ鼻内手術ニシテ、之ニ依テ排膿ヲ謀ル。サレ𪜈急性症狀ガ猶去ラサレバ、猶豫ナク外部ヨリ骨壁鑿開法ヲ施スベキモノナリ。

鼻内手術ニ於テハ出血ハ通常少量ニ止マル故ニ、患者ガ安靜ヲ守リ得ル限ハ、鼻内タンポンヲ避ケ、單ニ手術後數分間十二%過酸化水素水ヲ浸セルガーゼヲ創面ニ插入スレバ充分ナリ。モシ必要ニ迫マラレ、タンポンヲ施スノ止ムヲ得ザル場合ニ際シテモ、之ヲ二十四時間以上鼻内ニ放置スルハ非常ニ危險ナリ。何トナレバ之レガ爲ニ分泌液ノ滯溜ヲ招キ、俄然トシテ急性症狀ヲ惹起スルノ懼レアレバナリ。

後部篩骨胞窠エムピエームノ手術法ハ先ヅ中甲介ノ後部ヲ切除セル後行フ、其術式ハ便利上蝴蝶骨竇炎ノ療法下ニ記載スベシ。

第二　篩骨胞窠ノ鼻外切開法

一　クント氏術式　皮膚切開線ヲ前涙骨節上ニ、内眼瞼靭帶ヨリ始メ、上方ニ上眼窩緣ニ沿フテ施シ、骨膜ヲ上下ニ剝離ス。唯上方前頭側ハナルベク僅ニ、

下方眼窩側ニ向テハ之ヲ充分ニ廣ク剝離ス(但シ滑車窩ニ於ケル骨膜剝離ハ注意ヲ要ス)猶施術ヲ便ニスル爲ニ、內眼瞼靱帶ヨリ下方ニモ皮膚切開線ヲ延長シ、淚囊ヲ其被囊ト共ニ一時剝離シテ以テ骨壁ヲ盤開ス。

二、グリュムワルド氏術式　氏ハ單ニ死屍ニ於テ試ミタルノミニシテ、皮膚切開線ヲ眉ノ直グ下方ニ於テ、其中央部ヨリ始メ、眉ト平行シナガラ圓形ヲ畫キ、鼻根ニ達シ、之レヨリ一轉シテ下方ニ走リ、鼻骨中央部即チ內眼角ニ終リ、骨膜ヲ皮膚ト共ニ下方ニ向テ剝離シ、之ヲ一個ノ瓣狀トナスナリ。

兩式共ニ篩骨胞窠切開後ニハ外方ニ向テドレーンヲ施ス。

第四章　蝴蝶骨竇炎

原因及病理解剖

蝴蝶骨竇炎ニ於テハ其既往症ニ何等ノ信賴スベキモノナク、又患者ハ病症ノ何時發生セルヤヲ知ラザルヲ常トス。是亦恐ラク其多數ハ急性感冒、インフルエンザ、痲疹、肺炎等ノ急性傳染性疾患ニ繼發セルモノナルベシ。

臨牀上蝴蝶骨竇炎ノ診斷ハ至難中ノ至難事ナルヲ以テ、統計上其症例ハ稀

有ナルモ、解剖上ノ所見ニ依レバ其數決シテ他副鼻竇炎ニ讓ラザルガ如シ、粘膜及骨壁ニ於ケル病的變狀ハ他ノ副鼻竇ニ於ケルト等シ。慢性炎ニ於テハポリープ又ハチステノ發生スル事アリ、ポリープハ時トシテ竇口ヨリ出デ鼻咽腔內ニ懸垂ス。

症候　蝴蝶骨竇ハ其位置ガ深在セル關係ヨリ、之レガ固有ナル症候ト見做スベキモノ極メテ少ナシ。其ノ最モ重要ナルモノハ頭痛、分泌及嗅覺障礙ナリ。

シエッフエル氏ハ急性蝴蝶骨竇炎ニ於テ頭痛ハ必發的ナリトセルモ、ハーエック氏ハ之ニ反セリ。兎ニモ角ニモ、其急性症ニ際シテハ、患者ハ多ク後頭部皮膚ノ壓痛又ハ該部、眼球後或ハ頭蓋深部等ノ疼痛ヲ訴フ。

慢性炎ニ在リテハ頭痛ノ所在及性質一定セズシテ、或ハ後頭部ノ廣汎性壓重感、又ハ顱頂部又ハ稀ニ前頭部疼痛又ハ單ニ頭內昏朦又ハ眩暈等トシテ現ハル。殊ニ前屈運動ノ際眩暈ヲ來スコト多シ。純粹ナル神經痛又ハ神經痛樣疼痛ノ來ルハ稀ナリ。如斯頭痛ハ種々ノ形式ヲ以テ現ハルト雖モ、胡蝶骨竇エムピエームガ單獨ニ存在スルヿハ極メテ少數ニシテ、多クハ後部篩骨

胞窠又ハ他副鼻竇エムピエームヲ合併シ、或ハ他臓器又ハ全身性疾患ニ併發セルヲ以テ、其幾分ガ胡蝶骨竇炎ニ關係セルヤ、常ニ吾人ノ判定ニ苦シム所ナリ。

蝴蝶骨竇エムピエーム患者ノ主訴ハ、多ク頭痛ニ存セズ、却テ其分泌液ニ基ケル障礙ニシテ、患者ハ屢々之レニ原因セル鼻咽腔加答兒ヲ以テ、唯一ノ苦痛トス。

分泌液ハ鼻咽腔又ハ嗅覺披裂ニ流下シ、或ハ少量ニシテ鼻咽腔蓋又ハ咽頭後壁又ハ中甲介ニ痂皮トシテ附着シ、又ハ多量ニシテ之ガ嗅覺披裂、鼻腔又ハ鼻咽腔粘膜ヲ被フコトアリ。

嗅覺披裂部ノ粘膜ハ如斯絶エズ炎性分泌液ヲ以テ刺戟セラルヽガ故ニ、勢ヒ炎症ヲ來サザルヲ得ズ。殊ニ中甲介表面ニ於テ、又ハ中甲介ノ高サニ於ケル鼻中隔粘膜ノ肥厚ヲ見ルコト屢々ナリ。又往々嗅覺披裂ニ於テポリープヲ發生ス。サレ𪜈其夥多ナルコトハ稀ニシテ、時トシテハポリープガ蝴蝶骨竇ヨリ發生セルコトアリ。

病症ガ單ニ竇粘膜ニ止マラズシテ、竇ノ骨壁潰瘍ヲ併發スレバ、其症狀ハ重

大ニシテ、視神經孔ノ部侵サルレバ視神經ノ壓迫又ハ視神經周圍炎ヲ誘致シ、突然失明ヲ來シ、又ハ同時ニ起レル球後組織ノ浸潤ニ依リテ眼球突出ヲ來シ、或ハ又上壁又ハ外壁ガ破レテ腦膜炎、又ハ海綿樣竇ノ栓塞性靜脈炎、又ハ硬腦膜外膿瘍、又ハ腦膿瘍等ヲ來スコトアリ。

診斷　上說セル如ク蝴蝶骨竇エムピエームニ在リテハ、其症候多種多樣ニシテ、固有的特徵皆無ナル故ニ、症候ニ依テ其診斷ヲ確定センハ事殆ド不可能ニ屬ス。又之ガ深在セル爲ニレントゲン線徹照法ニ於ケル結果モ十分信ズルニ足ラズ。鼻咽腔及嗅覺披裂ニ膿ノ存在セル場合ニハ、多クハ先ヅ蝴蝶骨竇又ハ後部篩骨胞窠エムピエームニ疑ヲ置クベキモノナリ。サレ𪜈注意スベキハ他副鼻竇炎ノ產生物モ亦此ニ流出シ、或ハ急性鼻加答兒ノ經過中或ハ鼻咽腔炎、鼻腔內異物等ニテモ、副鼻竇炎ヲ併發スルナクシテ、此部ニ於テ膿ヲ產出スル丶少ナカラサルヲ以テ、常ニ鼻腔檢查ノ際ニハ先ヅ第一ニ此等ノ膿性分泌液ヲ充分善ク除去セル後、猶更ニ分泌液ノ湧出スルヤ否ヤ及其位置、其他此部位ニ於ケル粘膜及骨壁ノ性狀ヲ消息子ヲ以テ善ク探索シ、他ニ化膿ノ原因ヲ認ムベキ無キニ當リテ、始メテ第二系副鼻竇炎ニ因ヲ

求メザルベカラズ。

蝴蝶骨竇ノ消息法及洗滌法

蝴蝶骨竇口ハ其解剖的關係種々ナルヲ以テ、前鼻鏡檢査ニ依リテ之ヲ發見シ得ザルコト少ナカラズ。斯カル場合ニハッッゲルカンドル氏ノ考案ニ從テ、下鼻棘ト中甲介遊離緣ノ中央點トヲ結合セル直線ノ方向ニ於テコレヲ求ムルヲ最モ便ナリトス。上圖ハ消息子ノ蝴蝶骨竇內ニ達セル狀態ヲ示セルモノニシテ、之ニ依テ明ナル如

第十四圖

蝴蝶骨竇開口消息ノ圖

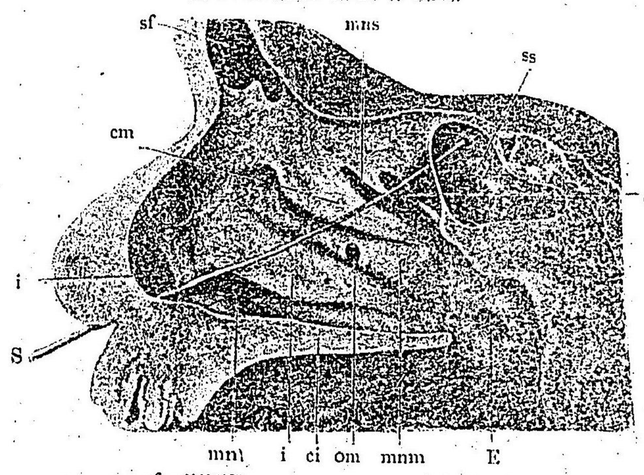

sf＝前頭竇　mnm＝中鼻道
cs＝上甲介　ci＝下甲介
ss＝蝴蝶骨竇　mni＝下鼻道
mns＝上鼻道　om＝上顎竇開口
cm＝中甲介　E＝歐氏管口
i＝鼻入口部　S＝消息子

ク此方向ニ於テハ決シテ篩板ニ達スルコトナキモノナリ。サレモ注意スベキハモシ消息子ノ方向ガ中甲介ノ前端ト交叉スル時ハ、消息子ハ篩板ニ達シ、誤テ之ヲ穿貫スル懼ナキヲ保スベカラザルコト即チ是ナリ。中甲介遊離緣ノ中央點ト下鼻棘トノ連結線ハ恰カモ蝴蝶骨竇前壁ニ達スルモノナルガ故ニ、此ニ於テ消息子前端ヲ少シク外方、蝴蝶骨篩骨窩ニ向テ、或ハ稍上方ニ動カシテ開口ヲ搜索ス。此際强力ヲ用フベカラザルハ勿論ナリ。

下鼻棘ト蝴蝶骨竇前壁トノ距離ハ約六—八・五仙迷ヲ算シ、時トシテハ尙之レヨリモ大ナルコトアリ。故ニ消息子ノ鼻腔內ニ存スル長サニ依リテ略ボ消息ノ目的ヲ達セルヤ否ヤヲ決定シ得ルモノナリ。消息法ハ中途ニ橫ハレル腫瘍、中甲介腫脹等ノ爲ニ障礙セラル、コトアルヲ以テ、此等ハ豫メ充分ニ除去セザルベカラズ。中甲介切除及ポリープノ除去ハ、診斷上必要ナルノミナラズ、之レニ依リテ潴溜セル蝴蝶骨竇ノ分泌液ヲ流出セシムル機會ヲ與フルヲ以テ、之レ亦同時ニ一個ノ姑息的療法トナルモノナリ。

洗滌管ノ插入法モ亦消息法ニ於ケルト等シ。吾人ハ此目的ニ向テ通常ハーエック氏又ハワイル氏洗滌管ヲ用フ。

後部篩骨胞窠炎ト蝴蝶骨竇炎トノ鑑別診斷

第一系副鼻竇ノ複合性エムピエームニ於テモ其鑑別ニ際シ第一ニ達シ易キ上顎竇ヲ檢査セル如ク、此場合ニテモ亦先ヅ比較的容易ニ診斷シ得ベキ蝴蝶骨竇ヨリ着手セザルベカラズ。萎縮性鼻炎又ハ鼻中隔或ハ中甲介ノ黴毒性破潰或ハ其他ノ原因ニ依リ嗅覺披裂ガ充分廣濶ニシテ、蝴蝶骨竇開口ガ前鼻鏡檢査ニ依リテ直接ニ目擊シ得レバ、鼻腔內殊ニ嗅覺披裂及鼻咽腔ニ存在セル膿液ヲ奇麗ニ拭キ去リテ後、消息法及洗滌法ニ依テ、或ハ又自然ニ膿液ノ新ニ蝴蝶骨竇開口ヨリ流出スルヲ認ムレバ該竇エムピエームノ存在ハ確實ニシテ、モシ此際膿液ノ驅出セラルヽコトナケレバ、蝴蝶骨竇疾患ヲ否定スルモ殆ド不可ナシ。

モシモ後部篩骨胞窠炎ノ疑ヒアレバ、先ヅ蝴蝶骨竇ヲ洗滌シ、患者ヲシテ數分間仰臥セシメテ後再ビ鼻腔ヲ檢シ、其際膿液ガ猶ホ嗅覺披裂ニ流出スレバ、後部篩骨胞窠エムピエームノ存在ヲ推定シ得ルナリ。或ハ蝴蝶骨竇開口ニ小タムポンヲ施シテ、其膿排泄ヲ豫防スルモ、膿ガ嗅覺披裂ニ流出スルヤ否ヤヲ檢スルモ可ナリ。併シ此等ノ方法ガ一度不結果ナリトスルモ、輕卒ニ

後部篩骨胞窠炎ノ存在ヲ否定スルハ餘リニ早計ニ失スルヲ以テ、吾人ハ必ズ再三再四ノ試驗ヲ行ハザルベカラズ。

蝴蝶骨竇粘膜夫レ自身ニ何等ノ炎症ナクシテ、所謂ピオジーヌスヲ呈スルコトアリ。是レ即チ仰臥ノ際後部篩骨胞窠ノ炎性產物ガ該竇內ニ流入セルニ因ルモノナリ。之ニ反シ蝴蝶骨竇炎ガ後部篩骨胞窠ピオジーヌスヲ原因セシコトハ未ダ嘗テ聞カザル所ナリ。

嗅覺披裂ガ狹小ナル場合ニハ、吾人ハ直接ニ蝴蝶骨竇開口ヲ認メ得ザルガ故ニ、或ハ嗅覺披裂ニ壓搾海綿ヲ插入シ、或ハ中甲介ヲ極度ニ外側ニ壓迫スルカ、又ハ之ヲ一時骨折セシメテ此部ノ擴張ヲ謀ル。之ニ依リテ多クハ蝴蝶骨前壁乃至其開口ヲモ目擊シ得ルニ至ルモノナルガ、時トシテハ蝴蝶骨窩ヲ目擊シ得ルニ關セズ、其開口ノ猶ホ發見シ得ラレザルガ如キ場合アリ。是レ其開口ハ個人ニヨリテ各其位置ヲ異ニスレバナリ。ザレモ之レトテモ消息及洗滌法ヲ行フニハ何等ノ支障ナキモノトス。最モ便ナルハ中甲介後端ノ切除ナリ。之ヲ行フニハ中甲介遊離緣ノ中央部ニ、之ニ直角ナル方向ニ於テ切開ヲ加ヘ、其後半部ヲ冷蹄係ヲ以テ絞斷スルニ在リ。

此等ノ第二系副鼻竇炎ハ深在セルト、且ツ何等ノ特徴ナキトヲ以テ、多クノ場合看過セラレ、實ニ俗人ノミナラズ、又多クノ醫家ト雖モ、鼻咽腔ニ附着セル結痂及膿液ヲ以テ、直ニ鼻咽腔加答耳ノ產生物ナリト認メ、數多ノ時日ヲ空費シテ、猶何等ノ效果ヲ收ムルナキハ殆ド世ノ常態ナリトス。故ニ吾人專門家タルモノハ、義務トシテ鼻咽腔ニ膿及痂皮ガ存在セル場合ニハ、細心注意シテ其病原ノ那邊ニ存スルカヲ精探セザルベカラザルモノナリ。

療法

急性炎　其多數ハ**アスピリン**ノ內服ニ依リ、數月閒ヲ以テ全治ス。其他ノモノト雖モ、多クハ嗅覺披裂ノ擴大又ハ數回ノ竇內洗滌ヲ以テ充分ナリ。サレ𪜈嗅覺披裂ノ狹小ナル場合ニアリテハ、其診斷スラモ確實ナラザルヲ以テ、治療ノ目的ト共ニ往々中甲介後端ノ切除ヲ行ハザルベカラザルコアリ。殊ニ姑息療法ノ無效ナル時、又ハ急性炎ガ慢性ニ變ゼル如キ時ニ於テ然リトス。

慢性炎　他副鼻竇ニ於ケルト等シク、先ヅ姑息的療法ヲ行ヒ、其不結果ナルニ至リテ初メテ根治的外科手術ヲ擇ブ。

第一姑息的療法　分泌液ノ滯溜ハ多クハ中甲介後端ノ肥厚或ハ嗅覺披裂ニ存在セルポリープニ原因スルヲ以テ、先ヅ之ヲ除去シ、次テ洗滌法ヲ行フ。洗滌管ハ前端ノ極メテ僅ニ曲レルモノヲ用フ、(其使用法ハ既ニ診斷條下ニ詳說セリ。)洗滌液トシテハ微溫生理的食鹽水又ハ二—三%硼酸水ヲ用ヰ、此ノ際高壓ヲ加フルコトハ禁忌ナリ。或ハ洗滌ノ代リニポリツツェル氏法ニ依テ分泌物ヲ驅出スルモ亦有效ナルコトアリ。

洗滌法ノ不結果ナル場合ニ、ハーエック氏ハ好ンデ二—五%硝酸銀水溶液ノ少量ヲ二日ニ一回宛竇內ニ注入セリ。之ニ依テ始メハ、寧ロ分泌液ノ增加ヲ來スモ、早晚減少スルニ至ルト云フ。

蝴蝶骨竇炎ノ人爲的開口作成法

自然口小ニシテ分泌充分ナラズ、自覺的症候消失セザレバ、其開口ヲ破壞シテ擴大セザルベカラズ。即チ第一ニハーエック氏鉤(篩骨胞窠炎療法下ニ圖解セリ)ヲ開口ノ下緣ニ掛ケ、之ヲ前下方ニ引キ切リ、更ニ同樣ナル方法ニ依リ、其左右緣ヲモ切レバ、此ニ生ゼル組織片ハ自然口緣ニ懸垂スル故ニ、之ヲ强鑷子ヲ以テ除去シ、開口ガ既ニハーエック氏鑷子ノ一臂ヲ通過シ得ル位ニ至レバ、之ヲ用ヰテ更ニ開口緣ヲ切除擴大ス。

手術後竇內ニハ沃度仿謨ガーゼノタムポンヲ行ヒ、之ヲ二十四時間每ニ交換シ以テ約七十八日間繼續ス。開口緣ニ於ケル肉芽ノ發生ハ此タムポンニ依リテ防禦スルノ外、猶ホ硝酸銀桿又ハ三鹽化醋酸ニテ腐蝕セシメ、終ニ瘢痕形成ニ至ラシム。

モシ自然開口ガ蝴蝶骨篩骨窩ノ外側ニ深在シ、之ヲ發見スルヿ困難ナレバ蝴蝶骨竇壁ヲ硬キ鈍頭ヲ有セル消息子ヲ以テ壓シ、其少シク軟弱ニテ抵抗少ナキ部ヲ撰擇シ、此部ニハーエック氏鉤ヲ引掛ケ、前下方及ビ側方ニ向テ竇前壁ヲ切開スルコト前法ノ如クスレバ、容易ニ此ニ人爲孔ヲ作成シ得ルナリ。此法ハ一見危險ナルガ如キモ、ハーエック氏鉤ヲ常ニ前下方及ビ側方ニ使用スレバ、決シテ恐ルヽニ足ラザルモノナリ。施術ノ結果ハ非常ニ良好ナルコトアルモ、或ハ又再三施術セルニモ關セズ、開口ガ終ニ收縮シテ不結果ニ終ルモノ亦少ナカラズ。

第二根治的手術法

姑息的療法ガ往々不結果ニ陷ルハ人爲的開口、又ハ擴大セラレタル自然的開口ガ瘢痕收縮ヲ來スニ基ク。故ニ吾人ハ此開口ノ狹小トナルヲ防グコトニ就テ考案セザルベカラズ。

一鼻內手術 蝴蝶骨竇ノ前壁ハ內側、蝴蝶骨體嘴ニ依テ、外側ハ蝴蝶骨竇側壁ニ依テ限ラレ比較的廣濶ナルモ、鼻鏡檢査ニ於テ吾人ノ眼ニ映ズル部分ハ極メテ其一小部分ニ止ル。是レ其ノ前壁ノ外部三分ノ二即チ所謂篩骨部 Pars ethmoidalis ハ全ク後部篩骨胞窠ヲ以テ蔽ハルレバナリ。之レヲ以テ蝴蝶骨竇前壁ヲ廣ク切開セント欲スレバ、勢ヒ後部篩骨胞窠ノ內壁ヲモ除去セザルベカラズ。

術式 全身又ハ局所的痲醉ノ下ニ行フ。手術前ニ豫メ中甲介後端ヲ切除シ置ケバ、非常ニ便ナリ。高度ノ出血ヲ豫防スル爲ニ、蝴蝶骨竇前壁及嗅覺披裂部ニ**アドレナリン**、ニ浸セル**ガーゼノタンポン**ヲ施シ、局所ニ於ケル痲痺及貧血ノ已ニ充分トナリタル後、ハーエック氏鉤ノ尖端ヲ下方ニ向ケナガラ嗅覺披裂ニ送入シ、當該竇壁ニ達シ、之レヲナルベク上方ニ押シ入レ、輕ク其尖端ヲ外方ニ轉ジ(常ニ强力ヲ用フベカラズ)把柄ヲ鼻中隔方向ニ動カシツヽ之ヲ前方ニ引キ、後部篩骨胞窠內壁ヲ橫ニ切開シ、其下部ノ粘膜及骨片ヲグリユムソルド氏鑷子又ハ强キ鑷子ヲ以テ除去スレバ、蝴蝶骨竇前壁ノ篩骨

部ハ大部分暴露セラル、ヲ以テ、次ニハーエック氏鉤ヲ蝴蝶骨竇開口ニ入レテ之ヲ擴大シ、既ニ充分ナル大サニ達スレバ、骨鑷子ヲ以テ蝴蝶骨竇前壁ヲ上下及左右ニ向テ除去シ、同時ニ竇内ノ病的粘膜及其他ノ病的産生物ヲモ除去ス。此際鋭匙ヲ使用スルコトハ絶對的ニ避ケザルベカラズ。是レ下壁ノ掻爬ハ何等ノ害ナキモ、其内外側及上壁ノ掻爬ハ屢々視神經及綿樣靜脈竇ヲ損傷スルノ懼レアレバナリ。此手術ハ出血ヲ來スコト殆ド絶無ナルヲ以テ、創

第十五圖

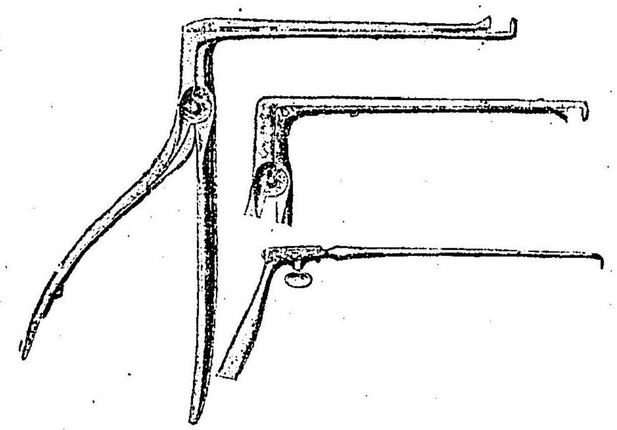

ハエック氏蝴蝶竇前壁切除用骨鑷子ノ圖

面ニタムポンヲ施スノ必要ナシ。或ハ術後數分間十二%過酸化水素又ハアドレナリン溶液中ニ浸セルガーゼヲ以テタムポンヲ施セバ充分ナリ。必要ナル場合ニ際シテモ、タムポンヲ二十四時間以上創面ニ留置スルコトハ却テ危險ナル腦合併症ヲ來ス懼レアルヲ以テ不可ナリ。斯クノ如キ廣ク開放セル此人爲的開口モ、亦肉芽ニ依テ狹小トナルヲ免レザル故ニ、術後十日目ニ於テ創緣ニ於ケル肉芽ヲ卷綿子ノ前端ニ形成セル硝酸銀球ヲ以テ腐蝕シ、尚ホ爾後一週一回腐蝕法ヲ行ヒ終ニ創緣ノ全ク瘢痕形成ニ至ルヲ俟ツ。

二　鼻外手術

鼻腔外ヨリシテ蝴蝶骨竇ニ達スル道三アリ(一)上顎竇ヨリ、或ハ(二)眼窩ヨリ或ハ(三)鼻骨切除ノ後、鼻腔ヨリ進入スルモノ、即チ是レナリ。

(一)上顎竇ヨリ進入シテ蝴蝶骨竇壁ニ達スル途ヲ取ルハ蝴蝶骨竇炎ト同時ニ上顎竇エムピエーム存在シ、或ハ高度ノ鼻腔狹窄其他ノ原因ノ爲ニ鼻腔ヲ通過シ難キ場合ニシテ、ヤンゼン氏ノ初メテ唱道セシモノナリ。

先ヅ犬齒窩ヨリ上顎竇ヲ開キ、次ニ下甲介ノ大部分、中甲介ノ殆ド全部及鼻側上顎竇壁ヲ殆ド其後端近ク迄切除シ(此際篩骨垂直板及蝴蝶骨甲蓋窩周

圍組織迄モ切除スルハ不可ナリ)、最後ニ後部篩骨胞窠ヲ破壞シテ蝴蝶骨竇ニ達ス。

此手術ハ可ナリ高度ノ出血ヲ伴フモノナル故ニ、頭部ヲ懸垂スル事必要ナリ。ブーレット氏ハ此方法ヲ改良シテ篩骨迷路ノ切除ヲ避ケタルモ、此改良法タルヤ蓋シ無意義ナリ。

(二)眼窩ヨリ進入スル術式(グイセッツ氏法)

此術式ハ蝴蝶骨竇ノミナラズ、篩骨胞窠エムピエームヲ共存セル場合ニ適セリ。殊ニ紙板ノ穿孔又ハ眼窩合併症ノ在ルモノニハ最モ都合好シ。篩骨エムピエームノ根治手術ニ於テ述ベタルト等シキ術式ヲ以テ、第一ニ篩骨胞窠ヲ廣ク切除セル後、蝴蝶骨竇壁ニ達ス。此際注意スベキハ手術前豫メ蝴蝶骨竇開口ニ消息子ヲ送入シ置クコトニシテ、篩骨胞窠ヲ切除セル後此消息子ノ存在ニ依リテ蝴蝶骨竇ノ位置ヲ確メ得ルモノナリ。

(三)鼻骨ノ一時的切除ヲ行フテモ、亦蝴蝶骨竇ニ達シ得ルモ、此方法ハ顔面骨骼大部分ノ切除ヲ行ハザルベカラザルヲ以テ、廣大ナル鼻腔及鼻咽腔腫瘍ヲ伴フ場合ニ施スベキモノニシテ、單純ナルエムピエームニ之ヲ應用スルハ不

可ナリ。其他篩骨胞窠及蝴蝶骨竇エムピエームニ前頭竇炎ヲ伴フ時ハキリヤン氏法ニ從ヒ、前頭竇ヲ切開セル後、之レヨリ進入スレバ施術最モ容易ナリ。

適應症　急性症ニアリテハ姑息的療法ヲ以テ充分ナリ。重大ナル合併症逼迫ノ疑アレバ、鼻腔内手術ニ依リテ蝴蝶骨竇前壁ヲ廣ク切開スレバ、多クノ場合其併發ヲ防ギ得ルモノトス。

慢性症　洗滌法ニテ尚ホ頭痛依然タルカ、又ハ分泌止マズシテ繼發的鼻咽腔加答兒ニ惱メル時、又ハ既ニ眼窩内或ハ頭蓋合併症發生ノ徵アレバ、先ヅ鼻内根治手術ヲ行フ。

蝴蝶骨竇エムピエームノミナラズ。他副鼻竇エムピエームヲモ合併セルカ又ハ眼窩或ハ頭蓋内合併症發生セル場合ニハ、其狀況ニ應ジテ鼻腔外ヨリ外科的手術ヲ施サザルベカラズ。其術式ノ撰擇及手術ノ範圍ニ關シテハ決シテ概則ヲ以テ論ズル能ハザルナリ。

第五章　複合エムピエーム Combinierte Empyeme.

唯一個ノミナラズ、同時ニ數個ノ副鼻竇ガ炎症ヲ呈スルコトハ決シテ少ナ

カラザルモノナリ。此複合エムピエームハ種々ノ點ニ於テ興味淺カラザルヲ以テ、余ハ殊ニ其同側副鼻竇ノ多數ガ同時ニ侵サレタルモノニ就テ一言セントス。

原因　多クノ人々ハ複合性副鼻竇エムピエームハ常ニ篩骨胞窠エムピエームヲ中心トシテ、之レヨリ繼發的ニ他副鼻竇ニ炎症ガ傳播シテ發生スルモノナルベシト想像セリ。是レ篩骨胞窠ガ同側副鼻竇ノ中央部ニ存在シ、且ツ他副鼻竇ト密接ナル關係ヲ有セルヨリ來レル推定ニ過ギズ。實際或ル種ノ複合エムピエームハ、斯ル狀態ヲ呈セルモノアルモ、統計ノ示ス所ニ徵スレバ、事實ハ將ニ之ニ反セリ。即チ最モ多數ナルハ上顎竇及蝴蝶骨竇ノ複合エムピエームニシテ、上顎竇及前頭竇エムピエームノ之ニ次ゲリ。而シテ前頭竇ト篩骨胞窠トノ複合エムピエームハ最少數ナリ。是ニ由リテ之ヲ觀レバ複合エムピエームハ一ノ副鼻竇炎ヨリ、他ニ之レガ連續的ニ傳播シテ發生スルモノナラズシテ、却テ各副鼻竇ハ各獨立的ニ侵サレ、之レガ偶然ニモ同時ニ數多存在セルモノナル事ヲ知ルニ足ル。

症候　各個ノ副鼻竇エムピエームノ症候ガ互ニ混合シテ現ハルヽモノナル故ニ、其症狀ハ決シテ固有ナルモノナク、シテ頗ル多種多樣ナリ。故ニ之ヲ診斷ニ利用セント欲スルガ如キハ到底不可能ナリ。

診斷　其症狀及ビ病歷ガ既ニ診斷上一顧ノ價値ナキモノナルヲ以テ、吾人ハ鼻腔內檢査ヲ以テ、唯一ノ武器トナサヾルベカラズ。患者ガ專ラ一側ニ於テノミ、又ハ殊ニ一側ヨリ特ニ分泌ノ多量ナルヲ訴フル場合ニハ、之レ即チ該側ニ或ル限局性疾患ノ存在スルヲ示セルモノニシテ、廣汎性鼻粘膜化膿症ニ在テハ、常ニ兩側鼻膿漏ヲ來スモノナリ。

一側ノ鼻膿漏ニ當リテ、患者ガ自己ノ鼻內ニ於テ其分泌液ノ惡臭ヲ自覺スルハ、鼻腔內異物、鼻結石、黴毒性骨子クローゼ等ニ於テ多ク來ルモノニシテ或ル副鼻竇就中上顎竇エムピエームニ於テモ亦惡臭ヲ訴フルコトアリ。斯ル場合ニハオツエナト鑑別スベキ必要アルコトアリト雖モオツエナニテハ殆ド常ニ兩側同時ニ侵サレ、其臭氣亦特異ニシテ、患者自ラノミナラズ、其周圍ノ人々ニ依リテモ亦感ゼラル、故ニ鑑別ハ左迄難カラズ。

鼻腔粘膜ハ通常膿液ヲ以テ被ハル、ヲ以テ、先ヅ之ヲ洗滌法又ハ卷綿子ニテ除去シ、膿分泌ヲ來スベキ局所的原因例ヘバ潰瘍性疾患(黴毒、結核等)、異物

骨壞疽等ガ存在スルヤ否ヤヲ十分ニ檢査シ、其證明セラレザル時ニハ膿液ハ恐ラク一個モシクハ數個ノ副鼻竇炎ニ由來セルモノナルコトヲ想像スルモ決シテ過チナキモノナリ。

副鼻竇エムピエームノ存在セル場合ニハ、鼻腔內ヲ清淨ニセル後之ヲ檢スレバ、膿液ハ常ニ一定所ニ流出スルヲ見ル。中鼻道ニ於テ中甲介ノ外側ニ流出スルモノハ、上顎竇、前頭竇及前部篩骨胞窠即チ前部副鼻竇(ハーエック氏ノ所謂第一系副鼻竇)ヨリセル分泌液ニシテ、嗅覺披裂及上鼻道ニ流出スルハ後部副鼻竇(ハーエック氏ノ所謂第二系副鼻竇)即チ胡蝶骨竇及後部篩骨胞窠ヨリセルモノナリ。從テ診斷上ニ於テモ此二系統ニ分ツテ論ズルヲ便トス。如何ニシテ其孰レガ健在ニシテ孰レガ病的ナルカヲ鑑別スベキカハ下ノ數條ノ原則ニ依ル。

一　各副鼻竇ニ於ケル膿存在ノ證明(其方法ハ上來既ニ詳論セリ。)

二　一副鼻竇ヲ洗滌シテ、該竇ヨリ全ク分泌液ヲ驅出セル後、暫時ニシテ尙ホ膿ガ鼻腔內ニ流出スレバ、是レ他ノ副鼻竇ヨリ分泌セラレタルモノナルコトヲ證明ス。

三　副鼻竇開口ガ自由ニ達シ得ベキ場合ニハ、之ニ栓塞ヲ施シ、該竇ノ分泌液流出ヲ閉塞ス。此開口栓塞ハ通常ノ副鼻竇洗滌法ヲ行ヘル後用フルモノニシテ、之ニ依テ二ツノ目的ヲ達シ得ルナリ。即チ一ハ洗滌法ニ依ルヨリモ猶完全ニ該竇分泌液ノ流出ヲ阻止シ得ルト、他ハ該竇ガピオヂーヌスナルヤ否ヤヲ鑑別シ得ルニアリ。第一系副鼻竇エムピエームノ場合ニ於テハ先ヅ第一ニ上顎竇疾患ノ有無ヲ檢スルヲ以テ捷徑ナリトス。何トナレバ總テノ副鼻竇中上顎竇炎ハ最モ多數ニシテ、其診斷法モ亦最モ簡單且ツ患者ニ與フル苦痛極メテ小ナレバナリ。ヨシヤ他副鼻竇エムピエームノ存在ノ證跡顯著タルノ時ト雖モ、上顎竇ハ決シテ看過スベカラザルモノニシテ、吾人ハ他副鼻竇エムピエームナル診斷下ニ放棄セラレタル上顎竇エムピエームヲ發見スルコトハ稀レナラザルナリ。

上顎竇ニ膿ガ存在スレバ、先ヅ之ヲ善ク洗滌シ、且ツ中鼻道ヲモ清淨ニセル後、約半時ニシテ膿ガ更ニ中鼻道ニ流出セル時ニハ、他ノ二個ノ前部副鼻竇ノ何レニカ化膿症ノ存スルハ、最早疑フノ餘地ナシ。此場合ニフツアルニコ氏ハキリヤン氏長鼻鏡ヲ用キテ前部篩骨胞窠ヲ檢査スルヲ捷徑ナリトセ

ルモ、ハーエック氏ハ之ニ反シ前頭竇ヲ檢セル後、次デ篩骨胞窠檢査ニ移ルヲ順序ナリト論ゼリ。

後部副鼻竇ニ於テハ第一ニ蝴蝶骨竇ヲ檢ス、蝴蝶骨竇ニエムピエームガモシモ存在スレバ、先ヅ洗滌法ヲ以テ膿ヲ竇內ヨリ驅出シ、又ハ蝴蝶骨竇開口ニ栓塞ヲ施シテ仰臥セシメ、又ハ座位ニ在ツテハ頭部ヲ後屈セシメ、暫時後ニ猶ホ再ビ膿ガ嗅覺披裂ニ流出セルナラバ、是レ即チ後部篩骨胞窠エムピエームニ原因セルモノナリ。又蝴蝶骨竇內ニ存セル膿ヲ悉ク洗滌シテ、其開口ニ栓塞ヲ施セル後、時ヲ經ルモ該竇內ニ膿性分泌液ノ滯溜セザル時ハ略ボ其ピオジーヌスナルコトヲ證明セルモノナリ。

此等ノ診斷手續ハ頗ル煩瑣ニシテ、又一回ヲ以テ檢査ヲ終ル能ハザル故ニ吾人醫家ト共ニ患者モ亦耐忍以テ事ニ從ハザルベカラズ。普通吾人ハ一ノ副鼻竇疾患治療ノ經過中ニ於テ、漸ヲ以テ他副鼻竇ノ診斷ニ歩ヲ進ムルヲ以テ實際上必要ナリトス。

療法　各個ノ副鼻竇炎ノ療法ハ此ニ再説スルノ要ナシ。根治手術必要ナレバキリヤン氏ノ主唱セル如ク、一側ノ總テノ病的副鼻竇ヲ同時ニ施術スルヲ以テ便トス。吾人ハ第一ニ上顎竇ヨリ始メ、次デ前頭竇篩骨胞窠最後ニ蝴蝶骨竇ニ及ボスヲ常トス。兩側副鼻竇ノ複合エムピエームノ場合ニハ、之ヲ二回ニ分テ、第一回ニハ其一側ニ、次ニ幾何時日ヲ經過シテ他側ニ施術ス。

第六章　副鼻竇炎ニ於ケル重要ナル合併症

眼窩、頭蓋及其內容物ハ殊ニ副鼻竇ト最モ密接ナル關係ヲ有セルガ故ニ、副鼻竇エムピエームニ際シテハ屢々此等器官ニ於テ諸種ノ障礙ヲ受ク。

第一　眼窩ニ於ケル合併症

眼窩ト副鼻竇トノ解剖的關係　鼻腔ハ鼻淚管ヲ以テ結膜ニ連續セリ。上顎竇、篩骨胞窠及前頭竇ハ眼窩ノ四圍ニ位置シ、僅ニ紙狀ノ薄骨板ヲ以テ界セラレ、加之此骨壁ニハ往々自然的罅裂存ス。蝴蝶骨竇ハ普通眼窩ニハ直接ニ接セザルモ、薄キ又ハ罅裂ヲ有セル骨板ヲ以テ眼窩內容物ニ至大ノ關係ヲ有セル器官、即チ上方ニハ視神經交叉、海綿竇、眼動脈、側方ニハ海綿竇ニ密接セリ。此海綿竇ハ眼靜脈及往々網膜中心靜脈ト連續シ、且ツ此靜脈叢中ヲ經過ノ動眼神經、滑車神經、外旋神經及三叉神經ノ眼枝等ノ、諸神經ガ眼窩ニ向

テ走レリ。篩骨血管ハ眼窩ヲ經過シテ眼窩內容物ヲ司配セル血管ノ一分枝ニシテ、篩骨神經モ亦眼球ニ知覺纖維ヲ送レル鼻毛樣體神經(三叉神經ノ)ノ分枝ナリ。鼻腔及副鼻竇ハ斯ノ如ク眼窩トノ關係極メテ密接ナル故ニ、一方ノ疾患ガ他器官ノ疾患ノ原因トナリ得ルハ說明ニ難カラザルナリ。

鼻性眼疾患ニ就テハ主トシテクント氏ノ所說ニ負フ所最モ多大ナリ。余ハ第一機械的障礙、第二炎性障礙及最後ニ於テ官能的障礙ヲ說カン。

眼窩合併症中最モ危險ナルハ纖發的眼窩炎症ナルモ、眼窩壁ノ骨膜ハ非常ニ菲薄ナルニモ拘ハラズ、其抵抗力頗ル强大ニシテ、且ツ近接副鼻竇炎ニ際セバ、該骨膜モ反應性炎症ヲ呈シテ却テ肥厚シ、眼窩ニ於ケル穿孔傳播ヲ防禦ス、是レ即チ眼窩內合併症中最モ危險ナル眼窩胞窠纖炎ノ最モ少數ナル所以ナリ。

第一　機械的障礙

單純ナル機械的原因ニ依リテ起ル障礙ハ只ムコツエーレノ場合ニ見ルノミニシテ、エムピエームニ基ケルモノハ機械的ノ外常ニ多少ノ浸潤之ニ關係ス。

此原因ニ基ケル障礙トノ數フベキモノハ、(一)眼球ノ轉位及其運動障礙、(二)壓迫ニ依ル視神經ノ損傷、(三)眼球屈折機能ノ變化及ビ(四)淚液ノ排泄障礙ナリ。

一　眼球ノ轉位　ハ前頭竇ムコツエーレ及前頭竇篩骨胞窠ムコツエーレニ於テ最モ著シク、單純ナル篩骨胞窠ムコツエーレハ通常小ニシテ限局性ナルヲ以テ、從テ眼球ニ對スル影響モ亦小ナリ。上顎竇水腫ハ決シテ眼窩ヲ壓迫スルモノナラズ、胡蝶骨竇ムコツエーレノ存在ハ未ダ嘗テ認メラレザル所ナリ。

前頭竇ムコツエーレハ、多クノ場合、眼窩ノ內上隅ニ發生スル故ニ、眼球ハ普通下及外方ニ轉位シ、且ツ幾分カ前方ニ突出ス。サレモ前頭竇ノ廣袤ハ一定セズシテ、其大ナルモノニ在テ、眼窩壁ガ遠ク顳顬側ニ、又ハ眼球赤道ノ後方ニ迄モ波及セル如キモノニ於テ、骨壁ガ吸收セラルル場合ニハ、眼球ハ或ハ外下方ニ轉位シ、又ハ兎眼ヲ形成ス。

同樣ナル關係ハ、又限局性眼窩膿瘍ニ於テモ認メラルヽモノニシテ、其發生部位ニ應ジテ眼球ハ或ハ前方ニ突出シ、或ハ外下方又ハ內下方等種々ノ方向ニ轉位ス。斯ノ如ク眼球轉位ハ種々ノ機轉ニ依リテ起ルモノナル故ニ、此轉

位ノ狀態ヲ以テ直ニ或ル一定ノ副鼻竇疾患ヲ斷定スルハ難事ナリ。眼球ガ轉位スレバ或ル一部ノ眼球運動筋ハ其作用ヲ抑損セラル。例ヘバ眼球ガ內上方ヨリ壓迫セラルレバ上直筋、上斜筋及上眼瞼擧筋ノ作用侵サル。從テ複視ヲ起スベキハ自然ノ理ナリ。併シ患者ニ依テハ此轉位ガ瀰久スルト共ニ習慣終ニ性トナリ、敢テ複視ヲ自覺セザルニ至ルモノアリ。

通常眼球ガ轉位スルト雖モ、其ノ爲ニ眼底ノ變化ヲ來スコトハ稀ナリ。是レガ强度トナレバ往々ニシテ輕度ノ眼底充血、乳頭ノ境界不明等ノ變狀ヲ呈スルコトアリ。

二　視神經ノ損傷　視神經ハ或ハ壓迫セラレ或ハ其炎性浸潤ニ依リテ損傷セラレ、爲ニ引イテ視野ノ狹小及弱視ヲ誘發ス。チェーヒルシュ氏說ニ從ヘバ視神經壓迫ノ際ニ於ケル眼底ノ狀態ハ固有ナリ、即チ全失明ニ陷レルモノモ數週間ハ殆ド全ク常態ヲ呈シ、後漸ク乳頭ノ萎縮性變色ヲ來スモ、網膜及乳頭血管ニハ何等ノ變狀ナシ。而シテ殊ニ其面白キハ機械的障礙ノ去ルト共ニ、時トシテハ高度ナル弱視ト雖モ、全ク完全ニ恢復ヲ見ルコトアリ。

三　其他或ハ眼球ノ屈折機能ガ侵サレテ遠視又ハ亂視ヲ來シ或ハ又

四　眼球轉位ノ結果、淚液ノ排泄機能ヲ妨ゲラレ、爲ニ流淚ニ惱マサルヽコトアリ。

第二　眼窩ノ纖發的炎症

眼窩壁ニ既ニ炎症ガ傳播スルニ至リテ、最モ第一ニ侵サルヽハ眼球ノ運動筋ナリ。是レ唯機械的壓迫ノミナラズ、又此等筋肉實質ノ炎性浸潤ニ基クモノナリ。前頭竇炎ニ於テ最モ屢々侵サルヽハ眼瞼上擧筋及上斜筋ニシテ、篩骨胞窠エムピエーム ノ場合ニハ內直筋多ク損傷セラル。此等ノ動眼筋ノ損傷起レバ、眼球ノ運動障礙ノミナラズ、又其運動ハ常ニ疼痛ヲ伴フ。

眼窩膿瘍ガ破裂シテ眼窩內蜂窠織炎ヲ來スコトハ稀ナリ。コレ眼窩壁骨膜ガ眼窩內破裂ヲ防禦スレバナリ。サレモ往々全ク骨穿孔ヲ見ルコトナクシテ、骨壁ヲ貫通シ副鼻竇靜脈ニ連續セル副行靜脈ノ栓塞性靜脈炎ノ媒介ニ依テ、容易ニ眼窩フレグモーネノ來ルコトアリ。眼窩蜂窠織炎ハ最モ危險ナル合併症ニシテ、其起ルヤ直ニ眼球運動ハ不可能トナリ、高度ノ結膜浮腫ヲ生ジ、適時排膿セラルヽニ非ザレバ失明ヲ來スノミナラズ、或ハ栓塞性靜脈炎又ハ腦合併症ヲ以テ終ニ死ニ陷ル。

余ハ次ニ眼球ニ於ケル合併症ヲ論ゼントス。

一　結膜、角膜及涙液排泄器官ノ障害　副鼻竇炎ニ際シテ結膜ノ侵サル、ハ屢々見ル所ニシテ、普通加答兒狀ニ存ス。其大多數ハ鼻粘膜ニ於ケル繼發的炎症ノ傳播ニ基クモノナルハ疑フベカラズ。即先ヅエムピエームノ爲ニ起レル鼻粘膜加答兒ハ鼻涙管及涙囊ヲ經テ結膜ニ達セルモノナリ。亦慢性副鼻竇炎ニ於テ、化膿性涙囊炎ヲ見ルハ決シテ稀有ナラズ。而シテ最モ屢々上顎竇炎ニ之ヲ見ルモノニシテ、他ノ副鼻竇炎ニ合併スルハ極メテ稀ナリ。尙恐ラク鼻涙管ガ解剖上、上顎竇ニ最モ密接ナル關係ヲ有セルニ依ルモノナルベシ。サレド勿論上顎竇炎ノ涙囊又ハ鼻涙管內穿孔及ビ上顎竇化膿症ガ直接ニ排涙器官ニ傳播セル事實ヲ見ルハ非常ニ稀ナリ。上顎竇粘膜ト排涙器官粘膜トノ間ニアル骨壁穿貫靜脈ニ依テ病毒ガ媒介セラルヽコトハ、比較的多數ナラント思ハル。又往々篩骨胞巢エムピエームガ涙囊ニ穿孔シテ瘻孔ヲ形成スルコトアリ。既ニ涙囊炎又ハ涙囊瘻孔作ラルヽニ至レバ、角膜ハ常ニ膿ニ依テ刺戟セラルヽヲ以テ、角膜ニ於テモ亦變狀ノ起ルハ自然ノ理ニシテ、角膜潰瘍、穿孔又ハスタピローム等來ル。

二　葡萄膜疾患　チーム氏ハ副鼻竇炎ノ際ニ見ラルル虹彩炎ヲ以テ副鼻竇炎ニ直接關係スルモノナリト論ゼルモ、クント氏ハ副鼻竇炎ヲ以テ單ニ其發生ニ有力ナル一誘因ト認ムルニ過ギズ。氏ハ副鼻竇炎ノ治療ニ依リテ、常テ虹彩炎ノ治セシモノヲ見ズ、却テ驅黴療法ニ依リテ全治セシメ得ルモノナリト主唱セリ。サレモ副鼻竇炎ノ治癒ハ虹彩炎ノ經過ニ良影響ヲ與フルモノナリ。

吾人ハ鼻及副鼻竇炎ト葡萄膜疾患トノ關係ニ就テハ詳細ナル機轉ヲ知ラズ。チーム氏ハ之ヲ葡萄膜ノ鬱血ニ歸シ、次ノ如ク說ケリ。即チ鼻及副鼻竇ノ血管ト他方眼窩血管トノ間ニハ、多數ノ吻合枝(篩骨血管及眼窩血管ノ如キ)存在スル故ニ、鼻及副鼻竇血管ニ於ケル充血ハ、勢ヒ亦眼窩、眼球內腔及殊ニ眼ノ海綿組織、毛樣體ニ影響ヲ及ボサヾルベカラズ。斯クノ如クニシテ毛樣體血管叢ニ起レル鬱血ハ眼球內ノ循環障礙及網膜ノ官能損傷ヲ將來ストサレモ此說ニ反對セル學者モ亦少カラズ。

毛樣炎及脈絡膜炎ノ起ルハ極メテ稀ナリ。

チーム氏ノ說ニ依レバ、白內障モ亦副鼻竇炎ニ關係スルモノニシテ、氏ハ上

顎竇炎ノ治療ニ依リテ、尚ホ未熟ナル白内障患者ノ多數ニ於テ、視力ノ恢復セルヲ見タリ。グント氏ハ屢々上顎竇炎ニ於テハ水晶體ノ後部皮質ノ溷濁ヲ見ルモ、前頭竇炎ニ於テハ甞テ其來ル事無ク、而シテ此白内障ハ常ニ水晶體後部皮質ノ放射狀又ハ車輪狀溷濁ヲ以テ現ハレ、他部ハ長ク侵サレズ、又水晶體後極ハ常ニ決シテ何等ノ異常ヲ呈スルコトナシト說ケリ。此クノ如キ前頭竇炎ト上顎竇炎トノ關ノ病的關係ノ差異ハ果シテ偶然ノ事實ナルカ、或ハ常ニ確定的ノモノナルカハ未ダ決定セザル所ニシテ、後ノ研究家ニ待ツコト大ナリ。

硝子體溷濁モ亦往々認メラル、所ニシテ、グント氏ノ經驗ニ據レバ、上顎竇炎ノ治療ニ依リテ、以前存在セシ飛蚊視ノ著シク輕快セルコトアリ。

グント氏ハ斯ル副鼻竇炎ニ基ケル白内障及硝子體溷濁ノ原因ヲ以テ唯毛樣體ニ歸セリ。而シテ毛樣體ニハ何等ノ炎性變狀ノ現ハル、コトナキ故ニ、恐ラク循環障礙ノ存セルモノニシテ、從テ之レヨリ分泌セラル、榮養液ノ不十分ナルニ因スルモノナラント說明セリ。

三　網膜及視神經ノ損傷　乳頭ニ於ケル輕度ノ充血及靜脈怒張ハ前頭竇エムピエームニ屢々見ラル、モノニシテ、グント氏ノ說ニ從ヘバ、多クノ場合此變狀ハ病的前頭竇側ノ眼底ニ來ルモノナリト。而シテ神經及網膜ニハ何等ノ炎性症狀ヲ呈スルコトナキヲ以テ、是レ亦恐ラクチーム氏說ノ如ク鬱血ニ基クモノナルベシ。

球後視神經炎ハ蝴蝶骨竇炎ニ最モ屢々繼發スルモノナリ。是レ視神經ガ蝴蝶骨竇ニ最モ密接ナル解剖的關係ヲ有スレバナリ。視神經炎ハ又往々上顎竇炎及前頭竇炎ニモ來ル。前頭竇炎ノ眼窩內穿孔ハ他ノ副鼻竇炎ノ場合ニ比シテ非常ニ多數ナルニモ拘ハラズ、視神經ニ影響ヲ及ボスコト少キハ、其穿孔ガ眼球赤道ノ前方ニ位スルコト多キニ坐ス。視神經炎ノ存在セル場合ニ、蝴蝶骨竇ヲ廣ク開放スレバ其炎症ノ消失スルハ事實ナリ。然レモ之レガ蝴蝶骨竇炎ノ治療ニ直接原因スルカ、又ハ血管系統ニ於ケル鬱血ノ消滅ニ因スルカ、未ダ知ラレザル所ナリ。

グント氏ハ上顎竇炎ノ三例ニ於テ、半側ニ於ケル網膜中心靜脈炎ヲ認メタルコトアリ。其際外觀的ニハ何等ノ症候ヲ呈セズシテ、唯視野ノ同心性縮少アリシノミナリシモ、眼底檢査ノ結果ハ高度ノ出血性網膜炎ヲ示セリ。

第三　官能的障礙　眼球及ビ眼窩內ニ何等ノ病的變化ノ起ルヿナクシテ、時ニ視野ノ狹縮、筋肉性眼精疲勞及調節機能ノ減少等ヲ來スコトアリ。クニース氏ハ之ヲ以テ神經性眼反射ナリトセルモ、チーム氏ハ之レヲモ尙ホ受動的眼窩充血ニ因スト論ゼリ。クント氏ハ之ニ反シテ之ガ原因ヲ病的副鼻竇ヨリノ膿及腐敗性物質ノ吸收ニ歸セリ。又筋肉性及調節性眼精疲勞症ハ患者ノ體質衰弱ノ度ニモ關係スルモノニシテ、又單ニ此際常ニ合併セル慢性鼻加答兒ニ因セル結膜ノミニ依テモ誘發セラレ得ルモノナリト。之ヲ要スルニ其原因論ニ就キテハ諸家ノ說未ダ一定セザルモノナリ。

第二　頭蓋內合併症

腦合併症ガ副鼻竇炎ニ續發スルニハ種々ノ機會アリ。即チ

一　頭蓋腔ヲ限界セル副鼻竇壁ノ直接的損傷。竇壁中先ヅ第一ニ侵サルヽハ其粘膜ニシテ、此ニ潰瘍ヲ生ジ、骨壁暴露セラレテ榮養障礙ヲ受ケ、次デ骨子クローゼヲ來シ、引イテ硬腦膜外膿瘍、腦膜炎又ハ局所的腦膿瘍ヲ結果スルモノニシテ、蝴蝶骨竇壁ガ其上壁ニ於テ穿孔スレバ、直接ニ海綿竇侵サル。

二　サレドモ之ニ反シテ骨壁ニ何等ノ認ムベキ變狀ヲ呈スルナク、或ハ唯單ニ骨ニ小部分ノ變色ヲ呈スルニ過ギズシテ、腦合併症ノ起ルコトモ、亦少カラズ。是レ即チ副鼻竇靜脈ト硬腦膜靜脈トヲ連絡セル骨壁穿貫靜脈ノ栓塞性炎症ニ歸因スルモノナルベシ。其他前頭竇炎及篩骨胞窠炎ニ在テハ、時トシテ先ヅ眼窩膿瘍起リ、次デ之レガ視神經又ハ眼靜脈ノ媒介ニ依テ頭蓋腔內ニ進入スルコトアリ。

三　或ハ又其傳染ノ徑路ノ全ク不明瞭ナルモノアリ。此等ハ恐ラク血管、淋巴管又ハ嗅覺神經ノ淋巴鞘ニ媒介セラルヽモノナラン。

猶ホ斯クノ如キ傳染ヲ補助スルモノハ副鼻竇骨壁ノ自然的罅裂ニシテ、ハーエック氏ハ其分泌液ノ排泄障礙モ亦頭內合併症發生ニ與ツテ力アルモノナリトセルモ、クント氏ハ之ヲ以テ一顧ノ價値ナキ說ナリト排セリ。

上顎竇ハ其後上隅ノ一小部ヲ除キ、他ハ總テ頭蓋壁ト隔離セルヲ以テ、腦合併症ヲ來スヿ最モ少シ。其最モ多キハ前頭竇ナリ。是レ其解剖的關係ガ最モ密接ナルノミナラズ、其後壁ニハ自然的罅裂ノ存スルコト多ケレバナリ。之ニ次グルハ篩骨胞窠及蝴蝶骨竇炎ナリ。篩骨胞窠及蝴蝶骨竇エムピエーム

ハ先ヅ眼窩ニ破レ、次デ腦合併症ヲ繼發スルヿ稀ナラズ、或ハ又此等ノ副鼻竇炎ノ手術ニ原因スルヿアリ。メルモッド氏ノ報告ニ據レバ、鼻腔内ヨリ前頭竇ノ試驗的探膿ヲ試ミシ際、カニューレガ頭蓋壁ヲ穿破シテ、爲ニ腦膜炎ヲ起セシ一例アリ。其解剖的所見ニ徴スレバ、兩側前頭竇ハ全ク缺如シ、カニューレハ實ニ篩骨胞窠ノ一ヲ破リテ、以テ頭蓋腔ニ進入セルモノナリキ。サレモ斯クノ如キ施術後ニ起レル不幸ナル例ハ極メテ少數ナルモ、然シ醫家ハ斯ル例證ヲ報告スルヿ稀ナルヲ以テ、其實數ヲ知ルニ由ナシ。モーレイ氏ハ斯ル例ヲ二十例(千九百〇三年ニ)、ローゼンツルヲル氏ハ二十四例(千九百〇五年ニ)集メ得タリシガ、事實上其唯一小部ノミガ眞ニ手術ニ結果セルモノニシテ、他ノ大多數ハ手術前既ニ頭蓋内合併症ヲ併發セルモノナリキ。吾人ノ知レル所ニ依レバ、近來ルック氏及キリヤン氏ノ前頭竇炎根治手術法ガ盛ニ應用セラルヽニ至リシ以來、前頭竇及篩骨胞窠エムピエームノ死亡率ノ非常ニ增加セシハ疑フベカラザル事實ナリ。

死體解剖ニ於テ副鼻竇エムピエームノ數ヲ檢査スルニ、ヴェルタイム氏ハ三百六十個中九十六、即チ二十六・三%、エー、フレンケル氏ハ四十%、ラバレ氏ハ三十二・五%、マルチン氏ハ五十%(但シ氏ハ唯少數ノ死體ヨリ統計ヲ取レルモノニメ、即三十一個ノ死體ニ於テ十五個ノエムピエームヲ見タルナリ)ヲ計上セリ。生體殊ニ自ラ健康體ナリト信ゼル人ニ於ケル副鼻竇エムピエームノ數ニ就テハ、吾人ハ未ダ信憑スルニ足ルベキ統計ヲ有セズ、且ツ生體ニ於ケル副鼻竇エムピエームノ診斷ハ實ニ困難ニシテ、例ヘバ蝴蝶骨竇エムピエームノ結果既ニ腦症狀ヲ起セルニ關セズ、鼻科醫ニ依テ猶ホ其原病巢ノ發見セラレザリシガ如キモノモ、文籍上往々散見スル所ナリ。之ヲ要スルニ、副鼻竇エムピエームハ可ナリ多數ニ存在スル疾患ナルガ、之ニ對スル腦合併症ノ比率ハ如何、此問題ノ解決ハ古來其記載乏シキガ故ニ、何等ノ標準トスベキモノナク、唯ヴェルタイム氏ノ調査ガ唯一ノ材料ナリ。氏ハブレスラウ病理學教室ノ解剖記錄ニ就テ一萬三百九十六個ノ解屍體中、百二十七個ノ頭内合併症ヲ擧ゲタルガ、就中五十三個ハ耳性ニシテ、六十個ハ其原發點ニ關シテ不明、十四個ガ鼻及ビ副鼻竇エムピエームニ繼發セルモノナリシモ、其確實ナルハ僅ニ六例ニ過ギザリキ。夫レ故ニ其症例ノ比率ハ殆ド云フニ足ラザルモノナリ。余ハ次ニ各副鼻竇炎ニ就テ腦合併症ヲ說カント

ス。

一〇 上顎竇エムピエームニ依リテ起レル腦合併症ハ千八百九十六年以後ニハ唯バウビー氏ノ一例アルノミ。氏ノ例ハ該竇上壁ヲ穿孔シテ眼窩、蜂窠織ヲ侵シ、無症候ニ經過シナガラ、前頭竇底カリエスヲ以テ終ニ進ンデ大ナル前頭葉膿瘍ヲ誘發セシモノナリ。吾人ハ今日ニ至ル迄此例ヲ合セテ總テ六個ノ症例ヲ有セリ。而シテ其中五例ハ各異レル感染徑路ヲ取レリ。即チ一例ハ眼靜脈及翼狀靜脈叢栓塞、他ノ五例ハ骨壁カリエス(一例ハ篩骨、一例ハ蝴蝶骨翼、一例ハ種々ノ部ノ頭蓋底骨、他ノ二例ハ前頭骨水平板)ノヲ以テ頭蓋腔ニ進入シタルナリ。

二 前頭竇エムピエームニ於ケル腦合併症ノ數ハドライフス氏ノ集錄セルモノ今日ニ至ル迄ニ九十一例ヲ算セリ。其中三例ハ解剖的所見ナキヲ以テ、確實ナルハ八十八例ナリ。

傳染ノ徑路 ドライフス氏ノ集メタル八十八例中二十例ハ全ク記載不明ニシテ、他ノ六十八例中三十例(即チ全數ノ四十四%)ハ前頭竇後壁ノカリエス(中一個ハ恐ラク自然的骨縫裂ナリシナラン)ヨリ來レルモノナリ。骨壁カリエスハ統計上慢性化膿症ニ發スルモノ最モ多シ。其他ノモノハ前頭竇後壁ノ板障(チプロエー)ヲ經過シ又ハ骨靜脈ノ栓塞性炎症或ハ其骨髓炎ニ依リテ媒介セラレタルモノナリ。骨ニ何等ノ肉眼的及顯微鏡的變狀ヲ呈スルコトナクシテ、頭蓋腔ノ侵サルヽハ、ヒンスベルヒ氏ノ研究ニ從ヘバ、前頭竇粘膜ト硬腦膜ヲ連接セル骨靜脈ノ栓塞性靜脈炎ヲ先ヅ發シ、之ニ次デ硬腦膜下膿瘍、軟腦膜炎或ハ縱走靜脈竇炎乃至膿毒症等ヲ繼發スルモノナリ。

種類及統計 ドライフス氏ノ八十八例ニ就テハ次ノ如シ

前頭葉膿瘍 三十三例(此中ニハ腦膜炎ヲ併發セルモノモ含ム)

多發性大腦膿瘍 三例

硬腦膜下膿瘍 五例(此中四例ハ手術ニ依リテ全治シ、一例ハ肺炎ニテ死亡セリ)

合併症ナキ硬腦膜外膿瘍 五例

縱走竇ノ栓塞性靜脈炎 十一例(他ノ靜脈竇ノ共ニ侵サレタルモノモ合ス)

漿液性腦膜炎 二例

顳顬葉膿瘍

一例

腦膜炎

二十一例(中五例ハ唯診斷ニ止マリ解剖的所見ナシ)

腦膜炎ノ或ルモノハ副鼻竇炎ノ施術後ニ發生スルモノナリ。サレ𪜈之ヲ以テ悉ク手術ノ結果ト見做スハ誤レルノ甚シキモノニシテ、以前ハ重態合併症ノ疑アルモノニハ施術セザリシヲ以テ、施術後ノ發病數ガ之ニ比シ近來ニ至リテ增加セルガ如ク思ハルルニ過ギズ其他往古ハ漿液性腦膜炎ノ診斷ハ實際知ラレザリシモノナリ。

ラフィン氏ハ千八百九十七年始メテ前頭葉膿瘍ノ手術ヲ行ヒタルモ其結果不明ナリ。千九百年デンケル氏ハ斯ルモノニ施術シテ始メテ好結果ヲ奏シ、次デヘルツフェルド氏モ(亦千九百〇一年)治癒ノ一例ヲ報告セルモ、其他諸例ノ施術ハ常ニ不結果ニ終リタルナリ。故ニ前頭竇ノ頭內合併症ハ漿液性腦膜炎及單純性硬腦膜外膿瘍ヲ除イテハ其豫後總テ不良ナリト云フモ可ナリ。斯クノ如ク鼻性頭內合併症ガ耳性ノ夫レニ比シテ其豫後ノ頗ル險惡ナルノ原因ハ、其解剖的關係ノ複雜ナルト、且ツ早期診斷ノ困難ナルトニアリ。

症候 前頭葉ノ生理ガ未ダ充分ニ知ラレザル故ニ、臨牀的現象ヲ以テ直ニ前頭葉膿瘍ヲ確實ニ診斷センコトハ、今日猶ホ未ダ殆ド不可能トスル所ナリ。耳性腦合併症ノ多クノ場合ニ於テハ、其症候ガ中耳炎ノ症候ニ蔽ハレ爲ニ夫レガ認メラレザルニ至ルガ如キコトハ少ナキモ、前頭竇炎ニ在テハ其急性炎又ハ慢性炎ノ急性增惡ハ症狀頗ル激烈ニシテ、前頭竇骨壁ノ骨髓炎又ハ硬腦膜下膿瘍等ノ合併セルヤ否ヤ、容易ニ判別シ難キヲ常トシ、臨牀上全ク特徵ト稱スベキ點一モナシ。體溫ハ常態ニシテ遲脈ヲ來ス如キコトハ極メテ稀レナリ。殆ド常ニ高度ノ熱候ヲ呈シ、脈數ハ唯其熱候ニ比シテ幾分カ僅數ナルニ過ギズ。嘔吐ハ屢々認メラル、大多數ニ於テ眼底ノ異狀ヲ呈スルヿ無ク、常ニ常態ナリ。之ニ反シ篩骨胞窠及蝴蝶骨竇炎ニ腦合併症ノアル場合ニハ、眼底變化ノ起ルヤ急速ニシテ、且ツ高度ナリ。トラウトマン氏ハ一例ニ於テ兩側視神經炎ヲ認メ、デンケル氏例ニ在テハ左側ノ視神經乳頭ハ其限界不明瞭ナリキ。顳顬葉迄モ廣ガレル至大ナル前頭葉膿瘍ハ交叉性顏面神經及四肢ノ運動痲痺ヲ起シ、又之レガ左側ニ存ズレバ言語障礙ノ來ルコトモアルモノナリ。斯ル大ナル膿瘍ニ至リテハ夫レト大腦側室トノ限界層極メテ薄ナル故ニ、自然的又ハ手術ノ際ニ破裂スルノ懼レアリ。

或ハ又精神的症狀ノ發生スル事モ亦認メラル。是即チ他ノ症候ト共ニ病叢發見ノ導火線トナルモノナリ。右側前頭葉膿瘍ニ在テハ左側ノ夫レノ如キ精神障礙ヲ缺クヤ勿論ナリ。トラウトマン氏ノ記載ニ依リテ左側中部前頭葉ニ存スル膿瘍ニ於ケル症狀ヲ綜合スレバ初期ニ於テハ癲癇性痙攣、運動ノ調節障礙(患者ハ足ヲ引キ摺リナガラ歩ミ、屢々後方ニ倒ル)、兩側ノ視神經炎自然的頭痛、前頭部ニ於ケル敲打ニ依リテ起ル疼痛、**モリア**(即チ白癡ニ固有ナル爽快ナル興奮)等ノ症狀ヲ呈シ脈數ハ減少セズ、且ツ往々晩景ニ及ンデ多少ノ體温昇騰アリ。

デンケル氏ハ一般狀態ノ重態、遲脈、前頭部及ビ眼窩蓋ノ疼痛、左側眼球內乳頭ノ消失ヲ前頭葉膿瘍ニ認メタリ。氏ハ該患者ノ前頭葉ヲ大部分除去セシニ、一年ノ時日ヲ經テ患者ノ訴フル障礙ハ僅ニ輕度ノ記憶力減退ノミナリシガ、コレ亦年ヲ經テ終ニ治癒セリ。ヘルツフェルド氏例ノ呈セシ症候ハ記憶障礙、眼底ノ異狀ナキヨ、非常ナル遲脈(五十至)及高温(三十九度)ナリキ。テーベル氏ハ痲痺、左手及左腕ノ痙攣及動搖セル歩行(所謂ブルン氏前頭葉**アタキシー**)ヲ、フォン、シュレーデル氏ハ他ノ症狀ノ現ハル、數週前ニ於テ既ニ著

シキ精神的感動ノ變化ヲ呈セルヲ認メタリ。

縱走竇ノ栓塞性靜脈炎ニ於ケル症候　キリヤン氏ハ千九百年斯ル患者ノ五例ヨリシテ、其症狀ヲ綜合セリ。勿論キリヤン氏自ラモ云ヘリシ如ク、斯ル少數例ノ然カモ斷片的ナル病牀日誌ニ依リテ完全ナル斷定ヲ得ンコトハ不可能ナリ。氏ハ之ヲ數期ニ分テリ、即チ

(一) 前驅期　發熱、激烈ナル前頭竇痛及頭痛

(二) 初期　ハ顱頂部ニ於ケル疼痛

(三) 部位的膿瘍形成期　此期ニテハ頭蓋ノ內外ニ於テ、其膿瘍ノ位置ニ應ジテ各特異ノ症狀ヲ呈ス。頭蓋內ニ膿瘍存スレバ一般的腦症狀ヲ現ハス。

(四) 膿毒症期　惡寒、戰慄、弛張性熱候、脾臟腫脹、肺合併症ノ發生等

(五) 末期　腦膜炎性疾狀ヲ呈ス、

斯クノ如キ經過ヲ以テ、一—四日後ニハ終ニ死ノ轉歸ヲ取ルモノナリ。尙ホキリヤン氏ハ此場合ニハ頭部皮膚ノ鬱血性浮腫及衂血ノ來ルモノナリト云ヘリ。

レルモエッ氏ハ耳性橫竇栓塞ガ急ニ一方ニハ頸靜脈、他方ニハ縱走竇ニ廣

ガリシ一例ニ於テ、頸部皮膚靜脈ノ非常ニ怒漲セルヲ見タリト記セリ。

デュラン氏ハ栓塞性縱走竇炎ノ結果、膿瘍ガ同側ノ二腹筋ニ發生シ、爲ニ非常ニ疼痛アル斜頸ヲ來セシ例ヲ報告セリ。

前頭骨々髓炎ノ症候　前頭竇エムピエーム又ハ其手術ニ繼發シ常ニ不幸ナル結果ヲ來ス、前頭骨々髓炎ハ骨板障（デシロエー）ノ感染ニメ、同時ニ前頭骨ノ內板及外板モ侵サレ、夫レ々々骨膜下又ハ硬腦膜外膿瘍ヲ作ル、レブケ氏ノ集メタル十六例及ラング氏ノ二例ニ徵スルモ、其大多數ハ常ニ若年者ニシテ、即チ十例ハ十三歲—二十五歲、五例ハ二十六—三十歲、三例ハ四十三歲以上ナリキ。

レブケ氏ハ之ヲ二病型ニ分類セリ、即チ急性型及慢性型是レナリ。急性型ハ慢性型ニ比シテハ少數ニシテ、一般膿毒症ノ症狀ヲ以テ數日ヲ出デズシテ死亡ス。病的變化ハ常ニ頭蓋骨全部ニ廣ガレリ（即チ廣汎性骨髓炎。慢性型ニ在テハ發熱其經過中ニ閒歇アリテ患者ハ此際大ニ輕快ヲ感ズ）ノ外ニ、侵サレタル骨部ノ疼痛及其壓痛、浮腫ヲ呈ス。慢性症ニテハ常ニ第一ニ骨縫合ニ於テ病的變化ノ進行ハ一旦妨グラレ、時ヲ經テ漸ク隣接骨ヲ襲フ。此現象ハ

數箇月乃至年餘ニ亘リ、時々急性增惡ヲ來スヿ其特色ナリ（即チ限局性骨髓炎）適時施術ニ依テ效ヲ奏スルニ非ラズンバ、腦膜腦血管及腦實質ヲ侵シテ終ニ死亡ス。之ニ反シテ施術適切ナレバ其結果ハ良好ニメ、前記十六例中、六例ハ手術ニ依テ全治シ、他ハ終ニ死亡セシガ、其大部分ハ縱走竇ノ化膿及軟腦膜炎ガ死因トナリシ者ナリシモ、唯レブケ氏ノ一例ハ前頭葉膿瘍。ラッシ氏ノ一例ハ顳顬骨及顱頂骨ヲ經テ小腦膿瘍ヲ繼發シ、以テ致命セリ。

三　篩骨胞窠化膿症

篩骨胞窠炎ヨリ發スル頭蓋內合併症ハ他ノ原發副鼻竇炎（但シ此原發病叢ハ大ナル變狀ヲ呈スルコトナクシテ）ニ繼發セル篩骨胞窠炎ニ依リテ、例ヘバ篩板ノ骨カリエスヲ起シ、以テ終ニ頭蓋ヲ侵スガ如キ場合最モ多キヲ以テ、其統計モ亦諸家ニ依テ互ニ見解ヲ異ニセリ。即チカヽル繼發性篩骨炎ヨリ來ルモノヲ以テ、之ヲ猶ホ其原發病叢タル前頭竇炎又ハ蝴蝶骨竇炎ノ合併症中ニ編入セルガ如キコレナリ。

ドライフス氏ノ集メ得タル症例ハ二十四例ニシテ、中十一例ハ急性、一例ハ亞急性、七例ハ慢性、三例ハ黴毒性カリエス、二例ハ不明ナル統計ヲ得タリ。其

合併症ノ種類ハ前頭葉膿瘍、化膿性腦膜炎、漿液性腦膜炎、海綿竇ノ栓塞性靜脈炎及膿毒症ナリキ。此等ノ諸例中篩骨胞窠炎ニ繼發セシ前頭葉膿瘍ノ一例(アイゼルベルヒ氏ニ依リ施術セラレタルモノ)及マイエル氏ノ漿液性腦膜炎ノ一例ノ治癒セル外他ハ總テ死亡セリ。

篩骨胞竇炎ノ際ニ於ケル前頭葉膿瘍ノ症狀及ビ診斷ハ、前頭竇化膿症條下ニ既述セルモノト別ニ異ナル所ナシ。唯注目スベキ點ハ、篩骨胞窠化膿症ニハ常テ篩骨ト關係深キ縱走竇ニ於ケル栓塞性靜脈炎ヲ見ザルコト是ナリ。

篩骨胞窠エムピエエムガ頭蓋內合併症ヲ繼發スルニ先テ常ニ起ル現象ハ眼窩內容物ニ於ケル病變ノ現出ニシテ、眼球突出、結膜浮腫、眼窩蜂窩織炎、眼瞼膿瘍、眼筋痲痺及眼底變狀等ノ諸症候ヲ呈ス。

四 蝴蝶骨竇化膿症

之ニ合併セル頭蓋內併發症ハ、ドライフス及ビセント、クライル、トムソン兩氏ノ統計ニ依レバ、今日ニ至ル迄ニ約六十例存セリ。

合併症ノ種類。

(一) 化膿性腦膜炎　二十五例

(此中ニハトルコ鞍ニ於ケル硬腦膜下及硬腦膜外膿瘍ヲ合併セルモノモアリ)

(二) 栓塞性海綿竇炎　二十一例

(此場合ニハ殆ド常ニ腦膜炎又ハ膿毒症ヲ併發セリ)

(三) 漿液性腦膜炎　二例

(四) 其他ニハ縱走竇ノ栓塞性炎症、硬腦膜外膿瘍、化膿性腦實質炎、膿毒症等ナリ。

之ヲ要スルニ最モ多數ナルハ化膿性腦膜炎ニシテ、之ニ次ゲルヲ海綿竇ノ栓塞性炎症ナリトス。然ルニ腦膿瘍ノ一回ダモ來ラザルハ注目スベキ點ニシテ、其膿毒症ノ多キハ靜脈竇炎ノ結果ナリ。

頭蓋內感染ノ徑路ハ、トルコ鞍ノ骨カリエス又ハ骨靜脈ノ炎症ニ媒介セラルヽモノニシテ、後者ニ原因スルモノハ前者ニ於ケルヨリモ遙ニ多數ナリ。

篩骨胞窠及ビ蝴蝶骨竇炎ニ於ケル頭內合併症ニ在テハ他副鼻竇炎ノ夫レニ比シテ眼底變狀ヲ呈スルコト多シ。是レ此等ノ副鼻竇ハ解剖上眼窩血管及視神經ニ一層近キ關係ヲ有スレバナリ。而シテ其現ハル、症狀ノ重ナル

モノハ視神經炎、乳頭鬱血及球後神經炎ナリ。殊ニ球後神經炎ハ後部篩骨胞巢及蝴蝶骨竇化膿症ノ場合ニ於テハ、殆ド確徵ト云フベキ程ナリ。蝴蝶骨竇化膿症ノ頭內合併症ニ於ケル豫後ハ一般ニ甚ダ不良ニシテ從來唯二例ノ漿液性腦膜炎ガ全治セルノミ、中ニ就テカンデル氏ノ例ハ蝴蝶骨竇ノ鼻內手術ニ依リ、アベリス氏例ハ自然ニ治癒セリ。

頭蓋內手術ハ從來常ニ全ク無效ニ終リ、充分ニ其病巢ニ達スル「能ハズ」ルレ氏ハ顳顬骨岩狀部ノ後方ヨリ深ク頭內ニ進入シ得タリ。

ダイト氏ハクラウゼ氏ガ三叉神經ノ頭蓋內切除ニ用ヰシ法ヲ以テ、栓塞セル海綿竇ヲ切開セシモ、患者ハ術後六時間ヲ以テ致命セリ。

ルック氏ハ一屍體ニ就テ、反對側ノ犬齒窩ヲ破リ、上顎竇ヲ通過シテ蝴蝶骨竇ニ達シ、該竇側壁ヲ切開シテ、頭蓋底ニ存ズル神經及頸動脈ヲ損セザル樣ニ注意シナガラ、海綿竇ヲ切開シ得タリシモ、未ダ一回モ患者ニ於テ試ミラレタルコトナシ。

副鼻腔蓄膿症及其療法 終

明治四十三年三月五日印刷
明治四十三年三月十日發行

正價金八拾錢

著者　赤松純一
發行者　小立鉦四郎　東京市本郷區湯島切通坂町八番地
印刷者　矢部政吉　東京市本郷區湯島切通坂町五十一番地
印刷所　正文舍　右仝所（電話下谷一三六〇番）

不許複製

發兌元　東京市本郷區湯島切通坂町八番地　南江堂書店
電話下谷一三三〇番
振替貯金口座東京一四九番

賣捌書肆

東京市日本橋區通三丁目	丸善書店
東京市本郷區龍岡町	吐鳳堂書店
東京市本郷區春木町	半田屋書店
東京市本郷區切通坂町	金原書店
東京市本郷區春木町	南江堂支店
大阪市南區心齋橋筋	松村九兵衛
大阪市東區心齋橋筋	丸善支店
名古屋市本町三丁目	丸善書店
京都市寺町通二條南	若林茂一郎
金澤市片町	宇都宮書店
岡山市上之町	渡邊宗二郎
仙臺市大町五丁目	藤崎祐之助
仙臺市新傳馬町	金英堂
熊本市新町二丁目	長崎次郎
長崎市引地町	安中集榮堂
福岡市博多中島町	積善館支店

近世醫學叢書發刊ノ趣旨

輓近醫學の進歩は、猶ほ大河の決するが如く、其の研究の途に當るもの、透徹せずんば止まず。大小の業績、世に公にせらるゝもの恒河の石よりも繁し。濟民の業に從事し、日進の醫學に遲くれざらんと欲すれば、此れ等研究の跡を踪づね、收めて自家藥籠のものとなさゞるべからず。然りと雖も、實際醫家にして東奔西走、患者の苦惱を救ふに腐心する者、焉ぞ尨大の文獻を擁し、靜思綜合判斷の暇あらんや。而も多忙の故を以て、駸々たる醫學と沒交渉に終らんか社會に於ける當該刀圭家の生命知るべきのみ。是に於て、實際家をして僅少の時間を以て、現時醫學の狀態を通曉せしむるの書の刊行必要なるを見る。我が近世醫學叢書の生れたる、此の缺陷を充し其の需用に應せんが爲めなり。弊堂乃ち少壯氣鋭の學者に囑し、各々其の專門の學科に就いて東西の載籍を涉獵し、聊か現今醫學の趨勢を窺ふを得せしめんことを期せり。其の逐次刊行する諸編廣く醫學全般に涉りて其の新說、新療法を網羅紹介せんことを乞ふ。實地醫家これにより智識を增進し、加ふるに多年の經驗を以てすれば、虎に翼を添へたるが如く、其の診斷に其の療法に、毫も頭を傾け苦心の要を見ざるへし。幸に江湖の深厚なる同情により、僅々八ヶ月間內に既に左記第十五編迄を發行し、次編相踵て亦刊行せられんとす、希くは層一層の同情を賜はり、永遠に本叢書を刊行するを得ば、豈啻に弊店の喜のみに候はんや。

第一編　醫學士　宮田權之丞編
子宮內膜炎療法
鈴木胃腸病院副院長醫學士　野田太市編
正價金五拾錢　郵稅金四錢

第二編　醫學士　里見三男編
盲腸炎及其療法
正價金八拾錢　郵稅金六錢

第三編　醫學士　宮田權之丞編
肛門病及其療法
正價金四拾錢　郵稅四錢

第四編　東京帝國大學醫科大學耳鼻咽喉科助手醫學士　細谷雄太編
不妊症及其療法
正價金五拾錢　郵稅金四錢

第五編
喉頭結核及其療法
正價金八拾錢　郵稅金六錢

第六編　木村病院長ドクトル木村順吉編
產褥熱及其療法
正價金四拾錢　郵稅金四錢

第七編　ドクトル　久保田詢編
輓近眼科治療法
正價金八拾錢　郵稅金六錢

第八編　ドクトル　久保田詢編
內科學的眼病診斷
正價金八拾錢　郵稅金六錢

第九編　京都帝國大學小兒科教室醫學士笠原道夫編
小兒結核症及其療法
正價金八拾錢　郵稅金六錢

第十編　東京帝國大學醫科大學講師醫學士田中友治著
尿病纂錄
正價金八拾錢　郵稅金六錢

第十一編　第十二編　第十三編　第十四編　第十五編

東京帝國大學院外科學專攻醫學士　福島尙純編

下顎關節炎及牙關緊急

正價金四拾錢　郵稅金四錢

醫學士、宮田權之丞編

子宮出血及其療法

正價金五拾錢　郵稅金四錢

醫學士　大久保直穆編

急性發疹症及其療法

正價金八拾錢　郵稅金六錢

東京帝國大學院外科學專攻醫學士　丹羽元亮編

瘧疽及其療法

正價金四拾錢　郵稅金四錢

堤友久編

眼ノ外傷及療法

正價金五拾錢　郵稅金四錢

31.

60
239

60
239

060170-000-8

60-239

副鼻腔蓄膿症及其療法

赤松 純一／編

M43

CBK-0053

Diseases of the nose and throat

11.75 [illegible]

14.8.29