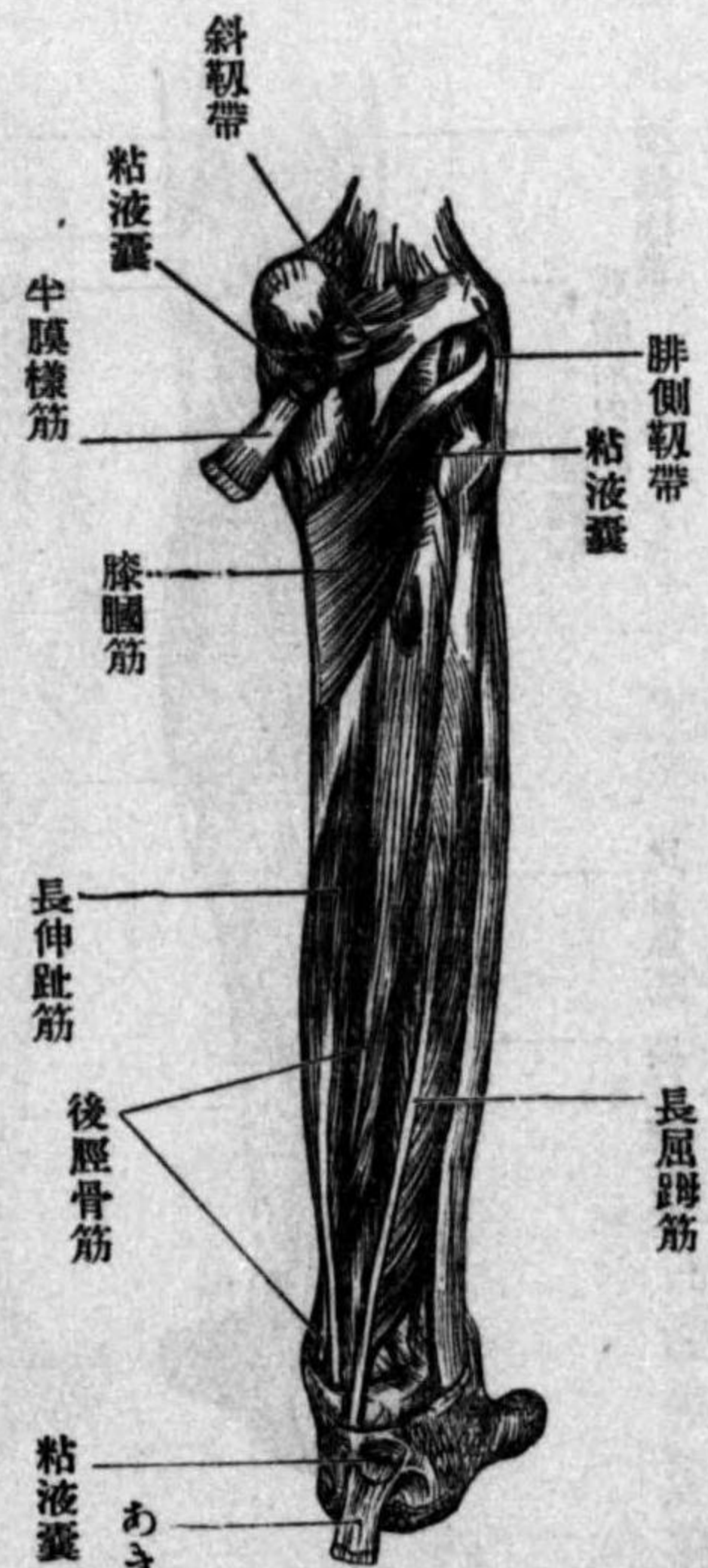

及腓骨緣ヨリ起リ、斜ニ内踝ニ向ツテ下リ其腱ハ特別ノ鞘ヲ被リ内踝溝ヲ過ギ足ノ内緣ヨリ跟骨舟狀韌帶ヲ經テ舟狀骨及第一楔狀骨ニ停止シ一部分裂シテ他ノ楔狀骨ニ終ル、作用足ヲ伸ベ且内轉シ、兼テ足ノ内緣ヲ舉グ

へ 長屈趾筋 *M. flexor hallucis longus* ハ長三角形ニシテ、腓骨ノ下2-3ヨリ起リ

圖七十九百三第
層深側後腿下



其腱ハ前筋ノ外側ヨリ内踝溝ヲ過ギ次ニ距骨次ニ跟骨ノ長屈趾筋溝ヲ經テ足趾ニ至リ長屈趾筋腱ト交叉シニ脚ニ分レ一ハ長屈

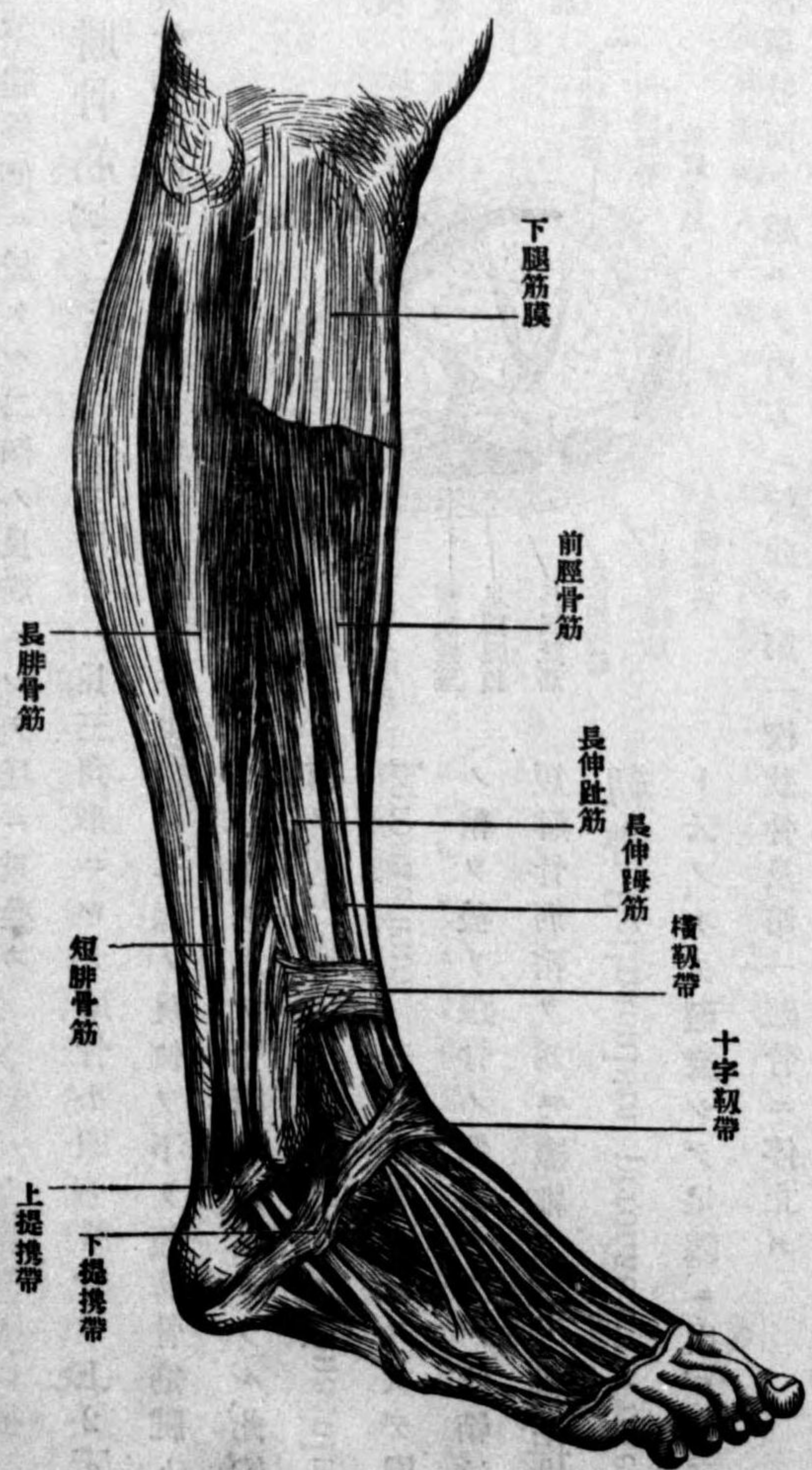
趾筋腱ニ移行シ一ハ長ク踵趾ニ走リ爪節ニ終ル作用踵趾ヲ屈ス

と 長屈趾筋 *M. flexor digitorum longus* ハ細ク強キ紡錘形筋ニシテ、脛骨ノ後面

ヨリ起リ、其腱ハ内踝ノ後側ニ於テ後脛骨筋腱ト斜ニ交叉シ固有ノ鞘ヲ被リ、此鞘ハ前ニ鞘アリ 距骨載距突起ノ下側ヨリ足趾ニ至リ長屈趾筋ト交叉シ四筋ニ分レ第二乃至

第五趾ノ爪節ニ停止ス、作用第二乃至第五趾ヲ屈ス
神經後側筋ハ總テ脛骨神經枝ヲ受ク
異 下腿腓骨側ノ筋 *laterale Muskeln des Unterschenkels*

圖八十九百三第
筋側骨腓腿下



下腿腓骨側ノ筋

三五九

腓骨筋ハ下腿外側ニ於ケル二個ノ長筋ニシテ互ニ重疊ス

い 長腓骨筋 *M. peroneus longus* ハ長三角形ニシテ、腓骨小頭ト腓骨ノ上2-3ヨリ起リ、腓骨神經此二部ノ間ヲ穿通ス、而シテ其腱ハ外踝ノ後側ヲ下リ短腓骨筋腱ト共

ニ一鞘ヲ以テ骨際ニ固定セラレ、此纖維

鞘ヲ上腓提携靱帶 *Retinaculum*

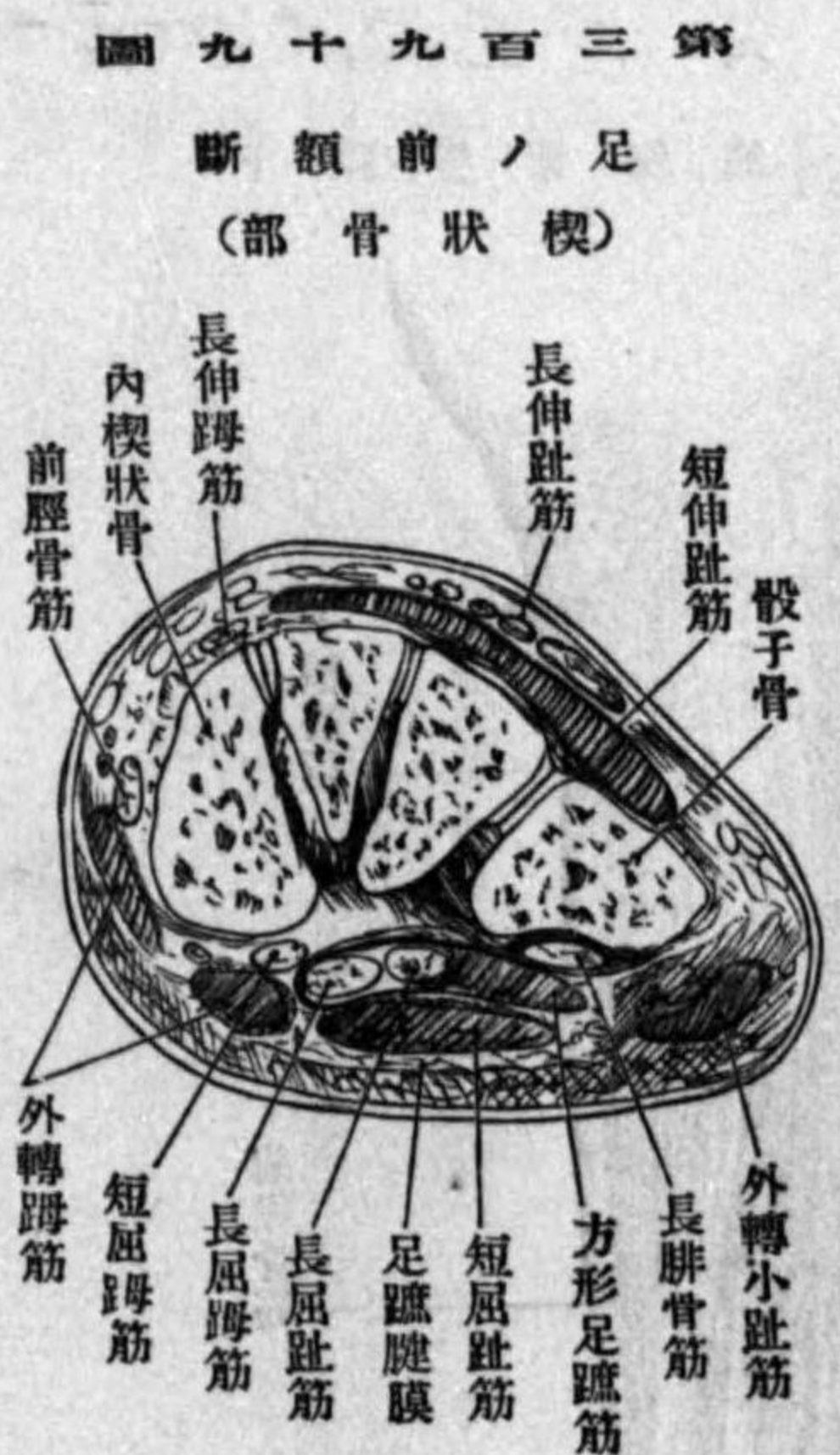
peroneorum superius ト云フ、次デ固有

ノ鞘ヲ被リ跟骨ノ側面ヲ下ル、此鞘竝ニ

短腓骨筋鞘ヲ爲ス纖維ヲ、下腓提携

靱帶 *Retinaculum peroneorum inferius*

ト云フ、次デ廻旋シテ足蹠ニ出デ骰子骨



第三百九十九圖 足ノ前額斷 (楔狀骨部)

結節ノ滑車狀面ヲ越エテ内方ニ彎曲シ第一楔狀骨及第一蹠骨ニ停止ス
作用足ヲ伸ベ且外轉ス

ろ 短腓骨筋 *M. peroneus brevis* ハ小紡錘形ニシテ、腓骨ノ下部ヨリ起リ、長腓骨筋

ノ前側ニ沿ウテ下リ其腱ハ同筋ノ腱ト共ニ外踝ノ後側竝ニ跟骨ノ外面ヲ廻リ其際上及下提携帶ヲ以テ骨面ニ固定セラレ、下提携帶下ニ於テハ長腓骨筋ト分離シテ固有ノ

鞘ヲ被リ、尙ホ進ンデ第五蹠骨結節ニ停止ス、作用同前
神經長及短腓骨筋ハ淺腓骨神經枝ヲ受ク

二 足筋 Fussmuskeln

足筋ハ背側及蹠側ノ二部ニ分ル甲ハ伸筋ニシテ、乙ハ屈筋ナリ

一 足背筋 Muskeln des Fussrückens

短伸趾筋 *M. extensor digitorum brevis* ハ伸趾筋腱ノ下ニアリ、殆ド方形ニシテ、跟骨前突起ノ上面及側面竝ニ十字靱帶トヨリ起リ、四腱ヲ生ジ内前方ニ走リ第一乃至第四趾ニ至リ長伸趾筋及長伸趾筋腱ノ外側ヨリ趾背側腱膜ニ終ル、其趾趾ニ屬スルモノヲ短伸趾筋 *M. extensor hallucis brevis* ト云フ神經ハ深腓骨神經枝ナリ

二 足蹠筋 Muskeln der Fusssole

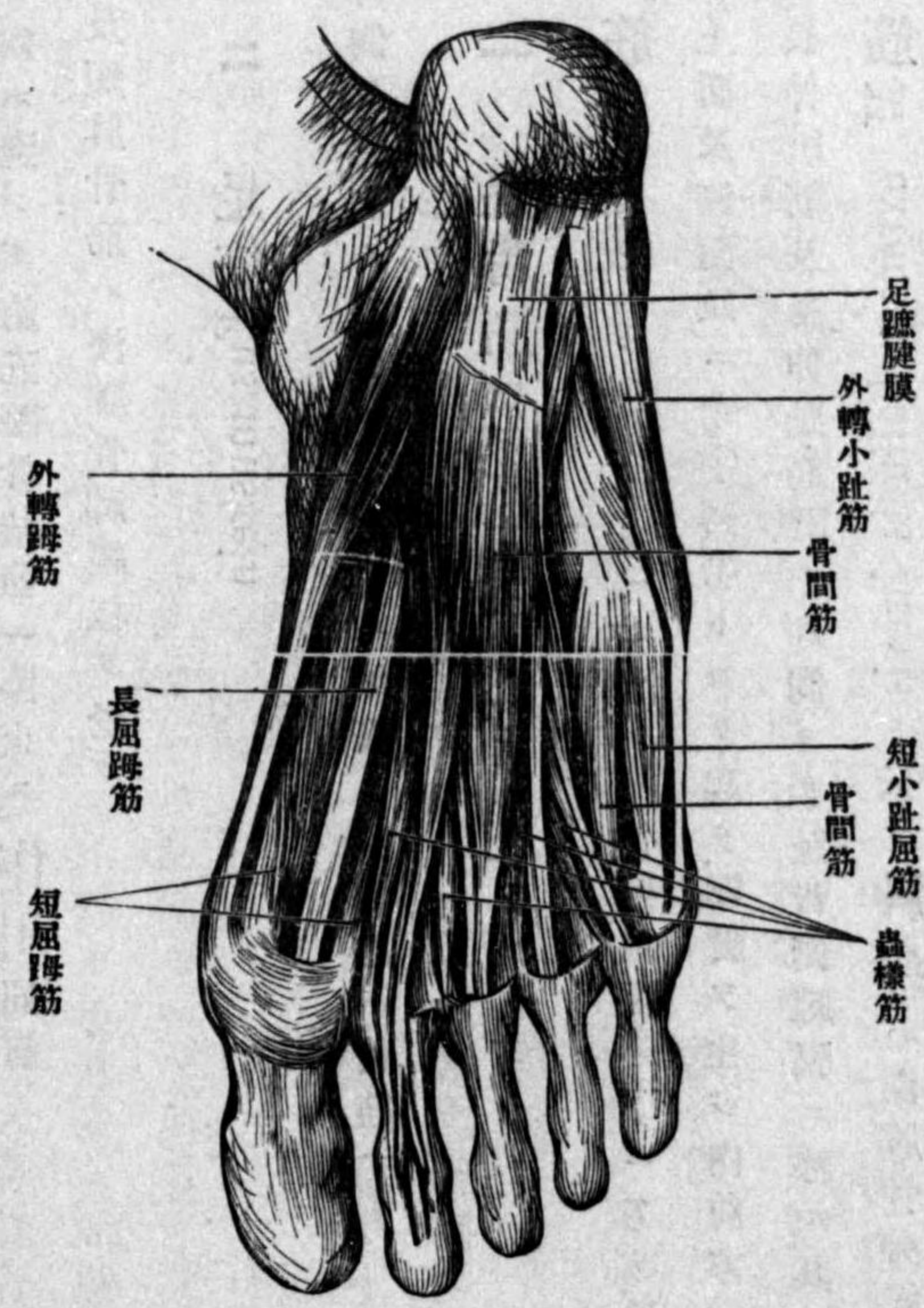
足蹠筋ハ極メテ強キ筋膜ヲ以テ蓋ハレ、手掌ニ於ケル如ク趾趾側、小趾側及中部ニ別ル、即趾趾側ニハ内轉趾筋、外轉趾筋、短屈趾筋、小趾側ニハ外轉小趾筋、小趾屈筋、對趾小趾筋

中部ニハ短屈趾筋、方形足趾筋、蟲樣筋、骨間筋之ナリ

乾 趾側ノ筋 Muskeln des Grosszehnrandes

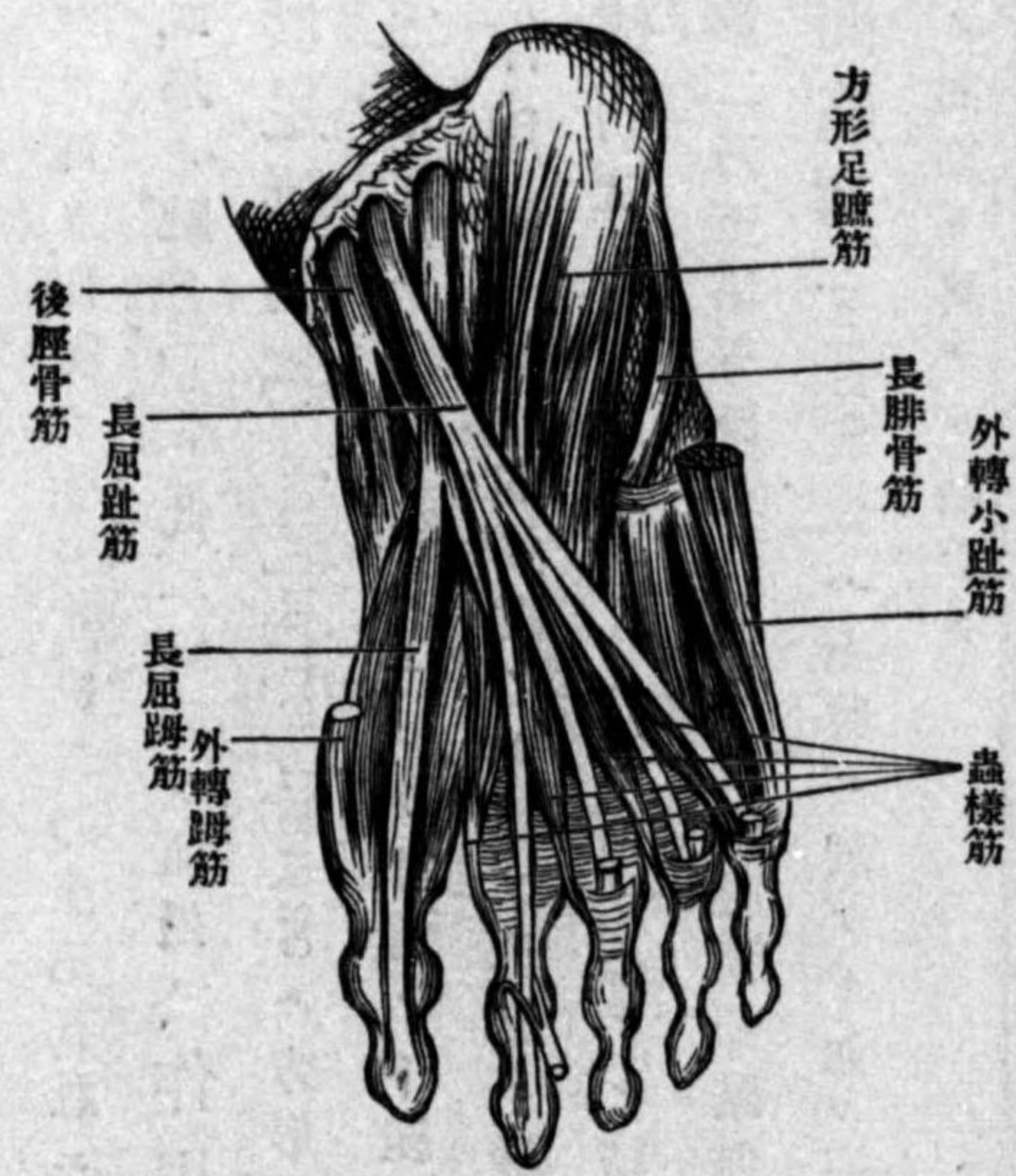い 外轉趾筋 *M. abductor hallucis* 比較的長ク三角形ニシテ、跟骨結節、鋸齒狀靭帶、距骨ノ内緣舟狀骨結節第一楔狀骨ノ趾側ヨリ起リ、趾第一節ノ内緣ニ附著シ通常其腱中ニ種子骨ヲ有ス

圖 百 四 第 (層 淺) 足



作用趾ヲ外轉ス
ろ 短屈趾筋 *M. flexor brevis hallucis* 短ク紡錘形ニシテ、第一楔狀骨

圖 一 百 四 第 (層 中) 足



第五中足骨ノ小頭ヨリ起リ二頭合シテ趾ノ内種子骨ニ停止ス、作用趾ヲ内轉ス

坤 小指側ノ筋 Muskeln des kleinzehnrandes

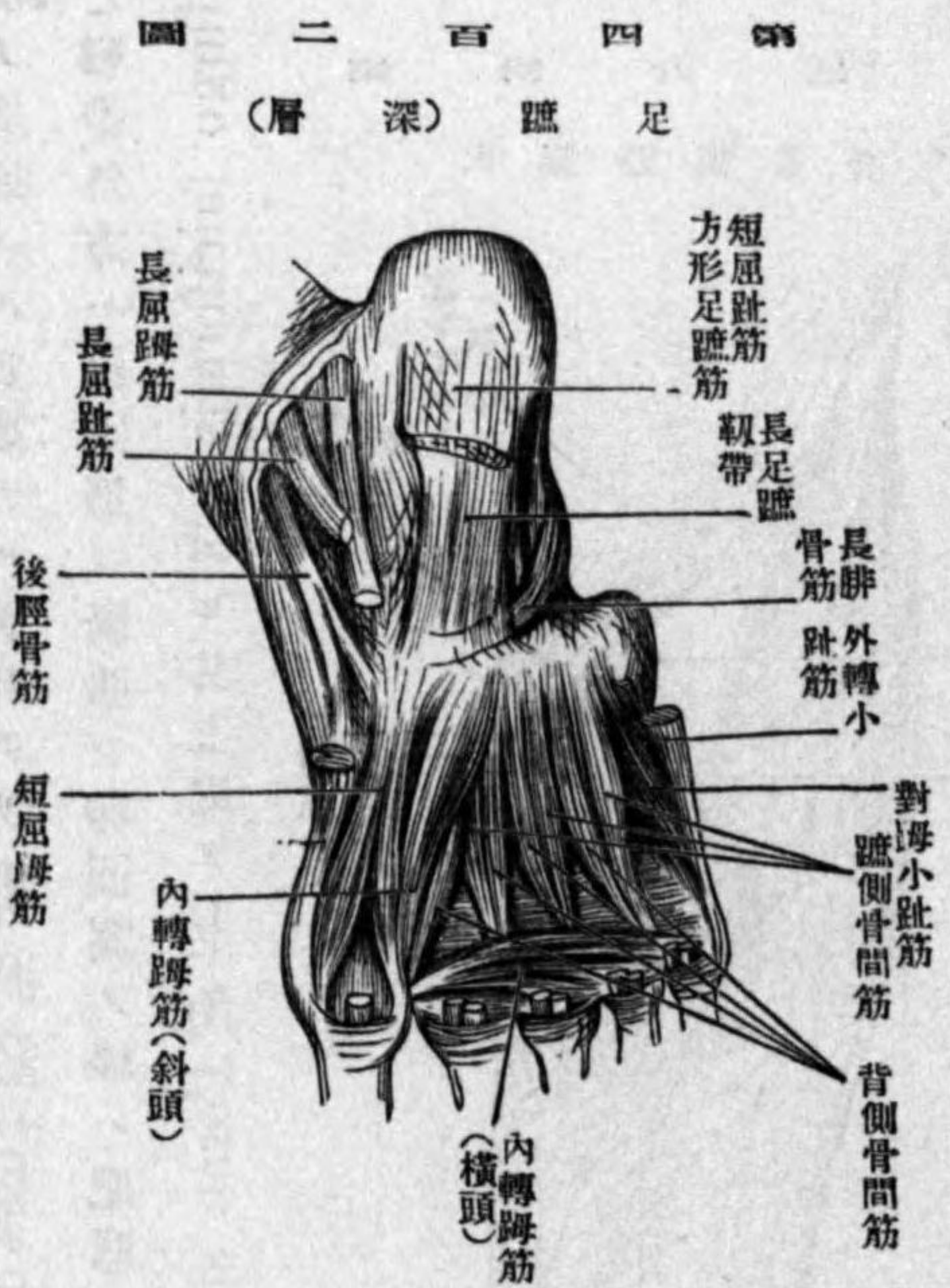い 外轉小趾筋 *M. abductor digiti minimi* 小三角形ニシテ、跟骨ノ趾面、足趾腱膜及第五中足骨結節ヨリ起リ、第五趾第一節ノ外緣ニ停止ス、作用小趾ヲ外轉ス
ろ 短小趾屈筋 *M. flexor brevis digiti minimi* 小紡錘形ニシテ、第五趾骨ノ基底

及跟股靱帶ヨリ起リ小趾第一節基底ニ停止ス、作用小趾ヲ屈ス
 は 對姆小趾筋 *M. opponens digiti minimi*、前筋ト共ニ跟股靱帶及第五趾骨基
 底ヨリ起リ、第五趾骨ノ外縁ニ附著ス

異 足趾中央部ノ筋 *Muskeln des Mittelballen*

い 短屈趾筋 *M. flexor digiti brevis* (*Perforiata*)、殆ド三角形ヲ呈シ、跟骨結節及
 足趾腱膜ヨリ起リ、四趾ヲ生シ各、第二乃至第五趾ニ至リ二脚ニ分レ第二節ノ兩縁ニ附
 著シ長屈趾筋ノ腱(*Perforans*)此二脚間ヲ通過ス、作用第二乃至第五趾ノ第二節ヲ屈ス
 ろ 方形足趾筋 *M. quadratus plantae*、方形ヲ呈シ長屈趾筋ノ足趾頭 *Caput*
plantare (*Sylvii*)ト認ムニキモノニシテ跟骨ノ下面及内面ヨリ起リ、長屈趾筋腱ノ後側
 ニ附著ス、作用斜ニ走ル同筋腱ノ作用ヲ真直ニ變ゼシム
 は 蟲樣筋 *Mm. lumbricales*、四個ノ小ナル紡錘形筋ニシテ、長屈趾筋腱ノ趾側
 ヨリ起リ、第二乃至第五趾第一節ノ背側腱膜趾側ニ停止ス、作用第一節ヲ屈ス
 に 骨間筋 *M. interossei*、上肢ニ於ケル如ク背側四個趾側三個ニシテ、起始停止作
 用等上肢ノ同筋ト異ナル所ナシ

神經ハ趾側筋、短屈趾筋、內在二個ノ蟲樣筋等ニハ内足趾神經分布シ、内轉趾筋外在
 二個ノ蟲樣筋、骨間筋、方形足趾筋及小趾側筋ニハ外足趾神經分布ス
 下肢ノ筋膜臀筋膜 *Fascia glutea* 即臀部ノ淺筋膜ハ甚ダ弱ク、只上部ニ於テ中臀筋



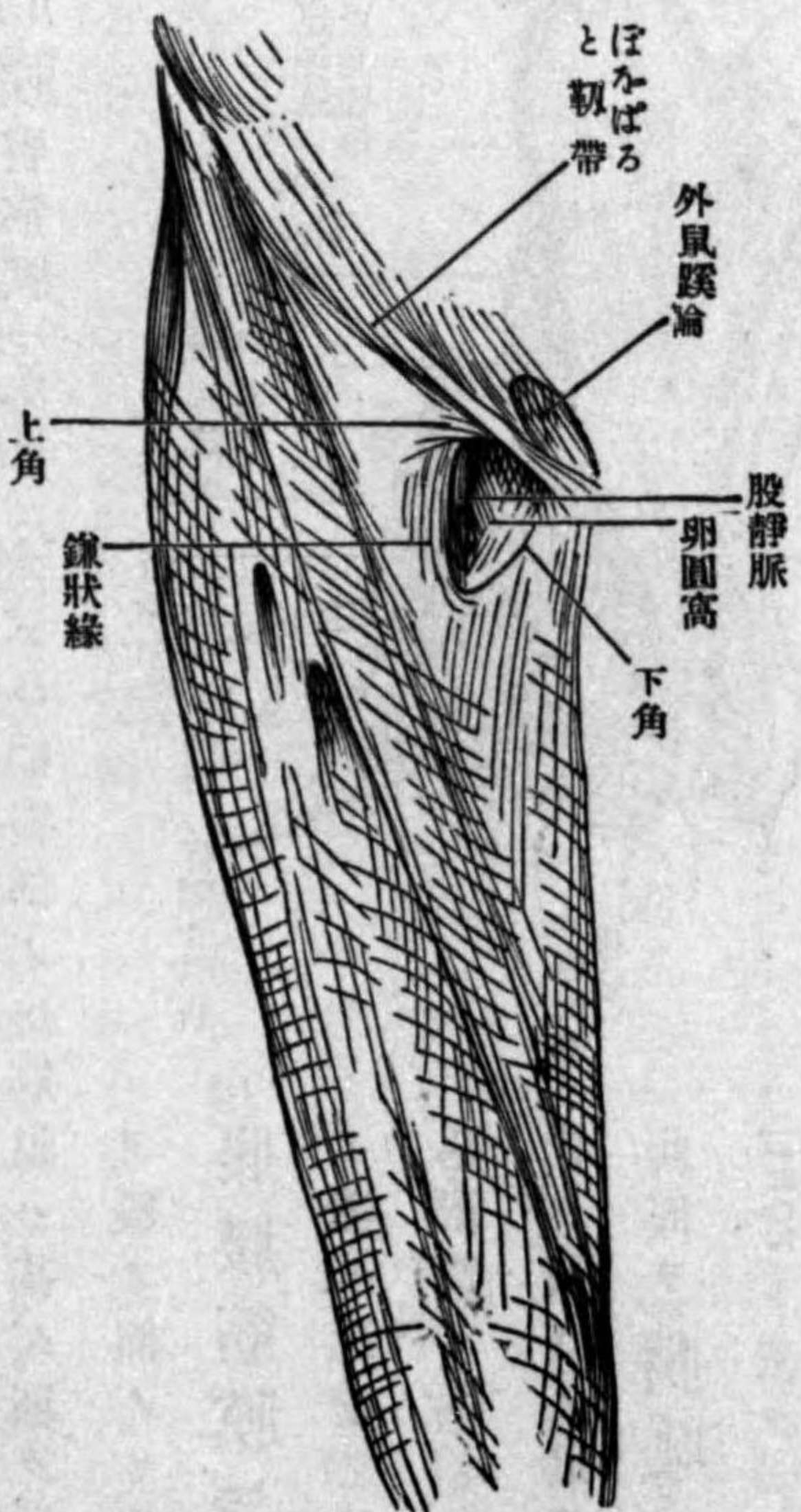
Fascia lata ハ強ク殊ニ前面及側面ニ於テ著明ナリ、前側ノ上部ハ數層ヲ爲シ鼠蹊靱帶
 ニ癒著ス、此筋膜ハ外大脛筋ト二頭脛筋ノ間ヨリ大腿骨ニ向テ外筋間靱帶 *Septum*

ヲ覆フ部ノミ著シク強シ
 腸腰筋膜 *Fascia iliaca*、腸腰筋
 ラ覆ヒ、近傍ノ筋膜ト連ル、此筋膜ハ
 腸腰筋ト共ニばをばると靱帶下ヲ
 出デ隣在ノ恥骨筋上ニ延展ス、故ニ
 此部ヲ腸恥筋膜 *Fascia iliopoc-*
tinea ト云フ

骨盤筋膜 *Fascia pelvis*、小骨盤
 内面ヲ覆フ筋膜ナリニ詳論スヘシ
 脛筋膜 *Fascia femoris* 又廣筋膜

intermusculae laterare ヲ送り又内大脛筋ト内轉筋ノ間ヨリ内筋間靱帶 Septum intermusculare mediale ヲ送ル廣筋膜ノ上部ほをばると靱帶内端ノ下方ニ於テ大蓄微靜脈ノ穿通スル重要ナル裂孔アリ、卵圓窩 Fossa ovalis ト云フ、此部分ノ上方ハほをばると靱帶、外方ハ縫匠筋ニ緊張シ卵圓窩ノ縁ハ肥厚シ内方ニ向テ彎曲ス、之ヲ鎌狀縁 Margo falciformis ト云ヒ、其上端ヲ上角 Cornu superius 下端ヲ下角 Cornu inferius ト云フ、上角ハ直ニ鼠蹊靱帶ニ連ル、卵圓窩ハ多クノ孔ヲ有スル薄キ筋膜即篩狀筋膜 Fascia cri-brosa ヲ被ル、卵圓窩ノ深部ニハ腸恥窩ヲ覆フ筋膜即腸

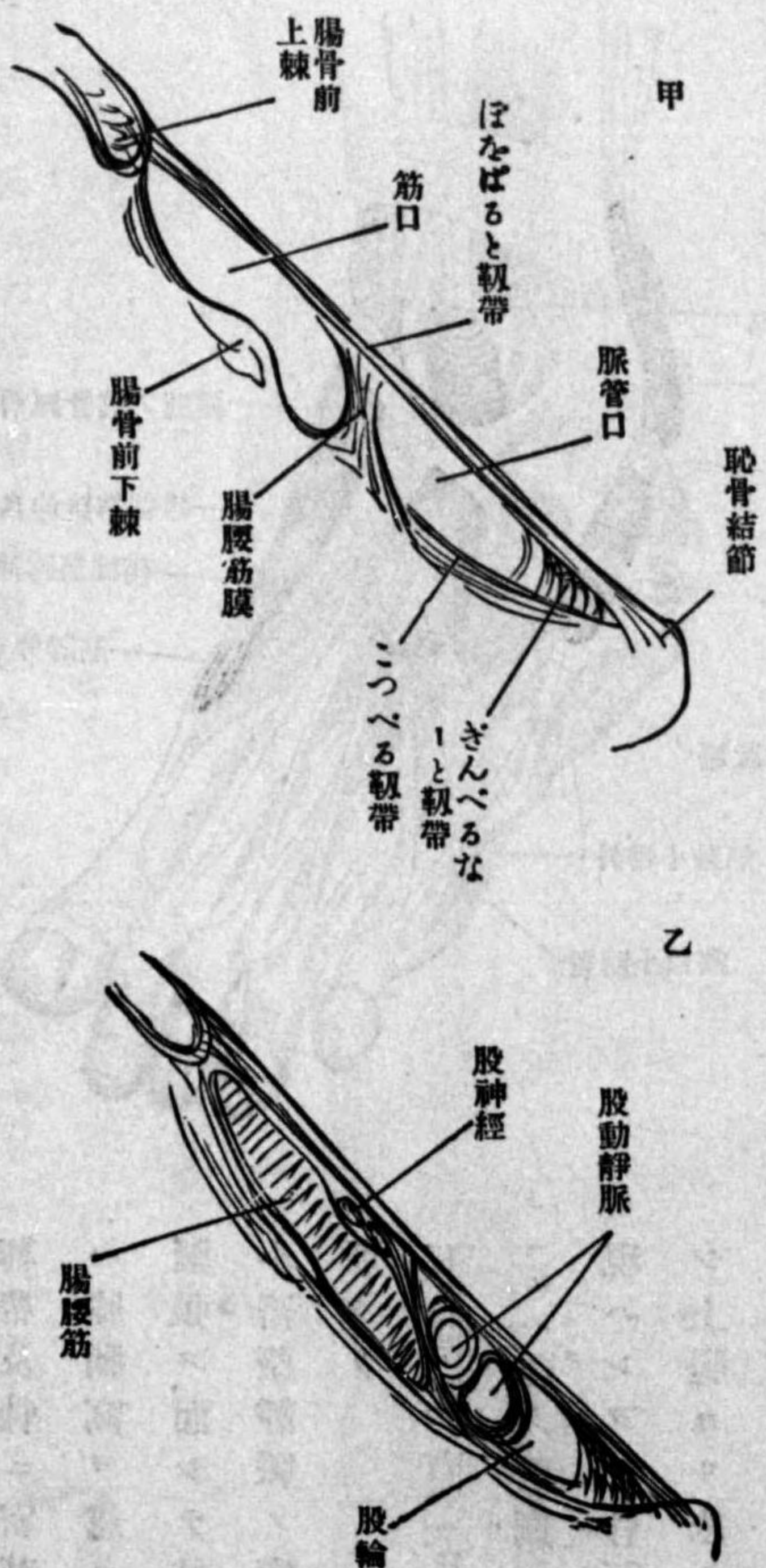
第 四 百 三 圖
大 腿 筋 膜 前 側



恥筋膜アリ此兩筋膜ノ間ハ股動靜脈管ノ通路ナリ而シテ動脈幹ハ鎌狀縁ノ後側ニ匿レ、靜脈幹ハ其内方ニ於テ恰モ卵圓窩ノ後側ヲ下ル、腸腰筋膜ハほをばると靱帶下ヲ通

過スル際ほをばると靱帶ト骨盤上縁ノ間ニ緊張シ爰ニ生ズル間隙ヲ内外二口ニ分ツ、外側ノモノヲ筋口 Lacuna musculorum 内側ノモノヲ脈管口 Lacuna vasorum ト云フ、

第 四 百 四 圖
筋 口 及 血 管 口



筋口ハ腸腰筋ヲ通シ、脈管口ハ股動靜脈ヲ通ズ、脈管口ハ上方ハほをばると靱帶、外方ハ腸腰筋膜、下方ハ恥骨ノ地平枝、詳言スレバ恥骨筋ノ起始部ニ緊張シタル靱帶狀ノ纖維

（一）のゆるる靱帶 Lig. Cooperi 内側ハきんごるなりと靱帶 Lig. lacunare Gimbernati ヲ以テ境
 界シ、脈管幹ノ内側ニ殘ル一小部ヲ跨輪 Annulus femoralis 股脱腸ノ由ト云フ

筋膜ハ膝關節ニ於テハ
 靱帶及骨ニ密著シ、後側
 ハ膝窩ヲ越エテ淺ク
 緊張ス、而シテ其中央ハ
 小蓋微靜脈ノ穿通スル
 所タリ

下腿筋膜 Fascia cru-
 nis ハ強ク、前側ハ皮下ニ
 現ハレタル骨面ト癒合
 シ上腿ヨリ來ル諸筋ノ
 腱ニヨリテ強メラル、而
 シテ前側ハ單純ニシテ
 伸筋及腓骨筋ノ間ヨリ

圖 五百四 第
 鞘腱ルス存ニ側外及側前節關足

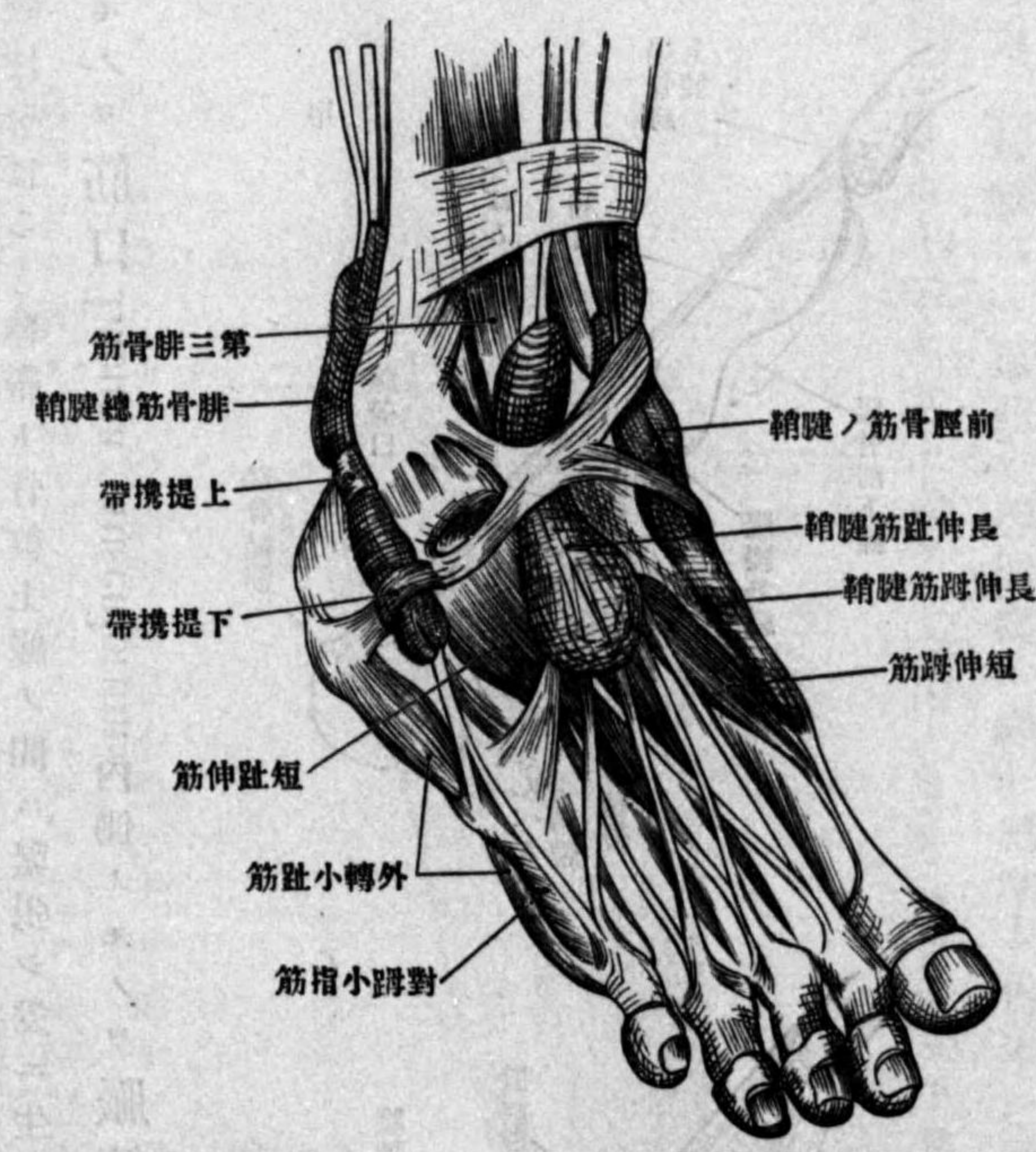
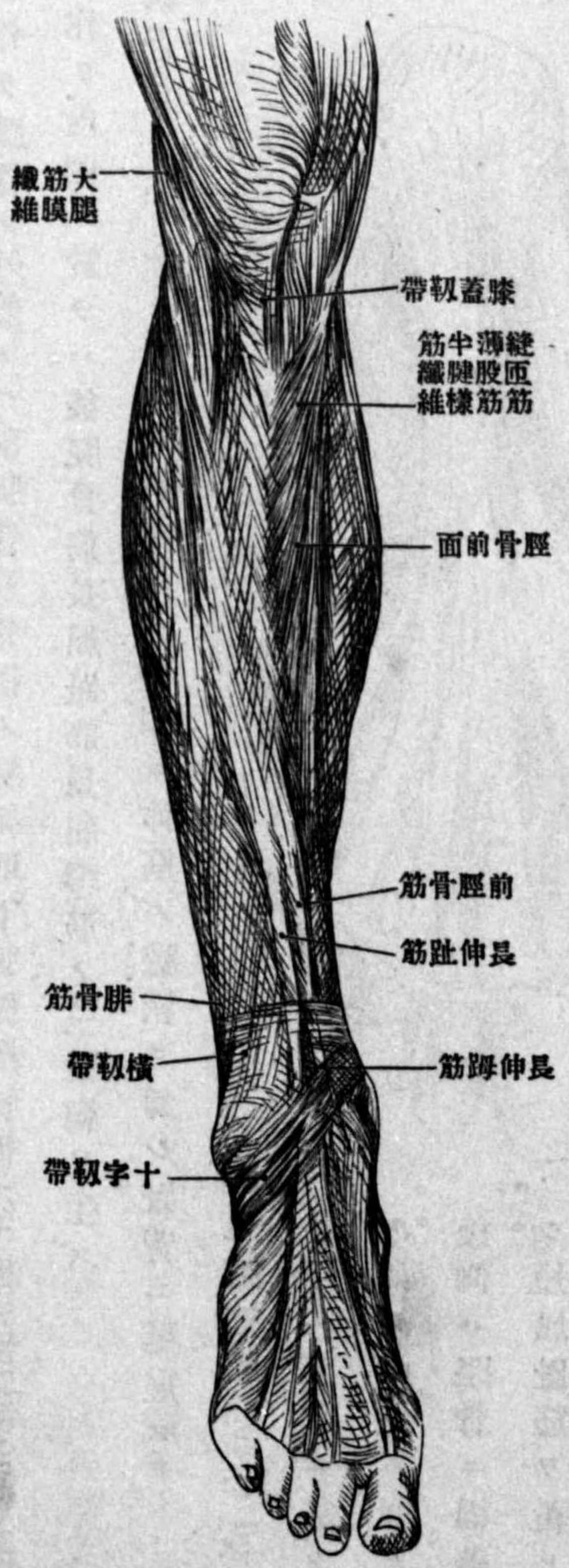


圖 六百四 第
 膜筋ノ側前腿下



腓骨ニ向テ筋間靱帶 Septum intermusculare ヲ送り後側ハ重複シ淺葉ハ二頭腓腸筋
 及あきりす腱ヲ覆ヒ深葉ハ比目魚筋ノ下層ニ於テ深筋ヲ覆ヒ兩緣ヲ以テ淺葉ト連合
 ス、足關節ノ部ニ於テハ強ク踝ノ上部ニ於テ帶狀ヲ爲ス、之ヲ下腿橫靱帶 Lig. trans-

versum cruris ト云フ、又足關節ノ前側ニ於テ十字靱帶 Lig. cruciatum ヲ爲ス、此靱帶
 ハ十字形ニ交叉シタル二脚ヨリ成リ、其纖維各一側ノ踝ヨリ起リ他側ノ足緣ニ緊張ス、
 然レモ通常外踝ニ附著シタル部分ハ薄弱ナリ、故ニ其形狀 Y 形ニシテ、基底ハ外側ニ向
 フ、十字靱帶下ニハ三個ノ腱鞘ヲ有ス、其第一ハ前脛骨筋、第二ハ長伸趾筋、第三ハ長伸趾

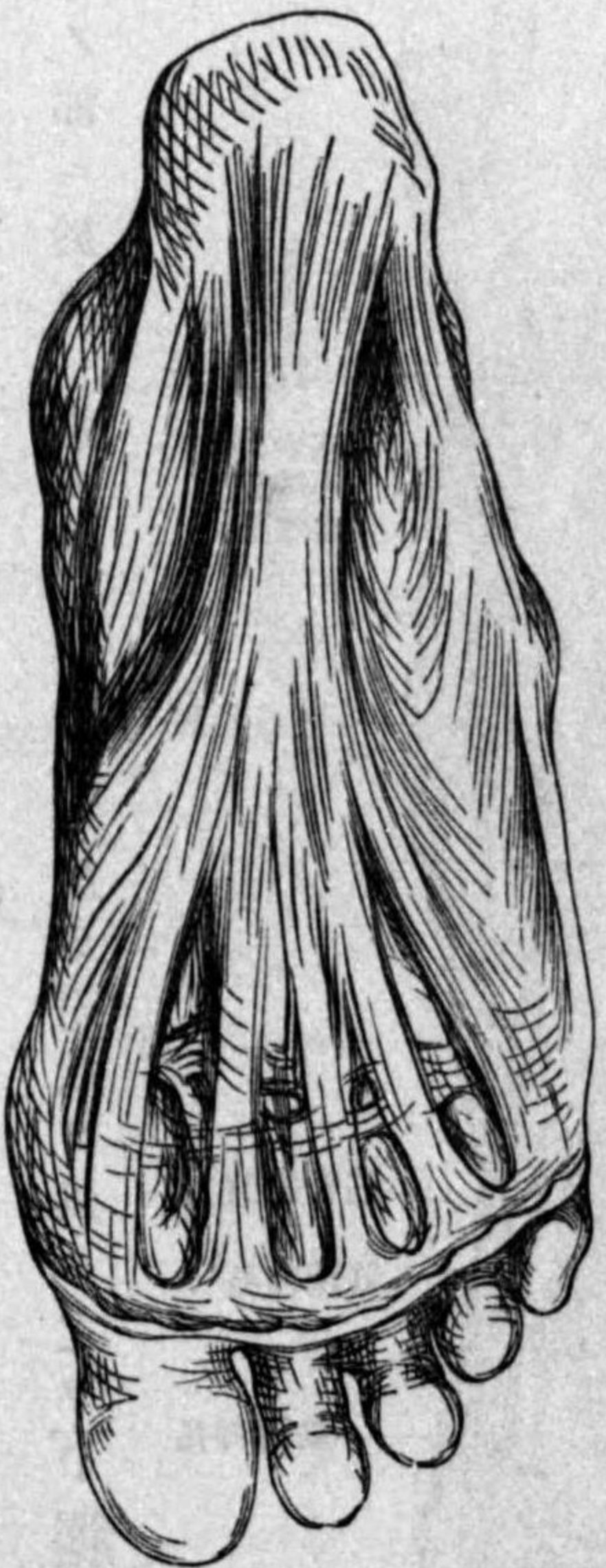足趾中央部ノ筋

三九

筋及第三腓骨筋ノ腱ヲ通ズ、就中第三ノ腱ハ強ク固定セラレ、靭帯ノ纖維ハ其兩側ヨリ深部ニ入り跗骨竇ニ附著ス、(基礎靭帯 Lig. fundiforme) 鋸齒狀靭帯 Lig. laciniata ハ内踝及外踝ヨリ下方足縁ニ向テ分散シタル筋膜ノ肥厚部ニシテ、外側ニ於テハ外踝ノ下方ニ兩腓骨筋ノ腱鞘即上腓提携靭帯 Retinaculum Peroneorum superius ヲ作り、跟骨ノ外側ニハ兩腓骨筋各個ノ腱鞘即下腓提携靭帯 Retinaculum peroneorum inferius ヲ作り、内側ニ於テハ後脛骨筋、長屈趾筋、長屈母筋ノ三腱鞘ヲ生ズ

足背筋膜 Fascia pedis dorsalis ハ薄弱ニシテ、下側ニ伸筋ノ腱鞘ヲ爲シ、趾背ニ延展ス

第四百七十七圖
足 趾 筋 膜



足趾筋膜 Fascia plantaris ハ手掌ニ於ケル如ク中央ハ強ク後側ハ跟骨ニ固著シ、短屈趾筋ヲ覆ヒ前方ハ五個ノ主片 Hauptzipfel トナリ各趾骨頭ノ部ニ於テ更ニ二個ノ第二片 Sekundärzipfel ニ分レ、屈筋腱ノ兩側ヨリ趾骨頭ニ

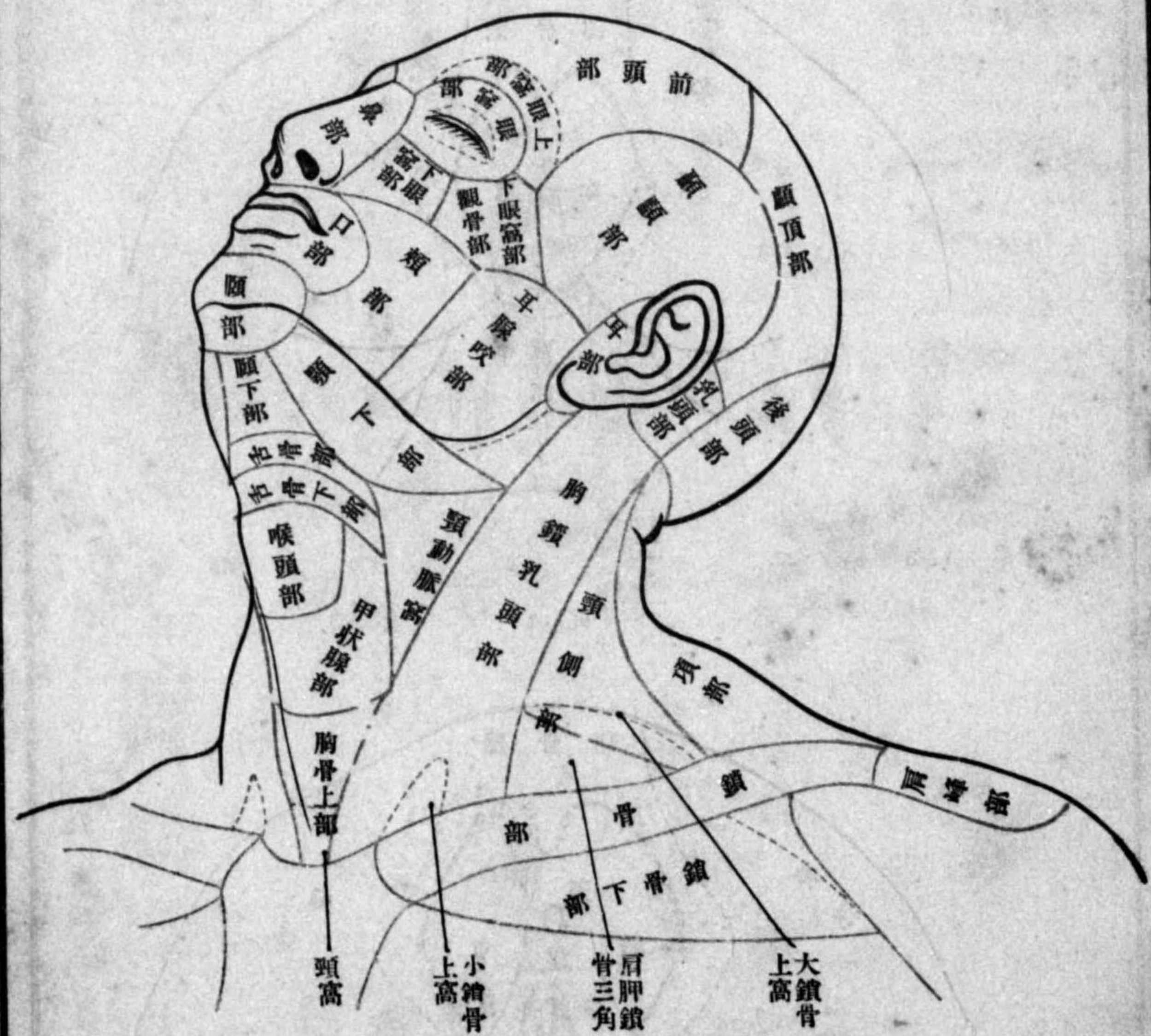
足趾筋膜 Fascia pla-

ntalis ハ手掌ニ於ケル如ク中央ハ強ク後側ハ跟骨ニ固著シ、短屈趾筋ヲ覆ヒ前方ハ五個ノ主片 Hauptzipfel トナリ各

附著ス、各主片ノ間ヲ血管神經走ル

圖 十 百 四 第

位 部 / 頭 及 頸

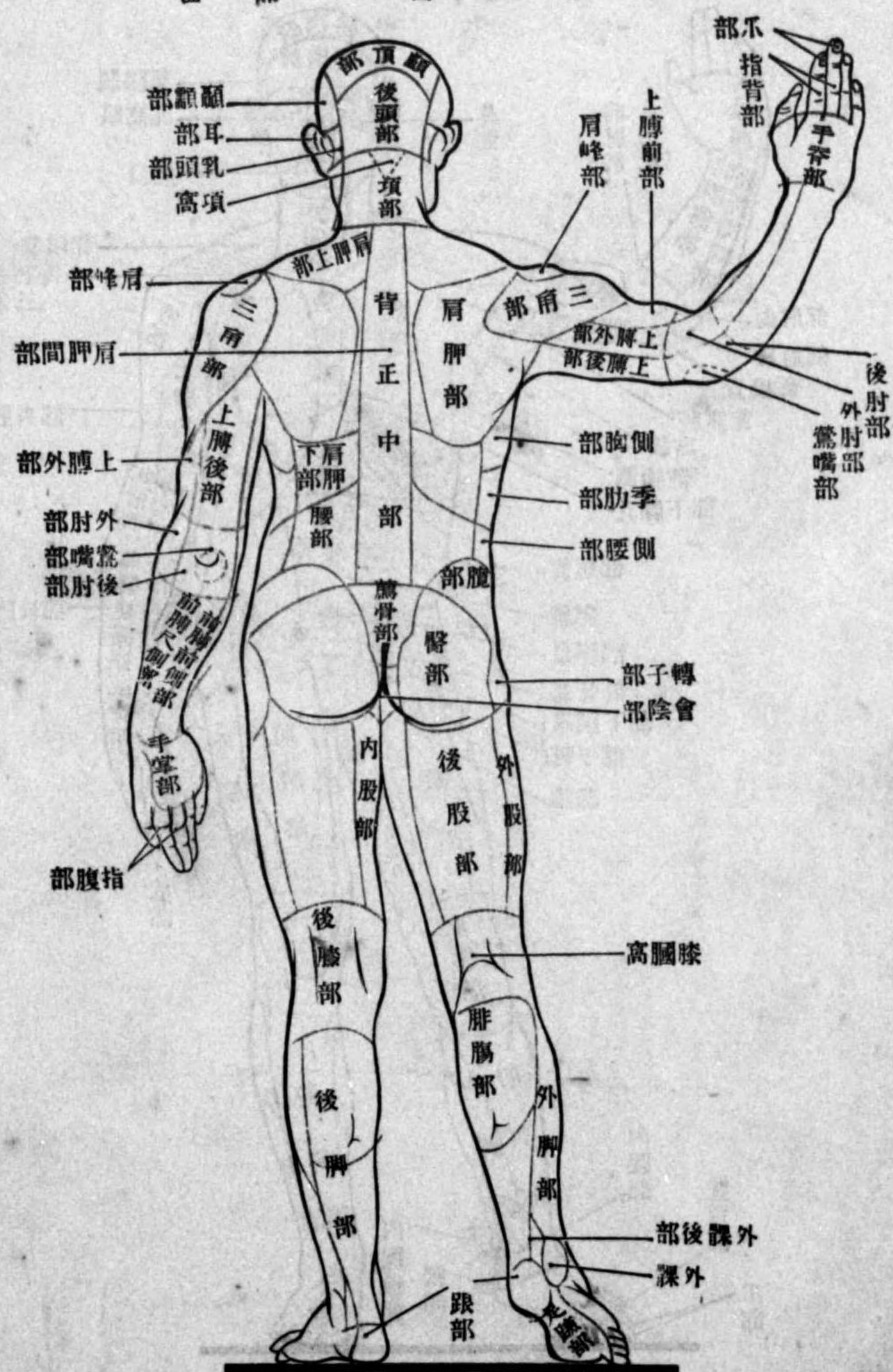


附圖

三七五

圖 九 百 四 第

位 部 / 面 後 體 身



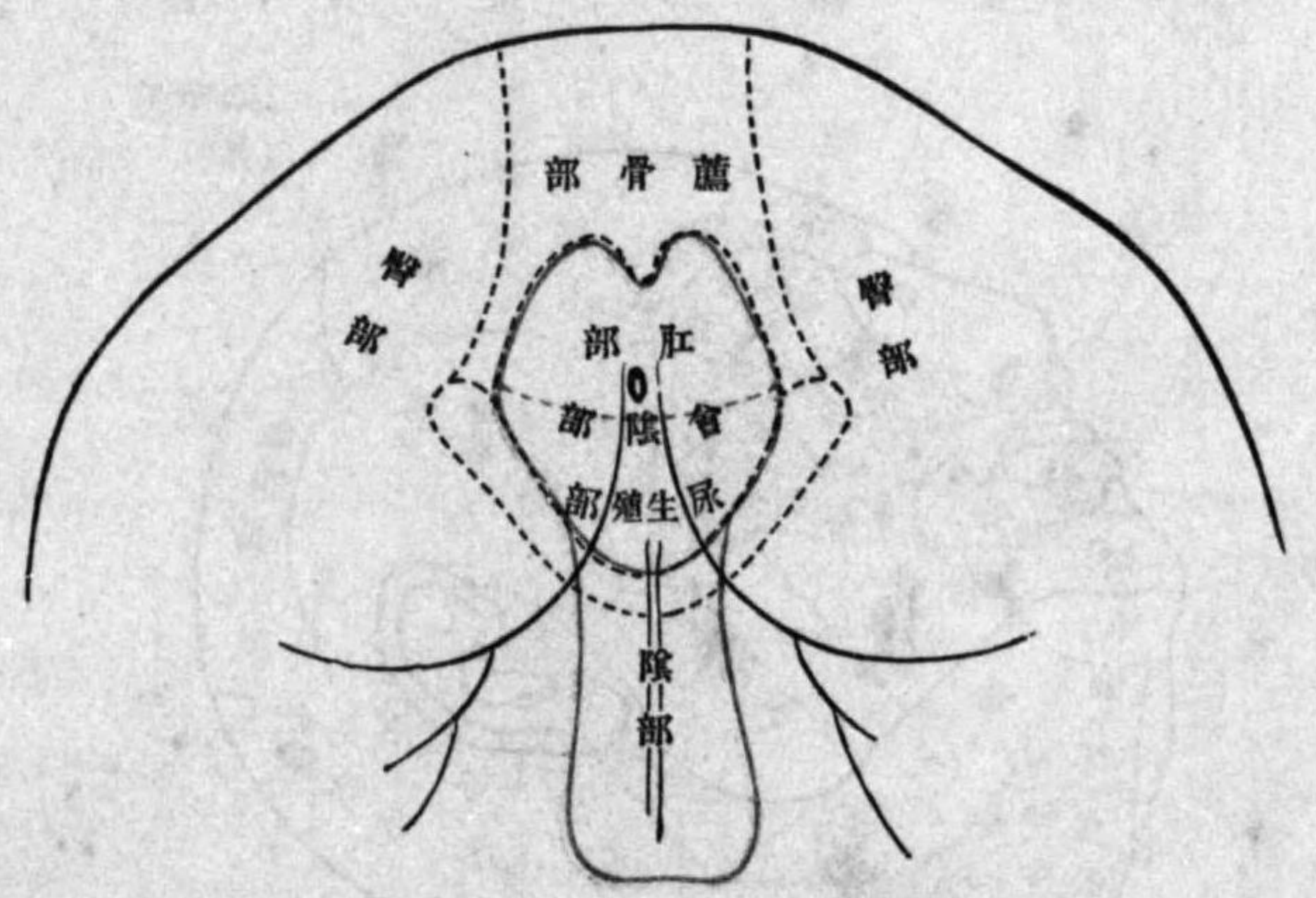
附圖

三七四

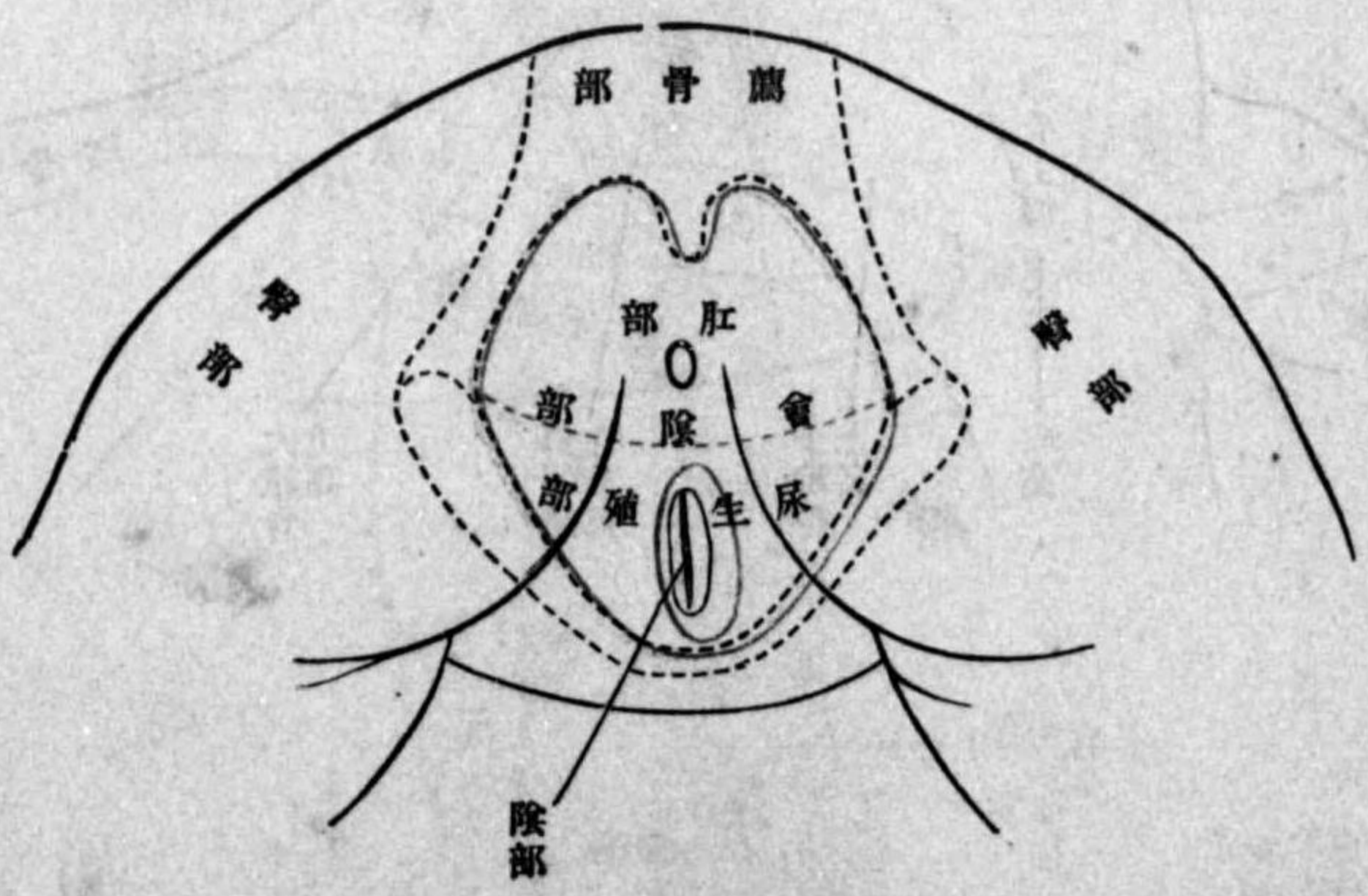
3/17/41

附圖終

圖一 第一百零四號 男 部 尻



圖二 第一百零四號 女 部 尻



附圖

三六

解剖卷二三版奥付

明明明明明
 治治治治治
 冊冊冊冊冊
 九九八八六
 年年年年年
 十五五十一
 一 月 月 月 月 月
 月 月 月 月 月
 廿 廿 十 廿 十
 四 六 八 三 九
 日 日 日 日 日
 第 第 第 第 第
 三 三 二 二 一
 版 版 版 版 版
 發 印 發 印 發 印
 行 刷 行 刷 行 刷

正價金九拾錢

著者 石川喜直

東京市本郷區龍岡町三十四番地

發行者 田中增藏

同市日本橋區藥研堀町三十三番地

印刷者 仁科衛

同所

印刷所 厚信舍

版權所有

發行所

東京市本郷區龍岡町三十四番地
 振替貯金口座四一八番

吐鳳堂書庫

(電話下谷一六七二番)



49
20

關西大賣捌

大阪市南區心齋橋筋一丁目
全 市全區心齋橋筋博勞町

松村九兵衛
丸善株式會社支社

弘 通 書 林

東京市日本橋區通三丁目
全 市本鄉區湯島切通坂町
全 市本鄉區春木町二丁目
全 市本鄉區湯島切通坂町
全 市神田區鍛冶町
全 市本鄉區春木町三丁目
全 市本鄉區春木町三丁目
全 市本鄉區春木町三丁目
名古屋市本町三丁目
熊本市新二丁目
長崎市引地町
岡山市上之町
京都市寺町通二條下ル
金澤市片町

丸善株式會社書店
南江堂書店
半田屋書店
金原書店
朝香屋書店
南江堂支店
積運堂書店
丸善書次郎店
長崎中集榮堂
安邊宗治郎
渡邊宗治郎
若林茂一
宇都宮書店

終