特2
37

醫學士桃 俶纂譯
醫學士甲野渠校正

再版

眼科學 卷之三

明治十五年三月 譯者藏版

眼科學卷之二

第八編

硝子體

目次

○硝子體諸病

第一章　硝子體炎　一丁
第二章　硝子體臺翳　三丁
第三章　硝子體融解症　同五丁
第四章　硝子體中異物襲入　九丁
第五章　硝子體動脈遺存　十一丁
第六章　硝子體剝離　十八丁

○第九編

水晶體

○水晶體諸病

第一章　白內障一名內障眼

總論　二十丁
白內障ノ種類　二十三丁
柔軟液樣ノ皮質白內障　同
核白內障　同
老人白內障　二十七丁
局部白內障　同
問層白內障　二十八丁
分離性后皮質白內障　二十九丁
水晶囊白內障　三十二丁
水晶體中異物襲入　外傷性白內障　三十三丁
白內障硬軟ノ監識　三十五丁
白內障手術　概論　三十九丁
瓣狀摘出法　四十三丁
角膜下部瓣狀截開　四十六丁
角膜上部瓣狀截開　四十八丁
瓣狀摘出後偶發スル障害　五十五丁
瓣狀摘出虹彩切除併用術　六十七丁
白內障線狀摘出法　七十丁
單純線狀摘出法　七十四丁
線狀摘出虹彩切除併用法　七十四丁
總論　八十三丁

「フォングレーフェ」氏變式周邊線狀摘出法　八十六丁
「キュヒレル」「リーブライヒ」及ヒ「レーブルン」氏手術式　百五丁
白內障ヲ水晶體ト共ニ摘出スル法　百七丁
通常ノ老人白內障ニハ如何ナル法術ヲ撰擇セサル可ラサル歟　百九丁
白內障截開法　百十一丁
白內障截開虹彩切除併用法　百二十一丁
白內障截開法ヲ摘出ノ預備法トシテ施用スルノ論　百二十四丁
白內障撥下法　百二十五丁
后發白內障手術　百二十八丁
第二章　水晶體脫位症　百三十九丁

水晶體不全脫位症　百四十丁
水晶體完全脫位症　百四十三丁
第三章　水晶體欠亡症　百五十丁

○第十編

眼球光線屈折及ヒ調節機　百五十二丁

○光線屈折力及調節機能變常

第一章　總論　百六十四丁
第二章　眼鏡ノ種類　百七十丁
第三章　視力ノ年齡ノ關係　百八十丁
老視眼　同
第四章　遠視眼　百八十八丁

水晶體缺亡ニ因スル遠視眼　百九十八丁
第五章　近視眼　二百丁
第六章　亂視眼　二百二十一丁
正亂視　二百二十五丁
不正亂視　二百四十五丁
第七章　両眼屈折不同症　二百四十七丁
○調節機變常　二百五十三丁
第一章　調節機麻痺　同
第二章　調節機痙攣　二百六十二丁
○眼鏡ノ新式曲光力及舊式「ツオル」番號比較表

目次終

眼科學　卷之三

東京大學醫學部眼科醫員醫學士　榊　俶　纂譯
同　甲野　楽　校正

○第八編

硝子體

〔解剖的要訣〕硝子體ハ水晶體ノ後面ト網膜トノ間腔ヲ充塡スル者ニシテ其表面ハ後方ト側方ニ於テ窄窿シ前部ハ少シク陷凹狀ヲ以テ水晶體ヲ載ス

硝子體ハ粘液樣ノ白色透明ナル物質ニシテ極メテ薄弱ノ硝子膜ヨリ被包セラルヽ而シテ此膜ハ視神經乳頭ノ周傍及ヒ「チン」氏小帶

ニ近接セル鋸齒狀緣ニ於テ周圍ノ組織ト連接ス

硝子體組織ハ未タ全ク明瞭ナラス、或說ニ云ク、硝子體ハ毫モ紋狀ヲ呈セサル無組織ノ體質ヨリ形成スト、然リト雖異物ノ硝子體中ニ嵌入スルトキハ、其周圍ニ包囊ヲ造成シ、又硝子體ヲ暴露例之ハ角膜葡萄腫截除スレハ變化ヲ生スル等ニ因テ考案スレハ、細胞組織ノ存後ノ如シ在セルカ如シ「ブリッケ」氏ハ數膜相層疊シテ成ルヲ發見シ、「ハンノウェル」氏ハ硝子體中ニ於テ夥多ノ中隔アリテ、其狀恰モ橙實中隔ノ之ヲ區分スルカ如キヲ認メシト云フ、其他ノ解剖家ハ以上ノ諸組織ヲ星形狀細胞ナリト認メ、又他ノ解剖諸家ハ皆ナ之ヲ試驗ノ際人工ニ生成セル物ト云ヘリ「リットル」氏ノ說ニ硝子膜ノ內面ニ於テ薄弱ナル上皮細胞層ヲ有スト云フ、「スチルリング」氏ハ硝子體ノ中央ニ於テ二三「ミリメートル」以上ノ直徑ヲ有スル一管アルヲ確認セリ、但シ此管ハ視神經乳頭ニ向フニ從テ增大シ、乳頭ニ至レハ其直

徑ヨリ二三「ミリメートル」過大ノ一孔ヲ呈ス、又同氏ハ大凡硝子體ノ外三分一ヲ領スル皮質層疊ヲ爲ス及ヒ三放線星形〈人〉ニシテ水晶體核ト相類似スル核ヲ發見セシト云フ

硝子體ハ血管、神經ヲ有セス、榮養及ヒ其消耗ヲ補給スル物質ヲ深部ノ眼球膜ヨリ攝取ス

○硝子體諸病

第一章

硝子體炎〔Hyalitis〕

硝子體特發炎ハ古來ヨリ一ノ疑問ニ屬セリト雖輓近檢眼鏡ヲ用テ異

物ノ硝子體中ニ侵入シ之ニ因テ生スル變化ヲ認メ得ルヲ以テ遂ニ特發ノ炎症アルヲ決定セリ、而シテ其症狀タル先ツ異物ノ周傍ニ於テ微濁ヲ生シ漸漸稠厚トナリ、全ク異物ヲ認知シ能ハサルニ至ル、加之同時ニ硝子體ノ他部ニ於テ糸狀或ハ雲片狀ノ曇翳ヲ生ス、今此病機ノ發育ヲ經驗スルトキハ、異物ヲ被包スル灰白色ノ曇翳黄色ヲ雜ヘ、此色澤其周圍ニ分布シ、異物若シ水晶體后面ニ近接シテ存スルトキハ、瞳孔モ亦變色スルヲ目擊スヘシ、其他角膜葡萄腫切除及ヒ水晶體瓣狀摘出術後ニ硝子體化膿炎ヲ發生シ、速ニ膿滲潤ノ蔓延スルヲ實驗セリ

此變化ノ後、經過ハ甚タ各異ニシテ、或ハ結締組織形シテ新生シ、眼球内膜ト連接スル所ノ血管ヲ造成シ、後來其結締組織瘢痕樣ニ收縮シ、網膜剝離ヲ來スアリ、或ハ異物ノ周傍ニ包囊ヲ作爲セルカ如キ症ニ於テハ、結締組織ノ新生唯一局部ニ限畫スルアリ、又殊ニ屢目擊スルハ脈絡膜疾患ニ由テ硝子體炎ヲ發起スル是ナリ、而シテ其症狀タル化膿性脈絡膜

炎ノ徴候ト全ク同一ナリ第二卷百七丁ヲ見ヨ、又其治法ニ至テハ化膿性脈絡膜炎ト異ナルヿナシ

第二章

硝子體曇翳（Opacitas corporis Vitrei）

硝子體曇翳ハ諸般ノ形狀ヲ呈ス

〔一〕澄清ナル硝子體中ニ殆ト不動ニシテ限畫セル暗黑斑ヲ見ハシ、之ヨリ微細ノ突起ヲ生ス、此斑點ノ數ハ甚タ寡少ニシテ、乳頭ノ近傍ニ存在スルヿ多シ、而シテ此症ハ網膜炎後或ハ后葡萄腫ニ併發シ或ハ老人ニ於テ他ノ眼球變狀ナク之ヲ發見ス

〔二〕曇翳ハ眼底前ニ懸垂セル微細或ハ顆粒狀ノ白紗ノ如キ看ヲ做スヿアリ故ニ檢眼鏡檢査ノ際眼底模糊トシテ烟霧ニ覆ハルヘカ如シ、之カ爲メ往々網膜曇翳ト誤認スルヿアリ、此薄膜狀曇翳ハ殊ニ梱毒性ノ

疾患網膜炎、脈絡膜炎ニ來ルヿ多シ

〔三〕硝子體曇翳ハ多クハ可動糸狀、雲片狀或ハ薄膜狀ノ者ナリ、而シテ眼球ヲ疾ヤク彼此ニ廻轉セシメ檢眼鏡ヲ以テ檢スル時ハ容易ニ之ヲ確知シ得ヘク、且ツ曇翳移動ノ速力及ヒ其運動ノ狀態ニ從テ硝子體融解ノ强弱ヲ審ニシ得ルモノナリ、此曇翳ハ殊ニ深部ノ眼球膜ノ疾患(毛樣體炎、脈絡膜炎後ニ發見ス)

視覺障害 ハ此曇翳ノ網膜上ニ陰影ヲ投寫スルニ因ス

網膜知覺ノ過敏ナルヰ又ハ知覺過敏ヲ發セサルモ、明處ヲ視望スルヰハ、患者種々ノ狀形各箇若クハ球數狀ニ連合セル小ヲ有スル細小ノ暗黑體ヲ自覺ス、此小體ヲ名テ可動暗點(Scotoma mobile)一名飛動蚊虻(Mouches volantes)ト云フ、而シテ此暗點ハ不快ノ感覺ヲ與フルモ、視力尋常ニシテ檢眼鏡ヲ以テ眞個ニ硝子體曇翳ヲ見ルヿナクンハ意ニ介スルニ足ラサル者トス

眞個ノ硝子體曇翳ハ視覺上ニ種々ノ作用ヲ及ボス、則チ蔓延性曇翳ハ全視界ヲシテ多少模糊タラシメ、雲片狀或ハ薄膜樣ノ曇翳ハ其數ト其散布トニ從テ影多ノ光線ヲ吸收シ細小ノ物體ヲ視覺スル能ハサラシム、通常患者ハ劇甚ノ眼球運動ヲ營ミ瞬時間曇翳ナシテ視界ノ中央部ヨリ周邊ニ散放スルヲ習熟スト雖、直チニ舊位ニ復シ視界再ヒ曇暗トナル、而シテ患者屢讀書等ノ際ニ當テ此運動ヲ反復スル者ニシテ、唯此症狀ノミヲ以テ大凡硝子體中移動曇翳ノ存在スルヲ鑑識スルニ足ルヿアリ(フォン、グレーフェ氏說)

今若シ患者ニ一小孔ヲ透シテ白壁若クハ曇天ヲ望視セシムレハ、患者自ラ其硝子體曇翳ノ形狀ヲ看認シ得ル者ナリ、殊ニ强度ノ凸面照子ヲ副用スルヰニ然リトス

〔原因〕硝子體曇翳ハ特ニ脈絡膜若クハ網膜ノ疾患ヨリ來ル者トスト雖シテ此疾患ハ〔一〕榮養障害或ハ炎性刺戟ニ由リ〔二〕漿液、膿及殊ニ血液

ノ如キ諸殿ノ滲漏ニ因テ硝子體變化ヲ發生スルモノナリ、又眼球損傷、突衝諸筋ノ過勞嗽嗽嘔吐下血若クハ月經ノ卒然遏止ニ因リ發起スル眼球充血ノ如キモ皆硝子體中血液滲漏ヲ來スノ原因トナル、而シテ此漏血ハ硝子體ノ一部或ハ全部ヲ充盈シ、暫時ニメ沈降シ、吸收ニ依テ多分消滅スルモ、爾後久時ヲ經テ尚ホ檢眼鏡ヲ用ヒ雲片狀ノ曇翳ヲ認知ス、但シ其運動ノ强弱ハ硝子體融解ノ度ニ準ス

〔預后〕ハ曇翳ノ性質ト原因トニ從テ長否アリ、即チ曇翳若シ出血性ニメ脈絡膜疾患其原由クラサルノミナラス、他ニ硝子體ノ變化無キトキハ、速ニ吸收消失スルモノナリ、然レトモ曇翳ハ屢〻遺存シ或ハ殆ント消滅スルモ、猶ホ其一部分ヲ殘ス者ナリ、又從來ノ實驗ニ據ルニ若シ近視眼ニ曇翳ヲ生スレハ屢〻網膜剝離ヲ繼發スルコアリ、但シ此剝離ハ亦近視ノ有無ニ關セスシテ、硝子體中ノ新生結締織萎縮スルニ由テ生スルコ時ニ之アリ

〔治法〕脈絡膜若クハ網膜疾患ニ因スル曇翳ニハ、其治法ヲ行フヘシ、又全身血行障害或ハ局所損傷ニ因ル、硝子體內滲漏ニハ、顳顬部ニ人工蛭針ヲ貼シ、眼胞ニ冷罨法ヲ行ヒ、脚湯ヲ施シ、眼球ヲ安靜ニ保護スルヲ要ス、且ツ痔血、月經障害等ニハ殊ニ注意セサル可ラス

曇翳吸收ヲ催進スル爲ニ「ピロカルピン」ノ皮下注入法ヲ施シテ發汗セシメ或ハ下劑、猛汞、沃度加里、溫罨法及ヒ壓迫繃帶ヲ用ヒ屢〻効驗ヲ取ルコアリ、后葡萄壓ニ因テ生スル硝子體曇翳ニ數回前房穿針術ヲ施シ徐〻ニ房水ヲ流出セシムルトキハ、屢〻大効ヲ奏スル者ナリ、又輓近二三ノ醫士ノ說ニ平流電氣ヲ用テ曇翳ノ速ニ吸收セルヲ實驗セリト

「フォン、グレーフェ」氏ハ一患者ニ針ヲ用テ薄膜樣硝子體曇翳ヲ破壞轉位シ大ニ視力强長トナルヲ目擊セリト云

第三章

硝子體融解症（Synchysis corporis vitrei）

硝子體ハ其膠樣ノ性質ヲ失シ多少流動形ヲナスヿアリ、之ヲ硝子體融解ト云フ、而シテ此變質ハ唯其一局部ノミ（前部或ハ後部）ニ發顯スルヿ多シ、同時ニ硝子體曇翳ノ存在スルヿハ、確然診定シ得ル者ニシテ、殊ニ其運動ノ速力ト方向トニ注目スルヿハ、硝子體流動ノ稀薄ヲ確知スルニ足ル者ナリ

眼球ノ柔軟ヲ以テ硝子體融解症ノ徵候トナスハ大ニ誤レリ、然レ𪜈柔軟ノ眼球ハ大抵融解セル硝子體ヲ含藏スル者ナリ、又是ニ反シ緊張セル眼球ニ於テ融解セル硝子體ノ存在スルヿ往々之アリ、又虹彩殊ニ其周緣ノ震盪スルヲ融解症ノ一徵候ト爲セリト雖、此震顫ハ決シテ融解セル硝子體ニ關スルニ非ス、唯水晶體前面ニ虹彩ノ靜置セサルニ由ル者ナリ、故ニ此症狀ハ唯硝子體融解ヲ爲ス所ノ一原因、同時ニ水晶體變位（水晶體ヲ維持スル靭帶ノ破裂ニ因テ營爲スルヲ示スノミ）

局所融解ハ羣膜擴張腫ノ周傍ニ於テ生ス、全部融解症モ亦衛荀腫眼ニ

發見シ、其他之ヲ硝子體內滲漏後、水晶體脫位後、硝子體一局部ノ缺亡後及ヒ深部ノ炎症（脈絡膜炎）ヲ患フル眼球ニ於テ目擊セリ

今若シ變質セル硝子體中ニ膽硬脂（コレステリン）ノ結晶ヲ生スルトキハ、大ニ美觀ヲ呈ス、即チ檢眼鏡ヲ以テ眼球內ヲ窺フニ、光彩燦然タル物體眼球ノ運動ニ從テ彼此ニ移動シ運動休止スルニ至テ其沈降スルヲ認ムヘシ、斯ノ如キ症ヲ名テ眼球閃爍症（Scintillatio oculi）ト云フ、膽硬脂ノ結晶ハ透明ナル硝子體中ニ發現スルアリ、或ハ糸狀曇翳ト共ニ來ルコトアリ、而シテ其發生如何ハ未タ明亮ナラス、但シ此膽硬脂結晶ハ又水晶體中、網膜中、或ハ網膜及ヒ脈絡膜間ニ發見スルヿアリ

第四章

硝子體中異物襲入

異物（小彈丸、鏃木頭ヲ小片、硝子細片、鐵石及ヒ硝子體中ニ竄入シ、而シテ光線屈折體ノ猶ホ透

明ナルトキハ、檢眼鏡或ハ眼內物體自覺法七丁ヲ或ハ視界檢査ニ依リ直ちニ之ヲ發見シ得ル者ナリ、然レトモ暫時ニシテ異物ノ爲ニ炎症ヲ起シ、爲ニ之ヲ發見スル能ハサルヿ往々之アリ、而シテ異物若シ包囊ヲ造成スルトキハ、爾後數時間ヲ經ルモ猶其囊ヲ通過シ來ル所ノ金色燦爛タル光彩ヲ見ルヲ得、然レトモ異物ノ囊入スルヤ直チニ化膿性硝子體滲潤ヲ發生スルトキハ、忽チ之ヲ見ル能ハサルニ至ル

又異物ハ其周傍ニ包囊ヲ造成シテ、視機障害ヲ起スヿナク、經久眼球內ニ保存スルヿアリ、又數年ヲ經ルノ後之カ爲ニ眼球ニ危險症ヲ將來スルヿアリ、蓋シ包囊ヲ有スル異物ノ變位ニ因ルナラン

其他一眼異物ヲ存在スルトキハ他眼ヲシテ交感性疾患ニ陷ルノ危險ヲ來ス

是故ニ異物嵌入ニハ直チニ摘去法ヲ行ハサル可カラス、即チ異物猶ホ創口ニ存在スルトキハ、速ニ之ヲ摘去シ、若シ創口ノ擴開ヲ要スルトキハ、之

ヲ行フテ而後異物ヲ摘出シ壓迫繃帶ヲ施ス可シ、次テ其后ノ治法ハ損傷ニ關シテ殊異ナリ、冷罨法「アトロピン」等

然レトモ異物既ニ硝子體中ニ潛在スルトキハ、檢眼鏡ニ依リ或ハ有頭消息子ヲ以テ網膜ノ表面ヲ探檢シ其位置ヲ精細ニ確定スヘシ、今此探檢ノ際、網膜ノ一局部殊ニ疼痛ヲ覺ルトキハ、其異物ノ大約此部ニ適セル硝子體中ニ存在スル者トス、「フォン、グレーフェ」氏說、其他外創ノ位置、異物囊入ノ方向及ヒ注意シテ探創スル等皆ナ異物ノ位置ヲ確定スルニ緊要ノ件トス、而シテ異物摘出法ハ其位置ニ從テ異ナリ、若シ硝子體ノ下部ニ於テ水晶體ヨリ少シク離レテ異物ノ存スルトキハ、內障眼刀ヲ用テ眼球赤道ヨリ二三「ミリメートル」ノ距離ニ於テ其位置ニ適應セル部ニ大約十五「ミリメートル」大ノ網膜創口ヲ造ルヘシ、但シ此切創ハ角膜緣ト併行ニシテ硝子體中ニ達スルヲ可トス、又刀ヲ穿入貫出スルニ當リ一筋ヲ全ク橫斷ス可ラス、若シ二直筋間ノ距離創口ヲ造ルニ適セスシテ小ナルトキハ、一

筋ヲ全ク切斷セスシテ直筋ノ相對向セル側線ヲ切截スヲ可シ[フォン、グレフェ氏說]且ツ創口ヲシテ可成異物浸入ノ際、生スル瘢膜穿孔部ニ施シ異物竄入ノ方路ニ從ヒ器械ヲ送入スルヲ可トス、以上ノ方法ヲ守テ瘢膜ヲ截開シ終ラバ眼球上ニ輕壓ヲ加ヘ硝子體ヲ脫出セシムベシ、而シテ若シ其度ヲ過タズ異物ノ近傍ニ切創ヲ爲ストキハ異物ハ必ス創口若クハ其近傍ニ顯出シ、或ハ先ツ異物ヲ包圍スル濁暗ノ物質ヲ見ルヿアリ、然ルトキハ鑷子ヲ以テ之ヲ外方ニ狹出スヲ可シ

硝子體疊翳ヨリ圍擁サレタル異物、直チニ水晶體ノ后方ニ存スルトキハ、虹彩切除法ヲ兼ル水晶體周邊線狀摘出法ヲ以テ之ヲ除出スベシ、而ソ此法ハ[フォン、グレーフェ氏ノ硝子體囊蟲摘出法ト全ク同一ナル者ニシテ猶ホ之ヲ後章ニ記載スヲ可シ]

上記ノ手術ハ又脫位セル水晶體白內障撥下術施行后ニ炎性眼疾ヲ喚起シ、全身或ハ他眼ニ障害ヲ與ヘ外科的手術ヲ要スルカ如キ際ニ稱用セラル、

今若シ動搖セル水晶體ヲ硝子體ノ下部ニ發見スルトキハ、上記ノ規則ニ從テ試ニ單一ナル瘢膜截開術ヲ行ヒ或ハ虹彩切除ヲ兼ル周邊線狀截開法ニ依テ之ヲ摘去スヲ可シ、而シテ今此乙法ヲ施行スルニハ、角膜ニ周邊線狀創ヲ造リ虹彩ヲ切除スルノ後、水晶體ヲ排出スルニ匙子或ハ鉤ヲ用ルヲ可トス

〔硝子體內囊蟲〕囊蟲未タ硝子體中ニ浸入セサル前其發育ヲ經驗スルトキハ、眼底ニ於テ硝子體ニ向テ少ク突出セル球形ノ網膜剝離ヲ發見シ、而シテ網膜若シ猶ホ透明ニ存スルトキハ、其后方ニ當テ青色圈狀ノ血管ヲ有セサル分畫胞子平ナル小扁ヲ認知スルヿアリ[ベッケル氏說]其他網膜剝離部ノ卒然特發波動ヲ呈スルニ因テ網膜下囊蟲ナルヲ監識シ得ルナリ、而シテ后期ニ至レハ囊蟲網膜ヲ穿通シテ硝子體內ニ竄入スルモノナリ、

硝子體囊蟲ハ檢眼鏡ヲ以テ之ヲ檢スルニ其狀半透明帶青灰白色ノ小

胞ニシテ、其緣ニ帶紅白色ヲ呈ス、而シテ其檢査ノ際暫クノ之ニ注視スルトキハ、瞬時間蠕蟲ノ其頭及ヒ頸ヲ伸縮スル者ナリ

末期ニ於テハ硝子體疊翳ヲ生スルニ由テ、蠕蟲ノ監識容易ナラサルニ至ル、此疊翳ハ半透明ノ連續セル薄膜ニシテ、互ニ相層疊セル帷幕ノ形狀ヲ爲シ、眼球內ヲ橫走シテ斷續ヲ爲サス、只數多ノ皺襞ヲ呈ス、此皺襞ハ檢眼鏡檢査ノ際、溝或ハ暗黑ノ線條トナリテ現ハレ、其形狀眼球ノ運動ニ準シテ變換ス

視覺妨碍ハ、初メ視界中ニ不動分離セル黑丸形ノ缺損ヲ呈ハスモ、末期ニ至テハ是ニ廣大ナル雲樣疊翳ヲ見ル

若シ此疾患ニ治療ヲ施サハルトキハ、遂ニ慢性虹彩毛樣體炎ヲ誘起シ、時々發作緩急ヲ爲シテ遂ニ眼球萎縮症ニ陷ル者ナリ、又間〻化膿性眼球炎ト眼球突出症ヲ併發スルアリ

古來唯一回一眼ニ於テ二蠕蟲ヲ發見セリ「ベッケル」ト雖モ、未タ兩眼同時

ニ蠕蟲ノ存スルヲ經驗セシコトナシ、而シテ一眼ニ蠕蟲ノ現存スルモ、他眼ニ交感性疾患ヲ誘起スルノ素因ヲ有セサルニ似タリ

蓋シ此疾患ハ指テ治療セサルトキハ、通常不幸ニ陷ルヲ以テ、必ス其摘出法ヲ行ハサル可カラス

濃稠ナル硝子體疊翳ノ存在スルトキハ、瞳膜赤道部截開術ヲ以テ胞子ヲ摘去スルヲ優トス、第十三圖ヲ見ヨ

蠕蟲ノ所在猶ホ明亮ナル症ニ於テ「フォン、グレーフェ」氏ハ次法ヲ施セリ、其法先ツ患者ヲ椅子ニ靠ラシメ、定則ニ遵テ下方ニ水晶體ノ周邊線狀摘出法、瞳膜部截開、虹彩切除、水晶ヲ行ヒ、而后「フォン、グレーフェ」氏鈍鉤ヲ蠕蟲截割及ヒ水晶體摘出ニ向テ硝子體內ニ送入シ、適宜ニ鉤ヲ前后ニ運動シ、蠕蟲ヲ其硝子體包

第一圖「フォン、グレーフェ」氏鈍鉤

蠕ト共ニ漸々創口ニ牽出ス可シ而シテ此際蠕蟲ヲ損傷セザラントト欲セハ、創口ニ黃色糸狀及ヒ薄膜狀ノ疊翳物ヲ認知スルニ至テ、鈍鉤ヲ桿ヲ使フ

カ如ク運動ス可シ、而シテ蠶蟲創口ニ近接セハ、鉤ヲ拔去シ、水晶體摘出法ニ於ル如ク、輕壓ヲ行テ創緣ヲ哆開セシメ、角膜上緣ニ硬護謨製匙子ヲ占置シ以テ蠶蟲ヲ排出スヘシ

第五章

硝子體動脈遺存〔Arteria hyaloidea persistens〕

夫レ胎兒ノ未タ子宮內ニ生育スル間、硝子體動脈ハ眼球ノ中央ヲ通過シ視神經乳頭ヨリ皿狀窩ニ達スル者ナリ、而シテ其胎生ノ末期ニ至レハ動脈自然ニ消亡スル者ナリ

然リト雖モ甚タ罕ニハ此動脈終身現存スルアリ、即其動脈ハ微灰白色ノ緣ヲ有スル不透明ノ紐條ヲ爲ス、「ゼーミン」氏說而メ之ヲ集光照法ニ依テ檢スルトキハ、蓋シ赤色ヲ呈スルナリ、且ツ此紐條ハ少シク伸張セラレ波動ヲ顯ハス、「ツェーヘン」「デル」氏說「フォン、ウェッケル」氏ハ一回遺存セル動脈ノ脈位水晶

體ニ連接セシヲ實見セリ

第六章

硝子體剝離〔Solutio corporis vitrei〕

「イワノフ」氏ハ損傷セル近視眼ノ解剖的試驗ノ際偶然硝子體剝離ヲ實見セリト云

檢眼鏡上ノ徵候ハ未タ明白ナラス

○第九編

水晶體

〔解剖的要訣〕水晶體ハ両凸照子形（レンス）ノ透明體ニシテ、其前面ハ虹彩及ヒ前房水ニ接シ、其後面ハ前面ニ比スレハ強ク凸隆シ、硝子體ニ直接シ、居ヲ其皿狀窩ニ占ム

水晶體ハ硝子膜ニ屬スル所ノ透明強彈力性ノ靈膜ヨリ包圍セラルヽ者ニシテ、此靈ニ前後ノ二部ヲ區別シ、甲ハ其內面ニ一層ノ上皮細胞ヲ有ス、而シテ水晶體ハ其靈ニ由テ「チン」氏小帶ニ固着ス、但シ此小帶ハ硝子體膜ノ連續ニシテ毛樣突起部ニ於テ別レテ二葉トナリ、其一ハ前水晶靈ニ、其一ハ后水晶靈ニ移行ス、此ノ二葉ト水晶靈ニ少量ノ水樣液ヲ有ス赤道部ノ間ニ存在スル空隙ハ「ペチト」氏管ト稱スル者ニシテ內

水晶體ノ實質ヲ區別シテ皮質及ヒ核ノ二部トス、其皮質部ハ葱根狀層ヨリ構成シ、核ニ比スレハ遙ニ柔軟ナリ、又少年ノ時透明ナル水晶體モ老年ニ至ルニ從ヒ黃色乃至褐色ニ變シ、加之核增大シテ皮質部其柔軟性ヲ失フ由リ硬固トナル者ナリ

〔組織〕水晶體ノ原質ハ細長六側柱狀ノ水晶體纖維ニシテ、薄包膜及ヒ液樣ノ內質ヨリ形成シ、少年時ニ於テハ內ニ小核ヲ有スルモノナリ、此纖維ハ互ニ相併列シテ葱根狀ノ層疊ヲ造成シ、而シテ各層ニ於テ纖維ノ序列常ニ同一ニシテ、一纖維ノ側面相合シテ殘ル所ノ角度ヲ充實スルニ第三纖維ノ銳線ヲ以テスルカ如キ結構ヲ呈ス、但シ各纖維ノ一端ハ銳尖ニシテ一端ハ圓形ナリ

今水晶體ヲ細密ニ檢査スルトキハ、其両面ニ於テ三條ノ放線形（△）ヲ見ルヘシ、其前面ノ上方ニ向ヘル放線ハ眼球ノ鉛直經線ニ符合シ、後面ノ下方ニ向ヘル放線モ亦之ニ同シ、故ニ乙線ハ甲線ニ對シテ

百八十度廻轉セルガ如キ看ヲ做ス、但シ此放線ハ水晶體纖維ノ末端互ニ相對觸シテ成ル者ナリ、又此水晶體纖維ハS狀ニ迂回シ、水晶體後面ヨリ前面ニ向テ經線狀ニ走行スルモノナリ、且ツ總テ一層ニ屬スル纖維ハ同長徑ヲ有スルカ故ニ、後面ニ在テ其中心ニ近接セル部ヨリ起首スル纖維ハ前面ニ至テ其邊緣部ニ附著スル者ナリ

○水晶體諸病

第一章　白內障（カタラクタ）〔Cataracta〕一名內障眼

〔甲〕總論

白內障トハ多少水晶體系統ノ曇濁ヲ云フ、而シテ此症ノ初期ニ於テハ、其徵濁ノ存在及ビ其廣狹ヲ確知スルハ、太タ容易ナラス常ニ精密ノ檢査ニ依ラサル可ラス、殊ニ亞篤魯比涅ヲ以テ瞳孔ヲ散大セシメ且ツ集光照法ト檢眼鏡ヲ使用スルヲ緊要トス

水晶體曇濁ハ集光照法ニ依テ灰白色或ハ白色ヲ呈ス、蓋シ高年ニ至レハ水晶體光線ヲ反射スルコ甚タ強ク、又核ハ黃色ニ變スルヲ以テ、老人ヲ檢査スルニ當リ、此生理的狀態ヲ眞ノ曇濁ト誤認ス可カラス、今患者其年齡ニ適セル尋常ノ視力ヲ有シ、加之檢眼鏡ヲ用テ眼球內ヲ照シ、水

品體ノ全ク透明ナルヲ發見スルトキハ、白內障ニアラサルモノトス

檢眼鏡就中弱光ノ平面鏡ヲ以テ照透スルトキハ、僅微ノ曇濁ト雖モ、容易ニ發見シ得ル者コシテ則チ不透明ニシテ照透シ能ハサル曇濁ハ、暗黑ノ班點或ハ線條トナリテ赤色ノ眼底ニ映出ス、古來大ニ稱用セシ所ノ「プルキンエ、サンソン」氏ノ反射試驗法ハ輓近上記ノ試驗法發明アリシ以來之ヲ用フル者ナシ

水晶體ノ一大部或ハ全部ニ蔓延セル曇濁ハ、瞳孔ヲシテ灰白色或ハ白色ニ變セシムルヲ以テ、既ニ一見シテ之ヲ認知シ得ル者ナリ、而シテ最モ罕ニ之ヲ瞳孔部ノ成形性滲出物ト誤認スルヿアリ、假性白內障然レモ此假性白內障ハ必ズ同時ニ虹彩後癒着ト、虹彩外形ノ變狀ヲ現スヲ以テ、之ヲ確然區別シ得ヘシ、其他此類似白內障性水晶體ニ於テハ虹彩瞳孔緣ノ暗影ヲ見ルヿナシ

〔視覺障害〕曇濁若シ中心部ニ在ルトキハ、患者ハ弱光ト瞳孔散大セル際トニ於テ最モ善ク物體ヲ視覺ス、然レモ曇翳邊緣部ニ存スルトキハ、全ク反對ノ關係ヲ見ハス

患者屢其初期ニ於テ多視症ヲ訴ヘ、且ツ物體常ニ白紗或ハ雲霧ヨリ被掩セラルヽ如キヲ覺フ、次テ視覺障害漸々進行シ遂ニ數月乃至數年ヲ經テ漸ク晝夜ヲ辨別シ得ル如クニ減衰スル者ナリ

〔經過〕白內障ハ通例徐々ニ經過スル者ニシテ、多クハ高老ニ至テ初テ發生スルモノナリ、但シ先天若クハ外傷性、白內障ハ或ハ緩徐或ハ急速ニ經過シ、罕ニハ停止性ノ如キ者アリ、然レモ遂ニハ水晶體全部或ハ其大部ノ曇濁ヲ發生スル者居多ナリ、又白內障ハ初起ヨリ其成熟ニ至ルマテ數月或ハ數年ヲ費ス者ナリ、且ツ通例漸々兩眼ヲ侵ス者トス

〔原因〕水晶體曇濁ヲ發生スル原因ハ未タ全ク明白ナラス、而シテ全身榮養妨碍、糖尿病、麥奴毒、高老衰弱、或ハ水晶體又水晶體ノ炎性病機ハ白內障ノ原因ヲ爲スカ如シ

如斯キ炎性障害ハ大抵葡萄膜或ハ總テ深部ノ眼球膜疾患(脈絡膜炎、虹彩脈絡膜炎)網膜炎等ヨリ誘發スル者ナリ、又白內障發生ヲ水晶體纖維ノ退行性變質機ニ由リ纖維脆弱トナリ、其透明性ヲ失スルモノトスルアリ

白內障ハ其原因ノ如何ヲ問ハス、殊ニ四十五歲以上ノ老人ニ發生スル疾患ナリ、而シテ其幼年ニ於テスルハ、大抵眼球內部疾患(虹彩炎、脈絡膜炎、網膜剝離)全身諸病(例之ハ糖尿病)或ハ眼球損傷ニ因ル者ナリ、又生來ノ白內障ヲ發見セシコトアリ、先天白內障或ハ初生兒ノ期ニ於テ角膜穿孔ノ爲ニ發生セルヲ實見セシコトアリ

〔治法〕白內障ハ固ヨリ藥力ノ能ク治癒ス可キ者ニ非ス、人若シ藥効ニ因テ快復スルヲ實見セリト云ハヽ、恐ラクハ監識ノ誤謬ニ屬スルナラン、或ハ間〻虹彩炎若クハ虹彩毛樣體炎ヲ誘起スル、一時ノ水晶體炎性障害ヲ、白內障ト誤認セシナリ、又白內障ニ於テ偶然視力ノ善良トナルコトアルハ、蓋シ不明透ナル水晶體ノ脫位シ、或ハ柔軟液樣白內障ノ吸收、其ノ偶然損傷ヲ受ルニ由リ、白內障ハ特リ手術ニ依テノミ治癒スル者ナリ

〔乙〕白內障ノ種類

既ニ往時ヨリ白內障ヲ數種ニ區別セリ、即水晶囊ノ渾濁セル者ヲ名テ水晶囊白內障(Cataracta capsularis)ト云ヒ、水晶體實質ニ曇翳ヲ生スル者ヲ水晶體白內障(Cataracta lenticularis)ト云ヒ、兩質共ニ渾濁セルヲ水晶體兼其囊白內障(Cataracta capsulo-lenticularis)ト云フ、

水晶體白內障ハ或ハ唯一局部ヲ侵スノミニシテ停止性ノ者アリ、間層白內障、極白內障ノ如シ、或ハ全部ヲ侵シ進行性ノ者アリ、老人皮質白內障ノ如シ

〔イ〕柔軟液樣ノ皮質白內障

水晶體ハ次白色若クハ乳色ニ渾濁シ、通常其膨脹ヲ兼ヌ、而シテ此容積增大スルニ由テ、虹彩ハ僅ニ前方ニ突出シ、瞳孔ハ少シク散大シテ其開闔

活潑ナラス、而シテ后期ニ至レハ水晶體内容物全ク液様トナリテ、經久其狀態ニ止ルアリ、之ヲ囊腫様白内障〔Cataracta cystica〕ト云フ、或ハ漸退行性變質ニ罹ルヿアリ

此退行性變質ニ於テハ流動物漸々吸收セラレ、水晶體上ニ脂肪及ヒ石灰ノ沈澱物ヲ造成ス、而シテ此變化ニ因リ、容積漸々減少シ、遂ニ上記ノ沈澱物ニ因リ變形セル體膜ノミヲ遺殘スルニ至ルヿアリ、之ヲ乾性石灰白内障〔Cataracta arido-siliquosa〕ト云フ

此症ニ於テハ水晶體容積減少スル由リ、前房非常ニ深廣トナリ、虹彩ハ眼球運動ニ從ヒ震盪シ、而シテ屢虹彩瞳孔緣ト水晶體トノ癒着ヲ發見ス

〔ロ〕核白内障〔Cataracta nucleata〕

此症ハ瞳孔ヲ散大セシムレハ、灰白色或ハ黄色ノ反射光ヲ呈ハス、而シテ之ヲ側方ヨリ、輝照スルトキハ、水晶體中心部ニ限畫性ノ曇濁存在シテ

透明ナル皮質ヲ以テ水晶體ヨリ隔離スルヲ認ムヘシ、又檢眼鏡ヲ以テ照透スルニ、中央ノ曇濁ハ間微少ニシテ明カニ分界シ、皮質ハ透明ナルヲ見ルヘシ

視覺妨碍ハ水晶體曇濁ノ爲ニ視力減衰スルト、近視或ハ近視性亂視ノ發生スルトニ因ル者ナリ、而シテ此發生ハ渾濁セル水晶體纖維ノ光線屈折力變常ニ基因ス、故ニ亞篤魯比涅ヲ用テ瞳孔ヲ散大セシメ、又凹面眼鏡或ハ凹面圓柱眼鏡ヲ施用スルトキハ、視力强良トナル

此ノ如クシテ病機長ク停止存在スルヿアリ、而シテ其久時ヲ經ルニ隨ヒ白内障ノ色澤愈濃厚トナリ、赤色ヲ帶ヒ褐色或ハ暗褐色トナリ、遂ニ皮質ニ曇濁ヲ生シ全部白内障トナル

〔ハ〕老人白内障〔Cataracta senilis〕

老人白内障ハ最モ屢發見スル者ニシテ、初メ核ニ密接スル皮質ニ短線或ハ不正斑點狀ノ灰白色曇濁ヲ生シ、同時ニ核ハ黄色或ハ褐色ヲ帶フ」

此白內障發生ノ際皮質ニ於テ或ハ瞳狀ノ光澤ヲ現ハス所ノ廣キ線條、或ハ甚タ微細ノ白線ヲ見、又線條全ク缺如シテ唯不正ニ散布セル灰白色斑點ヲ發見スルコアリ

白內障ノ中央部ハ其色濃厚ナリ、琥珀色或ハ黃色ヲ帶テ褐色ノ稠厚及ヒ其變延ニ由リ、核ノ硬軟ト大小トヲ確知シ得ルナリ

水晶體ノ實質全ク不透明トナルトキハ、之ヲ白內障ノ成熟ト云フ、而シテ此狀態經久停止スルトキハ、皮質稠厚トナリ、其外觀ト硬軟トヲ變ス、但シ皮質ノ稠厚トナルハ亦他ノ皮質猶ホ透明ナルニ於テモ能ク之ヲ來スコアリ

白內障ノ全經過ハ數月乃至數年ニ亘ル者ナリ

老人白內障ニ於テ、水晶體核非常ニ暗色ヲ帶ヒ、裸眼ニテ以テ瞳孔ヲ見ルニ其黑色ヲナスコ間之アリ、此黑內障（Cataracta nigra）視器官能變常ニ論載セル黑內障ト誤ルハ卽チ核ノ硬結セシ結果ニシテ、檢眼鏡及ヒ集光照法ニ依リ容易ニ監識シ得ルモノトス、フォン、グレーフエ氏ノ說ニ此着色ハ、蓋シ「ヘマチン」ノ浸潤ニ因ル者ニシテ、其「ヘマチン」ハ眼球內ノ舊漏血ヨリ來リ、交流機ニ依リテ水晶體內ニ達スト云フ

老人白內障ハ間、渾濁セル硬固ノ核及ヒ全ク流動セル皮質ヨリ造成スルコアリ、之ヲ「モルガーン」氏白內障（Cataracta Morgagni）ト云フ、此變形ハ水晶體透明ナルニ於テ容易ニ診定シ得ル者ニシテ、卽チ核ハ白內障中央部ニ存セス下方ニ沈澱シ、患者頭部ヲ前方ニ傾クルニ從ヒ現出シ、后方ニ轉スルニ由リ沒入スルヲ見ルヘシ

老人白內障若シ眼球內膜炎ト合併スルトキハ、屢水晶體ノ內面ニ石灰質沈澱物ヲ生シ、渾濁セル水晶體ノ萎縮ヲ兼ルアリ、之ヲ名テ石灰一名白堊性白內障（Cataracta calcaria s. cretacea）ト云フ、此症ハ白堊狀ノ反射光ヲ現ス者ニシテ、間同時ニ硝子體融解及ヒ「チン」氏小帶ノ弛緩ヲ兼ネテ、眼球運動ノ際白內障モ亦震盪スルコアリ、然ルトキハ別ニ名稱ヲ下シ

テ震盪白内障（カタラクタ トレムランス）〔Cataracta tremulans〕ト云フ

又水晶體ノ内面ニ於テ脂肪粒ト一種特異ノ燦光ヲ發スル胆硬脂結晶（コレステリン）ヲ發見スルヿアリ、加之ステルワーグ氏ハ水晶體質ノ纖維樣變質及ヒ化骨ヲ實驗セシト云フ

局部白内障（カタラクタ パルチアーリス）〔Cataracta partialis〕

水晶體皮質ノ邊緣部ニ於テ間々各箇ノ狹線狀曇濁ヲ發見スルアリ、此渾濁ハ通例虹彩ヨリ掩ハルヽヲ以テ、視覺妨碍ヲ起サズ、且ツ他部ヲ侵ズヿナク數年間依然トシテ存在スル者ナリ

又罕ニハ前水晶體ヨリ少許ノ距離ニ於テ、皮質中ニ限畫セル孤立ノ曇濁ヲ發見スルヿアリ

是ニ反シテ屢透明ノ皮質中ニ數多ノ曇濁セル斑點或ハ線條ヲ見ルヿアリ、此渾濁ハ甚シク視覺ヲ障害スル者ニシテ間々經久停止性ナルアリ或ハ徐々ニ增進スルアリ

〔イ〕間層白内障（カタラクタ ツオフラーリス）〔Cataracta zonularis〕

間層白内障トハ核ニ近接セル水晶體層ノ渾濁セルヲ云フ者ニシテ、核及ヒ周邊ノ皮質層ハ全ク透明ナリ、瞳孔ヲ檢査スルニ灰白色或ハ白色ノ曇濁ヲ發見シ之ヲ側方ヨリ廻照スレハ、曇濁層ト虹彩トノ間ニ透明ナル水晶體層ヲ見ル、又瞳孔ヲ十分散大セシメ檢眼鏡ヲ用テ之ヲ照ストキハ曇濁ノ判然分畫シ、水晶體赤道部ヨリ透明ナル一層ヲ以テ隔離スルヲ認ムベシ、此白内障ハ先天或ハ初生兒ノ期ニ發生スル者ニシテ、多クハ終身停止性ノ者ナリ、然レトモ透明ナル水晶體層中ニ二三ノ渾濁セル線條或ハ斑點ヲ呈スル者ハ、進行性白内障ノ特徵ナリ「フォン、グレーフェ」氏說

視覺障害ハ瞳孔ノ大小ニ關スル者ナリ、瞳孔縮小ナルトキハ、患者稍ヤク獨歩シ得ルノミナレトモ、瞳孔散大スルトキハ、往々文字ノ如キヲ視讀シ得ル者ナリ、又患者ハ網膜像ノ大ナルヲ要スルカ故ニ、物體ヲ甚シク眼ニ近接シ、恰モ強度ノ近視症ニ於ル如キ看ヲナス、而シテ之カ爲メ屢遂ニ

眞ノ近視眼トナルコアリ、又間層白内障ハ間眼球震動症ト合併スルコアリ

間層白内障ハ屢〻一親族中ニ發顯シ、多クハ兩眼ヲ侵スモノナリ、而シテ其初生兒ニ於テ發生スルハ、搖搦ヲ誘發スル腦髓障害ト關係アリト「アルト」及「ホルチル」氏「ホルチル」氏ハ、間層白内障ハ多ク英吉利病患者齒牙ニ横線ニ發見スト云ヘリ

間層白内障若シ停止性ニシテ視力其患者ノ職業ニ妨碍ナキトキハ、敢テ施術ヲ要セス、然レトモ瞳孔ノ散大スルニ非サレハ患者善ク讀書シ能ハサルトキハ、亞篤魯比涅ヲ常用シ或ハ假瞳孔ヲ造リテ光線ノ通路ヲ開クヘシ、又間層白内障非常ニ廣大或ハ進行性ナルトキハ、水晶囊截開法ヲ行フヘシ

〔ロ〕分畫性后皮質白内障

後極白内障〔Cataracta polaris posterior〕

檢眼鏡ヲ以テ檢スルニ、水晶體後層ニ於テ其後極ニ向ヒ集合スル曇濁線條ヲ見ル、今側方ヨリ照スルニ、前層ハ全ク透明ナリ、而シテ此白内障ハ屢〻眼球深部ノ疾患、脈絡膜網膜炎、色素性網膜炎ニ罹ル者ニ發生スルモノトス

後極白内障ハ限畫セル圓形ノ曇濁ニシテ、水晶體ノ後極部ニ發生ス、而シテ此白内障ハ、檢眼鏡ヲ以テ檢査スルニ當リ患者ニ眼球ヲ運動セシムルモ、常ニ其中央部ニ存在スルヲ以テ、其位置ヲ知ル者ナリ、此白内障モ亦眼底疾患ニ伴フ者ニシテ、屢〻后葡萄腫及ヒ萎縮性脈絡膜炎ト共ニ發見ス

〔ハ〕水晶囊白内障〔Cataracta capsularis〕

水晶囊ハ決シテ曇濁スルコトナクシテ、或ハ健全ニ存シ或ハ唯僅ニ皺襞ヲ生スルノミ、然レトモ之ニ曇濁ヲ呈スルハ、水晶囊ノ外面或ハ内面ニ沈着物アルニ由ル者ナリ、今左ニ水晶囊白内障ノ種類ヲ揭グ

〔一〕中心性水晶囊白内障〔Cataracta capsularis centralis〕ハ瞳孔部ノ中

尖ニ於テ灰白帯ヨリ圍擁サレタル圓形純白色ノ斑點トナリテ現ハル、此曇濁ハ少シク水晶囊面ヨリ突出スルヲ常トス、又稀ニハ小尖柱形ヲ爲シ、其尖端ヨリ角膜後面ニ向テ糸狀ノ突起ヲ派出スルヿ往々之レアリ、名テ尖柱白内障〔Cataracta pyramidalis〕ト云フ

此曇濁ハ又水晶囊ノ内面即チ水晶體中ニ存在シ、而シテ先天或ハ角膜穿孔又虹彩炎ニ因テ小兒ニ發生スルモノナリ

又水晶囊後面ニ於テ先天ニ發スル類似ノ曇濁ヲ見ルヿアリ、此白内障ハ少シク硝子體中ニ突出シ、以テ硝子體動脈附着點ヲ特徴スル者ナリ」

中心性水晶囊白内障ハ停止シテ終身存在スルヿアリ、然ルトキハ別ニ視力障害ヲ起サヽルヲ以テ施術ヲ要セス

〔二〕水晶體實質白内障ニ伴フ囊白内障ハ石灰質沈澱ニ基因セル白堊樣色ノ外觀ヲ具フルニ因リ容易ニ診定シ得ル者ニシテ、屢過熟ノ白内障ニ發見スル所ノモノナリ、其他網膜剥離、脈絡膜炎及ヒ虹彩炎ニ屢ル眼球ニ來ル、就中其虹彩炎ニ伴フトキハ、屢水晶囊ト虹彩瞳孔緣トノ癒着ヲ見ル、然ルトキハ名テ癒着性白内障〔Cataracta adhaerens〕ト云」

〔丙〕水晶體中異物襲入

外傷性白内障〔Cataracta traumatica〕

總テ水晶囊ヲ穿孔スル所ノ眼球損傷ハ、皮質ヲシテ房水ト觸接セシメ、房水ノ滲入スルニ因テ、皮質ニ白色ノ曇濁ヲ生シ、漸ク膨脹シテ囊傷口ヨリ脱出シ、前房中ニ沈澱スルモノナリ、而シテ斯ク水晶體ノ各層順次ニ膨脹脱落シ、遂ニ全水晶體漸ク吸收セラレ消亡スルニ至ルモノナリ、但シ此轉歸ハ唯壯年ノ者ニ於テ、水晶囊傷口微小ナラサルトキニ發見スル者トス

極メテ狹小ノ囊傷口ハ暫時ニシテ再ヒ鎖閉シ、分離セル灰白色曇濁ヲ遺スノミ、且ツ此曇濁漸ク縮少シ、遂ニ全ク消亡スル者ナリ

大ナル水晶囊破開ハ、老年ノ者ニ於テ卒然水晶體ノ膨脹ヲ發シ眼球ヲシテ虹彩炎或ハ脈絡膜炎ノ危險症ニ陷ラシムルヲ常トス、且ツ患者愈老年ナレハ危險愈大ナリ、何トナレハ老年ニ至ルニ從ヒ白內障性水晶體ノ吸收スルヿ愈困難トナルヲ以テナリ、其他預后ヲ定ルニ當テハ、同時ニ發起セル他ノ眼球損傷即チ角膜穿創、虹彩脫出及ヒ破裂、眼球一般ノ震盪、眼球內出血、網膜剝離等ニ注意セサル可ラス

治法ハ先ツ亞篤魯比涅ヲ點眼シテ充分ニ瞳孔ヲ散大セシメ、之ヲ持久ス可シ、然レ𪜈此目的ヲ達スル能ハスシテ却テ水晶體膨脹ノ爲メニ全眼球如何ナル轉歸ヲ得ルヤ圖リ難キ時ハ、虹彩切除法若クハ水晶體摘出法ヲ施スヲ最良トス

異物鐵片、硝子、木頭片、水晶體中ニ竄入シテ未タ水晶體質ヲ曇濁セサル間或ハ石片等ハ、容易ニ其所在ヲ確知ス可シ、就中金属小片ノ如キハ假令ヒ數日ヲ經ルモ其周圍ニ褐色金属ノ酸化ヲ顯スニ因テ之ヲ認定シ得ル者ナリ、而

ノ此際白內障ノ吸收スルトキハ、異物ハ殘留シテ水晶囊ニ附着シ、或ハ前房中或ハ虹彩ノ后方ニ沈澱スル者ナリ、殊ニ異物虹彩ノ後方ニ脫落スルトキハ、眼球ヲシテ眼球內異物存在ト同一ノ危險ニ陷ラシム、虹彩毛樣體炎他眼ノ交感性疾患但シ異物水晶體ヲ透過シテ眼球ノ深部ニ潛在スルモ亦同一ノ危險症ヲ來スモノナリ、（卷之二第九十丁交感性疾患ノ條ヲ參考スヘシ）

異物ノ存在スル白內障性水晶體ヲ摘去スルニ當テ注意ス可キハ、同時ニ異物ヲ除去スルト、異物ヲシテ吾人器械ノ達シ得サル眼球部ニ沈澱スルヿ無ラシムルトニ在リ、故ニ通常匙子ナ異物ノ後方ニ送入シテ以テ其脫落スルヲ防クヲ最要トス

（丁）白內障硬軟ノ監識

先ツ亞篤魯比涅ヲ用テ瞳孔ヲ散大セシメ、集光照法ヲ行ヒ白內障ノ色澤及ヒ紋形ヲ精密ニ檢査スヘシ

水晶體核ノ存在ヲ監識スルニハ、其中央部ノ暗色、琥珀色或ハ黄色ナルニ注意シ、其着色ノ濃淡及ヒ蔓延ニ據テ核ノ硬軟、大小及ヒ厚薄ヲ知ルモノトス

皮質ノ硬軟ヲ監識スルハ頗ル困難ナリ、先ツ白内障ノ容積ニ注目シ、皮質若シ膨大シテ虹彩前方ニ突出シ、從テ前房淺狹トナリ瞳孔ノ反應活潑ナラサルトキハ、殆ント軟性白内障ナルヲ知ルヘシ、然レ𪜈此諸徴ハ兩眼ヲ比較シテ其生理的形狀ニ非サルヲ証シ、又眼球内壓增加ノ如キ他症ヲ發見セサルトキニ於テ、初テ白内障ノ所爲タル者トス

皮質ノ紋形モ亦其硬軟ヲ判決スルニ於テ極メテ必要ノ者トス、蓋シ皮質若シ一種ノ光澤ヲ有スル所ノ帶青色或ハ灰白色ナル廣幅放線ヲ顯ストキハ、其質柔軟ナリ但シ此線條間ニハ水晶體僅ニ渾濁シテ、彼此ニ灰白色點或ハ不正小斑ヲ呈ハスヲ正規トス、又白内障ノ線條中等幅ニシテ、强ク光澤ヲ發スルトキハ、皮質一般ニ柔軟ナリト云フト雖𪜈已ニ核ノ

排出ヲ妨害スルカ如ク硬固ナリトス、又細狹或ハ尚ホ廣キモ中等幅ノ白色線條ヲ有スル皮質ハ、軟性ノ如シ、色澤ニ注目スルトキ雖𪜈皮質硬固ニシテ從テ白内障モ亦硬固ナリ、又線條極メテ細狹ニシテ放線狀ヲ呈スルトキハ、其色澤ニ關セス皮質常ニ硬固ナルモノナリ

總テ白内障ハ核ノ巨大ナルニ從テ愈硬固ナリ、若シ線條ヲ具フル皮質、明カニ核ヲ透見スル如ク薄弱ナルトキハ、白内障ハ特ニ暗黑ノ外觀ヲ呈ス、蓋シ虹彩瞳孔緣ト水晶囊間ニ廣幅ノ間隙ヲ顯ハス、而メ是ニ由テ白内障ノ既ニ退行性變質ニ罹レルヲ知ルヘシ

以上ノ紋形全ク缺亡スルトキハ、皮質ノ硬軟ヲ判定スルヿ甚タ難シ、然ルトキハ次ニ掲クル性質ニ因テ以テ之ヲ密決スヿシ、即皮質些ニ曇濁スルモ猶ホ透明ニシテ灰白色ヲ帶ルトキハ、尋常ノ硬度ヲ存シ、未タ軟化ニ至ラサル者トス、之ニ反シテ皮質全タ透明性ヲ失シ、線條或ハ斑點ノ痕跡クモ認知シ能ハス、且ツ灰白色或ハ白色ノ外觀ヲ呈スルトキハ、皮質全ク

液樣ニ融解セルノ徴候ナリ、今此ノ如キ症ニ於テハ、水晶體核其中央部ニ存在セスシテ、其最下部ニ沈降スルヲ容易ニ發見スヘシ而シテ核ノ位置ニ注意スルハ、皮質流動ノ強弱ヲ判決スルニ緊要ノ件トス、又灰白色ニ曇濁セル皮質ノ表面ニ於テ平等ニ斑點ノ散布スルヲ見ルトキハ先ツ其透明性ニ從テ硬軟ヲ定ム、即皮質ニ畧完全ノ曇濁アルトキハ、其質柔軟粘稠ニシテ、核ヲ摘出スルノ際其囊ニ粘着シ、之カ爲メ押壓或ハ匙子ヲ要スルニ至ル、又曇濁間ニ猶ホ透明ナル皮質ヲ發見スルトキハ、其質殆ント健全ノ水晶體質ニ同シ、即膠樣殊ニ透明部愈多ク存在スルトキハ、其質愈健質ニ近シ、是ニ反シテ斑點間ニ細小ノ線條ヲ顯ハストキハ皮質硬、固ナリ

白內障硬軟ノ鑑識ニ就テ、爰ニ「フォン、グレーフェ」氏說ヲ揭ケ之ヲ追加セン

今若シ白內障ノ硬軟ヲ確然診定シ能ハサルトキハ、先ツ之ヲ硬固ノ者ト假認スベシ何トナレハ硬固ノ白內障ヲ摘出スルニ大ナル創口ヲ造ル

ハ、微小ノ創口ヨリ之ヲ摘去スルノ困難ナルニ比スレハ、手術后良結果ヲ得レハナリ

〔戊〕白內障手術

概論

今白內障ニ手術ヲ施サントスルニ、先ツ眼球一般ノ景況、殊ニ其機能ヲ確定スヘシ、手術後ニ至リ初メテ其黑內障タルヲ發見スルカ如キ誤リ勿ラシムルヲ緊要トス、且ツ眼球ノ硬軟、虹彩及ヒ瞳孔ノ狀態ヲ精細ニ檢査セサル可ラス、其他白內障ノ未タ發生セサル以前ノ視力如何及ヒ白內障發生ノ遲速ヲ確知スヘシ、就中白內障性眼球ノ機能ヲ直ニ試驗スルヲ緊要ナリトス

白內障性眼球ハ、他ニ疾患ナキトキハ、最小ノ燈光ヲ眞暗ト辨別スルノ視力ヲ有セサル可ラス、卷一第三十九丁ヲ見ヨ若シ其光覺減衰シテ此需要ニ應セサ

レハ、白内障ノ他尚オ一ノ眼球疾患アル者トス、又第一卷四十丁ニ掲載セル方法ニ依リ、精密ニ視界周邊ヲ檢査セサル可ラス、蓋シ此檢査法ヲ行ヘハ外邊視力ノ衰弱或ハ網膜剝離若クハ他ノ合併症ニ因スル如キ視界欠損ヲ發見スルヿ敢テ難ニアラス

又眼球外部ノ檢査モ緊要ナル成積ヲ與フル者ニシテ、虹彩癒着症ノ存在特ニ亞篤魯比涅ニ由リ容易ニ發見シ得ル虹彩ノ摸樣變色瞳縮眼球緊張ノ增減等ヲ他眼ニ比較スレハ、合併症ノ性質ニ就テ要目ヲ發見スヘシ、若シ年少ノ者ニ於テ白内障特異ノ容觀ヲ呈シ、就中以前ヨリ高度ノ近視眼ニシテ他眼ニモ亦廣大ナル后葡萄腫ノ存在スルトキハ、特ニ眼球ノ機能ヲ綿密ニ檢査セサル可ラス

以上掲載ノ諸合併症ハ視覺上ニ多少關係ヲ有スルヲ以テ、施術ニ先ツテ豫メ注意シ、或ハ視力ノ善良トナルヲ推知スル能サハルトキハ、全ク施術セサルヿアリ

又結膜、眼瞼或ハ涙器ノ合併症ヲ發見スルトキハ、手術ニ先ツテ之ヲ除去ス可シ

一眼健全ノ者ニ白内障手術ヲ行フテ可ナル歟ノ問アリ「アヴォン、グレーフェ」氏ハ曰ク、若シ果シテ手術ノ効績善良ナリト思考スルトキハ、例之水晶囊截開法、或ハ單純線狀之ヲ行ヒ、否ラサレハ寧ロ着手セサルヲ優摘出法ニ據リ効驗アル症レリトス、然リト雖モ他眼モ亦白内障ノ初起ニ罹リ、或ハ白内障既ニ進行シテ患者其職業ヲ操ル能ハサルトキハ、其ノ全ク盲目トナルヲ待テ手術ヲ行フハ甚タ不可ナリ

又白内障ノ成熟ニ至ルヲ待テ初メテ手術ヲ施スヘキ歟ノ問アリ、實驗ニ由テ之ヲ觀ルニ、全ク曇澁セル白内障ハ水晶囊ヨリ充分ニ排出シ易キ者ナリ、故ニ通常ハ其成熟スルヲ待ツヲ佳トス、然レトモ熟期遲延シ、白内障兩眼ニ於テ既ニ發育シタル患者操業スル能ハサルニ至ル時ハ、其全熟ヲ待タサル者トス、又先天或ハ初生兒ノ期ニ於テ發生スル

白内障ニハ可及的速ニ施術スヘシ、何トナレハ、此期ニ發生スル白内障ハ弱視ヲ誘起スルヿアルノミナラス、又容易ニ斜視或ハ眼球震動症ヲ續發スル者ナルカ故ナリ

又一問アリ両眼一時ニ手術ヲ行フ可ヘキ歟曰ク通例先ツ一眼ニ手術ヲ行フ、何トナレハ第一回ノ手術中患者ノ行狀、治癒、經過及ヒ手術ノ成果ニ由リ、往々第二回ノ手術如何ヲ推知シ得ルヿアルヲ以テナリ、然レトモ患者事故アリテ一旦醫院ヲ出ルノ後ニ於テ再ヒ手術ヲ受ル能ハス、而シテ其非常ニ施術ヲ希望スル時ハ、己ムヲ得ス一時ニ二術ヲ行ハサル可ラス

〔一〕瓣狀摘出法〔Lappenextraction〕

〔適應症〕瓣狀摘出法ハ核ト皮質ト明瞭ニ區分セル白内障ノミニ稱用スル法ニシテ、即〔一〕硬固ノ核ト膠樣軟化或ハ流動セル皮質ヲ有スル老人白内障〔二〕年少ノ者ニ發生シテ、非常ニ巨大ノ核ヲ有スル白内障〔三〕前房

中ニ脱落セル白内障ニ適應ス

〔手術ノ準備〕其施術ノ前夜ニ於テ、亞爲魯比涅ヲ點眼シテ瞳孔ヲ可及的十分ニ散大セシム可シ、又施術後總テ安靜ヲ要スルカ故ニ、病牀ニ就テ手術ヲ行フヲ佳トス、其他患者ヲシテ頭部或ハ全體ノ各運動ヲ防ク爲メ熟練セル看護人ヲ使フ可シ、而シテ病室ハ僅ニ陰暗ニシテ空氣ノ流通ヲ善良ナラシム可シ

手術ニ須要ナル器械ハ眼球固定鑷子、圓及若クハ直及ノ内障眼刀第二圖及

第二圖　直及ノ内障眼刀

第三圖　圓及ノ内障眼刀

第四圖　〔甲〕截鏇針　〔乙〕〔ダウヰル〕氏匙子

三圖ヲ及ヒ截囊針第四圖或ハ虹彩小鉤是ナリ見ヨ

〔施術式〕先ツ健眼ニ輕ク繃帶ヲ行テ之ヲ被掩シ、患者ヲシテ適宜ニ床上ニ靜臥セシメ、手術ヲ受ヘキ眼球例之ハ左眼ヲ恰好ニ照明ス可シ、又一介者ハ患者ノ頭部ヲ固定シ、他ノ介者ハ患者頭部ノ後方ニ立テ眼瞼ヲ擴開ス可シ

手術ノ第一節ハ角膜ノ上半部或ハ下半部ニ於テ膜瓣ヲ造成スルニ在リ角膜上部截開或ハ角膜下部截開術而シテ角膜上部截開ハ施術スルニ甚タ困難ナリト雖モ、總テ之ヲ良法トス、何トナレハ角膜上部ノ切創ハ容易ニ硝子體脱出ヲ誘發セス、加之術后上眼瞼ハ創線ニ當抵レテ自然ニ繃帶ノ作用ヲナスヲ以テナリ、然リト雖モ〔一〕瞳孔ノ上緣ト水晶囊トノ癒着ヲ現シ瞳孔下緣ハ全ク遊離セルヲ、或ハ〔二〕患者自ラ其眼球ヲ施術中、絶エス下方ニ轉置シ能ハサルヲハ、己ムヲ得ス下部ニ施術セサル可ラサル者トス〕

〔イ〕角膜下部瓣狀截開

〔手術ノ第一節〕角膜截開　術者ハ先ツ左手ニ眼球固定鑷子ヲ採リ、右手ニ內障眼刀ヲ取リ、其刃ヲ下方ニ向ルヘシ、而シテ固定鑷子ヲ以テ角膜內緣ニ當リ、地平線ヨリ少シク上方ニ於テ眼球結膜ヲ狹撮ス可シ、但シ鑷子ヲ用ルハ、患者ヲシテ些ク上外方ヲ瞻視セシムル際ニ於テスルヲ良トス、又眼球ヲ固定スルニ當リ、鑷子ヲ以テ必ス眼球ニ牽引及ヒ壓迫ヲ受ケシムルヿ勿レ

第五圖

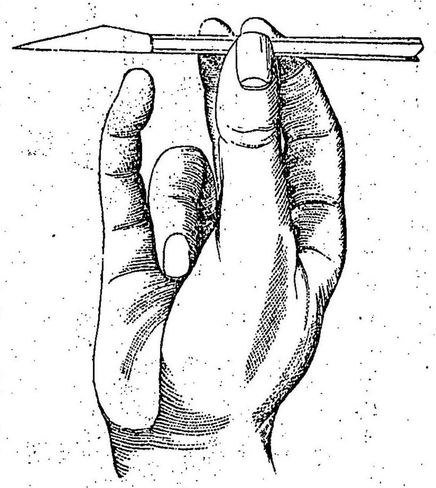

內障眼刀ヲ固持センニハ、第五圖ニ示ス如ク示指及中指ヲ拇指ニ相對シテ刀ヲ撮ミ、環指ヲ手掌ニ向テ屈シ、小指ヲ患者ノ頰骨或

第六圖

下部周邊瓣狀截開法

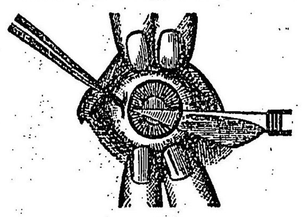

第七圖

同圖

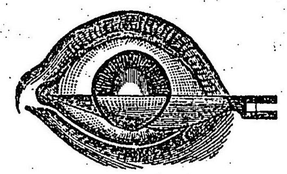

ハ前頭ニ支定スルヲ可トス、而シテ術者ハ先ツ病眼前ニ於テ豫メ刀ノ方向ヲ定メ其尖ヲ水平ニシ、刃ヲ下方ニ向ケテ虹彩面ト併行ニ維持スヘシ、爰ニ於テ術者其指ヲ伸張セハ刀ヲ適宜ニ使ヒ得ルヲ確知スルトキハ、刀尖ヲ角膜ノ外緣ニ於テ角膜横經下一「ミリメートル」ノ所ニ刺入ス可シ

舊式ニ依レハ、角膜中ニ於テ膜瓣ヲ造成ス即チ結膜輪ヨリ一「ミリメートル」円膜中央ノ方向ニ於テ刀ヲ送入及ヒ貫出ス

新法及ヒ舊法ノ差異ハ、前后ノ圖式ヲ比較一覽シテ明瞭ナル可シ、即第六及ヒ第七圖ハ新法「ヤコブソン」氏ニ依ル瓣狀截開ヲ示シ、第八及ヒ第九圖ハ舊法ヲ示ス

第八圖

舊法下部瓣狀截開

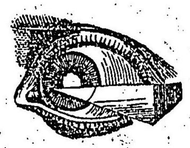

第九圖

同圖

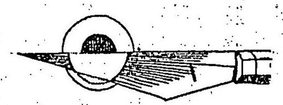

刀尖既ニ前房内ニ至ルモ、術者ハ刀背ヲ水平ニ維持シ、刀面ヲ虹彩前面ト相併行シテ漸次送入シ刀尖角膜對緣ニ至テ結膜輪ニ貫出ス可シ、次テ術者ハ三指ヲ伸張シテ尙ホ刀ヲ内眥ノ方向ニ進メ、瞳孔ノ下緣全ク刀刃ノ後方ニ隱滅スルヲ度トシテ固定鑷子ヲ去リ、刀柄ヲ僅ニ顳顬部ニ傾欹シ、乘テ眼球ヲ微ニ外方ニ廻轉セシメ、尙ホ刀ヲ進メテ以テ截開ヲ終フ可シ

今當ニ全ク角膜ヲ截開シ終ラントスルニ方リ、術者ハ刀ヲ可及的徐々ニ運動シ、之ヲ拔去スル際刀尖ヲ下方ニ輕壓シテ以テ截開シ終ルヲ佳トス、蓋シ斯ノ如クスルトキハ刀ノ卒然他ニ逸スルト角膜ノ牽引トヲ防

キ、角膜緣ニ正規ノ弓狀截開ヲ爲シ得ルモノナリ

上式終テ介者ハ靜ニ眼瞼ヲ放緩シ、術者ハ刀ヲ拔去シ、患者ヲシテ睡眠ニ就ケル如ク閉眼セシム可シ

〔第一節中偶發スル障害〕今內障眼刀ヲ穿入スルニ當リ、誤テ適宜ノ部位ヨリ上方或ハ下方ニ於テスルモ其差異大ナラサルトキハ、之ニ關セス手術ヲ施行シ、只刀ヲ貫出スルノ部位ニ注意シ、以テ恰好ノ膜瓣ヲ造ルヘシ、若シ誤テ結膜輪ヨリ遠隔ノ部位ニ刀ヲ穿入シ、而シテ刀刃ヲ前后ニ傾ルモ、創口ヲシテ角膜緣ニ來ラシムル能ハスンハ、先ツ刀ヲ拔去シ、暫ク其術ヲ停ムルヲ最良トス、其他不正、微小若クハ巨大ノ膜瓣ヲ造成シ、以テ手術ノ后期ニ避除スヘカラサル不幸ヲ將來スルモノアリ

刀若シ前房內ヲ通過スル際、虹彩前面ニ併行ノ行路ヲ逸スルトキハ刀尖角膜或ハ屢虹彩中ニ穿入スルモノナリ、故ニ刀尖前房ニ達シ、

テ、直ニ虹彩ニ抵觸スルトキハ、單ニ刀柄ヲ傾向シ、以テ虹彩ヲ避離ス可シ、但シ此際刀ヲ拔去ルヲ禁ス、何トナレハ、若シ之ヲ行フトキハ、房水直ニ流出スルヲ以テナリ、又刀尖既ニ虹彩中ニ深入シ、之ヲ除去セントスル際、房水流出スルトキハ、刀ヲ拔去シ、暫ク施術ヲ問歇スルヲ最良トス、次テ眼球回復スルヲ待テ再ヒ之ヲ行フヘシ

若シ虹彩瞳孔緣ノ近傍ヲ損傷スルトキハ、刀尖ヲ遊離セシ爲メ手術ヲ中止スルヲ要セス、唯手術后ニ虹彩ノ損傷部ヲ切除スヘシ

貫出部ハ刀尖ヲ早ク角膜、或ハ遲ク鞏膜ニ刺入スル由リ不正トナル者ナリ、今誤テ其貫出部ヲ結膜輪ヨリ僅ニ角膜中心ノ方向ニ爲ストキハ、刀刃ヲ適宜ニ後方ニ傾クルニ依リ創口ヲシテ再ヒ結膜輪ニ來ラシムルヲ得、又刀尖ヲ遠ク鞏膜部ニ貫出スルトキハ、刀刃ヲ前方ニ廻轉スヘシ

房水若シ手術中忽チ流出スルトキハ、虹彩刀刃ノ前方ニ來ル間之

アリ而シテ今既ニ刀尖ヲ貫出スルノ后、此障害ニ逢フトキハ、暫ク示指ノ尖端ヲ以テ角膜ヲ輕摩シ、以テ虹彩ヲ牽縮セシメ、速ニ角膜截開ヲ終フヘシ、然レトモ此際虹彩ノ一片ヲ截除スル丁多シト雖モ之レ免ル能ハサル者ニシテ、若シ之カ爲メ虹彩中ニ一孔ヲ生スルトキハ、手術ノ終ニ臨ミ此孔ト瞳孔間ニ展張セル虹彩橋狀片ヲ截離ス可シ

患者不穩ニシテ強ク眼瞼ヲ閉鎖シ、或ハ刀ヲ穿入貫出スルノ不正ナルニ因テ預メ膜瓣ノ過大若クハ過小ナルヲ察知シ、又膜瓣過小ニシテ創口ヲ擴開セサルヲ得サルトキ等ニ於テハ、完全ノ膜瓣ヲ造ラスシテ、其尖端ニ橋狀片ヲ殘留スルヲ良トス「デスマル」氏説此橋狀片ハ手術第二節ニ於テ離斷ス可キ者ニシテ、容易ニ虹彩及ヒ硝子體ノ脫出スルヲ防キ、加之創口ヲ擴開スル際、若クハ手術ノ第二節ニ於テ患者靜穩ナラサルモ、容易ニ眼球ヲ固定シ得ルノ用ヲナス者ナリ

第四十圖

刀及



第十一圖

鋏彎



今弓形創口微小ニシテ、之ヲ擴開セントスルトキハ第十圖ニ示ス如キ凹刀ノ刀、或ハ第十一圖ノ如キ彎曲セル剪刀ヲ用フヘシ、就中剪刀ハ速ニ創口ヲ擴開スヘシ又眼

第十二圖

角膜創口ヲ擴開スル圖

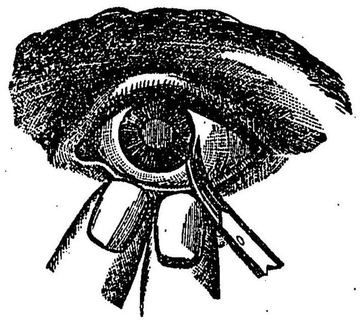

球ヲ壓迫スルヿナキヲ以テ通常之ヲ優レリトス第十二圖ヲ見ヨ

〔第二節〕水晶囊截開

患者ヲシテ暫時休憩セシメ、柔軟ナル布片ヲ以テ眼瞼緣ヲ拭ヒ、而后再ヒ介者ヲシテ慎テ上眼瞼ヲ挈上セシメ、術者ハ自ラ眼球ヲ壓迫スルヿナク、下眼瞼ヲ挈下ス可シ、然レ𪜈上眼瞼ハ決シテ之ヲ強テ挈上ス可ラス、只輕ク固持シテ以テ患者其眼瞼ヲ強閉スル際之ヲ放緩スヘシ、爰ニ於テ術者ハ截囊針ヲ把リ鑑リニ角膜瓣ヲ牽上スルヿナク只針尖ヲ創口ノ羣膜緣上ニ輕壓シ、創緣ヲシテ哆開セシメ、以テ針尖ヲ前房ニ送入スヘシ、第十三圖ヲ見ヨ

第十三圖

截囊針送入ノ圖

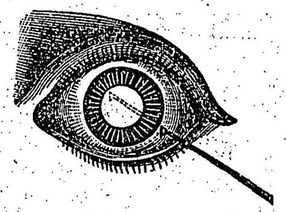

但シ其之ヲ送入スルニ當リ、針背ハ上方ニ向ヒ針尖ハ平ニ角膜後面ニ抵觸スル如クシ、且ツ針尖瞳孔部ニ達スル前、角膜後面ヨリ離去セサルヲ可トス、如斯ニシテ截囊針背ヲ虹彩ニ抵觸セサル如ク注意シテ瞳孔ノ上緣ヨリ些少ノ距離ニ達セシメ、針ヲ

微ニ廻轉シテ針尖ヲ水晶囊ニ向ケ以テ針ヲ瞳孔下緣近傍ニ至ルマテ牽出スルニ依テ囊ヲ截開スヘシ、而シテ此動作ノ際截囊針ノ頸部ヲシテ誤テ創壙ニ錯入スルヿ勿レ、故ニ截囊針ハ初メ其背ニ向シテ之ヲ拔去シ、其際鑑リニ角膜瓣ヲ牽上スルヲ禁ス、而シテ既ニ器械ヲ眼中ヨリ拔去セハ、靜ニ眼瞼ヲ放下ス可シ

〔第二節中偶發スル障害〕

第二節ノ初メニ於テ上眼瞼ヲ挈上スル際、往々虹彩脫出ヲ來ス下アリ、然ルトキハ角膜ヲ輕摩シ括約筋ノ收縮ヲ佐シ、或ハ「ヂウキトル」氏匙ヲ用テ脫出セル虹彩ヲ本位ニ復スルヲ以テ通法トス、爲ト雖モ是レ全ク危險ナシト云フ可ラス、何トナレハ脫出セル虹彩片ハ容易ニ炎症ノ起首點トナルヿアレハナリ、故ニ介者ヲシテ上眼瞼ヲ少ク挈上セシメ、脫出セル小片ヲ切除スルヲ佳トス、但シ其方法ハ后章ニ讓ル

截囊針ヲ送入スル際精細ニ上記ノ方法ニ從フトキハ容易ニ虹彩ニ

鉤スルナ免レ得ヘシト雖モ、不幸ニシテ此難ニ係ルトキハ、勤メテ器械ヲシテ虹彩ヨリ拔去スヘシ、但シ是ニ由テ虹彩甚シキ牽引ヲ受ルトキハ、破傷セル細片ヲ切除スルヲ良トス

水晶囊ヲ截割スルニ問、困難ヲ極ムルヿアリ、特ニ過熟ノ白内障ニ於ルカ如ク囊ノ硬固ナルトキニ甚トス、然ルトキハ針尖ニ輕壓ヲ與テ以テ囊ヲ截開スヘシ、但シ其際硝子膜破損及ヒ硝子體脫出ノ危險ヲ免レンニハ、素ヨリ巧手ヲ要スル者ニシテ習熟ニ由ラサレハ之ヲ自得スル能ハサルモノナリ、而ノ針尖既ニ白内障實質中ニ穿入セハ、直ニ壓迫ヲ絕止シ、器械ヲ囊截開中輕ク保持スルヲ佳トス、若シ斯ノ如クナラサルトキハ、容易ニ水晶體脫位ヲ將來スル者ナリ、又囊截開完全ナラサルノ疑團アルトキハ、截囊針ヲ眼中ヨリ拔去スル前、再ヒ上記ノ方法ヲ守テ截開ヲ試ムヘシ、而シテ若シ截囊ノ充全ナルトキハ、水晶體少シク前方ニ突出シ、瞳孔著ク散大シ、角膜瓣ハ

微ニ上起シテ、以テ截囊針ヲ去ルニ便ナラシム

若シ角膜瓣ノ尖端ニ角膜或ハ結膜橋狀片ヲ殘留スルトキハ、水晶囊截開ヲ行フニ「デスマル」氏截囊針ヲ用ルヲ佳トス、此針ハ背側ニ刃ヲ有シ、囊ヲ截開スルノ后、角膜截開ヲ爲シ得ル者ナリ、又此手術節ニ至ル迄眼球ノ固定ヲ要スルヿ時ニ之アリ、然レトモ此際白内障ノ急劇ニ排出スルヲ避ント欲セハ、角膜截開ノ將ニ終ントスルニ當リ、固定鑷子ヲ除去シ、可及的徐々ニ角膜ヲ截開スルヲ法トス

第十四圖 「デスマル」氏截囊針

〔第三節〕白内障摘出

術者ハ左手ノ拇指ヲ用テ慎テ上眼瞼ヲ挙上シ、右手ノ示指及ヒ中指ヲ以テ靜ニ下眼瞼ヲ掣下シ、兼テ患者ヲシテ上方ヲ瞻

第十五圖 白内障摘出ノ圖

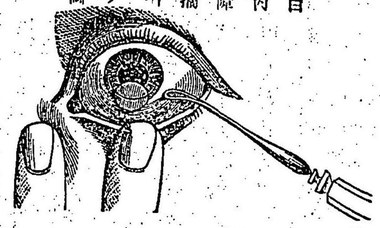

視セシムヘシ、蓋シ此手術ニ依リ水晶體ハ屢〻排出スル者ナリ、若シ白内障ノ最大直徑角膜創口ニ來ルトキハ、「ダウヰール」氏匙子第四圖乙ヲ以テ其排出ヲ輕易ナラシムルモ亦可ナリ第十五圖ニ示ス如シ

今此患者ノ動作ニ由テ水晶體ノ排出セサルトキハ、術者其指ヲ眼瞼上ニ當抵シテ輕壓ヲ行フ可シ、卽上眼瞼上ノ手指ハ水晶體上緣ヲ壓スルニ備ヘ、下眼瞼ニ在テハ瞳膜上ニ輕キ對壓ヲ行フ者ニシテ、初メハ極メテ輕ク壓迫シ、漸〻增壓シテ水晶體ノ最大直徑瞳孔ヲ通過スルニ至ラハ押壓ヲ減シ、水晶體緣、將サニ創口ヨリ排出スルヲ竢テ之ヲ止ムヘシ、若シ此方法ニ依ルモ水晶體排出セサルトキハ、水晶囊截開ノ充分ナラサルカ或ハ瞳孔ノ狹小ナルカ、將タ角膜瓣ノ細小ナルニ由ル者ナリ、故ニ先ツ甲ニ於テハ再ヒ截囊針ノ使用ヲ要シ、乙ニ在テハ直ニ虹彩ノ小片ヲ切除スルニ依リ白内障ハ容易ニ排出スルモノトス、今此等ノ妨害ヲ驅除スルモ白内障猶ホ未タ排出セサルトキハ、「クリチュー」氏匙子或ハ之ニ一等優

第十六圖　「クリチュー」氏匙子

ナルハ金屬線（ヘリガネ）ノ係蹄ヲ水晶體ノ後方ニ送入シテ以テ之ヲ摘出セサルヲ得ス

又介者ノ罪ニ由リ、或ハ患者强劇ノ押壓ニ依リ、或ハ眼球ノ特異素因ヨリ、水晶體摘出前ニ於テ硝子體脫出ヲ將來スルトキハ、匙子ヲ用テ速ニ摘出法ヲ終ル可シ

以上第三節ニ於テ惡ナク水晶體ヲ摘出シ終ルトキハ、暫時患者ヲシテ其眼瞼ヲ放下シテ休憩セシメ、次テ第四節ノ方術ニ移リ、瞳孔及ヒ結膜囊ヲ清淨ニシ、彼此ニ遺殘セル皮質片ヲ除去シ、創口ノ好ク符合セルヤヲ審査ス可シ

先ツ下垂セル上眼瞼上ニ拇指ヲ觸レ、輕ク輪狀ノ摩軋運動ヲ爲シ、以テ

虹彩ノ後方ニ潛在セル皮質片ヲシテ瞳孔部ニ露出セシム可シ而シテ此輕壓ニ依リ上眼瞼ヲ漸々下方ニ押下スルトキハ、皮質片前方ニ移動シテ遂ニ創口ヨリ排出スル者ナリ、又皮質片全ク排出スルノ後ニ至リ水晶囊ニ曇濁ヲ發見セハ、小鉤ヲ有スル鑷子第十七圖或ハ「フォン、グレフェ」氏水晶囊鑷子第十八圖ヲ以テ之ヲ牽出ス可シ、但シ虹彩ヲ損傷セサランカ爲ニ鑷子ヲ閉鎖シテ之ヲ角膜後面ニ沿テ送入シ、以テ硝子囊ヲ鉤スルヿナク渾濁ヲ挾撮シ之ヲ牽出スルヲ法トス

今上法ニ依リ皮質ノ殘塊及ヒ水晶囊ノ曇濁、瞳孔部ニ存セサルトキハ、瞳孔ハ深黑色ヲ呈ス者ナリ

第十七圖

彎曲セル小鉤鑷子

第十八圖

「フォングレフェ」氏水晶囊鑷子

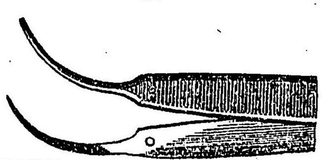

茲ニ於テ角膜瓣ノ善ク癒合ス可キヤ否ヲ檢セサル可ラス、蓋シ此癒合ヲ障害スル所ノ原因タルヤ、創口ニ皮質ノ箝入、或ハ虹彩脫出、或ハ硝子體箝頓ニ外ナラス

今皮質ヲ創口ヨリ除去センニハ、暫ク房水ノ再ヒ積蓄スルヲ待テ創緣ヲ少シク哆開セシム可シ、然ルトキハ漬出セル房水ニ依リ白內障遺殘物ヲ押流スルモノナリ、然レトモ是ニ據リ眞効ヲ見サルトキハ硬護謨製匙子ヲ以テ創口ノ羣膜緣ヲ鼻側ヨリ顳顬側ニ向ケ輕摩スヘシ

角膜創口ノ癒合ヲ障害スル虹彩脫出ハ、直ニ之ヲ除去スヘシ、「ウェデケル」氏ハ硬護謨製ノ小匙ヲ以テ之ヲ前房中ニ却送シ而シテ「エゼリン」ヲ點眼セリ」

硝子體ハ硝子囊ト共ニ創間ニ箝入シ、以テ角膜瓣ヲ上起スルヿアリ、然ルトキハ剪刀ヲ把テ硝子囊ニ小孔ヲ穿チ、硝子體液ノ數滴ヲ流出セシム可シ

角膜瓣歪形ニシテ、創緣互ニ善ク密接スル能ハサルトキハ、壓迫繃帶ヲ施

シテ以テ、不良結果ノ將來スルヲ防クベシ

又水晶體摘出後ニ至リ、角膜弛緩シテ平坦トナリ、皺襞ヲ生スルノミナラズ、深ク陷沒スルヿ間之アリ、是レ房水ノ蓄溜スルニ依テ、再ヒ尋常ノ穹窿ニ復スルモノナレ𪜈、亦堅固ノ壓迫繃帶ヲ施スニ非サレハ、其舊ニ復セサルヿアリ、「ハスチル」氏ハ角膜ノ弛緩セル者ニ、硝子體ヲ刺穿シテ其液ヲ前房中ニ導キ、角膜天然ノ穹窿ヲ再造シ、以テ創緣ヲ密接スルノ方法ヲ行ヘリ

〔繃帶及手術后措置〕 施術セル眼上ニハ壓迫繃帶ヲ施シ、他眼ハ二三條ノ英吉利絆創膏ニテ鎖閉スベシ、又病室ハ帷幕ヲ垂レテ少シク暗黑ニシ、患者ハ百事ヲ抛棄シテ、一切看護人ニ委托シ、以テ二十四時間全ク安靜ナルヲ要ス、又此時間ニハ咀嚼運動ヲ避ル爲メ唯液樣ノ食物ノミヲ與フベシ、而シテ通例施術日ノ晚景ニ至リ患者ヲ診問シ、若シ患者眼中ノ疼痛ヲ訴ヘサルノミナラズ繃帶モ猶ホ善ク附着スルトキハ、翌朝

ニ至ルマテ之ヲ用フヘシ、若シ患者興奮性ニシテ自ラ安眠スル能ハスンハ、莫爾比涅皮下注入ヲ行ヒ、或ハ抱水「クロラール」ヲ投ス、次テ翌朝ニ至リ繃帶ヲ新調シ、爾后之ヲ交換スルヿ一日二回ニシテ、大約五六日ヲ經ルノ后、唯夜中ノミ之ヲ施シ、日中ハ單純ノ防護繃帶ヲ行フ、而シテ患者毎日一二時間起居スルモ敢テ害ナシトス、次テ八日乃至十日後ニハ患者ニ黑絹ノ覆眼布ヲ與ヘ、后ニハ暗色ノ眼鏡ヲ裝用セシメ、羞明ノ減スルト否ラサルトニ從テ、或ハ第二週ノ終或ハ第三週ノ初メニ於テ退院セシム可シ

第九十圖

覆眼布

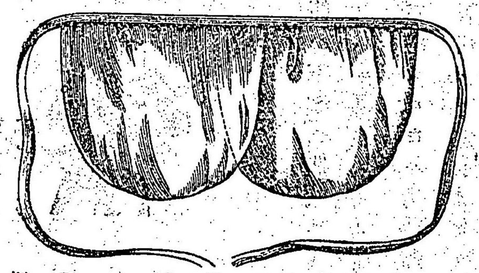

〔ロ〕角膜上部鑱狀截開

準備ハ下部截開法ニ於ルト同一ナリ、今若シ左眼ニ施術セント欲セハ

第二十圖

角膜上部截開

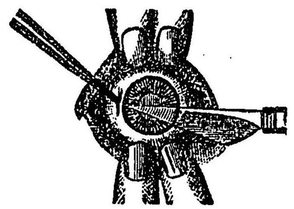

術者ハ患者ニ對メ坐ヲ占メ、又右眼ヲ手術スルニ右手ヲ以テ之ヲ行ハント欲セハ、患者頭部ノ後方ニ立ツヲ佳トス、但シ介者ハ常ニ術者ニ對居スヘシ

此術式ハ先ツ眼球固定錐子ヲ以テ角膜横徑ヨリ三ミリメートル下方ニ當テ眼球結膜ヲ箝撮シ、内障眼刀ノ刄ヲ上方ニ向ケ第二十圖ニ示ス如ク上記ノ方法ニ依テ以テ角膜瓣ヲ造ルヘシ

第二節ハ下瓣ヲ造成スルニ比スレハ甚タ困難ナリ、何トナレハ眼球ハ常ニ上方ニ廻轉スルノ癖アルヲ以テナリ、故ニ未熟ノ術者ニシテ特ニ患者不穩ナルトキハ、角膜瓣ノ尖端ニ角膜若クハ結膜橋狀小片ヲ遺殘シ、以テ眼球ヲ固定シナカラニメ、水晶體截開ヲ行フヲ佳トス

第三節ニ於テハ下部截開ニ於ル如キ手工ヲ以テ水晶體ヲ排出セシム

可シ、此際主トシテ右手ノ示指及ヒ中指ヲ以テ水晶體下緣ニ當リ輕壓ヲ行フハ勿論ニメ、總テ其他ノ手術ハ下部截開ニ於ルト同一ナリ但シ患者隨意ニ其眼球ヲ下方ニ轉スル能ハサル由リ、脫出セル虹彩ヲ切除シ能ハサルト、皮質排出ノ困難ナルトハ言ヲ贅セサル所ナリ

瓣狀摘出後偶發スル障害

手術後二三時間眼部ニ微痛ヲ覺ルハ別ニ意トスルニ足ラス、老人ニ在テハ此症候全ク疼痛ナキニ比スレハ却テ佳良ナルカ如シ、然レトモ疼痛夜中ニ至ルモ止マスシテ安眠スル能ハサルトキハ、莫爾比涅ノ皮下注入或ハ抱水〔クロラール〕ヲ與フヘシ

患者若シ施術ノ翌日若クハ其后ニ至ルモ、眼球内或ハ前額及ヒ頭部ニ疼痛ヲ訴ルトキハ、燭光ヲ用テ側方ヨリ直ニ眼内ヲ照シ、或ハ凸面照子ヲ副用シテ眼部ヲ審査スルヲ緊要トス、然ルトキハ多クハ角膜瓣好ク接合セスシテ、其緣ニハ屢ヽ既ニ帶黃白色ノ滲潤アリテ角膜ノ中心ニ向テ

灰白線條ヲ派出スルヲ發見スヘシ、而シテ此等ノ餘症ハ未タ眼瞼ヲ開闢セザル前、既ニ上眼瞼ノ浮腫及ヒ饒多ノ淚漏アルニ依テ預メ推知シ得ル者ナリ、蓋シ斯ノ如キ化膿ノ初期ヲ遏止シ、且ツ角膜瓣ノ接合ヲ營爲スルノ最良法ハ、堅固ノ壓迫繃帶ヲ施スニ在リ、但シ眼胞ニ氷罨法ヲ施シ眼圍ニ水蛭ヲ貼スルハ却テ良効ヲ見スシテ徒ニ障害ヲ招クヿ多シ、又疼痛持續ノ長短ニ依テ屢繃帶ヲ交換スヘシ、總テ其交換前ニハ十五分時間眼胞ニ加密列ノ温罨法ヲ施シ、石炭酸或ハ水楊酸溶液ヲ以テ綿密ニ結膜囊及ヒ創口周傍ヲ洗滌スヘシ、且ツ疼痛アル者ニハ、莫爾比涅皮下注入ヲ施シ緩解スルモノナリ

又手術後二十四時乃至四十八時間ヲ經テ上眼瞼甚シク浮腫シ光澤ヲ放チ加之黄色或ハ灰白色ナル饒多ノ液樣質ヲ分泌スルヿアリ、殊ニ此分泌液ハ僅ニ繃帶布片上ニ附着シ存スト雖モ、多クハ内皆ニ於テ蓄積シ眼瞼ヲ開闢スルノ際淚液ト共ニ流出スル者ナリ、其他著シキ眼球結

膜ノ浮腫及ヒ全角膜ニ滲潤ヲ發見ス、而シテ其最モ滲潤ノ甚シキ角膜瓣ハ初メニ化膿シ、繼テ漸ク他ニ波及ス、而シテ充全タル蔓延性化膿ニ於テハ藥餌或ハ繃帶ヲ行フモ効ヲ奏スルヿナク、唯温罨法及ヒ后ニハ温蒸琶布ヲ用ヒテ疼痛ヲ緩和セシムルノ他、方法ナキ者トス

以上角膜瓣ヨリ偶發スル障害ノ他、尚ホ虹彩ヨリシテ危險症ヲ發生スルヿアリ、此症ハ通常手術後二三日ヲ經テ發スル者ナレモ、若シ眼球内ニ遺殘セル皮質片之カ原因タルトキハ此例ニ非ストス、而シテ虹彩炎ノ初期ニ於テ患者ハ眼圍ニ穿痛ヲ訴ヘ、淚漏ヲ來シ眼中赤色ヲ呈シ、時トシテ輕易ノ漿液性結膜浮腫ヲ起スヿアリ、且ツ房水渾濁シ、瞳孔縮小ス、此ノ如キ症ニハ亞篤魯比涅ノ點眼ヲ最モ佳トス、即チ其強溶液百倍一滴ヲ五分時毎ニ點眼シ以テ半時間持長シ、次テ一日數回之ヲ行フヘシ、又莫爾比涅ノ皮下注入ハ疼痛ヲ緩和シ睡眠ヲ助ル者ナリ、又同時ニ次白水銀軟骨ノ塗擦ヲ行ヒ、甘汞ヲ數回分服セシメ、水蛭ヲ耳ノ前部或ハ後

部ニ貼スルモ亦佳ナリ、但シ虚弱ノ患者ニハ之ヲ施スヿ勿レ

若シ角膜瘢痕造成ノ初期ニ於テ虹彩炎ヲ發シ、虹彩脱出ニ起因セルガ如キトキハ、壓迫繃帶ヲ連用ス可シ蓋シ此壓迫繃帶ハ瘢痕ノ造成ヲ促進シ、角膜穹窿變異ノ發生ヲ預防スルヤ疑ヲ容レサル所ナリ、又脱出セル虹彩ヲ腐蝕スルハ必常危險ニシテ、之ヲ切除スルハ結痕ヲ誘テ施行スルヲ適當トス

又偶發症ノ全身療法ハ、毎常患者ノ體質及ヒ年齢ニ從フヘシ、總テ頭部充血ニ罹リ易キ患者ニハ、緩性下劑及ヒ清涼飲料ヲ與ヘ、高老ニシテ虚弱ノ患者ニハ滋養物、葡萄酒、幾那等ヲ投スヘシ

〔二〕瓣狀摘出虹彩切除併用術

本來瓣狀摘出法ニ虹彩切除法ヲ兼ヌルハ、虹彩挫傷シ或ハ角膜創間ニ虹彩ノ脱出セルトキニ於テノミ施セリト雖モ、後世ニ至リテハ、患者既ニ白内障摘出後虹彩炎ニ因テ一眼ヲ失シ、或ハ手術前亞篤魯比涅ヲ點眼

スルモ瞳孔ノ散大ハ徐々且ツ不充分ナルニ據テ、預メ虹彩炎ノ素因アルヲ明證シ得ルカ如キ症ニ於テ、此併用術ヲ行ヘリ、然ルニ晩近遂ニ瓣狀摘出法ニハ必ス虹彩切除ヲ兼用スルヲ正規トナスニ至レリ、蓋シ瞳孔變形虹彩切除ニ由リ起因スル視學上ノ障害及ヒ外視ノ醜ナルハ、手術成績ノ善良ナルニ比スレハ甚タ些少ナルカ故ニ、此併用術ハ益正確ノ者ト看做スルニ至レリ、但シ虹彩切除ハ白内障摘出ヲ行フ數週前十四日乃至六週或ハ角膜弓狀截開ト共ニ施行スルノ二法アリ

「シャコブソン」氏瓣狀摘出及ヒ虹彩切除併用術ヲ一般ノ通法トナセシ人ハ角膜下緣ニ於テ結膜輪ニ弓狀ノ截創ヲ造レリ、而シテ斯ノ如キ角膜周緣部ノ截開ハ、常ニ善良ナル經過ヲ以テ治癒スル者ニシテ同氏ハ世人ヲシテ此法ノ有益ナルニ注目セシムヿヲ促カセリ、蓋シ其益タル左ノ數件ニ歸ス(一)結膜輪ハ饒多ノ血管ヲ有スルカ故ニ、角膜損傷又ハ潰瘍ノ如キハ愈角膜緣ニ近ク發來スルニ從ヒ、其治癒モ亦愈容易ナリ、是以テ截創ニ於ルモ亦同一ノ癒

機ヲ取ラサル可ラサル者トス(二)截開ヲ角膜周緣部ニ行フ件ハ、虹彩ヲ其毛樣緣ニ至ルマテ切除シ得可ク、以テ皮質ノ殘片虹彩ノ後方ニ隱匿シ其膨脹スルニ依テ炎症ヲ誘發スルヲ防クモノナリ(三)虹彩切除法ヲ前施スル件ハ、截囊針ヲ以テ水晶體邊緣ニ至ルマテ其囊ヲ截開シ得可シ是ニ依テ皮質ハ全ク此廣大ナル水晶囊截創口ヨリ排出スルヲ得ベシ(四)白內障ヲ容易ニ摘出スルヲ得可シ、何トナレハ白內障ノ邊緣角膜創口ニ接近セルヲ以テ、水晶體ハ廻轉スルヲナク、直ニ排出スルヲ得レハナリ

然リト雖モ角膜周邊部ノ截開ハ甚タ碎子體脫出ヲ將來シ易キ者ナリ、是故ニ「シヤコブソン」氏ハ施術ニ臨ミ「クロ、フォルム」麻醉法ヲ行ヘリ

此併用法施術式ニ就テ單純瓣狀摘出法ト異ナル所ハ、第一及ヒ第二節間ニ於テ虹彩ノ一小片ヲ切除スル是ナリ、而シテ此虹彩切除ノ際、眼球固定器ヲ除去スルヲ欲セスンハ、角膜瓣ノ尖端ニ於テ角膜或ハ結膜橋

狀小片ヲ殘留スルヲ良トス

術者虹彩ヲ切除セント欲セハ、角膜弓狀截開後、眼球固定鑷子ヲ介者ニ與ヘ、自ラ左手ニ虹彩鑷子ヲ把リ、其凸側ヲ以テ創口ノ鞏膜緣ニ輕壓ヲ與ヘ、以テ創緣ヲシテ彤開セシメ鑷子ヲ閉鎖セテ角膜後面ニ沿テ送入シ、其尖端虹彩ノ瞳孔緣ニ達スレハ、鑷子ヲ三乃至四「ミリメートル」許發開シ、虹彩ヲ狹撮シテ外方ニ牽出シ、之ヲ角膜ノ直上ニテ一回或ハ二回ニ切除ス可シ

時トシテ虹彩切除後ニ前房內出血ヲ起スヿアリ、然ル件ハ上眼瞼ヲ以テ角膜表面ヲ輕摩スルニ由リ、血液多クハ流出スルモノナリ、尙ホ漏血前房中ニ殘止スル件ハ、是ニ關セスシテ水晶囊ヲ截開ス可シ、然ル件ハ皮質水晶囊截口ヨリ排出スルニ當リテ、血液ハ前房ノ周邊ニ追却セラルヽモノナリ、又繃帶及ヒ施術後ノ措置ハ單純瓣狀摘出術ニ於ルト同一ナリ

〔三〕白内障線狀摘出法（リニアールエキストラクチオン Linearextraction）

既ニ前章ニ論載スル所ノ瓣狀摘出法ハ、其截開部ノ大ナル、由リテ角膜其榮養血管ノ大半ヲ失シ、加之創緣ノ接合モ亦非常ニ困難ナルヲ以テ、吾人ハ水晶體排出ニ備フル角膜截口ヲシテ、可及的小ナラシムルヲ欲ス、然レトモ若シ創口ヲ小ニセハ、創緣ノ挫傷及ヒ創端ノ牽引ヲ受ルハ言ヲ待スシテ明瞭ナリ、而シテ之カ爲メ癒機ヲ妨害シ、危重ノ續症ヲ將來スルハ、吾人ノ日常實驗スル所ナリ、是故ニ角膜創口ノ廣狹ハ白内障ノ大小及ヒ硬軟ニ適應セザル可ラサル者トス

〔イ〕單純線狀摘出法

〔適應症〕此手術ハ總テ軟柔或ハ液樣ノ白内障ノミニ適應スル者ニシテ、此症ノ特發若クハ年少ノ人ニ於テ水晶囊傷損ヨリ發生ルスカ如キ原因ニハ毫モ關涉セス、此白内障ハ大抵小兒及ヒ二十乃至二十五歲ノ壯者ニ限ルモノトス、若シ此年齒ヲ超ヘテ發生スル者ヲ見ルトキハ、宜シク眼球深部ノ合併症ノ有無ニ注意スヘシ、故ニ手術ヲ行フ前、先ツ視官機能ヲ精密ニ檢査シ而シテ其視力ノ完全ナラサルヲ確知スルトキハ、唯眼部醜態白色ノヲ除クノ目的ヲ以テ施術スヘシ

又乾殼樣水晶囊白内障ヲ角膜線狀截開ニ依テ摘出スルハ、唯水晶囊遺殘物ト虹彩瞳孔緣トノ癒着ヲ發見セサルトキノミニ行フ可シ、但シ此際ト雖モ術者ハ愼テ施術シ、若シ渾濁物ヲ輕ク牽引スルモ排出セサルトキハ、强テ摘出法ヲ行フ可ラス、何トナレハ虹彩或ハ毛樣突起部ヲ久時牽引スルトキハ、屢虹彩炎、虹彩毛樣體炎ヲ發シ終ニ失明ニ至ルノ恐アルヲ以テナリ

〔施術式〕手術ニ要スル器械ハ〔一〕彈發セサル開瞼器第二卷八〔二〕眼球固定鑷子第二卷九〔三〕廣幅ノ鉾形刀第二十圖ヲ見ヨ〔四〕フォン、グレーフェ氏截囊針五廣幅ノ匙子第二十二圖ヲ見ヨ是ナリ

第二十一圖　鉾形刀

第二十二圖　廣幅ノ匙子（イ）（ロ）側面前面

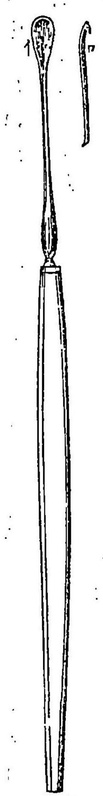

其他創口ヲ擴開スル爲メ鈍尖刀、又脫出セル虹彩ヲ切除スル爲ニ虹彩鑷子ト彎曲セル剪刀ヲ預備ス可シ

（第一節）角膜截開　先ツ患者ヲ通式ノ如ク床上ニ臥セシメ、術者ハ左眼或ハ右眼ニ施術スルニ從テ、或ハ患者ニ對坐シ、或ハ其頭部ノ後方ニ占居シ、而シテ開瞼器ヲ以テ眼瞼ヲ能ク離開シ、左手ニ眼球固定鑷子ヲ把リテ眼球結膜ヲ角膜横徑ノ鼻側端周傍ニ於テ挾撮シ、以テ眼球ヲ固定スヘシ、而シテ鉾形刀ヲ右手ニ把リ、固定鑷子ニ對シテ角膜横徑

ノ顳顬端ニ當テ、角膜緣ヨリ大約四（ミリメートル）内方ニ平ニ當抵シ、茲ニ於テ刀尖ヲ穿入部ニ輕壓シテ前房内ニ穿入シ、刀尖ヲ固定鑷子ニ向テ虹彩面ト併行ニ送入シ、第二十三圖ヲ見ヨ六乃至七（ミリメートル）大ノ創口ヲ造爲ス可シ、續テ刀柄ヲ患者ノ顳顬部ニ傾ケテ、其尖端ヲ角膜後面ニ向ハシメ、以テ房水流出後前方ニ突出スル水晶體系統ノ損傷ヲ免ル可シ、而后刀ヲ徐ヤニ退却シ、此際角膜創ノ内口ヲ開擴ス可シ、即チ刀ヲ拔去スルノ際、刀柄ヲ患者ノ頰或ハ前額部ニ向ケテ傾欹スル時ハ、創口ヲシテ容易ニ廣大ナラシムルヲ得可シ

第二十三圖　角膜線狀截開

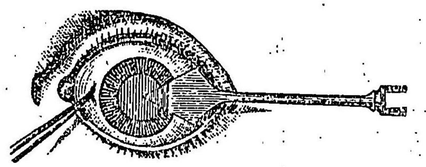

（第二節）水晶囊截開　眼球ヲ固定シナカラニメ截鑷針ヲ平ニ創口ノ外緣ニ載置シ（第二十四圖ヲ見ヨ）輕ク之ヲ壓シ、針ノ背側ヨリシテ角膜後面

第二十四圖

截囊針送入

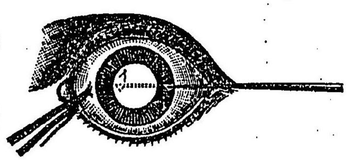

ニ沿テ前房中ニ送入シ、針尖瞳孔ノ鼻側緣ニ至ラハ第二十四圖ノ〔イ〕針刀ヲ水晶囊ニ向ハシメ、以テ器械ヲ退却シテ瞳孔外緣ニ至ルマテ之ヲ截開スヘシ、是ニ於テ截囊針ヲ再ヒ廻轉シテ創口ヨリ平ニ退却スヘシ

〔第三節〕白内障摘出

廣幅ノ匙子ヲ創口外緣ニ壓抵シ、以テ創口ヲ哆開セシメ、又同時ニ固定鑷子或ハ指端ヲ以テ眼球ノ鼻側ニ輕壓ヲ行フヘシ第二十五圖ヲ見ヨ然ルトキハ液樣白内障質ハ排出シ得ルモノトス、而シテ瞳孔既ニ黑色トナルトキハ、押壓ヲ止メ、且ツ固定鑷子及ヒ開瞼器ヲ除去ス可シ、但シ角膜創口ハ自ヲ鎖閉スルモノナリ

第二十五圖

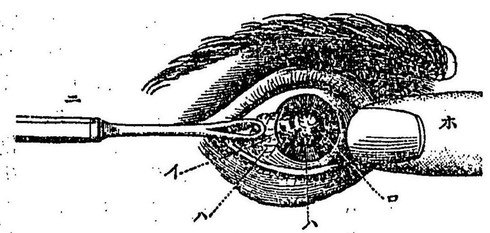

上記ノ手術ニ依テ水晶體質全ク排出セサルトキハ、房水ノ再溜スルヲ待チ上眼瞼ヲ以テ輕ク輪狀摩擦運動ヲ施シ、白内障質ヲ創口ニ押出スヘシ然ルトキハ殘留セル白内障遺物ハ、通常再溜セル房水ト共ニ排流スルモノナリ

此手術ハ假令幾回施行スルモ、曾テ危險症ヲ招ク者ニ非ス、且ツ前房内ニ匙子ヲ送入スルモ亦最良ナリトス、又眼球内ニ少許ノ軟化セル水晶體質ヲ殘留スルモ別ニ手術ノ成績ヲ害スルヿナシトス、何トナレハ年少ノ者ニ於テハ、其殘留物速ニ吸收スルノ力アルヲ以テナリ、然リト雖モ瓣狀摘出法ニ記載セル理由ヨリシテ、可及的水晶體質ヲ除去スルヲ佳トス

手術終レハ冷水ニ浸セル海綿ヲ暫時眼瞼上ニ載置シ、而后瓣狀摘出法ニ於ル如ク壓迫繃帶ヲ施シ、他眼ハ二三條ノ英吉利絆創膏ヲ以テ被覆スヘシ

施術後ノ措置ハ最モ單簡ナリ、即チ二日間壓迫繃帶ヲ保續シ、朝夕之ヲ交換シテ其際二三滴ノ亞篤魯比涅ヲ點眼シ、爾後此點摘法ヲ續行シ、壓迫繃帶ニ代フルニ黑絹ノ覆眼布ヲ以テシ、數日間患者ヲシテ暗室ニ安臥シ漸々日光ニ慣習セシム可シ、續テ刺戟症狀全ク過止スルトキハ、青色ノ防護眼鏡ヲ與テ出院ヲ許ス、但シ其期日ハ通例手術後一週間ヲ經ルモノトス

〔術中及ヒ術後偶發スル障害〕　虹彩若シ創口ヨリ脫出スルトキハ、決シテ上眼瞼ヲ以テ角膜上ニ摩擦運動ヲ行テ脫出部ノ退却スルヲ試ミ、或ハ器械ニ依テ虹彩ヲ追却スル等ノ如キ一般ノ法則ニ從フ可ラス、蓋シ此等ノ方法ニ依テ大抵目的ヲ達シ得ルハ疑

ヲ容レサル所ニシテ、又脫出部ハ屢水晶體摘出後自ラ退却スルモノアリト雖モ、此退却セル虹彩脫出部ハ、往々發炎ノ起首トナリ、以テ危險ナキ手術ヲシテ却テ危險ナラシムルコトアリ、特ニ手術ノ第一節後ニ虹彩脫出ヲ來ストキハ、甚タ危險ナリ、何トナレハ此際虹彩ハ截靨針及ヒ排出セル水晶體質ニ因テ損傷ヲ蒙ルノ恐アレハナリ、是故ニ通則ニ從テ脫出セル虹彩ヲ鑷子ニテ挾撮シ、鋏ヲ以テ一回ニ切除スルヲ優トス、但シ之カ爲メ瞳孔ノ廣大ヲ致スモ恐ルヽニ足ラス、何トナレハ角膜創ノ內口ハ角膜緣ヨリ離在セルカ故ニ、切除スル所ノ虹彩片極メテ狹小ナレハナリ、又水晶體摘出後ニ至ルモ虹彩舊位ニ復セサルトキハ、之カ切除ヲ爲サヽル可ラス、若シ切除法ヲ行ハスシテ放置スルトキハ、脫出セル虹彩小片ハ創口ニ箝存シ、以テ此ニ癒合シ、加之經久刺戟ヲ受テ終ニ重症ニ陷ルコトアリ

硝子體脫出ハ罕ニ發顯スル者ニメ、或ハ薄弱ノ白內障ヲ通シテ截

靈針ノ直ニ硝子體中ニ侵入スルニ由リ、或ハ動眼筋ノ劇シク收縮スルニ由リ或ハ眼球ヲ强壓スルニ因テ起ル者ナリ、今若シ水晶體排出ニ先テ、脱出ヲ來スキハ、直ニ匙子ヲ使用シテ以テ可及的速ニ摘出ヲ終フヘシ、又角膜創間ニ硝子體ノ箝入スルキハ、壓迫繃帶ヲシテ堅固ニ裝用シ、且ツ久時保續スヘシ、然リト雖モ尙ホ往々輕易ノ刺戟症狀ヲ發シ、殘留セル瘢痕ハ常大ヨリ廣幅ナルヿアリ

若シ手術ノ半途ニ〆初メテ白內障硬軟監識ノ誤謬ナルヲ確知シ、而シテ核ハ中等大ナルヲ認ムルキハ、鈍尖刀ヲ用テ角膜創口ヲ擴開シ、虹彩小片ヲ切除シ、匙子ヲ以テ、核ヲ排出セサル可ラス

水晶體摘出後瞳孔部ニ遺殘セル水晶囊渾濁ハ、鑷子或ハ小鉤ヲ以テ容易ニ牽出シ得ヘシ、又癒着ナキ乾殼據白內障乾性石灰ヲ摘出センニハ、角膜截開後水晶囊鑷子或ハ鋭尖ノ虹彩小鉤ヲ前房ニ送入シ、直ニ白內障ヲ挾撮シ、愼テ之ヲ排出スヘシ

又假令ヒ白內障ノ一小部虹彩瞳孔緣ト癒着セルモ癒着部ノ直上ニ當テ角膜ヲ截開シ、虹彩小鉤ヲ對側ノ瞳孔緣ニ於テ白內障ニ送リテ外方ニ牽出シ、角膜創口ノ直上ニ於テ此牽出セル部ヲ鋏截スヘシ

通常手術后經過中ニハ重症ヲ偶發スル丁稀ナリトス、若シ虹彩炎ヲ發スルキハ、瓣狀摘出後虹彩炎ニ記載セル方法ニ從テ治療ヲナスヘシ

(ロ)線狀摘出虹彩切除併用法

總論

角膜線狀創口ノ治癒ハ、瓣狀摘出法ノ危險ナルニ比ナレハ輕易且ツ迅速ナルヲ以テ、線狀摘出法ヲ瓣狀摘出法ニ適應セル白內障ニ施サントスルハ、吾人ノ從來熱望セシ所ナリ、曾テ大核ヲ含有スル硬固ノ白內障ニ初メテ線狀摘出法ヲ施行セシニ、固ヨリ微小ノ角膜創口ニリシテ暴

ニ白内障ヲ摘出セシ由リ、危篤ノ重症ヲ誘起シ以テ久シク希望スル所ノ目的ヲ達セザリキ、抑白内障ノ大小硬軟ト狹小ナル角膜創口トノ關係ノ不當ナル由リ發生スル虹彩及ヒ角膜創口ノ甚シキ挫傷ハ、治癒經過上ニ大ナル妨害ナナス者ニシテ、之カ爲メ果斷ナル實驗家ハ總テノ白内障ニ線狀摘出法ヲ施スヲ全ク絶念シ、唯軟化セル白内障ノミ之ヲ行フニ至レリ、然ルニ爾他ノ諸學士ハ益茲ニ勉勵困苦シテ百折撓マス、或ハ水晶體ヲ碎片シ、或ハ摘出器械ヲ製造シテ之ヲ排出シ、或ハ角膜創口ノ大小方向位置等ヲ變換シ、或ハ虹彩切除ヲ兼用スルカ如ク各其術式ヲ千變萬化シ、以テ線狀創ヨリシテ硬固ノ白内障ヲ摘出セントヲ欲セリ、就中グリヲエ氏ハ第二十六圖ニ示ス如ク角膜上

第二十六圖

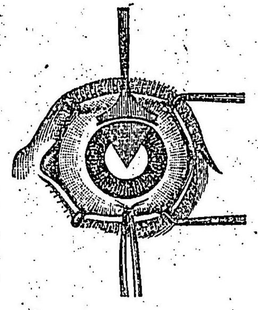

線ニ一大截開ヲ爲シ、虹彩切除法ヲ行ヒ、特別ノ匙子ヲ用テ白内障ヲ摘出セリト雖モ未タ一般ニ瓣狀摘出法ニ代用スル能ハサリキ

西曆一千八百六十三年、フォン、グレーフェ氏初メテ無比ノ一長法ヲ發見シ、角膜線狀截開ニ由テ老人白内障ノ如キヲ摘出シ得ルノ新法ヲ世ニ公布セリ、爾來同氏及ヒ數多ノ術者大ニ之ヲ試用シ、遂ニ數年ナラサルニ一般人ノ稱譽ヲ受ルニ至レリ

今此新法ノ他ニ線狀截開法ニ優レル要點ヲ左ニ掲示セン

(一)此新法ハ截開部ヲシテ周邊ニ於テ房水流出後殆ント水晶體緣ニ應スル部位ニ施スカ故ニ、白内障ハ虹彩切除後前方ニ廻轉スルヲ要セスシテ直ニ排出シ得ヘシ、若シ創口ヲシテ角膜中ニ在ラシメハ、水晶體ハ先ツ廻轉シテ而後ニ排出スルモノナリ、其他創口周邊ニ存スルトハ、手術機ニ其危險ナルヲ免ル、何トナレハ吾人ノ經驗ニ因ルニ角膜輩膜結合部近傍ノ切創ハ角膜切創ニ比スレハ容易ニ治癒スルヲ以テナリ

〔二〕角膜周邊ニ截開ヲ施シ、而シテ虹彩切除ヲ行フトキハ、水晶體赤道部ニ於テ其囊ヲ截開シ得ヘク、從テ容易ニ白内障ヲ排出スルノミナラス、核ヲ摘出スル際、遺殘セル皮質物モ亦全ク除去シ得ヘシ

〔三〕白内障ハ容易ニ創口ヲ通過シ、別ニ摘出器械ヲ送入スルヲ要セス

〔四〕創口ハ結膜瓣ヨリ蓋ハルヽヲ得ベシ、是レ「フォン、グレーフェ」氏及ヒ他家ノ甚タ重要トスルノ件ナレ𪜈「マイエル」氏ハ結膜瓣ヲ造成ス可ラスト云ヘリ、又創口線狀ナルカ故ニ危險症ヲ發スルヿナク、上記ノ摩擦運動ヲ施シ以テ遺殘セル水晶體ヲ盡ク排除シ得ルモノナリ

「フォン、グレーフェ」氏新法ハ、蓋シ斯ク優等ナルノミナラス、亦其統計表ヲ閲スルニ手術ノ成功他ノ白内障手術ノ比ニ非サルヲ以テ、今此術式ヲ左ニ特別論述セン

〔ハ〕「フォン、グレーフェ」氏變式周邊線狀摘出法

〔適應症〕 線狀摘出虹彩切除併用法ハ比較的ニ微小ノ核ト厚キ柔軟ナル皮質ヲ有スル白内障ニノミ施用シ來レリト雖𪜈「フォン、グレーフェ」氏ノ法ニ從ヘハ、最大最硬ノ白内障ナルモ摘出器械ヲ要セスシテ容易ニ排出シ得ルヲ以テ遂ニ全ク瓣狀摘出法ニ代用スルニ至レリ

〔施術式〕 變式線狀摘出法ノ準備トシテ亞篤魯比涅ヲ點眼スルハ無用ニ屬ス

手術用器械ハ〔一〕開瞼器〔二〕ワルドー氏眼球固定鑷子止メ附キ第二十七圖ヲ見ヨ〔三〕フォン、グレーフェ氏内障眼刀第二十八圖ヲ見ヨ〔四〕細小ノ虹彩鑷子曲直二種アリ第二十九圖第三十ヲ見ヨ〔五〕膝狀鋏第三十一圖ヲ見ヨ〔六〕屈曲セル截囊針第三十二圖ノ〔ロ〕〔七〕「フォン、グレーフェ」氏硬護謨製匙子第三十三圖ヲ見ヨ是ナリ

第二十七圖

「ワルドル」氏眼球固定鑷子

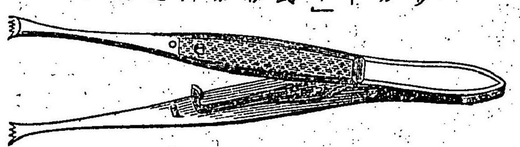

第二十八圖

「フォン、グレーフエ」氏内障眼刃

第二十九圖

曲虹彩鑷子



第三十圖

直虹彩鑷子

第三十一圖

膝狀狹

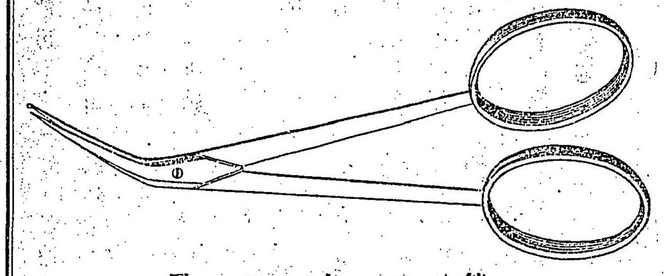

第三十二圖

「イ」「ダ」ウ「ル」氏匙子「ロ」屈曲セル微鋭針



第三十三圖

「フォン、グレーフエ」氏匙子

〔第一節〕角膜周邊截開　先ツ開瞼器ヲ上ニ記載セル規則ニ從テ裝置シ、術者ハ角膜下緣ノ直下ニ當テ廣ク眼球結膜ヲ挾撮シ以テ眼球ヲ固定シテ之ヲ靜ニ下方ニ牽引スヘシ、而シテ右手ニ內障眼刀ヲ取リ其刃ヲ上方ニ向ケテ之ヲ第三十四圖ノ〔イ〕點、卽チ角膜緣ヲ距ル「大約半乃至二「ミリメートル」」ニシテ角膜上緣ノ觸線（タンゲンス）ヨリ二「ミリメートル」下方ニ當テ羣膜ニ刺入シ、刀ノ尖端前房ニ入ラハ之ヲ瞳孔中心ヨリ微ニ下內方ノ〔ハ〕點ニ向ケテ猶ホ七乃至八「ミリメートル」許穿入スヘシ、是ニ於テ刀柄ヲ傾ケ、羣膜下ヲ通過シテ〔ロ〕點ニ貫出ス可シ、但シ此〔ロ〕點ハ穿入點

第三十四圖

「フォン、グレーフエ」氏線狀鐵

周法

ト同等ノ部位ニメ只其反對側ニ在ル者トス、而メ刀ヲ貫出スルノ際刀尖ノ抗抵忽チ消退スルトキハ、則チ刀ノ貫出シ終ル者トシ、上方ニ嚮ベル刀刃ヲ前方ニ傾ケ角膜緣ニ向テ鋸切スベシ、而シテ通例唯一回刀ヲ進退スルトキハ、既ニ羣膜ヲ截開シ終ルヲ得可シ、然レ𪜈其之ヲ未タ能セサルトキハ、數回使鋸運動ヲ爲スモ敢テ害ナシトス、斯ノ如クシテ羣膜全ク截割シ終レハ刀刃ヲ前方或ハ尙ホ少シク下方ニ轉シテ結膜ヲ截斷シ、以テ結膜瓣ヲシテ過大ナラシム可ラス、又一ノ術者ハ其結膜瓣ヲ作爲スルヲ欲セサルヲ以テ、羣膜中ニ截開セスシテ、通例羣膜角膜結合部ニ截開シ終レリ、特ニ眼球內壓ノ少ク亢進セルトキハ、此部ヨリ一二ミリメートル角膜中點ノ方向ニ施行セリ、但シ刀ノ穿入及ヒ貫出部ハ常ニ最高截開點ニ當スル觸線ヨリ二三ミリメートル下方ニ撰擇スル者トス、蓋シ此ノ法式ニ依レハ險惡ナル出血及ヒ硝子體脫出ヲ避ルニ最モ佳ナリト云フヘシ

第三十五圖

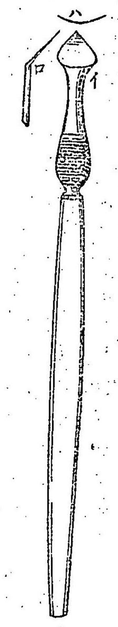

〔ウェーベル氏鉾形刀〕〔イ〕前面〔ロ〕縱斷面〔ハ〕橫斷面ノ略圖

〔ウェーベル〕氏ハ特異ノ鉾形刀第三十五圖ヲ見ヨ製造シ、以テ上記ノ線狀截開ヲ行ヘリ、即チ先ツ此刀ヲ角膜緣ニ刺シ、刀面ヲ角膜緣ト併行ニ爲シ、以テ前房ヲ通過シ、對側ノ角膜緣ニ向テ送入セリ、同氏ハ白內障ノ大小ニ從テ大小二箇ノ刀ヲ造成セリ

第三十六圖

虹切除

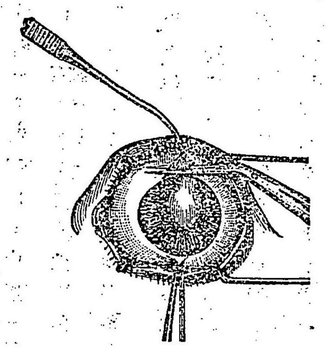

〔第二節〕虹彩切除　固定鑷子ヲ介者ニ與ヘ、若シ結膜瓣造爲セルトキハ、直形ノ虹彩鑷子ヲ以テ之ヲ角膜上ニ反折シ、而シテ其鑷子ヲ以テ創口ノ外端ニ於テ虹彩ヲ挾撮シ、之ヲ靜ニ牽引シテ放線狀ニ截開シ、次ニ中央ヲ切離

シ第三回ニ至テ創口ノ内端ニ放線狀ノ截開ヲ行ヒ以テ全ク切除シ終ル者トス第三十六圖ヲ見ヨ但シ此際創端ニ於テ虹彩ヲ强テ牽引セス以テ其創間ニ箝容スルヲ防キ且ツ注意シテ虹彩ヲ切除シ其創間ニ癒合スルヲ避クヘシ特ニ虹彩切除後ニ至リ括約筋隔角ノ全ク前房内ニ退却セシヤ否ニ注意スルヲ緊要トス若シ退却セスメ尙ホ創間ニ存スルキハ硬護謨製匙子ノ背側ヲ以テ創端ニ輕壓ヲ施シ或ハ創間ニ遺存セル虹彩小片ヲ再ヒ切除セサル可ラサルヿアリ而メ此括約筋隔角ハ手術前亞篤魯比涅ヲ點眼セサルニ依テ容易ニ退却シ得ルモノナリ「フォン、ウェッケル」氏ハ虹彩切除後硬護謨製ノ小匙ヲ用テ創間ニ遺存スル虹彩ヲ却退シ而后「エゼリン」ヲ點眼セリ

〔第三節〕水晶囊截開

開瞼器ヲ眼球ヨリ微ニ挈上セシメ以テ眼球ノ壓迫ヲ防シ可シ而シテ術者ハ再ヒ自ラ固定鑷子ヲ取リ屈曲セル截囊針ヲ以テ水晶囊ニ二箇

ノ截線ヲ施ス此二截線ハ共ニ瞳孔下緣ニ始リ其一ハ瞳孔ノ内緣其一ハ瞳孔顳顬緣ニ在リテ孰モ水晶體ノ上緣ニ達スル者トス而メ通例此兩截線ノ上端ヲ角膜上緣ト併行セル第三截線ヲ以テ結合ス截囊針ハ注意シテ角膜後面ニ沿テ平ニ前房内ニ送入シ而シテ水晶囊ヲ截開シ終レハ、針尖ヲ水晶囊表面ト殆ント併行ナラシムルヲ適當トス然ルキハ白内障中ニ針尖ノ深入スルヲ防キ加之水晶體脫位ノ危險ヲ免カルヿナリ「アルト」氏ノ說ニ水晶囊截開ヲ行フニハ銳利ナル虹彩小鉤ヲ優レリトス何トナレハ此鉤ハ常ニ水晶囊ニ八形創ヲ施シ得ルヲ以テナリ

又「ウェーベル」氏ハ完全ノ水晶囊截開ヲ施スニ前後二小齒ヲ有スル重鉤

第三十七圖　「ウェーベル」氏重鉤

第三十七圖ヲ見ヨ使用セリ而メ其用法ハ先ツ瞳孔ノ一側ヨリ他側ニ向ケテ

氷晶體ヲ截開シ、次テ其截線ノ両端ヨリ角膜創口ノ方向ニ鉤ヲ牽引シ、而シテ鉤ニ懸レル體片ヲ斷截スルナリ、〔マイエル〕氏モ亦一ノ截體針ヲ製作セリ第三十八圖ヲ見ヨ、先ツ之ヲ常式ノ如ク〔前房内〕ニ送入シ、其尖端瞳孔ノ

第三十八圖　〔マイエル〕氏二重截體針

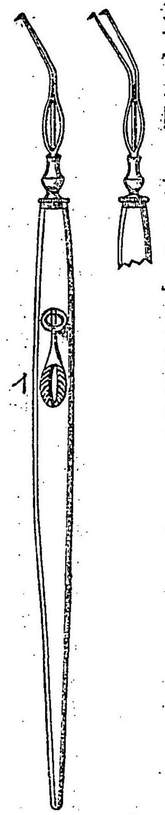

下緣ニ達スルヤ、直ニ針柄ヨ存スル鼻鈕〔イ〕ヲ押壓シ、以テ相互ニ密接セル針尖ヲ彈發セシメ、次テ針ヲ退却スルノ際體上ニ大ナル截創ヲ造リ、而后鼻鈕ノ押壓ヲ止メ、針尖ヲ鎖閉シ、以テ針ヲ去ルヘシ、然ルトキハ體ノ截片ハ針尖ハ附シテ外出スルヲ以テ之ヲ創口ニ接シテ截除スヘシ、但シ白内障内ニ針尖ノ深入スルヲ恐レ針ヲ甚シク傾欹スルトキハ、體片ハ針尖ニ附シテ來ルコナシ

〔ガイエト〕及ヒ〔シナップ〕氏ハ眼球ヲ輕壓シテ氷晶體ヲ創口ニ來ラシメ、其上緣ニ當リテ線狀刀ヲ用テ水晶體ヲ截開セリ

〔第四節〕白内障摘出

水晶體ヲ排出セシムニハ、固定鑷子ニ依テ眼球ヲ下方ニ廻轉シ、兼テ硬護謨製匙子ノ凸側ヲ以テ輕ク創口上緣ノ中央ヲ壓シ創口ヲシテ哆開セシム圖ヲ見ヨ第三十九

第三十九圖　水晶體ヲ摘出スル圖

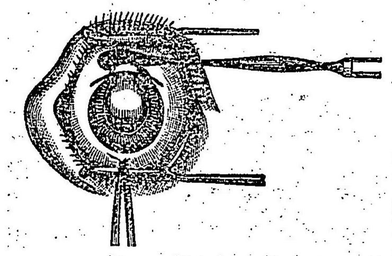

此ノ如クスルトキハ、皮質漸ク前進シ、核ノ上緣創口ニ現出ス、此排出ヲ促進スルカ爲メ、穩カニ匙子ノ背面ヲ創口ノ一端ヨリ他端ニ移動摩軋スヘシ、又創緣ヲ壓スルニハ、初メ漸ク之ヲ強メ、核ノ最大直徑創口ニ現出セハ其壓ヲ減少シ、兼テ匙子ヲ上方ニ移動シ、核ノ下緣創口ヲ脱セントスルニ至レハ、創口ノ濕リニ哆開スルヲ避ンカ爲メ、眼球ヲシテ少シク上方

ニ廻轉セシメ而シテ固定鑷子及ヒ開瞼器ヲ除去スヘシ

又他ノ「ブオン、グレーフエ」氏摘出法ハ硬護謨製匙子ノ背側ヲ角膜下緣ニ載セシメ、猶ホ匙子ヲ上方ニ移動シ、以テ白內障ヲ創口ヨリ押出スル是ナリ、此法ヲ行フニハ、初ヨリ固定鑷子ヲ少シク鼻側ニ施置シ、以テ匙子ヲ用ルニ障碍ヲカラシムヘシ、又水晶體排出ノ困難ナルトキハ、固定鑷子ヲ介者ニ與ヘ、創口ノ上ニ猶ホ第二ノ匙子ヲ當抵シ、以テ其排出ヲ試ルヲ優レリトス

第四十圖

角膜下緣ニ硬護謨製匙子ヲ押壓シテ水晶體ヲ摘出スル圖

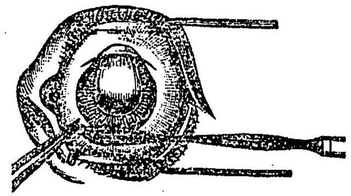

水晶體排出後ニハ、術者自ラ開瞼器ヲ取リ慎テ之ヲ除去スヘシ、但シ此際眼球ヲ壓迫スルヿ勿レ

〔第五節〕 ノ水晶體核排出ノ際、皮質ノ全部屢〻續出セサルヿアリ、然ルニ今之ヲ悉シ除去スルハ、上論ノ如ク頗ル緊要ノ件ナリ、其排除法ハ患者ヲシテ房水ノ再溜スルニ至ルマテ眼瞼ヲ閉鎖セシメ、次テ上眼瞼ヲ以テ彼ノ輪狀輕摩運動ヲ施シ、以テ皮質殘塊ヲシテ可及的瞳孔部ニ集合セシメ而后患者ヲシテ下方ヲ瞻視セシメテ、牽上セル上眼瞼ヲ輕壓シテ創口ヲ啄開シ、兼テ下眼瞼ヲ以テ上方ニ摩擦運動ヲ施シ、水晶體質ヲ創口ニ押出ス可シ、斯ノ如クシテ瞳孔全ク黑色トナルトキハ、小鑷子ヲ以テ小血塊ノ如キヲ創口ヨリ除去シ、尙ホ一回房水屢〻少量ノ血液ヲ混ス排出セシメ、而ノ若シ結膜瓣ノ存スルトキハ、彎曲セル虹彩鑷子ノ凸側或ハ硬護謨製匙子ノ背面ヲ角膜ヨリ瞳膜ノ方向ニ移動シテ瓣ヲ創上ニ再置スヘシ、又此手術ニ依レハ往々創間ニ潛在セル皮質ノ殘塊及ヒ虹彩色素ノ如キヲ排出シ得ルモノナリ

〔繃帶及ヒ施術後措置〕 繃帶ハ瓣狀摘出法ニ於ルト同一ナリ

又施術後ノ所置ニ就テモ別ニ多言ヲ要セス、壓迫繃帶ハ施術後二十四時間全ク善良ナル經過ニ保續セシメ、次テ之ヲ交換スルヿ毎日二回トスヘシ、病室ハ少シク暗黑ナルヲ要シ、患者ハ可及的安靜ナルヲ佳良トスレ𪜈、瓣狀摘出術ニ於ル如ク嚴密ナルヲ要セスシテ、時宜ニ依リ手術後僅一日コレテ患者ノ臥床ヲ離ルヽヲ許スヿアリ、又食物ハ溫暖ニシテ咀嚼ヲ要スル者ヲ與フ可ラス、又皮質少塊眼球內ニ遺殘セル𪜈ハ、二三滴ノ亞篤魯比涅ヲ點眼シ、瞳孔散大ヲ持長ス可シ、但シ尋常ノ經過ヲナス𪜈ハ、亞篤魯比涅及ヒ「エゼリン」ヲ施用セサルヲ可トス、次テ手術後三日乃至四日ヲ經レハ壓定繃帶ヲ去テ罩眼布ヲ與ヘ、第二週ノ終ニ至レハ青色ノ眼鏡ヲ裝フテ退院スルヲ許ス可シ

數多ノ眼科醫ハ、白內障手術ニ防腐繃帶及ヒ施術後ニ防腐所置ヲ施セリ、然レ𪜈眼科手術ニハ別ニ嚴密ノ防腐法ヲ要セスト雖𪜈可及的爰ニ注意シ、手術用器械ハ先ツ稀薄ノ石炭酸或ハ水楊酸溶液ニ浸シ、施術後

ニハ同溶液ヲ以テ眼瞼及ヒ下結膜囊ヲ洗滌スルヲ良トス

〔術中及ヒ術後偶發スル障害〕　開瞼器或ハ固定鑷子ヲ裝置スル際患者甚タ不穩ナル𪜈ハ、「クロヽフォルム」ヲ用テ患者ヲ沈醉セシムヘシ、然レ𪜈創口線狀ナルヲ以テ麻醉劑ノ爲ニ發起スル危害ハ、瓣狀摘出術ニ於ル如ク恐ルヽニ足サル者トス、ヲイエル氏ハ眼球ヲ觸診シテ強大ノ眼球內壓ヲ確認スル際、特ニ麻醉法ヲ稱用セリ

創口ヲ造ルノ際、誤テ角膜緣ヨリ過大或ハ過小ノ距離ニ刀ヲ刺入シ、刀尖既ニ前房內ニ穿入セルノ後、初メテ此過失タルヲ知ル𪜈ハ、己ム、ヲ得ス刀ヲ退却シ、暫ク手術ヲ休止スヘシ、次テ暫時ニシテ最モ微小ノ創口ハ癒合シ、二三日後ニハ手術ヲ再施シ得ルニ至ル、又刀ノ刺入點ヲ角膜緣ヨリ正規ノ距離ニ施スモ、其位置高ニ過キ或ハ低ニ過ル𪜈ハ、適當ノ貫出點ヲ撰擇シ、以テ截開口ノ大サヲ變セ

スシテ其差異ヲ平均スヘシ、然ルトキハ微ニ虹彩裂孔ノ位置ヲ變異スルノミニシテ他ニ障害ヲ來スコトナシ

刀尖若シ正規ノ貫出點ニ至ラス、其尖端未タ鞏膜ヲ穿出セサル前ニ此過失ヲ認知スルトキハ、器械ヲ前房内ニ戻却シ、以テ正キ貫出點ニ向ハシム可シ、但シ斯ノ如クスルモ、房水ハ決シテ排出スル者ニ非スル刀形ノ適當ナ、刀尖鞏膜ヲ穿出スルニ當リ初テ流出スルモノナリ由リシテ又罕ニハ此噴出セル房水結膜ヲ膨起シテ大ナル水胞形ヲ生スルコアリ、此水胞ハ通例結膜瓣ヲ截開スルニ依テ直ニ消亡スルモノナリ

虹彩若シ其瞳孔緣ノ癒着ニ由リ、或ハ眼球緊張ノ非常ニ微弱ナルニ由リ自ラ創口ニ脱出セサルトキハ、其原因ニ從ヒ種々ノ手術ヲ要ス、即チ癒着症アル者ニハ、虹彩切除通式ノ如ク彎曲セル鑷子ヲ用テ虹彩ヲ牽出ス又眼球内壓ノ微弱ナル者ニハ、濕潤セル柔軟ノ海

綿ヲ以テ角膜ヲ鼻側ヨリ顳顬側ニ向テ摩軋スルニ由リ、虹彩容易ニ脱出スル者ナリ「フォング レフェ」氏撰

前房内ノ出血ハ往々虹彩切除後ニ偶發スル者ニシテ、水晶體ヲ精細ニ截開スルニ當リ妨害ヲ爲ス者ナリ、故ニ微ク創口ヲ哆開シ、以テ血液ノ排出ヲ試ルヲ良トス

硝子體脱出ハ過分ニ創口ヲ周邊ニ造ルニ因リ、或ハ患者隨意ニ諸筋ヲ收縮スルニ因リ、或ハ器械ヲ以テ眼球ヲ强壓スルニ因テ發起スルモノニシテ、蓋シ又「チン」氏小帶ノ萎縮或ハ其局部欠損ノ如キ素因アルニ基クモノナリ若シ水晶體摘出ニ先チテ硝子體ノ脱出スルトキハ甚タ不快ナルモノナリ、今若シ手術ノ第一節後此危害ニ逢フトキハ、速ニ固定鑷子及ヒ開瞼器ヲ除去シ、「クロロフォルム」ヲ與ヘテ患者ヲ深ク麻醉セシメ、介者ヲシテ手指ヲ用テ愼ンテ眼瞼ヲ發開シ、以テ手術ヲ終フヘシ、且ツ此際續テ硝子體ノ脱出スルヲ防ク

爲メ、他ノ手術ニ依ラス直ニ金屬線ノ係蹄ヲ用テ水晶體ヲ摘出スヘシ

之ニ反シテ虹彩切除後、或ハ水晶甕截開後ニ硝子體脫出ヲ起ストキハ、直ニ金屬線ノ係蹄ヲ送入シ、疾ニ水晶體ヲ排出ス可シ、而シテ總テ此ノ如キ際ニハ、創口ノ洗滌等ノ爲ニ時ヲ移サス、可及的速ニ眼瞼ヲ鎖閉シ、直ニ壓迫繃帶ヲ施スヘシ、又角膜弛緩シテ皺襞ヲ生スルモ、其未タ甚シカラサルトキハ、繃帶ヲ施スニ由リ治癒上ニ大ナル障害ヲ爲ス者ニ非ス

治癒經過中發顯スル所ノ變常ハ、瓣狀摘出後ノ變常ト畧ホ同一ノ所置ヲ要ス第六十七丁ヲ見ヨ此變常若シ虹彩炎ノ徵候ヲ以テ發起スルトキハ、頻リニ亞篤魯比涅ヲ點滴シ、毛樣神經痛ニハ莫爾比涅ノ皮下注入ヲ施シ、加之水銀塗擦法ヲ行ヒ、數回甘汞ヲ內服セシムヘシ、又手術後二三日間、疼痛ノ劇甚ナルトキハ、顳顬部ニ數條ノ水蛭ヲ貼シ、後

ニハ萇菪浸ノ溫罨法ヲ最良トス

又一層危險ナルハ、創口ノ化膿ニシテ其初期ニハ強壓繃帶ヲ施シ、稀薄ノ水楊酸或ハ石炭酸溶液ヲ以テ眼瞼及ヒ創部ヲ綿密ニ洗滌シ、加之五十倍ノ「ピロカルピン」溶液ヲ點眼スヘシ、但シ虹彩炎性刺戟ノ初徵ヲ現スヤ、直ニ亞篤魯比涅ヲ以テ之ニ更換セサル可ラス、患者若シ強壓繃帶ニ堪ヘサルトキハ、上記ノ防腐溶液ヲ以テ溫罨法トナスヘシ、「フォン、ウェッケル」氏ハ鹽酸規尼涅百五十倍ノ者ノ溶液ヲ以テ每時創口ヲ淸淨スルノ法ヲ行ヘリ、「アルフレット、グレーフェ」氏ハ滲潤ノ初期ニ於テ再ヒ創部ヲ放開シ、以テ房水ヲ排流セシム可シト云ヘリ、總テ施術后二三日間尋常ノ經過ヲ取ルトキハ、殆ント危險症偶發ノ恐アルヿナシ

又施術ノ翌朝、若クハ第二日ノ朝或ハ後日ニ至テ前房內ニ血液ノ蓄積セルヲ經驗スルヿ往々之アリ、此出血ハ二三日間繼續シ、又全

ク吸收スルノ後更ニ再發スルヿアリ、漏出セル血液ハ「シレンム」氏管或ハ虹彩截斷面ヨリ來ル者ニシテ、其量常ニ多カラス、壓迫繃帶ヲ施ストキハ、毎常必ス消退スルモノナリ

手術後第二、三或ハ第四日ニ至テ屢輕易ノ漿液性眼球結膜浮腫ヲ發スルヿアリ、此症ハ眼瞼浮腫、分泌過多、創部ノ滲潤等、總テ刺戟性若クハ炎性症狀ヲ發現スルヿナクシテ、患者唯眼中ニ輕易ノ壓重ヲ訴フノミ、而シテ彎曲セル剪刀ヲ以テ截開スルトキハ、浮腫速ニ消散スヘシ

術者ノ不注意ヨリシテ若シ創口ニ於テ虹彩ヲ切除セサルトキハ、虹彩ノ一小部瘢痕中ニ癒合シ、之カ爲メ久時ヲ經テ多クハ囊腫樣瘢痕ヲ結ヒ、眼球ハ久ク刺戟感受性ヲ有ス、其他亞鴉魯比涅ヲ點スルモ、瞳孔ハ善ク散大セス、且ツ創口ニ小ナル膨突ヲ生シ、瘢痕虹彩括約筋ノ癒合ノ收縮ニ依テ瞳孔遊離緣ハ漸々上方ニ牽引セラレ、爲メニ瞳

孔ハ視望ニ甚ク不適當ノ形狀ヲ得ル者ナリ、而シテ此過失ハ新ニ手術ヲ施スニ非サレハ改良スルヿ能ハス、是故ニ吾人ハ初ニ虹彩脫出ヲ綿密ニ切除シ、術中及ヒ術後ニ虹彩括約筋隔角ノ位置ヲ確知スルハ最モ緊要ナルノ件ナリ、若シ未タ創間ニ虹彩ノ箝入シ存スルトキハ、直ニ之ヲ挾撮シテ切除シ、括約筋隔角全タ前房中ニ退却第四十一圖ニ示セルカ如スルヲ認ムルニ非サレハ、決シテ此手術ヲ以テ滿足ナリトス可ラス

第四十一圖

虹彩切除、前房ニ約括筋隔角ノ退却セル圖

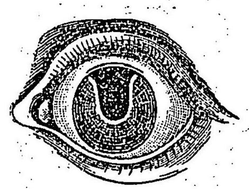

(二)「キュヒレル」「リーブライヒ」及ヒ「レーブルン」氏手術式

(二)「キュヒレル」氏ハ角膜横徑ノ方向ニ直斷シテ摘出法ヲ行ヘリ、但シ乃ノ

穿入及ヒ貫出點ハ角膜及ヒ鞏膜ノ疆界線ニ在リトス第四十二圖ヲ見ヨ

〔二〕リーブライヒ氏ノ方式ニ從ヘハ、角膜ノ下半部ニ於テ微ニ彎曲セル截創ヲ造ル、而メ刀ノ刺入及ヒ貫出點ハ鞏膜ニ在ル者トス第四十三圖ヲ見ヨ

〔三〕レーブルン氏ノ法ハ、角膜横徑第四十二圖ノ両端下一乃至二ミリメートル」ノ部位ニ刀ヲ穿入貫出シ、角膜ノ上半部ニ三乃至四ミリメートル」有長ノ瓣ヲ造ルナリ第四十四圖ヲ見ヨ

以上ノ三法ニハ虹彩切除法ヲ行ハス

第四十二圖 リーブライヒ氏法

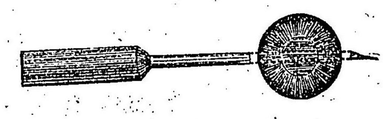

第四十三圖 リーブライヒ氏法

第四十四圖 レーブルン氏法

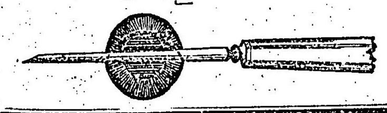

〔四〕白内障ヲ水晶嚢ト共ニ摘出スル法

白内障摘出ヲ一般ノ法トシテ施用セシ以來、屢、全水晶體系統、即チ「白内障」ヲ水晶嚢ト共ニ摘出セントヲ企タリ、蓋シ眼球内ニ遺殘セル水晶嚢ハ往々視力ノ障害ヲ爲スト雖モ、若シ之ヲ除ン爲メ水晶體ヲ其嚢ト共ニ摘出スルトキハ、又大危險ノ將來スルヲ知ラサル可ラス、而メ其危險タルヤ多クハ硝子體ノ甚シキ脱出ト、其危重ノ續發症（網膜剝離、眼球内出血、硝子體渾濁等）是ナリ、然レモ此手術ハ往々善良ナル結果ヲ見ルニ因テ多クノ術者ハ其法ヲシテ益改良ヲ加ヘントスルノ念ヲ發セリ、特ニ「パトゲンステッヘル」氏ノ如キハ現今專ラ愛ニ着目セリ

凡テ此法ヲ施行セントスル手術家ハ、患者諸筋ノ收縮ニ因テ硝子體ノ脱出スルヲ恐レ、最深ノ麻醉ヲ施スヿ多シ

白内障ヲ其嚢ト共ニ摘出スルニ通常ハ角膜下半部ニ於テ大ナル截開ヲ施ス

「バートゲンステッヘル」氏ハ角膜緣ヨリ大約一「ミリメートル」ヲ隔テヽ輦膜ヲ截開シ、完全ノ瓣ヲ造成セスシテ、狹小ノ結膜橋狀片ヲ遺存シ續テ虹彩切除後ニ橋片ヲ切離シ、大ナル匙子ヲ水晶體ノ后方ニ送入シ以テ全水晶體系統ヲ摘出セリ

又西班牙國「マドリッド」府ノ學士「デルゴウ」氏ハ、左法ヲ試行セリ即チ第四十五圖ニ示セル小刀ヲ角膜ヲ穿貫シテ前房ニ送入シ、次テ刀尖ヲ退却シテ「イ」端ヲ鈍箆第四十六圖ノ「ロ」引キテ露出セシメ、以テ白內障ノ周邊ニ輕壓ヲ行ヒ水晶體系統ヲ遊離可動ナラシメ而シテ後器械ヲ去リテ暫時房水ノ再溢スルヲ待チ、次テ「フォン、グレーフェ」氏鑷式線狀摘出法ヲ上方ニ行ヒ、以テ白內障ヲ水晶囊ト共ニ摘

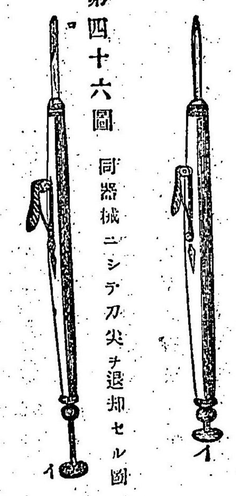

第四十五圖 「デルゴウ」氏角膜穿孔器

第四十六圖 同器械ニシテ刀尖ヲ退却セル圖

出セリ

〔五〕通常ノ老人白內障ニハ如何ナル法術ヲ撰擇セサル可ラサル歟

總テ老人白內障手術中、瓣狀摘出法ハ必ス其効驗アルニ於テハ、最モ完全ノ方術タルヤ言ヲ俟サル所ナリ、此瓣狀摘出法ハ開縮ヲ營爲スル圓形ノ瞳孔ヲ存シ眼球ハ尋常ノ外觀ヲ損スルヿナク、虹彩モ亦其機能ヲ失ハス實ニ適當ノ眞法ト謂ツヘシ、然リト雖モ最モ精妙ナル手術家ノ說ニ、瓣狀摘出法ニ於テハ、手術ノ効驗ナキ者凡ニ夥多ニシテ、又手術后尋常ノ經過ヲ取ル者ト雖モ、或ハ不良ノ障害ヲ偶發スルヿアリト云ヘリ、而シテ輓近ニ至リ「フォン、グレーフェ」氏法ヲ專用スル手術家ノ言ニ同氏ノ法術ニ於テハ十全ノ奏効アル者居多ニシテ、總テ手術ノ結果ハ、其施行ノ順整ナルニ關スル者ナリト云ヘリ、又瓣狀摘出法ニ於テハ手術後十四日或ハ其後ニ至ルモ眼球治癒上ニ危險ヲ來スヿアリト雖モ、線狀

摘出法ニ於テハ手術後僅ニ二三日ヲ送レハ、凶惡ノ症ヲ起スヿナシ、其他患者ノ全身狀態例之糖尿病者ノ如ニ於テモ、蓋シ線狀創ノ結痕ヲ妨害スルヿ瓣狀創ニ於ルヨリ些少ナル者ナリ

「フォン、グレーフェ」氏法ニ於テ手術ノ失敗些少ニシテ、治癒ノ峻速ナルハ、人ノ一般ニ確知スル所ニシテ、爾來遂ニ瓣狀摘出法ヲ行フ者ナキニ至レリ、然ルニ「フォン、ウェッケル」氏ハ瓣狀摘出法ヲシテ再ヒ發輝セシメンヿヲ企タリト雖モ、遂ニ「フォン、グレーフェ」氏手術ヲ白內障手術ノ通法トシテ施行スルニ至レリ

或人ノ說ニ摘出法ニ虹彩切除法ヲ併用スルトキハ、一ハ眼球ノ重傷ヲ來シ、二ハ瞳孔ノ變形ヲ致スニ因テ太タ不可ナリト云ヘリ然レモ、日常ノ實驗ニ由テ之ヲ觀ルニ、虹彩切除ハ決シテ白內障摘出術ノ危險ヲ加ヘ、或ハ治癒ヲ緩慢ナラシムルモノニ非スシテ却テ全水晶體摘出ヲ輕易ナラシメ、或ハ眼球內部ノ血行及ヒ壓力ヲ恰好ニ變化スル者ナリ而シ

テ周邊ニ截開ヲ行ハント欲セハ、常ニ必ス虹彩ヲ切除セサル可ラス、何トナレハ若シ虹彩脫出スルモ、之ヲ危險ナリ退却セシムル能ハサレハナリ、虹彩切除法ハ摘出法施行ヨリ二三週前ニ於テ施スヲ最良トス、特ニ施術セントスル眼球ノ視力稍ク之ヲ再得スルノ望アルトキ、又ハ特別ノ事故アリテ殊ニ注意ヲ要スルトキニ然リトス、總テ摘出法及ヒ虹彩切除法ヲ各別ニ施行スルハ、確カニシテ最モ佳良ナリト雖モ、他ノ事情ニ由テ屢此良法ヲ行フ能ハサルヿアリ、極メテ遺憾ナリトス

虹彩切除ニ因テ生スル瞳孔ノ變形ハ、輕微ノ眩暈、網膜上暈圈ノ如キ視覺上ノ障害ヲ發起スルカ故ニ、之ヲ施スヲ以テ誤謬ナリトスルハ、大ニ不正ナリ、若シ精密ニ正規ノ方法ヲ守リ、以テ角膜上緣ニ施術シ、創開ニ虹彩ノ箝窄スルヲ防クトキハ、假瞳孔ハ上眼瞼ニ因テ掩ハレ、以テ上記ノ障害ヲ防禦スルモノナリ

〔六〕白內障截開法〔Discission〕

〔適應症〕　此法ハ小兒及ヒ二十乃至二十五歲以下ノ者ニ發スル皮質白內障及ヒ水晶體ノ周邊ニ蔓延シテ假瞳孔ヲ造ルモ更ニ視力善良トナラサル所ノ間層白內障ニ適應スル者ナリ、又甚タ微弱ノ后發白內障モ亦此法ヲ施用スルヿアリ

三十歲或ハ三十五歲後ニ至レハ、一回截開法ヲ行フモ、白內障ハ徐々ニ吸收セラレ、從テ數回ノ截開ヲ要シ、加之虹彩ハ水晶靈創口ヨリ脫出スル水晶體片若クハ膨脹セル水晶體ノ壓迫ニ堪ユルヿ能ハサル者ナリ、故ニ老年ニ發生スル白內障ヲ截開スルトキハ、危重ノ虹彩炎ト共恐ル可キ續發症ヲ將來ス

此截開法ハ前水晶靈ヲ截割シ、水晶體實質ヲシテ直ニ房水ニ觸浸シ、以テ之ヲ軟化シ吸收セシムルノ目的ヲ達スルノ法ナリ、蓋シ水晶體ノ吸收セラルヽヤ、患者ノ年齡ト白內障硬軟ノ度ニ從テ、數週乃至數月ニ亘ル者ナリ、且ツ房水、水晶體中ニ浸入スル愈、饒多ナレハ、水晶體ノ吸收セラルヽモ、亦愈、迅速ナリトス、但シ此房水浸入ノ多少ハ、水晶靈創口ノ大小ニ關スルモノナリ、而シテ房水直ニ白內障ニ觸ルヽトキハ、其硬軟ト靈創ノ大小ニ準シテ水晶體容積ノ增大ヲ致ス者ナリ

此ノ如ク虹彩ハ卒然壓迫ヲ受ルカ爲ニ危險症ヲ發スルニ由テ、施術前預メ白內障ノ性質及ヒ虹彩ノ刺戟ニ堪ユ可キヤ否ヤ精細ニ檢セサル可ラス、而シテ白內障ノ硬軟ニ從テ其特異ノ徵候ハ、既ニ上條ニ細記セルヲ以テ、茲ニ之ヲ畧ス、第四十丁、又虹彩ノ刺戟ニ感シ易キヤ否ヤ、亞篤魯比涅ノ瞳孔ニ作用スルニ依リ確定シ得可キ者ニシテ、若シ瞳孔速ニ散大セ、且ツ其經久持續スルトキハ、虹彩ハ善ク截開法ニ堪ユ可キヲ判決シ得ベシ、「フォングレーフェ」氏說是故ニ柔軟ノ白內障及ヒ虹彩抗抵力ノ强ナル者是即チ初生兒ニ於テハ、大ニ水晶靈ヲ截開スルヲ得可シ、若シ之ニ反セル者ニハ、臨時ニ靈截開ノ大小ヲ定ム可キ者トス、然レモ茲ニ一般ノ規律ト爲ス可キ者アリ、即チ水晶靈ニ過大ノ截開ヲ施サンヨリ、寧ロ過小ニ

截割ス可キ是ナリ

又少シク佳良ナラサル症ニハ、水晶體ヲ點刺スルノミニシテ止メ、吸取ノ歇止スルニ至テ、手術ヲ再行スルヲ佳トス

間層白內障ニハ必ス唯、微小ノ體截開ヲ行フヲ良トス、何トナレハ倘ホ透明ノ皮質ハ、房水ノ速ニ浸潤スルカ爲ニ甚シキ水晶體ノ膨脹ヲ將來スルヲ以テナリ

〔手術ノ準備〕 水晶體截開ヲ行フニハ、充全ノ瞳孔散大ヲ要スルカ故ニ、先ツ亞篤魯比涅ノ濃溶液ヲ點眼ス可シ、小兒ハ布辭ニ包ミテ、以テ四肢ヲ動搖スルヲ防クト雖モ、亦往々麻醉劑ヲ要スル丁アリ

手術ニ要スル器械ハ、眼球固定鑷子及ヒ截體針ナリ、此針ハ其尖端全ク創口ヲ充盈シ得ルノ形狀ヲ有シ、以テ早ク房水ノ流出スルヲ預防セサル可ラス、而シ

第四十七圖 〔ボーメン〕氏截體針

テ玆ニ適當セルハ、〔ボーメン〕氏針ナリ、此針ハ尖端ヨリ一定ノ所ニ鍔ノ如キ止點アリテ、以テ針ノ眼中ニ深入スルヲ防クノ用ヲナス

〔施術式〕 先ツ患者ヲ扶ケテ施術臺ニ仰臥セシメ、其頭部ヲ固定シ、介者ニ眼瞼ヲ發開セシムヘシ、若シ介者ナキトキハ、開瞼器ヲ用ルモ亦佳ナリ、而シテ術者ハ左眼ニ施術スルニハ、患者ニ對坐シ、右眼ニハ患者ノ頭部ニ立ツヘシ

是ニ於テ術者ハ右手ニ針ヲ取リ、左手ニ固定鑷子ヲ以テ、角膜內緣ノ少ク上方ニ於テ、眼球結膜ヲ挾撮シ、角膜中央ヨリ下外方ニ當テ、針尖ヲ角膜表面ニ向ケ、散大セル瞳孔緣ニ對シテ、殆ント鉛直ニ刺入スヘシ、但シ此際總テ虹彩ノ損傷ヲ避クヘシ、次ニ針尖前房內ニ至ラハ、術者ハ直ニ針柄ヲ下方ニ傾ケ、針尖ヲ瞳孔上緣ニ向ケテ進入シ、之ヲ離ル丶一〔ミリメートル〕ノ所ニ至ラシメ、第四十八圖ヲ見ヨ、以テ水晶體ヲ鉛直ニ截開ス、此際針尖ヲ微ニ退却シテ、其水晶體中ニ深入スルヲ避ク可シ、今上記ノ規則ニ從

第四十八圖

白内障截開法

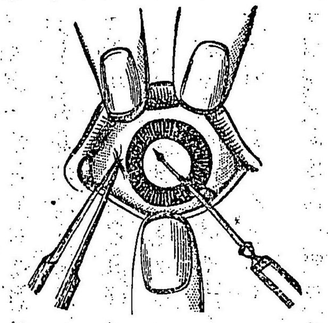

孔内緣ニ向ケテ水晶囊ニ横截開ヲ施スヘシ但シ其截開ハ内外瞳孔緣ヨリ各一ミリメートルヲ距リ、亦上記ノ理由ヨリシテ截割ノ際針尖ヲ微ニ退却セシムヘシ

術者ハ針頸ヲ以テ角膜創口ニ強壓ヲ行フ可ラス、而シテ手術中角膜創口ヲ針ノ運動中點即チトナス可シ支點

施術後ハ壓迫繃帶ヲ施シ、患者ヲ二十四時間暗室ニ安臥セシメ、繃帶ヲ

ヒ、唯單一ノ截開ヲ要スルトキハ、茲ニ於テ直ニ針ヲ拔出シ、固定鑷子ヲ除去シ、介者ニ眼瞼ヲ緩メシメ以テ手術ヲ終ル者トス、若シ之ニ反シテ大ナル截開ヲ要スルトキハ、鉛直截開ヲ終ルノ後針尖ヲ轉シテ、以テ其兩刃ヲ眼ノ兩眥ニ對向セシメ、針尖ヲ瞳

交換スル毎ニ、亞篤魯比涅ヲ點滴シ、且ツ水晶體全ク吸收消失スルニ至ルマテ、之ヲ持長スヘシ、若シ亞篤魯比涅ノ點眼ヲ惰リ、瞳孔ノ散大ヲ持長セシメサルトキハ、虹彩ハ其収縮ニ因テ全水晶體ノ膨脹スル間常ニ危險ノ壓迫ヲ蒙ルモノナリ

順整ナル治癒經過ニ於テハ、二三日ヲ經テ覆眼布ヲ以テ壓迫繃帶ニ換用シ、后ニハ青色ノ眼鏡ヲ與フヘシ

施術后二三時ヲ經テ、水晶囊創間ニ硝子樣質ヲ發生シ創口ヲ閉塞シ以テ吸收ノ休止スルトキハ、眼球刺戟症及ヒ充血角膜周擁充血ノ消散スルヲ待テ、此手術ヲ反復スヘシ、而シテ白内障ノ容積其吸收ニ因リ愈減少スルトキハ、斷乎トシテ再開ヲ行フヲ得ヘシ、又吸收既ニ進マスシテ、膨脹セル水晶體質ノ遺存セサルヲ確識スルニハ、集光檢法ニ據リ屢之カ檢査ヲ行フヘシ

白内障ヲ截割シテ其全ク吸收セラルヽヤ、患者ノ年齢及ヒ白内障ノ硬

軟ニ從テ、其時日ヲ異ニス、卽チ嬰兒ニ在テハ、水晶體ハ六乃至十週間ニ吸收セラレ、而シテ唯一回ノ施術ヲ以テ足レリトス、且ツ此年齢ニ於テハ、虹彩甚タ刺戟ニ感シ難キヲ以テ、廣濶ノ水晶蠶截開ヲ施スモ危害少シトス、老人ニ於テハ、注意シテ蠶截開ヲ行ヒ、且ツ數回反復セサルヲ得ス、而シテ水晶體ノ全ク吸收スルニ至ルマテ、數月乃至一年以上ニ亘ルヿアリ

〔施術後偶發障害〕　施術后最モ屢發顯スル合併症ハ、虹彩炎ニシテ、大抵脫出セル水晶體質ト抵觸スルニ因リ、或ハ膨脹セル水晶體、虹彩後面ニ非常ノ壓迫ヲ爲スニ因テ發スルモノナリ、若シ虹彩炎ニ罹ルトキハ、患者ハ眼中、眼圈及ヒ頭蓋全半部ニ疼痛ヲ訴ヘ、角膜周擁充血、房水渾濁、虹彩變色及ヒ瞳孔収縮ヲ併發ス、虹彩炎若シ膨脹セル白內障ノ壓迫ニ因テ發生シ亞篤魯比涅ヲ點眼スルモ瞳孔速ニ散大セス、從テ虹彩危險ナル壓迫ヲ免ルヽヿ能ハスシテ、

虹彩炎モ消散セサルトキハ、顳顬部ノ瀉血、灰白水銀軟膏塗擦等ノ如キ虹彩炎ノ治法、一トシテ其効ヲ奏スルモノニ非ス、故ニ可及的速ニ線狀摘出虹彩切除併用法ヲ施シテ、以テ眼球ヲシテ危重ノ症ニ陷ラシムルヿ勿レ

此手術ハ虹彩切除法ヲ兼併スルヲ以テ、虹彩炎ノ爲ニ甚タ危險ナルカ如シト雖モ、水晶體ヲ容易ニ摘出セント欲セハ、必ス之ヲ行ハサル可ラス、何トナレハ、瞳孔ハ通例甚タシク收縮シ、且ツ屢虹彩后癒着症ノ存スルカ爲メ、甚タ微弱ノ散大ヲ營ムヲ以テナリ、其他既ニ虹彩切除法ノ條ニ說明セル如ク、此手術ハ虹彩炎ヲ催劇セスシテ、反テ之ヲ抑壓スルモノナリ

廣濶ナル水晶蠶截開ノ爲ニ饒多ノ水晶體質若クハ核ノ前房內ニ沈澱スルモ、亦虹彩炎ヲ發スト雖モ、其現症ハ甚タ劇烈ナラス、此症ニハ先ツ亞篤魯比涅ノミヲ施用シ、或ハ試ニ氷罨法ヲ兼用ス可シ

〔アルト氏説〕然レ𪜈虹彩炎猶ホ持長シ、或ハ却テ增劇スルトキハ、前房ヨリ水晶體ヲ除去セサルヲ得ス、而シテ今斯ノ如ク前房内ヲ掃除スルトキハ、虹彩炎自ラ消散シ或ハ其施療ニ依テ治癒スル者ナリ

白内障軟性若クハ液樣ニシテ、手術後必ス饒多ノ水晶體質、直ニ前房内ニ脫落スルヲ預知シ、加之患者年少ニシテ線狀滴出法ノ適應セル者ニ〔フォン、グレーフェ氏〕ハ廣幅ノ針ヲ取リ、角膜ヲ透刺シテ、以テ水晶囊截開ヲ施セリ、其法針刄ヲ眼背ニ對シテ角膜上ニ職置シ、角膜ヲ斜メニ透刺シテ前房内ニ送入シ、房水ノ流出スルニ前テ水晶囊ヲ截開シ終リ、而シテ針ヲ退却スル際、角膜創口ノ下緣ニ輕壓ヲ行ヒ、以テ房水及ヒ液樣白内障ノ一部分ヲ排流セシムルニ在リ、然レ𪜈猶ホ夥多ノ水晶體質眼中ニ遺殘スルトキハ、房水ノ再溜スルヲ待チ、〔アチール氏〕彎曲小鑷ヲ以テ創口下緣ニ輕壓ヲ行ヒ、之ヲ再ヒ啄開セシム、而シテ白内障ノ最モ液樣ノ部ノミ排出セシメ、微ニ膠樣ノ渾濁片ハ別ニ刺戟性作用ヲ爲サヽルヲ以テ、眼中ニ遺殘セシメテ其吸收ヲ待ツモ害ナシトス〔フォン、グレーフェ氏説〕

又穿針部ニ於テ角膜ノ刺戟症ト滲潤ヲ偶發スルヿアリ、此合併症ハ極メテ罕ニメ誤テ角膜ヲ牽張スルニ起因シ、或ハ患者特異ノ刺戟性ナルニ關スル者ナラン、此偶發症ニハ通常堅固ノ壓迫繃帶ヲ持長シ、間温罨法ヲ行フヘシ

〔七〕白内障截開虹彩切除併用法

此併用法ハ幼年ニ發生セル白内障ニシテ、亞蒿魯比涅ヲ用ルモ毫モ瞳孔ノ散大セサルモノニ稱用ス、而シテ亞蒿魯比涅ノ此作用ヲ營マサルハ、間〻虹彩炎性ノ癒着症アルニ起因シ、或ハ特リ瞳孔硬固ニシテ感應セサルニ因ルモノナリ、又十五歲以上ノ者ニ於テ、預メ其白内障ノ吸收セラルヽヿ緩慢ナル者、例之間層白内障ノ如キヲ認知シ得ルトキハ、截開法ヲ施スノ前、虹彩切除法ヲ行フ可シ、然レ𪜈間層白内障ニ於テ十五歲

以下ノ者ニ單一ノ截開法ヲ行ヒ、十五歳以上ノ者ニハ虹彩切除法ヲ併用スルト云ノ謂ニ非ス、此白内障ニ於テモ亦虹彩ノ刺戟ニ感シ易キト否ラサルトニ因テ手術ヲ異ニセサル可ラス、而シテ實驗ニ據ルニ間層白内障ハ截開後特ニ其容積増大スルカ故ニ、最モ注意セサル可ラス、故ニ先ツ虹彩切除法ヲ施シ、只微ニ水晶囊ヲ截開シ、需要ニ應シテ、以テ屢手術ヲ反復スルヲ良トス、又虹彩切除ヲ施ストキハ、水晶囊ヲ大ニ截開シ、從テ吸収スルノ時日ヲ短縮シ得ルノ益アリ、又虹彩切除法ヲ施シテ効驗アルハ、虹彩ニ膨脹セル白内障及ヒ脱出セル水晶體質ノ壓迫ヲ受ルモ、容易ニ之ニ順從スルト、括約筋截斷ノ爲ニ虹彩ノ感應活潑ナラサルトニ因ルモノニシテ、縱令ヒ虹彩炎ヲ發生スルヿアルモ、其經過ハ甚タ緩和ナリ

輓近ニ至リ、此截開法ニ適應セル白内障ニ「フォン、グレーフェ」氏線狀摘出法ヲ換用セリ、蓋シ此線狀摘出法ハ一時ニ白内障ヲ除去スルノ便益アリ

ト雖ヒ、白内障截開虹彩切除併用法ニ在テハ、少クモ二回ノ手術ヲ行ヒ、未タ是ヲ以テ足リトセサルヒハ、三回或ハ四回ノ施術ヲ要シ白内障ノ全ク吸収スルニ至ルマテ、幾多ノ日月ヲ費サヽルヲ得サルナリ、故ニ患者若シ久シク施療ヲ受ルノ時日ニ障碍アルカ、若クハ眼球特ニ刺戟ニ感シ易キ者ハ、「フォン、グレーフェ」氏線狀摘出法ヲ施スニ如カス

白内障截開虹彩切除併用法ヲ施行スルニ就テ、論戟スヘキハ、虹彩切除ヲ常ニ上方ニ行ヒ、以テ虹彩裂孔ヲシテ可及的上眼瞼ヨリ蓋ハシムル是ナリ、且ツ創口ニ虹彩ノ箝牽スルト、後ニ瞳孔牽引セラレテ轉位スルトヲ免レン爲メ、總テ上記ノ法則ニ遵フヘシ、又虹彩切除法ノ術式ハ第二卷二十八丁ニ詳論セルヲ以テ、愛ニ之ヲ畧ス

今虹彩切除法ヲ施シ、續テ白内障截開ヲ行フニハ、多少時日ヲ費サヽルヲ可ラス、或ハ窄ニ十二乃至十四日ヲ以テ足レリトスルアリ、或ハ數週間ニシテ刺戟症狀ノ全ク消失スルニ至ルヲ待テ、此截開法ヲ行フヘキヿ

アリ、而シテ施術後ノ措置及ヒ偶發障害ノ治法ハ、單純截開法ニ於ルト同一ナリ

(八)白内障截開法ヲ摘出ノ預備法トシテ施用スルノ論

白内障ハ極メテ徐々ニ成熟期ニ進ミ、患者其之ヲ待ツニ堪ヘス、頻リニ施術ヲ希望スルモ、未タ之ヲ施ス能ハサル「屢」之アリ、此ノ如キ白内障ハ、其經過中患者最近接ノ所ニ於テ稍ク指數ヲ算シ得ルノ時機ニ達シ、而シテ醫士ハ此白内障特異ノ外觀ト往時ノ經過トヲ實驗シテ、其成熟ニ至ルハ、猶ホ未タ遠キニ有ルヲ判決スレ𪜈、又一考スレハ未タ成熟ニ至ラサル白内障ヲ摘出スルハ如何ナルヤノ疑アリ

蓋シ眼球内ニ遺殘セル透明ノ皮質ハ後チ甚シク膨脹シテ、手術ノ治癒期ニ當リ、恐ル可キ合併症ヲ發スルヿアリ、故ニ術者ハ此危險ヲ冒シテ手術ヲ施ス可キヤ、或ハ患者ヲシテ久ク白内障ノ成熟ニ至ルヲ俟タシ

ムルヤノ両路ノ何レカヲ撰擇セサル可ラス、此困難ナル際ニ當リ「フォン、グレーフェ」氏ハ水晶囊截開ヲ施シテ、猶ホ透明ナル水晶體質ヲ渾濁セシメントスルノ考案ヲ出シ、同時ニ「マンハルト」氏ト共ニ水晶囊ヲ點刺シ、針尖ヲ透明ノ皮質中ニ送入スルノ法ヲ行ヘリ、此手術ハ水晶囊截開ノ僅ニ過大ナルモ、白内障非常ニ膨脹シ眼球ヲシテ危重ノ症ニ陷ラシムルヲ以テ、細心注意セサル可ラス、續テ二三日ヲ經テ線狀摘出法ヲ行ヒ、以テ膨大セル白内障ヲ全ク除去スルナリ

然レ𪜈吾人ハ「フォン、グレーフェ」氏變式線狀摘出法ニ依テ、透明ナル水晶體部モ、亦容易ニ全除シ得ルヲ認知セシ以來、人工ヲ以テ不熟白内障ヲ成熟セシムルノ奇巧ナル考案モ、多ク其聲價ヲ落セリ、蓋シ此摘出法ヲ不熟白内障ニ施用スルモ、其結果ハ別ニ佳良ナラサル「ナシトス」

(九)白内障撥下法 (Reclination レクリナチオン)

此法ハ白内障手術ノ最モ古形ニシテ、現今學術上ノ位置ヨリ之ヲ

觀レハ、唯手術ノ沿革ヲ思想スルニ過サルノミ、抑此法タル水晶體ヲ瞳孔ノ位置ヨリ他ニ轉倒スルノ手術ニメ、患者ハ手術后暫ク視力ノ善良ナルヲ喜フモ、此轉倒セル水晶體ハ、多クハ眼內異物ノ如ク作用シテ危篤ノ諸症ヲ誘發スルヲ以テ、當今此法ヲ行フ者ナキニ至レリ

白內障ヲ沈降スルニ、從來各種ノ法術アリト雖モ、就中其最モ稱用サレタルハ、撥下法ニシテ、水晶體ヲ沈降スルト同時ニ其上緣ヲ後方、前面ヲ上方及ヒ後面ヲ下方ニ向テ硝子體中ニ轉倒スルノ術ナリ第四十九圖ヲ見ヨ此手術ニ要スル器械ハ、少シク彎曲セル兩刃ノ白內障針ナリ第五十圖ヲ見ヨ

第四十九圖

白內障撥下法



第五十圖　白內障針

〔施術式〕先ツ亞篤巴涅ヲ用テ瞳孔ヲ散大シ、介者ヲシテ眼瞼ヲ發開セシメ、或ハ開瞼器ヲ挿置ス、術者ハ左手ニ眼球固定鑷子ヲ把リ角膜內緣ノ近傍ニ於テ眼球結膜ヲ挾撮シ、右手ヲ以テ角膜顆顆緣ヨリ三ミリメートル〔外方ニ當テ、橫徑線ヨリ少シク下方ノ靈膜ニ穿針ス、而シテ今若シ前圖ノ如キ彎曲針ヲ用ルトキハ、其凸側ヲ上方及ヒ其凹側ヲ下方ニ向テ、針尖ヲ鉛直ニ刺入セシメ爲メ、針柄ヲ少ク下降シ第五十一圖〔イ〕ノ如ク針尖既ニ眼內ニ穿入スルヤ、直ニ針柄ヲ水平〔ロ〕ノ如クニ轉シ、眼球中心ニ向テ可及的速ニ送入スヘシ、是ニ於テ術者ハ、針ヲ少シク捻轉シ、其凸側ヲ前方ニ向ケ、且ツ同時ニ針柄ヲ患者ノ顳顬部ニ向ケテ後方ニ傾欹シ、針尖ヲ水晶體緣ニ向

第五十一圖

白內障前ニ針尖ヲ壓抵スル圖

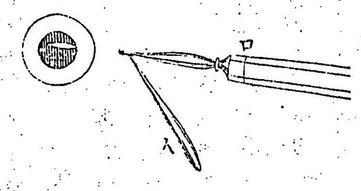

テ進メ、以テ對側ノ瞳孔緣ノ後方ニ送入スヘシ、然ルトキハ第五十一圖ニ示スカ如ク針ノ一面ハ前方ニ對シ、一面ハ水晶體上ニ載置スルヲ見ルヘシ、次テ針及ヲ前水晶囊ニ向ケ針ヲ少ク退却シテ、之ヲ水平ニ截開ス可シ、而シテ術者ハ針ノ凹側ヲ水晶體ノ上部ニ當壓シ、針柄ヲ靜ニ前方ニ傾ケテ、以テ水晶體ノ上部ヲ後方ニ轉セシム、水晶體此壓ニ從テ轉倒スルトキハ、益〻針柄ヲ上方及ヒ同時ニ前方、內方ニ運動シ、以テ白內障ヲシテ下後及ヒ外方ニ轉セシムヘシ、而シテ預メ白內障ノ再ヒ上浮スルヲ防カン爲メ、暫時針柄ヲ此位置ニ留止セシメ、次テ徐ニ之ヲ瞳孔部ニ退却シ、白內障ノ上浮スルヤ否ヲ見テ、針ヲ拔去スヘシ

〔十〕后發白內障手術

后發白內障〔Cataracta secundaria〕トハ、白內障手術後、瞳孔部ニ發顯シテ、視力ノ回復ヲ妨クル所ノ諸般ノ渾濁ヲ總稱スル者ナリ

今白內障ノ手術后ニ眼球ノ屈折變常ヲ補正シ、或ハ患者ノ年齡ヲ以テ考フルモ、視力吾人ノ希望セシ所ニ適セスンハ、集光照法ヲ用テ眼球ヲ審カニ檢査スヘシ、然ルトキハ屢〻此「弱視」ノ原因、卽チ、瞳孔ノ後方ニ非常ニ細纖ナル蛛網渾濁ノ展張セルヲ發見スヘシ、是レ后發白內障ノ最モ輕易ナルモノニシテ、前水晶囊上皮細胞ノ腐脹ニ因リ、新生セル組織ヨリ形成スル者ナリ[illegible]

又往々水晶囊創口ノ閉塞スルト同時ニ、囊自ラ肥厚シ、以テ濃稠ノ渾濁ヲ生シ、既ニ肉眼ヲ以テ之ヲ確知シ得ルニアリ、又虹彩モ亦炎性病機ヲ起シ、水晶囊渾濁ニ虹彩炎性滲出ヲ合併シ、數多ノ單純ナル后癒着症、若クハ成形質沉澱ヲナス[illegible]

此后發白內障ハ其種類ニ從テ諸般ノ手術ヲ要ス、然レトモ一般ノ法則トシテ此手術ヲ急速ニ施スヲ可ラス、若シ白內障摘出後、炎性反應愈〻長ク且ツ劇烈ナルトキハ、愈〻緩ニ時機ヲ待テ、刺戟症狀眼瞼浮腫、羞明、角膜周擁充血全ク消散ス

ルニ至リ、初テ第二ノ手術ヲ施ス可シ、若シ過テ此注意ヲ怠ルトキハ、炎勢ナシテ再ヒ旺盛ナラシメ、手術ニ因テ収得セル良結果ヲ失スルノミナラス更ニ渾濁ナシテ新タニ増加セシムルノ危險ヲ來ス、然ルトキハ再ヒ緩慢ニ時ヲ待チ、而後ニ手術ヲ施行ス可シ

若シ虹彩炎性滲出ヲ兼ル者ニハ、特ニ注意ヲ要ス、蓋シ此際ニハ虹彩甚タ饒多ナル新生血管ヲ有シ、手術器械ヲ以テ之ヲ牽引スルニ由リ、再ヒ發炎ノ首起部ト成リ易キ者ナリ、故ニ此ノ如キ症ニ於テハ、往々一年若クハ其以上ヲ經テ、眼球ノ刺戟症狀全ク過止シ、虹彩ノ血管減却シ、眼球全ク安靜トナルヲ待テ、手術ヲ行フ可シ、然リト雖モ毎常必ス此久時ヲ費ヤスヲ要セス、渾濁微少ナル者ハ、水晶體摘出後二三月ヲ經テ、后發白内障ニ手術ヲ施シ得ルヿ間〻之アリ

后發白内障ノ第一種類蛛網狀渾濁ニ於テハ、常ニ單純ノ截開法ヲ瞳孔部ノ中心ニ於テ薄キ渾濁ニ施スヲ以テ足レリトス、蓋シ此渾濁ハ尋常ノ光

線ヲ以テ容易ニ認知シ能ハサル者ニヽ、却テ暗室ニ於テ集光照法ヲ用ヒ、以テ手術ヲ施スヲ適當ナリトスルヿアリ

后發白内障ノ第二種ニ在テハ、單一ノ截開法ヲ施スモ、肥厚セル水晶囊渾濁ノ硬固ニシテ容易ニ針刀ヨリ他ニ逸スルヲ以テ、屢〻大困難ヲ致スヿアリ、又水晶囊鑷子第二卷二十八圖ヲ見ヨ「リイブライヒ」氏鑷子第五十二圖或ハ「セルテルス」三及ヒ第五十四圖等ノ諸器械ヲ用テ、此渾濁ヲ摘出スルノ法ハ、第一角膜ニ截創ヲ施スヲ要シ、第二屢〻危險ヲ來

第五十二圖

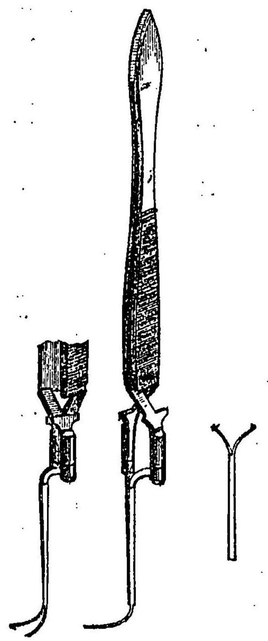

「リイブライヒ」「マ、チウ」氏水晶囊鑷子

第五十三圖　「セルテルス」

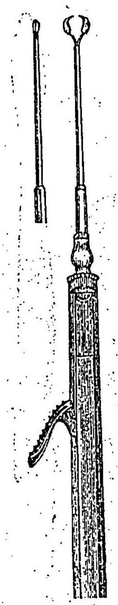

第五十四圖　同

シ、加之后發白內障ト虹彩トノ癒着アル者ニハ全ク之ヲ行フ能ハス、然リト雖モ强ヒテ此渾濁ヲ摘出セントスルハ、先ツ其癒着ヲ切離シ或ハ前以テ其部ニ虹彩切除法ヲ施スヘシ

此ノ如キ后發白內障ニ最モ適當セル方法ハ「ボウメン」氏「針截開法」ナリ第五十五圖ヲ見ヨ

先ツ左手ニ「ボウメン」氏截囊針第四十七圖ヲ把リ、之ヲ角膜內半部ニ穿貫シテ渾濁中ニ刺入ス、而シテ斯ノ眼球ヲ固定スルノ後、右手ニ第二ノ截囊針ヲ取リテ角膜顳顬半部ニ刺穿シ第二截囊針ノ現存セル渾濁中ニ之ヲ送入シ、而シテ後チ兩針尖ヲ以テ渾濁ヲ抓割スヘシ、此法ハ其技常ニ輕易ナラスト雖モ、充分瞻視ニ適當ノ孔口ヲ渾濁中ニ形成スルモノナリ

第五十五圖　二針截開法

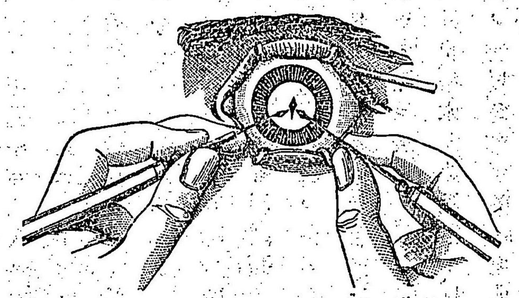

新約克府ノ「アチウ」氏ハ「ラオングレート」氏內障眼刀ヲ角膜橫經ニ穿刺シ、以テ角膜鼻側及ヒ顳顬側ニ各三ミリメートル大ノ創口ヲ造リ、刀ヲ退去スルニ際シ、其刀尖ヲ后發白內障ニ刺シ、次テ鼻側及ヒ顳顬側ノ創口

ヨリ各一箇ノ小ナル鈍鉤ヲ前房内ニ送リ、之ヲ前キニ刀尖ヲ以テ造爲セル渾濁ノ裂孔中ニ深入セシメ、而シテ両鉤ヲ齋シク牽引シ、以テ虹彩或ハ毛様體ヲ牽張スルヿナク、白内障ノ孔口ヲ擴開セリ

爾他ノ后發白内障種ニハ、虹彩截開法或ハ虹彩切除法或ハ両術併用法ヲ用ユ、今若シ虹彩切除法ヲ施シ、續テ虹彩炎ヲ發生セルカ爲メ、前キニ造成セル虹彩裂孔再ヒ閉塞セントスルトキハ、其手術ヲ反復スヘシ

而シテ僥倖ニシテ虹彩裂孔ヲ得ルトキハ、試ニ強固ノ鉤ヲ以テ新生膜ヲ抓碎スヘシ、蓋シ此等ノ症ニ於テハ、裂孔往々再ヒ閉塞シ、數回手術ヲ反復スト雖モ、遂ニ微少ノ假瞳孔ダモ求メ得サルヿ屢〻之アリ

此困難ナル際ニ於テ「フォン、グレーフェ」氏ハ左ノ術式ヲ旋行セリ

白内障摘出後水晶體欠ク、且ツ虹彩ノ後方ニ夥多ノ滲出物ヲ生シ、虹彩組織ノ變質、角膜平萎等其他險惡ナル虹彩毛様體炎ノ續症ヲ發スルトキハ、單純ノ虹彩截開法ヲ用ユ、即チ鋭尖ナル鉾形両刃刀ヲ角膜及

ヒ新生組織ニ穿貫シ、刀尖ヲ硝子體中ニ送入シ、新生膜中ニ造成セル創口ヲ擴開シ、角膜創口ヲ増大ナラシムルヿナク、刀ヲ去ルナリ、然ルトキハ此萎縮性虹彩及ヒ水晶體ト癒着セル新生膜ハ、充分ノ收縮力ヲ有スルカ故ニ、先キニ造成セル孔口ヲ擴開保存シ得ルモノナリ

通例ノ虹彩切除法ヲ行ヒテ義膜ヲ抓碎シ、或ハ之ヲ摘出シ、假瞳孔ヲ造成スルト雖モ、其再ヒ閉塞スルハ、蓋シ、手術ノ粗劇ナル由リ、損傷セル組織ノ直ニ癒脹スルニ基因スル者ナリ、又房水排出後、眼球内壓ノ減少シテ前房中ニ出血ヲ見ルハ、吾人ノ日常目擊スル所ニシテ、是レ手術ノ好結果ヲ妨クルノ件ナリ、特ニ鑷子ヲ用テ虹彩ノ周緣ヲ牽引シ、之カ爲メ徒ニ刺戟ヲ與フルハ、通例手術ノ功ヲ奏セサル原因トナルモノナリ、單純ノ虹彩截開法ハ之ニ反シテ、斯クノ如キ障害ヲ發セス、角膜下ノ手術ニシテ皮下手術ト均シク危害ナキ者トス

「フォング、レーフェ」氏ハ又鎌狀刀ヲ成形性滲出物ノ後方ニ送入シテ、之ヲ後

方ヨリ前方ニ截開シ、以テ角膜創口ノ微小ナランコトヲ企望セリ（第二卷六十七丁ヲ參考スヘシ）

「ウエッケル」氏ハ虹彩截開法ヲ施スニ特別ノ鑷子狀剪刀（第五十六圖ノ如キヲ使用セリ）、其法先ツ鉾形刀ヲ角膜周邊部（「フォン、グレーフェ」氏線狀摘出法ニ當テ用フレハ角膜上緣ニ於テ）

第五十六圖甲　（「ウエッケル」氏虹彩截開鋏前面）

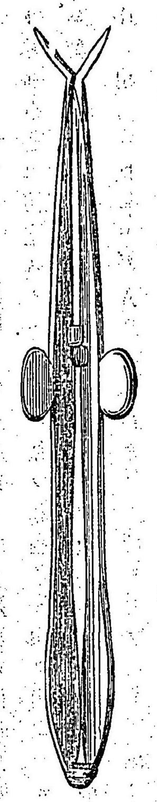

第五十六圖乙　同側面

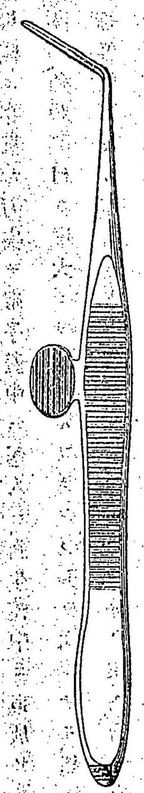

角膜及ヒ虹彩ニ穿貫シ、四「ミリメートル」大ノ創口ヲ造リ、次テ鑷子狀剪刀ノ一枝ヲ虹彩ノ後方ニ、他ノ一枝ヲ其前方ニ送入シ、以テ斜ニ下方ニ向テ五乃至六「ミリメートル」大ノ截開ヲ施スニ在リ、然レトモ創口若シ充分ニ豁開セスンハ、尚ホ剪刀ヲ用テ第一截創ヨリシテ第二截開ヲ爲スヲ法トス、然ルトキハ茲ニ一ノ膜瓣ヲ生シ、此瓣ハ自ラ萎縮シ退去スルモノナリ、（第二卷六十九丁ヲ參考スヘシ）

又此手術ノ施行ヲ單簡ニシ、剪刀枝ニ因リ、組織ノ挫傷スルヲ避ケ、硝子體ノ脫出ヲ免レンカ爲メ「ジッヒェル」氏ハ「フォン、グレーフェ」氏ノ初法ニ從ヒ、特異ノ鎌狀針ヲ用テ虹彩截開法ヲ施行セリ、即チ先ツ此針ヲ以テ前房ヨリシテ虹彩緣及ヒ瞳孔義膜ニ單一ノ截開、或ハ瞳孔ニ向ヒ輻輳スル所ノ二截開ヲ施セリ

又「グリーン」氏ノ施術セル方式ハ甚タ佳適ナリ、殊ニ角膜創間ニ虹彩括約筋隔角ノ癒合シ、以テ連綿刺衝機ノ原因トナル症ニハ、最モ相當セリ、

其法先ツ鉾形刀ヲ以テ角膜外緣ヨリ大約二ミリメートル[ノ所ニ於テ、角膜及ヒ虹彩ニ穿刺シ、次テ此創孔ヨリ[ウェッケル]氏虹彩截開鋏ノ一枝ヲ虹彩ノ後方ニ他ノ一枝ヲ前房中ニ送入シテ、對側ノ瞳孔緣ヨリ三ミリメートル[許深ク進入シ、一回ニ兩瞳孔緣ト其間ニ存スル義膜ヲ截斷スヘシ

虹彩組織ノ萎縮ニ由リテ其収縮力微弱トナリ、之カ爲メ虹彩截開口ノ充分啓開セサルトキハ、例之ハ虹彩組織ノ變質及ヒ前房ノ狹小ト虹彩截開法ヲ施スモ其功ヲ奏セサルモノナリ[アドルフ、ウェッケル]及ヒ[フォン、グレーフェ]兩氏ハ、此疑ハシキ症ニ左ノ術式ヲ行ヘリ、其法先ツ微ニ彎曲セル[鋏]狀兩刃ノ鋸狀刀ヲ角膜外緣ニ當テ角膜及ヒ虹彩ニ貫刺シ、虹彩後面ニ沿ヒテ之ト併行ニ刀ヲ進メ、對側ノ角膜緣ニ達シテ全ク刀ヲ貫出シ、以テ創口ヲ作リ、次テ細小ノ一鋏ヲ取リ、其一枝ヲ角膜ト虹彩ノ間ニ、他ノ一枝ヲ虹彩及ヒ義膜ノ后方ニ送入シ、以テ斯ノ如クシテ創口ノ兩

端ニ於テ切斷法ヲ行ヒ、其切離セル膜片ヲ鑷子ニ箝撮シテ、牽出スルニ在リ(第二卷八十九丁[ボウノン]氏ハ此稠厚ノ后發白内障ニ、角膜ノ内外緣ニ於テ各鉾形刀ヲ同時ニ角膜、虹彩及ヒ義膜ニ穿刺シ、次テ鋏ヲ用テ上記ノ如ク切除法ヲ行ヘリ、[フォン、ウェッケル]氏ハ鉾形刀ヲ角膜上緣ニ於テ角膜、虹彩及ヒ義膜ニ全ク貫刺シ、而シテ後チ兩創端ニ於テ各鋏ヲ以テ虹彩及ヒ后發白内障ヲ角膜下緣ニ向テ斜メニ截開シ、此兩截線互ニ下方ニ集合シ、三角形ヲナシ、以テ此ノ三角截片ヲ虹彩鑷子ニテ除去セリ、又[クリウゲル]氏ハ鋏狀ナル特異ノ器械ヲ創製シ、以テ鎖閉膜ノ一片ヲ除去セリ

第二章

水晶體脫位症 [Luxatio lentis (ルギサチオ レンチス)]

水晶體脫位ニ數種アリ、其中必ノ位置ヲ變セスノ轉位スル者ヲ不全

脫位症ト云ヒ、水晶體全ク其位置ヲ變スル者ヲ完全脫位症ト云フ、就中完全脫位症ニ於テハ、水晶體ハ虹彩及ヒ硝子體ノ間隙ニ存在シテ上方、下方、鼻側或ハ顳顬側ニ變位スルヿアリ、或ハ前房若クハ硝子體內ニ脫落スルヿアリ、或ハ聲膜ヲ破裂シテ結膜下ニ箝入スルヿアリ、或ハ甚シキハ全ク眼球內ヨリ脫出スルヿアリ、總テ水晶體脫位ハ最モ奇異ノ症候ヲ呈スル者ナリ

(一)水晶體不全脫位症 (Luxatio lentis incompleta)

水晶體若シ其常位ヲ變換スルトキハ、其前面ニ安職スル虹彩ハ、其支礎ヲ失テ彼所ニ波狀運動ヲ現ハシ、眼球運動ニ從テ其震顫スルヲ見ル、而シテ其對側ニ於テハ、水晶體ノ邊緣角膜ニ近接セルヲ以テ、虹彩ハ前房ニ押出セラレ、爲メニ前房著ク淺狹トナル、但シ虹彩ノ水晶體上ニ職置セサル所ニ於テハ前房深廣トナル

水晶體ノ甚シキ脫位ニ於テ亞篤魯比涅ヲ以テ瞳孔ヲ散大シ、檢眼鏡ヲ

用テ之ヲ照ストキハ、後方ニ傾欹セル水晶體緣ヲ容易ニ確知スヘシ、卽チ其緣ハ弓形ノ黑線トナリテ赤色ノ眼底前ニ現ハレ、瞳孔部ヲ二半部ニ分ツ、而シテ熟練セル檢者ハ、檢眼鏡ヲ以テ瞳孔ノ一半部若クハ他半部ヲ透照スルニ從ヒ、眼底ノ影像ハ病眼ヨリ各種ノ距離ニ映スルヲ認知シ得ル者ナリ

視力障害ハ脫位症ノ强弱ニ從テ異ナリ、水晶體若シ微ニ脫位セルトキハ、視力障害モ亦微少ナリト雖モ、調節機ハ多少欠亡ス、水晶體若シ甚シク轉位シテ瞳孔散大ノ際、水晶體緣瞳孔部ニ存スルトキハ、視力ハ非常ニ損害ヲ被リ、大抵一眼ノ復視ヲ起ス、又患者物體ヲ視望スルニ水晶體ノ存在セル瞳孔半部ヲ用フルトキハ、多クハ高度ノ近視及ヒ不正亂視ヲ患ル者ナリ（詳ナリ 后章ニ）

水晶體靈ニ白內障ニ罹リ、續テ其脫位ヲ來シ、瞳孔ノ一部ニ白內障性水晶體ノ存セサルトキハ、眼球再ヒ其視力ヲ營爲スルニ至ルヿアリ

〔原因〕水晶體ノ不全脱位症ハ眼球ノ損傷例之ハ眼部ノ打撲ニ因テ生ス、殊ニ稍子體融解症(サン)氏小帯ノ弛緩若クハ斷裂等ノ如キ素因アルトキハ水晶體ノ脱位スル「ヿ」從テ容易ナリ、又此素因アル者ニハ偶然脱位症ノ特發スル「ヿ」アリ

水晶體不全脱位症ハ間〻又介達ニ發生スル「ヿ」アリ、即チ虹彩ノ一部、角膜周邊葡萄腫ノ造成ニ與シテ虹彩ノ該部ニ水晶嚢トノ癒着症ヲ發生スルトキハ、水晶體ハ葡萄腫ノ方向ニ牽引セラレ、以テ其變位ヲ致スモノナリ

水晶體脱位ハ先天ニ稟ル「ヿ」アリ、而シテ間〻両眼ニ發顯シ、往〻一族中是レニ罹ル「ヿ」アリ、故ニ遺傳性アルカ如シ、且ツ多クハ數年ヲ經ルニ從ヒ其脱位増加ス

〔治法〕水晶體ノ脱位僅少ニシテ視力ニ障害ヲ來サヽルトキハ、適當ノ眼鏡ヲ與フルノミニシテ他ニ治法ヲ要セス、又瞳孔散大シテ水晶體緣、該

部ニ現出スルノ症ニ於テ水晶體ノ透明ナラサルトキハ、間〻白内障ニ於ル如ク假瞳孔ヲ造爲シ、以テ視力ヲ補助スヘシ、但シ其假瞳孔部ニハ固ヨリ水晶體ノ欠如スルヲ以テ、白内障摘出后ニ於ル如ク所置セサル可ラサル者トス、水晶體欠亡症ノ條ヲ參考スヘシ

〔二〕水晶體完全脱位症 (Luxatio lentis completa)

水晶體脱位ニ因テ虹彩其支礎ヲ失スル愈〻大ナレハ、虹彩嚢邊及ヒ前房深淺ノ差モ亦愈〻著明ナリ、而シテ水晶體緣直ニ瞳孔部ニ存スルトキハ、瞳孔ニ一曲線ヲ見ル、是ニ集光照法ヲ施シテ檢スルトキハ、此曲線ハ灰白色ヲ呈シ、檢眼鏡ヲ用テ透照スルトキハ、其黑色ナルヲ見ル

水晶體ノ存在セサル瞳孔部ハ、暗色ヲナシ、水晶嚢ヨリノ反射像欠亡ス、之ニ反シテ水晶體ノ存在セル瞳孔部ヲ集光照法ヲ以テ檢スルトキハ、其反射像ヲ著明ニ認視スヘシ

檢眼鏡檢査ハ瞳孔兩半部ノ光線屈折ノ差異アルヲ示ス、問〻水晶體緣ノ

三稜鏡狀作用ニ因テ二箇ノ眼底像影ヲ現ハス「アリ

視器官能ヲ檢査スルニ、毎常調節機能ノ欠損ヲ呈ス、其他視覺ノ狀況、水晶體欠亡セル瞳孔部ノ大小ニ關スル者ニシテ、水晶體緣若シ瞳孔縮小セルニ來ルトキハ、光線ヲ不正ニ屈折スルヲ以テ、大ニ視覺障害ヲ來シ、患者ハ往々一眼複視ヲ訴フ、水晶體若シ甚タク瞳孔部ヨリ離居スルトキハ、狹孔眼鏡若クハ「エゼリン」ヲ用ルニ由リ水晶體欠亡セル瞳孔部ヨリシテ、光線ヲ眼內ニ射入シ得ル者ナリ、而シテ斯ノ如キ症ニハ極メテ強度ノ凸面眼鏡所謂白內障眼鏡ナル者ヲ以テ大ニ視力ヲ回復シ得ルモノナリ

若シ水晶體其脫位前ニ於テ既ニ不透明ナルトキハ、其監識容易ナリトス、即チ瞳孔ノ一部ハ其渾濁ヲ失シ眼球ハ白內障ノ爲メニ、失明セル視力ヲ卒然回復ス

先天ノ脫位症ニ於テハ、水晶體ハ透明ニ存スルヲ通常トスレトモ、其大サ尋常ノ者ニ比スレハ細少ニシテ、患者頭部ヲ前屈スル際、水晶體ハ瞳孔

ヨリ前房內ニ脫落スル「間」之アリ、其他弱視及ヒ眼球震動症ヲ伴フモノナリ

透明ナル水晶體ノ卒然脫位スルハ、大抵眼球損傷ノ結果ニシテ、水晶體固定靱帶ノ弛緩若クハ其斷裂ニ因ル者ナリ、脫位セル水晶體ハ時トシテ久シク透明ヲ以テ存スル「アレトモ」、多クハ脫位後暫時若クハ久時ヲ經テ渾濁スルモノトス

〔イ〕水晶體前房ニ脫位スルトキハ、其透明ニ存スルト、既ニ其白內障ニ變スルトヲ問ハスシテ、容易ニ之ヲ確知シ得ル者ナリ、但シ水晶體白內障樣ナルトキハ、通例必ス縮小セル者トス、石灰變質ニ罹リテ又透明ニシテ其靈ヲ被ル水晶體ハ、前房中ニ於テ恰モ大ナル眞珠樣ノ看ヲ做シ、經久其透明性ヲ失ハス、牢ニハ刺戟症狀ヲ發セスシテ存スル者ナリ、特ニ水晶體ノ一部分瞳孔ニ殘存スルトキハ、最モ恐懼ス可キ者トス、又往々脫位セル水晶體ト角膜若クハ虹彩ト癒着シ、以テ危重ノ炎症虹彩炎、虹彩毛樣體炎、緣內障ノ如キ症ヲ將

來スルヿアリ

水晶體脱位ノ際、其囊ノ斷裂スルトキハ、水晶體ノ實質房水ニ觸浸シテ膨脹シ、以テ虹彩ヲ壓迫刺戟ス、而シテ其膨脹愈〻峻速ナレハ、刺戟モ亦愈〻劇甚ナリ

脱位セル水晶體若シ透明ニ存スルトキハ、患者猶ホ眼ニ近接セル物體ヲ視得ルモ、水晶體ト網膜トノ距離増大ナルヲ以テ、强度ノ近視眼トナル者ナリ

〔治法〕水晶體前房ニ脱位シテ、未タ炎性症狀ヲ發セサルトキハ、左法ニ依リ水晶體復位ヲ試ムヘシ、其法先ツ亞篤魯比涅ヲ點眼シテ瞳孔ヲ充分ニ散大セシメ、次テ患者ノ頭顱ヲ後方ニ傾轉シ、両手ヲ以テ之ヲ輕ク前後ニ振動スヘシ、若シ此拔ニ依テ水晶體虹彩ノ後方ニ滑落セルトキハ、患者ヲシテ久時仰臥セシメ、「エゼリン」ヲ點滴シ、以テ再ヒ瞳孔ヲ收縮セシメ、且ツ注意シテ其收縮ヲ持長セシムヘシ

若シ既ニ炎症ヲ發生シ或ハ水晶囊ノ斷裂セルトキニ於テ水晶體ノ復位ヲ試ムルハ、其當ヲ得サルモノトス、寧ロ亞篤魯比涅ノ溶液ヲ點滴シ、脱位セル水晶體ヲシテ虹彩上ニ其作用ナカラシメ、且ツ氷罨法ヲ施シテ水晶體ノ膨脹スルヲ緩慢ナラシムルニ如カス「アルト」氏説而シテ今此法ヲ行フモ猶ホ未タ刺衝機ノ退去セサルトキハ、線狀或ハ弓狀角膜創口ヲ造リテ水晶體ヲ摘出スルヲ適當ナリトス就中其弓狀ナルハ一層佳良ナリトス

〔ロ〕水晶體若シ硝子體中ニ沈沒スルトキハ、全虹彩ハ眼球運轉ノ際、震動ヲ呈シ、水晶囊反射像ハ全ク缺亡ス、又集光照法若シハ檢眼鏡ヲ以テ檢スルニ、水晶體ハ硝子體中ニ於テ其特異ノ形狀其緣ノ殊異ナル反射像及ヒ未タ斷裂セサル固定靭帶ニ由テ門扉ノ蝶番ニ於ルカ如キ運動ヲ爲スヲ以テ、之ヲ確知シ得ヘシ

斯ノ如キ眼球ハ唯視覺上ヨリシテ觀察スルニ其ノ脱位ニ合併全ク氷外傷ヲ除シ

晶體ノ缺亡セル眼球ト同一ノ症候ヲ呈スル水晶體缺亡症ノ條ヲ見ヨ

此水晶囊中ニ存在セル實質ハ、久ク其透明性ヲ失ハサルヿアリ、又或ハ其硝子體中ニ現存スルモ、炎性症狀ヲ發セサルヿアリ、或ハ危重ノ炎症若クハ單純緣內障ヲ起スヿアリ

〔治法〕此脫位症ニハ、臨時ニ各別ノ治法ヲ採擇セサル可ラス、但シ脫位セル水晶體別ニ障害ヲ爲サヽルトキハ、敢テ施療ヲ要セス、然レトモ若シ刺戟症ヲ發スルトキハ、先ツ周邊創口ヲ造リ、虹彩ヲ切除シテ后チ匙子ヲ用テ摘出法ヲ試施スヘシ

〔八〕瞳膜破裂シテ結膜下ニ水晶體ノ脫位スルハ、常ニ劇甚ナル損傷ノ結果ニシテ、特ニ瞳膜其彈力性ヲ消失セル高齡ノ者ニ之ヲ實驗セリ、但シ瞳膜ノ破裂スルハ、通例角膜上緣及ヒ內緣ニ於テ直筋附着部ノ前方ニ於テス

此脫位ヲ將來スル損傷ハ、通例劇甚ノ炎性症狀ヲ誘發スル者ニヽ卽チ眼瞼浮腫結膜下及ヒ眼球內出血ヲ起ス、而シテ若シ眼球ヲ精密ニ檢査シ得ルトキハ、虹彩ノ損傷、其一部分瞳膜其殘片ノ震顫、瞳孔ノ變形及ヒ水晶囊反射像ノ缺亡、水晶體其囊ト共ニ脫位セルトキ ヲ發見スヘシ、又水晶囊ノ斷裂アル者ハ、其殘片ヲ瞳孔部ニ發見ス、其他結膜下ニ於テ特異ナル水晶體形ノ小隆突ヲ目擊ス

夫レ外傷ハ斯ノ如ク危險ナリト雖モ、亦屢治癒ニ赴クヿアリ、而シテ通常壓迫繃帶ヲ施スニ由リ出血滲漏等速ニ吸收スル者ナリ、又水晶體ヲ除去スルニハ、細小ノ截開ヲ以テ足レリトス

〔二〕水晶體全ク眼球內ヨリ脫出スルハ、廣濶ナル瞳膜及ヒ角膜創傷ヲ兼ル劇甚ノ眼球挫傷ニ由リテ起ル者ニヽ外傷斯ノ如ク重大ナリト雖モ、其治癒ニ赴クヿ實驗セルヿアリ、而シテ水晶體ノ缺亡ハ、上記ノ徵候虹彩震盪、水晶囊反射像ノ缺亡、眼球屈折力ノ失常ニ據テ容易ニ確知スルヲ得可キ者ナリ、此外傷ニ罹ルノ後ハ、直ニ創口ヲ洗淨シ、脫出セル虹彩片ヲ切除シ脫

迫繃帶ヲ施スヘシ、若シ劇甚ナル炎性症狀ヲ發スルトキハ、顳顬部ニ水蛭ヲ貼シ、患者ヲ暗室ニ靜臥セシムヘシ

凡ソ預后ノ如何ヲ定ルニ當テ注意スヘキハ、即チ重傷ヲ負フタル眼球ハ一時治癒スト雖モ后屢萎縮スルヿアル是ナリ、蓋シ此萎縮ハ創口ニ虹彩、水晶囊殘片若クハ硝子體ノ癒合スルニ依テ發スル慢性炎或ハ網膜剝離ノ結果ナリ、又此ノ如キ外傷ハ屢交感性眼球炎ノ原因トナルヿアリ

第三章

水晶體缺亡症 [Aphakia]

此症ハ光線水晶體ヲ通過スルヿナク、直ニ角膜ヲ經テ網膜ニ達スル眼球ノ狀況ヲ云フ者ニシテ、水晶體ノ缺亡スルハ手術ニ由リ、或ハ脫位症ニ因ル者ナリ

虹彩ハ水晶體上ニ靜置スルヲ得スシテ動搖シ、水晶囊反射像ハ缺如シ、且ツ眼球ノ光線屈折力ハ非常ニ減衰シテ、外方ヨリ射入スル光線ハ網膜ヨリ遙ニ后方ニ當リテ集合シ、强度ノ遠視症ヲ起シ或ハ之ニ亂視症ヲ合併スルヿ時ニ之アリ、而シテ之ヲ補正スルニハ强度ノ凸面眼鏡ハ亂視症ニハ其撰用法ハ次圓柱眼鏡ヲ要ス、編ニ詳ナリ

又水晶體ハ調節機ノ要具ナルヲ以テ、若シ其缺亡スルトキハ遠近ヲ明視スルノ機能ヲ缺ク、且ツ縱令ヒ一ノ眼鏡ヲ與フルモ、一定ノ距離ニ於テノミ明視ヲ得ル者ニシテ、距離ノ遠近ニ從テ各種ノ眼鏡ヲ要ス后章ニ詳ナリ

○第十編

眼球光線屈折及ヒ調節機

凡ソ外方ヨリ眼球内ニ射入スル光線ハ諸般ノ光線屈折力ヲ有スル體、即チ角膜、房水、水晶體及ヒ硝子體ヲ通過スル者ナリ、而シテ此諸體ハ其質空氣ニ比スレハ孰レモ濃密ナルカ故ニ、光線ハ直行セスシテ必ス其通路ヲ變スル者ナリ、今精細ナル經驗ニ據レハ、此光線通路ノ變化ハ、單一ナル凸面照子ノ作用ニ由リテ生セシムルヲ得ル者ナリ、故ニ其照子ニ由リテ生スル映像ノ法則ヲ爰ニ反復論述スレハ、即チ眼球ニ於テ光線屈折ノ法則ヲ得ヘシ

抑、光線ノ屈折（レフラクチヨン）〔Refraction〕トハ一體ヨリ他體ニ光線ノ移行スル際、受クル所ノ光線方向ノ變換ヲ云フ者ニシテ、光線若シ稀薄ノ體ヨリ濃密ノ體ニ射入スルトキハ其光線必ス射入點ヲ通シテ畫シ

第五十七圖

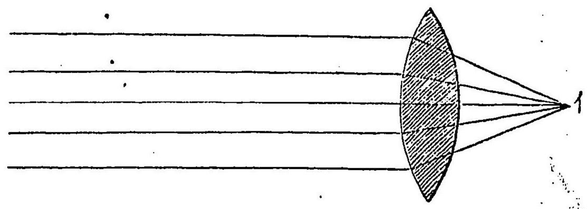

タル鉛直線ノ方ニ偏倚シテ屈折スル者ナリ、又濃體ヨリ稀體ニ光線ノ射來スルトキハ之ニ反ス理學ニ詳ナリ

今互ニ相併行スル光線、凸面照子ヲ通過スルトキハ、則チ先ツ屈折シテ后、一點第五十七圖ノ〔イ〕點ニ集合ス、此點ヲ名テ照子ノ主燒點（ハウプトブレンプンクト）〔Hauptbrennpunkt〕ト云フ此點ハ照子ノ彎曲中心點ト同所ニ在ル者ニシテ、例之ハ二十五〔センチメートル〕ノ半經（ラヂヤス）ヲ以テ畫シタル球面ヲ有スル照子ニ在リテハ、其燒點ハ二十五〔センチメートル〕ノ距離ニ在リトス、而シテ實際ニハ八乃至十〔メートル〕以上ノ距離ヨリ射來スル光線ヲ以テ略ヽ併行ニシテ恰モ無限ノ遠隔ヨリ來ル者ト

假定ナ

凡ソ發光點ノ照子ヲ離ルヽヿ愈〻近ケレハ、結像點ハ從テ照子ヲ遠サカル者ナリ、而シテ此發光點彎曲中心點ニ來ルトキハ、是ヨリ發スル光線ハ、照子ヲ通過スルノ后互ニ相併行シテ集合セス、又是ヨリ尚ホ進ンテ燒點ト照子トノ間ニ發光點ノ來ルトキハ、光線ハ屈折ノ后互ニ開散シ決シテ集合スルヿナシ、然レトモ今試ニ此屈折セル光線ヲ后方ニ延長スルトキハ、乃チ一點ニ集合ス、之ヲ名テ假像點〔Virtuelle Bildpunkt〕ト云フ

以上論スル如ク無限ノ遠隔ト照子ノ彎曲中心點ノ間ニアル發光點ト、其結像點トハ每常互ニ一定ノ關係ヲ有シ轉位スル者ニシテ、此兩點ヲ總稱シテ對應一致點〔Conjugirte Vereinigungspunkte〕ト云フ、此名稱ハ特リ發光點若クハ結像點ノミニ用ユ可キ者ニ非ラスシテ、必ス一點ノ對稱ヲ呼フトキノミニ用フ例之ハ第五十八圖ニ於ル如ク、

第五十八圖

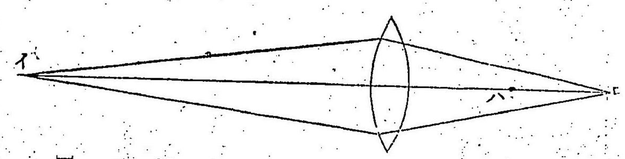

〔イ〕點ヲ發光點トシ其ヨリ發射スル光線〔ロ〕點ニ於テ結像スルトキハ〔イ〕點ハ〔ロ〕點ノ對應點ナリト云ヒ、或ハ此結像點ノ對應點ハ卽チ彼ノ發光點ナリト云フカ如シ、而シテ照子ヨリ對應點ノ距離卽チ對應距ト照子ヨリ其燒點ノ距離卽チ燒距トニ對シテ一定ノ法則アリ、今之ヲ數式トナシ左ニ示サン

$$\frac{1}{p}+\frac{1}{p_1}=\frac{1}{f}$$

上式中〔p〕及ヒ〔p_1〕ハ對應距ヲ示シ〔f〕ハ燒距ヲ指ス者ナリ、今〔p〕點ヲ發光點トシ無限ノ遠隔ニ在リト假定スルトキハ、〔$\frac{1}{p}$〕ハ無限ノ數ヲ以テ一ヲ除スルカ故ニ零トナリ、以上ノ數式ハ變シテ $\frac{1}{p_1}=\frac{1}{f}$ 卽チ $p_1=f$ トナル、之ヲ詳論スレハ、互ニ相併行セル光線ニ在テハ其結像點照子ヲ離ルヽ其照子ノ燒距

第五十九圖



ニ等シ

〔眼球內光線屈折〕健眼ハ無限ノ遠隔ヨリ射來スル光線、即チ併行ノ光線ヲ網膜柱狀層上ニ集合セシムルノ光線屈折力ヲ有ス、第五十九圖之ヲ約言スレハ網膜ハ曲光的裝置ノ焦距ニ在リト云フ、凡テ外物ヲ明視セントスレハ、必ス結像點ヲ網膜ノ柱狀層ニ生セシムルヲ緊要トス

第六十圖

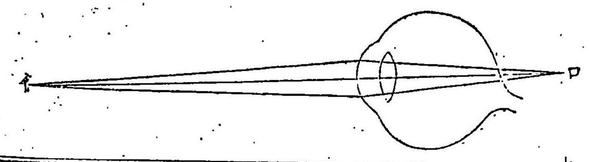

外物若シ眼球ニ接近スルトキハ、之ヨリ發射スル光線ハ、對應距ノ法則ニ從テ、網膜ノ后方ニ於テ初テ

第六十一圖

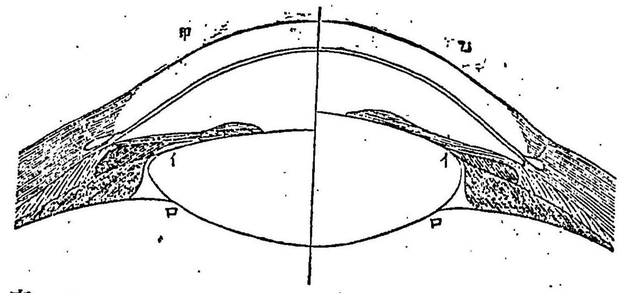

集合セサルヲ得ス、第六十圖ニ是ニ由テ之ヲ觀レハ、吾人ハ眼球ニ近接セル外物ヲ明視スル能ハサルカ如シ、然レトモ吾人ハ通常遠近ノ物體ヲ能ク明視スルヲ以テ考フレハ、必ス眼球內ニ變狀ヲ起シ、以テ其光線屈折力ト眼球軸ノ長サヲ變セサルヲ得ス、是レ則チ眼球ニ調節機ヲ營ム所ナリ

〔眼球調節機能〕(Accommodation)〔アコモダチヨン〕ドンデルス氏從來ノ實驗ニ據リ論シテ曰ク、凡ソ吾人ノ遠隔點ヲ眺視スルニ當テヤ、眼球ハ全ク休憩スルノ狀態ヲ取リ、近部ヲ定視スルニ至リ初テ眼球內ニ變狀ヲ起

ス者ナリト、即チ水晶體ノ前面(イ)第六十一圖ノハ強ク彎曲シテ角膜ノ方ニ進ミ、其后面(ロ)ハ只微ニ彎曲スルノミニシテ著シキ變位ヲ呈セス、凡ソ外物ヲ適視スル際、眼珠ノ器械的作用ニ就テハ諸般ノ理論アレ𪜈就中最モ信用スヘキ説ニ據レハ、毛樣筋収縮シテ虹彩ノ周邊部ト、脈絡膜トヲ互ニ相接近セシム此際脈絡膜ハ前方ニ進ムカ故ニ、之ニ密着セル(チン)氏小帶ハ弛緩シテ水晶體ヲ扁平ニ維持スルノ作用ヲ失フ、爰ヲ以テ水晶體ハ其彈力性ニ從ヒ、球形ヲ取ルヿヲ是レ務ムト、然レ𪜈此説ハ唯毛樣筋ノ放線狀纖維ニ就テ論スルノミニシテ、輪狀纖維ノ作用ハ未タ明亮ナラストス、又此纖維収縮スルキハ、水晶體ノ周邊ヲ壓迫スト云フ説アリト雖𪜈實驗ニ據ツテ水晶體ト毛樣體トハ常ニ間隙ヲ存スルヲ以テ、之ヲ觀ルキハ蓋シ其説信スルニ足サルカ如シ

〔調節機能ノ度量〕既ニ論スル如ク遠隔ノ外物ヲ眺視スルニハ眼球内ニ變狀ヲ起サスメ、全ク解剖的構造ニ準スル光線屈折力ヲ用ヰ、近部ヲ定視スルニ當テ初テ調節機能ヲ營ナム者ナリ、而シテ明視シ得ル最モ遠隔ノ點、即チ遠點(Punctum remotum)ト最モ近接セル點、即チ近點(Punctum Proximum)トノ間ヲ調節領(Accommodationsgebiet)ト云ヒ此間ニ營爲スル力ヲ調節力(Accommodationsbreite)ト云フ調節力ノ強弱ヲ定ルニハ一定ノ凸面照子ヲ用ヰ、以テ調節機ヲシテ照子ノ作用ニ交換セシムヘシ、而シテ此照子ハ水晶體ヲシテ調節機休憩ノ狀態ヲ取ラシムルモ、猶ホ近點ヲ明視セシムルノ作用ヲ營ナム者ナリ、例之ハ爰ニ正視眼アリテ其遠點ハ無限ノ遠隔及ヒ其近點ハ眼ヨリ十(センチメートル)ノ距離ニ在リト假定スルキハ、其調節力ハ即チ十(センチメートル)ノ燒距ヲ有スル凸面照子ノ作用ニ等シキ者トス、蓋シ此照子ハ十(センチメートル)ノ點ヨリ發射スル光線ヲ屈折シテ、併行光線トナス者ニシテ、若シ此照子ヲ裝ヒ眼

ニ併行光線ヲ受ルキハ、眼球ハ休憩ノ狀態ヲ取ルモ、猶ホ能ク十(センチメートル)ノ點ヲ明視スルヲ得ヘシ

總テ調節力ノ强弱ヲ示スニ左ノ數式ヲ以テス

$$\frac{1}{A}=\frac{1}{P}-\frac{1}{F}$$

此數式中(A)ハ調節力、(P)ハ眼球ヨリ近點ノ距離、(F)ハ眼球ヨリ遠點ノ距離ヲ示ス、今正視眼ニ在リテ、眼ヨリ二十(センチメートル)ノ所ニ近點アルキハ調節力、即チ(A)ハ五曲光力ノ燒距ヲ有スル照子ノ屈折力ニメ五曲光力ハ一(メートル)ノ五分一、即チ二十(センチメートル)ノ燒點ヲ有スル者トスト雖ども、何トナレハ上式ノ $\frac{1}{A}=\frac{1}{P}-\frac{1}{F}$ ニ數字ヲ置クキハ $\frac{1}{A}=\frac{1}{0,20}-\frac{1}{\infty}$ トナリ、而シテ $\frac{1}{\infty}$ ハ無限ノ大ハ即チ零トナルヲ以テ $\frac{1}{0,20}$ ヨリ零ヲ減スレハ $\frac{1}{0,20}$ ヲ得、此數ハ即チ五トナルヲ以テナリ、又近視眼ニ在リテ遠點ヲ五十(センチメートル)及ヒ近點ヲ二十(センチメートル)ニ在リトセハ調節力(A)ハ 0,20 — 0,50 即チ三曲光力トナル遠視眼ニ於ルモ亦同式ヲ襲用スト雖ども、其遠點ハ無限ノ遠隔ヲ越テ却テ眼球ノ后方ニ在ルヲ以テ、其調節力ハ $\frac{1}{1}$ ト $\frac{1}{p}$ トノ和ニ同シ

今實地ニ臨ンテ明視ノ遠點ト近點トノ位置ヲ索搜セントスルキハ、一定大ノ試視力文字ヲ用テ、充全ノ成績ヲ得ル者トス、十丁ヲ參考スヘシ

一眼ヲ以テ營爲スル所ノ調節機能ヲ名テ眞ノ調節機能(Absolut Accommodation)ト云フ、是レ両眼ノ調節機能(Binoculare Accommodation)トハ少シク異ナル者ナリ、即チ両眼明視ノ遠點ハ通常一眼ノ遠點ト其位置ヲ同スト雖ども、近點ハ則チ然ラス、特リ一眼ノミヲ使用スルキハ、此點眼球ヲ離ルヽ一両眼ヲ以テスルヨリ近シ、故ニ一眼即チ眞ノ調節力ハ両眼ノ調節力ヨリ强大ナリ、是レ両眼瞻視ニハ視軸ヲ輻輳セシムルノ作用アルニ由リテナリ、抑モ視軸ノ輻輳スルヤ必ス一定ノ制限アリ、而シテ調節機能ハ通常視軸ノ輻輳ト共

ニ作用スルヲ以テ甲ハ乙ノ爲メニ制限セラル、之ニ反シテ一眼ノミヲ用ルトキハ、視軸ヲ輻輳セシムルノ作用ハ全ク缺如スルカ故ニ、調節機能ヲ營ナムニ從テ強シ、然リト雖モ眼球視軸ノ輻輳運動ト調節機能トハ常ニ相關係スル者ニ非ス、今爰ニ一二ノ例ヲ舉テ之ヲ證セン、即チ兩眼ヲ以テ三〔メートル〕ノ距離ニ在ル物體ヲ固視シ弱度ノ三稜眼鏡ヲ取リ其基底ヲ外方ニ向テ一眼前ニ裝セ、物體ノ映像ヲシテ網膜黃斑ノ正中窩ヨリ外方ニ映セシムルトキハ、則チ初メニ物體ヲ複視スヘシ、續テ此複視ヲ避ケンカ爲メ、眼鏡ヲ裝用セル眼球ハ視軸ヲ輻輳シテ其后極部黃斑ヲ外方ニ轉スヘシ、而シテ斯ノ如ク輻輳運動ヲ起スト雖モ、猶ホ兩眼ヲ以テ物體ヲ明視シ得ル者ナリ、故ニ若シ輻輳運動ト調節機能トハ毎常必ス相關涉スル者ナリトセハ、上例ノ顯象ヲ起スヲナキ者トス、又兩眼ヲ以テ近接ノ物體ヲ固視スル際、一眼ニ弱度ノ凸面眼鏡ヲ裝フトキハ、此眼ノ視軸ハ其

方向ヲ變セサレモ、其調節機能ハ全ク休止スル者ナリ

夫レ斯ノ如ク調節機能ト視軸ノ輻輳運動トハ不定ノ關係ヲ爲スト雖モ、今一定ノ視軸輻輳ニ於テ其調節力ヲ確定シ以テイワユル

關係調節力〔Relative Accommudation〕ナル者ヲ計算シ得ヘシ

關係調節力ヲ**積極性**及ヒ**消極性**ノ二部ニ區別スルハ實地上頗ル緊要ナリトス、甲ハ一定ノ視軸輻輳ニ於テ猶ホ調節シ得ル能力ヲ云ヒ、乙ハ既ニ使役セル調節力ヲ云フ、今消極性調節力ヲ實地ニ測定センニハ患者ニ兩眼ヲ以テ一點ヲ固視セシメ、一眼ニ各種ノ凸面眼鏡ヲ更換シ裝ヒ以テ其點ヲ明視スル最強ノ凸面眼鏡ヲ擇ヒ、其屈折力ヲ以テ消極部ヲ示スヘシ、又積極部ヲ檢スルニハ強度ノ凹面眼鏡ヲ以テスヘシ

○光線屈折力、及調節機能變常

第二章

總論

既ニ論スル如ク、眼球ノ光線屈折力トハ其解剖的構造ニ準スル屈折力ヲ云ヒ、調節機能トハ毛樣筋ノ收縮ニ由テ眼球ヲシテ視學的ニ應セシムルノ機能ヲ云フ

夫レ健全ノ眼球ハ毛樣筋ヲ全ク休止セシメ、唯眼球ノ光線屈折力ニ由テ併行ノ光線即チ無限ノ遠隔ヨリ射來スル光線ヲ網膜上ニ集合セシムル者ニシテ「ドンデルス」氏ハ斯ノ如キ眼球ニ正視眼（Emmetropia）（又健視眼或ハ平視眼ナル名稱ヲ附セリ）

眼球ノ光線屈折變狀ニ二種アリ、卽チ（一）併行ノ光線ヲ網膜ヨリ遙ニ前方ニ於テ集合セシムル者（二）併行ノ光線ヲ網膜ノ后方ニ集束セシムル

第六十二圖　近視眼

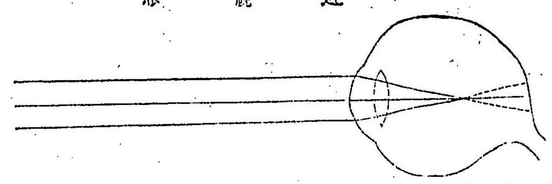

第六十三圖　遠視眼



者基ナリ、卽ハ屈折力ノ强ナルカ、或ハ眼軸ノ長大ナルニ因ル者ニシテ、コレヲ近視眼（Myopia）第六十二圖ヲ見ヨト稱シ、乙ハ屈折力ノ弱ナルカ、或ハ眼軸ノ短小ナルニ由ル者ニシテ、之ヲ名テ遠視眼（Hypermetropia）第六十三圖ヲ見ヨト云フ

調節機能ハ既ニ論スル如ク、毛樣筋ノ作用ニ由ル者ナリ、而シテ老年ニ至ルニ從テ筋力ハ漸減衰シ、兼テ水晶體ハ硬固トナリ、容易ニ其窮隆ヲ變

第六十四圖

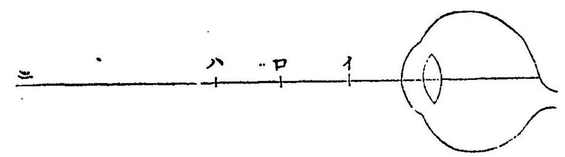

セサルカ故ニ明視ノ近點(イ)ハ漸ニ眼球ヨリ隔離シ第六十四圖ヲ見ヨ

老視眼(プレスビヤピア Presbyopia)トナル、是レ老衰ノ常態ニシテ、攝テ調節機ノ變常ニ算入ス可キモノニアラス

眞正ノ調節機變常ハ、此機能ヲ營ナム所ノ水晶體若クハ毛樣筋ニ其居ヲ占ル者ナリ、即チ水晶體ハ榮養不良ノ爲メニ其彈力ヲ失スルカ、或ハ白內障手術后ニ於ル如ク、水晶體ノ全ク缺亡スルニ由テ調節機ノ變常ヲ來ス

又調節筋(毛樣筋ヲ云フ)ハ(一)經久持長セル疾患若クハ調節機ヲ使用セサルニ由リテ衰弱シ(二)神經中樞部ノ疾病、若クハ亞篤魯比涅ヲ用ルニ由リテ麻痺シ(三)痙攣狀ニ收縮ス、是レ近視眼及ヒ遠視眼ニ於テ罕ニ目撃

スル所ノ者ナリ(其詳論ハ后章ニ讓ル)

屈折力及ヒ調節機ノ變常ヲ診定スルニ二法アリ、即チ(一)凸面及ヒ凹面眼鏡ヲ用テ檢スルノ法、(二)檢眼鏡用檢査法是ナリ

今患者六(メートル)ノ距離ニ於テ(スネルレン氏試視力表ノ第六号ヲ視別シ能ハサルトキハ、是レ必ス光線屈折力ノ變常若クハ視力ノ減退ニ因ル者ニシテ、此兩症ヲ鑑別スルニ凹面或ハ凸面眼鏡ヲ用フヘシ、若シ凸面眼鏡ヲ裝フテ視力善良トナルトキハ、之ヲ遠視眼トシ、其凹面眼鏡ヲ要スル者ハ近視眼トス

屈折變常ヲ診定スルニ數箇ノ凹面及ヒ凸面眼鏡ヲ要ス、其番号ハ曲光力(ディオプトリー Dioptrie)ナル名稱ヲ以テ眼鏡ノ光線屈折力ヲ示シ、且ツ(十)標ハ凸面眼鏡ニシテ(一)標ハ凹面眼鏡ヲ示ス者ナリ、抑モ一曲光力トハ一(メートル)ノ燒距眼鏡(其燒點トヲ有スル眼鏡ノ光線屈折ノ距離ヲ云フ)力ヲ示ス者ニシテ、之ヲ屈折力ノ一位ト定メ以テ眼鏡ノ屈折力ヲ

計算ス例之ハ二曲光力トハ二倍ノ屈折力ニメ卽チ五十[センチメートル]ノ燒距ヲ有スル眼鏡ヲ示シ、三曲光力ハ三倍ノ屈折力ニメ三十三[センチメートル]燒距ノ眼鏡ヲ指シ、二十曲光力ハ二十倍ノ眼鏡コメ五[センチメートル]ノ燒距ヲ有シ、〇二五曲光力ハ一位ヲ四分セル屈折力ニメ四[メートル]ノ燒距ヲ有スル眼鏡ヲ示スカコトシ

從來眼鏡ノ番号ヲ示スニ[ツオル]尺度[一[ツオル]ハ我八分許]ヲ使用シ、卽チ一[ツオル]ノ燒距ヲ有スル眼鏡ヲ一番トシ、二[ツオル]燒距ノ眼鏡ヲ二番トシ、十[ツオル]燒距ノ眼鏡ヲ十番トスルカ如ク計算セリト雖モ、其[ツオル]尺タル各國ニ於テ各其長短ヲ異ニシ、英國ニ於テ十番ト稱スル眼鏡ハ獨乙國ノ十番ニ符合セサルカ如キノ差ヲ生スルノミナラス又[ツオル]系統ヲ用ルトキハ實地ニ臨ンデ適當ノ眼鏡ヲ算擇スルニ當リ、其計算法極メテ繁雜ナル者ナリ、今前條所論ノ曲光

力ヲ以テ眼鏡ノ番号ヲ示ストキハ斯ノ如キ困難ヲ來スコトナシ故ニ輓今專ラ之ヲ稱用スルニ至レリ、卷末ニ新式曲光力ノ番号ト舊式[ツオル]ノ番号トノ比較表ヲ擧ク宜シク參考スベシ

光線屈折變常ノ强弱度ヲ定ムルニモ亦眼鏡ヲ用フベシ、其用法ハ先ツ弱度ノ眼鏡ヨリ始メ漸ク强度ノ者ニ移リ、視力ヲ最良ナラシムル眼鏡卽チ「スチルレン」氏表第六号ヲ六[メートル]ノ距離ニ明視セシムル者ヲ以テ屈折變常ノ度ヲ示ス者トス、之ヲ詳言スレハ併行ノ光線ヲ網膜上ニ集合セシムル爲メニ用ル眼鏡ノ屈折力ヲ以テ眼球屈折變狀ノ度ヲ示ス者ナリ、例之ハ屈折變常ヲ補正スルニ十二曲光力ノ凸面眼鏡ヲ要スルトキハ、之ヲ十二光曲力ノ遠視眼トシ、二十曲光力ノ凹面眼鏡ヲ要スルトキハ、二十曲光力ノ近視眼トスルカコトシ

第二ノ診斷法ハ檢眼鏡ヲ以テ患者眼底ノ眞像ヲ檢査スルノ法是ナリ、此法ハ最良ノ診斷法ニシテ、特ニ小兒及ヒ作病者ニハ欲ク可カラサル

方法ナレ𪜈、亦之ヲ實行スルニハ充分習熟サセル可ラズ、而シテ其法式ハ第一卷十八丁ニ讓リ爰ニ畧ス、又實用ニ供スルニ屈折檢眼鏡ナル器械アリ、是レ普通ノ檢眼鏡ニシテ屈折變常ヲ確診スル爲メ數箇ノ凸面及ヒ凹面照子ヲ副用セル者ナリ

第二章

眼鏡ノ種類

眼鏡ヲ分類シテ左ノ數種トス

〔一〕眼中ニ異物闖入若クハ強劇ナル光線ノ射入ヲ防グ爲ニ製造セル眼鏡ヲ防護眼鏡〔Schutzbrille〕ト云フ、此眼鏡ハ併行ノ兩面ヲ有スル硝子ヲ以テ造成スルガ故ニ、光線ヲ屈折スルニナク只單ニ透過セシムルノ作用アルノミ、通常青色若クハ暗色ノ硝子ヲ用ヒ、以テ鮮明劇烈ノ光線ヲシテ陰暗ナラシム、又硝子ノ周圍ヨリ射來スル光線ヲ防禦スル爲メ、之ヲ貝殼形トシ或ハ硝子ノ周圍ニ覆眼布ヲ附ス、此眼鏡ハ唯白晝若クハ強劇ノ燈前ニ於テノミ使用スヘシ

第六十五圖

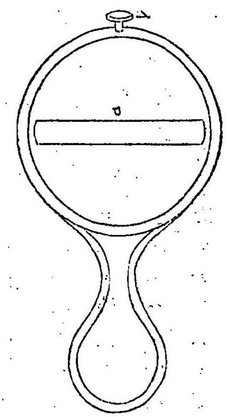

第六十六圖

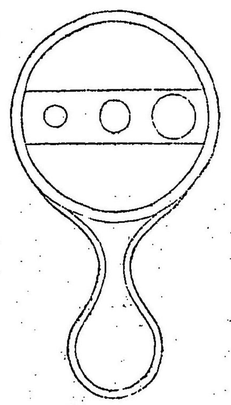

〔二〕狹孔眼鏡〔Stenopäische Brille〕

一名裂孔眼鏡ハ各種ノ形狀ヲ具ス、而シテ通常亂視症ヲ診定シ、或ハ停止性角膜白斑ニ於テ視力ヲ善良ナラシムルニ使用スル眼鏡ナリ、第一卷二百六丁ハ金屬製ノ圓板ニシテ一ノ把柄ヲ有ス、此圓板ハ或ハ第六十五圖ニ示ス如ク一ノ裂孔ヲ具ヘ、孔幅ヲ變換シ得ヘキ

第六十七圖

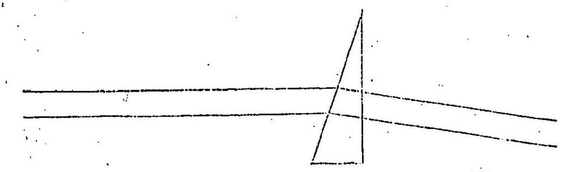

且ツ隨意ニ廻轉スヘキアリ、或ハ第六十六圖ノ如ク各大ノ圓孔ヲ有スルアリ

〔三〕三稜眼鏡〔Prisma.〕ハ之ヲ透過スル光線ヲ其基底部ニ屈折ス第六十七圖ノ如ク今両眼ヲ以テ物體ヲ固視スル際、一眼例之左眼ニ三稜眼鏡ヲ裝フキハ物體ノ像ハ黄斑ニ映寫スルヿ能ハスメ、眼鏡ノ基礎部ヲ外方或ハ内方ニ置クニ從テ黄斑ヨリ外方或ハ内方ニ映スル者ナリ、而メ左眼ノ網膜顳顬半部ニ映スル物像ハ物體右方ニ存スルヲ示ス、鼻側半部ノ映像ハ左方ニ在ル物體ヲ指スニ由テ、此眼鏡ヲ用フレハ物體ヲ複視スヘシ、今第六十八圖ニ示ス如ク兩眼ヲ以テ〔甲〕點ヲ着視スル際三稜鏡ノ基礎ヲ外方ニ向ケテ之ヲ左眼ニ裝フキハ、〔甲〕ヨリ來ル光線ハ左眼ニ射入スル

第六十八圖

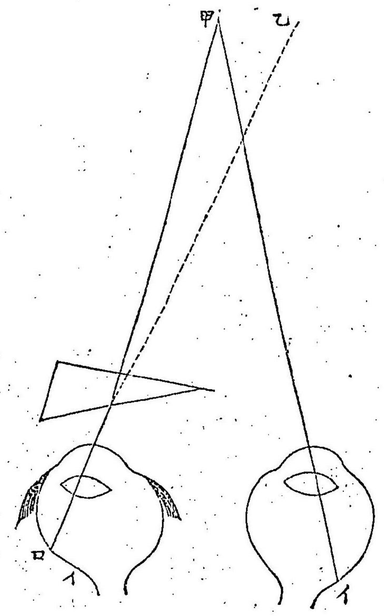

前、屈折シテ黄斑〔イ〕ヨリ外方〔ロ〕ニ射落ス、故ニ左眼ハ物體〔甲〕ヲ〔乙〕點ニ存スル如ク認視シ、右眼ハ之ヲ眞ノ位置〔甲〕ニ看認ス、即チ之ヲ約言スレハ右側ニ在ル物像ヲ左眼ヲ以テ視、左側ニ在ル物體ヲ右側ヲ以テ認ムト云、斯ノ如キ複視ヲ名テ又狀複視〔Gekreuzte Diplopie.〕ト云フ、又第六十九圖ニ於ル如クニ稜鏡ノ基礎ヲ内方ニ置ク

第六十九圖

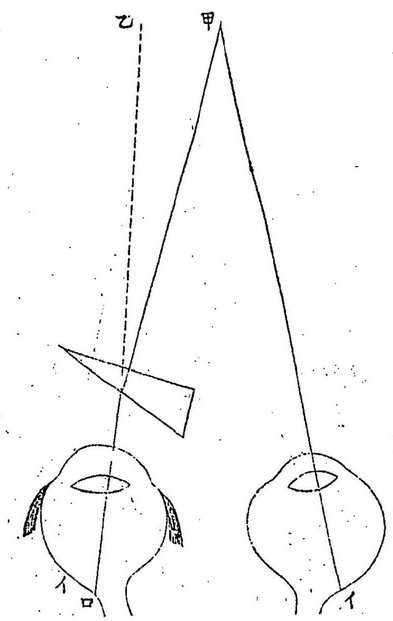

ロハ、左眼ニ於テハ物像(ロ)點ニ映スルヲ以テ恰モ(乙)點ヨリ光線ノ射來スル如ク看認ス、卽チ左側ニ視得ル物像(乙)ハ、左眼ニ屬シ右側ノ物像(甲)ハ右眼ニテ視得ルナリ、此複視ヲ名ケテ同盟複鏡(グライヒナミゲ ザプロピー Gleichnamige Diplopie)ト云フ、若シ三稜鏡ノ基礎ヲ上方或ハ下方ニ轉スレハ複像ハ從テ上下ニ位スル者ナリ

日常ノ實驗ニ由リテ之ヲ觀ルニ、基礎ヲ外方ニ向テ裝フタル中等强ノ三稜鏡ニ由リテ生スル複像ハ、暫時持續スルノ后漸ク近接シ終ニ一像トナル、而メ此際眼鏡ヲ裝フタル眼球ヲ檢スルニ、眼球ハ稍ク內方ニ轉斜スル者ナリ、凡テ物體ヲ單視セシニハ、物像ヲ兩眼ノ網膜正中窩若クハ網膜ノ一致點ニ映寫セシメサル可ラス、故ニ上例ノ眼鏡ヲ裝フタル眼ニ在リテハ、物像ハ黃斑ヨリ外方ニ映スルヲ以テ、之ヲ黃斑ニ映セシメンニハ、眼球ノ后極ヲ外方又前極ヲ內方ニ轉セサル可ラス、而メ此運動ハ內直筋ノ特別ニ收縮スルニ由テ發スル者ナリ

又三稜鏡ノ基礎ヲ內方ニ向ケテ眼前ニ裝フトキハ、外直筋モ亦タ內直筋ト同一ノ顯像ヲ起ス、只其異ナル所ハ內直筋ノ作用スルヤ、三十度ノ三稜鏡ヲ用ユルモ能ク複像ヲ避ルヿヲ得ルト雖モ、外直筋ノ作用ニ在リテハ否ラス、只僅ニ八度ノ三稜鏡ニ勝ツノミ、又二度乃至三度ノ三稜鏡ヲ用テ其基礎ヲ上方或ハ下方ニ向ケ眼前ニ置クトキハ、上下ニ位スル複

第七十圖

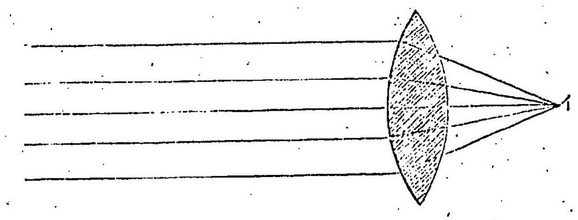

像ヲ避ルヿ能ハサル者トス

〔四〕凸面及凹面眼鏡〔コンベックスグラース（Convex-, コンカーブグラース Concavglas.）〕凸面照子ハ併行ノ光線ヲ集束シテ眞ノ例像ヲ結フノ作用ヲ營ナム、但シ此結像點ハ照子ノ主軸ニ於テハ、其視學的中心點ヲ遮サカルヿ其彎曲半徑線ニ等シキ所ニ在リ、之ヲ照子ノ主燒點〔ハウプトブレンプンクト（Hauptbrennpunkt）〕ト云フ第七十圖ノ〔イ〕之ニ反シテ此主燒點ヨリ發射スル光線ハ、屈折ノ后互ニ併行トナル者ナリ

若シ併行ノ光線凹面照子ヲ通過スルトキハ、屈折シテ開散スル者ナリ、而シ今試ニ此開散光線ヲ即チ光線ノ方ニ延長スレハ、即チ主燒點第七十一圖ノ后方射來スル方ニ集合ス、此點ハ假燒點ニシテ映像モ亦直立

第七十一圖

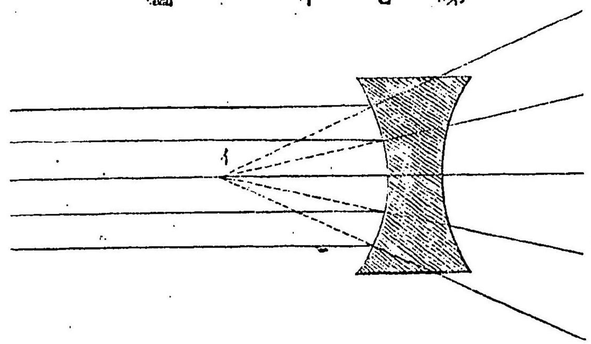

ノ假像ナリ、之ニ反シテ假燒點ニ向テ輻輳シ來ル光線ハ屈折シテ併行トナル

第七十二圖　其他一平一凸第七十二圖ヲ見ヨ及ヒ一平一凹〔照子圖第七十三圖ヲ見ヨ〕

第七十三圖　一凸一凹第七十四及ヒ一凹一凸照子圖第七十五圖ヲ見ヨ

第七十四圖

第七十五圖

第七十六圖

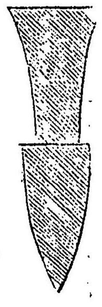

第七十七圖

ンクリル氏眼鏡第七十六圖ヲ見ヨ

第七十八圖

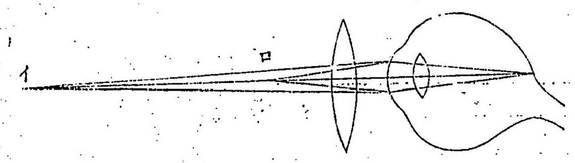

第七十九圖

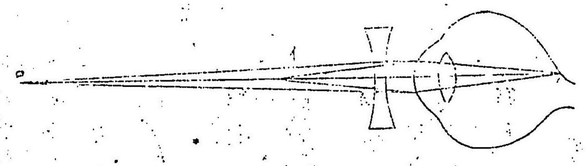

二燒點ヲ有スル眼鏡第七十七圖ニ見ヨアレモ、其實用ノ寡キヲ以テ爰ニ之ヲ略ス、又圓柱眼鏡ハ亂視症ノ條下ニ詳論スヘシ

今爰ニ眼鏡ニ就テ緊要ナル一般ノ法則ヲ述ン、卽チ凸面照子ハ近點及ヒ遠點ヲ眼ニ近ク轉位セシメ、第七十八圖ニ見ヨ凹面照子ハ之ニ反シテ光線ヲ開散セシメ、以テ遠點ヲ眼ヨリ遠サクルノ作用アリ第七十九圖ニ見ヨ又全キ調節領ハ兩照子ニ由チ其居ヲ變シ凹面照子ヲ用フレハ眼球ヨリ遠離シ、凸面照子ヲ用

第八十圖

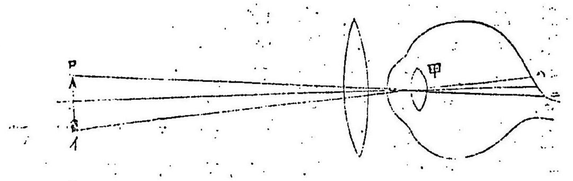

第八十一圖

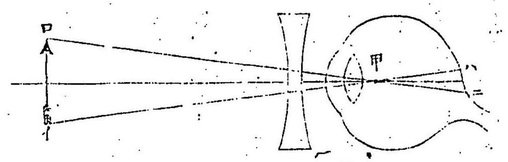

フレハ眼ニ接近スル者ナリ

其他照子ハ物像ノ大サヲ變スル者ニシテ其大サハ網膜像ヲ生スル光線ノ廣狹ニ關スル而シテ射入光線ノ結合點網膜ヲ離ルヽニ愈〻大ナルトキハ網膜上ニ射落スル光線ハ愈〻廣シ己ニ論スル如ク凸面照子ハ光線ヲ集合スルノ作用アルヲ以テ結合點ヲ網膜ヨリ遠サケ從テ網膜像ヲシテ大ナラシム第八十圖ヲ見之ニ反シテ凹面照子ハ結合點ヲ后方ニ轉位シ以テ網膜像ヲシテ小ナラシム第八十一圖ヲ見ヨ

第三章

視力ノ年齢ノ關係

老視眼 [Presbyropie]

凡テ老年ニ至ルニ從テ視力ハ自ラ減退シ、調節機能モ亦漸ク衰弱シテ眼制セラル、而メ此機能妨害ヲ起ス所ノ解剖的變狀ハ左ノ如シ、卽チ角膜及ヒ結膜ハ光澤ヲ失ヒ、前房ハ淺狹トナリ、瞳孔ハ收縮シ、虹彩ハ脫色シテ鮮明トナル、且ツ同時ニ眼球硝子膜ハ透明質ヲ新生スルニ由テ肥厚シ、睫膜ハ彈力ヲ失シ、又眼球屈折體ノ微ニ透明ヲ失シ硝子體ノ光線反射力ノ强劇トナルヲ以テ、檢眼鏡ヲ用テ之ヲ檢スルニ眼底ハ充分明瞭ナラス、而メ最モ緊要ナル變狀ハ水晶體ノ中心ヨリ周圍ニ向ヒ稍硬固トナリ黃色ヲ帶ヒ兼テ强ク光線ヲ反射スル等是ナリ、之カ爲メ瞳孔ハ外觀ヲ變シテ微ニ灰白黃色ヲ呈ス又水晶體ノ星形蒼明トナリテ病初ノ白內障ト誤診スルヿアリ

以上諸般ノ變狀ヨリシテ中心視力ハ固ヨリ妨害ヲ受ル者ナリ、即チ五十年ノ齢ニ至レハ視力ハ五分ノ四トナリ、六十歳ニ至レハ四分ノ三、七十ニハ三分ノ二、九十ニハ二分ノ一トナル

又同時ニ調節機能ノ衰弱ヲ起シ、近點ハ漸ク眼球ヨリ遠離シ從テ調節領ハ狹小トナル、今左ニ「ドンデルズ」氏表ヲ掲載シテ年齢ニ適スル近點ノ位置ヲ示サン

年齢	近點ノ距離
十	〇、〇七二「メートル」
十五	〇、〇八三「メートル」
二十	〇、一〇〇「メートル」
二十五	〇、一二八「メートル」
三十	〇、一四三「メートル」
三十五	〇、一八二「メートル」

四十　〇、二二三〔メートル〕
四十五　〇、二八六〔メートル〕
五十　〇、四〇〇〔メートル〕
五十五　〇、六六〇〔メートル〕
六十　一、〇〇〇〔メートル〕

上論ノ如ク調節力ノ漸ク衰弱スルハ、其原因全ク調節筋ノミニアルヤ將タ水晶體ニモ亦存スルヤ、蓋シ毛様筋ハ調節機減衰ノ初期ニ羅ル年齢ニ在リテハ未タ其筋力ヲ失ハスト雖モ、水晶體ハ已ニ幼少ノ時ヨリ漸ク硬固トナリ、之カ爲メ其球面ヲ變形スルヿ漸次困難トナル者ナリ、此ニ由リテ之ヲ觀レハ調節力ノ衰弱スルハ多クハ水晶體ノ硬固トナルニ基因スル者ナリ、且ツ高老ニ至レハ水晶體ノ光線屈折力モ減退シ例之ハ齡七十ニ至レハ遠點ハ眼球ヨリ離去シ（正視眼ナレハ無限之カ爲メ）ノ遠隔ヲ越ヘテ輕易ノ遠視症ヲ起ス

調節機能衰弱シテ近點ノ眼球ヲ離ル、ヿ二十二〔センチメートル〕以上ノ所ニ至レハ之ヲ老視眼（プレスビオピア Presbyopie）ト云

夫レ斯ノ如ク調節力ノ減衰スルトキハ、通常ノ距離ニ於テ讀書スルヿ難シ、殊ニ日晡ニ於テ調節筋已ニ疲勞スルカ、若シハ書面ニ光線ヲ受クル丨不良ナルトキハ然リトス、故ニ老人ハ好ンテ鮮明ナル光線ヲ撰ヒ、讀書スルニ當テ書籍ヲ著シク眼ヨリ遠クル者ナリ、然ルニ今斯ノ如クスルトキニ、文字等ノ如キ細小ノ物體ヲ視ルヿ甚タ困難トナルヿ即チ此時期ヨリ老視眼ナルノ診斷ヲ下ス可キ者トス

老視眼ノ强弱度ヲ示スニ二十二センチメートル〕ノ距離ヨリ來ル光線ヲシテ、恰モ其近點ヨリ射來スルカ如クナラシムル、凸面照子ノ番號ヲ以テスルヲ眞トス例之ハ老視眼ノ近點ヲ四十〔センチメートル〕ノ距離ニ在リトシ、而メ此患者二十二センチメートル〕ノ距離ニ於テ讀書シ得ベキ凸面眼鏡ヲ採擇セントスル欲セハ、二十二センチメートル〕ヲ分數ニ爲

セル者ヨリ、四十〔センチメートル〕ヲ分數ニ爲セル者ヲ減スヘシ、則チ〇、二二分之一ハ四、五曲光力トナリ、〇、四〇分之一ノ二、五曲光力トナルヲ以テ四、五ヨリ二、五ヲ減スレハ、二曲光力ヲ得ヘシ、此二曲光力ハ即チ今要求スル所ノ凸面眼鏡ノ番号ニシテ、同時ニ老視眼ノ度ヲ示スモノナリ

今左ニ近視眼及ヒ遠視眼ハ老視眼ニ如何ナル關係ヲ有スルヤヲ論セントス

遠視眼ハ正視眼ニ於ルヨリ早ク老視眼トナル者ナリ、抑モ遠視者ハ遠隔ノ物體ヲ望視スルニ當リ已ニ夥多ノ調節力ヲ使役スルヲ以テ夙ニ近部ヲ明視スルノ調節力ヲ失スル者ナリ、此老視眼ヲ診定スルニハ先ツ適當ノ眼鏡ヲ以テ遠視ヲ補正シ然ル后老視ノ強弱ヲ定ムヘシ

近視眼ハ其遠點二十三〔センチメートル〕以内ノ距離ニ在ルヲハ決シテ老視トナルヿナシ、弱度ノ近視ハ時期ヲ過テ老視トナレヒ正視眼ニ

於ルヨリ遲シトス

〔治法〕老視眼ノ初候ヲ兆シ、患者讀書ノ際眼精ノ疲勞ヲ覺ヘ、文字等不明ニシテ、殊ニ細小ノ物體ヲ視別スルヿ能ハサルニ至レハ、速ニ凸面眼鏡ヲ與テ些少ノ距離ニ細工ヲ營ムト雖ヒ眼力ノ疲勞ヲ來スヿ無ラシムヘシ、徒ラニ眼鏡ヲ使用セスシテ眼力ヲ強良ニセントスルハ甚タ不可ナリ、蓋シ反テ眼精ヲ衰弱セシムルノ原ナリ

輕度ノ老視眼ニハ弱度ノ凸面眼鏡例之ハ〇、七五曲光力ノ者ヲ與ヘ、唯黄昏及ヒ夜中ノミニ之ヲ裝用セシムヘシ、然レヒ患者老齢ニ至リ調節力ノ減衰スルニ從テ漸ク強度ノ凸面眼鏡ヲ要シ、而シテ其之ヲ擇出センニハ、先ツ數箇ノ凸面眼鏡中ヨリ其最強度ノ眼鏡ヲ試用シ、續テ漸ク強度ニ移リ、二十二〔センチメートル〕ノ距離ニ於テ讀書シ得ル眼鏡ヲ以テ適當ノ者トス、蓋シ此眼鏡ハ亦三十乃至三十五〔センチメートル〕ノ距離ニ於テ讀書等ヲ營ムニ足ル者ナリ

蓋シ正視眼ニ於テ調節力ノ減衰スルハ直ニ年齢ニ關スルヲ以テ、今左ニ各齢ニ準シテ其老視症ニ適當スル凸面眼鏡ノ表ヲ掲載セントス

年齢	眼鏡ノ番號
四十五	凸〇七五曲光力
五十	凸一五曲光力
五十五	凸二二五曲光力
六十	凸三曲光力
六十五	凸四曲光力
七十	凸五曲光力
七十五	凸六曲光力
八十	凸七曲光力

上表ノ眼鏡ハ正視眼ノ近點ヲ二十二センチメートル」ノ距離ニ轉位セシムルカ故ニ、亦老視ニ合併スルノ諸件ニ從テ各患者ニ就キ特別ニ眼

鏡ヲ擇ハサル可ラス、老視者若シ其職業ニ從ヒ細工ヲ營ナマント欲セハ、固ヨリ表中ノ眼鏡ヨリ強度ノ者ヲ與フヘシ、若シ營業ノ際、物體ヲ眼ニ接近スルヲ要セサルトキハ、弱度ノ凸面眼鏡ヲ與フヘシ、總テ此眼鏡ヲ擇フニハ上記ノ算法ニ據リ、或ハ眼鏡ヲ以テ直ニ試ムヘシ

若シ強度ノ眼鏡ヲ要スルトキハ、両眼ノ眼鏡ヲ互ニ相接シテ、以テ眼鏡ノ外半部ヲ用ル如ク爲スヘシ、何トナレハ調節機能ハ凸面眼鏡ニ由テ多少弛緩スルモ、両眼軸ノ輻輳運動ハ物體距離ノ接近ナルニ準シテ却テ增加スルカ故ニ、初テ眼鏡ヲ用ヒ或ハ弱度ノ眼鏡ヨリ強度ノ者ニ轉スルニ當テ眼ニ甚シキ疲勞ヲ覺フ、今凸面眼鏡ノ外半部ヲ用フレハ、恰モ三稜鏡ノ基底部ヲ内方ニ向テ、之ヲ眼ニ裝用セル如ク作用スルヲ以テ外來ノ光線ヲ内方ニ屈折シ、從テ眼軸ノ輻輳ヲ減少スルカ故ナリ

患者若シ眞ニ内直筋力ノ疲勞ニ罹ルトキハ、凸面眼鏡ト三稜眼鏡ヲ併用セサル可ラス、其採擇法ハ后章ニ讓ル